

Ю.Ф. Исаков  
Э.А. Степанов  
В.И. Гераськин

РУКОВОДСТВО  
ПО ТОРАКАЛЬНОЙ  
ХИРУРГИИ  
У ДЕТЕЙ

---

УДК 617.54-053.2-089(02)

*Издание одобрено и рекомендовано к печати Редакционно-издательским Советом при Президиуме АМН СССР*

РУКОВОДСТВО ПО ТОРАКАЛЬНОЙ ХИРУРГИИ. Под ред. Ю.Ф.Исакова, Э.А.Степанова, В.И.Гераскин  
М., «Медицина», 1978, 560 с, ил.

*Трудности распознавания различных врожденных и приобретенных заболеваний органов грудной полости у детей, расширение диапазона хирургических вмешательств потребовали разработки специальных диагностических и оперативных методов, значительно отличающихся от применяемых у взрослых.*

*В данной работе всесторонне освещаются хирургические заболевания легких и плевры, сердца и магистральных сосудов, пищевода и средостения, диафрагмы. Большое внимание уделено патофизиологическим аспектам сердечно-сосудистой и дыхательной систем у детей, принципам обезболивания, особенностям оперативного вмешательства и предоперационного ведения. Отражены вопросы всестороннего комплексного, в том числе и санаторного, лечения различной патологии органов грудной клетки у детей.*

*Книга состоит из разделов, выделенных по анатомическому принципу, причем основной акцент сделан на диагностику, хирургическую тактику и технику, ведение послеоперационного периода и восстановительную терапию.*

*Книга предназначена для хирургов, педиатров, рентгенологов. В книге 185рис., 35 табл., библиография — 464 названия.*

#### THORACIC SURGERY IN CHILDREN.

*The monograph contains data on etiology of various pathology of the thoracic organs in children, clinical course, diagnosis and surgical tactics in treatment of such pathology with the regard for the age anatomical-physiological characteristics. Particular attention is paid to the phenomenon of compensation in connection with various impairments in function of the thorax, prophylaxis of these disorders and rehabilitation of patients with due consideration of age, degree of lesion of the organ and character of the surgical treatment the child has been subjected to.*

*The book is intended for surgeons, pediatricians, phthisiologists and medical men engaged in the problems of pathology of the thoracic organs.*

51100—299  
д-----172—75  
039(01)—75

© Издательство «Медицина», Москва, 1978

## ПРЕДИСЛОВИЕ

*За последние годы достигнуты значительные успехи в изучении патологии органов грудной клетки у детей. Достижения эмбриологии, кардиологии, пульмонологии, биохимии, морфологии, микробиологии и других пограничных дисциплин позволили пересмотреть многие положения об этиологии и патогенезе болезней органов грудной клетки с учетом анатомических и физиологических особенностей детского организма. Новые данные получены при изучении пороков развития органов грудной полости, являющихся частой причиной развития острых и хронических заболеваний.*

*Достижения анестезиологии, клинической патофизиологии и хирургии позволили пересмотреть взгляды на сроки и объем хирургических вмешательств у детей. Намечилась выраженная тенденция к выполнению хирургических коррекций у детей младшей возрастной группы. В связи с изучением особенностей развития компенсаторных процессов детского организма при хирургической патологии органов грудной полости подверглись пересмотру взгляды на методы восстановления нарушенного гомеостаза в дооперационный и послеоперационный периоды.*

*Оперативные вмешательства у детей на пищеводе, сердце, магистральных сосудах, легких, плевре, диафрагме стали достоянием отдельных высококвалифицированных учреждений и не нашли широкого распространения в практике.*

*Исходя из изложенного, было решено подготовить книгу для хирургов, занимающихся торакальной патологией у детей.*

Академик АМН СССР Ю. Ф. ИСАКОВ  
Профессор Э. А. Степанов

## Общая часть

### КРАТКИЙ ОЧЕРК ПОСТНАТАЛЬНОГО РАЗВИТИЯ

#### Органы дыхания

Органы дыхания, как и другие системы и ткани, у детей имеют ряд топографо-анатомических особенностей, которые обуславливают отличительные особенности клинического течения, диагностики и определения лечебной тактики при многих заболеваниях легких. Знание особенностей органов дыхания важно и для правильного выбора сроков и характера оперативного вмешательства, обезболивания и послеоперационного ведения больных.

В целом органы дыхания у детей отличаются нежностью тканей, сочностью слизистой оболочки, богатством лимфатических и кровеносных сосудов, несовершенством ответной реакции на инфекцию, имеют незаконченное анатомо-гистологическое строение и меньшие размеры, чем у взрослых (А. И. Струков, 1933). Эти отличительные особенности более резко выражены у детей младшего возраста; с возрастом они постепенно сглаживаются.

Грудная клетка. Как вся система органов дыхания, грудная клетка более интенсивно развивается в течение первых 3 лет жизни ребенка. В последующем рост несколько замедляется и вновь усиливается в период полового созревания (Ф. И. Валькер, 1936, 1951; И. М. Островская, 1958, и др.).

Область носа и носоглоточного пространства. У ребенка эта область по размерам мала, что обусловлено возрастным недоразвитием всей лицевой части черепа. Нос у новорожденных короткий, плоский, широкий, слегка вздернут вверх, носовые ходы узкие, нижний носовой ход в первые месяцы жизни отсутствует или развит рудиментарно. Хрящевая часть носа растет быстрее костных отделов. Носовые ходы увеличиваются в основном за счет роста верхней челюсти и достигают наибольшей величины к 13—15 годам, средний носовой ход постепенно становится извилистым.

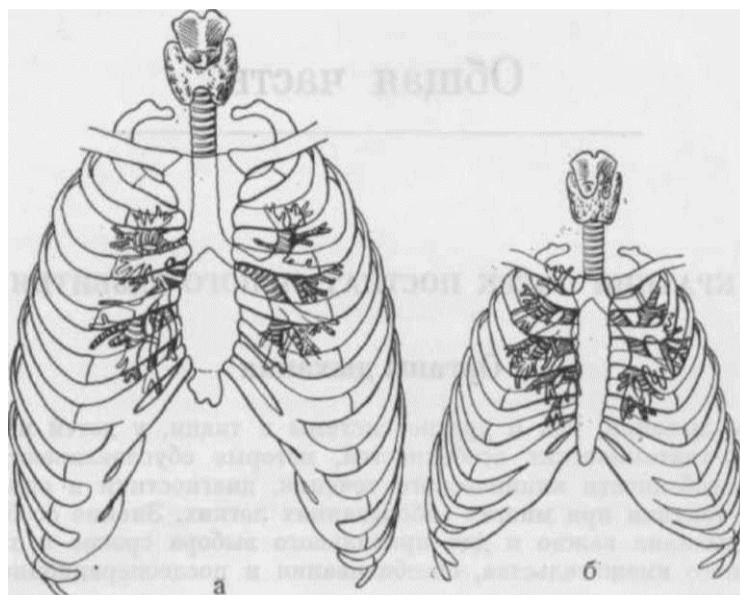
Слизистая оболочка носа имеет очень нежное строение и богата кровеносными сосудами. Соединительная ткань полости носа, лежащая под слизистой оболочкой, богата клеточными ядрами. В подэпителиальной области отсутствует лимфоидная ткань.

Добавочные пазухи носа у детей развиты слабо. Наиболее развита гайморова полость у новорожденного, у которого она представляет собой углубление в латеральной стенке носового хода. Наиболее заметное увеличение ее в объеме наступает только с 2-летнего возраста. К 8—9 годам она достигает скулового отростка верхней челюсти, а к 14 годам дно ее опускается до нижнего уровня носовой полости.

Лобные пазухи в основном начинают развиваться с 2 лет; к 5 годам жизни ребенка они достигают размеров горошины и окончательно сформировываются к 15 годам.

В связи с недоразвитостью придаточных полостей носа у детей раннего возраста воспалительные процессы со слизистой оболочки носа очень редко переходят на эти полости.





*Рис. 1. Возрастные различия в проекции бифуркации трахеи на переднюю грудную стенку по Ф. И. Валькеру. а — у взрослых; б — у детей до 1 года.*

Носоглоточная область богата лимфатическими сосудами, которые образуют обширную сеть. Здесь часто развивается инфекция. При возникновении воспалительного процесса в области носа и носоглоточного пространства происходит набухание слизистой оболочки, сужение и без того узких верхних воздухоносных путей, которые ведут к резкому нарушению акта дыхания.

**Гортань.** У детей гортань имеет округлую форму. Она располагается относительно высоко, размер ее увеличивается по мере роста и развития ребенка (В. А. Гедговд, 1900). Хрящи, образующие гортань, очень нежны и эластичны. Надгортанник широкий, короткий и расположен ближе к корню языка, чем у взрослых. Слизистая оболочка гортани нежная и имеет большое количество клеточных элементов и кровеносных сосудов.

Наиболее интенсивный рост гортани отмечается на протяжении первых 2 лет жизни, а затем в период от 14 до 16 лет. Отмечено, что по интенсивности не все отделы гортани растут одинаково. Окончательное развитие их происходит в разное время. До 3-летнего возраста форма и длина гортани у девочек и мальчиков почти одинакова. Начиная с 3 и до 16 лет гортань у девочек несколько меньше, чем у мальчиков, угол соединения щитовидного хряща у девочек больше, чем у мальчиков. С 3—5-летнего возраста у мальчиков наиболее быстро увеличиваются передне-задние размеры гортани.

**Голосовая щель.** У детей голосовая щель узкая. Голосовые связки у новорожденных плоские, короткие и расположены относительно высоко. Слизистая оболочка богата кровеносными сосудами и лимфоидной тканью, склонна к отечным реакциям, чем и объясняется развитие отека голосовых связок при сравнительно небольшой травме, в том числе и при проведении интубационного наркоза. С 3-летнего возраста, особенно у мальчиков, угол между пластинками щитовидного хряща становится более острым, что является одной из причин наступления стенотических явлений гортани при травмах и воспалительных процессах.

**Трахея.** У детей первых месяцев жизни трахея имеет воронкообразную форму и располагается относительно выше, затем постепенно принимает

форму конуса, а после 25 лет — цилиндрическую форму (рис. 1). В раннем детском возрасте трахея расположена несколько глубже от поверхности кожи, что объясняется хорошо развитой подкожной клетчаткой. Хрящевая часть передней стенки, состоящей из трахеальных колец, меньше, чем задняя стенка, состоящая из соединительной мембраны. У взрослых это соотношение обратное. Длина трахеи увеличивается с возрастом ребенка. Более быстрый рост ее происходит в течение первых 6 мес жизни. Длина трахеи у новорожденных равняется 3,2 см, у детей 2 лет — 5,04 см, 10 лет — 6,3 см, 16 лет — 7,13 см, а у взрослого — 9,1 см (В. А. Гедговд, 1900).

Трахея у взрослых начинается на уровне VI—VIII шейных позвонков, у грудных детей — на уровне IV шейного позвонка, а бифуркация — на уровне тел II—III грудных позвонков, затем постепенно наблюдается опускание ее. У детей 1—7 лет бифуркация располагается на уровне III—IV грудных позвонков, к 8 годам она опускается до тела V грудного позвонка и остается на этом уровне на протяжении всей жизни человека (В. А. Гедговд, 1900; И. Р. Лагунова, М. С. Лейчик, 1948). Слизистая оболочка трахеи выстлана очень нежным однослойным эпителием и богата кровеносными сосудами и клеточными элементами. У новорожденных количество слизистых желез мало, что обуславливает относительную сухость слизистой оболочки трахеи. У детей раннего возраста лучше развита мышечная ткань, чем эластичная.

Приведенные выше анатомические особенности гортани и трахеи объясняют некоторые клинические факты. Например, ввиду эластичности хрящей гортани и трахеи у детей почти никогда не наблюдаются их разрывы. В то же время даже небольшое сдавление извне опухолью или воспалительным процессом обуславливает стенолитические явления.

Бронхи. У новорожденных общее число хрящевых колец такое же, как и у взрослых. Правый главный бронх шире и отходит от трахеи под более тупым углом, чем левый, и является как бы непосредственным продолжением трахеи. Этим объясняется более частое попадание инородных тел в просвет правого бронха. С возрастом правый главный бронх растет быстрее, чем левый. Наиболее интенсивный рост длины бронхов происходит в первые 3 мес жизни ребенка и в период полового созревания (14—16 лет).

Слизистая оболочка бронхиального дерева у детей богата кровеносными сосудами. Хрящи бронхов мягкие, эластичные, податливые и легко могут быть сдавлены извне опухолью (Ф. И. Валькер, 1951; Д. Д. Лебедев, П. А. Пономарев, 1953).

Легкие у детей отличаются от легких взрослых по своему расположению, форме, весу и объему. Для каждого возраста характерны свои показатели.

Благодаря симметричному расположению сердца в грудной клетке у детей разница в объеме и весе между правым и левым легким менее значительная, чем у взрослых.

Процесс развития отдельных долей легких идет неравномерно. Так, у детей до 3-месячного возраста верхняя доля левого легкого развита относительно хуже других отделов: верхняя и средняя доля правого легкого почти одинаковы по размерам, а нижняя доля больше суммы размеров верхней и средней долей. В левом легком обе доли почти одинаковы по величине. Для других возрастов эти размеры меняются. Междолевые щели у детей раннего возраста выражены слабо, и нередко средняя доля правого легкого почти сливается с верхней, чего не наблюдается у взрослых.

Отличительной особенностью легкого у детей является обильное количество кровеносных, лимфатических сосудов и узлов, которые более богаты межтканевой тканью, чем у взрослых. Поэтому легкие у детей более полнокровны и менее воздушны. Этим и объясняется выраженная на-

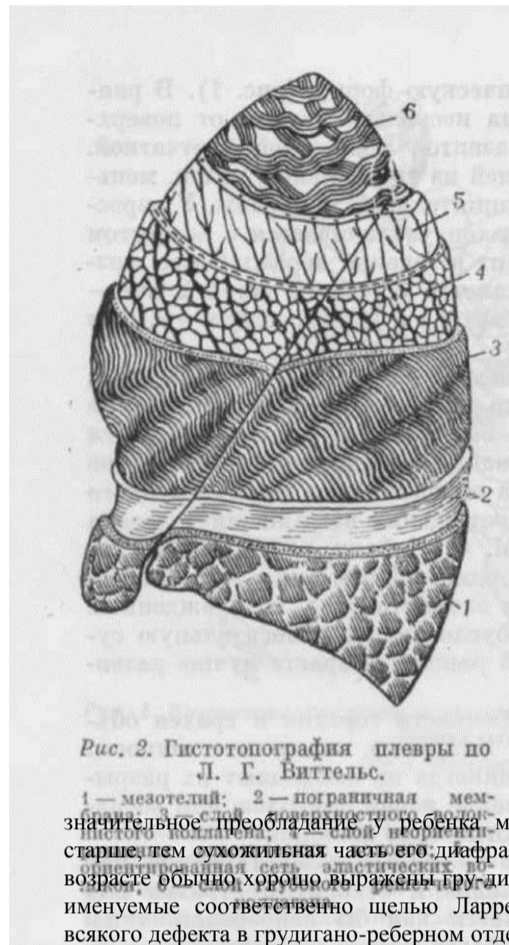


Рис. 2. Гистотопография плевры по Л. Г. Биттельс.

1 — мезотелий; 2 — пограничная мембрана; 3 — слой соединительной ткани; 4 — слой эластичных волокон; 5 — слой фибриллярной ткани; 6 — наружный слой.

значительное преобладание у ребенка мышечной части над сухожильной. Чем ребенок старше, тем сухожильная часть его диафрагмы становится: больше (Ф. И. Валькер). В раннем возрасте обычно хорошо выражены грудные и пояснично-реберные треугольники, именуемые соответственно щелью Ларрея и треугольной щелью Богдалека. Отсутствие всякого дефекта в грудно-реберном отделе диафрагмы наблюдают лишь в 13% случаев, а у остальных детей остаются своеобразные дефекты треугольной формы, где серозные оболочки брюшной и грудной полостей, разделенные тонким слоем рыхлой клетчатки, соприкасаются между собой. Таким образом, возникают «слабые» треугольные участки, чаще всего справа. С возрастом наблюдается закономерное уменьшение размеров пояснично-реберных треугольников. У новорожденных детей благодаря большим размерам левой доли печени территория соприкосновения ее с нижней поверхностью диафрагмы относительно велика: граница эта выходит за левую сосковую линию, но уже к первому полугодю она смещается до левой парастернальной (Ф. И. Валькер).

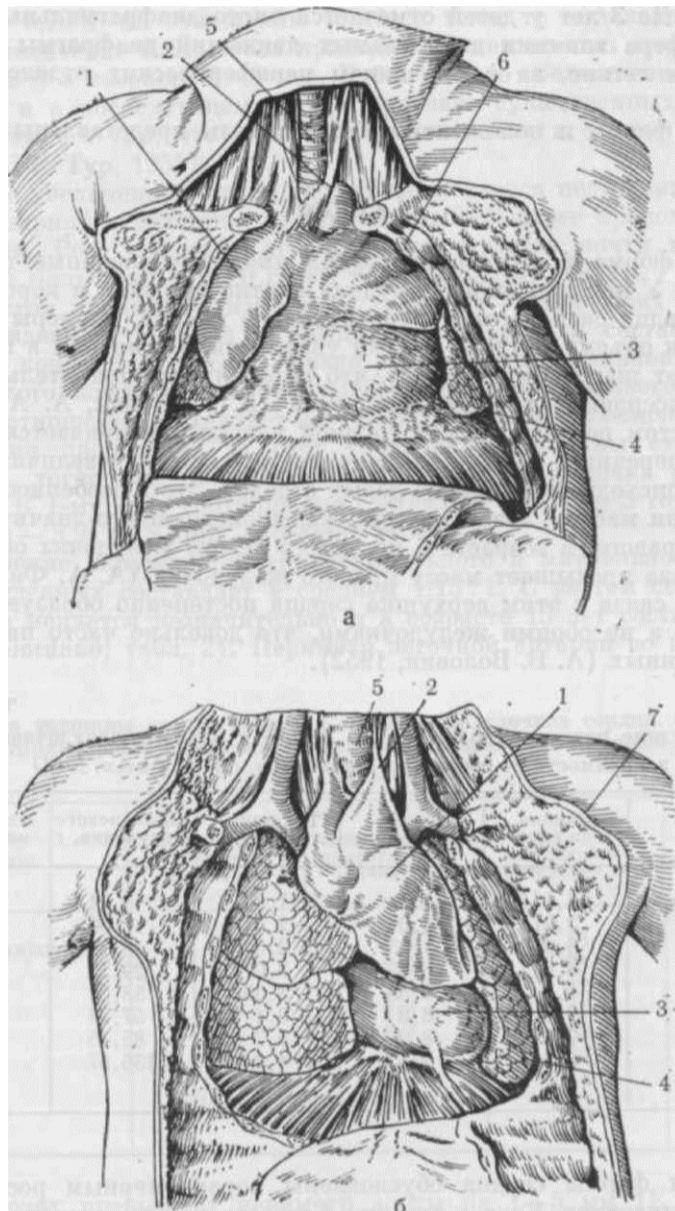
У детей 1-го года жизни правый купол диафрагмы проецируется на VII—IX грудной позвонок, у 5-летних — на IX—X позвонок, у детей старше 7 лет — на X—XI позвонок. Левый же купол диафрагмы проецируется на один позвонок ниже. Однако высота стояния диафрагмы у детей подвержена большим индивидуальным различиям. На уровень ее расположения оказывают влияние внутрибрюшное давление, степень наполнения полых органов — желудка, кишок. Особенно подвижна диафрагма у новорожденных, так как мышечные пучки ее тонки, а сухожильная часть развита слабо и относительно мала.

У грудных детей ножки диафрагмы еще слабо дифференцированы. Лишь с возрастом границы между ними становятся более отчетливыми.

клонность детей к развитию ателектазов легких, пневмонии и гипостатическим явлениям ((В. И. Гольдина, 1952; Ю. Ф. Домбровская, 1957; Sway-er, 1960, и др.). У детей корни правого и левого легких также развиваются неодинаково: корень правого легкого растет быстрее и располагается выше (на уровне V—VI грудных позвонков), а корень левого, который растет медленнее, находится на уровне VI—VII позвонков.

**Плевра.** У детей раннего возраста плевра очень нежная, и поэтому при односторонних пневмотораксах в результате разрыва медиастинальной плевры может наблюдаться пневмоторакс с другой стороны (рис. 2). У ребенка 5-летнего возраста париетальная плевра свободна и легко отслаивается от грудной клетки на всем протяжении (Ф. И. Валькер, 1961). Очаговое структурное развитие плевры в виде образования новых клеточных элементов и превращение отдельных слоев в зрелую ткань происходит до 5-летнего возраста, а в последующие годы значительных изменений не отмечается (Э. Л. Рабинович, 1953).

**Диафрагма.** Отличительной возрастной особенностью диафрагмы является



**рис. 3. Различил формы и положения зобной железы у робенка по А. В. Мельникову.**  
**а — поперечное положение железы; (5 — продольное положение железы; 1 — зобная железа; 2 — связки, укрепляющие железу; 3 — перикард; 4 — легкие, 5 — трахея; в — реберные хрящи; 7 — край рассеченной кожи.**

Медиальные ножки у детей плотно охватывают пищевод, в то время как у взрослых наблюдается более свободное его положение в области пищеводного отверстия. Последнее в большинстве случаев располагается влево от аортального отверстия, но иногда занимает срединное положение и даже может оказаться справа. Размеры пищеводного отверстия у детей до 1 года определяются в пределах 0,5—1,6 см, от 2 до 3 лет — 0,6—2 см, от 3 до 7 лет — 0,7—2,3 см, от 7 до 10 лет — 0,8—2,6 см, старше 10 лет — от 0,7 до 2,5 см (С. Я. Долецкий, 1956).

Дыхательная функция диафрагмы определяется активным участием в механизме легочной вентиляции в качестве основной мышцы, осуществля-

ющей вдох. До 3 лет у детей отмечается чисто диафрагмальный тип дыхания. В сфере влияния дыхательных движений диафрагмы находятся целиком оба легкие, за исключением периферических отделов верхних долей.

Различия формы и положения зубной железы представлены на рис. 3.

## Сердце

Размеры, форма и положение сердца имеют выраженные возрастные особенности. У новорожденных грудная клетка широкая и короткая, диафрагма и сердце располагаются сравнительно высоко. Размеры сердца по отношению к объему грудной клетки увеличены в основном в поперечнике. Оно имеет шаровидную форму, что определяется значительными размерами предсердий и правого желудочка (В. И. Пузик, А. А. Харьков, 1948). С ростом ребенка высота грудной клетки увеличивается и превышает ее поперечник. Сердце постепенно опускается, увеличивается его длинник, происходит увеличение левых отделов. Это в особенности касается увеличения массы \* левого желудочка, происходящего значительно быстрее, чем правого: в возрасте 6 мес масса левого желудочка обычно уже почти в 2 раза превышает массу правого желудочка (А. А. Фальк, 1901) (табл. 1). В связи с этим верхушка сердца постепенно образуется левым желудочком, а не обоими желудочками, что довольно часто наблюдается у новорожденных (А. Б. Воловик, 1952).

табл. 111ца 1

Средние размеры сердца, массы левого и правого желудочков и зависимости от возраста у мальчиков (А. А. Фальк, 1901)

Возраст	Ширина, см	Длина, см	Толщина, см	Масса левого желудочка, г	Масса правого желудочка, г
Ново рожденный	3,1	4,0	1,85	8,14	6,54
1—2 мес	3,27	4,07	2,21	12,07	7,23
5-6 »	3,87	4,93	2,60	18,13	9,13
1—2 года	5,0	6,15	3,01	29,29	15,92
3—4 »	5,5	6,58	3,33	38,51	18,16
Я—10 лет	7,3	8,2	3,4	57,74	27,7
13-14 »	7,8	8,2	3,7	85,45	41,76
16-17 »	8,5	9,43	4,0	136,87	66,47

Изменения формы сердца обусловлены неравномерным ростом предсердий и желудочков. Если в течение 1-го года жизни предсердия растут быстрее желудочков, то на 2-м году их рост выравнивается; на 10-м году жизни начинается отставание в росте уже предсердий, которое продолжается до тех пор, пока сердце не приобретает пропорции взрослых. Этому также способствует смещение верхушечного толчка из четвертого меж-реберья в пятое, которое завершается к 1½ годам (В. И. Пузик, А. А. Харьков, 1948).

Масса сердца новорожденного, по А. Ф. Туру, равна в среднем 23,6 г. К 1-му году эта величина удваивается, к 3 годам утраивается, на 5-м году жизни увеличивается в 4 раза, к 10 годам — в 6 раз, а к 16 годам — в 11 раз (Л. Г. Исраэлян, 1959). Если у новорожденного масса сердца

<sup>1</sup> В связи с вводимыми стандартами (СИ) вместо «вес желудочка», а также «вес тела» надо писать «масса желудочка», «масса сердца», «масса тела», ибо термин «вес» допустим тогда, когда речь идет о силе тяжести, которая выражается в ньютонах. См. «Справочная книга корректора и редактора». М., «Книга, 1974, с. 73.

составляет 0,76% по отношению к массе тела, то в дальнейшем более быстрое увеличение массы тела приводит к уменьшению этого соотношения до 0,38% в возрасте 5—6 мес. В 1-й год это соотношение составляет 0,48—0,50 и в последующем не претерпевает существенных изменений, свидетельствуя о том, что нарастание массы тела и сердца идет параллельно (А. Ф. Тур, 1955).

Наряду с увеличением массы сердца наблюдается постепенный его рост в длину, ширину и толщину, что значительно быстрее происходит на 1-м году жизни. Рост сердца у девочек заканчивается почти полностью к 16 годам, а мальчиков — к 20 годам (А. Б. Воловик, 1952).

С возрастом происходит изменение толщины стенок обоих желудочков. У новорожденных разница в толщине небольшая и составляет 1,3:1, но уже к концу 1-го месяца жизни наблюдается увеличение толщины стенки левого желудочка и небольшое уменьшение правого желудочка, так что соотношение составляет 2,3 : 1. В дальнейшем увеличение данного соотношения происходит за счет увеличения толщины стенки левого желудочка, тогда как толщина стенки правого желудочка растет очень медленно. К 1-му году соотношение составляет 2,8 : 1, к 5 годам — 3,4: 1, к 15 годам — 3,9 : 1 (iSchulz, Giordano, 1962).

Соотношение окружностей трикуспидального и митрального отверстий у новорожденных составляет в среднем 1,15 : 1. С ростом сердца это соотношение меняется незначительно и в возрасте 15 лет составляет 1,3 : 1 (Schulz, Giordano; табл. 2). Периметр легочной артерии во всех возраст-

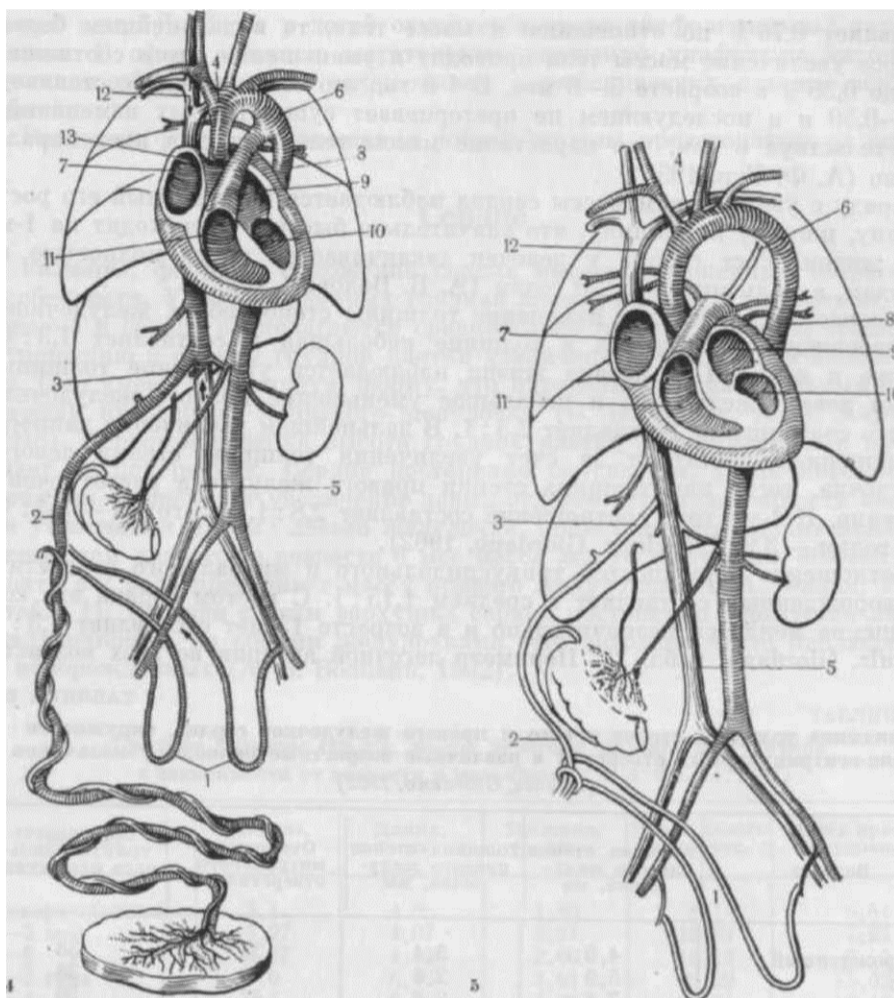
Таблица 2

Динамика толщины стенок левого и правого желудочков сердца, окружности легочной артерии и трикуспидального и митрального отверстий к различным возрастным периодам у мальчиков (Schulz, Giordano, 1962)

Возраст	Толщина стенки левого желудочка, мм	Толщина стенки правого желудочка, мм	Окружность митрального отверстия, мм	Окружность трикуспидального отверстия, мм
Новорожденный	4,6	3,4	33	36
1 мес	5,9	2,6	33	38
6 »	7,4	2,6	42	50
12 »	7,9	2,8	47	55
3 года	7,9	2,7	55	68
5 лет	8,6	2,5	62	75
10 »	9,8	2,8	74	88
15 »	10,5	2,7	83	108

ных периодах превышает периметр аорты на 1—5 мм (Е. К. Жукова, 1954). С нарастанием общей массы тела и сердца увеличивается и объем сердца. Согласно данным Е. А. Аркипа (1948), он составляет у новорожденных 22 мл<sup>3</sup>, к концу 1 года жизни — 42 мл<sup>3</sup>, 7-го года — 90 мл<sup>3</sup>, в 13—14 лет — 130 мл<sup>3</sup>, в 15—19 лет — 250 мл<sup>3</sup> и у взрослого — 280 мл<sup>3</sup>.

Одновременно с изменениями формы, размеров и положения сердца, происходящими в течение определенного периода после рождения ребенка, наблюдается и анатомическая дифференцировка миокарда, которая особенно выражена в первые 2—3 года жизни. С возрастом постепенно увеличиваются размеры мышечных волокон и довольно быстро меняется их форма. Округлые формы миокардиальных волокон, отмечаемые в раннем возрасте, сменяются уже к 4-му году волокнами полигональной формы. Нарастание количества миофибрилл начинается вскоре после рождения, а к 3-му году они в большом количестве располагаются не только на периферии, но и в центральных частях волокна. Между мышечными волокнами происходит разрастание соединительной ткани, которая посте-



**Рис. 4. Схема кровообращения плода.**

1 — почечная артерия; 2 — почечная вена; 3 — аранциев проток; 4 — аорта; 5 — нижняя полая вена; в — боталлов проток; 7 — правое предсердие; 8 — легочная артерия; а — левое предсердие; 10 — левый желудочек; 11 — правый желудочек; 12 — верхняя полая вена; 13 — ток крови через овальное отверстие.

**Рис. 5. Схема кровообращения новорожденного.**

1 — почечная артерия; 2 — почечная вена; 3 — аранциев проток; 4 — аорта; б — нижняя полая вена; в — боталлов проток; 7 — правое предсердие; 8 — легочная артерия; 9 — левое предсердие; 10 — левый желудочек; 11 — правый желудочек; 12 — верхняя полая вена.

пленно превращается в хорошо выраженную сеть ацирофильных фибрилл, окутывающих каждое мышечное волокно (Н. Н. Кочетков, 1933). Окончательное формирование гистологических структур миокарда, свойственных взрослому человеку, заканчивается примерно к 20 годам.

В развитии кровообращения сердца М. С. Толгская (1946) выделяет три периода: до 2 лет, характеризующийся рассыпным типом распределения сосудов; от 2 до 6 лет — переходный тип; от 6 лет до взрослого состояния, когда наступает магистральное распределение сосудов.

После рождения ребенка с первым его дыханием происходят изменения в системе кровообращения (рис. 4, 5). В. И. Бураковский и Б. А. Константинов (1970) отмечают, что основные изменения гемодинамики заключаются в следующем: 1) возникновение легочного капиллярного кровотока — функциональное образование второго круга кровообращения;

2) прекращение плацентарной циркуляции; 3) постепенное закрытие естественных эмбриональных коммуникаций и обособление кругов кровообращения.

С началом дыхания наступает снижение сосудистого сопротивления легких, давления в легочной артерии и правых отделах сердца, увеличивается легочный кровоток и повышается давление в левых отделах сердца и аорте (Dawes e. a., 1953). В течение ближайших часов или дней после рождения закрываются овальное отверстие и боталлов проток. Однако анатомическое зарращение их происходит между 5 и 7 месяцами (Г. Н. Александров, В. Ф. Даминова, 1959; И. С. Деркачев, 1964), хотя, по мнению Taussig, у большинства младенцев зарращение протока завершается к концу 3-го месяца.

## Пищевод

Пищевод расположен в заднем средостении, клетчатка которого в первые годы жизни ребенка рыхлая, с небольшим количеством жира. Особенно хорошо выражен слой рыхлой предпищеводной клетчатки в нижних отделах средостения. Связки средостения у маленьких детей чрезвычайно нежны и не являются препятствием к смещению органов. У старших же детей клетчатка становится более плотной, богатой жировыми включениями, а связки пищевода и аорты лучше выражены.

Пищевод условно принято подразделять на три зоны: 1) от места начала его до верхнего края дуги аорты; 2) от верхнего края дуги аорты до нижнего края левой нижней легочной вены; 3) от левой нижней легочной вены до кардальной части желудка. В первую зону входит шейный отдел и верхняя часть грудного отдела пищевода, во вторую — средняя часть грудного отдела, в третью — нижняя часть грудного отдела, над-диафрагмальная и брюшная части пищевода.

У детей раннего возраста пищевод слегка сжат в передне-заднем направлении, просвет его постепенно увеличивается книзу и вблизи желудка оканчивается воронкообразным расширением. Место перехода глотки в пищевод у новорожденных проецируется на III—IV шейный позвонок, у 2-летних — между IV и V позвонком, к 10 годам начальный отдел его смещается до уровня V—VI, а к 15 годам — до VI—VII шейного позвонка. Грудной отдел пищевода в первые годы жизни простирается от I грудного позвонка (или от яремной вырезки) до X, у детей старше 10 лет — от II до X грудного позвонка.

Физиологические сужения пищевода у маленьких детей выражены слабо. По Н. И. Ансерову (1968), несколько отчетливее определяется верхнее сужение, расположенное на уровне перстневидного хряща. А. Н. Шка-рпн (1967) же считает, что в раннем возрасте более других выражено нижнее сужение, находящееся на 0,5—1 см выше пищеводного отверстия диафрагмы.

Изгибы пищевода в сагиттальной плоскости возникают в процессе внутриутробного развития в связи с появлением физиологических искривлений позвоночника. Отношение длины туловища к длине пищевода у детей 1-го года жизни выражается пропорцией 1 : 0,53. До 2 лет увеличение этих размеров идет равномерно, в последующие годы пищевод постепенно отстает от роста туловища и соотношение указанных пропорций у взрослых становится равным 1 : 0,27. Абсолютная длина пищевода у новорожденных составляет в среднем 10 см, у детей 1 года — 12 см, к 5 годам она становится равной примерно 16 см, к 10 годам — 18 см и к 15 годам — около 19 см. Поперечный диаметр пищевода до 2 мес равен 0,7—0,8 см, у 2-летних — около 1 см, а к 12 годам — 1,2—1,5 см. Однако указанные размеры имеют индивидуальные колебания в каждой возрастной группе. Например, длина пищевода новорожденного может варьировать от 11 до 17 см, что зависит не только от роста ребенка, но и от то-



иуса стенки пищевода. Наиболее изменчива длина брюшного отдела, которая у новорожденных может колебаться в пределах от 0,3 до 1,4 см, а у детей старше 10 лет — от 0,4 до 3,4 см.

Внутренняя поверхность пищевода у новорожденных гладкая. Слизистая оболочка и подслизистый слой богаты кровеносными сосудами и клеточными элементами, мышечные слои (круговой и продольный) выражены слабо. К 2—2Уг годам на стороне слизистой оболочки появляется отчетливая складчатость, заметно утолщаются эпителиальный и мышечный слои (особенно круговой), в нижних отделах пищевода появляются трубчатые железы. В дальнейшем дифференциация слоев пищевода усиливается (А. Н. Шкарин, 1967).

Места отхождения и количество пищеводных артерий у детей весьма изменчивы. Как правило, к шейному отделу пищевода сосуды подходят сегментарно с обеих сторон от нижних щитовидных артерий. При этом ветви, идущие от верхней трети артерии, имеют значительно меньший калибр, чем от средней и нижней трети ее. Последние подходят к пищеводу медиально, под углом, близким к прямому. Вступая в его стенку, артерии делятся на восходящую и нисходящую ветви и анастомозируют с одноименными сосудами противоположной стороны. Артерии грудного отдела верхней зоны подходят к боковым поверхностям органа также от нижних щитовидных артерий; в средней зоне — к передней поверхности, начинаясь, как правило, от бронхиальных артерий. В грудном отделе нижней зоны артерии вступают в стенку пищевода со всех сторон, отходя главным образом от передней и боковой поверхностей аорты. Направление пищеводных артерий в грудном отделе может быть нисходящее, восходящее и поперечное. Внутриорганные сосуды 2-го порядка почти не анастомозируют друг с другом, за исключением отдела, прилежащего к диафрагме, и имеют хорошо выраженную извитость. Артерии к брюшному отделу подходят со всех сторон, причем сосуды от восходящей части левой желудочной артерии разветвляются на передней, боковых и задней поверхностях пищевода, а от кардиальных ветвей этой артерии — на передней и левой боковой поверхностях. Внутриорганные артериальная сеть представлена хорошо выраженными ветвями 2-го порядка, широко анастомозирующими друг с другом и с ветвями 3-го и 4-го порядков (С. Н. Ка-хиани, 1971).

Основной отток крови от пищевода направлен в систему верхней полой вены (через внутренние яремные, подключичные, непарную и полунепарную вены). От нижней трети пищевода и кардиального отдела желудка: он осуществляется в воротную вену. Таким образом, в области пищевода имеются естественные порто-кавальные анастомозы. При наличии портальной гипертензии вены нижнего участка пищевода, особенно подслизистого слоя, варикозно расширяются и могут быть источниками опасных кровотечений.

В иннервации пищевода выявлены некоторые возрастные особенности. У новорожденных нервно-сплетенное в мышечном слое представлено в основном безмякотными нервными волокнами, составляющими сеть нежных тяжей и петель различной формы. Нервные клетки мелкие, мала дифференцированы, лишены отростков и расположены среди сети нервных волокон.

В ганглиях же лишь изредка встречаются крупные, дифференцированные и снабженные отростками нервные клетки. С возрастом постепенно наступает полная дифференциация нервных клеток, как в сплетении, так и в ганглиях (С. И. Колосова, 1968).

Ствол правого блуждающего нерва подходит к пищеводу в верхних отделах заднего средостения, выше дуги непарной вены, и распадается на ветви, образующие на задне-правой поверхности пищевода у детей отчетливо выраженное сплетение. Ствол левого блуждающего нерва приближается к пищеводу ниже, на уровне верхнего края левого главного»

бронха, и образует на передне-левой поверхности пищевода также круп-носетчатое нервное сплетение.

В первые 2—3 года жизни ребенка дуга аорты не окружает пищевод слева и сзади, как у взрослых, а лишь прилежит к его задне-левому краю. Это обстоятельство в известной степени объясняет отсутствие у маленьких детей выраженного сужения пищевода на уровне дуги аорты (З. А. Трофимова, 1968). Кроме того, ввиду недостаточности развития в раннем возрасте предпищеводной клетчатки пищевод на относительно большем протяжении непосредственно соприкасается с задней поверхностью перикарда.

#### **МЕТОДЫ ИССЛЕДОВАНИЯ И ОСОБЕННОСТИ СИСТЕМЫ ДЫХАНИЯ У ДЕТЕЙ**

Функция внешнего дыхания, имеющая целью осуществление легочного газообмена, представляет собой комплекс нескольких физиологических механизмов, тесно связанных между собой. Эта взаимосвязь является динамичным процессом, предполагающим адекватные сдвиги каждого из звеньев всей системы под влиянием изменения любого из них. Клиническая физиология дыхания условно разделяет единую систему функции внешнего дыхания на несколько этапов. Основные из них: легочная вентиляция, распределение воздуха в легких, альвеолярно-капиллярная диффузия, легочный кровоток и его отношение к вентиляции.

Указанные динамичные процессы зависят от анатомических условий, в которых они протекают, в частности от статических легочных объемов, которые в физиологических условиях определяются главным образом антропометрическими и конституциональными особенностями индивидуума. Осуществление функции внешнего дыхания является по сути биомеханическим процессом, и в настоящее время понимание физиологии и патологии внешнего дыхания неотделимо от изучения закономерностей механики дыхания в условиях нормы и патологии.

Физиология внешнего дыхания в детском возрасте связана с анатомическими особенностями органов дыхания, возрастными особенностями энергетических потребностей организма, а также с антропометрическими отличиями детского организма от организма взрослого человека. Все эти условия определяют детские нормативы физиологических показателей, используемых при изучении функции внешнего дыхания. Знание нормативов необходимо для правильной оценки сдвигов этих показателей в условиях патологии.

Методические приемы исследования внешнего дыхания у детей несколько отличаются от методов исследования у взрослых. Основные правила для получения объективных данных заключаются в установлении контакта исследователя с ребенком, обучении его выполнению несложных приемов, а при необходимости отвлечению внимания ребенка от процедуры исследования. Среди нескольких методик получения того или иного показателя следует отдавать предпочтение наименее травмирующему и наиболее приближающему к физиологическим условиям дыхания. В то же время опыт показывает, что соответствующая подготовка позволяет при необходимости проводить у больных детей школьного возраста почти все те же исследования, какие проводятся взрослым.

В настоящее время клиническая физиология дыхания располагает большим количеством методов, позволяющих получить обширную информацию о функции внешнего дыхания исследуемого. При полном исследовании дыхания в отделениях функциональной диагностики научно-исследовательских институтов и детских клиник можно получить 40—50 цифровых показателей. Не все они имеют равноценное диагностическое значение, многие повторяют друг друга. Каждое исследование функции

внешнего дыхания должно быть целенаправленным и определяться конкретными клиническими задачами, которые зависят от предполагаемого диагноза и плана лечения больного.

План исследования функции внешнего дыхания будет различным в зависимости от того, направляется ли ребенок с целью установления первичного диагноза заболевания, или с целью решения вопроса о функциональной операбельности, или для суждения об эффективности терапевтических мероприятий в процессе подготовки ребенка к операции, или, наконец, для оценки ближайших и отдаленных результатов оперативного вмешательства.

## Легочные объемы

Определение легочных объемов является необходимой частью исследования функции внешнего дыхания при решении любой из поставленных перед функциональной диагностикой задач. Прежде всего оно позволяет, хотя и грубо, судить о размерах функционирующей поверхности легочных мембран, о наличии и степени ограничительных (рестриктивных) процессов в легких, а также о степени их вздутия (гиперинфляции).

Различают следующие легочные объемы.

**Дыхательный объем (DO,  $V_T$ )**. Именуется также глубиной дыхания. Представляет собой количество воздуха, вдыхаемого при одном дыхательном цикле (объем выдыхаемого воздуха несколько меньше).

**Жизненная емкость легких (ЖЕЛ, VC)**. Максимальное количество воздуха, которое выдыхает испытуемый после максимального глубокого вдоха; ЖЕЛ является наиболее распространенным и просто получаемым тестом, клиническое значение которого нередко преувеличивается; действительно, ЖЕЛ является чувствительным показателем. Она снижается при большинстве заболеваний легких и при многих нелегочных заболеваниях. Причины уменьшения ЖЕЛ многочисленны. К ним относятся и ригидность структур грудной клетки или легких, и увеличение легочного кровонаполнения, и затруднение выдоха вследствие ухудшения проходимости дыхательных путей, и мышечная слабость, и др. Жизненная емкость легких может снижаться, следовательно, и при ограничительных процессах, и при обструктивных нарушениях, и вследствие внелегочных нарушений.

Более специфично и важно в диагностическом плане определение **общей емкости легких (ОЕЛ, TLC)**, которая состоит из суммы ЖЕЛ и **остаточного объема легких (ОО, RC)**. Остаточный объем определяет собой объем воздуха, остающийся в легких после максимального выдоха.

Величина ОЕЛ более точно, чем ЖЕЛ, характеризует количество легочной паренхимы. Она, правда, включает, помимо емкости альвеол, и объем воздухоносных путей. Показатель ОЕЛ, определенный методикой разведения гелия либо методом вымывания азота, отражает объем вентилируемых частей легких, тогда как ОЕЛ, определяемая методом общей плетизмографии, включает также невентилируемые полости легких.

Общая емкость легких, как правило, снижается при рестриктивных нарушениях. В этих случаях отмечается параллельное снижение ОЕЛ и ЖЕЛ. При обструктивном же типе легочной патологии вследствие задержки воздуха в легких происходит увеличение остаточного объема легких, при этом ЖЕЛ может быть сниженной либо нормальной, а ОЕЛ либо нормальной, либо увеличенной. Таким образом, соотношения легочных объемов ОО, ЖЕЛ, ОЕЛ и их значения по сравнению с должными величинами позволяют определить тип нарушения дыхания, дают представление о степени ограничительных процессов в легких и обструктивных изменений в дыхательных путях.

Из методов определения легочных объемов наиболее распространенным в СССР является метод разведения гелия в закрытой системе. Исследова-

ние производят на приборе ПООЛ-1 или МЕТА-2-40Г. Оно выполнимо у большинства детей с 4-летнего возраста. Ребенок должен быть предварительно обучен спокойному дыханию в спирограф и маневру выполнения ЖЕЛ.

Должная ОЕЛ вычисляется как сумма должных значений ОО и ЖЕЛ. Отклонения от должной величины в пределах  $\pm 20\%$  считаются допустимыми. Помимо абсолютных значений указанных легочных объемов, используется **вычисление** доли ОО в процентах от ОЕЛ. В детском возрасте, по данным Л. Н. Любченко и С. Н. Ардашниковой (1968), ОО/ОЕЛ составляет в возрасте 7—14 лет 21—26%. Патологическим считается увеличение ОО/ОЕЛ до 30% и более.

Некоторые авторы используют еще один легочный объем — функциональную остаточную емкость (ФОЕ, FRG), которая представляет собой объем газа, находящегося в легких после спокойного выдоха. Полагая, что ребенок не всегда производит полный глубокий выдох, тест ФОЕ считают более объективным. Вычисляют также отношение ФОЕ/ОЕЛ. По данным Л. Н. Любченко и С. Н. Ардашниковой, это отношение у детей школьного возраста равно 44—50%. В подавляющем большинстве случаев изменения ОО и ФОЕ идут параллельно, так же как и значения ОО/ОЕЛ и ФОЕ/ОЕЛ. Увеличение ОО и ФОЕ свидетельствует о повышенной воздушности легких (гиперинфляции) различного происхождения.

К легочным объемам относят, помимо указанных емкостей, физиологическое мертвое пространство (ФМП,  $V^0$ ). Понятие ФМП обозначает объем воздухоносных путей, в котором не происходит газообмена. Помимо ротовой полости, носоглотки, трахеи, бронхов и бронхиол, в ФМП входит также объем плохо вентилируемых альвеол и объем вентилируемых, но не перфузируемых альвеол. Поскольку в нормальных условиях все вентилируемые альвеолы должны иметь соответствующий легочный кровоток, ФМП у здоровых людей практически равно анатомическому. Это понятие является функциональным, изменяющимся при различных условиях легочной вентиляции. При частом и поверхностном дыхании доля ФМП по отношению к альвеолярному объему, в котором происходит газообмен, возрастает, и вентиляция становится менее эффективной. Большая часть работы дыхания расходуется при этом на промывание ФМП. Однако ФМП имеет и положительное значение, являясь буфером между атмосферным воздухом и альвеолами, способствуя поддержанию постоянства температуры, влажности и газового состава альвеолярного воздуха.

Определение ФМП (VD) производится по формуле Бора:

$$V^0 = V_T \frac{F_A - F_E}{F_I - F_E}$$

где  $F_A$  — содержание  $CO_2$  в альвеолярном воздухе (в %);  $F_E$  — содержание  $CO_2$  в выдыхаемом воздухе (в %);  $F_I$  — содержание  $CO_2$  во вдыхаемом воздухе (в %);  $V_T$  — дыхательный объем.

Концентрация  $CO_2$  в выдыхаемом и вдыхаемом воздухе определяется на любом газоанализаторе, а концентрация  $CO_2$  в альвеолярном воздухе определяется либо методом капнографии (советский прибор ГУМ-2) или принимается равной концентрации  $CO_2$  в артериальной крови. Последнее считается более точным при выраженной неравномерности соотношения вентиляция/кровоток, однако методически более трудоемко. По данным Wood и соавт. (1971), анатомическое мертвое пространство у детей 7—40 лет можно рассчитать по следующей формуле<sup>74</sup>:

$$V_D = 4,5x \text{ кг} \cdot V/T^{0,92},$$

$$\text{где } m = 63,37x65. \text{ л}^{\text{м}^3},$$

$$V_D = I J i x W t - 24,82, V_D = 37,70x^{\wedge} + 29,55,$$

где  $Ht$  — роет (ЕСМ);  $BSA$ — площадь поверхности тела( $cm^2$ ),  $Wt$  — масса тела (в кг);  $FRG$  — функциональная остаточная емкость легких (в л).

## Легочная вентиляция

Основным условием поддержания постоянства газового состава артериальной крови является сохранение состава альвеолярного воздуха на оптимальном уровне. Этой цели служит легочная вентиляция, обеспечивающая адекватную энергетическим потребностям организма замену отработанного альвеолярного воздуха на свежий с необходимыми для диффузии уровнями парциальных давлений кислорода и углекислого газа. Интенсивность вентиляции определяется в норме прежде всего уровнем потребления организмом кислорода. При этом биологическая целенаправленность позволяет достигнуть этого уровня наиболее экономным для организма путем, с наименьшей затратой энергии и наименьшей работой дыхательных мышц. Интенсивность легочной вентиляции принято измерять количеством воздуха, вдыхаемым в течение **1** мин: **минутный объем дыхания** (МОД,  $V$ ). Должная величина этого показателя зависит от должной величины потребляемого в 1 мин кислорода. Известно, что здоровые дети старше 4—6 лет, так же как и взрослые, при спокойном дыхании поглощают из 1 л вентилируемого воздуха в среднем 40 мл кислорода (так называемый **коэффициент использования кислорода—КИ**). Следовательно, чтобы организм ребенка мог получить, например, 160 мл

кислорода, необходимый уровень МОД должен быть----- = 4 л. Дол-

40 мл

жная величина минутного потребления кислорода (МПО<sup>л</sup>) в свою очередь рассчитывается из величины должного основного обмена (ДОО): МПОг =

----- . Должный основной обмен определяется по возрасту, росту, весу и полу по таблицам Гарриса —Бенедикта.

Минутный объем дыхания дает представление об интенсивности общей легочной вентиляции, однако этот показатель не отражает интенсивность вентиляции альвеол, так как большая часть МОД тратится на промывание мертвого пространства. Чем чаще и поверхностней дышит ребенок, тем большая часть МОД расходуется на неэффективное для газообмена промывание мертвого пространства. И наоборот, чем глубже дыхание, тем ближе значения МОД и **альвеолярной вентиляции**. Чаще всего соотношения МОД и альвеолярной вентиляции обуславливаются механическими свойствами легких и воздухоносных путей. При изменении механики дыхания в условиях патологии обычно наблюдается компенсаторное увеличение МОД с целью достижения необходимого для газообмена уровня альвеолярной вентиляции. Снижение МОД является обычно неблагоприятным признаком снижения компенсаторных возможностей дыхательного аппарата. Исследование МОД, частоты дыхания и дыхательного объема методически несложно, оно проводится методом спирографии с 2—3-летнего возраста ребенка. Для получения сопоставляемых величин с должными исследование легочной вентиляции необходимо проводить только в условиях основного обмена. Отклонение МОД от должной величины от — 20 % до + 30 % не считают патологическим. Повышение МОД при нормальном основном обмене всегда сопровождается снижением КИ, что указывает на непродуктивность вентиляции, однако обычно это повышение имеет компенсаторное значение для поддержания газового состава альвеолярного воздуха и уровня легочного газообмена. Сопоставляя МОД с частотой и глубиной дыхания, можно лишь ориентировочно судить, имеет ли место гипервентиляция или гиповентиляция альвеол. Увеличенный

МОД при неглубоком дыхании может сопровождаться альвеолярной гиповентиляцией, поскольку в этом случае имеет место лишь повышенная вентиляция мертвого пространства. Увеличение МОД при глубоком дыхании обычно указывает на альвеолярную гипервентиляцию. В табл. 3 приводятся возрастные нормы частоты дыхания у детей при дыхании в спирограф СГ-1М (по данным В. Н. Рязанова и Т. А. Долженко, 1966). Должный ДО рассчитывается путем деления должного МОД на нормальную частоту дыхания.

ТАБЛИЦА 3

Частота дыхания у детей (В. И. Рязанов, Т. А. Долженко, 1966)

Возраст, годы	Частота дыхания в 1 мин			
	М			
6	16,8	3,31	17,2	4,33
7	15,7	2,68	16,5	3,07
8	16,2	4,01	17,5	3,03
9	17,3	3,47	17,1	2,83
10	16,9	3,24	17,5	3,15
11	16,8	3,01	17,7	3,54
12	16,4	3,00	17,0	2,83
13	15,8	3,16	16,5	2,74
14	15,8	3,00	16,5	3,37
15	15,0	3,32	16,1	2,66

Частота дыхания и ДО являются в детском возрасте чрезвычайно переменными. Оба эти показателя имеют значение главным образом для оценки изменений МОД.

Более ценно, но более сложно исследование уровня альвеолярной вентиляции (АВ, V<sub>A</sub>). Альвеолярная вентиляция в норме составляет 66—80% МОД. У здоровых детей школьного возраста, по данным Л. Г. Степановой, Л. Н. Любченко и Г. Н. Кавер (1972), имеются следующие значения: V<sub>A</sub>/V<sub>T</sub> (отношение альвеолярной вентиляции к МОД) у мальчиков 8—12 лет — 68,0±1,41; 13—15 лет — 69,1±0,89; у девочек 8—12 лет — 64,5±11,29; 13—15 лет — 73,0±4,60; V<sub>A</sub> (л/мин) у мальчиков 8—12 лет — 3,49±0,142; 13—15 лет — 5,22±0,147; у девочек 8—12 лет — 3,22±0,203; 13—15 лет V 3,26±0,230. Значение этого показателя заключается в том, что он отражает итог вентиляционной работы дыхательного аппарата и помогает интерпретировать сдвиги газового состава и кислотно-щелочного равновесия крови (КЩР). Альвеолярная гиповентиляция является одной из важнейших причин гипоксемии и ограничения функциональных возможностей при заболеваниях легких.

В последние годы исследование альвеолярной вентиляции стало более доступным для клинической физиологии дыхания в связи с распространением капнографа ГУМ-2 и приборов для определения парциальных давлений газов крови (микро- и макро-Аstrup и др.). Альвеолярную вентиляцию можно рассчитать по формуле:

$$V_A = \frac{V \cdot (P_T - P_{T'})}{P_T - P_{T''}}$$

где / — частота дыхания.

При выраженной неравномерности отношений вентиляция/перфузия, когда на капнограмме нет альвеолярного плато, вместо концентрации СО<sub>2</sub> в альвеолярном воздухе используют рСО<sub>2</sub> артериальной крови (раСО<sub>2</sub>). Если же нет возможности определить раСО<sub>2</sub>, то за альвеолярную приблизительно принимается концентрация СО<sub>2</sub> в конечных порциях выдыхаемого воздуха при глубоком выдохе. Эта же концентрация используется для расчета V<sub>D</sub>.

## Распределение вдыхаемого воздуха

Различные участки легких даже в физиологических условиях вентилируются неравномерно. Существует одновременное заполнение вдыхаемым воздухом разных зон легких. Заполняющиеся первыми участки легких вентилируются хуже, чем последующие, так как в первые поступает воздух мертвого пространства.

Заполняющиеся следующими участки вентилируются лучше, а вентиляция участков, в которые воздух поступает позднее **всего**, вновь ухудшается (Rauwerda, 1946). У здоровых людей, по данным Koler (1959), Lough и Martin (1953, 1956, 1966), вначале заполняется верхняя доля, затем нижняя.

Помимо «последовательной» неравномерности вентиляции, существует «параллельная», обусловленная исключением из дыхания некоторых участков легких вследствие сужения бронхов (Motley, 1950). В патологических условиях, помимо неравномерных нарушений бронхиальной проходимости, наблюдается неодинаковая растяжимость разных частей легких (Otis e. a., 1956). Указанные условия приводят к количественным различиям замены газа в отдельных альвеолах. Мозаичность распределения вдыхаемого газа в легких, называемая **неравномерностью альвеолярной вентиляции**, наряду с неравномерностью распределения легочного кровотока является причиной физиологической гипоксемии. Известно, что у здорового человека **гемоглобин** артериальной крови насыщен кислородом на 96—98%, так как в легочные вены поступает кровь не только из хорошо вентилируемых альвеол, но также из артерно-венозных легочных анастомозов и из плохо вентилируемых, но снабжаемых кровью альвеол.

Распределение вдыхаемого газа в легких исследуется многочисленными методами.

Наиболее распространены метод нитрометрии и метод разведения гелия в системе легкие — спирограф.

Указанные методы позволяют судить об общей неравномерности вентиляции.

При методе нитрометрии ребенок вдыхает чистый кислород. Замедленное вымывание азота из легких указывает на нарушение распределения вдыхаемого газа. При методике множественных вдохов в норме через 7 мин концентрация азота в выдохнутом воздухе (форсированный выдох) не должна превышать 2,5%.

Наиболее доступен и поэтому широко применяется метод множественных вдохов в закрытой системе. На приборе ПООЛ-1 или МЕТА-2-40Г производится дыхание гелиево-воздушной смесью до установления равновесия газов в системе легкие — спирограф. По кривой разведения гелия рассчитывают так называемый индекс эффективности смешивания гелия (ИЭ). Он представляет собой отношение числа дыханий, теоретически необходимого для 90% смешивания газов, к фактическому числу дыханий испытуемого (А. А. Черкасова, А. П. Писцов, 1968). У здоровых детей ИЭ колеблется от 70 до 120%. Чем ниже ИЭ тем больше выражена общая неравномерность альвеолярной вентиляции.

Регионарное распределение вентиляции легких определяется радиоизотопными методами, среди которых предпочтение отдается применению ксенона ( $^{133}\text{Xe}$ ). В патологических условиях изучение регионарного распределения функций легких имеет большое значение для оценки локальных нарушений вентиляции и кровотока с целью решения вопросов границ оперативного вмешательства, режимов анестезии и искусственной вентиляции, оценки отдаленных результатов резекций легких (А. П. Зильбер, 1965, 1969, 1971; West, 1958—1961; Bates, 1964, 1966). А. П. Зильбер указывает, что доза облучения при исследовании с радиоактивным ксеноном не превышает дозу обычной рентгенографии.

## Механика дыхания

Если изучение легочных объемов, вентиляции и газообмена интенсивно ведется уже многие десятилетия и получило широкую разработку в физиологическом и клиническом аспектах в нашей стране и за рубежом, то вопросы биомеханики дыхания являются сравнительно новой областью клинической физиологии дыхания. Несмотря на теоретическую базу (Ne-ergard, 1927—1929; Rohrer, 1925; Mead, 1961, и др.), методические трудности долгое время не позволяли приступить к изучению биомеханики дыхания в клинике. В то же время уже первые исследования в этом направлении внесли новое в понимание патогенеза дыхательной недостаточности. Было "установлено, что функциональные возможности аппарата дыхания при ряде заболеваний в большинстве случаев ограничены механическими затруднениями, а одышка, наблюдающаяся у больных, чаще всего связана именно с нарушениями механики дыхания и появляется задолго до изменений газового состава крови.

Для исследования механики дыхания применяются методы пневмотахографии и телесной плетизмографии. Некоторые простые тесты можно получить методами спирографии и пневмотахометрии.

Среди многочисленных функциональных показателей механики дыхания наибольшее клиническое значение имеют тесты аэродинамического сопротивления дыхательных путей, растяжимости и эластичности легких, работы дыхательной мускулатуры. **Аэродинамическое сопротивление** (неэластическое), преодолеваемое воздухом при прохождении через дыхательные пути, зависит от диаметра и протяженности дыхательных путей, от объемной скорости воздушного потока и от его характера. В воздухоносных путях имеет место смешанный характер потока (ламинарный и турбулентный). При увеличении скорости движения воздуха поток становится преимущественно турбулентным и величина сопротивления возрастает. Аэродинамическое (бронхиальное) сопротивление можно определить, измерив объемную скорость потока ( $F_m$ ) и разность альвеолярного и атмосферного давлений. Пневмотахограф ПТГ-2, разработанный Всесоюзным научно-исследовательским институтом медицинского приборостроения (ВНИИМП), позволяет измерить эти параметры. В детском возрасте наиболее применим метод Вьюлемье. Во время записи пневмо-тахограммы, которая отражает динамику объемной скорости дыхания, производится кратковременное прерывание воздушного потока заслонкой, вмонтированной в пневмотахографическую трубку. Измеренное в трубке давление в момент перекрытия равно внутриальвеолярному давлению

**Бронхильное сопротивление ( $R$ ) рассчитывается по формуле:**

$$R = \frac{P}{V_m} \text{ см вод. ст. / (л·с)}$$

Перекрытие воздушного потока производится несколько раз в разные фазы выдоха. По полученным данным строят график поток/объемная скорость, определяют  $R$  при  $V_m = 0,5$  л/с и рассчитывают  $R$ . Бронхиальное сопротивление, следовательно, выражается величиной градиента давления (альвеолы — атмосфера), необходимого для поддержания объемной скорости воздушной струи 1 л/с.

У здоровых детей бронхиальное сопротивление с возрастом уменьшается, достигая значений взрослых к 14—15 годам. Величина бронхиального сопротивления у детей, по данным Т. Д. Кузнецовой, представлена в табл. 4.

Данные, полученные И. С. Ширяевой (1973) и основанные на измерении бронхиального сопротивления у детей в возрасте 6—15 лет, показали прямолинейную обратную связь этого показателя с ростом и ЖЕЛ.



ТАБЛИЦА 4

БрОЯХШПгьде сопротивление у здоровых детей (Т. Д. Кузнецова, 1970)

R, эдл. ст.дп.с)		Возраст, годы										
		4	1	7	8	10	И	.2	13	14		
Вдоха	М	14,04	13,70	9,86	9,50	8,43	7,00	6,08	6,03	5,88	4,76	4,11
	М	0,45	0,54	0,36	0,46	0,74	0,46	0,60	0,63	и,;	0,36	0,39
Выдоха	М	14,03	10,50	9,80	6,32	6,21	6,11	5,90	5,79	5,69	4,33	4,08
	В	0,94	0,78	0,34	0,59	0,77	0,50	0,61	0,51	0,33	0,33	0,41

Должные величины показателя в см вод. ст. (л.с) рассчитываются по следующим уравнениям регрессии:

$$R = 24,2 - 0,106 \text{ Хрост (см)} \quad (r = -0,585)$$

$$/? = 13,5 - 196 \text{ X ЖКЛ (л)} \quad \{ z \text{ ш} - 0,624$$

Возрастная динамика бронхиального сопротивления обусловлена увеличением в процессе роста площади поперечного сечения воздухоносных путей. Очевидно, диаметр их увеличивается значительно более интенсивно, чем протяженность. Высокое бронхиальное сопротивление у детей раннего возраста является относительным, так как объемные скорости воздушного потока у них значительно меньше, чем у старших детей, и для их достижения не требуется столь высокого альвеолярного давления, какое необходимо для создания потока 1 л/с.

Метод Вьюлемье не во всех случаях дает надежные результаты; при высоком бронхиальном сопротивлении может иметь место занижение истинных его значений. Более точным считается измерение не альвеолярного, а вы утр и пищеводного давления. Последний метод позволяет определить не только бронхиальное сопротивление, но и другие показатели механики дыхания: растяжимость легких и работу дыхания.

Растяжимость легких (комплаинс) определяется величиной возрастания объема легких при изменении внутригрудного (внутрипищеводного) давления на 1 см вод. ст.:

**ДИ**

где  $C$  — растяжимость легких,  $\Delta V$  — прирост объема,  $\Delta P$  — прирост давления.

**Величина, обратная комплансу (—), измеряет эластичность легких и**

показывает, какое возрастание давления изменяет объем легких на 1 л.

Для измерения внутрипищеводного давления катетер с резиновым баллоном вводится через нос в пищевод на глубину между средней и нижней третью пищевода. Конец катетера подсоединяют к одной из камер манометра пневмотахографа (другая камера сообщается с дыхательной трубкой). На нос накладывают зажим. Одновременно через загубник исследуемый дышит в трубку прибора, соединенную с чувствительным манометром для записи пневмотахограммы. По пневмотахограмме подсчитывают изменение объема легких от начала до конца вдоха ( $\Delta V$ ), и затем эту величину соотносят с изменением внутрипищеводного давления ( $\Delta P$ ) за тот же отрезок времени.

Растяжимость, измеренная при обычном дыхании, именуется динамической ( $C_d$ ) в отличие от статической ( $C_s$ ), которая измеряется при медленном глубоком вдохе. У здоровых детей обе величины приблизительно одинаковы. При легочной патологии обструктивного типа  $C_d < C_s$ . В табл. 5 представлены нормативы динамической растяжимости легких у детей. Измерение растяжимости легких у больных детей дает представление о степени нарушения эластических свойств легочных структур, о степени ригидности легких.

ТАБЛИЦА 5

## Динамическая растяжимость у здоровых детей (Т. Д. Кузнецова, 1970)

Средние показатели мл/см вод. ст.	Возраст, годы				
		7—8	0—10	i;i—и	
<b>М</b>	<b>58,3</b> <b>4,9</b>	<b>75,1</b> <b>22,4</b>	<b>82,2</b> <b>13,2</b>	<b>82,6</b> <b>6,3</b>	<b>143,0</b> <b>30,9</b>

Во время дыхания дыхательная мускулатура производит работу по перемещению воздушной струи. Это перемещение связано с преодолением эластического и неэластического сопротивлений легочных структур и грудной клетки. Работа измеряется произведением силы на расстояние, что применительно к легким означает произведение внутригрудного давления (сила) на объем вдыхаемого и выдыхаемого воздуха. Если построить диаграмму в координатах давление/объем, отложив по оси ординат изменения давления, а по оси абсцисс—изменения объема легких в течение полного дыхательного цикла, то получится замкнутая петля. Площадь этой петли характеризует работу дыхания в течение одного дыхательного цикла. Полученное значение умножают на число дыханий в 1 мин и делят на 100. Эта величина в кгм/мин показывает механическую работу дыхания (табл. 6).

ТАБЛИЦА 6

## Работы дыхания у здоровых детей при спокойном дыхании (В. С. Попович, 1971)

Общая работа дыхания  «р		Возраст, годы			
		7—4	н—12		
кгм/мин	<b>М</b>	<b>0,2124</b>	<b>0,1990</b>	<b>0,1956</b>	<b>0,1939</b>
	<b>и</b>	<b>0,1104</b>	<b>0,0981</b>	<b>0,0037</b>	<b>0,1242</b>
кгм/л	<b>М</b>	<b>0,0294</b>	<b>0,0331</b>	<b>0,0338</b>	<b>0,0365</b>
	<b>а</b>	<b>0,0105</b>	<b>0,0068</b>	<b>0,0058</b>	<b>0,0033</b>

При заболеваниях легких, сопровождающихся одышкой, работа дыхания значительно увеличивается в связи с возрастанием сопротивлений эластического и неэластического, увеличением ригидности легких и увеличением МОД. Увеличение работы дыхания может наблюдаться и без увеличения МОД, и в этих случаях является основным объективным критерием одышки и дыхательной недостаточности.

Исследование механики дыхания с введением внутрипищеводного датчика удается проводить с 7 лет (Т. Д. Кузнецова, Ю. М. Свердлов, 1971; В. С. Попович, 1971, и др.). М. И. Анохин для исследования механики дыхания у детей раннего возраста с успехом применил принцип общей плетизмографии и использовал вместо измерения внутрипищеводного давления запись «импедансной пневмограммы» (М. И. Анохин, 1969).

У старших детей можно применять боди-плетизмографы зарубежного производства, поскольку исследование работы дыхания на них возможно без введения внутрипищеводного датчика.

В настоящее время широкое распространение имеют простые и доступные методы исследования **бронхиальной проходимости**. К ним относятся пневмотахометрия и некоторые тесты, выполняемые при дыхании в спирограф. С помощью пневмотахометра (ПТ-2, ПТ-3) определяют максимальную (пиковую) объемную скорость форсированного вдоха и выдоха. Методика проста и не требует больших затрат времени. Непременным условием является обучение ребенка для получения воспроизводимых результатов (табл. 7).

ТАБЛИЦА 7

Показатели пневмотахометрии у здоровых детей в возрасте 4—16 лет  
(И. С. Ширяева, 1970)

Возраст, годы	Объемная скорость вдоха > л/с				Объемная скорость выдоха, <i>ale</i>			
	мальчики		девочки		мальчики		девочки	
	М	а	М	а	М	а	М	а
4	1,18	0,11	1,11	0,11	1,37	0,17	1,24	0,12
5	1,42	0,36	1,34	0,30	1,74	0,51	1,58	0,49
6	1,98	0,42	1,80	0,37	2,02	0,44	1,91	0,29
7	2,11	0,40	1,76	0,33	2,02	0,48	2,02	0,28
8	2,33	0,38	2,00	0,38	2,45	0,33	2,17	0,41
9	2,56	0,32	2,50	0,40	2,78	0,25	2,54	0,28
10	3,00	0,38	2,45	0,45	3,00	0,61	2,60	0,49
11	3,10	0,83	3,07	0,30	3,11	0,34	3,15	0,23
12	3,19	0,64	2,85	0,39	3,10	0,66	3,28	0,47
13	3,40	0,67	3,71	0,45	3,42	0,54	3,73	0,36
14	4,07	0,80	3,75	0,40	3,90	0,76	3,83	0,47
15	4,84	1,04	4,40	0,48	4,68	0,60	4,27	0,46
16	5,97	0,87	4,15	0,52	5,24	0,49	4,20	0,40

Методом спирографии исследуется кривая форсированного выдоха жизненной емкости легких (ФЖЕЛ) и максимальная вентиляция легких (МВД).

Кривую ФЖЕЛ записывают при большой скорости протяжки бумаги. Существует большое количество способов оценки кривой ФЖЕЛ. Наиболее удобным следует признать абсолютную величину (в л) объема форсированного выдоха за 1 с (ФЖЕЛ1) и тест Тиффно (отношение ФЖЕЛ1 к общей величине ФЖЕЛ фактической). Некоторые исследователи относят ФЖЕЛ1 к должной ЖЕЛ.

В табл. 8 приводятся возрастные нормативы ФЖЕЛ1 у детей 4—16 лет.

Тест Тиффно у девочек от 4 до 13 лет и у мальчиков от 4 до 11 лет должен быть не меньше 75%, а у девочек от 14 до 16 лет и мальчиков от 12 до 16 лет — не меньше 65%.

Пневмотахометрические показатели и ФЖЕЛ имеют большие достоинства, так как они легко выполнимы и не требуют больших затрат времени для их исследования. Однако существенным их недостатком является необходимость участия в исследовании ребенка, что снижает объектив-

ТАБЛИЦА 8

Объем форсированного выдоха за 1с (ФЖЕЛ1) у здоровых детей (И. С. Ширяева, 1970)

Возраст, годы	Объем выдоха, л/с			
	мальчики		девочки	
	М	а	М	а
4	0,73	0,135	0,72	0,127
5	0,81	0,221	0,95	0,164
6	1,10	0,196	1,08	0,140
7	1,31	0,176	1,18	0,130
8	1,45	0,175	1,31	0,199
9	1,56	0,233	1,55	0,171
10	1,71	0,280	1,50	0,295
11	1,92	0,267	1,82	0,262
12	1,98	0,290	1,83	0,255
13	2,06	0,329	1,92	0,275
14	2,42	0,546	2,92	0,252
15	2,96	0,679	2,55	0,301
16	3,13	0,578	2,30	0,352

ность тестов. В то же время на форсированное дыхание раньше, чем на спокойное, влияют нарушения бронхиальной проходимости, поскольку сопротивление воздушному потоку резко возрастает при увеличении скорости воздушного потока. С этой точки зрения тесты форсированного дыхания можно считать более чувствительными, чем показатель бронхиального сопротивления.

Существенное значение для суждения о механических свойствах легких имеет качественный характер кривой ФЖЕЛ. Растянутая конечная часть кривой ФЖЕЛ указывает на ухудшение проходимости мелких дыхательных путей и снижение эластичности легких, а пологая верхняя часть кривой отражает сопротивление крупных бронхов. Скачкообразный ход кривой ФЖЕЛ нередко связан с клапанным механизмом нарушения бронхиальной проходимости.

Максимальная вентиляция легких хотя и относится обычно к показателям механики дыхания, но является тестом, зависящим от влияния большого количества легочных и внелегочных факторов (табл. 9). Если

ТАБЛИЦА 9

Максимальная вентиляция легких у здоровых детей *ил. С. Ширяева, ЛКч*

Возраст, годы	Максимальная вентиляция, л			
	мальчики		девочки	
	М		и	
4	27,3	5,56	22,0	3,52
5	32,0	8,78	29,5	10,80
6	38,5	4,77	38,4	6,96
7	42,8	7,80	38,0	9,76
8	46,7	8,52	46,0	8,35
9	55,4	7,74	48,6	8,10
10	59,2	13,60	47,7	6,90
11	63,5	9,52	59,4	9,60
12	64,6	8,08	60,4	4,50
13	71,1	15,23	63,0	13,28
14	72,2	12,20	63,8	10,24
15	88,5	14,60	72,0	10,80
16	90,1	17,10	64,4	12,48

пренебречь внелегочными факторами (мышечная сила, психический тонус, готовность ребенка участвовать в исследовании и др.), то основными определяющими значение МВЛ факторами будут те, которые влияют на величину ЖЕЛ и скорость форсированного выдоха. Следовательно, МВЛ зависит и от легочных объемов, и от состояния бронхиальной проходимости.

Уменьшение количества легочной ткани, ригидность легких, ограничение расправления легких вследствие плевральных шварт и т. п., нарушения рестриктивного характера уменьшают размах дыхательных движений при выполнении МВЛ. Нарушение бронхиальной проходимости, задержка воздуха в легких при обструктивных изменениях снижают скорость выдоха и тем самым уменьшают МВЛ. Для выяснения преобладающего влияния на МВЛ обструктивных и рестриктивных изменений вычисляется отношение:

$$\text{МВЛ, \% к норме} / \text{ЖЕЛ, \% к ,нор,ме}$$

Если это отношение меньше 1, индекс указывает на преобладание обструктивных нарушений, если оно больше 1, то преобладают рестриктивные нарушения.

Максимальная вентиляция легких, являясь суммарной величиной, зависящей от многих факторов, как принято считать, характеризует резервные

возможности аппарата дыхания. Поскольку МВЛ — чрезвычайно переменный тест, клиническое значение имеет снижение МВЛ более чем на 30%. На существенное ограничение резервных возможностей указывают значения МВЛ менее 50% нормы.

### Диффузионная способность легких

Обмен газов альвеолярного воздуха с кровью легочных капилляров осуществляется посредством диффузии. Скорость диффузии углекислого газа во много раз превышает скорость диффузии кислорода, поэтому при патологии значительно раньше наступает гипоксемия, нежели гиперкапния артериальной крови. Скорость поступления газа (в мл/мин) из альвеолярного воздуха в кровь легочных капилляров в расчете на 1 мм рт. ст. разности парциальных давлений газа по обе стороны диффузионной мембраны принято называть общей диффузионной способностью легких (DL) или фактором перехода (transfer factor). Диффузионная способность легких зависит от площади функционирующих легочных мембран, толщины и качественных характеристик диффузионного слоя, количества крови в капиллярном русле легких и от количества гемоглобина в крови. Диффузионная способность легких увеличивается при увеличении вентиляции легких и уменьшается при значительном ускорении легочного кровотока.

Измерение DL впервые было проведено Krogh в 1909 г., но из-за методических трудностей не получило клинико-физиологического применения до 1956 г. Только в последние 15 лет работами Bates было положено начало исследованиям DL в клинике. В нашей стране, начиная с 1963 г. (Н. Н. Канаев), изучение DL постепенно получает все большее распространение (М. М. Бабин, Г. П. Турина, 1970; Р. И. Агранович, 1970; Р. С. Виницкая, А. А. Маркосян, 1970 — у взрослых; И. С. Ширяева, Б. А. Марков, 1971, 1972, 1973, 1974 — у детей).

Существует несколько методов измерения DL: одиночного выдоха, устойчивого состояния, возвратного дыхания. Измеряют либо скорость диффузии кислорода, либо угарного газа.

Применение CO для исследования DL основано на том, что этот газ имеет высокое сродство к гемоглобину и мгновенно им поглощается, проникнув в эритроциты легочной капиллярной крови. Поэтому содержание CO в плазме крови принимается равным 0. Измеренное в альвеолярном воздухе парциальное давление CO, таким образом, характеризует градиент давления газа по обе стороны диффузионной мембраны. Количество поглощенного в единицу времени CO определить легко, измерив содержание CO во вдыхаемом и выдыхаемом воздухе и определив МОД

$$DL_{CO} = \frac{V_A (F_iCO - F_eCO)}{P_A CO - 47} \text{ мл/(мин-мм рт.ст.)}$$

где:  $F_iCO$  — содержание CO во вдыхаемом воздухе (в %);  $F_eCO$  — содержание CO в выдыхаемом воздухе (в %);  $F_A CO$  — содержание CO в альвеолярном воздухе (в %);  $P$  — барометрическое давление.

Все указанные значения определяются на приборе «Диффузиометр» или «Диффузионтест». На обоих приборах исследование проводится методом устойчивого состояния (steady state), т. е. при спокойном дыхании по достижении постоянного содержания CO в альвеолярном воздухе. Для исследования применяют смесь атмосферного воздуха с CO, содержание которого равно 0,03—0,05%, что безвредно для исследуемого.

По данным И. С. Ширяевой (1971), у детей диффузионная способность легких от 5 до 30 мл/(мин-мм рт. ст.). Она меньше, чем у взрослых, как

ТАБЛИЦА 10

**Диффузионная способность легких у здоровых детей на 1 м<sup>2</sup> поверхности тела**  
(И. С. Ширяева, Б. А. Марков, 1971)

Возраст, годы	Мальчики		Девочки	
	М	σ	М	σ
4—8	10,4	2,41	9,1	2,10
9—12	12,1	4,34	11,5	2,45
13—16	13,4	2,88	11,4	3,18
18—40	17,7	5,42	12,3	3,07

в абсолютных значениях, так и при расчете на поверхность тела (табл. 10).

DL<sub>CO</sub> у детей увеличивается в прямой пропорции с возрастом, ростом, поверхностью тела и легочными объемами. Ниже приводятся уравнения регрессии, которые могут быть применены для вычисления должных значений DL<sub>CO</sub>.

$$\begin{aligned} DL_{CO} &= 18,42 \cdot B - 8,35 \quad (r = 0,728); \\ DL_{CO} &= 0,31 \cdot H - 30,2 \quad (r = 0,702); \\ DL_{CO} &= 5,47 \cdot VC - 0,99 \quad (r = 0,778), \end{aligned}$$

где B — поверхность тела (в м<sup>2</sup>), H — рост (в см), VC — емкость легких (в литр).

В связи с широкой вариабельностью DL отклонение показателя в пределах ±30% от должной величины не может считаться патологическим.

Помимо исследования в покое, применяется исследование DL в условиях устойчивого состояния нагрузки. В этом случае отмечается возрастание DL параллельно с увеличением мощности нагрузки, которое объясняют увеличением площади функционирующих легочных мембран за счет раскрытия физиологических ателектазов и не действующих в покое легочных капилляров. Измерение DL при нагрузке позволяет выявить резервы дыхания, что имеет немаловажное значение для оценки функциональных возможностей организма больного ребенка.

По данным И. С. Ширяевой и С. Г. Шмаковой (1972), при нагрузке 1 W на 1 кг массы тела у здоровых детей происходит увеличение DL<sub>CO</sub> в 1,7—2,7 раза.

Перспективным является исследование отдельно основных компонентов, составляющих DL: мембранного компонента (D<sub>m</sub>) и кровяного компонента (D<sub>VC</sub>). Взаимоотношения этих составляющих представлены в следующей формуле:

$$DL \sim D_m$$

$$D_m \sim \frac{1}{HV}$$

Раздельное определение мембранного и кровяного компонентов по методу Roughton и Forster (1957) можно провести на тех же приборах. После дыхания смесью воздуха с CO<sub>2</sub> для определения всех необходимых значений проводится дыхание смесью кислорода с CO<sub>2</sub>. В процессе исследования определяются те же, что и при определении общей DL, параметры, а также содержание кислорода. Вычисление основано на том, что при дыхании смесью CO<sub>2</sub> и O<sub>2</sub> гемоглобин блокируется кислородом, и кровяной компонент таким путем учитывается отдельно.

При хирургических заболеваниях легких у детей отмечается снижение DL, так как имеет место уменьшение количества функционирующих легочных мембран; страдает и сосудистое русло легких. Поэтому измерение DL следует считать важным функциональным методом исследования дыхания в детской торакальной хирургии.

## Газы крови и кислотно-щелочное равновесие

Изучая механику дыхания, легочную вентиляцию и диффузию, мы определяем механизмы функции внешнего дыхания, которые позволяют осуществлять соответствующий требованиям организма легочный газообмен. И поскольку главной целью легочного дыхания является поддержание постоянства газового состава крови, в комплекс исследований функции; внешнего дыхания входит определение газов крови и КЩР.

### Кислород

Кислород находится в крови в растворенном виде и в соединении с гемоглобином. Количество растворенного кислорода невелико— приблизительно 1%. Основная часть его находится в химическом соединении с гемоглобином.

На сродство кислорода к гемоглобину оказывают влияние напряжение кислорода в крови, содержание в ней углекислоты и солей, рН крови, температура. Соотношение между напряжением кислорода и его соединением с гемоглобином — оксигемоглобином отражает кривая диссоциации оксигемоглобина. Ее форма указывает на то, что при низком рО<sub>2</sub> (до 55 мм рт. ст.) оксигемоглобин способен легко диссоциировать и освобождать кислород. При рО<sub>2</sub> от 70 до 100 мм рт. ст. процент оксигемоглобина остается почти неизменным на высоком уровне (свыше 90 %). Повышение содержания в крови углекислоты, увеличение кислотных валентностей, повышение температуры тела увеличивают диссоциацию оксигемоглобина и приводят к падению насыщения крови кислородом.

В настоящее время для получения наиболее полной и точной информации об эффективности функции легких предпочитают использовать следующие методы газоанализа.

1. Определение насыщения артериальной крови кислородом, отражающее процентное отношение оксигемоглобина к общему гемоглобину

$\frac{HbO_2}{Hb + HbO_2} \times 100$

-----/о - отот показатель определяется с помощью различных кюветных

**НЬ**

гемометров: геморефлектора Бринкмана, оксиметра «Элема», оксигемо-метра 0-57 и др. Принцип работы аппаратов достаточно хорошо известен и подробно описан в справочниках по функциональной диагностике.

Для исследования берут 0,5 мл крови из предварительно прогретого пальца кисти. <У здоровых детей процент НЬО<sub>2</sub> в артериальной крови находится в пределах 96—99%. Снижение этого показателя указывает на значительные нарушения функции внешнего дыхания.

2. Определение напряжения кислорода в крови. В основе определения лежит положение Ненгу о том, что при постоянной температуре у большинства газов, растворенных в воде или электролите, имеется линейная зависимость между напряжением газа и числом его молекул в растворе. Создание метода полярографии позволило регистрировать  $\%O_2$  в крови. Для этой цели используют платиновый электрод с тефлоновым покрытием (тип Кларка) и электрод сравнения. При подаче напряжения 0,6 В на **электроды**, опущенные в электролит, кислород из пробы крови начинает проходить через тефлоновую мембрану и оседать на катоде, восстанавливаясь до перекиси водорода и воды. Возникший поляризационный ток усиливается и передается на стрелочный прибор, градуированный в мм рт. ст. Аппараты, созданные по этому принципу (микро-Аструп, газоанализатор фирмы «Бекман», Комбитест, АЗИВ-1) позволяют быстро и с большой степенью точности определить рО<sub>2</sub> в микропорциях (~ 60 мкл крови).

Указанный метод завоевывает все большее признание в педиатрической практике, позволяя проводить повторные исследования у детей, всех возрастных групп, включая новорожденных и недоношенных детей»

выявлять наличие  $PI$  степень гипоксемии, осуществлять контроль за кис-лородотерапией, что делает его незаменимым в детской реаниматологии и хирургии.

Наибольшую диагностическую ценность представляет определение напряжения кислорода в артериальной крови. Поскольку забор крови из артерии у детей крайне затруднителен, была сделана попытка замены ее артериализированной капиллярной кровью из кончика пальца. Считалось, что эта кровь, взятая из предварительно хорошо прогретой руки, близка по содержанию кислорода к артериальной крови. Однако исследования, проведенные в последние годы, опровергают это предположение (табл. 11).

ТАБЛИЦА 11

Средние величины  $pH$  . взятые из разных участков тела

Авторы, годы	$p(O_2)$ в крови из		
	а ртерии	мочки уха	пальца кисти
Итута е. а., 1968 Esser,		95,0	8С,5
1967 Goderey е. а.,	95,5	90,4	80,9
1971 Е. В. Артеикниа,		74,7	78,5
1972	76,9	90,8	

Проведенные сравнительные исследования показали, что наиболее близка к артериальной крови по содержанию кислорода кровь, взятая из мочки уха. Артериализация этого участка достигается смазыванием его на 10—20 мин мазью, содержащей сосудорасширяющие средства (финаль-гон, гемолобе, финерган, трафурил, никотиновая мазь), либо прогреванием ушным датчиком оксигеометра.

Напряжение кислорода в крови — величина более лабильная, чем процент  $HbO_2$ . Она может колебаться в течение суток в пределах 5 мм рт. ст. (Hertz, Shumann, 1970). Исследования  $pO_2$  у здоровых детей также свидетельствуют о значительной индивидуальной вариабельности (табл. 12).

ТАБЛИЦА 12

Напряжение кислорода в крови у детей различных возрастных групп  
(средние величины)

Автор, год	Возраст, годы	$PI$	$\pm 01$	
Т. Д. Кузнецова, 1970	3	90	2,76	5,95
	7	94	2,57	6,06
Levison, 1970	14	93	4,86	12.1
	7—19	95,48	3,68	

Величина  $pO_2$  заметно меняется в зависимости от того, находится ли организм в покое, физическом напряжении или после него. Так, тяжелая физическая нагрузка вызывает значительное (на 15—20 мм рт. ст.) снижение  $pO_2$ . Однако наиболее выраженное падение напряжения кислорода в крови происходит при различных патологических процессах в легких.

#### Углекислый газ и кислотно-щелочное равновесие

Углекислота является конечным продуктом метаболизма тканей. В крови она, так же как и кислород, находится в растворенном состоянии, образуя слабую угольную кислоту (~3 об.%) и в химически связанном состоянии (~50 об.%) в виде бикарбонатов: в эритроцитах —  $KHCO_3$ , в плазме —  $NaHCO_3$ . Часть углекислого газа связана с гемоглобином в



виде карбаминогемоглобина, причем большее сродство к СОг испытывает восстановленный гемоглобин, чем оксигемоглобин. Благодаря этому облегчается выделение СОг из крови наружу в легочных капиллярах и, наоборот, связывание и выведение его из тканей, где углекислый газ накапливается в больших количествах.

Углекислота играет важную роль в поддержании КЩР. Постоянство активной реакции крови и тканевых жидкостей есть важнейшее условие нормальной жизнедеятельности организма. В связи с непрерывно происходящими метаболическими процессами и в результате поступления с пищей кислых и щелочных продуктов возникает угроза сдвига рН крови в ту или другую сторону.

Однако, как известно, в здоровом организме смещение рН происходит в довольно узких пределах (7,35—7,45) и является величиной постоянной. Это постоянство обеспечивает буферная система крови, состоящая из би-карбонатной и фосфатной систем, белков плазмы (протеннат натрия) и гемоглобина.

Буферные системы способны в значительной степени предотвратить сдвиги реакции крови. Регуляция этих (взаимодействий) осуществляется легкими, почками, желудочно-кишечным трактом и печенью.

Легочная вентиляция обеспечивает постоянство рН через буферную систему угольной кислоты ( $\text{H}_2\text{CO}_3\text{—HNCO}_3$ ) и гемоглобина. Участие легких сводится к выведению из организма СОг путем снижения рСОз венозной крови. За сутки через легкие удаляется до 1300 экв СО<sub>2</sub>. Это происходит благодаря изменению частоты, глубины и ритма дыхания. Реакция дыхания на изменение рН совершается очень быстро, что связано с воздействием Н<sup>+</sup> на дыхательный центр гуморально и нейрогенно через рецепторы дуги аорты и каротидного синуса.

Механизм буферного действия бикарбонатной системы следующий. Если в кровь поступает сильная кислота, она вытесняет более слабую угольную кислоту из ее соединений и превращается в соль. В результате в крови вместо сильной кислоты образуется более слабая угольная кислота. Она лишь незначительно подкисляет кровь и распадается на СОг и НгО. Увеличение углекислого газа возбуждает дыхательный центр, увеличивается вентиляция, что влечет за собой выведение из организма избытка СОг. СДВИГ рН компенсируется и реакция крови нормализуется. При поступлении в кровь щелочей с ними вступает в реакцию  $\text{H}_2\text{CO}_3$ , образуя соль и воду. Соль, обладая функцией слабого основания, не представляет большой щелочной агрессии.

Бикарбонатная система обладает наибольшей буферной способностью и по ней судят о кислотно-щелочном составе крови. С этой целью определяются следующие показатели: рН и рСОг, буферные основания (БО, ВВ), стандартный бикарбонат (СБ, SB), истинный бикарбонат (ИБ, АВ), сдвиг буферных оснований (ОБО, ВЕ), общая СОг (СОг, ТООг). Анализ этих данных позволяет клиницисту определить направленность сдвига реакции крови в больном организме, его вид (респираторный или метаболический) и физиологический смысл (причинные или компенсаторные изменения).

Современные методы изучения КЩР позволяют определять непосредственно в крови лишь два показателя — рН и рСОг. Наиболее распространено благодаря точности и скорости исследования электрометрическое определение этих показателей с помощью специальных приборов (различные рН-метры, микро-Аstrup, биологический микроанализатор, «Ком-бите ст», АЗИВ-1).

Для определения SB, ВВ, АВ, ВЕ, СО<sub>2</sub> на основании полученных величин рН и рСО<sub>2</sub> используют номограммы. Из большого количества предложенных гк настоящему времени наиболее удобными являются номограммы Astrup, Siggaard-Andersen и Thews.

В табл. 13 приводятся показатели КЩР у здоровых детей.

ТАБЛИЦА 13  
Показатели кислотно-щелочного равновесия у здоровых детей (M±m)

Автор, год	Возраст, годы	pH	ВВ	BE	SB	pCO <sub>2</sub>	AB	CO <sub>2</sub>
Р. А. Мейтина, 1966	4—8	7,42	44,1	-0,98	23,2	32,0	21,4	22,3
		0,002	1,2	0,2	0,24	0,46	0,31	0,32
	8—15	7,41	44,5	-2,0	23,3	34,6	22,4	22,7
		0,003	1,45	0,2	0,29	0,7	0,88	0,5
	15—18	7,39	42,8	-2,79	20,7	33,5	19,8	20,9
		0,006	0,8	0,3	0,23	0,6	0,36	0,31
Н. Б. Назарова, 1968	От 7 дней до 1 года	7,42	37,3	-3,21	20,3	32,3	19,9	20,9
		0,009	0,778	0,22	0,31	0,42	0,35	0,34
		7,44	46,1	-2,8	21,8	30,2	18,6	20,4
	1 1/2—3	0,002	1,66	0,22	0,46	0,8	0,51	0,56
		7,44	44,1	-0,98	23,2	32,0	21,4	22,3
	4—7	0,001	1,21	0,24	0,24	0,49	0,3	0,32
		7,42	44,5	-0,65	23,3	35,0	22,4	23,5
	8—15	0,009	1,27	0,39	0,259	0,68	0,35	0,43

## Бронхоспирография

В связи с прогрессом хирургии легких у детей, расширением диапазона оперативных вмешательств возникает необходимость иметь точные данные о функциональном состоянии аппарата внешнего дыхания и функциональной способности каждого легкого. Бронхоспирография дает возможность одновременно проводить исследование легочных объемов, вентиляции и газообмена раздельно каждого легкого.

Метод бронхоспирографии был разработан и успешно применен в 1932 г. Jacobsaues, Frenckner и Bjorkman. В последующие годы методика бронхоспирографии модифицирована и нашла широкое распространение при различных заболеваниях легких и плевры у взрослых больных (В. И. Бураковский, 1955; П. П. Фирсова, 1956, 1962, 1963; А. А. Червинский, 1958; Г. В. Гуляев, 1959; Г. П. Кубряков, 1959; З. Ф. Калан-дадзе, 1961; А. Т. Анисимова, В. А. Хасабова, 1961; П. Д. Марьин, 1964; С. В. Лохвицкий, 1965; Bjorkman, 1934; Vjorkman, Carlens, 1950; Norris, 1957; Anthony, 1962, и др.).

Вместе с тем при заболевании легких у детей до последних лет применение бронхоспирографии было ограничено. Ограничения были связаны с отсутствием двухпросветных трубок маленького диаметра, а главное — с необходимостью проводить эту непростую манипуляцию у ребенка под местной анестезией. Поэтому предпринимались попытки проведения у детей бронхоспирографии однопросветной трубкой с целью раздельного исследования функции легких. Подобную методику использовали в 1965 г. В. А. Климанский и Ю. С. Красовский. В дальнейшем Г. И. Осьмак (1969) предложил использовать при проведении бронхоспирографии у детей бронхоскоп Брюнинга, который вводили сначала в одно, затем в другое легкое под местной анестезией. При записи поочередно одного, а затем другого легкого бронхоспирография теряет свой смысл.

Центральный вопрос проведения бронхоспирографии у детей — это вопрос обезболивания. Попытки облегчить состояние больного в момент введения двухпросветной трубки, применив общее обезболивание, известны в литературе. Н. Д. Марьин (1964) при трудностях введения двухпросветной трубки производил интубацию под внутривенным гемитиаминовым наркозом с мышечными релаксантами. При восстановлении самостоятельного дыхания производили бронхоспирографию. А. М. Тер-

ноиольский п В. Г. Пилинога (1966) начинали исследование с внутривенного барбитурового наркоза с мышечными релаксантами. После извлечения бронхоскопа в трахею вводили трубку Карленса и запись бронхоспирограмм производили при спонтанном дыхании. Vogel (1964), Pop-pelbaum (1964) запись бронхоспирограммы проводили при управляемом дыхании, под наркозом с применением мышечных релаксантов.

С. В. Лохвицкий (1965, 1968) при технической трудности интубации и у психически неустойчивых больных вводил бронхоспирометрическую трубку после внутривенного наркоза тиопенталом натрия и листеноном. Однако появление кашлевого рефлекса под действием тиобарбитуратов вызывало необходимость после восстановления самостоятельного дыхания у большинства больных проводить насыщение эфиром через двухпросветную трубку до достижения уровня наркоза III i, после чего трубку отключали от наркозного аппарата и соединяли со спирографом. Таким образом, запись отдельной спирограммы производилась под наркозом, при спонтанном дыхании.

Все перечисленные выше методики применения общего обезболивания при бронхоспирографии имеют те или иные серьезные возражения. Большинство из них чрезвычайно условны и не дают истинного представления о функциональном состоянии легких или позволяют изучать только малую часть показателей, из тех, которые можно получить, применив бронхоспирографию.

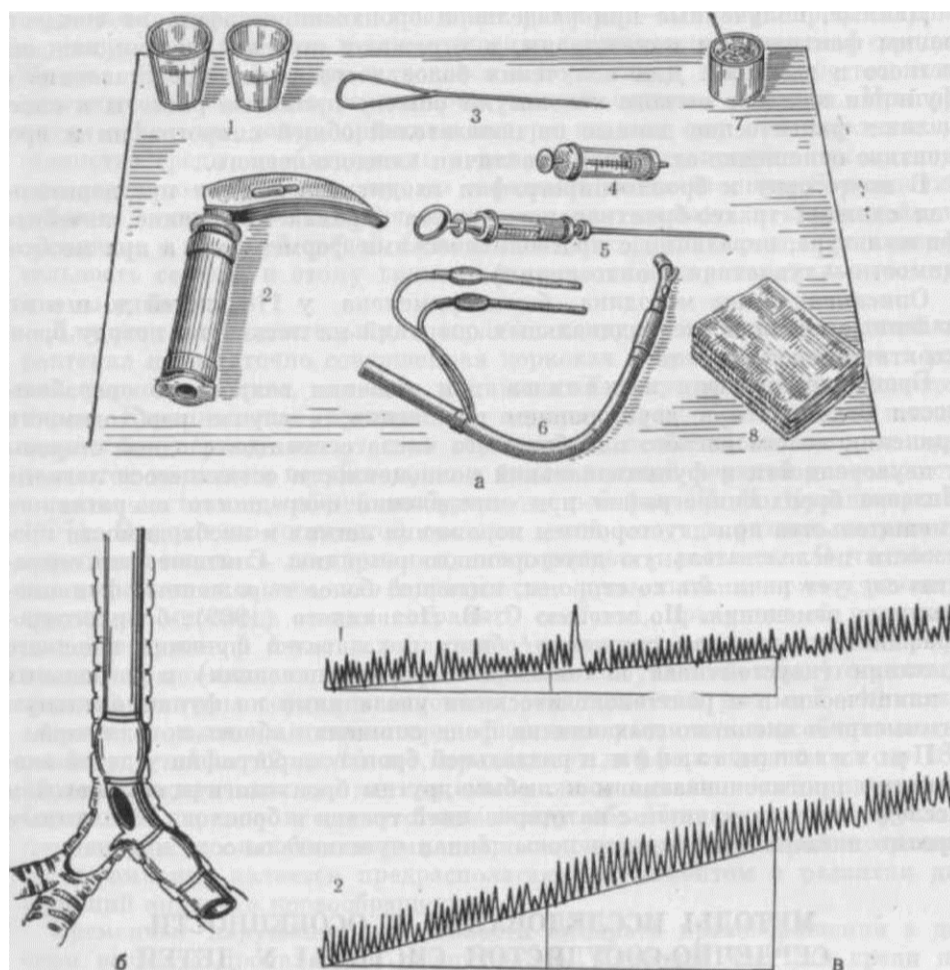
В педиатрии разработана методика бронхоспирографии, которая дает возможность избежать указанных выше недостатков и получить качественные бронхоспирограммы у детей с 5-летнего возраста (Л. М. Рошаль, В. И. Щербина, О. И. Щепкина, 1970). Подробно методика приводится ниже.

**Методика.** Бронхоспирографию проводят после предварительной подготовки и объяснения ребенку характера и цели исследования (рис. 6). Накануне и в день проведения бронхоспирографии дети получают андак-син или триоксазин. За 30 мин до исследования вводят атропин и про-медол в возрастной дозировке. Через маску наркозного аппарата подают наркотическую смесь закиси азота с кислородом в отношении 3:1 (6 л закиси азота и 2 л кислорода) и фторотана аппаратом УНАП-2. Подачу фторотана начинают при показателе дозиметра «1» и через каждые 4—5 вдохов постепенно увеличивают до «5». Через 2—3 мин наступает полное расслабление мускулатуры, которое позволяет свободно провести тщательную местную анестезию.

Несколько лучшие результаты были получены при применении анестетиков ультракороткого действия (эпонтала, сомбревина) для выполнения местной анестезии слизистой трахео-бронхиального дерева и введения двухпросветной трубки в трахею. Эпонтал вводят в виде 2,5% раствора в течение 15—20 с из расчета 8 мг на 1 кг массы с минимальными дозами листенона (0,8 мг/кг). Сон наступает сразу после введения эпонтала и продолжается приблизительно 4Уг мин — времени, достаточного для проведения местной анестезии и интубации трахеи двухпросветной трубкой.

В качестве местного анестетика применяют 1% раствор дикаина в количестве 1,5—2,5 мл и 10% раствор новокаина — 5—7 мл. Анестезию выполняют в 2—3 этапа. В первый этап смазывают раствором дикаина корень языка, заднюю стенку глотки, твердое и мягкое небо, надгортанник, грушевидные синусы, подвязочное пространство. Затем во второй этап гортанным шприцем вводят в трахею 10% раствор новокаина с добавлением 1 мл 1% дикаина и повторно смазывают указанные выше отделы.

Интубацию проводят под контролем ларингоскопа двухпросветной трубкой типа Карленса (изготовленной в Московском научно-исследовательском институте резины), смазанной 2% анестезиновой мазью. Таким образом, сочетание мощного анестетика и анальгетика позволяет без



**Рис. 6. Вроихоспирометрия.**

а — набор для бронхоспирометрии: 1—мензурки для растворов; 2 — ларингоскоп; 3—кати-держатель; 4 — шприц; 5 — шприц гортанный; 6 — бронхоспирометрическая трубка; 7 — «анс» пиннован мазь; 8 — салфетки; б — положение бронхоспирометрической трубки в трахее; в — бронхограмма ребенка через 5 лет после удаления нижней доли и IV—V сегментов левого легкого: 1 — оперированное легкое; 2 — здоровое легкое. Функция оставшихся трех сегментов левого легкого недостаточна.

насилия над ребенком произвести одну из сложных в методике бронхоспирографии манипуляций. Для облегчения введения трубки в длинный ее канал вводят проводник из металла. Правильное стояние трубки и достаточную герметичность манжеток проверяют, закрывая пальцем вначале правый канал трубки и убеждаясь, что дышит левое легкое, а затем наоборот.

После введения двухпросветной трубки ребенок пробуждается, становится контактным, и только после этого начинают запись бронхоспиро-граммы. Запись производят после нормализации частоты пульса, давления и оксигемографических показателей. Длительность записи в 5—7 мин достаточна для расчета частоты дыхания, дыхательного объема, остаточного объема, поглощения кислорода, ШЕЛ и МВЛ. Одновременно регистрируют насыщение крови кислородом, исследуют газы крови, отдельно определяют  $CO^L$  альвеолярного воздуха каждого легкого на аппарате ГУМ-2 и проводят функциональную пробу с выключением пораженного легкого на 2—3 мин.

Данные, полученные при раздельной бронхоспирографии, не тождественны фактическим показателям, а отражают степень участия каждого легкого в дыхании. Для получения более достоверных представлений о функции каждого легкого используют обычно принятые расчеты и определяют фактические данные от показателей общей спирографии и **процентное** отношение от должных величин каждого легкого.

В подготовку к бронхоспирографии входит тщательная предварительная санация трахео-бронхиального дерева (дренаж-положение, лечебная: физкультура, ингаляции с протеолитическими ферментами, а при необходимости — туалетная бронхоскопия).

Описанная выше методика была применена у 118 детей до и в отдаленные сроки после радикальных операций на легких по поводу бронхоэктатической болезни.

Бронхоспирография показана при решении вопроса об операбельности больного при двустороннем поражении, в случае необходимости удаления целого легкого или большего числа сегментов с одной стороны и неуверенности в функциональной полноценности остающегося легкого. Полезна бронхоспирография при определении очередности оперативного вмешательства при двустороннем поражении легких и необходимости произвести последовательную двустороннюю резекцию. Считают, что операцию следует начинать со стороны, имеющей более выраженные функциональные изменения. По мнению С. В. Лохвицкого (1969), бронхоспирография показана при снижении общих показателей функции внешнего дыхания (неустойчивая компенсация и субкомпенсация) и у больных с клиническими и рентгенологическими указаниями на функциональную асимметрию внешнего дыхания на фоне снижения общих показателей.

Противопоказания к раздельной бронхоспирографии у детей аналогичны противопоказаниям к любым другим бронхологическим методам исследования, связанным с катетеризацией трахеи и бронхов. Абсолютным противопоказанием является повышенная чувствительность к дикаину.

#### **МЕТОДЫ ИССЛЕДОВАНИЯ И ОСОБЕННОСТИ СЕРДЕЧНО-СОСУДИСТОЙ СИСТЕМЫ У ДЕТЕЙ**

Сердечно-сосудистая система детей по сравнению с таковой у взрослых имеет различия в морфологическом и функциональном отношениях. Эти различия выражены тем значительнее, чем моложе ребенок. В течение всех периодов детства, вплоть до зрелого возраста, происходит непрерывное (и неравномерное) развитие сердца и сосудов: увеличиваются масса и объемы полостей сердца, изменяется соотношение его отделов и положение в грудной клетке, совершенствуется нервная регуляция деятельности сердечно-сосудистой системы, дифференцируется гистологическая структура сердца и сосудов.

Существует тесная связь между гистоморфологическими и функциональными особенностями системы кровообращения у детей, оказывающими друг на друга влияние.

Каждое изменение функциональной нагрузки определенного сектора<sup>4</sup> сердечно-сосудистой системы представляет фактор, направляющий и ускоряющий чисто морфологическое развитие. Например, более быстрое\* развитие миокарда левого желудочка после рождения объясняется его большей функциональной нагрузкой в результате изменения характера кровообращения. С другой стороны, гистоморфологическое развитие разных секторов сердечно-сосудистой системы становится базой для дальнейшего развития и усовершенствования функции этих секторов.

Деятельность сердечно-сосудистой системы определяется внутренними и внешними факторами. Основными внутренними факторами являются чисто морфологическое и функциональное состояния разных элементов;

сердечно-сосудистой ткани. Внешние факторы — это нервно-рефлекторное и гуморальное влияния непосредственно на тканевые элементы сердца и сосудов. Все эти факторы находятся в постоянном взаимодействии и определяют деятельность сердечно-сосудистой системы в целом. При раз-питии зародыша, когда организм матери создает ему относительное постоянство среды, необходимость в деятельности адаптационных механизмов сердечно-сосудистой системы зародыша незначительна. С рождением ребенка начинается активная жизненная деятельность и взаимодействие организма с внешней средой. Основными факторами, определяющими деятельность сердца, к этому времени становятся экстракардиальные механизмы адаптации.

Для регуляции деятельности сердечно-сосудистой системы у детей характерна недостаточно совершенная корковая регуляция, особенно в раннем периоде детства, а также пониженный тонус центра блуждающего нерва. Кортикальные влияния на аппарат кровообращения в каждом возрастном периоде имеют свои характерные особенности, которые определяются не только возрастом, но и типом высшей нервной деятельности, а также состоянием общей возбудимости ребенка (Н. И. Красногорский, 1957). В сердечно-сосудистой системе детей могут в разные возрастные периоды возникать дисгармонии, асинхронность развития. В частности, это выражается в том, что в результате временной задержки развития структура миокарда может сохранять свойства, присущие ей на предыдущей возрастной ступени развития. Асинхронизм нередко касается эволюции нервно-мышечного аппарата и бывает обусловлен тем, что развитие нервной системы сердца в основном заканчивается уже в 7—10-летнем возрасте, а мышечная ткань сердца, начиная развиваться особенно интенсивно у детей от 12 до 14 лет, продолжает дифференцироваться до 18—20 лет. Эта причина, так же как и возможное появление, например, в пубертатном периоде несоответствия между объемом сосудистого русла и сердца, вместе с особенностями нейро-эндокринной перестройки организма несомненно является предрасполагающим моментом в развитии дисфункций аппарата кровообращения.

Временные нарушения деятельности аппарата кровообращения в детском возрасте проявляются разнообразно. Наиболее частыми среди них являются функциональные шумы в сердце, расстройства ритма сердечной деятельности, гипертонические и гипотонические состояния, «оношеское сердце». В основе этих состояний часто лежат нарушения со стороны центральной нервной системы, в частности коры больших полушарий.

У многих здоровых детей различного возраста (даже грудного) в области сердца выслушиваются систолические шумы (функциональные или неорганические). Частота их нарастает параллельно увеличению возраста детей. Причины, лежащие в основе функциональных шумов, могут быть весьма разнообразны и многочисленны. Наиболее важные и частые из них — нарушения нервной регуляции деятельности сердца, ведущие к изменению тонуса миокарда и, в частности, папиллярных мышц, ускорение кровотока в устьях аорты и легочной артерии, легкие нарушения биоэнергетических процессов в миокарде на почве интоксикации, инфекции, в результате чего нарушается и правильное функционирование клапанного аппарата.

Необходимо подчеркнуть, что функциональные расстройства сердечнососудистой системы у детей, как правило, являются переходящими и не нарушают гармонического развития растущего организма. Оценка состояния, функций сердечно-сосудистой системы на современном этапе проводится с привлечением широкого круга инструментальных методов исследования, предоставляющих объективные диагностические критерии и позволяющих судить о биофизических процессах в системе кровообращения (электрической и механической активности сердца), о состоянии внутрисердечной и общей гемодинамики.

Нлже представлены основные параметры, характеризующие функциональное состояние аппарата кровообращения в детском возрасте. Необходимо подчеркнуть, что у детей первых лет жизни по сравнению с детьми старшего возраста имеются существенные различия этих параметров, что связано в первую очередь с возрастными особенностями нейро-гуморальной регуляции функций сердца и сосудов и анатомическими различиями.

**Пульс.** У детей наблюдается большая частота пульса, чем у взрослых. В связи с относительно высоким обменом веществ, быстрой сокращаемостью сердечной мышцы и меньшим влиянием блуждающего нерва. Кроме того, у детей почти всегда выражена дыхательная аритмия, которая иногда в школьном возрасте достигает значительных степеней (так называемый вагусный пульс). Число сердечных сокращений у спящего ребенка примерно на 10—20 ударов меньше, чем в состоянии бодрствования. Этот показатель характеризуется большой изменчивостью под влиянием различных факторов (движение, волнение) и подвержен большим индивидуальным колебаниям. Для здоровых детей характерна следующая частота пульса в 1 мин: у новорожденных—110—120, у детей грудного возраста — 132—120, у детей от 1 года до 3 лет — 120—105, от 4 до 7 лет — 105—85, от 8 до 11 лет — 85—78, от 12 до 15 лет — 80—70.

Таким образом, с возрастом детей происходит постепенное замедление частоты пульса, что обусловлено постепенным повышением тонуса парасимпатического отдела вегетативной нервной системы, а также снижением интенсивности обмена веществ.

**Размеры сердца** находят свое отражение в местоположении сердечного толчка и границ относительной сердечной тупости. У детей раннего возраста (до 2 лет) сердечный толчок определяется в четвертом межреберье, на 1—2 см кнаружи от среднеключичной линии, у детей дошкольного возраста (3—7 лет) — в пятом межреберье, на 1 см кнаружи от левой среднеключичной линии, у младших школьников (7—12 лет) — в пятом межреберье, на 0,5—1 см кнутри от сосковой линии, у старших школьников (13—16 лет) — в пятом межреберье, на 1—2 см кнутри от средне-ключичной линии (табл. 14).

ТАБЛИЦА 14

Положение границ относительной сердечной тупости  
(В. П. Молчанов, 1960)

Грамши-) относительной сердечной тупости	Возраст, годы		
	и—1	:: 7	8—12
Верхний край Левый » Правый »	II ребро 1—2 см кнаружи от левой средне-ключичной линии Правая парастернальная линия	Второе межреберье 1—2 см кнаружи от левой средне-ключичной линии Кнутри от правой парастернальной линии	III ребро Среднеключичная линия Правый край грудины или немного кнаружи от него

У детей грудного возраста, особенно у новорожденных, тоны сердца несколько глуше, чем у детей в возрасте 2—3 лет. У верхушки сердца I тон, как правило, несколько громче II тона.

**Артериальное давление.** Величина артериального давления зависит от многих факторов, среди которых наибольшее значение имеют мощность левого желудочка сердца, емкость сосудистого русла и тонус артериальных стенок. У детей в связи с относительно большой емкостью артериального русла и широким просветом артерий, а также вследствие меньшей мощности левого желудочка артериальное давление ниже, чем у взрослых.

Показатели артериального давления у детей грудного возраста (до 1 года)

ТАБЛИЦА 15

Автор, год	Метод	Показатели давления, мм рт. ст.				
		минимальное	максимальное	среднее	боковое	пульсовое
А. Б. Воловик, 1972	Аускультативный	35—45	86—100	—	—	—
Е. И. Макарова, 1953		56—60	101—104	—	—	—
М. Я. Студеникин, 1955		73	114	—	—	—
В. Н. Засухина, 1957		—	78—83	—	—	—
В. А. Татарникова, 1969	Тахоосциллографический	57,2±5,3	105,8±7,7	74,7±6,0	95,7±5,9	38,5±4,8
В. А. Романенко, 1972		60,6±0,95	112,9±1,58	84,8±1,23	103,9±1,49	42,1±1,4

Литературные данные о возрастных нормах артериального давления у детей несколько неоднородны (табл. 15).

Согласно последним данным (В. А. Романенко, 1972), полученным на основе регистрации тахоосциллограмм, в пределах грудного возраста (до 1 года) минимальное и максимальное артериальное давление постепенно увеличивается с возрастом, а боковое (истинное систолическое) и пульсовое почти не изменяется. Так, минимальное давление у детей в возрасте до 3 мес равно 54,4 мм рт. ст., от 3 до 6 мес — 58,6, от 6 до 9 мес — 64,0, от 0 до 12 мес — 65,7 мм рт. ст.

Максимальное давление у детей в возрасте до 3 мес равно в среднем 110,4 мм рт. ст., от 3 до 6 мес — 112,2 мм рт. ст., от 6 до 9 мес — 112,2 мм рт. ст., от 9 до 12 мес — 117 мм рт. ст.

У детей старше 1 года величина артериального давления отражена в табл. 16 (по данным аускультативного метода).

По данным тахоосциллографии, у детей раннего возраста артериальное давление имеет следующие величины: минимальное — 37—43,4 мм рт. ст.,

Артериальное давление у здоровых детей (аускультативный метод Короткова) (В. Н. Засухина, 1957)

ТАБЛИЦА 16

Возраст, годы	Артериальное давление, мм рт. ст.									
	у девочек					у мальчиков				
	максимальное		минимальное		пульсовое	максимальное		минимальное		пульсовое
	М	σ	М	σ		М	σ	М	σ	
3	89,0					83,5				
4	89,5	7,9	46,8	4,7	42,7	91,4	7,0	48,6	5,2	42,8
5	92,9	7,9	47,8	5,4	45,0	91,0	5,9	48,6	4,8	42,4
6	94,4	7,8	50,8	4,5	43,6	94,7	7,6	50,8	6,1	43,9
7	96,9	8,1	52,2	6,0	44,7	96,6	6,7	53,1	6,2	43,5
8	106,8	5,1	62,0	7,4	44,8	107,0	7,7	63,0	8,0	44,0
9	109,5	6,0	62,5	8,5	47,0	110,1	7,6	65,2	8,6	44,9
10	99,2	9,8	55,1	11,7	44,1	99,2	8,7	56,7	11,3	42,5
11	99,2	9,8	55,1	11,7	44,1	99,2	8,7	56,7	11,3	42,5
12	103,4	9,4	58,8	10,3	44,6	100,6	9,7	53,9	12,2	46,7
13	104,6	9,2	61,8	7,9	42,8	102,0	9,8	57,4	11,4	44,6
14	104,2	8,4	58,0	10,2	46,2	101,4	11,3	58,3	10,8	43,1
15	104,9	9,8	63,4	9,1	41,5	106,8	11,4	56,9	11,9	49,9
16	105,5	10,6	65,3	7,4	40,2	110,1	13,6	62,5	12,2	47,6
17	105,5	10,6	65,3	7,4	40,2	110,1	13,6	62,5	12,2	47,6



ТАБЛИЦА 17

Артериальное давление по данным тлхоэсци.тлогрфни у здоровых детей раннего ноарета (В. Л. Тагариноап, 1969)

Возрастные группы	Статистические показатели	Артериальное давление, в мм рт. ст.				
		минимальное	среднее	боковой	конечное систолические	пульсовое
1 год 5 мес	м	56,8	75,5	94,9	103,9	37,6
	ε	4,2	5,1	5,9	6,2	4,5
	III	0,46	0,5	0,6	0,7	0,5
1 год 6 мес	м	55,0	70,8	91,6	100,6	36,0
2 года	м	4,26	5,7	6,8	6,0	5,5
	III	0,5	0,7	0,8	0,7	0,7
2 года	м	53,0	70,8	91,3	100,3	36,3
3 года 6 мес	сг	5,8	6,9	6,7	7,7	5,1
	III	0,45	0,5	0,5	0,6	0,4

максимальное — 88,0—96; пульсовое — 40,6—36, гемодинамический удар —dO,6—16 мм рт. ст. (Ф. М. Китикарь, 1968).

Из табл. 17 следует, что в пределах раннего возраста (от 1 года 5 мес до 3 лет 6 мес) артериальное давление практически не изменяется. Величина артериального давления у детей дошкольного возраста представлена в табл. 18, а у детей школьного возраста — в табл. 19.

ТАБЛИЦА 18

Показатели частоты сердечных сокращении, различных видов артериального давления по данным тлхоэсциллографии у детей 5—7 лет (М'ш) (Нелоярцева,

Показатели гемодинамики	7 лет	6 лет	7 лет	1	p
	(20 детей)	(21 ребенок)	(или ребенок)		
Частота сердечных сокращений п 1 мин	87±2,0 o = +9,0	85±2,3 a = +10,06	79±1,8 a = +8,3	t, = 1,0 I, - 2,0 I, - 2,9	Pi < 0,5 Pa < 0,05
Минимальное артериальное давление, мм рт. ст.	55±1,22 o = ±5,4	55±0,8 v = +3,8	58±1,3 a = ±5,7	t, = 1,7 t, = 1,3	p, < 0,1 Pi < 0,2
Среднее артериальное давление, мм рт. ст.	72±0,8 a = +3,6	74±1,2 o = +5,7	76±1,5 a = ±7,0	t, = 1,2 t, - 2,1 1, - 1,3	p, < 0,05 Pi 0,2
Боковое артериальное давление, мм рт. ст.	90-И, 7 s = + 7,9	93±1,5 o = +7,0	97±2,1 z = +9,7	t, = 1,5 1, - 2,6 ti = 1,8	pi M p, < 0,01 p, < 0,1
Максимальное давление, мм рт. ст.	103±1,8 a = ±8,0 35±1,0	108±2,0 c = +9,4	109±2,6 ff = ±11,1	t, = 0,3 t, = 1,9 ti = 1,9	p, > 0,5 P, < 0,1 Pi < 0,1
Пульсовое давление, мм рт. ст.	o = +4,5	38±1,2 a = +5,8	40±1,0 » = ±4,4	t, = 1,2 t, = 3,6 t, = 0,6	p, < 0,5 p, < 0,00 p, 0,5
Гемодинамический мм рт. ст.	15±1,3 » = +5,8	15±1,2 z = ±5,6	14±1,3 a = +5,9	t, = 0,5	Pz > 0,5

Величина кровяного давления в разных секторах кровеносной системы в рамках большого круга кровообращения неодинакова. У новорожденных и у детей до 9 мес жизни артериальное давление в верхних конечностях больше, чем в нижних. После 9-го месяца жизни артериальное давление в нижних конечностях становится выше, чем в верхних. Это объясняется тем, что с указанного возраста ребенок начинает стоять и ходить. Имеются данные, что климатические условия влияют на уровень артериального давления. У детей, проживающих на юге, оно ниже, чем на севере (П. П. Афанасенко, 1962, и др.). Зимой и весной уровень артериального

ТАБЛИЦА 19

Артериальное давление у здоровых детей школьного возраста по данным  
тихоосциллографии (И. П. Вульфсон, 1965)

В	Возраст* годы	Статистические показатели	Артериальное давление, мм рт. ст.					
			минимальное	максимальное	среднее	индекс и 1 систолическое	пульс.....	гемодинамический удар
и Р з	7—10	М	58,6 4,2 59,0 5,36	100,0 4,156 107,0 6,78 <0,001	77,0 3,60 78,0 4,83	88,0 4,2 93,3 6,4 <0,01>0,001	30,5 2,6 33,0	14,0 2,5 14,0 4,44 19,0
	11-13	М	>0,5	115,0 6,40	<0,2>0,001	97,0 6,80	5,0 =	5,54
	14—16	М	62,5 5,22 >0,02	0,05<0,001	81,0 5,88 =0,1	<0,1>0,005	0,05 35,0 4,56 =0,02	=0,001
	7—10	М	61,0 4,68	104,0 8,76	79,0 5,50	91,0 6,8 88,0	31,0	13,0 3,78
	И—13	±<J, М	56,0 5,0 >0,001	102,5 5,19 0,001-0,5	75,0 4,70 >0,05<0,1	4,56 >0,05<0,1	3,68 32,0	14,5 1,73 >0,1<0,2
	3 14-16	М	57,3 3,34 =С,5	104,5 4,35 =0,5	77,8 4,80 >0,05<0,1	89,3 4,4 =0,5	1,40 >0,2 32,0 3,0	15,0 5,0

давления несколько выше, чем летом и осенью (Ф. Н. Морозов, 1958, и др.), утром — ниже, чем вечером (В. Н. Засухина, 1962, и др.), повышается в конце учебного года. Отмечается наибольший прирост величин давления в 14—16 лет, что объясняют усилением темпов прироста физического и полового созревания в этом возрасте (В. Н. Засухина, 1962; М. Я. Студеникин и др., 1969).

Большое влияние на артериальное давление у детей оказывают эмоции (положительные и отрицательные). Физическая нагрузка вызывает повышение максимального и некоторое снижение минимального артериального давления.

**Венозное давление.** Его величина зависит от тонуса вен, количества крови в венозной системе, сократительной функции правых отделов сердца. Оно постепенно понижается от венул до полых вен. При глубоком вдохе венозное давление повышается, при выдохе — понижается, в горизонтальном положении оно ниже, чем в вертикальном. При отрицательных эмоциях (крик и плач ребенка) отмечается повышение уровня венозного давления.

ТАБЛИЦА 20

Венозное давление у детей (данные Л. Б. Красик,  
1940; по методу Вальдмана)

Возраст, годы	Венозное давление лежа, мм вод. ст.	
	максимальное	минимальное
2—4	105	45
4—7	98	45
7—15	90	35
13—15	86	66

Венозное давление с возрастом постепенно снижается (табл. 20). Более высокие цифры его у детей раннего возраста объясняются меньшей емкостью венозной сети, более узким просветом вен, большим количеством циркулирующей крови. По данным Ю. Б. Вишневецкого (1935), у детей

7—15 лет следует считать пределом нормальных колебаний венозное давление, равное 50—100 мм вод. ст.

**Скорость кровотока.** Важнейшим показателем функционального состояния сердечно-сосудистой системы, характеризующим быстроту продвижения крови по кровеносным сосудам, является скорость кровотока. Она зависит от силы и частоты сердечных сокращений, количества циркулирующей крови, тонуса сосудистой стенки, площади поперечного сечения и длины сосуда, величины артериального давления. Скорость кровотока в различных секторах сосудистой системы неодинакова: самая большая — в аорте, где имеется наименьшая площадь просвета сосуда по сравнению с другими суммарными просветами сосудов, самая меньшая — в прекапиллярах и капиллярах, так как суммарная площадь просвета этих сосудов наибольшая. Таким образом, скорость кровотока в отдельных сосудах не может дать точного представления о скорости кровотока в целом. В клинической практике для суждения о скорости кровотока исследуют суммарную скорость на большом участке кровообращения. Например, определяют время, в течение которого те или иные химические вещества продвигаются с кровью из локтевой вены (в которую их вводят) по верхней полой вене, в правую половину сердца и в легкие, в левую половину сердца, аорту, до языка (проба на вкус вещества) или из легких по легочной артерии — в левую половину сердца, аорту, до кровеносных сосудов ушной раковины (оксигемометрический метод).

Разные методы определения скорости кровотока дают различные результаты. Так, например, при введении гистамина в локтевую вену ответная реакция — покраснение лица — наступает у детей 6—10 лет через 12—19 с, 11—13 лет — через 14—20 с, 14—16 лет — через 16—21 с (О. Н. Федорова, 1939). Скорость кровотока, определенная цитотоновым методом (Б. Г. Лейтес, 1948), у детей 7—9 лет составляет 7—8 с, у детей 10—13 лет — 8—9 с. По данным А. М. Тюрина (1961), до 18 лет скорость кровотока каждый год замедляется на 0,25 с. Чем моложе ребенок, тем быстрее кровотоки, тем меньше время полного кругооборота крови. Этому способствуют более короткая длина сосудов, более широкий их просвет (особенно артериол), более слабые противодействующие кровяному току силы у детей младшего возраста. По данным Н. Б. Коган (1962), у детей в возрасте от 4 до 16 лет время циркуляции постепенно увеличивается от 2,5 до 4,5 с (оксигемометрический метод).

Недостаточность кровообращения сопровождается замедлением тока крови, повышением температуры тела, анемия — ускорением тока крови. По данным А. А. Галстяна (1961), время кровотока зависит также от роста и положения исследуемых детей: у высоких детей оно продолжительнее, в горизонтальном положении по сравнению с вертикальным замедляется.

**Ударный и минутный объемы кровообращения (сердца).** Ударный или систолический объем сердца (УО) — количество крови, выбрасываемое желудочком сердца при каждом сокращении, минутный объем (МОК) — количество крови, выбрасываемое желудочком в минуту. Величина УО зависит от объема **сердечных** полостей, функционального состояния миокарда, потребности организма в крови. Минутный объем прежде всего зависит от потребностей организма в кислороде и питательных веществах. Так как потребность организма в кислороде непрерывно изменяется в связи с изменяющимися условиями внешней и внутренней среды, то величина МОК сердца является весьма изменчивой. Изменение величины МОК происходит двумя путями: 1) через изменение величины УО; 2) через изменение частоты сердечных сокращений.

Существуют разнообразные методы определения ударного и минутного объемов сердца: газоаналитический, методы разведения красителя, радиоизотопный и физико-математический (на основе тахоосциллографии и вычисления УО по формулам, например Бремзера — Ранке или Старра).

Физико-математические методы в детском возрасте имеют преимущества перед остальными вследствие отсутствия вреда или какого-либо беспокойства для исследуемого, возможности сколь угодно частых определений этих параметров гемодинамики.

Величина ударного и минутного объемов с возрастом увеличивается; при этом УО изменяется более заметно, чем минутный, так как с возрастом ритм сердца замедляется (табл. 21). У новорожденных УО равен

ТАБЛИЦА 21

Минутный и ударный объемы крови у здоровых детей  
(Н.А.Шалков, 1941)

Возраст, годы	Минутный объем, мл	Ударный объем, мл	Артерио-венозная разница
6-9	2 600 (1 500—5 000)	32 (20-46)	54,9
10—12	3 200 (2 000—3 800)	44 (32—58)	55,9
13—16	3 800 (3 000—4 400)	59 (38—70)	54,5

2,5 мл, в возрасте 1 года — 10,2 мл, 7 лет — 23 мл, 10 лет — 37 мл, 12 лет — 41 мл, от 13 до 16 лет — 59 мл (С. Е. Советов, 1948; Н. А. Шалков, 1957). У взрослых УО равен 60—80 мл. Показатели МОК, отнесенные к массе тела ребенка (на 1 кг массы), с возрастом не увеличиваются, а, наоборот, уменьшаются. Таким образом, относительная величина МОК сердца, характеризующая потребности организма в крови, выше у новорожденных и у детей грудного возраста.

Ударный и минутный объемы сердца практически одинаковы у мальчиков и у девочек в возрасте от 7 до 10 лет (табл. 22). С 11 лет оба показателя нарастают как у девочек, так и у мальчиков, по у последних они увеличиваются более значительно (МОК достигает к 14—16 годам у девочек 3,8 л, а у мальчиков — 4,5 л).

ТАБЛИЦА 22

Ударный и минутный объемы крови у здоровых детей школьного возраста по данным тахоосциллографии (И. Н. Вульфсон, 1965)

Пол	Возраст, годы	Статистические показатели	Ударный объем, мл	Минутный объем, мл	Осциллографический показатель, мл
x	7—10	м	37,4	2944,0	46,0
	11 — 13	а	8,7	640	10,1
м		57,9	4212,6	51,0	
i	14—16	я	10,1	830	7,78
		▷	<0,001	<0,001	>0,05<0,1
■73	14—16	М	65,5	4512,0	52,4
		В	8,0	[000	14,36
Q	7—10	ν	>0,001<0,01	=0,5	>0,5
		м	35,1	3046,0	42,5
m	11-13	М	6,57	690	7,4
		М	46,3	3694,3	43,5
ш	14-16	р	8,97	272	1,70
		М	<0,001	<0,001	= 0,5
	14-16	М	55,5		45,0
		Р	8,0	540	9,4
		Р	>0,001<0,01	= 0,5	=0,5

Таким образом, половые различия рассматриваемых показателей гемодинамики выявляются после 10 лет. Кроме ударного и минутного объемов, гемодинамику характеризует сердечный индекс (СИ — отно-

шение МОК к поверхности тела); СИ варьирует у детей в широких пределах — от 1,7 до 4,4 л/м<sup>2</sup>, при этом связи его с возрастом не выявляется (средняя величина СИ по возрастным группам в пределах школьного возраста приближается к 3,0 л/м<sup>2</sup>).

**Количество циркулирующей крови.** В кровообращении участвует не вся кровь организма. Известное количество ее задерживается в так называемых кровяных депо (сосудах печени, селезенки, брюшной полости). Соотношение между количеством циркулирующей крови и количеством крови в «кровяных депо» постоянно меняется. При повышении потребности организма в кислороде и питательных веществах из депо в циркуляцию поступает дополнительная кровь. С возрастом количество циркулирующей крови относительно уменьшается (табл. 23).

ТАБЛИЦА 23

Количество циркулирующей крови у здоровых детей разного возраста  
(а мл на 1 кг массы)

Возраст	А. Г>. Воловик,	А. Ф. Тур, 1вг.7	Е. Г. Кронштейн.
	107—195	147	
Грудной .....	75-101	110	
Дошкольный и младший школьный 6—10 лет.....	51—90	70	91,2-76.6
■ Старший школьный..... 11—16 лет.....	50—92	65	73,4—77,8

В период полового созревания объем циркулирующей крови временно увеличивается. Одной из причин уменьшения объема циркулирующей крови с возрастом на 1 кг массы тела может быть снижение основного обмена.

У детей в отличие от взрослых процентный объем плазмы больше, чем процентный объем эритроцитов. Масса циркулирующей крови у мальчиков несколько больше, чем у девочек. У мальчиков количество циркулирующей крови составляет 78,3 мл, у девочек — 74,8 мл на 1 кг массы тела. Количество плазмы у мальчиков — 46,1 мл, у девочек — 44,2 мл на 1 кг массы тела (А. А. Маркосян, 1969).

**Периферическое сопротивление.** Кровь, поступающая из сердца во время его сокращения в артериальную систему, встречает на своем пути периферическое сопротивление, степень которого обратно пропорциональна сечению сосудов. Периферическое сопротивление находится под регулирующим влиянием нервной системы. Его величина зависит от функционального состояния артериол и капилляров всего тела. Главное сопротивление в артериальной системе приходится на долю артериол. Изменения периферического сопротивления играют большую роль в регуляции кровоснабжения различных органов и в поддержании величины минутного объема сердца на одном и том же уровне.

Измерение общего периферического сопротивления показывает величину нагрузки, приходящейся на левый желудочек сердца во время преодоления кровью препятствия в артериолах.

По данным И. Н. Вульфсон (1967), у здоровых детей школьного возраста отмечаются большие индивидуальные колебания общего периферического сопротивления: от 0,6 до 2,4 условные единицы (метод тахоосциллографии). У детей 7—10 лет этот показатель выше, чем у детей в возрасте 11 — 16 лет. Отмечается тенденция к снижению общего периферического сопротивления при увеличении массы тела; определенной зависимости от пола ребенка не выявлено (табл. 24).

**Электрокардиограмма (ЭКГ) здоровых детей** отличается от ЭКГ взрослых и, кроме того, имеет свои специфические особенности в каждом

ТАБЛИЦА 2 i

Общее периферическое сопротивление и удельное периферическое сопротивление  
у здоровых детей школьного возраста (П. Я. Иульфсон, 1967)

Воз- раст, годы	.Мальчики				Девочки			
	общее периферическое сопротивление (условные единицы)		удельное перифери- ческое сопротивление		общее периферическое сопротивление» (условные единицы)		УДСЛЫ..... перифери- ческое сопротивление пп. и оон'	
	М	в	М		М		м	•
7—10	1,55	0,34	27,4	7,2	1,6	0,44	30,8	8,8
11-13	1,16	0,28	25,4	5,6	1,24	0,62	30,0	8,0
14-16	1,21	0,22	29,0	6,6	1,20	0,20	31,2	6,3

возрастном периоде. Эти особенности обусловлены различным анатомическим положением сердца в грудной клетке, различным соотношением мышечных масс правого и левого желудочков, вегетативно-эндокринными влияниями и другими, еще не полностью изученными факторами. Для детей, особенно младшего возраста, характерна значительно выраженная лабильность пульса.

У здоровых детей часто (в 94%) наблюдается синусовая аритмия (дыхательная). В фазе вдоха число сердечных сокращений увеличивается, а в фазе выдоха — уменьшается. У детей грудного и раннего возраста степень выраженности синусовой аритмии меньше, чем у детей старшего возраста.

Продолжительность зубцов и интервалов ЭКГ у детей короче, чем у взрослых. Часто встречаются отрицательные зубцы Г в III и правых грудных отведениях, деформация начального желудочкового комплекса  $<QRS$  в виде буквы W или M в III отведении, отрицательные, двухфазные или сглаженные зубцы P в III отведении. Нередко наблюдаются (особенно у детей раннего возраста) высокие заостренные зубцы P, глубокие зубцы Q (во II и III отведениях). Во II и III отведениях может наблюдаться расщепление или узловатость зубца P за счет физиологической асинхронны возбуждения правого (раньше) и левого (позднее) предсердий.

С возрастом детей изменяется продолжительность интервалов R—R, P—Q, Q—T, ширина желудочкового комплекса QRS. Чем моложе ребенок, тем чаще ритм сердечной деятельности и тем короче интервалы ЭКГ.

С возрастом детей изменяется и высота отдельных зубцов ЭКГ в различных отведениях, особенно высота R и S, но диагностическое значение имеет не абсолютная высота зубцов, а их взаимоотношение в различных отведениях. Это взаимоотношение зависит от направления электрической оси сердца.

Электрокардиограмма новорожденных отличается наличием относительной брадикардии (в первые дни), сменяющейся в последующие дни тахикардией (А. Б. Воловик, 1952; Р. Э. Мазо, 1961). В первые дни частота сердцебиений равна 110—100 ударов в минуту, в последующие дни — до 135 в минуту. Продолжительность интервала P—Q, по данным различных авторов, варьирует от 0,09 до 0,15 с, в среднем равна 0,11 с. Продолжительность комплекса QRS в среднем равна 0,05 с. Продолжительность электрической систолы Q—Г в зависимости от частоты ритма колеблется от 0,22 до 0,32 с. Зубец P в стандартных отведениях высокий, часто заострен. Отношение высоты зубца P к высоте зубца R в первых двух стандартных отведениях составляет 1 : 3. В правых грудных отведениях встречается отрицательный зубец P. Зубец Q в III отведении часто глубокий (превышает  $\frac{1}{2}R$ ).

Электрическая ось сердца, как правило, отклонена вправо: зубец R в I отведении низкий, а в III отведении высокий, и, наоборот, зубец S

глубокий в I и мало выражен в III отведении. Могут наблюдаться зазубрины зубца *Rm*. В грудных отведениях (*V<sub>1</sub>*, *V<sub>2</sub>*) встречаются высокие зубцы *R* и глубокие зубцы *S* (т. е. признаки, характерные у взрослых для гипертрофии обоих желудочков). Зубец *T* в стандартных отведениях может быть снижен, двухфазен или отрицателен. В отведении *V<sub>1</sub>* он двухфазен или отрицателен. В левых грудных отведениях снижен, может быть отрицательным.

Электрокардиограмма детей раннего возраста (до 2 лет). Частота сердечбиений у детей раннего возраста равна 110—120 ударов в минуту. Продолжительность интервала *P—Q* и комплекса *QRS* несколько увеличивается по сравнению с новорожденными. Продолжительность интервала *P—Q* равна 0,1—0,12 с (до 0,15 с), продолжительность комплекса *QRS* — 0,04—0,07 с, продолжительность электрической систолы *Q—T* — 0,24—0,30 с. Отношение высоты зубца *P* к высоте зубца *R* в первых двух стандартных отведениях уменьшается, составляя около 1:6, за счет увеличения высоты зубца *R*. Зубец *Qm* глубокий (более *U R*), в правых грудных отведениях, как правило, отсутствует; в левых грудных отведениях хорошо выражен, так же как и в однополюсных отведениях от конечностей (*aVR*, *aVL* и *aVF*). По сравнению с тем, что наблюдается у новорожденных, происходят некоторые изменения во взаимоотношении зубцов *R* и *S* в стандартных отведениях: увеличение высоты зубца *R* и уменьшение зубца *S*, а также изменение соотношения зубцов *I* и *II* за счет некоторого увеличения зубца *T*. Зубец *T* в первых двух стандартных отведениях составляет  $\frac{1}{3}$  или  $\frac{1}{4}$  зубца *R*.

Наряду с правым типом ЭКГ встречается нормальный и в редких случаях левый тип.

В правых грудных отведениях, так же как и у новорожденных детей, наблюдается высокий зубец *R*, а в левых — глубокий *S*.

По данным Р. Э. Мазо (1961), для детей раннего возраста характерно наличие низковольтных комплексов *QRS* одновременно в отведениях *aVL* и *aVF*, чего не бывает у взрослых, и относительно высокий зубец *R* в отведении *aVR*. В III отведении комплекс *QRS* может быть зазубрен.

Зубец *T* в правых грудных отведениях (а иногда до отведения *V<sub>4</sub>*) отрицателен, двухфазен или сглажен, что нередко сопровождается смещением вниз интервала *S—T* (у взрослых характерно для коронарной недостаточности).

Электрокардиограмма детей дошкольного возраста (от 2 до 7 лет). Частота ритма сердечной деятельности у детей дошкольного возраста — 95—100 ударов в минуту; по данным Р. Э. Мазо — в среднем 92 удара в минуту.

Длительность интервала *P—Q* составляет 0,11—0,16 с, в среднем — 0,13 с, продолжительность комплекса *QRS* — 0,05—0,08 с. Продолжительность электрической систолы — 0,27—0,34 с.

По сравнению с тем, что наблюдается у детей раннего возраста, продолжается увеличение зубца *R* в первых двух стандартных отведениях и увеличение зубца *S* в III отведении, а также увеличение зубца *T* в первых двух отведениях. Наблюдаются правый (чаще всего), нормальный (реже) и редко левый типы ЭКГ. Наиболее часто встречается вертикальная электрическая позиция сердца, нередко — промежуточная. В правых грудных отведениях высота зубца *R* уменьшается, а в левых грудных — увеличивается. Зубец *S* по мере продвижения электрона влево уменьшается. Отношение величины зубца *P* к величине *R* в первых двух стандартных отведениях еще более уменьшается (за счет уменьшения зубца *P* и увеличения зубца *R*) и равно 1:8; 1:10, уменьшается глубина зубца *Q* в стандартных отведениях. Зубец *Q* непостоянен, так же как и у детей раннего возраста, в III стандартном отведении он может быть глубоким (больше *U R*). Чаще, чем у детей раннего возраста, встречается зазубривание комплекса *QRS*, особенно в III стандартном и правых грудных от-

ведениях (картина неполной блокады правой ножки пучка Гиса). Зубцы *T* в однополюсных грудных отведениях могут быть отрицательными, начиная с *V*<sub>1</sub> до *V*<sub>4</sub>. Так же как у детей раннего возраста, в правых грудных отведениях может наблюдаться смещение интервала *S—T*.

Электрокардиограмма детей школьного возраста (7—15 лет) приближается к ЭКГ взрослых, но имеет ряд характерных особенностей. К этим особенностям относятся все еще заметная лабильность пульса, выраженная синусовая аритмия, более короткая, чем у взрослых, продолжительность интервала *P—Q* комплекса *QRS*. Частота пульса колеблется в больших пределах (70—90 ударов в минуту). Продолжительность интервала *P—Q* равна 0,14—0,18 с, в среднем 0,14 с, длительность комплекса составляет *QRS* 0,06—0,08 с, продолжительность электрической систолы — 0,28—0,39 с (в зависимости от частоты сердечной деятельности). Соотношение величины зубцов *R* и *S* в стандартных отведениях меняется в сторону еще большего увеличения зубца *R* в первых двух стандартных отведениях и уменьшения глубины зубца *S*. Соответственно этому чаще встречается нормальный тип ЭКГ, затем правый и левый типы. Чаще всего, как и в предыдущей возрастной группе, наблюдается вертикальная электрическая позиция сердца. Комплекс *QRS* может быть деформирован в виде буквы *M* или *W*. В правых грудных отведениях снижается высота зубца *i*?, увеличивается глубина зубца *S*. В левых грудных отведениях уменьшается глубина зубца *S*, а зубец *R* остается высоким. Зубец *P* в первых двух стандартных отведениях положителен, в III стандартном отведении может быть отрицательным, двухфазным или сглаженным. Отношение высоты зубца *P* к высоте зубца *R* в первых двух стандартных отведениях равно 1:8; 1:10. В правых грудных отведениях зубец *P* может быть заостренным. Продолжительность зубца *P* равна 0,05—0,1 с, в среднем 0,08 с. Зубец *Q* встречается непостоянно, чаще всего в III стандартном отведении (где он может быть глубоким и превышать <sup>1</sup>*U* величины зубца *R*), очень редко в I стандартном и в I грудном отведении. Его величина у детей школьного возраста меньше, чем у дошкольников. Зубец *T* в III стандартном и I грудном отведениях может быть отрицательным. Отношение величины зубца *T* к зубцу *P* равно 1:3; 1:4.

**Фазовая структура механической систолы.** Для суждения о функциональной способности сердца и понимания механизмов внутрисердечной гемодинамики большое значение имеет изучение фазовой структуры сердечного сокращения (В. Л. Карпман, 1965; Н. Н. Савицкий, 1963, К. Уиг-герс, 1957 и др.). Наиболее распространенным в клинике в связи с его удобством и достаточной точностью является поликардиографический метод количественного анализа основных фаз сердечного сокращения. Суть его заключается в синхронной регистрации ЭКГ, ФКГ и пульса с сонной артерии и последующем определении длительности отдельных фаз механической систолы путем сопоставления во времени полученных кривых.

Продолжительность механической систолы и ее отдельных фаз в зависимости от частоты сердечных сокращений представлена в табл. 25.

**Фонокардиограмма.** Объективно регистрируя звуковые явления в сердце, фонокардиограмма (ФКГ) значительно дополняет аускультацию, позволяет составить более полное представление о механической деятельности сердца, состоянии внутрисердечной гемодинамики, клапанного аппарата и миокарда. У здоровых детей на ФКГ постоянно регистрируются I и II тоны сердца и непостоянно III, IV, V тоны, систолический и диастолический шумы. У большинства детей I тон сердца на ФКГ состоит из 5—8 зубцов, неравных по амплитуде и периоду.

Изучение временных соотношений I тона и зубцов ЭКГ показало, что у здоровых детей начальные малоамплитудные и низкочастотные осцилляции I тона, как правило, регистрируются спустя 0,02—0,04 с после начала зубца *Q* на ЭКГ, а первые высокоамплитудные и высокочастотные



ТАБЛИЦА 2л

Таблица Для определения продолжительности механической систолы, ее отдельных фаз и других показателей динамики сердца (в сотых долях секунды) у детей в возрасте от 3 до 15 лет<sup>1</sup> (М. К. Осолкова, 1967)

Число сокращений сердца <i>n</i> в минуту	Продолжительность сердечного цикла	Продолжительность механической систолы	Фазы систолы		
			нагнание	напряжение	изометрическая
40	150	41	32,4	13,9	8,6
42	143	40	32,0	13,3	8,0
44	136	39	31,5	12,8	7,5
46	130	38	31,0	12,4	7,0
48	125	37,2	30,7	12,1	6,5
50	120	36,5	30,3	11,8	6,2
52	116	35,8	30,0	11,5	5,8
54	112	35,3	29,8	11,3	5,5
56	108	34,7	29,5	11,0	5,2
58	104	34,1	29,2	10,7	4,9
60	100	33,5	29,0	10,5	4,5
62	97	32,9	28,5	10,3	4,4
64	94	32,4	28,2	10,1	4,2
66	91	32,0	28,1	9,8	3,9
68	88	31,6	27,9	9,6	3,7
70	86	31,3	27,7	9,5	3,6
72	88	30,9	27,4	9,3	3,5
74	81	30,6	27,2	9,2	3,4
76	79	30,3	27,0	9,0	3,3
78	77	30,3	26,8	8,9	3,2
80	75	29,7	26,6	8,8	3,1
82	73	29,4	26,4	8,7	3,0
84	71	29,2	26,2	8,6	3,0
86	70	28,9	26,0	8,5	2,9
88	68	28,7	25,8	8,3	2,9
90	67	28,5	25,7	8,2	2,8
92	65	28,3	25,5	8,1	2,8
94	64	28,1	25,4	8,0	2,7
96	63	27,9	25,2	8,0	2,7
98	61	27,7	25,1	7,9	2,6
100	60	27,5	24,9	7,8	2,6
102	59	27,3	24,8	7,7	2,5
104	58	27,2	24,7	7,6	2,5
106	57	27,0	24,6	7,6	2,4
108	56	26,8	24,4	7,5	2,4
110	55	26,6	24,3	7,4	2,3
112	54	26,5	24,2	7,4	2,3
114	53	26,3	24,0	7,3	2,3
116	52	26,2	24,0	7,2	2,2
118	51	26,1	23,9	7,2	2,2
120	50	26,0	23,8	7,1	2,2
122	49	25,8	23,6	7,1	2,2
124	48	25,7	23,5	7,0	2,2
126	48	25,6	23,4	6,9	2,2
128	47	25,5	23,3	6,9	2,2
130	46	25,4	23,2	6,8	2,2
132	45	25,3	23,1	6,8	2,2
134	45	25,2	23,0	6,7	2,4
136	44	25,1	22,9	6,7	2,2
138	43	25,0	22,8	6,6	2,2
140	43	24,9	22,7	6,6	2,2
145	41	24,7	22,5	6,5	2,2
150	40	24,5	22,3	6,4	2,2

<sup>1</sup> Диапазон нормальных колебаний (в сотых долях секунды): для механической систолы  $\pm 2$ , для фазы изгнания  $\pm 2$ , для фазы напряжения  $\pm 2,4$ , для изометрической фазы  $\pm 1,7$ .

осцилляции — через 0,04—0,07 с (в среднем через 0,05 с) после зубца  $Q'$  на ЭКГ (интервал  $Q—I$  тон). Величина этого интервала практически не зависит от частоты сердцебиений, что доказано статистическим методом (М. К. Осолкова, 1967).

У детей младшего возраста (дошкольники и школьники 7—11 лет) интервал  $Q—/$  тон несколько короче (в среднем 0,05 с), чем у старших школьников (в среднем 0,055 с). У большинства детей на ФКГ I топ сердца состоит из 5—8 зубцов, неравных по амплитуде и периоду.

У многих здоровых детей на ФКГ отмечается расщепление I тона. Чаще всего оно регистрируется на верхушке сердца и в 5-й точке. По данным М. К. Осолковой, в дошкольном возрасте расщепление I тона наблюдается у 42 % детей, в младшем школьном возрасте — у 22 %, в старшем школьном возрасте — у 38% детей. Интервал между двумя компонентами расщепленного I тона, как правило, равен 0,03—0,04 с. Длительность I тона у детей дошкольного возраста  $0,11 \pm 0,016$  с, у детей младшего школьного возраста —  $0,13 \pm 0,02$  с, у детей старшего школьного возраста —  $0,13 \pm 0,019$  с.

Второй тон сердца на ФКГ у здоровых детей, как правило, состоит из 3—4 зубцов. При сопоставлении во времени II тона с зубцами ЭКГ установлено, что у большинства здоровых детей (у 79%) начало II тона наступает через 0,02 с после окончания зубца  $T$  на ЭКГ. У 16% детей начало II тона совпадает с окончанием зубца  $T$  на ЭКГ и у 5% детей II тон начинается раньше зубца  $T$  на ЭКГ, но не более чем на 0,02 с (М. К. Осолкова).

Расщепление II тона регистрируется у 64% детей дошкольного возраста, у 48% детей младшего школьного возраста и у 68% детей старшего школьного возраста. Интервал между двумя компонентами расщепленного

II тона у здоровых детей не превышает 0,05—0,06 с, чаще равен 0,04 с. Расщепление II тона объясняют одновременным закрытием клапанов аорты и легочной артерии и, следовательно, одновременным напряжением стенок аорты и легочной артерий. Чаще всего расщепление II тона выявляется при фонокардиографии у детей в третьем межреберье слева у края грудины.

Длительность II тона сердца в дошкольном возрасте равна  $0,075 \pm 0,017$  с, в младшем школьном возрасте —  $0,08 \pm 0,011$  с, в старшем школьном возрасте —  $0,08 \pm 0,013$  с (М. К. Осолкова).

Третий топ сердца регистрируется на ФКГ у здоровых детей в виде 1—2 зубцов малой амплитуды в низкочастотном (Г) и первом средне-частотном (Mi) диапазонах, через 0,11—0,2 с, IV среднем через 0,14 с ( $\pm 0,014$  с) после начала II тона. Длительность интервала между II и

III тоном не зависит от частоты ритма сердечной деятельности.

Местом наилучшей регистрации III тона является верхушка сердца.

У детей различных возрастных групп частота регистрации III тона неодинакова. По данным М. К. Осолковой, III тон был зарегистрирован в: дошкольном возрасте у 64%, в младшем школьном возрасте — у 70%, в старшем школьном возрасте — у 52 % детей. Таким образом, у детей старшего возраста III тон регистрируется реже, чем у младших детей. Возможно, эта особенность объясняется худшей проводимостью вибраций III тона к поверхности грудной клетки у старших детей в связи с большей толщиной у них грудной стенки. Возможно, у младших детей тонус сердечной стенки несколько слабее. В пользу этого говорит и несколько большая амплитуда III тона у детей младшего возраста.

Как правило, III тон прослушивается только в горизонтальном положении ребенка в области верхушки сердца или на 1—2 см кнутри от нее как глухой, короткий звук после II тона. Продолжительность его — 0,04—0,05 с.

Детальное изучение ФКГ показывает наличие систолического и диастолического шумов у многих здоровых детей. В дошкольном возрасте

-систолический шум регистрируется у 36% детей, в младшем школьном возрасте — у 46 % , в старшем школьном возрасте — у 58 % детей.

Частота выявления другими авторами непатологического систолического шума у детей колеблется в довольно широких пределах. Очевидно, это можно объяснить как неодинаковым **контингентом** исследуемых **детей**, так и разной методикой обследования (аускультация или фонокардиография). По данным А. Б. Воловика (1952), М. С. Маслова (1953), Д. Д. Лебедева (1952, 1959), основанным на аускультации, частота неорганических систолических шумов увеличивается с возрастом. У дошкольников, по данным А. Б. Воловика, частота неорганических шумов равна примерно 10—12%, у детей младшего школьного возраста — 20—25 % , а у подростков— 30—40%. По данным М. С. Маслова, среди детей в возрасте 4—8 лет неорганические шумы отмечаются в 10%, а в возрасте 12—16 лет частота их достигает 30—50%. По данным Mannheim (1940), основанным на фонокардиографии, систолический шум регистрируется у 80—90% здоровых детей, по данным McKee (1938) — у 90% и т. д.

На ФКГ систолический шум у здоровых детей, как правило, регистрируется только в первом среднечастотном диапазоне (M<sub>i</sub>). Он представлен группой осцилляции, имеющих очень небольшую амплитуду, начинающихся сразу после I тона, а иногда наслаивающихся на осцилляции последнего. У большинства детей систолический шум короткий, занимает лишь первую треть систолы. Но у некоторых здоровых детей систолический шум может быть более продолжительным, распространяясь на первую половину или <sup>2</sup>/<sub>3</sub> систолы, иметь форму «декресцендо» (постепенно убывающей амплитуды) или «лентовидную» (с равномерными амплитудами).

Четвертый, **или** предсердный, тон сердца регистрируется в низко- и среднечастотном диапазонах в виде 1 зубца, как правило, очень малой амплитуды за 0,06—0,07 с до начала I тона и через 0,08—0,12 с после начала зубца P на ЭКГ. Наилучшее место его регистрации — второе и третье межреберья у левого края грудины. Частота регистрации: у 32% детей дошкольного возраста, у 36% детей младшего школьного возраста и у 28% детей старшего школьного возраста.

Сравнительную редкость регистрации IV тона на паружной ФКГ, очевидно, можно объяснить лишь очень малой интенсивностью предсердного тона, благодаря чему его вибрации у многих детей даже не достигают наружной поверхности грудной клетки. Продолжительность IV тона равна 0,02—0,03 с.

Пятый тон сердца регистрируется в низко- и среднечастотных диапазонах, на верхушке сердца, через 0,20—0,24 с после начала II тона и через 0,8—0,1 с после начала III тона (чаще у детей младшего возраста). Его продолжительность 0,03—0,05 с.

Кроме систолического шума, иногда у здоровых детей на ФКГ может -быть зарегистрирован диастолический шум. Он регистрируется только в среднечастотном диапазоне, преимущественно над сосудами (чаще над легочной артерией, чем над аортой), сразу после II и III тона, в виде осцилляции очень малой амплитуды небольшой продолжительности. Механизм его возникновения, очевидно, аналогичен механизму возникновения систолического функционального шума.

Реограмма. Являясь кривой электропроводности тканей и органов, рео-грамма косвенно отражает изменение величины их кровенаполнения во времени. При регистрации реограммы аорты и легочной артерии (Ю. Т. Пушкар, 1961) может быть изучена динамика сокращения левого и, что особенно ценно, правого желудочков сердца, при регистрации реограммы печени — характер внутрипеченочного кровообращения. Рео-энцефалограмма отражает характер церебральной гемодинамики, рео-грамма сосудов конечностей — особенности периферического кровообращения (А. А. Кедров, А. И. Науменко, 1949, 1954; Ю. Т. Пушкар, 1961,

п др.; Golzer, Polzer, Marko, 1945). Кроме изучения формы реографических кривых (качественный анализ), применяется количественный анализ разнообразных параметров реограммы, которые дают представление о величине и скорости притока и оттока крови в данной области. Количественный анализ реограммы имеет даже большее значение, чем качественный. Некоторые количественные реографические показатели здоровых детей (нормативы) приведены в табл. 26.

ТАБЛИЦА 28

**Продолжительность фаз систолы и другие реографические показатели правого желудочка сердца по данным реографии легочной артерии у здоровых детей в зависимости от частоты ритма сердечных сокращений (Г. А. Красина, 1963)**

Частота- пульса в минуту	Стати- стиче- ские по- каза- тели	Продолжительность фаз систолы (в сотых долях ;секунды)					PERU [N систо. пока.	рическ.. гический	Мювоши- ческий коэф- фициент	Г... рггггг- Чт кий индекс
		изгггг- щд.	изгггг метри- чтиско- го сок- раше- нии	напр а- жени	быстро изгнапин					
	М	5,3	4,2	9,5	10,5	30,2	76,7	23,3	3,1	2.2
51-60	±ш	0,07	0,1	0,15	0,5	0,26	0,70	0,50	0,16	0,02
	-1-е	0,20	0,30	1,40	1,30	0,70	2,0	1,90	0,40	0,30
61—70	м	5,2	4,2	9,4	9,3	28,1	74,9	25,1	3,0	2,3
	±т	0,13	0,12	0,18	0,40	0,40	0,48	0,26	0,1	0,04
71-80	±т	0,59	0,50	0,72	1,50	1,50	1,90	1,05	0,40	0,18
	М	5,0	4,1	9,1	7,90	26,7	71,5	25,5	2,90	2,40
	±т	0,03	0,07	0,09	0,18	0,12	0,20	0,28	0,04	0,17
81—90	±т	0,21	0,40	0,50	0,01	0,74	1,33	1,58	0,24	0,20
	М	5,0	3,3	8,30	7,60	26,1	71,5	24,2	3,1	2,45
	±т	0,06	0,03	0,15	0,15	0,19	0,24	0,27	0,07	0,04
91—100	±з	0,32	0,21	0,86	0,87	1,08	1,37	1,52	0,34	0,24
	М	5,0	2,90	7,90	6,40	24,9	75,9	24,1	3,10	2,50
	±т	0,1	0,05	0,1	0,20	0,30	0,28	0,23	0,08	0,05
101—110	±т	0,40	0,19	0,5	0,72	1,1	1,11	1,29	0,30	0,19
	М	4,90	2,90	7,80	6,0	23,0	75,7	24,3	2,90	2,55
	±т	0,10	0,1	0,18	0,23	0,3	0,3	0,42	0,09	0,06
	±т	0,35	0,27	0,50	0,62	0,9	1,03	1,11	0,25	0,16

При анализе реограммы определяются следующие количественные параметры:

Ис — индекс систолический: отношение высоты амплитуды кривой к высоте калибровочного импульса (в мм), величина которого равна ОД Ом (отражает величину притока крови в печень во время систолы);

Ид — индекс диастолический реограммы (отражает величину оттока крови во время диастолы);

Qx — время распространения реографической волны (зависит от силы сердечного сокращения, состояния сосудистой системы и роста исследуемого);

ХА — продолжительность подъема систолической волны (характеризует пульсовое кровенаполнение органа и способность сосудов к растяжению под воздействием притекающей к ним крови);

В/А — отношение высоты диастолической волны В к высоте систолической волны А;

b/a — отношение протяженности диастолической части волны к систолической;

СП и ДП — систолический и диастолический показатели;

— и — , где КК — длительность сердечного цикла. к к к к

$A^2\Pi$  — амплитудно-частотный показатель, отражает интенсивность (кровотока через исследуемую область в единицу времени (Ис/RR).

Аналогичные показатели используются при анализе и реоэнцефалограммы и реовазограммы конечностей.

## РЕНТГЕНОЛОГИЧЕСКИЕ И РАДИОЛОГИЧЕСКИЕ МЕТОДЫ ИССЛЕДОВАНИЯ

Рентгенологические методы исследования нашли повсеместное распространение и в настоящее время являются основными в диагностике заболеваний органов грудной полости у детей. Нередко у одного и того же ребенка приходится сочетать несколько рентгенологических методов, чтобы поставить правильный диагноз. Общий принцип использования рентгенологических методов диагностики — от простого к сложному, т. е. сначала применяют наименее травматичные, наиболее безвредные и информативные способы исследования, а затем, в случае необходимости, более сложные. Рентгенологические методы исследования подразделяют на контрастные и бесконтрастные. К бесконтрастным методам относят обзорную и прицельную рентгеноскопию, рентгенографию, томографию, рент-генокимографию, к контрастным методам — бронхографию, ангиокардио-пульмографию, медиастинографию и пр.

**Рентгеноскопия** до последнего времени не потеряла своего значения при диагностике заболеваний и пороков развития органов грудной полости у детей, несмотря на отчетливую тенденцию рентгенологов и хирургов к расширению производства рентгенограмм, позволяющих значительно уменьшить лучевую нагрузку, более отчетливо выявляющих отдельные мелкие детали патологии и дающих возможность более объективно оценить наступающие изменения в динамике. Вместе с тем с помощью рентгенографии нельзя определить ряд функциональных рентгенологических симптомов, характерных для нарушения бронхиальной непроходимости, функции диафрагмы и пр.

Рентгенографию (рентгеноскопию) производят в прямой, боковой и при необходимости — в косой проекции. При подозрении на наличие экссудата в плевральной полости, определении размеров абсцесса и пр. широко используют рентгенографию в латеропозиции на больном или здоровом боку.

Обзорную рентгенографию (рентгеноскопию) при заболеваниях органов, грудной полости чаще производят в вертикальном положении больных. Для уменьшения лучевой нагрузки на персонал во время рентгенографических исследований детей отечественной промышленностью выпущены специальные приспособления, в которых фиксируют ребенка.

Обзорная рентгеноскопия и рентгенография являются решающими методами в определении плана дальнейшего обследования больного. Нередко обзорной рентгенографии (рентгеноскопии) бывает достаточно для установления диагноза, и нет необходимости прибегать к другим рентгенологическим методам диагностики (эмпиема плевры, ложная киста и пр.).

Значительно расширяет возможности рентгенологического метода диагностики **томография**, которая позволяет не только более правильно судить о состоянии паренхимы легкого, но и уточнить локализацию и характер опухолевидного образования легкого и средостения. С помощью томографии можно диагностировать наличие некоторых пороков и аномалий развития легкого (трахеобронхомаляция, трахеальный бронх и пр.).

Перечисленных выше методов диагностики иногда бывает недостаточно для более детального определения локализации и характера найденных изменений и, следовательно, хирургической тактики. В этих случаях применяют контрастные методы диагностики.

## Бронхография

Впервые бронхографию в клинической практике произвел Jackson (1918). Он использовал для бронхографии порошкообразный висмут и вводил его в трахео-бронхиальное дерево через бронхоскоп. В нашей стране первое сообщение о применении бронхографии принадлежит С. А. Рейн-бергу и Я. Б. Каштану (1924). В дальнейшей разработке бронхографии большое значение имели работы Б. И. Брюма (1959), М. Б. Дрибинского (1955, 1959, 1961), Е. Л. Кевеша (1952) и многих других авторов.

Введение в клиническую практику методов бронхографии под наркозом значительно расширило применение бронхографии у детей. Возраст ребенка в настоящее время не является противопоказанием к бронхографии. С успехом применяют бронхографию и у новорожденных при наличии показаний к этому методу исследования.

Особенности проведения бронхографии у детей освещены в работах Л. С. Розенштрауха и М. Н. Степановой (1957), И. Г. Климкович с соавт. (1963), Т. Н. Горбулевой с соавт. (1966) и др. Наиболее полно основные аспекты бронхографического метода исследования у детей разработаны В. А. Климанским в его монографии «Бронхография у детей» (1964).

**Обезболивание.** Согласно данным, приведенным в литературе, у детей применяют различные методы обезболивания бронхографии: местную анестезию, потенцированный барбитуровый наркоз, интубационный наркоз с мышечными релаксантами, эфирный, хлороформный и фторотановый наркозы (А. И. Григольд, 1965; Г. Л. Феофилов, 1965; В. А. Климанский, 1965; Р. Б. Франтов, 1965; Lefebvre e. a., 1956; Ste-mer e. a., 1965, и др.).

По данным Sremer, Autier и Gerbeaux (1965), описавшим 1544 бронхографических исследования у детей в возрасте от 2 мес до 16 лет, преимуществами обладает местная анестезия. По методике этих авторов носовой ход и носоглотку опрыскивают 1% раствором тетракаина. С наступлением анестезии в носовой ход вводят катетер, затем при помощи прямой ларингоскопии трахею опрыскивают 1% раствором тетракаина и катетер щипцами продвигают в трахею. По катетеру дополнительно вводят 0,5 мл анестетика для анестезии терминальных бронхов. Прекращение кашля служило признаком достаточной анестезии. У детей старшего возраста особенностью методики было то, что катетер устанавливали в трахее путем ларингоскопии с помощью зеркала. Проведение катетера в соответствующий бронх выполняли под контролем экрана.

В настоящее время большинство авторов считают, что в педиатрической практике методом выбора является общая анестезия. Достижения современной анестезиологии позволили снизить процент осложнений при проведении бронхологических диагностических процедур.

У детей раннего возраста бронхография может быть выполнена под масочным фторотановым наркозом (Р. Б. Франтов, 1965). Методика заключается в том, что индукция и поддержание анестезии осуществляются через маску аппарата для ингаляционного наркоза. Поток кислорода через фторотек в 2 раза превышает минутный объем дыхания ребенка. Это обеспечивает постоянную подачу паров фторотана при негерметичном прилегании маски к лицу ребенка. После достижения первого уровня хирургической стадии наркоза путем прямой ларингоскопии голосовые связки и слизистую трахео-бронхиального дерева анестезируют 10% раствором новокаина. После этого управляемый катетер для введения контрастного вещества проводят через нижний носовой ход в трахею. Эффективное обезболивание позволяет выполнить всю процедуру при самостоятельном дыхании ребенка.

Методика инсуффляционного способа фторотанового наркоза при бронхографии у детей заключается в том, что по достижении стадии наркоза

III масочным способом дальнейшее поддержание анестезии достигается путем подачи наркотической смеси по катетеру, проведенному через нижний носовой ход или рот в ротоглотку и соединенному с адаптером аппарата для ингаляционного наркоза. Таким образом, у входа в гортань постоянно образуется наркотическое «облако». Через противоположный нижний носовой ход вводят управляемый катетер для контрастирования бронхов. Для обеспечения беспрепятственного спонтанного дыхания в рот вставляют воздуховод. Возможно дополнительное опрыскивание голосовых связок и слизистой трахео-бронхиального дерева местным анестетиком (Р. Б. Франтов, 1965).

При бронхографии через бронхоскоп вводный наркоз проводят либо ингаляционным, либо внутривенным способом. По достижении стадии III<sub>1</sub> внутривенно или у детей раннего возраста — внутримышечно с лидокаином вводят релаксант деполаризующего типа действия, после чего легкие больного вентилируют через маску кислородом в течение 30—60 с. Далее тубус бронхоскопа с помощью прямой ларингоскопии проводят в трахею и бронхи, избыток секрета аспирируют катетером, вентиляцию легких осуществляют через бронхоскоп. После гипервентиляции кислородом на фоне апноэ через катетер, установленный в тубусе бронхоскопа и подведенный к бронху, заполняют контрастным веществом необходимую часть бронхиального дерева и производят снимки.

При использовании данной методики представляет опасность (из-за травмы бронха) перемещение больного в боковое положение для рентгенографии.

Согласно технике обезболивания, описанной Macintosh и Mashin (1963), голосовые связки, трахею и бронхи опрыскивают через бронхоскоп местным анестетиком. Контрастное вещество вводят катетером после восстановления спонтанного дыхания. Наркоз поддерживают смесью закиси азота с кислородом и фторотана (1,5—2 об. %).

В настоящее время большинство авторов выполняют бронхографию под интубационным комбинированным наркозом. Методика наркоза напоминает предыдущую. Отличие состоит в том, что после введения релаксанта интубацию трахеи осуществляют трубкой, диаметр которой соответствует возрасту ребенка. Гипервентиляцию легких кислородом проводят через интубационную трубку, после чего катетер для контрастирования бронхов вводят под контролем экрана в нужный бронх. Бронхографию выполняют на фоне апноэ. Эластичная интубационная трубка позволяет перемещать больного в различные проекции. Если после односторонней бронхографии состояние больного ухудшилось, необходимо подумать об отмене процедуры для второго легкого. Если же после рентгенографии, аспирации контрастного вещества электровакуумным отсосом и повторной гипервентиляции легких кислородом состояние ребенка не внушает опасений, катетер переводят в бронхи противоположного легкого. При восстановлении к этому моменту самостоятельного дыхания вновь добавляют релаксант, но уже в дозе, наполовину меньшей начальной. Концентрацию анестетика во вдыхаемой смеси регулируют по соответствующим клиническим признакам.

Придерживаясь этой общей схемы обезболивания в бронхографии, многие исследователи вносят некоторые изменения в технику наркоза. Von Doesel (1963) предложил для индукции ректальное введение тиопентала.

Методика бронхографии под комбинированным наркозом циклопропаном, закисью азота и кислородом описана Friefeld и Zalduendo (1964). Особенностью данной методики является то, что вентиляция легких осуществляется через модифицированную неререверсивную систему Эйра. Опасностями, которые таит в себе данный метод, являются: 1) потенциальная возможность взрыва газовой смеси; 2) тенденция циклопропана вызывать аритмии и депрессию миокарда.

По данным Sm (1969), у детей раннего возраста предпочтительнее использовать комбинацию фторотана, закиси азота и кислорода и опрыскивание голосовых связок 4% раствором карбокаина.

При этом для индукции необходима концентрация фторотана 2—2,5 об.% и соотношение  $\text{NaO}:\text{O}_2 = 4:2$ , а для поддержания наркоза — 1—0,5 об.% фторотана. У детей старше 7 лет индукцию осуществляют тиопенталом, а у детей до 6 лет применяют интубационные трубки без пневматических манжет.

Т. Н. Горбулева и соавт. (1965) предложили методику бронхографии без рентгенологического контроля, которая заключалась в том, что катетер вводили в исследуемый бронх, изменяя положение головы и смещая гортань. Контроль правильного введения катетера осуществляли методом аускультации, который позволял уточнить расположение катетера в бронхе без рентгеноскопии. Во время введения контрастного вещества на фоне апноэ производили инсуффляцию кислорода. Так как бронхография проводится на фоне апноэ, то существует опасность гипоксии и гиперкапнии. В некоторой степени гипоксию можно уменьшить инсуффляцией кислорода через тонкий полиэтиленовый катетер, введенный до карины или в противоположное контрастируемому легкое. Однако при этом способе происходит медленное накопление углекислого газа со скоростью 3—5 мм рт. ст. в минуту (У. Машин, 1967).

Таким образом, бронхография у детей может быть выполнена как при спонтанном дыхании, при искусственной вентиляции, так и в состоянии апноэ, причем высокое качество диагностики достигается только в последнем случае. Однако апноэ приводит к наибольшим сдвигам в организме: снижению насыщения крови кислородом, подъему уровня углекислого газа, снижению рН крови, нарушению гемодинамики и другим изменениям. Особую опасность представляет нарушение гомеостаза при работе в условиях затрудненного контроля над состоянием больного (рентгеновский кабинет). Все это может привести к серьезным осложнениям вплоть до остановки сердца.

В литературе описаны различные способы поддержания газообмена во время бронхографии у детей: по типу диффузионного дыхания, инсуффляции, предварительно накопленных резервов кислорода (А. З. Маневич и др., 1965; У. Машин, 1967). Однако и они не могут гарантировать от возможных осложнений.

В значительной степени этих осложнений можно избежать, применяя однологичную вентиляцию (О. Д. Кузьминов и др., 1971; Е. В. Климанская и др., 1971).

Отличительной особенностью данной методики является то, что интубация трахеи осуществляется двухпросветной трубкой типа Карлеиса с проводником. После интубации металлический проводник удаляли, трахеальную и бронхиальную манжеты наполняли воздухом, и, таким образом, сообщение между обоими легкими прекращалось. Пока один врач вводил в бронхи катетер, аспирировал мокроту и заполнял контрастным веществом бронхи, например правого легкого, другой врач (анестезиолог) вентилировал левое легкое. Однологичная вентиляция продолжалась до тех пор, пока не были сделаны рентгеновские снимки и полностью аспирировано контрастное вещество. Затем точно так же контрастировали левое легкое на фоне постоянной вентиляции правого. В момент производства рентгеновских снимков вентиляцию прекращали. Постоянная однологичная вентиляция при проведении бронхографии под наркозом у детей позволяет избежать различных осложнений, связанных с апноэ. Особенно показана она при исследовании детей с тяжелыми двусторонними гнойными процессами в легких и сопутствующими заболеваниями других органов. Однако из-за анатомических особенностей строения гортани и трахеи у детей в возрасте до 10 лет данная методика не может быть применена.



По данным Л. П. Капкова (1970), сравнившего два метода искусственной вентиляции легких (ИВЛ) при бронхографии: ИВЛ по полуоткрытому контуру с пассивным выдохом и ИВЛ по полужакрытому контуру с активным выдохом — преимуществами обладает последний. Применение ИВЛ с активным выдохом обеспечивало достаточную элиминацию СО<sub>2</sub>. Однолегочная вентиляция по полужакрытому контуру с активным выдохом при бронхографии с использованием трубки Кубрякова, а также ИВЛ по полужакрытому контуру с активным выдохом при бронхографии с помощью эндотрахеальной трубки не сопровождались нарушением кислотно-щелочного равновесия.

Контрастные вещества. В настоящее время для бронхографии во многих учреждениях нашей страны и за рубежом используют десятки контрастных веществ, и каждый год появляются сообщения о синтезе новых. Это свидетельствует о том, что проблема поиска идеального контрастного вещества все еще далека от разрешения.

Все используемые в настоящее время контрастные вещества могут быть объединены в 4 группы: 1) йодированные растительные масла (йодоли-пол, липйодол, йодипин и т. д.); 2) водорастворимые контрастные вещества, представляющие собой истинные растворы органических соединений йода (диодон, гипак, триотраст и т. д.); 3) йодированные эфиры органических кислот (пропилидон, дианозил и т. д.); 4) сернокислый барий.

Наибольшее распространение в нашей стране получила бронхография йодированными растительными маслами в сочетании с сульфазолом (сульфойодолом) и водорастворимыми контрастными веществами в сочетании с желатиной (желиодон). Отдельные авторы систематически при бронхографии применяют сульфат бария (М. Р. Рокицкий, 1972, 1974).

Для приготовления желиодона применяют 70% раствор диодона и желатину из расчета 5 г желатины на 20 мл раствора. Смесь при постоянном перемешивании разогревают в кипящей водяной бане в течение 3—5 ч до образования равномерной светло-коричневой массы. Температура ее перед введением в бронх 35—40°.

Сравнительное изучение клинических данных, функции внешнего дыхания, бронхиальной проходимости после бронхографии у детей двух групп (с использованием сульфойодола и желиодона) показало, что желиодон имеет преимущества перед сульфойодолом. Общее состояние ребенка при применении желиодона не изменяется, контрастное вещество выводится из легких через 20—30 мин; не отмечено существенных изменений в показателях внешнего дыхания. При применении же сульфо-йодола ЖЕЛ уменьшилась до 81 ± 4, 2%, МВЛ — до 80 ± 6, 4%, РВ — до 70 ± 4, 8% по отношению к исходным данным (Ю. С. Красовский и др., 1967).

Желиодон не уступает в контрастности сульфойодолу. При гистологическом исследовании препаратов легких, удаленных во время операции, остатки желиодона в них не обнаруживаются уже начиная со 2-го дня после бронхографии (Ф. Ц. Фельдман, 1966). Положительные свойства этого контрастного вещества позволяют прибегать к повторной бронхографии через небольшой интервал (2—3 сут), а также сократить сроки подготовки к операции после бронхографического исследования.

Методика. Для введения контрастных веществ используют разные методы. Один из наиболее ранних — транстрахеальная пункция (Sicard, Foresti, 1922; Armand-Delile, 1924), широко применяемая некоторыми американскими хирургами (Templeton, Findley, Hempey, Kanick, 1962, и др.). Сторонники этого метода отмечают следующие осложнения: эмфизему средостения, затекание контрастного вещества в мягкие ткани шеи и т. д. Большинство бронхологов, особенно детских, в последние годы к этому методу не прибегают.

Меньшее количество осложнений наблюдается при трансоральном или траисназальном методе контрастирования.

Контрастное вещество вводят через катетер, проведенный в трахео-бронхиальное дерево через интубационную трубку, двухпросветную типа трубки Карленса или бронхоскоп. Бронхографию через бронхоскоп производят при необходимости селективной бронхографии отдельных сегментов нижней доли или IV—V сегментов и при противопоказаниях к сравнительно длительному апноэ.

Наиболее рациональным считают сочетание бронхоскопии с последующей бронхографией через интубационную трубку. Бронхоскопия позволяет оценить состояние слизистой оболочки, наличие сужения или обтурации бронха и помогает провести направленное очищение бронхиального дерева от слизи и мокроты.

Для полноценного заполнения бронхиального дерева одного легкого необходимо не более 1—1,5 мл контрастного вещества на 1 год жизни ребенка. При исследовании детей в отдаленные сроки после резекции легкого количество контрастного вещества уменьшается пропорционально объему резецированной легочной ткани.

Контрастное вещество вводят в положении больного на боку, чем достигается равномерное заполнение всех отделов исследуемого легкого. Скорость введения и заполнения бронхиального дерева контролируется рентгеноскопией.

Рентгенограмму производят не менее чем в трех проекциях: боковой, косой и прямой. По окончании исследования одного легкого максимально асфигируют из него контрастное вещество и производят бронхографию другого легкого в том же порядке.

Общее количество времени, допускаемое для катетеризации бронха, введения контрастного вещества и производства рентгенограммы, не должно превышать допустимой продолжительности апноэ. Хронометрия, проведенная Ю. С. Красовским при выполнении бронхографии, позволила установить, что время апноэ у большинства детей не превышает 90—100 с. Безусловно, четкость работы во многом зависит от взаимопонимания и опыта участников исследования.

Во всех случаях при подозрении на бронхоэктатическую болезнь производят двустороннюю обзорную бронхографию. Направленную, селективную бронхографию применяют лишь при незаполнении контрастным веществом какого-либо отдела легкого вследствие стеноза или обтурации просвета бронха мокротой, слизистой пробкой и т. д.

## Бронхотомография

Трудно переоценить значение бронхографии в диагностике заболеваний легких. Однако в ряде случаев возможности ее ограничены. Так, бронхография не может дать ответ на вопрос о состоянии легочной паренхимы, об изменениях легочной ткани в небольшом патологическом очаге. В этих случаях применяют томографию.

Многие авторы, подчеркивая значение бронхографии и томографии в диагностике различных заболеваний легких, отмечают, что в ряде случаев нельзя отказаться ни от одного из них (Т. Л. Воль-Эпштейн, 1963; Н. Л. Кадышес, В. И. Скотников, 1962, и др.). Необходимость во многих случаях применять бронхографию и томографию у одного и того же больного натолкнула на мысль об одновременном их применении. Этот комплексный метод и получил название «бронхотомография». Бронхото-мографию начали применять с 1952 г., а с 1954 г. стали появляться первые статьи на эту тему. Все авторы этих работ подчеркивают ценность бронхотомографии в диагностике заболеваний легких.

Бронхотомография показана в тех случаях, когда в диагностических целях необходимо применение и бронхографии и томографии отдельно, причем одновременное использование этих методов дает ряд преимуществ.

ществ по сравнению с отдельным их применением, в частности позволяет уточнить связи между изменениями в бронхах и паренхиме легкого, детализирует характер выявленной патологии.

Методика исследования. Разные авторы применяют различную методику: одни проводят исследование под местной анестезией, после производства обычной бронхографии (Vidal, 1960), другие начинают с бронхотомографии (Zsebok, 1958; Miinz, 1963). Л. М. Портной и П. И. Делчев сообщают об опыте бронхотомографии под общим обезболиванием.

В 1959 г. Л. Вагопе предложил с целью уменьшения лучевой нагрузки на больного и персонал и сокращения времени исследования применять симульную кассету, позволяющую одновременно производить несколько срезов. Большинство исследователей широко применяют симульную кассету при бронхотомографии, однако некоторые авторы предпочитают отдельные бронхотомограммы, считая их более доказательными (Vidal, 1960).

Бронхотомографию проводят в два этапа (Л. М. Портной, 1969). Пер-ЕБЙ этап — это обычная бронхография. Второй этап исследования — проведение симульной или обычной томографии в прямой и боковой проекциях. Выбор наиболее выгодной проекции и глубины плоскости томографирования производят в зависимости от характера и локализации процесса на основании изучения данных обзорной рентгенограммы и обычных бронхограмм. На томографе устанавливают верхний срез, все остальные располагают соответственно книзу. Расстояние между срезами может быть 1 см или 0,5 см в зависимости от толщины прокладки между пленками в симульной кассете. Выбор симульной кассеты (возможность одновременного экспонирования 5 или 7 пленок), а также толщины прокладок зависит от ряда причин (локализация и размеры фокуса поражения в легком, калибр измененных бронхов и др.) и решается в каждом случае индивидуально.

Противопоказания к бронхотомографии те же, что и к обычной бронхографии.

## Медиастинография

Медиастинография — сравнительно молодой метод диагностики. Впервые искусственное контрастирование средостения осуществлено Reim в 1931 г. Основателем контрастирования средостения с помощью газа (пневмомедиастинографии) является Condorelli (1936). К наиболее известным отечественным исследованиям в этой области относятся работы В. И. Казанского, Е. В. Потемкиной, Л. С. Розенштрауха и Л. А. Эндера (1958).

Различают прямые и непрямые методы наложения пневмомедиа-стинума. Наиболее распространенным является прямой метод — введение газа (воздуха, кислорода, закиси азота) непосредственно в медиа-стинум.

Среди прямых методов следует отметить введение газа через область яремной вырезки и парастернальный или межреберно-загрудный метод Розенштрауха — Эндера (рис. 7).

При введении газа через надгрудную область иглу вкалывают выше яремной вырезки строго по средней линии на 0,5—1 см. Скользя иглой по задней поверхности рукоятки грудины, достигают приблизительно верхней трети тела грудины. Для того чтобы случайно не повредить плевру, необходимо инфильтрировать подлежащие ткани по мере продвижения иглы 0,25% раствором новокаина. При введении газа по Розенштрауху — Эндеру можно использовать второе, третье, четвертое и пятое межреберья справа и слева от грудины. Иглу вкалывают непосредственно у края грудины, инфильтрируя подлежащие ткани 0,25% раствором новокаина, и продвигают ее по задней поверхности грудины. Облег-

чает выполнение пневмомедиастинографии особой формой инъекционной иглы.

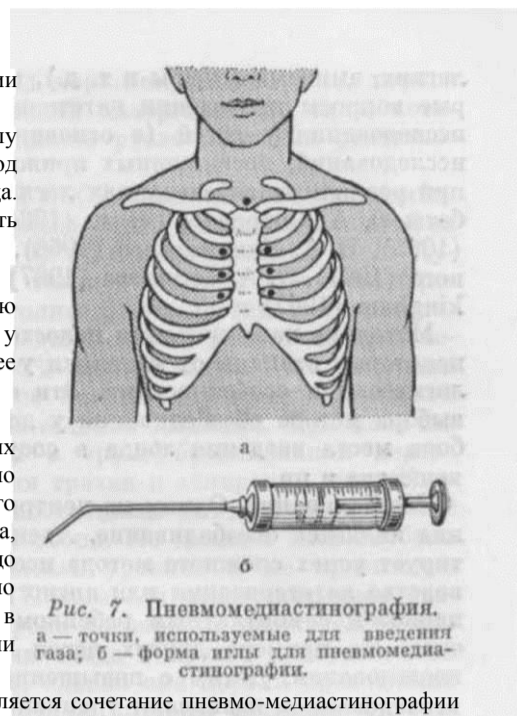
При медиастинографии используют иглу длиной приблизительно 10 см, изогнутую под углом 40—45° на расстоянии 2—3 см от конца. Подобная форма иглы уменьшает вероятность повреждения плевры.

У старших детей пневмомедиастинографию можно проводить под местной анестезией, у младших и неконтактных детей правильнее использовать общее обезболивание.

Газ в медиастинум вводят в стерильных условиях в положении на спине медленно шприцем Жане или с помощью пневмотораксного аппарата. Детям до 5 лет вводят до 300 см<sup>3</sup> газа, от 5 до 10 лет — до 400 см<sup>3</sup>, старше 11 лет — до 500 см<sup>3</sup>. После введения газа снимок моментально производить не следует. Важна экспозиция в течение 3—4 мин. В этот промежуток времени ребенка нужно уложить на живот.

Полезным с диагностической точки зрения является сочетание пневмо-медиастинографии с томографией. При соблюдении всех правил проведения исследования осложнений не наступает. Самым частым осложнением является пневмоторакс. Контролировать правильность введения газа именно в медиастинум можно, производя периодическую перкуссию по груди по мере поступления газа в медиастинум. При правильном введении газа постепенно усиливается коробочный оттенок перкуторного звука.

Основным показанием к применению пневмомедиастинографии является подозрение на опухоль средостения.



### Катетеризация правых и левых отделов сердца, легочной артерии и ангиокардиопульмонография

Через 2 года после первого зондирования правых отделов сердца автор метода Forssman в 1931 г. впервые ввел контрастное вещество сначала себе, а затем больному в правые отделы сердца через зонд. За 40 лет идея метода не претерпела значительных изменений. Постепенно совершенствовалась методика исследования, расширялся набор контрастных средств, вырабатывались показания и противопоказания к исследованию. Предложенный Forssman метод был использован в дальнейшем в трех направлениях: катетеризация полостей сердца с целью записи основных параметров, характеризующих функцию (давление в полостях, насыщение крови кислородом, определение общего легочного и легочно-артериального сопротивления, работа правого и левого желудочков и пр.), контрастное исследование полостей сердца с целью выявления пороков сердца и контрастное исследование сосудов малого круга кровообращения — ангио-пульмонография.

Большой вклад в изучение и внедрение методик зондирования полостей сердца и легочной артерии внесли отечественные ученые. Однако большинство работ было посвящено в основном исследованию взрослых больных при различных страданиях (врожденные и приобретенные пороки сердца и сосудов, пагубительные заболевания легких, рак и туберкулез

легких, эмпиема плевры и т. д.), при этом попутно освещались и некоторые вопросы проведения катетеризации полостей сердца и контрастного исследования у детей (в основном при пороках сердца). Специальных исследований, посвященных прижизненному изучению сосудистого русла при различных заболеваниях легких, недостаточно. Следует отметить работы О. А. Спорова с соавт. (1964), М. Н. Степановой и Л. М. Рошала (1965), В. А. Климанского (1966), Л. Н. Табелеяна (1966), С. А. Счастного (1967), Э. А. Семилова (1967), Bulgarelli (1952), Degoy (1955), Buckingham (1967) и др.

Методика катетеризации полостей сердца и ангиографии у детей имеет некоторые отличия от методики у взрослых, связанные с анатомо-физиологическими особенностями. Эти отличия заключаются в необходимости выбора метода обезболивания у детей при проведении исследования, выбора места введения зонда в сосудистое русло, дозировки контрастного вещества и пр.

Обезболивание. Одним из центральных вопросов проведения исследования является обезболивание. Адекватное обезболивание во многом гарантирует успех сложного метода исследования. Во всех случаях при производстве катетеризации или ангиографии под местной анестезией или под наркозом с контактным ребенком накануне должна быть проведена беседа. На примере других детей необходимо показать безболезненность исследования. Детям с повышенной возбудимостью, как правило, перед исследованием назначают транквилизаторы.

В литературе нет единого мнения по вопросу обезболивания трансвенозной катетеризации сердца у детей. В последние годы анестезиологи использовали большинство старых и современных методов анестезии. Имеются сторонники как местной анестезии (Л. М. Рошаль, 1965; Uhlenbruch, 1964; Lohr e. a., 1964), так и общего обезболивания (В. С. Савельев, 1961; А. Анатасов, П. Абаджиев, 1961; А. К. Ровина, 1965; Fieldman e. a., 1955; Keop e. a., 1957; Keats e. a., 1958; Norton, 1960, Munroe, 1965). Некоторые авторы с седативной целью применяли атарактические микстуры. Smith и соавт. (1958) при катетеризации сердца у 670 детей в возрасте от 4 дней до 16 лет применяли смесь прометамина, хлорпрома-зина и димедрола. Однако количество осложнений было высоким: шок — у 17 детей; рвота — у 3; цианоз — у 2; апноэ — у 2; умерло 4 ребенка.

В настоящее время при зондировании сердца и легочной артерии широко применяются внутривенный, внутримышечный или ректальный барбитуровый наркозы, наркоз закисью азота, фторотаном, кемином, местная анестезия с добавлением различных седативных смесей (З. Л. Любичева, Б. С. Уваров, 1963; Ф. Ф. Какурин, 1966; А. А. Белозеров, 1971; Taylor, Stoelting, 1959).

Следует отметить, что при зондировании у больных пороками сердца необходимо сохранить газовый состав крови и давление в полостях сердца на стабильном уровне, соответствующем состоянию покоя. Однако для диагностики и решения вопроса об объеме операции у детей с некоторыми заболеваниями легких определение газового состава крови не всегда имеет решающее значение. Поэтому для наркоза можно использовать кислород с ингаляционными анестетиками, обладающими большей управляемостью. Эфир и циклопропан нельзя применять вблизи рентгеновской аппаратуры ввиду опасности взрыва. Закись азота не обеспечивает достаточной глубины наркоза, и у больных с легочной патологией возможно развитие гипоксии при высоких концентрациях закиси азота.

У детей старшего возраста зондирование можно выполнять под местной анестезией с добавлением в премедикацию седативных, нейролептических и антигистаминных средств (дроперидол, диазепам, валиум, седуксен, супрастин, пипольфен и др.). У детей раннего возраста проведение этой манипуляции сопряжено с большой психической травмой. В связи с этим детям до 6—7 лет зондирование сердца и ангиопульмоно-

графию предпочитают осуществлять под наркозом. Кроме того, наркоз уменьшает вероятность проявления реакций аллергического типа, которые наблюдаются при введении в сосудистое русло йодистых рентгено-контрастных препаратов.

В клинике Института педиатрии АМН СССР принята методика комбинированного кислородно-закисного наркоза при ангиопульмонографии (Р. Б. Франтов, 1965; О. Д. Кузьминов, С. А. Счастный, 1965; А. Г. Пугачев и др., 1970). Подготовка больных такая же, как к операции. Пре-медикация, как правило, включала ваголитик, анальгетик и антигиста-минный препарат. Вводный наркоз проводили смесью фторотана с кислородом, в ряде случаев с добавлением 50% закиси азота. Дети засыпали быстро и без возбуждения. Поддержание наркоза осуществляли маской по полуоткрытому контуру при самостоятельном дыхании. При наличии большого количества гнойной мокроты в трахео-бронхиальном дереве (до 100 мл в сутки) показаны интубация трахеи и аспирация гноя. Наркоз и исследование выполнялись под постоянным контролем сердечной деятельности при помощи электрокардиоскопа. По данным ЭКГ глубина наркоза поддерживалась на поверхностных уровнях и не превышала первый уровень хирургической стадии. Показатели оксигеомограммы свидетельствовали о том, что насыщение крови кислородом держится на высоких цифрах (97 — 98%). При введении зонда в правый желудочек на ЭЭГ отмечалось появление экстрасистол, однако они носили преходящий характер и при проведении зонда в легочную артерию исчезали. Экстра-систолия возникала не чаще, чем при других видах общего и местного обезболивания.

Известно, что контрастное вещество расширяет периферические сосуды и может приводить к падению артериального давления, вызывает такие аллергические реакции, как ларинго- и бронхоспазм. Это происходит вследствие выбрасывания в кровяное русло большого количества гистамина. Клиническое проявление реакции зависит от количества высвободившегося гистамина. Повторное введение контрастного вещества повышает опасность осложнений, если оно делается вскоре после первого. Интервал между инъекциями должен быть не менее 10 мин (Lester, 1961). Для избежания этих осложнений полезно включать в премедикацию антиги-стаминные препараты (супрастин, димедрол, пипольфен), а перед повторным контрастированием сосудов легкого внутривенно вводить хлорид кальция и 40% раствор глюкозы. Антигистаминные средства, не обладая инактивирующим гистамин действием, в то же время значительно снижают чувствительность к нему тканей.

Некоторые авторы считают, что при зондировании легочной артерии под наркозом затрудняется интерпретация полученных данных о давлении крови в системе малого круга кровообращения. Для выяснения степени воздействия примененного масочного кислородно-фторотанового наркоза с самостоятельным дыханием на величину давления в системе правый желудочек— легочная артерия О. Д. Кузьминов и С. А. Счастный (1966) провели сравнение показателей давления в этих камерах сердца, зарегистрированные у 15 детей как под местной анестезией, так и под наркозом. Исследование начинали под местной анестезией, а контрастирование легочной артерии для исключения реакции больного на йодистый препарат проводили под наркозом при сохраненном спонтанном дыхании. Глубина наркоза не превышала первого уровня хирургической стадии, а концентрация фторотана во вдыхаемой смеси была не выше 1,3—1,5 об. % • Обычно через 10—15 мин после начала наркоза максимальное систолическое давление в общем стволе легочной артерии достигало исходного уровня, зарегистрированного под местной анестезией. Только у одного ребенка в этот промежуток времени давление в *conus pulmonalis* повысилось в 2 раза по сравнению с исходными данными. Повышение систолического давления в общем стволе легочной артерии было связано с длительным

применением управляемого дыхания у этого ребенка. При сравнении максимального систолического давления в полости правого желудочка сердца, измеренного под местной анестезией с теми же показателями, полученными у этого же больного через 30—40 мин после начала наркоза, существенной разницы не обнаружено. Разница между цифрами максимального систолического давления в общем стволе легочной артерии, полученными при измерении под местной и общей анестезией, не превышала  $\pm 4,0$  мм рт. ст.

Статистическая обработка показала, что расхождение между цифрами давления, зарегистрированными под местной и общей анестезией, было вызвано не влиянием фторотана, а случайными факторами, ибо вероятность возможной ошибки была  $0,9 < P > 0,8$ .

Полученные данные не отрицают угнетающего влияния фторотана на миокард, но, по-видимому, это влияние недостаточно выражено, чтобы изменить давление в правом желудочке и легочной артерии при примененной нами концентрации. Это позволяет рекомендовать фторотановый наркоз для обезболивания операций у детей с бронхоэктатической болезнью при гипертензии в малом круге кровообращения.

Методика катетеризации. У детей методика катетеризации в принципе не отличается от методики, принятой у взрослых больных. Отличие зависит в основном только от выбора места введения зонда. Трудности возникают у детей раннего возраста, при наличии небольших в диаметре периферических вен, когда существующие минимальные номера зондов не дают возможность произвести управляемую катетеризацию, т. е. подвести зонд к конкретному участку полости сердца. В этих случаях иногда приходится использовать для катетеризации более крупные вены (бедренную, подключичную, яремную).

Существует два основных метода катетеризации: открытый и закрытый. Открытый метод связан с разрезом кожи и полным обнажением участка вены, выбранного для катетеризации, на расстоянии приблизительно 2—3 см и вскрытием ее просвета. Через образовавшийся дефект в просвет вены вводят катетер и производят катетеризацию. Если вена не имеет большого значения для функции органа, ее можно перевязать после окончания исследования. Если вена крупная и важная, то на место разреза ее накладывают швы атравматической иглой. С целью открытой катетеризации наиболее часто употребляют основную вену в нижней трети плеча.

В последние годы все большее распространение в детской практике получает закрытый метод катетеризации, предложенный Seldinger в 1953 г. Идея метода заключается в пункции вены специальной иглой через небольшой кожный разрез. Мандрен, вставленный в иглу, извлекают и в просвет иглы вставляют специальный проводник, который оставляют в сосуде после извлечения иглы. Затем на свободный конец проводника насаживают зонд, соответствующий диаметру вены, и продвигают его по проводнику в просвет вены. В момент прохождения зонда через стенку вены обычно необходимо приложить некоторое дополнительное усилие и произвести небольшое вращательное движение зонда вокруг проводника. После проникновения зонда в полость вены проводник подтягивают и удаляют. Манипулируя, зонд продвигают в нужном направлении. После окончания исследования на место пункции накладывают давящую повязку (рис. 8).

Описанную выше методику с успехом применяют с целью введения зонда через бедренную артерию в аорту.

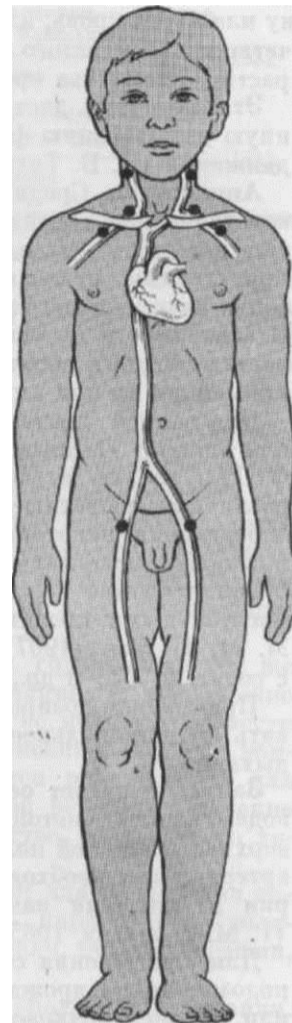
Для предупреждения спазма вен при любом из двух описанных выше-методов в просвет вены после введения зонда инъецируют 5—10 мл: 0,25% раствора новокаина.

Техника пункционной катетеризации через подключичную вену правых отделов сердца и легочной артерии детально\*

разработана и широко применяется на практике В. Г. Страпиным с соавт. (1974). Авторы производят катетеризацию из левого надключичного, левого подключичного, правого надключичного и правого подключичного доступов. Наибольшее распространение получил левый подключичный доступ. Введение катетера через левую подключичную вену позволяет без труда провести его в верхнюю полую вену, правое предсердие и правый желудочек. Проведение катетера в ствол легочной артерии хотя и осуществляется без особого труда, но это наиболее сложный этап исследования. Для более успешного его выполнения конец катетера Эдмаа — Ледина заранее моделируется и изгибается в виде полуовала, а введение в его просвет проводника позволяет регулировать величину изгиба. Поворотами катетера вокруг оси удается поставить его так, чтобы конец находился в выходном отделе правого желудочка. При этом положении дальнейшее его проведение в ствол легочной артерии не вызывает затруднений. Из ствола конец катетера направляют в правую или левую ветвь. Проведение катетера Курнана значительно проще, так как он размягчается в полостях сердца от температуры крови и подхватывается током крови. Для его заклинивания в конечных разветвлениях и охлаждения обычно вводят физиологический раствор.

Г. Г. Горовецько с соавт. (1966), Л. М. Рошаль (1970) считают, что зонд необходимо вводить со стороны здорового легкого, так как патологический процесс в легком до операции или рубцы и шварты, возникшие после операции (при исследовании отдаленных результатов), могут препятствовать продвижению его через подключичную, безымянную и верхнюю полую вену. Некоторые исследователи полагают, что зонд вначале необходимо провести как можно дальше через правое предсердие, правый желудочек в легочную артерию и затем, подтягивая его назад, постепенно записывать необходимые показатели и брать пробы крови. Именно у детей такая методика оправдывает себя, так как попытка проникновения в легочную артерию при постепенном продвижении зонда или при необходимости повторного введения не всегда оказывается удачной.

Следует упомянуть также о зондировании с окклюзией, предложенной Nordenstrom (4954) для селективной ангиографии легких. При этом используют двойной катетер, одна из трубок которого соединена с эластическим баллоном, расположенным на головном конце зонда. При раздувании баллона достигается прочная фиксация катетера в исследуемом сосуде и вместе с тем осуществляется блокада последнего от притока в него крови. Через другую труб-



3

6

**Рис. 8.**  
**Катетеризации**  
**подключичной, яремной,**  
**бедренной вен и бедрен-**  
**ной артерии.**  
 а — точки пункции сосудов; б —  
 инструмент, необходимый для  
 катетеризации; 1 — игла с  
 мандреном; 2 — струна; 3 — ка-  
 тетер.



ку или берут кровь, или вводят контрастное вещество. Получаемая высокая четкость сосудистого рисунка обусловлена отсутствием разведения контрастного вещества кровью.

Эта методика дает возможность производить съемки точно в ту или иную дыхательную фазу и изучать реакцию сосудов малого круга на эти движения (К. Б. Тихонов, 1962).

**Аппаратура.** Среди рентгеновской аппаратуры в настоящее время для катетеризации сердца и ангиографии наибольшее распространение получил комплекс фирмы «Элема — Шенандер», снабженный специальными приставками, позволяющими получить при наименьшем облучении ребенка качественное изображение происходящего на телевизионном экране. В зависимости от основной цели катетеризации (запись давления в полостях сердца и легочной артерии, заборы крови для исследования и т. д.) применяют ту или иную аппаратуру.

Для записи давления применяют любую тонзометрическую приставку или аппарат «Мингограф-81», позволяющий одновременно снимать ЭКГ и ФКГ. С целью исследования насыщения крови кислородом применяют различные кюветные оксигемометры и аппарат «Микро-Аstrup». Для: определения некоторых показателей, с целью определения потребления кислорода, используют различные спирографы.

Зондирование полостей сердца и легочной артерии с одновременными нагрузочными пробами на велоэргометре проводили Г. Г. Горовенко и М. М. Петров (1967), В. Г. Страшга с соавт. (1967), Н. В. Аптелова с соавт. (1968) и др., а у детей — Л. М. Рошаль (1970).

Применение дозированной нагрузки наиболее точно может характеризовать функциональное состояние сердечно-сосудистой системы и системы дыхания.

**Запись** и расчет основных параметров. Во время зондирования производят запись систолического, диастолического и среднего давления в верхней и нижней полых венах, правом предсердии и желудочке, легочной артерии, при необходимости — в правом и левом стволах легочной артерии и давления заклинивания, или «легочно-капиллярного давления» (Г. М. Соловьев, 1965).

Для определения сброса крови из левых отделов сердца в правые, при подозрении на врожденный порок сердца типа дефекта межпредсердной или межжелудочковой перегородки берут кровь из полостей сердца для определения газового состава. Необходимо следить, чтобы взятая порция крови не соприкасалась с атмосферным воздухом. Поэтому шприц, в который набирают кровь прямо из катетера или трехходового крана, соединенного с катетером, и стаканчик, куда кровь переносят из шприца, должны содержать вазелиновое масло. На дне стаканчика необходимо иметь 0,2 г порошкообразного оксалата натрия. Взятую порцию крови и оксалат натрия тщательно перемешивают.

Большинство авторов стремится к комплексному использованию метода катетеризации сердца и легочных сосудов для того, чтобы получить наибольшую информацию о больном. Для расчета некоторых показателей иногда необходимо знать содержание кислорода артериальной крови, которое определяют из пробы крови, взятой после пункции одной из периферических артерий.

Для определения некоторых показателей гемодинамики используют следующие формулы:

$$\text{Минутный объем сердца} = \frac{\text{Поглощение кислорода в мл/мин} \times 100}{\text{O}_2 \text{ периферической артерии в об. \%} - \text{O}_2 \text{ легочной артерии в об. \%}}$$

$$\text{Общее легочное сопротивление (в дин} \cdot \text{с} \cdot \text{см}^{-5}\text{)} = \frac{\text{Среднее давление в легочной артерии} - 5}{\text{Секундный объем сердца}} \times 1332$$

62

Легочное артериальное сопротивление (в $\text{дин} \cdot \text{с} \cdot \text{см}^{-5}$ )	=	$\frac{\text{Среднее давление в легочной артерии} - \text{среднее давление в легочных капиллярах}}{\text{Секундный объем сердца}} \times 1332$
Общее периферическое сопротивление (в $\text{дин} \cdot \text{с} \cdot \text{см}^{-5}$ )	=	$\frac{\text{Среднее давление в периферической артерии} - \text{среднее давление в правом предсердии}}{\text{Секундный объем сердца}} \times 1332$
Работа правого желудочка (в $\text{кгм/мин}$ )	=	$\frac{\text{Среднее давление в легочной артерии} - \text{среднее давление в правом предсердии} \times 13,6 \times \text{МОК (л/мин)}}{1000}$
Работа левого желудочка (в $\text{кгм/мин}$ )	=	$\frac{\text{Среднее давление в периферической артерии} - 5 \times 13,6 \times \text{МОК в л/мин}}{1000}$

Контрастные вещества. Опыт показал, что у детей с целью проведения контрастного исследования сердца и сосудов можно применять те же контрастные вещества, что и у взрослых. Проведение контрастного исследования становится невозможным при повышенной чувствительности ребенка к тому препарату, которым собираются производить исследование. Ошибкой является проведение пробы на чувствительность одним препаратом и проведение исследования — другим или этим же препаратом, но другой серии.

Если отсутствует специальная маленькая ампула, содержащая тот же контраст, которым должно производиться исследование, и невозможно произвести пробу на чувствительность накануне, то ее можно произвести непосредственно перед исследованием, введя внутривенно 1—2 мл контрастного вещества из ампулы, которую собираются использовать для проведения исследования. Отсутствие патологической реакции в течение 15 мин позволяет вводить все необходимое количество контрастного вещества.

К числу контрастных средств, которые употребляют для проведения исследования сердца и сосудов, относятся 50 и 70% кардиотраст (диод-траст), 50 и 70% трийотраст (триопак, урокон), гепак, 60% урографин, 75 % уротраст, верографин и пр.

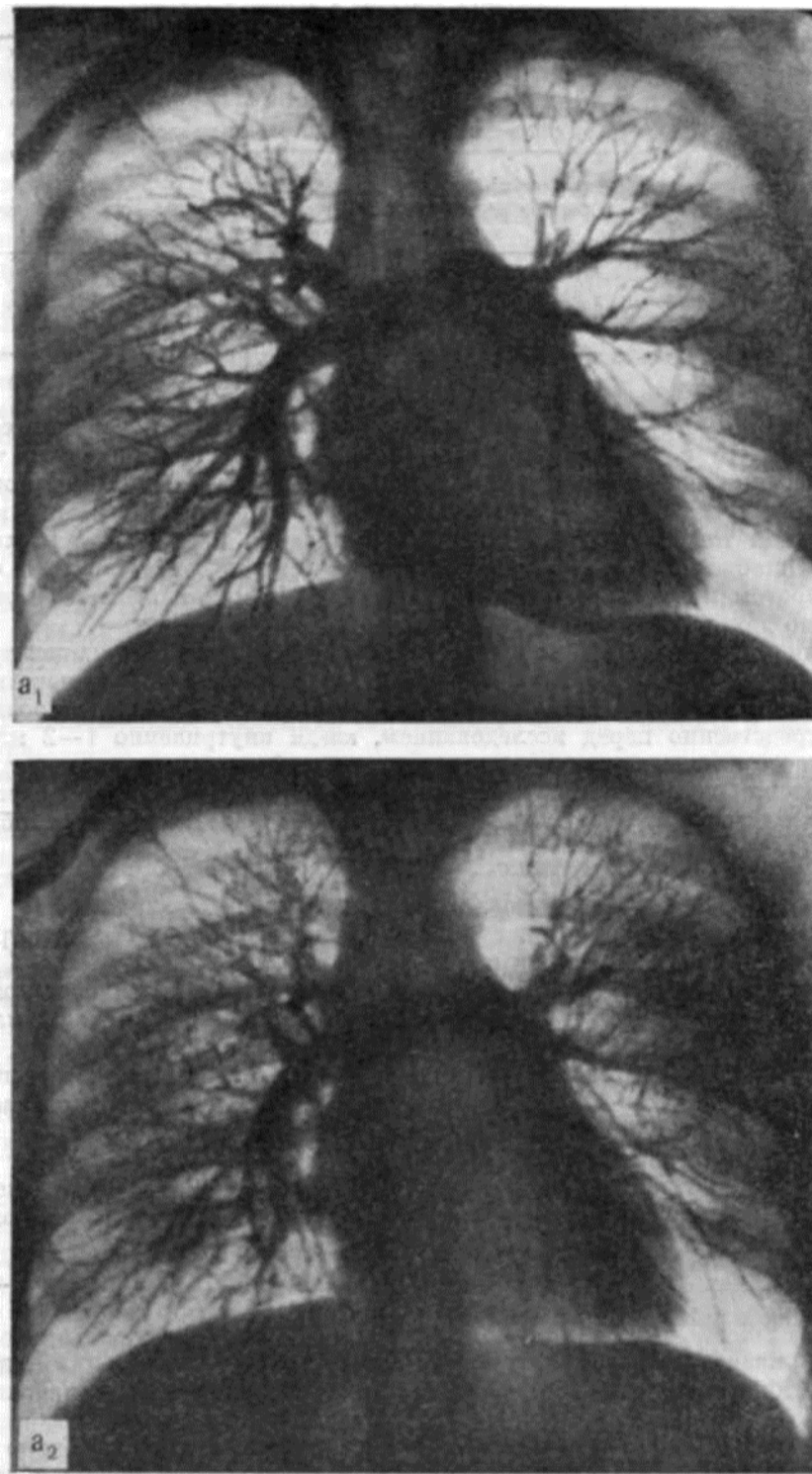
Дозировка контрастного вещества зависит от целей исследования. Максимальное количество не должно превышать 1 мл 70% и 1,5 мл 50% контрастного вещества на 1 кг массы тела больного. Старшим детям (в возрасте 13—14 лет) вводить более 40—50 мл контрастного вещества не рекомендуют. При селективной ангиографии количество контрастной\* вещества бывает минимальным — от 2—3 до 10 мл в зависимости от задач, которые ставит перед собой врач.

Изменение гемодинамики и рентгенологические критерии диагностики различных пороков сердца и сосудов приведены при описании конкретного вида патологии в настоящем руководстве.

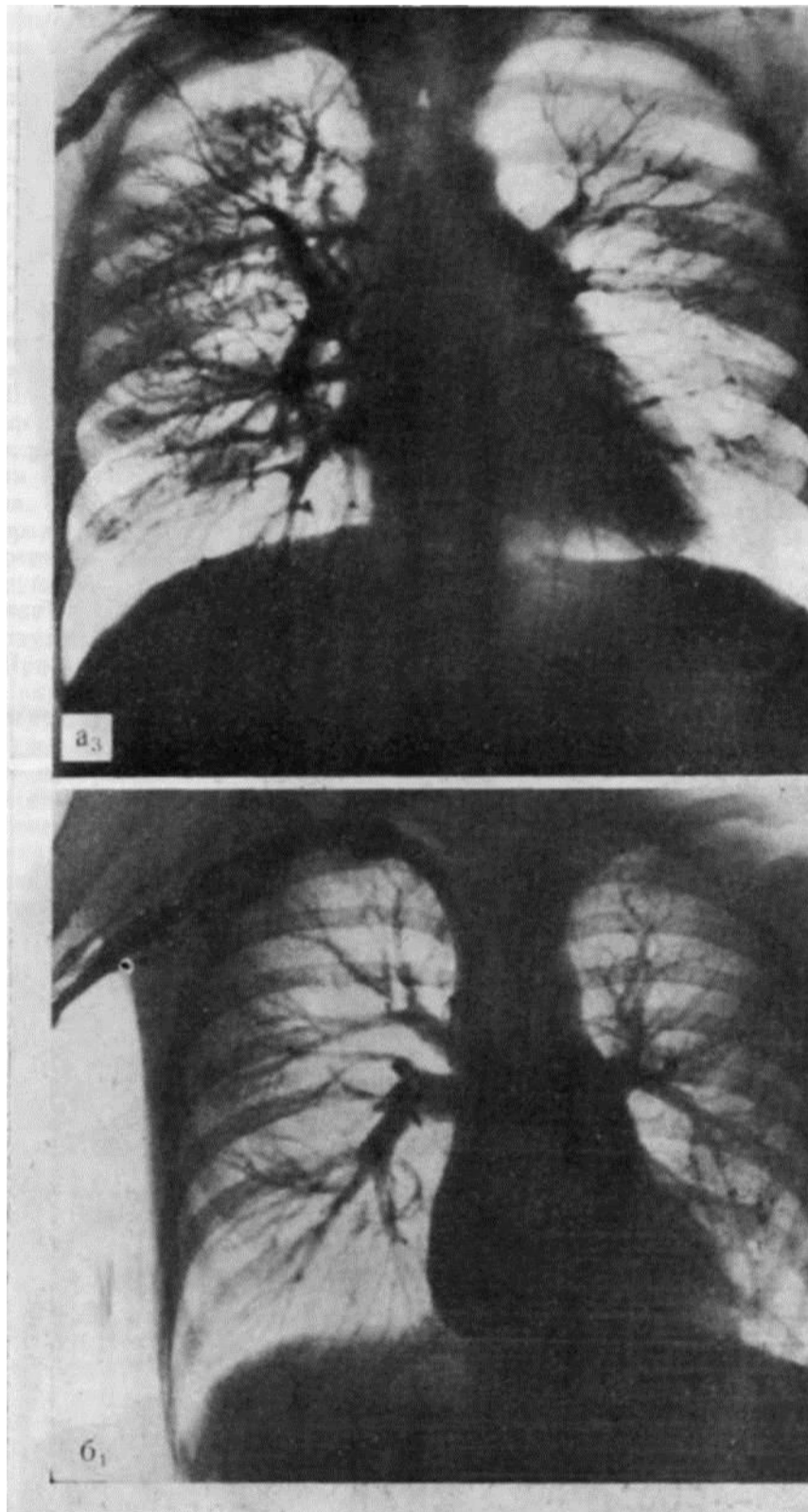
#### Ангиопульмонография

Прижизненная ангиопульмонография — чрезвычайно ценный диагностический метод при ряде врожденных и приобретенных заболеваний легких.

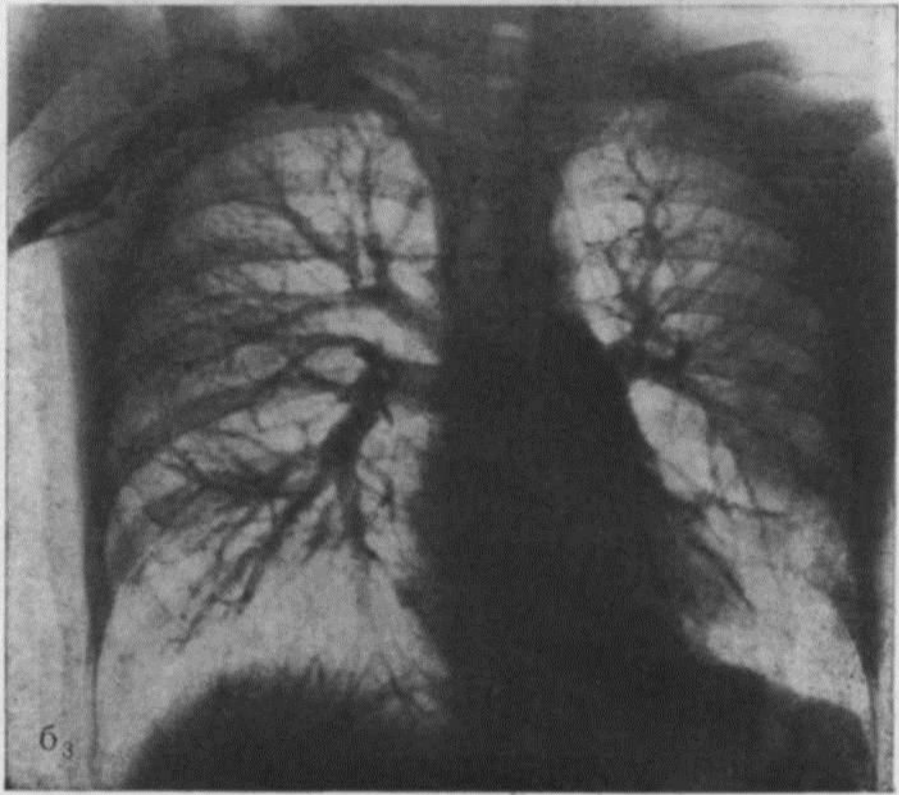
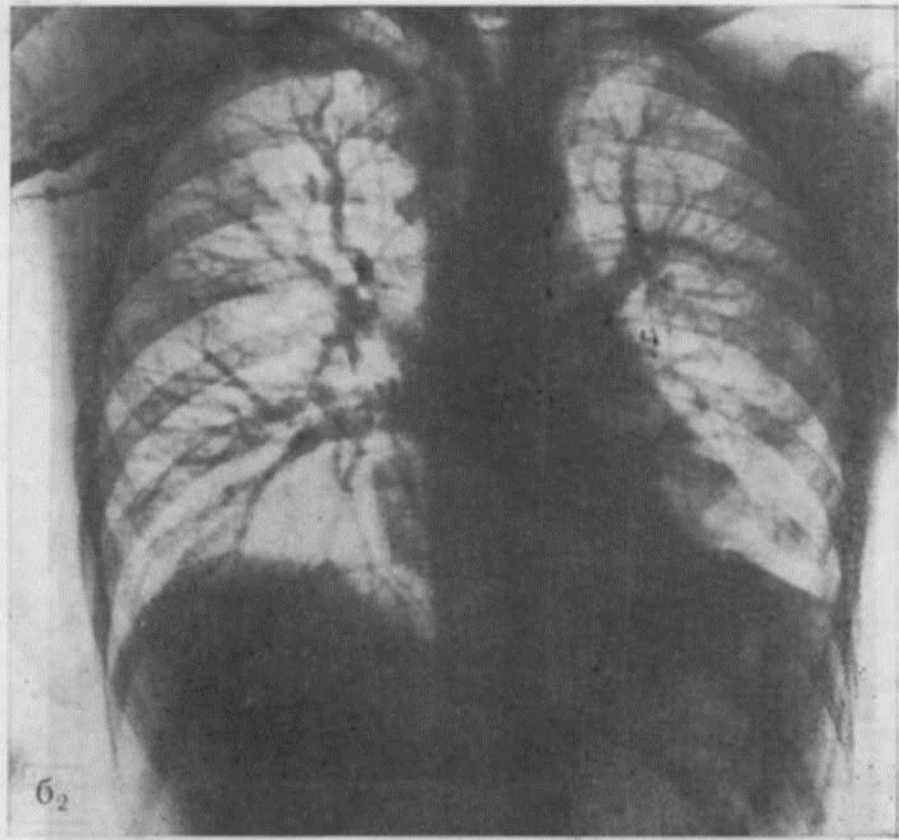
Выделяют три основных метода ангиопульмонографии: общую периферическую, общую центральную и селективную. При общей периферической ангиопульмонографии контрастное вещество вводят из любой периферической вены, при общей центральной зонд проводят в общий ствол легочной артерии и по нему нагнетают контрастное вещество, при селективной ангиопульмонографии катетер подводят непосредственно к интересующему участку (одному из легких, доле легкого или сегменту).



**Рис. 9.** Общая ангиопульмонография; артериальная (1), капиллярная (2) и венозные (3) фазы. 4,2,3 — ангиопульмонографии при деформирующем бронхите (нижняя доля слева); 6,12,3 — ангиопульмонографии при бронхоэктатической болезни (нижняя доля слева).



5 Детская торакальная хирургия



Общая и селективная ангиопульмографии, как правило, преследуют разные задачи. Общая ангиопульмография применяется в случае необходимости изучения анатомии и состояния функционального кровотока одновременно в двух легких и в том случае, если по какой-либо причине селективную ангиопульмографию произвести не удалось. Селективная ангиопульмография позволяет изучить кровообращение в конкретном участке легочной ткани. Она качественно бывает более четкой. Еще одно большое преимущество селективной ангиопульмографии заключается в том, что при ее использовании можно в случае необходимости производить рентгенографию одновременно в прямой и боковой проекциях. Подобное исследование в двух проекциях значительно расширяет наши представления о топографии пораженного отдела легкого и возможных сосудистых нарушениях. При необходимости последовательно можно произвести селективную ангиопульмографию из соответствующей ветви правой или левой легочной артерии.

По мнению Л. М. Рошала (1970) и Э. А. Семилова (1970), применение общей центральной ангиопульмографии (из ствола легочной артерии), как рекомендует С. А. Счастный (1967), с целью изучения функционального кровотока неприемлемо, так как мощная струя контрастного вещества, выходящая из катетера под давлением, может быть направлена в сторону одной из главных ветвей легочной артерии. При этом происходит перераспределение количества контрастного вещества между легкими и нарушается темп его поступления в оба легких одновременно. На основании полученных данных можно допустить ошибку при трактовке ангиопульмограмм.

При проведении ангиопульмографии оценивают четыре основные фазы ангиопульмографии: артериальную, капиллярную, венозную и аортальную (рис. 9). Артериальная фаза соответствует заполнению сосудов системы легочной артерии. При этом определяют темп поступления контрастного вещества в отдельные участки легочной артерии и длительность контрастирования сосудов, что может свидетельствовать о характере кровотока (замедленный, ускоренный, нормальный). Одновременно с этим изучают архитектуру сосудов, возможные варианты и аномалии развития, что может иметь значение при диагностике заболевания и при операции. Большое значение имеет наличие деформации сосудов, сужение просвета с резкими перепадами диаметра или постепенное сужение, но более выраженное, чем в здоровых участках. Обращают внимание на углы деления сосудов. Более острые углы свидетельствуют об уменьшении сегмента (доли) в объеме. При наличии опухолевидного образования по артериальной фазе ангиопульмографии можно определить, внутрилегочное это образование или внелегочное, и сегментарное расположение образования. Чрезвычайно важна артериальная фаза при проведении дифференциального диагноза между истинной воздушной кистой легкого и лобарной эмфиземой. При кисте легочные сосуды типа «клешни» охватывают воздушную полость, а при лобарной эмфиземе истонченные сосуды проникают в глубь образования.

Переходу контрастного вещества из артерий в легочные вены предшествует капиллярная фаза, когда контрастное вещество находится в капиллярах. Эта фаза особенно важна для суждения о функциональной способности паренхимы легкого. Определяют время появления капиллярной фазы в отдельных легочных полях и ее интенсивность. По этому показателю можно судить о состоянии газообмена в соответствующем участке легочной ткани. При наличии артерио-венозной аневризмы контрастное вещество именно в эту фазу начинает скапливаться в виде округлого опухолевидного образования с пониженной прозрачностью за счет накопления контрастного вещества. Проведя общую ангиопульмографию, по капиллярной фазе с достаточной долей точности можно указать, какие участки легкого «работают».

Венозная фаза начинается с момента появления контрастного вещества в легочных венах. При оценке ангиопульмограмм этой фазе также придают большое значение. Определяют скорость поступления контрастного вещества в вены, количество вен и их размеры, наличие или отсутствие деформации вен и т. д. Отсутствие венозной фазы в определенном участке легочной ткани указывает на полное отсутствие функции его в результате морфологических изменений, препятствующих кровотоку. Вместе с тем наличие видимых вен еще не свидетельствует об отсутствии изменений в паренхиме легкого, так как иногда контрастное вещество может пройти по артерио-венозным шунтам, минуя капилляры легкого.

Следующая фаза — аортальная — условно введена как фаза а«-гиопульмографии, так как это практически аортография. Однако при ряде именно легочных заболеваний всегда стремятся, кроме артериального, капиллярного и венозного изображения, обязательно получить аортальную фазу ангиопульмографии, ибо при подозрении на секвестрацию легкого именно по этой фазе можно диагностировать наличие аномально расположенного сосуда, идущего непосредственно от аорты к участку секвестрации. Большое значение имеет аортальная фаза при диагностике истинных и ложных кист легкого. Если киста истинная, то оболочки ее хорошо кровоснабжаются сосудами (не обязательно видимыми), отходящими от аорты. При ложной кисте оболочки образования не контрастируются.

Для получения четырех фаз ангиопульмографии необходимо произвести 6—8 последовательных рентгенограмм с момента начала введения контрастного вещества (во избежание ошибок) до 6—7-й секунды.

Ангиопульмография значительно расширяет наши представления о характере гемодинамики при деформирующем бронхите и бронхоэктатической болезни. Если при наличии деформирующего бронхита еще присутствует функциональный фон, то при бронхоэктазах функциональный фон уменьшается до минимума и на первый план выступают органические изменения (Э. А. Семилов, 1970).

При бронхоэктатической болезни обнаружено некоторое расширение основного ствола легочной артерии, ведущего к сегментам с бронхоэктазами. В зоне поражения нарастает сужение артериальных стволов и снижается число субсегментарных разветвлений. При ателектатических бронхоэктазах углы ветвления артерий уменьшаются.

Более выраженные изменения происходят в капиллярной фазе. Контрастность снижается вплоть до полного отсутствия видимой капиллярной фазы. Снижение контрастности идет параллельно глубине поражения легочной ткани. Значительные нарушения происходят в венозной фазе. Вены деформированы, контрастность их резко снижена. При грубых изменениях венозная фаза отсутствует.

Для бронхоэктатической болезни Л. М. Рошаль и Э. А. Семилов (1970) считают характерным «ангиоматоз» — наличие скопления контрастного вещества округлой формы с четкими контурами в области пораженной легочной доли. Кровоток в пораженных отделах легкого, как правило, замедлен.

При деформирующем бронхите перечисленные выше признаки менее выражены, при цилиндрических бронхоэктазах более выражены и при мешотчатых бронхоэктазах резко выражены.

В близлежащих с пораженным отделом легкого также наступают изменения, характер которых зависит от формы бронхоэктазии (ателектатическая или эмфизематозная), количества мокроты, активности процесса и т. д. Характерным является некоторое обеднение сосудистого рисунка, особенно по периферии в соседнем с пораженным сегменте. Подобное нарушение гемодинамики может носить рефлекторный характер или возникать вследствие развития сопутствующего эндобронхита с последующим

развитием гиповентиляции, которая способствует уменьшению притока крови к соответствующему сегменту.

При эмфизематозной форме бронхоэктазии углы деления сегментарных артерий в соседней доле могут быть не изменены. При ателектатической форме бронхоэктазии в соседней, здоровой доле углы деления сосудов увеличиваются, субсегментарные ветви расширяются, возможно обеднение сосудистого рисунка, особенно по периферии. Капиллярная и венозная фазы не изменены, однако кровоток по сравнению со здоровым противоположным легким заметно замедлен. Он замедлен менее, чем в пораженном отделе, но более, чем в здоровом.

Ангиопульмонографические изменения в здоровом легком зависят от объема поражения с противоположной стороны. При небольших сегментарных поражениях кровотока в здоровом легком соответствует нормальному.

При выраженных изменениях в больном легком или при тотальном поражении его, особенно по ателектатическому типу, здоровое легкое увеличивается в объеме. Соответствующая дуга легочной артерии и крупные сегментарные стволы расширяются в диаметре. Подобное расширение приводит некоторых исследователей к неправильному выводу о сужении субсегментарных артериальных стволов и артерий 4—5-го порядка. Сужение мельчайших артериальных стволов возможно при развитии выраженной эмфиземы, но сегментарные и субсегментарные стволы, как правило, в диаметре соответствуют нормальным. В здоровом легком углы деления артерий и соединения вен увеличиваются. Капиллярная фаза ангиопульмограммы не изменена. При перерастяжении легкого возможно обеднение сосудистого рисунка по периферии. Кровоток по сравнению с таковым в пораженной стороне ускорен.

На основании серийной ангиопульмографии можно предположить о наличии функциональных или органических изменений в сегменте. При функциональном состоянии более характерно равномерное нарушение всех фаз контрастирования (сужение артерий, замедление капиллярной и венозной фаз). При органических поражениях большие изменения наступают в капиллярную и венозную фазы.

На основании анамнеза заболевания, клинической картины и ангиопульмографических данных (при наличии опыта правильного чтения ангиопульмограмм) можно с большой степенью вероятности судить о глубине патологического процесса, имеющегося в конкретном сегменте.

При выборе объема оперативного вмешательства у детей с бронхоэктатической болезнью ангиопульмография оказывает большую помощь. Соседние с основной зоной поражения сегменты, имеющие проявления незначительной деформации бронхов, но при наличии изменений при ангиопульмографии в капиллярной и венозной фазах подлежат удалению. Особенно это относится к IV, V и VI сегментам. Как показало изучение отдаленных результатов (Л. М. Рощаль, 1970), именно в этих сегментах в дальнейшем развиваются бронхоэктазы.

На основании ангиопульмограмм можно судить о наличии и степени выраженности легочной гипертензии. При легочной артериальной гипертензии резко замедляется скорость кровотока в артериальном колене сосудов малого круга. Паренхиматозная фаза выражена нечетко. Венозная фаза прослеживается с трудом, она замедлена во времени, вены сужены. На ангиопульмограммах отчетливо видны извитое направление сосудов, обрубленность сегментарных и субсегментарных ветвей, а также резкое расширение легочной артерии (И. Х. Рабкин, 1967).

В. И. Стручков и соавт. (1968) так оценивают общие показания к зондированию легочной артерии и ангиопульмографии: 1) определение функциональной операбельности, т. е. функциональной допустимости и возможности объема резекции легкого; 2) дифференциальная диагностика шаровидных образований; 3) диагностика пороков развития легочных



сосудов (артерио-венозная аневризма, аплазия правой или левой легочной артерий и др.).

Противопоказанием к ангиопульмонографии авторы считают повышенную чувствительность к йоду, бронхиальную астму, заболевания печени и почек с недостаточной их функцией, острые инфекционные заболевания и др.

При исследовании левых отделов сердца используют транссептальную пункцию. Транссептальная пункция левого сердца (Ross, 1959) получила большое распространение ввиду простоты и малой травматичности по сравнению с другими методами исследования левых отделов сердца, а также возможности одновременного исследования правых и левых отделов сердца. Исследование проводят таким образом. Зондируют правые отделы сердца через правую бедренную вену. Зонд устанавливают у места впадения нижней полой вены. Через зонд проводят иглу и, когда она достигает вершины зонда, ее поворачивают медиально и кзади в сторону межпредсердной перегородки. Производят пункцию межпредсердной перегородки. Зонд удерживают неподвижным, а иглу резко продвигают вперед. Затем зонд проводят в легочные вены, а иглу удаляют. В дальнейшем осуществляют зондирование и ангиографию левых отделов сердца.

В. Г. Странин и соавт. (1974) разработали технику транссептальной катетеризации через пункцию правой подключичной вены из правого надключичного доступа по методу Seldinger.

При проведении транссептальной пункции возможны осложнения, в частности перфорация корня аорты, легочного конуса, задней стенки правого предсердия, нижней полой вены, тромбоз и эмболия, нарушение сердечного ритма.

Недостатком транссептальной пункции является сложность проведения зонда в левый желудочек и аорту (Г. М. Соловьев, 1965).

## Электрорентгенография

Электрорентгенография (рентгеновская электрофотография, ксерорентгенография, ксерорадиография) состоит в формировании с помощью рентгеновских лучей скрытого электростатического изображения на поверхности фотополупроводника с последующим изготовлением видимого изображения.

В 60-х годах электрорентгенография стала применяться в промышленности США, Англии, Японии, Австралии как метод неразрушающего контроля изделий машиностроения, урановых блоков и пр. Попытки зарубежных исследователей использовать этот метод в медицинской практике наталкиваются на непреодоленное ими препятствие— низкую фоточувствительность селеновых пластин, что обуславливает чрезмерную лучевую нагрузку на больного.

В 1962 г. в нашей стране Институтом электрографии были разработаны и изготовлены для применения в промышленности электрорентгенографический аппарат ЭРГА-С и селеновые пластины. В 1963 г. с использованием этой аппаратуры начались экспериментальные, а с 1964 г.— и клинические медицинские исследования. Положительные результаты применения промышленной установки (ЭРГА-С) послужили основанием для разработки специального медицинского электрорентгенографического оборудования, которая была осуществлена совместными усилиями инженеров и врачей. В 1965 г. был создан медицинский электрорентгенографический аппарат ЭРГА-М, а в 1968 г.—портативный аппарат ЭРГА-МП. Серийное изготовление селеновых пластин СЭРП-100 (в 1968 г.), а затем и СЭРП-150, фоточувствительность которых позволяет производить снимки при режимах, припаятых для рентгеновских пленок с усиливающими

экранами, сделало возможным широкое клиническое применение электрорентгенографии.

Методика электрорентгенографии состоит из следующих этапов:

- 1) зарядка селеновой пластины в зарядном устройстве аппарата, продолжающаяся не более 10 с;
- 2) экспонирование, при котором облученные участки селена становятся проводящими и заряд стекает в металлическую подложку пластины; та часть заряда, которая остается на пластине, представляет электростатическое изображение просвечиваемого объекта — так называемый потенциальный рельеф;
- 3) проявление, длящееся 20—30 с; после проявления порошковое изображение экспонированного объекта можно читать с пластины;
- 4) перенос изображения с селеновой пластины на лист обычной писчей бумаги (5 с);
- 5) закрепление порошкового изображения на бумаге в камере с парами ацетона (или другого закрепителя) — 10 с.

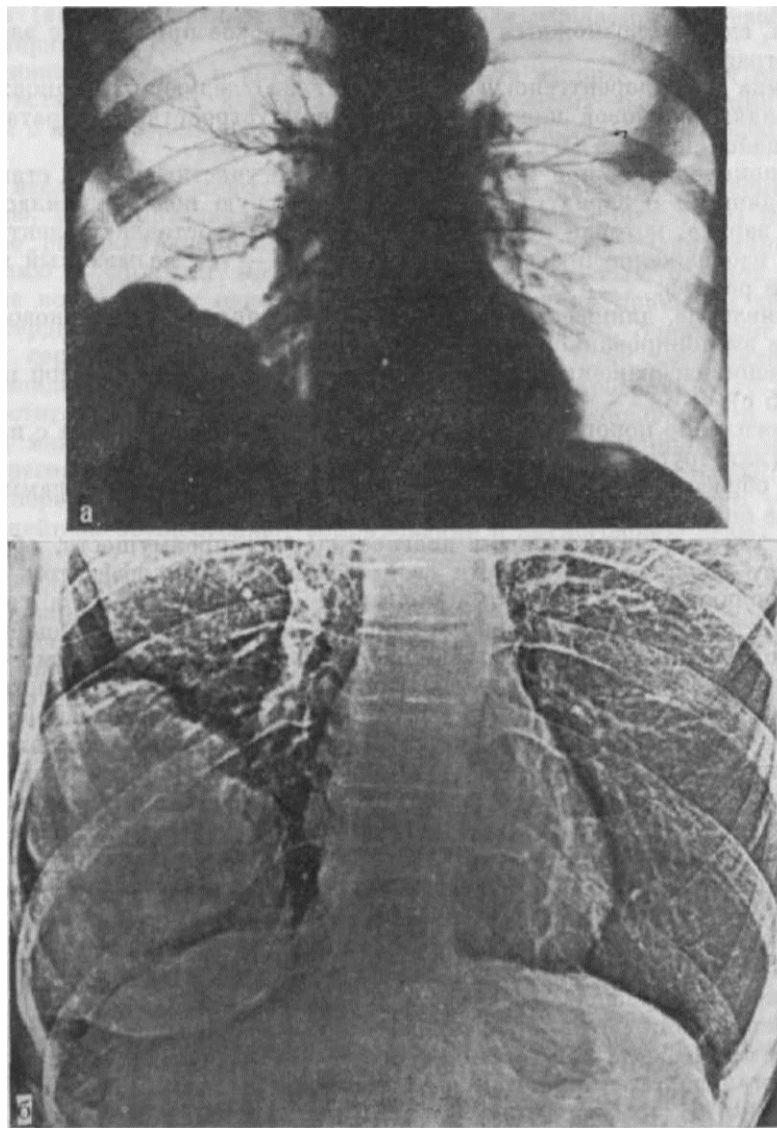
Таким образом, весь процесс изготовления электрорентгенограммы занимает не более 2 мин.

Новый метод обладает рядом диагностических преимуществ, обусловленных его физико-техническими свойствами: краевым эффектом (отложение проявляющего порошка в повышенных количествах на границе участков с различным потенциалом зарядов), высокой разрешающей способностью (30 лин/мм вместо 15 лин/мм, свойственных обычным рентгенограммам), возможностью произвольного изменения контрастности изображения, большой фотографической широтой и др. При электрорентгенографии отпадает необходимость в фотолаборатории, в используемых при обычной рентгенографии фотохимикатах. Все операции при изготовлении снимка производятся на свету. Процесс электрорентгенографии, будучи «сухим», физическим, не зависит от водоснабжения. Новый метод обладает большой экономической эффективностью. Так как при электрорентгенографии вместо рентгеновской пленки используется обычная писчая бумага, а одна селеновая пластина выдерживает производство не менее чем 3000 электрорентгенограмм, 1 м<sup>2</sup> селеновых пластин высвобождает для нужд народного хозяйства около 50 кг серебра и до 100 кг дефицитной фотографической желатины.

В нашей стране впервые в мировой практике электрорентгенография была применена при диагностике заболеваний сердечно-сосудистой системы, органов дыхания, почек и мочевыводящих путей (Н. Р. Цалеев, И. Х. Рабкин, В. И. Бородулин, В. Л. Крупицкий, 1965—1970, и др.), желудочно-кишечного тракта (Г. И. Дмитриев, К. И. Амброзайтис, 1966—1968, и др.). В 1968 г. электрорентгенография впервые была применена в педиатрии (Н. Р. Палеев, Ю. Ф. Домбровская, В. Л. Крупицкий, М. Б. Хуторецкий и др.).

В течение 1965—1970 гг. был разработан ряд новых специальных методов исследования, основанных на использовании физико-технических свойств электрорентгенографии. В. И. Трипонис и соавт. предложили метод диагностики заболеваний сосудов. Л. С. Розенштраух, В. Л. Крупицкий и др. применили электрорентгенографию для контрастного исследования сосудов легких и брюшной полости, Н. Р. Палеев и соавт. разработали метод электрорентгеноскеннографии — сочетание радиоизотопного и электрорентгенографического исследований.

Физико-технические особенности нового метода обеспечивают высокую структурность электрорентгенографического снимка (рис. 10). Большая фотографическая широта селеновых пластин и краевой эффект позволяют получать на одном снимке детализированное изображение не только костей, но и мягких тканей. На электрорентгенограммах четко выявляются контуры тканей, мало различающихся по фотооптической плотности.



**Рис. 10.** Опухоль правого легкого, а — рентгенограмма; б — электрорентгенограмма

Электрорентгенографический метод обнаружил большие достоинства в диагностике заболеваний внутренних органов. Отграниченные патологические образования в легких (опухоли, полостные образования) выявляются на электрорентгенограммах более рельефно, с подчеркнутыми контурами. При хронической пневмонии новый метод позволяет выявлять характерные для этого заболевания усиление и деформацию легочного рисунка раньше, чем при обычной рентгенографии, чаще обнаруживать бронхоэктазы. Как ценный метод зарекомендовала себя электрорентгенография и в диагностике туберкулеза легких. На электрорентгенограммах грудной клетки лучше, чем на обычных рентгенограммах, передается рисунок трахеи, ее бифуркации, бронхов, позвоночника, образований, расположенных за тенью сердца. При этдм, в отличие от суперэкспонированных рентгенограмм, сохраняются четкое контурирование сердечнососудистой тени, богатый мелкими деталями легочный рисунок, сосуды

прослеживаются до периферии легочных полей. Новый метод обеспечивает более частое выявление рентгенологических признаков увеличения отдельных камер сердца, позволяет более точно выявлять нарушения легочного кровообращения.

Благодаря своим физико-техническим особенностям электрорентгенография оказалась чрезвычайно эффективной при контрастных исследованиях сосудистой системы. Контрастированные сосуды на электрорентгенограммах отличаются высокой структурностью. При этом требуется в 2—3 раза меньше контрастного вещества, чем при обычной ангиографии, благодаря чему резко снижаются количество и тяжесть осложнений. Сказанное относится к исследованию как сосудов конечностей, так и: артерий и вен внутренних органов.

Метод электрорентгенографии повышает диагностическую эффективность радиоизотопного сканирования различных органов (электрорентгеноскеннография). При этом удается точно локализовать патологический процесс, определить степень его распространения, установить метастазирование опухоли. Быстрота получения готовых снимков позволяет успешно использовать метод электрорентгенографии во время хирургических вмешательств, требующих рентгенологического контроля, в диагностике острых заболеваний внутренних органов.

## Радиоизотопная диагностика

Исследование легких производится с помощью радиофармацевтических препаратов тремя способами: 1)  $^{133}\text{Xe}$  — радиоспирография или радиопневмография; 2) сканирование легких после внутривенного введения макроагрегата альбумина (МАО) человеческой сыворотки, меченого  $^{133\text{m}}\text{I}$  (перфузионная пневмосцинтиграфия); 3) сканирование легких после вдыхания радиоактивного аэрозоля коллоидного раствора — ингаляционная пневмосцинтиграфия.

### Радиоспирография

Радиоспирография — определение отдельной вентиляционной способности каждого легкого и отдельных участков каждого из них, а также кровотока.

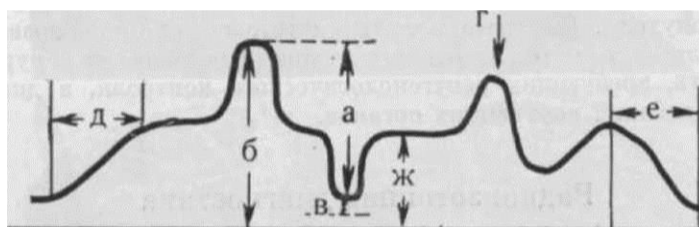
**Принцип метода.** Больной вдыхает воздух, содержащий радиоактивный инертный газ, который распределяется в соответствии с состоянием вентиляции частей легкого. В настоящее время с этой целью используется практически только один газ —  $^{133}\text{Xe}$ , который характеризуется низкой радиотоксичностью и обладает удобными с точки зрения измерения качествами излучения (энергия гамма-квантов 0,081 МэВ). Препарат в газообразном состоянии выпускается в герметически закупоренных флаконах в фасовках 50—200 мКи и более. Период полураспада  $^{133}\text{Xe}$  составляет 5,3 дня.

**Техника исследования.** Для изучения вентиляционной функции различных отделов легкого с помощью радиоактивного ксенона используют специальный радиограф типа «Ксенон» с 6 детекторами. Исследование производят в положении больного сидя на специальном кресле, обеспечивающем его фиксацию в процессе исследования. Датчики устанавливают по парам: верхние — на 5—6 см ниже VII шейного позвонка и на 5—6 см от средней линии тела; нижние — на уровне VIII—IX; средние — на середине расстояния между верхними и нижними шейными позвонками.

Исследуемый дышит через закрытую систему «спирограф — больной» в течение 3 мин. Затем на выдохе производят переключение на дыхание

из объема спирографа, куда вводят 2—3 мКи воздушно-ксеноновой смеси. Поступление ксенона в легкие регистрируется всеми 6 датчиками на движущейся бумажной ленте многоканального самописца. После установки динамического равновесия между концентрацией газа в объеме спирографа и легких больной производит максимально большой вдох с задержкой дыхания на 10—15 с, а затем максимально глубокий выдох также с последующей задержкой дыхания на 10—15 с. Через 20—30 с больного отключают от спирографа, но регистрация продолжается до выведения 85—90% радиоактивной газовой смеси. На рис. 11 представлена схема расшифровки кривой радиопневмограммы.

На основании полученных кривых производят расчет доли каждой исследуемой области в объеме одного легкого. Количественное выражение результатов исследования обычно сводится к определению общей емкости легких и ее составляющих, жизненной емкости легких (ЖЕЛ) и остаточного объема (ОО). В основе этих расчетов находится положение,



**Рис. 11. Схема расшифровки кривой радиопневмограммы.**  
а — жизненная емкость легких; б — общая емкость легких; в — остаточный объем; г — проба Тиффно; д — период установления динамического равновесия; е — время выведения ксенона; ж — объем вен тилированных альвеол.

состоящее в том, что величина поступления радиоактивного газа обуславливает соответствующую высоту амплитуды кривой, которая, таким образом, пропорциональна объему поступающей воздушно-ксеноновой смеси. Следовательно, высота подъема кривой при максимальном вдохе отражает емкость исследуемой зоны. Снижение скорости счета детекторами между уровнем максимальных вдоха и выдоха будет обозначать ШЕЛ. Разница между величиной ОЕЛ и ЖЕЛ будет показывать величину ОО.

Принцип расчета сводится к определению процентного соотношения ЖЕЛ, ОЕЛ, ОО между правым и левым легким и их зонами, а также к нахождению абсолютных значений этих величин. Последнее достигается сопоставлением радиоспирографических показателей ЖЕЛ, выраженных в условных единицах активности, со спирографическими показателями ЖЕЛ, выраженными в объемных единицах; таким образом определяется количество воздуха, соответствующее одной условной единице активности.

Изучение вентиляции и перфузии легких у лиц контрольной группы (303 отсутствие легочно-сердечной патологии) показало время смешивания  $^{133}\text{Xe}$  с альвеолярным воздухом легких, при обычном для исследуемого ритме дыхания, составляет  $39,2 \pm 6,4$  с, время выделения изотопа из легких длится  $4,5 \pm 3,7$  с. Наибольший уровень максимального накопления изотопа определяется в нижней зоне и незначительно превышает накопление изотопа в средней зоне. При сравнении степени накопления радиоактивным газом симметричных отделов обоих легких отмечается превышение показателей вентиляции по всем трем зонам правого легкого над симметричными зонами левого легкого. Вклад в общий дыхательный объем правого легкого при этом составлял  $52,78 \pm 1,49\%$ , левого —  $47,21 \pm$

0,76%. Коэффициент использования кислорода колеблется в пределах 3,7 - 4,0.

Наименьшее максимальное накопление изотопа определяется в области верхушек легких. При этом вклад правого легкого в общий дыхательный объем на 4—6 % выше чем левого. Величина остаточного объема по отношению к общей емкости не превышает 25—30% для каждого легкого в отдельности.

Исследования вентиляционной функции легких с ксеноном, учитывая быстрое выведение изотопа из организма, сопровождается весьма незначительной лучевой нагрузкой, составляющей около 1 мрада, что в 100 раз меньше облучения больного при выполнении одного рентгеновского снимка.

**Клиническое значение исследования.** Радиопневмография показана в педиатрии для обследования больных с хроническими неспецифическими лопросами (бронхоэктатическая болезнь, хронический бронхит, бронхиальная астма, эмфизема и др.) с целью определения степени нарушения вентиляции различных отделов легкого и оценки эффективности различных видов терапии.

Радиопневмография также показана при обследовании детей после оперативного лечения с целью определения динамики и степени компенсаторных процессов.

### Перфузионная пневмосцинтиграфия

Перфузионная пневмосцинтиграфия дает информацию о состоянии кровоснабжения легочной ткани.

**Принцип метода.** Для пневмосцинтиграфии используется специальный препарат — макроагрегат альбумина человеческой сыворотки (МАО), содержащий метку  $^{133}\text{I}$ п. В общей практике при обследовании взрослых обычно применяют МАО, меченный  $^{131}\text{I}$ . Однако для обследования детей этот изотоп непригоден, так как в организме радиоактивный йод освобождается и накапливается в щитовидной железе, обуславливая ее высокую лучевую нагрузку. В отличие от  $^{131}\text{I}$ ,  $^{133}\text{I}$ п имеет период полураспада всего 100 мин и приготавливается ex tempore непосредственно в радиодиагностической лаборатории путем откочки из специального генератора. Исследование с  $^{133}\text{I}$ п обуславливает в 1000 раз меньшую степень лучевой нагрузки и практически не имеет противопоказания для применения. Макроагрегат альбумина человеческой сыворотки, вводимый внутривенно, достигает с венозной кровью легких, где крупные частички макроагрегата с диаметром 20—50 мкм задерживаются в капиллярах, вызывая их временную эмболию. Получение изображения легких достигается при эмболизации только 1% капиллярной сети, поэтому используемые для диагностики количества МАО весьма незначительны и не могут привести к развитию реакций или осложнений; МАО задерживаются в капиллярах в течение нескольких часов, постепенно распадаясь на более мелкие коллоидные частички, которые попадают в ток крови и постепенно накапливаются в печени. Учитывая эти биологические особенности поведения МАО в организме, оптимальным временем исследования можно считать первый час после инъекции препарата.

Техника исследования. Через 10—20 мин после внутривенного введения препарата больного укладывают на процедурный стол и осуществляют сканирование грудной клетки или сцинтиграфию на камере. В виде исключения, например при отсутствии сканера, можно изучать перфузию с помощью 4- или 6-канального радиографа, так же как исследуется и вентиляционная функция. В таком случае можно получить кривые, показывающие состояние перфузии исследуемых отделов легкого. Схематическое изображение полученных результатов представлено в виде трех типовых кривых на рис. 12. Кривая **a** характерна для нормального кро-

воснабжения, когда макроагрегат прочно фиксируется в капиллярах в течение 1—2 ч, кривая б — для пониженного кровоснабжения; она может быть оценена только относительно кривой а. Кривая в характерна для наличия артерио-венозного шунта, когда МАА покидает легкие.

На сканограмме в норме определяют интенсивное, равномерное распределение активности, позволяющее судить о форме, величине и положении легких. Сканограмма, полученная при исследовании больного в положении лежа на спине со стороны передней поверхности, по форме сходна с передне-задней рентгенограммой легкого и имеет размеры, соответствующие истинным размерам легких. Правое и левое легкое отчетливо отграничены друг от друга областью средостения, где накопления препарата не происходит. Вогнутость внутренних границ легких в передней проекции обусловлена локализацией сердца (сердечная выемка). Ширина

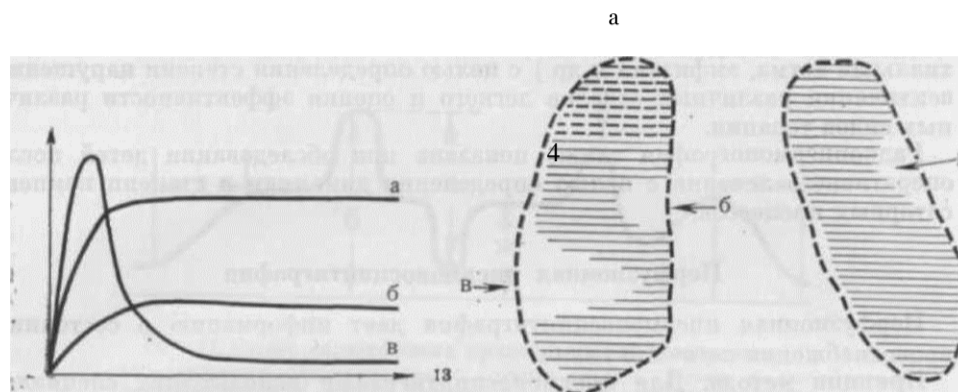


Рис. 12. Схема трех типов кривых при сканографии.

а — нормальное кровоснабжение; б — пониженное кровоснабжение; в — артерио-венозный шунт.

Рис. 13. Схема типичных нарушений распределения МАА в легких при различных патологических процессах, а — зона — пониженная контрастность; б — воупи — полное выпадение контрастных участков; зона в — выпадение контрастности в виде треугольника; зона г — искаженно-краевое изображение.

верхних отделов легких несколько меньше, чем нижних отделов, что объясняется неодинаковой массой органа в различных полях. На цветной сканограмме здорового человека черным цветом окрашиваются только края легких. Ширина краевой полосы черного цвета около 1,5—2 см, остальная часть легких интенсивно равномерно окрашена в красный цвет.

Отмечено, что положение больного во время введения изотопа не влияет на качество сканограмм. Вместе с тем на качество их может оказать влияние фаза респираторного цикла. При введении изотопа во время глубокого вдоха или форсированного дыхания определялось разрежение штриховки в верхнелегочном поле, которое наблюдается в случае введения изотопа при обычном ритме дыхания. Это объясняется тем, что в процессе глубокого вдоха легочный кровоток уменьшается преимущественно в области верхушек и увеличивается у основания легких.

Вклад правого легкого в общий объем перфузии составлял  $54,1 \pm 1,4\%$ , левого —  $45,7 \pm 0,9\%$ . Вентиляционно-перфузионный индекс для правого легкого был в пределах  $0,97 \pm 0,02$ , для левого —  $1,03 \pm 0,03$ .

Типичные нарушения распределения МАА в легких при различных патологических процессах показаны на схеме (рис. 13). На фоне нормальной равномерной контрастности изображения легких на сканограммах могут быть отдельные зоны пониженной контрастности (зона а). Такие картины распределения препарата свидетельствуют о пониженном кро-

воснабжении и характерны для эмфизематозных и воспалительных процессов. Полное выпадение контрастных участков (зона б) характерно для кист и опухолей легких.

При инфаркте легкого определяется выпадение контрастности в виде треугольника, широкое основание которого обращено к периферии (зона в). Этот диагностический признак является патогномичным, и при подозрении на инфаркт легкого перфузионное сканирование является методом выбора. Наличие экстралегочных образований может вызвать искажение краев изображения легкого (зона г).

В качестве примеров клинического исследования на рис. 14 приведены результаты сцинтиграфии легких с МАА у детей с различными заболеваниями.

#### **Ингаляционная пневмоносцинтиграфия**

Ингаляционная пневмоносцинтиграфия — исследование проходимости бронхиального дерева.

**Принцип метода.** В специальной закрытой системе, состоящей из металлического цилиндра, шланга и маски, готовится с помощью генератора ультразвука аэрозоль, содержащий радиоактивный индий —  $^{113m}\text{In}$ . Больной в течение 2 мин вдыхает аэрозоль, который вместе с воздухом поступает в бронхи. Частицы с радиоактивным индием задерживаются на слизистой бронхов. При непроходимости бронхов радиоактивные частицы в них отсутствуют.

Техника исследования. После окончания вдыхания аэрозоля больной подвергается сканированию или сцинтиграфии на камере. Полученные изображения в норме соответствуют перфузионным сцинтиграммам.

При нарушении проходимости отдельных бронхов в соответствующих им участках изображение легких отсутствует. Методика в известных пределах заменяет бронхографию.

## **ЭНДОСКОПИЧЕСКИЕ МЕТОДЫ ИССЛЕДОВАНИЯ**

### **Бронхоскопия**

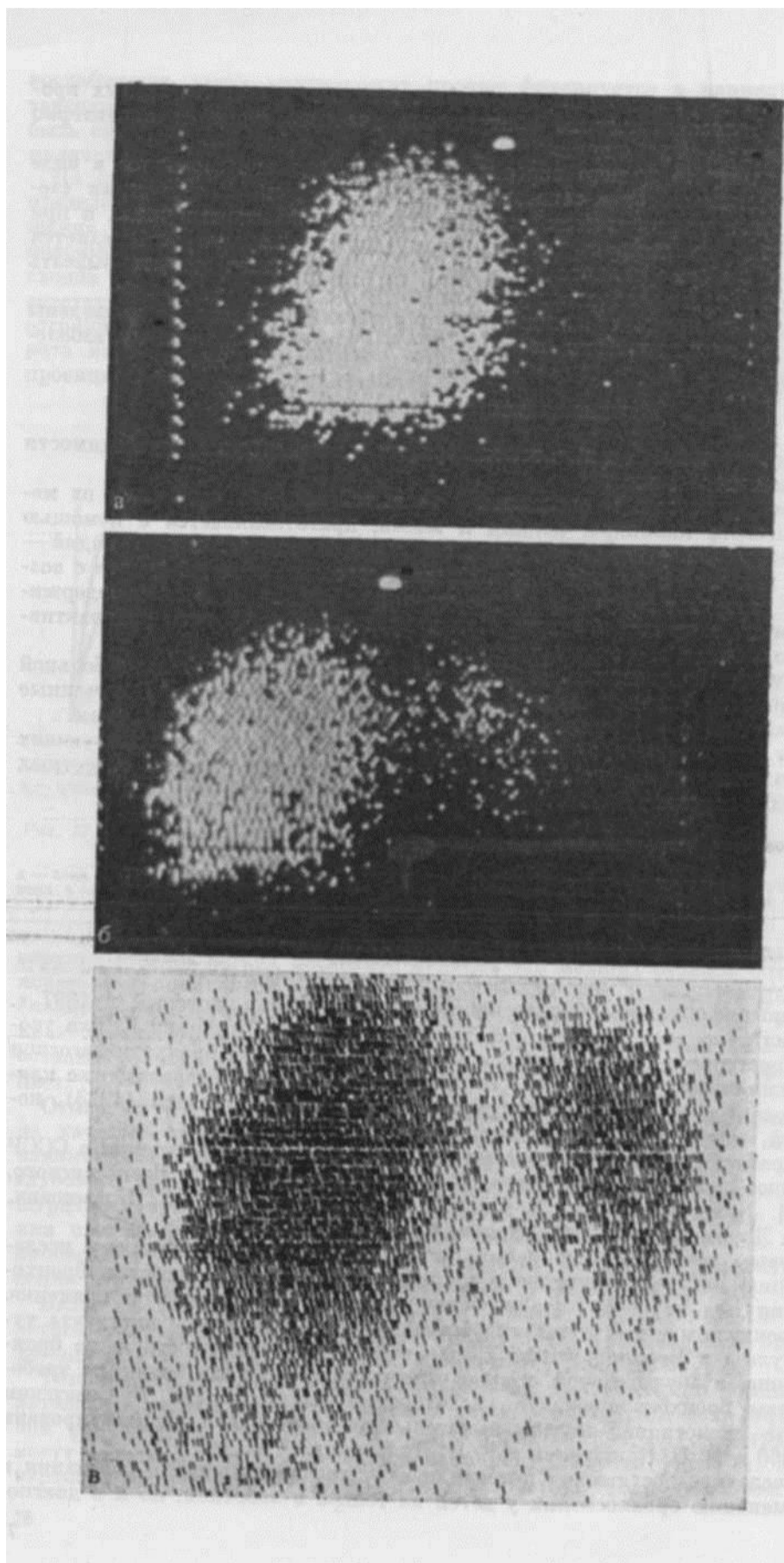
Основоположником бронхоскопии считают Killian, который в 1897 г. удалил инородное тело из правого главного бронха. Ученики Killian усовершенствовали аппаратуру для бронхоскопии, создав бронхоэзофагоскоп проксимальным освещением (Brinings). Большая роль в разработке клинического применения бронхоскопии принадлежит Jackson (1923), который является автором первой монографии на эту тему.

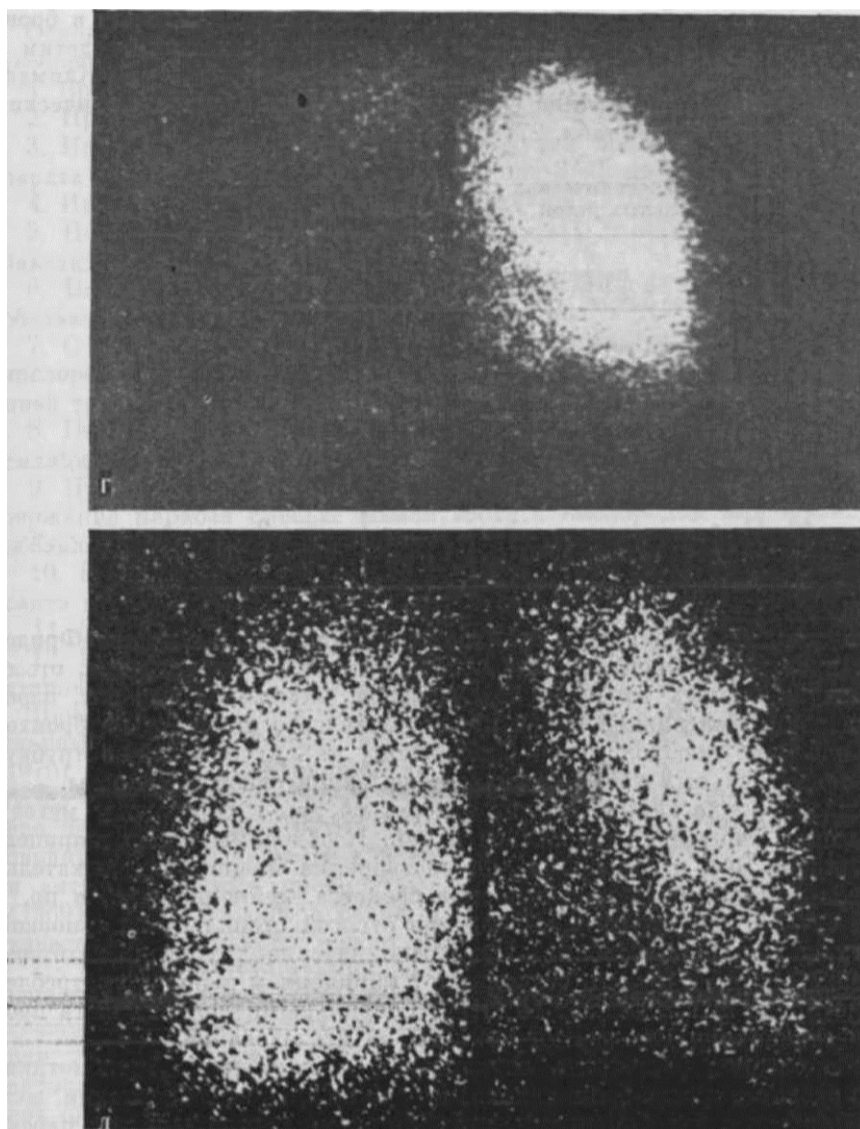
В развитии бронхоскопических методов диагностики и лечения в СССР большое значение имеют работы В. И. Воячека, А. Ы. Вознесенского, В. Н. Виноградова, М. Я. Еловой, В. К. Трутнева, И. Г. Климкович, Г. И. Лукомского, Г. Л. Феофилова и др.

Новым этапом в расширении показаний к бронхоскопическому исследованию явилось внедрение в клиническую практику методики бронхоскопии под наркозом, что особенно важно в педиатрической практике. В бронхологическом отделении Научно-исследовательского института туберкулеза в Берлине Friedel создал в 1956 г. новую конструкцию брон-хоскопа, в значительной степени отвечающую всем современным требованиям бронхоскопического исследования под наркозом. В Советском Союзе аналогичная модель дыхательного бронхоскопа сконструирована в 1960 г. И. Б. Криштулом и Г. И. Лукомским.

Последние достижения позволили значительно расширить показания к применению бронхоскопии у детей не только в лебечном, но и в диагно-







**Рис. 14.** Сцинтиграфия. а — врожденная аплазия сосудов левого легкого; б — цилиндрические бронхоктазы левого легкого; в — хронический бронхит; г — состояние после резекции нижней доли правого легкого; д — бронхиальная астма.

стическом плане. Бронхоскопический метод вышел за пределы оторино-ларингологических и фтизиатрических детских отделений и стал применяться при острой, затяжной и хронической пневмонии, аномалиях и пороках развития легких, бронхиальной астме, при подготовке детей к операциям на легких и в послеоперационном периоде. Внедрению бронхоскопии в детскую хирургию и педиатрию способствовали работы И. Г. Климович (1963) и Е. В. Климанской, которой опубликована монография «Основы детской бронхологии» (1972).

**Аппаратура.** Наибольшее распространение в последние годы при проведении бронхоскопии в детской хирургии и педиатрии получил бронхоскопический набор системы Фриделя. При отсутствии его можно проводить бронхоскопию бронхоскопами Брюнинга и Мезрина.

Наличие съемных бронхоскопических трубок разных размеров в брон-хоскопе Фриделя делает возможным проведение бронхоскопии детям с периода новорожденности, включая недоношенных детей. Е. В. Климан-ской (1972) составлена таблица соответствия размера бронхоскопических трубок и возраста детей (табл. 27).

ТАБЛИЦА 27  
Размер бронхоскопических трубок в зависимости от возраста больных детей (Е. В. Климанская, 1972)

Возраст	Номер трубки
Недоношенные дети с массой до 2 кг	3
» 1 » » 3 кг	3-4
Новорожденные и дети до 6 мес	4-5
6-12 мес	5-6
1-2 года	6
3-4 »	6-7
5-6 лет	7
7-9 1	8
10-12 »	9
13-14	9-11

Кроме деталей, входящих в бронхоскопический набор системы Фриделя, при проведении бронхоскопии необходимо иметь ларингоскоп, отсос, набор интубационных трубок и воздухопроводов, наркозный аппарат, переходники для моментальной смеси маски наркозного аппарата на бронхо-скоп и в случае необходимости бронхоскопа на интубационную трубку, набор дополнительных катетеров для отсасывания слизи и мокроты.

К каждой бронхоскопии следует относиться как к серьезному методу исследования, тщательно готовиться к ней. Необходимы набор шприцев, инъекционных игл, стаканчиков для растворения препаратов, дыхательные аналептики и сердечно-сосудистые средства, лейкопластырь и пр.

Особо следует подчеркнуть соблюдение строгой стерильности основной аппаратуры при бронхоскопии. Бронхоскопические трубки и катетеры моют теплой водой с мылом, стерилизуют кипячением и перед употреблением протирают и промывают спиртом. Стерильными должны быть пробирки и стаканчики для взятия мокроты на исследование.

Заранее следует растворить антибиотики и ферменты. Антибиотики, которые вводят в трахео-бронхиальное дерево во время бронхоскопии, должны сочетаться с антибиотиками, применяемыми энтерально или парентерально у конкретного больного, и соответствовать определенной заранее чувствительности микрофлоры к-антибиотикам.

Обезболивание. При отсутствии соответствующих условий бронхоскопию можно проводить под местной анестезией.

При проведении бронхоскопии под местной анестезией последовательно смазывают 1,5—2,5 мл 1% раствора дикаина язык, заднюю стенку глотки, твердое и мягкое небо, надгортанник, гортанно-глоточный синус и подвязочное пространство. Затем гортанным шприцем вводят в трахею 5—7 мл 10% раствора новокаина с добавлением 1 мл 1% дикаина. До проведения местной анестезии показано парентеральное введение раствора атропина и промедола в возрастной дозировке. Большее распространение в последние годы получило общее обезболивание.

Общее обезболивание при бронхоскопии преследует следующие цели: создание неподвижности ребенка во время исследования, мышечную релаксацию, подавление защитных рефлексов с трахеи и бронхов. Таким образом, наркоз с искусственной вентиляцией легких у детей облегчает выполнение манипуляции и создает наиболее благоприятные условия для осмотра всех ветвей трахео-бронхиального дерева.

Основными моментами методики анестезиологического обеспечения трахеобронхоскопии являются следующие:

1. Бронхоскопия натощак.
2. Премедикация атропином и промедолом за 30—40 мин до наркоза.
3. Насыщение больного кислородом путем подачи его через маску аппарата ингаляционного наркоза в течение 3—5 мин.
4. Индукция внутривенным или ингаляционным способом.
5. По достижении стадии наркоза Iз—ПП—введение мышечного релаксанта.
6. Во время вводного наркоза и внутривенной инъекции релаксанта обязателен контроль за деятельностью сердца.
7. С наступлением апное — искусственная вентиляция легких чистым кислородом через маску, прямая ларингоскопия с последующей интубацией трахеи.
8. После введения тубуса бронхоскопа в трахею — искусственная вентиляция легких ручным или аппаратным способом.
9. При длительных диагностических и лечебных манипуляциях — поддержание наркоза смесью закиси азота с кислородом или фракционным добавлением основного анестетика.
10. Поддержание мышечной релаксации дробными инъекциями релаксанта деполаризирующего типа.
11. Экстубация трахеи при восстановлении тонуса диафрагмы.
12. Проведение вспомогательного дыхания через маску до полного восстановления адекватного спонтанного дыхания.

Некоторые из перечисленных положений трактуются разными авторами по-разному. Одни авторы (Р. Б. Франтов, 1965; А. Г. Пугачев и др., 1970) считают премедикацию атропином (0,1 мг па 1 год жизни, но не более 0,6 мг) и промедолом (1 мг на 1 год жизни, но не более 10 мг) вполне достаточной. Другие исследователи (С. А. Богомолов и др., 1969) накануне бронхоскопии и в день манипуляции рекомендуют спотворные и антигистаминные препараты. По данным Л. С. Джаксопа с соавт. (1969), Г. С. Заброды с соавт. (1969), при проведении бронхоскопии в качестве премедикации можно ограничиться лишь атропином.

По мнению О. Д. Кузьминова (1970), на современном уровне развития анестезиологии необходимо индивидуализировать премедикацию. Подавляющему большинству детей перед бронхоскопией назначают лишь атропин. Легковозбудимым детям с неустойчивой психикой показаны транквилизаторы, антигистаминные препараты. Если бронхоскопия проводится под однокомпонентным наркозом (фторотан), необходимо комбинировать атропин с анальгетиками.

По данным В. Х. Сосюры (1968), Р. А. Добровольской и О. Д. Кузьминова (1969), больным, которые принимали в прошлом кортикостероид-ные гормоны, в период премедикации необходимо назначать суточную дозу препарата, которую больной получал перед отменой. Р. А. Добровольская и О. Д. Кузьминов изучали особенности течения поднаркозной бронхоскопии в зависимости от сроков гормонального лечения: в первые две недели, в последующие 2—6 нед и в периоде его завершения (6—12-я неделя). Исследования показали, что при проведении бронхоскопии в ранние сроки гормонального лечения довольно часто наблюдаются те или иные отклонения в течении наркоза и осложнения. Бронхоскопии, проводимые в последующие 2—4 нед гормонального лечения, протекают чаще нормально. Реакции и осложнения почти в 17 раз чаще встречались при проведении исследования в течение первых 2 мес после отмены гормонального лечения по сравнению с более поздним периодом. По-видимому, большой процент реакций при проведении **бронхоскопии** в первые месяцы после отмены гормональных препаратов следует объяснять сохраняющейся недостаточностью коры надпочечников, особенно у детей раннего возраста. В таких случаях назначение преднизолола до и после

вмешательства в течение 2 — 3 дней является одним из путей снижения осложнений.

Существует несколько методов обезболивания бронхоскопии. До последнего времени наилучшими у детей считались комбинированные виды наркоза: гексеиал+запись азота и фторотан +запись азота с релаксантами (Р. Б. Франтов, 1963, 1965; Е. В. Климанская, В. М. Балагин, 1964; В. Ю. Шахов и др., 1969). У детей раннего возраста Р. Б. Франтов (1965) в В. Ю. Шахов с соавт. (1969) при проведении бронхоскопии применяли фторотановый наркоз без релаксантов. При данной методике глубина наркоза не должна быть поверхностнее стадии III — Шг, ибо при слишком поверхностной анестезии попытка ларингоскопии и интубации трахеи вызывает ларингоспазм, моторную реакцию и спазм дыхательной мускулатуры. Для профилактики этих осложнений можно дополнительно орошать голосовые связки 10% раствором новокаина. На протяжении всего исследования необходимо поддерживать достаточно высокую концентрацию фторотана в дыхательных путях. Однако у детей в раннем послеоперационном периоде, когда бронхоскопия проводится с лечебной целью и когда нежелательно вводить мышечные релаксанты (опасность угнетения спонтанного дыхания), такая методика может быть полезна, поскольку в этих случаях не требуется больших концентраций фторотана и процедура может быть выполнена на дохирургических стадиях наркоза (О. Д. Кузьминов, С. К. Баталпина, 1969). Если для послеоперационной бронхоскопии добавляют местную анестезию, то анестезируют только слизистую оболочку полости рта и глотки. Голосовые связки и трахею не орошают.

По данным В. Х. Сосюры (1968), бронхоскопию у детей, больных бронхитальной астмой, необходимо проводить только под наркозом. Методом выбора является фторотановый наркоз с мышечными релаксантами. Преимущество фторотана заключается в его способности расслаблять бронхиальную мускулатуру, понижать секрецию слюнных и трахео-бронхиальных желез, не раздражать слизистую оболочку дыхательных путей, что очень важно для больных бронхиальной астмой.

Современное анестезиологическое обеспечение бронхоскопии предусматривает обязательное применение мышечных релаксантов, обеспечивающих полную арефлексию бронхов на фоне выключения сознания и общей мышечной релаксации. Кроме того, использование релаксантов позволяет проводить бронхоскопию на дохирургических стадиях наркоза. Большинство авторов применяют мышечные релаксанты деполаризующего типа, продолжительность действия которых составляет в среднем 2—6 мин (дитилин, листенон, сукцинилхолин). Доза релаксанта при внутривенном введении обычно составляет 2—3 мг/кг. При внутривенном пути введения релаксанта его действие сопровождается мышечными фибрилляциями, а на следующий день после наркоза нередко наблюдаются боли в мышцах преимущественно грудной клетки, брюшного пресса и шеи. Мышечные боли после эндоскопических исследований отмечаются у 27% детей, причем с возрастом частота появления этого осложнения увеличивается (Б. А. Гринберг, 1971). При фракционном введении релаксанта боли в мышцах возникали чаще, чем при однократном. Причиной возникновения мышечных болей большинство исследователей считают микротравмы мышечных волокон, а фактором, способствующим их появлению,—слишком поверхностный уровень наркоза.

Несмотря на то что этиология мышечных болей известна, достаточно надежных методов для их профилактики в настоящее время не существует. Предлагают различные способы для уменьшения процента этого осложнения: медленное введение миорелаксантов только после достижения первого уровня III стадии наркоза и включение в премедикацию антигистаминных или фенотиазиновых препаратов (О. А. Долина, М. Н. Дубова, 1972), медленное внутривенное введение 2% раствора но-

вокаина из расчета 10 мг/кг (0,5 мл/кг) перед инъекцией лидокаина или после нее (Л. Ц. Иоффе и др., 1968), внутривенное введение 2% раствора лидокаина в дозе 6 мг/кг в течение 2—3 мин до инъекции релаксанта (Usubiaga e. a., 1967); предварительное введение тубокурарина в дозе 1—3 мг за 3—4 мин до инъекции деполаризирующего релаксанта (А. Г. Пугачев и др., 1970; Б. А. Гринберг, 1971). Последний способ является наиболее эффективным.

В тех случаях, когда у ребенка, особенно раннего возраста, плохо выражены подкожные вены и фракционное введение анестетиков и **прочих** медикаментов затруднено, можно использовать ингаляционный способ наркоза (фторотан, закись азота) с внутримышечной инъекцией релаксанта деполаризирующего типа в 5—10% растворе из расчета 3—5 мг/кг. Для ускорения всасывания релаксанта последний вводят вместе с 16—32 единицами лидазы (Е. В. Климанская, 1965). Фермент лидаза способствует быстрому всасыванию, апное наступает уже на 2—3-й минуте и продолжается не более 8—10 мин. Этого вполне достаточно для выполнения бронхоскопии.

В экстренных случаях (ларингобронхоспазм), когда затруднена вено-пункция и нет возможности сделать инъекцию релаксанта с лидазой внутримышечно, мы с успехом применяли у детей медленное введение обычных доз деполаризирующего релаксанта (2 мг/кг в 2% растворе) в толщу мышц языка. Время наступления апное не отличалось от такового при внутривенном способе введения.

Заслуживает внимания следующая методика обезболивания при **диагностической** бронхоскопии у детей. Индукция осуществляется фторотаном с закисью азота. По достижении глубины наркоза III анестетик отключают и внутривенно вводят релаксант. Интубация трахеи, осмотр бронхов и эндобронхиальные манипуляции проводят без добавления анестетика. Обычно 5—7 мин достаточно для осмотра трахео-бронхиального дерева, аспирации мокроты, прижигания слизистой оболочки, фотографирования и т. д. Вентиляция легких осуществляется по полуоткрытому контуру с пассивным выдохом по Фриделю. С восстановлением самостоятельного дыхания производится экстубация трахеи. Пробуждение после наркоза, как правило, быстрое.

При длительных исследованиях трахео-бронхиального дерева многие авторы наблюдали выраженные нарушения газообмена и **гемодинамики** при использовании полуоткрытого контура вентиляции с пассивным выдохом. Опасность осложнения побудила некоторых авторов применять при бронхологических исследованиях искусственную вентиляцию легких с перемежающимся положительно-отрицательным давлением с помощью автоматических респираторов (Е. Е. Синевич, 1963, 1967; Л. П. Капков, 1970, и др.)- По данным Л. П. Капкина (1970), искусственная вентиляция легких при бронхоскопии с помощью дыхательного бронхоскопа сопровождается утечкой вдыхаемого газа через пространство голосовые связки — тубус бронхоскопа, а также через разгерметизированную рукоятку бронхоскопа в период различных манипуляций в бронхах. При искусственной вентиляции легких по полуоткрытому контуру с пассивным выдохом дополнительная утечка через неревверсивный клапан составляет в среднем 20—25% вдыхаемого объема газа. Суммарная утечка вдыхаемого газа является причиной гиповентиляции и нарушений газообмена. По мнению Л. П. Капкина (1970), использование полузакрытого контура вентиляции с активным выдохом с помощью дыхательной приставки со штуцером по сравнению с полуоткрытым контуром вентиляции с пассивным выдохом неревверсивный клапан создает ряд преимуществ: значительно снижает утечку вдыхаемой газовой смеси, сопротивление выдоху тубусов бронхоскопа, функциональную остаточную емкость легких, среднее внутригрудное и венозное давление, уменьшает давление в трахее и главных бронхах в фазу выдоха. Применение полузакрытого контура с

активным выдохом повышает эффективность искусственной вентиляции легких и значительно улучшает газообмен у больных с распространенными деструктивными процессами в легких, выраженными нарушениями функции внешнего дыхания и при длительных манипуляциях в бронхах.

**Методика бронхоскопии.** При проведении бронхоскопии ребенок лежит на спине в положении Джексона, т. е. с максимальным разгибанием головы за счет опускания ее на специальную приставку к столу или подкладывания под плечи ребенка плоского валика (рис. 15). Правильно, когда резцы и голосовые связки находятся на одном уровне. Бронхоскопическую трубку вводят в голосовую щель с помощью ларингоскопа.

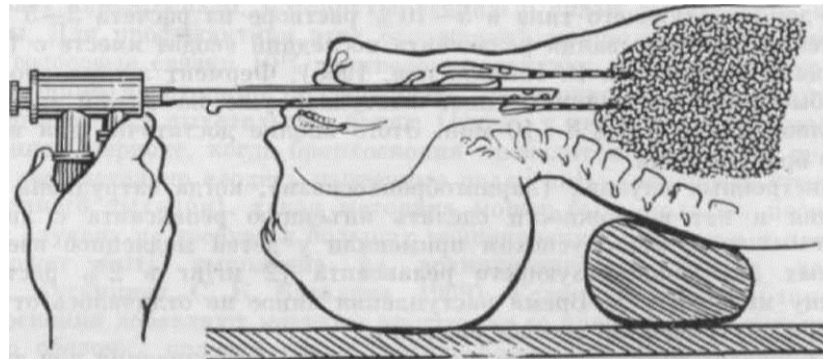
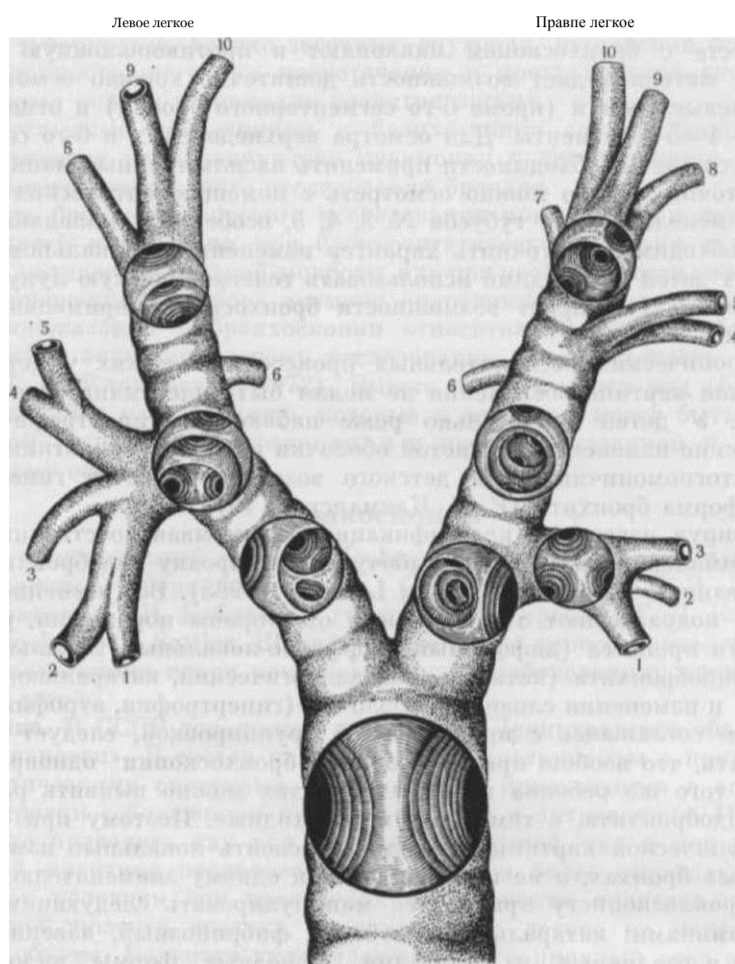


Рис. 15. Положение больного при бронхоскопии.

Несколько удобнее вводить бронхоскопическую трубку с помощью ларингоскопа с изогнутым клинком, так как при этом не уменьшается вход в трахею и не травмируется надгортанник. Во время введения ларингоскопа следует внимательно следить за тем, чтобы не травмировать зубы и нижнюю губу. Для этого на нижнюю губу и нижние зубы накладывают влажную салфетку; большим пальцем левой руки, введенным в полость рта, приподнимают нижнюю челюсть, несколько придавливая и фиксируя язык. Первоначально ларингоскоп удобно держать в правой руке. Скользя клинком ларингоскопа по языку, приподнимают корень языка движением дистального конца клинка вверх без изменения положения проксимальной части клинка, находят надгортанник и подводят конец клинка между корнем языка и надгортанником. Еще приподнимают корень языка дистальным отделом клинка. Открывается голосовая щель. Затем осторожно переключают рукоятку ларингоскопа в левую руку, правой берут бронхоскоп и строго под контролем зрения вводят трубку бронхоскопа в трахею. После введения бронхоскопа в трахею ларингоскоп удаляют. При определенной сноровке можно с самого начала ларингоскоп держать в левой руке. Врач-бронхоскопист с большим опытом может вводить бронхоскоп в трахею, не прибегая к помощи ларингоскопа.

Бронхоскопист обязан последовательно, внимательно и аккуратно осмотреть все отделы трахео-бронхиального дерева, начиная с голосовых связок и подвязочного пространства, с целью обнаружения сопутствующих заболеваний, пороков или аномалий развития (рис. 16).

При осмотре трахеи обращают внимание на характер ее просвета с возможным расширением (трахеобронхомаляция, **синдром** Мунье-Купа) или сужением просвета, характер изменения слизистой оболочки, локальное выпухание стенки трахеи (опухоль, трахеальная киста, дивертикул трахеи), наличие дефекта стенки трахеи, связанного с трахео-пищеводным свищом или сообщающейся кистой (дивертикулом) трахеи, и возможное смещение трахеи от средней линии при наличии массивного ателектаза



**Рис. 16.** Эндоскопическая картина устьев бронхов (цифрами обозначен порядковый номер бронха).

легкого, агепезии и гипоплазии его и пр. При осмотре обращают внимание на правильность нормального анатомического ветвления бронхов, наличие сверхкомпактных и смещенных бронхов.

Затем осматривают главные и долевые бронхи. При наличии воспалительного процесса в легких осмотр правильнее начинать с менее пораженной стороны для уменьшения возможного инфицирования здорового легкого. Важно отметить диаметр бронхов, возможное сужение устьев, состояние слизистой оболочки, наличие гиперемии, отечности, повышенной кровоточивости, фибринозных и язвенных изменений слизистой оболочки (локальных, диффузных) и т. д. Обращают внимание на наличие характера и количество секрета (серозный, гнойный, геморрагический). Секрет, полученный из бронхов, направляют на микробиологическое и цитологическое исследования.

Для введения тубуса бронхоскопа в главные бронхи некоторые бронхо-скописты рекомендуют переводить бронхоскоп в противоположный угол рта, а голову и шею больного поворачивать в противоположную исследуемому бронху сторону. Подобная тактика у детей является травматичной. При переводе бронхоскопа из одного угла рта в другой возможно повреждение зубов. У детей вполне достаточным является постоянное стабильное расположение тубуса бронхоскопа по средней линии, при



необходимости ввести тубус бронхоскопа в один из главных бронхов голову вместе с бронхоскопом наклоняют в противоположную сторону. Подобная методика дает возможность достаточно хорошо осмотреть все нижнедолевые бронхи (кроме 6-го сегментарного бронха) и относительно хорошо — 4—5-й сегменты. Для осмотра верхнедолевых и 6-го сегментарного бронхов нет необходимости применять насильственные манипуляции. Их достаточно хорошо можно осмотреть с помощью оптических телескопов. При использовании тубусов № 3, 4, 5, особенно у маленьких детей, и при необходимости уточнить характер изменений в локальном участке у старших детей необходимо использовать телескопическую лупу.

Значительно расширяет возможности бронхоскопии применение фотоприставок.

При хронических воспалительных процессах в легких у детей эндоскопическая картина воспаления не может быть идентична эндобронхиту взрослых. У детей значительно реже наблюдают гипертрофические и атрофические изменения слизистой оболочки в связи с «коротким анамнезом». Патогномичным для детского возраста является гиперемийно-отечная форма бронхита (Е. В. Климанская, 1972).

Анализируя известные классификации и учитывая собственный опыт, Е. В. Климанская разработала рабочую группировку эндобронхита у детей, основанную на классификации Lemoine (1965). Все неспецифические бронхиты подразделяют в зависимости от стороны поражения, распространенности процесса (диффузный, диффузно-локальный, локальный), характера эндобронхита (катаральный, аллергический, катарально-гнойный, **гнойный**) и изменения слизистой оболочки (гипертрофия, атрофия). Принципиально соглашаясь с предложенной группировкой, следует вместе с тем указать, что вообще при проведении бронхоскопии одновременно у одного и того же ребенка в разных бронхах можно выявить различные формы эндобронхита, в том числе и переходные. Поэтому при описании бронхоскопической картины правильнее освоить локальные изменения в конкретных бронхах, а не приводить все к одному знаменателю. В связи с этим бронхоскописту приходится манипулировать следующими основными терминами: катаральный, гнойный, фибринозный, язвенный, эндо-бронхиты и различные их сочетания. Основные формы эндобронхита имеют следующую бронхоскопическую картину.

**Катаральный эндобронхит** — слизистая оболочка блестящая, покрыта слизью, умеренно отечна и гиперемирована. Рисунок хрящевых колец прослеживается хорошо. Не исключено исчезновение сосудистого рисунка.

**Гнойный эндобронхит** — слизистая оболочка утолщена, набухшая, гиперемирована, рыхлая, легко кровоточит. Устья бронхов сужены. Нечеткий рисунок хрящевых колец. В просвете бронхов гнойная мокрота.

**Фибринозный эндобронхит** — на гиперемированной и отечной слизистой оболочке фибриновые наложения белого и серого цвета. После механического отторжения **фибринозных** наложений слизистая оболочка под ними начинает кровоточить.

**Язвенный эндобронхит** — на воспаленной слизистой оболочке разных размеров и глубины язвы.

Показания и противопоказания к бронхоскопии. Вопрос о показаниях к бронхоскопии широко обсуждается в литературе. Следует согласиться с В. И. Стручковым и соавт. (1968), что в легочной хирургической клинике есть основания к максимальному расширению показаний к бронхоскопии. Вместе с тем показания к бронхоскопии, по мнению авторов, должны определяться в каждом конкретном случае индивидуально после первичного клиничко-рентгенологического исследования. Бронхоскопию подразделяют на диагностическую и лечебную. Нередко диагностическая бронхоскопия непосредственно переходит в лечебную (при инородных телах, воспалительных заболеваниях легких и пр.).

Бронхоскопию считают показанной при гнойных заболеваниях легких, легочном туберкулезе, бронхо-легочных опухолях, нарушении бронхиальной проходимости, легочном кровотечении и кровохарканье, подозрении на некоторые пороки и аномалии развития легких.

Относительными показаниями к бронхоскопии служат бронхиальная астма, затяжные рецидивирующие пневмонии у детей раннего возраста, необходимость контрастного исследования бронхов.

Ценность бронхоскопического исследования повышается в период подготовки детей к операции при бронхоэктатической болезни с наличием большого количества гнойной мокроты или при необходимости определения объема поражения и выбора времени оперативного вмешательства.

Противопоказания к бронхоскопии относительны, а при абсолютных показаниях к эндоскопическому исследованию их практически не существует (Е. В. Климанская, 1972). Вместе с тем имеется ряд общих противопоказаний к исследованию, которые в основном могут быть связаны не с самой техникой бронхоскопии, а с противопоказанием к местному либо общему обезболиванию.

## Торакоскопия

Метод, предложенный в 1910 г. Jcobeaus, длительное время применялся лишь в клинике туберкулеза легких. Однако **работами Б. Э. Линбзрга, А. Н. Розанова, С. И. Бабичева** с соавт., В. И. М. Сергеева, Г. Д. Константиновой, Brock, Cova, Sattler, Blaha и др. доказана целесообразность применения торакоскопии и при некоторых других заболеваниях плевры, в том числе и у детей.

Методика. В СССР торакоскоп производит Ленинградское объединение «Красногвардеец». В состав прибора входят инструменты с прямой и боковой оптическими системами. Торакоскопия производится **в операционной** со строгим соблюдением правил асептики и антисептики. Исследование можно проводить как под местной анестезией, так и под наркозом. В детской практике последнее представляется более оправданным. Непременным условием для проведения торакоскопии является наличие в плевральной полости воздуха, сдавливающего легкое **не** менее чем на 20% его объема. Больного укладывают на операционный стол в положении на «здоровом» боку. Вниз подкладывают валик, чтобы межреберья на стороне операции стали шире. Возможно проведение торакоскопии в вертикальном положении (рис. 17). Доступ для торакоскопии выбирается на **основании** тслинико-рзнтгге-

дологических данных и зависит от формы и локализации эмпиемы. Наиболее удобным для осмотра плевральной полости доступом служит место в четвертом **межре-берье** тотчас кпереди от среднзмы-**шечной линии** (Г. Б. Катковский, 1968).

Разрез кожи длиной около 1 см производят по середине **межре-берья**. Троякар вводят в направлении строго перпендикулярно плоскости межр'эберья, затем стилет извлекают, а через гильзу троакара вводят эндоскоп. В нормальном состоянии висцеральный и парietальный листки плевры прозрачны. В начальных стадиях воспаления плевры становится красноватой и менее прозрачной за счет

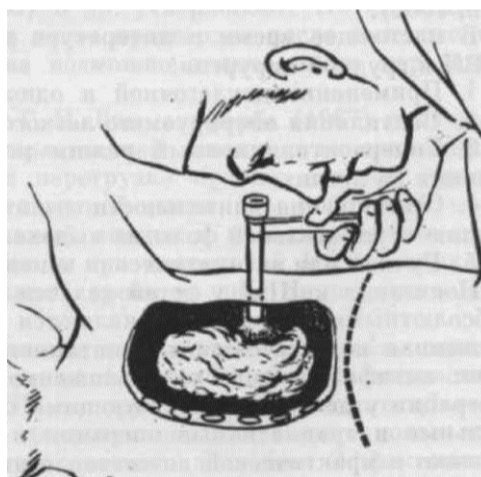


Рис. 17. Методика торакоскопия (схема). Часть грудной клетки условно удалена.

инъекции сосудов. На поверхности воспаленной плевры иногда видны фибриновые наложения. При дальнейшем развитии воспалительного процесса плевра все больше теряет свою прозрачность, приобретая беловато-серый цвет. Легочный рисунок и межреберные промежутки становятся невидимыми. Бронхиальный свищ при торакоскопии виден так же четко, как и во время торакотомии.

Полученные при торакоскопии данные (степень выраженности воспаления, способность легкого к расправлению, состояние диафрагмы, пораженного легкого и пр.) играют определенную роль в решении вопроса о выборе метода лечения. Кроме забора плеврального содержимого для лабораторного и бактериологического анализов, во время торакоскопии можно взять мазки для цитологического исследования, провести так называемую пальпацию легкого при помощи зонда, выполнить биопсию. Выполненная опытным врачом, торакоскопия практически безопасна и дает ценную информацию для уточненной диагностики и решения вопроса о выборе способа лечения при острой и хронической эмпиеме плевры.

## **ОСНОВНЫЕ ВОПРОСЫ АНЕСТЕЗИОЛОГИИ И РЕАНИМАТОЛОГИИ В ДЕТСКОЙ ТОРАКАЛЬНОЙ ХИРУРГИИ**

### **Искусственная вентиляция легких при внутригрудных операциях**

Многие вопросы в проблеме искусственной вентиляции легких (ИВЛ) при торакальных операциях у детей до настоящего времени остаются малоизученными.

Проведение ИВЛ при внутригрудных вмешательствах имеет свои специфические особенности, которые обусловлены такими постоянно меняющимися факторами, как растяжимость легких, сопротивление дыхательных путей, вентиляционно-перфузионное соотношение и др. Трудность в обеспечении адекватной вентиляции легких у детей усиливается тем обстоятельством, что существующие наркозные и дыхательные аппараты рассчитаны на взрослых больных и мало приспособлены для детей (Mas-hin, 1962).

В настоящее время в литературе дискутируются следующие вопросы ИВЛ в грудной хирургии:

1. Применение двулегочной и однологочной вентиляции легких.
2. Вентиляция оперируемого легкого.
3. Гипервентиляционный режим искусственной вентиляции при операциях на легких.
4. Соотношение длительности дыхательных фаз и показания к применению отрицательной фазы на выдохе.
5. Ручная или автоматическая вентиляция.

Показания к ИВЛ у детей делятся на абсолютные и относительные. Абсолютными показаниями являются операционный пневмоторакс и выраженная недостаточность спонтанного дыхания. Относительные показания: аптифизиологическое положение больного на операционном столе; операции у детей с сопутствующими поражениями легких и сердца; длительные и травматичные операции в верхнем этаже брюшной полости. Однако в практической анестезиологии и реанимации ИВЛ используется значительно шире.

Различают два способа ИВЛ: 1) с перемежающимся положительным давлением (ИВЛ +) и 2) с перемежающимся положительно-отри-

цательным давлением (ИВЛ + —). Внутригрудные операции могут выполняться как с тем, так и с другим способом ИВЛ. При этом достоинством ИВЛ «вручную», т. е. с перемежающимся положительным давлением, является возможность изменения ее параметров в соответствии с изменяющимися условиями в каждый данный момент операции и наркоза. Такая вентиляция легко управляема, позволяет быстро менять темп и объем дыхания, что облегчает действия хирурга. Этот фактор играет существенную роль при манипуляциях в малой по объему грудной полости ребенка, особенно у детей раннего возраста или новорожденных.

Особенностью операций на легких является многократное и вынужденное сдавливание легочной ткани руками или инструментами, что приводит к выдавливанию из нее воздуха. Атмосферное давление также способствует выдоху. Если на таком фоне применить ИВЛ + —, то увеличится риск возникновения ателектазов. Поэтому основные этапы операций на легких предпочтительно проводить с ИВЛ + - К. Кроме того, ИВЛ + + показана при отеке легких, для лечения и профилактики ателектазов, а также у больных бронхиальной астмой, при бронхоспазме. Поскольку в последнем случае выдох продолжительнее, чем у здорового человека, то создание разрежения на выдохе может привести к спадению мелких бронхов и бронхиол, что еще более затруднит выдох. Некоторые авторы допускают возможность лечения бронхоспазма с использованием ИВЛ + —, но рекомендуют отрицательную фазу выдоха включать не сразу после вдоха, а после окончания предварительной пассивной фазы выдоха (Klein e. a., 1969).

При операциях на «влажном» легком существует угроза вытекания гноя из расположенного выше пораженного легкого. В этих условиях применение ИВЛ + — будет способствовать накоплению гноя в трахее, что облегчает его удаление.

Абсолютно показана ИВЛ Н— при вынужденном использовании эн-дотрахеальной трубки с диаметром меньше оптимального для данного возраста (аномалия развития дыхательных путей, опухоли гортани и т. д.), что нередко имеет место у детей. Как показали в своих работах В. Н. Цибуляк (1966), А. К. Богуш (1967), Дж. Комро (1961), Mashin (1963), Lunding (1967) и др., явления гипоксемии и гиперкапнии, связанные с исключением оперируемого легкого из газообмена, можно уменьшить или даже ликвидировать с помощью искусственной однолегочной вентиляции (ИОВ) газонаркотической смесью, содержащей 50—100% O<sub>2</sub> в режиме гипервентиляции. Однако Т. М. Дарбинян (1967), Cryllo (1965), Nilsson (1965) и др. утверждают, что ликвидировать сброс недонасыщенной крови в левое предсердие после выключения оперируемого легкого из газообмена возможно только после перевязки легочной артерии.

Экспериментальные исследования Г. Н. Гиммельфарба (1967) показали, что длительная ИОВ приводит к нарастающей гипоксии, гиперкапнии с дыхательным ацидозом, а также к перегрузке правых отделов сердца. Чем меньше объем вентилируемой легочной ткани, тем в большей мере были выражены гипоксия, дыхательный ацидоз и перенапряжение правого сердца. Эти нарушения газообмена при длительной ИОВ возникали в результате сброса неоксигенированной крови из невентилируемого легкого в артериальное русло.

Интересное клинико-экспериментальное исследование по использованию ИОВ в хирургии легких и бронхов выполнено Ю. Б. Крыжановским (1971). Им было показано, что ИОВ по принципу постоянного объема, постоянной частоты и постоянного давления оказывает одинаковое воздействие на величину среднего внутрилегочного давления. Эффективный газообмен обеспечивался при увеличении минутного объема на 25% и 50% от фактического МОД, независимо от того, какой из принципов вентиляции был использован. Выключение из газообмена оперируемого

легкого при условии его полного коллабирования не усугубляло артериальную гипоксемию, которая наблюдалась до операции у больных с заболеваниями легких.

Однако О. А. Долина (1971, 1972) считает, что ИОВ может быть применена только в тех случаях, когда оперируемое легкое из-за особенностей поражения выключено из вентиляции еще в предоперационном периоде. По данным А. П. Зильбера (1969), длительные (более 1 ч) наркоз и операция нарушают регионарное распределение вентиляции, сокращая участие нижних легочных зон в общей вентиляции легких, резко увеличивают регионарную неравномерность перфузии, тогда как существенных различий в общей вентиляционно-перфузионной неравномерности в начале и в конце анестезии не наблюдается. Главным физиологическим механизмом, меняющим регионарное распределение функций легких при анестезии, является влияние анестетика на легочное сосудистое сопротивление.

Исследованиями А. П. Зильбера доказано, что ИВЛ с пассивным или активным выдохом мало влияет на регионарное распределение вентиляции, но увеличивает регионарную неравномерность перфузии и общую вентиляционно-перфузионную неравномерность. Главными физиологическими механизмами, **меняющими** регионарное распределение функций легких и их общую неравномерность при ИВЛ, является высота среднего альвеолярного давления и содержание кислорода в альвеолярном воздухе.

Поддержание газообмена на оптимальном уровне при оперативных вмешательствах на легких и бронхах представляет значительные трудности прежде всего потому, что во время хирургических манипуляций условия вентиляции оперируемого легкого ухудшаются, что приводит к нарушению вентиляционно-перфузионного соотношения и развитию гипоксемии и гиперкапнии. Поэтому большинство анестезиологов стремятся проводить ИВЛ в режиме гипервентиляции. Гипервентиляция предпочтительна еще и потому, что если при ИВЛ подавать больному объем, равный дыхательному объему спонтанного дыхания, то нередко развиваются гипоксия и гиперкапния, свойственные гиповентиляции. Среди причин этого явления необходимо выделить следующие.

1. Растяжение эластических элементов наркозного и дыхательного аппаратов приводит к снижению фактически вдуваемого в легкие объема газов.

2. Повышение внутрилегочного давления при ИВЛ приводит к нарушению нормального соотношения вентиляция — кровоток в легких, шунтированию крови справа налево и затрудняет венозный приток к сердцу.

3. Повышение в связи с премедикацией наркозом и ИВЛ внутритрахеального, внутрибронхального и внутрилегочного сопротивления приводит к увеличению вредного пространства и снижает, таким образом, альвеолярную вентиляцию.

4. ИВЛ часто проводится при антифизиологических положениях больного на операционном столе, которые сами по себе нарушают внешнее дыхание.

С помощью гипервентиляции удастся привести в соответствие минутный объем альвеолярной вентиляции и минутный объем кровотока по системе легочных капилляров (В. Н. Цибуляк, 1966; В. Д. Малышев, 1967; Л. К. Богуш, 1967; Mashin, 1963). Авторы рекомендуют увеличивать фактическую или должную величину МОД за счет увеличения объема вдоха при сохранении **неизменной** частоты дыхательных циклов, считая, что при этом увеличивается объем альвеолярной вентиляции. Искусственная вентиляция легких малыми объемами вдоха при большой частоте дыхательных циклов, по мнению Bendixen (1964), ведет к развитию ателектазов и гипоксемии.

По мнению И. З. Клявзуника (1969), при ИВЛ ++ у детей усиливать вентиляцию целесообразнее, увеличивая дыхательный объем и сохраняя выдох более продолжительным, чем вдох. При ИВЛ - \ — минутный объем дыхания целесообразнее увеличивать, учащая дыхание. При этом продолжительность выдоха может быть равной таковой вдоха или несколько превышать продолжительность вдоха.

В последние годы в работах М. А. Вишневской (1965), В. Д. Малышева (1967), О. А. Долиной (1968, 1971), Г. И. Лукомского (1968), Э. П. Свэд-жяпа (1968) и других исследователей дается положительная оценка методике так называемого управляемого коллапса оперируемого легкого с одновременной полноценной вентиляцией здорового легкого, которая предотвращает развитие гипоксемии и гиперкапнии. Заслуживает внимания сообщение В. Д. Малышева (1968) о проведении вентиляции здорового легкого в режиме умеренной гипервентиляции с одновременной вентиляцией оперируемого легкого диффузионным способом. При этом явления гипоксемии и гиперкапнии не отмечались.

Одни авторы утверждают, что в условиях хирургического пневмоторакса высокое внутрилегочное давление можно уменьшить, используя на выдохе разрежение порядка 5—6 см НгО. Однако многие специалисты высказываются против использования этой методики в торакальной хирургии, считая, что атмосферного давления вполне достаточно для быстрого и полного спадения и опорожнения легкого во время выдоха (В. А. Гологорский, 1970; Mashin, 1963).

Искусственная вентиляция при операциях на легких даже при условии увеличения объема вдоха вызывает небольшое увеличение среднего внутрилегочного давления, которое не может привести к перегрузке правых отделов сердца (В. Д. Малышев, 1965; В. М. Юревич, А. С. Перель-мутр, 1965).

Morgan (1966) и Podlesch (1966) считают, что повышение среднего внутригрудного давления оказывает отрицательное влияние на кровообращение — снижает венозный возврат. При нарушении механизмов компенсации это приводит к расстройствам гемодинамики: затруднению капиллярного кровотока в легких, увеличению нагрузки на правый желудочек, вторичному снижению минутного объема сердца (В. Н. Андреева, 1965; Н. Е. Буров, 1966; Wandam, 1962).

Значительное большинство исследователей считают оптимальным гипервентиляционный режим двулегочной и особенно однолегочной искусственной вентиляции (Г. П. Кубряков, 1962; Ю. Н. Жилин, 1964; В. С. Трусов, В. Н. Цибуляк, 1966; В. Д. Малышев, 1967; Gold, Helrich, 1967; Boutors, Weisel, 1967, и др.). В отношении минутного объема гипервентиляции, в частности ИОВ, мнения исследователей расходятся. Рекомендуемые величины ИОВ разнятся в довольно широких пределах — от 110 до 200%.

При проведении ИОВ в режиме гипервентиляции могут происходить опасные сдвиги гомеостаза организма. Согласно исследованиям О. А. До-линой с соавт. (1965, 1966), увеличение минутного объема ИОВ до 150—170% по отношению к исходной величине МОД вызывает развитие метаболического ацидоза в результате нарушения легочной микроциркуляции, вызванной увеличением среднего внутрилегочного давления. Большинство исследователей в основе метаболического ацидоза, возникающего в условиях гипоксемии, усматривают тканевую гипоксию как результат упрочения связи  $O_2$  с НЬ — эффект Вериге — Бора (Т. М. Дарбинян, 1965; М. И. Николаева-Ромберг, 1966). Поскольку механическая вентиляция приводит к дыхательному алкалозу, гиперкалиемии и аритмиям сердца, некоторые авторы предлагают методы ликвидации гипоксемии при ИВЛ. В частности, Стойка (1970) использует номограмму, которая позволяет рассчитывать, какое количество мертвого пространства необходимо добавить, чтобы достигнуть нормального уровня  $pCO_2$ .

По мнению Ю. Н. Шанина (1969), В. А. Гологорского (1970) и др., оптимальной величиной  $pCO_2$  артериальной крови при гипервентиляции следует считать 30 мм рт. ст.

Несмотря на внедрение в клиническую практику отдельной интубации бронхов, ИОВ, вопросы профилактики и устранения гипоксии при операциях на легких требуют дальнейшего изучения. Во время оперативного вмешательства с ИВЛ, особенно в положении больного на боку, здоровое и пораженное легкое оказываются в неодинаковых условиях, так как нижняя половина грудной клетки прижимается к операционному столу, а средостение смещается книзу, что в конечном счете ведет к ухудшению вентиляции нижележащего легкого. Кроме того, вследствие ортостатического фактора увеличивается и кровоток в этом легком. Таким образом, в процессе ИВЛ нижележащее легкое с усиленным кровотоком вентилируется хуже, чем вышележащее легкое с уменьшенным кровотоком. Если учесть, что нормальные условия для работы хирурга в грудной клетке могут быть обеспечены или при полном выключении оперируемого легкого из газообмена, или при преднамеренной задержке дыхания в наиболее ответственные моменты операции, то становится понятной необходимость применения отдельных режимов вентиляции для каждого легкого.

Метод асинхронной вентиляции легких разработан в нашей стране В. С. Гигаури (1966). Этот способ создает возможность вентилировать легкие строго изолированными друг от друга потоками дыхательной смеси. Выделяют четыре основных вида асинхронной ИВЛ: асинхронное дыхание с одинаковой частотой с частичным несовпадением дыхательных фаз, асинхронное дыхание с одинаковой частотой с полным несовпадением дыхательных фаз, асинхронное дыхание с разной частотой с периодическим совпадением дыхательных фаз и асинхронное дыхание с разной частотой с постоянным несовпадением дыхательных фаз. По данным В. П. Элозо (1968), из различных видов асинхронного управляемого дыхания при операциях на легких наиболее целесообразно применять асинхронное дыхание с разной частотой с постоянным несовпадением дыхательных фаз. Этот вид дыхания не только позволяет создавать различные режимы вентиляции для каждого легкого в отдельности, но отличается и наибольшей простотой при практическом применении. Эту же мысль подчеркивают В. А. Аркатов с соавт. (1969), утверждая, что, когда «здоровое» легкое вентилируется системой автоматических респираторов, а оперируемое — ручным способом, то создаются наилучшие условия для согласованной работы анестезиолога и хирурга, а также предупреждается сброс неоксигенированной крови в большой круг кровообращения на стороне операции.

По данным Г. А. Шифрина и Б. Г. Трубецкого (1971), проведение асинхронной вентиляции легких способствует сохранению основных параметров кровообращения в пределах нормальных значений. По сравнению с обычной ИВЛ она существенно уменьшает легочное и периферическое сосудистое сопротивление, устраняет изометрическую гиперфункцию правого желудочка сердца, повышает эффективность его работы.

Искусственная вентиляция с помощью различных респираторов создает наиболее благоприятные условия для поддержания газообмена на оптимальном уровне. Это связано прежде всего с тем, что только с помощью респиратора можно обеспечить стабильность избранных параметров вентиляции, таких, как объем вдоха, частота дыхательных циклов, соотношение фаз вдоха и выдоха. Однако до сих пор дискутируется вопрос о том, какой из существующих принципов вентиляции при наименьшей величине среднего внутрилегочного давления обеспечивает эффективный газообмен, особенно в условиях хирургического пневмоторакса.

Выбор необходимых параметров при ИВЛ у детей чаще всего производится по номограммам: для детей в возрасте до 5 лет по номограмме Энгстрема—Герцога—Норландера, а для детей старше 5 лет

по номограмме Герцога — Энгстрема. Использование для расчета ИВЛ спирографии или спирометрии у детей раннего возраста представляет значительные технические трудности. Однако расчет параметров вентиляции по номограммам у детей еще не гарантирует, что будет обеспечен оптимальный уровень ИВЛ. Одной из причин этого является, в частности, отсутствие надежных серийных респираторов для детей. Поэтому предпринимались попытки использовать в педиатрической практике респиратор для взрослых. Теоретические и экспериментальные обоснования применения таких аппаратов у детей младшего возраста были изложены В. М. Юревичем и Ю. С. Гальпериным (1967). По данным М. В. Петрова (1967) и Н. З. Клявзуника (1969), прессициклические респираторы ДП-1, ДП-2 и ДП-5 не обеспечивают стабильной вентиляции у детей. При повышении сопротивления дыхательных путей, которое наблюдается во время наркоза, респиратор, регулируемый по давлению, не мог нагнетать в легкие необходимый объем газонаркозной смеси, что постепенно приводило к нарастанию явления гиповентиляции. Клиническими исследованиями А. А. Попова (1967), М. В. Петрова с соавт. (1971), В. А. Михельсона с соавт. (1971), Н. Л. Куца с соавт. (1971) и др. показана возможность использования объемных респираторов у детей различного возраста. Однако у новорожденных и детей первого года жизни при оперативных вмешательствах подавляющее большинство детских анестезиологов предпочитает ИВЛ «вручную» с помощью мешка и Т- или У-образных присоединительных элементов по системе Эйра и ее модификации. Проблема создания простого и надежного серийного респиратора для новорожденных и детей грудного возраста еще требует своего разрешения. Современный респиратор «ВИТА-1» при всех своих достоинствах не создает отрицательного давления на выдохе. Как показали убедительные исследования И. З. Клявзуника (1969), у детей имеет преимущества ИВЛ с положительно-отрицательным давлением. При ИВЛ через узкую эндотрахеальную трубку общее сопротивление резко возрастает. Сопротивление эндотрахеальной трубки выдоху значительно выше, чем сопротивление вдоху. Поэтому отрицательное давление во время выдоха необходимо лишь для преодоления высокого сопротивления эндо-трахеальной трубки и дыхательных путей выдоху, а не для создания значительного разрежения в легких ребенка. Оптимальным давлением в трахее во время выдоха Н. З. Клявзуник считает пулевое или слабоотрицательное, не превышающее 2 см вод. ст. Исходя из этих предпосылок, автор предложил малогабаритный детский респиратор (МДР), который обеспечивает отрицательное давление во время выдоха и может быть использован в качестве приставки к любому серийному аппарату для ингаляционного наркоза. Он позволяет в широких пределах регулировать частоту, соотношение фаз дыхания, величину положительного и отрицательного давления и величину дыхательного объема.

В процессе адекватной легочной вентиляции для обеспечения способности легочных альвеол разной величины при вдохе полностью заполняться воздухом и при выдохе спадаться большое значение имеют не только дыхательная мускулатура и эластические свойства легочной ткани, но и силы поверхностного натяжения в легочной альвеоле. Это натяжение обеспечивается наличием в каждой альвеоле особого поверхностно-активного антиателектатического вещества, получившего название «сурфак-тант» (iScarpelli, 1968). Это вещество синтезируется митохондриями альвеолярного эпителия и в виде мономолекулярной пленки покрывает его. В связи с недостатком этого вещества резко возрастает поверхностное натяжение в альвеолах и развивается их коллапс. Среди патогенетических факторов выделяют пренатальную гипоксию и снижение легочного кровотока, что ведет к повреждению альвеолярного эпителия и торможению продукции сурфактанта. Это необходимо учитывать при проведении ИВЛ у новорожденных и недоношенных детей. В настоящее время нет надеж-



ных способов лабораторного определения нарушений поверхностноактивной субстанции, а терапия подобных изменений альвеолярных процессов не разработана (Stolz, 1969; Wiesser, 1970; Benaer, 1971).

В заключение необходимо отметить, что, учитывая анатомо-физиологические особенности системы дыхания у детей, необходимость использования узких эндотрахеальных трубок, недостаточную разработку спиропульсаторов для детей, ориентировочность параметров вентиляции, рассчитанных по номограммам, учитывая патологию ребенка и этапы оперативного вмешательства, а также быстрое изменение метаболизма у детей, ИВЛ необходимо проводить, опираясь на динамическое определение газов крови и кислотно-щелочного состояния на протяжении всего периода наркоза и вентиляции легких.

## Обезболивание при операциях на легких

В настоящее время всеми хирургами признан тот факт, что интубационный метод наркоза обеспечивает необходимые условия для выполнения операции, большую безопасность и несомненно является методом выбора при операциях на легких как у взрослых, так и у детей. Особенности анестезиологического пособия при операциях на легких достаточно широко освещены в литературе. Однако вопросам анестезии оперативных вмешательств на легких у детей с хроническими неизлечимыми заболеваниями уделено недостаточное внимание. Лишь в последние годы в отечественной литературе появились единичные работы, посвященные этой проблеме (Н. В. Меняйлов, 1959; Г. А. Бойков, 1960; А. А. Попов, 1966, 1967, 1968; Р. Б. Франтов, 1965; В. Ф. Жаворонков, 1970; А. З. Маневич, 1970, и др.).

Анатомо-физиологические особенности детского организма ставят перед анестезиологом целый ряд проблем, которые он не в силах решить, применяя методы, разработанные для взрослых больных. В частности, способы, предотвращающие затекание гнойной мокроты в здоровое легкое, и методы, обеспечивающие свободную проходимость дыхательных путей, такие, как бронхоблокада, односторонний наркоз, двухпросветные трубки, почти не применяются у детей вследствие узости трахео-бронхиального дерева и других причин. Кроме того, необходимо учитывать, что сложность обезболивания операций на легких у детей состоит в том, что легкие, играющие одну из ведущих ролей в обеспечении жизнедеятельности организма в ходе современного интубационного наркоза и операции, сами являются пораженным органом, подвергающимся коррекции. Поражение легких приводит к тяжелой вторичной вне легочной патологии: нарушению деятельности сердечно-сосудистой системы, печени, почек и других органов. Поэтому в условиях снижения компенсаторных возможностей не только аппарата дыхания, но и всего организма в целом к анестезии предъявляются высокие требования. Задача анестезиолога состоит в том, чтобы, во-первых, не допустить углубления расстройств функций органов и систем, имевшихся в исходном состоянии, во-вторых, с помощью современных средств и методов анестезии, а также путем использования рациональной поддерживающей медикаментозной терапии, целенаправленных трансфузий и других методов ликвидировать исходные патологические сдвиги.

Особую сложность представляет анестезиологическое обеспечение операций у детей, выделяющих большое количество гнойной мокроты. Обычно такие больные страдают не только от гнойной интоксикации, но и от гипоксемии. Для профилактики тяжелой гипоксии во время наркоза и операции у подобного контингента больных необходимо поддержание свободной проходимости дыхательных путей, использование во вдыхаемой наркотической смеси не менее 50% кислорода, проведение адекватной

ИВЛ и кровезамещения, по темпу и объему превышающего кровопотерю. Предупреждение гипоксии любого происхождения во время наркоза у детей с синдромом «влажного легкого» служит залогом гладкого течения операции.

Эти общие принципы, по-видимому, являются и главными при операциях по поводу бронхоэктатической болезни у детей. Их соблюдение способствует безопасности анестезиологического пособия.

Существуют различные способы поддержания свободной трахео-бронхиальной проходимости при операциях на легких. К ним в первую очередь относятся **методы изоляции пораженных отделов легкого.**

**Эндобронхиальная интубация** как метод разобщения здоровых и больных отделов легкого, предупреждающий распространение гнойной мокроты и подразумевающий проведение ИОВ для поддержания адекватного газообмена, нашел широкое применение у взрослых (Ю. Н. Шанин, 1959; В. Н. Сипченко, 1964).

В педиатрической анестезиологии этот метод не нашел широкого распространения. Авторы, применявшие эндобронхиальную интубацию у детей, отмечали легкую смещаемость трубки, что приводило не только к несостоятельности изоляции бронха, но и к затеканию в здоровое легкое большого количества бронхиального секрета, скапливающегося дистальнее пневматической манжеты (А. А. Попов, 1968). В настоящее время показанием к эндобронхиальной интубации является пневмопэктомия. В этом случае выключение из вентиляции не функционировавшего до операции легкого не влечет за собой неблагоприятных последствий одно-легочного наркоза с ателектазом здоровых участков легочной ткани на стороне операции (В. Д. Малышев, 1967; Л. С. Джаксон, 1969; О. А. Долина, М. Н. Дубова, 1972).

**Блокада бронхов** пораженных участков легких также относится к одним из эффективных способов поддержания свободной проходимости дыхательных путей. Авторы, применявшие ее у детей, положительно оценивали этот способ (Ю. Н. Шанин, В. И. Сипченко, 1963; С. Е. Владыкин, 1964; В. И. Синченко и др., 1965). Однако другие исследователи указывали, что обтурация бронхов с помощью брoпхоблокаторов у детей представляет определенные трудности (С. Л. Либов, В. Н. Калужских, 1961; Mashin, 1963). По данным А. А. Попова (1968), неудачные попытки блокады бронхов или несостоятельность бронхообтураций [наблюдались более чем в половине случаев.

**Метод раздельной интубации** бронхов считается оптимальным в смысле обеспечения свободной проходимости дыхательных путей и профилактики заброса инфицированного бронхиального секрета в здоровые участки легкого (М. А. Вишневская, 1963; Ю. В. Кипренский, 1969; П. Ф. Токарев, 1969; Berth, Meyer, 1962). Обычно это достигается применением двухпросветных интубационных трубок. Использование у детей трубок старых образцов (Карленса, Грина—Гордона и др.) и более новых, предложенных в нашей стране Ю. В. Кипренским, ограничено, что объясняется анатомическими особенностями дыхательных путей. Узость просвета трахеи и гортани у детей заставляет использовать трубки меньших размеров, что значительно увеличивает сопротивление дыханию, затрудняет вентиляцию легких и аспирацию мокроты.

По данным А. А. Попова (1968), А. Г. Пугачева с соавт. (1970), О. Д. Кузьминова с соавт. (1970), Т. А. Джумабекова (1970), Е. П. Кравченко (1971), раздельная интубация бронхов у детей с помощью двух-просветных трубок не имеет преимуществ перед эндотрахеальной интубацией.

Применение эндотрахеальной интубации при операциях по поводу бронхоэктатической болезни у детей, в особенности при синдроме «влажного легкого», требует интенсивной предоперационной подготовки, направленной на улучшение дренажной функции бронхов, на увеличение

свободной проходимости бронхов, на уменьшение явлений эндобронхита. В комплексе предоперационных и преднарковых мероприятий важная роль принадлежит бронхоскопическому методу санации, в некоторых случаях сочетающемуся с интрабронхиальным распылением антибиотиков и фурагина, постуральному дренажу, вибромассажу, лечебной физкультуре, аэрозольтерапии, наиболее эффективной при использовании ультразвуковых ингаляторов, чрескожной катетеризации трахеи (И. С. Колесников, 1960; С. М. Иванов, 1961; О. М. Авилова, 1963; А. И. Трещинский, 1963; С. А. Шульман, 1963; Е. В. Климанская, 1963; М. Н. Степанова, 1964; В. Д. Герасимова, 1965; Ю. С. Красовский, 1967; В. И. Гераськин, В. А. Тимошенко, 1969, и др.).

Бропхоспирометрические исследования Ю. С. Красовского П. Б. А. Ко-лыгина (1965) показали высокую эффективность дооперационных поднарковых бронхоскопий у детей. Безусловно, весь комплекс перечисленных мероприятий должен проводиться на фоне общеукрепляющего лечения, применения противовоспалительных средств, антибиотиков, трансфузционной терапии (кровь, плазма, другие белковые препараты).

Такая интенсивная предоперационная подготовка способствует как улучшению общего состояния больных, так и снижению количества выделяемой мокроты. Это позволяет с успехом проводить у детей эндотрахеальный наркоз при операциях на легких. Однако данный метод наркоза необходимо сочетать с дренажным положением на операционном столе и периодическими аспирациями мокроты по ходу операции.

Таким образом, методы изоляции пораженных отделов легких (эндо-бронхиальная интубация, блокада и раздельная интубация бронхов), с успехом применяющиеся у взрослых больных, в педиатрической анестезиологии используются довольно редко. Отличительной особенностью обезболивания операций на легких у детей, в том числе и при синдроме «влажного легкого», является эндотрахеальный способ анестезии. На фоне активной комплексной предоперационной подготовки и при периодических плановых аспирациях бронхиального секрета в ходе наркоза эндотрахеальная интубация является методом выбора в легочной хирургии у детей.

По данным литературы, основные принципы проведения наркоза при внутригрудных операциях одинаковы для взрослых и детей и сводятся к следующим положениям: 1) предупреждение парадоксального дыхания; 2) искусственная вентиляция легких и поддержание адекватного газообмена; 3) тотальная кураризация для проведения ИВЛ и облегчения работы хирурга; 4) поэтапная аспирация патологического бронхиального секрета для обеспечения свободной проходимости дыхательных путей и создания условий для полного расправления легкого; 5) поддержание на нормальных цифрах объема циркулирующей крови и других показателей гемодинамики; 6) поддержание функций жизненно важных органов с помощью рациональной терапии; 7) обеспечение раннего восстановления всех рефлексов после окончания операции (У. Машин, 1967; А. З. Маневич, 1970).

Однако анестезиологические методы должны соответствовать анатомо-физиологическим особенностям детского организма.

Премедикация. Профилактическая премедикация у детей преследует следующие цели: 1) обеспечение спокойного психического состояния ребенка или в некоторых случаях амнезии; 2) подавление бронхиальной секреции и саливации; 3) снижение тонуса блуждающего нерва. Средства, применяемые для премедикации, не должны вызывать сильного угнетения дыхания, должны обладать кратковременным эффектом и к концу операции прекращать свое действие. Это способствует раннему пробуждению больных, восстановлению адекватного дыхания и кашлевого рефлекса.

Атропин, обладающий выраженным высушивающим и ваголитическим действием, является обязательным компонентом премедикации у детей. Как действия анестезиолога (ларингоскопия, интубация, аспирация мо-

кроты), так и манипуляции хирурга (обработка корня легкого, смещение средостения) в особенности могут приводить либо к раздражению, либо к механической травме ветвей блуждающего нерва. Все это может привести к нежелательным вагусным реакциям. Однако атропин снижает актив-ность ресничек мерцательного эпителия, что приводит к скапливанию мокроты в бронхах и повышению ее вязкости. Этот факт побудил некоторых авторов у детей с синдромом «влажного легкого» применять **уменьшенные дозы атропина**, составляющие  $U_{г}^{2/3}$  от общепринятой. По данным Е. П. Кравченко (1971), такие дозы обладают достаточным ваголитическим действием, устраняют избыточную трахео-бронхиальную секрецию, вызывают необходимую степень подсушивания дыхательных путей, практически не сказываются на консистенции мокроты. По мнению Nicolson и Grehan (1961), оптимальной дозой для старшего возраста является 0,4—0,6 мг, по данным А. З. Маневича (1970)—0,6—0,8 мг, по данным Е. П. Кравченко (1971)—0,05 мг на 1 год жизни, но не более 0,4—0,5 мг. Обычно атропин вводят внутримышечно за 30—40 мин или внутривенно за 3—5 мин до начала вводного наркоза. Следует особо подчеркнуть, что у детей, особенно раннего возраста, на фоне преобладания симпатической нервной системы применение больших доз атропина нежелательно из-за выраженного сгущения мокроты.

Назначение снотворных типа барбитала, пембутала или ноксирона показано только для детей старшего возраста. Применение этих средств на ночь накануне дня операции вызывает спокойный сон и снижает возможность появления отрицательных эмоций. У детей, страдающих фобиями, снотворные можно применить и непосредственно перед операцией.

Появление в последние годы нейролептических препаратов типа дроперидола, а также его комбинации с сильным анальгетиком фентанилом (таламонал), позволило в какой-то степени упростить и унифицировать премедиацию. Таламонал в настоящее время является одним из лучших средств для премедиации у детей.

Применение антигистаминных препаратов у детей с бронхоэктатической болезнью обосновано, так как больные алергизированы бактериальными токсинами. Кроме того, необходимо учитывать, что легочная ткань содержит большое количество гистамина, который легко поступает в кровяное русло во время операции. Антигистаминные препараты типа супрастина, димедрола, пипольфена значительно снижают восприимчивость тканей к действию гистамина, улучшают течение наркоза, а также потенцируют эффект премедиации.

Атарактические и транквилизирующие средства показаны только у нервных, с неустойчивой психикой детей в течение нескольких дней до операции. Мы не останавливались на дозировках перечисленных выше средств для премедиации у детей, поскольку эти вопросы подробно разобраны в монографии А. З. Маневича «Педиатрическая анестезиология» (1970).

Используя весь современный арсенал средств для премедиации, анестезиолог может индивидуализировать дозировку, а с помощью комбинирования различных препаратов добиваться наилучшего эффекта.

**Выбор** анестетика и вводный наркоз. При выборе анестетика для проведения наркоза у детей с заболеваниями легких, по данным многих авторов, необходимо руководствоваться следующими основными положениями.

1. Анестетик должен быть мощным по силе наркотического действия, хорошо управляемым и малотоксичным.
2. Анестетик не должен раздражать слизистую оболочку трахео-бронхиального дерева и усиливать секрецию.
3. Анестетик должен допускать применение высоких концентраций кислорода во вдыхаемой наркотической смеси.
4. Анестетик не должен обладать бронхосуживающим эффектом.

5. Взрывобезопасность анестетика должна обеспечивать возможность применения электроножа.

Поскольку вводный наркоз относится к одному из самых опасных этапов анестезии, во время которого могут наступить различные осложнения рефлекторного характера и нарушения проходимости дыхательных путей (ларингоспазм, обтурация бронхов гнойной мокротой, рвота и др.), то необходимо стремиться к методам, обеспечивающим наиболее спокойное проведение индукции. Это особенно важно у детей с синдромом «влажного легкого», так как предупреждаются опасные нарушения вентиляции легких. Поэтому многие анестезиологи прибегают к комбинированным методам вводного наркоза, которые обладают наибольшей безопасностью, управляемостью и минимальным последствием (О. Д. Кузь-минов, 1969; Т. М. Дарбинян, 1970; А. З. Маневич, 1970; Т. А. Джума-беков, 1970). Интерес представляет новый метод вводного наркоза, предложенный Т. М. Дарбиняном (1970). Сочетание дроперидола, фентанила и сомбревина на фоне действия хлористого кальция позволяет добиться наиболее благоприятных условий для вводного наркоза, так как, во-первых, вдвое уменьшается доза сомбревина и фентанила, и, во-вторых, нивелируются недостатки однокомпонентного наркоза сомбревином: гипервентиляция, артериальная гипотония и тахикардия, кратковременность и трудность предупреждения постинтубационной гипертензии. Введение малых доз сомбревина (5 мг/кг) на фоне действия дроперидола и фен-танила позволяет сохранить преимущества сомбревинового наркоза и устранить его недостатки.

Из ингаляционных способов индукции наиболее удобным является комбинированный наркоз смесью фторотана, закиси азота и кислорода. Быстрое наступление сна, отсутствие брадикардии и опасного снижения артериального давления, раздражающего влияния на слизистые оболочки позволяют считать эту комбинацию методом выбора у детей с заболеваниями легких.

Интубация. Для интубации трахеи используют мышечные релаксанты деполяризующего типа действия (сукцинилхолин, дитилин, листепон, мио-релаксин). Первичная доза сукцинилхолина, по мнению Н. В. Меняйлова и В. А. Михельсона (1960), должна составлять 1—2 мг/кг, по данным В. П. Фоминых (1967) — 2—3 мг/кг, по данным Е. П. Кравченко — 4—5 мг/кг.

По данным Е. П. Кравченко (1971), применением больших доз листенона достигается, во-первых, быстрый расслабляющий эффект без предшествующего повышения тонуса мускулатуры, благодаря чему предотвращаются перемещение мокроты и обтурация дыхательных путей, во-вторых, создаются оптимальные условия для атравматичной интубации трахеи и, в-третьих, увеличивается продолжительность полной мышечной релаксации до 10—15 мин.

Заслуживающим внимания является метод, который в настоящее время довольно широко распространен в педиатрической анестезиологии. Он заключается в том, что перед инъекцией листенона в дозе 2—3 мг/кг внутривенно вводят антидеполяризующий релаксант тубарин в суммарной дозе 1—3 мг (А. З. Маневич, 1970; А. Г. Пугачев и др., 1970).

Интубация у детей с бронхоэктатической болезнью должна осуществляться по возможности наиболее широкой трубкой, обеспечивающей полноценную герметичность, беспрепятственную и адекватную вентиляцию легких. В то же время некоторые авторы считают, что интубационная трубка должна быть мягкой, особенно при манипуляциях у детей раннего возраста (Nicholson, Grehan, 1961). По их мнению, применение мягкой синтетической трубки служит профилактикой постинтубационного отека подвязочного пространства.

Эндобронхиальная интубация показана у детей с тотальным поражением одного легкого при пневмонэктомии. Введение трубки в главный бронх

и вентиляция легкого всегда контролируются, чаще всего аускультативным способом. Выключение из вентиляции одного легкого при проведении однологичного наркоза не влечет за собой гипоксических сдвигов, так как это легкое не функционировало до операции (Л. С. Джаксон, 1969; О. А. Долина, 1971).

У некоторых больных с «влажным легким», в частности при двусторонних хронических нагноительных заболеваниях, у которых предоперационная подготовка была малоэффективна, перед интубацией трахеи показана бронхоскопия с тщательной аспирацией содержимого трахео-бронхиального дерева (О. Д. Кузминов и др., 1969; Т. А. Джумабеков, 1970).

**Положение больного на операционном столе.** Существуют различные мнения о преимуществах и недостатках того или иного положения больного при операциях по поводу бронхоэктазий у детей. Большинство авторов предпочитают боковое или передне-боковое положение с валиком, которое обеспечивает правильное положение головы и конечностей и правильное распределение тяжести тела. Подкладывание валика приподнимает бифуркацию трахеи выше голосовой щели и, таким образом, создает свободный отток бронхиального содержимого и облегчает его удаление катетером.

**Обеспечение свободной проходимости дыхательных путей.** Периодическое отсасывание мокроты из трахео-бронхиального дерева является основным мероприятием в условиях эндотрахеальной интубации, позволяющим предупредить затекание патологического секрета в здоровые отделы легкого. Частота аспирации зависит не только от количества мокроты. Различают плановые и текущие аспирации (Е. П. Кравченко, 1971). Плановые аспирации строго соответствуют определенным этапам наркоза и операции, т. е. тем периодам, в которые наиболее вероятно отделение патологического секрета из пораженных отделов легкого. Плановые аспирации обязательны и не зависят от количества выделяемой мокроты. Порядок плановых аспирации следующий (Е. П. Кравченко, 1971):

- 1) после интубации трахеи. Можно сочетать с массажем груди и дренажным положением;
- 2) переключивание ребенка в операционное положение, при котором происходит перемещение мокроты;
- 3) вскрытие плевральной полости, когда изменение внутриплеврально-го давления может способствовать поступлению мокроты в бронхи и трахею;
- 4) выделение легкого из сращений, сопровождающееся вытеснением бронхиального секрета из патологического очага;
- 5) наложение зажима на бронх, способствующее перемещению секрета в проксимальный отдел бронхиального дерева;
- 6) пересечение или прошивание легочной ткани, при котором отмечается поступление крови в дыхательные пути;
- 7) перед экстубацией. г

Текущие аспирации зависят от количества поступающей мокроты и по показаниям могут быть выполнены в любой момент наркоза и операции. Отсутствие поступления мокроты при попытке аспирации, а также хрипов при аускультации грудной клетки служат показанием для прекращения аспирации.

Необходимо отметить, что при любом виде аспирации их не следует удлинять более чем на 15—20 сек, поскольку у детей с патологией легких, в особенности при двусторонних процессах, возможно усугубление нарушений вентиляции и газообмена.

Некоторые авторы с целью улучшения послеоперационного туалета дыхательных путей применяют бронхоскопию на операционном столе в конце операции (И. Г. Климкович, Э. Э. Стольцер, 1963) и промывание бронхов (Е. П. Кравченко, 1971).

<sup>1</sup>Ведение наркоза. При плановых операциях, на легких применение мо-ионарказа должно быть по возможности ограничено. Перечисленные выше требования, предъявляемые к анестетику, надо стараться соблюдать. Некоторые авторы считают, что на фоне адекватного поддержания объема циркулирующей крови, эффективной вентиляции легких и при нормальных параметрах кислотно-щелочного состояния допустимо применение любого анестетика, не имеющего принципиальных противопоказаний у этих больных (Б. С. Уваров и др., 1965). Это положение, безусловно, заслуживает юмашия.

Как показывают опыт нашей клиники и данные литературы, частота возникновения посленаркозных и ранних послеоперационных осложнений не коррелирует с применявшимся видом анестезии. Использование не раздражающих 'слизистую оболочку трахеи и бронхов анестетиков не снижает количества осложнений после операций на легких (ателектаз, [гаевмония и др.).

Однако исследования морфологических изменений легочной паренхимы при использовании эндотрахеального эфирно-кислородного наркоза, проведенные в экспериментах М. М. Шрайбманом (1969), показали, что у собак, забитых тотчас после наркоза, обнаруживали микроателектазы, полуателектазы преимущественно в центральных, прикорневых и дорсальных отделах легких, чередующиеся с очагами острой эмфиземы, наблюдаемой чаще в периферических участках. Бронхи среднего и мелкого калибра часто были спазмированы. Наряду с дистелектатическими изменениями в легких всех животных были обнаружены полнокровие и расширение мелких кровеносных сосудов, мелкофокусные геморрагии и отек легочной паренхимы. Такого рода морфологические изменения были однотипны при всех методах эфирного наркоза. Они были более выражены при применении искусственной вентиляции легких. Таким образом, исходя из результатов этих исследований, выбор анестетика для обезболивания операций на легких, т. е. пораженном органе, который подвергается хирургической коррекции, необходимо сопоставлять с его действием на легочную паренхиму и слизистую оболочку бронхов. По-видимому, правильный выбор анестетика при современных способах ведения послеоперационного периода позволит снизить количество осложнений.

Уровень наркоза при операциях на легких должен быть не поверхностнее стадии что сохраняет компенсаторные реакции сердечно-сосудистой системы и в то же время обеспечивает выключение сознания и адекватную анальгезию. При слишком поверхностных уровнях анестезии возможны осложнения типа бронхоспазма. При манипуляциях на корне легкого или пневмоллизе глубина наркоза должна достигать III—III<sub>2</sub>.

Длительность и травматичность операций на легких, необходимость применения ИВЛ — все это заставляет использовать мышечные релаксанты. В период поддержания релаксации могут применяться как деполаризующие, так и антидеполаризующие релаксанты. Однако предпочтительнее использование антидеполаризующих релаксантов (тубарин). Следует отметить, что на фоне фторотанового наркоза тубарин необходимо применять с осторожностью, так как при таком сочетании может наблюдаться брадиаритмия со снижением артериального давления.

Лучший метод анестезии у детей при операциях на легких — сочетание интубации трахеи с полукрытым контуром циркуляции газонаркоотической смеси. При такой методике до минимума уменьшается вредное пространство и сопротивление выдоху. Одновременно происходит большая потеря тепла и влаги. По нашим данным, при полукрытом контуре наркотизирования с ИВЛ мокрота к концу операции и в первые часы после нее становится более вязкой. По-видимому, это происходит как вследствие нарушений водно-электролитного баланса, снижения объема циркулирующей крови, так и вследствие потери влаги, высыхания слизистой оболочки трахеи и бронхов. Поэтому проблема увлажнения газовой

смеси при длительных операциях у детей, особенно на грудной полости, приобретает особое значение (Epstein, 1971). Применение «искусственного носа» снижает потери влаги более чем наполовину. Наилучшие результаты наблюдаются при использовании ультразвукового увлажнителя, с подогревом (Kay, Allen, 1971).

При проведении наркоза и ИВЛ с ультразвуковым увлажнителем необходимо обращать внимание на регулирование величины испарения для предупреждения конденсации паров, увеличивающих сопротивление дыхательных путей.

Искусственная вентиляция легких у детей при операциях на легких — главное условие для поддержания эффективного газообмена. На достоинствах и недостатках различных методов ИВЛ мы подробно останавливались в соответствующем разделе данной главы.

Изменения гемодинамики. Главной причиной изменений при операциях на легких у детей являются нарушения внешнего дыхания и газообмена. Рефлекторные воздействия, механические факторы и кровопотеря влияют на гемодинамику непостоянно. ИВЛ полностью не устраняет расстройств газообмена при операциях на легких. При манипуляциях на корне легкого и особенно в период выделения легкого из сращений насыщение артериальной крови кислородом падает на 12—20% (В. Я. Пикалева, 1968). Параллельно снижению  $\text{НbOg}$  изменяются и параметры артериального, венозного давления и пульса.

Кровопотеря при операциях на легких у детей различна в зависимости от возраста в довольно широких пределах — от 200 до 1500 мл. При больших кровопотерях показано переливание крови под давлением. Для этого используют различные системы, из которых наилучшей является двухбульбная система с синтетическим мешочком. Последнее приспособление исключает опасность воздушной эмболии, так как давление в мешочке повышается не нагнетанием воздуха в его полость, а сжатием снаружи. Параллельно с переливанием крови при значительных кровопотерях, сопровождающихся снижением объема циркулирующей крови (ОЦК) и нарушением периферического кровообращения, показано капельное внутривенное вливание реополиглокина. При централизации кровообращения, депонировании крови в системе мезентериальных сосудов (скрытая кровопотеря) наряду с переливанием реополиглокина хороший эффект оказывает нейролептанальгезия (А. Г. Пугачев и др., 1972).

При раздражении блуждающего нерва или применении адреналина в условиях неадекватной вентиляции легких и гипоксии возможна остановка сердца или мерцание. При аритмиях такого происхождения не показаны специальные противоаритмические средства. Большинство этих аритмий исчезает при восстановлении оксигенации миокарда путем улучшения вентиляции, снижения глубины наркоза, нормализации артериального давления, устранения причин стимуляции блуждающего нерва.)

Поддерживающая терапия при операциях на легких у детей является обязательной. Восполнение кровопотери и ОЦК, водно-электролитного равновесия, кислотно-щелочного равновесия (КЩР), поддержание энергетического баланса внутривенными вливаниями растворов глюкозы, витаминов, коферментов на фоне оптимальной анестезии служат залогом гладкого течения как операции, так и раннего послеоперационного периода.

Когда грудная клетка ушита, хирург и анестезиолог должны убедиться в полном расправлении каждого сегмента легкого, вставить в плевральную полость отводной дренаж. Больного укладывают на спину, производят туалет носоглотки, выслушивают легкие. Эндотрахеальную трубку не извлекают до восстановления эффективного кашля и прослушивания дыхания во всех отделах легкого. Трубку удаляют после гипервентиляции кислородом. Если дыхание и кровообращение нормализовались, больного переводят в послеоперационную палату.



#### **Анестезиологическое обеспечение двусторонних одномоментных резекций легких**

**По** своей травматичности одномоментные двусторонние резекции легких значительно превосходят односторонние, хотя и не вносят в операционный период чего либо особенного, специфического (В. И. Кукош, Л. Ф. Черему-хин, 1964). Однако необходимо обратить большее внимание на следующие моменты наркоза и операции.

При манипуляциях на легких недопустимо спадение даже периферических отделов легкого, что может привести к выраженным расстройствам газообмена. Соблюдение этого условия обязательно как при одновременной двусторонней торакотомии, так и при последовательном вскрытии плевральных полостей.

Легкое, подвергшееся резекции первым, должно быть тщательно расправлено. Необходимо убедиться, что оно занимает всю плевральную полость. В таком состоянии легкое надо поддерживать до создания полного герметизма грудной стенки.

Следует по возможности не допускать длительного частичного коллаби-рования второго легкого, так как для его раздувания часто приходится повышать внутрилегочное давление, которое иногда оказывается избыточным для первого легкого. Это может привести к перерастяжению его паренхимы, нарушению герметизма легочной раны и попаданию воздуха в плевральную полость.

При одновременной двусторонней торакотомии необходимо увеличивать объем легочной вентиляции. По данным В. И. Кукоша и Л. Ф. Черему-хина (1964), такое увеличение должно составлять 50—100% от дооперационных величин. Форсированную ИВЛ надо проводить до достижения герметизма плевральных полостей.

При аспирации содержимого трахеи и бронхов желательно сохранять рассчитанный объем ИВЛ, что достигается введением в трахею постоянного катетера. Если количество выделяемой мокроты превышает ее количество, удаляемое с помощью постоянного катетера, то для эффективной аспирации необходимо прибегнуть к апное. Однако это вынужденное состояние по длительности не должно превышать более чем в два раза показатель пробы на задержку дыхания до операции (при условии адекватной ИВЛ в наркозе). В случае быстрого нарастания цианоза длительность апное и периода аспирации необходимо сократить.

#### **Особенности анестезии при пластических операциях на трахее и бронхах**

Проблема обезболивания в пластической хирургии дыхательных путей является одной из сложнейших как во взрослой, так и в педиатрической анестезиологии. Если при проведении операций на трахее и бронхах в эксперименте и у взрослых больных разработаны основные моменты наркоза и вентиляции легких (В. Н. Цибуляк, 1966; О. М. Авилова, 1966; В. С. Трусов, В. Н. Цибуляк, 1966; Г. Н. Гиммельфарб, 1967; Romer, 1967; Coffin, 1969; Pons, Orhesser, 1971), то у детей, особенно раннего возраста, эти вопросы требуют своего разрешения. Трудности, с которыми сталкивается анестезиолог, проводя обезболивание при пластических операциях на трахео-бронхиальном дереве у детей, заключаются в необходимости 'создания эффективной вентиляции легких в условиях широкого рассечения главных воздухоносных путей и длительного их зияния.

Специфические приемы наркоза, интубации и ИВЛ, применяемые при производстве того или иного вида вмешательства, и в коей мере не должны осложнять техническое выполнение операции на открытом бронхе или трахее.

В отечественной литературе этому частному разделу педиатрической анестезиологии посвящены работы Е. П. Кравченко (1968), О. М. Авилловой и Е. П. Кравченко (1969), Е. П. Кравченко и О. М. Авилловой (1969).

Особенностью пластических операций на грудном отделе трахеи и бронхов у детей является пересечение главных воздухоносных коллекторов, что нарушает герметичность в системе аппарат ингаляционного наркоза — легкие больного. Таким образом, ИВЛ с помощью эндотрахеальной трубки становится в большинстве случаев невозможной. Единственным способом поддержания адекватной ИВЛ является выключение оперируемого участка дыхательных путей из функции воздухопроводимости и обеспечение ИВЛ через шунт, созданный в обход резецируемого сегмента трахеи или бронха. При реконструктивных вмешательствах на бронхах это достигается выключением из вентиляции легкого на оперируемой стороне.

По данным Я. М. Генне (1969), раздельная интубация бронхов двух-просветными трубками с целью выключения легкого оперируемой стороны у детей или невозможна из-за анатомических особенностей дыхательных путей, или чревата осложнениями.

Опыт Е. П. Кравченко (1971) свидетельствует о том, что адекватная вентиляция легких при операциях на бронхах у детей во всех без исключения случаях может быть эффективно и надежно обеспечена через одно-кавальную интубационную трубку. С этой целью автор использовала метод перемещения интубационной трубки.

По методике Е. П. Кравченко обезболивание начинают под оротрахеальной и н т у б а ц и е й (у трахеостомированных больных — через трахеостому) с использованием трубок с пневматическими манжетами. Герметизм дыхательной системы как на первых, так и на завершающих этапах операции достигается тампонадой ротовой полости.

Под оротрахеальной интубацией с бипульмональной вентиляцией выполняют первые этапы операции. При полной готовности хирурга к вскрытию просвета бронха интубационную трубку перемещают в о р о - б р о н х и а л ь н о е п о л о ж е н и е — в главный бронх, противоположный оперируемой стороне. Перемещение трубки производится вслепую. Это технически просто при интубации правого главного бронха, хотя из-за его небольшой длины у детей может осложниться выключением из вентиляции верхней доли. Перемещение трубки в левый главный бронх облегчается максимальным отведением подбородка ребенка в противоположную сторону — вверх. В момент перемещения трубки трахео-бронхиальное дерево, основные стволы которого взяты к этому времени па держалки и подтянуты в рану, должно быть возвращено в физиологическое положение. Серьезные затруднения в перемещении трубки возникают иногда в связи с девиацией трахеи и ротацией бифуркации. В этих условиях хирург пережимает просвет оперируемого главного бронха у карины, способствуя продвижению трубки в главный бронх противоположного легкого. Контроль за правильным положением трубки осуществляется визуально — по прекращению вентиляции легкого на стороне операции и с помощью аускультации — по равномерному дыханию всех отделов вентилируемого легкого. Бронхиальное дерево оперируемого легкого изолируют надувной манжетой.

Под однолегочным наркозом осуществляется наиболее сложный этап операции — резекция и анастомоз бронха. По окончании бронхоанастомоза интубационную трубку перемещают в трахею, бронх включают в воздухопроводимость, а легкое — в вентиляцию.

По сравнению с классическим однолегочным наркозом метод перемещения интубационной трубки, при котором переход с бипульмональной вентиляции на однолегочную осуществляется в необходимый момент оперативного вмешательства, по мнению Е. П. Кравченко, имеет существенные преимущества. 1) привлекает простотой и доступностью широкому кругу анестезиологов; 2) поддержание двулегочной вентиляции на первых этапах операции способствует полноценной ревизии и правильной

оценке состояния оперируемого легкого; 3) выключение легкого только на одном этапе операции сокращает продолжительность однологичной вентиляции и уменьшает отрицательное влияние шунтирования кровотока в неентируемом легком; 4) важное достоинство метода — возможность применять его на любом этапе эндобронхиального обезболивания, что имеет значение в случаях, когда необходимость бронхопластики, не запланированной предварительно, возникает в процессе оперативного вмешательства.

Наиболее ощутимая опасность однологичного наркоза при бронхопла-стиках у детей — смещение интубационной трубки в период открытого бронха, вследствие чего нарушается вентиляция вплоть до полного прекращения. Среди факторов, способствующих смещению трубки, основную роль играет изменение положения трахео-бронхиального дерева в связи с манипуляциями хирурга. потягивание за бронх, приближение бифуркации трахеи к ране. В коротких детских бронхах это ведет к выпадению трубки в трахею или чрезмерному продвижению ее в глубь бронха.

При пластиках трахеи ее анатомические особенности у детей еще более, чем при бронхопластиках, усложняют техническую сторону анестезии и обеспечение адекватной вентиляции легких. Об анестезиологическом обеспечении реконструктивно-восстановительных операций на грудном сегменте трахеи у детей имеются лишь единичные работы (В. Г. Чешик, 1967; Е. П. Кравченко, 1971; Mathey, 1966). Выбор метода обеспечения вентиляции легких во время операций на медиастинальной трахее у детей зависит от ряда факторов. характера патологического процесса, уровня резекции и пластики дыхательных путей, объема операции, диаметра трахеи на суженном участке и в месте максимального сужения, степени нарушения трахеальной проходимости. Значительное влияние на техническую сторону анестезиологического обеспечения оказывают также операционный доступ и последовательность хирургического выполнения этапов операции. Поэтому все детали предстоящего вмешательства и обезболивания должны быть заранее обсуждены с хирургом.

Е. П. Кравченко применяла 3 варианта обеспечения вентиляции при пластиках грудного отдела трахеи у детей. 1) медиастинальный шунт трахеи; 2) бипульмональную вентиляцию посредством чресплеврального шунтирования главных бронхов; 3) эндобронхиальную интубацию.

По мнению Е. П. Кравченко, для трахео-бронхиальных пластик у детей наиболее подходящей является ручная вентиляция, достоинство которой при подобных операциях заключается в возможности согласования объема и темпа дыхания с интересами хирургической техники.

### Особенности анестезии при травматическом повреждении гортани и трахеи

Травма гортани и трахеи сопровождается острыми респираторными нарушениями, требующими немедленного восстановления проходимости дыхательных путей. Эндоскопическое исследование в этих случаях всегда представляет определенную ценность, так как с помощью прямой или непрямой ларингоскопии, бронхоскопии и эзофагоскопии можно установить протяженность и размеры травмы. При ларинго-трахеальных травмах может возникнуть необходимость производства трахеостомии или интубации трахеи, поэтому осмотр гортани обязателен.

Большинство анестезиологов при назначении премедикации не рекомендуют применение седативных средств, особенно опиатов, при обструкции дыхательных путей, вызывающих депрессию дыхания и кашлевого рефлекса. Диспноэ при обструкции дыхательных путей может быть компенсаторным, а попытка облегчить состояние этими средствами может привести к острой гипоксии. При лечении обструкции необходимо создать

адекватную проходимость дыхательных путей и применять кислород как один, так и в комбинации с гелием. Если дыхательные пути свободно проходима и больной испытывает боль или беспокойство, можно применить легкую анальгезию, используя опиаты или, если необходимо избежать угнетения дыхания, препараты фенотиазинового ряда. По данным Verrill (1963), атропин противопоказан при умеренной или сильной степени обструкции дыхательных путей из-за способности увеличивать вязкость секрета и повышать потребности в кислороде.

Решение о том, какую применить анестезию (местную или общую) для трахеостомии при ларинго-трахеальной травме, будет зависеть от особенностей каждого отдельного случая. Ценность общей анестезии при прямой ларингоскопии, трахеостомии с предварительной бронхоскопией или интубацией подчеркивалась В. Л. Тюковым с соавторами (1967), Ibsen (1954), Bryce-Smith (1957), Davenport и Rosales (1959) и др. Общая анестезия опасна при угнетении функции вспомогательных дыхательных мышц на фоне обструктивного диспноэ. В экстренных случаях трахеостомия делается без какой-либо анестезии. Трахеостомия, производимая под местной анестезией на беспокойном ребенке с обструкцией дыхательных путей, может быть травматичной и привести к циркуляторной недостаточности.

В то же время местный анестетик сам по себе <ие может подавлять все болевые импульсы из поврежденных тканей шеи. Если решено применить общую анестезию, то полная проходимость дыхательных путей должна быть восстановлена интубацией прежде, чем будет начата операция (Seed, 1971). По мнению Verrill (1963), трахеостомия должна выполняться под местной анестезией, если вспомогательные дыхательные мышцы приведены в действие или имеются другие признаки выраженной обструкции. При отсутствии этих признаков можно ввести интубационную трубку или бронхоскоп до трахеостомии, применяя ингаляционные анестетики без релаксантов. По данным Seward и Fraser (1961), интубация при спонтанном дыхании более предпочтительна, так как если имеется искривление дыхательных путей, то длительный период апноэ может быть фатальным. Методика наркоза у детей виниловым эфиром до наступления релаксации, позволяющей ввести в трахею бронхоскоп, описана Oliver с соавторами (1962). По мнению Wylie и Churchill-Davidson (1966), ингаляционный метод наркоза с активным дыханием является методом выбора, хотя авторы допускают индукцию тиопенталом с последующим введением релаксанта и интубацией. Однако тиопентал может повышать глоточный рефлекс и вызывать депрессию дыхания, пока релаксант не ликвидирует тризм. Если состояние апноэ вызывается мышечным релаксантом, анестезиолог должен быть готов провести искусственную вентиляцию легких. Это становится невозможным, если обструкция значительна и увеличилась вследствие релаксации. Более того, если имеется утечка воздуха из дыхательных путей при создании положительного давления, масочной вентиляции следует избегать, так как высокое давление будет только увеличивать распространение эмфиземы. Если утечка воздуха достаточно велика, то вентиляция может быть неадекватной.

Вводный наркоз с успехом можно провести ингаляцией либо циклопропана, либо фторотана с кислородом, соответствующие концентрации которых позволяют проводить интубацию. Применения диэтилового эфира для вводного наркоза у больных с утечкой воздуха из дыхательных путей следует избегать, так как его свойства раздражать слизистую оболочку могут стимулировать кашлевые толчки, что поведет к повышению давления воздуха и дальнейшему распространению эмфиземы как подкожно, так и в средостение.

После интубации поддержание наркоза осуществляется при высоком содержании кислорода в газовой смеси. Следует избегать перегиба интубационной трубки. Операция может быть начата только тогда, когда ане-

стезиолог абсолютно уверен в свободной проходимости дыхательных путей. Хотя разрыв трахеи может быть ушит или шунтирован трахеостомической -трубкой, экструбация должна проводиться при достаточной глубине наркоза, чтобы избежать кашля.

### Особенности обезболивания операций по поводу диафрагмальной грыжи

Врожденная грыжа диафрагмы характеризуется постоянным сообщением между грудной и брюшной полостью. Перемещение органов брюшной полости в грудную приводит к сдавлению и коллапсу нормальной легочной ткани на стороне поражения, сдвигу средостения в здоровую сторону и коллапсу противоположного нормального легкого, нарушению кровообращения вследствие сдавления средостения.

Эти изменения сопровождаются дыхательной недостаточностью с цианозом независимо от того, дышит ребенок воздухом или кислородом. Возможными причинами шунтирования крови справа налево в этих случаях являются перфузия невентилируемых или слабо вентилируемых частей легкого из-за сдавления переместившимися органами брюшной полости, шунтирование крови через foramen ovale и через открытый боталлов проток (Murdock e. a., 1971).

Перечисленные патофизиологические сдвиги анестезиолог должен знать. Премедикация должна быть минимальной: атропин подкожно или внутримышечно. Для вводного наркоза лучше применять фторотан или циклопропан, предварительно проводя оксигенацию больного через маску в течение 10—30 мин. По достижении хирургической стадии наркоза ребенка интубируют и в дальнейшем проводят эндотрахеальный наркоз с ИВЛ. Показанием для введения мышечных релаксантов является необходимость полной релаксации для восстановления дефекта диафрагмы и возвращения кишечника из грудной полости в брюшную.

При врожденной диафрагмальной грыже сдавленное легкое может оказаться недоразвитым и не в состоянии полностью расправиться при ИВЛ. Анестезиолог не должен раздувать легкое давлением, превышающим 15 см вод. ст. (У. Машин, 1967). Во время наркоза часто приходится отсасывать из бронхов сдавленного легкого вязкую кровянистую жидкость. Создание постоянного отрицательного давления в грудной полости после операции необходимо для полного расправления легкого.

### Анестезия при коррекции пороков развития сердца и магистральных сосудов

Общие принципы анестезии в кардиохирургии фактически не отличаются от таковых в общехирургической практике. Главные из них — это безвредность и простота анестезии, сохранение гомеостаза и механизмов его регуляции, полная защита от операционного стресса, профилактика угнетения сердечной деятельности, кровообращения, расстройства газообмена, водно-электролитного баланса, тканевого метаболизма. Однако устойчивость большинства пациентов с пороками сердца к последствиям различных осложнений и отклонений в функции жизненно важных органов намного ниже, чем у больных без поражений сердца. Больные с миокардиальной недостаточностью, кардиомегалией, резкой артериальной гипоксемией, нарушениями проводимости или коронарного кровообращения оцениваются как лица с исключительно высокой степенью операционного риска. В связи с этим тезис об исключительной важности анестезии в обеспечении безопасных условий для выполнения операций и выживания больных с пороками сердца не нуждается в аргументации.

Залогом успешного проведения анестезии является точное знание порока, его гемодинамическая характеристика с учетом степени и особенностей сброса, динамики давления и газового состава крови в полостях сердца и крупных сосудах, состояния кардиальных и экстракардиальных факторов компенсации. Проведение обезболивания строится также в зависимости от выраженности и характера сопутствующей пороку патологии, характера предполагаемой операции, использования дополнительных методов воздействия на организм (искусственное кровообращение, гипотермия, барооксигенация), а также в соответствии с анатомо-физиологическими особенностями возраста больного. Эти данные еще в дооперационном периоде позволяют анестезиологу наметить в общих чертах тактику обезболивания на различных этапах операции и особенно в раннем пост-перфузионном и послеоперационном периодах, определить показания к использованию инотропных агентов, длительной искусственной вентиляции легких и пр.

Премедикация должна обеспечить выраженный транквилизирующий эффект, благодаря которому устраняются эмоциональные волнения, психическое напряжение и страх в ожидании предстоящей операции, умеренное седативное и ваготитическое действие и способствовать гладкому и спокойному введению больных в наркоз. Широко распространенная пре-медикация промедолом (морфием) и атропином, так же как и однократное назначение психотропных средств в ночь перед операцией, менее всего отвечают указанным требованиям. Наилучшие результаты мы отмечаем в случаях использования комбинации веществ разного типа действия: снотворных, транквилизаторов, антигистаминных, анальгетиков и холинолитиков. Общая схема преднаркозной медикаментозной подготовки у больных старше 7—10 лет состоит в назначении накануне операции на ночь барбитуратов (амитала 0,1—0,2 г) или пипольфена (25 мг). За 40—60 мин до операции используем комбинацию дроперидола (1 мл на 10 кг массы), пипольфена (25—50 мг), фентанила (1 мл на 10 кг массы), атропина (0,5 мг). Такая премедикация обеспечивает выраженное транквилизирующее и седативное действие: больные успокаиваются, засыпая или проявляя безразличие к окружающей обстановке. Назначение пипольфена больным с пороками сердца, часто страдающим пневмониями, бронхитами, аллергическими реакциями, показано не только в связи с его седативным, но и антигистаминным и десенсибилизирующим действием. У больных с декомпенсацией кровообращения, склонностью к развитию приступов пароксизмальной тахикардии целесообразно заменять барбитураты транквилизаторами, исключать из премедикации атропин или использовать скополамин (0,3—0,4 мг) (Chamberlin e. a., 1967; Moffit e. a., 1968; Gra-venstein e. a., 1969; Howat, 1971). У больных с цианотическими пороками сердца в связи с ваготонией и опасностью рефлекторных вагальных реакций при индукции и интубации дозы холинолитиков увеличивают на  $1/3$ — $1/2$  по сравнению с обычной.

Дети грудного и раннего возраста не испытывают переживаний и волнений в связи с предстоящей операцией, хорошо спят и ночью накануне операции. У них мы ограничиваемся введением за 30—40 мин до операции пипольфена (2—3 мг/кг), промедола (1 мг на год жизни) и атропина (0,05—0,1 мг на год жизни). У детей 3—7 лет эту премедикацию целесообразно усилить внутримышечным введением оксибутирата натрия (100—150 мг/кг) или гексенала (20—25 мг/кг).

**Введение в наркоз и интубация.** Введение в наркоз является самым коротким, но очень ответственным периодом анестезии. У больных с врожденными пороками сердца, даже хорошо компенсированных, целесообразно при индукции обеспечить электрокардиоскопический контроль, с помощью которого анестезиолог может своевременно принять меры к устранению опасных аритмий, нарушений возбудимости, проводимости, расстройств коронарного кровотока. Естественно, что электрокардио-

пия не должна вытеснять таких ценных для анестезиолога ориентиров, как цвет кожных покровов и слизистых оболочек, наполнение пульса, артериальное давление, состояние капиллярного кровотока и др. Другим важным мероприятием, уменьшающим риск индукции у больных с пороками сердца, является превентивная оксигенация. С этой целью для увеличения запасов кислорода на момент индукции больной должен в течение 5—7 мин дышать через маску с потоком чистого кислорода 5—7 л/мин. Это увеличивает напряжение и насыщение кислорода в дыхательных путях, легких и в крови у больных с артериальной гипоксемией или повышенным внутрилегочным шунтированием крови и обеспечивает необходимую денитрогенозацию. Кроме этого, вдыхание чистого кислорода урежает частоту сердечных сокращений и увеличивает период диастолического наполнения желудочков.

Рациональный выбор метода индукции имеет наиболее важное значение для благоприятного введения в наркоз. Он во многом определяется опытом анестезиолога. У детей до 7—10 лет предпочитают проводить индукцию ингаляционным путем с помощью фторотана или циклопропана. Лучшим для индукции в наркоз детей раннего и старшего возраста является смесь кислорода, закиси азота и циклопропана в соотношении 1.1. 0,8. Мощное наркотическое действие циклопропана, потенцируемое закисью азота, обеспечивает быстрое и спокойное введение в наркоз с сохранением достаточной концентрации кислорода во вдыхаемой смеси. После нескольких вдохов дети погружаются в сон без признаков угнетения дыхания или изменений сердечного ритма. Отсутствие нарушений со стороны последнего при ингаляции циклопропана мы связываем с его невысокой концентрацией, использованием закиси азота и главным образом с низкими цифрами рСО<sub>2</sub> в крови (25—30 мм рт. ст.) за счет имеющейся у большинства больных с сердечными пороками одышки и тахипноэ. Для профилактики гиперкапнии при индукции в наркоз целесообразно пользоваться большим потоком газов, позволяющим создать над лицом ребенка облако газонаркотической смеси, исключающей необходимость плотного прилегания маски и облегчающей выдох.

Больные с увеличенным кровотоком через легкие (ДМЖП, ДМПП<sub>т</sub>, ОАП) при использовании ингаляционного пути входят в наркоз в два раза скорее, чем с дефицитом легочного кровотока (крайние формы тетрады Фалло, атрезия трехстворчатого клапана легочной артерии). Наиболее длителен период индукции у больных с транспозицией магистральных сосудов в связи с разделением кругов кровообращения и малым смещением легочной крови с системной.

У взрослых используют внутривенный путь для индукции в наркоз с помощью пропанидида, препаратов для нейролептанальгезии, барбитуратов.

Выраженное неблагоприятное действие барбитуратов на гемодинамику, реальная опасность падения венозного возврата и сердечного выброса у больных с низким фиксированным минутным объемом («fixed low cardiac output» — по английским авторам) при фиброэластозе, резких формах митрального, аортального стенозов заставляют отказываться от них в пользу других внутривенных наркотиков. При тетраде Фалло или врожденной поперечной блокаде проводимости следует с большой осторожностью использовать дроперидол, сосудорасширяющий эффект которого в первом случае может быть причиной углубления гипоксемии вследствие гипотонии и увеличения вено-артериального сброса, а во втором — резкой артериальной гипотензии и расстройств гемодинамики из-за ограниченной возможности регулировать сердечный выброс учащением сердечных сокращений.

Введение релаксантов и интубация. После индукции в наркоз взрослым больным вводят внутривенно 1,5 мг/кг листенона, проводят ларингоскопию, опрыскивание гортани местным анестетиком и ин-

тубацию. Сразу же вводят разовую дозу тубарина (0,4—0,5 мг/кг). В целях профилактики фибрилляции мышц, гиперкалиемии целесообразно перед листеноном ввести 5—10 мг тубарина (А. А. Бунятян).

Больным с выраженной декомпенсацией вводят тубарин по 0,15—0,2 мг/кг в 2—3 порции. Эти детали не относятся к категории «мелочей», их соблюдение исключительно важно для гладкого проведения операционного периода при коррекции врожденных пороков сердца.

У детей используют внутривенный и внутримышечный способы введения листенона для интубации. Релаксант в дозе 4 мг/кг вводят внутримышечно сразу после индукции и проводят интубацию, не дожидаясь окончания венесекции. Это позволяет сократить время от начала индукции до интубации в 3—4 раза и быстро перейти к управляемому дыханию, что важно у «синих» больных и детей, подвергающихся операции в состоянии одышно-цианотического приступа. Наилучшие результаты отмечены при использовании листенона с лидазой (32 единицы) (табл. 28).

ТАБЛИЦА 2»

Данные сравнительной оценки действия листенона без лидазы и с лидазой

Характеристики депрессии листенона	Листенона без лидазы	Листенона с лидазой	t	p
Частота развития апноэ, %	64,7	100	3,0	<0,01
Длительность развития апноэ, мин (M±ш)	2,5±0,4	1,1 ± 0,2	3,06	<0,01
Продолжительность развития блока в мышцах кисти, мин (M±г)	5,7±0,6	3,5±0,6	2,58	<0,02
Длительность 8шяоэ, мин (M±га)	7,5±0,7	10,3^0,9	2,45	<0,05
Продолжительность блока в мышцах кисти, мин (M ± ш)	7,3±0,6	12,8±1,3	3,6	<0,01
Длительность периода ликвидации блока в мышцах кисти, мин (M±г)	9,7±0,6	7,0 ± 0,7	2,9	<0,01

При внутримышечном введении следует избегать попыток к интубации до развития полной релаксации. Ее постепенное развитие при внутримышечном введении листенона требует обязательной компенсации гипопноэ. При этом не нужно спешить с управляемым дыханием, форсированное проведение которого может вызвать задержку дыхания у еще не парализованного ребенка и затруднить вентиляцию. Как только амплитуда дыхательных движений начинает уменьшаться, следует переходить к нежному вспомогательному дыханию, которое только при развитии полной релаксации должно сменяться управляемым, после чего проводят интубацию.

**Поддержание анестезии.** Период поддержания анестезии является самым продолжительным этапом обезболивания, в течение которого анестезиолог должен обеспечить оптимальную глубину наркоза и релаксации, искусственную вентиляцию легких, оксигенацию и элиминацию углекислоты, эффективную защиту от операционного стресса, воспрепятствовать расстройству гемодинамики при манипуляциях на сердце и крупных сосудах, обеспечить своевременное восполнение кровопотери, коррекцию КЩР, контроль за состоянием жизненно важных систем организма.

**Выбор наркотика.** В большинстве случаев у больных с врожденными пороками сердца выбор анестетика не имеет принципиального значения, но чаще решается в пользу фторотана, пентрана или нейролепт-анальгезии в сочетании с 50% закисью азота (Е. А. Дамир, 1967; В. 10. Островский, 1970; Т. М. Дарбинян, 1972; А. А. Бунятян и др., 1972; Л. П. Чепкий и др., 1972; Т. Н. Андреев и др., 1972; Mushin, 1963; Beard, 1967; Strong e. a., 1967; Moffit e. a., 1968; Howat, 1971; Gilston, 1971). Диэтиловый эфир и циклопропан, широко используемые в кардио-



хирургии в 50—60-х годах, в настоящее время применяются редко. Большое распространение получили различные «нестандартные» варианты сбалансированной анестезии: фторотан + НЛА + закись азота, ГОМК+закись азота-фторотан, НЛА 4-ГОМК+закись азота, НЛА + эпидуральная анестезия и пр. В Институте сердечно-сосудистой хирургии имени А. Н. Бакулева АМН СССР для поддержания анестезии чаще используется комбинация фторотана с закисью азота и фракционным внутривенным введением фентанила.

В подавляющем большинстве случаев подача 1 об. % фторотана не оказывает неблагоприятного влияния на гемодинамику. Лишь у отдельных больных с тяжелой декомпенсацией или низким исходным артериальным давлением, у детей с «синими» пороками приходится уменьшать его концентрацию до 0,5 об. %, усиливая обезболивание внутривенным введением анальгетиков (морфий, фентанил), или переходить на подачу диэтилового эфира.

Гипотензивный эффект фторотана особенно неблагоприятен на фоне ацидоза и гипоксемии у больных с тяжелой формой тетрады Фалло и при полной транспозиции магистральных сосудов. В этих случаях для профилактики гемодинамических нарушений целесообразно пользоваться эфиром, обладающим симпатомиметическим и стимулирующим действием на кровообращение.

Глубина наркоза поддерживалась на уровне Шь. Изучение способности различных анестетиков и их комбинаций тормозить поступление различных видов афферентной импульсации в центральной нервной системе показало, что наиболее оптимальный уровень блокады рефлекторной передачи возникает при угнетении моносинаптических спаек — более чем на 90% от исходного значения. При такой степени гипорефлексии не наблюдается выраженных гемодинамических, гормональных, метаболических реакций, блокады диуреза в ответ на операционную травму.

Выбор режима и метода вентиляции — одна из важных проблем периода поддержания анестезии. Учитывая, что величина венозной примеси у больных с пороками сердца, даже находящихся в удовлетворительном состоянии, всегда повышена, целесообразно во всех случаях сразу же после индукции и интубации вентилировать легкие смесью с высоким содержанием кислорода (33—50%). У больных с вено-артериальным внутрисердечным сбросом и хронической гипоксемией часто возникает необходимость в вентиляции чистым кислородом, особенно после тора-котомии и в момент наложения межартериального соустья, когда степень гипоксемии углубляется.

У взрослых используют аппаратную вентиляцию легких с положительным перемежающимся давлением. Детям до 3 лет проводят ручное дыхание с помощью системы Ауге в модификации Rees, которая отличается от обычной Т-образной системы наличием на выдыхательном колене трубки, резинового мешка с отверстием. Ручным сжатием мешка при полностью или отчасти закрытом отверстии можно изменять давление в выходной части Т-образной трубки и таким образом обеспечивать перемежающееся давление. Положительные свойства этой системы заключаются в крайней простоте конструкции, удобстве при эксплуатации, легкости управления дыханием, сведении до минимума мертвого пространства и сопротивления дыханию. Наличие мешка с отверстием на конце позволяет обеспечить более медленное и плавное повышение давления на вдохе, чем при использовании системы Ауге, что имеет большое значение для оксигенации, так как увеличивает время контакта крови с газами в легких. Скорость тока газов, устанавливаемая по дозиметру, не должна быть меньше удвоенной величины минутного объема дыхания ребенка (Marple-son, 1954; Inkster, 1956). В этом случае условий для накопления СО<sub>2</sub> не будет. Не следует пользоваться слишком маленьким мешком (менее 200—250 мл), ибо при одинаковой силе сжатия величина давления ока-

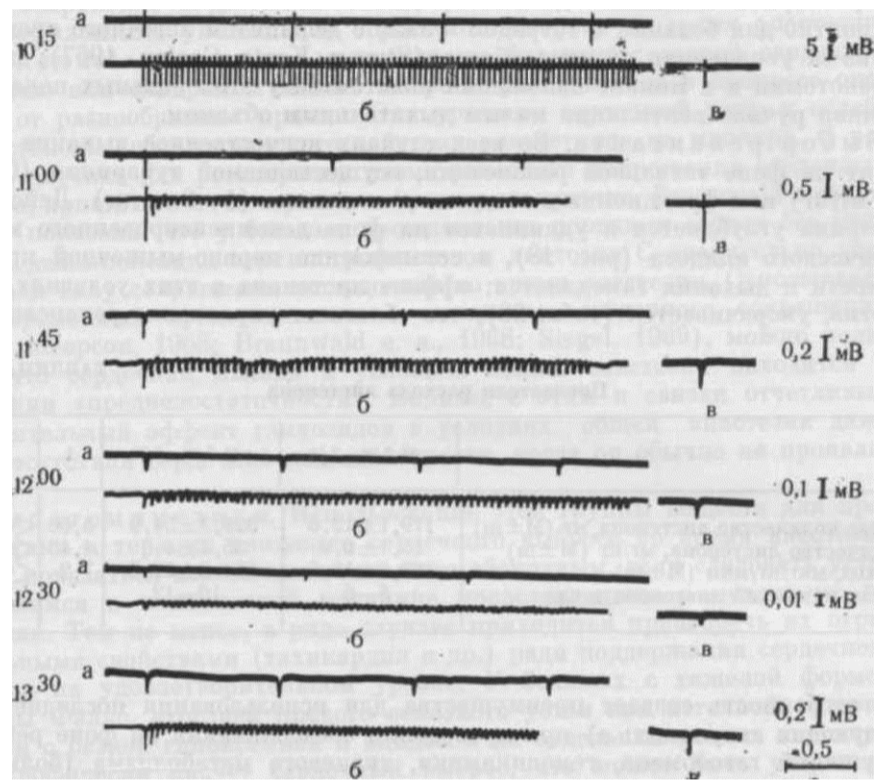


Рис. 15. Течение релаксации при тетраде Фалло тяжелой формы. Операция: наложение внутриперикардального аорто-легочного анастомоза. 10к — исходная электрокардиограмма; 11<sup>00</sup> — через 30 мин после введения 0,5 мг/кг туберина (рН 7,38; рСО<sub>2</sub> 20,0; ВЕ — В,5); 11<sup>45</sup>, 12<sup>00</sup>, 12<sup>30</sup> — углубление блока после окклюзии правой легочной артерии (И<sup>00</sup>) и развития метаболического ацидоза: рН 7,05; рСО<sub>2</sub> 22,5; ВЕ > —25; 13<sup>30</sup> — начало восстановления проводимости после пуска анастомоза и ликвидации декомпенсированного ацидоза (рН 7,42; рСО<sub>2</sub> 33,0; ВЕ — 3,0); а — стимуляции частотой 1 — 1,5 Гц; б — 25—30 Гц; в — одиночное раздражение после тетануса.

жется обратно пропорциональной диаметру мешка. Величина давления, развиваемая при сжатии мешка, контролируется на протяжении операции с помощью вмонтированного в систему манометра. Она не должна превышать 15—20 см вод. ст. Желательно пользоваться мешком из тонкой и эластичной резины, чтобы тактильные ощущения, возникающие при сопротивлении дыханию, были более отчетливы.

Управляемое дыхание должно проводиться в режиме нормовентиляции (рСО<sub>2</sub> 33—38 мм рт. ст.), без чрезмерного повышения давления в дыхательных путях и при соотношении длительности вдоха к выдоху 1:2. При гипервентиляции и высоком давлении на вдохе (более 18—20 см вод. ст.) увеличивается сопротивление для тока крови через легкие, уменьшается венозный возврат крови к сердцу, снижается тоническая активность постганглионарных волокон, иннервирующих миокард, что обуславливает снижение минутного выброса (Prys-Roberts e. a., 1967; Andersen e. a., 1967; Pontophidan e. a., 1970; Gilston, 1971). Mostert с соавт. (1968) показали, что при снижении рСО<sub>2</sub> с 38 до 18 мм рт. ст. резко падает длительность и количество импульсов, адресуемых сердцу по пост-ганглионарным симпатическим волокнам, в результате чего в два раза уменьшается МО кровообращения. Поддержание нормального напряжения углекислоты важно также для профилактики уменьшения мозгового кровотока и гипоксии мозга (Rossando, 1968; Cantu e. a., 1969; Gilston, 1971).

Чрезмерное повышение давления в дыхательных путях наиболее неблагоприятно для больных с тетрадой Фалло с дефицитом легочного кровотока из-за увеличения степени сброса (Strong, Keats, Gooley, 1967); после торакотомии и в момент наложения анастомоза у этих больных показана нежная ручная вентиляция малым дыхательным объемом.

**Выбор релаксанта.** Во всех случаях искусственное дыхание проводят на фоне тотальной релаксации, осуществляемой тубарином (0,3— 0,5 мг/кг) или фракционным введением листенона (1—2 мг/кг). Действие тубарина углубляется и удлиняется на фоне декомпенсированного метаболического ацидоза (рис. 18), восстановление нервно-мышечной проводимости и дыхания замедляется; эффект листенона в этих условиях, напротив, укорачивается (табл. 29). что облегчает управление релаксацией.

ТАБЛИЦА 29

Правильное название расхода листенона

	pH 7,4;—7,6	pH 7,09—7,31	t	P
<b>Общее количество листенона, мг (M±t)</b>	<b>119,1± 12,6</b>	<b>325,3±54,9</b>	<b>3,66</b>	<b>&lt;0,01</b>
<b>Количество листенона, мг/кг (M±ш) Расход,</b>	<b>15,1±0,9</b>	<b>35,7±4,5</b>	<b>4,43</b>	<b>&lt;0,001</b>
<b>мкг/кг/мжп (M±ш) Число инъекций</b>	<b>193,8±10,5</b>	<b>374,3±22,8</b>	<b>7,2</b>	<b>&lt;0,001</b>
<b>листенона в час</b>	<b>5-6</b>	<b>10-12</b>		

Эта особенность создает преимущества для использования последнего в следующих ситуациях: а) при проведении обезболивания на фоне резких нарушений газообмена, гемодинамики, тканевого метаболизма (больные, тетрадой Фалло, оперируемые в состоянии одышечно-цианотического приступа) ; б) при операциях, выполнение которых неизбежно сопровождается резкими сдвигами гемодинамики и КЩР в связи с окклюзией магистральных сосудов (операция наложения анастомозов по Поттсу, Кули, операция Ханлона — Блелока).

**Пути профилактики и терапии снижения МОК во время операции.** Эта проблема актуальна для больных с тяжелой сердечно-сосудистой недостаточностью, низким или фиксированным сердечным выбросом, а также для детей с «синими» пороками сердца, резкой артериальной гипоксемией, гипотонией и ацидозом. Анестезиолог должен помнить о мероприятиях, соблюдение которых важно для предупреждения резкого уменьшения сердечного выброса. К их числу относятся: а) исключение из анестезиологической практики средств, оказывающих выраженное неблагоприятное действие на миокард и кровообращение; б) медленная мягкая индукция в наркоз; в) дробное введение препаратов в больших разведениях с интервалами между отдельными порциями; г) постепенное насыщение организма анестетиком без резкого увеличения его концентрации во вдыхаемой смеси; д) повышенная оксигенация при нормокап-ническом режиме вентиляции и максимально низком среднем внутриле-гочном давлении.

Исключительно важным в поддержании нормальной сократительной функции сердца является адекватная защита от хирургического стресса. Ф. Г. Углов с соавт. (1972), В. И. Страшнов с соавт. (1972) обнаружили резкое снижение содержания норадреналина в миокарде при операциях у больных с пороками сердца, причиной которого была его усиленная секреция в ответ на травму из-за недостаточности традиционных методов анестезии (НЛА, ГОМК, закись азота). Использование пресинаптических симпатолитиков (орнид) или перидуральной анестезии препятствовало истощению запасов норадреналина в сердце. Учитывая важную роль эндогенного норадреналина в поддержании сократительного статуса мио-

карда, сохранение нормальной концентрации его далеко не безразлично для профилактики уменьшения сердечного выброса во время анестезии.

Сердечные гликозиды назначают больным с острой сердечной слабостью или синдромом малого выброса, развившимся в процессе операции от разнообразных причин. Они урежают сердечный ритм и ослабляют степень неблагоприятного действия анестетиков на миокард. С помощью датчика для регистрации изометрического напряжения сердечных волокон, пришитого на поверхности правого желудочка, Braunwald с соавт. (1961) показали, что у больных врожденными пороками сердца без признаков декомпенсации ацетилстрофантин и лантозид С значительно увеличивали силу сокращения желудочков во время анестезии. Основываясь на современных представлениях о механизме сердечного сокращения (Ф. З. Меерсон, 1968; Braunwald e. a., 1968; Siegel, 1969), можно полагать, что сердечная мышца в условиях общей анестезии находится в состоянии «преднедостаточности». Видимо, с этим и связан отчетливый положительный эффект гликозидов в условиях общей анестезии даже при отсутствии сердечной недостаточности, когда он обычно не проявляется.

Симпатомиметики. Использование этой группы веществ для профилактики и терапии снижения сердечного выброса во время анестезии может показаться нелогичным или даже абсурдным, если следовать установившимся в клинической медицине представлениям о механизме их действия. Тем не менее, в ряде случаев приходится пренебречь их отрицательными свойствами (тахикардия и др.) ради поддержания сердечного выброса на удовлетворительном уровне. У больных с тяжелой формой тетрады Фалло, атрезией правого венозного устья или легочной артерии в связи с резкой гипоксемией и ацидозом на отдельных этапах операции катастрофически падает сердечный выброс, что может быть устранено лишь введением мощных адреностимуляторов, увеличивающих миокардиальную сократимость. Из большого числа средств наиболее пригодны симпатомиметики, обладающие преимущественным действием на (3-ре-цепторы. К ним относится изадрин и адреналин, которые мы назначали в микродозах капельно в большом разведении (1 мл на 500 мл 5% раствора глюкозы). У тяжелых больных их введение следует начинать еще до начала анестезии и операции, чтобы поддержать кровообращение в момент индукции, выделения сосудов и наложения анастомоза.

Широко используют адреностимуляторы для терапии низкого сердечного выброса или острой слабости миокарда, развившейся в процессе операции или в послеоперационном периоде. Для успешного поддержания кровообращения при операциях с искусственным кровообращением целесообразно профилактическое введение положительных инотропных средств (алюпент, новодрин). Их начинают вводить в конце перфузии и продолжают введение в постперфузионном периоде в тех случаях, когда анестезиолог ожидает развитие слабости миокарда, нарушение его конт-рактильного статуса или осложнение постперфузионного периода синдромом «малого выброса» сердца. Это относится к больным с аномалией Эбштейна, тетрадой Фалло, к коррекции пороков в условиях пережатой аорты. Для восстановления МОК и терапии низкого сердечного выброса в этих случаях наряду с р-адреностимуляторами должны использоваться гликозиды, кортикостероиды, АТФ, кокарбоксилаза, глюкоза с инсулином в сочетании с восстановлением циркуляторного равновесия и адекватной инфузией жидкости (А. А. Бунятян и др., 1972; Lillehei e. a., 1967).

Диоксифенилаланин и другие предшественники биосинтеза катехоламинов привлекли в последние годы внимание как средства, повышающие резервные возможности сердца и его устойчивость к отрицательному действию анестетиков и хирургической травмы. Назначение больным с врожденными пороками сердца диоксифенилаланина по 5 мг/кг в сутки в течение 4 дней перед операцией приводит к увеличению систолического

выброса перед операцией, препятствует снижению уровня эндогенных катехоламинов в миокарде и уменьшает риск неблагоприятного действия анестезии и операции на сердце (Ф. Г. Углов и др., 1972; В. И. Страшнов и др., 1972).

Назначение предшественников синтеза катехоламинов наиболее показано в предоперационном периоде у больных с «синими» пороками с исходной хронической гипоксемией, ацидозом, гипотонией, фиброэластозом сердца, различными формами кардиомиопатий с целью профилактики уменьшения сердечного выброса во время анестезии.

Перспективным в этом направлении может оказаться применение гормона  $\alpha$ -клеток поджелудочной железы — глюкагона, обладающего выраженным положительным инотропным эффектом (Parmely e. a., 1968; Klein e. a., 1968; Linhart e. a., 1968; Williams e. a., 1969; Manchester e. a., 1970; Diamond e. a., 1970; Pohimbo e. a., 1970; Howitt, 1971), а также метаболитических субстратов, участвующих в процессах гликолиза после стадии образования фруктозо-6-фосфата (фруктозо-6-фосфат, жирные кислоты) (П. К. Дьяченко и др., 1962; Ко е. а., 1970, 1971).

Блокада рефлексов на механическое раздражение сердца и крупных сосудов представляет одну из важных задач в периоде поддержания анестезии. Манипуляции на корне легкого, аорты, перикарде, предсердиях, полых венах, желудочках всегда сопровождаются рефлекторными изменениями гемодинамики, которые чаще проявляются экстрасистолией, тахикардией, снижением артериального давления; иногда они могут выражаться в резкой брадикардии или, напротив, пароксизмальной тахикардии, переходящей в фибрилляцию. Их происхождение обусловлено несколькими моментами: а) травматичным раздражением рефлекторных зон; б) их повышенной возбудимостью у больных с пороками сердца; в) недостаточным торможением сердечных рефлексов. Начало этих рефлексов связано с возбуждением различных отделов обширной афферентной системы сердца. Принято различать несколько групп рецепторов (В. Н. Черниговский, 1960; Г. И. Косицкий, 1967; Л. И. Осадчий, 1967; Goormaghtigh e. a., 1939; Aviado e. a., 1951; Coleridge e. a., 1955; Neumans e. a., 1958; Paintal, 1963).

Субэпикардиальные рецепторы располагаются в основном в предсердиях и в устьях полых вен. Большая часть их выполняет прессорецепторную функцию, контролирующую частоту сердечных сокращений в ответ на изменение давления и объема крови. Субэпикардиальные рецепторы расположены непосредственно под эпикардом правого и левого желудочков. Миокардиальные рецепторы разбросаны в основном в мускулатуре желудочков. Они, как и предыдущие, относятся к механо- и хеморецепторам. Их раздражение, обусловленное изменениями внутрижелудочкового объема и давления и действием химических агентов, может вызывать как стимуляцию, так и замедление ритма и гипотензию. Коронарные рецепторы расположены в главных коронарных артериях и вблизи от них. Стимуляция их приводит к брадикардии и гипотонии. Эпикардиальные и перикардиальные рецепторы выполняют механорецепторную функцию; их раздражение сопровождается тахикардией и появлением гетеротопных центров сокращения.

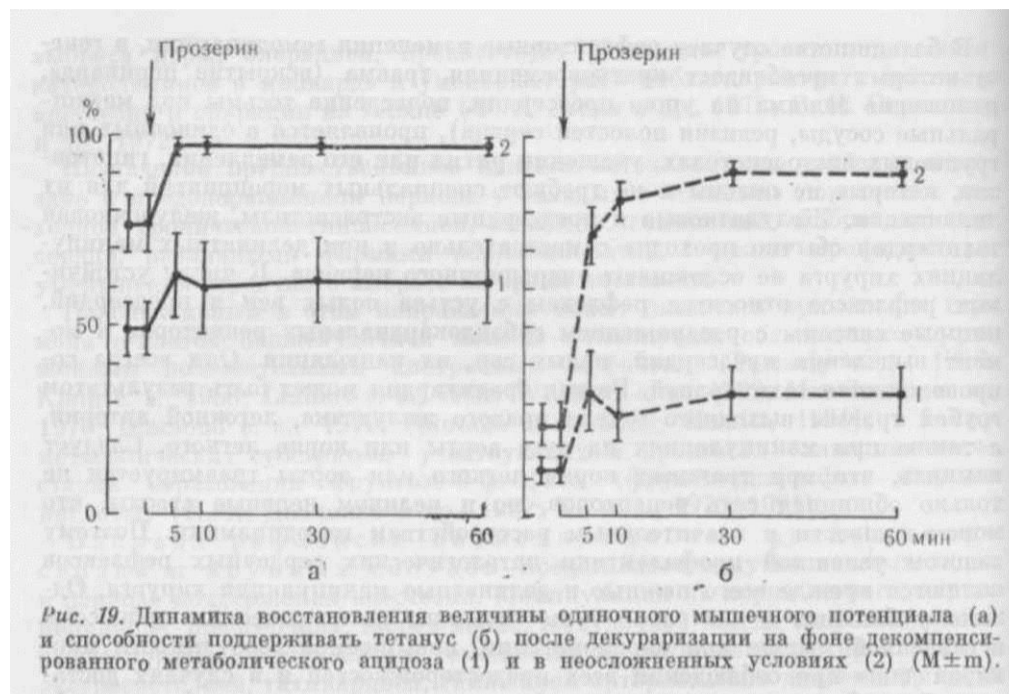
Основная масса афферентных импульсов от этих рецепторов передается по блуждающим нервам, афферентный путь проходит как по симпатическим, так и по парасимпатическим волокнам через вегетативные ганглии. Это так называемые истинные вегетативные рефлексы. Кроме этого, раздражение рефлексогенных зон может реализовываться через внутриорган-ные рефлекторные дуги, замыкающиеся в пределах самой ткани сердца по принципу «периферических рефлексов». Их функционирование объясняют хорошо известный анестезиологам факт невозможности блокады патологических рефлексов в ответ на механическое травмирование различных зон сердца простым углублением наркоза.

В большинстве случаев рефлекторные изменения гемодинамики, в генезе которых преобладает кратковременная травма (вскрытие перикарда, наложение зажима на ушко предсердия, подведение тесьмы под магистральные сосуды, ревизия полостей сердца), проявляется в одиночных или групповых экстрасистолах, учащении ритма или его замедлении, гипотонии, которые не опасны и не требуют специальных мероприятий для их ликвидации. Желудочковые и предсердные экстрасистолы, желудочковая тахикардия обычно проходят самостоятельно и при деликатных манипуляциях хирурга не осложняют операционного периода. К числу устойчивых рефлексов относятся рефлексы с устьев полых вен и предсердий, которые связаны с раздражением субэндокардиальных рецепторов в момент выделения предсердий, полых вен, их канюляции. Они всегда сопровождаются тахикардией. Резкая брадикардия может быть результатом грубой травмы выходного отдела правого желудочка, легочной артерии, а также при манипуляциях на дуге аорты или корне легкого. Следует помнить, что при тракциях корня легкого или аорты травмируется не только обширная сеть рецепторов, но и целиком нервные стволы, что может привести к значительным расстройствам гемодинамики. Поэтому залогом успешной профилактики патологических сердечных рефлексов являются прежде всего нежные и деликатные манипуляции хирурга. Однако у больных с длительно существующим патологическим процессом в сердечной мышце при кардиомегалии, повышенной возбудимости миокарда даже при соблюдении всех предосторожностей и в случаях достаточной глубины наркоза и гипорефлексии манипуляции в области рефлексогенных зон сердца могут вызывать резкие нарушения гемодинамики. В этих случаях анестезиолог не должен шаблонно углублять наркоз, так как, во-первых, рефлекторные расстройства, возникающие при манипуляциях на сердце, не всегда устраняются углублением наркоза; во-вторых, оно может привести к снижению сердечного выброса, углублению гипотонии и усугубить тем самым расстройства кровообращения. При развитии резкой тахикардии или брадикардии, гипотонии следует прекратить работу в рефлексогенной зоне, добиться восстановления исходного ритма и только после этого продолжать операцию. Анестезиолог должен обязательно проверить количество подаваемых анестетиков, глубину наркоза, вентиляцию, уровень оксигенации. Если имеются хоть малейшие сомнения в качестве обезболивания, необходимо усилить анальгезию, перейти на ручную вентиляцию, увеличить количество подаваемого кислорода, сменить абсорбер и взять пробы крови на  $pCO_2$ ,  $pO_2$  и  $HbO_2\%$ . Если повторные манипуляции осложняют течение операции экстрасистолией или резкой тахикардией, несмотря на достаточную глубину наркоза, гипорефлексии и отсутствие нарушений вентиляции, то должны быть приняты специальные меры по блокаде патологических сердечных рефлексов. В подобных случаях они связаны или с повышенной возбудимостью рецепторных окончаний в сердце или с недостаточностью торможения вегетативной нервной системы, которое может иметь место, несмотря на вполне достаточную формальную глубину наркоза.

Понижение возбудимости сердечной мышцы и углубление пейро-вегетативного торможения может быть достигнуто внутривенным введением местных анестетиков — новокаина (40—60 мл 0,5% раствора) или лидокаина (10—20 мл 2% раствора). Мы широко пользуемся их профилактическим введением после торакотомии.

Наиболее эффективен ксилокаин как в профилактическом, так и лечебном отношении. Он обычно неэффективен при суправентрикулярных аритмиях, но обладает выраженной способностью устранять желудочковую экстрасистолию, препятствовать и устранять желудочковую тахикардию при операциях у больных с повышенной возбудимостью миокарда.

Для профилактики и ликвидации рефлекторной желудочковой экстрасистолы и тахикардии применяют также **индерал** (пропранолол). Этот



препарат наряду с  $\beta$ -адреноблокирующим эффектом обладает, подобно лидокаину, местноанестезирующими свойствами и стабилизирующим действием на мембрану миокардиальных волокон. Он эффективен как при су-правентрикулярной, так и при желудочковой экстрасистолии и тахикардии. Мы применяли индерал в дозе 0,02—0,04 мг/кг; при отсутствии реакции дозу повторяют.

**Выведение из наркоза.** Правильное проведение этого этапа анестезии оказывает большое влияние на благоприятное течение как ближайшего послеоперационного периода, так и на исход операции. Период выхода из наркоза условно разделяют на два этапа: декураризацию и пробуждение больного.

Декураризация направлена на снятие действия мышечных релаксантов, восстановление тонуса скелетной мускулатуры и внешнего дыхания. Она показана только в периоде ликвидации нервно-мышечного паралича, при начавшемся процессе восстановления нервно-мышечной передачи, активном диафрагмальном дыхании и при отсутствии нарушений КЩР электролитного баланса, расстройств периферической гемодинамики и моче-выделительной функции почек.

Снятие действия кураре наиболее эффективно при комбинированном применении прозерина (1 мг), галаптамина (10 мг) и пантотената кальция (1000 мг) (С. С. Ганина, 1968). При наличии указанных выше осложнений прозерин (галаптамин) не оказывает декураризирующего действия (рис. 19). В этих случаях декураризация противопоказана; анестезиолог должен идти не по пути насильственной ликвидации блока, а по пути стимуляции естественных механизмов детоксикации и медленного спонтанного выхода их кураризации.

Анестезиолог может приступить к пробуждению больного только после полноценного восстановления всех функций организма, адекватно выполненной операции, нормализации газообмена, кровообращения, кислотно-щелочного баланса, восстановления дефицита крови и ОЦК. До пробуждения необходимо добиться восстановления дыхания, ориентируясь на частоту, глубину, ритм дыхательных движений, равномерное участие диафрагмы и грудных мышц в акте вдоха, отсутствие западения межреберных промежутков при дыхании, исчезновение двухфазного вдоха, рав-

номерное проведение дыхательных шумов над поверхностью легких при аускультации и, наконец, нормальные показатели газов крови и КЩР. Особое внимание должно быть обращено на туалет трахео-бронхиального дерева, ликвидацию пневмоторакса, полное расправление легких, эвакуацию желудочного содержимого, восстановление гемогидробаланса, поддержание температуры тела. После проведения этих мероприятий и наблюдения за больным, находящимся на самостоятельном дыхании в течение 15—20 мин, можно приступить к пробуждению при условии стабильной гемодинамики, нормальной ЭКГ, полноценного дыхания. Для этого выключают ингаляционный анестетик, устанавливают большой поток кислорода по полуоткрытой системе. При неосложненном течении операционного периода и гладком пробуждении производят экстубацию, туалет трахеи и полости рта и переводят больного в послеоперационную палату. Анальгетики назначают по показаниям (анальгина 2—4 мл внутривенно, промедола 0,5—1 мл подкожно).

При наличии декомпенсации кровообращения, легочной гипертензии, резко выраженной гипотрофии, нарушений коронарного кровообращения не следует спешить с экстубацией и переводом на самостоятельное дыхание, даже если операция протекала гладко и улучшила состояние больного. Этому принципа мы придерживаемся при всех операциях. Абсолютными показаниями к продленной искусственной вентиляции легких являются: а) осложненное течение операционного периода (гипоксия, массивная кровопотеря, неадекватная перфузия и т. п.); б) наличие признаков сердечной недостаточности или синдрома «малого выброса»; в) нарушения в постоянстве внутренней среды организма (дефицит ОЦК, электролитный дисбаланс, некорригированная гемодилуция, олигурия, гипергликемия, нарушения терморегуляции и т. д.); г) недостаточность внешнего дыхания или неэффективность газообмена; д) подозрение на осложнения со стороны центральной нервной системы (отек мозга, эмболия).

Искусственная вентиляция легких должна проводиться до полной нормализации функционального состояния организма.

#### Частные вопросы анестезии при коррекции пороков сердца

**Перевязка открытого артериального протока. Сужение легочной артерии по Мюллеру — Альберту.** Анестезия при этих операциях имеет много общего, поскольку они выполняются у больных с возросшим легочным кровотоком и часто легочной гипертензией вследствие сброса крови слева направо. Риск операции увеличивается у больных ОАП и ДМЖП с резкой легочной гипертензией (Ш а—Ш б по классификации В. И. Бураков-ского, В. А. Бухарина и Л. Р. Плотниковой), когда давление в легочной артерии выше  $2/3$  системного, равно (уравновешенный сброс) или превышает его (обратный сброс) и декомпенсацией кровообращения (Н б — П П) с резкой одышкой, тахикардией, кардиомегалией, увеличением печени, отеками и пр.

В обоих случаях анестезия проводится так же, как и при простой торакотомии.

Наилучшей для этих больных является нейролепт-анальгезия или фторотановый наркоз с добавлением анальгетиков (промедол, морфин, фен-танил) на фоне 50% закиси азота. Гипотензивный эффект фторотана на системную и легочную гемодинамику представляет существенные выгоды у больных с легочной гипертензией, особенно на момент перевязки протока и после нее, когда нужно воспрепятствовать развитию выраженных вазомоторных реакций при перестройке циркуляции.

При перевязке боталлова протока анестезиолог должен быть готов к быстрому переливанию крови, которое может потребоваться



при ранении протока в момент его выделения или лигирования. Нарушения ритма нетипичны для этой операции. В отдельных случаях может развиваться брадикардия при выделении протока у легочной артерии. Однако она, как правило, ликвидируется самопроизвольно. При наличии резкой легочной гипертензии и больших размеров протока показано применение управляемой гипотонии, для чего может использоваться или фторотан, или ганглиоблокаторы (пентамин, арфонад). В большинстве случаев ограничиваются увеличением концентрации фторотана до 1,5—2 об.%, достаточной для снижения артериального давления на 25—30% от исходного. Последнее создает условия для легкого лигирования протока и предотвращает последующий резкий подъем давления в аорте.

У больных с резкой легочной гипертензией после перевязки протока и окончания операции усиленную работу сердца облегчают назначением глюкозидов, спазмолитиков, эуфиллина. При увеличении артериального давления более 30% от исходного мы пользуемся ганглиоблокаторами (пентамин или капельное введение арфонада).

При операции сужения легочной артерии в момент рассечения перикарда и подведения тесьмы под легочную артерию наблюдаются окстрасистолия и периоды кратковременного учащения ритма, которые не опасны и могут быть предупреждены или купированы введением лидокаина, новокаина (5—10 мл), промедола (0,15—0,3 мл). Резкие нарушения кровообращения возникают при чрезмерном сужении легочной артерии. Для получения необходимого эффекта операции требуется уменьшение ее диаметра на  $\frac{1}{3}$  первоначального. Это может вызвать резкую бради-кардию вплоть до остановки сердца и падения давления. При этом следует быстро распустить тесьму. Посинение миокарда и умеренная брадикардия свидетельствуют о возникновении обратного сброса и также требуют немедленного ослабления манжеты. Суживание легочной артерии должно осуществляться дозированно и очень нежно — в этом залог гладкого течения операционного периода. По окончании операции показана дигитализация, полноценное обезболивание, предупреждение резких констрикторных сосудистых реакций, профилактика острой сердечной недостаточности и мероприятия, направленные на нормализацию легочного кровотока и газообмена.

Наложение аорто-легочных анастомозов. Течение операционного периода и методика анестезии мало чем отличаются при создании различных видов соустьев (по Поттсу, Блелоку, Ватерстоуп — Кули) в целях паллиативной коррекции тетрады Фалло, атрезии клапанов легочной артерии, атрезии трехстворчатого клапана или транспозиции магистральных сосудов. В то же время при сравнении с обычными внутривидовыми операциями эти вмешательства отличаются рядом характерных особенностей.

Наложение межартериальных сосудистых анастомозов проводится как в плановом, так и в экстренном порядке по двум основным показаниям: наличие резкой артериальной гипоксемии и осложнение порока одышечно-цианотическими приступами. Эти больные представляют наиболее тяжелую группу среди больных с врожденными пороками сердца. Резкая артериальная гипоксемия, дефицит легочного кровотока, ацидоз, нарушения гемодинамики требуют от анестезиолога еще до начала операции компенсации дыхательных нарушений, нормализации КЩР, ликвидации ацидоза; стабилизации гемодинамики при развитии гипотонии, инфузии жидкости в целях профилактики обезвоживания и уменьшения вязкости крови.

Течение операционного периода у больных с тетрадой Фалло неизбежно осложняется увеличением вено-артериального сброса, углублением гипоксемии, метаболического ацидоза, которые обычно имеют место после вскрытия плевральной полости и могут достигать крайних степеней при окклюзии легочной артерии. Основным фактором, обуславливающим увеличение степени сброса, является устранение отрицательного внутриплеврального давления в условиях дефицита кровотока через легкие. Strong,

Keats и Gooley (1967) наблюдали двукратное снижение напряжения кислорода у больных с тетрадой Фалло после торакотомии.

Установлено, что в большинстве случаев гипоксемия нарастает постепенно, достигая максимума в момент окклюзии и наложения анастомоза (Ф. Ф. Белоярцев, 1968). Это выражается в снижении напряжения кислорода в артериальной крови, увеличении дефицита оснований, снижении рН, несмотря на возрастание объема легочной вентиляции (табл. 30).

ТАБЛИЦА 30

Показатели ионного натрия и КЩР на различных этапах операций наложении меж артериальных сосудистых анастомозов

Период	рО <sub>2</sub>	рН	ВВ, мэкв/л	рСО <sub>2</sub> , мм рт. ст.
До операции	58±7,3	7,36 ± 0,01	—6,0±0,3	30,1±1,3
После интубации	76±5,4	7,40±0,02	—6,0±0,6	26,5±3,1
После торакотомии	+ 6,6	7,37±0,01	—7,2±0,5	28,7±1,4
В период выделения сосудов	50±6,9	7,30±0,01	—10,2 ± 0,7	32,4±1,8
В момент наложения анастомозов	42±7,1	7,25±0,02	—12,4±2,1	40,5±3,3
После операции	82±4,9	7,35±0,01	—8,8±0,4	30,0±1,8

У детей в возрасте до 5 лет имеет место смешанный ацидоз за счет увеличения дефицита оснований и углекислоты в результате ограниченного легочного кровотока и прямого попадания венозной крови в артериальную систему. Аналогичные данные установлены В. Ю. Островским (1970). В связи с закономерным углублением артериальной гипоксемии не используют закись азота после торакотомии, а у тяжелых больных, начиная с периода введения в наркоз, проводят вентиляцию только чистым кислородом.

Увеличение степени артериальной гипоксемии зависит от давления в аорте, снижение которого при неизменной степени стеноза приводит к увеличению вено-артериального сброса. На рис. 20 представлены показатели КЩР у больных с разным уровнем артериального давления при фто-ротаном наркозе. Степень ацидоза значительно больше в группе с относительно низким уровнем артериального давления. По этой причине Moffit с соавт. (1968) считают нецелесообразным использование галотана при артериальном давлении ниже 90 мм рт. ст. Strong с соавт. (1967) рекомендуют для уменьшения сброса при коррекции тетрады Фалло использовать сосудосуживающие средства. В случаях значительного увеличения гипоксемии для поддержания анестезии пользуются диэтиловым эфиром, обладающим симпатомиметическими свойствами и способностью стимулировать кровообращение, или вводят небольшие дозы симпатомиметиков (адреналина 0,2—0,3 мл, эфедрин 0,2—0,3 мл) капельно в большом разведении, что препятствует резкому увеличению вено-артериального сброса. Степень сброса увеличивается также при возрастании внутр-рлегочного сопротивления току крови в том случае, когда проводится искусственная вентиляция большим дыхательным объемом или с высоким давлением на вдохе.

У больных с тетрадой Фалло, особенно у маленьких детей, следует проводить нежную вентиляцию малым дыхательным объемом без чрезмерного увеличения давления в дыхательных путях.

При выделении сосудов для наложения анастомоза и в периоде их окклюзии часто наблюдаются резкие расстройства гемодинамики, проявляющиеся в замедлении ритма, гипотонии, остановке сердца и кровообращения. Синусовая брадикардия на этом этапе обусловлена различными




Рис. 20. Показатели кислотно-щелочного равновесия при наложении аорто-легочного анастомоза у больных с тетрадой Фалло с разным уровнем артериального давления. Простой штрих — рСО<sub>2</sub>; точечный штрих — щелочной избыток; крестообразный штрих — pH.

причинами. Наиболее частая причина — механическое раздражение корня легкого и развитие вагусных рефлексов на сердце, которые легко реализуются на фоне ацидоза и гипоксемии. Эта группа осложнений устраняется атропинизацией и деликатной препаровкой корня легкого. Другой причиной брадикардии является резкое подтягивание ветви легочной артерии, что затрудняет ток крови по стволу и другой ветви легочной артерии. Мы наблюдали остановку сердца при пережатии правой ветви легочной артерии в случаях гипоплазии левой. В этих случаях лечебные мероприятия оказываются неэффективными из-за нарушения оттока из правого желудочка. Перед наложением анастомоза хирург должен сделать пробное пережатие легочной артерии и выждать 3—4 мин. Если брадикардии или нарушений коронарного кровотока не наступает, можно приступить к наложению анастомоза, который следует формировать по возможности быстро и нужной величины. Адекватно выполненное обходное соустье обеспечивает быстрое успешное течение. При чрезмерно широком анастомозе с явлениями легочной гиперволемии и гипоксией, лечение которой и у

рый эффект оксигенации и послеоперационного периода. анестезиологу приходится бороться и отека, при недостаточном соустье

этих больных малоэффективно. Возмещение кровопотери может понадобиться на этапе восстановления кровотока через наложенный анастомоз. У детей старше 5 лет при наличии полицитемии возмещают кровопотерю, превышающую лишь 15% ОЦК. У таких больных показано переливание жидкости и низкомолекулярного декстрана. У детей грудного возраста возмещают кровопотерю полностью. Обязательна коррекция КЩР с помощью трис-буфера (ТНАМ), который целесообразно вводить капельно под контролем показателей pH, BE, SB. Раствор бикарбоната натрия малоэффективен с целью ликвидации ацидоза у больных с «синими» пороками сердца.

Большой опыт анестезии при паллиативной коррекции цианотических пороков сердца позволяет выделить следующие мероприятия, принципиально важные для неосложненного течения операционного периода: а) использование для вентиляции легких чистого кислорода; б) проведение управляемого дыхания без чрезмерного повышения давления в дыхательных путях (не более 15 см вод. ст.); в) избежание развития гипотонии; г) периодическое расправление легкого на стороне операции для уменьшения гипоксемии; д) пробное пережатие одной ветви легочной артерии до наложения анастомоза; е) формирование соустья по возможности быстро и соответствующего размера.

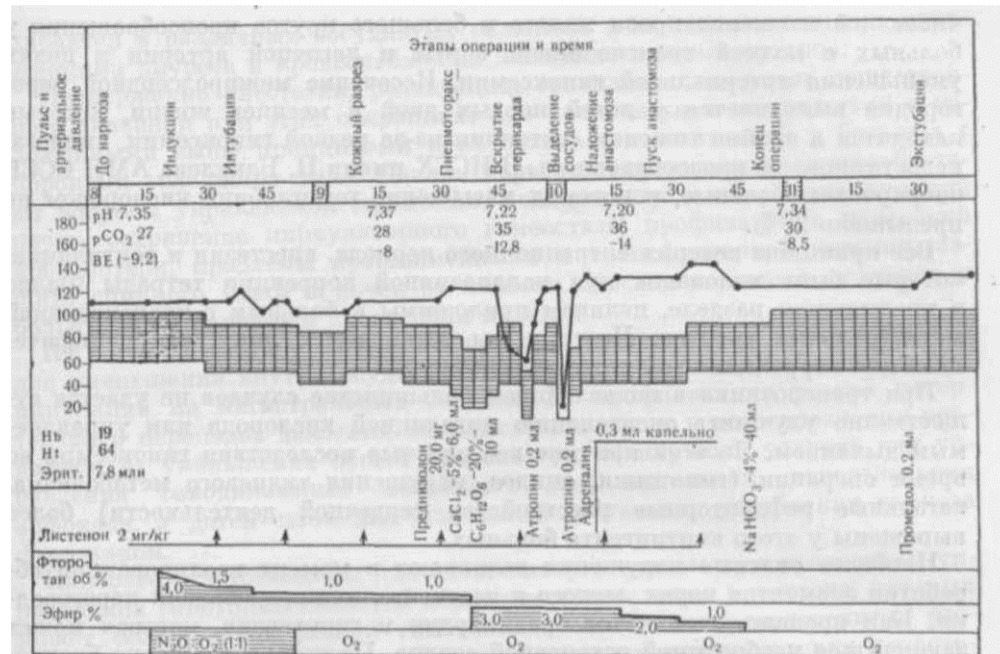


Рис. 21. График течения анестезии при наложении аорто-легочного анастомоза по Кули у больного с тяжелой формой тетрады Фалло.

Соблюдение этих положений позволяет значительно обезопасить операционный период у больных с тетрадой Фалло и улучшить результаты лечения. Течение операции и анестезии при наложении внутривисцеральной анастомоза между восходящей аортой и правой ветвью легочной артерии по Ватерстоун — Кули у больного тетрадой Фалло приведено на рис. 21.

В ряде случаев при тяжелых формах тетрады Фалло с резко выраженной артериальной гипоксемией (PaO<sub>2</sub> 15—30 мм рт. ст.) и дефицитом кровотока через легкие не удается ни избежать, ни купировать резких расстройств газообмена и гемодинамики во время операции. У этих детей общепринятые методы анестезии и управляемой вентиляции легких не в состоянии существенно улучшить оксигенацию и предотвратить катастрофическое увеличение сброса, гипоксемии и расстройств кровообращения при наложении обходных межартериальных соустьев. При дыхании чистым кислородом оксигенация крови существенно не улучшается. В этих случаях показана операция наложения анастомоза в условиях повышенного барометрического давления. Проведение внутригрудного этапа при 2—3,5 ата позволяет улучшить оксигенацию больных, предупреждает резкое падение содержания кислорода в артериальной крови в момент окклюзии сосудов и наложения соустья, что позволяет выполнить основной этап операции без осложнений. В момент пережатия сосудов и формирования анастомоза не отмечается тех расстройств гемодинамики, которые типичны для этого рода операций при нормальном артериальном давлении. Период восстановления кровотока, выхода из наркоза протекает гладко. Первый опыт операций (В. И. Бураковский, Л. А. Бокерия, В. В. Алекси-Месхишвили, Г. Э. Фальковский, 1971) и анестезии (Ф. Ф. Белоярцев, Н. П. Абрамушкина, 1971) в барокамере дает основание считать барооксигенацию исключительно важным и эффективным средством снижения операционного риска при тяжелой форме тетрады Фалло.

Атриосептэктомия по Ханлону-Блелоку. Этот вид оперативного вмешательства направлен на создание межпредсердной коммуникации, увели-

чивающей смещение крови малого и большого кругов кровообращения у больных с полной транспозицией аорты и легочной артерии в целях уменьшения артериальной гипоксемии. Иссечение межпредсердной перегородки выполняется у детей первых дней и месяцев жизни, которые находятся в крайне тяжелом состоянии из-за резкой гипоксемии, ацидоза, недостаточности кровообращения. В ИССХ имени Н. Бакулева АМН СССР оперированы больные, у которых насыщение гемоглобина кислородом не превышало 20%.

Все принципы ведения операционного периода, анестезии и вентиляции, которые были изложены при паллиативной коррекции тетрады Фалло в предыдущем разделе, целиком приложимы к больным с транспозицией магистральных сосудов. Поэтому мы остановимся лишь на специфических для коррекции этой патологии деталях.

При транспозиции в подавляющем большинстве случаев не удастся существенно улучшить оксигенацию ингаляцией кислорода или управляемым дыханием. По этой причине все опасные последствия гипоксемии во время операции (гипотония, ацидоз, нарушения тканевого метаболизма, базальные рефлекторные расстройства сердечной деятельности) более выражены у этого контингента больных.

Наиболее опасные нарушения возникают в момент изолированной обработки элементов корня легкого и иссечения межпредсердной перегородки. Как правило, отмечается брадикардия и гипотензия, которая может закончиться необратимой остановкой сердца. Поэтому препаровка бронхо-сосудистого пучка, подведение турникетов и подход к межпредсердной борозде должны осуществляться как можно деликатнее. Далее в строгой последовательности (!), чтобы избежать застоя и кровоизлияний в легком, пережимают вначале легочную артерию, а затем легочные вены. В этот момент гипоксемия резко углубляется в связи с выключением одного легкого из газообмена. В момент основного этапа (наложение зажима на межпредсердную борозду, атриосептэктомия) неизбежна значительная травма, которая может осложниться стойким замедлением ритма, остановкой сердца, поперечной блокадой. Лечебные мероприятия малоэффективны в этот момент. Успех операции целиком зависит от четкости действий хирурга, быстрого иссечения перегородки диаметром не менее 1,5—2 см при сохранении проводящих путей и ушивания стенки предсердий, удаления зажима, восстановления кровотока путем последовательного освобождения легочных вен, бронха и артерии. При эффективно выполненной операции насыщение крови кислородом сразу же увеличивается.

При несоблюдении указанной последовательности пережатия и освобождения легочных сосудов анестезиологу приходится бороться с тяжелым интерстициальным отеком легких с кровоизлияниями, нарушением диффузии и газообмена, которые могут явиться причиной смерти, несмотря на адекватно выполненную атриосептэктомию. При проведении анестезии по поводу этого вмешательства, как и при наложении анастомозов в случаях тяжелых форм тетрады Фалло, различных вариантов гипоплазии правой половины сердца, целесообразна вентиляция чистым кислородом, поддержание анестезии эфиром, релаксация листеноном.

Для повышения безопасности атриосептэктомии у больных с полной транспозицией аорты и легочной артерии эту операцию следует выполнять в условиях повышенного барометрического давления (2,5—3,5 ата). В этом случае имеется возможность выполнить оперативное вмешательство по открытой методике, что позволяет более полноценно образовать дефект под контролем зрения.

**Резекция коарктации аорты.** Особенности обезболивания при этом виде оперативных вмешательств обусловлены неизбежными значительными перепадами артериального давления, резкими колебаниями циркуляторного равновесия, гемогидробаланса в связи с возможной массивной геморрагией, перестройкой гемодинамики, часто носящей противоположный

характер в различных сосудистых областях, а также возможными нарушениями диуреза и кровоснабжения жизненно важных органов.

Поддержание анестезии, релаксации, вентиляции не имеет существенного значения при этих операциях; оно проводится в соответствии с изложенными выше принципами и не отличается от таковой у больных с пороками «бледного» типа. Однако первостепенную важность приобретают вопросы управляемой гипотонии, поддержания и коррекции функций почек, сохранение циркуляторного гомеостаза, профилактика массивной кровопотери, проблемы кровезамещения и трансфузионной терапии, защита шитого мозга и почек от ишемии. Последние имеют значение у больных с сохраненным кровотоком по аорте.

Искусственная гипотония при операциях на аорте показана для уменьшения внутрисосудистого давления с целью: а) облегчения манипуляций на магистральных сосудах; б) профилактики резкой гипертензии и перепадов давления на момент окклюзии и восстановления кровотока; в) уменьшения общей кровопотери. Наилучшие условия для управления гемодинамикой возникают при капельном использовании арфонада. У детей часто для этих целей достаточно углубления наркоза фторотаном.

Наиболее ответственным для анестезиолога этапом при проведении управляемой гипотонии является период восстановления кровотока, который может осложниться резкой гипотонией, обильным кровотечением, расстройствами сердечной деятельности. К моменту восстановления кровотока в аорте действие всех гипотензивных средств сводится к минимуму, с избытком восполняется кровопотеря. Наготове должна быть система для струйного переливания крови и ее заменителей. Целесообразно перед «штием зажимов» ввести 20—60 мл 40% раствора глюкозы и 5—10 мл 10% раствора хлористого кальция. Хирург должен снимать с аорты зажимы постепенно, контролируя свои действия величиной кровопотери и степенью напряжения стенки аорты. При согласованных действиях хирурга и анестезиолога и проведении указанных мероприятий удается удерживать давление на уровне 100/70—80/50 мм рт. ст. При резком падении давления необходимо добиться его быстрого восстановления (хлористый кальций, мезатоп, эфедрин). После основного этапа операции ганглиоблокаторы применяют лишь для ликвидации гипертонических кризов.

Восполнение кровопотери и трансфузионная терапия исключительно важны при операциях на аорте. Они требуют точного определения кровопотери, диуреза, расчета экстрареальных потерь и строгого учета количества переливаемой жидкости, консерванта, крови. При тяжелых геморрагиях возмещение крови может быть недостаточным из-за введения большого количества цитрата и депонирования части кровяной массы. Поэтому обязателен контроль за показателями гемоглобина, гематокрита, эритроцитов, центрального венозного давления для своевременной профилактики **гиповолемии**. При операциях с массивной кровопотерей наилучшие результаты восстановления гемогидробаланса получены при восполнении 80% кровопотери цельной кровью и превышении количества трансфузируемой жидкости над ее суммарной потерей (на 20—30%) (Ю. С. Ежов и др., 1968). Больные после резекции коарктации аорты тяжело переносят невосполненную кровопотерю, в связи с чем для нормализации гемодинамики и в послеоперационном периоде приходится переливать им значительные количества жидкости, кровезаменителей и довольно часто прибегать к использованию ганглиоблокаторов и спазмолитиков для ликвидации гипертонических кризов.

**Поддержание диуреза.** У больных с типичной коарктацией аорты эта проблема не встает остро, так как существующие коллатерали обеспечивают удовлетворительный диурез при окклюзии аорты. У больных с сохраненным кровотоком по аорте опасна ишемия канальцевого и

клубочного аппаратов. Ее профилактика состоит в поддержании артериального давления на момент окклюзии не ниже 80 мм рт. ст., введении маннитола (0,3—0,5 г/кг) и низкомолекулярного декстрана.

Защита спинного мозга от ишемии при операциях на аорте с полноценным коллатеральным кровообращением достигается поддержанием артериального давления выше места окклюзии не ниже 130/80—120/70 мм рт. ст. при исходной гипертензии и 90/60—80/50 мм рт. ст. при ее отсутствии. В этих случаях степень коллатерального кровоснабжения спинного мозга достаточна. При реконструктивных операциях на грудной аорте при отсутствии или функциональной недостаточности коллатерального кровообращения пережатие аорты на срок более 40—45 мин опасно в связи с развитием ишемических поражений спинного мозга, печени, почек. В подобных случаях показана умеренная гипотермия (31—32°), которая позволяет увеличить безопасный срок пережатия аорты

до 17 ч.

## Принципы реанимации

Остановимся на некоторых вопросах реанимации, разрабатываемых современной реаниматологией. Следует различать профилактику терминальных состояний, неотложную реанимацию и реанимацию, проводимую после восстановления жизненных функций организма,—иными словами, лечение постреанимационной болезни (В. А. Неговский, 1971, 1975).

Большое внимание следует уделять профилактике клинической смерти. Необходимо не допускать длительного, даже относительного гипоксического состояния, которое может привести к ослаблению и прекращению сердечной деятельности и дыхания. К таким состояниям можно отнести гипоксию, развивающуюся у детей с эмпиемой плевры, пневмотораксом, массивным ателектазом, напряженной кистой легкого, лобарной эмфиземой, диафрагмальной грыжей и т. д.

При проведении анестезии всегда необходимо следить, чтобы применяемый анестетик то ли в силу своей токсичности, то ли в силу продолжительности воздействия или технических погрешностей не приводил к депрессии дыхательного центра. Нельзя допускать длительной гипотензии, которая нередко может привести к необратимым изменениям в высших отделах центральной нервной системы еще до наступления клинической смерти. Речь идет о непредусмотренной фармакологической гипотензии и гипотензии, вызванной невосполненной кровопотерей во время операции или при травме грудной клетки.

Первым шагом с целью оживления при наступлении клинической смерти является немедленное (счет идет уже на секунды, а не на минуты) начало искусственного дыхания. Чем раньше будет начато искусственное дыхание, тем раньше восстановятся нормальные окислительные процессы и, что не менее важно, очаг возбуждения в продолговатом мозге будет способствовать раннему восстановлению функции коры головного мозга.

Что касается дыхательных analeптиков (лобелии, цититон, кордиамин), то в практике современной реанимации они почти не используются и не идут ни в какое сравнение с методом восстановления функции дыхательного центра с помощью искусственного дыхания. Их можно применять только на фоне хорошего кровообращения. В условиях тяжелой депрессии дыхательного центра они могут вызывать кратковременное самостоятельное дыхание, быстро истощая энергетические запасы дыхательного центра и делая последующее восстановление дыхания крайне затруднительным. Чем глубже депрессия дыхательного центра, тем менее обосновано применение дыхательных analeптиков.

Вторым мероприятием является реанимация сердца. Естественно, что при открытой грудной клетке надо проводить прямой массаж

сердца. В случаях прямого и непрямого массажа сердца, когда грудная клетка не вскрыта, необходимым условием является такая компрессия сердца, чтобы максимальное артериальное давление при этом было не менее 80 мм рт. ст., желательно 100 мм рт. ст. и выше.

При более низком артериальном давлении во время массажа может восстановиться работа сердца и дыхательного центра, но высшие отделы мозга, в том числе кора мозга, необратимо пострадают. Может возникнуть состояние, являющееся самым крупным недостатком в реанимации, когда у оживленного человека начинает работать сердце, восстанавливается дыхание, но он остается функционально бескорковым, состояние, которое в реаниматологической литературе получило название «мозговая смерть».

Иногда прекращение сердечной деятельности связано не с асистолией, а с наступлением фибрилляции сердца. В этих случаях, как и при остановке сердца, надо начинать с массажа и после устранения с его помощью гипоксии сердца немедленно проводить дефибрилляцию, лучше всего путем воздействия на сердце мощного электрического разряда им-пульсного тока порядка около 2500—3000 В для детей и 5000 В для взрослых продолжительностью импульса в одну сотую секунды (Н. Л. Гур-вич, 1970). Современные советские дефибрилляторы позволяют получать необходимый для дефибрилляции по форме и продолжительности импульс. Иногда дефибрилляцию приходится проводить несколько раз.

Естественно, что массаж сердца является основным методом восстановления сердечной деятельности. Речь не идет о тех случаях, когда проводятся внутрисердечные операции с помощью искусственного кровообращения и для оживления сердца можно применить искусственное кровообращение. Метод интеркардиальных инъекций адреналина является менее эффективным, чем массаж сердца. Это не исключает того, что во время массажа сердца можно провести внутриаартериальное или внутривенное введение крови или кровезамещающих растворов совместно с небольшим количеством адреналина. Большие количества адреналина могут вызвать фибрилляцию сердца. То же относится и к использованию хлористого кальция как к методу оживления. Внутриаартериальное нагнетание крови, бывшее ранее основным методом оживления сердца, сейчас следует рассматривать как полезное, но вспомогательное мероприятие при проведении массажа сердца.

Одновременно с искусственной вентиляцией и массажем сердца следует устранить основную причину, приведшую к гипоксии (пункция и дренирование плевральной полости при напряженном пневмотораксе, эмпиеме плевры, удаление инородного тела, находящегося в области голосовых связок, подвязочном пространстве и трахее, и пр.) и гипотензии (перевязка кровоточащего сосуда, немедленное восполнение кровопотери и пр.).

Третий этап — нормализация обменных функций и прежде всего б о р ь б а с а ц и д о з о м (реже алкалозом), развившимся во время умирания и в начальный период оживления. В условиях глубокого и не компенсированного врачом ацидоза восстановление жизненных функций происходит медленно и иногда может вообще прекратиться. Конечно, с восстановлением самостоятельного дыхания ацидоз начинает постепенно ослабевать. Однако нельзя рассчитывать на то, что организм сам справится с возникшим ацидозом. Чаще он не может сам справиться с ацидозом, поэтому борьба с ним остается существенной задачей оживления. Наиболее часто для борьбы с ацидозом используют бикарбонат натрия.

В реаниматологии неоднократно подчеркивается, что необходимо лечить терминальные состояния до наступления клинической смерти. Однако если клиническая смерть наступила, необходимо иметь в виду, что продолжительность ее в условиях пермотермии не превышает в среднем 4—5 мин. Чем на более раннем этапе клинической смерти начато оживление, тем больше оснований рассчитывать на более раннее полное и стойкое восстановление высших отделов центральной нервной системы.



В условиях гипотермии, особенно если охлаждение начато еще до наступления клинической смерти или моментально с ее констатацией, срок клинической смерти значительно удлиняется. Даже охлаждение мозга, а желательнее всего организма на 2—3° уже значительно удлиняет время переживания мозгом общего прекращения кровообращения.

После оживления организм переживает особое патологическое состояние, получившее название постреанимационной болезни (В. А. Неговский, 1971, 1975). В организме в этот период происходит не только последовательное восстановление всех жизненных функций, но и возникает ряд новых патологических процессов, усугубляющих его тяжелое состояние и создающих особое своеобразие жизни оживленного организма. Длительное время не восстанавливается нормальное нервное влияние на жизнедеятельность отдельных тканей и органов. Возникшая порозистость сосудов создает предпосылки для развития отека легких и отека ткани мозга. Естественно, что применение различных противоотечных средств оправдано лишь в том случае, если будет установлено, что данное состояние связано с отеком мозга, а не с гипоксическим поражением нервов (А. М. Гурвич, 1970).

В силу порозности сосудов бактерии из кишечника и особенно их токсины могут проникать в кровь, создавая тяжелую токсемию и даже бактериемию. Длительное время печень не способна выполнять свои основные функции, особенно дезинтоксикационную. В ряде случаев может развиться анурия в связи с тяжелым поражением почек. Резко нарушаются иммунные процессы в организме. Нередко наблюдается длительное своеобразное и даже целесообразное на этапе умирания перераспределение крови, приводящее к глубокой анемизации внутренних органов за счет более совершенного кровоснабжения мозга и сердца. Длительное сохранение подобной гиперкомпенсации в восстановительном периоде может привести к тяжелым и необратимым поражениям почек и особенно печени.

Значительно меняется также коагулограмма. Чаще находят гиперкоагуляцию, требующую соответствующей коррекции.

При всей важности указанных симптомов в центре внимания должна оставаться центральная нервная система и борьба за полноценное восстановление ее функции. По своей сложности лечение постреанимационной болезни является неизмеримо более сложной задачей, чем восстановление деятельности сердца и дыхания.

Основные принципы начального оживления с полным правом следует отнести и к новорожденным, где особенно четко на первый план выступает искусственное дыхание как первый шаг в оживлении с одновременным по возможности устранением причины, вызвавшей остановку дыхания. Представление о том, что в терапии терминального состояния у новорожденных главным якобы является не искусственное дыхание, а борьба с ацидозом является неверным. Чем раньше восстанавливается дыхание, тем меньше ацидоз, не говоря уже о том, что самостоятельное дыхание само по себе, естественно, направлено на борьбу с ацидозом. Целесообразно в условиях тяжелой асфиксии новорожденных, как это принято у детей старшего возраста и у взрослых, применять натрий бикарбонат даже с профилактической целью.

### Антибактериальная терапия

Антибактериальная терапия гнойно-воспалительных заболеваний грудной клетки в детском возрасте имеет ряд особенностей, связанных с выбором лекарственного препарата, способом его введения, длительностью применения, необходимостью назначения одновременно других активных биологических или химических средств. Важным фактором является определение сроков своевременного оперативного вмешательства для пре-

дурейдения развития тяжелых, подчас смертельных осложнений (кровотечение, пиопневмоторакс, амилоидоз, сепсис и т. п.).

При лечении воспалительных процессов в ткани легкого необходимо обращать внимание на полноту рассасывания инфильтрата, чтобы предотвратить переход острого воспаления в хроническое.

Особо следует рассматривать проведение антибактериальной терапии в плане профилактики инфекции при операциях на органах грудной клетки.

Выбор лекарственных препаратов для лечения гнойно-воспалительных процессов определяется возбудителем заболевания, локализацией и распространенностью патологического процесса, возрастом ребенка и наличием у него сопутствующих заболеваний.

Возбудителями гнойно-воспалительных процессов могут быть как грам-положительные [стафилококк, пневмококк, стрептококки групп А (пио-генный) и D (энтерококк)], так и грамтрицательные (кишечная палочка, протей, палочка сине-зеленого гноя). Последние возбудители, как правило, выделяются у детей при длительном течении гнойного заболевания, либо при наличии другого гнойного очага (пневмония при перитоните, сепсисе), а также у тех детей, которые получали по различным поводам интенсивную антибактериальную терапию, сопровождавшуюся не устраненным в дальнейшем дисбактериозом.

В табл. 31 представлены основные антибактериальные препараты, применяемые при лечении гнойных осложнений, спектр их действия, дозировка, способы применения (в таблицу не включены препараты, применяемые специально только при лечении туберкулеза).

По механизму своего действия имеющиеся антибиотики могут быть разделены на бактериостатические — прекращающие рост и деление микробной клетки и на бактерицидные — разрушающие клетку. Ряд антибиотиков в зависимости от их концентрации обладает как тем, так и другим действием. При использовании химиотерапевтического препарата для получения необходимого лечебного эффекта важно создать достаточные концентрации непосредственно в очаге воспаления. Такие концентрации могут быть достигнуты как при непосредственном введении антибиотика в очаг инфекции, так и при знании своеобразного «тропизма» распределения препаратов. В частности, в ткани легкого концентрируются новобио-цин, тетрациклины, антибиотики макролиды, ампогликозиды, рифампи-цин, полусинтетические и биосинтетические пенициллины (последние плохо проникают в очаги хронического воспаления), липкомицин, сульфаниламиды, фурагин калия (солофур).

Известно, что антибиотики наряду с действием на микробные клетки оказывают некоторое раздражающее действие на клетки органов и тканей человека. При наличии поражения печени, почек, необходимости лечения высокими дозами антибиотиков такое добавочное токсическое действие может быть опасным и привести к развитию тяжелых осложнений. Нежелательным является развитие серьезных аллергических реакций. В табл. 32 представлены наиболее достоверно зарегистрированные проявления токсического и аллергического действия антибиотиков.

Возрастающая устойчивость микробной флоры к антибиотикам, тяжесть клинической картины и острота течения процесса нередко заставляют использовать сочетание антибиотиков. Необходимо, чтобы сочетание препаратов обеспечивало либо расширение антимикробного спектра действия, либо усиление действия на устойчивого возбудителя. При этом важно, чтобы суммарный лечебный эффект был значительным, а токсичность смеси не возрастала, так как назначение одновременно нескольких препаратов увеличивает число побочных реакций. Принципиальным при проведении комбинированной терапии является требование подбирать антибактериальные препараты с одноименным механизмом действия, т. е. бактериостатические сочетать с бактериостатическими, а бактерицидные — с бактерицидными. Однако на практике приходится нарушать этот принцип. В та-

ТАБЛИЦА 31

## Основные препараты, используемые при лечении гнойно-воспалительных процессов

Название препарата	Спектр действия	Способ введения	Возрастная дозировка	
			1—6 лет	О—У лет
<i>1. Сульфаниламидные препараты</i>				
Сульфаниламиды короткого действия (норсульфазол, этазол)	Преимущественно на кокковую флору	Внутрь	Начальная 0,5—1 г, поддерживающая 0,25—0,5 г (3—4 раза в сутки)	Начальная 1 г, Поддерживающая 0,75—1,0 г (3—4 раза в сутки)
Сульфаниламиды длительного действия (мадрибол, сульфамопоме-таксин)	То же		0,06-0,12 г	Начальная 0,25-0,5 г, Поддерживающая 10,35 г (один раз в сутки)
Сочетание сульфаниламидов короткого срока действия с антибиотиками	Широкий спектр действия		0,2—0,5 г	Начальная 10,3 г, Поддерживающая 10,5—0,7 г (2—3 раза в сутки)
Сочетание, сульфамстоксазола с триме-топримом (бактрим, септрин,	Широкий спектр и бактерицидный характер действия	Внутрь	0,3 г	Начальная 10,25-0,5 г, Ю,5 г (2 раза в сутки)
<i>2. Пенициллины</i>				
Бензилпенициллин-натриевая соли	Калиевая	Грамположительная флора, грамотрицательные кокки	Внутривенно и внутримышечно	25 000-100 000 ЕД
Феноксиметилпенициллин		То же	Внутрь	15-30 мг/кг (на 1 кг массы в сутки, в 3—8 приемов) 25-50 мг/кг (в сутки, равными дозами, в 3—4 приема)
Оксациллин		» »	»	90—200 мг/кг (в сутки, равными дозами, в 3—4 приема) 11 г 13 г
	Эффективен против стафилококков, устойчивых к пенициллину	Внутривенно и внутри мышечно	40—80 мг/кг	11 г 11-3 г (в сутки, равными дозами, 3—8 инъекции)

Мотипиллин	Эффективен против стафилококков, устойчивых к пенициллину	Внутривенно	100-200 мг/кг (в сутки, равными дозами, 3-4 инъекции)
Ампициллин	15 дополнение к спектру пенициллина действует на грамотрицательные микробы	Внутрь Внутривенно и внутримышечно	200-400 мг/кг (в сутки, равными дозами, в 3-4 приема) 50-100 мг/кг в сутки, равными дозами. 2-4 инъекции
Карбенициллин (нионен)	Действует аналогично ампициллину. Активен при инфекции, вызванной палочкой сине-зеленого гноя	внутримышечно Внутривенно	50-100 мг/кг в сутки, равными дозами, 4-6 инъекций 250-400 мг/кг в сутки, предпочтительно внутривенно

### 3. Цефалоспорины

Цефалоридин (цспорин)	Широкий спектр действия. Возможность использования при непереносимости пенициллина	Внутримышечно Внутривенно	15 мг/кг (в сутки, равными дозами в 1-4 инъекции) 20-30 мг/кг 10-15 мг/кг (в сутки, не менее чем две инъекции) 20-30 мг/кг
-----------------------	--	------------------------------	---

### 4. Аминогликозиды

Стрептомицин	Широкий спектр действия. Быстрое нарастание устойчивости микробной флоры	Внутримышечно	10-20 мг/кг в сутки, двумя равными дозами
Мономицин (парамомицин, дин) Канамицин	Широкий спектр действия. Действие на флору, устойчивую к другим антибиотикам	»	10-15 мг/кг в сутки, 3 равными дозами, не более 7-10 дней 0,1-0,3 г   1,0-3,0 г   0,3-1,0 г (в сутки, равными дозами, с интервалом 8-12 ч. не более 7-10 дней)
Гентимин (гентамицин I)	Широкий спектр действия. Активен при инфекции, вызванной палочкой сине-зеленого гноя	»	0,1-0,2 мг/кг в сутки. 2-3 равными дозами. Курс лечения 7-10 дней

Название препарата	Спектр действия	I ii UMmU НислСННН	Возрастная дозировка		
			до года	1—6 лет	6—14 лет
Эритромицин Олсандомцил Новобиоцин Ристомидил Линкомицин (липтоцин, иплломицин) Фузидил Рифампицин	<i>5. Макролиды и другие</i> Преимущественно кок- ковая флора, в том числе устойчивая к пенициллину То же Преимущественно кок- ковая флора, активнее, чем пенициллин и эри- тромицин по действию на стафилококки Преимущественно кок- ковая флора, ист перек- рестной устойчивости с другими антибиотиками Преимущественно кок-ковой флора. Не дейст- вует на энтерококк Преимущественно кок- ковая флора, в том числе устойчивая к другим антибиотикам Преим- ственно i рам-положительная флора, при инфекции желчных и мочевых путей и грамотрицательная Эффективен при лечении инфекции туберкулезной этиологии	<i>антибиотики, действо-</i>  Внутри Внутривенно  Внутри Внутривенно  Внутри  Внутривенно  Внутри  Внутримышечно Внутри I	<i>лющие преимущественно на грамположительную флору</i> 20-40 мг/кг 140-80 мг/кг 130-40 мг/кг (в сутки, 3—4 равными дозами) 20 мг/кг (20 000 ЕД) в сутки, двумя равными дозами 20—60 мг/кг в сутки, 3—4 равными дозами 30—50 мг/кг в сутки, двумя равными дозами 18 мг/кг 20-40 мг/кг (в сутки, в 3—4 приема равными дозами) 20 000—30000 ЕД/кг (в сутки, равными дозами на два введения) 30—60 мг/кг в сутки, в 2—3 приема равными дозами 10—20 мг/кг в сутки, 2—3 инъекции равными дозами 60-80 мг/кг 140—60 мг/кг   20-30 мг/кг (в сутки, в 3—4 приема равными дозами) 20 мг/кг в сутки, в 2—3 приема равными дозами		

Г'ифамини

Внутримышечно

40—50 мг/кг (в сутки, две инъекции равной дозы)

Тетрациклин

Внутрь

20—25 мг/кг (в сутки, 4 равными дозами)

Окситетрациклин  
Х'лортетрациклин  
Метациклин (рондомицин)

Внутривенно  
(морфоциклин,  
гликоциклин)

10000—15000 ЕД/кг (в сутки, двумя вливаниями)

Внутрь  
>  
1

25—50 мг/кг (в сутки, 3—4 равными дозами) 20—25 мг/кг (в сутки, 3—4 равными дозами) 7,5—10 мг/кг (в сутки, 2—3 равными дозами)

Доксициклин (вибрамицин)

Начальная доза 5 мг/кг в 2 приема в первые сутки, затем 2 мг/кг 1 раз в сутки

Левомецетин (хлорамфеникол)

Внутрь

7.  
*Левомецетин*

0,15-0,2 г | 0,4 г

10—15 мг/кг 3-4  
(в сутки, в  
приеме)

(на прием, 3—4 раза в сутки)

Внутримышечно

25—50 мг/кг (на введение, 2 раза в сутки)

Левомецетин — гсмисукцинат  
цид «С»

8. Фурагин калия (солофур)

Фурагин калия

Внутрь  
Внутривенно  
0,1% раствор

— I 0,05—0,1 (на прием, 3 раза в сутки)

10—100 мл (2 раза в сутки)

ТАБЛИЦА 32

## Основные токсические реакции на антибиотики

Препараты	Токсическое действие на					клинические реакции
	центральную нервную систему	печень	почки	кристалло-уренные	сердце, сосуды, систему крови	
Пенициллин	++++					-Н-
Ампицилин	++++					+
Тетрациклин	++++					+
Эритромицин	—	++				++
Оксалиндилин	—	+				+
Метронидазол	—	+				+
Метронидазол	—	++				++
Гистамины	—	+		+		+
Рифамины	—	++	+			++
Тетрациклины в интравенном	—	+++			+	+++
Стрептомицин	++-4*	+++	+			+++
Мономицин	+++		+++			+++
Санамицин	+++		++			+
Гентамицин	+++		++			+
Соместин	++++		+		++	+
Ловомидин	—	+		+		+
Пиперидины	+++		+++			+++
Сульфаниламиды			++	++		+++
Фурацилин (соло-Фур)		+		+		+

Условные обозначения: +++ - наблюдается очень часто; ++ - наблюдается часто; + - наблюдается редко; - - наблюдается очень редко; — не наблюдается.

ком случае не следует **вводить** два препарата одновременно, а надо **разделять их** **временным** интервалом в 4—6 ч. В табл. 33 приведены данные о совместимости антибактериальных препаратов.

В табл. 33 даны двойные сочетания, но иногда в процессе лечения приходится прибегать к тройным сочетаниям. При этом следует ориентироваться на целесообразность сочетания компонентов основного, фиксированного сочетания. Например, при необходимости сочетания олететрина (тетраолеан, сигмамицин), т. е. фиксированного сочетания  $2/3$  тетрациклина с  $7/3$  олеандомицина, целесообразным будет использование сульфаниламидов, левомицетина, однако допустимо и назначение стрептомицина, мономиципа, канамицина при необходимости усиления действия на грамотрицательную флору. Следует учитывать, что при стафилококковой инфекции действие антибиотиков значительно усиливает одновременное назначение антистафилококковой **плазмы**, стафилококкового  $\gamma$ -глобулина, прямого переливания крови.

Учитывая вирулентность инфекции, важно нейтрализовать активность **микробных ферментов**. С этой целью в последние годы применяют антиферменты (гразилол) в дозе от 10 000 до 25 000 единиц на введение. Вливание антиферментов значительно ослабляет токсемию и облегчает купирование гнойного процесса. При тяжелых воспалительных процессах в тканях легкого для обеспечения наибольшей концентрации антибиотика в них важны все мероприятия, направленные на удаление фибрина. Поэтому в комплекс терапии необходимо включать лечение ферментами. Введение фибриногена является необходимым, в особенности тем детям, у которых нередко воспалительный процесс носит двусторонний характер.

Остановимся на лечении некоторых тяжелых форм гнойной **инфекции** органов грудной клетки: медиастинита, стафилококковой деструкции легких, **эмпиемы** плевры, перикардита.

Медиастигма у детей характеризуется очень тяжелым течением. Наряду с мероприятиями, способствующими уменьшению интоксикации (вливание жидкости, белковых препаратов), очень важно раннее начало антибактериальной терапии и своевременное **дренирование** средостения. Инфекция, как правило, носит смешанный характер, часто присоединяется гнилостная инфекция (в особенности при наличии кариозных зубов). Из антибактериальных препаратов наиболее показано сочетание двух полусинтетических пенициллинов (ампициллина и оксациллина-ампиокс) и максимальной дозы, либо сочетание канамицина при гептамицина с биосинтетическим пенициллином. Последний в этом случае вводят в дозе до 1 000 000 ЕД на 1 кг массы тела в сутки внутривенно капельно. Очень важно по возможности раннее назначение противогрибковых препаратов

ТАБЛИЦА 3.1

«Сети мо сть антибактериальных препараты» при одновременном применении

Препараты	III	II	I	0	-	+	++	+++	++++
Пенициллины, цефалоспорины									
Тетрациклины									
Стрептомицин									
Моноксины									
Канамидин									
Шпакг-мицин, пивобипин									
Сульфиды и амиды									
Иуредин калия (содофур)									

<sup>1</sup> Имеется в виду сочетание Грин-интетическнк и полусинтетических пенициллинов, а также сочетание двух полусинтетических пенициллинов разного спектра (ампициллина с оксациллином-ампиоксом).  
 Условные обозначения: + — усиление действия препарата; ++ — усиление действия; +++ — усиление действия; ++++ — усиление действия; — — ослабление действия; — — усиление токсичности при комбинации препаратов.

(нистатин, леворин, амфоглюкамп), так как быстро присоединяются явления кандидоза — патогенные грибы попадают из полости рта.

Стафилококковая деструкция легких является одним из самых тяжелых заболеваний. Она сопровождается очень тяжелой общей интоксикацией и быстрым развитием сепсиса.

Бурное течение заболевания требует энергичной комплексной терапии, проводимой преимущественно путем длительных инфузий. Поэтому целесообразно сразу же ввести постоянный катетер в подключичную вену. Терапия строится на подавлении возбудителя, в данном случае стафилококка. Препаратами выбора являются полусинтетические антистафилококковые пенициллины (метициллин, оксациллин) либо цефалоспорины, назначаемые с 2—3-часовым интервалом. Возможны сочетания с ампициллином или канамицином, гептамицином. Назначение тетраолеана (олететриина, сигмамиципа) редко бывает эффективным. По жизненным показаниям может быть использовано сочетание внутривенного введения гемисукцината левомицетина и морфоциклина (левоморфоциклин). Желательно сочетание с сульфаниламидными препаратами, внутривенным введением ферментов и антиферментов (поочередно), переливанием крови (желательно прямое), антистафилококковой плазмы или у-глобулина. За последнее время при лечении стафилококковой деструкции легких с



успехом используют линкомицин, повышая вдвое рекомендуемую дозировку. Очень важны тщательное наблюдение за реакцией плевры, своевременная пункция и удаление выпота. Противогрибковые препараты назначают одновременно с антибактериальными. По окончании лечения антибиотиками обязательно введение колибактерина либо колибифидо-лактобактерина для устранения дисбактериоза.

Наиболее частым осложнением стафилококковой деструкции легких является эмпиема. Это осложнение характеризуется резким ухудшением состояния ребенка вплоть до развития шока. Бактериологическое исследование пунктата обязательно. Бактериоскопия гноя, как правило, позволяет установить характер микробной флоры (кокки, палочка), что предопределяет выбор антибактериального препарата и его дозировку. Существуют разные точки зрения по поводу введения антибактериальных препаратов в плевральную полость и промывания плевры. Мы являемся сторонниками промывания плевры 0,1% растворами фурагина калия в сочетании с антибиотиками, в частности гентамицином, и ферментами для удаления фибриновых скоплений. Очень важно полноценное дренирование плевральной полости, с последующей активной аспирацией. При длительно текущем гнойном процессе стафилококковая флора сменяется грамотрицательной (протей, палочка синезеленого гноя). В этих случаях **лечебный** эффект может быть достигнут введением в схему лечения карбенициллина или гентамицина в сочетании со всеми мероприятиями, описанными выше. При затянувшемся воспалительном процессе в ткани легкого целесообразно прибегнуть к назначению бактерицидных сульфаниламидных сочетаний (бактерим, бисептал) у детей в возрасте старше года. Во всех возрастных группах для лечения стафилококковой инфекции может быть использован хлорофилит — антибиотик растительного происхождения, который вводят внутрь, внутривенно. Этот препарат целесообразно сочетать с лизоцимом (50—100 мг в сутки) в виде двух внутримышечных инъекций. Большие надежды за последнее время возлагают на применение продигозана — неспецифического полисахарида, усиливающего фагоцитоз и позволяющего справиться с резистентными формами инфекции. Продигозан назначают 2 раза в неделю по 25—50 мг подкожно, а также местно. В некоторых случаях может быть температурная реакция.

Как осложнение общей стафилококковой инфекции, так и при тяжелых формах медиастинита может возникнуть перикардит. **Гнойный** перикардит является крайне тяжелым осложнением. Принципы общего лечения те же, что и при стафилококковой деструкции легких. При пункции перикарда желателен ввод антибиотиков — либо полусинтетических пенициллинов, либо гентамицина. При введении гентамицина обязательно парентеральное назначение препаратов кальция.

С профилактической целью антибиотики применяют ограниченно. После операции на органах грудной клетки показанием для антибактериальной терапии является возможное инфицирование в процессе операции плевральной полости, значительное ослабление защитных сил организма ребенка, использование гипотермии. Как показывают многочисленные данные литературы и собственные наблюдения, препаратом выбора является ампициллин или его сочетание с оксациллином. Лечение проводят полными терапевтическими дозами в течение 4—5 суток.

Таким образом, общим для лечения гнойного процесса в грудной клетке любой локализации является обязательное дренирование гнойного очага, выделение возбудителя и контроль за его чувствительностью к применяемым препаратам в процессе лечения, предупреждение возможных осложнений (дисбактериоза) назначением коли-, бифидо-, лактобактерина, противогрибковых препаратов, поднятие защитных сил ребенка переливаниями крови, белковых препаратов, витаминов, специфического  $\gamma$ -глобулина, использование ферментов и антиферментов.

## Специальная часть

### ГРУДНАЯ СТЕНКА

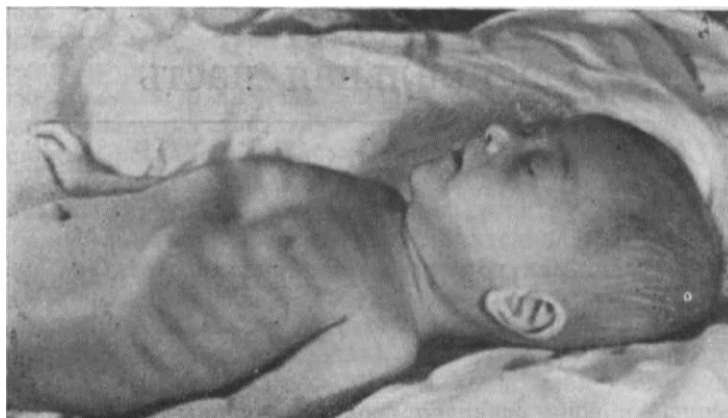Врожденные пороки развития ребер и грудины, а также последствия травмы или заболеваний могут сопровождаться различными деформациями и вызывать нарушения функции органов грудной полости. Среди деформаций наиболее часто встречается воронкообразная и килевидная грудь, реже наблюдается врожденное расщепление грудины, синиастози-рование или отсутствие части ребер, добавочные или расщепленные ребра.

#### ВОРОНКООБРАЗНАЯ ГРУДЬ

Воронкообразная деформация грудной клетки, как правило, является врожденным пороком. Реже она наблюдается после перенесенных тяжелых плевритов или развивается вследствие системного поражения скелета. В образовании воронкообразной деформации участвуют ребра, грудина, диафрагма и прямые мышцы живота. Термин «воронкообразная грудь» предложил впервые в 1881 г. Ebstein.

Причина образования воронкообразной деформации грудной клетки окончательно не выявлена. Предложенные теории противоречивы и не всегда удовлетворительно объясняют механизм возникновения этого порока. В 1939 г. Brown на основании анатомических исследований показал, что fascia endothoracica, покрывающая заднюю поверхность m. transversus thoracis с вплетающимися волокнами влагалища прямой мышцы живота, образует у места прикрепления диафрагмы к грудиने плотный фиброзный тяж, который при дыхании натягивается, как струна, и тянет за собой грудину. Образованию было дано название загрудинной связки lig. substernale. Исходя из этой теории, автор предложил операцию рассечения связки и у половины оперируемых детей грудного возраста получил полное устранение деформации. Многие хирурги также отмечали наличие этой связки при хирургических вмешательствах. По мнению Hausmann (1955), усиленный рост реберных хрящей вызывает западение грудины и ведет к развитию воронкообразной груди. Н. И. Кондрашин (1963) полагает, что в основе образования деформаций лежит своеобразная дисхондроплазия реберных хрящей и грудины (задержка развития на стадии эмбрионального периода), что, по мнению автора, ведет к потере «прочности» грудной клетки и развитию воронкообразной груди, чему в значительной степени способствует укорочение «г,ру-дино-диафрагмальной» связки. Не вызывает сомнения, что у некоторой части больных воронкообразная грудь является наследственным пороком развития (Wahren, 1950; Oppolzer, 1960, и др.). Рахит как причина развития воронкообразной груди, полностью исключается почти всеми авторами.

Клиническая картина. У детей с воронкообразной деформацией грудная клетка изменяет свою конфигурацию, объем и обычные размеры. Характерной особенностью является вдавление грудины и ребер в сагиттальной плоскости, что значительно уменьшает грудино-позвоночное расстояние, уплощает грудную клетку. Ребра заметно деформированы и имеют косое направление, вследствие чего изменяется положение мышц передней грудной стенки. По характеру воронкообразной деформации мы различаем симметричные и асимметричные формы с различной степенью вдавления. Асимметричные пороки встречаются более редко, и как показывают данные операций, они связаны с S-образным искривлением де-



*рис. 22. Воронкообразная деформация грудной клетки у ребенка первых месяцев жизни.*

формированной части грудины или с торсией этого участка. Вдавления могут быть плоскими (грудина и ребра западают равномерно почти на всем протяжении), щелевидными (узкое, глубокое вдавление расположенное в сагиттальном направлении) и конусовидными (равномерное овальное или округлое западение грудины и прилегающих ребер). Воронкообразная деформация грудной клетки сопровождается рядом вторичных **изменений** осанки и функции **внутренних** органов.

Длительное наблюдение за течением заболевания у 290 детей различного возраста (от месяца до 14 лет) позволяет отметить некоторые особенности клинической картины, характерные для различных возрастных групп.

Клиническая картина воронкообразной деформации у детей грудного возраста. Деформация чаще проявляется вскоре после рождения в виде малозаметного вдавления. Характерным признаком воронкообразной груди у детей этой возрастной группы является симптом «парадокса вдоха» (западение грудины и ребер при вдохе), который наиболее ярко проявляется при крике и плаче.

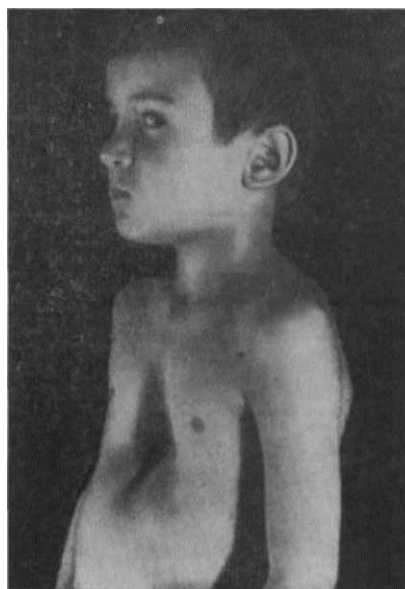Как видно из литературы (Chin, Adler, 1954; Lester, 1957), у ребенка грудного возраста трудно определить, будет ли прогрессировать замеченная деформация и усиливаться симптом «парадокса вдоха». Hausmann, например, считает, что в половине случаев эти явления исчезают в первые месяцы жизни. По нашим данным, почти в половине случаев с ростом ребенка западение увеличивается. «Ямка» на груди становится более заметной (рис. 22). В этот период начинают обращать на себя внимание выступающие вперед края реберных дуг и образующаяся над ними поперечная борозда. Приподнимаясь, края реберных дуг отодвигают вперед прямые мышцы живота, создавая впечатление его увеличения (особенно заметного при осмотре сбоку). Указанные изменения часто ошибочно трактуют как проявления рахита.

Увеличение деформации, которая постепенно приобретает более выраженный характер, уже в первое полугодие может привести к нарушению функции органов грудной полости, склонности к катарам верхних дыхательных путей, пневмониям, стридорозному дыханию.

Ravitch (1956) наблюдал у нескольких детей упорное срыгивание и затруднение при глотании, прошедшее после устранения воронкообразной груди. У детей с выраженной деформацией и резким симптомом «парадокса вдоха» рано развиваются хронические пневмонии, с трудом поддающиеся обычной терапии. У детей грудного возраста изменений со стороны сердца, кроме некоторого смещения его влево, обычно не отмечается.

Следует помнить, что исключена возможность (Сочетания воронкообразной груди с врожденным пороком сердца. Физическое и психомоторное развитие детей первого года жизни с воронкообразной деформацией грудной клетки обычно протекает без какой-либо видимой разницы по сравнению со здоровыми детьми.

Клиническая картина воронкообразной груди у детей дошкольного возраста. В этот возрастной период обычно заканчивается постепенный переход к фиксированному искривлению грудины и ребер. Внешний облик и осанка больного изменяются, принимая типичный для воронкообразной груди вид (рис. 23). Грудной кифоз усиливается, несколько реже отмечается его сглаживание. Намечаются боковые искривления позвоночника. По мере роста ребенка эти изменения осанки принимают более вы-



разная грудь в возрасте 6 лет.

раженный характер. При осмотре сбоку хорошо видны опущенные надплечья, выступающий живот, уплощение грудной клетки и приподнятые края реберных дуг. Над ними четко вырисовывается борозда ГARRISONA. Симптом «парадокса вдоха» обычно выражен при глубоком дыхании. При незначительной по величине деформации этот симптом часто отсутствует.

Вдавнение грудины и ребер чаще бывает симметричным, конусовидным. В тяжелых случаях искривление грудины начинается в области *angulus Lindovici* (между II и III ребром), а при незначительной деформации — на уровне IV—V ребра. Боковые стенки вдавления образованы углообразно искривленными ребрами. Уже в этом возрасте при тяжелых деформациях начало искривления ребер может достигать сосковой линии. Нижней границей деформации служит эпигастральная область с выступающим вперед мечевидным отростком. Вершиной искривления всегда является место соединения мечевидного отростка с грудиной. Это наиболее глубокая часть воронкообразного вдавления. Ее глубина (расстояние от плоскости, соединяющей оба края вдавления, до вершины «воронки») у этой группы детей достигает 3—4 см, а объем воронкообразного вдавления может колебаться от 15 до 100 см<sup>3</sup>.

В этом возрасте воронкообразная грудь не является еще серьезным косметическим недостатком. Однако изменения со стороны сердца и легких начинают проявляться более отчетливо. У детей чаще отмечается склонность к бронхитам, воспалению легких, ангинам. Наблюдается сравнительно быстрая утомляемость, особенно при подвижных играх. Более старшие дети этой группы иногда отмечают неопределенные болевые ощущения в области вдавления.

У детей с выраженными деформациями и симптомами «парадокса вдоха» нередко определяются сухие хрипы и участки ослабленного дыхания. При незначительных деформациях и не склонных к прогрессирующей патологии в легких обычно нет. Жизненная емкость легких у детей до 6 лет редко бывает сниженной. Наблюдаемое у части пациентов затрудненное дыхание иногда связано с заболеваниями носоглотки или гипертрофией миндалин. Чем значительнее деформация, тем отчетливее смещение сердца влево и кзади. Его положение изменяется постепенно, по мере роста ребенка. Компенсаторные возможности еще не исчерпаны, и в

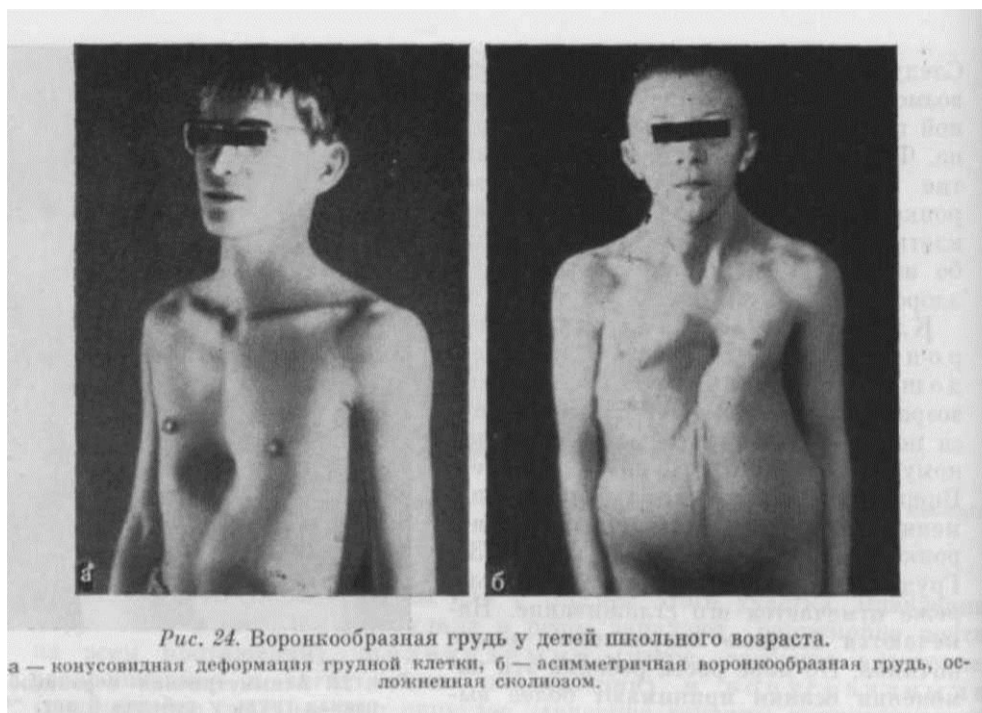

Рис. 24. Воронкообразная грудь у детей школьного возраста.  
 а — конусовидная деформация грудной клетки, б — асимметричная воронкообразная грудь, осложненная сколиозом.

этой возрастной группе серьезных нарушений сердечной деятельности обычно не отмечается. Лишь у некоторых больных с быстро прогрессирующей деформацией можно уложить -акцент II тона на *ia. pulmonalis*. Артериальное давление не изменено. У ряда детей отмечается склонность к учащению пульса.

Венозное давление, по данным Becker, Baranofsky (1960), остается в пределах нормы, но Н. И. Кондрашин и Л. Д. Суханов (1964) при тяжелых воронкообразных деформациях у детей старше 5 лет отмечают его повышение, что, по мнению авторов, является одним из проявлений нарушения гемодинамики.

По данным ЭКГ не удается обнаружить серьезных изменений в этом возрасте. Наблюдения показывают, что при симметричной деформации возникает **смещение** электрической оси сердца влево, а при асимметричных ось может быть не изменена или отклоняться вправо. Ритм синусовый, обычно не изменен, иногда отмечается тахикардия. У одного ребенка мы выявили неполный блок правой ножки пучка Гиса.

Клиническая картина воронкообразной грудной клетки в школьном возрасте. Изменения, вызванные деформацией, с возрастом становятся более выраженными. Ребенок начинает сознавать свой косметический недостаток и старается скрыть его. Чем старше ребенок, тем сильнее развивается сознание физической неполноценности, что при определенных условиях может вести к изменению психики. Это обстоятельство, как указывают многие авторы (Ravitch, 1960; Schmitt, 1962, и др.)» нередко является единственным показанием к оперативному лечению воронкообразной груди.

Нарушение осанки усиливается, отчетливее выражен грудной кифоз, реже его сглаженность. У ряда больных отмечается значительное боковое искривление позвоночника, требующее в ряде случаев специального лечения (рис. 24). Дети с резко выраженными деформациями обычно пониженного питания, с бледными кожными покровами.

В этом возрасте уже сам больной начинает отмечать быструю утомляемость, появление одышки и тахикардии при подвижных играх или физических усилиях. Часты катары верхних дыхательных путей и пневмонии. Отдельные больные предъявляют жалобы на постоянную боль за

грудиной, усиливающуюся во время приема пищи. У большинства больных отмечаются ангины, увеличение небных миндалин, нередко с гнойными пробками. У детей старшего школьного и юношеского возраста деформация становится фиксированной, симптом «парадокса вдоха» обычно не наблюдается, перкуссия и аускультация изменений со стороны легких обычно не обнаруживают. Определение окружности грудной клетки при вдохе и на выдохе показывает отчетливое уменьшение ее экскурсии. Амплитуда этих колебаний, по нашим данным, у большинства детей колеблется в пределах 2 — 5 см, а у здоровых сверстников — 4—7 см. Незначительная разница в ширине грудной клетки при вдохе и выдохе также указывает на ограничение ее экскурсии. Размеры деформаций зависят от возраста и, по нашим данным, составляют (8 — 15) X (И — 23) см и бывают глубиной от 2,8 до 7,2 см. Наибольший объем вдавления достигает 250—300 см<sup>3</sup>. Увеличивающаяся с возрастом деформация, ограничение экскурсии грудной клетки и склонность к простудным заболеваниям способствуют развитию хронической пневмонии. Ее частые обострения в этих условиях могут привести к развитию бронхоэктазов, что резко ухудшает состояние больного и рано приводит к инвалидности. Жизненная емкость легких заметно снижена (15 — 30%) по сравнению с возрастной нормой (И. А. Маршев, 1968). Время задержки дыхания на вдохе и выдохе резко сокращается.

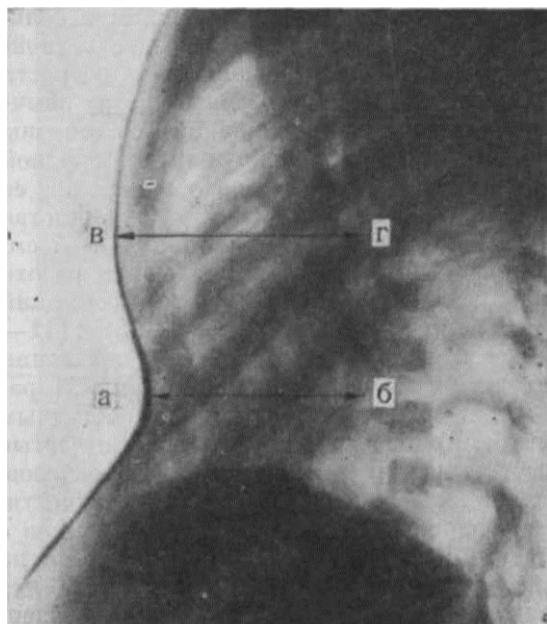
Бронхоспирометрические исследования больных 17 — 28 лет, проведенные Hansen, Jacoby (1956), показали значительное увеличение после операции ЖЕЛ, максимальной вентиляции (предел дыхания) и потребления Ог.

Нарушение функции внешнего дыхания приводит к изменениям окислительно-восстановительных процессов в организме ребенка: дискоррекции углеводного, белкового, водно-солевого обменов, нарушению кислотно-щелочного равновесия крови (И. А. Богданович, Н. И. Кондрашин, 1969).

Смещение сердца влево зависит от выраженности и характера воронкообразного вдавления. При тяжелых деформациях левая граница сердца может заходить за переднюю подмышечную линию. Сердечный толчок разлитой и хорошо виден на боковой стенке вдавления. Почти у <sup>2</sup>/<sub>3</sub> больных, оперированных в клинике в этом возрасте, выслушивается акцент II тона на a. pulmonalis. У некоторых детей определяется систолический шум.

У детей старшего возраста и особенно у юношей могут наблюдаться приступы пароксизмальной тахикардии (Богпег, 1950). Артериальное давление обычно не изменено. У некоторых больных мы наблюдали разницу ( $\pm 10$ —15 мм рт. ст.) в давлении на правой и левой руке. Венозное давление, по данным Н. И. Кондрашина и Л. Д. Суханова, у детей старшего возраста с резкими деформациями грудной клетки обычно повышено.

Проводимые электрокардиографические исследования позволяют в значительной степени судить о влиянии воронкообразного вдавления на сердце. Следует отметить, что у детей школьного возраста не всегда можно выявить зависимость между тяжестью деформации и данными ЭКГ. Функциональные нарушения зависят не только от механических факторов сдавления, но и от изменения функции внешнего дыхания и обменных процессов. Чем старше возраст больного, тем более отчетливо проявляются эти изменения. Проведенные в клинике электрокардиографические исследования выявили у большей половины детей нарушения со стороны сердца. На полученных ЭКГ электрическая ось сердца была чаще смещена влево. У многих больных отмечалось снижение вольтажа зубцов, отрицательный зубец *T* в *V*<sub>3</sub> и выраженные в различной степени мышечные изменения. Отмеченные в клинике изменения ЭКГ у детей с воронкообразной грудью совпадают с данными литературы. Н. И. Кондрашин также



меньшая высота ретро-стернального пространства (а—  
термирует степень деформации.

Рентгенологическое обследование больных с воронкообразной грудью является важным этапом. По снимкам, произведенным в боковой и передне-задней проекциях, при вертикальном положении ребенка можно определить степень деформации, которую мы высчитываем по методике Gizycka (1962).

Степень деформации определяют отношением наименьшей высоты ретро-стернального пространства (видимое на боковых рентгенограммах расстояние между задней поверхностью грудины и передней поверхностью позвонков) к наибольшей высоте грудной клетки (измеряемой на снимках в передне-задней проекции; рис. 25). Для лучшего контрастирования вдавления на кожу ребенка по средней линии грудины мы наносим тонкую полоску цинковых белил от начала искривления до вершины мечевидного отростка. Полученное при делении частное больше 0,8 характеризует деформацию I степени, II степень — от 0,7 до 0,5 и III степень — менее 0,5.

Рентгенологическое исследование больных с воронкообразной грудной клеткой позволяет выявить характер изменений органов грудной полости. У большинства детей с деформацией II степени и во всех случаях деформации III степени отмечается смещение сердца влево и у некоторых больных — поворот по часовой стрелке. Правую границу сердца отметить не удастся ввиду наложения ее на ткань позвоночника. Некоторое увеличение поперечного диаметра сердца является, видимо, результатом его смещения. Изменений со стороны легких у большинства больных не наблюдалось. У некоторых старших детей отмечались участки эмфиземы или **пониженной пневматизации**. У 3 детей мы обнаружили полнокровие правого легкого. При наличии хронической пневмонии рентгенологические изменения соответствуют степени поражения легких. Исследование пищевода и желудка с контрастным веществом необходимо только в тех случаях, когда ребенок предъявляет жалобы на затруднение глотания или боли в эпигастриальной области.

Показания к операции. Воронкообразная грудь является не только значительным косметическим недостатком, но и ведет к изменению осанки и

указывает на частые (83,9%) отклонения оси сердца, нарушения сократительной способности миокарда, синусовую тахикардию и аритмию.

Г) более отчетливые изменения ЭКГ наступают в юношеском возрасте. Bar, Zeilhofer и Heckel (1958) у половины больных отметили отклонение вектора QRS вправо и неполный блок правой ножки пучка Гиса. Нередко ЭКГ наблюдали отрицательный зубец T в VS и U A И **ВЫСОКИЙ** зубец P в стандартном отведении. Проведение зондирования сердца показало повышение давления в правом предсердии и желудочке, а у 5 больных был отмечен диастолический спад давления в правом желудочке, патогномичный для хронического слипчивого

перикардита.

Рентгенологическое обследование

нередко к серьезным нарушениям со стороны сердца, легких и заметному снижению трудоспособности. Мнение о возможном консервативном лечении деформации ошибочно. В настоящее время считают, что операция **является единственным** методом полного устранения воронкообразной груди.

Различают следующие (показания к операции).

1. Косметические, которые связаны с наличием физического недостатка. Чем старше ребенок, тем больше ему приносит огорчений и страданий воронкообразное вдавление грудной клетки, которое часто **не** удается скрыть одеждой.

2. Ортопедические, вызываемые необходимостью корректировать измененную осанку и искривления позвоночника, что возможно лишь после устранения основной деформации.

3. Функциональные, так как только устранение воронкообразной груди ведет к ликвидации вызванных ею изменений со стороны сердца и легких.

В литературе имеются некоторые расхождения во взглядах на значение каждого из показаний, а также в определении «оптимального» возраста для хирургического вмешательства. Некоторые авторы считают, что наиболее часто возникают косметические показания к операции (Bruck, Log-**bek**, 1956).

Иного мнения придерживается Ravitch (1949). Он оперирует детей только при возникающих нарушениях со стороны сердца и легких.

Chin, Adler, Adkins и Gwathmey (1958) делят показания на прямые (при функциональных нарушениях) и относительные (при которых вмешательство производят по косметическим соображениям). В последние годы показания к операции стали более расширенными. Считают, что хирургическому лечению подлежат все дети дошкольного возраста с резко выраженными или прогрессирующими деформациями, дети школьного возраста с имеющейся воронкообразной грудью и взрослые при наличии функциональных нарушений со стороны сердца и легких (Г. А. Гаиров, 1960; Н. И. Копдрашин, 1963—1970, Г. А. Баиров, И. А. Маршев, 1968; И. А. Маршев, 1968, и др.).

Исходя из анализа собственного опыта, мы полагаем, что прямым показанием к операции у ребенка с воронкообразной грудью в любом возрасте является наличие выраженных функциональных нарушений (повышенная утомляемость, склонность к простудным заболеваниям, симптом «парадокса вдоха», изменения функции легких и сердца). Обычно подобные показания возникают у детей после 3—5 лет при наличии деформации I—III степени. В более младшем возрасте компенсаторные возможности настолько велики, что нарушения функции органов грудной полости не выявляются. В таких случаях необходимо систематическое наблюдение за ребенком. Прогрессирование деформации или появляющиеся признаки функциональных нарушений позволяют рекомендовать хирургическое вмешательство.

Относительные показания к оперативной коррекции воронкообразной груди возникают при наличии у детей школьного возраста фиксированной деформации I—II степени при отсутствии жалоб или **функциональных** нарушений со стороны внутренних органов грудной полости.

Предоперационная подготовка. Наряду с общехирургическими мероприятиями (ликвидация анемии, санация полости рта и носоглотки, рациональное питание и др.) ребенку в период обследования и подготовки к операции необходимо провести курс лечебной гимнастики. Мы считаем, что общеукрепляющие, дыхательные, специальные корригирующие и дифференцированные гимнастические упражнения помогают увеличить подвижность грудной клетки, укрепить мышечную систему и выработать у ребенка правильное дыхание. При занятиях лечебной физкультурой необходимо учитывать индивидуальные особенности больного (возраст, фи-



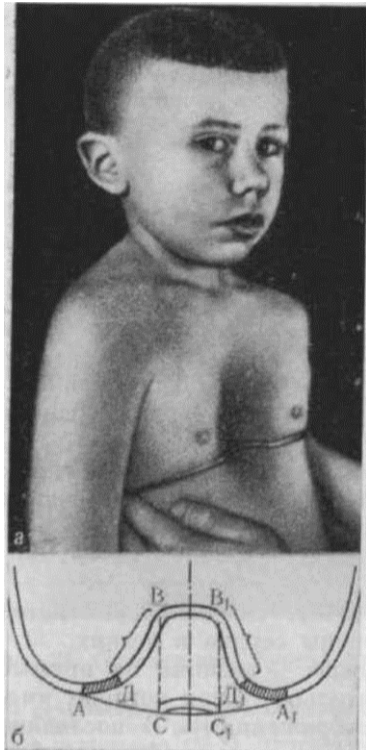


Рис. 26. Схема расчета резекции реберных сегментов.

в — сняты контуры деформации; ■ в контурогр. из деформированных ребер — расчет необходимой резекции (по методике В. И. Кондрашина).

разработаны методика коррекции воронкообразной груди, отличающиеся от приводимых в литературе значительно меньшей травматичностью. Предложены специальные расчеты необходимой протяженности резекции деформированных ребер в зависимости от величины и формы воронкообразного вдавления. Опыт показывает, что подобный расчет целесообразно производить перед корригирующей операцией для каждой пары ребер, участвующих в деформации (особенно при асимметричной воронкообразной груди).

**Техника расчета.** На уровне смежных ребер снимают точный контур деформации, изгибая на больном по форме вдавления свинцовую проволоку (рис. 26), и воспроизводят его на бумаге. На контурограмме соединяют дугообразной линией вершины искривлений ребер (А—А<sub>1</sub>). На вершине вдавления откладывают ширину грудины (В—В<sub>1</sub>) и проецируют на линию, соединяющую вершины искривленных ребер (С—С<sub>1</sub>).

Расстояние между точками А—С соответствует длине участков ребер, которые необходимо оставить при исправлении деформации. На соответствующей стороне вдавления от точки В откладывают циркулем найденную величину А—С (фигурные скобки) и таким путем находят размер сегментов, подлежащих иссечению (А—Д и А<sub>1</sub>—Д<sub>1</sub> заштрихованы).

Иссечение сегмента меньше определенного по предложенной методике размера недопустимо, так как после коррекции деформации концы резецированных ребер будут накладываться друг на друга. Резекция сегмента несколько больше расчетного размера опасности не представляет. Для фиксации достигнутой коррекции применяют специальные шины, позво-

зичеокое развитие, функциональные возможности сердечно-сосудистой и дыхательной систем).

**Хирургическое лечение.** Впервые оперативное вмешательство по поводу воронкообразной груди предпринял в 1911 г. Меу- | ег, резецировав справа 2-й и 3-й реберные хрящи. В настоящее время насчитывают более Ю способов оперативного лечения, i

Наиболее распространяемым методом является поднадхрящичная резекция ребер (либо сегментов реберных хрящей) и Т-образная остеотомия грудины. Достигнутую коррекцию фиксируют путем применения различных видов вытяжения (Ra--viteh, 1949; Oppolzer, 1961, и др.) или путем введения за грудину металлических конструкций, **костных** ауто- или гомо-траншлантатов с фиксацией их к ребрам I (И. Т. Кныш, 1970; Adkins, Blades, 1961, и др.). Часть авторов считают, что после резекции ребер не требуется специальной фиксации в корригированном положении мобилизованной грудины и ребер | (Н. И. Кондрашин, 1970; Вппнер, 1954). I Операции свободного или на ножке поворота грудины на 180° после соответствующей I шей мобилизации не находят сторонников из-за сложности вмешательства и возможной секвестрации грудины. Оригинальная операция — рассечение так называемой загрудинной связки — бывает в ряде случаев эффективна только у грудных детей,

ляющие произвести вытяжение из нескольких точек (И. А. Маршев, 1968).

Операцию проводят под эндотрахеальным наркозом с применением мышечных релаксантов деполаризирующего типа действия и защитным переливанием крови. Положение больного на спине, под лопатки подкладывают тонкий валик.

Техника операции по Баирову (для детей дошкольного возраста). Разрез кожи и подкожной клетчатки (4—5 см) проводят над основанием мечевидного отростка, который захватывают зажимом Кохера, отсекают от грудины и оттягивают книзу вместе с прямой мышцей живота (рис. 27). При этом выявляют так называемую загрудинную связку—плотный тяж, идущий от задней поверхности мечевидного отростка к диафрагме.

Помеле введения за грудину 10—15 мл 0,25% раствора новокаина рассекают «загрудинную связку» и тупым путем (пальцем) отслаивают от внутренней поверхности грудины и деформированных ребер прилежащие к ним листки париетальной плевры и перикарда. Затем приступают к мобилизации воронкообразного отдела грудной клетки. Для этого у края вдавления производят 4 небольших продольных разреза кожи (3—4 см) с таким расчетом, чтобы из каждой рапы можно было обработать выше и ниже расположенное ребро. Несколько сместив кожную рану к вершине искривления ребра и тупо расслоив над ним мышцы поднадхрящично, стараясь не повредить плевру и сосуды (при ранении их прошивают и перевязывают), резецируют необходимый сегмент ребра, не затрагивая зоны роста (место перехода костной части в хрящевую). Надхрящницу, кроме задней поверхности, иссекают. Затем кожную рану смещают к средней линии и добавочно пересекают ребро у грудины. Для облегчения пересечения следует нажать пальцем на свободный конец ребра. После этого из дополнительного срединного разреза кожи (3—4 см) над началом искривления грудины тонким долотом или скальпелем пересекают ее наружную пластинку (под контролем введенного за грудину пальца), а внутреннюю пластинку надламывают, оказывая давление\* изнутри, «j

При наличии искривления в нижнем отделе грудины ее рассекают продольно из полукружного нижнего разреза.

Концы резецированных ребер сшивают капроновыми (лавсановыми) нитями. Мобилизованную грудину чрескожно прошивают толстой капро-повой (лавсановой) нитью для последующей фиксации и вытяжения. При потягивании за тракционную нить необходимо убедиться, что вдавление полностью и равномерно исправляется. Если в одном из отделов «воронки» западение остается, то в этом месте производят дополнительное прошивание вокруг ребра или нижнего отдела грудины «тракционной» нитью. Иногда приходится накладывать 2—3 такие нити.

Раны зашивают послойно, выведенные «тракционные» нити проводят через соответствующие отверстия специальной винипластовой шины Маршева и завязывают над марлевыми шариками при некотором натяжении, достаточном для удержания выравненной части грудины и ребер. Края шины помещают на паролоновую или резиновую губку. Созданную для постоянного вытяжения и фиксации конструкцию закрывают легкой марлевой повязкой на клеоле. Имобилизацию проводят в зависимости от возраста в течение 20—30 дней.

Техника операции по Равичу—Гроссу (с изменениями) для детей школьного возраста. Срединный разрез 15—20 см начинают на 2—3 см выше начала искривления грудины и заканчивают у вершины мечевидного отростка, над которым при широких деформациях делают дугообразный разрез длиной 10—15 см. У девочек производят поперечный волнообразный разрез под грудными железами. Ткани рассекают до надкостницы и мобилизуют кожу и подкожную клет-

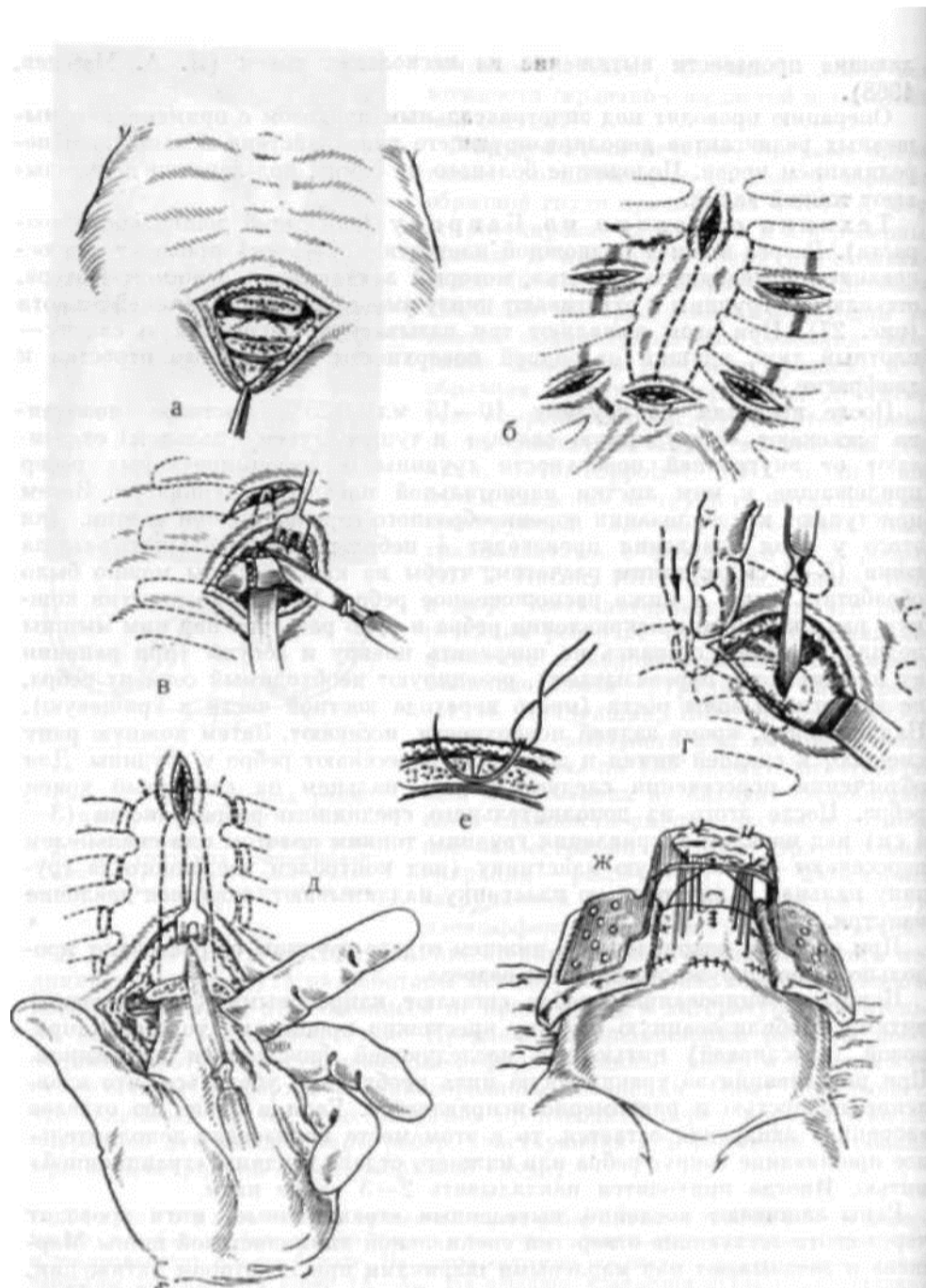


Рис. 27. Операции при воронкообразной груди у детей дошкольного возраста по Г. А. Бапрову.

а — мечевидный отросток отсечен и оттянут книзу; б — разрезы кожи, через которые будут реценцированы ребра. Участки, подлежащие удалению, заштрихованы; места рассечения ребер (парастернально) и пересечения грудины показаны пунктиром; в — момент ре-секции ребра; г — пересечение ребра у грудины; д — дистальный отдел грудины пересекают в ПРОДОЛЬНОМ направлении из первой нижней раны; е — положение иглы при пришивании грудины для наложения трактжного шва; ж — тракционные швы укреплены на шине И. Л. Маршва, раны ушиты.

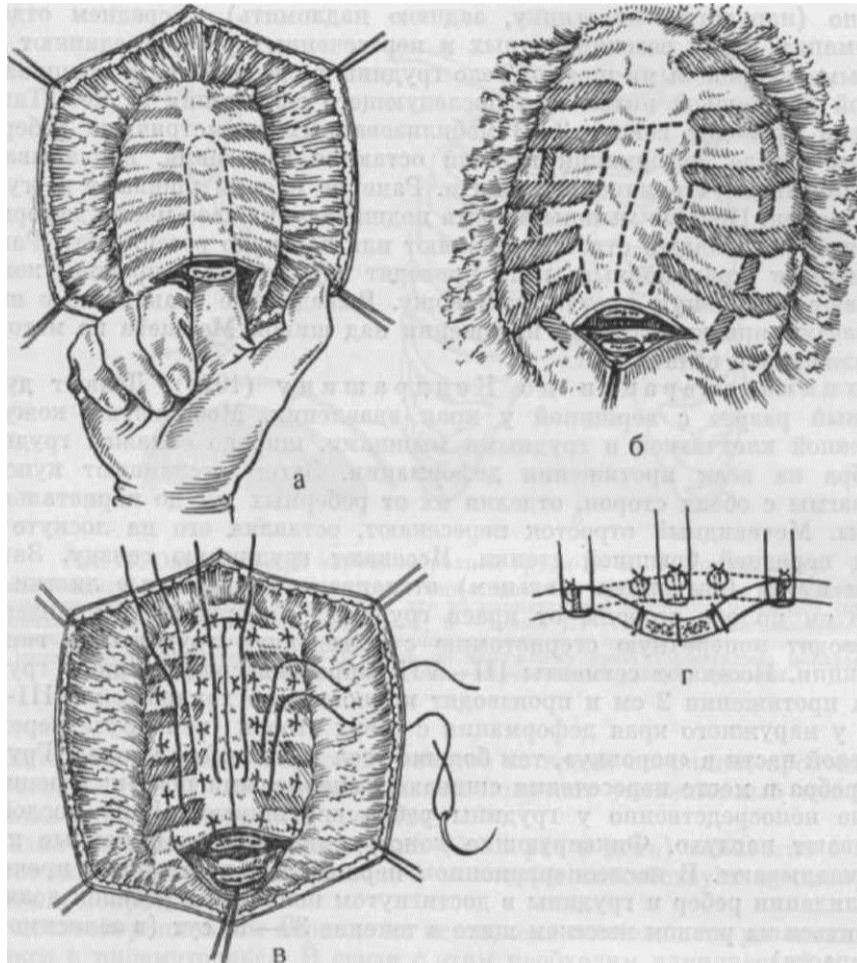


fig. 28. Операция при воронкообразной груди у детей школьного возраста по Равтгу — Гроссу.

а — завершение мобилизации кожи и подкожной клетчатки на всем протяжении деформации; отделение диафрагмы, плевральных листков и перикарда от задней поверхности грудины и ребер; б — места рассечения грудины и ребер (пунктир); участки, подлежащие иссечению заштрихованы; в — пересеченные грудина и ребра сшиты капроновыми (лавсановыми) швами, наложены трекционные швы на тело грудины и вокруг VI ребра; г — положение грудины

гпунигн)) Нв. VI. 0711].Ш.17М:Г] .1с.6ipM.шшк

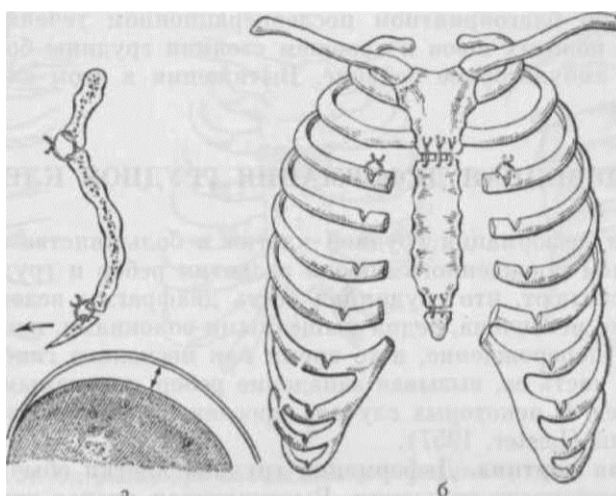
«татку в обе стороны от разреза, широко освобождая деформированный отдел грудной клетки. Отсекают мечевидный отросток, прямые мышцы живота и отслаивают от ребер диафрагму на 5—6 см (пересекая при этом, если выражена, «загрудинную связку») в обе стороны от средней линии. За грудину вводят 20—25 мл 0,25% раствора новокаина и отделяют от **внутренней** поверхности деформированной грудины и ребер парietальные листки плевры и перикард (рис. 28). По краю «воронки» производят частичную поднадхрящичную (поднадкостничную) резекцию искривленных ребер. Переднюю часть надхрящницы (надкостницы) иссекают во избежание образования в дальнейшем экзостозов. Протяженность резекции устанавливают до операции путем специального расчета (см. рис. 26). Эти же ребра пересекают поперечно, отступя от грудины на 0,5—1 см. Затем на вершине искривления производят поперечную остеотомию грудины с иссечением клина из передней пластинки (заднюю надламывают). Пересекают грудину в продольном направлении, а в ряде случаев для устранения искривления необходимо дополнительно пересечь ее по-

перечно (наружную пластинку, заднюю надломить) в среднем отделе деформации. Края резецированных и пересеченных ребер соединяют отдельными капроновыми швами. Тело грудины в средней части прошивают толстой капроновой нитью для последующего вытяжения за нее. Такие же нити проводят вокруг 2—3 мобилизованных симметричных ребер в нижнем отделе деформации и, если остаются западения, накладывают дополнительные «тракционные» нити. Ранение плевры ушивают кетгут-выми швами. Прямые мышцы живота подшивают на свое место, деформированный мечевидный отросток удаляют или частично резецируют. Ранее-наложенные «тракционные» нити проводят наружу через проколы кожи. Ушивают подкожную клетчатку и кожу. Выведенные тракционные швы завязывают при достаточном натяжении над шиной Маршева по методике, изложенной выше.

Техника операции по Кондрашину (1970). Делают дугообразный разрез с вершиной у края вдавления. Мобилизуют кожу с подкожной клетчаткой и грудными мышцами, широко обнажая грудину и ребра на всем протяжении деформации. Затем отслаивают куполы диафрагмы с обеих сторон, отделяя их от реберных дуг до парietальной плевры. Мечевидный отросток пересекают, оставляя его на лоскуте из мышц передней брюшной стенки. Иссекают грудинную связку. Затем тупым путем (введенным пальцем) отслаивают плевральные листки на 2—2,5 см по обе стороны от краев грудины. У вершины искривления производят поперечную стернотомию с выведением грудины до гиперкоррекции. Иссекают сегменты III—VII ребра непосредственно у грудины на протяжении 2 см и производят клиновидную хондротомию III—X ребра у наружного края деформации с обеих сторон (чем круче переход, хрящевой части в «воронку», тем больше угол иссекаемого клина). Грудину и ребра в месте пересечения сшивают капроновыми швами; резецированные непосредственно у грудины ребра не сшивают. Рану послойно закрывают наглухо. Фиксирующие конструкции или тракционные швы не накладывают. В послеоперационном периоде для достижения прочной консолидации ребер и грудины в достигнутом положении ребенок должен находиться на ровном жестком щите в течение 30—45 сут (в зависимости от возраста).

Послеоперационное лечение. После окончания операции во всех случаях осуществляют специальной иглой пункцию перидурального пространства на уровне Т<sub>7</sub>—Т<sub>3</sub> и заводят тонкий фторопластовый катетер для продленной послеоперационной перидуральной анестезии. Затем производят рентгенографию грудной клетки. Выявленный пневмоторакс служит показанием для плевральной пункции и отсасывания воздуха.

Через 6—8 ч после операции ребенку придают возвышенное (полусидячее) положение. Первые сутки каждые 2 ч измеряют артериальное давление, частоту пульса, дыхания и температуру тела. Производят повторное (2—3 раза) исследование крови, определяя количество гемоглобина и эритроцитов (возможность скрытого кровотечения в загрудинном пространстве и в плевральную полость!). Спустя 3—4 ч после операции, когда у ребенка восстанавливается сознание и ликвидируются клинические признаки посленаркозной депрессии дыхания, в перидуральное пространство вводят «дозу действия» 2% раствора тримекаина (Г. А. Баиров, Д. И. Парыес, 1969). Через 3—5 мин исчезает боль, дыхание урежается, становится более глубоким. Повторное введение тримекаина назначают с интервалом в 3—4 ч в последующие 2—3 сут. Полученные в нашей клинике данные показывают, что применение продленной перидуральной анестезии благоприятно влияет на функцию внешнего дыхания и гемодинамику (И. А. Маршев, Д. И. Парнес, 1971). Этот вид послеоперационного обезболивания является наиболее мощным фактором, предупреждающим послеоперационный шок, о возможном возникновении которого пишут многие авторы.



**Рис. 29.** Операция при непропорциональной груди по Н. П. Коидрашину.

**а** — клиновидная и поперечная стернотомия ниже рукоятки грудины и над мечевидным отростком; диафрагма отделена от реберных дуг до париетальной брюшины и плевры (стрелками показана величина смещения диафрагмы); **в** — хрящи III—VII ребер резецированы с обеих сторон, грудина пересечена на верхнем искривлении и у мечевидного отростка; производится клиновидная хондротомия III ребра по наружному краю деформации; показаны места сшивания (капроновыми нитями) пересеченных ребер и грудины.

Капельное введение жидкости, начатое во время операции, продолжают в течение суток. В это время больной получает увлажненный кислород, по показаниям — сердечные средства.

Назначение щелочных ингаляций (4 — 6 раз в день) совместно с антибиотиками и дачей отхаркивающей микстуры способствует лучшему отделению мокроты.

В послеоперационном периоде не исключена возможность развития пио-торакса и пневмоторакса. В связи с этим необходим клинический и рентгенологический контроль за состоянием легких. Обнаруженную в плевральной полости кровь удаляют путем пункции. В случаях возникновения пневмоторакса следует ослабить вытяжение (снять шину), залить коллодием рану в месте выхода тракционных нитей. Через 2 — 3 дня легкие расправляются, наступает герметизация раны и вытяжение возобновляют без риска повторения пневмоторакса.

Всем детям после операции ежедневно, а затем через день проводят туалет раны, обработку швов и тракционных нитей 3% настойкой йода и спиртом. В ряде случаев в области мечевидного отростка наблюдается подтекание между швами измененной крови (опорожнение загрудинной гематомы), которое обычно не требует каких-либо мероприятий, кроме смены повязок. Швы снимают на 10—11-й день.

Лечебную гимнастику начинают на следующий день после операции. Вначале проводят наиболее простые упражнения, затем переходят к более сложным, направленным на восстановление дыхания и стимуляцию кашлевого толчка. При полном заживлении раны и расправлении легких режим движений расширяют.

Тренировочный период начинают со 2-й недели, переходя к ликвидации остаточных явлений дыхательной недостаточности, слабости мышечного аппарата и нарушений осанки. Больному со 2—3-го дня разрешают садиться и при благоприятном течении к концу первой недели ходить по палате.

Вытяжения снимают в различные сроки в зависимости от возраста оперированного ребенка: до 1 года — на 12—14-й день, от 1 года до 6 лет — на 14—18-й день, 7—12 лет — на 21-й день и у старших детей — на 24—

27-й день. При благоприятном послеоперационном течении через день после снятия кожных швов и хорошем стоянии грудины больного можно выписать на амбулаторное лечение. Вытяжения в этом случае снимают в поликлинике.

### КИЛЕВИДНАЯ ДЕФОРМАЦИЯ ГРУДНОЙ КЛЕТКИ

Килевидная деформация грудной клетки в большинстве случаев является следствием врожденного порока развития ребер и грудины. Некоторые авторы считают, что грудинная часть диафрагмы вследствие порока развития резко истончена, бедна мышечными волокнами, иногда претерпевает жировое перерождение, в то время как несколько гипертрофированная реберная часть ее, вызывая западение ребер, тем самым выталкивает грудину вперед. В некоторых случаях прослежена наследственная передача деформации (Lester, 1957).

**Клиническая картина.** Деформация грудной клетки обычно становится заметной вскоре после рождения. Выступающая вперед грудина и западающие по ее краям ребра (чаще с IV по VIII) придают грудной клетке характерную килевидную форму (рис. 30). Дугообразное искривление грудины может быть то более острым, то покатым. Хорошо виден выступающий кпереди мечевидный отросток. Края реберных дуг несколько приподняты. Значительно увеличен передне-задний размер грудной клетки, который при вдохе заметно не изменяется. У детей дошкольного возраста отмечается западение при вдохе втянутых частей ребер. Изменения осанки наблюдаются нечасто. В первые годы жизни деформация мало беспокоит ребенка. Увеличиваясь с ростом ребенка, она становится косметическим недостатком. Нарушения со стороны сердца и легких встречаются редко и в основном у детей старшего (12—14 лет) возраста.

Обычно они предъявляют жалобы на быструю утомляемость, появление

одышки и сердцебиение при

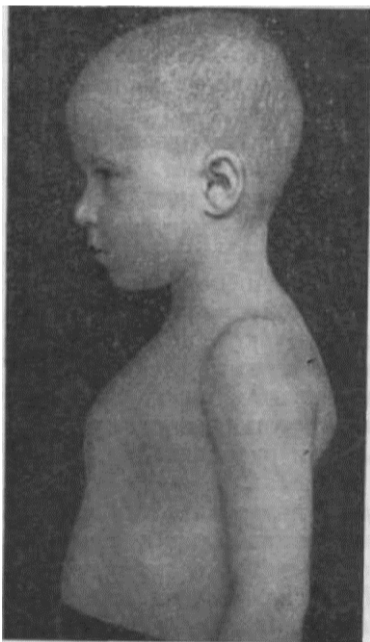


Рис. 30. Килевидная деформация грудной клетки у ребенка 5 лет.

физических усилиях (бег, игры и т. д.). Резких степеней, как правило, эти изменения не достигают. Рентгенологически отмечается резкое увеличение ретростернального пространства. Сердце часто имеет каплевидную форму. Пневматизация легких несколько усилена. В боковой проекции грудина хорошо прослеживается на всем протяжении и представлена в виде отдельных четко отграниченных сегментов.

**Хирургическое лечение.** Показанием к операции является наличие килевидной грудной клетки с выраженным косметическим недостатком или нарушением функции органов грудной полости. Операцию производят в возрасте 5—6 лет. Предоперационная подготовка включает общехирургические мероприятия и курс лечебной гимнастики.

Оперативное устранение килевидной деформации не имеет еще широкого распространения. Предложено лишь несколько способов хирургической коррекции. Chin иссекает с обеих сторон рядом с грудиной часть хрящей VI и VII ребер, отсекает мечевидный отросток с прямыми мышцами живота. Из нижнего отдела грудины

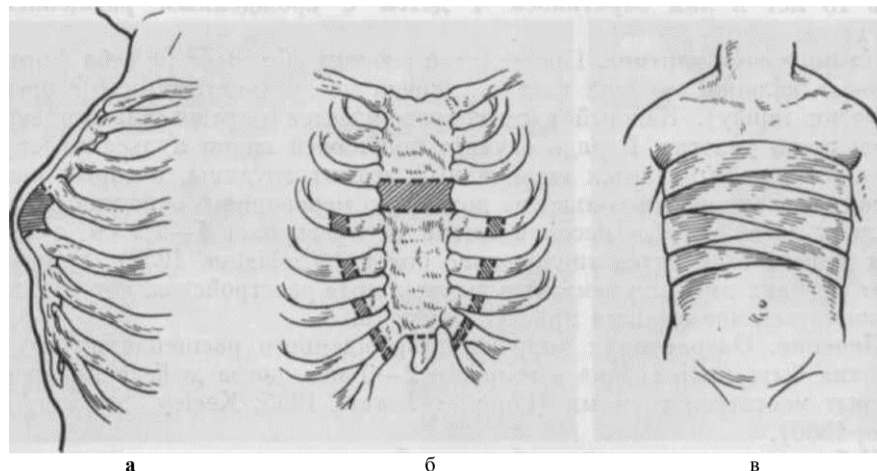


Рис. 31. Операция при килевиднон деформации грудной клеткп.  
а, б — участка грудины и ребер, подлежащие иссечению (заштрихованы); в — давящая лев-  
нопластирная повязка.

резецируют П-образный сегмент и вшивает в него мечевидный отросток и прямые мышцы. Ravitch резецирует с обеих сторон вдавленные участки ребер -на воем протяжении и стягивает их концы, дополняя это частичным продольным рассечением хрящей ребер в области грудины. Применяемая в клинике Ленинградского педиатрического медицинского института методика отличается от предложенных ранее.

Техника операции по Баирову и Маршеву. Поперечный волнообразный разрез 10—15 см проводят над средним отделом деформации. Мобилизуют кожу и подкожную клетчатку в обе стороны от разреза, широко освобождая килевидно выступающий отдел ребер и грудины. Отсекают мечевидный отросток и частично прямые мышцы живота, оттягивая их книзу. За грудину вводят 10—20 мл 0,25% раствора новокаина и отслаивают плевральные листки и перикард от внутренней грудины и ребер. Затем поднадхрящично (поднадкостнично) с обеих сторон иссекают ребра (1—1,5 см) у вершины западения. Избыточную часть надхрящницы (надкостницы) удаляют. Под контролем пальца грудину резецируют на вершине килевидного искривления на протяжении 1,5—2 см (рис. 31). Пересеченные грудину и ребра сшивают отдельными капроновыми швами, рану послойно ушивают. Накладывают давящую лейкопластырную повязку. После операции проводят рентгенологическое исследование грудной клетки. При наличии пневмоторакса полость плевры пунктируют и отсасывают воздух.

**Послеоперационное лечение.** В первые дни после операции проводят лечебные мероприятия, приведенные выше (см. Оперативное лечение воронкообразной груди). Швы снимают на 10—12-й день. Давящую лейкопластырную повязку оставляют у детей 5—8 лет на 14—17 дней, а у более старших — на 24 дня. Некоторые больные при благоприятном течении послеоперационного периода после снятия кожных швов могут быть выписаны на амбулаторное лечение.

#### ВРОЖДЕННОЕ РАСЩЕПЛЕНИЕ ГРУДИНЫ

Расщепление грудины — редкое врожденное заболевание, описание которого впервые опубликовал Burton (1947). Всего в литературе насчитывается 10 наблюдений различных авторов (Maier, Bortone, 1949; Roccaf-orte, Mehnert, Peniche, 1959; Sewett, Butsch, Hug, 1962, и др.). За послед-



ние 15 лет к нам обратилось 4 детей с врожденным расщеплением грудины.

Клиническая картина. При осмотре ребенка обращает на себя внимание узкое в давление грудной клетки спереди по средней линии (от яремной вырезки книзу). Каждый вдох сопровождается парадоксальным западе-нием этого участка. В ряде случаев под кожей видна пульсация сердца. Пальпаторно выявляется щелевидный дефект грудины, который распространяется книзу, несколько не доходя до мечевидного отростка. Ширина щели у детей первых месяцев жизни не превышает 1—1,5 см, с возрастом дефект становится значительно больше (Sabiston, 1959). У детей во всех случаях имеются заметные дыхательные расстройства, которые могут закончиться внезапными приступами удушья.

Лечение. Оперативная коррекция врожденного расщепления грудины должна быть произведена в возрасте 2—3 мес, когда дефект может быть закрыт местными тканями (Longino, Jewett, 1955; Keeley, Scheirer, Brospan, 1960).

У более 'старших детей необходима более сложная пластическая операция, иногда с применением аллопластических протезов.

Техника операции. Разрез кожи производят по наружному краю грудины от яремной вырезки книзу до конца расщелины. Кожу с подкожной клетчаткой и фасцией осторожно отсепаровывают, освобождая дефект грудины. Края ее с обеих сторон тщательно «освежают», соскабливая острой ложечкой, и сшивают несколькими капроновыми швами, сближая до соприкосновения. Полученный при этом избыток кожи иссекают и рану послойно зашивают наглухо.

Послеоперационное лечение обычное для детей грудного возраста после торакальной операции. Кожные швы снимают на 10—12-й день. Выписывают домой к концу 3-й недели. Необходимо длительное диспансерное наблюдение для своевременного выявления возможного осложнения — деформации грудины.

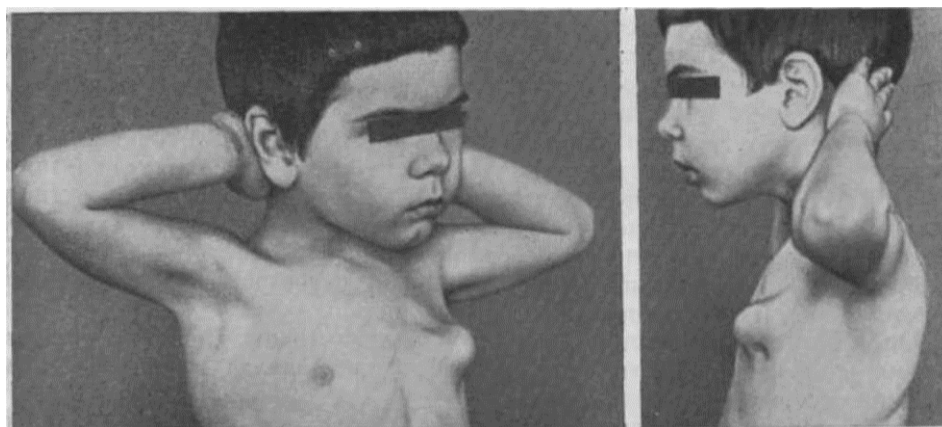
#### ВРОЖДЕННЫЕ ДЕФОРМАЦИИ РЕБЕР, КЛЮЧИЦЫ И ПОЗВОНОЧНИКА

Врожденные аномалии развития ключицы и ребер являются следствием нарушения формирования покровных костей, образующихся непосредственно из эмбриональной клеточно-волоконистой ткани. Часто эти деформации сочетаются с недостатками развития других костей скелета — черепа, позвоночника, таза, верхних и нижних конечностей.

#### Пороки развития ребер

Они заключаются в изменении числа или формы ребер (рис. 32). Увеличение или уменьшение числа ребер может быть симметричным или асимметричным. Чаще всего наблюдается увеличение числа ребер в шейном отделе позвоночника, на VII шейном позвонке или на I поясничном позвонке, и отсутствие XII пары ребер. Величина дополнительных ребер различна — от незначительного увеличения поперечных отростков до размера истинных ребер с вариацией направления и формы. Дополнительные ребра на поясничных позвонках встречаются в 8—9% случаев (В. А. Днеченко, 1957), XII пара ребер отсутствует в 0,5—0,9% случаев. Поясничные ребра обнаруживаются случайно при клинических и других исследованиях и не вызывают каких-либо болезненных ощущений.

Шейные ребра в  $\frac{2}{3}$  случаев парные, чаще отходят от VII шейного позвонка, реже — от IV, V, VI шейных позвонков. При их давлении на нервное сплетение часто наблюдаются боли, неврологические расстройства.



**Рис. 32. Врожденная реформация IV ребра слева**

два, сопровождающиеся иногда парезами. При этом симптоматика далеко не всегда зависит от величины шейного ребра. При значительных неврологических нарушениях в таких случаях возникает необходимость хирургического лечения — удаления шейного ребра.

**Врожденное отсутствие ребер.** Встречающееся частичное или полное отсутствие одного или нескольких ребер (нередко сочетается с недоразвитием соответствующих поперечных отростков позвонков, большой грудной мышцы, деформацией грудины и соседних ребер). Порок развития может оставаться незамеченным, но в ряде случаев является причиной развития тяжелых сколиозов или других косметических и функциональных недостатков.

Внешнее проявление порока развития зависит от протяженности и количества отсутствующих ребер. Отсутствие одного ребра часто в течение длительного времени остается незамеченным и выявляется случайно у детей при профилактических осмотрах и рентгенологическом обследовании. Отсутствие нескольких ребер обычно выявляется у ребенка вскоре после рождения. На стороне поражения имеется асимметрия грудной клетки за счет ее западения или уплощения. В некоторых случаях деформация усиливается за счет выступающих по краям вдавления искривленных или недоразвитых ребер. При этом большая грудная мышца бывает атрофирована или отсутствует (при локализации порока в области первых 4—5 ребер). Пальпаторно четко прослеживается протяженность и количество отсутствующих ребер. Дефект может захватывать значительную часть грудной клетки, располагаясь чаще слева, над проекцией сердца.

С возрастом ребенка деформация становится более заметной, появляется искривление позвоночника, дуга которого открыта в сторону, противоположную имеющемуся дефекту.

Рентгенологическое исследование уточняет диагноз, выявляя изменения как со стороны ребер, так и со стороны позвоночника (сколиоз).

Лечение следует назначать после установления диагноза. Вначале рекомендуют проводить консервативную терапию, направленную на предупреждение сколиоза (массаж, гимнастика, корригирующие укладки и т. п.). Показанием к хирургическому вмешательству является прогрессирующая деформация позвоночника и грудной клетки, а также необходимость создания костной «защиты» для сердца, которое при такого рода дефектах развития у ребенка расположено непосредственно под кожей и сухожильным растяжением мышц.

Техника операции «расщепления» при отсутствии ребер. Разрез кожи производят по нижнему краю дефекта ребер. Осто-

рожно отслаивают мягкие ткани, стараясь не повредить плевру. Затем обнажают нижнее ребро, которое обычно бывает широким и несколько деформированным. Ребро продольно рассекают, не отслаивая надкостницы (надхрящницы), и смещают полученный трансплантат вверх на 1,5—2 см, не повреждая питающих сосудов. Затем концы трансплантата подшивают к рудиментарным остаткам отсутствующих ребер у позвоночника и грудины. Перемещение расщепленного ребра производят по верхнему краю дефекта, уменьшая (при большом размере) или ликвидируя его. В случае отсутствия многих ребер оставшийся дефект ликвидируют во второй этап операции после окончательной перестройки перемещенных частей ребер путем их повторного расщепления.

Операцию заканчивают послойным ушиванием раны. При возникшем во время операции пневмотораксе показаны плевральная пункция и отсасывание воздуха.

Послеоперационный период требует внимательного соблюдения основного правила — полной неподвижности ребенка в кровати в течение первых 2—3 нед. Для этого на 2-е сутки после операции больного укладывают в гипсовую кровать (заготовленную до операции). Продленную пери-дуральную анестезию осуществляют в течение 2—3 дней. Проводят профилактические мероприятия легочных осложнений: назначают дыхательную гимнастику, щелочные аэрозоли, антибиотики и др. Швы снимают на 10—11-й день. После снятия гипсовой кровати ребенку назначают тренировочную гимнастику и массаж.

Выписывают домой с последующим амбулаторным наблюдением спустя 1—12 мес после операции.

К аномалиям развития ребер относятся также их искривление, виллообразное раздвоение, лопатообразные деформации, синостозы (сочленения между ребрами).

Искривления ребер могут наблюдаться на различных уровнях в переднем, среднем и заднем отделах. Как правило, деформации не сопровождаются болезненными расстройствами. Чаще искривления ребер выявляются не сразу после рождения ребенка, а в возрасте 4—5 лет. Это затрудняет диагностику, приводит к ошибочному диагнозу опухоли ребра. Поэтому в подобных случаях прибегают к рентгенографии с необычными укладками, иногда к томографии.

**Виллообразное раздвоение ребер** в литературе известно как **ребра Люш-ке**. Такое раздвоение ребра на ветви может быть в переднем, среднем, иногда в заднем отделах. Чаще наблюдается деформация одного ребра, иногда — нескольких ребер. Ребра Люшке при рентгеноскопии дают тени, похожие на полости, что приводит к ложному диагнозу легочных каверн (С. М. Тиходев, В. А. Днеченко, 1954).

**Лопатообразные деформации** — утолщения передних отделов ребер — встречаются реже, чем ребра Люшке, имеют сходные с ними очертания. При рентгеноскопии они напоминают инфильтраты.

**Синостозы ребер** возможны между двумя соседними ребрами в виде соединения на ограниченном участке и очень редко — на всем протяжении ребер. Сочленения ребер обнаруживаются в первых двух ребрах и выявляются на рентгенограмме в виде бугров, которые подходят один к другому, образуя суставные фасетки. Множественные односторонние синостозы ребер, особенно в задних отделах в непосредственной близости от позвоночника, ведут к развитию сколиоза уже в первые годы и даже месяцы жизни ребенка (рис. 33). Наличие сросшихся ребер служит прямым показанием к хирургическому вмешательству, которое назначают после установления диагноза.

Лечение направлено на предупреждение деформации позвоночника. Сравнительно несложную операцию разделения ребер следует проводить с особой тщательностью, так как малейшая техническая неточность создает предпосылки для рецидива синостоза.

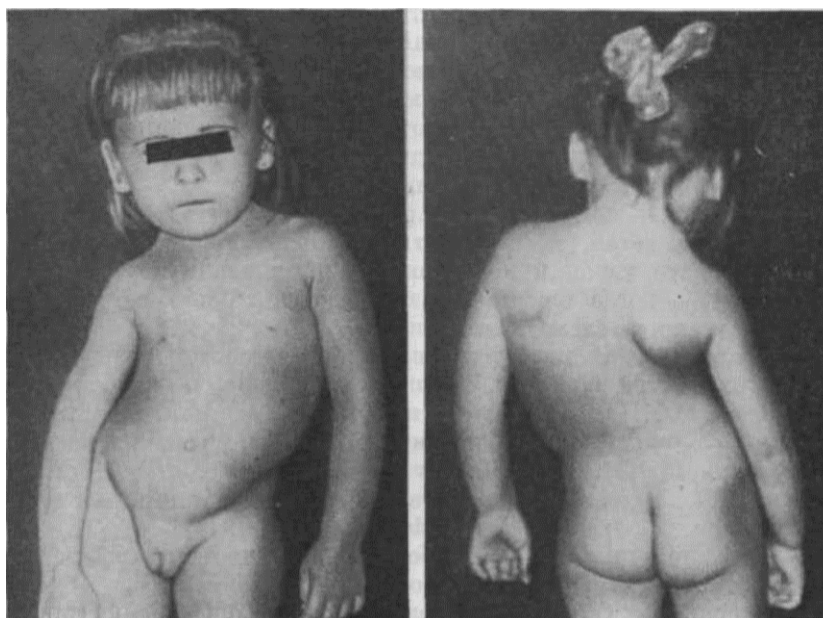


Рис. 33. Врожденным SХОЛВОЗ вызванный синостозом ребер девочки 3 лет

Техника операции. Производят разрез кожи и подкожной клетчатки над средним из сросшихся ребер. Мягкие ткани отслаивают (после введения 0,25% раствора новокаина) до надкостницы (надхрящницы) над всем участком **синостозирования**.

По намеченным линиям будущего межреберного промежутка удаляют полосу надкостницы шириной 1—1,5 см. Затем остеотомом или кусачками Люэра иссекают костную ткань с таким расчетом, чтобы образовался достаточно широкий диастаз (1—1,5 см) между создаваемыми ребрами. Задний листок надкостницы тщательно отделяют от плевры и иссекают на всем протяжении удаленной части ребра. По этой же методике создают следующий межреберный промежуток.

При выявленном сужении среднего отдела сросшихся ребер (3—4) может быть создан один широкий промежуток между оставленными краевыми участками костной ткани. После разделения производят тщательный гемостаз и подшивают мобилизованные ранее мягкие ткани к краям образованных ребер, стараясь заполнить ими созданные межреберные промежутки. Рану послойно ушивают наглухо.

Послеоперационный период протекает обычно не тяжело. Перидуральную продленную анестезию прекращают через 2—3 дня. Дыхательную гимнастику продолжают несколько дольше. Детям старшего возраста разрешают подниматься с кровати и ходить к концу первой недели. Выписывают домой через 16—21 день с последующим диспансерным наблюдением в течение не менее 2—3 лет. Обнаруженный при контрольном рентгенологическом обследовании рецидив синостоза является показанием к **повторной** операции.

**Деформация ключицы.** Они так же разнообразны, как и деформации ребер.

По данным Е. К. Никифоровой (1960), В. Л. Андрианова (1970), различают следующие пороки развития ключицы: искривления, дополнительные сочленения ключицы с клювовидным отростком, ребрами, полное или частичное отсутствие ключицы, бифуркация ее, черепно-ключичный дизостоз, перфорированная ключица.

Пороки развития ключицы относительно редки. Наибольший практический интерес представляют бифуркации и черепно-ключичный дизостоз, полное или частичное отсутствие ключицы, гипертрофия ее.

**Бифуркация ключицы** может иметь несколько форм. По данным Е. К. Никифоровой (1960) различают три типа бифуркации: первый тип бифуркации, когда ключица имеет две равные по длине и форме ветви, из них одна образует сочленение с акромионом, другая — с клювовидным отростком; второй — когда ключица разделяется на уровне клювовидного отростка на две ветви, из них ветвь, сочленяющаяся с клювовидным отростком, — более узкая и короткая и иногда заканчивается в мягких тканях; третий — когда ключица разветвляется на две части в середине тела или же у акромиального ее конца.

**Черепно-ключичный дизостоз** — врожденное системное недоразвитие ряда плоских костей скелета: черепа, таза, бедер, позвоночника и др., а также ключицы. По сводным статистическим данным, в мировой литературе имеется около 450 наблюдений. Впервые указанное заболевание описал Мартин (1865), затем Barlow (1883). Pierre, Marie и Paul Sainton (1897) указали на семейный характер заболевания, описав 4 случая. Эти авторы назвали заболевание *disostosis cleidocranial*.

В отечественной литературе наибольшее количество наблюдений приводит В. А. Арсон (1939) — 7 больных, затем Н. И. Домбровский (1955) — 3 больных. Одним из основных симптомов черепно-ключичного дизостоза является **недоразвитие ключицы**. Полное отсутствие ключицы встречается редко. Чаще отсутствует акромиальный конец, реже — грудной, иногда ключица состоит из нескольких фрагментов, концы которых закруглены, гладкие. Недостающая часть ключицы представлена соединительнотканью тяжем. При таких дефектах ключицы у больных возникает чрезмерная подвижность плечевого пояса. Больной может сблизить оба плечевых сустава впереди грудной клетки, при этом обе лопатки выстоят кзади. Патологическая подвижность, обнаруживаемая при черепно-ключичном дизостозе у новорожденных, часто ведет к ошибочной диагностике перелома ключицы при родах (Bessedi, 1953). Не менее характерны при этом изменения в костях свода черепа. У новорожденного ребенка обращает на себя внимание необычная мягкость головки. Это связано с недостаточным окостенением костей свода черепа, их истонченностью, образованием дефекта в местах перекреста швов. Большой родничок не зарастает и до конца жизни может оставаться перепончатым, так же как и в течение всей жизни сохраняются широкие черепные швы. Кости лица у больных недоразвиты, кости носа частично или полностью отсутствуют (Eden, 1953). Почти у всех больных отмечается неправильное формирование зубов — выпадение молочных зубов задерживается до 20—25 лет, постоянные зубы появляются с большим опозданием, некоторые из них остаются ретинированными, прорезавшиеся зубы деформированы, неправильно расположены, часто имеются сверхкомплектные зубы (В. А. Арсон, 1939). Встречаются также непостоянные аномалии развития различных отделов скелета — таза, бедер, позвоночника и т. д. Таз при этом бывает уменьшен, часто асимметричен, лобковые кости недоразвиты. Позвоночник иногда бывает искривлен, нередко имеются клиновидные позвонки, *soxa vara*, псевдоэпифизы в пястных и плюсневых костях.

В противоположность черепно-ключичному дизостозу в покровных костях скелета наблюдается **гиперпластический процесс**. Это заболевание описано В. Держинским (1925). Ключица при этом изогнута, местами утолщена, череп деформирован по типу башенного, вследствие преждевременного сращения черепных швов лицевая часть выступает впереди, образуется так называемый птичий профиль. Гиперпластический процесс в костях черепа ведет к сужению базальных отверстий и сдавлению проходящих через них кровеносных сосудов и нервов, у больных повышается внутричерепное давление, развивается атрофия зрительного нерва.

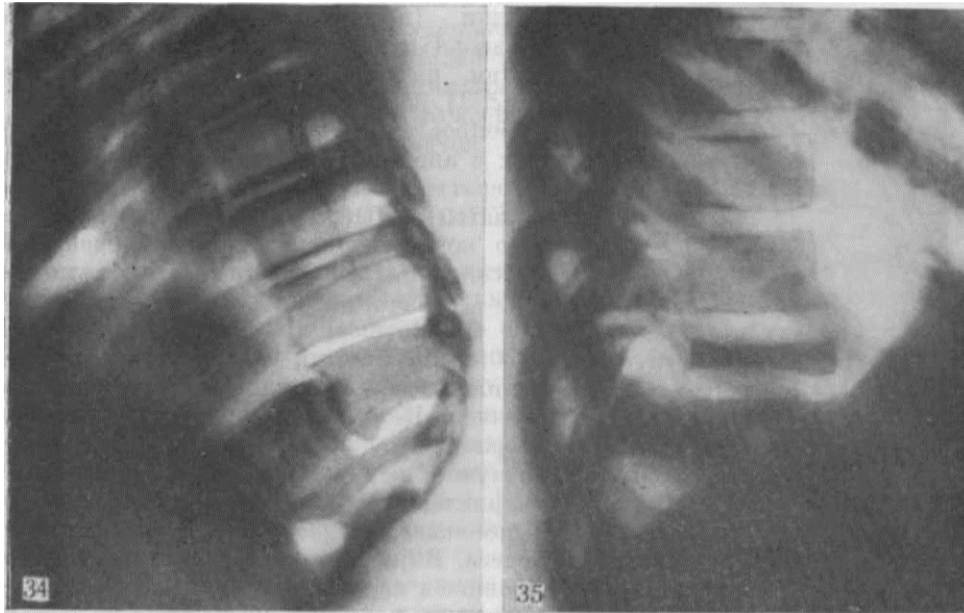


Fig. **HI**. Провиденная деформации тел IX—X грудных позвонков. **Рис. 35**.  
ПЛОСКИЙ позвонок D<sub>10</sub>, на почве эозинофильной гранулемы.

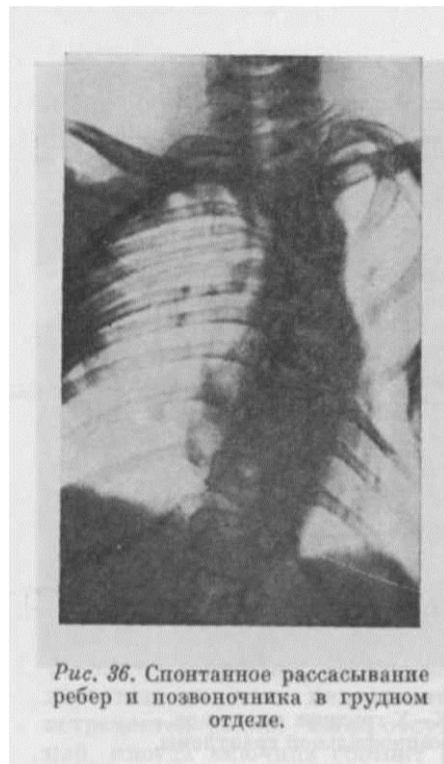
Больные с пороками развития ключицы обычно в хирургическом вмешательстве не нуждаются. Только при значительном дефекте ключицы, а также при резких искривлениях ее, приводящих к косметическим нарушениям, приходится прибегать к хирургическому вмешательству.

#### Аномалии развития грудного отдела позвоночника

Они являются следствием извращения нормального эмбриогенеза. При нарушении правильного развития позвоночника возникают различного рода искривления, сколиозы, кифозы. Наиболее полно *все* виды аномалий развития грудного отдела позвоночника представлены в классификации В. А. Днечегако (1949, 1954). Согласно этой классификации, все аномалии развития позвоночника подразделяются следующим образом.

1. Аномалии развития тел позвонков:
  - а) щели и дефекты в теле позвонка;
  - б) клиновидные позвонки (боковые и задние);
  - в) аплазия тела позвонка (азома);
  - г) другие дефекты развития тел позвонков (платиспондилия, микроспондилия).
2. Аномалии развития дужек позвонков:
  - а) щели дужек;
  - б) недоразвитие половины дужек;
  - в) аномалии развития отростков;
  - г) аномалии развития в межсуставном пространстве дужки (спондиплозия).
3. Аномалии развития смешанного характера:
  - а) аномалии сегментов (в целых отделах позвоночника и у смежных позвонков — блокирование);
  - б) недоразвитие отделов позвоночника;
  - в) недоразвитие отдельных позвонков.

Практически наибольшее значение в клинике имеют аномалии развития тел позвонков, особенно такие, как боковые и задние клиновидные по-



**звонки** (полулоз вошки), аплазия тела позвонка (азома), микроспондилия и **апо-малин** развития спешанного характера (рис. 34, 35, 36).

Вопрос о лечении деформаций, связанных с аномалиями развития позвонков, в литературе освещен недостаточно. Большинство сообщений посвящено применению консервативных методов лечения — массажу, лечебной гимнастике, ношению корсетов. Ряд авторов сообщают (И. А. Мовшович, 1969; Г. А. Баиров, 1970; Я. Л. Цивьян, 1973) об удачных операциях удаления клиновидных полуло-эвонков. Необходимо учитывать, что при операциях на грудном отделе позвоночника нужно не только устранить имеющееся искривление, но также зафиксировать его с помощью переднего или заднего спонди-лодеза. В более сложных случаях, не поддающихся коррекции путем удаления клиновидного позвонка, целесообразна дополнительная вертебротомия сегментарного характера с последующим спондилодезом.

### БОЛЕЗНЬ ТИТЦЕ

В зарубежной литературе болезнь Титце известна под различными названиями: «болезнишая припухлость реберпо-хрящевого 'соединения», «рельефные реберные хрящи». В 1921 г. братиславский врач Tietze описал заболевание, основным признаком которого являлось болезненное опухолевидное образование передней части ребер. В последующие годы появилось много сообщений отечественных и зарубежных авторов, описавших подробно различные аспекты этого заболевания (Е. Н. Калшиовская, 1959; И. Г. Силина, А. В. Талалаева, 1961). А. Я. Плахов (1968) приводит наибольшее количество наблюдений — 115 больных, из них было 16 детей в возрасте от 10 до 16 лет. Чаще поражается одно ребро, II или III, реже болезнь Титце наблюдается в I—IV— V — VI ребрах, иногда в процесс вовлекаются сразу 2—3 ребра.

Этиологическим моментом заболевания одни авторы считают травма-тизацию надхрящницы, покрывающей реберный хрящ, другие связывают возникновение заболевания с нарушением питания хряща вследствие воспаления верхних дыхательных путей или инфекционных заболеваний.

Заболевание характеризуется болями, иррадирующими за грудину, по ходу ребер, в плечо, лопатку, шею, которые усиливаются при кашле, глубоком вдохе, смехе, напряжении. Вследствие увеличения хрящевого отдела ребер появляется плотная на ощупь, болезненная припухлость различной формы. Кожа над ней обычно бывает без признаков воспаления, регионарные лимфатические узлы не изменены. При клиническом и биохимическом исследовании крови также не обнаруживается патологии. При рентгенологическом исследовании никаких изменений не выявляется. Микроскопически, по данным Т. П. Виноградовой, обнаруживают фиброзное перерождение хряща, клетки хрящевые неоднородные. В межклеточном веществе выявляют участки разволокнения и обызвествления хряща.

Так как болезнь Титце малоизвестна и нередко вызывает неопределенные болевые ощущения, то такие больные иногда длительное время наблюдаются у педиатров по поводу различных заболеваний сердца или

легких. Этим же объясняется ошибочная диагностика у таких больных туберкулеза, остеомиелита, опухолей ребер и т. д. Лечение заболевания со стойкими болевыми синдромами требует длительного времени. Хирургическое лечение не показано. Консервативное лечение сводится к применению анальгетиков, салицилатов, УВЧ, УФО, волюкариновых блокад.

#### БОЛЕЗНЬ ШОЙЕРМАНА - МАУ

Болезнь Шойермана — Мау — остеохондропатия апофизов тел позвонков, юношеский, или остеохондропатический, кифоз. В некоторых случаях болезнь Шойермана — Мау может быть принята за опухоль или опухолеподобную дисплазию позвоночника. Болезнь заключается в кифозе и полной неподвижности II—III—IV нижнегрудных позвонков. Болезнь возникает преимущественно у подростков и юношей в возрасте 11—17 лет, занимающихся спортом или выполняющих тяжелую физическую работу. Заболевание представляет собой первичное поражение позвонков на почве асептического некроза их апофизов. Немалую роль в возникновении заболевания играют повышенная ранимость апофизов в периоде быстрого роста, различные эндокринные расстройства, недостаточность силы мышц, а также слабость связок, поддерживающих позвоночник. Болезнь развивается в течение 1—17 лет, иногда нескольких месяцев. При этом боли бывают незначительными, у больных быстро утомляется спина, постепенно развивается дугообразное искривление позвоночника кзади. На основании рентгенологической картины различают три стадии заболевания.

В начальной стадии тени апофизов принимают разрыхленный вид, контуры передней части позвонка смазаны. Вторая, деструктивная, стадия характеризуется деформацией тел позвонков. В третьей, репаративной, стадии структурный рисунок позвонка восстанавливается и наступает слияние апофизов с телами позвонков. Позвонки принимают клиновидную форму, оказываются более сплюснутыми в передней их части с неровными зубчатыми верхними и нижними краями. Необходимость дифференциации с опухолями позвоночника при болезни Шойермана — Мау может возникнуть в первой стадии заболевания, когда дефект в переднем отделе позвоночника может быть истолкован как опухолевый процесс, во второй и третьей стадиях приходится дифференцировать с эозинофильной гранулемой. В некоторых случаях диагноз можно поставить лишь на основании томографии, прицельных снимков с непосредственным их увеличением.

Лечение заболевания сводится в большинстве случаев к общеукрепляющим мероприятиям, разгрузке позвоночника, ношению съемного корсета (ортопедического), лечебной гимнастике. В ряде случаев, осложненных **Спинальными** расстройствами, болями, выраженной деформацией позвоночника, по мнению Я. Л. Цивьяна (1960, 1973), целесообразно применение хирургических методов лечения в виде сегментарной вертебротомии или сочетания ее с передним спондилодезом.

#### ОСТЕОМИЕЛИТ ГРУДНОГО ОТДЕЛА ПОЗВОНОЧНИКА

Остеомиелит позвоночника у детей является относительно редким заболеванием. В первых сообщениях об этом заболевании Witrel (1877) приводил 4 случая остеомиелита позвоночника у детей. К настоящему времени в литературе опубликовано немногим более 100 случаев остеомиелита позвоночника у детей (В. Ф. Войно-Ясенецкий, 1912; С. М. Держанов, 1940; М. В. Свиридов, 1960; И. С. Венгеровский, 1964; В. Л. Андрианов, 1970; Naage, 1889; Keem, 1914; Berkman, 1928), из них около 50 — в грудном отделе. Остеомиелит грудного отдела позвоночника встречается у детей всех возрастов, но несколько чаще у подростков.



Течение остеомиелита грудного отдела позвоночника в детском возрасте может быть острым при диффузной форме, подострым или хроническим при локализованной форме. Острая форма заболевания у детей наблюдается наиболее часто, она характеризуется бурным началом и тяжелым течением. Гной скапливается в губчатой ткани позвонка и быстро-разрушает его. Из-за толщины мышечного слоя гнойник в течение длительного времени остается нераспознанным. Так, С. М. Дерижанов (1940) на аутопсии обнаружил 6 случаев остеомиелита, которые при жизни трактовались как другие заболевания. М. В. Свирижев (1964) наблюдал 5 детей с поражением тел позвонков, которые не диагностировались в течение длительного времени. Течение заболевания во многих случаях усугубляется тем, что на фоне высокого подъема температуры, болей в грудном отделе позвоночника возникают осложнения со стороны спинного-мозга, выражающиеся парезами, параличами, менингитом. Рентгенологическое исследование не всегда может выявить изменения в позвонке в ближайшие с момента заболевания сроки, поэтому при этом, как правило, отсутствует периостальная реакция, секвестры неясно выражены.

Более редко наблюдаются локализованные формы остеомиелита позвоночника. При этой форме заболевания процесс поражает ограниченный участок позвонка, протекает благоприятнее, чем при диффузной форме. Для клинической картины характерны местные проявления в виде болей и болезненности в грудном отделе позвоночника. Температурная реакция и ухудшение общего состояния у таких больных могут наблюдаться лишь в первые дни, а затем после применения антибиотиков остается лишь местная болезненность и небольшая припухлость. В подобных случаях в том или ином отделе позвонка, в отростках или в теле рентгенологически удается определить очаг просветления с мелкими секвестрами. Лечение остеомиелита грудного отдела позвоночника сочетает в себе применение иммобилизации с помощью гипсовой кровати, корсетов, антибиотиков и общеукрепляющей терапии. При ограниченных длительно существующих, очагах необходима резекция отростков или выскабливание очага.

#### ОПУХОЛИ ГРУДНОЙ СТЕНКИ

Опухоли грудной клетки — ребер, грудины, ключицы и грудного отдела позвоночника у детей представляют собой один из недостаточно изученных разделов костной патологии. В литературе имеются отдельные крупные работы, в которых освещаются вопросы клиники, диагностики, лечения опухолей этой области (М. В. Волков, 1962, 1965, 1972; А. Я. Плахов, 1968; В. Л. Андрианов, 1970, 1972).

М. В. Волков (1968) приводит данные о частоте, диагностике и лечении различных опухолевых и пограничных заболеваний грудной клетки, отмечая, что у 73 больных детей самым частым видом новообразований в ребрах, грудины и ключицах являются костно-хрящевые экзостозы. Первичные хондромы грудины и ключиц составляют 15% всех локализаций хондром скелета в детском возрасте. Из других новообразований автор наблюдал остеобластокластому в 6 ребрах и в 2 ключицах, хондросаркому — 1, саркому Юинга — 1, хондробластому — 2, гемангиому — 1, дермоидную фиброму — 1, у 3 детей были злокачественные опухоли (хондросаркома — 1, саркома Юинга — 2). Относительно поверхностное расположение опухоли грудной клетки и ключиц позволяет своевременно диагностировать опухоль. Исключение составляют опухоли, растущие в полость грудной клетки или располагающиеся впереди лопаток.

У большинства больных первыми симптомами заболевания были боли и ограниченная припухлость в области пораженного ребра, грудины, ключицы. Выраженность этих симптомов зависела от характера опухоли, ее локализации, длительности заболевания, направления роста.

Боли могут быть локальными, ноющими, иррадирующими по ходу нервов, а также плевральными. Для таких опухолей, как остеомы, хондромы, костно-хрящевые экзостозы, наиболее важным симптомом является округлая, четкая припухлость и деформация в области пораженных отделов. При саркомах Юинга, ретикулосаркомах, остеобластокластомах опухоль имеет веретенообразную форму и нечеткие границы.

Рентгенологический метод исследования играет в большинстве случаев решающую роль. В трудных случаях этот метод необходимо дополнить прицельным исследованием с диагностическим пневмотораксом, рентгенографией, томографией, скенированием. Окончательный диагноз в затруднительных случаях может быть поставлен лишь с помощью гистологического исследования.

Особенно сложны для диагностики злокачественные опухоли, так как при центральных хондросаркомах имеются тонкостенные полости с участками обызвествления, напоминающие такие же изменения при гемангиомах, воспалительных процессах. Иногда при хондросаркомах возникает игольчатый периостит. При саркоме Юинга пораженные отделы ребер утолщены, отмечается исчезновение костной структуры и изменение коркового слоя. Обращает на себя внимание наличие мягкотканного компонента опухоли, который определяется с наружной и внутренней стороны пораженного ребра.

Лечение доброкачественных опухолей грудной стенки и ключиц ограничивается резекцией пораженного участка. При злокачественных опухолях, таких, как хондросаркома, необходима резекция опухоли единым блоком. Однако эти опухоли, по наблюдениям М. В. Волкова (1968, 1972), А. Я. Плахова (1968), дают частые рецидивы.

При опухолях, отличающихся особо злокачественным течением (саркома Юинга, ретикулосаркома), необходимо проводить комбинированное хирургическое, лучевое и химиотерапевтическое лечение.

#### ОПУХОЛИ ГРУДНОГО ОТДЕЛА ПОЗВОНОЧНИКА

Опухоли грудного отдела позвоночника у детей в настоящее время наблюдаются значительно чаще и заслуживают большего внимания, чем им уделяется в литературе.

**Клинические проявления** первичных опухолей и опухолеподобных дисплазий позвоночника зависят от многих причин. Ведущее значение имеет характер опухоли, уровень поражения и степень разрушения позвонка, взаимоотношения опухоли с окружающими тканями и органами, степень сдавления ею спинного мозга и его элементов, а также сосудов, питающих спинной мозг. Все это ведет к многообразию клинической картины, ошибочной диагностике. Большинство детей наблюдаются длительное время в туберкулезных, неврологических, терапевтических стационарах.

В. Л. Андриянш (1974) наблюдал 110 детей с различными опухолями позвоночника, из них у 35 были опухоли грудного отдела позвоночника. На основании наблюдений, у детей в грудном отделе позвоночника были выявлены такие опухоли и опухолеподобные дисплазии-



Рис. 37. Остеобластокластома позвоночника активно-кистозная форма Д11.

веские процессы, как остеобластокластома — у 11, хондрома — у 1, гемангиома — у 1, нейрофиброма — у 3, эозинофильная гранулема — у 12, фиброзная дисплазия — у 2, экзостоз — у 3, хондросаркома — у 1, опухоль Юинга — у 1 ребенка. Для опухолей грудного отдела позвоночника одним из ведущих симптомов были опоясывающие боли, межреберные невриты, боли в животе, в результате чего возникало подозрение на различные заболевания внутренних органов грудной и брюшной полости. У 15 больных наблюдали тяжелые неврологические расстройства, характеризовавшиеся нижней спастической параплегией, параанестезией и расстройствами функции тазовых органов. До некоторой степени об уровне паралича можно судить на основании расстройств брюшных рефлексов (дуга верхнебрюшного рефлекса — D7-8, среднебрюшного — Dg-ю и нижнебрюшного — Di<sub>i</sub>-i<sub>2</sub>). При поражении нижнегрудных позвонков Dg—D12 происходит сдавление поясничного утолщения спинного мозга, что ведет к вялому параличу обеих нижних конечностей с нарушением чувствительности и **расстройству** функций тазовых органов.

Ведущим симптомом опухолей и опухолеподобных дисплазий позвоночника у детей являются боли. Характер и интенсивность их зависели в первую очередь от характера и формы опухоли, уровня поражения и степени разрушения позвоночника, а также от локализации опухоли в этом позвонке. Другим частым признаком опухоли является выбухание ее в области пораженного позвонка. У ряда больных нарушается опорная функция позвоночника, наступает быстрая утомляемость мышц спины, которую дети пытаются компенсировать, опираясь ладонями в крылья таза, бедра, поддерживая голову руками.

Диагностика. Ведущим методом диагностики является рентгенологический. В ряде случаев приходится прибегать к рентгенографии с необычными укладками больных и контурным выведением опухоли, томографии, рентгенографии с непосредственным увеличением, миелографии с использованием контрастных веществ или радиоактивных изотопов (рис. 37).

Существенное значение имеют также лабораторные исследования, особенно определение содержания мукопротеинов в сыворотке крови, которое, как правило, повышается до 200—300 МЕ при литических остеобласто-кlastомах с прогрессирующим ростом, при саркомах Юинга и иногда при эозинофильной гранулеме позвоночника.

Лечение больных с опухолями позвоночника в грудном отделе в основном хирургическое, и лишь при злокачественных опухолях применяют комбинированное хирургическое, лучевое и химиотерапевтическое. При оперативном лечении применяют ламинэктомию, выскабливание, резекцию пораженного участка без замещения и с замещением образовавшегося дефекта гомо- и аутоотрансплантатами, резекцию позвонка в сочетании со спондилодезом и двухэтапное удаление опухоли с созданием заднего спондилодеза и замещением тела позвонка.

## ЛЕГКИЕ И ПЛЕВРА

Проблема диагностики и лечения хирургической патологии легких у детей актуальна. В последние годы с появлением резистентных к антибиотикам возбудителем наблюдается резкое увеличение числа случаев острых и затяжных пневмоний. Относительно высокая летальность сохраняется при осложненных формах стафилококковых пневмоний, особенно у новорожденных и детей первых месяцев жизни.

Несмотря на достигнутые успехи в вопросах хирургического лечения хронических воспалительных заболеваний легких, многие вопросы еще окончательно не выяснены, особенно при определении показаний к оперативному вмешательству, сроков проведения операций, объема резекции с учетом возраста ребенка и вида бронхоэктазий.

Принципиально важное значение приобретают вопросы всестороннего, комплексного, в том числе и санаторного, лечения оперированных детей.

В данном разделе книги значительное внимание уделено хронической эмпиеме, порокам развития легкого, опухолям легкого, методам хирургического лечения бронхиальной астмы у детей. С учетом последних достижений медицины представлены вопросы регенерации легочной ткани физиологические и патофизиологические аспекты сердечно-сосудистой и дыхательной систем, анестезиологии, особенности методов оперативной техники, пред- и послеоперационного ведения оперированных детей.

### КОМПЕНСАТОРНЫЕ И ПАТОЛОГИЧЕСКИЕ СДВИГИ В СИСТЕМЕ ДЫХАНИЯ У ДЕТЕЙ С ЗАБОЛЕВАНИЯМИ ЛЕГКИХ

Заболевания органов дыхания, требующие хирургического лечения, во многих случаях приводят к развитию дыхательной недостаточности.

Под дыхательной недостаточностью понимается такое состояние организма, когда нормальная деятельность функции внешнего дыхания недостаточна для нормального легочного газообмена. Дыхательная недостаточность может не сопровождаться нарушением газового состава крови вследствие включения компенсаторных резервов и напряжения регуляторных механизмов. В этом случае нормальный легочный газообмен достигается неэкономным путем — усиленной работой дыхательной мускулатуры и перенапряжением дыхательного центра. Клинически это состояние проявляется одышкой, а функционально — изменением показателей легочной вентиляции и механики дыхания. Такую форму дыхательной недостаточности называют компенсированной (газовый состав крови нормальный). Данное название не вполне характеризует это состояние, поскольку компенсация является весьма условной в тех случаях, когда нормальная оксигенация крови достигается усиленной работой дыхания. Вместе с тем легочная вентиляция у ряда больных может быть и не уве-

личена, однако ощущение одышки вследствие нарушения механики дыхания и перенапряжения дыхательного центра может существенно ограничивать работоспособность организма.

Другая форма дыхательной недостаточности сопровождается изменениями газового состава крови, в первую очередь артериальной гипоксемией. Эту форму дыхательной недостаточности называют *некомпенсированной*.

Артериальная гипоксемия — явный, но не обязательный признак дыхательной недостаточности. Даже у больных детей, у которых имеется одышка в покое, артериальная гипоксемия может отсутствовать или исчезать при умеренной нагрузке. Все же более значительная нагрузка при ограничении резервных возможностей внешнего дыхания, вызванном патологическим процессом в легких, часто приводит к артериальной гипоксемии.

Однако нередко больные отказываются от выполнения нагрузки из-за резкой одышки еще до снижения оксигенации крови. В связи с этим характеристика степени дыхательной недостаточности на основании появления артериальной гипоксемии при той или иной мощности дозированной нагрузки, как это предлагается некоторыми исследователями у взрослых больных (Vogel, 1970), встречает значительные затруднения на практике не только из-за методической сложности, но и в силу изложенных выше причин.

В настоящее время для практических целей продолжают применять характеристику степеней дыхательной недостаточности, основывающуюся на наличии одышки.

По данным А. Г. Дембо (1957), различают три степени дыхательной недостаточности: I степень — одышка возникает при незначительной физической нагрузке, II степень — одышка появляется при незначительной физической нагрузке и III степень — одышка выражена в покое.

Следует заметить, что в детском возрасте субъективное ощущение одышки является еще менее точным, чем у взрослых, поэтому необходимо, не ограничиваясь расспросом ребенка, опираться также на сообщения родителей и собственные наблюдения.

Однако определение наличия и степени дыхательной недостаточности у больного ребенка на основании клинического симптома одышки не дает возможности охарактеризовать количественно нарушения внешнего дыхания, а главное, установить, какое звено легочной функции более всего страдает в данном конкретном случае.

Наиболее полной является классификация дыхательной недостаточности Cougnand. Приводим данную классификацию (по М. Навратилу, 1967).

Классификация нарушений дыхания в зависимости от анатомопатофизиологических состояний, приводящих к этим нарушениям.

#### I. Нарушения дыхания вследствие легочных поражений.

1. Вентиляционная недостаточность. Альвеолярная вентиляция снижена, за единицу времени в альвеолы поступает меньше воздуха, чем в норме.

а) Рестриктивные нарушения. Дыхательная поверхность легких уменьшена, эластичность легких изменена (фиброз легких, кифосколиозы, состояния после резекций).

б) Обструктивные нарушения. Нарушения бронхиальной проходимости (бронхиальная астма, эмфизема, спастический бронхит).

в) Расстройства нервной регуляции (невротическое учащение дыхания с преимущественной вентиляцией мертвого пространства; гиповентиляция при поражении дыхательного центра вследствие отравления морфином, барбитуратами).

2. Альвеоло-респираторная недостаточность. Снижен газообмен между альвеолярным воздухом и кровью.

а) Нарушения распределения. Альвеолярное пространство в целом получает за единицу времени достаточное количество воздуха, по последний распределяется по легким неравномерно: одни альвеолы гипервентируются, другие — гиповентируются.

б) Нарушения диффузии. Альвеолярная вентиляция нормальная, но проникновение газа через альвеолярную стенку затруднено.

3. Артерио-венозные шунты. Часть циркулирующей крови вообще не достигает альвеол.

II. Нарушения транспорта газов между легкими и тканями.

1. Недостаточность сердца и кровообращения.

а) Общая недостаточность кровообращения. Уменьшенный минутный объем сердца.

б) Нарушения в малом круге кровообращения.

2. Сниженная емкость крови по отношению к дыхательным газам. Нехватка гемоглобина (анемии).

3. Нарушения газообмена между кровью и тканями.

4. Минимая недостаточность Rossier. Сниженное насыщение кислородом артериальной крови вследствие сдвига кривой диссоциации вправо (высокая лихорадка, отравления).

Как видно из классификации Курнапа, при заболеваниях легких основными формами дыхательной недостаточности являются: вентиляционная (рестриктивная и обструктивная) нарушение, расстройства нервной регуляции), альвеоло-респираторная (нарушение распределения и диффузии) и артерио-венозные шунты. В то же время при тяжелых и длительно протекающих заболеваниях легких у больных детей могут отмечаться и нарушения транспорта газов между легкими и тканями вследствие нарушений циркуляции крови и нарушений тканевого дыхания при хронической гипоксии.

Применение комплекса методов функциональной диагностики дыхания позволяет разграничивать формы нарушения внешнего дыхания и количественно охарактеризовать глубину изменений.

Основной нарушения дыхания при рестриктивном типе патологии являются фиброзы-склеротические процессы в легких, которые изменяют механические свойства легочной ткани. Она уплотняется и становится менее податливой. Альвеолярные перегородки утолщаются, часть легочных капилляров облитерируется, может развиваться легочная гипертензия. Уменьшается количество функционирующей легочной паренхимы.

При диффузных пневмосклерозах (болезнь Хаммена — Рича, хроническая интерстициальная пневмония, хронический милиарный туберкулез) эти изменения поражают всю легочную ткань. При бронхоэктазах и склерозе, являющемся исходом сегментарных и долевых пневмоний, ателектазов вследствие инородных тел, очаговых форм туберкулеза и т. п., фибро-склеротические изменения ограничены одним или несколькими сегментами.

Рестриктивные нарушения характеризуются снижением растяжимости легких — для увеличения их объема требуется больший, чем в норме, прирост интраплеврального давления. Уменьшена общая емкость легких, главным образом за счет жизненной емкости: требуется большое усилие дыхательных мышц для глубокого вдоха, однако даже при наличии резко отрицательного давления в грудной клетке прирост объема легких ограничен. В выраженных случаях снижается дыхательный объем и рефлекторно учащается дыхание; МВЛ уменьшена. Отношение МВЛ к ЖЕЛ (в процентах к должным) равно 1 или больше. Работа дыхания увеличена главным образом за счет эластического компонента.

Обструктивный тип патологии дыхания обусловлен нарушениями проходимости дыхательных путей на том или ином уровне.

Обструкция дыхательных путей может быть вызвана спастическим сокращением бронхов, гиперплазией и отеком слизистой оболочки бронхов

и бронхиол, частичной или полной их закупоркой слизисто-гнойным отделяемым, наконец, деформацией и рубцовыми изменениями бронхиального дерева.

Обструктивные нарушения являются ведущими в клинической картине бронхоэктазий, бронхиальной астмы, легочной формы муковисцидоза, а также бронхитов различной этиологии, в том числе деформирующего бронхита. У взрослых больных в картине легочной эмфиземы преобладают обструктивные нарушения.

Обструктивные нарушения дыхания в функциональной диагностике находят отражение прежде всего в изменениях тестов бронхиальной проходимости. Кривая форсированного выдоха ЖЕЛ становится более пологой, уменьшаются объем односекундного выдоха ЖЕЛ и проба Тиффно. Снижаются пневмотахометрические показатели мощности выдоха и вдоха. Повышается пневмотахографический показатель — бронхиальное сопротивление. В ряде случаев на спирограмме отмечается симптом ловушки воздуха («air trapping») в виде ступенчатых надломов в конце нисходящей части кривой, форсированной ЖЕЛ, а также смещение спирограммы в сторону инспирации при проведении маневров ЖЕЛ и МВЛ. Это явление обусловлено тем, что при усиленном выдохе вследствие резкого повышения внутригрудного давления происходит спадение части патологически измененных бронхиальных путей и периодически возникает задержка выдыхаемого воздуха.

В связи с тем что выдох при обструктивных нарушениях затруднен, отмечается постепенное вздутие легочной ткани, что клинически выражается в коробочном или тимпаническом перкуторном звуке, а функционально — в увеличении остаточного объема легких и его доли в общей емкости легких. Последняя может иметь нормальный объем или даже несколько увеличиваться. Длительное перерастяжение легочной паренхимы постепенно приводит к изменениям ее механических свойств. Легочная ткань становится менее эластичной. Растяжимость ее до определенных пределов увеличивается.

Повышенное бронхиальное сопротивление обуславливает характерный тип дыхания, которое становится более редким вследствие удлинения выдоха. У детей старшего возраста компенсаторно происходит углубление дыхания для достижения необходимого уровня альвеолярной вентиляции, однако у детей раннего возраста этот компенсаторный механизм выражен в меньшей степени; даже при приступе бронхиальной астмы у них можно наблюдать частое и поверхностное дыхание.

Как правило, МВЛ уменьшена за счет затрудненного выдоха, а отношение МВЛ и ЖЕЛ (в процентах к должным) меньше 1.

Работа дыхания увеличена главным образом за счет аэродинамического (не эластического) компонента.

Как при рестриктивных, так и при обструктивных нарушениях отмечается напряжение функции внешнего дыхания, выражающееся в компенсаторном увеличении МОД, которое, однако, не всегда бывает эффективным из-за увеличения функционального мертвого пространства. Поэтому часто наблюдается альвеолярная гиповентиляция.

Неравномерное распределение вдыхаемого воздуха сопровождает многие заболевания легких. Наиболее часто нарушения равномерности альвеолярной вентиляции наблюдаются при обструктивной патологии. При ряде заболеваний, например при бронхоэктазии, разные участки легких имеют неодинаковые эластические свойства и расправляются неравномерно; отмечается также мозаичное нарушение бронхиальной проходимости. Это ведет к неравномерному поступлению вдыхаемого воздуха в альвеолы легких: одни участки вентилируются лучше, другие — хуже.

Нарушения распределения вдыхаемого воздуха выражаются функционально в удлинении времени смешивания воздуха в системе легкие —

спирограф (при исследовании с гелием) и в уменьшении индекса эффективности альвеолярной вентиляции. При неравномерном распределении воздуха обычно отмечается компенсаторное увеличение МОД и снижение эффективности вентиляции по отношению к потреблению кислорода; из 1 л вентилируемого воздуха поглощается не 40 мл, а меньшее количество (20—30 мл) кислорода. Если увеличение МОД достаточно эффективно для поддержания общего уровня альвеолярной вентиляции, газовый состав крови может оставаться в пределах нормы.

Другим компенсаторным механизмом является рефлекторное уменьшение кровотока в плохо аэрируемых участках легких, что способствует предотвращению артериальной гипоксемии. В хорошо аэрируемых участках кровоснабжение, наоборот, увеличивается.

Нарушения диффузии, как правило, касаются уменьшения диффузии кислорода, а не  $CO_2$ , коэффициент диффузии которого очень высок. Нарушения находят свое выражение в снижении показателей диффузионной способности легких. Снижение DL отмечается в покое при значительном уменьшении площади функционирующих легочных мембран или альвеоло-капиллярном блоке. Компенсаторное увеличение вентиляции легких позволяет повысить парциальное давление кислорода в альвеолярном воздухе, а замедление легочного капиллярного кровотока продляет время контакта альвеолярного воздуха с легочными капиллярами. Обоих этих компенсаторных механизмов при нагрузке может оказаться недостаточно, и тогда вступают в действие другие факторы, прежде всего увеличение объема легочного кровотока. Это поддерживает уровень диффузии, адекватный повышенному потреблению кислорода работающими мышцами. Редукция легочного капиллярного русла вследствие патологического процесса либо после обширной резекции легких не позволяет достаточно увеличить диффузионную способность легких при нагрузке для поддержания нормального газового состава крови. Диффузные пневмосклерозы в (выраженной стадии сопровождаются снижением DL и в покое.

Изолированное нарушение диффузии (альвеоло-капиллярный блок) встречается очень редко. Такая находка при функциональных исследованиях имеет большое значение для диагностики. Чаще можно обнаружить сочетание диффузионных нарушений с рестриктивными процессами, а при обструктивных заболеваниях нарушения легочной диффузии указывают обычно на развитие эмфиземы легких с редукцией легочного капиллярного русла.

Те или иные типы нарушения внешнего дыхания (охарактеризованные выше) при хронической патологии легких в чистом виде практически не встречаются. Так, заболевания, которые чаще всего встречаются в легочной хирургии (бронхоэктазы, деформирующий бронхит и другие хронические заболевания легких), дают обычно пеструю патофизиологическую картину — Обструктивные и рестриктивные изменения, нарушенное распределение воздуха в легких. Значительную роль в происхождении гипоксемии имеет артерио-венозное шунтирование крови в легких. В задачи функциональной диагностики входит определение степени выраженности всех этих компонентов патофизиологической основы заболевания у каждого больного. Необходимо также установить, имеются ли у больного гипоксемия и нарушения кислотно-щелочного баланса. Немаловажное значение имеет выявление резервов системы дыхания.

При анализе результатов исследования функции внешнего дыхания в заключении необходимо указать все выявленные отклонения и, по возможности, их степень:

небольшие нарушения	—	па 20—30%	от нормы,
умеренные	»	—	» 30—40% » »
значительные	»	—	» 40—50% » »
резкие	»	—	более чем на 50% от нормы.



Эта характеристика относится к изменениям легочных объемов, легочной вентиляции, показателей бронхиальной проходимости, МВЛ. Сгруппировав их соответственно характеру нарушений, в заключении указывается, например: обструктивные нарушения дыхания значительные, рестриктивные — умеренные. Далее характеризуется легочная вентиляция, лучше всего по уровню альвеолярной вентиляции или по МОД с указанием, за счет чего изменен МОД — за счет частоты дыхания или дыхательного объема.

При снижении индекса эффективности (ниже 70%) отмечается наличие умеренного нарушения распределения воздуха в легких, а при снижении его до 50% и более — значительное. Снижение DL на 30—50% рассматривается как умеренное нарушение диффузии, более чем на 50% — как значительное. Гипоксемия в пределах 90—94% характеризуется как умеренная, в пределах 80—90% — как значительная и ниже 80% — как резкая.

Чаще всего при хронических прогрессирующих заболеваниях легких наблюдается смешанный тип нарушения дыхания. В пределах пораженных сегментов, помимо деформации и деструкции бронхиального дерева вплоть до бронхоэктазов, картины панбронхита и перибронхиального пневмосклероза, наблюдаются ателектатические, фиброзно-склеротические и эмфизематозные изменения легочной ткани. В период относительного стихания воспалительного процесса эти разнообразные морфологические изменения лежат в основе разностороннего нарушения функции внешнего дыхания. При наличии обострения хронического воспалительного процесса усиление эндобронхита, как правило, приводит к нарастанию обструктивных нарушений вследствие усиливающегося отека слизистой оболочки и увеличенного отделения гнойной мокроты. Инфильтративные воспалительные изменения в легочной паренхиме в свою очередь уменьшают функционирующую площадь альвеоло-капиллярных мембран и снижают легочную диффузию. Явления дыхательной недостаточности у больных нарастают.

Изучение особенностей внешнего дыхания при хронических прогрессирующих заболеваниях легких у детей в последние 15 лет стало актуальной задачей клинической патофизиологии в связи с расширившимися возможностями торакальной хирургии и конкретными задачами, которые были поставлены перед функциональной диагностикой нарушений дыхания.

За рубежом этой проблеме посвящены работы Jones (1950), Peters с соавт. (1950), **Forster** с соавт. (1961), Strang (1960), Bates и Christie (1964), Thieman (1964), Cherniak и Carton (1966), Bass (1968) и др. В Советском Союзе легочную функцию у детей при хронических заболеваниях легких изучали многие исследователи: Н. А. Шалков (1957), И. Г. Климкович (1968), И. Н. Розина (1969), Л. Н. Любченко, И. С. Ширяева (1969—1973), С. А. Шульман (1969), В. Я. Шаповалова (1969), А. А. Ваян (1969), Т. Д. Кузнецова (1970), Л. М. Рошаль (1970), Е. Н. **Гаранина** (1971), В. С. Попович (1971), С. Т. Пелих (1974) и др.

В период с 1963 по 1971 г. в отделении функциональной диагностики Института педиатрии АМН СССР комплексное исследование функции внешнего дыхания было проведено более чем у 600 детей с хроническими прогрессирующими заболеваниями легких.

Исследователи, изучавшие внешнее дыхание при хронических патологических заболеваниях легких, связывали выраженность функциональных нарушений с так называемой стадией хронической пневмонии, длительностью заболевания, типом бронхоэктазов, с локализацией и распространенностью процесса.

Данные, полученные в Институте педиатрии АМН СССР, а также данные Л. Н. Любченко (1969), Bates (1964), Bass (1968) показали, что наибольшее значение имеет объем поражения легких, устанавливаемый на основании данных рентгенобронхографии. У большинства больных де-

тей при поступлении в клинику на первый план выступают изменения функциональных показателей, указывающие на бронхиальную обструкцию.

В первую очередь снижаются объемные скорости форсированного выдоха: пневмотахометрический показатель, тест Тиффно, объем однокундной ЖЕЛ. Затем повышается бронхиальное сопротивление при спокойном дыхании. Эти изменения, указывающие на нарушение эвакуаторной функции бронхов, переменны и во многих случаях дают положительное развитие при проведении комплекса терапевтических мероприятий в процессе предоперационной подготовки. Средства, способствующие санации бронхиального дерева, включая лечебные бронхоскопии и постуральный дренаж, ведут к уменьшению синдрома обструкции, что выражается в повышении функциональных показателей бронхиальной проходимости.

Несмотря на то что нарушения бронхиальной проходимости имеются у большинства больных детей с нагноительными процессами в легких, функциональные признаки вздутия легочной ткани отмечаются значительно реже. Остаточный объем составляет более 30% ОЕЛ приблизительно у 73 всех больных с бронхоэктазами. Однако среди больных с поражением 8 сегментов легких и более увеличение остаточного объема легких наблюдалось значительно чаще—у 65% обследованных. По сравнению со взрослыми больными увеличение остаточного объема легких у детей не достигает столь значительной степени.

Частота и степень обструктивных нарушений обусловлены прежде всего распространенностью поражения бронхиального дерева, независимо от того, имеется ли деформирующий бронхит или бронхоэктазия. Такие же данные получены Л. Н. Любченко (1969), Bass (1968), Strong (1960).

До настоящего времени остается открытым вопрос, как расценивать стойкое повышение остаточного объема легких у данной категории больных детей. Если у взрослых больных на основании степени увеличения остаточного объема легких принято характеризовать степень эмфиземы, то у детей с хронической патологией легких увеличение остаточного объема легких расценивается просто как увеличение воздушности легочной ткани.

Однако у детей старшего возраста, длительно болеющих, имеющих распространенный процесс, наблюдаются глубокие патоморфологические изменения легочных структур. Стойкое повышение бронхиального сопротивления приводит к нарушению эластических свойств перерастянутой легочной паренхимы. Увеличение интраторакального давления, являющееся результатом обструкции, наряду с гиповентиляцией альвеол способствует развитию легочной гипертензии. Эти патогенетические механизмы во многом сходны с таковыми при эмфиземе. Сходство проявляется и в том, что у многих больных отмечается увеличение абсолютной величины остаточного объема легких, у ряда из них — значительное (в 1,7—2 раза больше должной величины). Очевидно, этим обстоятельством объясняется то, что многие иностранные авторы, описывая патофизиологию дыхания, в группу больных с обструктивными заболеваниями включают и пациентов с бронхоэктазами (Bates, Christie, 1964; Fraser, 1962, 1965; Hogg e. a., 1968, и др.).

Синдром обструкции у детей с хроническими нагноительными заболеваниями легких обуславливает характерный тип дыхания — глубокое и редкое. Поэтому к данной категории больных неприменима оценка одышки по подсчету частоты дыханий.

У некоторых больных обструктивные нарушения могут быть следствием астматического синдрома. Спастический компонент нарушения бронхиальной проходимости наблюдается при хронических нагноениях легких не так уж редко. Проведение функциональных проб с введением спазмолитических средств (инъекции эфедрина в возрастной дозе) помогает уста-

повить наличие бронхоспазма, что диктует включение в комплекс предоперационной подготовки соответствующих медикаментозных назначений.

Рестриктивные нарушения дыхания при хронических нагноениях легких выражены менее отчетливо, чем обструктивные, отчасти они замаскированы последними. Поэтому более правильная оценка выраженности рестриктивных изменений возможна после сапации бронхиального дерева.

Основными функциональными симптомами рестриктивных нарушений являются снижение жизненной и общей емкости легких вследствие их ригидности (пневмосклероз) и уменьшения воздухополнения (опухоль, ателектаз, киста, пневмоторакс); ЖЕЛ при объеме поражения в пределах 3—6 сегментов составляет  $85,0 \pm 19,2\%$  ( $M \pm c$ ); 7 сегментов —  $77,3 \pm 20,1\%$ , при объеме поражения 8—13 сегментов —  $70,1 \pm 15,7\%$  и при объеме поражения более 13 сегментов —  $55,28 \pm 16,3\%$  от должных величин (И. С. Ширяева, 1969). Отмечается значительная вариабельность ЖЕЛ при одинаковой распространенности процесса, что обусловлено, по-видимому, различиями морфологической картины поражения.

В то же время вариабельность ЖЕЛ обусловлена еще и тем, что вздутие легких при нарушении бронхиальной проходимости приводит к относительному увеличению остаточного объема легких, что также снижает ЖЕЛ. Поэтому о степени рестриктивных нарушений и о количестве вентилируемой легочной ткани более достоверно можно судить по величине ОЕЛ. Снижение ОЕЛ наблюдают значительно реже, чем снижение ЖЕЛ, и, как правило, при распространенном процессе, охватывающем более 7 сегментов легких.

Изменение эластических свойств легких, выражающееся в снижении динамической растяжимости, прогрессирует у детей с хроническими заболеваниями легких параллельно длительности заболевания и объему поражения (В. С. Попович, 1971). Наиболее низкие значения динамической растяжимости (до 61,5% нормы) наблюдались автором у больных детей с двусторонним процессом в легких. Thieman (1964) у 12 детей с бронхоэктазами нашел также снижение  $S_d$ , которое колебалось в пределах 0,031—0,169 л/см вод. ст. Снижение комплайенса при бронхоэктазиях отмечали также авторы, исследовавшие взрослых больных (Cherniak, Bates и др.).

Все исследователи, изучавшие данный вопрос, указывают на неравномерность распределения вдыхаемого воздуха, которое обусловлено комплексом факторов, прежде всего нарушением бронхиальной проходимости (Б. Е. Вотчал, 1962, 1964; Wyss, 1955, и др.) и затем нарушением их эластических свойств (Р. И. Агранович, 1969; Comroe, Fowler, 1951; Stable, 1961). Л. Н. Любченко и Н. Н. Розина (1970) отмечали у больных детей значительное уменьшение индекса эффективности ИЭ смещения при распространенных бронхоэктазах и деформирующем бронхите. Мы отмечали у большинства наблюдавшихся детей удлинение времени десату-рации крови (оксигеметрия), а также уменьшение ИЭ смещения гелия.

При объеме поражения в пределах 3—6 сегментов ИЭ в среднем был равен 57,2%, при объеме поражения 7 сегментов — 41,8%, при объеме 8—13 сегментов — 32,9% и при объеме поражения более 13 сегментов — 24,7%.

Хотя и отмечается параллелизм неравномерности альвеолярной вентиляции и недонасыщения артериальной крови кислородом, однако снижение ИЭ наблюдается чаще, чем снижение насыщения.

Нарушение распределения вдыхаемого газа является важным, но не определяющим фактором в происхождении артериальной гипоксемии у детей с гнойными заболеваниями легких.

Важным компенсаторным механизмом, направленным на увеличение альвеолярной вентиляции и повышение  $pO_2$  в альвеолярном воздухе, является увеличение МОД. Повышение МОД при хронических заболеваниях легких — давно установленный и общеизвестный факт. У ряда боль-

ных детей МОД увеличен в покое в 2—3 раза по отношению к должной величине. Отмечается некоторый параллелизм между распространенностью процесса и степенью увеличения МОД.

Однако было бы неверно на основании степени увеличения МОД судить о тяжести заболевания или о выраженности дыхательной недостаточности. Многие больные не могут существенно увеличить МОД из-за нарушений механики дыхания, в результате которых резко возрастают энергетические затраты на вентиляцию. Вместе с тем, как уже указывалось, увеличение МОД далеко не всегда улучшает альвеолярную вентиляцию из-за возрастания роли мертвого пространства. Тем не менее возрастание МОД в покое всегда указывает на напряжение компенсаторных механизмов, если исключено влияние психогенных факторов. По данным Т. Д. Кузнецовой (1970), лишь у 21 из 84 обследованных детей с хроническими неспецифическими заболеваниями органов дыхания наблюдалась нормальная альвеолярная вентиляция (VA). У остальных детей отмечалось снижение альвеолярной вентиляции, несмотря на то что МОД почти у всех был увеличен.

Т. Д. Кузнецова (1970) предлагает различать 4 стадии вентиляционной недостаточности в зависимости от уровня альвеолярной вентиляции.

В стадии компенсации автор наблюдал нормальные значения VA при незначительном повышении бронхиального сопротивления (119%) и умеренном повышении МОД (127%).

В стадии субкомпенсации VA снижена до 70%, МОД увеличен до 135%, бронхиальное сопротивление повышено до 133%. В стадии частичной декомпенсации VA равна 50%, бронхиальное сопротивление — 162%, МОД - 107%.

В стадии полной декомпенсации VA — менее 50%, бронхиальное сопротивление - 135%, МОД - 100%.

В стадии частичной декомпенсации наблюдается умеренная артериальная гипоксемия и дыхательный алкалоз, а в стадии полной декомпенсации — более значительная артериальная гипоксемия и декомпенсированный ацидоз.

Интересно отметить, что альвеолярная вентиляция была снижена, несмотря на увеличение МОД при глубоком дыхании. Автор считает, что причиной этого было увеличение мертвого пространства за счет расширения и деформации бронхов (бронхоэктатическое поражение), а также вздутия легких. Компенсаторное увеличение МОД было недостаточным для поддержания уровня VA, так как оно было ограничено высокими энергетическими затратами на вентиляцию.

Работа дыхания при хронических заболеваниях легких значительно увеличена. Так, по данным В. С. Попович (1971), общий объем работы дыхания у детей с хроническими неспецифическими заболеваниями составлял 181,4—201,4% возрастной нормы. Механическая стоимость 1 л вентиляции составляла 156,3—188,1%. Увеличение работы дыхания происходило за счет возрастания как динамического, так и эластического компонентов, т. е. было следствием повышения бронхиального сопротивления и увеличения ригидности легких.

Диффузионная способность легких при бронхоэктатической болезни, по данным И. С. Ширяевой и др. (1972), Cherniak и Carton (1959, 1964), Strang (1960), Bates и Christie (1964), снижается у некоторых больных, однако авторы не отметили отчетливой зависимости нарушения диффузии от распространенности процесса. По данным И. С. Ширяевой (1974) и др., наблюдалась тесная (положительная корреляция показателя  $DL_{CO}$  в расчете на 1 м<sup>2</sup> поверхности тела с ОЕЛ (в процентах к должной величине). Эта связь указывает, что фиброзно-склеротические процессы при хронических заболеваниях легких ведут к диффузионным нарушениям вследствие уменьшения площади диффузии. Степень обструктивных нарушений су-

щественно не влияла на диффузионную способность легких. Нарушения легочной диффузии не являлись единственно определяющими снижение насыщения крови кислородом. У ряда обследованных больных детей со сниженной  $DL_{C0}$  не наблюдается артериальной гипоксемии. В большинстве случаев только сочетание нескольких факторов (неравномерность альвеолярной вентиляции, нарушение вентиляционно-перфузионных отношений и снижение диффузии) ведет к снижению оксигенации крови в легких.

Выявление у ребенка с бронхоэктазами снижения диффузионной способности легких может указывать на значительные склеротические изменения в легочной ткани.

Определение резервов функции внешнего дыхания имеет большое значение для оценки функциональной оперебельности больных с хроническими легочными заболеваниями. Наиболее распространенная проба — МВЛ — является важным показателем, суммарно отражающим выраженность и рестриктивных, и обструктивных процессов, ограничивающих функцию легких.

Всеми исследователями отмечается параллелизм МВЛ и резерва дыхания (МВЛ — МОД) со степенью дыхательной недостаточности. Резкое ограничение этих показателей (менее 40% должных величин) является неблагоприятным признаком, указывающим на малые компенсаторные возможности дыхательной системы и функциональную неоперебельность (В. И. Стручков и др., 1968).

В стадии резкой декомпенсации дыхания у детей с хроническими неспецифическими заболеваниями легких резерв дыхания, по данным Г. Д. Кузнецовой (1970), очень мал:  $20 \pm 1\%$  должной величины. По нашим данным, средние величины МВЛ были снижены у детей, больных бронхоэктатической болезнью, — с поражением всех сегментов одного легкого и с обширным двусторонним поражением. Отмечается большая вариабельность МВЛ. Особенно резкое снижение резервных возможностей внешнего дыхания было у детей с рассеянными бронхоэктазами в обоих легких (55,6% от должной величины,  $\alpha$  — 27,2%).

Исследование функции внешнего дыхания при физической нагрузке способствует более полному выявлению резервов дыхания. Мы наблюдали 4 варианта реакции на такую физическую нагрузку, как 20 приседаний за 30 с: в первом варианте отмечался удовлетворительный результат; во втором варианте наблюдались вентиляционные нарушения: чрезмерное возрастание МОД, непропорциональное потреблению кислорода, приводящее к снижению коэффициента использования кислорода; в третьем варианте имела кислородная задолженность: потребление кислорода не возвращалось к исходному уровню через 5 мин после окончания нагрузки; в четвертом варианте было снижение насыщения артериальной крови кислородом.

Эти варианты идут параллельно тяжести дыхательных нарушений. Уже при анализе второго варианта отмечалось неадекватное использование компенсаторных механизмов при умеренной физической нагрузке. В третьем варианте выявлялась несостоятельность компенсаторных механизмов в своевременном обеспечении работающих мышц кислородом, в четвертом варианте — значительное ограничение резервов дыхания и диффузионные нарушения. Самые тяжелые больные не могут из-за одышки закончить пробу с нагрузкой.

Исследование функции внешнего дыхания необходимо проводить при поступлении больного ребенка в клинику, до проведения бронхологических методов исследования, в особенности до бронхографии и бронхоскопии, если последняя осуществляется под наркозом с введением миорелаксантов. Эти исследования, как показали наблюдения Ю. С. Красовского (1967), приводят к временному ухудшению ряда функциональных показателей. Результаты первого исследования функции внешнего дыхания

помогают определить тактику предоперационной подготовки. Так, выявленные обструктивные нарушения дыхания диктуют необходимость санации и дренирования бронхиального дерева, включая курс лечебных бронхоскопий. Обнаружение спастического компонента обструкции требует назначения спазмолитических средств. Учащение дыхания при небольшом объеме поражения является одним из симптомов воспалительного процесса и наряду с повышенным потреблением кислорода — дополнительным показанием к назначению противовоспалительной терапии. Комплексные лечебные мероприятия в процессе предоперационной подготовки наряду с улучшением клинической симптоматики во многих случаях приводят к улучшению функционального состояния органов дыхания у детей с хроническими заболеваниями (Ю. С. Красовский, К. С. Ормаы-таев, 1971; В. С. Попович, 1971; Т. Д. Кузнецова, 1970; С. Т. Пелих, 1974, и др.). Авторы указывают на снижение частоты дыхания и МОД, улучшение показателей бронхиальной проходимости, снижение энергетических затрат на легочную вентиляцию, уменьшение артериальной гипоксемии, нормализацию газового состава и кислотно-щелочного равновесия крови.

Обструктивные нарушения поддаются терапии в большей степени, чем рестриктивные. Важное значение имеет целенаправленное применение лечебной гимнастики, которая наряду с многосторонним положительным влиянием на ряд функций организма, в том числе на сердечно-сосудистую и нервную системы, благотворно влияет на внешнее дыхание.

Улучшение регуляции дыхания и укрепление дыхательной мускулатуры способствуют не только восстановлению эвакуаторной функции бронхов, но и лучшему использованию дыхательных резервов.

Именно лечебной физкультурой в процессе предоперационной подготовки удается добиться улучшения функциональных показателей рест-риктивных нарушений.

Исследования функции внешнего дыхания у детей с хроническими па-гноительными заболеваниями легких выявляют у них комбинированный рестриктивно-обструктивный характер патологии дыхания. На первый план выступают нарушения бронхиальной проходимости, которые у многих больных поддаются лечению в процессе предоперационной подготовки. При обширной, в особенности двусторонней, протяженности поражения легких чаще выявляются функциональные признаки перерастяжения легочной ткани, чреватые опасностью структурных изменений, потерей эластичности и нарушением кровоснабжения альвеол. В то же время, несмотря на грубые патологические изменения и гнойную интоксикацию, у большинства детей сохраняются еще сравнительно хорошие резервные возможности аппарата внешнего дыхания.

Наряду с общей тенденцией ухудшения функционального состояния аппарата внешнего дыхания при нарастании объема анатомических изменений отмечаются большие индивидуальные различия и отсутствие полного параллелизма между функциональными и анатомическими нарушениями.

Патофизиологический анализ полученных при комплексном исследовании данных позволяет установить характер и степень нарушений функции внешнего дыхания у каждого больного.

Исследование функции внешнего дыхания, входя в план клинического обследования больного, является необходимым при решении вопросов функциональной операбельности, предоперационной подготовки и оценки эффективности операций на легких в анамнезе.

**Газы крови и кислотно-щелочное равновесие у детей с хроническими гнойными заболеваниями легких.** Как указывалось выше, хронические воспалительные процессы в легких, как правило, приводят к развитию дыхательной недостаточности и нарушению газового состава крови и КЩР.

Воспалительный процесс, начинаясь в бронхиальной стенке, постепенно распространяется на легочную ткань, которая склерозируется, уменьшается в объеме, теряет воздушность. В пораженных отделах происходит спазм и редукция кровеносных сосудов. Это приводит к уменьшению функционирующей поверхности легких, неравномерности альвеолярной вентиляции, нарушению соотношения вентиляция/кровоток в легочных капиллярах. Утолщенные воспалительным процессом альвеолярные перегородки препятствуют диффузии кислорода в кровь. Деструктивные изменения и склероз легочной ткани создают препятствие для продвижения крови по малому кругу кровообращения, приводят к уменьшению кровоснабжения сердца и повышению венозного давления. Увеличивается кровоток через артерио-венозные анастомозы (Н. В. Саноцкая, 1960; Л. Л. Шик, 1967). Длительная гнойная интоксикация нередко ведет к развитию анемии и падению гемоглобина — основного переносчика кислорода.

Все эти факторы способствуют развитию гипоксемии.

Однако на определенном этапе заболевания (начальные стадии хронической пневмонии, небольшие по объему поражения) организм, мобилизуя свои резервные возможности, предотвращает развитие гипоксемии. Это становится возможным благодаря увеличению МОД и сердца, раскрытию функционировавших легочных капилляров и альвеол, перераспределению крови в сосудистом русле, улучшению координации между воздухообменом и кровообращением в легких, снижением потребности тканей в кислороде.

Успешным взаимодействием этих компенсаторных механизмов можно объяснить отсутствие гипоксемии у детей, страдающих локализованными формами хронической пневмонии. При распространенном бронхо-легочном патологическом процессе функциональные резервы оказываются недостаточными для того, чтобы обеспечить нормальный газообмен. Следствием этого является артериальная гипоксемия (рО<sub>2</sub> 60—75 мм рт. ст., насыщение крови кислородом < 94%), а в более тяжелых случаях и гипертсигмия (Р. А. Мейтипа, С. В. Рысейский, 1953; Л. М. Рошаль, Е. Н. Луговенко, Э. А. Семилов, 1967; Н. Б. Назарова, 1968; Е. Н. Гаранина, 1971; Р. М. Шагина, 1971; Л. Г. Степанова, Л. Н. Любченко, Р. Н. Кавер, 1972).

Таким образом, нарушения газового состава крови не являются ранними признаками легочной недостаточности. Обычно они наслаиваются на уже значительные расстройства вентиляции.

Итак, развитие артериальной гипоксемии при хронических заболеваниях легких сводится к следующим трем главным причинам:

- 1) нарушению альвеолярной вентиляции;
- 2) поступлению венозной крови в артериальную систему большого круга кровообращения в обход капилляров малого круга (артерио-венозный шунт);
- 3) нарушению диффузии кислорода в легких.

Причины артериальной гипоксемии помогает выявить проведение некоторых функциональных проб с вдыханием повышенных концентраций кислорода и пробы с физической нагрузкой.

Вдыхание 100% кислорода в течение 10—15 мин приводит к ликвидации гипоксемии любого происхождения, в том числе и при наличии артерио-венозных шунтов, в связи с тем что кислород растворяется в плазме крови и этого количества бывает достаточно, чтобы оксигенировать ту кровь, которая проходит через легочные капилляры (Л. Л. Шик, Р. С. Виницкая, 1963, 1970). Поэтому проба с вдыханием 100% кислорода, рекомендуемая многими авторами для дифференциации анатомического и функционального шунтирования, вряд ли может быть пригодна. С этой целью следует применять пробу с вдыханием смеси с 30—40% кислорода. В этом случае происходит донасыщение гемоглобина артери-

альной кровью при всех причинах гипоксемии, за исключением анатомического шунта.

Проба с физической нагрузкой субмаксимальной мощности (езда на велоэргометре в течение 2 — 4 мин при нагрузке 1 Вт на 1 кг массы ребенка, либо подъем на ступеньки лестницы Мастера — 30 — 40 восхождений в 1 мин) ведет к повышению  $\text{HbOg}$  и  $\text{pO}_2$  в случаях гипоксемии, являющейся следствием гиповентиляции или нарушения распределения газов в легких.

Гипоксемия диффузионного происхождения и вследствие шунтирования крови при нагрузке резко усугубляется ввиду того, что при ускорении кровотока по малому кругу кровообращения ухудшаются условия оксигенации крови.

Очень проста и полезна проба с произвольной гипервентиляцией, которая приводит к ликвидации гипоксемии, являющейся следствием гиповентиляции.

Физическая нагрузка возрастающей интенсивности может приводить к снижению оксигенации крови как при рестриктивном, так и при обструктивном нарушениях, при этом чем больше степень дыхательной недостаточности, тем меньшая нагрузка вызывает артериальную гипоксемию.

Помимо нарушения оксигенации крови, расстройства дыхания приводят к изменению  $\text{pCOg}$  и КЩР. Все нарушения КЩР крови принято делить в зависимости от направленности сдвига активной реакции крови на ацидоз и алкалоз, по причине, вызывающей эти изменения, — на метаболические и респираторные, по степени компенсации — на компенсированные и декомпенсированные. Показателем дыхательного ацидоза является повышение  $\text{pCCb}$ , показателем дыхательного алкалоза — уменьшение  $\text{pCOg}$ . Отклонение от нормального содержания оснований является мерой метаболических нарушений и зависит от SB, BB, BE.

В ответ на нарушения КЩР в организме вступают в действие компенсаторные механизмы. Метаболические изменения компенсируются главным образом за счет изменений легочной вентиляции, респираторные нарушения регулируются почками. Так, респираторный ацидоз компенсируется метаболическим алкалозом, а респираторный алкалоз — метаболическим ацидозом и наоборот. Следовательно, в больном организме происходят одновременно две противоположные по направлению формы нарушений КЩР: одна — повреждающая, другая — компенсаторная. Поэтому определение pH крови является важной характеристикой тяжести нарушений КЩР и состояния компенсаторных механизмов.

Направленность сдвига КЩР при хронических заболеваниях легких определяется прежде всего функциональным и морфологическим состоянием системы дыхания.

При обструктивной форме поражения наблюдается значительная неравномерность легочной вентиляции. В том случае, когда кровь, поступающая из легких, приходит главным образом из отделов с резко сниженной вентиляцией, будет наблюдаться дыхательный ацидоз с увеличением  $\text{pCOg}$ . Если же функция дыхания напряжена и имеется гипервентиляция, развивается дыхательный алкалоз.

При рестриктивных формах изменения КЩР также различны. Если явления пневмосклероза нерезко выражены и имеется небольшое снижение легочных объемов, появляется дыхательный алкалоз. Резкие деструктивные изменения в легочной ткани ведут к уменьшению дыхательного объема и развитию ацидоза.

При диффузных поражениях легких на первый план выступают явления кислородной недостаточности и как следствие ее — метаболический ацидоз (А. И. Кабаков, 1965).

Поскольку у детей с хронической легочной патологией «чистые» формы нарушения дыхания практически не встречаются, а имеются их различные сочетания, да и компенсаторные механизмы у них функционируют



по-разному, нарушения КЩР носят самый разнообразный характер. Нередко приходится встречаться с тем обстоятельством, что у детей, объединенных в одну клиническую группу (т. е. имеющих, казалось бы, одинаковый по тяжести патологический процесс в легких), выражены не только различные по степени тяжести, но и разнонаправленные сдвиги рН.

Как показали многочисленные исследования, у больных с локализованными формами бронхо-легочного процесса чаще имеется респираторный алкалоз и ацидоз. Для поражения одного легкого или двустороннего гнойного процесса наиболее характерны метаболические нарушения.

Исследование газов крови и КЩР в детской торакальной хирургии позволяет не только более полно оценить состояние функции внешнего дыхания у больных детей, но является одним из критериев оценки эффективности терапевтических мероприятий в предоперационном и особенно в послеоперационном периоде.

#### **КОМПЕНСАТОРНЫЕ И ПАТОЛОГИЧЕСКИЕ СДВИГИ В СИСТЕМЕ КРОВООБРАЩЕНИЯ У ДЕТЕЙ С ЗАБОЛЕВАНИЯМИ ЛЕГКИХ**

Применение хирургических методов лечения детей с хроническими неспецифическими заболеваниями легких требует пристального внимания врача к функциональному состоянию системы кровообращения в связи с необходимостью всесторонней оценки функциональной операбельности больных, проведения наиболее успешной предоперационной подготовки, правильного ведения послеоперационного периода.

Клиническое течение хронических бронхо-легочных заболеваний у детей характеризуется постепенным вовлечением в патологический процесс и сердечно-сосудистой системы. Подобная реакция аппарата кровообращения на заболевание органов дыхания является отражением их тесной функциональной и анатомической связи и взаимной зависимости. Оба аппарата можно рассматривать как две части одного целого — системы, обеспечивающей дыхание тканей.

Сердце, вовлекаясь в патологический процесс на определенном этапе легочного заболевания, в дальнейшем может стать наиболее важным патогенетическим звеном, определяющим тяжесть состояния больного и прогноз болезни.

Клинические проявления сердечно-сосудистых нарушений у детей с хроническими неспецифическими заболеваниями легких при отсутствии обострения воспалительного процесса, как правило, выражены не резко (М. К. Осколкова, А. Г. Пугачев, 1969, 1972; И. Н. Вульфсон, Г. А. Красина, Б. А. Марков, 1970; Э. А. Гайдашев, 1972; М. Е. Замош-ский, 1971, и др.). Жалобы на какие-либо неприятные ощущения со стороны сердца у большинства детей отсутствуют. Характерно наличие лабильности пульса, дыхательной аритмии, склонности к брадикардии. Тахикардия встречается реже. Небольшая одышка выявляется главным образом после физической нагрузки и только у детей с распространенными бронхоэктазами. Границы сердечной тупости чаще сужены. Может наблюдаться смещение сердца в сторону наибольшего поражения легочной ткани вследствие развития плевмосклероза.

При аускультации у большинства детей тоны сердца нормальной звучности, но иногда обнаруживают ослабление или усиление I тона, выраженный акцент и расщепление II тона на легочной артерии. У большинства детей, особенно с распространенным и длительным бронхо-легочным процессом, прослушивают систолический шум, как правило, мягкого тембра, различной локализации (на верхушке, в пятой точке или на легочной артерии, реже — над всей областью сердца), усиливающийся в горизонт-

тальном положении и после физической нагрузки. Иногда прослушивают III тон. Более чем в половине случаев определяют увеличение печени, как правило, небольшое. Значительно более разнообразные и частые изменения, чем при обычном клиническом осмотре, обнаруживают у детей при использовании инструментальных (электрокардиологических) методов исследования. Эти методы позволяют более глубоко и всесторонне изучить состояние системы кровообращения, в том числе получить объективную картину электрической и механической активности сердца, особенностей внутрисердечной и общей гемодинамики.

Разносторонние функциональные исследования, проведенные в течение последних лет в Институте педиатрии АМН СССР у большого контингента детей, направленных на хирургическое лечение хронических бронхо-легочных заболеваний с применением комплекса биофизических методов (М. К. Осолкова, И. Н. Вульфсон, Г. А. Красина, И. С. Ширяева, 1965—1972), и другие литературные данные (А. А. Галстян, 1969; Т. С. Виноградова, Л. В. Солдаткина, 1969; И. Е. Замошский, 1969, 1970, и др.) позволили установить, что частота и степень нарушения функций системы кровообращения находится у детей в зависимости от клинической тяжести и распространенности бронхо-легочного процесса. Эти нарушения более выражены и чаще встречаются при большом объеме патологических изменений легочной ткани (при поражении одного легкого или двустороннем поражении, захватывающем 9 сегментов и более) и при длительном сроке заболевания.

При электрокардиографии обнаруживают изменения ритма сердца—тахикардию или брадикардию (чаще последнюю), иногда — резко выраженную дыхательную аритмию. Наблюдают также экстрасистолию, миграцию водителя сердечного ритма. Наиболее частыми изменениями ЭКГ являются разнообразные деформации зубца *T*: увеличение или уменьшение (иногда резкое) амплитуды, его заостренность, волнистость. Наблюдается также увеличение длительности электрической систолы и конечной фазы реполяризации желудочков (увеличивается длительность зубца *T*). Все эти изменения характерны для нарушения метаболизма в сердечной мышце. Реже отмечаются изменения зубца *P*: расщепление, заостренная форма, увеличение амплитуды в правых грудных отведениях, характерные для нарушения процесса возбуждения в миокарде предсердий и отражающие в части случаев его перегрузку и гипертрофию. Могут наблюдаться, хотя и нечасто, нарушения функции проводимости — замедление предсердно-желудочковой и внутрипредсердной проводимости. У некоторых детей обнаруживаются признаки повышения электрической активности правого желудочка: увеличение соотношения амплитуд *R/S* в правых грудных отведениях, смещение переходной зоны влево, глубокие  $S_{V_5}$  и  $S_{V_6}$ , расщепление *QRS*, что может быть связано с гипертонией, развивающейся в малом круге кровообращения.

На ВКГ максимальная ось петли *QRS* смещается вправо и вперед, в сторону дополнительного полюса в начале петли, появление которого характерно для начальной стадии гипертрофии правого желудочка. Выявляется также асинхронизм петли (ее расширение), характерный для наличия гипоксии миокарда (М. М. Деева, 1964, и др.).

При фонокардиографии регистрируют (почти в полном соответствии с данными аускультации) уменьшение или увеличение амплитуды I тона, часто — увеличение амплитуды II тона и его заметное расщепление, высокоамплитудный III тон. Систолический шум обнаруживается на ФКГ у 90% детей с распространенными бронхоэктазами (М. К. Осолкова, 1970). Как правило, этот шум небольшой амплитуды, среднечастотный, занимает  $7/8$  систолы, чаще в точке Боткина и на легочной артерии. Уменьшение амплитуды I тона, определяемое у детей с бронхоэктазами, служит одним из косвенных критериев ослабления силы сердечного сокращения. Увеличение амплитуды I тона, регистрируемое у

другой части больных, характерно для усиленной сердечной деятельности. Увеличение амплитуды II тона, его выраженное расщепление у детей, больных бронхоэктатической болезнью, являются косвенным признаком повышения давления в малом круге кровообращения. Высокоамплитудный III тон, обычно характерный для увеличенного кровенаполнения желудочков, не может быть косвенным указанием на снижение тонуса миокарда.

Возникновение систолического шума можно объяснить несовершенной функцией папиллярных мышц на почве нарушения их иннервации (дисфункция вегетативной нервной системы, связанная с хронической интоксикацией организма из гнойного очага). У детей с длительным сроком заболевания при большом объеме поражения легочной ткани на ФКГ могут регистрироваться усиление сосудистого компонента I тона и ранний систолический щелчок. Упомянутые звуковые феномены описаны в литературе при митральном стенозе и рассматриваются как косвенные признаки, свидетельствующие о гипертензии в малом круге кровообращения. Усиленные осцилляции конечного, сосудистого, компонента I тона и ранний систолический щелчок возникают при легочной гипертензии в результате переполнения легочной артерии кровью, ее перерастяжения во время систолы, когда в нее поступает новый, избыточный объем крови, что и приводит к появлению указанных выше усиленных и дополнительных звуковых феноменов.

У некоторых детей с наличием раннего систолического щелчка повышение давления в легочной артерии было подтверждено катетеризацией правого желудочка (С. А. Счастный, 1967).

Иногда на ФКГ наблюдают усиление и преобладание легочного компонента II тона и трикуспидального компонента I тона, что также косвенно свидетельствует о повышении давления в легочной артерии.

Исследование гемодинамики на основе физико-математических методов—тахосциллографии и математических формул позволило констатировать при наличии большого объема бронхо-легочного поражения отклонения от нормы уровня максимального артериального давления, чаще в сторону его понижения, увеличение ударного объема (УО) и сердечного индекса (СИ). Ударный объем, как показал статистический анализ, значительно превышает (на 4 или 5 сигм) возрастную норму и не только у детей с распространенными бронхоэктазами, но и у детей с небольшим объемом поражения.

На фоне указанных изменений УО отмечено снижение удельного периферического сопротивления (определяемого как отношение среднего динамического давления к величине СИ). Эту особенность реакции периферических сосудов следует рассматривать как проявление активности компенсаторных механизмов, предохраняющих от повышения артериального давления при наличии увеличенного сердечного выброса (В. В. Парин, 1966; Ф. З. Меерсон). Увеличение МОК при хронических неспецифических заболеваниях легких у детей находили также И. П. Егоров (1960), Н. С. Пугина (1963), Е. А. Семилов (1969), М. Е. Замошский (1971) и др. Эти данные согласуются с наблюдениями некоторых авторов у взрослых больных (В. В. Макельский, Ю. Г. Пушкарь и Н. М. Мухар-лямов, 1966; Л. И. Елманова, 1969). Авторы отмечали высокий выброс легочного сердца при одновременном увеличении объема циркуляции крови. Экспериментальные данные на животных подтверждают указанную закономерность **изменений** гемодинамики в ответ на поражение легких: выключение у собак 60—75% легочной ткани приводило к увеличению сердечного выброса в 3 раза и более.

Иногда у детей с обширным бронхо-легочным процессом и тяжелым нарушением функций<sup>1</sup> дыхания обнаруживают иной тип изменений гемодинамики: учащение ритма сердечных сокращений, уменьшение УО, повышение периферического сопротивления и артериального давления. По-

добытые сдвиги свидетельствуют о неадекватной реакции системы кровообращения на нарушение дыхания, об истощении физиологических приспособительных механизмов аппарата кровообращения. Прогноз таких сдвигов неблагоприятный.

Поликардиографические и реокардиографические (реография легочной артерии) исследования обнаруживают достоверные изменения фазовой структуры механической систолы левого и правого желудочков сердца (А. А. Галстян, 1969; М. К. Осколкова, Г. А. Красина, 1970; М. Е. Замошский, 1971, и др.).

На более ранних этапах заболевания нарушение фазовой структуры механической систолы левого желудочка встречается реже, чем правого. Однако в дальнейшем одновременно с изменением фазовой структуры сокращения правого желудочка происходят фазовые сдвиги в левом желудочке. Этот факт свидетельствует о морфологическом и функциональном единстве левых и правых отделов сердца, а также о том, что при хронических заболеваниях легких сердце в целом подвержено отрицательному влиянию общих факторов легочного процесса (инфекция, интоксикация, гипоксия, гиоксемия, нарушение метаболизма и в конечном итоге — нарушение внутрисердечной и общей гемодинамики). Направление фазовых сдвигов механической систолы левого и правого желудочков сердца может быть одинаковым, но чаще не совпадает. В большинстве случаев период изометрического сокращения, фаза напряжения левого желудочка укорачиваются, фаза изгнания — увеличивается. Подобные сдвиги кардио-динамики характерны, по данным В. В. Парипа и Ф. З. Меерсона, для синдрома нагрузки сердца объемом и отражают преимущественно изотонический тип гиперфункции миокарда левого желудочка (В. Л. Карпман, 1964). Как правило, эти структурные изменения систолы левого желудочка сочетаются у детей с увеличением ударного и минутного объемов кровообращения. Изменения временных соотношений фаз систолы правого желудочка заключаются чаще всего в увеличении длительности изометрического периода, увеличении фазы напряжения и укорочении фазы изгнания, что соответствует синдрому нагрузки сердца сопротивлением или изометрическому типу гиперфункции миокарда. Подобную реакцию можно представить как ответ на формирующуюся гипертензию малого круга кровообращения. Подобные фазовые сдвиги некоторые авторы рассматривают не как проявление гиперфункции, а уже как признаки снижения сократительной функции миокарда (А. А. Галстян, 1969, и др.). В ряде случаев может иметься сочетание обоих типов гиперфункции. Однако и в такой ситуации один из типов гиперфункции остается основным, во многом определяя состояние сердца.

У детей с большим объемом поражения легких изменяются не только количественные показатели реограммы легочной артерии (что свидетельствует о нарушении фазовой структуры механической систолы правого желудочка), но и ее форма: вершина кривой уплощается, иногда приобретает вид плато, при сравнении с ФКГ — запаздывает, появляясь лишь к началу II тона. У некоторых детей отмечается неровный подъем восходящей ветви реограммы, увеличение диастолической волны. Перечисленные признаки, согласно литературным данным (Ю. Т. Пушкарь, 1966), характерны для повышения сопротивления легочных сосудов. Изменение фазовой структуры сокращения правого желудочка иногда сочетается с замедлением скорости кровотока. Замедление скорости кровотока на участке легкие — ухо И. С. Ширяева и Э. А. Гайдашев (1968) наблюдали у детей с распространенными бронхоэктазами.

Баллистокардиограмма на первых этапах заболевания чаще всего нормальна, но может быть изменена до I — степени по Броуну. При возникновении явлений <правожелудочковой недостаточности БКГ нарушается до крайних степеней патологии по критериям Броуна (III — IV степень).

При исследовании венозного давления у больных детей в большинстве случаев обнаруживаются его нормальные показатели (Э. А. Гай-дашев, И. С. Ширяева, 1965). Однако при возникновении кардиопульмональной недостаточности отмечается его повышение до 170—200 мм вод. ст. Скорость кровотока при этом также замедляется (Ю. Ф. Дом-бровская, Н. А. Тюрин, 1969). Отмечается повышение проницаемости капилляров. При капилляроскопии ногтевого ложа констатируется циа-нотичный, мутный фон, извитость и расширение капилляров, наличие аневризм (С. А. Покровский, Н. А. Тюрин, 1962, 1969).

Таким образом, хронические неспецифические воспалительные заболевания легких с бронхоэктазами отражаются у детей на функциональном состоянии всей системы кровообращения, сопровождаясь изменениями электрической и механической активности сердца, сдвигами общей и внутрисердечной гемодинамики. Эти изменения в большинстве своем являются адаптационными и не свидетельствуют о «поломке» механизмов компенсации. Нарушение деятельности аппарата кровообращения у детей долго может оставаться скрытым, без клинических проявлений, часто обнаруживаясь лишь при углубленных и тщательных специальных инструментальных исследованиях.

Развернутая картина легочного сердца с признаками декомпенсации, согласно литературным данным (С. М. Гавалов, 1968; М. Е. Замошский, 1971; М. К. Осколков, 1970 и др.), у детей встречается редко. В то же время у взрослых больных, по данным В. Ф. Зеленина (1915), симптомы, характерные для легочного сердца, наблюдаются у 12% страдающих хроническими заболеваниями легких. Согласно определению Комиссии экспертов ВОЗ (1963), легочное сердце «есть гипертрофия правого желудочка у больных с первичным поражением легких». Начальные стадии гипертрофии правого желудочка (легочного сердца) распознаются с трудом, особенно у детей. В поздних стадиях при развитии правожелудочковой недостаточности легочного сердца характерны следующие клинические признаки:

- 1) набухание вен, особенно на шее, руках, с повышением венозного давления и замедлением тока крови в венах;
- 2) постоянная одышка, усиливающаяся при физическом напряжении;
- 3) склонность к цианозу;
- 4) застой в печени, иногда ее систолическая пульсация;
- 5) застой в других брюшных органах, в том числе в почках (олигурия, выделение концентрированной застойной мочи);
- 6) периферические отеки, асцит.

При рентгенологическом исследовании выявляют: 1) увеличение сердца вправо с набуханием дуги легочной артерии; 2) расширение и поднятие конуса легочной артерии; 3) заполнение талии сердца (без участия левого предсердия) вследствие его поворота влево; 4) смещение верхушки сердца вверх вследствие увеличения расположенной на диафрагме части правого желудочка.

У детей аналогичные симптомы возникают главным образом в периоды резкого обострения хронического бронхо-легочного процесса, а также при наличии, например, сопутствующей тяжелой бронхиальной астмы. Очевидно, по этой причине термин «легочное сердце» редко употребляется в педиатрии. Синонимами этого термина являются «эмфизематозное сердце», «кардиопульмональный синдром», «легочно-сердечный синдром» (М. А. Ту-маповский, Ю. Д. Сафонов, 1964). Сравнительную редкость синдрома де-компенсированного легочного сердца у детей даже в случаях обширного поражения легочной ткани хроническим бронхо-легочным процессом, очевидно, можно объяснить хорошей адаптацией, высокими компенсаторными способностями аппаратов дыхания и кровообращения.

Большие компенсаторные возможности систем дыхания и кровообращения иллюстрируются экспериментами на животных, показывающими,

что нарушение кровообращения возникает лишь после утраты 70% легочной ткани. Хорошая компенсация нарушенных функций дыхания и кровообращения длительное время сохраняется благодаря последовательному включению и мобилизации разнообразных резервных механизмов. У детей, несомненно, положительную роль в сохранении компенсации играет и тот факт, что сердечно-сосудистая система у детей еще не изношена, отсутствует дополнительное влияние разнообразных вредностей и интоксикаций, сопутствующих хроническим болезням, в том числе поражающих систему кровообращения, нередко встречающихся у взрослых. Поэтому кардио-пульмональная недостаточность у детей развивается очень медленно и для ее формирования обычно нужны многие годы. Ю. Ф. Домбровская (1957) одна из первых описала легочное сердце у детей и выделила несколько форм кардио-пульмональной недостаточности.

1. Острая форма возникает при бурно протекающих процессах в легких (пневмоторакс, быстро нарастающий плевральный выпот, тяжелый приступ бронхиальной астмы, эмболия легочной артерии). Проявляется тяжелой клинической картиной: внезапно появляется резкая одышка, бледность, цианоз. Могут быть тошнота, рвота, боли в животе, спутанность сознания. Набухают шейные вены, увеличивается печень. Отмечается падение артериального давления, нарушение периферического кровообращения, может развиваться коллаптоидное или шоковое состояние.

2. Подострая форма встречается при затяжных пневмониях с тяжелым токсикозом, при хронических интерстициальных пневмониях с пневмо-склерозом и бронхоэктазиями. Для нее характерно легко возникающая; даже при небольших физических усилиях, одышка экспираторного типа, лабильность пульса с тахикардией или брадикардией, набухание **шейных**-вен, надчревная пульсация. При аускультации может иметь место приглушение тонов, отчетливый акцент II тона на легочной артерии. Границы сердечной тупости постепенно увеличиваются вправо, но может иметь место увеличение и влево. При рентгенологическом исследовании выявляется расширение конуса легочной артерии. Сердце может быть долгое время нормальных и даже малых размеров и только позднее появляется расширение правого желудочка.

3. Хроническое легочное сердце. При этой форме описанные выше симптомы наблюдаются не только во время обострения брoнхо-легочного процесса, но и в «холодном» периоде.

По данным Ю. Ф. Домбровской и Н. А. Тюрина (1969), весьма характерными и самыми ранними признаками формирования хронического легочного сердца у детей являются следующие рентгенологические симптомы: смещение верхушки сердца вследствие увеличения правого желудочка, выбухание легочной артерии, расширение конуса легочной артерии, увеличение амплитуды движения контура правого желудочка на РКГ. Нередко, так же как и у взрослых, отмечается так называемое малое, или срединное, сердце.

Существует несколько точек зрения на причину малых размеров сердца при хронических неспецифических заболеваниях легких. Одни авторы полагают, что сердце принимает вертикальное положение из-за низкого стояния диафрагмы, другие считают, что происходит изменение проекционных соотношений перемещенной оси сердца. Некоторые авторы паибо-лее вероятным считают, что уменьшение размера сердца происходит вследствие недостаточного его кровенаполнения, которое возникает при эмфиземе легких вследствие ухудшения притока крови в сердце по венам из-за повышенного внутригрудного давления и ухудшения присасывающего действия легких. Даже гипертрофированное сердце при недостаточном кровенаполнении может иметь малые размеры.

В происхождении сердечно-сосудистых нарушений при хронических, неспецифических заболеваниях легких и бронхоэктатической болезни у детей участвуют разнообразные факторы. Несомненно, отрицательная

роль принадлежит хронической гнойной интоксикации организма, всегда сопутствующей распространенным бронхоэктазам. Хроническая интоксикация через нейро-гуморальные ВЛИЯНИЯ вызывает нарушения метаболизма в сердечной **мышце**, нарушения нервных **регуляторных** механизмов и реактивности аппарата кровообращения.

Ведущую роль, особенно в развитии кардио-пульмональной недостаточности, играет эмфизема легких **обтурационного** типа, сопутствующая бронхоэктазам, и нарушение функции внешнего дыхания: неравномерность альвеолярной вентиляции, **понижение** парциального давления кислорода в альвеолярном воздухе и повышение парциального **давления** углекислоты. Низкое парциальное давление кислорода в альвеолярном воздухе и гиперкапния вызывают рефлекторно спазм легочных артериол (рефлекс Китаева), что затрудняет кровообращение в легких и увеличивает работу правого желудочка. **Снижение** парциального давления кислорода в альвеолярном воздухе приводит также к неполному насыщению артериальной крови кислородом — гипоксемии, которая **является** раздражителем рецепторов аортальной и синокаротидной зон, а также рецепторов костного мозга.

Раздражение указанных выше рецепторов приводит к рефлекторной стимуляции дыхательного центра, рефлекторному усилению деятельности сердца и костного мозга (В. В. Парий, Ф. З. Меерсон, 1960). Следствием этих механизмов являются одышка (особенно после физической нагрузки), увеличение ударного и минутного объема кровообращения, появление компенсаторного эритроцитоза, а вместе с этим — увеличение вязкости крови наряду с рефлекторным спазмом легочных сосудов, ведущим к уменьшению сосудистого русла легких и способствующим возникновению легочной гипертензии. Гипоксемия, нарастание содержания в крови углекислоты приводят также к изменению КЩР, содержания белков, ферментов, электролитов, нарушая обмен веществ в миокарде и вызывая его дистрофию.

Биохимические исследования (К. Рашев, 1967, и др.) обнаруживают у больных в крови при наличии правожелудочковой недостаточности признаки нарушения белкового и липидного обмена (понижение содержания альбуминов и повышение гамма-глобулинов, увеличение уровня бета-липопротеинов, а также нарушение активности энзимов (повышение аль-долазной активности).

Важную роль в развитии хронической сердечно-легочной недостаточности при бронхоэктатической болезни играют не только функциональные, но и морфологические изменения сосудов легких, сопровождающие хронический бронхо-легочный процесс и эмфизему. При этом происходит запустевание и облитерация части легочных капилляров и артериол, вследствие чего повышается сопротивление в сосудах легких и развивается гипертония в системе легочной артерии, приводящая к перенапряжению правого желудочка. Последнее приводит к его гипертрофии, а затем — к дилатации, в дальнейшем может наступить правожелудочковая недостаточность. В развитии недостаточности сердца играют роль и такие механические факторы, как снижение эластичных свойств легочной ткани, повышение внутригрудного давления и нарушение вследствие этого функции аппарата дыхания как дополнительного двигателя кровообращения, обеспечивающего благодаря присасывающему действию обратный приток крови к сердцу. Сочетание перечисленных выше факторов ведет к гипертонии малого круга кровообращения и постепенному формированию легочного сердца. Необходимо подчеркнуть, что каждый фактор в отдельности, как правило, не вызывает легочную гипертензию, однако решающее влияние оказывает альвеолярная гипоксия и обусловленная ею гипоксемия, способствующие спазму сосудов малого круга кровообращения и повышению их сопротивления (Н. Н. Савицкий, 1949; В. М. Шерептевский, 1964, 1969, 1970 и др.).

У детей, как здоровых, так и с хроническими неспецифическими заболеваниями легких, гемодинамика малого круга кровообращения изучена недостаточно, что связано с трудностью метода катетеризации сердца.

С. А. Счастный (1967), проводя катетеризацию легочной артерии и правого желудочка у детей в возрасте 2—10 лет, обнаружил тенденцию к некоторому повышению давления в правом желудочке с увеличением возраста детей. При бронхоэктатической болезни, по его данным, уровень давления в легочной артерии у большинства больных детей не отклоняется от нормы. Повышение давления обнаруживалось им очень редко и лишь у тяжелобольных, с клиническими признаками кардио-пульмональной недостаточности. По данным М. Е. Замошского (1971), напротив, нормальное давление в малом круге кровообращения (до 30 мм рт. ст.) при венозной катетеризации сердца было констатировано менее чем у половины из 54 детей с хроническими неспецифическими заболеваниями легких. У остальных детей давление было повышено, у большинства — в пределах 30—50 мм рт. ст. и в единичных случаях — свыше 50 мм рт. ст. Указанный выше автор не установил полного соответствия степени гипертензии в сосудах малого круга кровообращения и распространенности легочного процесса.

Сопоставление различных параметров общей и легочной гемодинамики позволяет предполагать неоднородные механизмы становления легочной гипертонии: в одних случаях (ранние этапы развития гипертонии малого круга) повышение давления в легочной артерии происходит вследствие неадекватной реакции сосудов малого круга кровообращения на увеличенный кровоток, в других случаях на первое место выступает повышение сопротивления сосудов легочной артерии при сравнительно небольшом увеличении минутного объема. Гипертензия при этом более высокая (М. Е. Замошский, 1971).

Хотя гипертензия системы легочной артерии играет большую роль в декомпенсации легочного сердца, не все авторы признают ее решающей на основании того, что у части больных при явных симптомах легочно-сердечной недостаточности не обнаруживается при катетеризации повышения давления в легочной артерии.

В прогностическом отношении следующие показатели, полученные при катетеризации, считаются неблагоприятными, свидетельствующими о возможной декомпенсации: 1) систолическое давление в правом желудочке выше 30 мм рт. ст., 2) среднее давление в легочной артерии выше 20 мм рт. ст., 3) десатурация артериальной крови в бедренной артерии ниже 94% НЬ Ог, 4) легочная гипертензия, продолжающаяся после па-грузки дольше 5 мин (Т. Т. Богдан, 1969).

Важность своевременного обнаружения легочной гипертензии на возможно более ранних этапах ее становления, а также трудность и известный риск метода катетеризации привели к настойчивым поискам других, более безопасных способов оценки состояния легочной гемодинамики. Оказалось, что косвенные признаки легочной гипертензии могут предоставить в ряде случаев некоторые инструментальные методы исследования (Ю. Т. Пушкар, 1966; П. Н. Юрнев, Н. И. Семенович, 1968; М. К. Осколкова, 1969). При электрокардиографии у больных с легочной гипертензией выявляются высокие и остроконечные зубцы **P** во II и III стандартном и правых грудных отведениях, высокие зубцы **Яц** и **Rv'** и глубокие зубцы **SvB—a**. Увеличивается отношение **R/S** в правых грудных отведениях за счет увеличения амплитуды зубца **R**. Переходная зона смещается влево. Увеличивается время внутреннего отклонения в правых грудных отведениях, отмечается сглаженность зубца **Г**, снижение сегмента **S—Tц**, ш. На ФКГ более выражено расщепление I и II тонов сердца вследствие более заметного асинхронизма в сокращении правого и левого отделов сердца. Увеличивается амплитуда легочного компонента II тона и трикуспидального компонента I тона. Может увеличиваться интервал



Q — I тон, усиливаться сосудистый компонент I тона, регистрироваться ранний систолический шелчок.

Баллистокардиографические изменения выражаются увеличением систолической волны **H** и диастолических волн **Z** и **iV**, удлинением интервала Q — Я, увеличением дыхательного коэффициента, уменьшением бал-листокардиографического индекса.

Реографические признаки повышенного давления в малом круге кровообращения выражаются в изменении как формы реограммы легочной артерии, так и ее количественных показателей. На реограмме легочной артерии появляются дополнительные волны, вершина уплощается, становится в виде плато. Может отмечаться уменьшение амплитуды основной волны и увеличение амплитуды диастолической волны, смещение инцизуры ближе к вершине кривой. При количественном анализе выявляется увеличение длительности фазы напряжения, фазы максимального изгнания и периода изометрического сокращения.

Электрокимография выявляет увеличение дикротического зубца **h**, смещение инцизуры вверх на кривой легочной артерии, наличие систолического плато на кривой предсердия, удлинение фазы преобразования и фазы напряжения правого желудочка. Фаза изгнания увеличивается при начальных проявлениях гипертонии малого круга и постепенно укорачивается при дальнейшем нарастании гипертонии.

При рентгенологическом исследовании наблюдается усиление пульсации легочной артерии, гипертрофия правого желудочка сердца, усиление сосудистого рисунка корней легких.

Необходимо подчеркнуть, что ни один из перечисленных выше косвенных критериев легочной гипертонии, взятый изолированно, не может считаться абсолютным. Лишь комплексная оценка клинических симптомов и инструментальных критериев может дать наиболее точную характеристику состояния системы кровообращения.

При патоморфологических исследованиях лиц, умерших от сердечно-легочной недостаточности, в сердце обнаруживаются дистрофические процессы диффузного характера, преимущественно выраженные в правом желудочке и правом предсердии в виде липоидной и белковой дистрофии. Встречаются также микронекрозы. Вместе с тем отмечаются признаки компенсаторных процессов: гипертрофия мышечных волокон, преимущественно правого сердца, повышение интенсивности гистохимических реакций на белок, на сульфгидрильные (функциональные) группы его и нуклеиновые кислоты, а также гиперплазия ангиофильного каркаса (Г. Л. Дерман, А. С. Ступина, Н. Ф. Дейпека, 1966).

Своевременное распознавание и радикальное лечение бронхоэктатической болезни может приостановить патологические процессы в сердечнососудистой системе и предотвратить развитие сердечно-легочной недостаточности.

#### **ВОПРОСЫ ТЕОРИИ ПОРОКОВ И АНОМАЛИЙ РАЗВИТИЯ ЛЕГКИХ**

Вопрос о врожденной форме хронических заболеваний легких имеет многолетнюю историю (Fontains, 1638; Bartholinus, 1687; Grawitz, 1880; Kaufmann, 1896; Buchmann, 1911; Koontz, 1925; Sauerblich, 1926; Norris, Tyson, 1947, и др.). Однако авторы в основном описывали лишь отдельные наблюдения, в большинстве своем касающиеся секционных находок.

Начиная с 40—50-х годов текущего столетия в связи с возникновением учения о сегментарном строении легких, интенсивным развитием прижизненной бронхографии и успехами торакальной хирургии появилась возможность углубленного изучения морфогенеза многих, ранее совсем не известных заболеваний дыхательного тракта (Е. З. Шпрейрегент, 1938;

И. К. Есипова, 1956, 1961, 1962; Е. Г. Гурова, 1957, 1959; Е. В. Рыжков, 1962

1959, 1960, 1968; Е. Т. Иванова, 1962; В. И. Стручков, Г. Л. Воль-Эпштейн, В. А. Сахаров, 1969; Oswald, Parkinson, 1949; Lemoine, Gagnon, 1952; Saphir, 1958; McDonald, 1959; Deenstra, 1960; Di Rienzo, Weber, 1960, и др.).

Впервые в литературе наиболее полное обобщение значительного числа наблюдений (108 случаев) врожденных бронхоэктазий сделал Koontz (1925). Автор выделяет две формы врожденных бронхоэктазий. К первой он относит экстазирование отдельных бронхов, ко второй — множественные мелкие вздутия бронхиол.

В работах других исследователей врожденные бронхоэктазии, описанные Koontz, фигурируют под различными названиями: «альвеолярная эмфизема», «врожденная бронхоэктазия», «губчатое легкое», «бронхиолярная эмфизема», «мышечный цирроз» легких (Norries, Tyson, 1947; L. Hyde, V. Hyde, Pokarni, 1951; Frank, Sielert, Edwin, Fischer, 1957, и др.).

По мнению И. К. Есиповой и Е. В. Рыжкова, наиболее авторитетных отечественных патологоанатомов в области изучения пороков легких, две формы бронхоэктазий, выделенные Koontz, мало отличаются друг от друга, так как в первом и во втором случаях речь идет о порочно развитых бронхиолах. В. И. Стручков с соавт. (1969), Д. Ф. Скрипниченко (1955) также не усматривают принципиальной разницы между врожденными бронхоэктазиями и кистами легких, поскольку и те и другие гистологически характеризуются своими причудливыми очертаниями, неправильным развитием и расположением слоев бронхиальной стенки.

Следует упомянуть также концепцию о возможности существования наряду с врожденными бронхоэктазиями заболеваний, связанных с пост-натальным экстазированием бронхиальных разветвлений в результате врожденной слабости поддерживающего хрящевого скелета бронхиального дерева и стромы легкого. Такая форма патологии получила в литературе название «идиопатических», «конституционных» бронхоэктазий или «бронхомаляции» (Bard, 1924; Engel, 1947; Stutz, Vieten, 1955; Simko, 1962, и др.). В. И. Стручков и его последователи предлагают выделить эти формы бронхоэктазий в клинику, характеризуя их понятием «дизонто-генетические бронхоэктазы» (Г. Л. Воль-Эпштейн, Л. С. Тапинский, 1963; Е. В. Рыжков, 1964).

Сочетание различных аномалий развития легких с бронхоэктатической трансформацией легочной паренхимы служит особо веским аргументом в пользу врожденной теории бронхоэктатической болезни. Впервые внимание исследователей к таким сочетаниям привлекло сообщение Siewert (1904). Он усматривал принципиальное значение в сочетании обратного расположения внутренних органов и бронхоэктазий, свидетельствующем о врожденном генезе последней.

В дальнейшем в литературе эта аномалия развития получила название «триады» или «синдрома Картагенера», связанное с именем автора, описавшего сочетание обратного расположения внутренних органов, бронхоэктазов и риносинусопатии (Kartagener, 1933; Kartagener, Horlacher, 1935). Kartagener пришел к выводу, что сочетание бронхоэктазий с обратным расположением органов служит веским подтверждением мнения Sauerbruch (1927) о высоком проценте (80%) бронхоэктазий врожденной природы.

В последующем ряд авторов описывают другие сочетания бронхоэктазий с аномалиями развития легких, сосудов, сердца, других органов и гемофилией (АНх, 1940; Ramsan, Yugon, 1953; Bogedain, Carpathions e. a., 1962). По мнению Grawitz (1880), Kerley (1932), Dichl (1934), Conway (1951), сочетание бронхоэктазий и обратного расположения органов у членов одной семьи свидетельствует также о врожденном происхождении заболевания.

Какими же морфологическими признаками характеризуются врожденные пороки развития бронхо-легочной ткани? Согласно данным литера-

туры, единого мнения исследователей по этому вопросу нет. Наиболее частыми морфологическими признаками дизонтогенетических бронхоэктазий являются, по данным Sauerbrach (1927), хаотическое расположение тканевых элементов бронхиальной стенки, неправильная форма хрящевых пластинок, обилие гладких мышечных волокон, бедность соединительной ткани, отсутствие угольного пигмента.

В качестве признаков дизонтогенетических нарушений Е. В. Рыжков (1960, 1968) описал щелевидное сужение просветов крупных бронхов или полное закрытие их при нормальной структуре бронхиальной стенки. Большое внимание автор уделял обнаружению крупного бронха без соответствующей ветви легочной артерии, расположению бронхов в виде пучка или на периферии сегмента под плеврой. Автор, также как и Sauerbrach, обращает внимание на отсутствие или недостаточное развитие хрящевых пластинок в крупных бронхах, на их беспорядочное расположение в стенке бронха и вне ее.

Другие исследователи убедительно доказывают, что в норме во второй генерации внутриведочных бронхов хрящевые образования не имеют замкнутой формы и представлены главным образом пластинками, островками хряща (Miller, 1937). При врожденной бронхоэктазии также противоречивы мнения и о характере взаимоотношений других тканевых элементов, в норме составляющих легочный сегмент: обилие или бедность гладкомышечных, соединительнотканых, нервных, альвеолярных и других структур.

Е. В. Рыжков различает три вида врожденной бронхоэктазии: 1) дизонтогенетическую врожденную **бронхоэктазию**; 2) дизонтогенетические множественные кисты; 3) дизонтогенетические солитарные кисты, не объясняя механизма их возникновения.

И. К. Есипова (1961, 1962) выделяет три морфологических типа пороков легких. К первому относятся кистозные образования, представляющие собой неразделившиеся пневмомеры, располагающиеся в строме легкого. Эта форма порока характеризуется агенезией альвеолярной паренхимы, бедностью эластическими волокнами и отсутствием угольного пигмента. Второй морфологический тип характеризуется наличием кистозных полостей, располагающихся среди сформированной, но редуцированной в количестве легочной ткани, нередко содержащей много угольного пигмента. Эти полости представляют собой бронхи атипического строения, имеющие толстые, по порозные мышечные стенки, пропускающие множество бронхиол, открывающихся в просветы бронхоэктазов и за их пределами, переходящие непосредственно в ацинусы. Промежуточные отделы бронхиального дерева отсутствуют. К третьему типу относится так называемое сотовое или мелкокистозное легкое — порок развития внутри-дольковых бронхов и бронхиол, иначе говоря, порок развития дистального отдела бронхиального дерева.

По мнению Е. Г. Гуровой (1959) и И. К. Есиповой (1962), наиболее характерным для врожденной патологии легких является выпадение средних и мелких бронхов. Все остальные признаки имеют второстепенное значение и могут приниматься во внимание лишь при оценке препарата в целом.

Приведенные данные убедительно объясняют механизм происхождения врожденных бронхоэктазий, возникающих в результате остановки ветвления первичных бронхов. Установить причины, вызывающие прекращение ветвления бронхиального дерева, на современном уровне развития эмбриологии пока невозможно.

Трудности клинической диагностики врожденных пороков легких, так же как и гистологической, связаны прежде всего с отсутствием четких признаков для их\* правильной оценки. Именно этими обстоятельствами следует объяснить причину разногласий исследователей по вопросу возможности существования врожденной формы бронхоэктазии и ее удель-

[том весе среди других форм хронических заболеваний легких. Так, по И. К. Есиповой (1962), врожденный порок развития в виде кистозных бронхоэктазий наблюдается в 24%, по Е. В. Рыжкову (1962) — в 40% случаев. Среди детских патоморфологов есть представители, которые считают, что хронические нагноительные заболевания легких имеют в своей основе те или иные врожденные нарушения (Л. О. Вишневецкая, 1961).

Другие авторы считают врожденную бронхоэктазию большой редкостью или полностью отрицают возможность ее существования (А. П. Колесов, В. Л. Тулуоаков, 1953; М. Г. Щеглов, 1964; С. А. Гаджиев, В. Н. Васильев, 1968). Мелкокистозную бронхоэктазию эти авторы определяют понятием «ателектатическое легкое» и относят ее к приобретенным страданиям. Однако под этим термином, применяемым для обозначения конечной, морфологически необратимой стадии различных по характеру патологических процессов, по данным М. Г. Щеглова (1964), в половине наблюдений скрываются те или иные врожденные морфологические отклонения.

Среди детских патоморфологов, хирургов и педиатров преобладает мнение, что 10—20% хронических пневмоний наслаиваются на врожденно-порочную морфологическую основу, а 80—90% хронических заболеваний легких связаны с другими этиологическими и патогенетическими механизмами (И. К. Есипова, С. Я. Долецкий, И. Г. Климкович, Т. Н. Горбу-лева, 1967).

А. И. Струков (1933, 1950, 1970) указывает, что любой патологический процесс, возникающий в легком, может влиять на процесс дифференцировки и способствовать возникновению патологических структур, нередко принимаемых за проявление врожденных аномалий. Отсюда следует, что в вопросах клипико-морфологической характеристики врожденных аномалий легких следует учитывать патологическую перестройку легочной ткани и не принимать ее за врожденные нарушения. Тем самым вопрос о частоте врожденных пороков должен рассматриваться лишь на основе совокупности клипико-рентгеноморфологических сопоставлений.

Таким образом, диагностика врожденных пороков развития легких представляет для клиницистов и морфологов известные трудности. Клипико-рентгенологически лишь в 10—20% случаев диагностируются явные пороки развития, а большая часть их (около 40%) относится к скрытым аномалиям, определяемым лишь морфологически. Отдельные элементы бронхиальной стенки или альвеолярной ткани в процессе хронического воспаления могут претерпеть настолько резкие изменения, что становятся весьма схожими с врожденными аномалиями.

Среди морфологов нет единого понимания сущности структуры нарушений и в отношении постнатального происхождения бронхоэктазий. Материалы исследований И. С. Дергачева, А. Г. Пугачева, О. А. Спорова, Э. А. Гайдашева (1967) не дают основания подтвердить данные других авторов о наиболее частом постнатальном развитии бронхоэктазий, поскольку пороки развития легких наблюдаются нередко и у новорожденных. В то же время врожденный ателектаз новорожденного, являясь относительно редким структурным нарушением, так же как полное или почти полное отсутствие угольного пигмента в легких детей раннего и дошкольного возраста, не может считаться надежным морфологическим признаком врожденных бронхоэктазий.

Итак, не подлежит сомнению, что пороки бронхо-легочной системы имеют определенное значение в развитии хронических заболеваний легких у детей. Однако клипико-рентгеноморфологическая диагностика, механизм возникновения врожденных бронхоэктазий, так же как и их роль в патогенезе хронических заболеваний легких, остаются все еще мало изученными. Существующие различия в терминологии и во взглядах на характер происхождения<sup>1</sup> врожденных аномалий ЛРГКХ сл<sup>т</sup>ет об<sup>т</sup>тить **нарушениями, возникающими** на разных этапах эмбриогенеза, сложностью их дифференцировки в результате присоединения в постнатальном перио-

де гнойного воспаления. Общим для большинства существующих взглядов является представление о врожденных бронхоэктазиях как о результате остановки деления первичных бронхиальных зачатков.

Суммируя данные литературы, следует выделить две морфологические формы порока развития бронхиального дерева, на почве которых возможно формирование бронхоэктазий.

**К первой форме** относят порок развития проксимального отдела бронхиального дерева (главных, долевого, сегментарных или субсегментарных бронхов, слепо заканчивающихся в интерстициальной ткани) (И. К. Еси-пова, 1962; Sauerbruch, 1927; Saphir, Farber, Wilson, 1933; **L. Hyde, B. Hyde**, Pokorni, 1951).

Первая форма порока отражает процесс нарушения онтогенеза и возникает в результате редукции деления пневмомеров, вследствие чего бронхиальное дерево перестает делиться в первых генерациях.

Ко **второй форме** относят достаточно выраженное развитие проксимального и недоразвитие среднего и дистального отделов бронхиального дерева (И. К. Есипова, 1962; Frank, Siber, Edwin, Fischer, 1957).

Вторая форма порока отражает процесс нарушения онтофилогенеза. Она характеризуется упрощенным строением бронхиального дерева в результате редукции средних генераций бронхиального дерева и альвеолярной ткани.

Разновидностью второй формы пороков легких являются нарушения, связанные с врожденной слабостью хрящевого скелета бронхиального дерева при нормально сформированном органе в целом (дизонтогенетические отклонения). Проявление «дизонтогенетической» формы бронхоэктазий возможно на протяжении жизни больного (Е. В. Рыжков, В. И.

Стручков, Г. Л. Воль-Эпштейн, В. А. Сахаров, 1969; Mouniog—Kuhn, 1932; Simko, 1960, и др.). Раннее проявление дизонтогенетической формы бронхоэктазий клинически выражается в форме врожденного ателектаза. Легкое при этом может быть сформировано правильно, без кистозных полостей, но альвеолярная ткань не расправляется в результате каких-то внутриутробных или постнатальных причин (И. К. Есипова, 1962; Heller, 1885; Mac Maenop, 1948). Некоторые авторы допускают также сочетание неаголон-аценности хрящевого **скелета** с различными аномалиями легких (Е. В. Рыжков, 1960, 1968; В. И. Стручков и др., 1969; Grawitz, 1880; Kerley, 1932; Alix, (1940; Ramsay, Byron, 1953; Bogedain, Garpatkms *е. а.*, 1962).

Проанализировав клипико-рентгенологические данные, касающиеся 253 детей, оперированных по поводу различных форм хронических заболеваний легких, и сопоставив их с результатами патоморфологического исследования, И. С. Дергачев, А. Г. Пугачев, О. А. Споров, Э. А. Гайда-шев (1967—1972) полагают, что такие пороки развития, как «сотовое» или «поликистозное» легкое (доля, сегмент), одно- и многокамерные кисты, «дизонтогенетические» бронхоэктазий и некоторые другие аномалии легких, могут быть диагностированы современными клипико-рентгенологическими методами приблизительно в 20—23,3% случаев.

Данные же патологоанатомического исследования свидетельствуют о том, что 57,2% тех или иных нарушений строения легких могут трактоваться как порок развития (И. С. Дергачев, 1967). Этот довольно высокий процент патоморфологического подтверждения структурных нарушений врожденного характера и сравнительно меньший процент их клипико-рентгенологического влияния не обусловлен выборочным исследованием, а свидетельствует о трудности диагностики.

На основании всесторонних клипико-рентгеноморфологических исследований авторы считают, что описанные выше две морфологические формы пороков развития легких у детей имеют своеобразные клипические варианты течения, знание которых может значительно улучшить диагностику и лечебную тактику при этой тяжелой легочной патологии.

По мнению исследователей, первая морфологическая форма может быть представлена тремя вариантами.

Первый вариант первой морфологической формы пороков легких характеризуется агенезией магистральных отделов бронхиального дерева. При этом варианте может наблюдаться агенезия (аплазия) легкого, доли, сегмента; как редкое исключение— агенезия обоих легких.

Второй вариант первой морфологической формы конгенитальных нарушений характеризуется агенезией бронхиальной и респираторной ткани более дистальных отделов легких (начиная с сегментарных и субсегментарных бронхов). Он известен в литературе под названием кистозного легкого (рис.

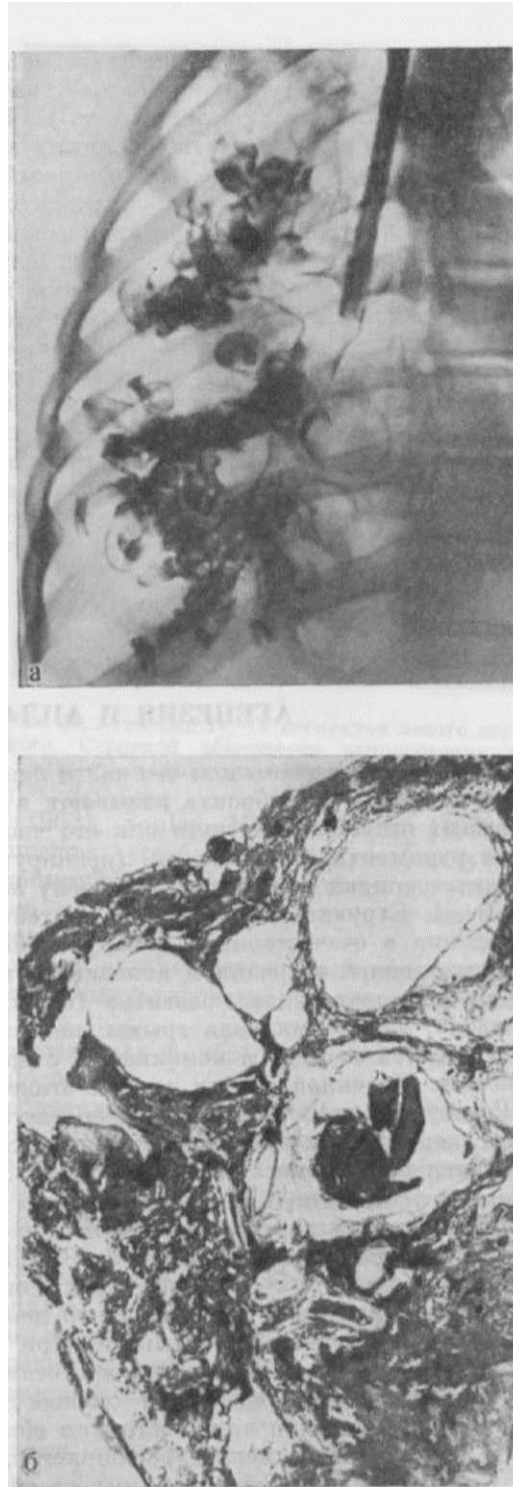38) (Е. Г. Гурова, 1959; И. Г. Климкович, С. Я. Доленский, 1970; Boyden, 1958; Spenser, 1963).

Особенностью второго варианта первой морфологической формы в отличие от приведенного выше варианта агенезии всех структурных элементов легкого или его доли является раннее клиническое проявление порока в виде выпяшек пневмонии и бронхитов в первые годы жизни ребенка.

Возможен и третий вариант первой морфологической формы пороков развития легкого, к которому относятся так называемые кисты легких.

По мнению И. С. Дергачева, А. Г. Пугачева, О. А. Спорова, Э. А. Гайдашева (1967—1972), вторая морфологическая форма пороков развития легких может быть представлена по меньшей мере тремя клиническими вариантами.

Первый вариант второй морфологической формы пороков легких описан в литературе под названием идиопатических (Bard, 1924), конституциональных (Stutz, Vieten, 1955) или дизонтогенетических бронхоэкстазов (Г. Л. Воль-Эйштейн,



Илл. 38. Тотальный полнокистоз правого легкого (врожденный), а — прямая бронюграмма; б — фотограмма мини-рвпреяЦММа. На фоне безвоздушной, бледной, лишенной угольного цитмента фиброзной ткани имеются крупные кистозно полости.

Л. С. **Топинский**, 1964). В отличие от приобретенных они обнаруживаются среди малоизмененной легочной ткани.

Второй вариант (третий тип по И. К. Есиповой) второй морфологической формы порока развития легких характеризуется теми же морфологическими нарушениями, что и первый. Изменения заключаются в недоразвитии или неправильной закладке хрящевых пластинок, эластического каркаса, кровеносной и лимфатической систем. Качественным отличием от **крупнокистозных** форм порока служит полностью сформированный проксимальный отдел бронхиального дерева и наличие большого числа мелких кистозных полостей на фоне частичной, а иногда полной редукции альвеолярной паренхимы. Клиническое проявление порока, заключающегося в агенезии альвеолярной паренхимы, **зависит** от объема легочной ткани, вовлеченной в патологический процесс. Нарушения, ограниченные 1—2 сегментами, могут вообще не иметь **клинических** признаков и обнаружиться в зрелом возрасте при наложении воспалительного процесса. Более распространенные формы описываемой патологии выявляются рано и имеют тяжелое клиническое течение. Характерные симптомы порока отсутствуют. Обычно заболевание протекает в форме хронического бронхита или бронхоэктазии.

К третьему варианту второй морфологической формы порока развития легких относят лобарную эмфизему.

#### АГЕНЕЗИЯ И АПЛАЗИЯ ЛЕГКОГО

Отсутствие легкого или его части одновременно с отсутствием главного или дренирующего бронха называют **а г е н е з и е й**. Под **а п л а з и е й** понимают отсутствие легкого или его части при наличии сформированного или рудиментарного главного (дренирующего) бронха. Дети, родившиеся с двусторонней агенезией (аплазией) легкого, нежизнеспособны.

В. И. Стручков, Г. Л. Воль-Эпштейн, В. А. Сахаров (1969) собрали сведения в отечественной и зарубежной литературе о 143 наблюдениях односторонней агенезии и аплазии легкого. Этот порок часто сочетается с другими аномалиями развития (врожденный порок сердца, атрезия пищевода, диафрагмальная грыжа, пезарашение боталлова протока). Дети с агенезией легкого в комбинации с другими пороками обычно рано погибают. Причиной смерти детей с агенезией является легочная инфекция (Putney, Bottzell, 1952). Наиболее часто погибают дети с агенезией правого легкого, так как в единственном левом легком чаще возникает воспалительный процесс. И. А. Тихомиров, К. С. Шапкин (1964) наблюдали больных с агенезией легкого, доживших до глубокой старости.

Клиническая картина порока легкого определяется уровнем остановки деления первичных пневмомеров. Клинически при агенезии легкого в результате смещения органов средостения отмечаются значительные расстройства сердечной и дыхательной деятельности (Schaffer, Rider, 1957). Больные жалуются на одышку. При осмотре выявляется асимметрия грудной клетки с уплощением и отставанием при дыхании одной ее половины. Органы средостения смещаются в сторону порочно развитого легкого. Сердце при этом состоянии обычно повернуто вокруг вертикальной оси. Здоровое легкое расширяется, проникает на другую половину грудной клетки и образует так называемую медиастинальную грыжу. Над медиастинальной грыжей в верхних и медиальных отделах грудной клетки на стороне порочно развитого легкого прослушиваются дыхательные шумы.

Диагноз агенезии (аплазии) легкого ставят на основании комплекса клинических рентгенологических и бронхологических данных, среди которых важную роль играет бронхоскопия, бронхография и ангиопульмо-иография.

При рентгенологическом исследовании обнаруживают сужение межреберных промежутков, высокое расположение купола диафрагмы и затемнение соответствующей половины грудной клетки. Рентгенологические исследования подтверждают клинические признаки перемещения здорового легкого в другую половину грудной полости (медиастинальная грыжа). Сердце располагается на стороне отсутствующего легкого, позвоночник «оголей». При бронхоскопическом исследовании агенезии легкого отмечают отсутствие главного бронха и бифуркацию трахеи. Трахея непосредственно переходит в главный бронх нормально сформированного легкого.

В случаях аплазии легкого определяют бифуркацию и

уменьшенный в диаметре главный бронх (рудиментарный) аплазированного легкого.

По данным Г. И. Лукомского (1963), Soulas, Mounier-Kuhn (1956), бифуркация трахеи легкого при аплазии дугообразно изогнута, вогнутостью обращена в сторону функционирующего бронха. Диаметр культи рудиментарного бронха значительно меньше, чем нормально развитого бронха, могут отсутствовать хрящевые кольца.

При бронхографическом исследовании определяются все признаки отсутствующего легкого, что позволяет констатировать его агенезию или аплазию.

Агенезия на уровне долевых, сегментарных и субсегментарных бронхов обычно клинически ничем себя не проявляет.

При рентгенографическом исследовании обнаруживаются необычное топографическое соотношение органов грудной клетки, указывающее на уменьшение объема легкого. Определяют уменьшение объема легкого за счет отсутствующей доли, срединная тень и трахея смещены в сторону агенезии, находят понижение прозрачности легочной ткани.

При бронхографическом исследовании выявляют отсутствие бронхов, изменение топографии сохранившихся бронхов. Просветы и контуры их обычные. Углы их ветвления развернуты, бронхи компенсаторно занимают поле (всего уменьшенного в объеме легкого).

На месте предполагаемого отхождения агенезированных бронхов нередко определяется небольшое дивертикулообразное выпячивание с четкими контурами (рис. 39).

При бронхоскопическом исследовании более полно подтверждается диагноз. Часто главный бронх короче обычного, концентрически сужен. На месте расположения агенезированного бронха определяется кратерообразное углубление, на дне которого могут быть опухолевидные образования, представляющие собой кистозные полости. Топография устьев сохранившихся сегментарных бронхов необычна: углы их отхождения развернуты. Слизистая оболочка без патологических изменений.

Таким образом, комплексное применение современных бронхологических методов обеспечивает высокий уровень диагностики подобных аномалий.

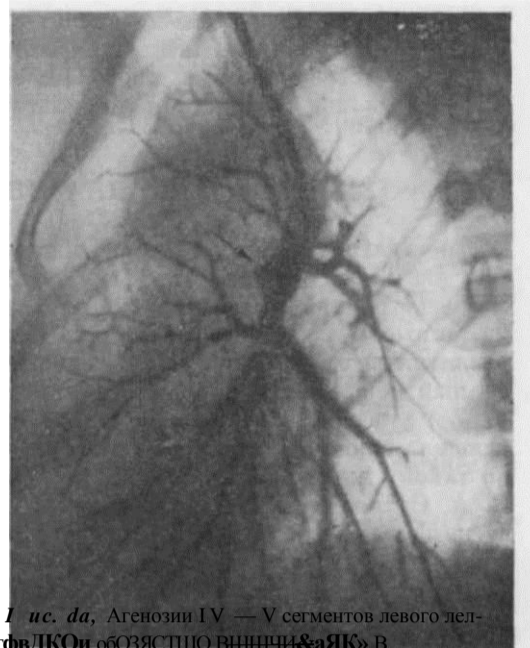


Рис. 39. Агенезия IV — V сегментов левого легкого.



малий развития легкого и позволяет избежать совершенно излишнего при описанном виде патологии оперативного вмешательства.

Дети с установленным диагнозом агенезии (аплазии) легкого должны находиться на постоянном диспансерном наблюдении.

#### ГИПОПАЗИЯ ЛЕГКОГО

Гипоплазия легкого — недоразвитие всех элементов легкого (bronхов, сосудов и легочной паренхимы). Различают гипоплазию всего легкого, доли легкого, сегмента. Гипоплазия бывает одно- и двусторонней.

Данные о частоте развития гипоплазии легкого среди других пороков развития легкого чрезвычайно разноречивы, так как само понятие «врожденный порок легкого» не все авторы трактуют одинаково. Г. А. Романов (1974) указывает, что из 211 аномалий развития легких, которые он наблюдал, гипоплазия легкого выявлена у 9 больных (4,2%). Приблизительно такой же процент выявили В. И. Стручков, Г. Л. Воль-Эпштейн, В. А. Сахаров (1969). Эти авторы из 215 больных с пороками развития легкого у 10 больных (4,6%) обнаружили одностороннюю гипоплазию бронхов и легкого.

В мировой литературе к 1970 г. описано 300 **наблюдений** гипоплазии легкого и бронхов (В. И. Стручков и др., 1969). Изучению клиники, диагностики, течения и терапии гипоплазии легкого и доли легкого посвятили свои исследования В. И. Колосов (1960), С. Я. Долзцкий, И. Г. Климович (1963), Г. Л. Воль-Эпштейн (1973), Engel (1947), Boy-den (1955) и др.

Клиника. Гипоплазия одного — двух сегментов может практически ничем себя не проявить и быть случайной находкой во время профилактических осмотров. В случаях присоединения инфекции развивается клиническая картина, сходная с бронхоэктатической болезнью. При гипоплазии всего легкого клиническая картина иная. Она в основном выражается в признаках (скрытых или явных) дыхательной недостаточности, еще до присоединения нагноения.

Гипоплазия целого легкого. При осмотре больного обращает на себя внимание асимметрия грудной клетки, что особенно выражено при осмотре больного со стороны спины. Последнее дало основание В. И. Стручкову с соавт. (1969) специально выделить этот симптом и назвать его симптомом задней асимметрии. Необходимо указать, что этот симптом не является патогномичным только для гипоплазии всего легкого, его наблюдают при агенезии легкого, врожденном или приобретенном массивном ателектазе легкого, после перенесенной пневмопектомии и т. д.

Вместе с тем при наличии положительного симптома задней асимметрии каждый врач обязан провести внимательное углубленное обследование конкретного ребенка.

При перкуссии на стороне гипоплазированного легкого определяют укорочение перкуторного звука. Средостение при этом, как правило, смещено в сторону больного легкого. Дыхание со стороны гипоплазированного легкого ослаблено. Однако перкуссия и аускультация, особенно в верхней половине грудной клетки, могут не дать отчетливых данных, так как при гипоплазии одного из легких наступает компенсаторное увеличение другого с образованием медиастинальной грыжи и пролабированием здорового легкого в большую сторону. Поэтому иногда, особенно в верхних отделах грудной полости, достаточно хорошо прослушивают дыхание и при перкуссии перкуторный звук близок к нормальному. Одновременно со смещением средостения и пролабированием здорового легкого в большую сторону определяют высокое стояние купола диафрагмы со стороны патологии и сужение межреберных промежутков.

При хорошей компенсации признаки дыхательной недостаточности в покое и при небольших физических нагрузках могут отсутствовать. Однако углубленное наследование футахии внешнего дыхания указывает на наличие скрытой дыхательной недостаточности одновременно с напряжением функции сердечно-сосудистой системы. Такие дети даже при отсутствии признаков воспаления в легком не могут считаться здоровыми. Выше была описана так называемая с у х а я ф о р м а гипоплазии легкого.

Другой тип клинического течения связан с наличием расширенных недоразвитых бронхов и нагноением в них. У таких детей клиническая картина болезни практически ничем не будет отличаться от клинической картины бронхоэктатической болезни. Характерными будут кашель с мокротой, периодические обострения с подъемами температуры и т. д. В отличие от бронхоэктатической болезни врач может не прослушивать влажные хрипы в легком со стороны порока развития в связи с отсутствием достаточной аэрации пораженных отделов.

При двусторонней гипоплазии легкого дети, как правило, нежизнеспособны.

**Гипоплазия доли.** Клиническая картина гипоплазии доли легкого в основном зависит от того, имеется ли в доле нагноение или нет. В случаях отсутствия нагноения гипоплазированная доля легкого может продолжительное время ничем не проявить себя и оказаться только случайной находкой при рентгенологическом исследовании, во время операции или на аутопсии.

При внимательном обследовании ребенка определяют укорочение перкуторного звука в области гипоплазированной доли и ослабление дыхания. В некоторых случаях наблюдают смещение средостения в большую сторону (рис.40).

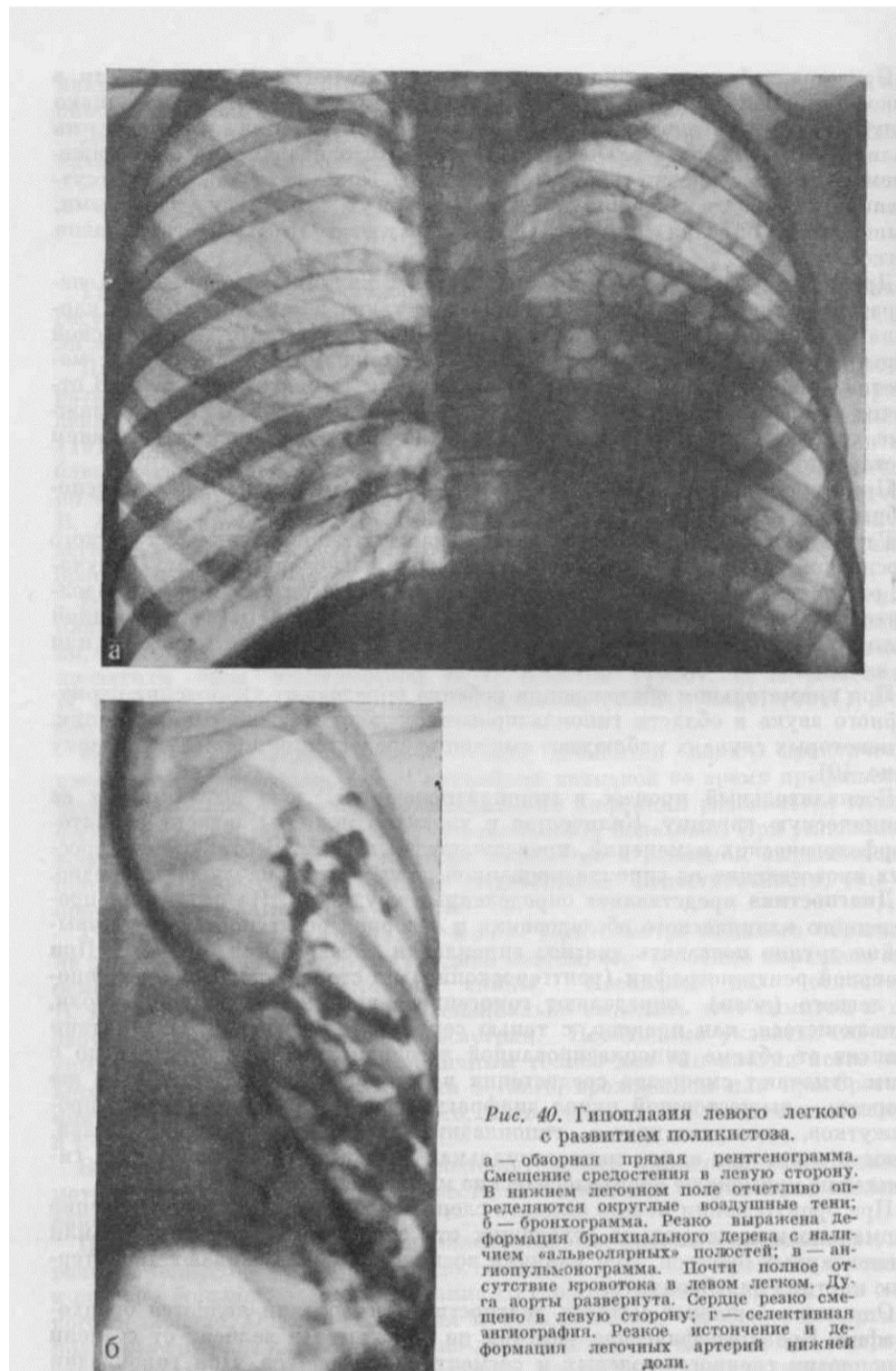
Воспалительный процесс в гипоплазированной доле резко меняет ее клиническую картину. Количество и характер мокроты зависит от пато-морфологических изменений, происшедших в легком. В отличие от взрослых кровотечение из гипоплазированной доли у детей наблюдается редко.

Диагностика представляет определенные трудности. На основании проведенного клинического обследования и обзорной рентгенографии чрезвычайно трудно поставить диагноз гипоплазии легкого или его доли. При обзорной рентгенографии (рентгеноскопии) на стороне гипоплазированного легкого (доли) определяют гомогенное затемнение легочного поля, сливающегося, как правило, с тенью сердца и диафрагмы. Объем тени зависит от объема гипоплазированной легочной ткани. Одновременно с этим отмечают смещение средостения в сторону поражения, с этой же стороны — вышестоящий купол диафрагмы и сужение межреберных промежутков, если речь идет о гипоплазии всего легкого или двух долей. Иногда отчетливо видна медиастинальная грыжа. При подозрении на гипоплазию применяют бронхологические методы диагностики.

При бронхоскопии можно выявить слепое окончание или резкое сужение аномально или нормально отходящих от основного ствола долевых или сегментарных бронхов. При наличии воспаления обнаруживают характерную картину эндобронхита.

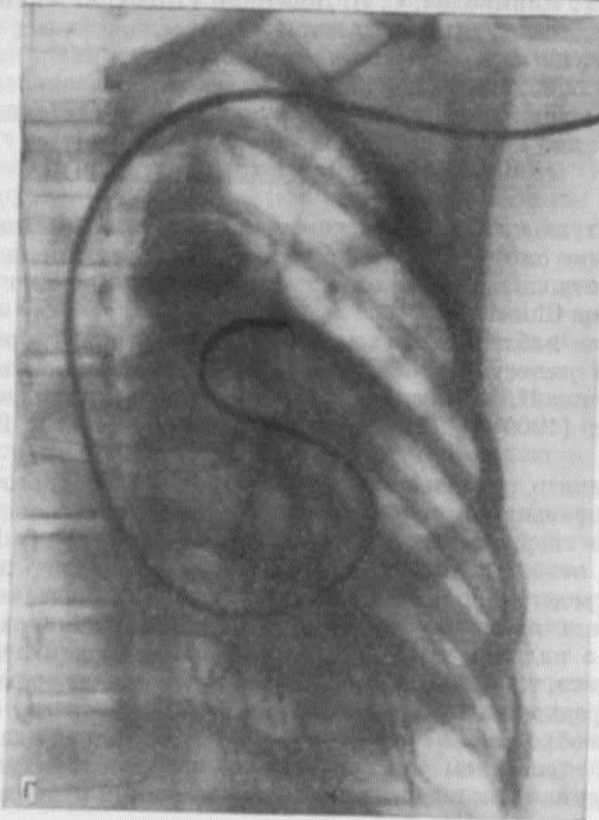
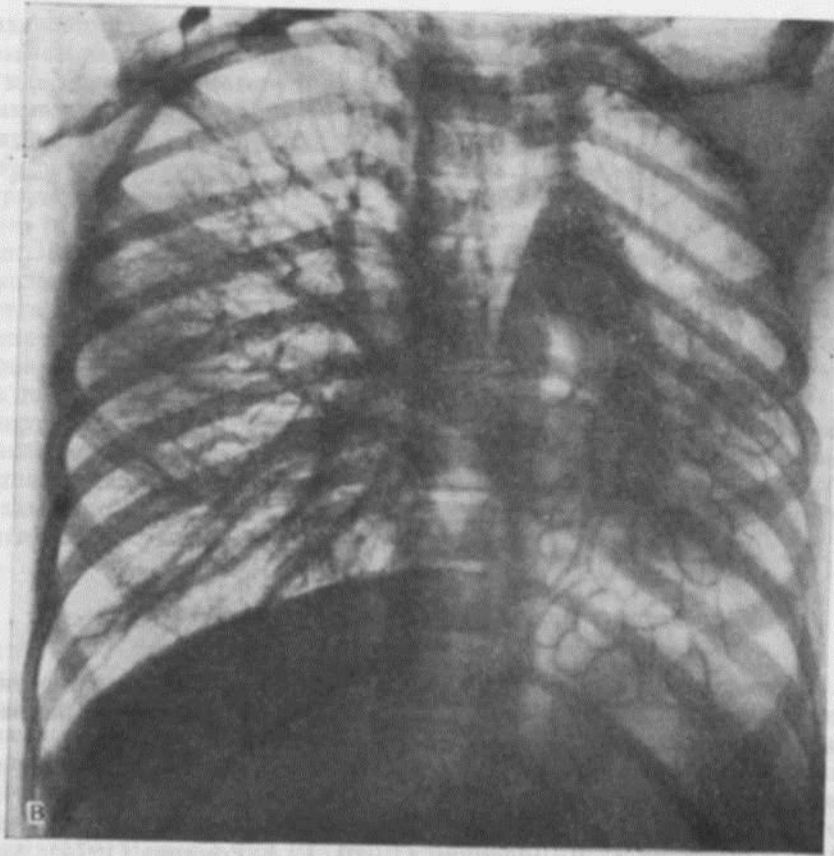
Одним из основных методов диагностики гипоплазии является бронхография. Бронхографическая картина не однотипна и зависит от степени гипоплазии главного, долевых и сегментарных бронхов. При гипоплазии легкого определяют деформированные и укороченные долевые и сегментарные бронхи. Число бронхов может не соответствовать норме. Бронхи могут заканчиваться расширениями в виде бронхоэктазов или кист. Мелкие бронхиальные ветви отсутствуют.

Представление о патологии значительно расширяет ангиопульмография, при которой выявляют особенности, варианты и аномалии сосудистой системы гипоплазированного легкого.



Несмотря на ряд описанных выше характерных для гипоплазии симптомов, установить правильный диагноз до операции не всегда возможно. Нередко диагноз гипоплазии подтверждается только после произведенного гистологического исследования удаленного во время операции участка легкого.

Лечение. В. И. Колесников (1960) считает, что при отсутствии в недоразвитом легком воспалительных изменений больной не нуждается в лече-



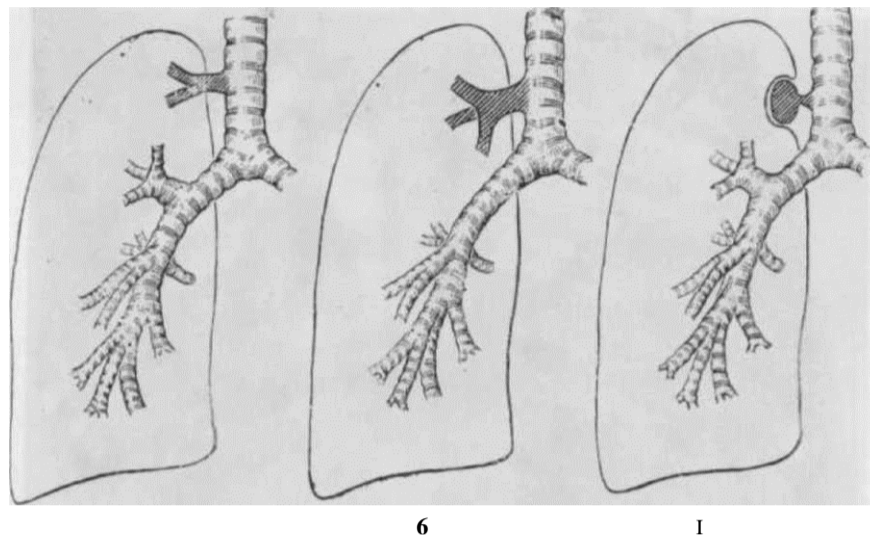


Рис. 41. Трахеальный бронх. а — сверхкомпактный; б — смещенный; в —  
Дивертикулообразный.

нии. Присоединение гнойно-воспалительных изменений в рудиментарном легком может служить показанием к его удалению. Подобного же мнения придерживается В. И. Стручков с соавт. (1969).

Вместе с тем категорическую точку зрения о необходимости операции при односторонней гипоплазии легкого (доли легкого) независимо от того, имеются или нет признаки воспаления в недоразвитом легком, высказывают И. Г. Климович, С. Я. Долецкий (1970), Г. А. Романов (1974). Авторы подчеркивают, что с возрастом число осложненных форм гипоплазированной доли легкого (доли легкого) возрастает, что является основанием к проведению операции в спокойный период, когда осложнения еще не наступили. Дети с гипоплазией легкого нуждаются в постоянном диспансерном наблюдении.

#### ТРАХЕАЛЬНЫЙ БРОНХ

Трахеальный бронх относят к аномалиям отхождения бронхов. Само название определяет суть патологии — бронх типа долевого или сегментарного, отходит непосредственно от трахеи. Впервые эта патология была описана Chiari (1899).

Чаще наблюдают отхождение бронха в правую половину грудной полости. В отечественной литературе приведено описание трахеального бронха в работах И. Г. Климович (1962), Г. Л. Теофилова (-1965), А. И. Курбатова (1966), В. И. Отручкова с соавт. (1969), Г. А. Романова (1974) и др.

Принято несколько классификаций трахеального бронха. Вероятно, более оправданной является подразделение трахеального бронха на смещенный и сверхкомпактный (рис. 41). Под смещенным понимают аномалию места отхождения нормального бронха, например правого верхнедолевого, непосредственно от трахеи, при котором общее число бронхов в легком остается нормальным. При сверхкомпактном трахеальном бронхе речь идет о наличии добавочного бронха либо всего легкого, либо доли, либо сегмента, также отходящих непосредственно от трахеи.

Нередко трахеальный бронх ничем не проявляет себя и диагностировать его необходимо в основном перед операцией удаления патологического очага в соседнем участке легкого или при пневмонэктомии для предупреждения образования в послеоперационном периоде бронхиального свища.

Трахеальный бронх не имеет типичной клиники. Клиническая картина в основном зависит от изменений в легочной ткани, которую он вентилирует, или патологии, которую он образует, например дивертикулоподобное выпячивание.

Диагноз трахеального бронха устанавливают на основании бронхологического обследования. При внимательно проведенной бронхоскопии, которой принадлежит основная роль в диагностике трахеального бронха, определяют устье «добавочного» бронха, отходящего непосредственно от трахеи. При ненаправленном бронхологическом исследовании эту патологию можно не заметить, так как при бронхографии контрастное вещество вводится обычно гораздо ниже, в левый или правый главный бронх.

После бронхоскопического обнаружения трахеального бронха необходимо произвести бронхографию и ангиопульмонографию, для того чтобы иметь полное представление о найденной патологии.

Иногда трахеальный бронх впервые диагностируют после томографии.

Трахеальный бронх, как правило, не требует хирургического вмешательства, если в паренхиме, к которой он подходит, не образовались бронхоэктазы, кисты и т. д. Хирургическому лечению подлежат осложненные дивертикулы трахеи.

#### ТРАХЕОБРОНХОМАЛЯЦИЯ

(Синдром Мунье-Куна)

Трахеобронхомаляция (трахеобронхомегалия) — иногда гигантское расширение трахеи и бронхов вследствие недоразвития эластических и мышечных элементов трахеи и бронхов. Это — редкий врожденный порок развития. Как правило, расширенными бывают и трахея, и бронхи. Однако известно, что порок может проявиться только в расширении главного и долевого бронхов, без расширения трахеи. Кроме указанных изменений, при синдроме Мунье-Куна найдены изменения и в более мелких бронхах, с расширением их типа кист. Трахеобронхомаляцию впервые клинически подробно описал Meunier-Kuhn в 1932 г., несмотря на то, что морфологическая картина патологии была известна ранее.

В отечественной литературе синдром Мунье-Куна описан С. Я. Долецким и И. Г. Климкович (1963), И. А. Санпитер (1964), Н. А. Гланцбергом (1965), Г. Л. Феофиловым (1966), Г. Л. Воль-Эпштейном и В. А. Сахаровым (1967), В. И. Стручковым и соавт. (1969) и др. В настоящее время описание трахеобронхомаляции приводится во всех руководствах, посвященных изучению пороков развития легких у детей.

Клиника. Трахеобронхомаляция — тяжелое, с клинической точки зрения, страдание. Клинические проявления в основном зависят от степени выраженности расширения трахеи, бронхов и характера гнойной инфекции. При обширных поражениях для больных характерны бледность, выраженная дыхательная недостаточность, цианоз лица и акроцианоз, постоянный кашель с гнойной мокротой, периодические подъемы температуры. Характер кашля вибрирующий, напоминающий бляние козы (Н. А. Гланцберг, 1965).

При выслушивании со стороны поражения дыхание может быть ослаблено, прослушиваются влажные хрипы. При перкуссии с больной стороны, как правило, выявляют укорочение перкуторного звука. Смещение средостения зависит от объема поражения и степени изменений в паренхиме легкого. Пораженная половина грудной клетки отстаёт в дыхании. В анализах крови отмечается снижение гемоглобина.

Диагностика трахеобронхомаляции основана наряду с изучением анамнеза на клинической картине страдания и рентгенологических методах обследования. Наряду с обзорной рентгенографией (рентгеноскопией), при которой выявляются изменения в паренхиме легкого, усиление и расширение бронхо-сосудистого рисунка, в настоящее время большое место в диа-

гностике порока развития отводят сверхжестким снимкам (М. Г. Виннер, В. И. Коробов, Э. Л. Зильберт, 1973), благодаря которым значительно улучшилась диагностика синдрома Мунье-Куна.

Диагноз трахеобронхомаляции уточняет томография. Обязательным считают проведение бронхографии, которая дает возможность представить тонкости происходящих изменений в трахео-бронхиальном дереве, особенно важные для решения вопроса о целесообразности проведения хирургических методов лечения (рис. 42).

Представления о патологии расширяют бронхоскопия и ангиопульмоно-графия.

Лечение. Дети с трахеобронхомаляцией в основном подлежат консервативному лечению, в которое включают общеукрепляющую терапию, противовоспалительную терапию и полноценную санацию трахео-бронхиального дерева. Операция может быть показана только при ограниченной форме.

Прогноз при не выраженных формах патологии без воспалительных изменений может оказаться благоприятным. В остальных случаях, по мнению В. И. Стручкова (1969), больные с трахеобронхомаляцией ограниченно трудоспособны и подлежат трудоустройству.

#### ДОЛЬКА НЕПАРНОЙ ВЕНЫ

Дольки непарной вены — редкая аномалия развития долевого деления легкого. Этот порок впервые изучен Wrisbergi (1777) и ноит его имя.

Иногда в силу эмбрионального развития *v. azygos* оказывается между двумя листками париетальной плевры, образуя глубокую дубликату-ру, нижний полюс которой вдавливается в толщу легкого и как бы отшнуровывает его часть. Отшнурованная долька легкого оказывается в «мешочке» из листков париетальной плевры, покрывающей ее с верхней и боковых поверхностей (рис. 43).

При отсутствии осложнений долька непарной вены клинически себя ничем не проявляет, только при рентгенологическом исследовании обнаруживают тень патологического образования, имеющего вид вытянутой капли, располагающейся под углом правого легкого, и сливающейся с тенью средостения (С. А. Гаджиев, 1953).

Дифференцировать дольку непарной вены следует с кистоподобными образованиями легкого.

Тактика при неосложненной форме патологии должна быть консервативной. При возникновении осложнений показана операция удаления дольки. И. Г. Климкович (1970) считает, что если долька непарной вены обнаружена на операции случайно, необходимо ликвидировать аномальную щель и восстановить нормальные анатомические взаимоотношения.

Реже аналогичное образование может встретиться слева вследствие неправильного расположения *v. hemiazygos*.

Во время операции удаления верхней доли, особенно при наличии сращений, необходимо помнить о возможном атипичном расположении *v. azygos* для того, чтобы не поранить крупный сосуд.

#### ЛОБАРНАЯ ЭМФИЗЕМА

Первые наблюдения этого заболевания были описаны патологоанатомами Whithered (1897), Royes (1938), Oberstrut (1939). В 50-х годах XX столетия появились сообщения еще о 4 наблюдениях над детьми с локализованной эмфиземой, которая случайно была выявлена во время операции. Эти наблюдения и послужили толчком к изучению заболевания в клинике и разработке его прижизненной диагностики. Наиболее плодотворным в исследовании врожденной эмфиземы был период с 1950 по

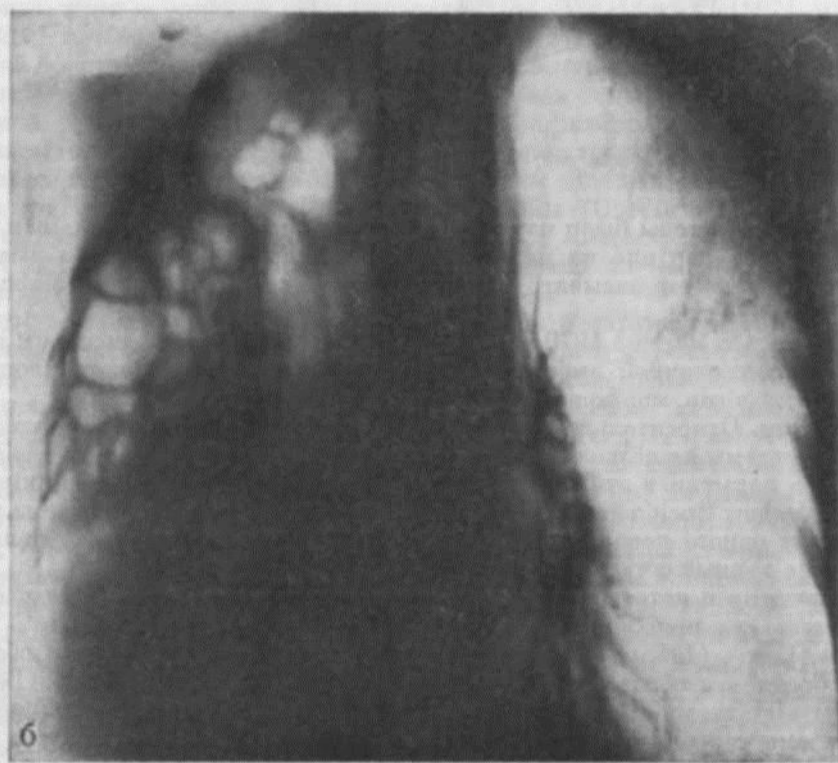
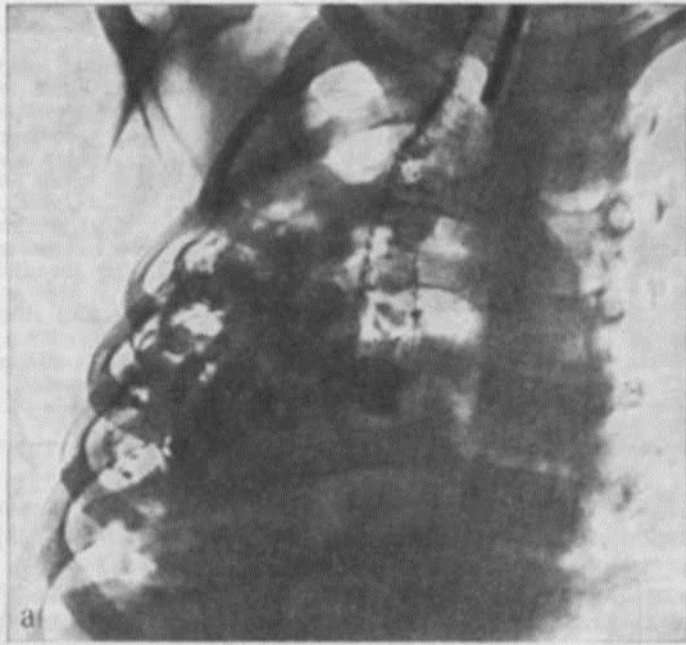


Рис. 42. Трахеобронхомегалия (синдром Мустье-Куна).  
а — бронхограмма. Контуры значительно увеличенной трахеи и правого главного бронха с массивным паутком вязкозных образований в правом легком; б — томограмма. Кроме расширенной трахеи и бронхов, видны полостные образования и в области верхней доли.



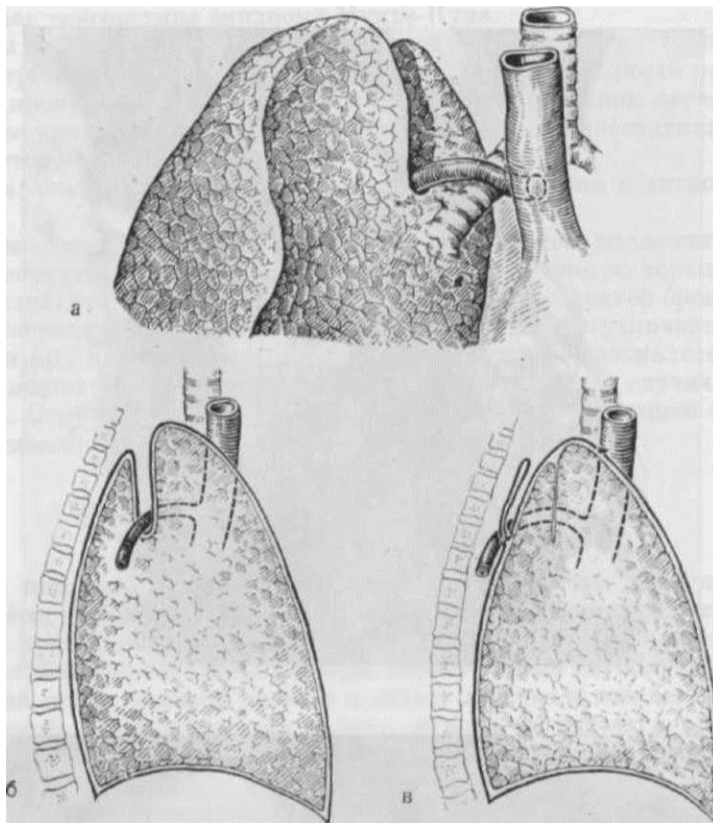


Рис. 43. Долька попарной ноны, а — общий вид; б — до операции; в — после операции.

1960 г. За эти годы были изучены основные симптомы болезни. Так как в клинической картине на первый план выступали расстройства дыхания, было предложено называть данное заболевание лобарной эмфиземой (Robertson, 1951).

В период с 1961 по 1970 г. наметился качественно иной подход к изучению локализованной эмфиземы. Большое внимание уделяется вопросам патофизиологии, морфологии и диагностики заболевания.

Частота. Относительно небольшое количество наблюдений локализованной эмфиземы не позволяет установить закономерности в частоте заболевания, но попытки в этом направлении исследователями предпринимались. Так, Tischer, Rucido (1958) отмечали, что локализованная эмфизема встречается у одного новорожденного на 100 000 родившихся. Ниже приводим сводные данные о числе больных с лобарной эмфиземой.

Этиология и патогенез. Долгие годы локализованная эмфизема рассматривалась как приобретенное заболевание. Так, по мнению Royes (1938), Gross, Lewis (1945), гипертрофический эндобронхит приводит к обструкции бронхов и образованию локализованной эмфиземы. Giraud, Bernard (1950), Thomson (1958), White, Temple (1954) связывали возникновение эмфиземы с реанимационными мероприятиями, выполняемыми при оживлении новорожденных.

В эти же годы ряд авторов высказали предположение о врожденном генезе развития эмфиземы. Одни из них основной причиной считают аплазию хрящевых элементов легкого (Oberstrut, 1939, Samsbury, 1955; Cottom, Myes, 1957; Stovik, 1955, и др.), другие — аплазию ретикулярных клеток (Christiansen, 1954), гипоплазию эластичных волокон (Epps, Divies, 1955),

Авторы и годы наблюдения	Число наблюдений
Robertson, James, 1951	5
Fischer, Rotts, Holinger, 1952	5
Nelson, Reye, 1954	5
Weisel, 1955	5
Boloude, Schneider, 1956	7
Cottom, Myers, 1957	6
Binet, Nezel, 1959	5
Heinemann, 1962	5
Triederiszick, 1963	7
Mundelbaum, 1964	6
Paplow, 1965	8
Donatelli, 1966	5
Srots, 1968	5
Dobra, Klima, 1968	8
Ю. А. Водолазов, 1961—1970	23
Ю. С. Красовский, 1972	6

гиперплазию альвеол (А. Хура, 1967; Номилтон, 1958, и др.). По данным Hendren (1966), только у 25% больных выявляется патология хрящевых структур, у 50% больных он не установил причины заболевания, а у 25% больных были обнаружены различные изменения в паренхиме легкого. Представленный автором анализ свидетельствует о больших трудностях в вопросах изучения этиологии данного заболевания.

Первые морфологические исследования эмфиземы доли легкого были произведены и описаны патологоанатомами Whethered (1897) и Royes (1938). В обоих случаях авторы обнаружили гипертрофию слизистой оболочки бронхов эмфизематозной доли, что и послужило для них основанием считать эмфизему приобретенным заболеванием вследствие внутрибронхиальной обструкции. В последующие годы при гистологическом изучении препаратов эмфизематозных легких в сегментарных и субсегментарных бронхах многими авторами были обнаружены измененные деформированные хрящевые пластинки причудливой формы (Oberstree, 1939; Nelson, Reye, 1954; Dufrac, Mortih, 1959; Stovin, 1959; Joseph, 1959; Moyson, 1962; Kuffer, 1965, и др.). Такая структура хрящевых элементов рассматривалась как гипоплазия хряща врожденного генеза.

Однако подобная морфологическая картина обнаруживалась не во всех наблюдениях. Так, Solmo и Torbes (1947) описали случай гибели ребенка с эмфиземой, у которого не были обнаружены какие-либо морфологические признаки обструкции бронхов. При гистологическом исследовании была найдена «гипертрофическая эмфизема», но причина ее не установлена. Только на основании клинической картины авторы высказали предположение о врожденном характере заболевания. Причина эмфиземы и в ряде других наблюдений также не была установлена (Neimann, Kochard, 1954; Lee, Briard, 1956; Sauty, 1957; Kort, 1964, и др.). При гистологическом исследовании авторы находили растяжение альвеол с истончением их стенок, принимая эти изменения за порок развития паренхимы легкого, который впоследствии получил название гипертрофической эмфиземы. Однако дальнейшее изучение локализованной эмфиземы показало, что «гипертрофическая эмфизема» является не причиной заболевания, а следствием изменения различных структур паренхимы легкого, причина которого осталась невыясненной.

По данным Ю. А. Водолазова (1970), у одной группы больных морфологические изменения локализовались в бронхиолярном дереве и характеризовались атрофией и аплазией гладких мышц терминальных и респираторных бронхиол. Изменения в легких заключались в эмфизематозном вздутии доли с истончением межальвеолярных перегородок, обеднением их сосуди-

стой сетью, гипертрофическими и гиперпластическими процессами в эластических образованиях и появлении множества нежных эластических волокон в стенках альвеол.

Среди полей эмфиземы в легких автор обнаружил мелкие участки ателектаза и пневмосклероза. Стенка кровеносных сосудов в этих отделах была резко утолщена за счет гипертрофии и гиперплазии ее волокнистых структур. Многие артериальные ветки легочной и бронхиальной артерий оказались построенными по типу замыкательных сосудов, и периваскулярная ткань подвергалась склерозу. В гладких мышцах и эластических волокнах крупных бронхов обнаружены гипертрофические процессы. Грубых воспалительных изменений в большинстве наблюдений автору выявить не удалось.

Образование эластических волокон в стенке альвеол, гиперэластоз в бронхиолах, в мелких и средних бронхах и гипертрофия с гиперплазией мышц крупных и средних бронхов являются -компенсаторным механизмом при врожденной локализованной эмфиземе легких. Формирование их идет, по-видимому, двумя путями и предопределяет два вида патофизиологических сдвигов (Ю. А. Водолазов, 1970).

При первом пути первично развиваются гипертрофические и гиперпластические процессы в эластических структурах респираторного отдела, и в дальнейшем к ним присоединяются гипертрофические процессы в гладких мышцах бронхов. Такой путь формирования обуславливает существование компенсированных форм заболевания, при котором не наблюдается явлений компенсации. При втором пути процессы компенсации начинаются с гипертрофии мышц бронхиального дерева, и лишь в дальнейшем появляются изменения в эластических структурах. При втором пути формируются нестойкие механизмы компенсации, обуславливающие существованию субкомпенсированных и декомпенсированных форм эмфиземы.

У другой группы больных морфологические изменения в легких характеризовались отсутствием промежуточных генераций бронхов и эмфизематозным вздутием окружающей легочной паренхимы. В органе констатировалось резкое расширение просветов некоторых внутридольковых бронхов и отсутствие их последующих генераций: от внутридольковых бронхов начиналась эмфизематозная паренхима. Бронх сообщался с ней через короткую извитую трубку, выстланную цилиндрическим эпителием, лежащим на соединительнотканной основе. Гладкомышечные структуры в подобных образованиях отсутствовали, признаков воспаления не отмечалось. Наряду с этим в доле имелись небольшие участки пневмосклероза. Просветы мелких бронхов были причудливо извиты. Стенка их в одних участках утолщена за счет гипертрофии гладких мышц и перибронхиального склероза, а в других — истончена из-за дистрофических, атрофических и некротических изменений в указанных структурах и грубого перибронхиального склероза. Слизистая оболочка во многих местах лишена эпителиального покрова. Подслизистый, мышечный и адвентициальный слои бронхиального дерева инфильтрированы лейкоцитами с расплавлением гладкомышечных и эластических структур. Межалвеолярные перегородки утолщены за счет пролиферации в них соединительнотканых клеточных элементов и волокнистых структур, инфильтратов из сегментоядерных и мононуклеарных лейкоцитов. В просвете альвеол обнаруживался фибринозно-гнойный экссудат. Поля эмфиземы преобладали над полями ателектаза.

Причиной эмфиземы у больных второй группы является гипоплазия мелких бронхов с отсутствием промежуточных генераций (терминальных и респираторных бронхиол). Эти изменения, вероятно, возникли в результате нарушения эмбриогенеза на 16—17-й неделе внутриутробного развития легких в период формирования мелких бронхов. Остановка эмбриогенеза не была окончательной, что подтверждается наличием альвеолярных мешочков и альвеол.

У больных третьей группы морфологические изменения характеризовались отсутствием внутридольковых бронхов, терминальных и респираторных бронхиол и альвеол. В легких обнаруживалось множество атипических микроскопических полостей, выстланных изнутри высоким цилиндрическим эпителием. Стенка указанных образований представлена мощными соединительнотканными прослойками с проходящими в них сосудами. В этих участках легкого совершенно отсутствовали мелкие брошки и сопровождающие их кровеносные сосуды. Наряду с указанными изменениями в легких обнаруживались множественные ателектазы и воспалительные очаги в виде серозно-фибринозного или фибринозно-гнойного воспаления.

У больных третьей группы имеются нарушения эмбриогенеза, выражающиеся в своеобразной ампутации ветвления бронхов, которая, по-видимому, появилась на 14—15-й неделе внутриутробного развития в период формирования средних и мелких бронхов. Эта патология описана Koonts (1925), Gonrales (1963), В. И. Тонконоженко (1965) и названа «пузырьковым легким». Детально она изучена И. К. Есиповой и Е. Н. Нестеровым (1962, 1963), которые предложили называть ее «микрполикистозным легким» или «бронхиолярной эмфиземой».

У ряда больных изменения характеризуются хроническим воспалительным процессом в мелких бронхах с эмфизематозным вздутием окружающей паренхимы. Альвеолы имеют неправильную форму и неравномерную величину. Некоторые альвеолярные перегородки утолщены и рыхлы, пронизаны лимфоидными клетками. В альвеолярных перегородках выявляются хорошо развитые эластические волокна. Вокруг измененных бронхиол обнаруживаются мелкие пневмонические фокусы с обилием лейкоцитов и в просвете альвеол.

В мелких бронхах и бронхиолах имелось хроническое воспаление с инфильтрацией всех слоев стенки и перибронхиальной ткани лимфоцитами и гистиоцитами с примесью лейкоцитов. Мышечные пучки и эластические волокна хорошо выражены и расположены кольцевидно, местами гипертрофированы. В просвете бронхов и бронхиол обнаруживался экссудат с большим количеством лейкоцитов. Наблюдался склероз периваскулярной ткани. В другой доле легкого отмечались явления склероза. Средние и мелкие бронхи были сближены, легочная паренхима между ними замещена фиброзной тканью. В рубцовой ткани много сосудов и артерио-венозных анастомозов с явлениями продуктивного васкулита. По-видимому, причиной эмфиземы в подобных наблюдениях являются бронхиолы.

Таким образом, гистологические исследования многих авторов свидетельствуют о том, что локализованная эмфизема легких у большинства детей является врожденным полиэтиологичным заболеванием. Аплазия гладких мышц терминальных и респираторных бронхиол, гипоплазия терминальных и респираторных бронхиол и агенезия всего респираторного отдела приводят к развитию врожденной локализованной эмфиземы легких.

При первых двух видах нарушения онтогенеза развивается истинная эмфизема, а при последнем — ложная, т. е. эмфизема представляет собой не растяжение альвеол, а мелкие полости из недоразвитых внутридольковых бронхов. Несмотря на разный патогенез развития, эти заболевания характеризуются однотипностью клинико-рентгенологической картины. Поэтому с позиций практической медицины в настоящее время эти разные заболевания целесообразно рассматривать с единой клинико-рентгенологической картиной, что оправдывается и единой тактикой в отношении диагностики, лечения и выбора сроков оперативного вмешательства.

**Клиника и диагностика.** Клиническая картина компенсированной формы врожденной локализованной эмфиземы характеризуется появлением симптомов заболевания в первые же 6 мес жизни. Болезнь протекает вяло, длительно, с периодами ремиссии. Основные симптомы — одышка и кашель — слабо выражены. Они часто служат поводом для диагностики различных воспалительных процессов в органах дыхания. Одышка и кашель

не поддаются лечению и не исчезают даже в периоды ремиссии. При вези-кальюм исследовании над пораженными отделами легкого выявляются коробочный оттенок перкуторного звука и ослабление дыхания в участках эмфиземы. Длительное существование эмфиземы приводит к развитию стойких деформаций грудной клетки и позвоночника, которые наблюдаются при поражении правого легкого. При исследовании функций внешнего дыхания выявляются нарушения вентиляции, циркуляции и диффузии. Изменений со стороны других внутренних органов при клиническом обследовании не определяется.

Субкомпенсированная форма врожденной локализованной эмфиземы характеризуется острым течением и появлением первых симптомов (одышка, цианоз, приступы асфиксии) в периоде новорожденности. Частота дыхания увеличивается в 17 раз по сравнению с возрастными нормами. Внезапное усиление одышки приводит к появлению приступов асфиксии. Последние возникают порой ежедневно, но кратковременны и самостоятельно купируются. Локальный цианоз у одних детей появляется одновременно с одышкой, а у других — значительно позже.

В течении заболевания наблюдаются периоды ремиссии, длящиеся не более 1—2 мес. У большинства детей образуется деформация грудной клетки. При функциональном исследовании над пораженными отделами легкого определяется коробочный звук и значительное ослабление дыхания. Тахикардия и приглушение тонов сердца наблюдаются у большинства детей. При функциональном исследовании дыхательной и сердечно-сосудистой систем обнаруживаются выраженные нарушения вентиляции, циркуляции и диффузии. Эндоскопически в бронхиальном дереве выявляется изменение просвета и положение бронхов. Выраженных нарушений со стороны других внутренних органов и систем при клиническом обследовании не обнаруживается.

Декомпенсированная форма. Одышка, цианоз и приступы асфиксии являются ведущими симптомами этой формы эмфиземы. Появившись на 1-й неделе жизни, они быстро прогрессируют. Частота дыхания увеличивается до 80—100 в минуту. На фоне кратковременных светлых периодов возникают тяжелые длительные приступы асфиксии, которые самостоятельно не проходят и в промежутках между приступами следуют почти непрерывно, сопровождаясь потерей сознания и судорогами. Диффузный цианоз появляется одновременно с одышкой. Заболевание протекает бурно без периодов ремиссии и длится не более 2 мес. Состояние больных крайне тяжелое и с каждым днем ухудшается. Дыхание эмфизематозной доли не выслушивается или резко ослабляется, перкуторно выявляется тимпанит. Значительное смещение органов средостения приводит к нарушению гемодинамики. Изменение со стороны других внутренних органов при «клиническом обследовании не выявляется».

Рентгенологические симптомы врожденной локализованной эмфиземы легких. В диагностике врожденной локализованной эмфиземы ведущим является рентгенологический метод: рентгеноскопия, рентгенография и контрастное исследование сосудов и бронхов (рис. 44).

Эмфизема чаще всего поражает верхнюю долю левого легкого. В скелете грудной клетки наблюдаются выпрямление ребер, расширение межреберных промежутков, отклонение грудины вперед и расширение загрудинного пространства. Отчетливо выявляется повышение прозрачности доли и увеличение ее объема, обеднение легочного рисунка, перемещение эмфизематозного легкого в другую половину грудной полости — симптом «медиастинальной грыжи» (Торнога, 1959; Grimner, 1960; Biderman, 1961; Anke, 1964; Staple, 1966, и др.).

Эмфизематозное легкое четко отграничивается от смежных долей, рисунок которых усиливался. Трахея и крупные бронхи смещаются в противоположную сторону, бронхи смежных долей сближаются. У большинства детей наряду со смещением органов средостения и контралатерального

легкого отмечается уплощение купола диафрагмы на стороне эмфиземы и ограничение его подвижности.

Бронхография эмфизематозной доли позволяет выявить нарушение проходимости бронхов. У одних больных контрастная масса не восполняет просвета сегментарных и долевых бронхов и создается впечатление их обрыва (симптом «ампутации бронха»). У других больных контрастируются единичные ветвления сегментарных бронхов, обнаруживается их раздвигание, изменение формы и отсутствие периферических ветвей. Бронхи кол-лабированных долей хорошо вырисовываются, сближены и собраны в «кисточку».

На ангиопульмонограммах эмфизематозных долей выявляется уменьшение количества ветвей легочной артерии, отходящих от сегментарных сосудов. Ветви их раздвигаются, выпрямляются, углы деления увеличиваются. Сеть капилляров значительно уменьшается, и кровотоки ускоряются. В коллабированных долях сосудистая сеть не уменьшается, но ветви легочной артерии сближаются и капиллярная фаза замедляется. Выраженность рентгенологических симптомов зависит от характера компенсаторно-приспособительных механизмов. Рентгенологическая картина характеризуется двумя видами изменений.

Компенсированная форма заболевания характеризуется стертыми рентгенологическими симптомами локализованной эмфиземы. Изменения грудной клетки незначительны. Положение ключицы не изменяется.

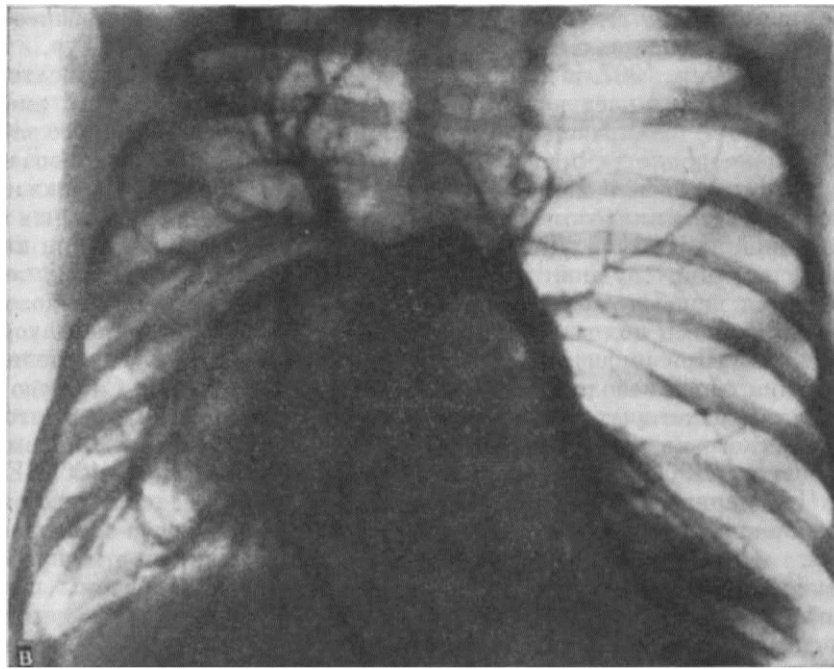
Для диагностики компенсированных форм врожденной локализованной эмфиземы достаточно проведения обзорного рентгенологического исследования. Субкомпенсированная и декомпенсированная формы заболевания характеризуются четкими рентгенологическими симптомами: выпрямлением ребер, расширением межреберных промежутков, отклонением грудины вперед и увеличением загрудинного пространства.

Оценивая положительные и отрицательные стороны бронхографии и ангиопульмонографии, Ю. А. Водолазов (1970) считает целесообразным применять их по следующим показаниям: 1) у больных с компенсированной формой эмфиземы для уточнения состояния смежных долей при пневмо-склерозе последних и для дифференциальной диагностики врожденной и приобретенной эмфиземы; 2) у больных с **субкомпенсированными** и декомпенсированными формами заболевания только в тех случаях, когда обзорное рентгенологическое исследование не дает убедительных данных о врожденной эмфиземе.

**Дифференциальная** диагностика. Сходство врожденной локализованной эмфиземы с другими патологическими процессами в легких и сложность обследования детей грудного возраста и новорожденных затрудняют ее диагностику. Врожденную локализованную эмфизему наиболее часто приходится дифференцировать с пороками развития и воспалительными заболеваниями легких и инородными телами бронхов. Напряженная киста легкого обнаруживается при появлении ее осложнений (П. А. Куприянов, 1952; И. А. Зворыкин, 1959; Koontz, 1925; Evans, 1949, и др.). Среди этих осложнений определенное место занимает образование клапанного механизма в бронхах. В результате наличия его киста, растягиваясь, достигает больших размеров (В. Р. Брайцов, 1960; И. В. Тофорко, Л. И. Иванова, 1962; Matwel, 1940; Fischer, 1943, и др.). Клиническая картина заболевания в это время напоминает локализованную эмфизему. В проявлении этих двух заболеваний имеется много общего. Напряженная киста легкого и локализованная эмфизема чаще возникают внезапно. В клинической картине их преобладают дыхательные расстройства: одышка, цианоз, приступы асфиксии. При физикальном исследовании над пораженными отделами легких определяется тимпанит и резкое ослабление дыхания.

При напряженной кисте легкого и врожденной эмфиземе отмечается реакное вздутие пораженных отделов, смещение органов средостения, симптом «медиастинальной грыжи» и уплощение купола диафрагмы на стороне

*Рис. 44.* Врожденная лобарная эмфизема легкого, а — обзорная рентгенограмма; б — бронхограмма; в — ангио-пульмонограмма. Левое легочное поле после повышенной прозрачности. Средостение смещено в правую сторону с образованием медиастинальной грыжи. Сосуды I и частично II сегментов пролабируют на правую половину грудной полости. Сосуды III сегмента истончены и расширены, занимая приблизительно 2/3 объема плевральной полости. Сосуды нижней доли сближены и поджаты медиально.



вздутия. В проведении дифференциальной диагностики важное место отводится рентгенологическому исследованию. Рентгенологическая картина напряженных кист легкого у детей, по данным Л. Е. Пробатовой, А. И. Гингольд (1951), Л. М. Артамоновой (1962) и Т. Н. Горбулевой (1968), характеризуется наличием участков повышенной прозрачности при кисте легкого. При эмфиземе у корня прослеживается обедненный легочный рисунок. Рентгеноскопия (рентгенография) позволяет обнаружить тень оболочки кисты и нежные тени внутри нее, а вздутое легкое при эмфиземе сливается с контуром грудной клетки. Легочный рисунок вокруг кисты снижается. А. И. Бухман (1958), А. А. Овчинников (1968) отмечают, что при напряженной кисте легкого коллабировавшими оказываются не только ткани, соседние с кистой в пораженной доле, но и смежные доли. Поэтому четкого отграничения сдавленных участков легкого не наблюдается. У детей с локализованной эмфиземой коллабированная доля имеет вид четкой треугольной тени, подобно ателектазу.

Границы напряженной кисты легкого овальные и не везде прослеживаются, а для эмфиземы характерна четкая линейная граница. При инфицировании кисты в легких обнаруживаются уровни жидкости и нерифо-кальное воспаление. Аналогичных симптомов при эмфиземе не наблюдается.

У больных с напряженной кистой легкого в фазе вдоха отмечаются маят-никообразное движение средостения в противоположную сторону (положительный симптом Гольцкнехта—Якобсона) и увеличение прозрачности кисты. У детей с локализованной эмфиземой положение средостения и прозрачность легкого в различные фазы дыхания не изменяются. В некоторых случаях, когда контуры кисты не прослеживаются, диагностика затрудняется. Некоторые авторы в таких случаях считают необходимым применять диагностическую внутрилегочную пункцию (Ф. Х. Кутуков, 1961; В. В. Красовский, 1964; М. Н. Степанова, Л. М. Рошаль, 1965; А. О. Водолазов, 1970; Belsey, 1954, и др.). Последняя должна применяться только по абсолютным показаниям, при обязательном рентгенологическом контроле. Нарастание напряженного пневмоторакса является показанием к экстренной операции.



**Пневмония.** Острая пневмония у детей раннего возраста разнообразна в своих проявлениях (М. В. Владыкина, 1960; А. Ф. Тур, 1965; Ю. Ф. Добровская, 1967, и др.). Наблюдающаяся при ней компенсаторная гипертрофия легких дает ряд симптомов, сходных с врожденной эмфиземой. Пневмония, как правило, начинается с острого респираторного заболевания, которое является провоцирующим моментом и при локализованной эмфиземе. Клиническая картина пневмонии характеризуется выраженной одышкой, стойким цианозом и кашлем, что наблюдается и у больных с локализованной эмфиземой. Для врожденной эмфиземы и пневмонии характерно расширение грудной клетки. Над пораженными отделами легких определяется коробочный оттенок перкуторного звука, который довольно часто выявляется и под всем легким, что объясняется его компенсаторным расширением. При эмфиземе всегда имеется тимпанит. Аускультативная картина при обоих заболеваниях также бывает идентичной. Сходство проявляется и в некоторых рентгенологических симптомах: компенсаторное вздутие легкого является ранним признаком мелкоочаговой пневмонии (Е. Богварова, 1962; К. Ф. Соколова, 1964; В. Ф. Бакланова, 1963; Elken, 1961). Чрезмерная прозрачность пораженного легкого, бедность его рисунка, уплощение, низкое стояние и ограничение подвижности куполов диафрагмы, горизонтальное расположение легких и расширение межреберий, смещение органов средостения — признаки викарной эмфиземы при тотальной мелкоочаговой пневмонии (О. Л. Цимбал, 1959). Эти же симптомы **типичны** и для врожденной локализованной эмфиземы. Однако в клинической картине заболеваний имеется некоторое различие. У больных с пневмонией нарушается ритм дыхания, уменьшается его глубина и наблюдается остановка — апноэ, возникающее по несколько раз в минуту. Для локализованной эмфиземы типична одышка, достигающая 60—80 дыханий в минуту, на фоне которой внезапно появляются приступы асфиксии с потерей сознания и судорогами. Последние возникают даже при нормальной температуре, в то время как при пневмонии судороги наблюдаются в лихорадочный период. Заболевания отмечаются и по физикальным данным: тимпанит, выявляющийся в начале пневмонии, сменяется в период разгара укорочением, а при эмфиземе он постоянный. В разгар пневмонии на фоне ослабленного дыхания появляются мелкие влажные хрипы, которых не бывает в эмфизематозной доле. У больных пневмонией при рентгеноскопии отмечается усиление прикорневого и легочного рисунка, а у детей с врожденной эмфиземой легочный и прикорневой рисунок едва прослеживается. Следует отметить, что эти заболевания можно дифференцировать только по совокупности данных анамнеза, клиники и рентгенологического обследования. Нередко у детей раннего возраста четких критериев в дифференциальной диагностике не бывает.

**Напряженный пневмоторакс** у новорожденных встречается редко и является следствием родовой травмы или осложнением абсцедирующей пневмонии (О. Л. Цимбал, 1959; К. Ф. Соколова, 1964). Он имеет ряд сходных симптомов с декомпенсированной формой локализованной эмфиземы. С момента возникновения напряженного пневмоторакса клиническая картина имеет тенденцию к бурному развитию: быстро нарастает одышка, цианоз, появляется симптом ортопноэ. Для эмфиземы они тоже характерны. Грудная клетка при обоих заболеваниях на стороне поражения выбухает, легочный звук усиливается, дыхание ослабляется. Это схожие симптомы. Для напряженного пневмоторакса характерен короткий мучительный кашель, а при эмфиземе отмечаются поперхивания. У детей с локализованной эмфиземой многократно повторяются тяжелые приступы асфиксии, а у больных с напряженным пневмотораксом их не наблюдается. Нарастание пневмоторакса приводит к коллапсу, а эмфиземы — к потере сознания и судорогам. Медиастинальная и подкожная эмфизема довольно часто образуются при напряженном пневмотораксе и никогда не бывают при локализованной эмфиземе. Во время плевральной пункции у больных с

напряженным пневмотораксом под давлением отходит большое количество воздуха, а у детей, больных эмфиземой, количество воздуха небольшое и отходит он без давления. Оба заболевания отличаются и по рентгенологической картине. Напряженный пневмоторакс характеризуется скоплением воздуха в плевральной полости и отсутствием легочного рисунка на его фоне (Д. С. Линденбратен, С. Д. Линденбратен, 1957, и др.)- У больных с локализованной эмфиземой в прикорневой зоне пораженной доли прослеживается обедненный легочный рисунок, а в коллабированной доле — усиленный, и доля отделяется от эмфиземы четкой границей. У детей с пневмотораксом на фоне воздуха выявляется гомогенное затемнение, обусловленное тенью поджатого легкого и его краем (Н. А. Панов и др., 1965). При локализованной эмфиземе в области корня легкого подобных теней не определяется. Объем спавшегося легкого в фазе дыхания изменяется и на входе средостения смещается в здоровую сторону (положительный симптом Гольцкпехта—Якобсона). Для эмфиземы этот симптом не характерен.

**Гипоплазия легкого или доли.** Компенсаторная эмфизема здорового легкого, развивающаяся при гипоплазии другого, имеет ряд симптомов, аналогичных врожденной локализованной эмфиземе. Гипоплазированное легкое функционально неполноценно и уменьшено, поэтому здоровое легкое берет на себя функцию пораженного и компенсаторно увеличивается (Л. Г. Дедух, А. Ф. Ланковец, 1965). Рентгенологически компенсаторное увеличение проявляется вздутием легкого, которое создает впечатление его поражения эмфиземой, а гипоплазированное легкое рассматривается как коллабированное. Смещение органов средостения и асимметрия грудной клетки также затрудняют проведение дифференциальной диагностики между этими заболеваниями. При физикальном исследовании компенсаторно вздутого легкого выявляется тимпанит, который наблюдается и при эмфиземе.

В проявлении заболеваний имеются следующие различия: приступов асфиксии при гипоплазии легкого не наблюдается, а при локализованной эмфиземе они характерны. У детей с гипоплазией легкого грудная клетка на стороне поражения не участвует в дыхании, а при эмфиземе на стороне поджатого легкого участвует. Поэтому дыхание в гипоплазированном легком жесткое и резко ослаблено, а в поджатом при эмфиземе — не изменено. Нижняя граница компенсаторного вздутия доходит до диафрагмы. При эмфиземе наряду с вздутием пораженной доли отмечается снижение прозрачности коллабированной и четкая граница между ними. Купол диафрагмы на стороне гипоплазии подтянут и располагается на 1—2 межреберья выше обычного, а при локализованной эмфиземе на стороне контралатерального легкого опущен и подвижен.

На бронхограммах гипоплазированного легкого обнаруживают уменьшение углов деления бронхов и сужение их просвета. Количество укороченных промежуточных генераций бронхов уменьшается, и в дистальных отделах выявляются кистообразные расширения. Бронхи компенсаторно вздутого легкого не изменяются (А. И. Гингольд, 1967; Т. И. Горбулева, 1968). У больных локализованной эмфиземой бронхи коллабированных долей и здорового легкого не изменены, а бронхи эмфизематозной доли раздвинуты, деформированы и ампутированы на уровне сегментарных и субсегментарных ветвей.

**Инородные тела бронхов.** При частичном клапанообразном закрытии просвета бронха (второй тип обструкции) развивается локализованная эмфизема, имеющая некоторые признаки, общие с врожденной эмфиземой. Поэтому уже при первом осмотре больного с ограниченной эмфиземой перед врачом возникает необходимость дифференцировать эти заболевания.

Клиника инородных тел появляется с развитием осложнений (воспалений, нагноения) и характеризуется кашлем и одышкой (Л. А. Ворохобов, С. П. Орловский, 1963; Л. С. Либов и др., 1963, Saxton, 1959). При врож-

денной эмфиземе эти симптомы тоже имеются. Сопутствующая пневмонии также бывает при обоих заболеваниях.

Рентгеноскопически при втором типе обструкции отмечается повышение прозрачности и увеличение объема доли, в бронхе которой находится инородное тело. Пораженная доля при врожденной эмфиземе также вздута и увеличена в объеме. Органы средостения при обоих заболеваниях смещаются в здоровую сторону.

Анамнестические данные об аспирации инородных тел указывают на моменты аспирации инородного тела, которые характеризуются появлением внезапного приступообразного кашля или приступа удушья, что не характерно для клиники врожденной эмфиземы. Однако аспирация нередко остается незамеченной, приступ кашля и удушья быстро проходит, что затрудняет проведение дифференциальной диагностики. В подобных случаях важное значение придается бронхоскопическим исследованиям. У детей с инородными телами развивается восходящий гнойный эндобронхит (Я. К. Гауен, Х. Я. Клинтс, 1967; Г. И. Лукомский, Ю. Е. Березов, 1967). При эмфиземе слизистая оболочка бронхов гипотонична, стенка атонична и впадает на выдохе. При рентгеноскопии у больных с инородными телами бронхов отмечается выпячивание эмфизематозной доли в направлении смежной (Н. А. Панов и др., 1965), при врожденной эмфиземе пораженная доля четко отделяется от смежной линейной границей. В фазе вдоха при инородных телах бронхов появляется маятникообразное движение средостения в здоровую сторону (положительный симптом Гольцкнех-та—Якобсона), что не характерно для врожденной эмфиземы.

**Диафрагмальная грыжа.** Ложные осложненные диафрагмальные грыжи, сопровождающиеся симптомами асфиктического ущемления, имеют аналогичную клиническую картину, что и при декомпенсированной форме врожденной локализованной эмфиземы. Диагностика диафрагмальной грыжи в состоянии асфиктического ущемления представляет известные трудности (О. Л. Цинбал, 1959; С. Я. Долецкий, 1960). По данным сводной статистики, диафрагмальная грыжа ошибочно диагностирована у 2,2% больных с врожденной эмфиземой. Асфиктическое ущемление сопровождается диффузным цианозом, который наблюдается и при эмфиземе. При обоих заболеваниях отмечается рвота, срыгивания, симптом «ортопноэ» и асимметричное выбухание грудной клетки на стороне поражения. Вдох затруднен и сопровождается втяжением эпигастральной области. Дыхание на стороне диафрагмальной грыжи резко ослабляется или отсутствует, что наблюдается и при эмфиземе. При диафрагмальной грыже тоны сердца приглушены и смещены вправо, и у детей с левосторонней локализацией эмфиземы сердце тоже смещается вправо.

Одним из основных рентгенологических признаков диафрагмальной грыжи является смещение органов средостения, которое наблюдается и при эмфиземе. Прозрачность легочного поля на стороне диафрагмальной грыжи повышается и на фоне появляется множество мелких ячеистых полостей. У детей, больных эмфиземой, ячеистые полости могут определяться при микрополикистозе. В то же время проявления асфиктического ущемления существенно отличаются от врожденной локализованной эмфиземы. При диафрагмальной грыже дыхание урежается, а при эмфиземе оно учащается до 80—100 дыхательных движений в минуту. В результате перемещения органов брюшной полости в грудную объем живота значительно уменьшается и передняя брюшная стенка втягивается (ладьевидный живот). У больных эмфиземой этот симптом отсутствует. Грудная клетка на стороне грыжи при дыхании западает, а при эмфиземе этого не наблюдается. При перкуссии на стороне грыжи может быть тимпанит (если желудок заполнен газом) или укорочение звука (желудок заполнен жидкостью). Для локализованной эмфиземы характерен тимпанит. У больных диафрагмальной грыжей выслушиваются шумы, урчание, бульканье, плеск, а у детей, больных эмфиземой, дыхание резко ослаблено и шумов

пет. У больных диафрагмальной грыжей на фоне повышенной прозрачности выявляются ячеистые полости, размер и количество которых с нарастанием пареза увеличивается (Г. А. Баиров, 1963; С. Я. Далецкий, А. Г. Путачев, 1965). У детей, больных эмфиземой, прозрачность легкого не меняется. При осмотре брюшной полости у больных диафрагмальной грыжей выявляется отсутствие петель кишечника, чего не наблюдается при локализованной эмфиземе. Окончательному установлению диагноза помогает контрастное исследование желудочно-кишечного тракта. Введение 5—7 мл йодолшгола в желудок приводит к контрастированию его стенок, а через 2—3 ч и тонкой кишки кишечника, смещенных при диафрагмальной грыже в грудную полость.

Лечение. Большинство авторов признают целесообразное применение оперативного вмешательства (Levis, Potts, 1951; Parizoh, 1956; Swirega, 1956; Kart, 1957). Однако до последних лет некоторые хирурги отдают предпочтение консервативным методам лечения (Campbell, 1961; Helmei, 1961; Fohtanet, 1962). В комплексе этого лечения, помимо симптоматической терапии, входит и внутрилегочная пункция (Kogugold, Soker, 1954), с помощью которых достигается уменьшение внутрилегочного давления и снятие напряжения эмфиземы.

Опыт многих хирургов показал, что внутрилегочные пункции для лечения врожденной эмфиземы применять нецелесообразно, так как этот метод не является радикальным и чреват серьезными осложнениями (Vehturini, 1957; Biderman, 1961, и др.). Поэтому единственным радикальным методом лечения врожденной локализованной эмфиземы является оперативное вмешательство — резекция эмфизематозной доли или сегментов. Его эффективность во многом зависит от правильного выбора показаний к операции, среди которых основное значение придается форме заболевания. При компенсированной форме эмфиземы операция выполняется в плановом порядке. Хотя состояние большинства детей позволяет отложить операцию до более старшего возраста, многие хирурги считают такую тактику нецелесообразной, так как длительное существование эмфиземы приводит к выраженным нарушениям функции дыхательной и сердечно-сосудистой систем. Поэтому диагностирование компенсированной формы заболевания расценивается как абсолютное показание к выполнению плановой операции. Последняя может быть отложена лишь при наличии общепризнанных противопоказаний (гнойничковые заболевания кожи, пневмония, ангина, инфекционные болезни и т. д.). При компенсированной форме эмфиземы оперативное вмешательство следует проводить также в плановом порядке, но безотлагательно после установления диагноза. У больных с декомпенси-ровапной формой эмфиземы проведение срочного оперативного вмешательства обязательно. Последнее должно быть выполнено в течение первых суток после установления диагноза.

Интенсивность и длительность предоперационной подготовки больных с врожденной локализованной эмфиземой зависят от формы заболевания, характера развившихся осложнений и степени нарушения функций организма.

При компенсированной форме эмфиземы в предоперационную подготовку включается санация трахео-бронхиального дерева, антибактериальная и противоанемическая терапия, дыхательная гимнастика.

При субкомпенсированной форме эмфиземы тяжесть состояния большинства детей не позволяет проводить длительную предоперационную подготовку. Основное внимание уделяется ликвидации осложнений, резко ухудшающих состояние больных: острые респираторные инфекции, пневмония в коллабированных участках легкого, усугубляющие дыхательную недостаточность и приводящие к сердечной слабости, и т. д.

В комплекс лечебных мероприятий входят антибактериальная терапия, ингаляции увлажненным кислородом, сердечные средства и стимулирующая терапия. Критерием эффективности проводимых мероприятий служи-

ло улучшение состояния, уменьшение одышки, ослабление приступов асфиксии, уменьшение цианоза и интоксикации. Отсутствие эффекта от проводимой предоперационной подготовки, нарастание тяжести и длительности приступов асфиксии, **усиление** цианоза являются показаниями для срочного выполнения оперативного вмешательства.

Предоперационная подготовка у детей, больных декомпенсированной формой эмфиземы, по сути дела заключается в реанимационных мероприятиях, направленных на борьбу с дыхательной и сердечной недостаточностью: ингаляции увлажненного кислорода, внутривенное введение концентрированных растворов глюкозы с **коргликоном**, строфантином, витаминами С и В, преднизолоном, антигистаминных препаратов и дыхательных analeптиков. Данная терапия проводится в течение 8—20 ч. Более длительная подготовка не оправдана. Следует учитывать, что огромная эмфизематозная легочная доля смещает средостение в противоположную сторону и сдавливает здоровое легкое, создавая гиповентиляцию. Ликвидация этих нарушений способствует резкому улучшению состояния больного.

Радикальные операции на легких могут быть выполнены из передне-бокового, бокового и задне-бокового доступов. Для любой операции доступ должен быть физиологичным, наименее травматичным, удовлетворять косметическим требованиям, обеспечивая достаточную свободу манипулирования на легких (И. С. Колесников, 1960). При операциях у грудных детей и новорожденных последнее положение имеет решающее значение, потому что малый объем плевральной полости ограничивает возможности манипулирования и увеличивает травматичность операции. Особое значение эти факторы приобретают при измененной топографии органов грудной полости у больных с врожденной локализованной эмфиземой.

Благодаря гибкости и эластичности ребер, относительно толстой и сочной надкостнице и хорошо выраженному поднадкостничному слою наибольшее применение у детей нашел доступ без резекции ребер. Преимуществом его является незначительная кровопотеря, сохранение функции межреберных мышц и хорошая герметичность раны.

Наиболее частой операцией является лобэктомия. При этом производят отдельную обработку корня доли и ее резекцию. Сосудосшивающие и бронхосшивающие аппараты применяют крайне редко при затрудненной обработке корня (Э. А. Степанов, 1965; Ю. А. Водолазов, 1970). Оставшуюся долю фиксируют к костной плевре кетгутовым швом, что устраняет возможность последующего перегиба бронха и предупреждает развитие ателектаза. Плевральную полость ушивают наглухо с оставлением одного (при хорошем расправлении оставшихся сегментов легкого) или двух дренажей (в третьем и восьмом межреберье по заднеподмышечной линии). Для предупреждения быстрого перемещения органов средостения в срединное положение в первые часы послеоперационного периода рекомендуется проведение пассивной аспирации из плевральной полости по Бюлау. Через 3—4 ч после операции начинается активная аспирация с разряжением в 10—15 см вод. ст. (Ю. А. Водолазов, 1970). Начиная с 3 суток, дети становятся активными, одышка уменьшается, гемодинамические показатели приближаются к возрастной норме. На стороне операции определяется небольшое укорочение перкуторного звука и ослабление дыхания. При затрудненном выделении мокроты выслушиваются рассеянные сухие и влажные хрипы. Уже в первые часы после операции рентгенологически определяется расправление оставшегося легкого, воздуха и жидкости в плевральной полости не накапливалось. К 14—15-му дню диафрагма умеренно смещалась вверх, синусы раскрывались и появлялись плевральные наложения. Состояние больных становилось удовлетворительным. В послеоперационном периоде рядом авторов отмечается относительно высокий процент осложнений: ателектаза, плеврита, пневмонии, бронхиальных сви

щей (Ю. А. Водолазов, 1970; Ю. С. Красовский, 1972; Laurence, Fourueir, 1958; Campbell, 1961; Latzkin, 1962). Уменьшение частоты осложнений находится в прямой зависимости от качества проводимой предоперационной подготовки и прежде всего санации трахео-бронхиального дерева. Выбор сроков операции, характер наркоза и качество технического выполнения операции также влияют на частоту осложнений.

Отдаленные результаты у больных с субкомпенсированной и декомпенсированной формами заболевания свидетельствуют об эффективности и радикальности оперативного метода лечения. Развитие эмфиземы в других долях легкого IV отдаленные сроки после оперативного вмешательства следует считать компенсаторным процессом, а не рецидивом эмфиземы, как указывают отдельные хирурги (Toutan, Verges, 1952; Erenhuft, Taber, 1953; Sweirenga, 1956).

Установлено, что у детей с компенсированной формой эмфиземы в оставшихся долях легкого компенсаторная эмфизема не развивается, что свидетельствует о стойкой компенсации организма ребенка (Ю. А. Водолазов, 1970). У больных с субкомпенсированной и декомпенсированной формой заболевания после операции отмечается компенсаторная гипотрофия коллатерального легкого, что, по-видимому, связано со слабо развитым компенсаторным механизмом дыхательной системы у этих детей.

Рецидивы эмфиземы как заболевания в литературе не отмечены. Дети, перенесшие операцию, в своем развитии не отстают от сверстников.

#### **КИСТОЗНАЯ ГИПОПЛАЗИЯ ЛЕГКОГО С АОРТАЛЬНЫМ КРОВΟΣНАБЖЕНИЕМ**

Это аномалия развития в литературе встречается под различными терминами — врожденный бронхоэктаз, врожденная бронхо-легочная киста, аберрантная доля, легочная киста с аномальным кровоснабжением. Термин «с е к в е с т р а ц и я» получил наибольшее распространение, хотя звучит необычно и не определяет характера данного порока. В представлении врачей секвестрация связана с отделением мертвых тканей (в данном случае речь идет об отделении, отграничении образования от легкого) и лишь в какой-то степени характеризует патологоанатомическую сущность заболевания.

Легочная секвестрация стала известна с 1861 г. после описаний Rokytan-sky и Reetorzik. Тщательное изучение порока развития связано с именами английских исследователей Arce (1943), Pryce, Sellors, Brair (1947).

Частота. Этот порок развития встречается довольно часто. По данным В. Р. Ермолаева, Б. С. Впхриева (1964), около 20% всех врожденных кист приходится на кистозную шпоплашню, а по отношению ко всем больным с легочными нагноениями — 1,3%.

Наиболее частой локализацией секвестрации является задне-медиальный отдел нижних долей, слева чаще, чем справа. Witten, Clagett, Woolneu (1962) и Porke (1962) сообщают о нахождении секвестрации в верхних долях, что бывает крайне редко.

Этиология и патогенез. Кистозная гипоплазия легкого с аортальным кровоснабжением — это частично и полностью отделившийся на ранних стадиях эмбриогенеза участок доли легкого, сохраняющий элементы эмбрионального кровообращения. Обычно это анатомически и функционально обособленный участок кистозно измененной легочной ткани, снабжаемый артериальной кровью из торакальной или абдоминальной аорты, в единичных случаях из межреберных артерий.

Сосуды идут в легкое обычно через легочную связку, иногда через диафрагму или сращение с костальной плеврой. Они короткие, значительного диаметра, по своему строению близки к легочной артерии. В них часто наблюдаются признаки атероматозной дегенерации.

Зоны кровоснабжения

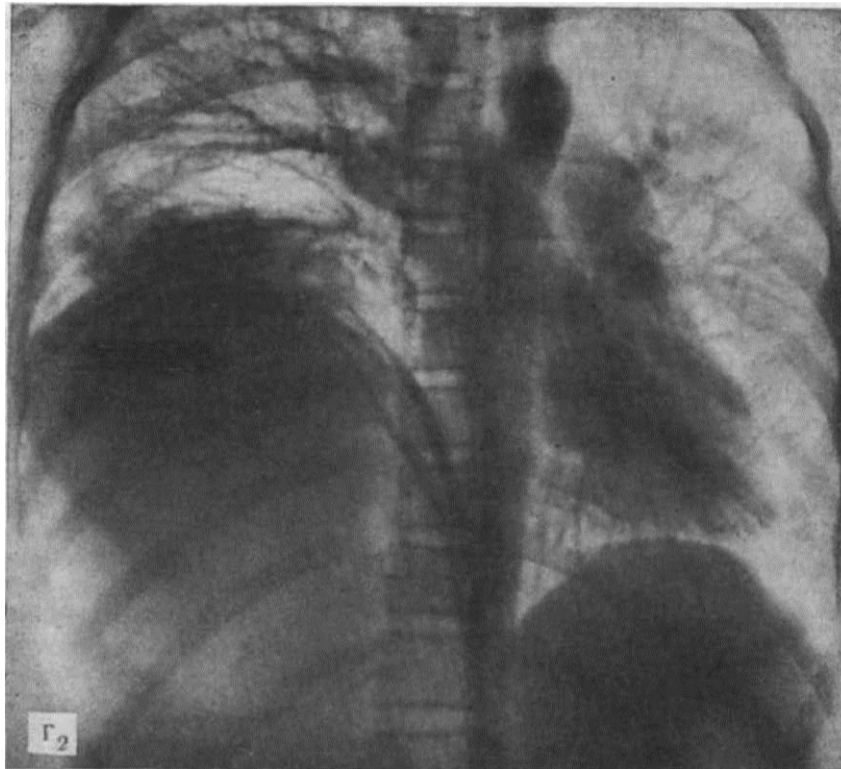*Гис.* 45. Кистозная  
шпонла-|ия легкого  
(секвестрация).  
— Обзорные (прямая и боковая)  
рентгенограммы, большая полость  
с уровнем жидкости в области  
нижней Доли правого легкого:

*Рис. 45.* (Продолжение). 1.У —  
через 9 мес полость исчезла, по  
гомогенное образование остается  
(прямая и боковая проекция):



*Рис. 45. (Продолжение).*

в — броняограмма. Четкого со-  
общения образования с бронхом не  
выявлено; Г | ,2 —  
гипотимоео-аортография; 1 —  
Фтерпальная фаза. Легочные  
артерии средней и отдельных  
сегментов нижней доли отнесены  
кверху; 2 — аортограм-ма. На  
уровне перехода грудной части  
аорты в брюшную от аорты отходит  
мощный ствол, который  
направляется к  
секвестрированному участку. Не  
доходя до секвестрации, он делится  
еще на два крупных ствола, а затем  
и на более мелкие стволы.



аномальными сосудами и легочной артерией четко разграничены. Отток венозной крови происходит в нижнюю легочную вену или в непарную вену.

Бронхи «секвестрированного участка» не сообщаются с основным бронхиальным деревом и только после возникновения воспаления может установиться связь с нормальными бронхами. Отделившийся участок легкого имеет общую с основной долей легкого плевральную оболочку, располагается субплеврально. Иногда такие кисты могут располагаться и вне легкого — в плевральной полости, в перикарде или в брюшной полости (так называемая внелегочная секвестрация). Такие аномалии нередко сочетаются с другими пороками развития — обычными кистами легких, диа-фрагмальной грыжей, отсутствием перикарда (Bergman, 1958; Hardin, 1960; Tulalac, 1960).

Кисты при секвестрации могут быть одиночными и множественными, выстланы изнутри кубическим или цилиндрическим эпителием. Стенки их содержат элементы бронхов и фиброзную ткань. Заполнены кисты жидкостью шоколадного цвета, иногда содержат воздух, при нагноении — гной. Легочная ткань, окружающая кисты, может быть неизменной, при развитии нагноительного процесса в ней имеют место инфильтративные и склеротические изменения.

Вопрос о причинной связи патологических изменений в легких с аномалией кровоснабжения остается до настоящего времени неясным.

Клиническая картина. Кистозная гипоплазия легких не имеет характерных клинических проявлений и часто протекает бессимптомно. Изменения в легких выявляются случайно при диспансеризации, лишь при присоединении инфекции они проявляются в виде хронического легочного нагноения с периодическими обострениями.

Большинство описаний легочной секвестрации посвящено оперативным находкам и только небольшое число случаев распознано рентгенологически до операции (Б. А. Симокань, 1961; В. Р. Ермолаев, 1964; И. Х. Рабкин,

М. ИЩерельман, 1968; И. И. Платов, 1966; Д. И. Посевин, Б. С. Вихриев, 1966; Г. Л. Воль-Эшштейн, 1966; Sinopoulos, Rosenblum, Mazumdar, Kiely, 1959; Turk, Lindscog, 1961).

**Диагностика.** При рентгенологическом исследовании в задне-базальном сегменте легкого выявляется плотное, гомогенное, четко очерченное округлой формы образование, ограниченно смещающееся при дыхании. Среди уплотнения нередко определяются шаровидные образования (рис. 45).

При бронхографии устанавливается отсутствие патологических изменений бронхов соседних сегментов, оттеснение их кверху и кнаружи от области задне-медиального сегмента.

Основным критерием точной диагностики легочной секвестрации является обнаружение аномального сосуда, отходящего от аорты или от одной из ветвей ее. Во всех случаях только аортография уточняет диагноз (Wuman, Euler, 1952).

В тех случаях, когда устанавливается сообщение между основным бронхиальным деревом и секвестрацией (после нагноения и прорыва секрета в бронхи здорового легкого) в месте секвестрации определяется одна или несколько кист, содержащих жидкость. Характерной особенностью является то, что в таких случаях кисты расположены среди участков безвоздушной недоразвитой легочной ткани и нет четкой границы между тонкостенной полостью кисты и окружающей тканью (Г. Л. Воль-Эшштейн, 1966). Кисты при этом могут свободно заполняться контрастным веществом.

Трудоемкость и опасность грудной аортографии резко ограничивают применение этого ценного диагностического метода. Однако аномально расположенный артериальный ствол можно выявить на аортальной фазе ангиопульмонографии.

В ряде случаев Номография с шагом томографирования в 1 см позволяет обнаружить aberrantный сосуд.

Кроме нагноения кист, при легочной секвестрации может быть кровотечение, разрыв кисты с развитием спонтанного пневмоторакса (Manniv, Haight, 1955; Baumgarte, Gremmel, 1960), злокачественное перерождение (Bergmann, Franc, 1956; Elias, Aufses, 1960).

Лечение. Радикальным лечением легочной секвестрации является операция. Изолированное удаление секвестрации из-за интимного спаяния с окружающей легочной паренхимой технически бывает трудным, редко производится и сегментэктомия, чаще — лобэктомия.

При операции следует искать aberrantный сосуд, после его обнаружения необходимо выделить его возможно дальше, чтобы пресечь и лигировать совершенно отчетливо.

#### СИНДРОМ КАРТАГЕНЕРА

Kartagener (1935) провел углубленное изучение взаимоотношений известной ранее триады: ринофгагосинуспатии, обратного расположения органов и бронхоэктазии. Одно из первых описаний указанной патологии

(в журнале «Русский врач») принадлежит А. К. Зиверту (1902).

Этиология. Синдром Картагенера относят к врожденным порокам развития. Подтверждением врожденной природы заболевания является диагностика его у однояйцевых близнецов (Olsen, 1943), у членов одной семьи (Conway, 1951) и сравнительно большое число (от 27,7 до 45%) больных с триадой Картагенера, выявленных среди людей с обратным расположением органов (Adams, Churchill, 1937; Olsen, 1943). В. И. Стручков с соавт. (1969) относят бронхоэктазы, которые наблюдают при синдроме Картагенера, к дизонтогенетическим.

**Клиническая картина.** Первые проявления болезни отмечают с раннего возраста<sup>74</sup>. Для детей с синдромом Картагенера характерны в анамнезе повторные пневмонии и острые респираторные заболевания. Постепенно уси-

ливается кашель с мокротой, которая принимает гнойный характер. Дети могут отставать в физическом развитии. Пальцы рук приобретает форму барабанных палочек чаще, чем при бронхоэктазии приобретенной природы. Грудная стенка на стороне поражения отстаёт в дыхании. При перкуссии определяют границы сердечной тупости в правой половине грудной полости. Здесь же выслушиваются сердечные тоны. В области бронхоэктазически изменённого лёгкого отмечаются характерные для бронхоэктазической болезни клинические признаки: ослабление дыхания, влажные разнокалиберные постоянные хрипы и укорочение перкуторного звука.

Край печени определяют в левом подреберье. Справа на месте печеночной тупости при перкуссии находят тимпанит, соответствующий газовому пузырю желудка.

Степень выраженности дыхательной и сердечно-сосудистой недостаточности соответствуют объёму поражения.

Диагностика. Диагноз синдрома Картагенера устанавливают на основании клинической картины и дополнительных методов исследования. При подозрении на наличие бронхоэктазии у ребёнка с висцеральной транспозицией необходимо произвести рентгенографию придаточных пазух носа. Наличие недоразвитых или полное отсутствие придаточных пазух носа является одним из трёх симптомов синдрома Картагенера (рис. 46).

При рентгенологическом исследовании органов грудной полости подтверждают наличие обратного расположения внутренних органов. Характер изменений в трахео-бронхиальном дереве определяют после бронхоскопии и бронхографии. Наряду с бронхоэктазией может быть выявлен деформирующий бронхит.

При синдроме Картагенера желательнее производить ангиопульмонографию, так как нередко этот порок развития сочетается с пороками и вариантами развития сосудистой системы лёгкого.

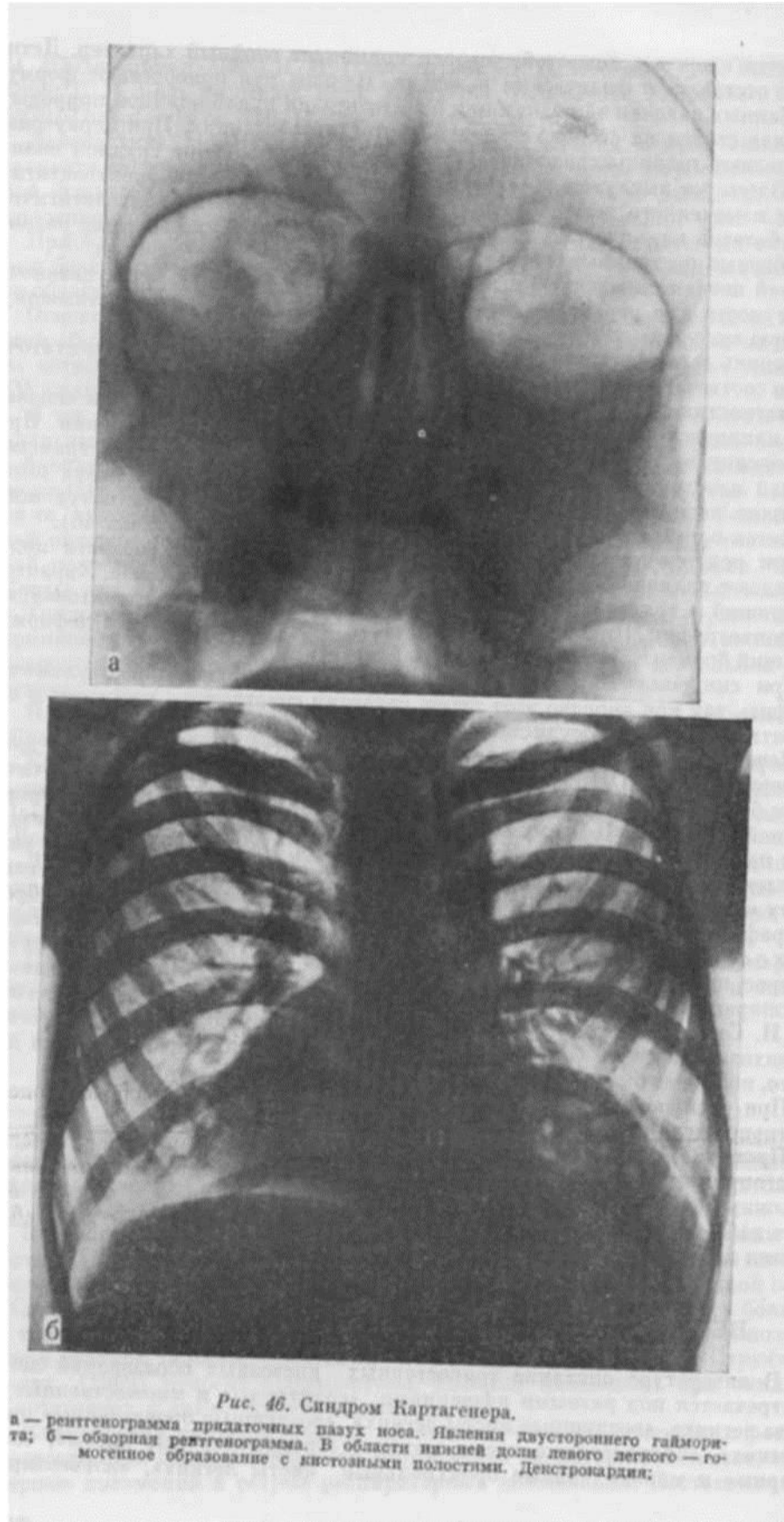
Лечение. К выбору метода лечения синдрома Картагенера подходят дифференцированно. Осторожность обусловлена тем, что при дизонтогенетических бронхоэктазах возможен рецидив болезни после радикально проведённой операции. Поэтому операция при синдроме Картагенера показана при наличии локализованных форм поражения. Необходимо особенно тщательно доступными средствами исследовать состояние близлежащих к главному очагу сегментов, а также сегментов «здорового» лёгкого. Наличие бронхографических или ангиопульмонографических данных, свидетельствующих о патологических процессах в этих участках лёгкого, иногда ставит под вопрос целесообразность операции в целом либо является основанием к расширению объёма предполагаемой операции. Совершенно справедливо В. И. Стручков с соавт. (1969) замечают, что при оперативном лечении бронхоэктазической болезни, в основе которой лежит порок развития лёгкого, не может быть места сегментарным резекциям.

При распространённых двусторонних процессах дети подлежат консервативной терапии.

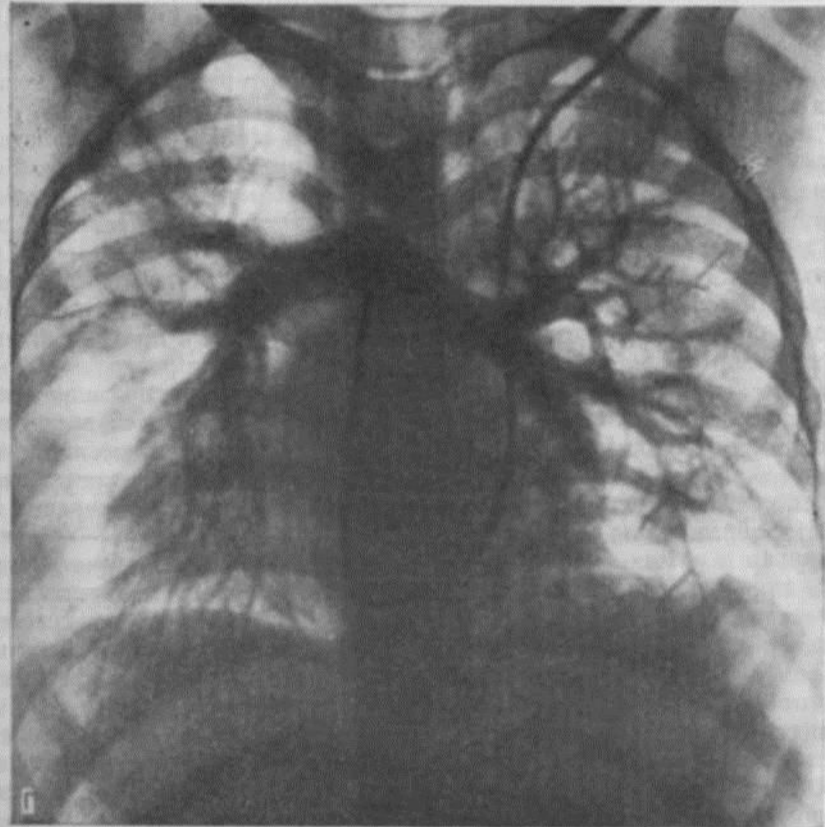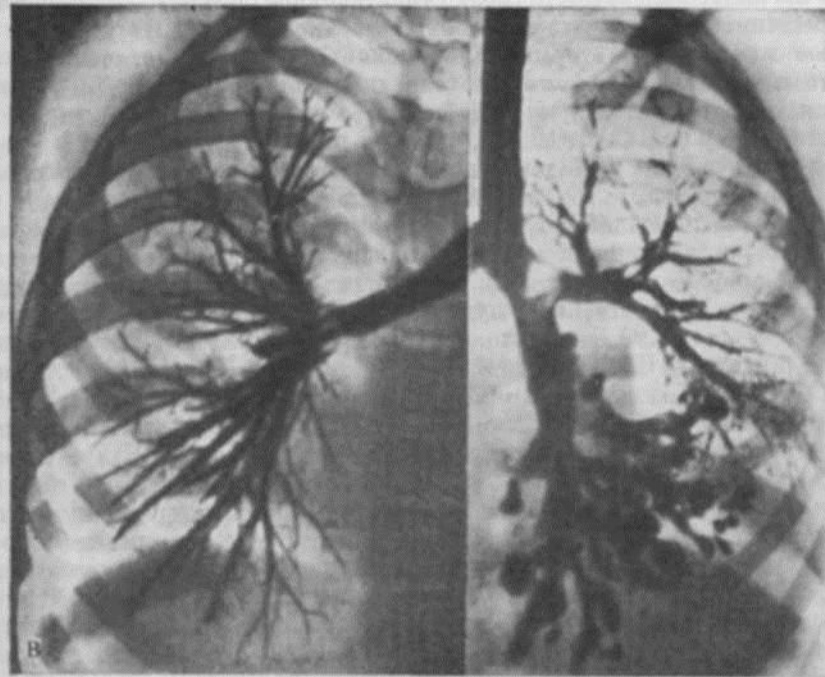
Прогноз. При локализованной форме синдрома Картагенера прогноз благоприятен. Однако дети, перенесшие операцию и не оперированные, должны находиться на особо строгом диспансерном учёте в течение всех лет наблюдения в детской поликлинике и затем передаваться для наблюдения в подростковый кабинет.

## НЕПАРАЗИТАРНЫЕ ТОНКОСТЕННЫЕ КИСТЫ ЛЕГКОГО

В литературе описание тонкостенных кистозных образований лёгких встречается под разными названиями: «солитарные и множественные кисты лёгких», «воздушные кисты лёгких», «воздушные бронхогенные кисты лёгких», «бронхогенные кисты лёгких», «бронхо-лёгочные кисты», «солитарные и множественные бронхиальные кисты лёгких», «альвеолярные



*Рис. 46. Синдром Картагенера.*  
 а — рентгенограмма придаточных пазух носа. Явления двустороннего гайморита; б — обзорная рентгенограмма. В области нижней доли левого легкого — однородное образование с кистозными полостями. Декстросардия;



в — бронхограмма. Мешоччатые бронхоэктазы в области нижней и средней долей  
левого легкого (обратное расположение); г — ангиопульмонограмма. Отсутствие  
кровотока в пораженном участке левого легкого.

кисты легких», «ячеистое легкое», «кистовидное легкое», «поликистозное легкое», «пневмоцеле», «стафилококковые кисты (буллы)» и др. .

Такое многообразие терминов объясняется полиэтиологичностью кист | легкого и отсутствием единого взгляда на этиологию кист. Дискуссия на эту тему продолжается уже в течение более 300 лет, вероятно, с того момента, когда Fontaus в 1638 г. (цит. по И. К. Есиповой, 1962) впервые описал гигантскую врожденную кисту легкого у 3-месячного ребенка. Основными спорными вопросами были следующие: происхождения этих кист, признаки врожденных и приобретенных кист и методы их лечения. К настоящему времени наши представления о тонкостенных кистах легкого стали более едиными. Большой вклад в развитие учения о кистах легких внесли отечественные ученые Б. И. Линберг, В. И. Стручков, А. П. Колесов, И. С. Колесников, А. К. Лукиных, П. А. Куприянов, А. Н. Бакулев, И. К. Есипова, Е. В. Рыжков, Е. Г. Гурова, Б. Е. Гуревич и др. Специальному изучению кист легкого у детей посвятили свои работы С. Г. Звягинцева, С. Я. Долецкий, И. Г. Кшмкович, Л. М. Артамонова, А. А. Овчинников, Ю. Ф. Домбровская, С. П. Борисов, Ю. К. Матвеев, Т. А. Алиева и др.

Частота. О частоте тонкостенных кист легкого литературные данные противоречивы. В отечественной литературе описано всего около 300 кистозных образований легких у детей. Однако судить о частоте патологии по числу опубликованных наблюдений не представляется возможным. По этим данным можно составить только предварительное суждение.

Известны данные о процентном отношении больных (в том числе и детей) с кистами легких к общему числу больных с заболеваниями легких по сообщениям некоторых клиник. Этот процент составляет от 2,9 до 5,3 (Г. Л. Ратнер, 1968; Н. И. Махов, 1969; М. Н. Степанова, Л. М. Рошаль, 1969, и др.).

По данным В. И. Стручкова с соавторами (1959), среди больных с врожденными пороками легких КйСты встречаются у 14,8%. Такая разница в данных связана с тем, что одни авторы в число наблюдаемых ими детей с кистами включают больных с буллами стафилококковой этиологии, а другие — нет.

Кисты легкого наблюдаются у детей всех Iвозрастов: от новорожденных до 14 лет. Вместе с тем тонкостенные кисты легких чаще встречаются в возрасте до 3 лет. Несколько чаще процесс локализуется в правом легком.

В большинстве опубликованных работ совершенно справедливо подчер- I кивается основная мысль: несмотря на различный генез возникновения кист легкого, их правильнее рассматривать как самостоятельную нозологическую единицу. Это объясняется не только сходством клинической и рентгенологической картины при различных по происхождению кистах легкого, но и необходимостью проведения дифференцированной терапии при кистозных образованиях.

Этиология и патогенез. Различают врожденные и приобретенные топко-стенные кисты легкого. Под врожденными кистами легкого понимают кисты, которые образовались в результате врожденного порока развития легкого. Порок развития может быть связан с недоразвитием стенки мелкого бронха или бронхиолы, врожденным сужением их и врожденной патологией альвеолярной системы.

Вероятность врожденных кист легкого подтверждает обнаружение их у мертворожденных (А. А. Смирнова, 1958; Poter, 1952). Эти данные противоречат исследованиям Caffey (1953), который не выявил рентгенологически ни одной кисты при обследовании 5000 новорожденных в 1—3-й день после рождения.

Приобретенные кисты возникают в результате повреждающего фактора (инфекция) на нормально сформированное легкое. Не исключено, что воспалительный процесс может возникнуть в бронхе (бронхиоле), с врож-

денным недоразвитием стенки на небольшом участке. Доказать врожденный генез кисты легкого в подобном случае практически не представляется возможным.

Большой процент приобретенных кист относится к кистам, возникшим в процессе развития стафилококковой пневмонии. Учитывая микроскопическое отличие буллы от полости абсцесса (Campbell, 1954; Vialatte, 1962), можно предположить, что после перфорации стенки бронха (Richerdson, 1961) при дыхании происходит ретракция окружающей некротической ткани воздухом (С. Г. Звягинцева, 1964) (рис. 47, 48).

Все воздушные кисты легкого (типа пневмоцистоцеле) приобретают форму кист только после начала дыхания. Поэтому в определении «врожденная» или «приобретенная» киста легкого имеет значение не время образования кисты (до или после рождения), а основа их развития. В зависимости от своего анатомического начала тонкостенные кисты могут быть бронхогенными (стенка кисты несет в себе элементы любого компонента бронхиальной стенки: слизистой оболочки, мышц, хрящей, или их сочетания), альвеолярными (представляющие гигантское расширение альвеолярных ходов и альвеол) и межточными и, возникшими вследствие проникновения воздуха через поврежденную стенку бронхо-альвеолярной (Системы IV межточную ткань или некроза участка легочной ткани с отхождением некротизированных масс через бронх).

Схема образования межточной кисты исчерпывающе описана Б. Е. Гу-ревич (1962) под ошибочным термином «бронхогенная киста». В результате возникающего воспалительного процесса стенка бронха истончается. Затем образуется дефект, через который в межточную ткань начинает поступать воздух и постепенно появляется воздушная полость. Со временем слизистая оболочка бронха нарастает на стенку воздушной полости и формируется киста, которая в случае наполнения воздухом называется «пневмоцистоцеле», а при закрытии сообщения с бронхом наполняется секретом и называется «мукоцистоцеле».

Особенность заключается в том, что воздушную полость без эпителиальной выстилки вообще неправильно называть кистой, хотя рентгенологически и клинически она действительно выглядит как киста. Это самый трудный в диагностическом отношении вопрос.

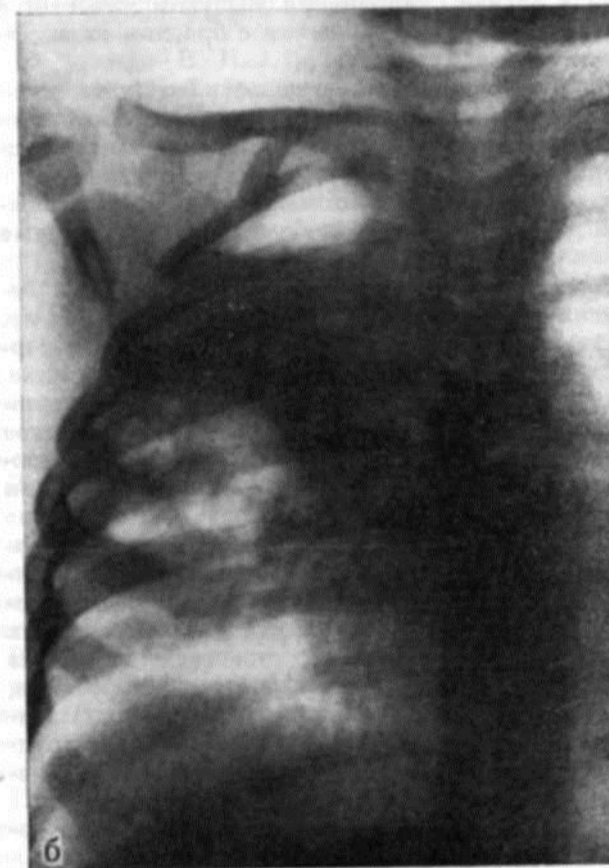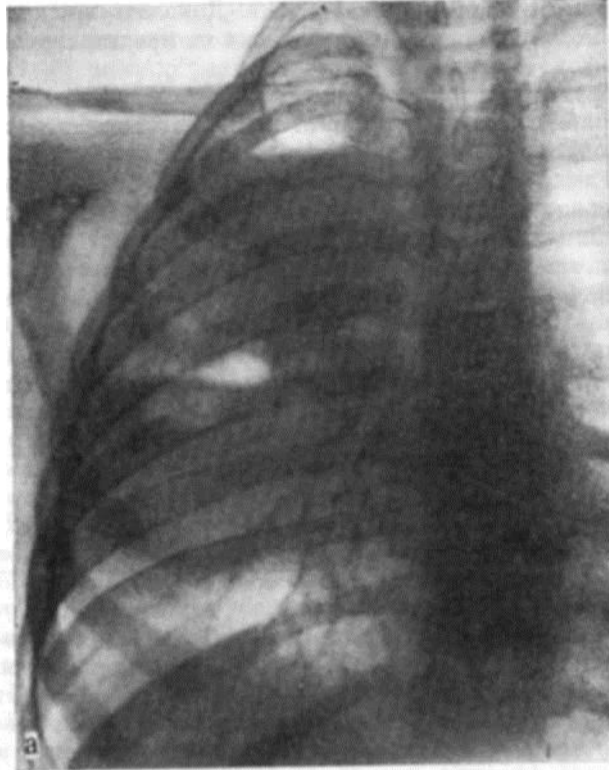
Как было показано выше, в своем образовании межточная киста должна пройти несколько стадий для того, чтобы приобрести все характерные черты для кисты.

Для первой стадии образования приобретенной кисты предложено несколько терминов: «воздушная полость», «булла», «ложная киста» и др. Ближе к истине находится термин «ложная киста». Однако этот термин и патологию, которую он представляет, следует понимать в динамике. В одних случаях ложная киста со временем может подвергнуться обратному развитию и полностью исчезнуть, в других — перейти в хроническое течение с образованием «истинной кисты», которая имеет сформированную стенку и не сможет исчезнуть самостоятельно или при проведении массивной консервативной терапии.

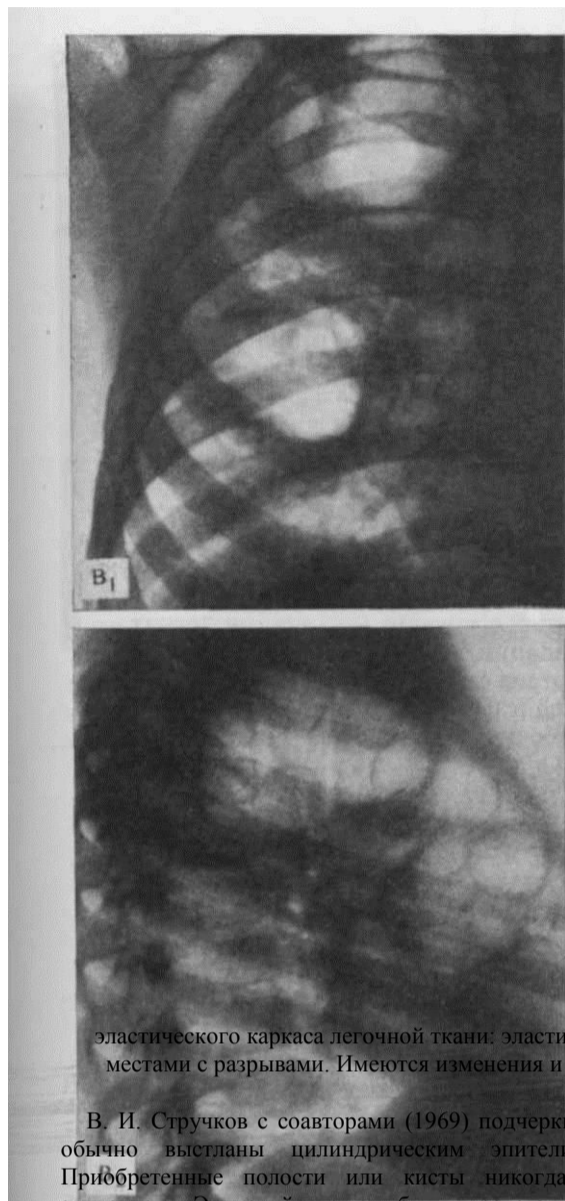
Применяемый в таком плане термин «ложная киста» не тождествен термину «ложная киста», данному Б. Э. Линбергом, который все приобретенные кисты относил к ложным, так как приобретенные кисты также со временем могут стать истинными и отличить их от врожденных тонкостенных кист может только гистологическое исследование, произведенное после операции или аутопсии. Обнаружение порока развития бронхов, бронхиол, альвеолярной системы свидетельствует о врожденной природе кисты. Однако при возникновении нагноительного процесса в кисте эти признаки трудно различить (И. К. Есипова). Считают, что переход ложной кисты в истинную длится около 6 мес.

Представляет интерес морфологическое описание врожденных тонкостенных воздушных кист легкого (Л. М. Артамонова, 1962).





**Рис. 47. Динамика стафилококковой пневмонии с образованием острых осложненных пневмотораксов легкого**  
а — пневмоторакс в области верхней доли правого легкого  
б — начало образования пневмоторакса в легком на фоне уже имеющегося пневмоторакса; ВЛ — через множественные в области верхней доли правого легкого и боковая п-



Врожденная бронхо-генная тонкостенная киста. Макроскопически имеет округлую или овальную форму, располагается внутрилегоч-но или паратрульмона'льно. Полости могут быть однокамерными и многокамерными. Стенки кисты тонкие. Состоят из слоя эпителиальных клеток и под-Эпителиального слоя. Эпителий, выстилающий стенку кисты, на разных участках различный — цилиндрический, кубический, плоский. Подо/пителиальный слой **состоит** из неравномерно окрашенных эластических волокон — то утолщенных, огрубевших, то, наоборот, резко истонченных. Хрящей, мышечных волокон и слизистых желез в стенках кист нет. Стенка бронха, дренирующая кисту, недоразвита. Хрящи и слизистые железы развиты слабо. Мышечной ткани почти не видно. Эластические волокна распределяются неравномерно. Они то утолщены, то резко истончены, местами прерываются или исчезают совсем. Изменения наблюдаются не только в бронхах, из которых исходят кисты, но и в других, рядом расположенных и на вид как будто неизмененных бронхах.

Врожденная альвеолярная киста. Альвеолы и альвеолярные ходы расширяются, сливаются между собой, образуя полость. Отмечаются большие изменения со стороны

эластического каркаса легочной ткани: эластические волокна то утолщены, то истончены, местами с разрывами. Имеются изменения и в бронхах: недоразвитие хрящей, слизистых желез, мышечной и эластической ткани.

В. И. Стручков с соавторами (1969) подчеркивает, что при врожденных кистах полости обычно выстланы цилиндрическим эпителием, редко кубическим или плоским. Приобретенные полости или кисты никогда не бывают выстланы цилиндрическим эпителием. Эпителий может быть представлен однослойным плоским или плоским ороговевающим.

В случае заболевания ребенка пневмонией, ангиной, трахеобронхитом, отитом и др. киста легкого может нагноиться и приобрести черты, характерные для нагноившейся кисты легкого. При возникновении клапанного механизма в месте соединения кисты с бронхиальной системой возможно резкое расширение (напряжение) кисты с соответствующей клинической картиной, а при разрыве кисты — образование пневмоторакса или пио-пневмоторакса, если киста предварительно была инфицирована.

Таким образом, с точки зрения хирурга понятие «врожденная» или «приобретенная» киста имеет несколько условный смысл, так как в каждом случае тактика определяется тем, какая киста: ложная киста или истинная, осложненная или неосложненная.

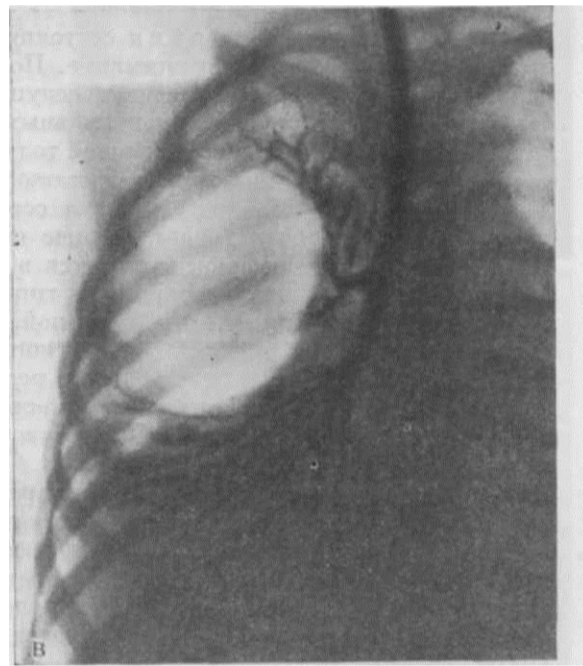
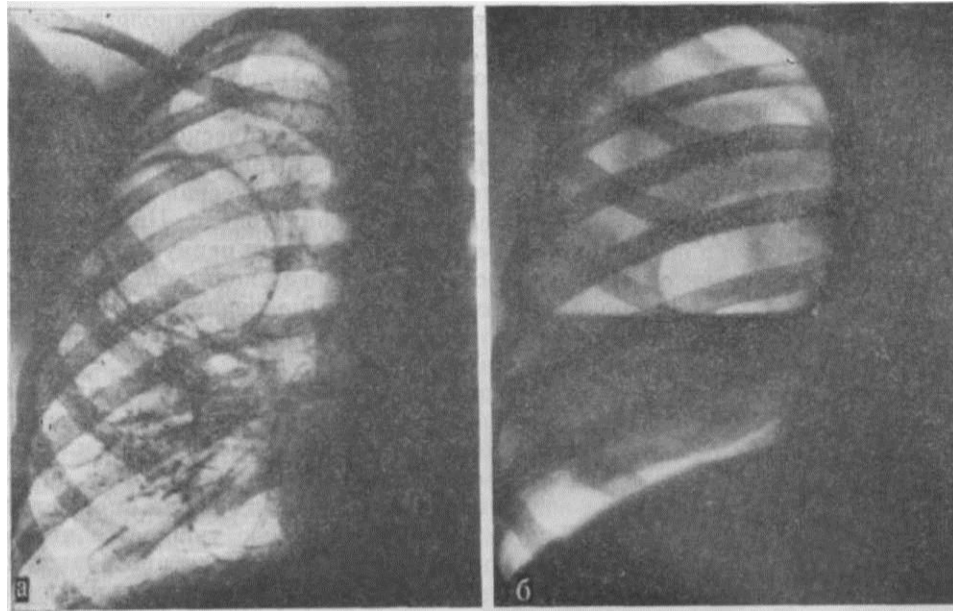
Ю. К. Матвеев (1973) привел на первый взгляд неожиданные данные о возрастной частоте врожденных и приобретенных кист легкого. Согласно полученным им данным, врожденные кисты легких чаще диагностируются у детей старше 1 года (76,8%), а приобретенные — у детей преимущественно в возрасте до 1 года (71,4%). Приведенные данные не могут свидетельствовать о преимущественной частоте приобретенных кист до 1 года, а врожденных — после 1 года. Вероятно, врожденные и приобретенные кп-сты у детей в возрасте до и после 1 года встречаются одинаково часто. Однако у детей до 1 года врожденные кисты чаще протекают бессимптомно и поэтому трудно диагностируются, а приобретенные кисты, как правило, являются следствием легочного заболевания у детей именно этого возраста и поэтому диагностируются чаще. Вместе с тем данные Ю. К. Матвеева с соавт. позволяют сделать и другой важный вывод: врожденные кисты легких с течением времени все равно себя проявляют, так как они, как правило, осложняются [в 87,9% случаев по Ю. К. Матвееву (1973)], что служит основанием для рекомендации применения хирургического метода лечения еще до образования осложнения у детей с истинными кистами легких.

Классификация. Единой классификации тонкостенных кист легкого нет. Почти каждый исследователь предлагает собственную классификацию легкого, уточняя ее. Учитывая этиологию и патогенез развития кисты легкого, оправданной является следующая рабочая группировка.

#### ТОНКОСТЕННАЯ КИСТА ЛЕГКОГО

1. По происхождению:  
врожденная (bronхогенная, альвеолярная, межуточная),  
приобретенная (альвеолярная, межуточная).
2. По стадии:  
ложная,  
истинная.
3. По локализации:  
односторонняя,  
двусторонняя.
4. По типу:  
пневмоцистоцеле,  
мукоцистоцеле.
5. По численности:  
одиночная (одно- и многокамерная),  
множественная (одно-многокамерная). (1 По  
наличию осложнений: неосложненная,  
осложненная:  
напряжением,  
нагноением,  
пневмотораксом,  
кровотечением.
7. По наличию сообщения с бронхо-альвеолярной системой:  
сообщающаяся,  
по сообщаемости.
8. По степени выраженности легочно-сердечной недостаточности:  
I степени,  
II степени,  
III степени.
- У. По объему:  
малая (объем 3 сегментов и менее),  
средняя (объем 5 сегментов), большая  
(объем 9—10 сегментов).

При использовании такой группировки заключительный клинический диагноз может быть приблизительно следующим: а) приобретенная ложная малая межуточная одиночная не сообщающаяся однокамерная неос-



**Гис. 48.** Течение солитарной кисты типа пневмоцистелле в области верхней доли правого легкого.  
 а — киста в области III сегмента верхней доли правого легкого (кон-турная бронхограмма); б — киста после осложнения кисты нагноением и напряжением; в — после проведенной консервативной терапии киста уменьшилась в размерах (бронхограмма).

ложечная киста пневмоцистелле с локализацией в области 8-го сегмента правого легкого. Легочпо-сердечная недостаточность I степени; б) приобретенная истинная средняя альвеолярная сообщающаяся одиночная однокамерная киста типа пневмоцистелле в области 5-го сегмента правого легкого, осложненная напряжением. Легочпо-сердечная недостаточность II степени; в) врожденная броихогенная, средняя, не сообщающаяся одиночная многокамерная иеосложпенная киста типа мукоцистелле в области 9-го сегмента левого легкого. Легочпо-сердечная недостаточность II степени.

**Клиника и диагностика.** Клиническая картина тонкостенных кист легкого зависит от локализации, объема, численности, типа, наличия осложнений и сопутствующих заболеваний. Известно, что киста легкого может

оказаться случайной находкой при профилактических рентгенологических (флюорографических) исследованиях. Малые кисты в течение продолжительного времени ничем не проявляются, и только присоединение осложнений способствует их обнаружению. В то же время неосложненные большие кисты будут диагностированы еще до рентгенологического исследования на основании резко выраженной клинической картины.

При наличии больших и средних кист легкого клиническая картина зависит от типа кисты: пневмоцистоцеле или мукоцистоцеле. При пневмоцистоцеле дыхание в области кисты ослаблено. Во время перкуссии определяется легочный звук с коробочным оттенком. При мукоцистоцеле наряду с ослаблением дыхания обнаруживается укорочение перкуторного звука. При исследовании функции внешнего дыхания имеются признаки скрытой или выраженной дыхательной недостаточности.

С увеличением объема кисты учащается число дыханий, появляется одышка сначала при физической нагрузке, а затем и в покое, усиливается цианоз носогубного треугольника. Пораженная половина грудной клетки отстаёт в дыхании. Межреберные пространства расширяются. При локализации большой кисты в правой плевральной полости печень смещается книзу и легко определяется. С компенсаторной целью учащается число сердечных сокращений. Постепенно нарастает анемия. Дети при больших педиатрических кистах плохо прибавляют в весе и отстают в физическом развитии от своих сверстников.

При развитии на протяжении состояния ребенка значительно ухудшается, что обращает на себя внимание. Появляется выраженная одышка, усиливается цианоз. Дыхание не прослушивается над всем легочным полем или иногда может быть бронхиальным. Средостение смещается в противоположную сторону. Верхушечный толчок сердца определяется или слева ближе к подмышечной линии, или около грудины, а иногда не определяется вообще. Учащается частота сердечных сокращений. Ребенок становится беспокойным, ищет удобное положение, отказывается от еды. В тяжелых случаях ребенок нуждается в оказании экстренной помощи, в противном случае быстро развивается гипоксический отек головного мозга с соответствующей клинической картиной.

Нагноение имеющейся кисты легкого может произойти на фоне протекающей пневмонии, ангины, острого респираторного заболевания, отита или другого воспалительного очага. Вместе с тем известны случаи нагноения кисты без выраженного предшествующего или протекающего одновременно заболевания.

При нагноении кисты клиническая картина почти не отличается от клинической картины при наличии абсцесса легкого. При рентгенологическом исследовании и в том и в другом случае имеется более или менее массивный очаг затемнения в легочной ткани со значительной инфильтрацией вокруг. Только по мере опорожнения полости от гноя и рассасывания воспалительной инфильтрации становятся отчетливо видимыми стенки кисты.

Совсем не обязательно пневмоторакс развивается у больного при наличии напряженной кисты. Известно, что пневмоторакс может произойти и при разрыве небольшой по объему кисты. В момент образования пневмоторакса появляется сильная боль в грудной полости и резко усиливается одышка. Клиническая картина пневмоторакса зависит от наличия легочно-плеврального свища, который может функционировать как клапан.

Кашель при наличии кисты легкого не обязательный симптом. Кашель может усиливаться, если киста сообщается с бронхом достаточно широким ходом и продуцирует значительное количество секрета, а также при инфицировании кисты. Одним из характерных симптомов для кисты легкого у взрослого является легочное кровотечение, что у детей наблюдают крайне редко. Температура при неосложненных топкостенных кистах легкого, как правило, нормальная и при анализах крови изменений не наблюдается.

Для уточнения диагноза тонкостенной кисты легкого производят дополнительные методы обследования, к которым относятся прежде всего **рентгенологические** (рис. 49, 50).

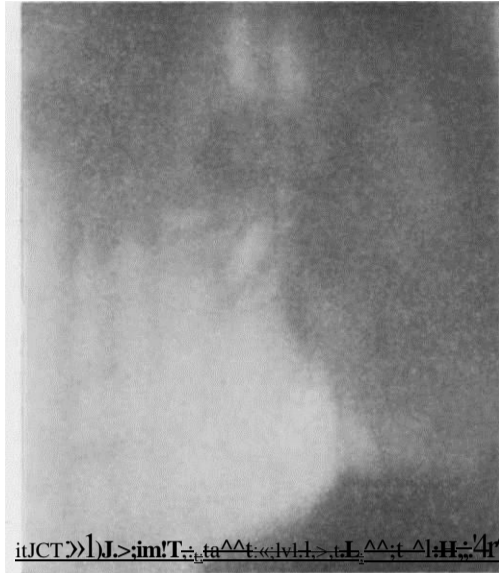Обзорная рентгенография в вертикальном положении в двух проекциях позволяет уточнить локализацию, тип, объем, наличие осложнений и число кист. При солитарной кисте в неизменном легочном поле **определяют** чаще округлой **формы** полость с тонкой нежной оболочкой, повышенной (тН'Эвм'о-цистоцеле) или **пониженной** (мукоцистоцеле) прозрачностью. Ложной кисте, как правило, сопутствуют **рентгенологические** признаки острой пневмонии и оболочка не **Видна** столь отчетливо. В дальнейшем признаки перенесенной пневмонии могут полностью исчезнуть, а ложная киста остается. При истинных формах кисты, если отсутствует нагноение, окружающий кисту легочный рисунок не изменен.

Вспомогательными **диагностическими** методами являются бронхография и ангиопульмография. В последние годы в связи с развитием метода большее значение стали придавать ангиопульмографии. Это связано с двумя обстоятельствами. Во-первых, у ребенка с дыхательной недостаточностью проведение **бронхографии** даже **современными** методами исследования хотя и возможно, но нежелательно, так как при проведении бронхографии может ухудшиться состояние ребенка, особенно раннего возраста. Информативность бронхографии с точки зрения определения локализации процесса и дифференцированного диагноза с другими заболеваниями не превышает, а в некоторых моментах даже уступает информативности ангиопульмографии. Единственное преимущество бронхографии при наличии кист легкого состоит в возможности оп-



**Рис. 49.** Множественные хронические тонкостенные кисты типа пневмоцистоцеле в области нижней доли правого легкого. **а** — прямая бронхограмма; **б** — боковая бронхограмма.

f



ределения сообщения кисты с бронхом. Для определения хирургической тактики это бывает важно.

Значение **томографии** в определении характера и **локализации** кисты хорошо известно, и этот метод нашел широкое применение.

Дифференциальный диагноз. Прежде всего необходимо остановиться на дифференциальном диагнозе между **ложными** и истинными кистами легких.

Ложные кисты легких, как правило, образуются в разгар пневмонии (и бронхита) или в период обратного развития процесса. Наличие клинических и рентгенологических признаков существующей острой пневмонии будет с большой вероятностью свидетельствовать

о наличии ложной кисты. При наличии ложной несложненной кисты в отличие от истинной нес-

ложной кисты можно обнаружить изменения в крови, характерные для воспалительного процесса. Ложные кисты чаще бывают множественными, а истинные — солитарными. Рентгенологически, при ложных кистах на фоне легочной ткани с признаками воспаления определяются различного размера округлые воздушные полости с уровнями или без уровней жидкости. Степень полости отчетливо не определяется.

Чрезвычайно трудно бывает провести дифференциальный диагноз между истинной и ложной кистой спустя, например, 2—3 мес после перенесенной пневмонии, когда признаки воспалительных изменений в легочной ткани при рентгенологическом исследовании вокруг кисты полностью исчезают и клинические, и рентгенологические данные не указывают на наличие воспалительного процесса. При отсутствии осложнений в этот период нет необходимости производить какие-либо дополнительные обследования. Правильнее продолжить наблюдение за ребенком в течение 6—7 мес с момента обнаружения кисты. Если киста полностью исчезла — значит она была ложной.

При проведении дифференциального диагноза между истинной и ложной кистой помогает ангионюльмопографическое исследование. При наличии сформированной истинной кисты всегда отчетливо видно кровоснабжение оболочки кисты. При ложной кисте легочные сосуды только огибают появившееся образование (рис. 51).

Следует отметить, что врожденные кисты крайне редко осложняются разрывом и пневмотораксом.

Неспецифические кисты легких необходимо дифференцировать с паразитарными кистами и туберкулезом легких.

Эхинококк иногда бывает чрезвычайно трудно отличить от неспецифической кисты легкого. При эхинококке в отличие от кист непаразитарного генеза при рентгенографическом исследовании обнаруживают округлое образование с более плотной тенью в центре, чем на периферии. Иногда при обызвествлении оболочек они видны более отчетливо. Для эхинококка более характерна эозинофилия, хотя отсутствие повышенного содержания эозинофилов не противоречит диагнозу эхинококка. Положительная реакция Касони в сомнительных случаях подтверждает диагноз.

эхинококка. Следует помнить и об исследовании мокроты. В мокроте при эхинококке можно обнаружить мембраны, сколексы и крючки **отхарканного** паразита.

Кольцевидные тени при рентгенологическом исследовании легких наблюдаются при туберкулезной каверне. Туберкулез, как правило, характеризуется соответствующим анамнезом и эпидемиологическими **данными!** Более выражены общие функциональные расстройства по сравнению с неосложненными нагноением кистами легких. Если кольцевидные тени кист чаще расположены в неизменной легочной ткани и имеют небольшую **толщину**, то при каверне в стенке толщи и паренхиме легкого обнаруживают различные пятнистые и линейные тени, остатки предшествующего туберкулеза легких. При туберкулезе легких наблюдается увеличенная СОЭ<sup>1</sup> со сдвигом формулы влево. При кистах, не осложненных пагноением, анализ крови, как правило, нормальный. Титр кожной туберкулиновой чувствительности при кавернах высокий, при кистах — низкий или вообще отсутствует. В мокроте при туберкулезной каверне можно обнаружить микобактерии туберкулеза.

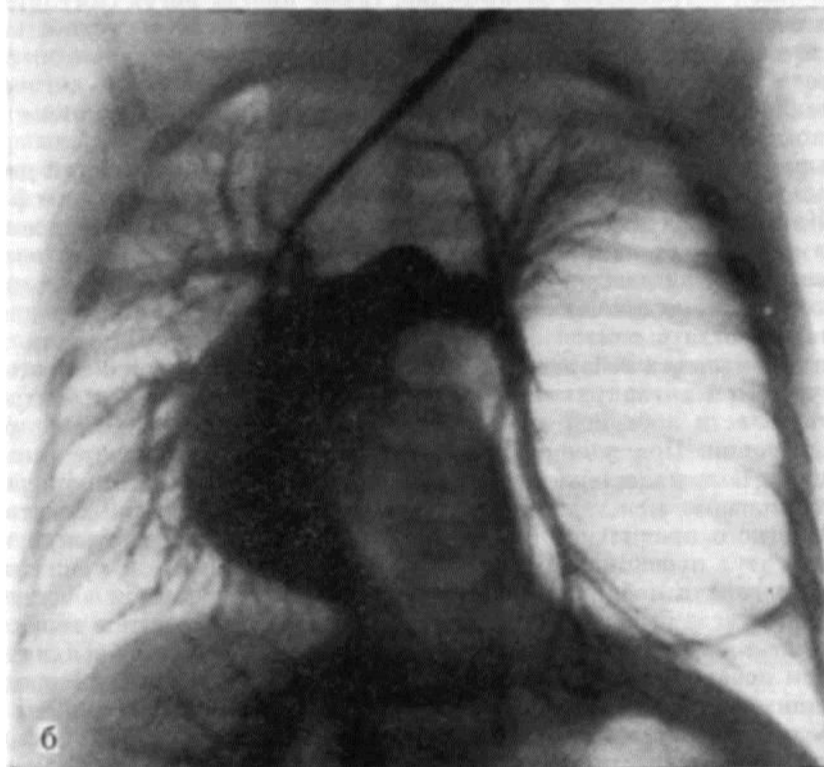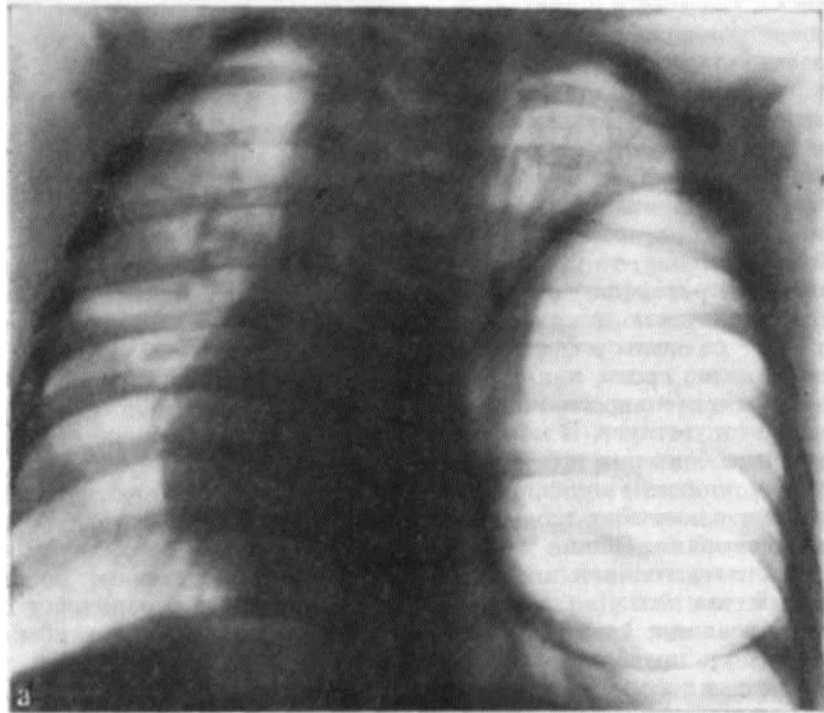
Округлые тени типа мукоцистоцеле обнаруживают в легких при наличии абсцессов одиночных или множественных, характерных для абсцедирующей пневмонии. Общие данные, свидетельствующие о наличии пневмонии или очага гнойной инфекции в организме, позволяют поставить правильный диагноз. Для абсцесса более характерна выраженная пери-фокальная реакция, хотя при множественных метастатических абсцессах может и не быть подобной реакции.

**Артерио-венозные аневризмы**, которые у детей как и опухоль и легких встречаются очень редко, также иногда могут симулировать мукоцистоцеле. Дифференциальный диагноз представляет трудности. Нередко только гистологическое исследование удаленного во время операции препарата позволяет точно установить диагноз. Вместе с тем ангиопульмография, проведенная до операции, при подозрении на наличие артерио-венозной аневризмы, чрезвычайно полезна.

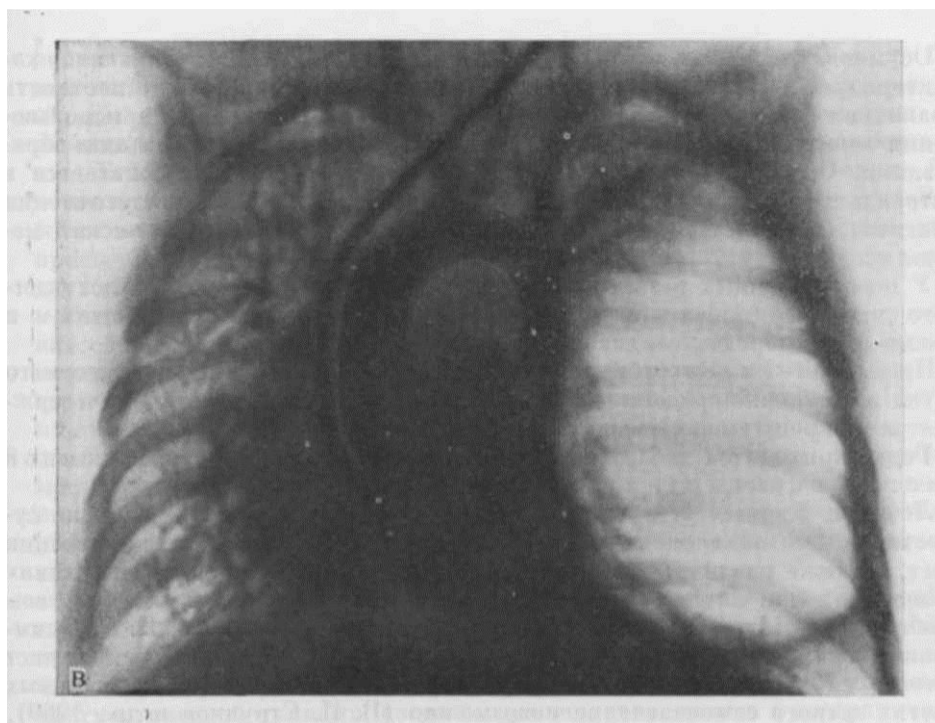
Большие диагностические трудности возникают при проведении дифференциального диагноза между воздушной кистой и лобарной эмфиземой. Клиническая и рентгенологическая картина лобарной эмфиземы во многом напоминает клиническую и рентгенологическую картину воздушной солитарной кисты легкого. Среди дополнительных методов исследования, которые помогают дифференцировать эти заболевания, предпочтительнее следует отдать томографии и ангиопульмографии. Во время томографии при наличии лобарной эмфиземы обнаруживается нежная легочная структура. При ангиопульмографии отчетливо определяется контрастирование области лобарной эмфиземы мелкими суженными веточками легочной артерии. При наличии кисты легочные сосуды не проникают в воздушную полость, а обходят ее снаружи. При проведении дифференциального диагноза между лобарной эмфиземой и воздушной солитарной кистой легкого правильнее производить одностороннюю ангиопульмографию в двух проекциях. Бронхографию дети, особенно с папяржепными кистами легких и лобарной эмфиземой, переносят труднее и полученные данные не всегда бывают убедительными, так как контрастное вещество в большинстве случаев не проходит через резко суженные бронхиальные пути при лобарной эмфиземе. Редко в специализированных торакальных отделениях при большом подозрении на лобарную эмфизему можно применять диагностическую пункцию с введением в полость 0,3—0,4 мл водорастворимого контрастного вещества. При лобарной эмфиземе возникает рентгенографическая картина, напоминающая соты, что соответствует расширенным альвеолам и альвеолярным ходам (Л. М. Рошаль).

<sup>1</sup> В связи с вводимой Международной стандартизацией (СИ) и унификацией медицинских терминов и единиц измерений термин «РОЭ» заменен термином «СОЭ». См. «Клиническая медицина», 1973. № 4.





*Рис. 51. III. II. Митч врожденный и приобретенный кисти типа пневмоцистоза в области III сегмента верхней доли левого легкого.*  
*а — обзорная рентгенограмма; б — ангиопульмонограмма (артериальная фаза); в — ангиограмма. Отчетливо видно контрастирование стенки кисти, свидетельствующее о хроническом процессе.*



Известны диагностические ошибки, особенно на поликлиническом уровне, при проведении дифференциального диагноза между кистой легких и диафрагмальной грыжей. Действительно, кишечные петли и желудок при пролабировании в плевральную полость могут во время клинического обследования и обзорной рентгенографии дать основания к размышлению. Предотвратить диагностическую ошибку помогает квалификация врача. При подозрении на кисты легкого необходимо (вспомнить о возможности диафрагмальной грыжи, а при подозрении на диафрагмальную грыжу — о возможности кист легкого. Внимательный врач всегда услышит перистальтические шумы в плевральной полости и при перкуссии определит небольшие участки укорочения перкуторного звука, чередующиеся с участками коробочного оттенка перкуторного звука, что имеет место при диафрагмальной грыже. Если при кистах легкого клиническая и рентгенологическая картина в течение суток (при отсутствии осложнений), как правило, стабильная, то при диафрагмальной грыже возможна динамика. В сомнительных случаях диагноз уточняют путем проведения контрастного исследования пищеварительного тракта с бариевой взвесью.

Сходную с кистами легких клиническую и рентгенологическую картину может дать секвестрация легкого. В отличие от кист секвестрация легкого чаще локализуется в области нижней доли, особенно правого легкого. Правильный диагноз помогает установить динамическое наблюдение и ангиопульмографическое исследование, при котором на аортальной фазе отчетливо определяется артериальный сосуд, идущий от аорты непосредственно к секвестрации легкого.

Иногда при наличии опухолевидных образований средостения возникает вопрос о том, внелегочная или внутрилегочная та или иная тень, которая выявляется при обзорной рентгенографии. Такие случаи редки, так как и клиническая, и рентгенологическая картина опухолевидных образований средостения обычно достаточно ясны. В сомнительных случаях, если необходимо, прибегают к дополнительным (методам исследования (томография, бронхография, ангиопульмография, искусственный пневмоторакс или пневмомедиастипография).

**Осумкованный** пневмо- и пиевмоторакс, как правило, характеризуется соответствующим анамнезом. Диагноз помогает поставить; правильно проведенное рентгенологическое исследование. При использовании многоосевой рентгенографии можно определить локализацию образования. Осумкованный пневмоплеврит, как правило, располагается в латеральных отделах легкого и тесно соединен с плеврой. Для уточнения диагноза можно использовать томографический и бронхографический методы исследования.

У новорожденных в экстренных случаях иногда приходится кисту легкого дифференцировать с ателектазом, атрезией хоан, глоссоптозом и врожденным пороком сердца синего типа.

При ателектазе легкого характерно укорочение перкуторного звука и смещение средостения в пораженную сторону. Диагноз подтверждается при рентгенологическом исследовании.

Редко приходится дифференцировать кисту легкого с целомоческой кистой перикарда и эозинофильной гранулемой.

**Лечение.** Единых установок в отношении лечения кист легкого не существует. Это объясняется многообразием форм, размера и локализации кист, а также различным их генезом. В показаниях и противопоказаниях к операции при кистах легких у детей в отличие от взрослых есть свои особенности. Большинство авторов (Л. М. Артамонова, 1962; И. Г. Клим-Икович, 1962; А. А. Овчинников, 1968, и др.) считают, что к лечению кист легкого следует подходить дифференцированно. Если при врожденных кистах легкого самоизлечение невозможно (В. И. Стручков и др., 1969), то при **приобретенных** кистах излечение возможно на фоне применяемой консервативной терапии или с течением времени.

Вместе с тем при определении метода лечения для врача, как это показано выше, практически не имеет значение, какая имеется киста — врожденная или приобретенная, тем более что провести дифференциальный диагноз иногда бывает трудно. Главное же состоит в том — истинная или ложная киста легкого имеет место. Подобная тактика определяется тем, что и ложная киста с течением времени может сформироваться в истинную кисту и тогда подход к лечению истинной кисты практически ничем не будет отличаться от подхода к лечению врожденной кисты легкого. Важным, определяющим моментом в отношении врачебной тактики является также наличие или отсутствие осложнений кисты легкого и ее формы (мукоцистоцеле или пневмоцистоцеле). Это объясняется тем, что тактика в отношении кист типа мукоцистоцеле бывает, как правило, более активной — удаляют часть легкого вместе с кистой во избежание ошибки при проведении дифференциального диагноза с опухолью легкого.

Исходя из изложенного выше лечение кист легкого представляется следующим.

Истинная неосложненная киста легкого подлежит хирургическому лечению — удалению кисты в плановом порядке. **Большинству** хирургов считают, что если киста солитарная и по размеру небольшая, то проводить операцию в возрасте до 1—2 лет нет необходимости. Ребенок подлежит динамическому наблюдению с рентгенологическим контролем (обзорная рентгенография) каждые 4 мес. Только в случае увеличения кисты в размере, обнаруживаемом при динамическом наблюдении, может стать вопрос о хирургическом вмешательстве в более раннем возрасте. Обоснованием операции в возрасте старше 2 лет является нарастание частоты осложненных форм, начиная с этого возраста. Поэтому операцию лучше произвести, не дожидаясь появления осложнений, которые значительно ухудшают состояние ребенка и прогноз заболевания.

Истинная осложненная киста легкого подлежит наблюдению и хирургическому лечению. При возникновении напряженной кисты с выраженной дыхательной недостаточности хирургическая тактика определяется наличием сопутствующих заболеваний, препятствующих прове-

дению операции, и **условиями**, в которых находится больной. Если больной находится в **неспециализированном** отделении и лечащие врачи **не** обладают опытом торакальной хирургии, то необходимо **немедленно произвести** под **местной** анестезией плевральную пункцию и снять напряжение. Если проведение однократной пункции не облегчает состояния больного, можно временно оставить иглу в полости кисты легкого, **установив** ее по возможности вертикально или произвести дренирование кисты, присоединив дренаж (или иглу) через систему резиновых трубок к одно-двухбабочной системе (см. «Эмпиема плевры»).

Подобная тактика является временной и направлена только на улучшение общего состояния больного. После проведения **пункции** или дренирования больного необходимо перевести в специализированное отделение, где ему будет произведена операция — удаление кисты легкого. При возникновении напряжения кисты легкого у ребенка, находящегося в специализированном отделении, когда полностью уточнен диагноз, необходимости в **проведении предварительной пункции** при дренировании не возникает, так как эти **манипуляции** могут привести к инфицированию плевральной полости. Таким детям по экстренным показаниям производят торакотомию и удаляют кисту легкого.

При возникновении **напряженного пневмоторакса** у ребенка с кистой легкого лечебная тактика такая же, как и при напряженной кп-сте. Показания к дренированию плевральной полости возникают при наличии легочии-плеврального свища, который определяют во время лечебно-диагностической пункции, когда воздух под давлением и в **неограниченном** количестве поступает в шприц или очень быстро накапливается в плевральной полости после произведенной **пункции**.

Иная тактика требуется при возникновении **нагноения** кисты легкого. Если киста легкого сообщается с бронхом, можно попытаться произвести санацию нагноившейся кисты через трахео-бронхиальное дерево (бронхоскопия с катетеризацией, дренаж-ноложение, **ингаляции с ферментами** и бронхолитическими средствами) на фоне массивной антибактериальной и общеукрепляющей терапии. Кроме того, если сообщения кисты с трахео-бронхиальным деревом отсутствуют и нагноившаяся киста большого размера, производят пункцию кисты с промыванием полости и введением в полость антибиотиков. Если киста легкого расположена близко к плевре и пункционный метод оказывается малоэффективным, возникает необходимость в дренировании нагноившейся кисты легкого. После ликвидации острых воспалительных явлений и улучшения общего состояния больного производят операцию — удаление кисты легкого.

**Ложная переложная киста**. Больной подлежит диспансерному наблюдению в течение 6—8 мес. Возможно проведение 10-дневных курсов лечения ежемесячно. В них включают ваго-симпатические блокады по А. А. Вишневскому на стороне поражения, физиотерапевтические процедуры и общеукрепляющую терапию. Если киста не исчезает в течение 6—8 мес, ее считают не ложной, а истинной и придерживаются соответствующей лечебной тактики.

При возникновении таких осложнений, как пневмоторакс, напряжение и нагноение кисты легкого, природа которой еще не ясна (истинная или ложная), считают более правильным проводить консервативные (пункция, дренирование, антибактериальная и общеукрепляющая терапия), а не радикальные методы лечения и только в будущем решать вопрос о необходимости проведения радикальной операции.

**Абсолютным показанием** к радикальной операции является наличие массивного кровотечения из кисты легкого независимо от того, какая киста — истинная или ложная.

Радикальная операция не показана при отсутствии уверенности в том, что киста истинная, а не ложная и при наличии множественных двусторонних кист, когда объем поражения превышает 10—11 сегментов.

Относительным противопоказанием к операции является наличие таких сопутствующих заболеваний, как пневмония, гипотрофия, **анемия**, острые респираторные заболевания и др., препятствующие благоприятному исходу операции.

Операцию производят под интубационным наркозом с проведением управляемого дыхания. При отсутствии изменений в окружающей легочной **ткани** и бронхах операцией выбора является удаление сегмента легкого вместе с кистой. При изменениях в окружающей ткани следует прибегать к **лобэктомии** (В. И. Стручков, Г. Л. Воль-Эшптейн, В. А. Сахаров, 1969). В настоящее время большинство хирургов не применяют цистотомию с последующим ушиванием легочной ткани, так как это в последующем ведет к деформации соседних участков легкого с развитием деформирующего бронхита и бронхоэктазов и не исключает возникновения рецидива заболевания. Если киста легкого лежит субплеврально и легко поддается вылуциванию, то можно попытаться ее вылущить. Однако, как правило, это не удается произвести анатомично и переходят к удалению сегмента или его доли. Проведение расширенных резекций, таких, как удаление целого легкого при наличии кисты легкого, только, например, в области верхней, средней или нижней долей легкого у детей категорически запрещается, так как это ведет к инвалидности ребенка в будущем. Необходимо удалять именно те отделы легкого, в которых находятся кисты его.

Операцию закапчивают дренированием плевральной полости через отдельный разрез. При возникновении бронхиального свища дренирование плевральной полости не прекращают до его полного закрытия. Если признаков наличия бронхиального свища и кровотечения нет в течение 2 сут, дренаж удаляют.

Результаты лечения и **прогноз**. За последнее десятилетие достигнут определенный прогресс в снижении летальности детей с кистами легких. Если в начале 60-х годов она составляла около 15% (Л. М. Артамонов, 1962), то в начале 70-х годов — уже 6% (Ю. К. Матвеев, 1973). Изучение отдаленных послеоперационных результатов показывает, что они, как правило, хорошие, если операция была проведена правильно. Функциональный отдаленный результат зависит в основном от объема произведенной резекции легких.

Дети, перенесшие операцию на легком по поводу его кисты, нуждаются в диспансерном наблюдении в течение не менее 3 лет.

#### ПАЗИТАРНЫЕ КИСТЫ ЛЕГКОГО

В последние годы появилось много работ, посвященных изучению проблемы эхиококкоза у детей (А. Г. Шапиров, 1931; Г. А. Дудкевич, М. М. Медведкова, 1961, и др.). Распространение и частота эхиококкоза у людей различная и зависит от климатических и социально-бытовых условий. Так, например, заболеваемость эхиококкозом значительно выше в странах с сухим и жарким климатом, а также с развитым овцеводством. Наибольшая заболеваемость отмечается в СССР в Азербайджанской, Грузинской ССР, на Северном Кавказе, на Алтае, а также в среднеазиатских республиках.

Эхиококк чаще всего встречается у детей, живущих в сельских местностях. Эхиококком могут поражаться все органы. По частоте поражения на первом месте стоит печень. Локализация эхиококка в легком составляет 6—35% по отношению к другим органам. Наиболее часто поражается правое легкое, в обоих легких чаще процесс локализуется в нижних его долях.

У детей, по мнению В. С. Гамова (1960), имеются относительно благоприятные условия для прохождения зародышей паразита через капилляры печени и задержке их в легких.

**Клиника.** Клинические проявления эхинококка легкого у детей многообразны и зависят от биологических особенностей паразита, реактивности организма ребенка, локализации и размера кист легкого и наличия осложнений.

Большинство авторов указывают на более интенсивный рост эхинококка у детей по сравнению со взрослыми. Нередко несложная форма эхинококка легкого протекает бессимптомно и наличие эхинококка устанавливается при рентгенологическом исследовании случайно. Однако у детей по сравнению со взрослыми отмечается более быстрый рост паразита, в связи с чем бессимптомный период не превышает 1 — 2 лет (Э. С. Мар-тияп, 1963). Дети старшего возраста жалуются на боли в груди и сухой кашель, на периодическую повышенную температуру, недомогание, кровохарканье. Последнее иногда принимают за симптом туберкулеза легких. По данным А. С. Сулаиманова (1969), 95% детей с эхинококком легких часто подвергаются таким простудным заболеваниям дыхательных путей, как острый бронхит, катар верхних дыхательных путей, пневмония. Следовательно, эти заболевания могут быть проявлением бессимптомно протекающего эхинококка легкого.

Как правило, дети с эхинококком легкого отстают в физическом развитии от **своих** сверстников, плохо прибавляют в весе, они **бледны**, быстро **утомляются**.

Некоторые авторы (А. В. Мельников, 1935; И. Я. Дейнека, 1955) в клиническом течении различают три стадии заболевания. В первой стадии заболевание протекает бессимптомно и эхинококковая киста в легком обнаруживается случайно при рентгеноскопии. Во второй стадии появляются клинические симптомы, вызванные ростом кисты (воспалительные процессы в легком, смещение органов средостения). В этот период над кистой перкуторно определяется притупление, аускультативно — резко ослабленное дыхание и вокруг кисты прослушиваются сухие и влажные хрипы. В крови отмечается снижение гемоглобина и эритроцитов. В третьей стадии наблюдается осложнение со стороны эхинококковой кисты.

А. Т. Пулатов (1969) условно также выделяет три стадии развития клинической картины эхинококкоза у детей. Первая, начальная, стадия характеризуется общей реакцией организма на наличие паразитарной кисты, особенно выраженной у детей младшего возраста: бледность, адинамия, анемия и выраженный недостаток в весе. У детей школьного возраста обнаруживается также отставание в физическом развитии. Во второй стадии отмечается выраженная деформация легкого с выбуханием наружных покровов в области грудной клетки. Заболевание развивается быстро, появляется боль, одышка при физической нагрузке, кашель, что связывают с быстрым ростом паразита и токсическим его действием на организм. Третья стадия — стадия осложнений (перфорация или нагноение кисты). Так, по данным некоторых авторов (И. Я. Дейнека, 1968), у детей чаще, чем у взрослых, наблюдается прорыв кисты в бронх или в плевральную полость, что объясняется слабо развитой фибринозной капсулой, частой травмой в быту при хорошей податливости грудной стенки у детей.

После перфорации эхинококковых кист в бронх дети старшего возраста откашливают прозрачную жидкость полным ртом, что сопровождается анафилактической реакцией (повышается температура, выступает сыпь). В этот период в мокроте нетрудно обнаружить элементы паразита. Прорыв эхинококковой кисты в плевральную полость сопровождается клиникой спонтанного пневмогидроторакса. После перфорации полость кисты инфицируется и наступает нагноение. При плохом опорожнении содержимого кисты через бронх наблюдаются симптомы острого абсцесса (озноб, высокая температура, проливные поты, одышка, затруднение дыхания, кашель, иногда с мокротой).

**Диагностика.** Указанные выше общие субъективные клинические симптомы эхинококка легкого не постоянны и не характерны. Поэтому диа-

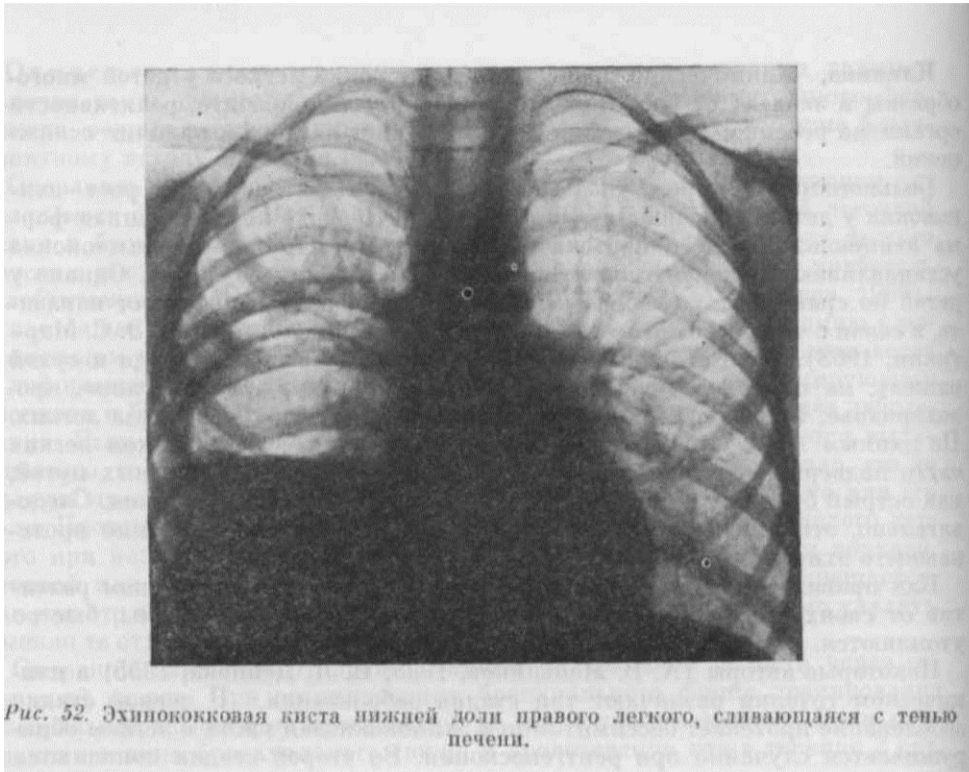


Рис. 52. Эхинококковая киста нижней доли правого легкого, сливающаяся с тенью печени.

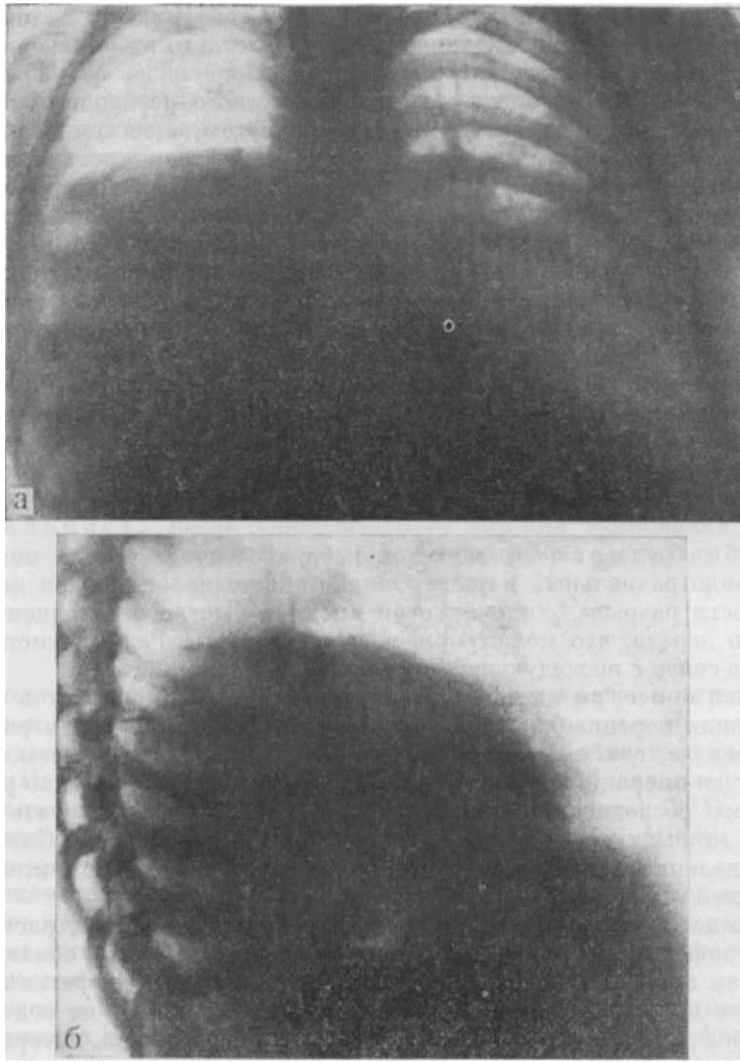
гностика неосложненной формы эхинококка легкого, особенно в начальной стадии заболевания, очень трудна и устанавливается случайно при рентгенологическом обследовании по поводу других заболеваний.

Важным объективным методом исследования является рентгенологический. Характерной рентгенологической картиной неосложненного эхинококка легкого является наличие овальной, четкой тени в легком на фоне неизменной легочной ткани. При этом также классической рентгенологической картиной является наличие свободного 'реберно-диафрагмально-печеночного' синуса (симптом Вотчала). При **больших** эхинококковых кистах, исходящих из нижних долей, тень паразита сливается с тенью печени (рис. 52).

При рентгенокопии иногда отмечается **изменение** формы и контуров кисты соответственно акту дыхания (симптом Немшо'ва—Зскугдера), который также может иметь место при других кистозных образованиях: легких. Иная рентгенологическая картина наблюдается при осложненной стадии эхинококка легкого.

Наиболее типичным рентгенологическим симптомом вскрывшегося эхинококка является наличие газового пузыря с горизонтальным уровнем жидкости. Верхний контур газового пузыря имеет полукруглую или овальную четкую границу, образуемую стенкой фиброзной капсулы. При отсутствии выраженных воспалительных явлений в окружающей легочной ткани полоска затемнения бывает узкой и непосредственно переходит в неизменную легочную ткань.

После прорыва кисты в бронх отмечается неровность контуров ее, а если эхинококковая жидкость полностью опорожнилась, удается увидеть кистозное образование в легком без четких контуров. При нагноении эхинококковой кисты наблюдается рентгенологическая картина абсцесса легкого (наличие горизонтального уровня жидкости, изменяющегося при перемене положения тела) (рис. 53). При прорыве кисты в плевральную полость рентгенологически устанавливается наличие воздуха и жидкости в плевральной полости, а также явление коллапса легкого и смещение средостения.



**Рис. 53.** Нагноившийся эхинококковая «виста и нжи» доли правого легкого, **а** — прямая проекция; **б** — Сокова пр..... ецпи.

При томографическом исследовании, как правило, обнаруживается отчетливое смещение средостения, трахеи и крупных бронхов в здоровую сторону. На бронхограмме имеется симптом «руки, захватывающей опухоль в свои пальцы» (Schlanger, 1948).

Отмечается повышенная СОЭ, эозинофилия и анемия. Большое значение в диагностике эхинококка легкого у детей имеют иммунобиологические методы исследования: реакция преципитации, реакция связывания комплемента, анафилактическая проба, эозинофильно-аллергическая проба, реакция сколекс-преципитации. Наиболее распространенной является анафилактическая реакция Касопи. По данным многих авторов (Ю. В. Астро-жиков, 1960; Э. С. Мартикян, 1963; Р. П. Аскерхаиов, Ф. Т. Шогов, 1971), она бывает положительной в 60—90% случаев. Однако некоторые хирурги к этому методу диагностики относятся сдержанно. Так, Н. К. Георгиу и Л. С. Салита (1965) указывают на малую ее диагностическую ценность, а Д. Арнаудов и А. Дереджап (1965) не считают ее специфичной у детей. Ряд авторов (А. Т. Пулатов, В. Ян, 1972) мотивируют отказ от применения



реакции Касони возможностью развития у детей тяжелой аллергической реакции с прорывом эхинококкового пузыря легкого в бронх при использовании этого метода диагностики.

**Дифференциальный** диагноз эхинококка легкого необходимо проводить с непаразитарными кистами легких, туберкулезом легких, кистами и опухолями средостения и опухолями легких. Отдифференцировать эхинококк легкого от этих заболеваний помогает характерная рентгенологическая картина, а также наличие изменения со стороны крови и положительная специфическая серологическая реакция Касопи.

Лечение как неосложненных, так и осложненных форм эхинококка легкого только хирургическое. Хирургическое вмешательство производится сразу же после установления диагноза. Длительная выжидательная тактика нежелательна вследствие возможного осложнения.

Предоперационная подготовка направлена на улучшение общего состояния ребенка: от 2 до 15 трансфузий крови (однократная доза 50—100 мл) в зависимости от состояния; внутривенное введение **нативно!** свежеприготовленной плазмы, растворов глюкозы с комплексом витаминов В и С, полноценное питание, богатое белками и углеводами, оксигепоте-рапия.

При обезболивании методом выбора следует считать комбинированный эндотрахеальный наркоз. Однако анестезиолог должен помнить **а** возможности разрыва эхинококковой кисты и быстрого наводнения бронхиального дерева, что может привести к асфиксии. Разрыв кисты также опасен и в связи с последующей бронхогенной **диссеминацией**.

**Техника операции.** Большинство хирургов прибегают к широкой передней или передне-боковой торакотомии. Разрез проводят в различных межреберьях в зависимости от локализации эхинококковой кисты, которую уточняют до операции путем проведения комплексного клинко-рентгено-логического обследования. Операцией выбора следует считать одномоментную закрытую эхинококкэктомия (операция **Боброва** — Спасокукоцкого) с удалением кисты в **цельной** хитиновой оболочке и с последующей ликвидацией остаточной полости в легком.

Обычно после торакотомии участок эхинококковой кисты, расположенной на периферии, изолируют от **плевральной** полости путем обкладывания сухими или смоченными антисептическими средствами салфетками, затем производят пункцию кисты толстой иглой и аспирируют ее содержимое. Затем через эту же иглу вводят 2—3 % раствор формалина, который через 5 мин (время, достаточное для уничтожения **сколепсов** в пузыре) снова отсасывают без извлечения иглы. **Кисту** вскрывают и с помощью околчато-того зажима полностью удаляют хитиновую **оболочку**. Фиброзную полость кисты повторно обрабатывают раствором, лучше на глицерине. С удалением фибриной капсулы эхинококковой кисты повышается возможность радикальности операции. Однако такое вмешательство является опасным, так как могут образоваться множественные бронхиальные свищи и может **возникнуть** кровотечение из ткани легкого. Обычно после удаления хитиновой оболочки ложе удаленного пузыря осматривают и бронхи, открывающиеся в остаточную полость, ушивают.

Ряд **хирургов** (А. Т. Пулатов, В. Ян, 1972) рекомендуют шире **применять** у детей эхинококкэктомию по А. А. Вишневному и рассматривают эту операцию как малотравматичную, исключая образование ложной кисты или нагноение оставшейся полости. Реже у детей с эхинококком легкого прибегают к его резекции. Рекомендуются экономные виды операции: сегментарные, краевые атипичные резекции, а также лобэктомия и крайне редко в запущенных случаях — пульмонэктомия. Объем хирургического вмешательства зависит от локализации (краевое и центральное расположение) и размера кисты. Как правило, закрытая одномоментная эхинококкэктомия применяется при неосложненных, а резекции — при осложненных формах эхинококка легкого. При двустороннем поражении.

легких следует производить двухмоментные операции. На первом этапе операции необходимо удалить кисты со стороны наибольшего поражения, а затем, спустя несколько месяцев, когда оперированное легкое с противоположной стороны в функциональном отношении становится **полноценным**, прибегают к операции на другом легком (через 2—3 мес). При сочетанных неосложненных поражениях эхинококком легкого и печени следует отдавать предпочтение удалению кист из легкого, так как скорость роста эхинококка в легких несколько больше, чем в печени. Нельзя не учитывать и того, что при проведении эхинококкэктомии на печени нередко возможен разрыв эхинококкового пузыря легкого.

В послеоперационном периоде после эхинококкэктомии легкого главное внимание уделяется поддержанию адекватного газообмена, возмещению кровопотери и предупреждению нервно-рефлекторных расстройств дыхательной и сердечной деятельности, т. е. тем основным факторам, которые учитываются при выполнении операций на легких с различной патологией. Необходимо осуществлять постоянный контроль за полным расправлением легкого, эвакуацией воздуха и экссудата из плевральной полости.

Летальность после хирургического лечения эхинококка легкого у детей в последние годы снизилась до минимума (0,1—0,2%).

## ОПУХОЛИ ЛЕГКОГО

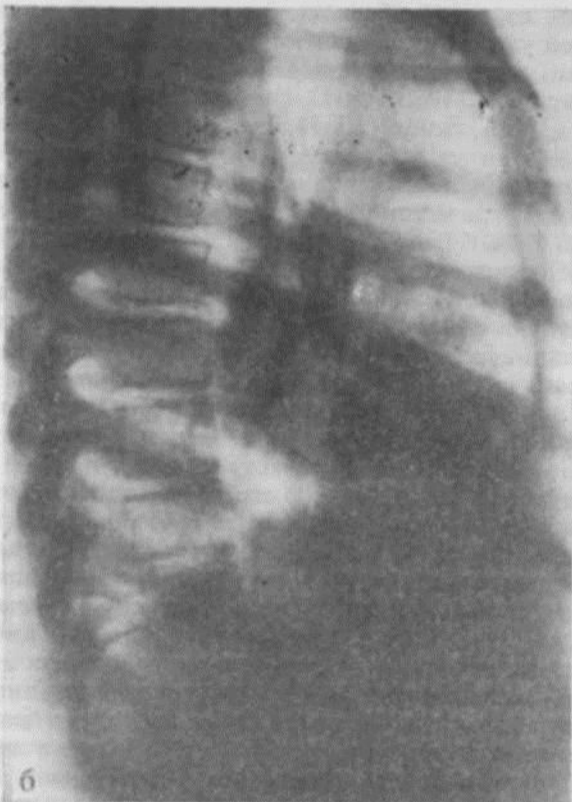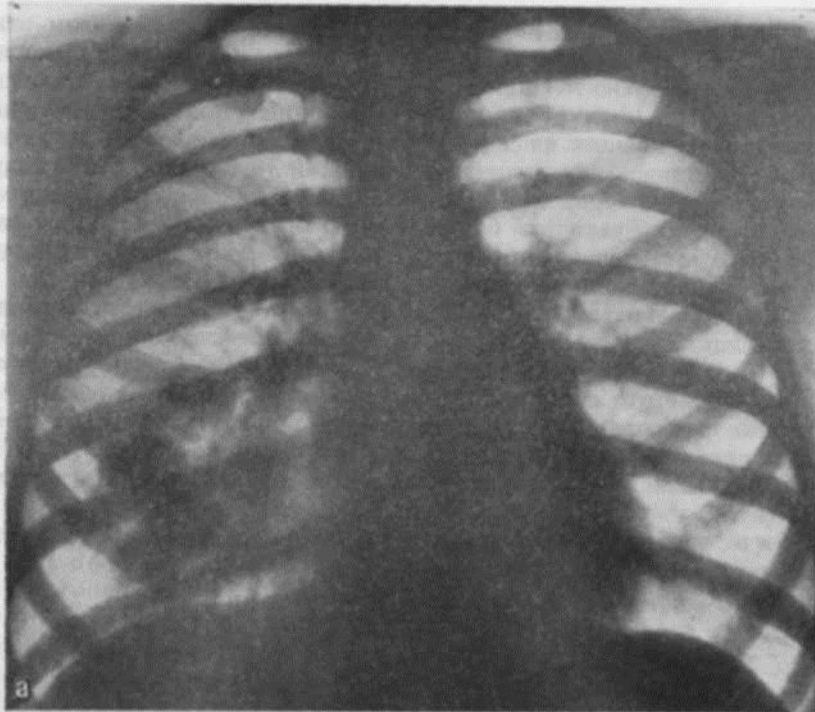
Опухоли легких у детей наблюдаются гораздо реже по сравнению со взрослыми. Однако описание случаев доброкачественных и злокачественных опухолей легких у детей уже перестало быть библиографической редкостью. Изучением клиники, диагностики и лечения опухолей легкого у детей занимались Т. П. Шарапюк (1956), Г. С. Бейлип (1961), В. Л. Богуславский (1961), Farber (1951), **Suter** (1957), Lowe (1960), Lawrence (1962) и др.

Доброкачественные опухоли. По локализации и **клиническому** течению выделяют центральные и периферические опухоли. Центральные опухоли располагаются в бронхах, чаще в главных, долевыми и сегментарными, а периферические — внутрипаренхиматозно.

Наиболее **распространенной** является классификация опухолей легких, разработанная В. И. Стручковым и А. В. Григорьяном (1964). Авторы предлагают выделять эпителиальные, мезодермальные и врожденные опухоли. К эпителиальным они относят папиллому бронха и аденому бронха, к мезодермальным — фиброму, липому, миому, неврогенные и сосудистые опухоли (гемангиомы, лимфангиомы) и к врожденным — гамартохондрому и тератому.

Среди эпителиальных опухолей у детей чаще наблюдается аденома бронха, которая располагается в главных или долевыми бронхах. В зависимости от размера она вызывает различной степени нарушение бронхиальной проходимости, что приводит к гиповентиляции доли (легкого) или ее ателектазу. Клиническая картина при аденоме бронха зависит от локализации опухоли, степени и длительности нарушения бронхиальной проходимости и в поздние сроки — от тяжести нагноения в **обтурированной** доли. В начальный период заболевания единственным клиническим симптомом является сухой кашель, в более поздние сроки, когда наступает полная обтурация бронха и возникает воспалительный процесс, у ребенка появляется мокрота, нередко с примесью крови.

При бронхоскопии определяют местоположение, размер опухоли и степень обструкции бронха. Опухоль имеет бледно-розовую или розовую окраску с сетью поверхностных извитых сосудов, легко кровоточащих при надавливании бронхоскопа на опухоль. Слизистая оболочка обычно не изменена. Ножка аденомы широкая, реже — узкая. При широкой ножке



**Рис. 54. Аденома правого легкого.**  
а — в правом легочном поле округлой формы тень (прямая проекция); б — то же (боковая проекция);

опухоль малоподвижна, при длинной — подвижна. При обтурации бронха бронхография позволяет определить состояние нижележащих отделов легкого. В случае неполной обтурации контрастное вещество, обтекая аденому («дефект наполнения бронха»), попадает в бронхиальное дерево доли (легкого), где чаще всего обнаруживают бронхоэктазы. При полной обтурации выявляется симптом «культы бронха».

Характер и объем хирургического вмешательства определяются размером опухоли, степенью нарушения бронхиальной проходимости и состоянием нижележащих отделов бронхиального дерева и паренхимы легкого. В ранние стадии роста опухоли при ее небольшом размере и нерезко выраженном нарушении вентиляции нижележащих отделов легкого, при отсутствии бронхоэктаза должна быть произведена попытка реконструктивно-пластической операции на бронхе. Выбор вида хирургического вмешательства определяется локализацией и размером опухоли. Наиболее щадящими являются клиновидные резекции участка бронха вместе с опухолью. При наличии бронхоэктазов и деформирующего бронхита производят резекцию доли или всего легкого.

Среди мезодермальных доброкачественных опухолей у детей чаще диагностируют сосудистые опухоли (кавернозная и капиллярная гемангиома и крайне редко — артериально-венозная аневризма) и нейрофибромы опухоли.

Кавернозная гемангиома локализуется чаще в нижних долях. Гемангиома может быть одиночной и многоветвистой. В связи с этим и размер ее различен — от 2 до 10 см в диаметре и более. Располагается опухоль в глубине легочной паренхимы или под плеврой. На ранних стадиях

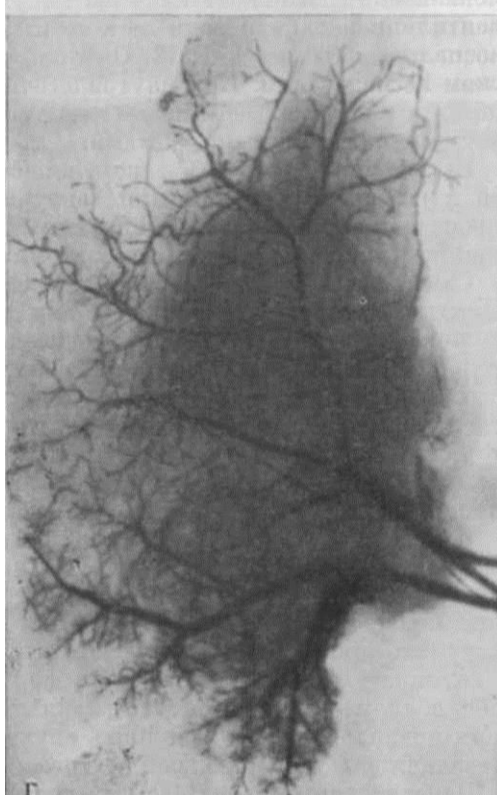
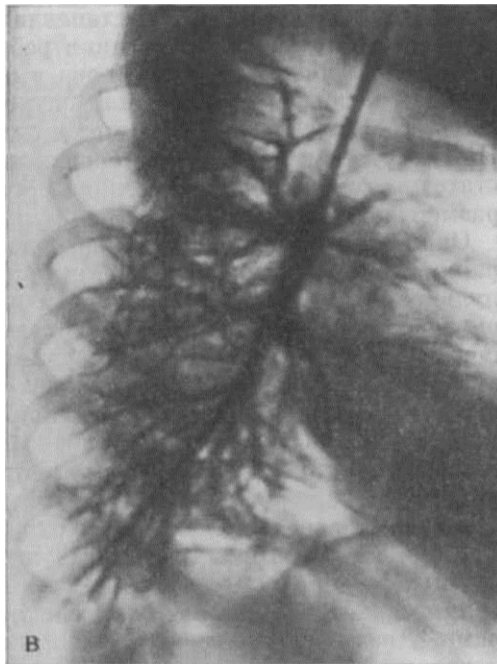


Fig. 54. (Продолжение).  
в — бронхограмма 4-й и 7-й бронхи, обтекающая опухоль; г — бронхограмма 4-й и 7-й бронхи, обтекающая опухоль. Скопления контрастного вещества в нижележащих отделах.

развития опухоли диагноз устанавливают только при профилактическом рентгенологическом обследовании ребенка, так как никаких клинических симптомов заболевания у ребенка в этот период не отмечается. В более поздние сроки при прорастании опухоли в просвет бронха возникает внезапно сухой кашель, в последующем с мокротой, нередко с примесью крови. При отсутствии прорастания бронха клинические признаки легочной недостаточности и «давления соседних органов» возникают только при большом размере опухоли.

Определить характер опухоли чаще всего удается только во время операции. Установить дооперационный правильный диагноз помогает ангио-пульмография. Тактика хирурга определяется локализацией и размером опухоли: при расположении кавернозной гемангиомы небольшого размера под плеврой производят экономную краевую резекцию легкого, при локализации в глубине паренхимы — удаление пораженной доли.

**Неврогенные опухоли.** Наиболее часто обнаруживается опухоль, исходящая из оболочек периферических нервов — невриномы и неврофибромы. Преимущественная локализация опухоли внутрилегочная, реже — внутрибронхиальная. Размер опухолей различен: от небольшой до 10—12 см в диаметре. Опухоли имеют округлую форму и собственную капсулу.

Клинические симптомы отсутствуют. Обычно неврогенная опухоль обнаруживается при рентгенологическом исследовании. На рентгено- и томограмме находят гомогенное затемнение округлой формы с четкими контурами. Дифференциальная диагностика трудна. При внутрибронхиальной локализации возникает клиника нарушения проходимости бронха с гипо-вентиляцией данной доли легкого и последующим развитием вторичных воспалительных изменений. Опухоль обнаруживается при бронхоскопическом исследовании. При внутрилегочной локализации невриномы необходимо провести дифференциальную диагностику с эхинококком, туберкулезом и непаразитарными кистами.

Выбор метода хирургического вмешательства определяется локализацией и размером опухоли. При внутрилегочном ее расположении лучше производить вылушивание опухоли или сделать сегментарную резекцию, при внутрибронхиальном — лобэктомия.

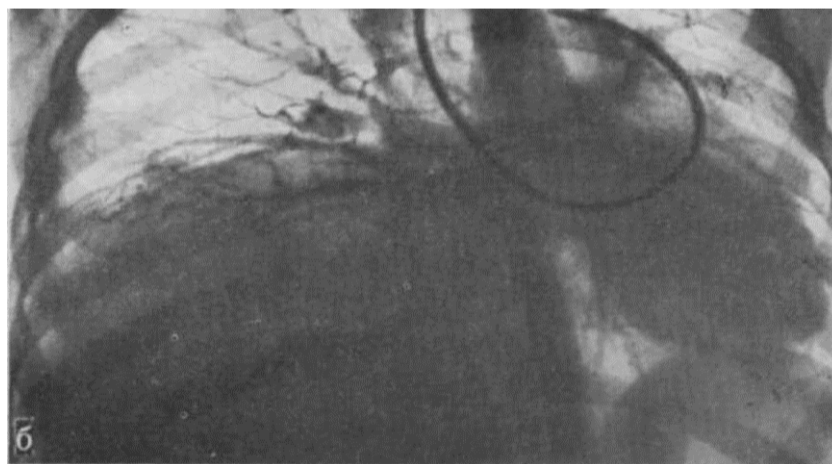
Среди врожденных опухолей легкого чаще встречается гамартоматоз. При морфологическом исследовании гамартомы обнаруживается большое количество хрящевой ткани, разделенной прослойками рыхлой соединительной ткани. Нередко находят участки обызвествления хрящевых долек с образованием костной ткани. Иногда в составе опухоли обнаруживают ткани и других органов (жировая, гладко-мышечная ткань и др.). Гемартоматоз встречается в любом возрасте. Чаще локализуется на периферии легкого, значительно реже — в центральной. Размер гамартомы различен, иногда она занимает все легкое.

Клинически гамартоматоз, как и другие доброкачественные опухоли, в большинстве наблюдений никак не проявляется. Растет медленно. У больного кашель, непостоянные боли в груди отмечаются крайне редко и только при большом размере опухоли. Как правило, гамартоматоз обнаруживают случайно при рентгенологическом исследовании. На рентгено- и томограмме определяется тень округлой формы с четкими контурами. Иногда в ней обнаруживается обызвествленный участок. Лечение хирургическое. Как правило, удается вылушить опухоль; реже прибегают к сегментарной резекции или удалению доли легкого.

Перечисленные выше формы следует дифференцировать с лимфогранулематозом (рис. 54), аденоматозом (рис. 55), опухолями брюшной полости (рис. 56) и злокачественными опухолями легких.

**Злокачественные опухоли легкого** встречаются у детей крайне редко. В литературе описаны лишь единичные случаи. Чаще у детей диагностируется недифференцированный медуллярный мелкоклеточный бронхогенный рак. Опухоль диагностируется у детей разного возраста: от

*Рис. 55. Лимфогранулематоз.*

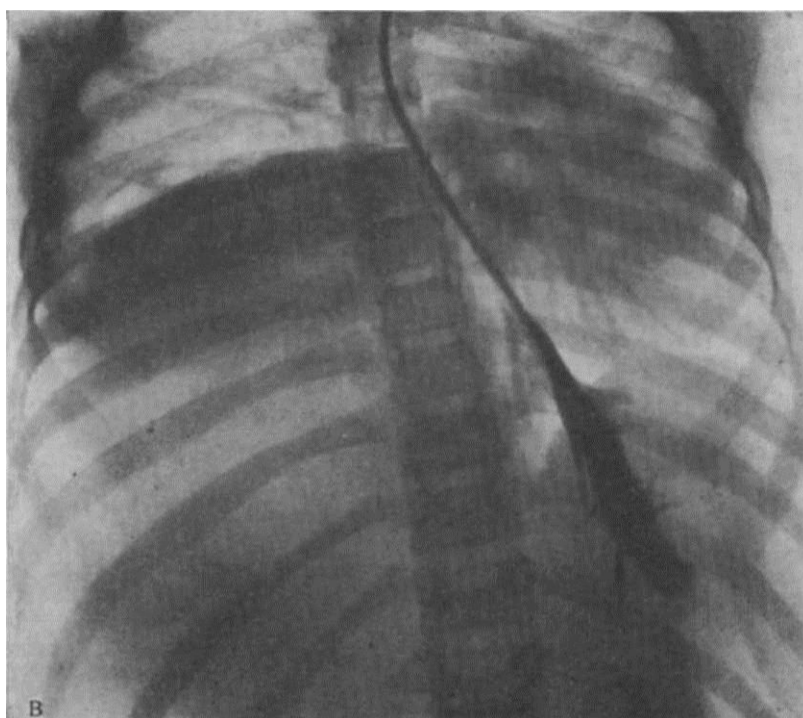


*рис. Ив.* Опухоль печени, симулирующая опухоль нижней доли правого легкого, диафрагмальную грыжу и секвестрацию.

а — ангиопульмонограмма (артериальная фаза), сосуды нижней доли правого легкого поджаты кверху и деформированы; б — аортограмма дополнительного артериального ствола, идущего по направлению к опухолевидному образованию, не обнаружено; в — кафография; нижняя полая вена резко смещена в левую сторону.

новорожденных до старшего школьного возраста. Основу образования злокачественных опухолей составляют остатки недифференцированных или эмбриональных клеток. Имеется предположение, что пороки развития легочной ткани (кисты, бронхоэктазы) также могут стать источником образования злокачественной опухоли.

В клиническом течении отмечается определенная закономерность: наряду с быстрым ростом опухоли в течение длительного времени сохраняет-



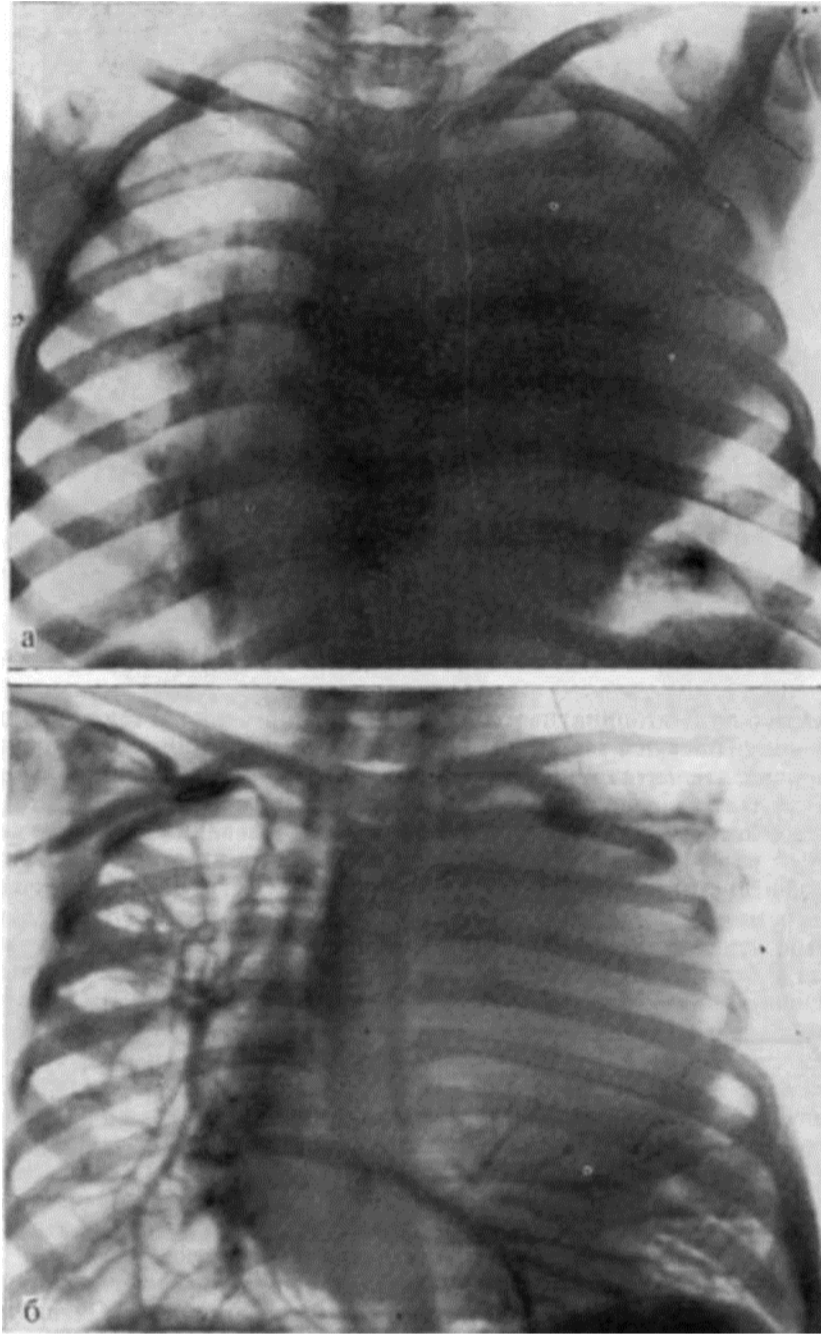
ся относительно благоприятное общее состояние ребенка. Резкое ухудшение состояния наступает при возникновении осложнений (кровотечение, пневмоторакс, ателектаз и др.) или при значительном увеличении опухоли, когда наступает сдавление соседних органов или выключение из акта дыхания всего легкого. Среди ранних симптомов заболевания иногда отмечаются сухой кашель, боли в груди, одышка. На поздних стадиях развития болезни диагностируется выпот в плевральной полости. В этот период на рентгенограмме обнаруживается неомогенное затемнение с нечеткими границами, локализующееся чаще в области корня легкого. Нередко выявляется ателектаз и гидропневмоторакс (особенно при эндобронхиальном расположении опухоли и разрушении ею плевры). В ряде наблюдений возникновение гидропневмоторакса является первым клиническим симптомом наличия опухоли. При бронхоскопии в случае эндобронхиального расположения опухоли слизистая оболочка бронха легко кровоточит, обнаруживается обтурация бронха, или инфильтрация его стенки, или концентрическое сужение просвета бронха. Установить характер опухоли иногда помогает катетеризационная биопсия через бронхоскоп. На бронхограмме выявляются обтекания контрастного вещества опухоли («плюс ткань») или обрубленный бронх («культя» бронха). При наличии плеврита в содержимом нередко обнаруживаются опухолевидные клетки.

Злокачественные опухоли рано метастазируют в лимфатические узлы средостения, подключичной области, шейные и забрюшинные. Очень часто метастазы обнаруживаются в бедренной кости, голени, лопатке, позвонках, реже — в околопочечной клетчатке, яичниках, почках и др. и очень редко — в печени и головном мозге.

В связи с **ранним** метастазированием опухоли нередко метастазы диагностируют раньше, чем обнаруживают опухоль в легком (рис. 57).

Лечение злокачественных опухолей комплексное: удаление (доли или ими всего легкого в зависимости от распространенности процесса), (Поражения бройхогенных лимфатических узлов с последующей рентген- и химиотерапией. Результаты лечения до настоящего времени остаются неутешительными.





*Рис. 57. Саркома верхней доли левого легкого.*  
а — позорили рентгенограмма. Гомогенное затемнение в области верхней доли левого легкого, сливающееся с тенью сердца; б — ангиопульмонограмма — сосуды здоровых сегментов левого легкого оттеснены книзу.

## БРОНХОЭКТАТИЧЕСКАЯ БОЛЕЗНЬ

Бронхоэктатическую болезнь впервые описал почти 150 лет назад Лаен-экс. К **настоящему** времени бронхоэктатической болезни посвящена огромная литература. Некоторые авторы бронхоэктатическую болезнь относят к **хронической пневмонии**, считают ее третьей стадией хронической пневмонии.

Если придерживаться современного взгляда на термин «**хроническая пневмония**» как понятие собирательное, объединяющее различные патологические состояния бронхо-легочной системы с **исходом** в пневмо-склероз и бронхоэктазы, следует **признать**, что последние **относятся** к одним из самых распространенных легочных заболеваний. По мнению А. Я. Цигельшпика (1948, 1962), среди заболеваний легких бронхоэктазы встречаются в 10—30% случаев.

По данным различных авторов (Ю. Ф. Домброшская, 1957; М. С. Мартов, 1959; А. М. Титова, 1965), частота распространения хронической пневмонии у детей колеблется от 0,76 до 11,7% и более.

**Этиология и патогенез.** Как показывает клинический опыт, истоки хронических бронхо-легочных процессов нередко восходят к периоду раннего детского возраста.

В основе причин возникновения и развития хронических заболеваний легких у детей лежат острые воспаления с затяжным течением (грипп, коклюш, корь, скарлатина и повторяющиеся катары верхних дыхательных путей). У ряда больных детей причиной хронических бронхо-легочных заболеваний могут служить бронхиальная астма, затяжной бронхит, острые гнойные процессы легких, туберкулез легких, пороки развития легких, муковисцидоз, инородные тела бронхов и ожоги пищевода.

Следует отметить, что в последнее время значительно уменьшилось число больных бронхоэктатической болезнью, причиной развития которых являются инородные тела трахеи и пищевода, а также ожоги пищевода.

Уменьшается также число больных бронхоэктатической болезнью, возникновение которой связано с так называемыми детскими инфекциями, нарушением питания, влиянием антенатальных и постнатальных вредных факторов, что объясняется улучшением социально-бытовых условий, материального обеспечения населения, проведением профилактических прививок повсеместно в нашей стране.

Если учесть возросшее за последние годы количество острых пневмоний с затяжным течением [до 45%, по Н. С. Молчанову (1965)], а также широкое распространение респираторных вирусных заболеваний, то становится понятной причина увеличения числа детей с явлениями хронического поражения бронхов и легочной ткани.

Всесторонние исследования вопросов этиологии и патогенеза заболеваний легких у детей, проведенные в Институте педиатрии АМН СССР, позволяют предположить, что основную роль в переходе острого бронхо-легочного процесса у детей в хронический играют снижение неспецифического иммунитета, а также патологические изменения, наступающие в бронхиальной, лимфатической и кровеносной системах легких.

По-видимому, вирусная инфекция, ведущая к ослаблению защитных механизмов лабильного детского организма и аллергизирующая его, активизирует условно патогенную микрофлору и создает благоприятные условия для возникновения затяжного рецидивирующего бронхита. Развитию хронического воспалительного процесса в легких у детей способствуют и такие факторы, как неблагоприятные условия внешней среды, неправильное вскармливание. Немалое влияние на развитие хронической пневмонии оказывают заболевания ротовой полости и верхних дыхательных путей (назофарингит, ларингит, тонзиллит, аденоидит, гайморит, кариес зубов).

Переходу острого воспалительного процесса в хронический может способствовать длительное течение первичного заболевания, несвоевременно

начатое и незаконченное лечение острой пневмонии, снижение иммунного барьера организма.

Одним из основных патогенетических факторов в этиологии бронхоэктазической болезни являются пороки развития бронхо-легочной ткани (см. «Некоторые вопросы теории пороков и аномалии легких»).

Хронические бронхо-легочные поражения в стадии образования бронхоэктазов носят полисегментарный мозаичный характер как по локализации необратимых патологических изменений, так и по степени их выраженности. Наряду со сформированными бронхоэктазами в одних отделах легкого в других нередко наблюдаются явления хронического бронхита. Клиническое течение заболевания в известной мере определяется степенью хронического поражения бронхиального дерева. Известно, что **бронхоэктазы** у детей всегда сопровождаются явлениями хронического бронхита в той или иной степени. У одних больных они носят распространенный характер, у других — локализованный в пределах нескольких сегментов, а чаще всего доли легкого.

Изучение рентгено-морфологической картины бронхоэктазов у больных свидетельствует о том, что бронхо-легочная ткань поражается неравномерно: чем ниже расположен пораженный сегмент или доля легкого, **тем** в большей степени они оказываются измененными. На бронхограммах наряду с выраженными изменениями, например в базальных или язычковых (среднедолевых) сегментах, менее резкие нарушения нередко обнаруживаются во 2-м, 3-м и 6-м сегментах. Рентгенологические изменения в области этих сегментов часто носят характер так называемого деформирующего бронхита.

При операционной ревизии легочная ткань пораженных отделов обычно «воздушна», менее яркой окраски, несколько уменьшена в объеме, **крепитирует** при пальпации. Гистологическое исследование оперatively удаленных частей легкого с патологически измененным бронхиальным деревом и воздушным видом их на операции [по данным И. С. Дергачева с соавторами, 1967] позволило установить, что эта воздушность кажущаяся, так как при микроскопии выявляется наличие хронического панбронхита нередко с перибронхиальным склерозом и перибронхиальной хронической пневмонией.

Значительные изменения выявлены со стороны регионарных лимфатических узлов. У детей дошкольного возраста лимфатические узлы корня легкого бывают резко гиперпластичны, сочны, залегают пакетами и окружены по сравнению с таковой у **длительно** болеющих детей более **старшего** возраста эластичной соединительнотканной капсулой. **Элементы** -капсулы в виде глухих циркулярных футляров находят эти кровеносные **сосуды** и плотно их сдавливают. При морфологическом исследовании лимфатических узлов и их капсулы выявлен резко выраженный склероз.

Определенные изменения обнаруживаются со стороны сосудов функционального кровотока легких. Методом прижизненного контрастирования сосудов легких — ангиопульмонографией (С. А. Счастный, 1967) было установлено, что у детей младшего возраста в пораженных отделах легких происходит резкое замедление кровотока, вплоть до полного прекращения его у детей более старшего возраста и у длительно болеющих детей. Полученные данные полностью подтверждаются результатами операционной ревизии сосудов и последующим морфологическим их изучением. Макро-и микроскопически было доказано, что сосуды ветвей легочной артерии и легочных вен склерозируются, происходит утолщение интимы с последующей перекалибровкой просвета сосудов (И. С. Дергачев, 1967).

Таким образом, в патогенезе бронхоэктазов существенная роль отводится переходу воспалительного процесса с бронхов и легочной ткани на лимфатическую и сосудистую системы.

Биологически целесообразная защитная реакция лимфатической системы легких, проявляющаяся у детей в период острого воспаления лимфати-

ческих узлов (гиперплазия), при затяжном процессе, суперинфекциях претерпевает значительные, иногда необратимые морфологические изменения и тем самым теряет свои защитные функции. Оставаясь увеличенными и уплотненными, лимфатические узлы, фиброзная капсула, пери-бронхиальные и периваскулярные футляры затрудняют отток лимфы, богатой различной микрофлорой, нарушают естественное самоочищение бронхиального дерева, а также регионарного кровотока в легких. Развивается необратимая картина бронхоэктатического перерождения легких.

В основе патогенеза бронхоэктазий лежит нарушение дренажной функции бронхиального дерева в результате воспалительного процесса в бронхиальной стенке (хронический бронхит), приводящего к развитию сегментарного пневмосклероза. Современная патогенетическая концепция — бронхогенный путь поражения, нарушение дренажной функции бронхов, ателектаз, находит подтверждение в ряде исследований. У определенного процента детей хронический бронхит обнаруживается неравномерно, что ведет к образованию участков безвоздушной, склерозированной и эмфизе-матозно измененной легочной ткани некоторых сегментов. Все это связано с нарушением вентиляции и дренажной функции на уровне бронхиол, мелких и средних бронхов и трактуется как дистелектаз легочной ткани [по А. И. Абрикосову и А. И. Струкову (1954), — дйсэктаз].

Результаты исследований, полученные в Институте педиатрии АМН СССР, позволяют считать, что в основе хронической пневмонии лежит ограниченный (сегментарный, долево) пневмосклероз, сопровождающийся деформацией бронхов в той или иной степени. Развитие пневмосклероза является основным фактором, определяющим хронификацию процесса. При этом деформирующий бронхит и бронхоэктазы, которые могут наблюдаться и при затяжном, т. е. при принципиально обратимом, процессе, становятся стойкими именно в результате склеротических изменений в пара-бронхиальном участке легкого. Это означает, таким образом, что пневмосклероз, являясь завершением конечной фазы затяжной пневмонии при ее неблагоприятном исходе, дает начало качественно новому процессу — хронической пневмонии. При благоприятном же исходе затяжной пневмонии, т. е. при рассасывании пневмонических изменений без развития пневмосклероза, имевшиеся расширения бронхиол или их деформации также претерпевают обратное развитие (С. В. Рачинский, 1973).

Таким образом, в патогенезе развития хронического пара-бронхиального пневмонического процесса в легких у детей можно выделить два варианта течения патологического процесса. При первом варианте наступает нарушение дренажной функции магистральных бронхов, ателектазирование значительных участков легочной ткани (легкое, доля, сегмент). Длительное нарушение дренажной функции, сопровождающееся воспалительным процессом этого отдела легочной ткани, при неблагоприятном течении завершается развитием пневмосклероза и бронхоэктазов. При втором варианте происходит нарушение проходимости бронхиол, мелких и средних бронхов, развивается ателектаз респираторных отделов легочной ткани, чередующейся с участками компенсаторной эмфиземы (дистелектаз).

Классификация. В основу многих классификаций положен принцип патогенетически единых механизмов хронических воспалительных процессов легких с исходом в пневмосклероз. На этой основе А. И. Рубель (1925, 1931), В. А. Чуканов (1937), К. Г. Никулин, В. В. Костина (1962), Б. Е. Вотчал (1962), С. В. Рачинский с соавторами (1971) объединили их в одну нозологическую единицу — пневмосклероз.

Многие авторы (А. Н. Бакулев, Р. С. Колесникова, 1961) пытаются объединить все воспалительные процессы легких в одну группу легочных заболеваний на том основании, что последние склонны к обширному абсцедированию. Предлагалось все формы хронических воспалительных процессов легких объединить под собирательным названием «хроническая пара-бронхиальная пневмония» (А. Т. Хазанов, 1947). На основании этого

•С. П. Борисов (1955) ввел классификацию хронической пневмонии с делением ее на стадии.

Некоторые исследователи, в частности А. М. Кропачев (1965), сохраняя термин «хроническая пневмония», делят ее по клиническим признакам на типичные и редкие формы, что едва ли улучшает классификацию.

Классификации хронической пневмонии у детей носят условный характер. Это объясняется общностью многих клинических и патоморфологических признаков три различных с точки зрения этиологии и патогенеза хронических воспалительных процессах легких, которые послужили основанием к объединению их термином «хроническая пневмония».

Детям с заболеваниями верхних дыхательных путей и аллергическими проявлениями со стороны дыхательной системы нередко ставят диагноз хронической пневмонии с астматическим компонентом, хронической пневмонии на почве бронхиальной астмы, «угрожаемых по хронической пневмонии», и др. Так, до данным санатория «Отрадное», с ошибочным диагнозом хронической пневмонии I и II стадии поступает до 22% детей в год. Гипердиагностика хронических заболеваний легких у детей объясняется сходством симптомов с аллергиями дыхательной системы.

Поскольку трудности дифференциального диагноза не всегда позволяют успешно разграничить истинно хронически протекающие воспалительные процессы в бронхо-легочном аппарате от аллергических и воспалительных заболеваний вышележащих отделов дыхательного тракта, среди педиатров наметилась отчетливая тенденция к сведению этих патологических состояний к единому диагнозу — диагнозу хронической пневмонии. Являясь понятием собирательным, термин «хроническая пневмония» обезличивает определенные нозологические единицы и уводит от истинного понимания патологического процесса. Объединение разнообразных воспалительных процессов легких собирательным понятием «хроническая пневмония» не способствует изучению этиологии и патогенеза этих заболеваний, улучшению диагностики и выбору патогенетических методов лечения. Выделение хронического бронхита, бронхоэктатической болезни как нозологических единиц и группы хронических деструктивных форм поражения легочной ткани следует считать оправданным, так как последние имеют характерную клинко-рентгеноморфологическую картину.

Благодаря работам ленинградских авторов и прежде всего А. Я. Цигель-ышкова (1948) широкое распространение в нашей стране получил термин «бронхоэктатическая болезнь», который способствовал прогрессивной попытке объяснить многие формы хронических бронхо-легочных заболеваний. Серьезного внимания и положительной оценки заслуживают классификации, разработанные Б. Э. Линбергом в 1949—1955 гг., Н. К. Осиповым (1956), А. Н. Бакулевым с соавторами (1961), Ф. Г. Угловым (1950), В. И. Стручковым (1958-1967).

Из ряда предложенных классификаций наиболее удачной следует признать классификацию В. И. Стручкова. В этой классификации наряду с характеристикой этиологических, патогенетических, а также патоморфологических факторов предусматриваются фазы развития заболевания и степень функциональных нарушений в организме больного. Однако классификация В. И. Стручкова основана на анализе взрослых больных и, к сожалению, не может в полной мере охарактеризовать течение патологического процесса у детей.

С точки зрения морфологических нарушений, объема поражения и его локализации при воспалительных процессах легких у детей, как правило, не находят прямых параллелей со степенью функциональных нарушений.

Придерживаясь точки зрения большинства современных авторов, которые относят бронхоэктазии, хронический бронхит и другие воспалительные процессы к заболеваниям на почве сегментарного пневмосклероза, в клинике детской хирургии Института педиатрии АМН СССР разработана и предложена наиболее приемлемая группировка хронических заболеваний

легких и пограничных с ними состояний у детей (истинные хронические неспецифические воспалительные заболевания легких и пограничные аллергические и другие системные заболевания легких). К ним относятся: 1) хронический бронхит с локализованным пневмосклерозом; 2) хронический бронхит с диффузным пневмосклерозом; 3) бронхоэктатическая болезнь или бронхоэктазия (врожденная и приобретенная формы), 4) хронические нагноения легких, 5) болезнь оперированного легкого.

**Клиника.** По данным различных авторов, хронический бронхит и бронхоэктатическая болезнь наблюдаются в разном возрасте, однако наиболее часто в возрасте до 20 лет. Это послужило основанием бронхоэктатическую болезнь считать болезнью детского возраста (А. А. Кисель, 1926; А. Я. Цп-гельпик, П. А. Куприянов, 1955; А. П. Колесов, 1959; С. Х. Авдалбекян, 1967; **Вгагег**, 1925; и др.).

Истоки формирования хронических бронхо-легочных процессов нередко восходят к периоду раннего детского возраста. Так, выраженные симптомы бронхоэктатической болезни впервые отмечены в возрасте до 3 лет у 70% детей.

**Анамнез.** Иногда клинические признаки **бронхоэктатической** болезни появляются рано — в первые месяцы и годы жизни ребенка, что наводит на мысль о врожденном характере заболевания. В других случаях родители могут почти точно указать более поздние сроки заболевания, возникшего у ребенка в возрасте 3—7 лет. Это послужило основанием для выделения двух типов анамнеза, на основании которых делались выводы о врожденном или приобретенном характере заболевания (Sailerbrüch, Krampf, 1927).

Однако нельзя полностью разделить приведенную выше точку зрения, поскольку клинико-рентгенологические исследования свидетельствуют о значительном удельном весе приобретенной формы бронхоэктатической болезни, возникшей у детей раннего возраста (в 80% случаев). На современном уровне наших знаний даже при самом тщательном клинико-рентгенологическом исследовании у большинства детей невозможно установить врожденную форму заболевания. Наиболее типичным анамнезом у детей, страдающих бронхоэктатической болезнью, следует считать повторные пневмонии и заболевания верхних дыхательных путей.

Весьма существенными являются указания родителей на связь настоящего заболевания с предшествовавшими инфекционными заболеваниями: гриппом, корью, коклюшем, а также с острыми пневмониями, инородными телами трахео-бронхиального дерева, пищевода, ожогами пищевода.

Из анамнеза иногда выясняют некоторые наследственные и конституциональные факторы, безусловно влияющие на характер заболевания. К ним в первую очередь относится склонность родителей к бронхоспазму, заболеваниям верхних дыхательных путей на почве гиперплазии лимфатической ткани носоглотки, аллергическим проявлениям, не связанным с воздействием внешних факторов.

**Жалобы.** Дети с хроническими неспецифическими воспалительными заболеваниями легких и их родители предъявляют самые разнообразные жалобы, которые можно разделить на субъективные и объективные, характерные для заболеваний системы дыхания.

Такое разделение весьма существенно, поскольку у врача, исследующего ребенка, создается полное представление о больном, о характере заболевания и его течении, об активности патологического процесса, о нарушении функции многих органов и систем.

К субъективным жалобам относят слабость, вялость, быструю утомляемость, раздражительность, пониженный аппетит, снижение интересов ребенка, нежелание принимать участие в играх со сверстниками. Нередко родители обращают внимание на частую головную боль, беспокоящую ребенка, потливость, боли в руках, ногах, артралгии, температурную реакцию.

Одним из основных симптомов бронхоэктатической болезни у детей является кашель с выделением мокроты. Характер кашля при бронхоэктатической болезни у детей имеет свои особенности. Как правило, он возникает при переходе ребенка из состояния покоя к активной физической деятельности (подвижные игры и др.) и наиболее часто наблюдается после сна.

У одних детей кашель может быть постоянным, выраженным, особенно у детей более старшего возраста и длительно болеющих. Кашель всегда сопровождается выделением мокроты, после чего на некоторое время обычно прекращается. У детей раннего возраста кашель может быть не столь выраженным и сводится в основном к постоянному покашливанию. Необходимо отметить, что большинство детей раннего возраста мокроту заглатывают.

При современном течении бронхоэктатической болезни, когда запущенные случаи заболевания становятся все более редкими, не наблюдается значительного выделения мокроты. Обычно при самом тщательном учете количества суточной мокроты (ее бывает не более 20—30 мл) количество ее несколько увеличивается (до 40—60 мл и более) у детей более старшего возраста и у длительно болеющих, а также у детей с двусторонней локализацией бронхоэктазий.

Результаты посевов мокроты имеют определенное диагностическое значение в период предоперационной подготовки с точки зрения оценки эффективности санации трахео-бронхиального дерева и весьма условное — при выборе антибиотика в период обострения заболевания.

У детей в отличие от взрослых чрезвычайно редко наблюдается кровохарканье.

Жалобы на боли в грудной клетке для детей младшего возраста нехарактерны. У длительно болеющих детей (в течение 10—12 лет) этот симптом отмечается в 8% случаев. Обычно такие жалобы в период ремиссии предъявляют девочки в возрасте 12—14 лет с выраженной астенической конституцией. В период обострения заболевания они жалуются на боли в грудной клетке, возникающие при мучительном кашле.

Клиническое проявление легочного нагноения у детей определяется общим симптомокомплексом, характеризующим многие хронические заболевания легких. Сочетание этих симптомов не обязательно. Одни симптомы заболевания могут быть постоянными, другие — периодическими. Нередко к ним присоединяются катаральные явления со стороны носоглотки и бронхоспазм, особенно у детей младшего возраста.

Несмотря на многообразие клинической симптоматики и индивидуальные особенности заболевания, в течении бронхоэктатической болезни у детей имеются определенные закономерности. С позиций клинициста в заболевании можно выделить легкую, среднетяжелую и тяжелую формы.

Легкая форма характеризуется стабильностью патологического процесса с длительным отсутствием прогрессирования болезни. Клинические симптомы могут быть самыми разнообразными, но они минимальны и обычно не вызывают большого беспокойства у родителей и больного. Обязательным симптомом является наличие спорадического, в редких случаях постоянного кашля с мокротой, характер которой разнообразен. В период полной ремиссии мокроты может не быть или она выделяется в небольшом количестве и имеет слизистый характер. При обострении процесса мокрота становится слизисто-гнойной или гнойной, количество ее несколько увеличивается. В период ремиссии самочувствие больного удовлетворительное, полностью отсутствуют жалобы на недомогание. Частота обострений незначительна: при хорошем режиме и уходе за больным обострения могут отсутствовать в течение года и более. Заболевание носит латентный характер. Однако следует отметить, что при перкуссии и аускультации постоянно определяются патологические симптомы в зонах поражения (ослабленное дыхание, сухие и влажные хрипы и др.). Температурная реакция па-

блюдается только в период обострения. Температура обычно невысокая, держится непродолжительное время и быстро нормализуется при назначении постельного режима, отхаркивающих, жаропонижающих и антибактериальных средств. Функциональные нарушения аппарата дыхания и сердечно-сосудистой системы минимальны и могут быть выявлены только в период рецидива заболевания.

Среднетяжелая форма характеризуется рецидивирующим течением патологического процесса с выраженным нарушением функционального состояния органов.

При оценке жалоб ведущими являются указания на признаки хронического бронхита с довольно частыми температурными вспышками и недомоганием. Закономерность в периодичности вспышек установить трудно, но имеется несомненная связь с сезоном года, режимом жизни и питанием. Количество вспышек колеблется от 2—3 до 6—8 в год. Кашель носит постоянный характер, усиливается при обострении, сопровождается отхождением гнойной мокроты в количестве, в 2—3 раза большем, чем у больных с легкой формой заболевания. Температурная реакция принимает нередко затяжной характер. Субфебрильная температура сопровождается недомоганием, потерей аппетита, снижением интересов.

При объективном исследовании обращает на себя внимание внешний вид больного. Кожные покровы, как правило, бледны, влажны, губы яркой, насыщенной окраски. При физической нагрузке (10—12 приседаний) цвет их темнеет и длительное время не приходит к исходному. Одновременно констатируют одышку и учащение пульса. Нормализация числа дыханий в минуту и сердцебиений после дозированной физической нагрузки значительно отстает по сравнению с возрастной нормой. Примерно у 60% больных можно отметить уменьшение веса по сравнению с возрастной нормой. У 10—12% детей наблюдаются начальные изменения **конце\*** вых фаланг пальцев рук и ног по типу барабанных палочек. Грудная клетка у 20—30% детей имеет значительные изменения: спадение, отставание в акте дыхания той или другой ее половины, втяжение межреберных промежутков при вдохе, участие в акте дыхания вспомогательной мускулатуры. У ряда детей на расстоянии можно слышать хриплое дыхание. Перкуторно, как правило, можно определить признаки уменьшения воздушности легочных полей.

Аускультативно чаще выслушиваются мелкопузырчатые, крепитирующие и сухие хрипы. Локализация их не изменяется при откашливании и перемене положения больного. У подавляющего большинства детей хрипы выслушиваются в нижних, задних и боковых отделах грудной клетки и только у 5—7% хрипы носят рассеянный характер. Консервативное лечение, в том числе и санаторно-курортное, имеет кратковременный эффект.

Тяжелая форма характеризуется непрекращающимся воспалительным процессом в бронхиальной системе с постепенным ухудшением общего состояния. Тяжесть состояния больных связана прежде всего с грубыми отклонениями в деятельности системы дыхания и кровообращения, а также с интоксикацией. На первое место выступают симптомы хронической кислородной недостаточности, выражающиеся в одышке, усиливающейся при физической деятельности и подвижных играх, а также цианозе и быстрой утомляемости. Отмечается значительное отделение гнойной мокроты, количество которой заметно увеличивается при выраженном обострении. При задержке мокроты у больных повышается температура (иногда до высокого уровня) и держится обычно 2—3 сут и более. Иногда после удачно проведенного позиционного дренажа или при случайной перемене положения тела одномоментно может отойти значительное количество мокроты.

У детей младшего возраста в анамнезе обычно имеются указания на постоянное рецидивирующее течение пневмонии со значительным нарушением функционального состояния и температурной реакцией. У детей



более старшего возраста анамнез на ранних этапах болезни менее характерен, но затем, с момента появления гнойной мокроты, наблюдаются постоянные обострения заболевания с очень короткими ремиссиями, возможно развитие истощения и отставание в физическом развитии. Эффект от применения антибиотиков и проведения санаторно-курортного лечения кратковременный. Заметного преобладания двусторонней локализации бронхоэктазов над односторонней у детей этого возраста отмечено не было. Больные жалуются на кашель с выделением значительного количества мокроты, носящей выраженный гнойный характер. Кашель является постоянным у этих детей.

Другой основной жалобой у этих детей является быстрая утомляемость, слабость и повышенная раздражительность, которые вполне можно объяснить хронической гнойной интоксикацией.

При тяжелом течении бронхоэктазий дети старшего возраста предъявляют определенные субъективные жалобы, относящиеся к нарушению деятельности сердечно-сосудистой системы. К ним относятся неприятные ощущения при быстрой перемене положения тела, усиление сердцебиения, возникающее и длительное время не исчезающее при физической нагрузке. На боли в области сердца дети обычно не жалуются.

При осмотре обращает на себя внимание выраженная одышка, которая обычно не связана с затруднением носового дыхания и проявляется при выполнении легкой физической нагрузки (10—12 приседаний). При этом имеется выраженное участие в акте дыхания вспомогательной мускулатуры с втяжением межреберных промежутков. При односторонней локализации патологического процесса с вовлечением в процесс всего легкого наблюдается почти полное исключение из акта дыхания пораженных отделов грудной клетки. В случаях двусторонней локализации наблюдается деформация грудной клетки.

При перкуссии отмечается самая разнообразная патология. У детей с односторонним поражением легкого при полном отсутствии воздушности легочной ткани выявляется тупость над всем пораженным отделом. При **сохранении** воздушности части легочной ткани (у 50% больных при поражении всего легкого), чаще в области верхушки, наблюдается коробочный оттенок перкуторного легочного звука, что свидетельствует об эмфизематозном изменении верхних сегментов легкого. В нижних же отделах грудной клетки отмечается укорочение перкуторного звука до тупого.

При двусторонней локализации бронхоэктазов, особенно в случаях хронического ателектаза, легочный перкуторный звук также укорочен. При перкуссии в верхних отделах в 30—40% наблюдений выявляется коробочный оттенок легочного перкуторного звука.

Границы сердца, как правило, изменены. Отмечается декстропозиция сердца, что связано со значительным смещением последнего в результате ателектаза и пневмосклероза правого легкого и смещением границ сердца в левую сторону при уменьшении объема пораженной легочной ткани левого легкого. Ослабление или усиление тона, систолический шум в области верхушки сердца выслушиваются у подавляющего большинства детей этого возраста. Других характерных перкуторных и аускультативных изменений в области сердца не наблюдается.

Локализация. Односторонний процесс наблюдается приблизительно у 70% детей с бронхоэктатической болезнью, двусторонний — у 30% детей.

На основании клинического опыта доказано, что воспалительный процесс при бронхоэктазиях у детей имеет сегментарное распространение. В локализации бронхоэктазов наблюдается определенная закономерность. В пределах нижней доли и язычковых сегментов левого легкого они обнаруживаются у 34% оперированных детей. Изолированное поражение базальной группы сегментов при непораженном 6-м сегменте нижней доли легкого наблюдается у 36% детей. Поражение, ограниченное 1—2 сегментами, например в 4-м и 5-м, 7-м и 10-м, находят только у 8% детей. Зна-

чительно чаще процесс носит (выраженный долевым характер с вовлечением всех сегментарных бронхов доли. Частота поражения других отделов бронхо-легочной системы при бронхоэктатической болезни у детей столь четкой выраженности не имеет. Необходимо отметить, что наряду с указанными локализациями бронхоэктазов у 25% больных обнаруживается деформация или цилиндрическое расширение бронха 3-го сегмента, граничащего с отделами легких, подвергшихся наиболее грубым морфологическим изменениям.

Сегменты верхней и средней долей поражаются значительно реже (в 2% случаев), что большинство хирургов связывают с менее активным их участием в дыхательных движениях и с меньшим развитием легочной паренхимы в отличие от нижней доли легкого. Патологический процесс при одностороннем поражении чаще локализуется в 4—5-м сегменте, 8—10-м сегменте слева и 6—10-м сегменте справа, т. е. захватывает 5 из 9 сегментов слева и 10 сегментов справа. При двустороннем заболевании чаще поражаются обе нижние доли, т. е. 9 сегментов, **значительно** реже — 10 сегментов и более.

**Диагностика.** В ряду современных методов диагностики хронических неспецифических воспалительных бронхо-легочных заболеваний наряду с клиническими методами существенная роль отводится рентгенологическим исследованиям (обзорная рентгенография, томография, бронхография и ангиопульмопография).

Правильная оценка полученных данных имеет важное **значение** не только для диагностики и лечения патологического процесса, но и для изучения некоторых вопросов генеза заболевания.

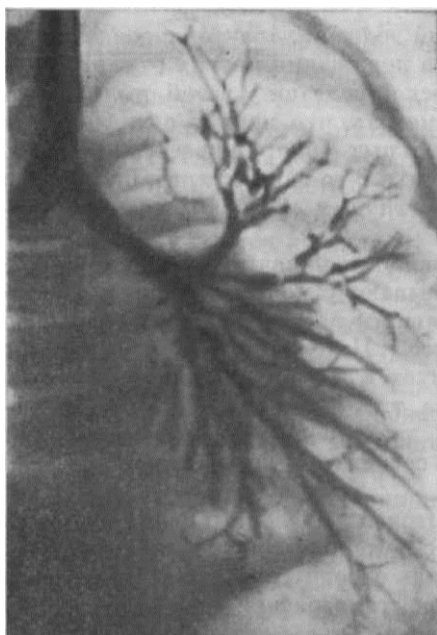
Основным требованием, предъявляемым к рентгенологическим методам исследования у детей, является получение исчерпывающих данных при минимально допустимом облучении больного. Поэтому все диагностические методы проводят последовательно, начиная с более простых. Сложные методы применяют тогда, когда предыдущие исследования не дали необходимых сведений.

Обзорная рентгеноскопия и рентгенография грудной клетки. По вопросу о разрешающей способности обзорной рентгенографии грудной клетки у детей, страдающих хроническими неспецифическими воспалительными заболеваниями легких, в литературе до настоящего времени не существует единого мнения. Так, Teschendorf (1939) Diamond, van Loon (1942), Caffey (1950), Lozen (1951), Fisher (1952) считают, что обзорная рентгенограмма не позволяет выявить характерных для бронхоэктатической болезни рентгенологических симптомов. Ю. Н. Соколов и Л. С. Розенштраух (1958) указывают, что обычное рентгенологическое исследование не всегда обеспечивает возможность для устанавливающей диагностики бронхоэктазий. В противоположность этой точке зрения Ogilvie (1941), Good (1945), Rubin (1956) и др. указывают на высокую разрешающую способность обзорной рентгеноскопии и рентгенографии в диагностике бронхоэктазий.

По данным Good (1945), на основании этих методов исследования у 45% больных можно заподозрить бронхоэктазий, а Gudbjers (1955, 1957) обнаружил характерные признаки этого заболевания у 92,9% больных.

Проводимая большинством авторов рентгенологическая семиотика бронхоэктатической болезни при обзорной рентгенографии складывается из следующих признаков: 1) усиления и деформации легочного рисунка в области поражения, 2) плевральных изменений (облитерация синусов, утолщение междолевой плевры, диафрагмальные сращения), 3) смещения срединной тени диафрагмы, наличия медиастинальной грыжи, 4) кольцевидный «сотовидный» теней в периферических отделах легких и больших полостей, содержащих воздух, 5) ателектаза и локальной эмфиземы.

Из перечисленных признаков можно выделить прямые и косвенные. К прямым относится наличие больших полостей, заполненных воздухом,



а также значительное утолщение и уплотнение стенки бронхов, косвенным — ателектаз и локальная эмфизема.

Указанные рентгенологические симптомы позволили установить диагноз бронхоэктатической болезни у 85% больных. Наибольшее значение придается наличию в легочной ткани больших воздушных полостей, характерных для поликистозного легкого или мешотчатых опорожненных бронхоэктазов, кольцевидным «сотоподобным» теням в периферических отделах легких и ателектазу. Среди больных бронхоэктазиями около 30% составляют дети с долевыми ателектазами (по данным клиники детской хирургии Института педиатрии АМН СССР).

Остальные признаки, обнаруживаемые на обзорной рентгенограмме, характеризуют в большей степени состояние легочной ткани пораженных отделов и не являются патогномичными только для бронхоэктатической болезни.

Следует подчеркнуть, что обнаруживаемая рентгенологом так называемая нормальная обзорная рентгенограмма не дает основания для полного исключения бронхоэктазии. В этих случаях необходимы дополнительные исследования.

Целесообразность применения томографии для выявления бронхоэктазии многими рентгенологами оспаривается, и только некоторые из них указывают на ее большую диагностическую ценность (Б. Гладыш, 1966; Lodin, 1953; Burke, 1958; Kadranka, 1966).

Таким образом, обзорная рентгенография и томография позволяют, как правило, определенно высказаться в пользу диагноза бронхоэктатической болезни или заподозрить ее. Уточнение объема и характера поражения бронхов, а при неясном диагнозе и установление его возможны при проведении бронхографии.

Основным диагностическим признаком на бронхограмме, как следует из самого определения болезни, является расширение просвета бронхов. Во всех случаях речь идет о расширении бронхов, расположенных дистальнее долевого.

Современные классификации бронхоэктазов включают деление их по геометрической форме расширения. Впервые оно было предложено Biermer (1860), Ewart (1889), которые выделили три формы: цилиндрическую, веретенообразную и мешотчатую. После внедрения бронхографии эта терминология была применена в описании бронхов по бронхограммам. Каждый бронх, не суживающийся к периферии или расширенный, рассматривается как патологический. Эти изменения вызваны функциональными или анатомическими нарушениями.

Цилиндрические, трубчатые бронхоэктазы характеризуются равномерным расширением просвета бронхов I — IV порядков (сегментарные бронхи принимаются за бронхи I порядка). Большинство бронхов, расположенных дистальнее бронхов IV—VI порядка, главным образом боковые, блокированы либо мокротой, либо грануляциями (облитерирующий бронхит) (рис. 58"). Контуры бронха обычно неровные, поэтому различают четковид-

ные и варикозные бронхоэкстазы, которые являются разновидностью цилиндрических бронхоэкстазов.

Для мешотчатых бронхоэкстазов характерно шаровидное или овоидной формы расширение бронхов I порядка. Размеры их переменны. Дистально расположенные отделы бронхиального дерева полностью заблокированы (рис. 59).

Веретенообразные бронхоэкстазы являются относительно редкой формой. Обычно наблюдается диффузное поражение бронхиального дерева обоих **легких** (рис. 60). В бронхах I—V порядка выявляется веретенообразное расширение просвета с четкими контурами. Непосредственно после расширения бронх имеет нормальный просвет.

Блокада дистальных отделов может быть выражена различно (Miiller, Masschoff, 1959; Williams, Campbell, 1960; Petranui, 1986).

У одного и того же больного, как правило, обнаруживается сочетание нескольких видов бронхоэкстазов. В бронхах долей или сегментах, смежных с пораженными участками, нередко наблюдается деформирующий бронхит. Степень его выраженности и распространенности различна.

Вероятно, опорным дифференциально-диагностическим признаком, позволяющим различать выраженные стадии деформирующего бронхита от начальных форм бронхоэкстазов, могла бы служить степень контрастирования дистальных отделов бронхиального дерева.

По данным Reid (1950), White-well и Churchill (1953), большей выраженности бронхоэкстазов соответствует большая степень развития облитерирующего бронхолигита. Облитерирующий бронхит и бронхолит наряду с блокадой бронхов, мокротой и слизью являются причиной не заполнения **контрастным** веществом дистальных отделов бронхиального дерева.

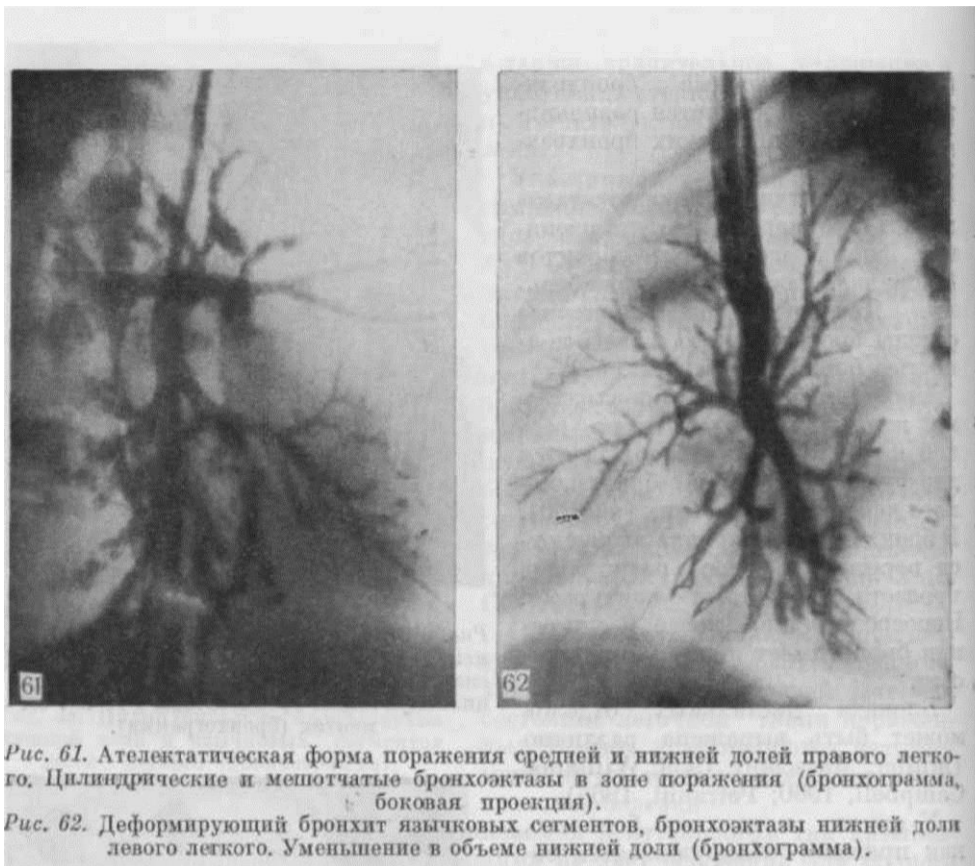
Таким образом, при отсутствии контрастирования дистальных отделов бронхиального дерева (после предварительной санации его) с большой долей вероятности можно предположить наличие бронхоэкстазий.

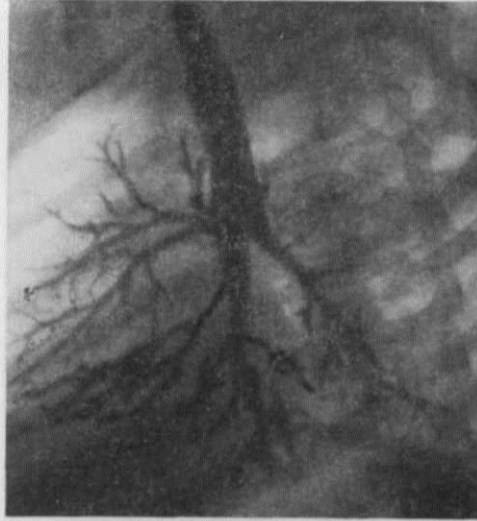

Рис. 59. Мешотчатые бронхоэкстазы в нижней доле правого легкого (ателектатическая форма), деформирующий бронхит и цилиндрические бронхоэкстазы в IV и V сегментах (бронхограмма).

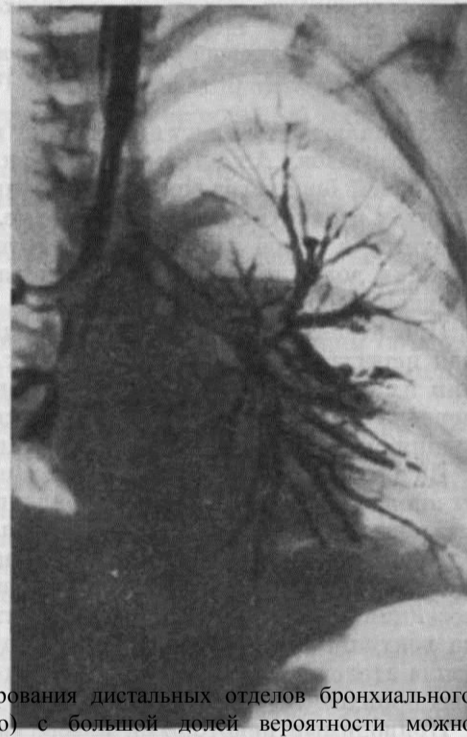

Рис. 60. Веретенообразные бронхоэкстазы язычковых сегментов (бронхограмма).



Различают ателектатическую и бронхитическую формы бронхоэктазов. Ателектатическая форма характеризуется соответствующей бронхографической картиной: резкое сближение сегментарных бронхов и однотипное их поражение. Чаще патологический процесс локализуется в левой нижней доле. У ряда больных наблюдается ателектаз, нижних долей обоих легких. Отмечается сочетание ателектаза нижней и средней долей правого легкого.

При ателектатической форме бронхоэктазов обнаруживается значительная перестройка легкого в смежных областях, выражающаяся в увеличении их объема. Для детей характерна большая компенсаторная реакция: нередко уменьшение объема ателектазированной доли не вызывает смещения органов средостения и диафрагмы.

На бронхограмме наблюдается смещение долевых бронхов, увеличение углов деления бронхов всех порядков здоровой доли, и чем дистальнее расположен бронх, тем больше увеличивается угол деления (рис. 61, 62, 63).

При ателектазе нижней доли левого легкого наблюдается дугообразный изгиб бронхов язычковых сегментов, иногда очень выраженный (после-резекции величина его возрастает, что в ряде случаев оказывает влияние на вентиляционную и дренажную функции). Дифференциальная диагностика ателектатической формы бронхоэктазов, гипоплазии доли и врожденных бронхоэктазов крайне трудна.

Приводимые некоторыми авторами (Г. Л. Воль-Эпштейн, Л. С. Тапинский, 1963) диагностические рентгенологические признаки для долевой гипоплазии встречаются и при ателектатических формах бронхоэктазов. Поэтому даже морфологическое исследование резецированной легочной ткани в большинстве наблюдений не позволяет достоверно высказаться в пользу гипоплазии или отвергнуть ее.

У детей выявлена определенная закономерность между локализацией бронхоэктазов и их генезом. Бронхо-легочные поражения при первичном

туберкулезе у 70% детей, осложняются развитием бронхоэктазов. Чаще всего они локализируются в верхней и средней долях правого легкого. При бронхоэктазах, развившейся на фоне неспецифической инфекции, бронхоэктазы обнаруживаются чаще в базальных сегментах легких, причем левое легкое поражается в 3—4 раза чаще правого.

Бронхоэктазы, развившиеся на фоне стеноза и обтурации бронха, локализируются дистальнее уровня его отхождения и не имеют тенденции к распространению процесса на смежные отделы.

Более распространенной является бронхитическая форма бронхоэктазов. При этой форме бронхоэктазов бронхографические данные варьируются: наблюдаются как маловыраженные цилиндрические, так и мешотчатые бронхоэктазы.

Однако во всех случаях сохраняется та или иная степень аэрации и вентиляции пораженной доли легкого. При этой форме бронхоэктазов в противоположность ателектатическим наблюдается облитерирующий бронхит и бронхополит;

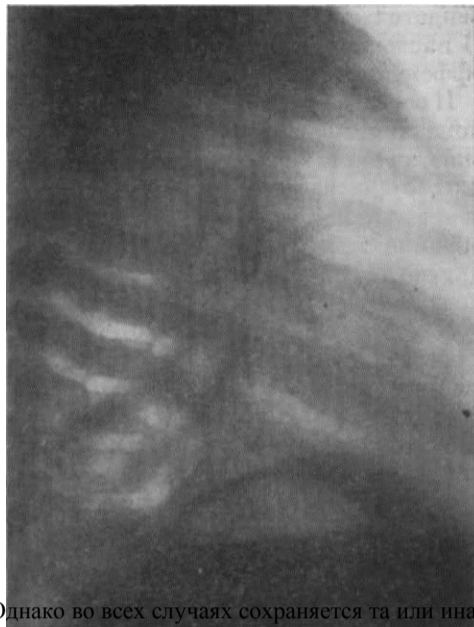
Клинические, бронхографические и патоморфологические обоснования важной роли облитерирующего бронхита и бронхополиита приведены А. С. Лихтенштейном (1966), Churchill (1953), Duprez (1950, 1951), Reid, Guliner (1950, 1963). Степень развития облитерирующего бронхита и бронхополиита различна в пределах доли, поэтому и аэрация сегментов может изменяться от выраженного гипотелектаза (преателектаза) с уменьшением объема сегмента до дистелектаза. Когда наблюдаются гнездовые очаги дольковых и аципальных ателектазов с компенсаторным увеличением объема смежных с ними долек, объем сегмента и доли при этом могут незначительно уменьшиться или остаться неизменными.

Сегментарное распределение бронхоэктазов очень характерно: чаще всего поражаются 7-й, 8-й, 9-й и 10-й сегменты. Как правило, 6-й сегмент<sup>1</sup> остается непораженным, что позволяет сохранить его при резекции. В верхней доле поражаются язычковые сегменты, причем в большей степени нижнеязычковый. Бронхитические бронхоэктазы чаще локализируются в левом легком. Границы поражения обычно нечеткие: в сегментах, смежных с пораженным, всегда наблюдается различной выраженности деформирующий бронхит.

Таким образом, комплексное рентгенологическое исследование (рентгеноскопия, рентгенография грудной клетки, томография и бронхография) позволяет у большинства детей установить диагноз бронхоэктатической болезни и определить объем поражения легочной ткани.

Однако у ряда больных, особенно при наличии двусторонней формы заболевания, эти исследования не всегда позволяют выявить границы патологического процесса, что является показанием к применению ангиопульмонографии (см. раздел «Ангиопульмонография»).

Лечение. Активное участие хирургов в лечении бронхоэктатической болезни явилось одним из важных этапов в изучении данной проблемы. Опыт клиник Москвы, Ленинграда, Горького, Саратова и других городов



свидетельствует о том, что хирургическое лечение прочно вошло в жизнь. В настоящее время ни у кого не вызывает сомнения целесообразность и эффективность его применения у детей по определенным показаниям.

**Показания к хирургическому лечению.** Абсолютными показаниями к хирургическому вмешательству служат тяжелое клиническое течение заболевания с выраженным синдромом гнойной интоксикации, отсутствие длительных периодов ремиссии, неадекватность консервативной терапии, доказанная бронхографией в динамике, прогрессирующее заболевание с распространением воспалительного процесса на другие отделы легких, отставание ребенка в физическом развитии. Предпочтение следует отдавать локализованным формам поражения.

К настоящему времени отечественные и зарубежные хирурги накопили значительный опыт по хирургическому лечению бронхоэктатической болезни у детей. У ряда лечебных учреждений изучены результаты хирургического вмешательства у большинства больных через 3—10 лет. В практику широко внедрены современные методы исследования. Получены новые данные при морфологическом и гистохимическом изучении удаленных во время хирургического вмешательства легких и т. д. Анализ полученных данных позволяет в настоящее время пересмотреть некоторые ранее рекомендованные показания к хирургическому лечению бронхоэктатической болезни у детей.

При определении показаний к хирургическому лечению решающим является распространенность патологического процесса, эффективность консервативного лечения, возраст больного ребенка, генез развития бронхоэктатической болезни.

**Распространенность патологического процесса.** Вопрос об оптимальной границе резекции легочной ткани, особенно при двустороннем поражении легких, когда воспалительный процесс захватывает более 9—10 сегментов, является дискуссионным. Исследование функции внешнего дыхания и сердечно-сосудистой системы в катмнезе после резекции 12—13 сегментов дает основание согласиться с мнением некоторых хирургов о том, что наличие непораженных 6 сегментов легочной ткани в значительной степени компенсирует функцию удаленных сегментов. Однако у таких больных, как правило, выявляются значительные нарушения функции внешнего дыхания и сердечно-сосудистой деятельности (К. С. Ормантаев). Поэтому к обширной резекции (12—13 сегментов) необходимо прибегать только по абсолютным показаниям и при полной уверенности в отсутствии патологии в оставляемых сегментах легкого. Поражение 14 сегментов и более служит противопоказанием к хирургическому лечению.

При определении показаний к хирургическому вмешательству необходимо учитывать степень поражения бронхиального дерева и легочной ткани. Наличие мешотчатой формы бронхоэктазов не вызывает сомнения в необходимости операции. Много споров вызывают изолированные цилиндрические бронхоэктазы и так называемый деформирующий бронхит, который, как правило, обнаруживают на стороне пораженного легкого. Одни хирурги придерживаются радикального метода лечения и предлагают шире применять удаление этих сегментов, так как считают, что консервативная терапия не дает положительного результата. Вместе с тем, вероятно, не всегда все возможности консервативной терапии достаточно используются при лечении детей с деформирующим бронхитом и умеренным цилиндрическим расширением бронхов.

Другие хирурги в последние годы стали шире прибегать к удалению лимфатических узлов и ангиолизу сосудов корня цилиндрически расширенного или деформированного бронха.

По данным Института педиатрии АМН СССР, лимфаденэктомия и ангиолиз сосудов способствуют улучшению проходимости сосудов и усилению их перистальтики. Однако результаты этого вида терапии еще рано оценивать и едва ли целесообразно прибегать к нему как к специальному методу

лечения изолированных цилиндрических бронхоэктазов или деформирующего бронхита при отсутствии другой патологии в легком.

Экономная резекция, преследующая максимальное сохранение здоровой легочной ткани, является наиболее рациональным направлением, особенно для растущего организма.

**Оценка эффективности консервативной терапии.** Консервативная терапия должна включать рациональный комплекс различных мероприятий, проводимых в определенной последовательности с учетом возраста ребенка и формы бронхоэктазов. Эффективность консервативной терапии прежде всего зависит от правильной ее организации. В комплекс мероприятий должны входить бронхоскопический дренаж, ин-трахеальное введение протеолитических ферментов, лечебная физкультура, постуральный режим, ионогальванизация, антибактериальная терапия по показаниям и санаторно-курортное лечение.

Длительность консервативной терапии зависит от формы бронхоэктазов: при мешотчатой форме лечение продолжается до 2—3 мес, при цилиндрических бронхоэктазах и деформирующем бронхите—до 10—12 мес. При отсутствии успеха проводят бронхографию с целью определения морфологической структуры бронхов. При улучшении состояния бронхов продолжают лечение еще до 6—12 мес, а иногда и дольше, периодически контролируя его эффективность с помощью бронхоскопического и бронхографического исследований. При отсутствии улучшения лечение продолжают еще в течение 2—3 мес и только при полном отсутствии эффекта ставят показания к хирургическому вмешательству.

**Возраст ребенка.** В последние годы ряд зарубежных авторов не рекомендуют прибегать к хирургическому лечению бронхоэктатической болезни у детей в возрасте до 12—14 лет. По их данным, в пубертатный период развития ребенка в пораженных бронхах и легочной ткани происходят значительные изменения в сторону улучшения. Однако из 78 детей с бронхоэктатической болезнью в возрасте 12—15 лет, которые находились под наблюдением Института педиатрии АМН СССР, при клинко-рентгенологическом обследовании у 54 была обнаружена мешотчатая форма бронхоэктазии. Эти дети были оперированы. При морфологическом исследовании удаленных частей легкого был подтвержден клинический диагноз (обнаружен резко выраженный напбронхит с перибронхитом и пневмо-склерозом). Рассчитывать на обратимость этого морфологического субстрата едва ли возможно.

Известен и другой факт, когда до 60% взрослых больных, оперированных по поводу **бронхоэктатической** болезни, **страдали** этим **впоследствии** еще в раннем детском возрасте, что также противоречит утверждению об обратимости патологического процесса у детей в период полового созревания. Следовательно, отказ от хирургического лечения у больных в возрасте до 12—14 лет может служить одной из причин увеличения числа обширных резекций легкого, значительно ухудшающих развитие детского организма.

Определенный интерес вызывает дискуссия о показаниях к хирургическому вмешательству при бронхоэктатической болезни у детей младшего возраста. Осторожное отношение к хирургическому вмешательству обуславливается значительными трудностями в определении границ патологии легкого, связанных с мозаичным типом поражения бронхиального дерева, высоким процентом пороков развития бронхов и паренхимы и др. В то же время необходимо учитывать и следующие факторы: 1) отсутствие волевых качеств у ребенка, слабость кашлевого толчка, узость просвета трахео-бронхиального дерева, слабость эластического каркаса всего легкого, характерных для детей раннего возраста и затрудняющие проведение эффективной консервативной терапии; 2) наличие вирусной и аденовирусной инфекций, наиболее часто возникающих у этих детей и значительно утяжеляющих течение бронхоэктатической болезни; 3) стрессные к осу-



ществлению более прогрессивных сегментарных резекций легкого на ранних стадиях заболевания. Поэтому вопрос о показаниях к хирургическому вмешательству у детей младшего возраста должен решаться только при комплексном всестороннем исследовании педиатра и хирурга. Опыт Института педиатрии АМН СССР позволяет рекомендовать хирургическое лечение этих детей только при полной убежденности в отсутствии успеха от консервативной терапии и при наличии данных, свидетельствующих о распространении патологического процесса в легком. Основной принцип детской хирургии — раннее вмешательство с целью предупреждения распространения патологического процесса — при данном заболевании требует обоснований.

**Генез бронхоэктатической болезни.** Согласно мнению ряда хирургов, эффективность хирургического лечения во многом зависит от достоверного установления отсутствия или наличия у больного порока развития легкого. По данным различных авторов, порок развития легкого у детей наблюдается в 3,4 — 40% случаев. Столь большие колебания в данных обусловлены отсутствием единой точки зрения на клинико-рентгеноморфологическую трактовку порока развития. Если придерживаться мнения ряда хирургов и морфологов о наличии двух видов пороков развития — с выраженными изменениями со стороны всех элементов легочной ткани и бронхов и тех, которые могут проявиться или не проявиться в течение всей жизни человека, то становится ясной вся сложность проблемы разработки показаний к хирургическому вмешательству, определения его объема и сроков осуществления. При обнаружении порока развития первого вида, который, как правило, захватывает долю или все легкое, хирургическое вмешательство полагается в срок выявления его независимо от возраста ребенка. Второй вид порока развития характеризуется мозаичностью поражения бронхиального дерева. Показания к хирургическому вмешательству определяются величиной площади порока развития и степенью поражения бронхов. При отсутствии мешотчатой формы поражения бронхов, наличии мозаичности распространения порока развития целесообразно воздержаться от операции и провести курс активной консервативной терапии. Такие дети должны находиться под постоянным наблюдением педиатра и хирурга.

Итак, при определении показаний к применению хирургического лечения необходимо учитывать не один, а комплекс факторов. Наряду с оценкой характера клинического течения болезни, генеза заболевания и возраста больного одним из главных критериев служит наличие легочной ткани, полностью утратившей свою функциональную способность и являющейся источником гнойной интоксикации больного.

С появлением идеи экономных резекций легкого при строго локализованном патологическом процессе в пределах анатомической единицы — бронхо-легочного сегмента, возникла тенденция к максимальному сохранению функционирующей легочной ткани и при хронических нагноениях легких. Этого особенно целесообразно придерживаться у ребенка как у растущего организма.

**Определение объема предстоящего хирургического вмешательства** основывается на клинико-рентгеноморфологических сопоставлениях. Выделяют несколько вариантов сохраняющих операций при бронхоэктазии у детей. Наиболее типичной является комбинированная резекция нижней доли легкого и язычковых сегментов слева, заменяющая пульмонэктомию. Вторым вариантом операции, заменяющим лобэктомию, является резекция базальной пирамиды нижней доли легкого, нередко в сочетании с удалением 4-го и 5-го сегментов. К третьему варианту частичной резекции следует отнести долевые билобэктомии. Более экономным является четвертый вариант — сегментэктомия.

Существенное влияние на выбор объема хирургического вмешательства оказывает правильная оценка характера воспалительного процесса при

сопутствующем хроническом бронхите в других отделах легких. Изучение клинико-рентгеноморфологической картины позволило выявить неравномерное поражение бронхо-легочной ткани у детей: наряду со сформированными бронхоэктазами в одних отделах легких в других, в пограничных, наблюдаются явления хронического бронхита. У одних больных он носит распространенный характер, у других (у 60%) локализуется только в пределах нескольких сегментов, чаще всего доли или доли и некоторых сегментов. Рентгенологические изменения в области этих сегментных бронхов носят характер так называемого деформирующего бронхита. На операционном столе эти сегменты у 32% больных выглядят почти безупречно: имеют обычный объем, окраску, воздушность, эластичность. Только у единичных таких больных можно было определить пальпаторный феномен крепитации легочной ткани. У детей младшего возраста при препаровке корня этих сегментов можно было наблюдать гиперплазию регионарных лимфатических узлов, у детей более старшего возраста — резко выраженный периваскулярный и перибронхиальный склероз соединительнотканых футляров и лимфатических узлов.

Морфологическое исследование гистологических препаратов, приготовленных посегментно, позволило установить обоснованность удаления этих сегментов. В этих отделах легких было обнаружено явление эндо- и мезобронхита (у 75%) и панбронхита (у 25%) с резко выраженным периваскулярным и перибронхиальным склерозом, сморщиванием междольковой соединительной ткани, зарастанием и ателектазом одних групп альвеол и эмфизематозным вздутием других, запустеванием, перикалибровкой сосудов. Эту морфологическую картину характеризуют как состояние дистелектаза легочной паренхимы. По данным бронхографии нельзя с уверенностью судить о наличии и степени выраженности дистелектаза, т. е. о состоянии легочной ткани.

Следовательно, недостаточно хорошее контрастирование бронхиальных ветвей не всегда свидетельствует о степени фиброза легочной паренхимы. Поэтому по определенным показаниям у этих детей прибегают к ангио-пульмографии.

У больных с явлениями деформирующего бронхита применение ангио-пульмографии имеет принципиальное значение с точки зрения определения объема хирургического вмешательства. Недооценка данных контрастного исследования сосудов функционирующего кровотока легких в сегментах с явлениями деформирующего бронхита может быть основной причиной возникновения рецидива заболевания.

Анализируя причины несоответствия намеченного объема операции с фактически выполненной, следует отметить, что определение состояния некоторых сегментов легкого у детей с бронхоэктазами и явлениями хронического бронхита бывает затруднительным во время операционной ревизии.

Таким образом, результаты проведенных клинико-рентгеноморфологических исследований показали, что при определении объема предполагаемого хирургического вмешательства при бронхоэктатической болезни у детей следует учитывать ряд факторов, основными из которых являются локализация бронхоэктазов с учетом полисегментарности зон поражения и прижизненная оценка характера морфологических изменений в бронхо-легочной ткани с учетом неравномерности распространения воспалительного процесса.

В предоперационном периоде необходимо строго разграничивать два этапа — период обследования и период подготовки к операции.

Для проведения бронхоскопии возрастных противопоказаний нет. Это исследование осуществляется под наркозом 1—2 раза в неделю. Количество бронхоскопии зависит от формы бронхоэктазов: чем легче более «влажное», тем больше проводится бронхоскопий. После механической санации бронхов улучшаются показатели внешнего дыхания, сердечно-сосудистой

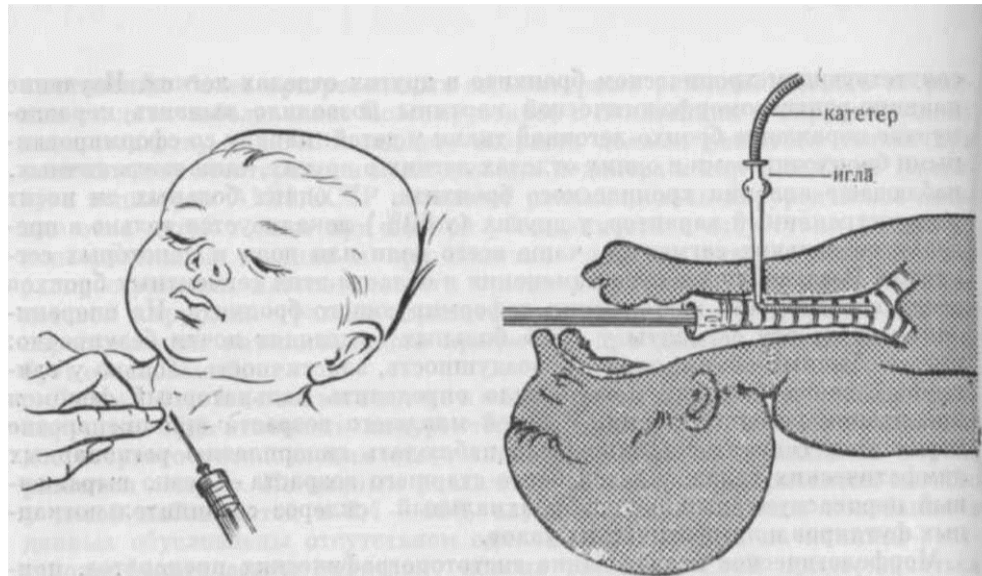


Рис. 64. Методика пункции и катетеризации трахеи, а — пункция трахеи; б — катетеризация трахеи. Бронхоскопт введен в трахею. Под контролем зрения в трахею через шму вводят катетер.

деятельности. Постуральный дренаж наиболее результативен у детей старшего возраста. Хороший терапевтический эффект мы наблюдали при аэротерапии с химотрипсином (химопсип) и новым отечественным антибиотиком тетрациклинового ряда — морфоциклипом, а также при назначении электрофореза с эуфиллином (диафиллин) и ультразвуковой ингаляции.

Некоторые авторы рекомендуют при наличии большого количества мокроты производить постоянную катетеризацию трахеи (рис. 64).

В последние годы часто обсуждался вопрос о целесообразности применения антибиотиков при наличии устойчивых к ним микробов в мокроте. По данным Института педиатрии АМН СССР, флора зева, мокроты, бронхов соответствует флоре пунктата легочной ткани и лимфатических узлов. У большинства больных высевался стафилококк, не чувствительный к таким антибиотикам, как пенициллин, стрептомицин, тетрациклин и др. Определенный успех получен при **назначении** сигмамицина и олеапдоми-дина. Однако в последние годы эффективность этих антибиотиков также снизилась. Поэтому в комплексной терапии бронхоэктатической болезни при отсутствии обострения воспалительного процесса методу механической бронхоскопической санации бронхиального дерева придается решающее значение (Ю. С. Красовский, 1967).

Важную роль в проведении комплексной терапии необходимо уделять санаторному лечению. Опыт совместной работы Института педиатрии АМН СССР и специализированного санатория «Опрадное» убеждает в правоте этого положения.

Особенности операции, послеоперационного ведения больных и осложнений. Непосредственно перед интубацией трахеи у больных с «влажным» легким производят лечебную бронхоскопию с тщательной аспирацией мокроты. Хирургическое вмешательство также заканчивается бронхоскопией. Этот простой прием оказывается существенным для профилактики послеоперационных ателектазов и способствует раннему, максимально возможному расправлению легочной ткани при частичных резекциях легких.

Одной из основных особенностей хирургии легких у детей является необходимость чрезвычайно бережного обращения с тканью остающихся отделов легкого во избежание их травмы.

Обработку элементов корня легкого у детей предпочитают производить отдельно. Проведенное Л. М. Рошалем (1970) изучение роста культи бронха после операций, произведенных у детей, показало, что культя бронха увеличивается соответственно росту ребенка и может достигнуть большого размера. Поэтому у детей необходимо стремиться оставлять культю бронха очень короткой, с тем, чтобы не развился «культит» в будущем. Плевризацию культи у детей, как правило, не производят.

Метод плевризации сегментарной поверхности перфорированной плеврой, снятой с удаленного препарата, малоэффективен, так как подшитая плевра под влиянием просачивающегося воздуха отстает от легочной ткани и склонна длительно поддерживать воздух в остаточной плевральной полости. Оставшуюся часть легкого после максимального расправления фиксируют 1 — 2 швами к париетальной плевре. При резекции базальных сегментов нижней доли легкого сохраненный 6-й сегмент фиксируют ко 2-му сегменту.

Любая резекция легких, в том числе и сегментарная, связана с кровопотерей, объем ее зависит от степени спаечного процесса в плевральной полости и в известной мере от оперативной техники. Во время операции переливают адекватное количество крови с незначительным превышением на 10—15%. Внутривенное вливание крови и кровезамещающих жидкостей следует прекращать при стабильных гемодинамических показателях. Такая тактика позволяет в существенной мере предотвратить переполнение жидкостью малого круга кровообращения со всеми вытекающими отсюда последствиями.

Операцию после частичной резекции легкого заканчивают дренированием плевральной полости. Дренаж с 4—5 боковыми отверстиями проводят в **шестом** — седьмом межреберье по среднеподмышечной линии и доводят почти до купола плевры. Для того чтобы дренаж постоянно находился в правильном положении, его неплотно фиксируют к плевре одним кетгу-то-вым швом (Л. М. Рошаль, 1970). С помощью активной аспирации в 10—15 см вод. ст. аспирируют содержимое плевральной полости в течение 2—3 дней. После полного расправления легкого, при отсутствии продувания и признаков нагноения в плевральной полости дренаж удаляют.

Наиболее частым осложнением после операции является ателектаз (см. раздел «Ателектаз»). В последние годы реже наблюдаются бронхиальные свищи и коллапс легкого. При послеоперационной пневмонии требуется проведение активной терапии и профилактики. Ведущее значение в послеоперационном периоде имеет лечебная физкультура с первых часов после операции, антибактериальная и антигистаминная терапия, применение обезболивающих средств и сердечных гликозидов.

Результаты хирургического лечения. Эффективность хирургического лечения бронхоэктазий у детей в настоящее время не подлежит сомнению. Послеоперационная летальность у детей с бронхоэктатической болезнью в последние годы значительно снизилась, а в некоторых клиниках сведена к нулю. Изучение отдаленных результатов хирургического лечения бронхоэктатической болезни показало, что у 80—85% обследованных в отдаленные сроки после операции клинический результат отлученный, хороший и удовлетворительный (В. А. Климанский (1970), Л. М. Рошаль (1970), Э. А. Гайдышев (1970) и др.) (рис. 65). Неудовлетворительные отдаленные результаты в основном связаны не с фатальным течением болезни, а с ошибками в обследовании больного до операции, выбором объема хирургического вмешательства, техникой операции и недостаточной борьбой с послеоперационными осложнениями (Л. М. Рошаль, 1970). У детей с двусторонними бронхоэктазами и деформирующим бронхитом в неоперированном легком отдаленные послеоперационные результаты менее благоприятны.

Вместе с тем отмечено, что даже после удаления одной нижней доли после операции остается определенной степени напряжение функции

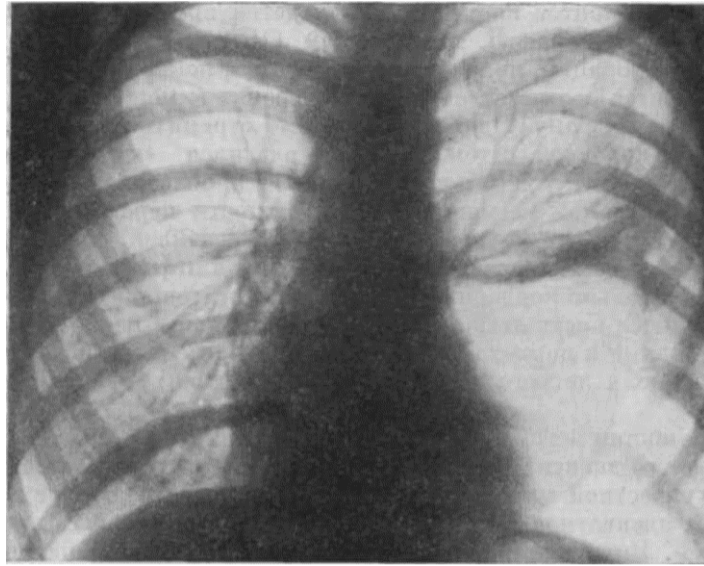


Рис. 65. Состояние после резекции нижней доли и язычковых сегментов левого легкого. Остаточная плевральная полость. Смещения средостения нет.

внешнего дыхания, газообмена и сердечно-сосудистой системы (Л. М. Рошаль, 1970). Последнее потребовало разработки комплекса мероприятий, направленных на улучшение функциональных результатов хирургического лечения бронхоэктатической болезни у детей. Одним из таких методов является метод постепенного увеличения физической нагрузки после операции на легком, что предотвращает возникновение перенапряжения функ-

Периоды лечебной физкультуры после операций на легких у детей  
(Л. М. Рошаль, 1970)

ТАБЛИЦА М

Период	Продолжительность	Основная задача
<i>Послеоперационный</i>		
а) ранний	Первые 3—4 дня С 4—5-го до 12—14-го дня	Горьба с послеоперационными осложнениями (пневмония, ателектаз) и расправление легкого Облегчение перехода ребенка из положения лежа в положение сидя и стоя, профилактика деформации Улучшение функции внешнего дыхания и кровообращения. Подготовка к тренировочному периоду
б) переходный	С 12—14-го дня до 1 мес	
в) поздний		
а) первый б) второй	С 1 мес до 1 года С 1 года до 3—4 лет	Постепенное доведение показателей функции внешнего дыхания и кровообращения до дооперационного уровня Постепенное доведение показателей функции внешнего дыхания и кровообращения до должных величин к соответствующему возрасту

ции внешнего дыхания и сердечно-сосудистой системы, разработанный Л. М. Рощалем (1970) (табл. 34).

В улучшении результатов хирургического лечения большое значение имеет правильно организованное санаторно-курортное лечение. Важна преемственность между хирургическим стационаром и специализированным санаторием и между специализированным санаторием и стационаром. Опыт работы хирургического отделения Института педиатрии АМН СССР и специализированного санатория «Отрадное» наглядно подтверждает это.

**Прогноз** при односторонней форме бронхоэктатической болезни, как правило, благоприятный. При наличии локальных форм у больных с двусторонним процессом также достигнуты положительные результаты. Хирургическое лечение в сочетании с консервативной терапией позволяет значительно улучшить состояние детей и с распространенными формами бронхоэктатической болезни. Неоперированные дети с бронхоэктатической болезнью и дети после операции нуждаются в строгом диспансерном наблюдении с проведением курсов противорецидивной терапии не менее 4 раз в год.

### СТАФИЛОКОККОВАЯ ДЕСТРУКЦИЯ ЛЕГКОГО

Повседневная клиническая практика неопровержимо свидетельствует о том, что количество пневмоний стафилококковой этиологии с плевральными осложнениями значительно увеличилось. Чрезвычайно остро и прогностически тревожно стоит вопрос о лечении детей со стафилококковой деструкцией легкого в возрасте до 3 лет. Значительный рост стафилококковой инфекции у детей за последние годы выдвинул ряд важных вопросов по ранней диагностике, тактике, лечению и профилактике стафилококковых заболеваний.

В последние годы число умерших от стафилококковых инфекций в 3 раза превысило число умерших от дифтерии, брюшного тифа, дизентерии, кори, болезни Боткина и скарлатины, вместе взятых. Особенно высокая летальность отмечается у детей раннего возраста.

**Частота.** С открытием и применением антибиотиков, казалось, была ликвидирована опасность заболеваний и осложнений, обусловленных стафилококками. Однако возникновение резистентных и даже зависимых от антибиотиков штаммов привело в последние годы к чрезвычайному росту стафилококковых заболеваний. Учащение пневмоний стафилококковой этиологии, которые составляют от 1 до 8,5% всех заболеваний легких у детей, является одним из отражений столь широкого распространения стафилококковой инфекции. Так, по данным Ravitch (1961), число больных со стафилококковыми пневмониями и ее осложнениями составляет 57,1%. Diets (1966) указывает, что абсцедирующие пневмонии занимают третье место после стафилодермий (45,3%) и гнойных отитов (27,5%). Согласно наблюдениям Meyers (1959), Г. А. Остроумовой (1967), в 50—60% случаев стафилококковые пневмонии поражают детей в возрасте до 6 мес.

Наблюдения (Н. Л. Куц, Г. А. Сопов, А. А. Лыков, 1970) свидетельствуют о том, что стафилококковые пневмонии в возрасте до 3 лет встречаются у 77,7% больных.

Несмотря на угрожающий рост стафилококковых поражений легких и плевры у детей, эта проблема до сих пор еще не привлекла к себе должного внимания, а широкие круги врачей еще недостаточно знакомы с ранней симптоматологией стафилококковых пневмоний, в связи с чем диагноз ставится нередко поздно, а следовательно, и лечение проводится несвоевременно. При этом многие из таких больных получают в виде пробной терапии различные антибиотики, что еще более усугубляет течение стафилококковой пневмонии, так как в настоящее время 80—90% патогенных стафилококков нечувствительны к широко применяемым антибиотикам.

(пенициллин, стрептомицин, биомицин), а иногда наблюдается даже появление зависимых от антибиотиков штаммов стафилококков.

**Этиология и патогенез.** Изучение микробной флоры абсцедирующих пневмоний и гнойных плевритов в начале XX века показало, что основным возбудителем был пневмококк (Т. П. Краснобаев, 1925; С. И. Спасокукоцкий, 1938; С. П. Борисов, 1940; П. И. Купершт-ейн, 1942, и др.). С 50-х годов это соотношение резко изменилось в сторону увеличения пневмоний стафилококковой этиологии (С. В. Грицевская, 1967; Г. А. Баиров, 1969; Н. Л. Куш, Г. А. Сопов, 1969—1971; Kuska, 1958; Hartl, 1964, и др.).

Рассматривая вопросы этиологии и патогенеза стафилококковой деструкции легкого, следует помнить, что в острой фазе инфекции имеют место очень высокие показатели неспецифической антигиалуронидазы.

В настоящее время стафилококк относят к потенциально патогенным микробам, инвазионные свойства которых проявляются при изменении условий среды. Ослабление организма ведет к нарастанию количества микробов и повышению паразитической активности. Аллергическая перестройка оказывает отрицательное влияние на организм больного ребенка, повышая ранимость тканей, что способствует их гибели.

Бурное развитие стафилококкового процесса во многом объясняется особенностями микроорганизма.

Стафилококк выделяет ряд токсинов (летальный токсин, некротический токсин, лейкоцидин, гемотоксин, или стафилолизин, энтеротоксин) и ферментов, которые можно разделить на «ферменты обмена веществ» и «ферменты защиты и агрессии». К последним относятся: коагулаза, стафилококковая гиалуронидаза, фибринолизин, лецитиназа. Особое значение в механизме инвазии имеет стафилококковая гиалуронидаза («фактор распространения»). Частота гиалуронидазоположительных стафилококков среди культур, выделяемых из патологического материала, является наивысшей (96%). Организм обладает способностью противодействовать гиалуронидазной активности стафилококков.

Стафилококковые токсины и ферменты действуют почти без инкубационного периода и в течение 24—48 ч вызывают некроз тканей. Молниеносность стафилококкового процесса обусловлена еще тем, что процесс фиксации патогенных стафилококков занимает очень короткий промежуток времени — около 30 мин.

Дети являются носителями дремлющей стафилококковой инфекции. Стафилококки обнаруживаются в носоглотке ребенка через несколько часов после рождения, а на 3—4-е сутки стафилококк выделяется у 100% детей. Этому способствуют инфицированные родовые пути и бактерионосительство обслуживающего персонала, у которых стафилококки выделяются в 60—70% случаев.

При первичном исследовании флоры у 81 % больных выделяется патогенный стафилококк в чистой культуре. У 4,1% больных к стафилококку присоединяются синегнойная палочка, стрептококки и дрожжи. У 14,9% больных посев бывает стерильный. На основании фаготипирования установлено, что стафилококк, выделенный у 80% больных из носоглотки, плевральной полости и легкого, принадлежит к одному и тому же типу (Н. Л. Куш, Г. А. Сопов, А. А. Лыков, 1970).

Времен (1961) и Van Loone (1962) указывают на особое значение вирусно-бактериальных ассоциаций при стафилококковых поражениях дыхательных органов. Зависимость между стафилококковыми пневмониями и эпидемиями гриппа отмечают В. М. Афанасьев (1965) и др.

М. И. Владыкина и Л. М. Пляскова (1962) указывают на то, что первичные стафилококковые пневмонии развиваются на фоне вирусной инфекции. Это подтверждается наблюдениями Pryles (1958), Wasz-Hockert (1963), Wendler (1967), которые отметили особо частое возникновение стафилококковых пневмоний в осенне-зимний и весенний периоды, когда имеется особое предрасположение к вирусно-респираторным инфекциям.

Стронники лимфогенного пути распространения инфекции (Ю. Ф. Дом-бровская, 1957; Magovern, 1958) ссылаются на реакцию со стороны лимфатических узлов корня легкого. Vialatte (1962) считает этот путь мало-

вероятным, если учесть выраженные защитные свойства лимфатической системы.

Гематогенный путь инфицирования признают С. И. Спасокукоцкий (1938), Chaptol (1952). При этом происходит эмболия септическими тромбами с последующим образованием абсцесса как результат септикопиемии. Richardson (1961) считает, что гематогенный путь не является основным и приводит в качестве доводов отрицательные результаты гемокультур, отсутствие метастазов при абсцедирующих пневмониях.

Бронхогенный путь распространения стафилококковой инфекции в настоящее время признан многими авторами (В. Д. Цинзерлинг, 1963; Г. А. Баиров, 1969; Н. Л. Куш, 1969; Campbell, 1954; Lindsog, 1956; Vialatte, 1962). Этот путь инфицирования подтвержден экспериментально (Blumenthal, 1946). Через пораженную стенку бронха процесс переходит на межочную ткань и паренхиму, а при субплевральном расположении — на плевру.

В. Д. Цинзерлинг (1963) считает, что самым уязвимым является место перехода терминальных бронхов в респираторные, так как здесь имеется замедление тока воздуха и переход мерцательного эпителия в кубический. Это позволяет объяснить краевое расположение стафилококковых инфильтратов в легком. В. В. Быстрова (1955) на основании морфологических исследований также приходит к выводу, что стафилококковые легочные поражения являются результатом аутоинфекции из дыхательных путей. Drobik (1966) в 60,2% случаев у больных пневмонией обнаружил идентичность флоры зева и бронхов.

Hermelinowa Lazicka (1959) считает, что в развитии стафилококковой деструкции легкого имеют значение все пути распространения инфекции, с чем, безусловно, можно согласиться.

Richardson (1961) выделяет две формы стафилококковой пневмонии: 1) остроскоротечную, которая протекает с выраженной интоксикацией и дыхательной недостаточностью. Морфологически имеют место геморрагические и эмфизематозные изменения. При этой форме стафилококковой пневмонии тканевой некроз не успевает развиваться; 2) более длительное и менее злокачественное течение с развитием тканевого некроза. Отмечается диффузное или локальное поражение плевры.

Bradac и Hosova (1957) отмечают фазность развития стафилококкового процесса в легких. При этом они выделяют начальную фазу, которая не отличается от других пневмоний; деструктивную, при которой нет тенденции к локализации процесса, а происходит распад тканей с возникновением множественных абсцессов различной величины.

Наличие абсцессов является одним из характерных признаков стафилококковой пневмонии. Последние имеют бронхогенное происхождение (Meuer, 1962). Абсцессы неодинаковы по величине, располагаются центрально и субплеврально, чаще справа в нижней доле (В. В. Красовский, 1962; Magner, 1954).

Буллезные образования при стафилококковых пневмониях являются предметом обсуждения: носит ли механизм их возникновения эмфизематозный характер или они являются полостью абсцесса (В. В. Шицкова, 1964).

Campbell (1954), Vialatte (1962) отличают микроскопически полость буллы от полости абсцесса. С. Г. Звягинцева (1964), Forster (1962) считают, что образование булл идет двумя путями — 'ретракции окружающей ткани при инспирации и продолжающегося некроза по периферии. По данным же Richardson (1961), булла (пневматоцеле) возникает как результат попадания воздуха в интерстициальную ткань через перфорированную стенку бронха. Sabiston (1959) считает, что булла — это полость абсцесса, сообщающаяся с бронхом.

Besanson и Delague (1952) полагают, что при поражении бронхов развиваются атрофические ретикулярные пневмонии. Это т<sup>л</sup>дет к потере эла-



стического противодействия, и попадающий при вдохе воздух растягивает пораженный участок до тех пор, пока не наступит равновесие между давлением в полости и противодействием тканей.

По мнению Contampen (1952), некроз межальвеолярных перегородок при повышении давления воздуха ведет к образованию обтурационной ограниченной эмфиземы (буллам).

Клапанный механизм образования булл признают Potts (1950), Debre (1952), Benevolo (1957). Согласно данным Н. Pokorna, V. Pokorny (1957), буллы возникают в период подавления флоры и служат положительным прогностическим признаком. По мнению Blumenthal (1946), Campbell (1954), буллы исчезают лишь после выздоровления.

Морфология стафилококковых пневмоний в начальных стадиях развития сводится к наличию в бронхах и альвеолах среди геморрагического и серозного экссудата с небольшой примесью лейкоцитов больших скоплений: стафилококков. В более поздних стадиях лейкоцитарный экссудат преобладает (О. И. Базан, 1959).

Макроскопически на фоне резко отечной темно-красного цвета легочной ткани определяются дымчатые расплывчатые серые пятна и множественные серо-желтые, желто-малиновые, круглой формы мелкие очаги.

При гистологическом исследовании выявляется тяжелая бронхогенная пневмония серозно-геморрагического, фибринозного и гнойно-некротического характера с постоянным вовлечением в процесс интерстициальной ткани, междольковых перегородок, лимфатических путей, кровеносных сосудов, плевры (В. В. Румянцева, 1950; В. М. Афанасьева, 1965; Lacrez., 1967).

Исходя из молниеносного течения процесса и грубых морфологических изменений в ткани легкого, С. Л. Либов и Л. Е. Котович (1963) предложили термин «стафилококковая деструкция легкого», который доводн'о полно отражает сущность процесса.

Watkins (1958), Vialatte (1962) считают, что первоначальное поражение легкого выражается в виде геморрагической пневмонии с последующим развитием нагноения и некроза легочной ткани. Л. Нау (1960) указывает на частое поражение сосудов с развитием тромбозов и периваскулярных абсцессов. Richardson (1961) считает, что для стафилококковой пневмонии характерно поражение бессосудистых зон, которые малодоступны воздействию антибиотиков.

Течение стафилококковой пневмонии по типу генерализованного сепсиса с образованием множественных абсцессов во всех органах отмечает Т. А. Богомаз (1962). В противоположность сказанному Vialatte (1962) считает, что развитие септикопиемии встречается как исключение.

Н. Л. Куш (1968) стафилококковую деструкцию легкого рассматривает как инфекционно-аллергическое заболевание с выраженным гнойно-некротическим процессом.

Клиника. Клиническая картина стафилококковой пневмонии обусловлена грубыми морфологическими изменениями в паренхиме легкого. Чаще всего стафилококковая пневмония возникает на фоне полного здоровья.

По времени возникновения и течению стафилококковой пневмонии больных можно разделить на две группы. В первой группе заболевание начинается остро и протекает с высокой температурой. Эти больные поступают в стационар чаще всего в первые сутки заболевания. Уже на 3—5-й день заболевания отмечается тенденция к образованию абсцессов и возникновению плевральных осложнений.

Во второй группе заболевание начинается медленно. Появлению пневмонии предшествует затяжной катар верхних дыхательных путей, который плохо поддается обычному лечению. Через 7—14 дней состояние больного ухудшается и появляются симптомы пневмонии. Прогрессирующее ухудшение общего состояния, несмотря на проводимую терапию, заставляет думать о стафилококковой пневмонии.

В дальнейшем течение стафилококковой пневмонии тяжелое в обеих грудах. Оно протекает с высокой температурой, которая нередко имеет гектический характер. Кожа приобретает серый оттенок, и прогрессивно нарастают явления дыхательной и сердечно-сосудистой недостаточности.

Характерной особенностью стафилококковой пневмонии является разнообразие клинических форм. Иногда на первое место выступают явления дыхательной недостаточности с астматическим компонентом. В других случаях преобладают признаки абдоминального синдрома. Если у детей старшего возраста имеет место выраженная картина пневмонии, то у новорожденных и детей грудного возраста на первое место выступают токсемии: **возбуждение**, которое вскоре переходит в адинамию, диопегаслчешие расстройства, сердечно-сосудистая недостаточность, протекающая по типу коллапса.

Физикальные данные при неосложненных формах стафилококковой пневмонии мало чем отличаются от обычной пневмонии. Перкуторно определяется легочный звук с коробочным оттенком, иногда участки укорочения перкуторного звука, аускультативно прослушиваются сухие, влажные мелко- и среднепузырчатые хрипы. У больных в возрасте до 3 мес физикальные данные очень скудные. При объективном обследовании у них нередко определяются только жесткое дыхание, умеренный тимпанит при перкуссии. Местные симптомы затушевываются общими. Если стафилококковый процесс протекает по типу буллезного или стафилококкового инфильтрата, то появляются свои особенности. При большой булле над ней определяются четкий коробочный звук и амфорическое дыхание.

При стафилококковом инфильтрате отмечается укорочение перкуторного звука на ограниченном участке и бронхиальное дыхание. При абсцессе легкого также наблюдается укорочение перкуторного звука на ограниченном участке, но и выше иногда можно определить коробочный звук. Присоединение плевральных осложнений значительно изменяет клиническую картину (см. раздел «Эмпиема левры»). Со стороны периферической крови при стафилококковой деструкции легких наблюдаются значительные изменения: повышение числа лейкоцитов (более 20 000) со сдвигом влево и нейтрофилизом, увеличенная СОЭ. Анемия отмечается в более поздние сроки.

Наряду с этим у больных с нагноительным процессом в легких имеют место нарушения гомеостаза. Так, согласно данным К. Ю. Асташкова, А. А. Овчинникова с соавторами (1972) у этих детей выявляется снижение оксигенации, снижение рН крови до 7,30—7,20, повышение содержания пировиноградной и молочной кислот соответственно до 3—4 мг% и до 30—50 мг%.

Г. А. Сонов (1970) установил, что при стафилококковой деструкции легкого имеют место гипопротейемия, внепочечная азотемия, понижение хлорида натрия и хлоридов крови, гипергликемия. Эти изменения свидетельствуют о тяжести **интоксикации** и о нарушениях функции печени.

Диагностика. Рентгенологическое исследование является существенным дополнением в диагностике заболевания.

Стафилококковые пневмонии имеют свои кардинальные рентгенологические признаки (Д. С. Линдебротен, 1957; Т. М. Беспалова, 1962; Seley, 1960; Clansnitzer, 1961): 1) интерстициальные инфильтрации вокруг бронхов, крупных сосудов и межлобарных перегородок; 2) гомогенные уплотнения: дольковые, сегментарные, долевые, одиночные или множественные; 3) признаки фокального, сегментарного или лобарного ателектаза или эмфиземы; 4) множественные поля просветления, указывающие на наличие деструктивного процесса в легких и бронхах; 5) одиночные абсцессы различной величины; 6) скопление жидкости или воздуха в плевральной полости. Ф. Я. Соколовская (1967) и Campbell (1954) отмечают, что для стафилококковых пневмоний характерна быстрая смена рентгенологических данных.

В. А. Покотило и Н. И. Мокрик (1965) предлагают для полного представления о степени распространения патологического процесса применять жесткие снимки, томографию, первично увеличенные снимки, пневмографию, латерографию и бронхографию при отсутствии противопоказаний.

В. Ф. Бакланова (1959), Matulewicz (1958), Meyers (1959) считают, что стафилококковый инфильтрат и буллы (пневмотоцеле) являются характерными рентгенологическими признаками стафилококковой пневмонии.

Д. С. Линденбратен (1957), Gourlay (1962) указывают, что для детей в начальной фазе стафилококковой пневмонии характерны плащевидные плевриты, дифференциальная диагностика которых связана с некоторыми трудностями.

Таким образом, в постановке диагноза стафилококковой пневмонии, ее формы и вида осложнения чрезвычайно большое значение имеет рентгенологическое исследование органов грудной клетки (рис. 66).

Рентгенологическими признаками легочной формы стафилококковой пневмонии являются: наличие стафилококкового инфильтрата, булл, мелких и крупных абсцессов. Стафилококковый инфильтрат имеет четкие ровные границы и располагается, как правило, в нижних долях, реже — в верхних. Такие рентгенологические данные иногда требуют дифференциальной диагностики с опухолями легкого (псевдотуморозная форма стафилококковой пневмонии). В связи с этим неоднократное рентгенологическое исследование имеет важное значение, так как для стафилококковой пневмонии характерна быстрая смена рентгенологической картины. В некоторых случаях целесообразно прибегать к томографии, особенно у детей старшего возраста.

Для установления этиологического фактора и уточнения диагноза во всех случаях производят микробиологическое исследование материалов, взятых из плевральной полости, полости абсцесса, а также из зева и носа. Одновременно исследуют чувствительность флоры к антибиотикам. Н. Л. Куц (1967) производит бактериологическое исследование цутоктата легкого.

Лечение детей со стафилококковой деструкцией легкого должно быть комплексным и патогенетическим (см. раздел «Антибактериальная терапия»).

Создать высокую концентрацию антибиотика в очаге воспаления возможно при непосредственном введении его в очаг. Поэтому в последние годы (Н. Л. Куц, 1967) используют транскутанное интраплевральное введение антибиотиков путем пункции в соответствующем межреберье.

Методика транскутанной интраплевральной пункции. После рентгенологического исследования в межреберье, соответствующем проекции воспалительного инфильтрата легкого, производят прокол грудной стенки с последующим введением иглы в инфильтрат легкого. При экссудативных плевритах предварительно производят максимальную аспирацию содержимого плевральной полости. В день поступления и последующие дни больному в ткань легкого вводят суточную дозу антибиотиков, разведенных в 2—3 мл 0,25% раствора новокаина. Перед первым введением берут пунктат легкого для определения флоры и чувствительности ее к антибиотикам. После получения ответа антибиотикограммы производится целенаправленная смена препарата. Обязательным условием перед первым введением является рентгенологическое исследование органов грудной клетки. При наличии эмфизема-тозно измененной ткани легкого или булл вокруг инфильтрата, субплевральных абсцессов легкого внутрилегочное введение противопоказано ввиду возможного развития пневмоторакса или пиопневмоторакса. При большом размере инфильтрата введение антибиотика осуществляется из одного прокола веерообразно или из двух различных точек.

Параллельно антибактериальной терапии необходимо повышать защитные и иммунные силы макроорганизма, вести активную борьбу с интоксикацией, дыхательной и сердечно-сосудистой недостаточностью.

Дезинтоксикационная терапия заключается в капельном введении 5—10% раствора глюкозы с инсулином, 0,25% раствора новокаина, витаминов, раствора Рингера. Введение жидкостей в организм больного осуществ-

*Рис. 66.* Динамика развития стафилококковой деструкции легких у ребенка 2 лет.

*а* — стафилококковая левосторонняя пневмония, осложненная тотальным пиотораксом; *б* — через 10 дней после проведенной консервативной терапии. Процесс в левом легком продолжается. Субплеврально-острал киста (булла); *в* — еще через 10 дней разрыв кисты с образованием ненапряженного левостороннего пневмоторакса.

вляется под контролем диуреза и состояния сердечно-сосудистой системы. При выраженном поражении сердечно-сосудистой системы дезинтоксикация проводится по принципу гидратация — дегидратация (с добавлением гипотиозида, новурита, маннитола). Удобно вводить жидкость и лекарственные средства через катетер, проведенный через внутреннюю или наружную яремную вену в верхнюю полую вену или правое предсердие, что позволяет следить за центральным венозным давлением и вовремя отмечать нарушения со стороны сердечно-сосудистой системы. Одновременно создается высокая концентрация антибиотиков в малом круге кровообращения.

Быстрое развитие деструктивных процессов в легочной ткани при стафилококковом поражении свидетельствует о сенсibilизации организма. Поэтому назначение антигистаминных препаратов дает благоприятный эффект, особенно при внутривенном введении их в острой фазе заболевания.

Повышение защитных сил организма больного осуществляется путем регулярного введения крови, плазмы, сывороточного альбумина, гамма-глобулина. Все эти препараты обладают также хорошим дезинтоксикационным действием.

Учитывая ряд недостатков консервированной крови (снижение осмотической стойкости эритроцитов, фагоцитарной способности лейкоцитов, снижение способности крови поглощать кислород, уменьшение количества активных ферментов и гормонов), в последние годы стали широко использовать прямые переливания крови. Донорами являются родители.

Одновременно с введением белковых препаратов следует назначать не-робол, который нормализует азотистый баланс и улучшает усвояемость белка тканями организма, и стимуляторы ретикуло-эндотелиальной системы (пентоксил, метацил, дибазол, нуклеиново-кислый натрий).

Особое значение в последние годы приобретает «специфическая» терапия стафилококковых заболеваний.

При изучении нарастания титра 'антитоксина в крови больных выявлено, что у них быстро создается напряженный иммунитет, что может послужить основанием для дальнейшего прогноза заболевания (Н. Л. Куш, Г. А. Сопов, А. А. Лыков, 1970).

В зависимости от стадии развития стафилококковой деструкции легкого избирают лечебные мероприятия. При стафилококковом инфильтрате необходимо внутрileгочно вводить антибиотики, что можно делать и при экссудативных плевритах, так как последние возникают при стафилококковом инфильтрате, занимающем всю долю легкого или при краевом расположении ©го. При осумкованных плевритах, экссудативных плевритах и абсцессах легкого следует использовать пушкцишшый метод лечения.

В остром периоде заболевания широко используют УВЧ-терапию на солнечное сплетение и грудную клетку с последующим назначением ионо-фореза с хлоридом кальция и аскорбиновой кислотой, йодистым калием, лидазой. После стихания острых явлений назначают массаж и лечебную физкультуру.

Результаты лечения. За последние годы результаты лечения стафилококковой деструкции легких у детей без развития плевральных осложнений значительно улучшились. По данным некоторых авторов, летальность стала сравнительно низкой [по данным М. Р. Рокицкого, А. А. Ваняна (1974), 3,5%].

Прогноз, как правило, благоприятный. После перенесенной стафилококковой деструкции легких в отдаленные сроки после операции у 8—10% обследованных выявляются морфологические изменения в легком. Эти изменения являются основанием для рекомендации необходимого диспансерного наблюдения за детьми, перенесшими стафилококковую деструкцию легких, в течение 3—4 лет.

## АБСЦЕССЫ ЛЕГКОГО

В отличие от взрослых единичные острые и хронические абсцессы у детей встречаются реже. Напоительные заболевания легких и, в частности, абсцессы у взрослых описаны многими авторами (С. И. Спасокукоцкий, 1935; Н. В. Антелава, 1952; Н. М. Амосов, 1958; В. И. Стручков, 1967—1971; В. И. Кукош, 1964; И. С. Колесников, 1969, и др.). Особенности течения и лечения единичных абсцессов у детей не получили еще должного освещения в литературе.

Этиология и патогенез. Под абсцессом легкого понимают скопление гноя в замкнутой полости. Единичные абсцессы легкого развиваются в очаге вошасуния. В результате гнойного расам адал-зния паренхимы **ленного** и бронхов образуется полость. Последняя заполняется гнойным экссудатом. Стенка абсцесса представлена легочной тканью, которая пропитана гноем, покрыта фибринозной пленкой и грануляциями. Полость гнойника чаще имеет округлую форму, реже — неправильную. Если спонтанно или под воздействием терапии абсцесс легкого исчезает, то на этом месте остается рубцовая ткань.

В тех случаях, когда острый процесс переходит в затяжную фазу, развивается хронический абсцесс. При хроническом абсцессе стенка его (оболочка) представлена плотным, толстым соединительнотканнм образованием. Размер пол-ости бывает от 1 до 7 см в диаметре.

К развитию острых абсцессов приводят острые вирусные и бактериальные пневмонии (стафилококковые), аспирационные и ателектатические пневмонии и аспирированные инородные тела. Наряду с этим единичные абсцессы могут быть и метастатического происхождения при сепсисе, уро-сепсисе, остром гематогенном остеомиелите, флегмоне. Иногда абсцесс легкого может развиваться при повреждении ткани легкого и ее инфицировании.

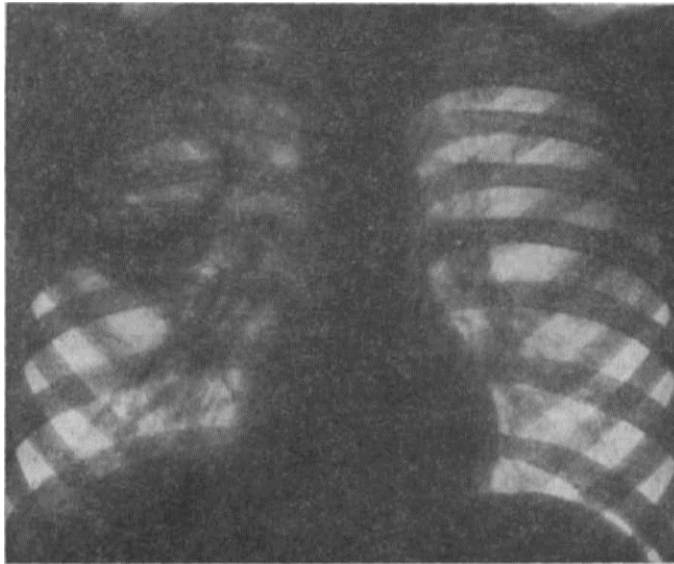
**Клиника.** Клинически абсцесс легкого проявляется гектическими колебаниями температуры и кашлем (у старших детей с отхаркиванием гнойной мокроты). Кожные покровы, как правило, бледные. Обращает на себя внимание потливость, пониженный аппетит, вялость и адинамия. Одышка постоянная, но заметно усиливается при повышении температуры. При объективном обследовании у детей в возрасте старше 2 лет на месте абсцесса во время перкуссии отмечается притупление легочного звука, а при аускультации — локальное ослабление дыхания. В тех случаях, когда абсцесс легкого сообщается с крупным бронхом, можно уловить амфорический оттенок дыхания.

В крови отмечается высокий лейкоцитоз (число лейкоцитов достигает 20 000), увеличенная СОЭ и умеренная анемия.

Диагностика. Следует помнить, что точная диагностика абсцесса легкого у детей возможна только при рентгенологическом исследовании. При рентгеноскопии органов грудной клетки определяется округлой формы гомогенное затемнение с горизонтальным уровнем или без такового (рис. 67, 68). Как правило, вокруг абсцесса имеется перифокальгае воспаление. Стециень выраженности воспалительного процесса вокруг абсцесса различна.

В тех 1&лучаях, когда абсцесс хорошо поддается лечению, полость быстро уменьшается в размере и через 3—4 пед полностью исчезает. При неблагоприятном течении перифокальное воспаление уменьшается, но полностью **не** исчезает. Степка полости абсцесса приобретает четкие контуры. Одной из главных причин перехода острого абсцесса в хронический следует считать плохое его дренирование.

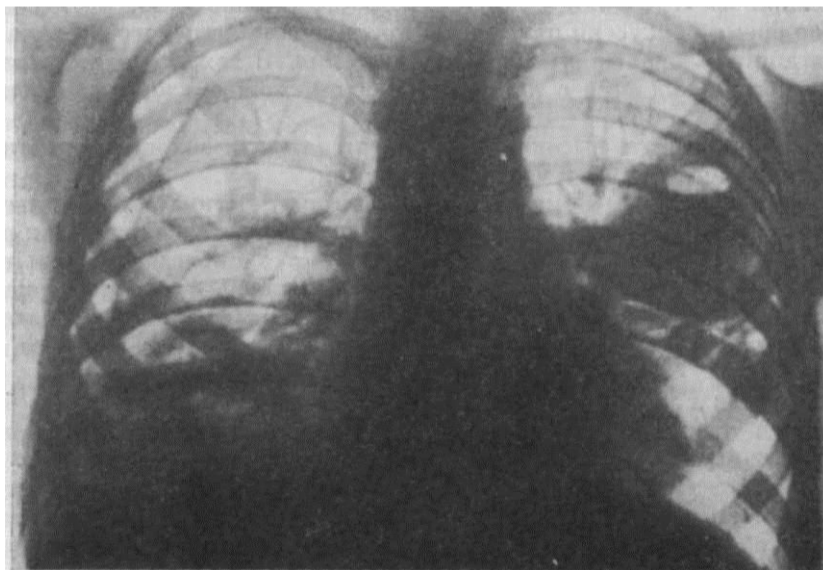
Иногда после исчезновения гноя из полости абсцесса на длительное время остается толстостенная сухая полость. Сразу же считаем необходимым отметить, что у детей переход острого абсцесса в хроническую стадию наблюдается редко.



*Г'т. f>7. Абсцесс верхней доли правого легкого*

Абсцесс легкого необходимо дифференцировать с нагноившейся врожденной кистой легкого, эхинококком легкого, осумкованным пиопневмо-раксом, опухолью легкого.

Лечение. В настоящее время абсцесс легкого в основном лечится консервативно. Данные литературы свидетельствуют о том, что назначение антибиотиков широкого спектра действия (внутримышечно, внутривенно, \*пдобронхиально, в артерию легкого) позволяет, как правило, добиться хороших результатов. Сразу же считаем необходимым подчеркнуть, что **антибиотики** эффективны только в тех случаях, если к ним чувстви-



*не. GH. Абсцесс верхней доли левого легкого на фоне двусторонней септической пневмонии и правосторонний частичный пневмоторакс.*

на флора абсцесса. Наряду с этим больным необходимо в достаточном количестве назначать солевые растворы, белковые препараты (плазма, гидролизаты, сывороточный альбумин), витамины, 5% раствор глюкозы. Неотъемлемым условием успешного лечения являются гемотрансфузии каждые 3—4 дня (прямые переливания крови).

Если абсцесс дренируется, но ребенок плохо отхаркивает мокроту, целесообразна и эффективна бронхоскопия с последующим введением антибиотиков.

В тех случаях, когда абсцесс не дренируется и имеются сращения между висцеральной и костальной плеврой, показана пункция абсцесса с последующей аспирацией гноя и введением раствора антибиотиков. При наличии свежего абсцесса легкого и отсутствии слияния абсцесса с костальной плеврой пункцию производить нельзя вследствие возможного развития пиопневмоторакса, флегмоны грудной стенки. При безуспешности консервативной терапии таким больным показана радикальная операция — резекция участка легкого вместе с абсцессом.

**Результаты и прогноз** лечения абсцессов легких. За последние годы результаты стали более обнадеживающими. Летальность, по данным ряда авторов, не превышает 2—3%.

Дети после перенесенного заболевания нуждаются в диспансерном наблюдении в течение 3 лет при отсутствии остаточных клинических и рентгенологических признаков абсцесса легкого.

### ЭМПИЕМА ПЛЕВРЫ

В настоящем разделе приводится описание двух основных форм эмпиемы плевры у детей — острой и хронической. Выделение эмпиемы плевры в специальный раздел обусловлено тем, что, несмотря на возможный различный генез, в симптоматологии, диагностике и лечении эмпием плевры много общего.

Наиболее часто у детей встречаются острые эмпиемы плевры. Хронические эмпиемы в последние годы стали встречаться сравнительно редко.

Данный раздел посвящен гнойному плевриту неспецифической этиологии.

### Острая эмпиема Плевры

Острая эмпиема плевры (острый гнойный плеврит) относится к наиболее тяжелым заболеваниям у детей. Вопросам этиологии, клиники, диагностики и лечения эмпием плевры у детей посвящена обширная литература.

Следует упомянуть, что более 60 лет назад в первой отечественной книге по детской хирургии Д. Е. Горохова (1913) приводится прекрасное описание «плевритического гнойного экссудата» у детей. Вопрос об острых эмпиемах плевры у детей обсуждался в 1924 г. на XVI съезде российских хирургов (Т. П. Краснобаев, В. А. Кружков). В руководстве для врачей и студентов Н. В. Шварца (1935) приведены уже более обобщенные данные об острой и хронической эмпиеме плевры. Большой вклад в развитие учения об острой эмпиеме плевры у детей внес С. Д. Терновский, который посвятил этому вопросу свою диссертацию (1937) и в дальнейшем, в статьях и учебниках, неоднократно возвращался к теоретическим и практическим вопросам, связанным с терапией эмпиемы плевры у детей. Необходимо отметить также работы последних лет — Г. А. Баирова, А. П. Биезиня, Я. К. Гауена, В. И. Гераськина, С. Я. Далецкого, Ю. Ф. Исакова, И. Г. Клим/кович, Н. Л. Куца, С. Л. Либова, Ц. И. Мулиной, Б. Петлозва, А. П. Пугачева, М. Р. РОКЕЦКОГО, К. Н. Селезневой, М. Н. Степановой, Э. А. Степанова и др.



Вопросы диагностики и терапии острых эмпием плевры у детей находились на повестке дня Первой всесоюзной конференции детских хирургов (1965), симпозиума детских хирургов Прибалтийских республик (1967). Третьего всесоюзного симпозиума детских хирургов (1968), XII пленума правления Всесоюзного общества хирургов и XXIV Международного конгресса хирургов (1971), симпозиума детских хирургов в Риге (1972).

Частота острой эмпиемы плевры из года в год колеблется и не является постоянной для разных географических районов. В Центральной части Европейской части СССР она составила в 1973 г. 0,9 на 10000 детей (Л. М. Рошаль).

Наиболее часто острой эмпиемой плевры страдают дети в возрасте до 3 лет, или 75% всех детей с острой эмпиемой. Преимущественного заболевания мальчиков или девочек не отмечено.

Этиология и патогенез. Острая эмпиема плевры — это полиэтиологическое заболевание. Если в начале XX века основным возбудителем болезни был диплококк, то к 40-м годам более часто стал высеваться из гноя плевральной полости стрептококк и пневмококк. В последнее десятилетие подавляющее число острых эмпием вызывается стафилококком (*Staph. aureus haemolyticus*). Однако наряду со стафилококком возбудителями могут быть стрептококк, синегнойная палочка, кишечная палочка и др. Нередко находят смешанную микрофлору.

Пути проникновения микробов в плевральную полость многообразны. Наиболее часто острая эмпиема плевры является следствием различных пневмоний, особенно абсцедирующих, осложненных экссудативным плевритом или без предшествующего экссудативного плеврита. На втором по частоте месте стоят различные септические формы эмпием плевры при наличии первичного основного гнойного очага в области пупка, костей, мягких тканей. Возможно развитие эмпием плевры при обширных нагноениях в области грудной клетки и проникающих ранениях грудной полости. Особой формой острой эмпиемы является эмпиема, развившаяся после операции на легких и органах средостения.

Развитие острой эмпиемы плевры при присоединении инфекции к экссудативному плевриту происходит постепенно. Более быстрое начало заболевания наблюдается при прорыве гнойника, расположенного в легком, в плевральную полость, особенно в случае одновременного образования бронхо- или альвеолярно-плеврального свища.

При отсутствии предварительных спаек между листками плевры процесс быстро распространяется по всей плевральной полости. Нарушается функция плевры, особенно функция всасывания. Воспаленные листки плевры продуцируют экссудат, в результате чего увеличивается объем жидкости в плевральной (полости. При этом на плеврале тшйвляются фибриновые наложения.

У детей три формы течения острой эмпиемы плевры, описанные для взрослых С. И. Спасокукоцким, наблюдаются редко. Чаще педиатры, в том числе и детские хирурги, выделяют острое и подострое течение острой эмпиемы. Острое течение относится к процессу, когда клинические проявления болезни возникают внезапно и протекают бурно, обычно при образовании бронхо-плеврального свища. Подострое течение чаще наблюдается при постепенном развитии процесса, например при постепенном переходе экссудативного плеврита в гнойный или при постепенном накоплении гнойного экссудата в плевральной полости.

В патогенезе развития болезни основное место занимают два направления — развивающаяся дыхательная недостаточность и гнойная интоксикация.

Уменьшение дыхательной поверхности приводит для поддержания минутной альвеолярной вентиляции к учащению дыхания. Вместе с тем учащенное дыхание может не способствовать увеличению минутной альвеолярной вентиляции, так как для этого необходимо одновременное уг-

лубление дыхания. Одновременно уменьшается напряжение кислорода в крови, нарастает напряжение углекислого газа. Нарушается КЩР.

Появившиеся признаки дыхательной недостаточности предъявляют повышенные требования к сердечно-сосудистой системе. Увеличивается МОК, в основном за счет частоты сердечных сокращений, что нежелательно. Уменьшенный объем русла легочной артерии вследствие коллабирования легкого бывает не в состоянии принять увеличенный МОК. Ускорение кровотока по малому кругу кровообращения в этих условиях является компенсаторным фактором и до известного предела наряду с открытием резервных альвеол поддерживает дыхательную функцию легких.

Степень выраженности дыхательной недостаточности и степень выраженности токсикоза не однозначные понятия. Последнее обусловлено состоянием иммундаащитных сил организма и вирулентностью микрофлоры.

Дыхательная недостаточность, в основном зависит от степени (коллабирования легкого и сопутствующего пневмического процесса. Нередко при значительной дыхательной недостаточности степень выраженности токсикоза умеренная и наоборот. В наиболее тяжелом состоянии находятся, естественно, дети, у которых имеется одновременно выраженная степень токсикоза и выраженная степень дыхательной недостаточности. От того, насколько быстро хирург определит основное направление патологического процесса, во многом зависит правильность патогенетической терапии и, следовательно, прогноз заболевания.

К первой степени легочно-сердечной недостаточности относятся дети с ограниченными односторонними, необширными процессами в плевре. При этом одышка может иметь место, но она будет незначительной. Самочувствие ребенка удовлетворительное. Отмечается небольшой цианоз посогубного треугольника, а акроцианоз отсутствует. Тахикардия умеренная. Напряжение кислорода в крови нормальное, а углекислого газа — несколько повышено. Существенных изменений в КЩР нет.

При второй степени указанные выше изменения нарастают. Наряду с учащением дыхания и сердечных сокращений усиливается цианоз. Самочувствие ребенка средней тяжести. Понижается напряжение кислорода в крови и повышается напряжение углекислого газа. Усиливается цианоз. При этом у большинства больных детей преобладает метаболический ацидоз.

При третьей степени, которая наблюдается при двусторонних тотальных процессах или при односторонней тотальной эмпиеме с синдромом выраженного напряжения, смещением средостения в здоровую сторону или при сопутствующей тяжелой пневмонии с противоположной стороны состояние ребенка тяжелое или крайне тяжелое. Резко выражен цианоз лица и акроцианоз. Дыхание поверхностное. Возможно угнетение дыхания. Тахикардия переходит в брадикардию. Пульс нитевидный. При исследовании КЩР нередко определяется декомпенсированный дыхательный алкалоз. В этой стадии заболевания нет необходимости определять напряжение кислорода и углекислого газа в крови, а необходимо немедленно принимать меры для того, чтобы снять напряжение в плевральной полости и спасти жизнь ребенку.

Приведенное выше деление на степени выраженности легочно-сердечной недостаточности является, разумеется, условным. Нередко у больного наблюдаются переходные формы. Поэтому возможно обозначение степени выраженности легочно-сердечной недостаточности как первой — второй или второй — третьей степени.

Токсикоз при острой эмпиеме плевры может развиваться по типу нев-ротоксикоза и токсикоза с эксикозом при возникновении поражения желудочно-кишечного тракта.

При первой степени токсикоза менингеальный синдром выражен слабо, сознание сохранено, гипертермия и судороги отсутствуют, возможна

тошнота, редко — рвота, легкое возбуждение может сменяться адинамией, эксикоза нет или он выражен незначительно. Аппетит снижен. Появляется бледность.

При второй степени токсикоза менингеальный синдром усиливается, головные боли, рвота и тошнота, возможно появление судорог и гипертермии, нарастает адинамия, сознание временами затемнено. Аппетит плохой. Нарастают диспептические симптомы и признаки эксикоза с нарушениями или без нарушений электролитного баланса вследствие пареза кишечника, живот увеличивается в объеме, мочеиспускание урежается.

При третьей степени токсикоза выражена адинамия, бледность, сознание soporозное, рвота иногда с примесью желчи и зелени, часто наблюдаются судороги и гипертермический синдром, анорексия, парез кишечника, выражены нарушения водно-солевого обмена.

Гнойная интоксикация наряду с прямым воздействием на функцию паренхиматозных органов и систем вызывает повышение основного обмена. Однако в связи с возникающей в тяжелых случаях апорексией организм не получает достаточного количества жидкости и калорий энтерально и усвояемость пищевых продуктов снижается. Уменьшение массы циркулирующей крови ведет к ухудшению дезинтоксикационной функции почек. Белковые потери с экссудатом [«белковый дефицит» по Г. И. Луком-скому с соавторами (1968)] усугубляют состояние. Возникает порочный круг.

**Классификация.** Единой классификации острой эмпиемы плевры у детей нет. Ниже приводится рабочая группировка острой эмпиемы плевры.

1. По этиологическому процессу:  
постиневмоническая,  
сишшевмоническая,  
септическая,  
травматическая,  
посл. Сп Срационная,  
туберкулезная,  
контактная.
2. По микробному фактору:  
стафилококковая,  
стрептококковая,  
диплококковая,  
пневмококковая,  
вызванные синегнойной палочкой,  
вызванные кишечной палочкой, другая  
микробная флора.
3. По распространенности:  
односторонняя (пристеночная, отграниченная, тотальная),  
двусторонняя (пристеночная, отграниченная, тотальная).
4. По форме:  
пиоторакс,  
пиопневмоторакс.
5. По течению:  
острая,  
подострая.
6. По степени легочно-сердечной недостаточности:  
первая,  
вторая,  
третья.
7. По степени токсикоза:  
первая,  
вторая,  
третья.

Необходимость такой группировки объясняется не столько теоретическими соображениями, сколько практической необходимостью, так как, исходя из подобной группировки, определяют клиническую картину заболевания и выбирают необходимую хирургическую тактику.

У детей чаще наблюдается синпневмоническая (возникающая на фоне еще протекающей острой пневмонии) эмпиема плевры. Постпневмопическая эмпиема плевры, развившаяся после ликвидации клинических и рентгенологических симптомов острой пневмонии, у детей встречается редко. В группу «контактные» объединены эмпиемы, возникшие вследствие нагноительного процесса грудной стенки, медиастина, перикардита и перитонита. Вместе с тем такое деление предопределяется несколько условным, так как тот же перитонит может вызвать гнойный плеврит лимфо-генным путем или при развитии сепсиса через сеишчающую абсцедирующую пневмонию.

Диплококковые плевриты давали в общем лучшее предсказание, чем плевриты вызванные другой бактериальной флорой. Тяжело протекают эмпиемы плевры, которую вызывают *Staphylococcus aureus*, **протей**, синегнойная и кишечная палочки. Знание микробного фактора или микробной ассоциации помогает проводить более направленную антибактериальную терапию.

При отграниченных и тотальных процессах хирурги прибегают к разным методам лечения. То же относится и к основным двум формам острой эмпиемы плевры — пиотораксу и пиопневмотораксу. Последнее разграничение необходимо не только вследствие возможной неоднотипной хирургической тактики, но и потому, что эти формы острой эмпиемы плевры имеют совершенно неидентичную клиническую и рентгенологическую картину.

Клиника и диагностика. По наблюдению Д. Е. Горохова (1913), «заболевшие гнойным плевритом дети лежат почти всегда на больной стороне, причем грудные дети берут ту грудь, которую они могут захватить лежа на больной стороне». Клиническая картина острой эмпиемы плевры зависит от формы эмпиемы, распространенности процесса, степени выраженности дыхательной недостаточности и токсикоза. При небольших отграниченных процессах клиническая картина может быть не столь резко выраженной, при тотальных распространенных процессах четко проявляются особенности основных двух форм эмпиемы плевры — пиоторакса и пиопневмоторакса.

**Пиоторакс.** При возникновении отграниченного или тотального пиоторакса состояние ребенка ухудшается постепенно. Течение заболевания, как правило, подострое. Нарастают признаки токсикоза и дыхательной недостаточности. Особенно трудно бывает уловить момент ухудшения состояния при присоединении гнойной инфекции к имеющемуся негнойному плевриту на фоне протекающей пневмонии. Для отграниченного пиоторакса характерно укорочение перкуторного звука в локальном участке с ослаблением дыхания в этом месте. При тотальном пиотораксе укорочение легочного звука наблюдается над всем легочным полем. При выслушивании дыхание резко ослаблено или вообще не прослушивается. Межреберные промежутки со стороны эмпиемы сглажены, пораженная половина грудной клетки отстает при дыхании и слегка выбухает. При явлениях напряжения отмечают смещение средостения в здоровую сторону. Обследование ребенка с подозрением на эмпиему плевры необходимо производить в вертикальном или в полувертикальном положении.

**Пиопневмоторакс** возникает при образовании бронхо- или альвео-лярно-плеврального свища. Течение заболевания, как правило, острое. Момент образования легочно-плеврального свища можно установить точно. На фоне тяжелого состояния ребенка оно еще более ухудшается. Ребенок становится беспокойным, усиливаются боли в боку, иррадиирующие в живот, быстро нарастают одышка и цианоз. Усиливаются кашель, иногда с отхождением большого количества гнойной мокроты. При обследовании ребенка в вертикальном положении обязательно в верхних отделах плевральной полости определяется легочный звук с коробочным оттенком. Начало укорочения перкуторного звука при перкуссии сверху вниз зависит

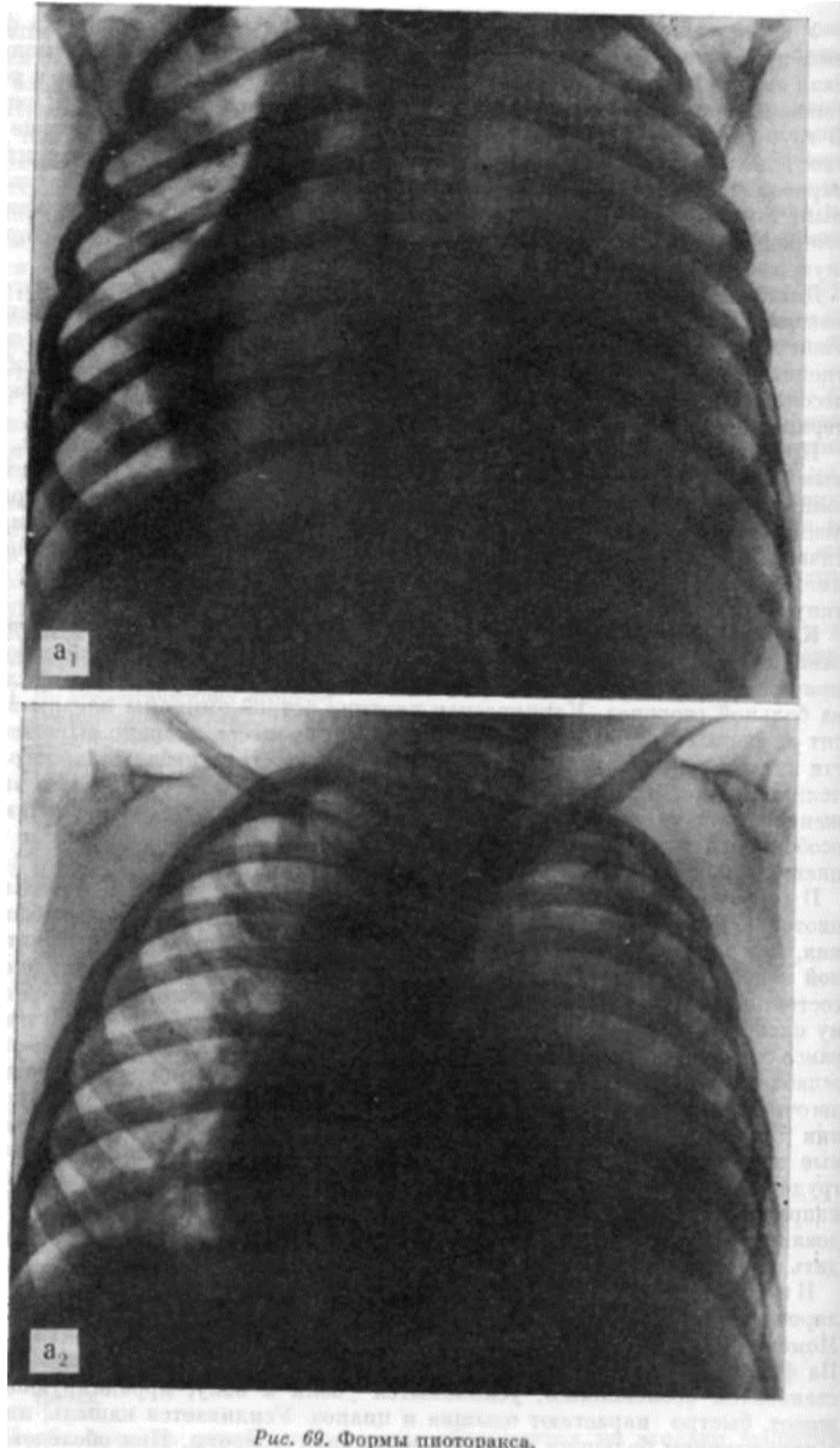
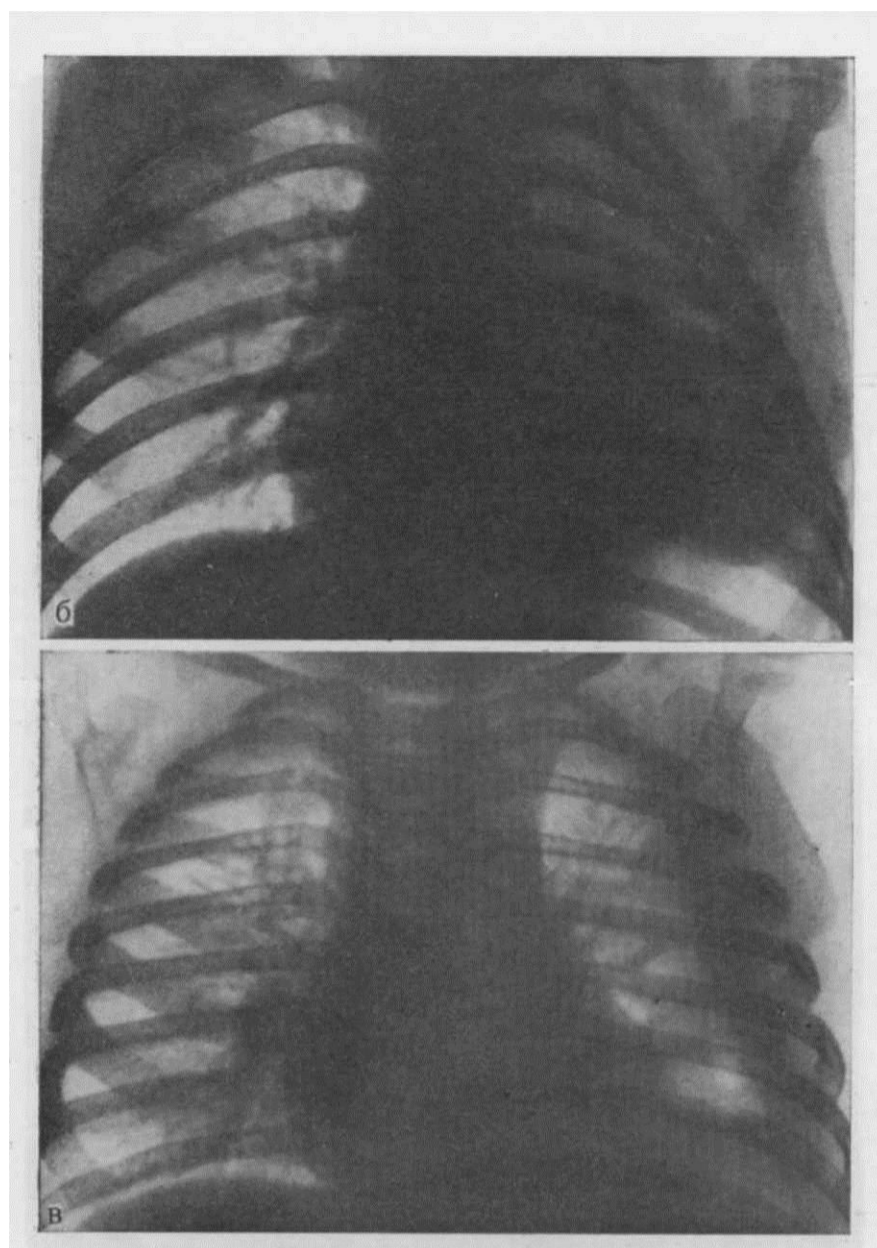


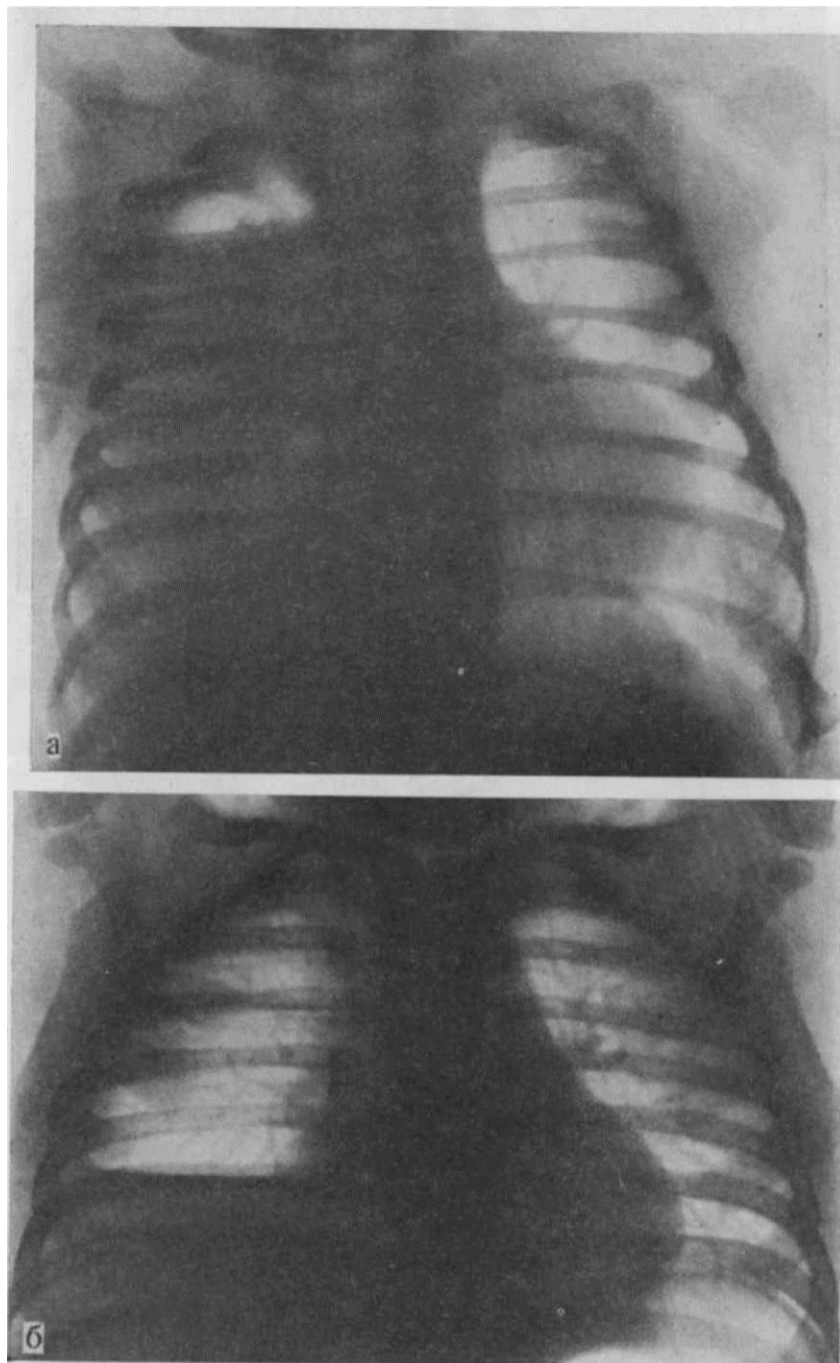
Рис. 69. Формы пноторакса.

а 1,2—тотальный; б — средний; в — пристеночный.



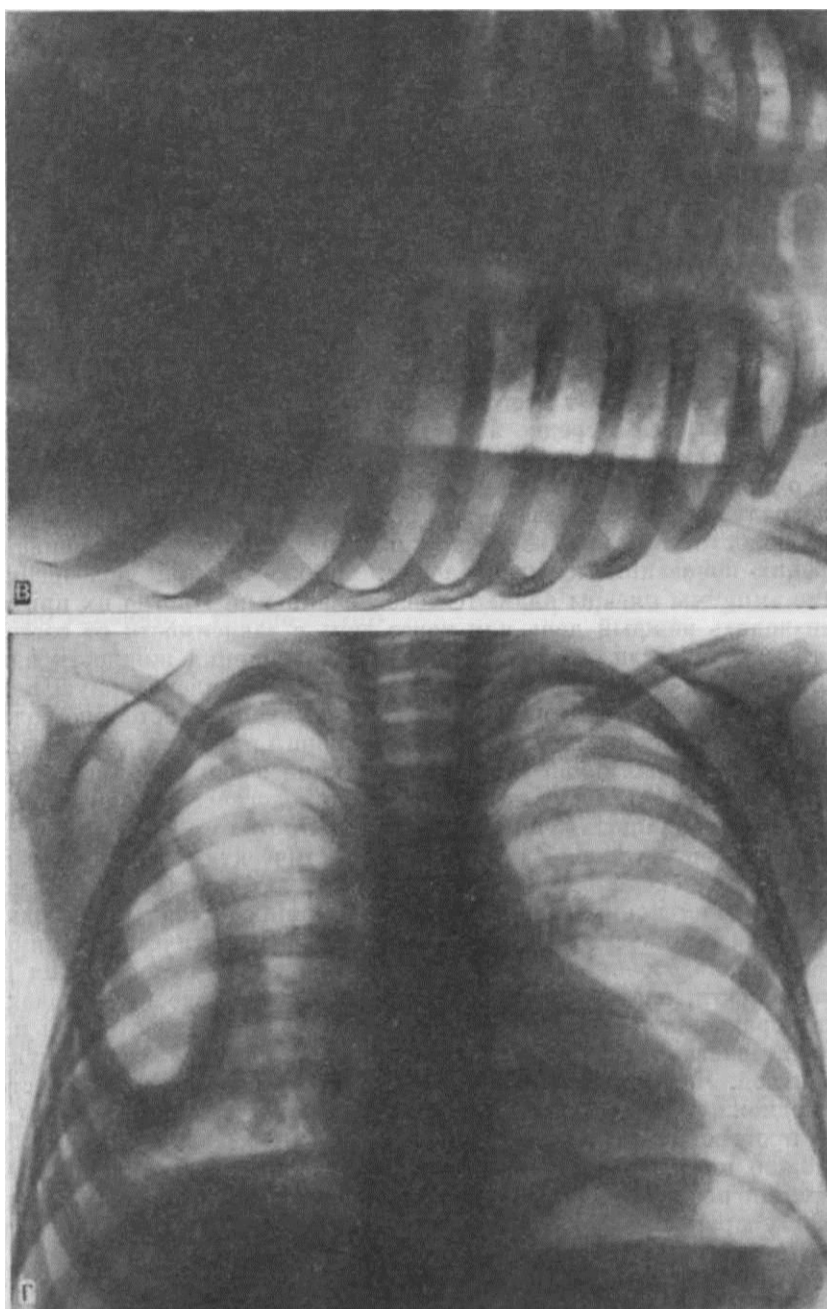
-от количества скопившегося в грудной полости гноя. При выслушивании над участком с коробочным оттенком перкуторного звука может выслушиваться бронхиальное дыхание. Над участками притупления перкуторного звука отмечается ослабление дыхания до полного его исчезновения. Ле-гочно-плевральный свищ часто функционирует по типу клапана, создания синдрома напряженного пиопневмоторакса со значительным смещением средостения в здоровую сторону.

Форма эмпиемы плевры у каждого ребенка изменяется во время болезни. Иногда наблюдается переход пиоторакса в пиопневмоторакс в течение болезни или после диагностических манипуляций, например при пункции плевральной полости, когда после отсасывания гноя из плевральной полости может открыться прикрытый фибрином или измененной легочной тканью бронхиальный свищ. При двусторонних процессах иногда можно наблюдать пиоторакс с одной стороны и пиопневмоторакс — с другой стороны. Состояние усугубляют присоединяющаяся анорексия, рвота, диспеп-



**Рис. 70.** Формы шлюпиевмоторакса. *а* — с преимуществом пноторакса; *б* — с преимуществом пневмоторакса; *в* — латерограмма; *г* — ограниченный пнпневмоторакс.

тические расстройства, парез кишечника и боли в животе. Печень и селезенка постепенно увеличиваются. Не исключено присоединение миокардита, перикардита и медиастинита с соответствующей клинической картиной. Характерным для острой эмпиемы является высокая температура, которая приобретает гектический характер. В крови отмечается постепенное снижение уровня гемоглобина, нарастание лейкоцитоза со сдвигом формулы



влево и значительным увеличением процента палочкоядерных нейтрофилов; СОЭ увеличена. Тяжесть состояния ухудшается при возникновении нефритического синдрома.

При подозрении на острую эмпиему плевры применяют дополнительные методы диагностики — рентгенологическое исследование и диагностическую плевральную пункцию.

Рентгенодиагностика. В последние годы *т сикки* с тенденцией к уменьшению облучения детей, особенно детей раннего возраста, рентгеноскопию при диагностике эмпиемы плевры применяют редко. Как правило, используют обзорную рентгенографию грудной клетки в вертикальном



положении в прямой и боковой проекциях. В случае необходимости проводят дополнительное обследование в латеропозиции на боку.

Рентгенологическая картина может соответствовать известной рентгенологической картине при экссудативных плевритах с определяемой линией Эллиса—Дамуазо—Соколова. При отграниченной эмпиеме видно локальное затемнение в плевральной полости, располагающееся на периферии легкого, которое сливается с плеврой. При тотальном плеврите; наблюдается гомогенное затемнение всей плевральной полости со смещением средостения в здоровую сторону (рис. 69). Чрезвычайно характерная! рентгенологическая картина имеется при тотальном пиопневмотораксе (рис. 70): воздушный пузырь с уровнем жидкости в плевральной полости, коллабированное легкое и смещение средостения в здоровую сторону.

Диагностической плевральной пункцией должен владеть каждый педиатр. От этого во многом зависит ранняя диагностика эмпиемы плевры, что нередко является решающим в прогнозе страдания. Рентгенологический метод обследования только подтверждает клинические данные о наличии или отсутствии жидкости в плевральной полости. Пункция плевральной полости отвечает на основной вопрос, есть ли гной в плевральной полости или это плеврит другого генеза. Поэтому рекомендации к расширению показаний к плевральным пункциям при подозрении на развитие эмпиемы плевры являются обоснованными. Иногда их приходится производить каждый день или через день в зависимости от состояния больного и количества, характера и темпа накопления жидкости в плевральной полости. Удаление экссудата и введение в плевральную полость антибиотиков при наличии пневмонии только улучшит состояние больного и уменьшит вероятность перехода экссудативного плеврита в гнойный.

При отграниченных процессах место пункции выбирают в соответствии с данными перкуссии, аускультации и рентгенологической картиной, т. е. в центральной точке поражения вне зависимости от того, где она может располагаться. При тотальной эмпиеме диагностическую пункцию правильнее производить в седьмом—восьмом межреберьях по средней или между средней и задней подмышечной линией. Пункцию всегда производят иглой верхнему краю нижележащего ребра. Перед диагностической пункцией, особенно при подозрении на переход ее в операцию дренирования плевральной полости, необходимо произвести ваго-симпатическую блокаду на стороне поражения и обязательно во всех случаях ввести атропин и промедол в возрастной дозировке. Ошибкой является проведение пункции тонкой иглой. Чем толще игла, тем лучше. Предварительную **анестезию** кожи, подкожной клетчатки, мышц, межреберных мышц и плевры правильнее производить путем введения 15—20 мл 0,5% раствора новокаина. Иглу можно промыть 0,25% раствором новокаина. Пункцию производят в положении ребенка сидя. Проникновение иглы в плевру ощущается по-внезапному с резким сопротивлением (рис. 71). Пункцировать плевральную полость необходимо в стерильных условиях с соблюдением всех мер асептики и антисептики. Иглу для пункции соединяют с резиновой трубкой, можно не очень длинной (приблизительно 4—5 см), на противоположном конце которой укрепляют хорошо подогнанную для шприца канюлю. От последней детали во многом зависит успех пункции. Перед отсоединением шприца от канюли резиновую трубку пережимают для того, чтобы воздух не проник в плевральную полость.

В **сомнительных** случаях в **отношении** характера **полученной** из плевральной полости жидкости последнюю направляют на посев для определения флоры и чувствительности к антибиотикам. Вне зависимости от характера жидкости из плевральной полости полностью удаляют и в плевральную полость вводят антибиотики в соответствии с антибиотиками, которые больной получает энтерально или парентерально. Наличие в плевральной полости гнойной жидкости подтверждает диагноз эмпиемы плевры.

По характеру полученной во время пункции жидкости можно предварительно предположить, этиологическую причину процесса. Светло-желтый прозрачный экссудат, иногда с примесью фибрина, имеет место при неспецифической острой пневмонии, туберкулезе, ревматизме, коллагенозе и злокачественных новообразованиях; геморрагический — чаще при злокачественных новообразованиях средостения, легкого и грудной стенки с трого-растанием плевры; желтоватый, сливкообразный — при эмпиемах, вызванных стафилококком и пневмококком; слизистый больше характерен для палочки Фрильднера; водянистый, сероватого цвета — при наличии сТрfnTQKQKКа; буровато-серого, сеиро-зеленого, грязно-серого с неприятным запахом — при процессе, связанном с гнилостными

микроорганизмами из гангренозного очага распада тканей (Vas. perfringens, oedematiens, hystoliticus, и др.). Гной может быть и асептическим, например при аутолитическом распаде легочной ткани.

Большое значение имеет определение во время пункции наличия или отсутствия бронхиальных или альвеолярных плевральных свищей. При наличии легочно-плевральных свищей, особенно при значительном повышении давления в плевральной полости, гной по игле, введенной в плевральную полость, поступает под большим давлением. Кроме того, можно получить и воздух, который с силой может вытолкнуть поршень шприца. О наличии более мелких легочно-плевральных свищей свидетельствует «симптом шприца» — колебательные движения значительного объема поршня одновременно с дыханием больного с постепенным выталкиванием поршня наружу. От наличия или отсутствия легочно-плеврального свища во многом зависит дальнейшая тактика хирурга.

Меньшее распространение при острых эмпиемах плевры нашла торакокопия. К дополнительным методам обследования относится электрокардиография (выявление признаков миокардита, перикардита и гипокалиемии), исследование КЩР, гематокрита, уровня калия и натрия в крови с одновременным изучением диуреза, для характеристики водно-солевого обмена, показатели белкового обмена и др. При необходимости перечисленные исследования повторяют ежедневно до тех пор, пока больной будет выведен из тяжелого состояния.

К настоящему времени полностью не изучены возможности эхографии (Т. П. Макаренко и др., 1972) и перспективного электрорентгенографического метода.

Дифференциальный диагноз проводят с рядом заболеваний, которые имеют сходную клиническую и рентгенологическую картину.

Острый гнойный плеврит неспецифической этиологии следует дифференцировать с туберкулезным плевритом. Предположить возможность туберкулезного гнойного плеврита можно при наличии семейного или внутрижилищного контакта с больным — выделителем микобактерий туберкулеза, поражения бронхо-иульмональных или периферических лимфатических узлов, наличия первичного комплекса, инфидьтративного и фибрознокавернозного процесса в легком, выража туберкулиновых проб

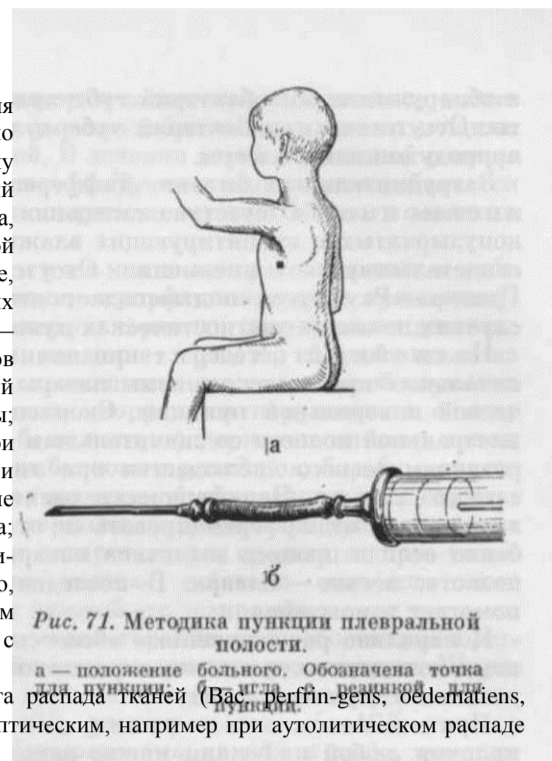

Рис. 71. Методика пункции плевральной полости.

а — положение больного. Обозначена точка пункции. б — игла с шприцем.

и обнаружения микобактерий туберкулеза при исследовании гноя и мокроты. Отсутствие микобактерий туберкулеза не исключает туберкулезную природу эмпиемы плевры.

Затруднительным бывает дифференциальный диагноз с массивной пневмонией. Отсутствие смещения средостения, прослушивание мелкопузырчатых и крепитирующих влажных хрипов с большим основанием свидетельствует о пневмонии. Отсутствие треугольников Гарленда и Громко — Ваухфуоса подтверждает диагноз пневмонии. В сомнительных случаях показана диагностическая пункция.

**Негнойный** плеврит при наличии пневмонии можно отличить от начальных признаков эмпиемы плевры только при проведении диагностической плевральной пункции. Скопление геморрагической жидкости в плевральной полости со значительным смещением средостения и коллабированием легкого наблюдается при злокачественных опухолях средостения. Периферически расположенные абсцессы иногда бывает трудно отграничить от эмпиемы плевры, особенно если в процесс вовлечена плевра и образуется фактически единая полость: легкое — плевра. В последнем случае правильной диагностике помогает томография.

Центрально расположенные абсцессы, как и кисты легкого, с уровнями жидкости достаточно четко определяются при рентгенологическом исследовании в двух проекциях.

При массивном ателектазе, агепезии, гипоплазии легкого и наличии любой инфекции можно заподозрить эмпиему плевры. При проведении дифференциального диагноза с этими заболеваниями и пороками развития следует помнить, что смещение средостения при них наступает в сторону поражения. Диагноз помогает уточнить и тщательно собранный анамнез.

Иногда пиопневмоторакс приходится дифференцировать с диафрагмальной грыжей. Во всяком случае о возможности диафрагмальной грыжи при проведении дифференциального диагноза следует помнить. Подобные вопросы возникают при заболевании больного с нераспознанной диафрагмальной грыжей, респираторной инфекцией. В сложных случаях приходится прибегать к исследованию пищеварительного тракта с бариевой взвесью.

Боли в брюшной полости, рвота и вздутие живота при острой эмпиеме плевры у детей настолько бывают выраженными, что некоторые хирурги принимают их за аппендицит, перитонит и, не исследуя органы дыхания, производят ненужную лапаротомию. Вместе с тем известен случай, когда больному с разлитым гнойным перитонитом аппендикулярного происхождения, осложненного левосторонним пиотораксом, было первично произведено только дренирование грудной полости, а диагноз перитонита был поставлен позже.

Лечение. О необходимости комплексного лечения острой эмпиемы плевры у детей много говорят и пишут. Однако не всегда этого придерживаются на практике. В таких случаях результаты лечения бывают неудовлетворительными. Как и при ведении любого другого больного с гнойно-гнойным процессом, лечение больного с эмпиемой плевры делают на общее местное. К общим методам лечения относится комплекс мероприятий, направленных на борьбу с гнойной инфекцией, поддержание гомеостаза, профилактику развития осложнений и др. Местно лечение также направлено на борьбу с гнойной инфекцией — удаление гноя из плевральной полости. Однако при ведении детей с эмпиемой плевры в задачу местного лечения входит также борьба с дыхательной недостаточностью, расположение и фиксация легкого, а также профилактика развития «местных осложнений» (осумкованных и остаточных полостей). Вероятно, правы те, кто считает, что дальнейшее снижение летальности при острой эмпиеме плевры у детей зависит не столько от разработки новых методов хирургии-

ческого лечения (они достаточно известны и изучены), сколько от достижений современной микробиологии и иммунологии, дающих мощные средства борьбы с гнойной инфекцией. В лечении детей с эмпиемой плевры не может преобладать тот или иной метод. Лучших результатов добивается тот, кто широко и рационально использует по системе общие и местные мероприятия.

Общее лечение острой эмпиемы плевры включает в себя антимикробную терапию (антибиотики, сульфаниламидные препараты), повышение иммунитета, антигистаминную терапию, поддержание деятельности сердечно-сосудистой системы, введение средств, направленных на улучшение метаболизма в тканях, применение средств, способствующих улучшению регенеративных процессов, коррекцию нарушенного обмена веществ, особенно водно-солевого и белкового, поддержание питания путем парентерального введения солевых и белковых растворов, борьбу с токсикозом путем применения системы «управляемой гидратации и дегидратации». При проведении интенсивной терапии этим больным придерживаются принципа почасового назначения лекарственных средств в карте тяжелобольного в соответствии с длительностью действия того или иного лекарственного средства, суточной и разовой его дозировки.

Основные принципы антибактериальной терапии при заболеваниях легких и плевры представлены в общей части настоящего руководства. Широкое применение нашло применение двух антибиотиков в сочетании с сульфаниламидными препаратами (5—10% раствор этазола, 5—10% раствор норсульфазола, 1% раствор сульфацида натрия и др.), которые вводят внутривенно.

•Необходимо помнить, что антибиотики, которые вводят в плевральную полость при дренировании, и антибиотики, которые применяют внутривенно, следует сочетать с антибиотиками, введенными парентерально и энтерально.

Учитывая большую роль в развитии эмпиемы плевры стафилококка, при подозрении на наличие именно стафилококковой флоры или выделения стафилококка из гноя применяют ряд средств с целью повышения пассивного и выработки активного иммунитета. К ним относятся стафилококковый анатоксин, стафилококковый антифатин, стафилококковый бактериофаг, противостафилококковый гамма-глобулин и антистафилококковая плазма.

Роль иммуноаллергических процессов в патогенезе эмпиемы плевры велика. Вводимые во время лечения антибиотики, сульфаниламидные препараты, белковые средства могут сами оказаться аллергенами. Поэтому необходимо применение антигистаминной терапии. Учитывая, что пипольфен, димедрол, супрастин, диазолин, альфадрин, тавотил, атаион, пернолин сами по себе при длительном применении могут стать аллергенами, необходимо в процессе лечения их менять. Правильнее один и тот же антигистаминный препарат не употреблять в течение более недели.

Увеличение минутного объема кровообращения у детей с острой эмпиемой плевры преимущественно за счет учащения частоты сердечных сокращений и токсическое воздействие на миокард диктуют необходимость применения гликозидов (коргликон, дигоксин, строфантин и др.). Учитывая меньшую возможность кумуляции и возможность применения препарата через 6—8 ч, в последнее время большее распространение получили коргликон и дигоксин. Дыхательные analeptические средства (кордиамин) показаны только при угнетении дыхания, а при выраженной одышке противопоказаны.

Широко применяются препараты, способствующие улучшению тканевого обмена. Витамины А, группы В и витамин С назначают в лечебных дозах.

Положительный эффект получен при применении кокарбоксилазы. Апробированными средствами являются пентоксил и метилурацил, ко-

которые стимулируют лейкопоз, ускоряют заживление ран, стимулируют выработку антител и фагоцитарную реакцию, оказывают противовоспалительное действие.

Показания к применению гормонов коры надпочечника и их синтетических аналогов (кортизон, гидрокортизон, преднизолон) при острой эмпиеме плевры резко ограничены. В случае крайней необходимости (предотечное состояние головного мозга, отек головного мозга) их назначают как короткий курс лечения. Больше распространение получили анаболические гормоны (нерабол, ретоболит), которые нормализуют азотистый баланс и улучшают усвояемость белка тканями организма.


В патогенезе острой пневмонии определенную роль играет тромбоз мелких ветвей бронхиальной и легочной артерий. Этим объясняется при отсутствии противопоказаний целесообразность назначения средств (в небольших дозах), способствующих растворению фибрина под контролем коагулограммы. К таким средствам относятся фибринолизин, гепарин и контргепарин, которые одновременно оказывают благоприятное воздействие на кининовую систему.

Основной вопрос общей терапии острой эмпиемы плевры — это организация питания больного. Недооценка этого фактора быстро приводит к эксикозу, нарушениям КЩР, водно-солевого и белкового обмена и нарушению выделительной функции почек. Благоприятное влияние на деятельность кишечника и, следовательно, всего организма оказывает бифидум-бактерин.

Независимо от наличия сопутствующей тяжелой формы пневмонии ребенок должен за сутки получить необходимое по его весу и поверхности тела количество жидкости, солей, белка, углеводов и витаминов. В данном случае необходим строгий учет вводимых ингредиентов энтерально и возмещение недостающего количества путем парентерального введения жидкостей. Только таким образом можно разорвать порочный круг и способствовать выведению из организма шлаков почками.

Для борьбы с токсикозом и восполнения потерь при эмпиемах плевры предложен метод «управляемой гидратации и дегидратации» (Л. М. Рошаль, 1971). Идея этого метода заключается в восполнении потери в жидкости, солях, белках и углеводах и затем промывание организма путем форсированного в случае необходимости мочеотделения со строгим почасовым учетом вводимой (парентерально и энтерально) и выводимой жидкости из желудка, кишечника и мочевого пузыря. Диурез должен быть уравнивающим. Для парентерального введения используют плазму, протеин, кровь, 10% раствор глюкозы, раствор Рингера, гемодез, неокомпенсан, реополиглюкин, по показаниям — 2% раствор хлорида калия, панангин. Опыт показал, что 4% раствор бикарбоната натрия (двууглекислой соды) необходимо вводить только при выраженном ацидозе. Ликвидация дыхательной недостаточности, ингаляция увлажненного кислорода на фоне введения для дезинтоксикации жидкостей быстрее ведут к ликвидации ацидоза, чем внутривенное введение растворов бикарбоната натрия. Расчеты при восполнении потери жидкости помогает номограмма Абердина (рис. 72).

В тяжелом «взрослом» больному в вену вводят постоянный катетер. Введение крови и плазмы чередуют через день. Благоприятное действие оказывает прямое переливание крови, взятой у родителей или у больных, перенесших незначительные заболевания. В целом белковые препараты должны составлять приблизительно 20% парентерально вводимой жидкости. Остальное количество жидкости приходится на солевые растворы и глюкозу в соотношении 1:1, а при значительных диспепсических расстройствах и рвоте — 2:1. Почки при нормальном давлении хорошо фильтруют мочу. Фильтрация мочи может быть нарушена при токсикозе. В этом случае применяют сначала легкие мочегонные средства (эуфиллин). Если эффекта нет (при восполнении кровяного русла и нормальном гематокрите), назначают лазикс или мочевину.



**Рис. 72. Номограмма Абердина.** Для определения примерных ( $\pm 20\%$ ) потребностей здорового ребенка в воде, калориях и электролитах, от одного из показателей — роста, возраста или веса—восстанавливают перпендикуляр до пересечения с жирной линией в центре номограммы. От этой точки проводят горизонтальную линию в обе стороны. Слева — потребность ребенка (на 1 кг массы) в воде, калориях и электролитах; справа—выделение жидкости с мочой, калом и «неощутимые» потери.

Большое значение придается физиотерапевтическим мероприятиям, особенно при наличии сопутствующей пневмонии. К физиотерапевтическим процедурам, применяемым при острой эмпиеме плевры, относится прежде всего ингаляция.

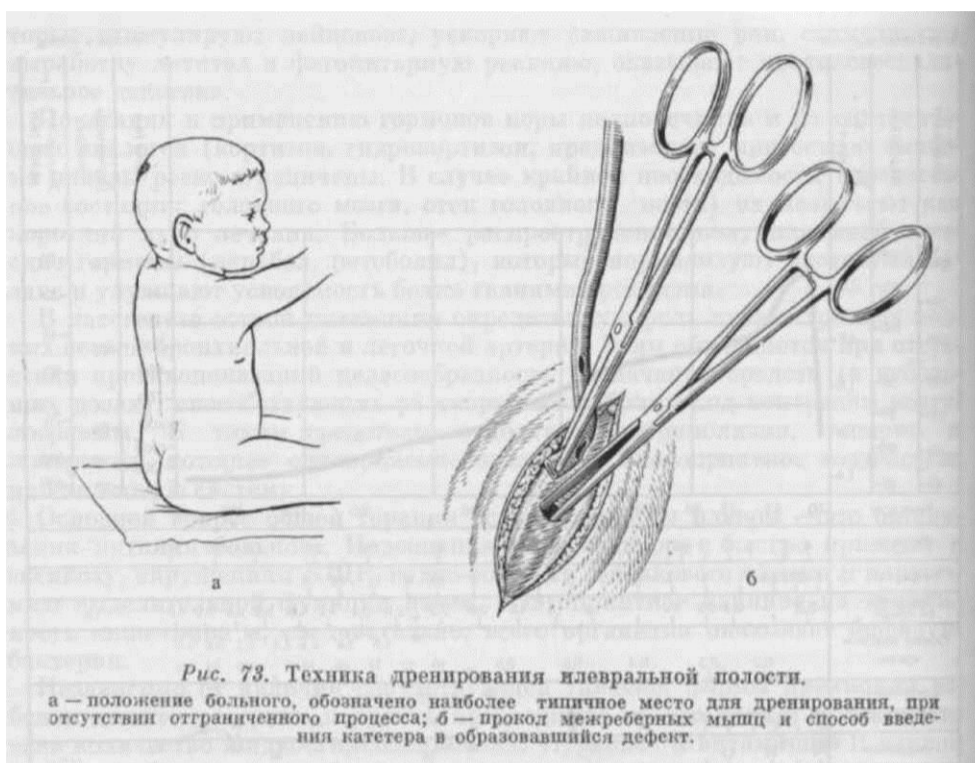
Положительный эффект достигается чередованием в течение дня ингаляций с бронхолитическими средствами (эуфилилин) и с ферментами (химотрипсин, дешкисрибонуклеаза). После удаления гноя из плевральной полости при наличии пневмонии назначают УВЧ-терапию, банки, горчичники.

Ускоряется выздоровление за счет проведения повторных ваго-симпатических блокад на стороне поражения, массажа и гимнастики.

Методы эвакуации гноя и воздуха из плевральной полости достаточно полно разработаны и известны.

Наибольшее распространение нашли два способа: пункция и дренирование плевральной полости. К каждому из этих методов имеются определенные показания.

Пункцию плевральной полости производят в настоящее время только при ограниченном плевротораксе. После полного удаления гноя в плевральную полость вводят антибиотики. Пункцию можно повторить еще дважды. Если после повторной пункции состояние больного не улучшается и при



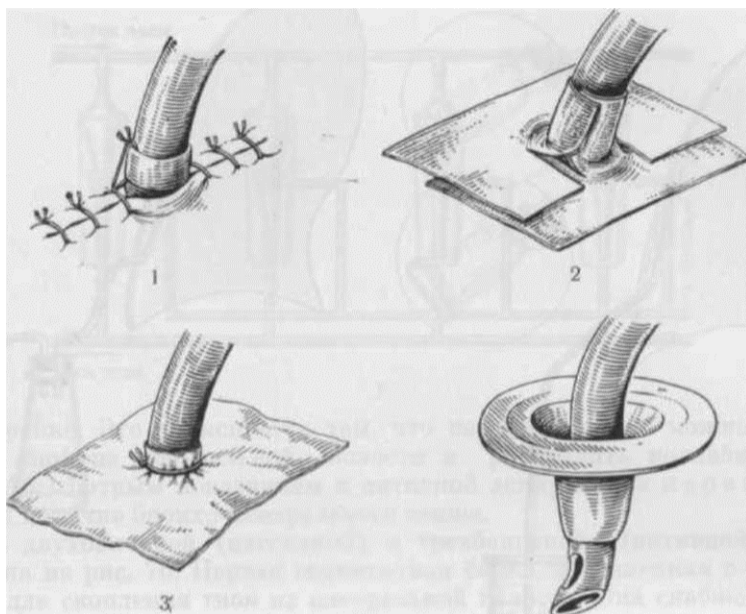
клиническом обследовании и рентгенологическом контроле снова диагностируется накопление гноя в плевральной полости, то производят ее дренирование.

Дренирование плевральной полости производят при тотальном пио-тораксе, ограниченном пиотораксе в случае отсутствия эффекта от пунк-ционного метода и при всех формах пиопневмоторакса с наличием легочно-плеврального свища.

Дренирование, как правило, производят в месте диагностической пункции (см. выше). Дренирование можно производить через троакар или небольшой разрез. Преимущество последнего метода торакотомии состоит в том, что при нем в плевральную полость можно ввести ребенку, особенно в возрасте до 1 года, более широкую дренажную трубку, что, как показал опыт, во многих случаях гарантирует благоприятный исход лечения (рис. 73).

При дренировании плевральной полости с помощью троакара в месте диагностической пункции делают разрез кожи длиной приблизительно 0,5 см. Через разрез грудную стенку прокалывают троакаром. Мандрен извлекают. Выпускать гной и воздух через троакар не следует, так как на вдохе в плевральную полость может попасть воздух, который симулирует в дальнейшем появление легочно-плеврального свища. По извлечении мандрена через троакар вводят резиновый катетер, опущенный другим концом в банку с фурацилином или другой антисептической жидкостью. Троакар удаляют, оставляя резиновый катетер с 3—4 отверстиями на конце в плевральной полости. Правильнее бывает еще до дренирования сделать отметку на катетере, до которой следует вводить его в плевральную полость. Катетер направляют несколько кзади. Он должен достигать приблизительно второго межреберья. На катетер надевают резиновый «хомутик» (рис. 74), который фиксируют к коже с двух сторон шелком.

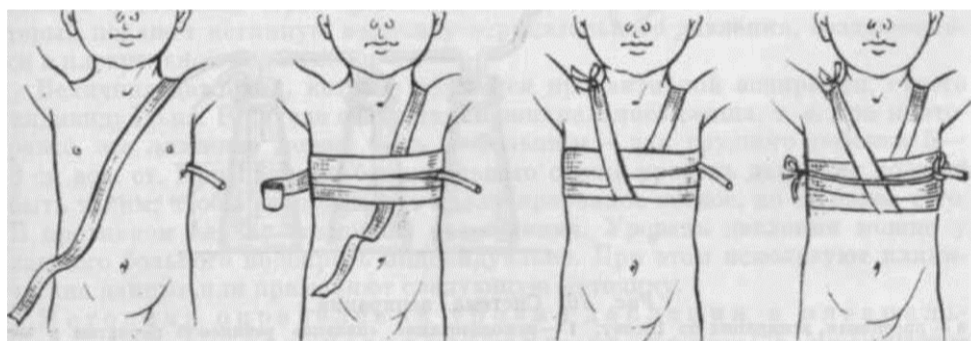
Второй способ дренирования заключается в следующем. В месте диагностической пункции производят разрез кожи, подкожной клетчатки и фасции длиной около 1—1,5 см. Тупым путем раздвигают подлежащие мышцы



*Рис. 74. Методы фиксации дренажа.*  
 1 — фиксация «хомутка»; 2 — лейкопластырная фиксация; 3 — фиксация с помощью перчаточной резины; 4 — использование детской соски при несоответствии размера раны и размера дренажа.

и затем зажимом Бильрота с тонким носиком прокалывают межреберные мышцы и плевру по верхнему краю нижележащего ребра. Слегка раздвигают края зажима, расширяя отверстие в межреберных мышцах и плевре до размера, соответствующего кожному разрезу. В образовавшийся дефект в грудной клетке вводят резиновый катетер шириной не менее 0,8 см с 3—4 дополнительными отверстиями на конце. Катетер направляют в сторону наибольшего скопления гноя, что определяется клинически и рентгенологически, приблизительно до уровня второго межребья. Дальнейшие действия соответствуют описанным выше при дренировании через троакар. Схема наложения повязки после дренирования представлена на рис. 75.

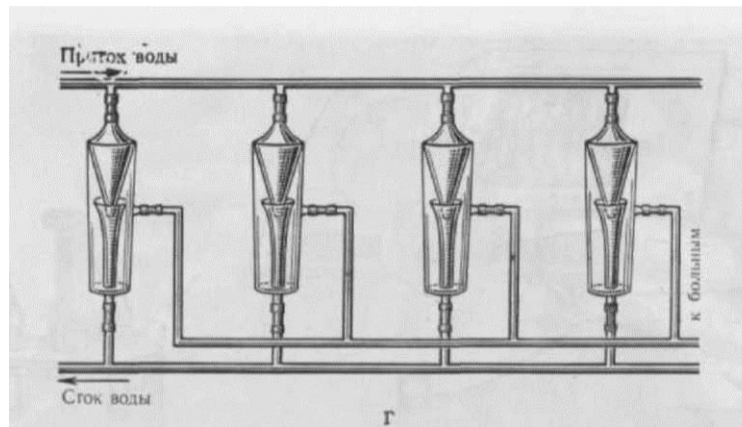
Чрезвычайно важным является вопрос о ведении больного после дренирования. В первые сутки вне зависимости от формы эмпиемы плевры правильнее производить активную аспирацию гноя из плевральной полости с помощью водоструйного, электрического отсоса или аппара-



*Рис. 75. Последовательность наложения повязки после дренирования плевральной полости.*



*Рис. 76. Система аспирации.*  
а — пассивная аспирация по Бюлау: 1 — использование «пальца» резиновой перчатки в качестве клапана; 2 — резиновый «палец» с распоркой; б — пассивная двухбаночная аспирация; в — активная трехбаночная аспирация; г — комплекс системы активной аспирации с помощью водоструйных отсосов.



та Титаренко. Это объясняется тем, что необходимо как можно быстрее удалить гной из плевральной полости и расправить коллабирующее легкое. Абсолютным показанием к активной аспирации в первые сутки является наличие бронхо-плеврального свища.

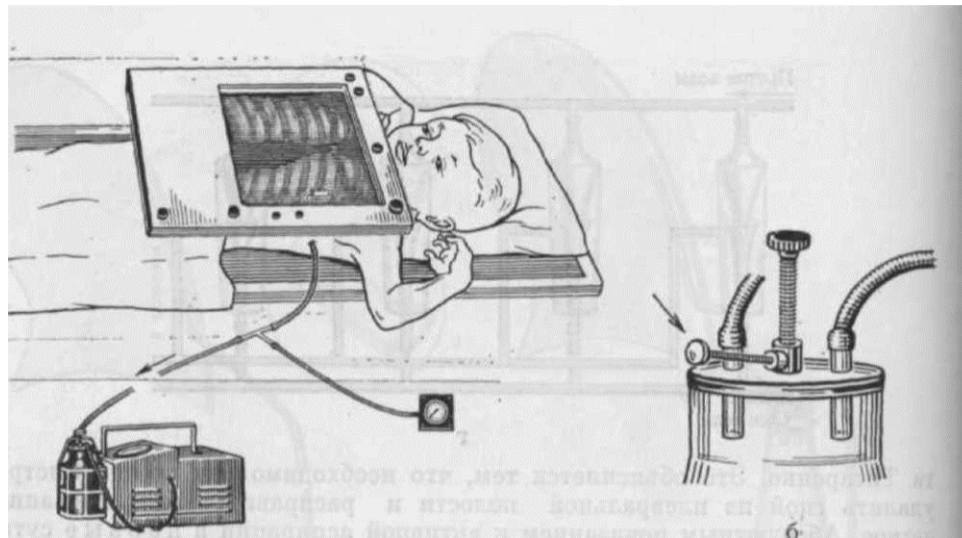
Схема двухбаночной (пассивной) и трехбаночной (активной) систем приведена на рис. 76. Первая герметичная банка, соединенная с больным, служит для скопления гноя из плевральной полости. Она снабжена двумя короткими трубками. Вторая последовательная банка, имеющая длинную трубку, опущенную в антисептический раствор, последовательно соединена с первой банкой и служит преградой для поступления атмосферного воздуха в плевральную полость. По колебанию уровня жидкости в длинной опущенной в раствор трубке можно судить о проходимости всей системы. Если колебания нет — значит система или негерметична, или трубка забита густым гноем. Появление пузырьков воздуха («пробулькивание», «продувание») при спокойном дыхании ребенка или при его плаче свидетельствует о наличии легочно-плеврального свища.

В случае применения активной аспирации, особенно при использовании водоструйного отсоса или отсоса, когда уровень разрежения, который он создает, неизвестен, подсоединяют третью банку — банку-манометр. Эта банка снабжена одной короткой трубкой, соединенной через тройник с короткой трубкой второй банки и системой активной аспирации, и второй длинной трубкой, имеющей сообщение с атмосферой и опущенной в раствор.

Считается, что третья банка сбрасывает лишнее давление, которое создает (система активной аспирации) до давления, соответствующего расстоянию от конца опущенной в воду трубки до уровня жидкости в третьей банке. Однако при проверке, особенно при наличии легочно-плеврального свища, это не всегда бывает точно. Поэтому необходимо, кроме банки-манометра, между первой банкой и больным через тройник подсоединить настоящий манометр, который покажет истинную величину отрицательного давления, создающегося в плевральной полости.

Величина давления, которое создается при активной аспирации, строго индивидуальна. В случае отсутствия бронхиального свища, т. е. при плевральном, это давление может быть небольшим — для грудного ребенка 5—8 см вод. ст. При наличии бронхиального свища уровень давления должен быть таким, чтобы расправилось коллабирующее легкое, но не более того. В противном случае возможны осложнения. Уровень давления можно у каждого больного подбирать индивидуально. При этом используют клинические данные или применяют следующую методику.

Методика определения уровня давления в плевральной полости для расправления легкого (Л. М. Рошаль). После дренирования больного доставляют (в рентгеновский кабинет, не отсоединяя плевральную полость от системы. Последнюю банку подсоединяют к эогактроотосу с минимальным давлением, регулируя давление винтом



**Рис. 77. Схема определения необходимого давления в плевральной полости для расправления легкого (Л. М. Рошаль), а — общий вид; б — вид сrosa давления в бавкс электроотсоса.**

сброса давления на большой банке электроотсоса (рис. 77). Под контролем рентгеновского экрана подбирают минимальное давление, которое необходимо для полного расправления легкого. Это давление замечают по манометру, подсоединенному между большим и первой банкой. Оно и должно быть исходным.

Целесообразно после произведенного дренирования через 2—3 ч произвести контрольную рентгенографию. Контрольное исследование позволит установить правильность расположения дренажа, степень расправления легкого, а при его расправлении — диагностировать характер и распространенность изменений в пораженном легком при их наличии.

Если дренаж стоит неправильно, его можно установить в нужном направлении с помощью любого металлического проводника, который вводят в просвет дренажной трубки. Эта методика широко используется в МОНИКИ имени М. Ф. Владимирского.

При ведении больного уровень давления может изменяться. В подобном индивидуальном ведении больного и заключается искусство врача. Показанием к увеличению давления является отсутствие расправления легкого и большое количество гноя, поступающее из плевральной полости. Однако при наличии очень крупного бронхиального свища, когда невозможно путем активной аспирации расправить легкое вследствие колоссального сброса воздуха через свищ, иногда приходится или уменьшить уровень давления при активной аспирации, или вообще перевести больного на несколько часов, а иногда и на сутки на пассивную систему с тем, чтобы свищ уменьшился, а затем снова переходить к активной аспирации.

Показанием к уменьшению давления может быть появление сильных болей в грудной клетке, кашля и примеси крови в отделяемом из плевральной полости.

Во время активной аспирации так называемое продувание во второй банке не обязательно будет свидетельствовать о наличии легочно-плеврального свища. Оно может быть и при нарушении герметичности, например, первой банки или нарушении целостности резиновых соединительных трубок. Для исключения таких дефектов необходимо ежедневно пережимать на несколько секунд дренажную трубку около грудной клетки и следить за наличием «продувания» во второй банке. Если «продувания» нет — значит система герметична, если «продувание» продолжается — значит герметичность нарушена.

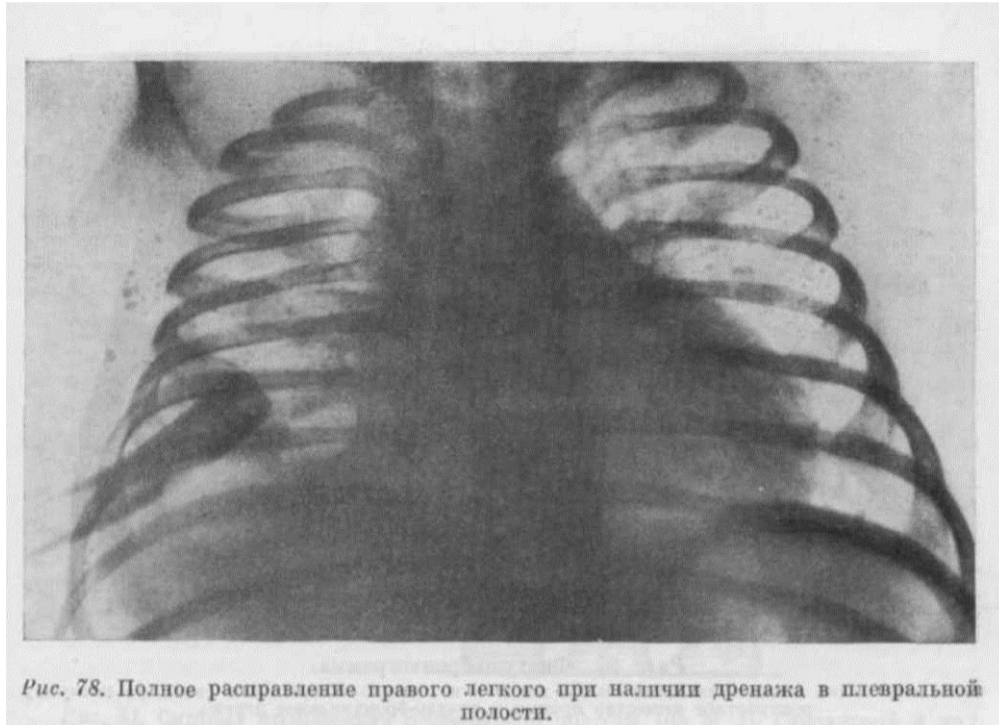

Рис. 78. Полное расправление правого легкого при наличии дренажа в плевральной полости.

Большие трудности возникают при ведении торакотомического отверстия в месте дренирования. Рана грудной клетки в месте дренирования часто нагнаивается. Торакотомическое отверстие увеличивается в объеме и система становится негерметичной. Профилактическое обкалывание-вокруг раны новокаином с антибиотиками положительного действия не<sup>4</sup> оказывает. По наблюдению С. Л. Либова и К. Ф. Ширяевой (1973), места инъекций антибиотиков превращались в гноящиеся новые фокусы инфекции. Лучший эффект оказывает ультрафиолетовое облучение, припудривание раны сульфаниламидными препаратами и применение гормональных мазей.

При нарушении герметичности рану можно сузить путем наложения краевых швов, которые захватывают подлежащие мышцы. При отсутствии эффекта улучшить герметичность раны можно, коснувшись часть резиновой перчатки размером 10X10 см, через середину которой проводят дренирующую трубку, или детскую резиновую соску. Улучшает герметичность раны лей-коллестырная повязка (см. рис. 74).

Некоторые хирурги рекомендуют вводить два дренажа в плевральную полость — один типичный, другой через второе межреберье по среднеключичной линии. Назначение второго дренажа заключается в возможности проведения дополнительной активной аспирации или промывании плевральной полости. Опыт показал, что если первый дренаж поставлен правильно и достаточно широк, то необходимости в одновременном втором дренаже нет. При этом чрезвычайно опасно нахождение и второго дренажного отверстия.

Показанием к введению дополнительного дренажа является осумкование отдельной (полости значительного размера, которую первый дренаж не дренирует и когда пункционный метод расширения легкого оказывается неэффективным.

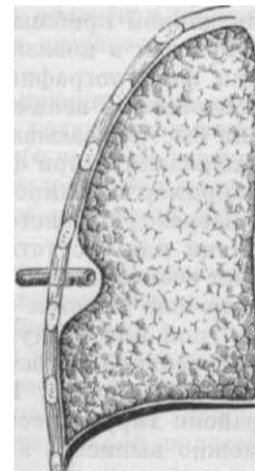
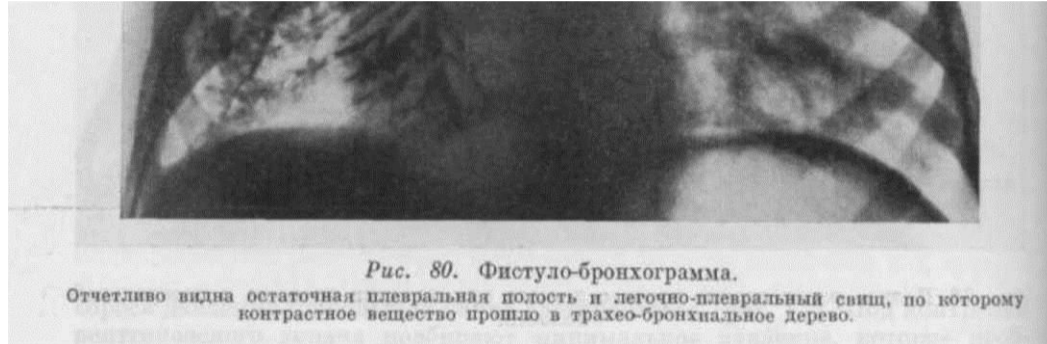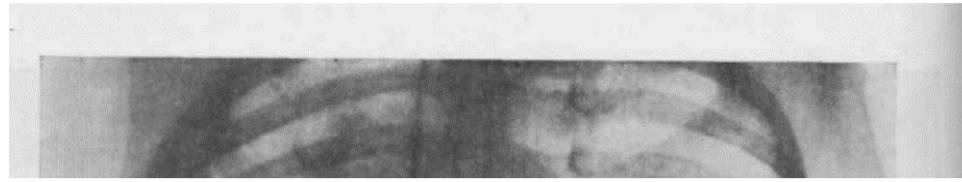


Рис. 79. Схема введения короткого дренажа

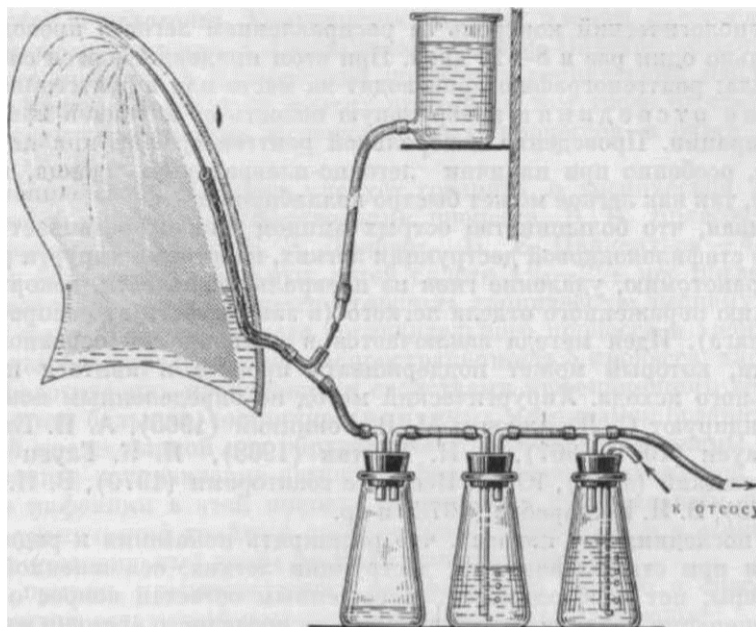


Активную аспирацию поддерживают до тех пор, пока легкое полностью не расправится и не фиксируется к плевре (рис. 78). Это происходит приблизительно на 8—10-й день активной аспирации. После этого больного переводят на пассивную двухбаночную систему, на которой он находится до тех пор, пока из плевральной полости выделяется гной. Когда гнойного отделяемого становится очень мало, измеряют величину остаточной плевральной полости. Объем остаточной плевральной полости легкого можно определить путем введения в нее под очень маленьким давлением жидкости с помощью шприца. Как только жидкость начинает выделяться обратно, значит полость заполнилась полностью. Количество введенной в полость жидкости и будет соответствовать объему остаточной плевральной полости.

Перед переводом больного на короткий дренаж, т. е. на резиновую трубку длиной приблизительно 4—5 см, наружный конец которой оставляют открытым в повязке (рис. 79), производят фистулографию. При проведении фистулографии необходимо использовать только водорастворимые контрастные вещества (кардиоираст, уротраст, триотраут и др.), так как они быстро всасываются и не оставляют после себя олеогранулем, которые наблюдаются при фистулографии с масляными контрастными веществами, например йодолиполем (рис. 80).

Перевод больного на короткий дренаж является обязательным при наличии или отсутствии легочно-плеврального свища. Короткий дренаж не дает возможности закрыться рано ране грудной клетки. Это важно, так как если еще имеется остаточная полость, а дренажное отверстие закрылось, то гной или воздух, не находя выхода, вновь начинает скапливаться в плевральной полости и возникает рецидив заболевания (М. Н. Степанова, К. Н. Селезнева, 1964). При отсутствии противопоказаний и наличии в районе хирургического кабинета больного с короткой дренажной трубкой можно выписать на долечивание по месту жительства. Остаточная плевральная полость, уменьшаясь в размере, постепенно «выталкивает» короткий дренаж и закрывается.

Особым является вопрос о ведении самой плевральной полости. После произведенного дренирования плевральную полость необходи-



**Рис. 81.** Система промывания плевральной полости (из М. Н. Степановой и др.).

мо отмыть до чистых вод антисептическим раствором. Затем в плевральную полость вводят антибиотики, растворенные в 20—30 мл 0,25 % раствора новокаина.

При значительна отделении гноя в течение (первых суток можно повторить промывание плевральной полости с введением антибиотиков (рис. 81). Со 2-х суток массивного промывания производить не следует, так как основной задачей к этому времени являемся полное расправ-ление легкого и его фиксации. Массивное промывание будет препятствовать образованию шаяк и фиксации легкого. Промывание плевральной полости и дренажа производят ежедневно путем прокалывания дренажа толстой иглой приблизительно на расстоянии 5—8 см от грудной клетки и введения через нее антисептических растворов по направлению к плевральной полости, не пережимая дренаж дистальнее места прокола. При этом достигается отхождение гноя из плевральной полости и промывание дренажных трубок. Для повторного промывания достаточно 100—150 мл антисептического раствора.

Легкое может не расправляться полностью по следующим основным причинам: 1) наличие крупного бронхиального свища, когда невозможно создать отрицательное давление в плевральной полости (о чем уже говорилось выше), 2) фиксация леопкого спайками, 3) поступление большого в хирургическое отделение в поздние сроки, 4) ошибки в ведении плевральной полости.

При фиксации легкого опашками иногда приходится для растравления легкого в плевральную полость вводить гидрокортизон в возрастной дозе и ферменты (химотрипсин, дезаксгарибонуклеау). При отсутствии эффекта от такой терапии (в течение 8—12 дней) необходимо использовать активное расправление легкого под наркозом с одновременной санацией трахео-бронхиального дерева через бронхоскоп. Это хорошо сочетать с одновременной активной аспирацией из плевральной полости (Г. А. Баиров, Б. Пеплов, 1959; Bergman, Hartl, 1957).

Ускорению заживления небольшой остаточной полости способствует введение склерозирующей жидкости Хлумского, которой можно пользоваться только при отсутствии легочно-плевральдага свища.

Рентгенологический контроль за расправлением легкого проводят приблизительно один раз в 8—10 дней. При этом придерживаются следующего правила: рентгенографию производят на месте или в рентгеновском кабинете, не отсоединяя плевральную полость от активной или пассивной аспирации. Проведение контрольной рентгенографии при пережатом дренаже, особенно при наличии легочно-плеврального свища, является ошибкой, так как легкое может быстро коллабироваться.

Учитывая, что большинство острых эмпием плевры развивается в результате стафилококковой деструкции легких, некоторые хирурги рекомендуют торакотомию, удаление гноя из плевральной полости, декорткацию и резекцию пораженного отдела легкого (в зависимости от распространенности очага). Идея метода заключается в ликвидации основного очага инфекции, который может поддерживать процесс и явиться причиной смертельного исхода. Хирургический метод по определенным показаниям пропагандируют С. Л. Либов и М. Р. Рокицкий (1965), А. П. Биезинь и Я. К. Гауен (1964, 1967), Я. Н. Томчин (1968), Я. К. Гауен (1969), М. Р. Рокицкий (1969), Ю. Ф. Исаков с соавторами (1970), В. И. Гераськин (1973), В. И. Бессарабов (1973) и др..

Опыт последних лет показал, что расширять показания к радикальной операции при стафилококковой деструкции легких, осложненной эмпиемой плевры, нет необходимости. Нерешенным остается вопрос о показаниях к операции среди новорожденных и до последнего времени их летальность при применении всех известных методов лечения остается еще очень высокой. Абсолютным показанием к операции является массивное легочное кровотечение.

При наличии стафилококковой деструкции легких ряд хирургов настойчиво рекомендуют внутрileгочное введение в очаг поражения пункционным способом антибиотиков (Н. Л. Куц, 1968; А. Т. Пулатов, В. Д. Бромберг, Т. П. Сойнова, 1972; Н. Л. Куц, 1973) и достигают при этом благоприятных результатов.

**Результаты лечения и прогноз.** Летальность при острой эмпиеме плевры у детей, по данным разных авторов, колеблется от 30 до 15%. Наибольшая летальность в возрасте до 3 мес.

Изучение отдаленных результатов лечения (К. Н. Селезнева, 1972) показало, что большинство детей развиваются совершенно нормально. Однако у некоторых из них обнаруживаются остаточные полости в плевре, явления деформирующего бронхита и редко — развитие бронхоэктазов, требующих хирургического лечения. Учитывая последнее, дети, перенесшие эмпиему плевры, нуждаются в диспансерном наблюдении по 2 раза в год в течение не менее 3 лет с проведением в случае необходимости курсов противорецидивной терапии.

#### **Хроническая эмпиема плевры**

**Частота.** По данным В. И. Колесова (1955), Н. И. Стручкова (1967), М. Н. Степановой (1969), Ю. Ф. Исакова и соавторов (1971), А. К. Пермановой (1971), в 4—15% случаев острая эмпиема плевры переходит в хроническую.

Кроме того, не умаляя значения развития хирургических методов лечения различных заболеваний легких у детей, не следует забывать, что пострезекционные эмпиемы, хотя и встречаются у детей значительно реже, чем у взрослых, все же составляют 1—2% общего числа операций

(В. М. Сергеев, Б. С. Кибрик, 1970; В. А. Климанский, 1969, и др.).

По данным М. И. Перельмана и В. М. Сергеева (1969), за предыдущие 10 лет в 25 наиболее крупных детских торакальных клиниках страны произведено более 4000 операций на легких. Очевидно, эта цифра неуклонно растет и абсолютное число пострезекционных хронических эмпием у детей может увеличиваться.

Этиология и патогенез. Хроническая эмпиема шланры является следствием острого воспаления в плевральной полости. Переход острого воспалительного процесса в плевральной полости в хронический наблюдается в разные сроки и зависит от многих причин (в том числе от степени выраженности некротических и репаративных процессов в очаге воспаления).

По мнению Н. М. Амосова, следует говорить о хронической эмпиеме уже через 1 мес после существования процесса. В. И. Колесов считает таким сроком 2—3 мес, Б. Э. Линберг, Б. Е. Панкратьев — 4—6 мес. Все же у большинства больных детей спустя 17г—27г мес после начала острого воспаления можно диагностировать хроническую эмпиему плевры. Как сам факт перехода острого воспалительного процесса в хронический, так и сроки его определяются: распространенностью процесса, характером его морфологических проявлений и свойствами инфекционного возбудителя, возрастом больных, состоянием иммунных механизмов организма и др. Основной предпосылкой для образования хронической эмпиемы служит недостаточное расправление легкого и формирование остаточной полости. Наличие инфекции в этой полости не является обязательным условием, так как хронический гнойный процесс может протекать и в асептических условиях («стерильный гной» по И. В. Давыдовскому).

Среди причин, препятствующих расправлению легкого и способствующих развитию остаточной полости, можно выделить следующие:

1. Недостаточное (позднее и неполное) удаление гнойного содержимого из плевральной полости (например, через тонкую дренажную трубку). Это ведет к развитию мощных грубых спаек (шварт), которые препятствуют расправлению легкого даже после полной эвакуации гноя из плевральной полости.

2. Фиброз легочной ткани, потеря ею эластичности в результате длительного воспалительного процесса в плевре. Это может иметь место и при таких невоспалительных заболеваниях, как спонтанный неспецифический пневмоторакс (В. М. Сергеев, 1965; С. И. Бабичев, П. Д. Чудновский, 1967).

Длительное давление легочной ткани и деформация бронхов, как и сосудов, с нарушением бронхиальной и сосудистой проходимости способствуют разрастанию соединительной ткани в легком и снижению его эластических свойств. Вместе с этим следует иметь в виду, что у детей иногда поджатое легкое может быть полностью расправлено даже через год (Ю. Ф. Исаков и др., 1971).

3. Бронхо-плевральный свищ, образовавшийся в результате разрушения бронха гнойным процессом (абсцесс, гангрена) или как осложнение оперативного вмешательства (расхождение швов, «несостоятельность» тсуль-ти бронха), не только служит источником постоянного инфицирования, но и препятствует расправлению легкого за счет изменения давления в плевральной полости.

4. Инородные тела в плевральной полости (осколки снарядов, пули, дробь, оставленные при операции марлевые салфетки, несвоевременно удаленный дренаж, попавший в плевральную полость после аспирации колосок и другие инородные тела).

По клинко-морфологическим признакам в течении хронических эмпием можно выделить три стадии. Первая стадия характеризуется затиханием воспалительного процесса в плевре и формированием пиогенной оболочки (до 5 мес). Вторая стадия протекает на фоне хронической интоксикации, иногда с обострениями, и характеризуется дальнейшей фибротизацией плевральных листков (до 1 года). Третья стадия — наиболее выраженные местные и общие нарушения в организме: интоксикация, сморщивание легкого и плевры, развитие осложнений вплоть до амилоидоза внутренних органов. У детей третья стадия наблюдается сравнительно редко.



У большинства больных после стихания острого воспалительного процесса отмечается некоторое улучшение общего состояния за счет уменьшения гнойной интоксикации.

По мере формирования хронической эмпиемы в организме происходят более или менее выраженные патофизиологические сдвиги. Наблюдающиеся при этом расстройства газообмена обусловлены нарушением вентиляции и кровообращения в легких.

Уменьшение вентиляционной способности легких при хронической эмпиеме за счет поджатия легкого может быть весьма выраженным. Иногда эти показатели снижены более чем наполовину, а в отдельных случаях легкое полностью выключается из акта вентиляции. Изменения в легочной паренхиме в виде фиброза также оказывают влияние на вентиляцию легких. При хронической эмпиеме эти изменения в легочной ткани обычно имеют диффузный характер. Расстройства вентиляции сводятся к уменьшению не только жизненной емкости, но и соотношения резервного воздуха и общей емкости легких. В нормальных условиях резервный (остаточный) воздух у детей составляет в среднем около 20% (Т. Д. Кузнецова, 1969), а у больных, страдающих хронической эмпиемой плевры со сдавлением легкого, — около 50%. В условиях покоя эти изменения могут быть почти незаметными, но при физической нагрузке учащается дыхание и появляется одышка. При хронической эмпиеме кровотока в легком на стороне поражения значительно снижен (В. М. Сергеев, Л. И. Клионер, 1961). Компенсаторные механизмы при таких состояниях связаны с уменьшением кровотока на стороне поражения и соответственно с усилением кровотока на противоположной стороне, что ведет к изменению интенсивности газообмена разной степени.

Большое разнообразие патоморфологических изменений обнаруживают и непосредственно в полости плевры. Более выражены изменения на париетальной плевре, что объясняется преимущественным всасыванием плеврального содержимого именно через лимфатические сосуды пристеночного листка плевры (В. М. Сергеев, 1967; Kubiena, 1969, и др.).

Основываясь на патоморфологических изменениях в плевре, течение хронической эмпиемы можно разделить на три стадии.

В первой стадии листки плевры прогрессивно утолщаются за счет развития грануляционной ткани по аналогии с развитием пиогенной оболочки абсцесса. Для этой фазы характерно формирование массивных внутриплевральных шварт. Тонкие нежные спайки между соприкасавшимися листками плевры подвергаются рубцовому замещению. Протяженность и характер спаечного процесса в плевральной полости весьма различны. По мнению Б. Э. Линберга (1960), полное замещение плевральной полости швартами свидетельствует о клиническом выздоровлении. Однако в этих швартах долгое время могут сохранять жизнедеятельность различные микроорганизмы, которые при некоторых условиях вызывают обострение процесса. При микроскопическом исследовании спаек отмечается бедная васкуляризация и обильное грядароуташте коллашно-вых волокон. У детей плевральные разрастания характеризуются большой рыхлостью и в ряде случаев могут подвергаться обратному развитию. Длительность этой стадии 3—4 мес.

При наличии бронхиального свища спаечный процесс менее выражен, так как продуцируется большое количество экссудата, который «размывает» спайки.

Вторая стадия характеризуется уплотнением фибриновых наложений на висцеральной плевре, в результате чего легкое теряет способность совершать дыхательные движения. В детском возрасте даже такие изменения еще могут быть обратимыми. Эта стадия продолжается от 3 до 6 мес.

В третьей стадии как местные, так и общие изменения характеризуются дальнейшим прогрессированием. На плеврал иных листках вда-

можно пошлевшие **отложений известковых** солей в виде отдельных «краплений или сплошных слоев» (В. М. Герпел, 1967). Интоксикация становится более выраженной вплоть до развития амилоидоза внутренних органов. В раннем детском возрасте развитие амилоидоза на фоне хронической эмпиемы является крайней редкостью, что объясняется большими компенсаторными возможностями растущего организма.

**Клиника и диагностика.** При переходе острой эмпиемы в хроническую уменьшаются вплоть до полного прекращения боли в грудной клетке, исчезает или резко уменьшается кашель, нормализуется или становится субфебрильной температура, улучшаются самочувствие и состояние. Однако наличие продолжающейся интоксикации выражается в умеренной анемии (чаще гипохромной), стойком увеличении СОЭ, реже — белковом дефиците.

Общее относительно удовлетворительное состояние у таких больных весьма неустойчиво, и при малейших неблагоприятных обстоятельствах (охлаждение, переутомление) в результате обострения процесса возникают повышение температуры, озноб, кашель и пр. При наличии свищей усиливается экссудация. Появляются сдвиг нейтрофильной формулы влево и другие признаки, характерные для острой гнойной инфекции. Особенно тяжелое течение имеют хронические эмпиемы с большой остаточной полостью. У таких больных наиболее выражены истощение и интоксикация за счет значительного скопления гноя, обширной поверхности всасывания и значительного белкового дефицита.

В дальнейшем, если больные не подвергаются радикальному лечению, интоксикация и истощение прогрессируют. Появляется одышка (сначала при физической нагрузке, а затем и в покое), постоянная тахикардия. В некоторых случаях развиваются пневмоцирроз и сопутствующий бронхит, что обуславливает появление у больных кашля с большим или меньшим количеством мокроты. Иногда концевые фаланги пальцев деформируются в виде «барабанных палочек» и «часовых стекол». Наряду с развитием сердечно-легочной недостаточности происходят (процессы дегенерации в миокарде, паренхиме печени и почек.

Боль в соответствующей половине грудной клетки — далеко не обязательный симптом при хронической эмпиеме плевры. Боли носят колющий характер, непостоянны, часто возникают или усиливаются при физической нагрузке. Вовлечение в воспалительный процесс нервных стволов обуславливает иррадиацию болей в руку, лопатку, живот, что может вызывать парез кишечника, особенно у детей младшего возраста. Кашель отмечается у 92 % детей с хронической эмпиемой плевры. Причиной его служат изменения в легком (деформирующий бронхит, бронхо-эктазы, бронхо-плевральный свищ).

Наличие и количество мокроты зависят от степени выраженности изменений в легком и, естественно, от наличия бронхиального свища. Дети, особенно младшего возраста, как известно, плохо отхаркивают мокроту, поэтому ориентироваться на этот признак можно весьма условно.

Анамнез при хронической эмпиеме плевры почти всегда достоверно указывает на непосредственную причину развития воспаления в плевральной (полости) (пневмония, операция, травма).

Поскольку переход острой эмпиемы плевры в хроническую осуществляется постепенно, клинические признаки, характерные для острой эмпиемы, остаются и при хронической.

При осмотре таких больных обращает внимание их внешний вид: дети, как правило, бледны. В отличие от взрослых у детей в покое одышка почти не наблюдается, но у большинства больных имеет место тахикардия. Однако даже при небольшой физической нагрузке появляется одышка, что заставляет детей произвольно ограничивать подвижность, избегать резких движений. Деформация ногтевых фаланг в виде барабан-

ных палочек или часовых стекол наблюдается у детей реже, чем у взрослых, и только при очень длительном течении процесса.

Для этих больных характерна различной степени деформация грудной клетки. Отмечаются уменьшение в объеме пораженной половины груди, сужение межреберных промежутков и искривление грудного отдела позвоночника в здоровую сторону. На стороне эмпиемы плечо опущено, а лопатка (особенно ее внутренний край) неплотно прилежит к грудной стенке. Отмечается отставание пораженной половины грудной клетки в дыхании.

Наличие у больных плевро-кожного или бронхо-плевро-кожного свища также выявляется при осмотре. Он обычно бывает небольших размеров, округлой формы, губовидный за счет избыточного разрастания грануляционной ткани. Периодически он может закрываться и по мере накопления гнойного содержимого в полости эмпиемы и обострения воспалительного процесса открываться с выделением большого или меньшего количества гноя.

При пальпации, можно определить некоторую ригидность мягких тканей в области проекции полости эмпиемы за счет отечности или инфильтрации, что наблюдается значительно реже (преимущественно при открытых свищах).

Укорочение звука при перкуссии и ослабление дыхания при аускультации являются почти обязательными симптомами, но степень их выраженности зависит от многих причин (рубцовый процесс, распространенность эмпиемы и пр.). При наличии отграниченной остаточной полости определяется коробочный оттенок перкуторного звука.

Вполне очевидно, что клиническая картина зависит и от формы эмпиемы. Так, при небольших, ограниченных, «простых» эмпиемах некоторые больные вообще не предъявляют жалоб, а симптоматика у них весьма скудная. С другой стороны, при хронической эмпиеме плевры на фоне внелегочных заболеваний имеют место выраженные симптомы как со стороны плевры, так и со стороны основного очага (например, остеомиелит трубчатых костей).

Определенные изменения у больных с хронической эмпиемой плевры отмечаются при лабораторных исследованиях.

Клинический анализ крови к моменту перехода эмпиемы в хроническую форму может почти полностью нормализоваться, но СОЭ остается, как правило, увеличенной (25—40 мм/ч). Умеренный лейкоцитоз и незначительный сдвиг нейтрофильной формулы влево отмечаются редко и большей частью во время обострения (Г. А. Тычкова, 1971). Реже встречаются явления умеренной анемии. Общее снижение количества белка сыворотки встречается не всегда, по нашим данным — только у 35% больных. Однако диспропорция между содержанием альбумина и глобулина наблюдается чаще. Содержание фракции у-глобулинов, отражающей состояние реактивности больного и пониженной у подавляющего большинства больных в острой фазе, при хронической эмпиеме обычно нормализуется (А. Г. Ярмашевич, 1964; Т. А. Богомаз, 1968; З. Н. Вихирева, 1965; Ф. И. Горелов, 1971; Braun, 1964; Kraseniann, 1965). Выраженные изменения происходят в составе иммуноглобулинов. Правда, эти изменения больше изучены у больных с острыми формами гнойных заболеваний легких и плевры. Однако повышение содержания в крови иммуноглобулинов свидетельствует о перекоде процесса в хроническую форму, а нормализация содержания иммуноглобулинов заканчивается через 2—4 года после острого гнойного процесса, что требует длительного диспансерного наблюдения за такими детьми (К. Н. Прозоровская, Л. М. Недвецкая, В. А. Смоляр, Н. В. Еюшюкко, 1972).

Рентгенологическое комплексное исследование имеет решающее диагностическое значение при хронической эмпиеме плевры у детей. В большинстве случаев оно позволяет не только подтвердить диа-

**Рис. 82.** Хроническая эм-пиема плевры слева («простая» эмпиема без бронхиального свища).

**Рис. 83.** Тотальная хро-ническая эмпиема плевры справа. Сухая остаточная полость, а — обзорная рентгенограмма; б — томограмма.

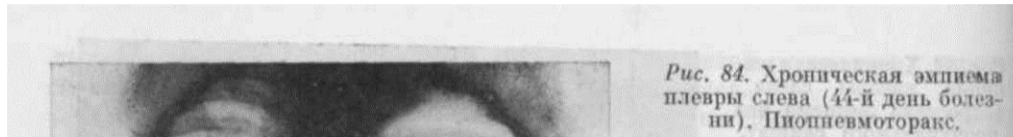

Рис. 84. Хроническая эмпиема плевры слева (44-й день болезни). Пневмоторакс.

гноз и определить топичу процесса, но и выявить изменения в легких и органах средостения. Кроме того, полученные данные оказывают определенное влияние на выбор способа лечения.

Начинать рентгенологическое исследование у детей с хронической эмпиемой плевры мы считаем целесообразным с выполнения стандартных рентгенограмм грудной клетки в двух проекциях. При необходимости уточнения изменений показаны: рентгеноскопия, томография, бронхография, ангиопневмография, фистулография и пр.

При тотальных эмпиемах определяется более или менее выраженное сдавление легкого, иногда смещение средостения (в здоровую сторону вплоть до образования так называемой медиастинальной грыжи). Плевральные листки утолщаются. Выявляется горизонтальный уровень жидкости.

Ограниченные осумксиванные эмпиемы плевры у детей чаще встречаются среди пострезекционных эмпием. При изменении положения тела больного тень полости такой эмпиемы почти не деформируется, что особенно четко выявляется во время рентгеноскопии. Форма ограниченных эмпием плевры, как правило, округлая или овальная. Часто они имитируют кисту или абсцесс легкого (В. М. Сергеев, 1967) (рис. 82, 83, 84).

Большое значение при хронической эмпиеме плевры у детей имеет бронхография. Бронхография при хронической эмпиеме плевры у детей имеет три основные диагностические возможности: выявление состояния бронхиального дерева, определение наличия, локализации и характера бронхо-плевральных свищей и, значительно реже, установление причины эмпиемы, т. е. выявление бронхоэктазов, абсцессов и пр. (В. М. Сергеев, 1967). При хронической эмпиеме плевры бронхографию следует производить с помощью водорастворимых контрастных веществ (В. М. Сергеев, Л. И. Спиридонова, 1969).

Работами С. Д. Терновского (1937), В. М. Сергеева (1967), Smith и Gerald (1969) и др. показано, что при длительно существующих хронических эмпиемах плевры у детей в коллабированном легком наступают выраженные и зачастую необратимые патоморфологические изменения, нарушающие функциональные возможности легочной ткани. Подобные изменения характеризуются следующими основными рентгенологическими признаками: 1) наличием «пустой зоны» (В. М. Сергеев), т. е. отсутствием контрастирования бронхов соответственно области локализации мешка эмпиемы. При тотальных эмпиемах «пустая зона» может занимать все или почти все легкое, а при ограниченных — соответствовать одному или нескольким сегментам; 2) сближением бронхов между собой с уменьшением углов ветвления и углов отхождения. Наблюдается чаще в системе нижне- и

средне левых бронхов; 3) различными видами искривлений, деформаций, перегибов бронхов. В этой группе встречались: незначительные расширения сегментарных или субсегментарных бронхов, деформирующий бронхит, сочетание деформирующего бронхита с бронхоэктазами.

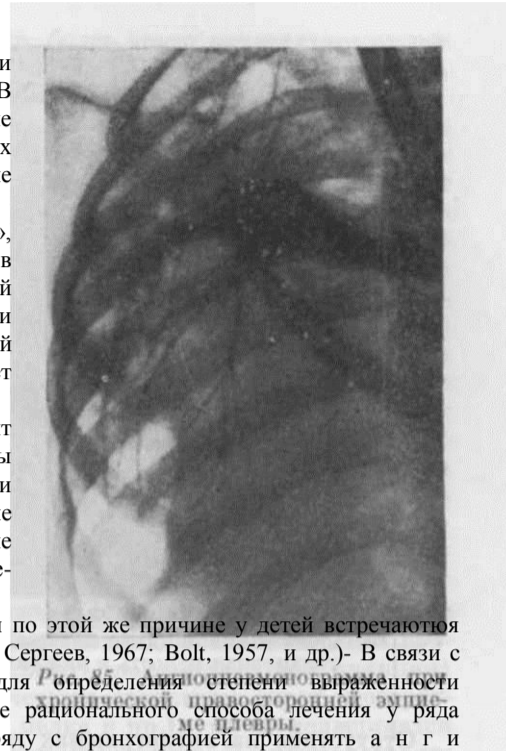
Если такие изменения, как «пустые зоны», сближение крупных, бронхиальных стволов (долевых, сегментарных), могут быть в известной мере обратимыми, т. е. после ликвидации полости эмпиемы исчезать, то наличие бронхоэктазов или грубого деформирующего бронхита требует резекции соответствующего участка легкого.

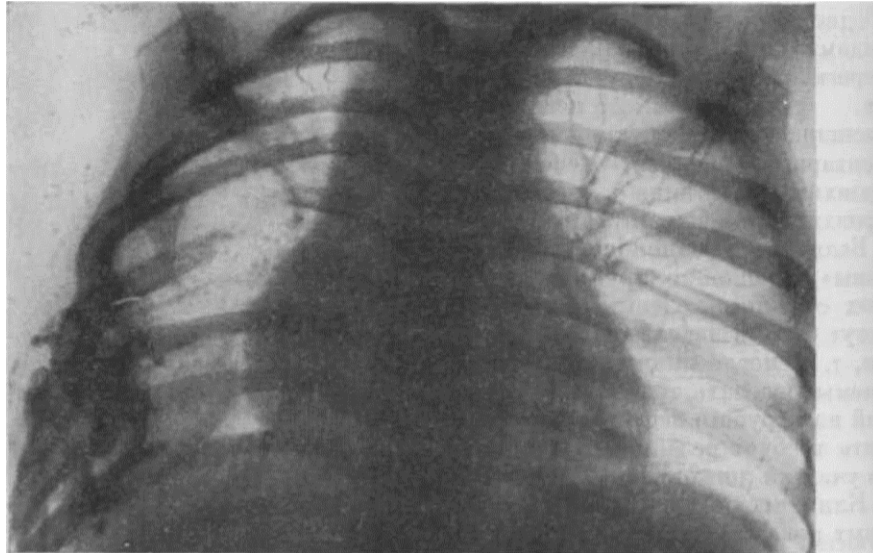
Клинический и морфологический опыт показывает, что при хронической эмпиеме плевры вследствие сопутствующего процесса или длительного коллапса легкого на стороне поражения развиваются цирротические изменения, выраженность которых в большей степени зависит от эластической способности легкого, чем от этиологического фактора, и по этой же причине у детей встречаются реже, чем у взрослых (С. С. Вайль, 1946; В. М. Сергеев, 1967; Volt, 1957, и др.). В связи с этим представляется вполне оправданным для определения степени выраженности имеющихся изменений и для выбора наиболее рационального способа лечения у ряда больных с хронической эмпиемой плевры наряду с бронхографией применять ангиопневмографию, ибо сопоставление данных контрастирования бронхиального и сосудистого дерева дает наиболее полное представление об изменениях в паренхиме органов (В. М. Сергеев, Л. И. Клионер, 1961; В. Г. Цуман, 1971, и др.).

Предпочтительнее проводить селективную ангиопневмографию в сочетании с зондированием сосудов коллабированного легкого, что позволяет производить запись давления в различных отделах правого сердца и в системе легочной артерии и брать кровь для газового анализа.

Рубцовый процесс при хронической эмпиеме плевры распространяется от «плаща» легкого к его «ядру», поэтому в первую очередь изменения на ангиограммах определяются в области терминальных сосудов (В. М. Сергеев, 1967, и др.). Разрежение дольковой сосудистой сети происходит частично за счет облитерации мелких сосудов, частично за счет их сужения. Выраженная распространенность подобных изменений в сочетании с ригидностью стенок полости эмпиемы свидетельствует о наличии органических изменений в легком и исключает возможность его расправления (рис. 85).

Анализ ангиопневмограмм выявил два основных типа в зависимости от степени выраженности изменений в легком. Если легкое не потеряло способности к расправлению, то на ангиограммах удается проследить три фазы контрастирования сосудов: заполнение порядковых ветвей легочной артерии, заполнение терминальных сосудистых разветвлений и фазу контрастирования венозной системы. Особое значение имеет вторая фаза, обозначаемая как «фаза (капиллярного накопления)» или «капиллярная фаза». Она характеризует функциональную полноценность терминальных сосудов и служит важным критерием в оценке способности легкого к расправлению.





**Рис. 86.** Хроническая эмпиема плевры. Небольшая, с неправильными контурами, многокамерная полость в нижних отделах правой плевральной полости.

Отсутствие на ангиограммах капиллярной фазы указывает на необратимые изменения в легком и невозможность его расправления. У таких больных, кроме того, определяются сужение и деформация сосудистых ветвей, часто — культы на уровне сегментарных или субсегментарных сосудов. Более мелкие сосуды вообще не заполняются контрастным веществом. Иногда отмечается задержка контрастного вещества в крупных сосудах потерявшего способность к расправлению легкого (более 10 с, тогда как в норме оно выводится не позднее 5—6 с).

Сопоставление данных бронхографии и ангиопневмографии позволило выявить определенные закономерности. У больных первой группы (с наличием трех фаз контрастирования на ангиопневмограммах) бронхографическая картина зависела в основном от коллапса легкого («пустые зоны», смещение и сближение бронхов без выраженных органических изменений). Эти данные позволяют считать, что у таких больных легкое не потеряло способности к расправлению, и в качестве лечебных мероприятий применять различного рода аспирации или изолирующую плевростомию.

В тех наблюдениях, когда на ангиограммах отсутствовала капиллярная фаза и отмечалась длительная задержка контрастного вещества (более 10 с), в бронхиальном дереве наряду с изменениями, зависящими от коллапса легкого, выявлялись бронхоэктазы (цилиндрические, мешотчатые или смешанные) или грубый деформирующий бронхит. У таких больных следует сочетать операцию плеврэктомии с резекцией измененных участков легкого.

При хронической эмпиеме плевры необходима плеврофистулография — введение водорастворимого контрастного вещества в плевральную полость с проведением рентгенограмм в различных проекциях, а при необходимости и томограмм. Это исследование позволяет уточнить размеры, конфигурацию и топiku полости (рис. 86). При введении контрастного вещества через плевро-кожный свищ такое исследование можно назвать фистулографией. Применение плеврографии оправдано и для выявления остаточных плевральных полостей после различных резекций легких. Для проведения плеврографии, как и бронхографии, целесообразно применять водорастворимые контрастные вещества, которые быстро всасываются из плевральной полости, не оказывая раздражающего дейст-

вия на ткани, и в силу меньшей вязкости более четко контрастируют полость эмпиемы (Н. И. Махов, 1962; И. А. Жарахович, Т. Г. Рапопорт, 1972, и др.).

Плеврографию можно производить двумя способами. При пункции плевральной полости после аспирации содержимого через ту же иглу вводят 40—60 мл контрастного вещества. Если же имеется плевро-кожный свищ, то через него в полость вводят металлический или резиновый катетер, к нему присоединяют шприц и вводят такое же количество контрастного вещества. После этого делают рентгеновские снимки (в двух — четырех проекциях, томограммы и т. д.) в положении ребенка лежа на трахео-склге и латероскопе.

Больным с хронической эмпиемой плевры, подвергающимся консервативному лечению, в ряде случаев показаны повторные плеврографы, ибо топика полости может меняться.

Следует подчеркнуть, что ни один рентгенологический метод не может быть решающим в диагностике хронической эмпиемы плевры. Все методы должны оцениваться только в сопоставлении и в сочетании с данными общего клинического обследования.

Пункция плевральной полости у больных с различной патологией плевры имеет важное диагностическое значение. С ее помощью можно установить или подтвердить наличие содержимого в плевральной полости, ориентировочно определить локализацию патологического процесса, характер экссудата. Пунктат (жидкость, полученная при пункции) исследуется не только по физико-химическим свойствам (цвет, прозрачность, запах, удельный вес, содержание белка и пр.), но и подвергается бактериологическому и цитологическому исследованию. Помимо этого, его можно использовать для биологической пробы (заражение животных культурой выделенного микроорганизма).

Методика пункции плевральной полости достаточно хорошо известна, но при хронической эмпиеме плевры у детей, особенно при осумкованной, она требует определенного навыка. Точку для пункции выбирают на основании данных клинического и рентгенологического исследования. Учитывая высокое содержание фибрина в полости эмпиемы, пункцию следует производить толстой иглой во избежание ее закупорки.

Важные для диагностики и выбора метода лечения данные получают при торакокопии (см. раздел «Торакокопия»), применении ультразвуковой диагностики (эхопракрии).

Лечение. Основными задачами при лечении детей с хронической эмпиемой плевры следует считать: 1) ликвидацию остаточной полости, расправление «поджатого» легкого и восстановление (полное или частичное) его функции; 2) удаление очага воспаления из организма; 3) ликвидацию остаточной интоксикации.

Лечение хронических эмпием плевры складывается из двух основных компонентов: общего (направленного на укрепление защитных сил организма) и местного (направленного непосредственно на воспалительный очаг).

Общее лечение, как правило, одинаково при различных формах хронической эмпиемы, в то время как местное может быть весьма различным. Общее лечение включает в себя назначение витаминов, сердечных препаратов, переливания крови, плазмы, эритроцитарной массы, антистафилококковой плазмы, рациональное питание, лечебную физкультуру. Оно проводится до, во время и после местного лечения.

Местное, непосредственно хирургическое лечение преследует цель ликвидировать эмпиему плевры, обусловить облитерацию плевральной полости и по возможности обеспечить расправление легкого. Способы местного лечения можно подразделить на условно консервативные и оперативные.



К первым относятся пункционный метод и дренирование плевральной полости, ко вторым — изолированные или в сочетании с резекцией легкого плеврэктомии.

Пункционный метод при лечении хронической эмпиемы плевры у детей в отличие от взрослых находит более ограниченное применение. Как правило, в хронической фазе эмпиемы этим способом не удается ликвидировать очаг воспаления и остаточную полость. Однако при ограниченных небольших пострезекционных эмпиемах этот метод может себя оправдать. У таких больных пункции должны проводиться ежедневно с промыванием полости эмпиемы растворами протеолитических ферментов, которые растворяют наложения на стенках эмпиемы и способствуют облитерации полости. Место для пункции выбирают на основании данных рентгенологического исследования. Процедура должна проводиться довольно длительное время, поскольку включает не только аспирацию содержимого, но и промывание плевральной полости. После пункции остаточной полости в избранной точке через толстую иглу вводят раствор с протеолитическими ферментами, создают экспозицию на 2—5 мин, а затем аспирируют введенный раствор с «отмытыми» компонентами. Такое промывание необходимо повторять несколько раз, желательнее до чистой воды. Пункционный метод дает эффект при хронической эмпиеме плевры примерно у 30% детей.

Дренирование плевральной полости при хронической эмпиеме плевры у детей — один из наиболее распространенных методов лечения этого заболевания. К нему следует прибегать в тех случаях, когда лечение пункциями неэффективно.

Обязательными условиями при дренировании плевральной полости у детей с хронической эмпиемой являются: широкий диаметр дренажной трубки, активная аспирация, правильное положение дренажной трубки в плевральной полости, герметизм дренажной /системы. Отрицательной стороной дренажа при эмпиеме следует считать потерю больными большого количества белка с гнойным отделяемым и нарастающий белковый дефицит (Г. И. Лукомский и др., 1968, и др.).

Дренаж плевральной полости при хронической эмпиеме плевры у детей включает в себя ряд дополнительных обязательных или возможных манипуляций. Так, при наличии дренажа необходимо вводить в плевральную полость протеолитические ферменты и антибиотики. Обязательны также повторные плеврографические исследования через дренаж для контроля за состоянием полости эмпиемы, производимые один раз в 7—10 дней. Кроме того, при дренированной плевральной полости целесообразно проведение поднаркозного раздувания легкого (Г. А. Байеров, 1963; Н. Л. Куш, Г. А. Сопов и др., 1969, и др.).

Как уже говорилось, целесообразнее производить дренирование плевральной полости во время торакоскопии. При этом дренажную трубку можно ввести более целенаправленно. Кроме того, выявление во время торакоскопии большого бронхо-плеврального свища или так называемого панцирного легкого, т. е. таких изменений, при которых расправление легкого заведомо невозможно, позволяет ставить показания к радикальному оперативному лечению и раньше начинать соответствующую предоперационную подготовку.

При помощи дренирования плевральной полости успех лечения хронической эмпиемы плевры достигается примерно у 80—90% детей.

Особое место в лечении хронической эмпиемы плевры у детей занимает торакотомия с тампонадой полости по А. В. Вишневскому. Масляно-бальзамическая тампонада имеет значение как активный дренаж и как антисептик. Под ее действием очищается полость эмпиемы, активизируются репаративные процессы и угнетаются деструктивные. Добиться полного расправления легкого при таком способе лечения удается весьма редко. В детской практике указанный метод можно рекомендовать лишь

ери небольших пострезекционных эмпиемах, когда он может привести к полной ликвидации остаточной полости.

Среди радикальных хирургических способов лечения хронической эмпиемы плевры у детей видное место принадлежит различным модификациям операции плеврэктомии. Начало их применения относится к концу прошлого столетия. В 1891 г. Delorm предложил операцию декорткации легкого. Идея операции заключалась в удалении («обдирании» или «слушивании») воспалительных и рубцовых тканей и наслоений с поверхности легкого, чтобы облегчить его расправление. Расправившееся легкое, заполнив остаточную полость, способствует ликвидации воспаления плевральных листков. Накопленный в последние десятилетия опыт показал, что с помощью этой операции удается не только устранить эмпиему плевры, но и восстановить дыхательную функцию легкого.

С развитием и совершенствованием легочной хирургии получила распространение операция плеврэктоми (частичной, изолированной, соче-танной и пр.). Отличие этой операции от декорткации состоит в том, что если последняя предусматривала удаление напластований с поверхности висцеральной плевры коллабирувавшего легкого, то плеврэктомия проводится для удаления плевры как анатомического органа (т. е. обоих плевральных листков) и является действительно радикальной и анатомически обоснованной операцией при эмпиеме плевры. Поборниками внедрения этой операции в клиническую практику явились Л. К. Богущ, Н. М. Амосов, В. И. Стручков, Herzog, Weinberg, Williams, Oster и др. В детской хирургии операции плеврэктоми получили распространение лишь в последние годы (В. М. Сергеев и др., 1968, и др.).

Техника операции. После рассечения мягких тканей по ходу четвертого или пятого межреберья соответственно задне-боковой торако-томии обнажают, но не вскрывают париетальную плевру. В. И. Стручков и др. рекомендуют с этой целью резекцию одного или нескольких ребер соответствующего межреберья. Мы в своей практике у детей предпочитаем лишь пересекать шейки ребер соответствующего межреберья.

Париетальную плевру осторожно отслаивают от грудной стенки преимущественно тупым путем. При этом главная задача состоит в необходимости точно определить границу плеврального листка и попытаться отделить последний от грудной стенки. Затем также попеременно тупым и острым путем производят отслойку плевры от средостения и легочной ткани (предпочтительно в «зоне декорткации» — Л. К. Богущ, 1961). Невскрытый мешок эмпиемы вместе с содержимым удаляют. Освобожденное таким способом легкое расправляется. Следует отметить, что не всегда во время операции удается сохранить неповрежденными плевральные листки. В этих случаях плевру удаляют отдельными участками («кускование») после предварительного отсасывания гнойного содержимого мешка эмпиемы. Такой вариант плеврэктоми не следует рассматривать как осложненную операцию. Угроза распространения инфекции невелика, так как операции предшествуют тщательное санирование остаточной плевральной полости (пункции, активный дренаж плевры и др.), а перед ушиванием операционной раны — обработка раневой поверхности эфиром и введение антибиотиков широкого спектра действия. Операцию заканчивают дренированием гемиторакса так же, как обычно дренируют плевральную полость после операций на легких, и послойным ушиванием операционной раны.

Несмотря на хорошие результаты, достигаемые при этой операции, следует подчеркнуть ее большую травматичность, связанную с созданием большой раневой, поверхности и значительным кровотечением из мелких сосудов. Эти обстоятельства должны быть учтены при подготовке ребенка к операции, во время нее и в послеоперационном периоде. Строгий учет и своевременное восполнение кровопотери обязательны.

Кроме этого, после подобных операций, как показали наши исследования совместно с Л. В. Грановой, Е. Б. Спектор, Б. С. Кибриком (1971) и др., имеет место истощение коры надпочечников, что требует применения заместительной гормональной терапии до и после операции.

Применение ультразвука в легочной хирургии позволяет значительно облегчить выполнение подобных операций (М. И. Перельман и др., 1971; В. И. Петров, А. К. Костенко, 1972). Это обусловлено наличием двух основных преимуществ метода: при использовании его значительно уменьшается кровопотеря (почти в 4 раза) и намного облегчается «попадание в слой» при выделении плевры, так как ультразвуковой нож не «режет» легкое.

Плеврэктомия (изолированную или в сочетании с резекцией легкого) следует считать операцией выбора при хронической эмпиеме плевры у детей, когда отсутствует эффект от аспирационной терапии. Эта операция позволяет добиться излечения больных с восстановлением функции легкого.

Таким образом, у подавляющего большинства детей с хронической эмпиемой плевры дренирование плевральной полости с активной аспирацией следует признать методом выбора. По мнению Matzel (1965), Neef (1968), Jorrich (1969), Lau (1972) и др., этот метод лечения почти всегда приводит к успеху при хронической эмпиеме плевры у детей, что вполне совпадает с нашими данными. Дренирование плевральной полости с активной аспирацией целесообразно сочетать с периодическим поднаркозным раздуванием коллабированного легкого через бронхоскоп или интубационную трубку.

Однако не у всех детей метод дренирования позволяет добиться успеха в лечении хронической эмпиемы плевры. В этих случаях следует прибегать к радикальным хирургическим вмешательствам — различным вариантам плеврэктомии.

**Результаты лечения и прогноз.** Летальность при хронической эмпиеме плевры составляет 1—2%. Прогноз при обширной хронической эмпиеме у детей без рационального лечения весьма неблагоприятный. Большинство таких больных погибают при очередном обострении или прогрессировании леточно-сердечной недостаточности.

## ПНЕВМОТОРАКС

Под пневмотораксом понимают проникновение воздуха либо другого газа в плевральную полость. Впервые пневмоторакс был описан Stard, а затем Laennec в 1820 г. (цит. по С. П. Борисову, 1936). Сообщения об отдельных достоверных случаях пневмоторакса у детей встречаются с 1853 г.

Различают пневмоторакс хирургический, травматический, искусственный и спонтанный. Под спонтанным понимают пневмоторакс, возникший в результате патологического процесса в легком либо другом органе (симптоматический) и появившийся внезапно у практически здоровых детей (идиопатический). В клинической практике симптоматический и идиопатический пневмотораксы встречаются с одинаковой частотой.

Этиологии, патогенезу, клинике, диагностике и лечению пневмоторакса у детей посвящена обширная отечественная и зарубежная литература (А. М. Кропачев, 1934; С. П. Борисов, 1936; Л. А. Бухман, 1953; В. В. Де-мидас и др., 1960; Ц. И. Мулина, 1964; Г. Ф. Пучков, 1967; К. Н. Гобечия и др., 1971; Kueger e. a., 1968; Chernick e. a., 1970; Salver, 1970; Caniglia, 1970; Weber e. a., 1972, и др.). Большое число работ посвящено пневмотораксу у новорожденных детей.

**Этиология и патогенез.** Раньше считалось, что основной причиной образования спонтанного пневмоторакса является туберкулез легких. При туберкулезе спонтанный пневмоторакс возникает в результате прорыва

в плевральную полость казеозных очагов или небольших свежих каверн. Однако в настоящее время туберкулез не является основной причиной возникновения пневмоторакса у детей; причины многообразны. Описаны случаи пневмоторакса при коревой пневмонии (А. Н. Гейдаров, 1966), бронхиальной астме (Н. А. Тюрин, Ю. А. Кулинич, 1965), в результате аспирации инородного тела (К. Н. Козицкая, Ф. А. Тышко, 1966), после произведенных трахеотомий (Л. А. Бухман, 1953), после реанимационных мероприятий у новорожденных (Д. И. Парнес, В. Е. Бейнуоов, 1969) и т. д. Известны случаи возникновения пневмоторакса при наличии ИСТИН-НЬГХ и ложных кист легкого, эмфизематозных вздутий, эхиноккока, стафилококковой деструкции легких, у больных с абсцессом поддиафрагмального пространства, после бронхоскопий и эзофагоскопий. Пневмоторакс может быть следствием порока развития легкого в виде открытого в плевральную полость бронха и дефекта плевры.

К развитию некоторых видов пневмоторакса у детей предрасполагают анатомические особенности, в частности слабое развитие клетчатки средостения, рыхлое соединение париетальной плевры с грудной фасцией и слабая фиксация плевры в области куполов и верхне-задних отделов грудной клетки. Кроме того, по данным Ф. И. Валькера (1959), в соединительной ткани новорожденных меньше оформленных волокон, чем у взрослых, и она значительно рыхлее. У новорожденных соединительная ткань сохраняет до некоторой степени эмбриональный характер и более богата жидкостью и студнеобразным веществом. Последнее наряду с другими факторами объясняет сравнительную частоту пневмоторакса у новорожденных. Возможно, играют роль и не полностью сформированные бронхо-альвеолярные пути, способствующие возникновению отдельных эмфизематозно-буллезных участков в легких с прорывом их в плевральную полость.

Вероятно, правы авторы, которые утверждают, что чисто идиопатического пневмоторакса не существует, даже если он возникает у людей, считающих себя абсолютно здоровыми. Какая-то основа для развития пневмоторакса у этих больных есть (незначительные участки рубцевания, буллезная эмфизема после ранее перенесенных легочных заболеваний, врожденная конституциональная слабость плевры и пр.).

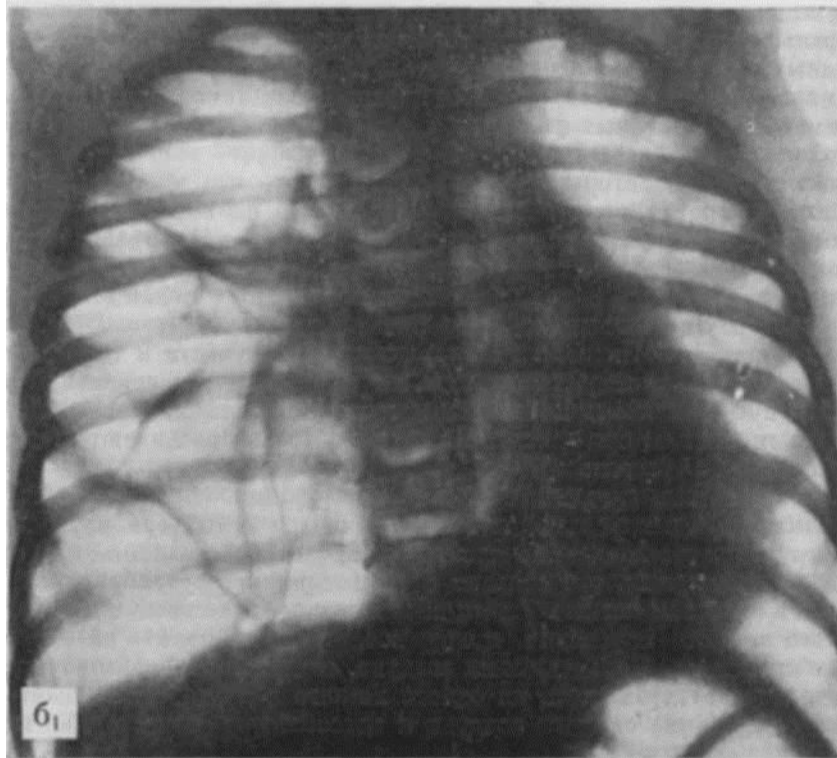
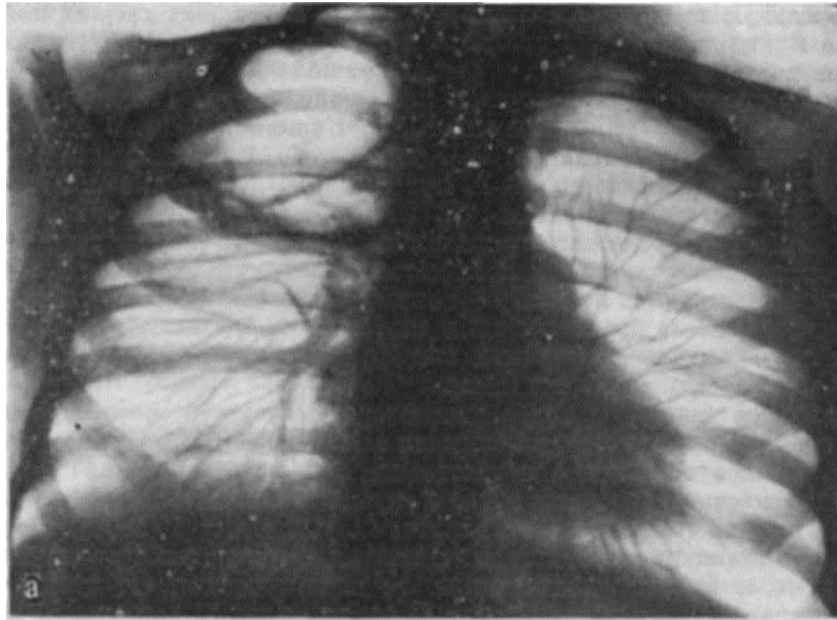
Пневмоторакс в зависимости от характера может вести к той или иной степени дыхательной недостаточности, инфицированию плевральной полости и вторичным изменениям в коллабированном легком. Последние аналогичны изменениям при ателектазе легкого, только развиваются медленнее (см. раздел «Ателектаз»).

При повреждении грудной клетки и образовании открытого пневмоторакса давление в плевральной полости равняется атмосферному. Вследствие этого сплюснутое легкое во время вдоха еще более сжимается, а при выдохе расправляется, что связано с повышением внутрибронхиального давления в здоровом легком. Таким образом, при вдохе воздух из коллабированного легкого переходит в здоровое, а при выдохе — из здорового в коллабированное. Передвижение воздуха, содержащего повышенное количество двуокиси углерода, из одного легкого в другое уменьшает процентное содержание свежего воздуха и способствует нарастанию гипоксемии.

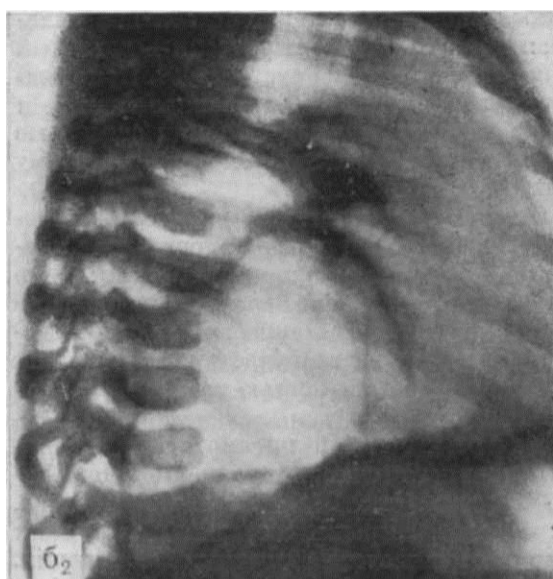
Классификация. По причинному фактору пневмоторакс подразделяют на хирургический, травматический, искусственный и спонтанный.

По характеру пневмоторакс может быть частичным (осумкованным и неосумкованным, когда легкое коллабировано только частично) и полным, когда оно коллабировано полностью.

К частичному пневмотораксу относится осумкованный пневмоторакс — скопление ограниченного количества воздуха в отграниченной плеврой и легким полости. Обычно осумкованный пневмоторакс образует-



*Рис. 87. Динамика развития стафилококковой деструкции легкого.*  
а — остаточные явления правосторонней стафилококковой пневмонии; б<sub>1</sub> — через 4 дня прорыв одной из мелких кист с образованием напряженного правостороннего пневмоторакса (б<sub>1</sub> — прямая проекция; б<sub>2</sub> — боковая проекция).



ся, например, при неправильном ведении плевральной полости у детей с эмпиемой плевры, когда после расправления легкого остается небольшая остаточная полость и дренаж рано удаляется. Рана в грудной стенке быстро заживает, а в плевральной полости остается осумкованная полость с воздухом.

Полный пневмоторакс подразделяют на закрытый, при котором воздух однократно проник в плевральную полость, в результате чего легкое полностью оказалось коллабированным и больше воздух в плевральную полость не поступает, и открытым — при сообщении плевральной полости с атмосферным воздухом, например, через рану грудной стенки или <bronхо-альвеолярный свищ. Открытый пневмоторакс может быть напряженным при наличии клапанного механизма, нагнетающего воздух только по направлению к плевральной полости, и ненапряженным — при свободном сообщении атмосферного воздуха с плевральной полостью, когда воздух проникает в плевральную полость и обратно из нее без задержки.

Процесс может локализоваться с одной стороны или быть двусторонним. Пневмоторакс может начинаться остро, подостро и бессимптомно. Выделяют рецидивирующее течение пневмоторакса.

**Клиника и диагностика.** Начальные клинические проявления пневмоторакса не всегда легко уловить, особенно если он возникает на фоне таких заболеваний легких, как стафилококковая деструкция, напряженная киста и пр. В любом случае (пневмоторакс отягощает течение забодоваигия.

Пневмоторакс может возникнуть исподволь и быть обнаружен случайно при контрольном флюорографическом или рентгенологическом исследовании. Однако чаще анамнестические данные позволяют достаточно точно определить момент пневмоторакса. При образовании пневмоторакса возникает острая боль в грудной полости, отдающая иногда в живот, и выраженная одышка. Коллаптоидное состояние наступает, как правило, при внезапном развитии напряженного пневмоторакса. В начальный период до присоединения гнойной инфекции температура нормальная и субфебрильная.

Клиническая картина зависит в основном от характера пневмоторакса и того заболевания, на основе которого он развился.

Для частичного пневмоторакса, который возникает при проникновении в плевральную полость небольшого количества воздуха или при наличии сращений легкого в отдельных участках с парietальной плеврой

вследствие перенесенных ранее заболеваний, характерно ослабление дыхания на стороне образования пневмоторакса и при перкуссии — легочный звук с коробочным оттенком. Смещение средостения отсутствует. При рентгенологическом исследовании видно частично коллабированное легкое и небольшое количество воздуха в плевральной полости. Иногда отдельные участки легкого соединены спайками с париетальной плеврой и поэтому не спадаются полностью.

При полном пневмотораксе клинические проявления дыхательной недостаточности выражены сильнее. Увеличивается одышка, появляется цианоз. Дыхание со стороны пневмоторакса не прослушивается или можно выслушать проводное бронхиальное дыхание, а при перкуссии — коробочный оттенок перкуторного звука. Смещение средостения может отсутствовать. Пораженная половина грудной клетки почти не участвует в дыхании. При рентгенологическом исследовании видно полностью коллабированное легкое без выраженного смещения средостения.

Тяжелую форму представляет напряженный пневмоторакс, возникающий вследствие образования клапанного механизма и постоянного нагнетания воздуха в плевральную полость (рис. 87). Состояние ребенка, как правило, тяжелое или очень тяжелое. Выражена одышка. Наступают цианоз лица и акроцианоз. Увеличивается частота сердечных сокращений. Пораженная половина грудной клетки не участвует в дыхании. Межреберные промежутки расширены. Дыхание не прослушивается. При перкуссии определяется коробочный оттенок перкуторного звука. Средостение всегда смещено в противоположную сторону. При рентгенологическом исследовании выявляется полностью коллабированное легкое со смещением средостения в здоровую сторону. Иногда четко определяется медиастинальная грыжа.

Наиболее тяжелой формой является двусторонний пневмоторакс.

Дифференциальный диагноз. Пневмоторакс дифференцируют с неосложненными прорывом кистами легких типа пневмоцистоцеле, диафрагмальной грыжей и релаксацией диафрагмы, особенно левого купола, лобарной эмфиземой, ателектазом легкого и другими заболеваниями со сходной клинической или рентгенологической картиной.

Отличительным признаком кист легкого типа пневмоцистоцеле является их более центральное положение, а при напряженных кистах — наличие видимой при рентгенологическом исследовании оболочки кисты. В сложных случаях диагноз уточняется после применения дополнительных рентгенологических методов диагностики (томография, ангиопульмо-нография и бронхография).

Известен клинический случай пункции газового пузыря желудка, находившегося в плевральной полости и принятого врачом за пневмоторакс, у больного с диафрагмальной грыжей. Уточнить диагноз помогает внимательное изучение клинической картины болезни и рентгенологических данных. При диафрагмальной грыже в плевральной полости могут быть слышны кишечные шумы и шум плеска желудочного содержимого. При рентгенологическом исследовании всегда видна стенка желудка и часто тени, характерные для отдельных петель тонкой или толстой кишки, проникших в грудную полость. В сомнительных случаях необходимо обследование пищеварительного тракта с бариевой взвесью.

При лобарной эмфиземе клиническая картина может напоминать клиническую картину пневмоторакса. Однако при рентгенологическом исследовании, как правило, видна нежная легочная структура в месте локализации лобарной эмфиземы. Диагноз лобарной эмфиземы уточняется после применения дополнительных методов исследования (томография, ангиопульмопография) (рис. 88).

Ателектаз легкого объединяют с пневмотораксом клинические проявления дыхательной недостаточности. Кроме того, при неполном и нераспространенном ателектазе особенно молодые врачи иногда принима-

ют за нормальный легочный звук при перкуссии на стороне ателектаза, а легочный звук со здоровой стороны — за патологический, соответствующий как будто пневмотораксу. При рентгенологическом исследовании обнаруживаются характерные для ателектаза тени в легком.

У новорожденных в срочных случаях приходится дифференцировать пневмоторакс с атрезией хоан, глоссоптозом и пороками сердца синего типа.

**Лечение** пневмоторакса осуществляется двумя основными методами — пункционным и дренированием плевральной полости. Широкая торакотомия для ликвидации причины пневмоторакса у детей применяется крайне редко.

**Пункционный** метод лечения показан при частичном пневмотораксе без признаков нагноения. Иногда достаточно одной-двух пункций для полного удаления воздуха и расправления легкого. Пункцию производят под местной анестезией, после предварительной шейной новокаиновой блокады по А. В. Вишневскому и премедикации промедолом и раствором атропина в возрастной дозировке. Точку для пункции выбирают в месте наибольшего скопления воздуха, определяя его при клиническом и рентгенологическом исследовании.

При наличии полного, но закрытого пневмоторакса также можно начать лечение с пункционного метода. Однако при полном открытом пневмотораксе пункционный метод лечения, как правило, неэффективен и следует прибегать к дренированию плевральной полости. В отличие от дренирования, производимого при эмпиеме плевры, можно применять **не** очень толстый дренаж, проводя его через троакар.

При возникновении напряженного пневмоторакса, когда больного невозможно доставить в специализированное или общехирургическое отделение, любой врач обязан немедленно пунктировать плевральную полость, удалить воздух, а если этого недостаточно, то оставить толстую иглу в плевральной полости, переместив ее как можно более вертикально. Сообщение плевральной полости через введенную иглу с атмосферным воздухом избавит больного от синдрома внутреннего напряжения и даст возможность перевести его в хирургическое отделение. Как и при пункционном методе, при дренировании не следует забывать о необходимости ваго-сим-патической блокады на стороне возникшего пневмоторакса, а также о премедикации промедолом и раствором атропина в возрастной дозировке.

Проникновение воздуха в плевральную полость, как правило, означает инфицирование ее, поэтому детям при появлении пневмоторакса назначают антибактериальную и общеукрепляющую терапию. При наличии открытого пневмоторакса показано введение антибиотиков в плевральную полость с целью профилактики эмпиемы плевры.

**Прогноз** при пневмотораксе у ребенка во многом зависит от причины, вызвавшей его (туберкулез, киста легкого, стафилококковая деструкция легкого и пр.). При идиопатических пневмотораксах прогноз лучше, чем при симптоматических. Дети с идиопатическим пневмотораксом нуждаются в тщательном обследовании и наблюдении. На особом учете должны быть дети с рецидивирующей формой пневмоторакса.

## АТЕЛЕКТАЗ

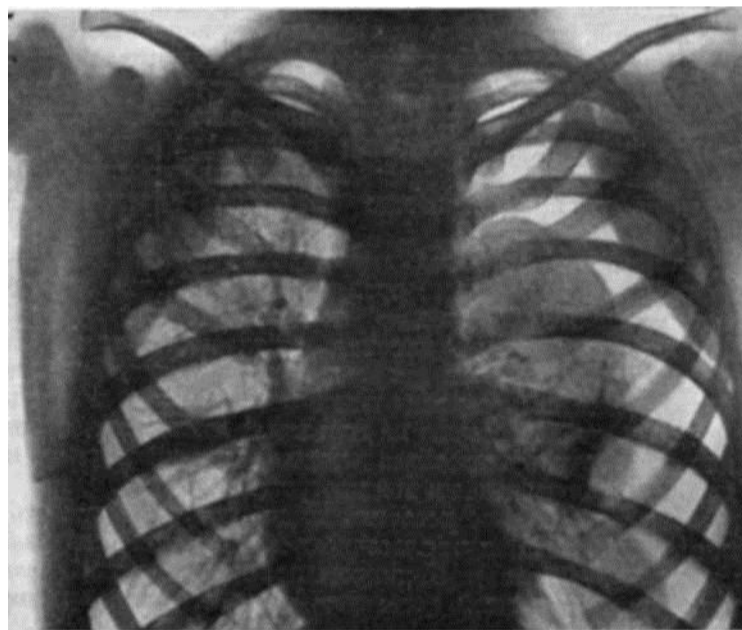
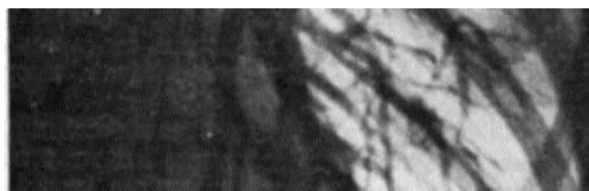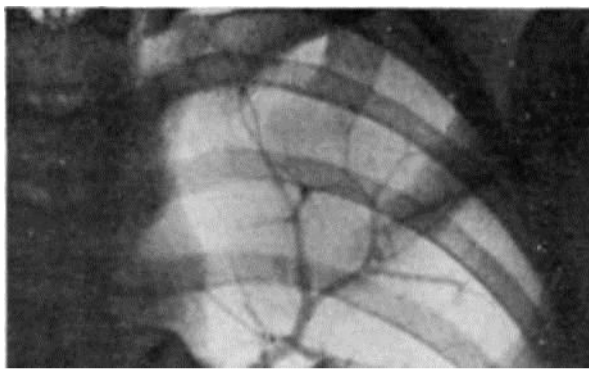Ателектаз в переводе с греческого обозначает «неполное растягивание». Впервые ателектаз описал Jorg в 1832 г. Он назвал этим термином нераз-вернувшееся легкое у новорожденного. По установившимся представлениям ателектаз легкого следует отличать от коллапса легкого. В зарубежной литературе последний термин широко распространен для обозначения приобретенного ателектаза в отличие от врожденного. Подобная трактовка терминов вносит много путаницы. Считают, что правильнее называть кол-



*Ис.* 88. Редкий случай  
ло-барной эмфиземы верхней  
доли левого легкого, ослож-  
ненной пневмотораксом. а —  
повышенно прозрачности  
верхнего легочного поля слева  
(возраст 3 года 1 мес); б<sub>1</sub> —  
через 8 лет (возраст 11 лет); в<sub>1</sub> —  
бронхограмма. Прозрачность  
верхнего легочного рисунка  
поля усилилась. Ствол I—II  
сегмента короткий и сразу  
делится на три короткие  
тонкие веточки;

**Рис. 88. (Продолжент).**

б) — ангиопульмонограм-ия — легочная артерия I—II сегментов пронизывает весь участок с повышенной прозрачностью. Углы деления субсегментарных веточек значительно увеличены, а сами веточки истончены; в — через 1 год. Правосторонний или напряженный пневмоторакс со смещением средостения. Несмотря на напряженный характер пневмоторакса, эмфизематозный участок верхней доли не спадается полностью, что характерно для лобарных эмфизем.



аапсом легкого сдавление (спадение) в результате внешних причин (например, пневмоторакс, гемоторакс, пиопневмоторакс, пиоторакс и т. д.). Если же подобной внешней причины для спадения легкого нет, а легкое или отдельные участки его спавшиеся и не участвуют в дыхании, то подобное состояние именуется ателектазом. Приведенное разграничение терминов имеет не только теоретическое, но и практическое значение, так как патогенез развития изменений в легком и лечебная тактика при коллапсе и ателектазе существенно различны.

Ателектаз может быть тотальным (захватывает все легкое или оба легких), долевым, сегментарным, дольковым и акцинозным.

Отдельные вопросы этиологии, патогенеза, клиники, диагностики и лечения ателектаза легких у детей освещены в работах И. С. Дергачева (1960), Д. Г. Веллер (1963), И. К. Есповой и О. Я. Кауфмана (1968), И. М. Кодоловой и Э. И. Фридмана (1968), М. И. Владыкина (1971), Ю. Ф. Исакова и соавт. (1970), А. Г. Пугачева и соавт. (1970) и др.

Частота. Общие сведения о частоте ателектаза легкого у детей в литературе отсутствуют. Более конкретные данные приведены в отношении частоты ателектаза, (возникшего после операций на легких) у детей.

По данным Э. Столнцер (1946), И. Г. Климович (1966), Э. А. Гай-дышева (1972) и др., ателектаз оставшихся здоровых отделов легкого наблюдается у 20—30% оперированных на легких детей. Среди других осложнений после операции на легких ателектаз занимает второе место (по материалам клиники детской хирургии ЦОЛИУ врачей) (1970).

**Этиология и патогенез.** Следует различать внутриутробный ателектаз (нормальное безвоздушное состояние легких в последние месяцы внутриутробной жизни), врожденный ателектаз (когда после рождения ребенка по различным причинам не происходит расправления нормально сформированного легкого), физиологический ателектаз (правильнее называть его «состояние резервной гиповентиляции определенных отделов легких») и приобретенный ателектаз (вторичное спадение нормально сформированных альвеол, после того как они уже участвовали в акте дыхания). К врожденному ателектазу приводит черепно-мозговая травма, недостаток или отсутствие антиателектатического фактора сурфактанта, секреторного альвеолярного эпителия (особенно часто наблюдается у недоношенных новорожденных), аспирация новорожденным околоплодных вод, пороки развития бронхов с образованием соединительнотканых перемычек, препятствующих проникновению воздуха в дистальные отделы, и пр. (рис. 89).

Приобретенный ателектаз может быть (следствием различных факторов) интравитальной, когда просвет дренажного бронха закрывается слизью. В этих случаях образованию ателектаза способствует сопутствующий эндобронхит с отеком слизистой оболочки. Ателектаз легкого может возникнуть при попадании инородных тел в трахео-бронхиальное дерево. Известна группа послеоперационных ателектазов и не только после операций на легких. Некоторые из них носят чисто рефлекторный характер. Так, описаны случаи ателектаза легкого после операций на органах брюшной полости, произведенных под местной анестезией.

Отдельные ателектазы легочной ткани могут возникнуть в результате давления каких-либо внутрилегочных образований (так называемый компрессионный ателектаз). Примером компрессионного ателектаза может служить прикавернозный ателектаз, возникающий рядом с каверной (рис. 90).

•Приобретенными ателектазами считаются ателектазы аллергического генеза, когда в результате бронхообструкции и отека (слизистой возникает непроходимость бронха).

Дистезионный ателектаз, возникающий в нижних отделах легких у ослабленных взрослых больных, у детей наблюдается редко.

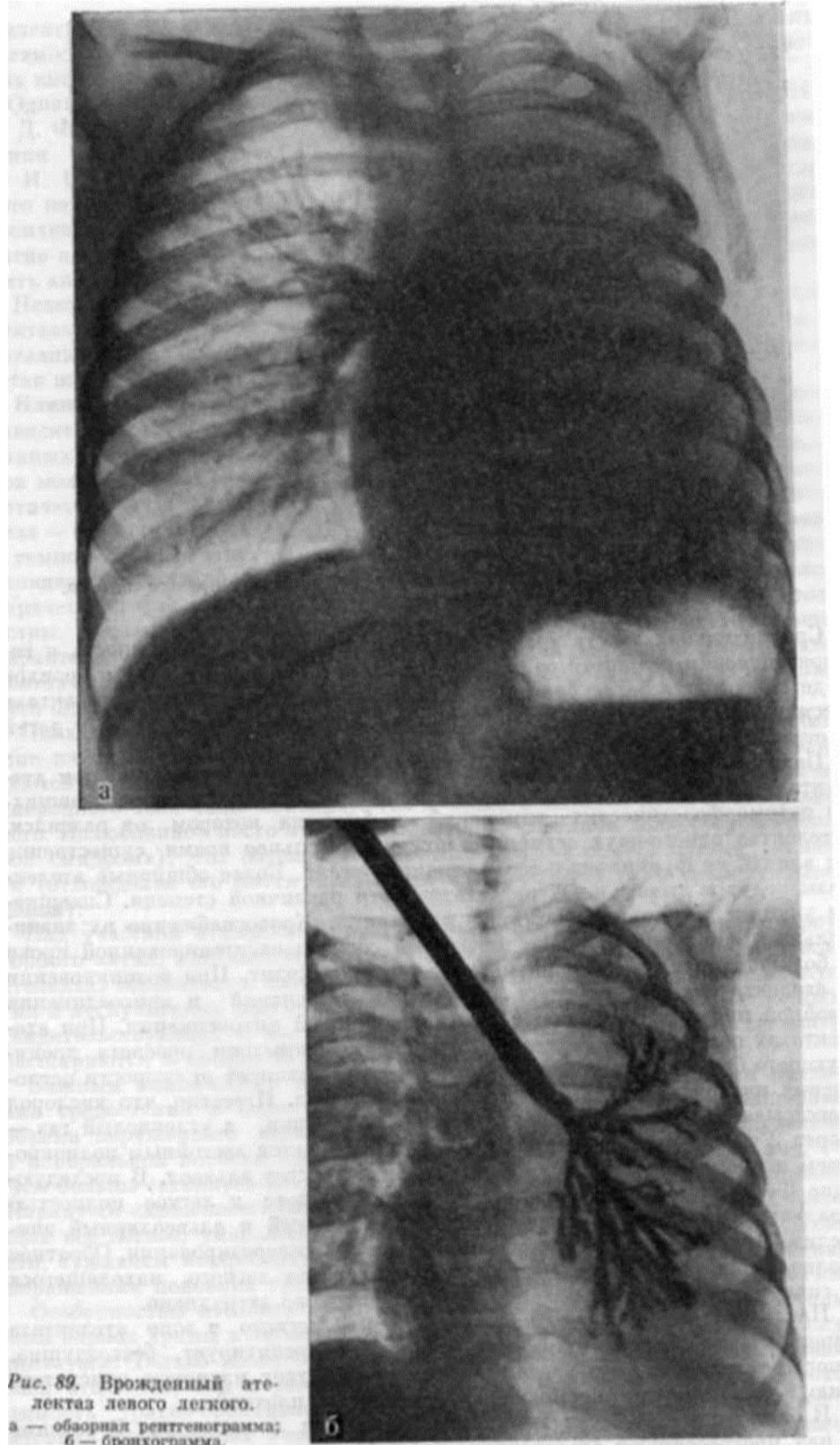


Рис. 89. Врожденный ателектаз левого легкого.  
а — обзорная рентгенограмма;  
б — бронхограмма.

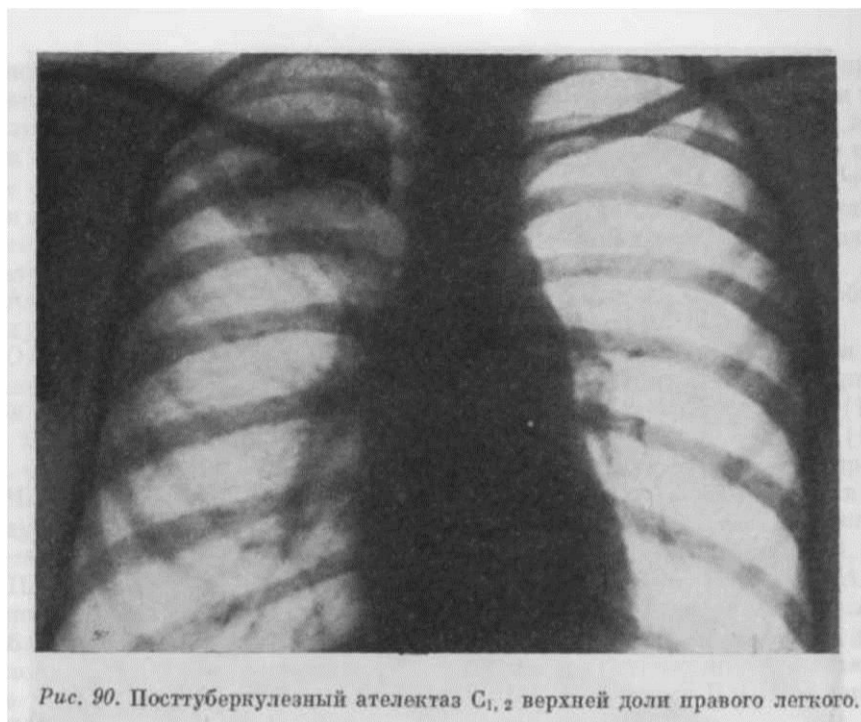


Рис. 90. Посттуберкулезный ателектаз C<sub>1,2</sub> верхней доли правого легкого.

Сравнительная узость трахео-бронхиального дерева и склонность к ги-перергическим реакциям со стороны слизистой оболочки трахеи и бронхов у детей создают более благоприятные условия для развития ателектаза легких чем у взрослых. Опухоль легкого как причина ателектаза у детей в отличие от взрослых встречается очень редко.

Патофизиологические изменения в организме, возникающие при ателектазе легкого, зависят в основном от объема ателектаза, образовавшихся патоморфологических изменений и фона, на котором он развился. Ателектаз одного-двух сегментов может длительное время существенно не влиять на функциональное состояние органа. Более обширные ателектазы ведут к дыхательной недостаточности различной степени. Спавшиеся участки легкого не участвуют в дыхании. Кровоснабжение их значительно уменьшается, однако некоторый сброс неоксигенированной крови в большой круг кровообращения все же происходит. При возникновении в ателектатических участках вторичных изменений и присоединении гнойной инфекции возникают признаки гнойной интоксикации. При ателектазах обтурационной природы с полным закрытием просвета дренирующего бронха темп спадения легочной ткани зависит от скорости поглощения кислорода и углекислого газа из альвеол. Известно, что кислород рассасывается в первые 30 мин после закупорки, а углекислый газ — через 2 ч. Спадение легочной ткани сопровождается застойным полнокровием и пропотеванием отечной жидкости в просвет альвеол. В последующие 6—8 ч происходит полное поглощение азота и легкое полностью спадается. Постепенно разрушается бронхиальный и альвеолярный эпителий. Присоединяются пневмония и процессы склерозирования. Обратное полное морфологическое восстановление участка легкого, находящегося в спавшемся состоянии более 3 дней, значительно затруднено.

**Патологоанатомическая картина.** Ткань легкого в зоне ателектаза уменьшена в объеме, при ощупывании не крепитирует, безвоздушна, иногда темно-багрового цвета, сначала приобретает мясистую консистенцию, а при развитии пневмосклероза становится плотной.

В ближайшие 2—3 сут выявляются признаки воспаления. В течение 2 нед прогрессируют альтеративно-пролиферативные изменения по типу

ателектатической пневмонии. В зоне ателектаза возможно образование пневмосклероза, деформирующего бронхита, бронхоэктазов и ретенционных кист бронхов.

Однако подобный путь развития необязателен. А. И. Струков (1964), В. Д. Фирсов и Г. С. Крючкова (1968) доказали возможность восстановления очага ателектаза после многих месяцев его существования. А. И. Клембовский (1961) нашел пути коллатерального межсегментарного перемещения воздуха по альвеолярной ткани в обход закупоренных бронхов и бронхиол. Поскольку неизвестно, по какому пути пойдет развитие ателектаза, тактика в отношении ателектаза легкого всегда должна быть активной.

Некоторое исключение, вероятно, составляют небольшие по объему ателектазы аллергического генеза, которые иногда носят летучий характер — внезапно возникают (например, во время приступа бронхиальной астмы) и так же внезапно исчезают.

**Клиника и диагностика.** Клинические проявления ателектаза легкого зависят от объема, локализации ателектаза и осложнений в ателектазированных участках. Ателектаз одного-двух субсегментов, а иногда и сегментов может ничем практически не проявляться. Увеличение числа ателектатических участков ведет к главным клиническим проявлениям ателектаза — одышке и цианозу. Клиническая картина ателектаза тесно связана с темпом его развития. Если в силу разнообразных причин ателектаз развивается медленно и здоровые отделы легкого постепенно восполняют утраченную функцию, то клинические проявления ателектаза не столь остры. Внезапно возникший ателектаз легкого даже меньшего объема характеризуется более выраженной клинической картиной. Иногда ателектаз легкого ухудшает клинику основного заболевания, на фоне которого он развился (пневмония, приступ бронхиальной астмы и пр.).

Локализация ателектазов многообразна. Например, ателектазы, возникшие на фоне пневмонии и приступа бронхиальной астмы, чаще наблюдаются в области верхней доли и 4—5-го сегмента. Ателектазы на почве инородного тела чаще локализуются в области нижней доли правого легкого. Излюбленное место ателектаза легкого — средняя доля («среднедолевой шнддх»), что обусловлено анатомическими особенностями сегмента (отхождение его почти под прямым углом, узость и сравнительная длина).

Над участком ателектаза при перкуссии отмечают укорочение перкуторного звука, при выслушивании — ослабление дыхания. Однако если ателектаз образовался, например, в 7-м или 10-м сегменте, то при перкуссии и аускультации можно не получить достаточно убедительных данных, свидетельствующих о наличии ателектаза, так как соседние сегменты расширяются в объеме и прикрывают ателектатический участок.

Важным клиническим признаком ателектаза легкого является смещение средостения в большую сторону. Это объясняется уменьшением объема пораженного легкого и повышением отрицательного давления в плевральной полости при наличии ателектаза с 5—7 до 40 см вод. ст. Чем больше сегментов вовлечено в ателектаз, тем значительнее смещение. Наряду со смещением средостения при массивных ателектазах, занимающих все легкое, уменьшается объем соответствующей плевральной полости, сужаются межреберные промежутки, почти не участвует в дыхании пораженная половина грудной клетки и поднимается купол диафрагмы.

Особенностью ателектатической пневмонии является то, что в начальный период хрипы в легких в ателектатическом участке могут не прослушиваться. Только после самопроизвольной ликвидации причины, вызвавшей ателектаз, или в результате врачебных манипуляций, когда проходимость трахео-бронхиального дерева полностью восстанавливается и аэрация пораженных участков становится достаточной, можно уловить крепитирующие и мелкопузырчатые хрипы.

і Клиническая картина ателектаза изменяется при возникновении в нем деформации бронхов и бронхоэктазов. Появляется кашель с мокротой, состав крови свидетельствует о воспалительных изменениях, нарастают признаки гнойной интоксикации, возможны периодические обострения болезни с повышением температуры.

При подозрении на ателектаз для уточнения локализации и объема поражения производят обзорную рентгенографию (или рентгеноскопию) в вертикальном положении больного не менее чем в двух проекциях (прямой и боковой). Для сегментарного ателектаза характерно наличие гомогенной тени треугольной формы с вершиной, обращенной к корню легкого. При обширном ателектазе, занимающем одну-две доли или целиком легкое, выявляется гомогенное затемнение, сливающееся с тенью сердца, средостения и диафрагмы. При этом отмечаются смещение средостения в сторону ателектаза и высокое стояние купола диафрагмы. Необходимость обязательной боковой проекции при подозрении на ателектаз обусловлена тем, что при рентгенографии, произведенной только в прямой проекции, ателектатические участки могут скрываться за тенью сердца (например, ателектаз базальных сегментов нижней доли левого легкого) или быть нечеткими (например, ателектаз 4—5-го сегмента). С целью обнаружения ателектаза средней доли иногда приходится производить исследования в лордотическом положении.

При рентгенологическом исследовании могут быть положительными симптомы Алишевского — Кипьбюка (поднятие купола диафрагмы на стороне ателектаза при вдохе) и симптом Гольцкнехта — Якобсона (смещение средостения в сторону ателектаза на вдохе). Одним из постоянных рентгенологических признаков ателектаза считается его неподвижность при дыхательных движениях. В сложных случаях диагностики возможно употребление томографии.

При длительном существовании ателектазов, когда решают вопрос об их хирургическом удалении, производят бронхографию и ангиопульмонографию. При бронхографии выявляют уменьшение объема соответствующего ателектатического участка, сближение бронхиальных ветвей и соответствующие изменения в бронхах (типа деформирующего бронхита или бронхоэктазов). Ангиопульмонография дает представление о состоянии паренхимы ателектатического участка и глубине поражения. При ателектазах с выраженным пневмосклерозом выявляют резкий перепад размера питающей ветви легочной артерии со значительным сужением и сближением ветвей легочной артерии в области ателектаза, отсутствием капиллярной и венозной фаз на ангиопульмонограмме (Э. А. Семилов, 1972).

При диагностике ателектаза легкого очень важно правильно собрать анамнез. Любые прямые или косвенные указания на наличие инородного тела значительно облегчают постановку диагноза.

**Дифференциальный диагноз** проводят с коллапсом легкого различного генеза, опухолью легкого, агенезией и гипоплазией легкого, диафрагмальной грыжей, релаксацией диафрагмы, опухолями средостения. При коллапсе легкого, возникшем вследствие сдавления легкого жидкостью (экссудативный плеврит, гемоторакс, пиоторакс, хилоторакс), отмечают смещение средостения в здоровую сторону в отличие от ателектаза легкого, при котором средостение смещается в больную сторону. При напряженном плевнотораксе средостение также смещается в здоровую сторону, но при перкуссии всегда выслушивается коробочный оттенок перкуторного звука на стороне пневмоторакса с резким ослаблением дыхания. При ненапряженном пневмотораксе смещение средостения может отсутствовать, но при перкуссии определяется коробочный оттенок перкуторного звука в отличие от укорочения его при ателектазе легкого. Рентгенологическое исследование позволяет уточнить диагноз. Опухоли легкого у детей редки. При диагностике опухоли легкого может возникнуть подозрение на ателектаз, который является осложнением опухоли,

прорастающей бронх.. Специальные методы исследования (бронхоскопия, бронхография, томография) способствуют правильной диагностике.

На основании клинического и рентгенологического исследования чрезвычайно трудно дифференцировать агенезию или гипоплазию всего легкого или доли его от ателектаза, например врожденного происхождения. Вторичные изменения в ателектатических участках. Многие годы могут практически ничем не отличаться от гипоплазии легкого. Гистологическое исследование ателектатического участка легкого, удаленного во время операции, позволяет установить природу патологии.

Иногда приходится дифференцировать врожденную диафрагмальную грыжу (особенно у новорожденных) и ателектаз легкого. При диафрагмальной грыже определяются отдельные участки легочного звука с коробочным оттенком, перемежающиеся с участками укорочения перкуторного звука. На фоне ослабленного дыхания можно прослушать перистальтические кишечные шумы. Смещение средостения происходит в здоровую сторону. Диагноз уточняется после рентгенографии (-скопии) легких.

Кисты легких, особенно типа мукоцистоцеле больших размеров, могут иметь клиническую картину, несколько сходную с ателектазом легкого. Необходима рентгенография легких для уточнения диагноза, (р.!)

Гомогенное затемнение, особенно в **нижних** отделах легких, нагрозий-пающее ателектаз нижней доли, наблюдается при легочной секвестрации. При подозрении на секвестрацию применяют аортографию или ангиопульмонографию. Наличие **аномально** расположенного артериального сосуда, отходящего непосредственно от аорты и направляющегося к пораженному участку легкого, свидетельствует о секвестрации.

У новорожденных ателектаз легкого следует дифференцировать с атрезией хоан, глосомой, птозом и врожденными пороками сердца сипеготипа.

Лечение, как и диагностику ателектаза легкого, необходимо иногда проводить в экстренном порядке. Это связано с тем, что при массивных ателектазах (а иногда и двусторонних, особенно в периоде новорожденности) на длительное раздумье нет времени. Необходимы оперативность и четкость в работе. При других формах ателектаза легкого, когда выраженных нарушений в системе дыхания нет, тактика также должна быть активной, ибо патологические изменения в ателектазированных участках легкого у детей наступают быстрее, чем у взрослых. В основном подобная активная тактика относится к ателектазам, возникшим на почве внутренней закупорки трахео-бронхиального дерева, и рефлекторным ателектазам. Небольшие по объему ателектазы легкого аллергического генеза нередко довольно быстро исчезают при общей терапии бронхиальной астмы или астматического бронхита.

С целью санации трахео-бронхиального дерева в периоде новорожденности при подозрении на ателектаз в первые минуты жизни ребенка (при угрожающих жизни состояниях) применяют отсасывание околоплодных вод, лучше резиновыми катетерами, производя интубацию трахеи вслепую по пальцу с последующим расправлением легкого. Ошибкой является отсасывание содержимого только из носоглотки и верхней половины трахеи. При наличии ателектаза важна глубокая санация всего трахео-бронхиального дерева. От умения произвести эту манипуляцию во многом зависит жизнь ребенка.

Лучше санировать трахео-бронхиальное дерево, применив бронхоскопию. Современные техника и аппараты для бронхоскопии позволяют произвести эту манипуляцию ребенку любого возраста.

Основным лечебным мероприятием при ателектазе на почве инородного тела или при подозрении на наличие инородного тела также является лечебно-диагностическая бронхоскопия. При остро возникшем ателектазе легкого на почве инородного тела после извлечения последнего в течение



первых суток с момента аспирации легкое быстро расправляется. Не всегда удается расправить ателектазированные участки легкого после удаления инородного тела спустя 3 сут с момента аспирации. К этому времени в ателектатическом участке может начаться пневмония, и легкое будет расправляться постепенно.

Особую главу в торакальной хирургии составляют ателектазы после операций на легких. С целью профилактики ателектаза в послеоперационном периоде ряд мероприятий начинают проводить еще до операции. Профилактике ателектаза способствуют обучение ребенка до операции правильному, ритмичному и глубокому дыханию и полноценная санация трахео-бронхиального дерева. Частота ателектазов после операции увеличивается при грубом обращении с тканью остающихся отделов легкого и неудовлетворительном удалении мокроты анестезиологом через интубационную трубку во время операции. Перед ушиванием грудной стенки необходимо очень хорошо расправить все спавшиеся участки легкого. После операции в профилактике ателектазов большую роль играют полноценное обезболивание и горизонтальное положение больного на здоровом боку (И. Г. Климкович, 1966).

Если ателектаз возник в первые 3 сут после операции, то лучшей методикой является катетеризация трахеи и бронхов. Катетер вводят через нос без обезболивания, после предварительного парентерального введения раствора атропина. С момента попадания катетера в трахею и в процессе его продвижения к бронхам производят активную аспирацию содержимого трахео-бронхиального дерева через катетер. Возникающий мощный кашлевой толчок способствует лучшему расправлению ателектазированных сегментов. При отсутствии эффекта применяют лечебную бронхоскопию.

По литературным данным, хорошему расправлению ателектазированных участков легких способствует аппарат «искусственный кашель» (Ф. Р. Черняховский, 1965).

Существуют общие мероприятия, направленные на профилактику и лечение ателектаза легкого. К этим мероприятиям относятся прежде всего ингаляции с бронхолитиками и ферментами, способствующими разжижению мокроты (трипсин, хшмотрипсин, дшоКсирйбануишеазу следует чередовать каждые 3 ч), активное занятие лечебной физкультурой с первых часов после операции, ваго-симпатическая блокада по А. В. Вишнев-«**ожому**» на стороне ателектаза легкого, вдыхание 5% смеси углекислого газа с воздухом (или кислородом), поколачивание по грудной клетке в об- ] ласти ателектаза и т. д.

Эти мероприятия особенно тщательно следует проводить при первых **признаках** ателектаза — явлениях гиповентиляции соответствующих уча- ] стков легкого. На контрольной рентгенограмме в этих случаях доля с выраженной гиповентиляцией будет еще воздушна и при перкуссии легоч- ] ый звук будет близок к нормальному. Однако если такому больному не начать активно проводить перечисленные выше мероприятия, в ближайшие часы возникнет полный ателектаз доли.

При возникновении ателектаза легких любого генеза показана против- ] воспалительная терапия.

Длительно существующий ателектаз с клинко-рентгенологической картиной выраженной деформации бронхов и бронхоэктазии подлежит ] хирургическому лечению — удалению пораженных ] отделов легкого (см. раздел «Бронхоэктатическая болезнь»).

**Прогноз** зависит от основного заболевания и срока расправления ателектазированных участков легкого. Если основной процесс, который вызвал ателектаз, удалось ликвидировать, то при расправлении ателектаза в первые 2 суток с момента его появления, как правило, наблюдается благоприятный исход. Если легкое расправлено на 3-й сутки и позже, то ] не исключено появление в ателектазированных ранее участках вторичных

изменений типа пневмосклероза, деформирующего бронхита и бронхоэктазии. Дети после расправления ателектазированного легкого не считаются полностью здоровыми и подлежат диспансерному наблюдению в течение 3 лет.

#### ИНОРОДНЫЕ ТЕЛА ТРАХЕИ И БРОНХОВ

Аспирация инородных тел в детском возрасте — нередкое явление. В ряде случаев это грозное состояние требует экстренной помощи.

До конца XIX столетия единственным хирургическим вмешательством, которое производилось при инородных телах дыхательных путей, была трахеотомия. Облегчая состояние больного, она не всегда давала возможность удалить аспирированный предмет. Изобретение бронхоскопа и применение бронхоскопии в клинической практике позволило сделать шаг вперед в лечении больных с инородными телами дыхательных путей.

В настоящее время в подавляющем большинстве случаев аспирированные предметы успешно удаляют путем ларингоскопии, трахеоскопии и бронхоскопии. При невозможности эндоскопического извлечения инородных тел легких встает вопрос о хирургическом лечении.

**Клиника и диагностика.** В типичных случаях диагноз не представляет трудностей. Важными анамнестическими данными являются указания родителей ребенка на аспирацию им того или иного предмета. Клинические явления зависят от характера, размера и локализации инородного тела. Ведущим симптомом служит кашель, который возникает сразу после аспирации. Первоначально почти все инородные тела баллотируются в трахее и потому развивается бурная картина удушья и судорожного кашля. В дальнейшем, если инородное тело перемещается в бронх, приступы кашля становятся реже или прекращаются.

При подозрении на инородное тело дыхательных путей необходимо рентгенологическое исследование. Рентгеноконтрастное инородное тело обнаруживается при обычной рентгенографии. Однако чаще встречаются неконтрастные инородные тела, поэтому при исследовании больного нужно также искать косвенные указания на присутствие инородного тела в дыхательных путях (симптом Гольцкнехта — Якобсона, эмфизема или ателектаз легкого).

Причиной диагностических ошибок и неправильного лечения нередко служат бессимптомная аспирация, атипичное течение заболевания и «астматический» синдром.

Пребывание инородного тела в дыхательных путях нередко вызывает рецидивирующие приступы удушья и вторичные воспалительные изменения в легких. В таких случаях точный диагноз без бронхологического исследования установить невозможно.

В детском возрасте инородные тела проникают в легкие, как правило, аспирационным путем. Качественный состав, размеры и форма инородного тела нередко определяют его локализацию, возможность рентгенодиагностики и условия удаления. Инородные тела разделяются на две группы — органические и неорганические.

Неорганические предметы бывают как острые (иглы, булавки, писчее перо и т. д.), так и тупые (металлические и стеклянные шарики, пули, ампулы и т. д.).

Аспирация инородного тела органического происхождения всегда сопровождается воспалительным процессом и нередко приводит к абсцедированию. Колосья злаков, попадая в бронхи, очень быстро (вызывают нагноение). Особенностью колосьев является также их способность выходить за пределы бронхов с образованием нативного процесса в плевре или на трудной стенке. Воспаленные при органических инородных телах сопровождаются большим количеством гнойной мокроты и резко выраженными явлениями набухания слизистой оболочки с сужением бронха аль-

ного просвета. Во время бронхоскопии не всегда удается «разу увидеть инородное тела, что приводит к неправильному лечению.

Разрастание грануляций — почти достоверный признак инородного тела у детей. Если при первой бронхоскопии выявить инородное тело вследствие воспалительных изменений в бронхах не удастся, необходимо тщательно аспирировать их содержимое, удалить грануляции и через 1—2 дня повторить бронхоскопию.

• Методика извлечения инородного тела. Инструментальное извлечение требует большого опыта. Неумелые и неправильные приемы способствуют проталкиванию инородного тела в глубь бронхов, откуда извлечь его гораздо труднее или даже невозможно. Особенно легко это может произойти под наркозом, так как на фоне расслабления мускулатуры инородное тело становится более подвижным и легко проскальзывает под давлением тубуса или аспирационного катетера. При удалении **инородных** тел следует придерживаться определенных правил.

При выявлении инородного тела необходимо осторожно подвести к нему тубус, постараться захватить щипцами и извлечь. Для того чтобы предотвратить соскальзывание щипцов и перемещение инородного тела в другое легкое, во время тракции удаляемый предмет нужно хорошо фиксировать щипцами. Непосредственно перед извлечением инородного тела ребенка надо перевести в положение Тренделенбурга: если при извлечении инородное тело и выскользнет, то оно останется в трахее и его удастся захватить тшвторого.

Инородное тело, размеры которого превышают поперечник бронхоскопической трубки, удаляют вместе с бронхоскопом. При наркозе с миоре-лаксантами этот прием требует особенно четкого выполнения, так как захватывание инородного тела и его извлечение производят при открытом бронхоскопе, вследствие чего на этот период дыхание практически

прекращается. Сразу после извлечения инородного тела вновь вводят бронхоскоп и начинают управляемое дыхание.

В тех случаях, когда инородное тело находится в бронхе длительное **(время и** приводит (к абсцедированию нижележащих отделов легкого, после экстракции может возникнуть инфекция вследствие того, что гнойные массы «салива-ют» здоровые бронхи (И. В. К. Трут-пе,в, 1952). Бронхокопист всегда должен (помнить о такой возможности и быть наготове для борьбы с этим осложнением.

Сразу после извлечения инородного тела обязательно проводят ревизию бронхов с обеих сторон, так как возможна аспирация нескольких инородных тел или разрушение их во время экстракции.

В редких случаях бронхоскопическая экстракция не удается ввиду про!ободения стенки бронха, вклинивания инородного тела и т. д. В таких условиях необходимо оперативное вмешательство — бронхотомия или даже резекция легкого.

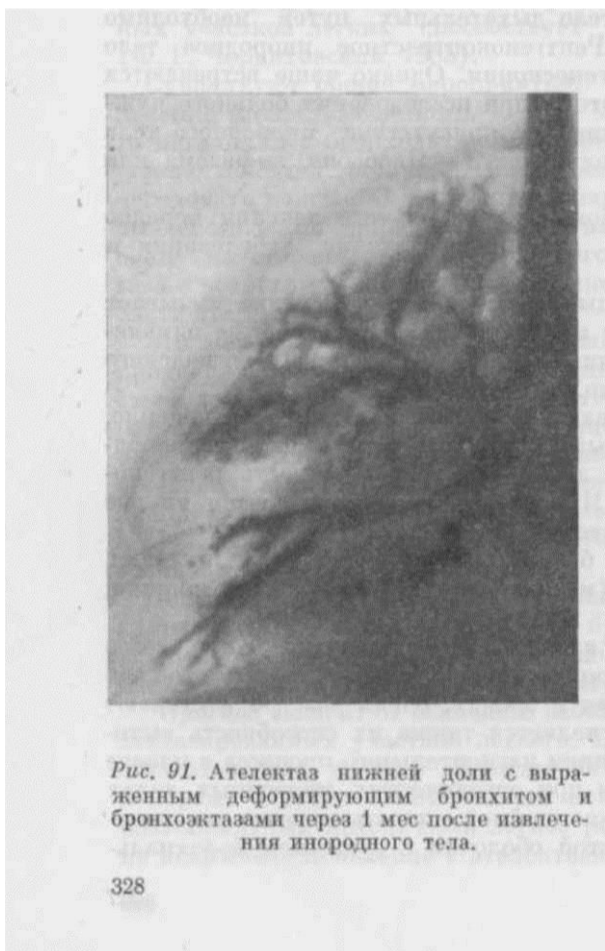
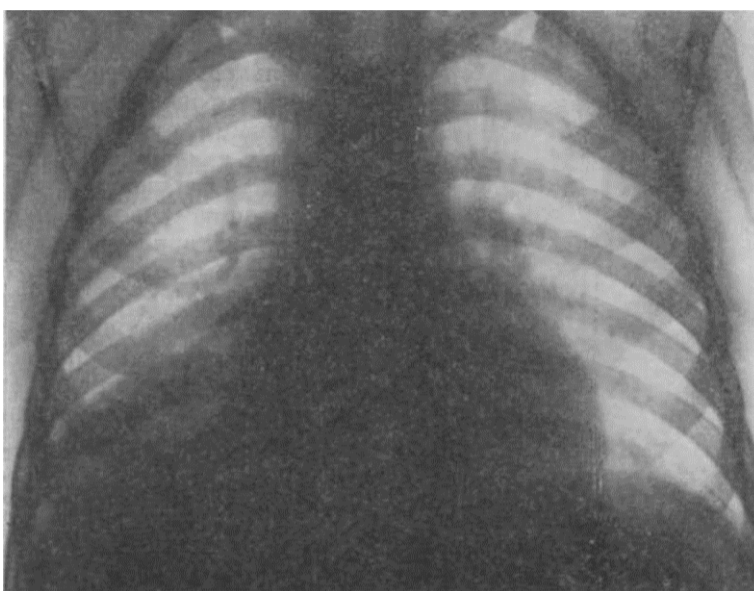


Рис. 91. Ателектаз нижней доли с выраженным деформирующим бронхитом и бронхоэктазами через 1 мес после извлечения инородного тела.



**Рис. 92.** Рентгенограмма больного черва ½ года после навлечем и и инородного тела. Уменьшение, объема правого легочного поля. Гомогенное затемнение в области нижней доли правого легкого (ателектаз нижней доли).

**Прогноз.** Пребывание инородного тела в бронхах влечет за собой развитие хронического воспаления в легком, часто с необратимыми деструктивными изменениями.

В литературе имеются многочисленные указания на возможность хронических заболеваний легких у детей на почве аспирации в дыхательные пути инородных тел (А. Я. Цигельник, 1948, 1968; А. М. Кропачев, 1965; Н. И. Махов и др., 1969; А. Ф. Фотин и др., 1969; Н. А. Гланцберг, 1970; С. В. Рачинский, Е. В. Серода, О. А. Споров, В. К. Таточенко, 1971, и др.).

Этот механизм формирования хронических заболеваний легких имеет не последнее значение в группе детей дошкольного и младшего школьного возраста (П. Г. Минев, 1952; Н. М. Ахметьева, 1958, и др.).

Вряд ли существует другая причина, так ярко свидетельствующая о своей связи с хроническим бронхо-легочным процессом, чем инородное тело дыхательных путей. Можно почти с точностью эксперимента проследить механизм и этапы формирования хронического воспалительного заболевания легких, вызванного внедрением инородного тела и трахео-бронхиальное дерево. Попадание инородного тела в дыхательный тракт приводит к значительным патофизиологическим и морфологическим изменениям в организме ребенка. В основном эти изменения сводятся к нарушению бронхиальной проходимости, вентиляции и газообмена (С. А. Рейн-берг, 1930; С. А. Рейнберг, С. Г. Симонсов, 1932; А. Т. Хазанов, 1953, и др.).

Особо значительные изменения наступают в бронхиальной стенке, соприкасающейся с инородным телом, и в нижележащих отделах бронхиального дерева (М. А. Захарьева, Н. Н. Аничтаж, 1952).

В результате полной закупорки бронха происходят реабсорбция: воздуха и ателектазирование легочной ткани. При неполной закупорке развивается так называемая обтурационная эмфизема, связанная с клапанным механизмом нарушения бронхиальной проходимости в пределах легкого, доли, сегмента при группы сегментов. Таким образом, нарушения носят шг-

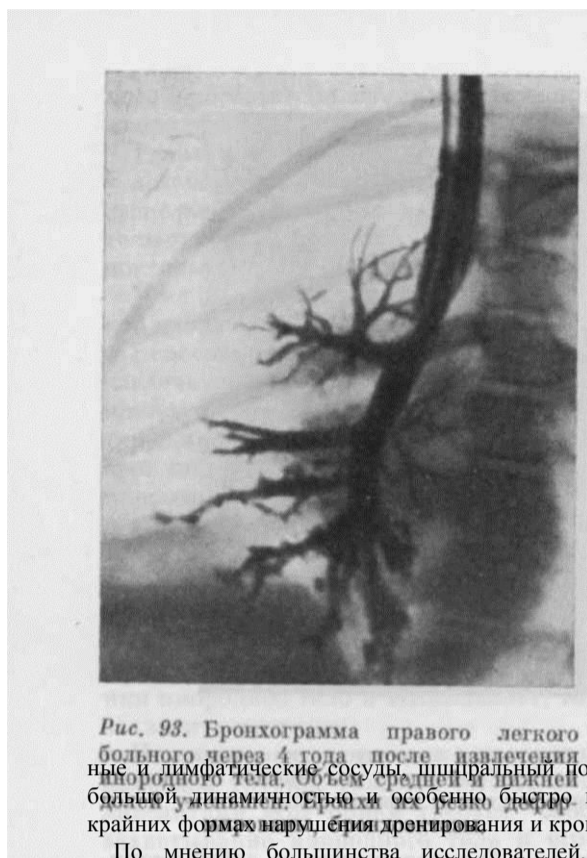


Рис. 93. Бронхограмма правого легкого больного через 4 года после извлечения инородного тела. Объем сегмента и ближайших ветвей увеличен, просвет бронхов расширен.

меитарный характер, зависящий от уровня обтурации просвета трахео-бронхиального дерева.

Дальнейшее течение патологического процесса может пойти по нескольким путям, основными из которых являются: 1) эндобронхиальное воспаление, пневмония, приводящие к бронхоэктазии; 2) деструктивное легочное нагноение (острый, а потом хронический абсцесс); 3) асептический ателектаз легочной ткани, который длительно протекает бессимптомно и на почве которого формируются сегментарные изменения (ретенционные бронхо-эктазы).

Под влиянием бактериальной флоры, постоянно находящейся в дыхательном тракте, а также бактерий, попадающих туда вместе с внедрившимся инородным телом, развивается сегментарный воспалительный процесс, охватывающий все структурные элементы легочного сегмента: бронхиальную стенку, паренхиму, нервы, кровенос

ные и лимфатические сосуды, щипральные кровеносные и лимфатические сосуды. В детском возрасте процесс обладает большой динамичностью и особенно быстро протекает в условиях ателектаза, т. е. при крайних формах нарушения дренирования и кровообращения сегмента.

По мнению большинства исследователей, изучавших в эксперименте и клинике особенности течения патологического процесса при внедрении инородного тела в легкие (рис. 91, 92, 93), через 2—6 нед наступают стойкие морфологические изменения, носящие характер сегментарного пневмосклероза. Клинически они проявляются симптомами бронхоэктатической болезни (А. Н. Цигельник, 1948; С. А. Рейнберг, Н. М. Ахметьев, 1958).

#### ХИРУРГИЧЕСКОЕ ЛЕЧЕНИЕ БРОНХИАЛЬНОЙ АСТМЫ

Несмотря на большие успехи аллергологии, у значительной части больных бронхиальной астмой консервативная терапия остается безуспешной. Это связано со сложностью идентификации аллергенов при атопической форме заболевания, что в свою очередь затрудняет проведение патогенетической терапии. Недостаточно эффективны консервативные методы и при инфекционно-аллергической форме бронхиальной астмы, особенно в случаях локализации инфекционного очага в легочной ткани. Повторные обострения хронического бронхо-легочного воспалительного процесса способствуют учащению и утяжелению приступов удушья.

Безуспешность консервативной терапии у этих групп больных побуждает искать патогенетические методы лечения бронхиальной астмы, к числу которых относятся некоторые способы хирургического воздействия.

Хирургическое лечение бронхиальной астмы имеет полувековую историю. Первая операция была произведена Kimmel в 1923 г. Предложено много методов оперативных вмешательств, одни из которых имеют лишь

историческое значение, другие прочно вошли в арсенал лечения бронхиальной астмы.

Хирургические методы лечения бронхиальной астмы можно условно разделить на: 1) тканевую терапию; 2) разнообразные вмешательства (блокады и операции) на вегетативной нервной системе в грудном и шейном отделах и синокаротидной зоне; 3) лечение бронхиальной астмы методом резекции патологически измененных участков легких.

К истории хирургии бронхиальной астмы относится тканевая терапия, предложенная В. П. Филатовым в 1939 г. В надежде на положительное влияние биогенных стимуляторов, образующихся в процессе консервации тканей, автор имплантировал в подкожную клетчатку грудной стенки больного бронхиальной астмой кусочек трупной кожи. У некоторых больных непосредственно после операции наблюдался благоприятный результат, однако спустя 1—2 мес приступы удушья возобновлялись.

Последователи В. П. Филова, всесторонне изучив в отдаленные сроки состояние больных, леченных методом тканевой терапии, также не смогли отметить его положительного лечебного воздействия на течение бронхиальной астмы (А. А. Короленко, 1951; В. В. Скородинская, Ш. И. Шпак, 1953; С. Р. Мунчик, 1963; В. П. Хрипенко, М. И. Обухова, 1965).

Попытки изменить вид имплантированной ткани (надпочечники молодых собак, крупного рогатого скота, кусочки кожи вместе с тканью щитовидной железы, кровь «по Клюквиной») также не улучшили результатов лечения (К. А. Арихбаев, 1936; Л. Ф. Колмакова, 1954; Г. А. Алексеев, 1957; А. Я. Цикунша, 1960; Gerber, 1956, и др.). Попытки лечения бронхиальной астмы методами имплантации гетероткани ввиду его теоретической необоснованности и практической безуспешности прекратились.

Как известно, в механизме астматического приступа решающую роль играют патологические рефлекторные процессы. Образываясь между вегетативными центрами и легкими посредством наружных вегетативных путей, они ведут к порочному кругу. В состоянии сенсibilизации наблюдается значительное повышение возбудимости чувствительных нервных окончаний блуждающего нерва, залегающих в бронхиальной стенке. Длительное и интенсивное раздражение в таких условиях способствует развитию невроза и образованию очагов застойного возбуждения в центральной нервной системе (А. Д. Адо, 1952; П. К. Булатов, 1963; Д. Димитров-Сокоди, 1961).

Патогенетической основой хирургического лечения бронхиальной астмы является воздействие на патологический рефлекторный процесс химическим (блокады) или оперативным путем. Эти методы снижают тонус блуждающего нерва, устраняют явления бронхоспазма, изменяют реакцию шоковой зоны.

Всевозможные виды блокады различных отделов вегетативной нервной системы получили широкое распространение благодаря известным работам А. В. Вишневого, А. А. Вишневого.

С помощью блокады — «химической нейротомии» может быть воспроизведен временный перерыв рефлекторных дуг, который приводит прежде всего к выключению патологических рефлексов. Для блокады могут быть использованы различные химические вещества. Levin (1935) производил алкоголизацию пограничного ствола симпатического нерва введением 2,5 мл этилового спирта заплеврально в четвертом и пятом меж-реберьях. У 17 из 23 больных, леченных этим методом, получен положительный результат.

Наибольшее распространение получили новокаиновые блокады. Е. М. Рутковский (1971) рекомендует новокаиновую блокаду каротидного синуса. Укол делают у переднего края *m. sternocleidomastoideus* на уровне верхнего края щитовидного хряща. Вводят 3—5 мл 0,5% раствора новокаина. Курс лечения состоит из 10—14 блокад, производимых 2—3 раза в неделю попеременно с левой и правой стороны.

По данным В. А. Бондарь (1966), прекращение приступов бронхиальной астмы под влиянием новокаиновой блокады и алголизации синокаротидной зоны наступило у 35 из 47 леченных этим методом больных. Спустя 1—3 года стойкое выздоровление было отмечено в 18 наблюдениях.

Широкое распространение при лечении приступа бронхиальной астмы получила также ваго-симпатическая новокаиновая блокада по Вишневному. Д. Димитров-Сокоди (1961) дополнил двустороннюю ваго-симпатическую блокаду блокадой верхних торакальных узлов симпатических пограничных стволов. После пятикратных блокад, проведенных через день, автор наблюдал прекращение приступов в сроки от 3 до 18 мес. Однако при ваго-симпатической блокаде происходит почти полное выключение сердечных волокон блуждающего нерва, что может привести к нарушению сердечного ритма и сосудистому коллапсу.

Указанные выше осложнения исключаются при проведении трансбронхиальной блокады легочных сплетений. Блокаду осуществляют через бронхоскоп специальной иглой длиной 50 см. Прокалывают мембранозную часть главного бронха справа на середине расстояния между бифуркацией трахеи и устьем верхнедолевого бронха, слева — на границе средней и дистальной трети от бифуркации до устья верхнедолевого бронха. Перибронхиально вводят до 20 мл 0,5—1% раствора новокаина.

При сопутствующем эндобронхите некоторые исследователи вводят лекарственную смесь, состоящую из 40—50 мл 0,5% раствора новокаина с добавлением однократной дозы эфедрина, димедрола, гидрокортизона в

300 000 — 500 000 ЕД пенициллина (А. Т. Лидский, Н. П. Макарова, В. А. Бабаев, З. С. Симонова, 1971). Лечебный эффект при трансбронхиальной блокаде подобен эффекту от ваго-симпатической блокады и блокады верхних грудных симпатических узлов. По мнению Д. Димитрова-Сокоди (1961) и Л. Я. Альперина (1969), трансбронхиальная блокада может быть рекомендована в общем комплексе мероприятий для снятия приступа удушья, не купирующегося медикаментозными средствами. Противопоказаниями к ее применению служат туберкулез, обострение хронического воспалительного легочного процесса, а также ригидность бронхиальной стенки, так как в этих случаях в процессе введения лекарственных веществ может развиваться медиастинальная эмфизема.

Некоторые авторы (Ф. У. Углов, Е. Е. Григорьева, 1969) наблюдали эффективное купирование приступа бронхиальной астмы под влиянием двусторонней блокады первого шейного симпатического узла. Иглу вкалывают в точку пересечения двух линий: вертикальной, проведенной на 2 см кзади от края вертикальной ветви нижней челюсти, и горизонтальной, проведенной на уровне нижнего края сосцевидного отростка. Иглу вводят на глубину 2,5—3 см, упираясь в поперечный отросток шейного позвонка. Затем, оттянув иглу на 0,5 см и изменив направление, ее продвигают на 0,5 см вперед. В это место вводят до 20 мл 0,5% раствора новокаина.

Таким образом, блокада различных отделов вегетативной нервной системы и синокаротидной зоны оказывает положительное влияние на приступы бронхиальной астмы, что объясняется, очевидно, возникновением патологической доминанты при отсутствии действия аллергена. Благоприятное влияние «химической нейротомии» трудно переоценить, особенно в случаях продолжительного приступа удушья, не купирующегося медикаментозными средствами. В этих условиях блокада шоковых рефлексогенных зон является эффективным методом оказания экстренной помощи в общем комплексе лечения больных бронхиальной астмой.

К сожалению, действие блокады кратковременно. Прекращая в большинстве наблюдений приступ бронхиальной астмы, «химическая нейротомия» не предотвращает возникновения новых, поскольку воздействует на сложный механизм реакции антиген — антитело лишь в **конечной**

точке ее реализации, временно прерывая поток патологических рефлексов. Прервать эти рефлексy на более продолжительный срок можно только оперативным путем.

Как было указано выше, оперативные вмешательства при бронхиальной астме можно разделить на: 1) операции на вегетативной нервной системе в шейном и грудном отделах; 2) операции на синокаро-тидной зоне.

Первой операцией на вегетативной нервной системе при бронхиальной астме было<sup>1</sup> удаление верхнего шейного симпатического узла произведенное Kimmel (1923). Положительные результаты, полученные автором, привлекли внимание многих хирургов к симпатэктомии при бронхиальной астме. К 1928 г., по данным мировой статистики, произведено 212 таких операций (Э. Р. Гессе). Однако симпатэктомия далеко не безвредная операция. Она может способствовать развитию таких осложнений, как симптомокомплекс Горнера, появление болей в околоушной железе, атрофия мышц лица, языка, верхней конечности, ангидроз.

По данным различных авторов, полное прекращение приступов бронхиальной астмы после симпатэктомии, по Kimmel, наблюдалось у 19,3%, существенное улучшение — у 33,9% , неудовлетворительный результат — у 44,8% оперированных.

Дальнейшая разработка оперативных вмешательств на симпатической нервной системе — верхняя шейная симпатэктомия со стельэктомией (Э. В. Буш, 1927; Levine, Grow, 1950), удаление звездчатого узла (Steiner, (1951) — не привела к улучшению результатов.

Параллельно с операциями на симпатической нервной системе шли поиски вмешательств при бронхиальной астме на парасимпатической нервной системе. В 1924 г. Karpis предложил правостороннюю ваготомию. Блуждающий нерв пересекался из шейного доступа ниже отхождения возвратного нерва. Отдельные авторы пытались производить двухэтапные симпатэктомию и ваготомию (И. И. Гренов, 1925; В. С. Левит, 1926). Однако процент положительных результатов хирургического лечения бронхиальной астмы оставался таким же, как и при удалении верхнего шейного симпатического узла, количество же осложнений увеличивалось за счет нарушения иннервации внутренних органов.

Стремление исследователей сократить количество осложнений привело к разработке оперативных вмешательств на нервных легочных сплетениях.

В 1926 г. Kimmel [предложил пересекать ветви блуждающего нерва в области корня правого легкого. Waeuner (1938) дополнил плексотомию **полным** скелетированием главного бронха и сосудов корня легкого (у 21 больного). В отдаленные сроки после операции (4—8 лет) у 7 больных состояние улучшилось и 9 умерли.

В связи с недостаточно выраженным эффектом правосторонней плексо-томии Salman (1950) дополнил операцию пересечением волокон блуждающего нерва, залегающих в легочной связке левого легкого. Результаты двусторонней плексотомии, по данным Adams (1950), Blades и соавторов (1950), Abbot и соавторов (1950), несколько лучше. Пытаясь достичь более полного перерыва рефлекторных путей, отдельные исследователи дополняли двустороннюю плексотомию удалением адвентиции легочной артерии и вен слева на протяжении 2—3 см (Е. Н. Мешалкин, Л. Я. Аль-перин, Н. И. Кремлев, Г. А. Савинский, А. М. Шургая, 1967; Blades, Blattia, Elias, 1950). Другие авторы наблюдали положительный эффект резекции 3—4 узлов симпатического ствола ниже звездчатого (Miscal, Ro-wenstine, 1943; Carre, Chondler, 1948).

В 1952 г. Д. Димитров-Сокоди предложил удалять узлы (от 2 до 5) симпатического пограничного ствола и легочные ветви блуждающего нерва, обеспечивая стойкий перерыв путей распространения патологических рефлексов и прекращая рефлекторные процессы, ведущие



к порочному кругу и поддерживающие астматические приступы. Исследования автора показали устойчивость бронхов по отношению к гистамино-подобным веществам и повышенную чувствительность к адреналину. По этой методике оперировано 192 больных. В 120 наблюдениях произведена двусторонняя денервация, в 72 — односторонняя. По данным автора, непосредственно после операции прекращались аллергические и воспалительные процессы в астматических легких, исчезало спастическое состояние бронхов, наступало обратное развитие ряда вторичных астматических изменений (эмфизема, застой в малом круге кровообращения).

Отдаленные результаты оперативного лечения бронхиальной астмы по этому методу в сроки от 5 лет до 9 лет 6 мес изучены у 100 больных. Отличные и хорошие результаты получены у 60 %, удовлетворительные — у 30%, лишь у 10% больных сохранялись приступы бронхиальной астмы той же продолжительности и силы. Среди осложнений этой операции Д. Димитров-Сокоди отметил в одном случае остановку дыхания, в нескольких — пневмоторакс. Ни в одном случае автор не наблюдал трофических и функциональных расстройств. Д. Димитров-Сокоди считает операцию показанной, если во время приступа удушья наступает эффект от ваго-симпатической новокаиновой блокады и в межприступном периоде под влиянием адреналина увеличивается ЖЭЛ. Метод Д. Димитрова-Сокоди привлек к себе внимание исследователей, изучающих хирургические способы лечения больных бронхиальной астмой. Из 62 больных, оперированных по методу Димитрова-Сокоди, И. Э. Велик (1969) у 56 отметил непосредственные хорошие результаты. В отдаленные сроки после операции положительный эффект зарегистрирован у 33 из 52 больных.

Е. Н. Мешалкин, Л. Я. Альперин, Н. И. Кремлев, Г. А. Савинский, А. М. Шургая (1957) через 2 года после операции по методу Димитрова-Сокоди наблюдали положительный результат у 13 из 15 больных. Возможными осложнениями этой операции авторы считают бронхоспазм, осиплость голоса, синдром Горнера, повреждение грудного лимфатического протока, ателектаз, пневмонию, остановку дыхания.

Произведя денервацию корня легкого по методу Димитрова-Сокоди у 44 больных, А. Т. Бутенко (1970) рекомендует сдержанно относиться к этой операции. Автор наблюдал значительное нарушение функции внешнего дыхания в виде снижения ДО, ЖЭЛ, МВЛ. Эти наблюдения побудили Л. Я. Альперипа (1969) изучить метод денервации легких по способу Димитрова-Сокоди в эксперименте на 31 собаке. Установлено, что бронхомоторные реакции остаются сниженными в течение 2—4 мес после операции. Моторная функция бронхов восстанавливается спустя 6—8—12 мес.

Значительный процент летальных исходов и тяжелых осложнений при пневктомии многие авторы связывают с чрезмерной нагрузкой на пациента в результате операционной травмы, неизбежно возникающей при широкой торакотомии. В связи с этим Е. Ких (1954) предложил производить денервацию корня легкого с помощью ташкоскопта. По задне-аксиллярной линии в пятом межреберье под местной анестезией делают торакотомический разрез длиной 1 см. В плевральную полость вводят ТсраКХiKsr<sub>i</sub>, накладывают пневмоторакс. С помощью оптической системы и манипулятора петлей или термокоагулятором перерезают ветви блуждающего нерва ниже отхождения возвратного нерва, а также пограничный ствол симпатического нерва ниже звездчатого узла.

Производя ваго-симпатикотомию торакоскопическим методом, Е. Ких отметил положительный результат у 90% из 578 оперированных, Bernet (1962) — у 80% из 45 исследованных в отдаленные сроки пациентов. По данным Rojczyk (1968), положительные результаты получены у 32% из 110 оперированных больных, причем только у 4 из них не было приступов удушья. У остальных больных приступы бронхиальной астмы наблюдались редко и протекали в легкой форме.

Большинство авторов, изучавших состояние больных, перенесших ваго-симпатикотомию, выполненную торакоскопическим методом, отмечали отчетливое улучшение действия медикаментозных средств после операции. Эта операция выполнима при выраженном спаечном процессе в плевральной полости и низких показателях функции внешнего дыхания. К сожалению, чрезвычайно сложная система иннервации легких не позволяет при ваго-симпатикотомии полностью прервать нервные связи между центром и периферией. По мнению Е. Н. Мешалкина, такой операцией является ауто-трансплантация легкого.

Экспериментальная разработка ауто-трансплантации легких произведена Е. Н. Мешалкиным, В. С. Сергиевским и Г. А. Савинским. Авторами установлено, что легкое, лишенное связи с центральной нервной системой за счет автономной нервной системы и гуморальных связей, способно к компенсаторным реакциям и поддержанию газообмена на необходимом уровне. Насыщение крови кислородом остается на прежнем уровне. Морфологическое изучение показало, что через 10—13 мес структура ауто-трансплантированного легкого и функция его клеточных элементов возвращаются к нормальному состоянию. Магистральные бронхиальные артерии облитерированы, периферические — проходимы. Авторы рекомендуют применять ауто-трансплантацию в случаях, когда длительное терапевтическое лечение, а также различные хирургические вмешательства оказываются безрезультатными.

Ауто-трансплантация легких выполнена авторами в клинике у 19 больных бронхиальной астмой (1969). В 2 наблюдениях ауто-трансплантация легких произведена с двух сторон. Умерло после операции 3 больных. По данным авторов, больные чувствуют себя гораздо лучше, чем до операции. Отдаленные результаты, изученные в сроки от 6 мес до 5 лет, лучше, чем непосредственные. Сохранение повышенного бронхиального сопротивления после ауто-трансплантации позволяет предположить органические изменения ткани легкого.

Критически оценивая возможности денервации легких при бронхиальной астме с помощью различных операций на вегетативной нервной системе, следует иметь в виду, что, несмотря на полное пересечение легочного сплетения даже путем ауто-трансплантации органа, бронхоспазм может повториться, поскольку сохраняются функциональные внутрибронхиальные ганглии и нервные элементы, составляющие внутрилегочную дугу. Кроме того, по данным некоторых авторов, отдельные аллергены способны вызывать бронхоспазм гуморальным путем, не вовлекая в патологический процесс ваго-симпатическую нервную систему.

По мнению Nakayama (1961), Oveholt (1959, 1962), Phyllips (1966), Е. С. Карашурова (1969) и др., бронхиальная астма является аллергическим заболеванием, протекающим с глубокими нарушениями кортико-висцеральных взаимоотношений и дисфункцией каротидного тельца. Каротидное тельце (*glandula carctis*) вместе с каротидным синусом (*bulbus carctis*) составляют рефлексогенную синокаротидную зону, снабженную баро- и хеморецепторами, чрезвычайно чувствительными к изменению давления и химизма крови.

В лабораториях, руководимых Neumans (1958), С. А. Апенковым, В. И. Сергиевской, доказано, что при раздражении каротидных клубочков постоянно возникает возбуждение дыхания. Рефлекторное возбуждение дыхания возникает также при введении химических агентов, избирательно действующих на хеморецепторы. Таким образом, каротидно тельце служит как бы трансформирующей станцией между легкими и дыхательным центром продолговатого мозга.

Признавая важную роль синокаротидной зоны в воспроизведении аллергической реакции, А. Д. Адо и Л. М. Ишимова полагают, что одной из точек приложения действия сывороточных и бактериальных антигенов в сенсibilизированном организме являются хеморецепторы каротидного

минуса. При взаимодействии антигена с хеморецепторами синокаротидной зоны изменяется метаболизм гломусных клеток. Возникающие афферентные импульсы идут по нерву Геринга в ядро языкоглоточного и блуждающего нервов, повышая тонус последних. Раздражение блуждающего нерва способствует развитию бронхоспазма и усилению секреции бронхиальных желез (Phyllips, 1966). Дисфункция синокаротидной зоны, возникающая под влиянием антигенов, является чрезвычайно важным звеном в цепи нейро-гуморальных нарушений, наблюдающихся при бронхиальной астме.

Вместе с тем необходимо отметить, что функция синокаротидной зоны изучена недостаточно. Анатомическое строение также таит в себе много неясного. Например, у человека каротидный синус в отличие от гломуса не имеет характерной иннервации. Таким образом, является загадкой несоответствие между избытком чувствительных нервных окончаний, располагающихся в стенке синуса, и бедностью подходящих к нему нервных ветвей (А. А. Смирнов, 1945).

При бронхиальной астме в зависимости от объема операции на синокаротидной зоне производят гломэктомию без денервации синокаротидной зоны. Автором этой операции является Nakayama, денервацию синокаротидной зоны (Rutkowski), гломэктомию с частичной или тотальной денервацией синокаротидной зоны.

Е. С. Карашуров (1969) считает, что при полной денервации синокаротидной зоны удаляется и каротидный гломус; таким образом, получается гломэктомию с полной денервацией синокаротидной зоны. По мнению большинства авторов, удалить каротидный гломус без денервации синокаротидной зоны значительно труднее, чем с полной ее денервацией.

**Техника операции.** Разрез кожи длиной до 5 см производят вдоль внутреннего края грудноключично-осцеvidной мышцы или по ее ходу. С косметической целью производят разрез кожи по ходу складки шеи. Середина разреза должна соответствовать месту наибольшей пульсации сонной артерии, определяемой пальпаторно перед операцией. После рассечения кожи и подкожной мышцы до четвертой фасции шеи мягкие ткани с помощью двух диссекторов (с длинными и короткими браншами) раздвигают без особого затруднения вдоль внутреннего края п. sterno-cleido-mastoideus. Влагалище мышцы не вскрывают. Четвертую фасцию, окутывающую сосудисто-нервный пучок, рассекают под общей сонной артерией. При рассечении фасции следует избегать повреждения «исходящей» ветви подъязычного нерва, идущей по переднему краю общей сонной артерии к прямым мышцам шеи.

После рассечения четвертой фасции шеи диссектором выделяют сонные артерии. До выделения сонных артерий необходимо тупым крючком сместить наружу внутреннюю яремную вену, чтобы не поранить ее. Иногда вена располагается над сонными артериями и значительно затрудняет операцию. В таких случаях целесообразно пересечь между лигатурами общую лицевую вену, после чего внутренняя яремная вена свободно смещается в сторону. Необходимо также учитывать варианты отхождения верхней щитовидной артерии. Иногда она пересекает развилку сонных артерий и затрудняет выделение каротидного тельца. В таких случаях ее необходимо пересечь между лигатурами.

Учитывая анатомические особенности сонных артерий, каротидное тельце выделяют, начиная с У-образного рассечения адвентиции сос. до в. В начале адвентицию рассекают по переднему краю общей сонной артерии на 1 см ниже развилки, затем линию разреза продолжают на 2—2,5 см вдоль передне-наружного края наружной сонной артерии и передне-внутреннего края внутренней сонной артерии. Для того чтобы не повредить мышечный слой сосуда, адвентицию следует рассекать длинными сосудистыми ножницами, приподнимая ее анатомическим пинцетом. После рассечения адвентиции диссектором с короткими браншами, скользя по краю наружной и внутренней сонных артерий, делают отверстие в адвентиции соответственно на задне-наружной и задне-внутренней поверхностях сонных артерий. Для профилактики кровотечения и удобства выделения каротидного тельца под общую сонную артерию и ее наружную ветвь подводит резиновые держалки. Приподнимая сонные артерии резиновыми держалками, диссектором с длинными браншами мобилизуют их заднюю стенку.

Образованная между внутренней и наружной сонной артерией тяжа берут на кет-гутовую держалку. Осторожно у луковицы сонной артерии максимально выделяют каротидное тельце. Кровотечение, возникающее из vasa vasorum, останавливают не-

продолжительным прижатием марлевым шариком. Артерию каротидного тельца перевязывают кетгутовой и шелковой лигатурами (на случай соскальзывания одной из них при отсечении тельца). Межкаротидный тяж перевязывают кетгутовой лигатурой ниже подъязычного нерва. Между верхней лигатурой и каротидным тельцем тяж пересекают под диссектором. Каротидное тельце приподнимают анатомическим пинцетом и отсекают выше второй лигатуры. Рану зашивают наглухо. Если во время операции наблюдалась повышенная кровоточивость, для профилактики образования гематомы к сонным артериям подводят резиновую полоску из перчатки (Е. С. Карашуров, 1971).

По мнению Nakayama (1961), Phyllips (1966) и Е. С. Карашуров (1969), основным вмешательством на синокаротидной зоне следует считать удаление каротидного тельца. Различные методы денервации синокаротидной зоны вряд ли целесообразны, так как впоследствии иннервация восстанавливается. Е. М. Рутковский (1967), напротив, видит успех операции в денервации синокаротидной зоны. После обнажения бифуркации общей сонной артерии и каротидного синуса автор иссекает сначала все рецепторные поля хемо- и барорецепторов в *sinus caroticus* (*denervatic simplex sinus carotid*), а затем, отделив нервный пучок между наружной и внутренней сонной артериями, содержащий симпатические и парасимпатические волокна и нерв Геринга, отсекает его периферическую часть (*denervatic radicalis sinuus carotici*).

При операциях на синокаротидной зоне возможны такие осложнения, как повреждение купола плевры с последующим пневмотораксом у больных с короткой шеей, кровотечение из артерии каротидного тельца, остановка сердечной деятельности, аневризма и разрыв денервированного синуса, отрыв верхней щитовидной артерии от наружной сонной артерии, кровотечение из внутренней яремной вены и общей вены лица, моно- и гемипарез, гемиплегия, парез языкоглоточного и возвратного нервов, ла-рингоспазм, моторная афазия, повышение артериального давления с явлениями коллапса.

У ряда больных в отдаленные сроки после операции наблюдается гипертонический синдром (О. М. Тевит, 1968; М. И. Кузин и др., 1968). Наибольшим количеством наблюдений (более 2000) по оперативному лечению бронхиальной астмы на синокаротидной зоне располагает Nakayama. Непосредственно после операции хорошие результаты получены в 25,6%, улучшение — в 63,8%, ухудшение — в 2,2%, не отмечено изменений — в 6,4% случаев. Умерло 2,1% больных. Спустя 5 лет после операции выздоровление констатировано в 16%, улучшение — в 42%, ухудшение — в 7,1%, смерть — в 4,5% случаев. Прооперировав свыше 800 больных бронхиальной астмой и изучив их состояние в отдаленные сроки, Е. М. Рутковский сообщает об излечении 70—80% больных.

В нашей стране к началу 1969 г., по сводным данным литературы (Е. С. Карашуров), на синокаротидной зоне произведено 1345 операций у больных бронхиальной астмой. По данным отечественных авторов, непосредственные хорошие и удовлетворительные результаты могут быть достигнуты у 60—80% оперированных. В отдаленные сроки результаты оперативного лечения бронхиальной астмы благоприятны. Положительный эффект операции сохраняется лишь в 14—40% наблюдений (С. И. Бабичев, Г. Н. Акжигатав, 1968; В. М. Грубиик, В. В. Тринчук, 1968; Е. С. Карашуров, 1969; И. Э. Велик, 1969; М. И. Кузин, В. Г. Рябцев, Т. Н. Дремина, 1968; Н. Б. Васильев, А. Т. Лидский, Н. П. Макаров, В. А. Бабаев, З. С. Симонова, 1971).

Отдельные авторы сообщают о полном отсутствии эффекта при глом-эктомии у больных бронхиальной астмой (Pfarscher, Stresemann, 1965; Swedlund, Henderson, Payne, Fowler, 1965).

Некоторые авторы изучали непосредственные и ближайшие результаты гломэктомии у больных бронхиальной астмой методом плацебо (Gain, Tulloch, 1964; Q. Rourke, 1964; Segal, 1965). В 138 наблюдениях произведена гломэктомия; у 68 больных сделан лишь кожный разрез в области

синакаротидной зоны. Несмотря на незначительную операционную травму (кожный разрез), после операции умерло 4 больных контрольной группы. У больных, перенесших гломэктомия, и у больных контрольной группы (кожный разрез) результаты были одинаковы.

Таким образом, по мнению ряда исследователей, при дисфункции каротидного тельца и неэффективности медикаментозного лечения возникают показания к хирургическому вмешательству на синокаротидной зоне. Для выявления повышенной активности каротидного тельца Takino (1968) предлагает проводить пробы с 1% раствором цианистого натрия, который вводится внутривенно в количестве 0,3 мл, и исследовать функцию внешнего дыхания. Для этих же целей Nakayama рекомендует пробу с вдыханием слабого раствора соляной кислоты. Для правильного обоснования показаний к операции на синокаротидной зоне при бронхиальной астме Е. М. Рутковский использует новокаиновую блокаду синокаротидной зоны на высоте приступа. Эффективность блокады служит критерием для отбора больных. Однако многие вопросы, связанные с оперативными вмешательствами на синокаротидной зоне, остаются неизученными. Так, не решен вопрос относительно левосторонней или правосторонней гломэктомии. Е. С. Рутковский, И. Э. Велик, И. А. Коршинов применяют левосторонний доступ, Overholt и Planger — правосторонний. Е. С. Карашуров производит гломэктомию на стороне с большими изменениями функции внешнего дыхания. Нет единого мнения о том, выполнять ли одностороннюю или двустороннюю гломэктомию. Например, Nakaya-ma, полагает, что если одностороннее вмешательство не приносит успеха, операция с другой стороны бессмысленна.

Однако по данным И. Э. Велик (1969) и Е. С. Карашурова (1969), удаление второго каротидного гломуса при неэффективности односторонней гломэктомии оказывает дополнительный эффект. Вместе с тем необходимо учесть, что при двустороннем вмешательстве создается большая возможность для тяжелых гемодинамических расстройств.

Противопоказанием к операции на синокаротидной зоне являются выраженные вторичные изменения в легких, туберкулез, гипертоническая болезнь, декомпенсированный порок сердца, печеночная и почечная недостаточность. Некоторые же авторы полагают, что сердечная декомпенсация и легочная недостаточность служат прямым показанием к операции (Phyllips, 1966).

Детский возраст, по мнению отдельных авторов, не является противопоказанием к гломэктомии. Ставя показания к хирургическому лечению бронхиальной астмы у детей, Е. С. Карашуров учитывал особенности этого возраста и возможность самоизлечения при достижении совершеннолетия. Однако в ряде наблюдений автор был убежден в целесообразности хирургического вмешательства у детей. Исследовав больных, заболевших бронхиальной астмой 20 лет назад в детском возрасте, Buffum и Jettipone (1966) установили, что заболевание развилось у лиц, в процессе лечения которых не отмечено положительной динамики. Этот факт свидетельствует в пользу оперативного лечения бронхиальной астмы в детском возрасте, на ранних стадиях заболевания. Trajan (1967) оперировал по методу Рутковского 8 детей. Рецидив заболевания возник только у одного ребенка после гриппа.

Итак, хирургическое лечение больных бронхиальной астмой возможно при неэффективности комплексных консервативных мероприятий. Наиболее патогенетически обоснованными методами следует считать оперативные вмешательства на синокаротидной зоне и денервацию корня легкого. Показание к тому или иному вмешательству должно вытекать из генеза заболевания. При «атонической» форме бронхиальной астмы целесообразно вмешательство на синокаротидной зоне, так как оно менее травматично и опасно. При инфекционно-аллергической форме бронхиальной астмы необходимо ликвидировать инфекционный очаг. Нередко при этой форме

бронхиальной астмы у больных наблюдается деструктивный процесс в легких (Е. Н. Мешалкин, В. С. Сергиевский, Л. Я. Альперин, 1966; И. Е. Белик, 1969; Abbot, Hopkins, Giulfail, Walner, 1950; Overholt e. a., 1952; Д. Димитров-Сокоди, 1961). Резекция патологически измененных отделов легочной ткани с денервацией корня легкого относится к числу патогенетических методов лечения этой группы больных.

При установлении обоснованных показаний хирургическое лечение бронхиальной астмы возможно и в детском возрасте.

## ВОПРОСЫ РЕГЕНЕРАЦИИ ЛЕГКИХ У ДЕТЕЙ

Развитие многих направлений в легочной хирургии у детей находится в тесной связи с исследованием физиологической и репаративной регенерации легкого. Последнее в морфо-физиологическом отношении представляет собой сложный орган.

До настоящего времени в научной литературе продолжается дискуссия о природе морфологической перестройки легкого, зависимости репаративной регенерации от возраста пациента, объема резецированной легочной ткани, особенностях ее восстановления у растущего организма на различных этапах постнатального развития легкого и по многим другим вопросам. Не установлены точно и пределы функциональной и морфологической компенсации легкого. Отдельные исследователи рассматривают гипертрофию альвеол как временное явление, в то время как Л. К. Романова (1971) и ряд других авторов оценивают эту репарацию как стойкий процесс. Имеется и третья точка зрения: любая гипертрофия альвеол есть не явление компенсаторно-восстановительного характера, а обычная эмфизема.

В последние годы накоплено много научных фактов, свидетельствующих в пользу гипертрофического стойкого процесса. Установлено, что в ответ на операционную травму при резекции легкого (сегментарная резекция, пневмонэктомия) возникают репаративные изменения как поврежденного, так и интактного легкого, т. е. компенсаторный процесс протекает по законам парного органа.

Регенерационная гипертрофия — своеобразный способ регенерации, заключающийся не в воспроизведении первоначальной формы органа, а в том, что объем и вес его постепенно восстанавливаются благодаря росту оставшихся сегментов (Л. К. Романова, 1971). По мнению многих экспериментаторов «в, процессы компенсаторной гипертрофии и регенерации легкого не исключают друг друга.

На раневой поверхности резецированного легкого возникает соединительнотканый рубец (Ф. Р. Киевский, 1908; А. А. Биркун, 1962).

Различают три периода регенерационной гипертрофии: 1) первичной, или «ложной», гипертрофии; 2) вторичной, или истинной, гипертрофии; 3) стабилизации и завершения компенсаторной гипертрофии.

Основным механизмом компенсации дыхательной поверхности является гипертрофия альвеол. За счет их глубины происходит увеличение объема альвеол. Процесс гипертрофии сопровождается реактивными и компенсаторно-приспособительными изменениями. К реактивным относят отек клетки, изменения эндоплазмы и т. д., к компенсаторно-восстановительным — уменьшение отека цитоплазмы, нормализацию строения органоидов клетки, их гипертрофию и гиперплазию (Л. К. Романова).

Процесс развития компенсаторной гипертрофии характеризуется мозаичностью: не все клетки одной и той же альвеолы претерпевают однозначные изменения. В период компенсации наступают значительные изменения и в наиболее важной части альвеолы-барьере кровь — воздух. Толщина этого барьера по сравнению с нормальным периодом постепенно увеличивается в 2—2,2 раза. В щелях между базальными мембранами

обнаруживаются пучки эластических и коллагеновых волокон. Таким образом, наряду с гипертрофией альвеолы одновременно происходят большие изменения и в структуре воздушно-кровяного барьера.

Общий ход развития компенсаторно-приспособительной реакции, степень ее проявления, длительность, устойчивость реакции зависят от возраста пациента, степени компенсации и состояния легкого до операции, наличия или отсутствия послеоперационных осложнений, длительности послеоперационного периода и т. д.

На характер морфологической перестройки оперированного легкого у детей существуют две диаметрально противоположные точки зрения. Ряд исследователей указывают, что развитие восстановительного, компенсаторного периода в легких молодых и взрослых людей не имеет каких-либо различий и рост легкого мало влияет на механизм компенсации (Walterm, 1964, и др.). По мнению других авторов (Bremer, 1937; Adams, 1960, и др.), у молодого организма в период компенсации важную роль играет период роста легкого. На этой стадии компенсации они обнаружили в растущем организме образование новых альвеол, что свидетельствует в пользу истинной регенерации легочной паренхимы. Б. Г. Гольдина (1952) подтвердила это положение клиническим наблюдением: на аутопсии трупа девушки 17 лет, погибшей в связи с саркомой легкого и ателектазом его, в контралатеральном легком в альвеолярном ходе обнаружено 180—185 альвеол (при норме 80—90), что свидетельствует о росте паренхимы единственно функционирующего легкого. К подобным же выводам пришли Longacre и Johansmann (1940) и многие другие экспериментаторы.

Клиническая практика показывает, что у детей (при поражении ряда сегментов легкого хроническим патологическим процессом) увеличиваются в объеме здоровые отделы легкого, благодаря чему нередко пораженные сегменты почти полностью замещаются здоровыми. При тотальном поражении легкого контралатеральное легкое также увеличивается в объеме — развивается так называемая легочная грыжа. Для изучения особенностей компенсации альвеол у детей нами подвергнуты гистологическому изучению участки здоровых, увеличенных в объеме отделов легкого, биопсийных из сегментов, соседних с патологически измененными (К. С. Ормантаев, И. С. Дергаев, 1970). Установлено выраженное увеличение объема альвеол без истончения их стенок, т. е. в компенсаторно увеличенных в объеме соседних отделах бронхо-легочной ткани отмечено развитие компенсаторной гипертрофии.

В эксперименте на молодых, растущих крысах в возрасте от 16 до 21 дня, массой 25—30 г после резекции диафрагмальной доли или удаления целого легкого в различные сроки (от 3 до 12 мес) проведен подсчет среднего количества альвеол в одном альвеолярном ходе легких и параллельно подсчет количества альвеол в контрольной группе крыс этого же возраста. Обнаружено увеличение их на 50—60%, что свидетельствует о наличии у растущего организма ускоренного процесса новообразования альвеол. Увеличение количества альвеол обнаруживалось равномерно во всех отделах легкого, тогда как в контрольной группе новообразованные альвеолы найдены лишь на периферии. Одновременно выявлены гипертрофические процессы: утолщение межальвеолярных перегородок, гиперплазия аргирофильных и коллагеновых волокон, пролиферация клеточных элементов (К. С. Ормантаев, 1970).

Таким образом, клинические, морфологические и экспериментальные исследования свидетельствуют о том, что после резекции легкого у пациентов молодого возраста в период продолжающегося роста легкого и всего организма в целом преобладают процессы истинной регенерации с гипертрофией основных элементов легочной ткани. Этот процесс особенно интенсивно выражен у детей раннего возраста.

Следовательно, в отличие от взрослых, у которых компенсация достигается в основном за счет растяжения функциональных единиц (С. А. Гад-

жиев, 1967, и др.). У детей преобладает гиперпластический процесс легочной ткани, что свидетельствует о более совершенных механизмах компенсации у растущего организма.

В то же время нельзя не учитывать, что обширные резекции, проводимые в период наиболее выраженного формообразования в легком, могут привести к резкому нарушению процесса компенсации и тканевого равновесия. Подобные исходы описаны в литературе.

Клиническая практика свидетельствует о том, что число детей, страдающих двусторонним поражением легких, не уменьшается. Этим объясняется высокий процент обширных резекций, проводимых в клиниках. Удаление обширных участков легкого (свыше 60%) сопровождается значительным растяжением альвеол, гиперплазией капилляров, пролиферацией клеток межальвеолярных перегородок, уплотнением и фиброзным изменением стенок альвеол. По периферии обнаруживаются очаги эмфиземы (Л. К. Романова).

С целью изучения особенностей проявления компенсаторных процессов у молодого, растущего организма после различных по объему резекций легкого в эксперименте на молодых, растущих крысах в возрасте от 16 до 21 дня, массой 25—30 г (К. С. Ормантаев) производилось удаление диафрагмальной доли (первая серия) и резекция целого легкого, (вторая серия). Ожидаемого увеличения прогрессирования эмфизематозного процесса во второй серии опыта не наблюдалось. В то же время в единственном, пом оставшемся после резекции легком обнаруживался резко выраженный гипертрофический процесс в альвеолах и легочных артериях, по периферии — участки резкого увеличения альвеол с истончением межальвеолярных перегородок и разрывом их. При более обширных резекциях (свыше 70%) в оставшихся сегментах возникало тотальное соединительнотканное перерождение.

Таким образом, удаление большого количества сегментов легких сопровождается гипертрофией оставшихся сегментов. Увеличение объема легкого обусловлено растяжением воздухоносных путей и альвеол, истинной их гипертрофией и по периферии — эмфиземой. Чем обширнее резекция, тем более выражен эмфизематозный процесс.

Следовательно, у молодого растущего организма, несмотря на наличие более совершенных методов компенсации по сравнению со взрослыми, обширные резекции легкого, особенно двусторонние и на единственном легком, могут нарушить процесс формообразования легкого и тканевого равновесия. Степень компенсации находится в прямой зависимости от степени нарушения показателей функции внешнего дыхания: чем меньше это отличие от нормальных показателей, тем полнее проявляется функциональная компенсация. Особенно совершенна она у тренированных пациентов.

Длительное наблюдение за больными детьми, подвергнутыми оперативному лечению по поводу патологии легких, позволило нам выявить четкую зависимость степени нормализации и стабильности показателей внешнего дыхания от сроков наблюдения (т. е. фактора времени) и объема резекции. У детей после пульмонэктомий и более обширных резекций (до 10—12 сегментов) в течение первых 3—5 лет отмечаются компенсированные показатели внешнего дыхания, в дальнейшем постепенно нарастают симптомы сердечно-легочной недостаточности, а через 10—12 лет у некоторых из них возникает декомпенсация. При менее обширных резекциях симптомы недостаточности не обнаруживаются 10—12 лет.

Подводя итоги, считаем необходимым еще раз подчеркнуть более совершенный механизм компенсации легких у детей в отличие от взрослых. Стойкость и степень этого процесса зависят от объема резекции и фактора времени.



## СЕРДЦЕ И МАГИСТРАЛЬНЫЕ СОСУДЫ

По мере совершенствования форм обследования детей становится все очевиднее, что врожденные пороки сердца представляют серьезную проблему современного здравоохранения.

По данным американского кардиохирурга Sloan (1973), на каждую 1000 живых новорожденных приблизительно у 7 встречается врожденный порок сердца.

Однако актуальность проблемы определяется не только значительной распространенностью заболеваний, но и тем, что современные достижения хирургии позволяют оказывать эффективную медицинскую помощь больным, ранее считавшимся обреченными.] В настоящее время разработаны и с успехом выполняются корригирующие операции более чем при 80% тшдов пороков сердца. В результате операции устраняется дефект и тем самым достигается полная нормализация гемодинамики. К таким порокам относятся: открытый артериальный проток, дефекты межсердечной и межжелудочковой перегородок, стенозы устья аорты и легочной артерии, коарктация аорты, тетрада Фалло и многие другие. Отдаленные результаты радикальной коррекции этих пороков убеждают в высокой их эффективности.

На вооружении кардиохирургов по-прежнему остается большой арсенал паллиативных операций, которые приносят значительное облегчение больным с такими пороками, как

транспозиция магистральных сосудов, един-

ствольный желудочек, атрезия трехстворчатого клапана и др. Достигнутые принципиальные сдвиги в лечении врожденных пороков определяют настоятельную необходимость изучения их не только кардиохирургами, но и всеми практическими врачами, так как успех во многом зависит от своевременности выявления и направления больных в специализированные учреждения для хирургического лечения.

### ОТКРЫТЫЙ АРТЕРИАЛЬНЫЙ ПРОТОК

Открытый артериальный проток, как он ранее назывался, боталлов проток, — сосуд, соединяющий дугу аорты с легочной артерией. В эмбриональном периоде он выполняет важную функциональную роль, обеспечивая кровообращение плода. В норме после рождения просвет его облитерируется, и сосуд превращается в артериальную связку. Экспериментальными и клиническими наблюдениями установлено, что кровоток по протоку резко уменьшается сразу после рождения (Adams, 1957; Amoroso, 1958; Eldridge, 1959, и др.) и полностью прекращается через 15—20 ч или, в крайнем случае, через несколько дней (Moss, 1963; Rudolph, 1968; Rowe, 1957). В последующие 2—8 нед (Christie, 1930; Mitchell, 1957) происходит анатомическое закрытие протока. Сохранение функции протока после этого срока расценивается как врожденный порок.

Открытый артериальный проток — хорошо известная аномалия, которая составляет 10—30% врожденных пороков сердца: по Я. О. Игумнову (1956) — 28,2%, по А. А. Кешишевой (1956) — 19,8%, по Б. А. Королеву (1965) - 23%; по Ф. Х. Кутушеву (1967) - 20%, по **Abbott** (1936) - 24,2%, по Gasul (1956) — 10,7%, по Potts (1956) — 34,7%.

**Анатомия.** Артериальный проток располагается в переднем средостении, отходит от внутренней поверхности нисходящего колена дуги аорты, напротив или несколько дистальнее устья левой подключичной артерии и впадает в бифуркацию или начальную часть левого ствола легочной артерии. При правосторонней дуге аорты проток располагается справа и соединяет аорту с правой ветвью легочной артерии. Протяженность и ширина протока варьируют в широких пределах.

Спереди проток покрыт париетальной плеврой, а у места впадения в легочную артерию — перикардом. Из топографоанатомических особенностей протока наиболее важно его расположение по отношению к крупным нервным стволам. Левый блуждающий и диафрагмальный нервы проходят по его передней поверхности. Левый возвратный нерв огибает его нижний край и поднимается вверх по задней поверхности протока.

Анатомические изменения сердца и сосудов малого круга при открытом артериальном протоке чрезвычайно полиморфны и целиком зависят от тяжести гемодинамических изменений. В начальных стадиях нарушения гемодинамики отмечается лишь гипертрофия левого желудочка. По мере развития легочной гипертензии и возрастания перегрузки правого сердца увеличиваются и правые отделы сердца.

Под влиянием гемодинамических нарушений наибольшие анатомические изменения происходят в стенке мелких разветвлений легочной артерии и артериол. Постепенно они захватывают все слои сосудистой стенки и приводят к ее склерозированию и сужению просвета сосуда.

**Гемодинамика.** Через открытый артериальный проток часть крови из аорты проникает в легочную артерию и легкие, а оттуда вновь поступает в левые отделы сердца. В результате происходит переполнение кровью малого круга и обеднение на такую же величину кровотока по сосудам большого круга кровообращения. При такой схеме кровообращения левый желудочек выполняет повышенную работу, величина которой определяется объемом сброса крови. Поддержание должного кровотока в большом круге происходит за счет повышения давления в левом желудочке, увеличения минутного и ударного выброса. Постепенно возрастают гипертрофия и дилатация его полости. Величина сброса крови зависит от диаметра протока, разницы давления и сопротивления в малом и большом кругах кровообращения (В. С. Савельев, 1961). При большом диаметре протока через него может происходить до 70% минутного выброса левого желудочка. Несмотря на большой объем сброса, легочная гипертензия не является обязательным следствием порока. Давление в легочной артерии сохраняется нормальным, так как раскрываются зоны «физиологических ателектазов» и величина общелегочного сопротивления снижается за счет дилатации открытых и открытия ранее не функционировавших сосудов (Riley, 1948; Lequime, 1958). Исследованиями Coumand (1950) установлено, что повышение давления в легочной артерии происходит лишь тогда, когда объем циркулирующей крови в легких увеличивается в 2—3 раза.

Однако открытый артериальный проток в ряде случаев осложняется легочной гипертензией, которая встречается в 10—30% случаев: по Ф. Х. Кутушеву (1962) — в 12%, по Б. В. Петровскому (1963) — в 21%, по Л. Р. Плотниковой (1968) — в 10,4%, по Anabtawi (1965) — в 35%, по Berlind (1967) — в 17% случаев. Вначале она носит функциональный характер и возникает вследствие спазма артериол. Давление повышается в прекапиллярной части сосудистого русла легких (Hultgren, 1952). В дальнейшем при сохраняющемся большом артериальном сбросе и высоком давлении в легочной артерии повышение артериального тонуса при-

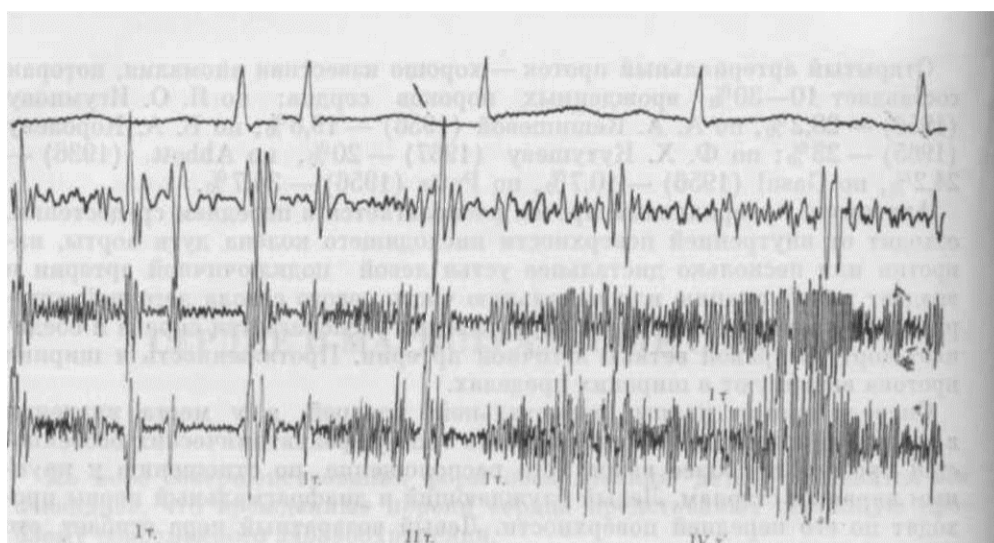


Рис. 94. Фонокардиограмма при открытом артериальном протоке с большим арте-рио-венозным сбросом. I! i ii -пенсе типичный систолический шум.

водит к органическим изменениям в сосудистом русле легких. Так, функциональная гиперкинетическая гипертензия трансформируется в органическую, необратимую форму.

В связи с дегенеративными изменениями легочных сосудов резко возрастает общелегочное сопротивление, что ведет к уменьшению сброса. Когда легочное сопротивление становится выше системного, создаются условия для перекрестного венозного сброса. Эта стадия развивается у больных в возрасте не ранее 10—20 лет.

Клиника. Клиническая картина порока чрезвычайно вариабельна и во многом зависит от характера нарушения гемодинамики. При большой ширине протока особенно тяжелой она бывает в раннем возрасте и характеризуется стадийностью развития симптоматики (В. И. Бураковский, Б. А. Константинов, 1970).

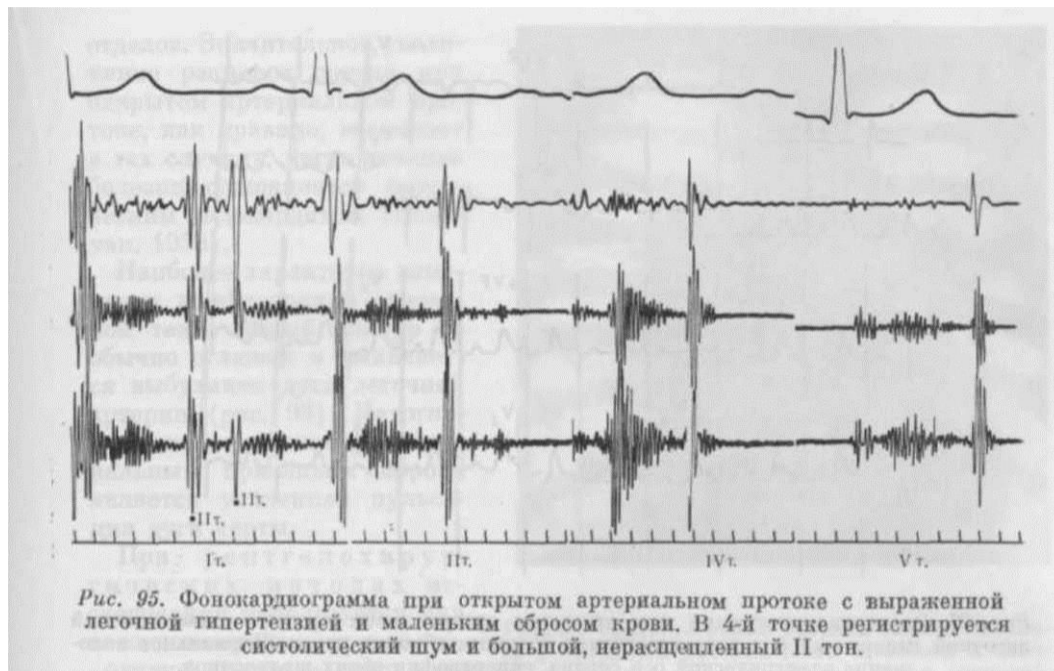
Доминирующие проявления порока — одышка и склонность к простудным заболеваниям. Больные отстают в физическом развитии, что особенно выражено в первые месяцы жизни. Больные старшего возраста нередко жалуются на боли в области сердца, сердцебиение и носовые кровотечения. При сдавлении возвратного нерва широким протоком может появляться осиплость голоса.

При осмотре больных с открытым артериальным протоком, как правило, отмечается бледность кожных покровов и видимых слизистых оболочек. В первые 2 мес жизни и у больных с очень высокой гипертензией малого круга может быть умеренный цианоз, особенно выраженный на нижней половине туловища и усиливающийся при крике и физической нагрузке.

Во втором — четвертом межреберье слева от грудины у большинства больных пальпируется систоло-диастолическое дрожание. Отчетливо заметна пульсация шейных сосудов.

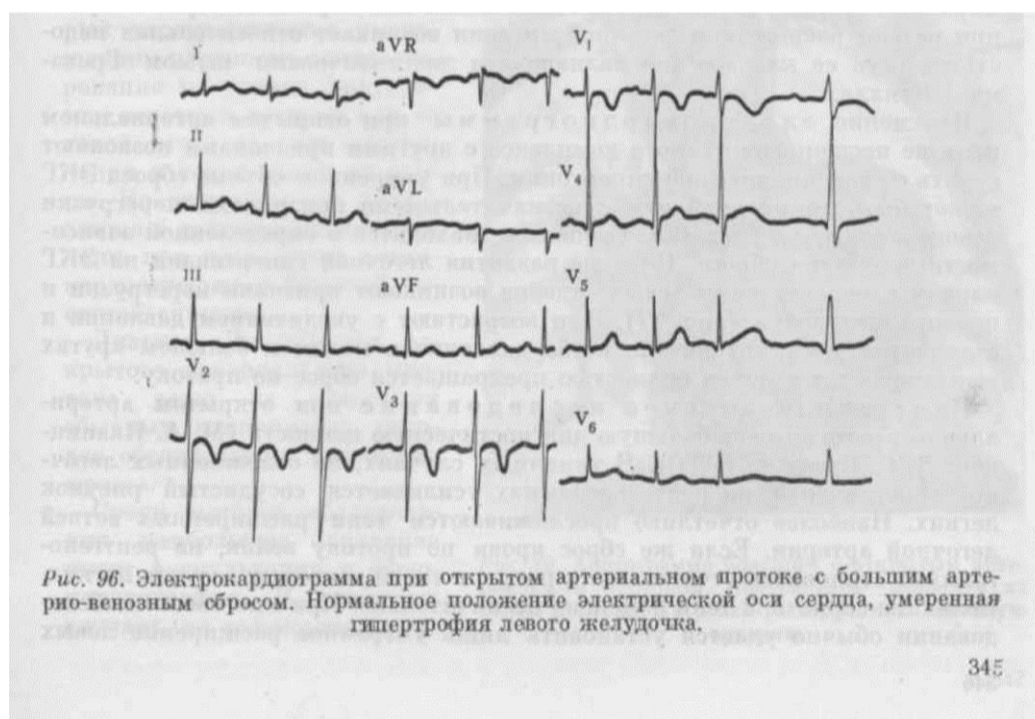
Одним из важных симптомов порока является большое пульсовое давление. Увеличение его происходит за счет уменьшения диастолического давления, которое может снижаться до нуля. Давление на руках у больных ниже, чем на ногах (Н. Г. Зернов, 1960). Однако все изменения артериального давления характерны лишь для больных с очень большим сбросом. По мере развития легочной гипертензии или очень узкого протока все эти симптомы могут отсутствовать.

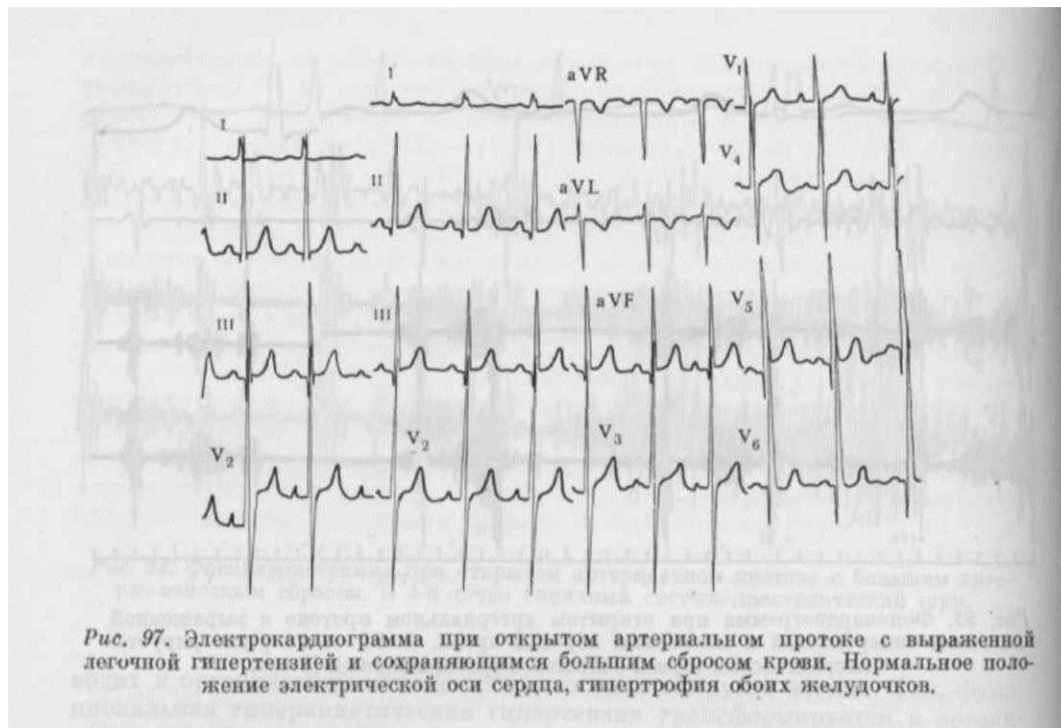
Границы сердца чаще всего не изменены, а если это происходит, то прежде всего за счет увеличения левых отделов.



Основным признаком порока, позволяющим почти безошибочно распознавать его, является аускультативная картина. Во втором-третьем меж-реберье слева от грудины выслушивается непрерывный шум, начинающийся сразу или через небольшой интервал после I тона, нарастающий ко II тону и затем постепенно убывающий в диастоле. Шум обычно бывает такой громкости, что заглушает II тон, который практически не прослушивается (рис. 94).

У детей раннего возраста, когда сопротивление сосудов малого круга еще велико, сброс через проток происходит лишь в фазу систолы, поэтому в возрасте до 2—3 мес может выслушиваться только систолический шум (А. Н. Бакулев, Е. Н. Мешалкин, 1955; Taussig, 1947). Во всех остальных





случаях отсутствие типичного систоло-диастолического шума свидетельствует о развитии легочной гипертензии (И. К. Охотин, 1960; Mannheimer, 1950).

При очень больших объемах сброса крови пар; митралынад клапанам может выслушиваться мезодиастолический шум относительного митрального стеноза (Pannier, 1954), а при дилатации левого желудочка — систолический шум относительной недостаточности митрального клапана.

По мере нарастания легочной гипертензии аускультативная картина меняется. Наиболее раннее проявление — уменьшение интенсивности диа-столического компонента шума, который со временем исчезает (рис. 95). Одновременно над легочной артерией появляется громкий II тон. В фазе выраженной гипертензии с уравновешенным или обратным сбросом крови при резком расширении легочной артерии возникает относительная ыедо-статшнгооть ее юлашаша, проявляющаяся диаотоличесжим шумом Грехэ-ма — Стилла.

Изменения электрокардиограммы приоткрытом артериальном протоке неспецифичны, но в комплексе с другими признаками позволяют судить о степени легочной гипертензии. При умеренном объеме сброса ЭКГ может быть нормальной или с незначительными признаками перегрузки левого желудочка (рис. 96). Степень ее находится в определенной зависимости от объема сброса. По мере развития легочной гипертензии на ЭКГ наряду с перегрузками левых отделов возникают признаки перегрузки и правого желудочка (рис. 97). Они возрастают с увеличением давления и становятся доминирующими, когда давление в малом и большом кругах выравнивается и почти полностью прекращается сброс по протоку.

Рентгенологическое исследование при открытом артериальном протоке имеет большую диагностическую ценность (М. А. Иваниц-кая, В. С. Савельев, 1960). В типичных случаях, не осложненных легочной гипертензией, на рентгенограммах усиливается сосудистый рисунок легких. Наиболее отчетливо прослеживаются тени расширенных ветвей легочной артерии. Если же сброс крови по протоку велик, на рентгенограммах становится отчетливым и рисунок теней венозных сосудов легких. Величина сердечной тени изменена незначительно. При многоосевом обследовании обычно удается установить лишь умеренное расширение левых

отделов. Значительное увеличение размеров сердца при открытом артериальном протоке, как правило, возникает в тех случаях, когда течение болезни осложняется септическим эндокардитом (Dopovan, 1953).

Наиболее характерно изменение конфигурации сердечной тени. Левый контур ее обычно сглажен и выявляется выбухание дуги легочной артерии (рис. 98). Патогномоничным рентгенофункциональным признаком порока является усиленная пульсация дуги аорты.

При рентгенохирургических методах исследования используется ряд патогномоничных признаков,

однако значение этих методов в клинической практике невелико. Одним из главных

проявлений порока, обнаруживаемых при зондировании сердца, служит повышение насыщения крови кислородом в легочной артерии. Степень его может быть различной, но достоверным его следует считать тогда, когда оно превышает насыщение верхней крови на 1—1,5 об.%.  
 Рис. 98. Рентгенограмма, грудной клетки больного с открытым артериальным протоком и большим артерио-венозным сбросом крови (передне-задняя проекция).

Абсолютным признаком порока является проведение зонда из легочной артерии в аорту или обнаружение патологического сообщения между этими сосудами на уровне нисходящего колена аорты при аорто-графии (рис. 99). При введении контрастного вещества в правый желу-

док или легочную артерию на ангиограммах можно получить «симптом смыва», который характеризуется уменьшением плотности контрастирования на уровне бифуркации легочной артерии или ее левой ветви за счет поступления в сосуд крови из аорты. Но этот симптом проявляется в достаточной степени лишь при проведении ангиокардиографии с большой частотой снимков

**Диагноз.** Диагностика открытого артериального протока даже на основании обычных клинических методов обследования достаточно проста.

Среди методов обследования наибольшее значение имеет аускультация и фонокардиография. В типичных случаях, не осложненных тя-

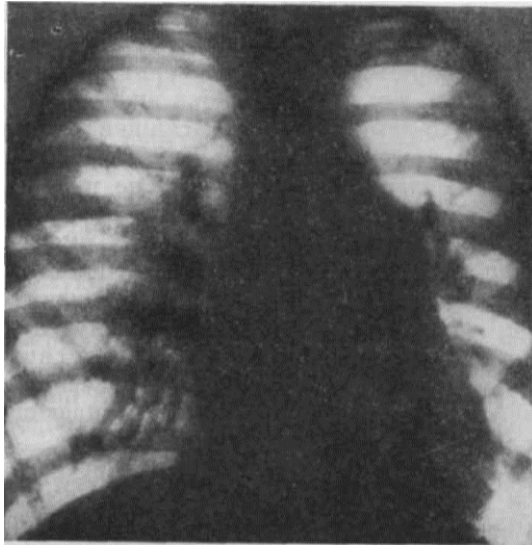


Рис. 98. Рентгенограмма, грудной клетки больного с открытым артериальным протоком и большим артерио-венозным сбросом крови (передне-задняя проекция).

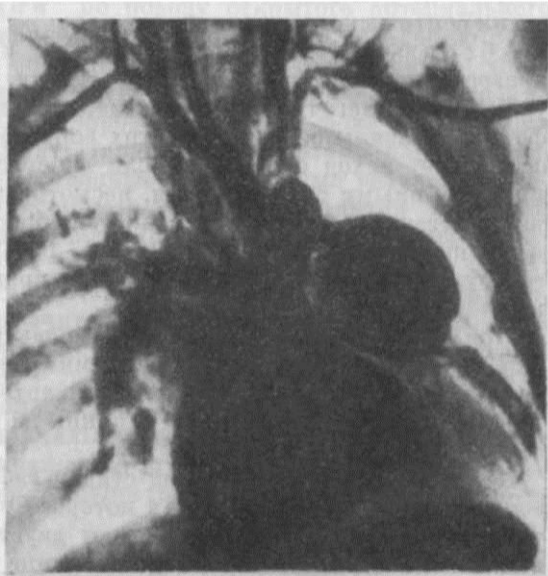

Рис. 99. Аортограмма больного с открытым артериальным протоком. Контрастное вещество из аорты поступает в резко расширенную легочную артерию.

желой степенью легочной гипертензии, выслушивание непрерывного систо-диастолического шума во втором-третьем межреберье слева от грудины является почти достоверным признаком порока. Шум настолько специфичен, что не встречается ни при каких других пороках, за исключением аорто-легочного свища, свищей коронарных сосудов с полостями правого сердца и разрыва синуса Вальсальвы. Однако дифференциальная диагностика между этими пороками не представляет непреодолимых проблем. Во-первых, последние пороки встречаются крайне редко, во-вторых, систо-диастолический шум при них имеет несколько другую локализацию. При аорто-легочном свище он лучше всего прослушивается над основанием сердца строго по средней линии грудины, а при свищах коронарных артерии зона максимальной интенсивности шума располагается в центре сердечной тупости. Прорыв аневризмы синуса Вальсальвы имеет отличительную клиническую картину. Заболевание возникает внезапно, что чаще всего проявляется внезапно развивающимся коллаптоидным состоянием, с момента которого и возникает шум.

Уточнение диагноза открытого артериального протока практически всегда достигается рентгенологическим обследованием, в процессе которого обнаруживаются патогномичные признаки порока.

Лечение. Открытый артериальный проток является одним из первых, врожденных пороков сердца, привлечших внимание хирургов. Первая успешная операция была выполнена Gross в 1938 г. и ознаменовала новый радикальный этап лечения порока. Операция очень быстро снискала широкое признание. В нашей стране первая такая операция была выполнена в 1948 г. А. Н. Бакулевым.

На современном этапе все аспекты лечения порока имеют почти однозначное решение. Большинство хирургов считают, что сохранение открытого артериального протока у пациентов старше 1 года уже само по себе может рассматриваться как показание к операции. Такое расширение показаний к хирургическому лечению вполне допустимо, ибо при строгом соблюдении оптимальных условий операции и ведения послеоперационного периода операционная летальность снижена до минимума. С другой стороны, продолжительное существование даже очень небольшого порока, практически не влияющего на гемодинамику, всегда таит в себе опасность развития септического эндокардита.

Абсолютными показаниями к операции являются нарушение кровообращения и легочная гипертензия. При определении показаний у больных с легочной гипертензией необходимо установить ее степень в форму. Правильное решение этих вопросов в значительной степени предопределяет исход операции. Если гипертензия имеет гиперкинетическую природу, иными словами, если, несмотря на очень большие цифры давления в легочной артерии, сохраняется сброс крови из аорты и общее легочное сопротивление не превышает 50—60% сопротивления сосудов большого круга, операция показана и при правильном исполнении приведет к излечению.

При склеротической форме, когда повышение давления в легочной артерии обуславливается не «объемными» перегрузками, а склеротическими изменениями в артериолах легочной артерии, перевязка протока уже не может оказать существенного влияния на гемодинамику, и, следовательно, операция нецелесообразна.

Достоверное выявление этой стадии заболевания возможно лишь путем зондирования сердца, во время которого устанавливается, что сброс крови через проток минимален или имеет двустороннюю направленность, а общее легочное сопротивление по величине приближается к сопротивлению сосудов большого круга. Некоторые, хотя и менее достоверные, признаки этой стадии можно получить и на основании общеклинических методов обследования. У этих больных значительно укорачивается или совсем исчезает диастолический компонент шума, а на ЭКГ при наличии выраженных

признаков перегрузки правого желудочка отсутствуют изменения, характеризующие перегрузку левых отделов сердца. Помимо этого, всегда имеются характерная рентгенологическая картина асимметрии сосудистого рисунка легких и обеднение сосудистого рисунка по периферии.

Операция считается абсолютно противопоказанной больным, у которых в результате выраженного склеротического изменения легочных сосудов возникает инверсия сброса и появляется цианоз видимых слизистых оболочек и кожных покровов.

Техника операции. Используют газовый интубационный наркоз. Наилучшим доступом к артериальному протоку является задне-боковая торакотомия слева в четвертом межреберье. После вскрытия плевральной полости и перемещения легкого по направлению к плевральному синусу продольным разрезом от уровня корня легкого до подключичной артерии вскрывают плевру над аортой. Медиальный край плевры берут на держалки и оттягивают вверх. При этом четко обозначаются контуры артериального протока. Тупым и острым путем проток выделяют из клетчатки и возможных спаек, затем подводят под него две прочные лигатуры, которыми перевязывают его у аортального и легочного концов. Метод лиги-рования наиболее прост и поэтому применяется большинством хирургов. В настоящее время для закрытия протока имеется аппарат — ушиватель артериального протока (А. М. Геселшич и др., 1959), который обеспечивает прошивание протока двумя рядами танталовых скрепок.

Оба эти метода обеспечивают надежное закрытие протока, если диаметр его не превышает половины ширины аорты и легочная гипертензия выражена умеренно. В более тяжелых случаях для предотвращения развития рецидивов и таких осложнений, как разрыв протока и деформации аорты с сужением ее просвета, артериальный проток необходимо пересекать. Для этого выделяют прилегающий к протоку сегмент аорты и легочной артерии. Проток у обоих концов пережимают специальными зажимами, между которыми и пересекают его. На сосудистые культю накладывают атравматические или механические швы. Операцию заканчивают дренированием плевральной полости.

Период после операции по поводу открытого артериального протока практически не имеет какой-либо специфики по сравнению с таковым при других торакальных операциях. Основное требование — хороший дренаж трахео-бронхиального дерева и эвакуация жидкости из плевральной полости. Больным, оперированным на фоне нарушения кровообращения, следует продолжать терапию препаратами наперстянки.

**Результаты и прогноз.** Непосредственные и отдаленные результаты находятся в непосредственной зависимости от стадии развития легочной гипертензии, при которой была выполнена операция, и от степени радикальности последней.

При соблюдении оптимальных условий операционная смертность колеблется от 0 до 1%. Но она значительно увеличивается (10—20%) в группе больных с высокой легочной гипертензией, в природе которой превалирует склеротический фактор.

Отдаленные результаты операции характеризуются стабильностью и постепенным восстановлением нормальных условий гемодинамики. После закрытия протока сразу же прекращается вгум. По истечении периода ре-конвалесценции исчезают жалоб<sup>т</sup>-1, полностью восстанавливается работоспособность.

#### **ДЕФЕКТ МЕЖПРЕДСЕРДНОЙ ПЕРЕГОРОДКИ**

Дефектом межпредсердной перегородки называется врожденный порок сердца, характеризующийся наличием дефекта в перегородке между предсердиями, через который происходит сброс крови. Порок относится к наиболее распространенным и в среднем встречается в 10% случаев по



отношению к прочим врожденным порокам (М. С. Маслова, 1958; Ф. Н. Ромашов, 1963; Abbott, 1938; Warburg, 1955).

**Анатомия.** Дефекты межпредсердной перегородки весьма разнообразны по анатомическому расположению и величине. Кроме того, по эмбриологическому принципу они подразделяются на две группы — дефекты «первичной» и «вторичной» межпредсердной перегородки. «Первичные» дефекты располагаются непосредственно над атрио-вентрикулярными клапанами. В этом сегменте дефект не имеет края, поэтому межпредсердная перегородка имеет вид арки над атрио-вентрикулярными клапанами. Тесная эмбриологическая связь развития «первичного» дефекта с предсердно-желудочковыми клапанами обуславливает частое сочетание его с различного рода пороками атрио-вентрикулярных колец и их клапанов. «Первичный» дефект среди дефектов межпредсердной перегородки наблюдается в 7—21 % случаев (Ю. Д. Волынский, 1967).

«Вторичные» дефекты межпредсердной перегородки в зависимости от расположения по отношению к устьям полых вен подразделяются на четыре группы: 1) центральные дефекты, располагающиеся в области овальной ямки; 2) задние дефекты, занимающие крайне заднее положение в пространстве между устьями полых вен. Нередко при этих дефектах отсутствует край перегородки по его заднему сегменту и создается впечатление, что правые легочные вены впадают в правое предсердие; 3) дефекты около устья нижней полой вены; 4) дефекты около устья верхней полой вены. Анатомической особенностью двух последних форм является отсутствие края перегородки в области примыкания дефекта к устьям полых вен, из-за чего они открываются в оба предсердия. Дефект у устья верхней полой вены обычно сочетается с аномальным дренажем части или всех легочных вен в верхнюю полую вену и правое предсердие.

Дефект межпредсердной перегородки и обусловленные им нарушения гемодинамики приводят к вторичным изменениям — значительной дилатации полостей правого предсердия и желудочка, гипертрофии мышц выводного отдела правого желудочка, расширению основного ствола легочной артерии и его ветвей.

**Гемодинамика.** Нарушение гемодинамики при межпредсердном дефекте определяется сбросом крови, который в несложных случаях всегда направлен из левого предсердия в правое. Величина сброса определяется многими факторами, в основе которых лежат анатомо-функциональные особенности правых и левых полостей сердца (Barger, 1948; Hull, 1949). Правое предсердие более емко и имеет больший объем и более растяжимо. Следовательно, давление, необходимое для его заполнения в фазе диастолы, в 1,7—2 раза меньше. Кроме того, при изгнании крови во время систолы правому предсердию приходится преодолевать меньшее сопротивление, так как правый желудочек более растяжим по сравнению с левым, а площадь поперечного сечения трикуспидального отверстия намного больше, чем митрального. Все это обуславливает постоянный градиент давления между правым и левым предсердием во все фазы сердечного цикла.

Различия давления **между** предсердиями и конечном итоге и является основной движущей силой сброса, происходящего как в систолу, так и в диастолу слева направо. Безусловно, сопротивление дефекта противодействует сбросу, но, как показали исследования Dexter (1956), при **площади** дефекта более 3 см<sup>2</sup> оно ничтожно мало и практически не влияет на гемодинамику.

Сброс крови при дефектах межпредсердной перегородки бывает очень большим (10 л и более в минуту), а минутный объем малого круга превышает таковой большого круга в 2—3 раза. В силу значительной емкости сосудов малого круга даже при таком увеличении объема выброса давление в правом желудочке и легочной артерии остается в пределах нормы. Развитие легочной гипертензии со структурными изменениями в сосудах

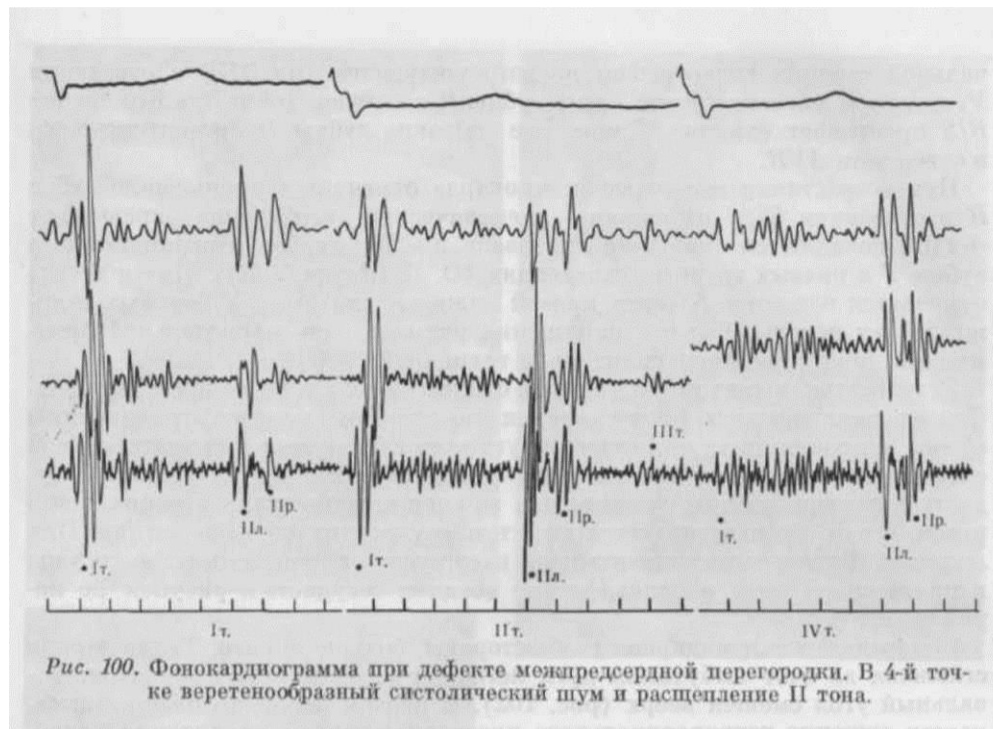


Рис. 100. Фонокардиограмма при дефекте межпредсердной перегородки. В 4-й точке веретенообразный систолический шум и расщепление II тона.

легких при дефектах межпредсердной перегородки наступает чрезвычайно медленно и, как правило, наблюдается в возрасте старше 20—30 лет.

Клиника. Субъективно порок проявляется в виде жалоб на повышенную утомляемость, одышку при физической нагрузке. Больных старшего возраста нередко беспокоят «сердцебиение» и «перебои».

При осмотре отмечается бледность кожных покровов. Нередко дети с дефектом межпредсердной перегородки отстают в физическом развитии. Деформация грудной клетки в виде «Сердечного горба» встречается не более чем у 5—7% больных. Верхушечный толчок сердца смещен влево за счет увеличения правого желудочка. Пальпация грудной клетки, как правило, не выявляет систолического дрожания. Сердце увеличено в обе стороны. Смещение левой границы относительной сердечной тупости происходит за счет увеличения правого желудочка, а правой — вследствие увеличения размеров правого предсердия.

У всех больных при аускультации определяется нежный систолический шум с максимальным звучанием во втором межреберье по левому краю грудины (рис. 100). Такая локализация шума объясняется тем, что он не связан с прохождением крови через дефект. Его появление обусловливается относительным стенозом в области устья легочной артерии в результате возросшего ударного выброса правого желудочка. Тоны сердца громкие. Второй тон над легочной артерией, как правило, расщеплен, и легочный компонент его усилен. Такое сочетание нежного систолического шума с расщеплением и усилением II тона над легочной артерией следует считать важным диагностическим феноменом, который не встречается ни при каких других врожденных пороках сердца. Г. И. Кассирским (1962) установлено, что степень расщепления II тона имеет обратную зависимость от уровня систолического давления в легочной артерии и величины общелегочного сосудистого сопротивления.

При электрокардиографическом исследовании более чем у 90% больных обнаруживается отклонение электрической оси сердца вправо и у всех больных — признаки перегрузки правого желудочка в грудных отведениях (рис. 101). С увеличением объема сброса или нарастанием легочной гипертензии число этих признаков увеличивается. В на-

чальной степени гипертрофии правого желудочка на ЭКГ в отведении *V<sub>1</sub>* имеются высокие (более 7 мм) зубцы *R* и снижен зубец *S*, а отношение *R/S* превышает единицу. Такие же высокие зубцы *R* регистрируются в отведении *A<sub>VR</sub>*.

При возрастании гипертрофии миокарда отмечается уменьшение зубца *R* в отведении *V<sub>1</sub>*, отклонение электрической оси сердца превышает  $+110^\circ$ , появляются снижение интервала *S—T* и глубокие отрицательные зубцы *T* в правых грудных отведениях (О. Г. Шпуга, 1965). Почти всегда отмечается неполная блокада правой ножки пучка Гиса. У больных старше 15 лет нередко бывают нарушения ритма в виде мерцательной аритмии или приступов пароксизмальной тахикардии.

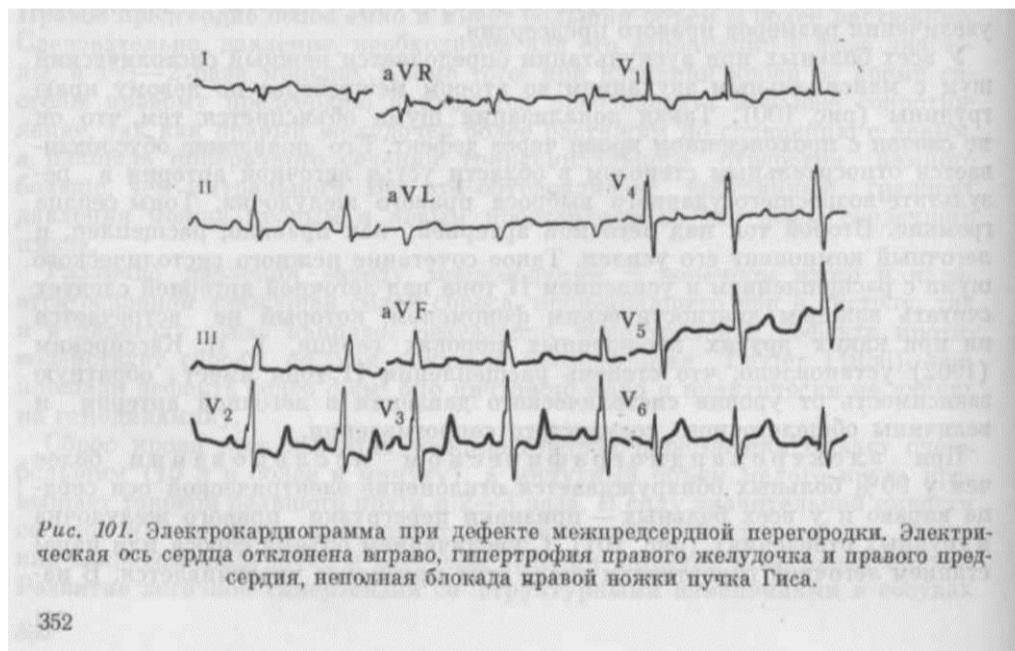
Результаты рентгенологического исследования при дефектах межпредсердной перегородки во многом зависят от величины сброса, состояния сосудов малого круга кровообращения и сократительной способности миокарда. У всех больных на прямых рентгенограммах сосудистый рисунок легких усиливается за счет переполнения артериального русла. Очень часто выявляется симптом «пульсации корней» легких. При легочной гипертензии значительно расширены корни легких и сосудов в прикорневой зоне и одновременно обеднен сосудистый рисунок по периферии.

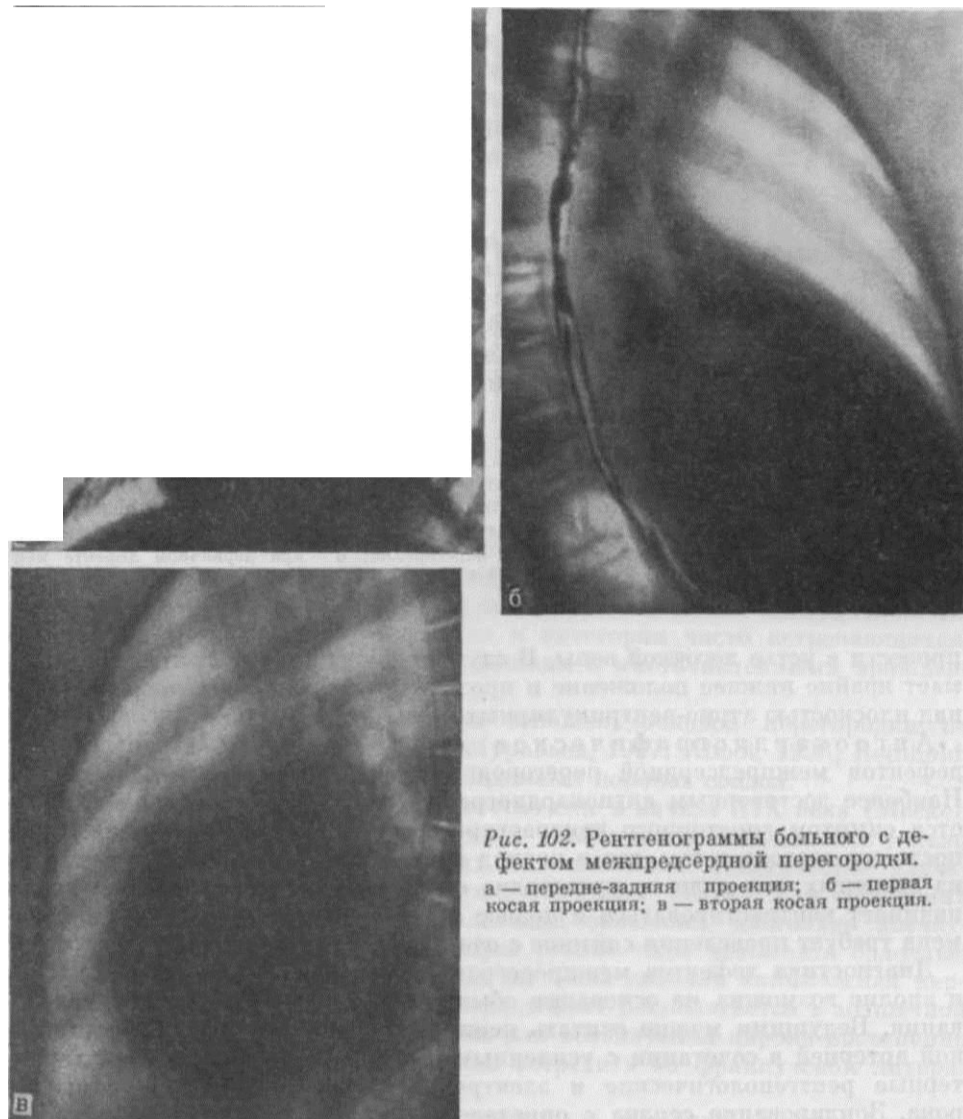
Сердечная тень расширена в обе стороны, больше вправо. Талия сердца сглажена за счет выбухания дуги легочной артерии. Правый атрио-ва-зальный угол смещен вверх (рис. 102). В первом косом положении отмечается сужение ретрокардиального пространства из-за увеличения правого предсердия. По переднему контуру сердечной тени выбухают конус и ствол легочной артерии. Во втором косом положении выявляется значительное увеличение правых отделов сердца. Левые отделы сердца и аорта обычно нормальных размеров или даже несколько гипоплазированы.

Определенную ценность в диагностике порока представляют рентгено-функциональные признаки. Как установила М. А. Иваницкая (1960), на РКГ преобладает амплитуда пульсации правого желудочка и легочной артерии по сравнению с левыми отделами сердца.

Довольно полную информацию для диагностики порока и оценки степени нарушения гемодинамики можно получить при зондировании сердца.

Исследование газового состава крови в пробах, взятых из полых вен и полостей правого сердца, показывает повышение оксигенации на уровне





*Рис. 102.* Рентгенограммы больного с дефектом межпредсердной перегородки. а — передне-задняя проекция; б — первая косая проекция; в — вторая косая проекция.

предсердий. Достоверным доказательством сброса считается повышение насыщения крови в правом предсердии по сравнению с полыми венами хотя бы на 1,5 об.%. На основании внутрисердечного давления и степени оксигенации, применяя метод Фика, можно отдельно рассчитать минутный выброс правого и левого сердца и определить абсолютную величину сброса крови. При дефектах межпредсердной перегородки она обычно большая (иногда 10—15 л в минуту).

Регистрация давления в легочной артерии позволяет определить степень гипертензии, которая, так же как при других пороках с внутрисердечными артериальными шунтами, делится на четыре степени (см. раздел «Дефекты межжелудочковой перегородки»).

Довольно часто во время зондирования удается провести катетер через дефект из правого в левое предсердие, что также является одним из достоверных доказательств дефекта. По положению зонда можно определить тип дефекта (рис. 103). При прохождении через вторичный дефект зонд занимает в предсердии высокое положение и нередко его кончик удается

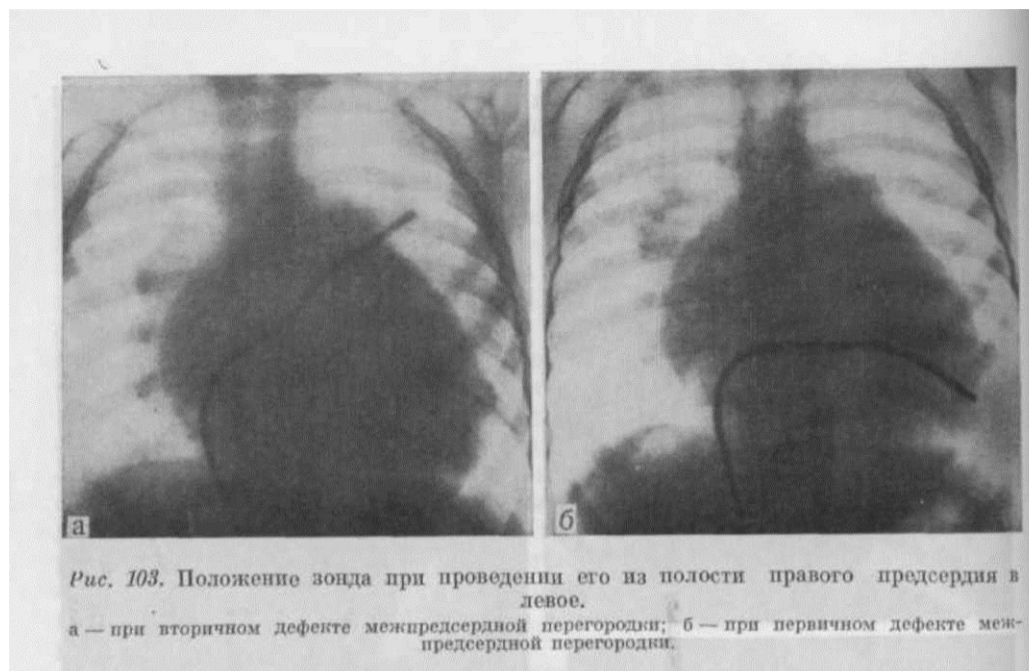


Рис. 103. Положение зонда при проведении его из полости правого предсердия в левое.  
а — при вторичном дефекте межпредсердной перегородки; б — при первичном дефекте межпредсердной перегородки.

провести в уютые легочпзой вшы. В случаях первичного (дефекта зогад занимает крайне нижнее положение и проходит через дефект неиосредствешно над плоскостью атрио-вентрикулярпых клапанов.

Ангиокардиографическое исследование в диагностике дефектов межпредсердной перегородки имеет относительное значение. Наиболее достоверным ангиокардиографическим признаком порока является симптом «повторного контрастирования» правого предсердия. Сущность его состоит в том, что в период поступления контрастного вещества из легочных вен в левое предсердие одновременно или несколько позже начинает контрастироваться и правое предсердие. Выявление этого феномена требует проведения снимков с очень большой частотой.

**Диагностика** дефектов межпредсердной перегородки достаточно проста и вполне возможна на основании обычных клинических методов исследования. Ведущими можно считать нежный систолический шум над легочной артерией в сочетании с усиленным и расщепленным II тоном, характерные рентгенологические и электрокардиографические симптомы порока. Зондирование сердца с определением уровня оксигенации крови в его полостях и измерением давления позволяет не только точно диагностировать порок, но и определить объем сброса.

**Лечение.** Хирургическое лечение является единственным и очень эффективным методом. Показания к нему определяются в зависимости от состояния больного. Операция показана всем больным с выраженной клинической картиной порока и со сбросом крови, приводящим к увеличению минутного выброса правого желудочка более чем в 2—3 раза по сравнению с должным. Показания к хирургическому лечению у детей раннего возраста определяются более осторожно. Операция может считаться оправданной лишь в тех случаях, когда порок протекает с тяжелыми и не поддающимися терапевтическому лечению явлениями нарушения кровообращения.

Для лечения порока предложено много вариантов операции, выполняемых по закрытой методике, но опыт показал, что действительно полный и надежный результат можно получить лишь после закрытия дефекта под контролем зрения.

Для выполнения операций па открытом сердце в настоящее время используются два метода — гипотермия и искусственное крово-

обращение. Последний метод имеет безусловные преимущества и поэтому приобретает наибольшее распространение.

**Техника операции.** Грудную клетку вскрывают передне-боковым или срединным чресстернальным доступом. После выключения сердца из кровообращения правое предсердие вскрывают продольным разрезом и дефект закрывают наложением на его края нескольких П-образных швов.

В редких случаях очень больших дефектов, когда прямое ушивание невозможно из-за сильного натяжения швов, дефект закрывают заплатой из синтетической ткани или аутоперикарда.

**Результаты и прогноз.** Операция закрытия дефекта межпредсердной перегородки относится к группе наиболее разработанных, поэтому операционная летальность составляет не более 1—4%. Полная коррекция гемодинамики после закрытия дефекта обуславливает хорошие отдаленные результаты.

### ДЕФЕКТ МЕЖЖЕЛУДОЧКОВОЙ ПЕРЕГОРОДКИ

Под названием «дефект межжелудочковой перегородки» объединяется большая группа врожденных пороков сердца, характеризующихся патологическим сообщением между камерами правого и левого желудочков; По распространенности порок относится к категории часто встречающихся. Кроме того, он наблюдается в комбинации с многочисленными врожденными аномалиями сердца.

Как изолированный порок дефект межжелудочковой перегородки; по данным различных авторов (М. В. Муравьев, 1967; Abbot, 1936; Reinhold, 1958), составляет от 5,5 до 25% врожденных пороков сердца.

О существовании порока было известно еще в начале XIX века (Meckel, 1812; Fagge, 1824, и др.). Но в первых сообщениях описывались только находки при патологоанатомических исследованиях. Клиническое изучение заболевания впервые было проведено Roger (1879). Его сообщения о прижизненной диагностике заболевания оказались настолько впечатляющими, что в литературе этот порок долгие годы назывался болотью Роже. Как выяснилось впоследствии, им была описана клиническая картина лишь одной формы порока, когда дефект располагается в мышечной части перегородки. От этого названия для обозначения порока постепенно отказались, хотя его и сейчас можно встретить во французской литературе.

Наиболее интенсивное изучение клиники и гемодинамических нарушений при дефектах межжелудочковой перегородки стало проводиться в связи с возможностью хирургической коррекции порока (М. В. Муравьев, 1965; Л. Н. Сидоренко, 1962; Г. М. Соловьев, 1967; Taussig, 1947; Selzer, 1949; Brodmacher, 1958; Dexter, 1947; и др.).

**Анатомия.** Порок характеризуется значительным полиморфизмом анатомии, что в первую очередь относится к локализации дефекта и его величине. Многообразие существования анатомических вариантов порока находит объяснение в сложности процесса развития межжелудочковой перегородки. Формирование ее происходит из трех эмбриологических закладок. Естественно, нарушение развития каждой из них приводит к возникновению дефекта, имеющего ряд характерных анатомических особенностей.

Диапазон колебания размеров сообщения между желудочками очень велик: от полного отсутствия межжелудочковой перегородки до дефектов, имеющих диаметр всего несколько миллиметров.

По локализации дефекты подразделяются на несколько групп. Впервые анатомическая систематизация локализации дефектов межжелудочковой перегородки проведена чешским патологом Rokitansky в 1875 г. Этой

классификацией пользуется большинство клиницистов и в наше время. Для лучшего использования в хирургии порока в дальнейшем в классификацию были внесены некоторые **дополнения** (Kirklin, 1957; Warden, 1957).

В основу подразделения типов дефектов взято их расположение по отношению к *crista supraventricularis*. Дефекты, располагающиеся выше наджелудочкового гребня, встречаются примерно в 5—8% случаев. Они, как правило, имеют овальную форму с довольно прочными мышечно-фиброзными краями и верхним полюсом могут достигать основания клапана легочной артерии. К нижнему полюсу дефекта прилежит синус Вальсальвы аорты или одна из створок аортального клапана. В случае дефекта больших размеров аортальная створка может пролабировать в его просвет и вызывать недостаточность аортальных клапанов.

Несравнимо чаще (70—80%) встречаются дефекты, располагающиеся ниже наджелудочкового гребня. Среди них самыми распространенными являются дефекты мембранозной части межжелудочковой перегородки. Они могут занимать переднюю, центральную или заднюю часть этого отдела перегородки. Дефекты мышечной части перегородки в клинической практике встречаются крайне редко. Обычно они имеют небольшие размеры и располагаются между мышечными трабекулами.

Наличие дефекта межжелудочковой перегородки и обусловленное им нарушение гемодинамики приводит к вторичным морфологическим изменениям в строении сердца и сосудов малого круга. Все это находится в определенной зависимости от стадии гемодинамических нарушений. При небольшом объеме сброса крови размеры полостей сердца практически не отличаются от таковых в норме.

В случаях порока, сопровождающегося артериальным сбросом более должного МО малого круга кровообращения, но без существенного увеличения давления в легочной артерии, как правило, отмечается лишь умеренная дилатация левого предсердия и желудочка. По мере нарастания давления в малом круге морфологические изменения затрагивают и правый желудочек. Преодолевая все возрастающее сопротивление, стенка правого желудочка гипертрофируется; толщина ее может достигать 10—12 мм и более. Становится более выраженной и трабекулярность внутренней поверхности полости желудочка.

**Гемодинамика.** Нарушение гемодинамики при пороке обусловлено сбросом крови, происходящим через дефект в межжелудочковой перегородке. Величина и направление его зависят от ряда факторов. Главным среди них является соотношение величины сосудистого сопротивления большого и малого кругов кровообращения.

В физиологических условиях сопротивление большого круга в 4—6 раз больше сопротивления малого круга, поэтому для поддержания постоянного и равного по величине кровотока в них желудочки сердца в период изгнания развивают различное давление. В левом желудочке оно значительно выше, поэтому в силу существующего градиента давления часть крови через дефект устремляется в полость правого желудочка и затем в малый круг кровообращения. Определенное влияние на величину сброса оказывает и величина дефекта. При малых размерах сам дефект создает определенное сопротивление потоку крови, и сброс из-за этого обычно не бывает большим (В. Я. Шаповалова, 1964; Scebati, 1964).

Выраженное влияние на величину сброса, как установила Т. С. Виноградова (1970), наблюдается в тех случаях, когда площадь просвета дефектов не превышает  $0,63 \text{ см}^2$  (диаметр менее 0,9 см). В подобных случаях сброс обычно не превышает 3—4 л в минуту. По мере увеличения размера дефекта его влияние на объем сброса снижается. Если площадь его просвета приближается к половине площади устья аорты, то он перестает ограничивать поток сброса. В этих случаях сброс целиком зависит от соотношения сосудистого сопротивления кругов кровообращения.

Постоянное существование внутрисердечного шунта вызывает функциональные и морфологические изменения как в самом сердце, так и в сосудах малого круга кровообращения, имеющие определенную стадийность развития (С. Л. Либов, 1963; Dammann, 1955; Gall, 1961).

Наличие дефекта межжелудочковой перегородки не сказывается на кровообращении плода. Патология проявляется лишь после рождения ребенка одновременно с началом дыхания и кровообращения в малом круге. Ведущим механизмом, определяющим становление патологического типа гемодинамики в этой (первой) стадии, оказывается естественная эволюция легочных артериол, в результате которой резко снижается легочное артериальное сопротивление. Если дефект межжелудочковой перегородки достаточно велик, то появляется большой сброс крови. Увеличение объема крови, поступающего в малый круг кровообращения, несмотря на снижение сосудистого сопротивления, как правило, приводит к легочной гипертензии. В основе ее лежит несоответствие емкости сосудистого русла легких величине минутного выброса правого желудочка, т. е. гиперкинетический фактор (Dexter, 1950; Douwing, 1956), хотя этим не исключается определенное влияние и некоторых других механизмов.

Легочная гипертензия в сочетании с дефицитом ударного объема в большом круге кровообращения приводит к развитию сердечной недостаточности. Компенсация же всех проявлений нарушения гемодинамики в этой стадии заболевания в основном осуществляется за счет увеличения работы левого желудочка и его гипертрофией (Mogrow, Braunwald, 1961; Rudolph, 1962). Состояние и жизнь больного находятся в прямой зависимости от того, насколько быстро происходит развитие гипертрофии левого желудочка по отношению к темпам снижения легочного сопротивления, возрастания сброса и легочной гипертензии. Если больной переживает этот критический период, продолжающийся первые 12—18 мес, то в дальнейшем состояние его стабилизируется.

Относительное благополучие состояния больных во второй стадии обуславливается не только адаптацией миокарда к повышенной нагрузке, но и возможным уменьшением сброса крови. Это происходит в результате либо инфундибулярного стеноза, либо прикрытия просвета дефекта створкой или хордами трикуспидального клапана, либо абсолютного уменьшения его просвета. Кроме того, в этой стадии в результате спазма артериол вновь повышается легочное сосудистое сопротивление. Возрастание его также приводит к некоторому уменьшению сброса, но систолическое давление в легочной артерии остается высоким. Спазм мелких легочных артерий носит рефлекторный характер и служит проявлением нейро-гуморальной регуляции сердечно-сосудистой системы (В. В. Парин, 1946), направленной на то, чтобы предотвратить «затопление» легких кровью и уменьшить нагрузку левого сердца за счет уменьшения артериального сброса крови.

Гипертензия в этой стадии имеет функциональную природу, складывающуюся из сочетания увеличения МОК и спазма мелких артерий малого круга, поэтому она обратима и исчезает после коррекции порока. Однако при длительном существовании спазма артериол в стенке сосудов постепенно возникают органические изменения, выражающиеся в развитии фиброза интимы с постепенным уменьшением и даже закрытием просвета сосуда.

В более крупных сосудах значительно утолщается «медоня» — развивается перишаакулярный склероз. Возникают значительное количество артериевешозных анастомозов со склерозом **стенки** артериального колена и атеросклероз крупных ветвей легочной артерии.

Развитие тяжелых и распространенных морфологических изменений в сосудах легких обуславливает еще большее возрастание легочного артериального сопротивления, причем в этой (третьей) стадии оно имеет органическую природу. По мере роста сопротивления объем сброса крови



уменьшается, а легочная гипертензия остается по-прежнему высокой, но изменяется ее характер. Вместо функциональных факторов (спазм, большой объем сброса) в основе ее теперь лежат морфологические изменения легочных сосудов, поэтому она приобретает органический характер и становится необратимой.

По мере дальнейшего углубления морфологической перестройки мелких сосудов легких сопротивление малого круга кровообращения возрастает еще больше. Когда оно становится выше сопротивления большого круга, изменяется направление сброса: через дефект из правого желудочка шунтируется венозная кровь и развивается гипоксемия.

Сочетание длительной перегрузки миокарда с гипоксемией приводит к глубокому нарушению метаболических процессов и развитию тяжелых морфологических изменений в мышце сердца (Л. Д. Крымский, 1963). Прогрессировать кардиосклероза в конечном итоге вызывает развитие тяжелой формы сердечной недостаточности.

Среди всех проявлений нарушения при дефектах межжелудочковой перегородки (как и при прочих пороках, сопровождающихся артериальным сбросом крови в открытый артериальный проток, открытый атрио-вентрикулярный канал и пр.) наибольшее клиническое значение имеет легочная гипертензия. Правда, при решении важнейших вопросов лечения необходимо учитывать не только абсолютную величину систолического давления в легочной артерии, но и ее патогенез.

Для характеристики гипертензии при этих пороках наиболее полным следует считать те классификации, в которых наряду с давлением учитываются объем сброса и величина общелегочного сопротивления (В. И. Бураковский, 1964; Veasy, 1960; Bloomfield, 1964; Goldsmith, 1961; Cartmell, 1966, и др.).

Наиболее полная классификация легочной гипертензии с учетом всех параметров гемодинамики легочного круга и их отношения к токовым в большом круге кровообращения разработана в ИССХ имени А. Н. Бакулева (Л. Р. Плотникова, 1968).

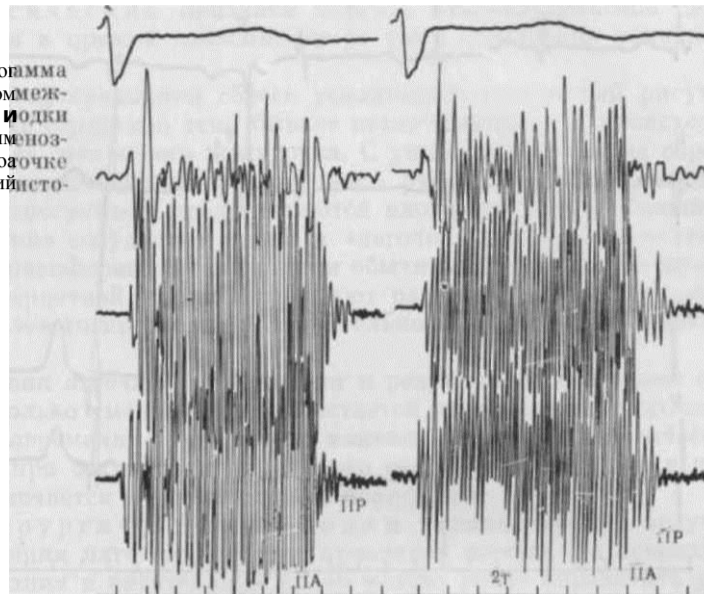
По этой классификации больные с легочной гипертензией делятся на четыре группы (табл. 35). В первых трех при различных величинах дав-

ТАБЛИЦА 35

Классификация легочной гипертензии			
Степень гипертензии	Отношение систолического давления в легочной артерии к артериальному давлению, %	Сброс крови по отношению к минимальному объему направленного сброса, %	Отношение общелегочного сопротивления к системному, %
I	Норма До 70	Менее 30 30 Слева направо	Норма I
II	Более 70, менее 100	Более 40 Менее 40	Менее 50 Более 50
III	100	Справа налево	» 100

ления и общелегочного сопротивления существует сброс крови слева направо, а при четвертой группе он имеет обратное направление. Пользуясь этой классификацией, можно представить природу гипертензии. Сопоставление нарушения гемодинамики в пределах учитываемых в классификации параметров с морфологией сосудистой системы легких показало, что гипертензия во II и III группах в основном носит функциональный характер, в III группе морфологические изменения столь выражены, что после коррекции порока давление в легочной артерии снижается до нормального уровня и, следовательно, в патогенезе гипертензии превалирует

**Рис. 104.** Фонокардиограмма больного с дефектом межжелудочковой перегородки и большим артерио-венозным сбросом. На фоне слышен шум.



органический компонент. Гипертензия IV степени в легочной артерии целиком зависит от изменения структуры легочных сосудов и носит необратимый характер.

Клиника. Диапазон клинических проявлений порока чрезвычайно велик и во многом зависит от стадии развития заболевания.

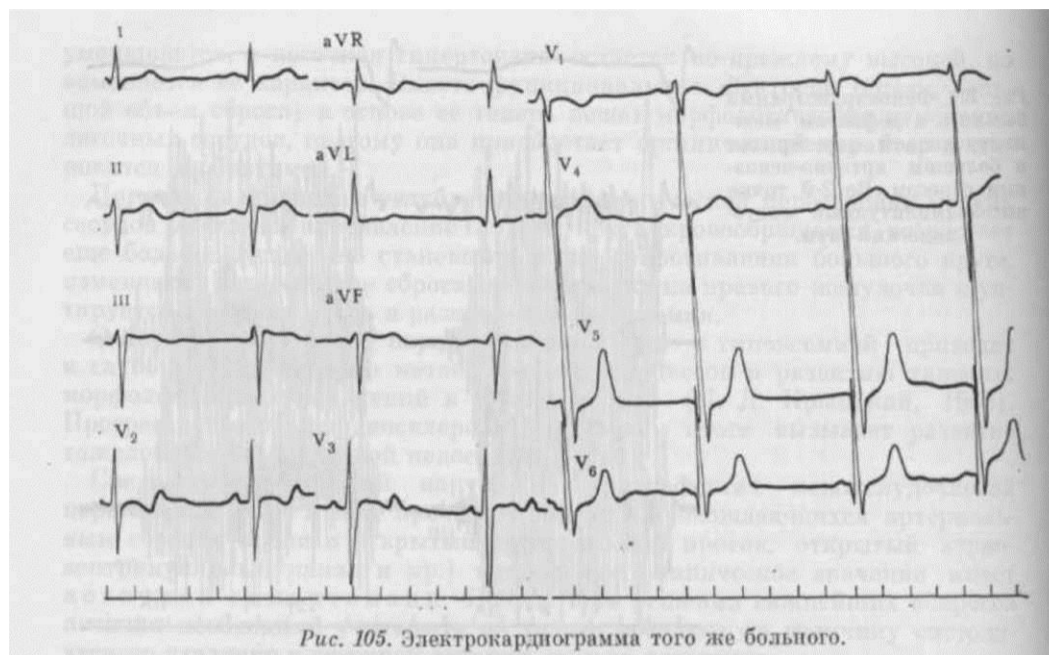
При дефектах небольших размеров заболевание протекает с немногочисленными жалобами и характеризуется медленным развитием симптомов. Напротив, при больших дефектах с выраженным сбросом крови тяжелая клиническая картина порока проявляется уже в первые месяцы после рождения. Дети отстают в физическом развитии, у них бывает выраженная одышка, часто возникают простудные заболевания, пневмонии, рано развиваются нарушения кровообращения, которые плохо поддаются медикаментозному лечению. В особо тяжелых случаях непрерывно рецидивирующая пневмония и нарушение кровообращения приковывают больных к постели, и они длительное время вынуждены находиться на госпитальном лечении.

Таким образом, жалобы больного не носят специфического характера и являются результатом нарушения кровообращения и часто возникающих респираторных заболеваний.

При осмотре больных отмечается бледность кожных покровов, нередко той или иной степени выраженности «сердечный горб». Пальпацией передней грудной стенки удается определить систолическое дрожание, интенсивность которого находится в прямой зависимости от величины сброса крови. Артериальное давление не имеет специфических изменений и находится в пределах нормы.

Аускультативная картина порока достаточно специфична и не только позволяет диагностировать порок, но и дает много информации для оценки степени нарушения гемодинамики.

Наиболее типичным признаком дефекта межжелудочковой перегородки при аускультации является систолический шум, прослушиваемый в третьем-четвертом межреберье по левому краю грудины (Roger, 1879). Шум возникает вследствие вихревого потока крови, проходящего через отверстие в межжелудочковой перегородке, поэтому он занимает всю систолу и носит название паисистолического. Осцилляции шума на фонограмме на протяжении систолы неодинаковы (рис. 104). Наибольшую величину



они имеют в середине систолы, т. е. в период наибольшего потока крови. Интенсивность и протяженность систолического шума по мере роста легочной гипертензии значительно уменьшаются (В. С. Савельев, 1961; С. А. Колесников, 1962; Hollmann, 1963, и др.). Параллельно с изменением характера и уменьшением продолжительности шума возникают изменения и II тона над легочной артерией. При наличии большого артериального сброса II тон расщеплен и его легочный компонент отстает от артериального на 0,04—0,08 с. По мере роста гипертензии интервал расщепления постепенно укорачивается и одновременно возрастает его громкость. Нередко, помимо описанной аугакультативной картины, у больных с дефектом межжелудочковой перегородки отмечают ряд других звуковых симптомов. У части больных над проекцией митрального клапана прослушивается мезодиастолический шум, свидетельствующий об относительном митральном стенозе и возникающий вследствие большого артерио-венозного сброса крови (М. В. Муравьев и др., 1967; Wood, 1950). При выраженной легочной гипертензии начинает прослушиваться диастолический шум, указывающий на относительную недостаточность клапанов легочной артерии.

Электрокардиограмма при дефектах межжелудочковой перегородки в отличие от аускультативной картины не имеет специфических признаков, но учет их важен для оценки нарушения гемодинамики.

При небольшом артериальном сбросе ЭКГ может быть нормальной, однако существование сброса, в 2—3 раза превышающего должный МО малого круга кровообращения, обычно приводит к появлению на ЭКГ признаков перегрузки левых отделов сердца. Обычно они проявляются увеличением зубцов **Q** и **R** в отведениях  $V_s$  и  $Уб$ , а зубцы **S** в отведениях  $V_i$  и  $V_2$  становятся более глубокими. Почти в половине случаев у больных с большим сбросом и нормальным давлением в легочной артерии выявляется отклонение электрической оси сердца влево (рис. 105).

По мере роста легочной гипертензии, но при сохраняющемся большом сбросе крови на ЭКГ наряду с признаками перегрузки левого желудочка появляются признаки перегрузки правых отделов. Последние в виде отклонения электрической оси сердца вправо, высоких зубцов **R** в отведениях  $V_i$  и  $V_2$  становятся доминирующими лишь при тяжелой степени легочной гипертензии.

Рентгенологические признаки дефекта межжелудочковой перегородки находятся в прямой зависимости от типа нарушения гемодинамики (рис. 106).

При умеренном артериальном сбросе усиливается сосудистый рисунок легких; увеличение сердечной тени бывает незначительным и происходит главным образом за счет левого желудочка. С увеличением объема сброса резко возрастает переполнение артериального русла легочных сосудов, которые на рентгенограммах представляются плотными тенями большого диаметра. Ветвление сосудистых теней и «легочная плетора» прослеживаются до самой периферии. В этой стадии обычно выявляется значительное увеличение сердечной тени. Возрастают размеры не только левого желудочка, но и левого предсердия. Значительно выбухает дуга легочной артерии.

По мере усиления легочной гипертензии и редукции сброса крови сердечная тень несколько уменьшается, но остается увеличенной дуга легочной артерии. Одновременно претерпевает изменение и рентгенологический рисунок легких: при сохранении усиленного сосудистого рисунка в прикорневой зоне отмечается его обеднение по периферии.

Рентгенохирургическим методам принадлежит ведущее место в установлении патогномичных признаков порока. На основании данных зондирования и оксигенации крови можно точно определить уровень сброса, а используя принцип Фика — рассчитать его объем. Решающее значение для установления стадии развития порока имеет измерение внутрисердечного, внутрисосудистого давления и сосудистого сопротивления большого и малого кругов кровообращения.

Ангиокардиографическое исследование, выполняемое путем введения контрастного вещества в венозную систему, имеет относительное диагностическое значение, ибо позитивные признаки порока в виде повторного «контрастирования» правого желудочка и легочной артерии не всегда убедительны.

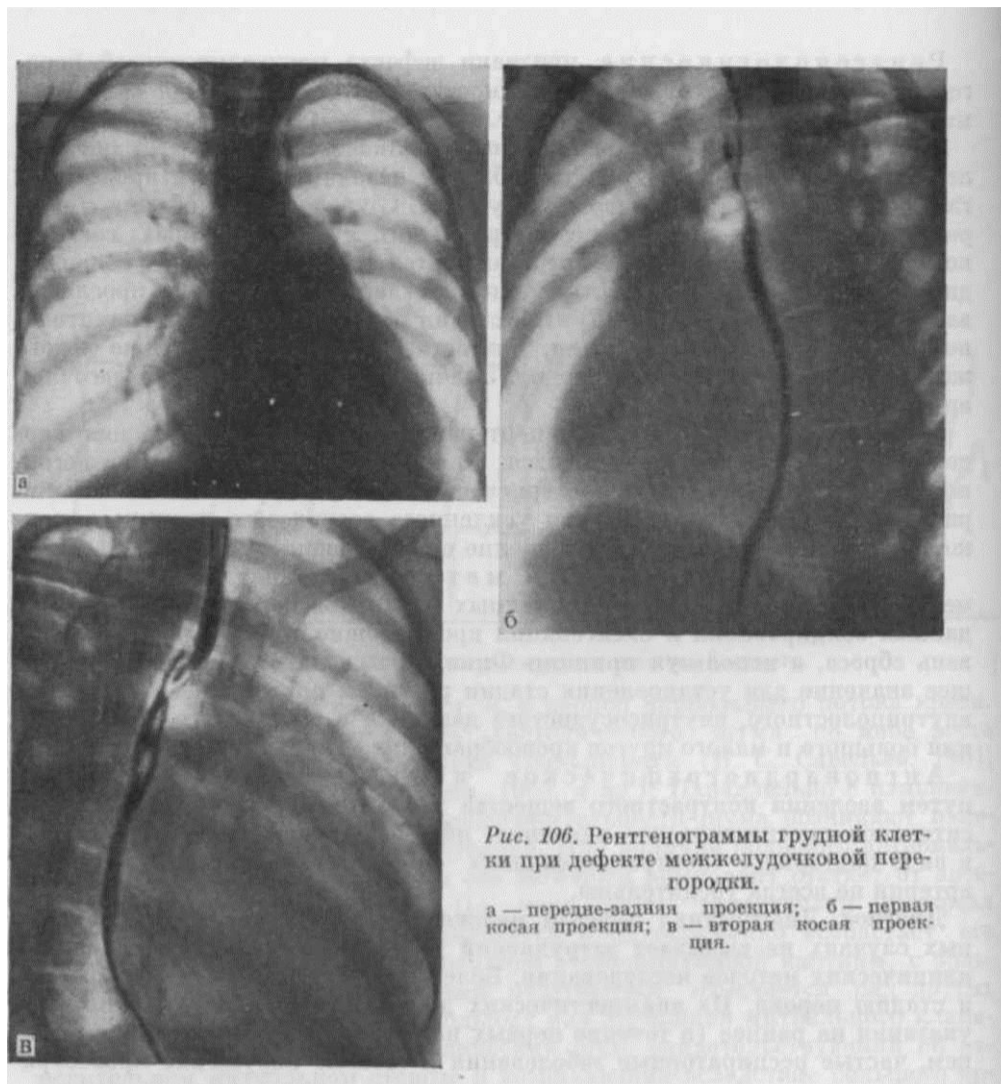
Диагноз. Диагностика дефекта межжелудочковой перегородки в обычных случаях не вызывает затруднений и вполне доступна на основании клинических методов исследования. Более того, они позволяют определить и стадию порока. Из анамнестических данных заслуживают внимания указания на раннее (в течение первых недель) появление шума над сердцем, частые респираторные заболевания и стойкое нарушение кровообращения.

Наибольшую диагностическую ценность имеет аускультативная картина, характеризующаяся наличием пансистолического шума в третьем-четвертом межреберье по левому краю грудины в сочетании с расщеплением II тона над легочной артерией и усилением его легочного компонента. При синтетическом анализе аускультативной картины с данными электрокардиографического и рентгенологического исследования можно судить о степени нарушения гемодинамики.

Исчерпывающую диагностическую информацию дает катетеризация сердца, на основании которой практически безошибочно можно диагностировать дефект межжелудочковой перегородки и определить степень легочной гипертензии.

Лечение. Единственно эффективным методом лечения порока является операция радикальной коррекции. Хирургическое закрытие дефекта межжелудочковой перегородки, если к моменту операции еще не развились тяжелые и необратимые вторичные изменения в сосудах малого круга кровообращения в миокарде, обеспечивает восстановление нормальной гемодинамики и полное выздоровление больного. Однако эта операция не может быть рекомендована всем без исключения.

Принимая во внимание определенный риск, нецелесообразно рекомендовать ее больным с минимальными расстройствами гемодинамики (Ia группа по классификации легочной гипертензии). Длительное наблюдение



показало, что больные достаточно легко справляются с обычными нагрузками и развитие патологических сдвигов происходит крайне медленно. Операция противопоказана и больным со склеротической формой легочной гипертензии (III и IV группы). Устранение дефекта в этой стадии не может привести к ликвидации легочной гипертензии, и этим исключается возможность улучшения состояния. Помимо этого, риск выполнения операции у данного контингента больных чрезвычайно велик. Непосредственная послеоперационная летальность приближается к 100%.

Современная техника выполнения операции **закрытия дефекта** межжелудочковой перегородки основана на использовании искусственного кровообращения. Впервые в клинике операция выполнена в 1955 г. Lillehei, затем Kirklin и др. В нашей стране первое успешное ушивание дефекта межжелудочковой перегородки произведено А. А. Вишневым в 1957 г.

**Техника операции.** Доступ — срединная продольная стерпотомиа. После вскрытия перикарда выделяют и берут в тесемки турникета восходящую аорту и обе полые вены. Для подключения аппарата искусственного кровообращения через отдельные разрезы в стенке правого предсердия канюлируют обе полые вены, а артериальную канюлю вводят в одну из бедренных артерий либо в восходящую аорту. Доступ к межжелудочковому дефекту осуществляют через разрез передней стенки правого желудочка либо через правое предсердие. При использовании последнего

дефект экспонируется после отведения медиальной стенки трикуспидального клапана. В некоторых случаях эту створку приходится таремоншно отсекать разрезом, проходящим вдоль ее основания.

Техника закрытия дефекта определяется его величиной и состоянием краев отверстия. Дефекты диаметром до 10 мм с плотными фиброзными краями обычно зашивают отдельными П-образными швами. В остальных случаях отверстие в перегородке закрывают синтетической заплатой, фиксируемой к краям отдельным или непрерывным швом. Во избежание травматической полной атрио-вентрикулярной блокады следует соблюдать максимальную осторожность при наложении швов в зоне прохождения общей ножки пучка Гиса. По нижнему краю дефекта швы следует накладывать только с правой стороны межжелудочковой перегородки, отступая от края дефекта на 3—5 мм.

Разрез стенки желудочка или предсердия зашивается двухрядным непрерывным швом.

Результаты. Непосредственная послеоперационная летальность колеблется от 7 до 20% (Ф. Х. Кутушев, 1965; Л. Н. Сидоренко, 1965; В. И. Бураковский, В. А. Бухарин, 1969; Kirklin, 1966; Cooley, 1966; Lillehei, 1967). Величина летальности зависит от многих причин, но главнейшими среди них оказываются степень совершенства искусственного кровообращения и величина легочной гипертензии.

Особое место в определении методов лечения занимают больные с межжелудочковым дефектом в раннем детском возрасте. Анатомо-физиологические особенности ребенка обуславливают особенно высокий риск использования искусственного кровообращения, а поэтому радикальные операции, сопровождающиеся у этого контингента больных 50—60% послеоперационной летальности, не могут быть признаны методом выбора. Поэтому в лечении больных раннего возраста доминирующее положение занимают методы медикаментозной терапии и прежде всего лечение нарушения кровообращения. Если же лекарственная терапия не в состоянии уменьшить выраженность признаков нарушения кровообращения, то этим больным показано выполнение паллиативной операции — сужение ствола легочной артерии. Эта операция была предложена в 1952 г. Muller и Dam-man и смысл ее заключается в том, чтобы путем сужения просвета ствола легочной артерии увеличить сопротивление выбросу из правого желудочка, вследствие чего наступает уменьшение объема сброса и сосуды малого круга защищаются от чрезмерной гиперволемии и последующего склеротического перерождения артериол легочной артерии. Уменьшение объемных перегрузок сердца приводит к снижению явлений недостаточности кровообращения. Таким образом, паллиативная операция, предотвращающая развитие наиболее тяжелых осложнений, дает возможность отложить выполнение радикальной операции до наиболее оптимального возраста.

### ИЗОЛИРОВАННЫЙ СТЕНОЗ ЛЕГОЧНОЙ АРТЕРИИ

Под названием «изолированный стеноз легочной артерии» объединяется группа анатомических вариантов врожденного порока сердца, характеризующегося наличием препятствия на пути оттока крови из правого желудочка. Ранее, помимо этого наиболее распространенного названия, в литературе употреблялись и другие термины. Среди них следует упомянуть «чистый легочный стеноз» (Green, 1949; Taussig, 1960), «простой легочный стеноз» (Campbell, 1954), «легочный стеноз с закрытой межжелудочковой перегородкой» (Allanby, 1949), «легочный стеноз с нормальным аортальным корнем» (Abrahams, Wood, 1951; Luisada, 1959, и др.).

Все эти названия были синонимами, пока считали, что порок обусловлен стенозом клапанов легочной артерии. Однако по мере изучения порока было установлено, что препятствие на пути потока крови в легкие, помимо

клапанного стеноза, апйсашгого Morgiani (1761) и Philouze (1826), может быть обусловлено сужением инфундибулярного отдела правого желудочка (Ellioston, 1830), гипоплазией фиброзного кольца легочной артерии (Tag-quini, 1961) или «коарктацией» главного ствола (Sondergaard, 1954; Coles, 1956). Все эти анатомические варианты порока могут существовать в изолированном виде или в различном сочетании друг с другом (Keith, 1960;

Luisada, 1959).

Для более точного обозначения порока в его название должно включаться указание анатомической формы стеноза. В случаях, когда порок обусловлен стенозом клапанов, он носит название «изолированный клапанный стеноз легочной артерии». Если препятствие располагается в выводном отделе правого желудочка, порок описывают под названием «изолированный инфундибулярный стеноз» и т. д.

По частоте заболелание относится к группе довольно распространенных врожденных пороков сердца, хотя сообщения авторов об этом весьма различны. Так, Abbott (1936) из 1000 умерших от врожденных пороков сердца обнаружила изолированный стеноз только у 9 (0,9 %). Статистические же данные авторов, основывающихся на клинических наблюдениях, говорят о значительно большей распространенности порока (2—9%). Abrachame и Wood (1951) встретили порок в 5,3%, Gotzsche (1951) — в 8,5%, Warburg (1955) - в 8,6%, Fabriciue (1959) - в 6,3%, Keith (1958) — в 9,9% случаев.

На значительно меньшую распространенность порока указывают В. И. Мишура (1959), который отметил его лишь в 1,6% случаев,

А. А. Вишнеvский (1959) - в 2,2%, Gasul и Fell (1953) - в 2,9%. По материалам Института сердечно-сосудистой хирургии имени А. Н. Бакулева, изолированный стеноз легочной артерии имел место у 6,7% оперированных больных.

Частота распространения различных видов стенозов неодинакова. Наиболее распространен клапанный стеноз, который, по данным различных авторов, встречается в 85—95% случаев. Второе место занимает инфундибулярный стеноз. По данным Lam (1962), он составляет не более 10 % • Такое соотношение подтверждается и статистическими исследованиями

В. И. Пипия (1967), который собрал в литературе 2400 случаев клапанного и 200 — инфундибулярного стенозов. По отношению к остальным врожденным порокам частота инфундибулярного стеноза определяется десятными долями процента — 0,15% по Derra (1959), 0,17% по Campbell (1959). Среди 177 больных, оперированных по поводу изолированного стеноза, инфундибулярный стеноз диагностирован нами только у 11 больных.

Что касается остальных анатомических вариантов, то они продолжают носить казуистический характер, и в больших клинических сериях различных авторов представлены единичными наблюдениями (В. А. Бухарин, 1967; Glover, 1954; Hanson, 1958; Shumaeker, 1953; Williams, 1957, и др.).

Анатомия. Несмотря на общую функциональную значимость, порок может иметь различную анатомическую картину, которая зависит как от деталей строения стеноза, так и уровня его расположения. По локализации уровня препятствия порок подразделяется на три типа: клапанный, под-клапанный и надклапанный стенозы (рис. 107).

Как уже отмечалось, наиболее часто встречается стеноз клапанов легочной артерии. Стенозирование клапана происходит за счет сращения комиссур начиная с основания створок. В случаях, когда лепестки створок не утратили нормальной толщины, эластичности и сохранены их синусы, клапан по форме напоминает трехгранную пирамиду с отверстием, расположенным на вершине. Плоскости пирамиды образуют створки, а грани представлены рубцовой тканью сросшихся комиссур. Вершиной клапан обращен в просвет легочной артерии. При сокращении сердца форма и положение клапанной мембраны несколько изменяются. Во время систолы

желудочков она выпячивается, а при диастоле происходит ее уплощение. Такой вид стеноза получил название пирамидального клапанного стеноза.

Отличительной чертой этого стеноза служит нормальное состояние ткани и формы створок. При разделении комиссур всегда достигается устранение стеноза и восстановление запирательной функции клапана. Однако такие изменения клапана встречаются далеко не всегда. Значительно чаще створки клапана подвергаются грубому фиброзному перерождению. При этом они не только утолщаются, то и теряют форму, полностью исчезают синусы. Сама же клапанная диафрагма, состоящая из сросшихся измененных створок, приобретает форму малоподвижной полусферы. Вследствие грубых изменений гари «сферической» форме стеноза трудно установить положение комиссур, а следовательно, выполнить пластическую операцию.

При обеих формах стеноза отверстие клапана может быть различного диаметра. Его величина является главным фактором, определяющим нарушение центральной гемодинамики, и колеблется в широких пределах. Гемодинамические исследования показывают, клиника порока появляются тогда, когда его диаметр (у взрослых) составляет 1,5—2 см (Власов, 1957). Отверстие в клапане чаще всего бывает овальным или круглым. В редких случаях большое отверстие может быть перегородено фиброзными перемычками. Другой редкой особенностью порока может служить неправильная «закладка» количества створок клапана. В этих случаях клапан утрачивает трехстворчатое строение, а его образуют всего две большие створки. На морфологию клапанного стеноза может оказывать влияние приобретенный септический процесс (Л. Д. Крымский, 1961; Ч. Ц. Драгойчев, 1955; Brock, 1957). Проявления его встречаются в виде бородавчатых разрастаний, фибриляции или кальциноза створок.

Подклапанный, или инфундибулярный, стеноз может быть представлен двумя анатомическими формами. Наиболее распространено кольцевидное фиброзно-мышечное сужение в просвете выводного отдела правого желудочка. Как правило, оно незначительно по протяженности и может располагаться на различном расстоянии от фиброзного кольца клапана. Другой, более редкий вариант — сужение просвета выводного отдела на всем протяжении «инфундибула» за счет гипертрофии мышц и грубого фиброзного перерождения эндотелия этого отдела правого сердца.

Гипоплазия кольца клапанов легочной артерии как форма стеноза встречается крайне редко. В этих случаях клапан может быть сформирован правильно, но представлен створками очень маленьких размеров. Вся патология состоит в ненормально узком просвете фиброзного кольца. Диаметр его различен. Значение порока патология приобретает тогда, когда величина просвета составляет менее 70—75% возрастной нормы. Наконец, последняя изолированная форма стеноза может быть представлена сужением легочной артерии. Существует несколько вариантов этой казуистической формы порока.

Наиболее частым среди них является ограниченное по протяженности сужение просвета главного ствола легочной артерии. По аналогии с аортой такой тип порока получил в литературе название «коарктация легочной

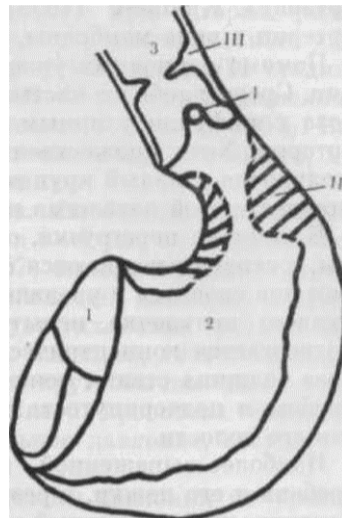


Рис. 107. Схематическое изображение патоморфических форм стеноза,

I — клапанный стеноз; II — подклапанный (инфундибулярный) стеноз; III — кольцевидный стеноз; 1 — правый желудочек; 2 — правый предсердие; 3 — легочная артерия.



артерии». Kjellberg (1955) описал «надклапанное» сужение легочной артерии в виде мембраны, расположенной в просвете артерии.

Помимо одиночных уровней стеноза, встречаются случаи их комбинации. Среди наиболее частых следует указать на сочетание клапанного стеноза с инфундибулярным или гипоплазией фиброзного кольца легочной артерии. Хотя множественные сужения на пути оттока крови из правого желудочка в малый круг встречаются редко, помнить о практической возможности этой патологии необходимо.

В ответ на перегрузки, обусловленные стенозом независимо от его формы, в сердце развиваются однотипные анатомические изменения. В основном они сводятся к увеличению размеров правых отделов сердца. Миокард правого желудочка, испытывающий главную функциональную нагрузку, подвергается концентрической гипертрофии. В случаях выраженного стеноза толщина стенки может достигать 2—3 см. Отмечаются резкая гипертрофия и подчеркнутость трабекулярного строения внутренней поверхности его полости.

Наиболее выраженной гипертрофии подвергаются наджелудочковый гребень и его ножки, в результате чего в выходном отделе возникает концентрический мышечный вал, покрытый мощным слоем фиброзной ткани. Утолщение наджелудочкового гребня может достигать такой степени, что оно приобретает значение стеноза, без хирургического устранения которого невозможно достичь коррекции порока.

По мере развития гипертрофии несколько усиливается и васкуляризация миокарда (Л. Д. Крымский, 1960, 1963), но возросший коронарный кровоток все же не в состоянии удовлетворить возрастающие потребности, что приводит к очаговому, а затем и диффузному кардиосклерозу (Allanby, 1957).

В начальных стадиях развития порока, когда кровообращение еще находится в компенсированном состоянии, объем полости желудочка изменяется мало. Значительно раньше и чаще дилатируется полость более тонкостенного правого предсердия. Растяжение предсердия нередко приводит к тому, что клапан овального окна не полностью прикрывает его просвет, вследствие чего могут образовываться щелевидные дефекты меж-предсердной перегородки в области овальной ямки.

Одним из частых анатомических проявлений порока, присущим лишь клапанному стенозу, является значительное расширение ствола легочной артерии. Мнения о природе этого явления различны. Одни исследователи (Roesler, 1946; Provenzale, 1954) полагают, что в основе его лежит неполноценность сосудистой стенки, другие (Robicsek, -1953; Holman, 1954) считают, что постстепотическое расширение легочной артерии является следствием действия струи крови, которая, проходя через оужейный участок стеноза и с большой скоростью ударяясь о стенку легочной артерии, создает механические условия для образования аневризмы сосуда.\*

Гемодинамика. Нарушение внутрисердечной гемодинамики при «изолированном стенозе легочной артерии» однозначно и заключается в препятствии на пути тока крови из сердца в малый круг кровообращения. Отсутствие патологических сообщений между правыми и левыми отделами сердца (через которые мог бы происходить сброс крови) создает условия, при которых гемодинамика целиком зависит от величины стеноза. Работа по преодолению добавочного сопротивления стеноза, а следовательно, и компенсации нарушения гемодинамики осуществляется правым желудочком. Состояние компенсации сохраняется до тех пор, пока правый желудочек, несмотря на стеноз, обеспечивает должный ударный и минутный выброс. Достигается это увеличением работы желудочка, которая расходуется на повышение систолического давления. Его величина является одной из наиболее точных характеристик тяжести порока. По гемодинамическому принципу мы выделяем четыре стадии стеноза.

Начальным стенозом (I стадия) являются пороки, при которых систолическое давление в правом желудочке не более 50% систолического давления в большом круге кровообращения. Умеренный стеноз (II стадия) характеризуется соотношением давления от 50 до 75%. При выраженном стенозе (III стадия) соотношение давления колеблется от 75 до 100%. Все случаи порока, когда давление в правом желудочке выше системного, мы называем резко выраженным стенозом (IV стадия).

Работа желудочка возрастает в несколько раз. Мы наблюдали больных, работа желудочка у которых превышала норму в 8—9 раз, а систолическое давление достигало 220 мм рт. ст. Golberg (1957) описал больного с артериальным давлением 340 мм рт. ст. Помимо повышения давления, обеспечению максимального выброса крови способствует удлинение времени фазы изгнания систолы правого желудочка (В. С. Савельев, 1961). Благодаря увеличению работы желудочка в малый круг обычно поступают должные объемы крови, и гемодинамика легочного кровотока страдает незначительно. Сохраняются в норме артериальное давление, сосудистое сопротивление и скорость циркуляции.

Значительный перепад (градиент) систолического давления на уровне стеноза является важным диагностическим тестом, вытекающим из особенностей гемодинамики при разбираемом пороке.

Однако желудочек не в состоянии выполнять беспредельно возрастающую работу. При наличии стеноза с площадью отверстия менее  $0,15 \text{ см}^2$  (Campbell, 1959) или выраженных дистрофических изменений миокарда работа сердца оказывается недостаточной и возникает нарушение кровообращения. Первым признаком его служит повышение конечного диастолического давления в полости правого желудочка.

Вслед за этим увеличивается систолическое давление в правом предсердии, возрастает венозное давление и постепенно развиваются клинические признаки нарушения кровообращения. В случаях, когда систолическое давление в правом предсердии начинает превышать давление в левом, через отверстие в овальном окне может происходить небольшой сброс венозной крови. При определенных условиях величина его может оказаться достаточной, чтобы появился небольшой, но вполне отчетливый цианоз.

Клиника. Клиническая картина порока чрезвычайно разнообразна и зависит от тяжести гемодинамических нарушений. У больных со стенозом первой и второй степени заболевание долгое время протекает практически бессимптомно. Первые жалобы появляются лишь в возрасте 10—15 лет. В случаях более резкого стеноза признаки порока возникают рано и характеризуются значительной тяжестью.

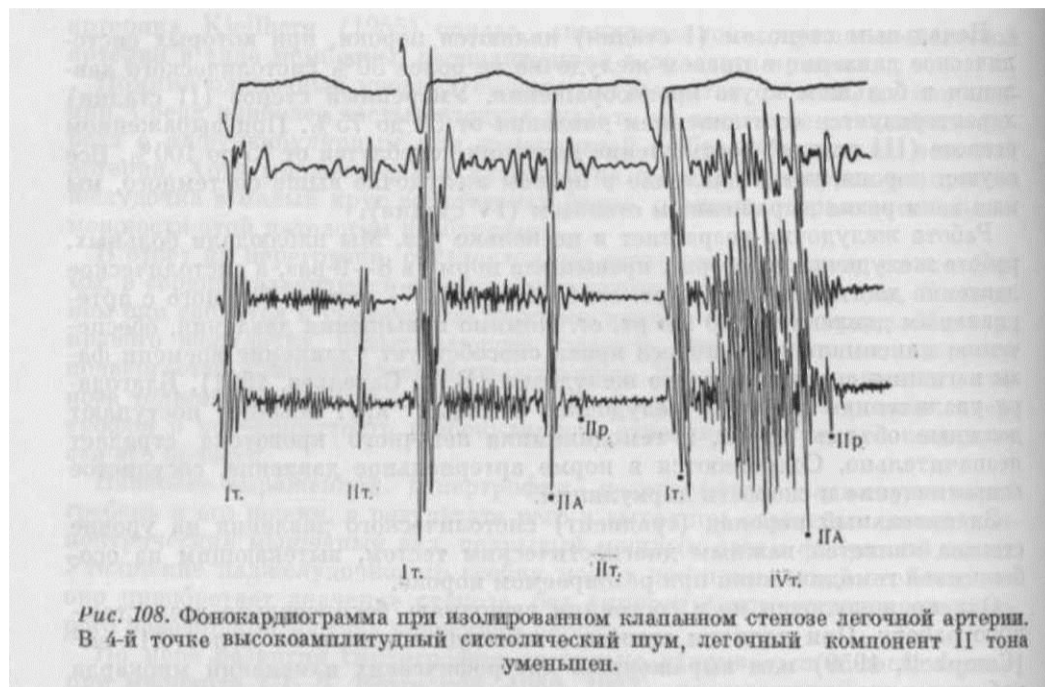Наиболее типичными субъективными проявлениями порока служат одышка и боли в области сердца. Одышка вначале беспокоит только при физической нагрузке, а в дальнейшем может быть выраженной и в состоянии покоя. Боли в области сердца имеют «коронарогенное» происхождение и, как правило, появляются у больных наиболее старшего возраста. По мере развития сердечной недостаточности отмечаются акроцианоз, учащенное сердцебиение, пастозность и даже отеки ног.

Нередко у больных с тяжелой степенью стеноза выражены «сердечный горб», набухание и пульсация вен шеи.

Перкуторные границы сердца изменяются незначительно, но при развитии сердечной недостаточности очень быстро наступает дилатация полостей сердца и его размеры могут достигать большой величины.

При пальпации передней грудной стенки практически у всех больных определяется систолическое дрожание во втором-третьем межреберье слева от грудины. Интенсивность его имеет некоторый параллелизм со степенью стеноза.

Аускультативная картина порока характеризуется специфическими чертами и является важным опорным пунктом в диагностике. Тоны сердца



достаточно громкие. Нередко отмечается усиление I тона у верхушки сердца. Второй тон над легочной артерией обычно ослаблен. Иногда удается уловить его расщепление. В случаях умеренного стеноза он может сохранять нормальную громкость. Над всем сердцем прослушивается грубый «стенотический» систолический шум. Локализация наибольшей интенсивности шума в определенной степени зависит от расположения стеноза.

При спинальном стенозе он лучше всего выслушивается во 2-м-3-м межреберье слева от грудины, а при инфундикулярном — на меж-реберье ниже. Шум обычно занимает всю систолу, иррадирует в направлении ключицы и хорошо прослушивается в межлопаточной области.

На фонограмме шум имеет ромбовидную форму и, как правило, достигает II тона, а также может переходить за аортальный компонент этого тона (рис. 108). Расщепление II тона может быть значительным и достигать 0,05—0,06 с. Продолжительность интервала между компонентами II тона может быть относительным показателем степени стеноза.

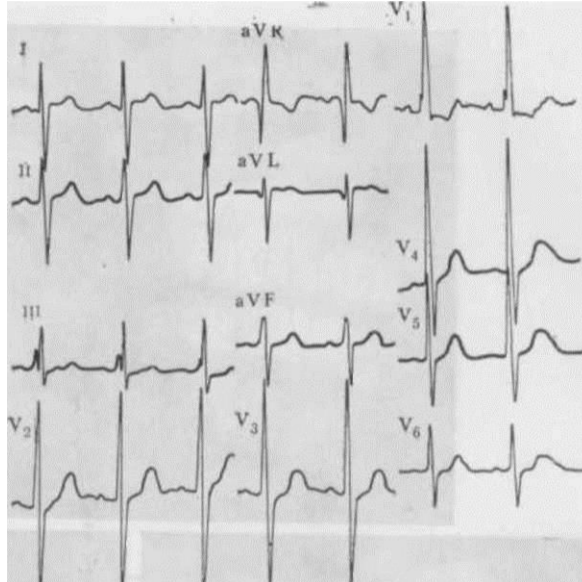
Электрокардиограмма отражает степень перегрузки правых отделов сердца, поэтому ее важнейшими диагностическими аспектами служат: 1) изменение электрической оси сердца; 2) величина зубца **R** и соотношение **R/S** в грудных отведениях; 3) величина и форма зубца **P** во II стандартном и правых грудных отведениях; 4) конфигурация комплекса **QRS**; 5) изменение зубца **T** (рис. 109).

При стенозе, первой степени изменения на ЭКГ бывают не более чем в  $\frac{2}{3}$  случаев. Угол колеблется от  $+80^\circ$  до  $+110^\circ$ . Зубец **R** в грудных отведениях меньше 10 мм, соотношение **R/S** в этих отведениях немного более 1:1.

При умеренном стенозе эти изменения более выражены и отмечаются почти у 80% больных. Отклонение электрической оси сердца вправо значительное, угол  $\alpha$  составляет от  $+90^\circ$  до  $+130^\circ$ . Зубец **R** в отведении **V<sub>1</sub>** достигает 15 мм, а соотношение **R/S** в правых отведениях может равняться 4:1 или даже 6:1.

При выраженном стенозе признаки гипертрофии и перегрузки правого желудочка отмечаются у всех больных. Угол  $\alpha$  имеет еще большее плюсовое значение (от  $+100^\circ$  до  $+140^\circ$ ). У половины больных на ЭКГ выра-

**Рис. 109.** Электрокардиограмма при **инволюционном стенозе легочной артерии**. Электрическая ось сердца отклонена вправо; гипертрофия правого желудочка и правого предсердия.



жебная перегрузка и правого предсердия. У больных со стенозом четвертой степени изменения ЭКГ имеют ту же направленность, но количественные признаки перегрузки правых отделов еще более выражены. На ЭКГ нередко регистрируется деформация зубца **T** и интервала **S—T**, указывающая на трофические изменения миокарда.

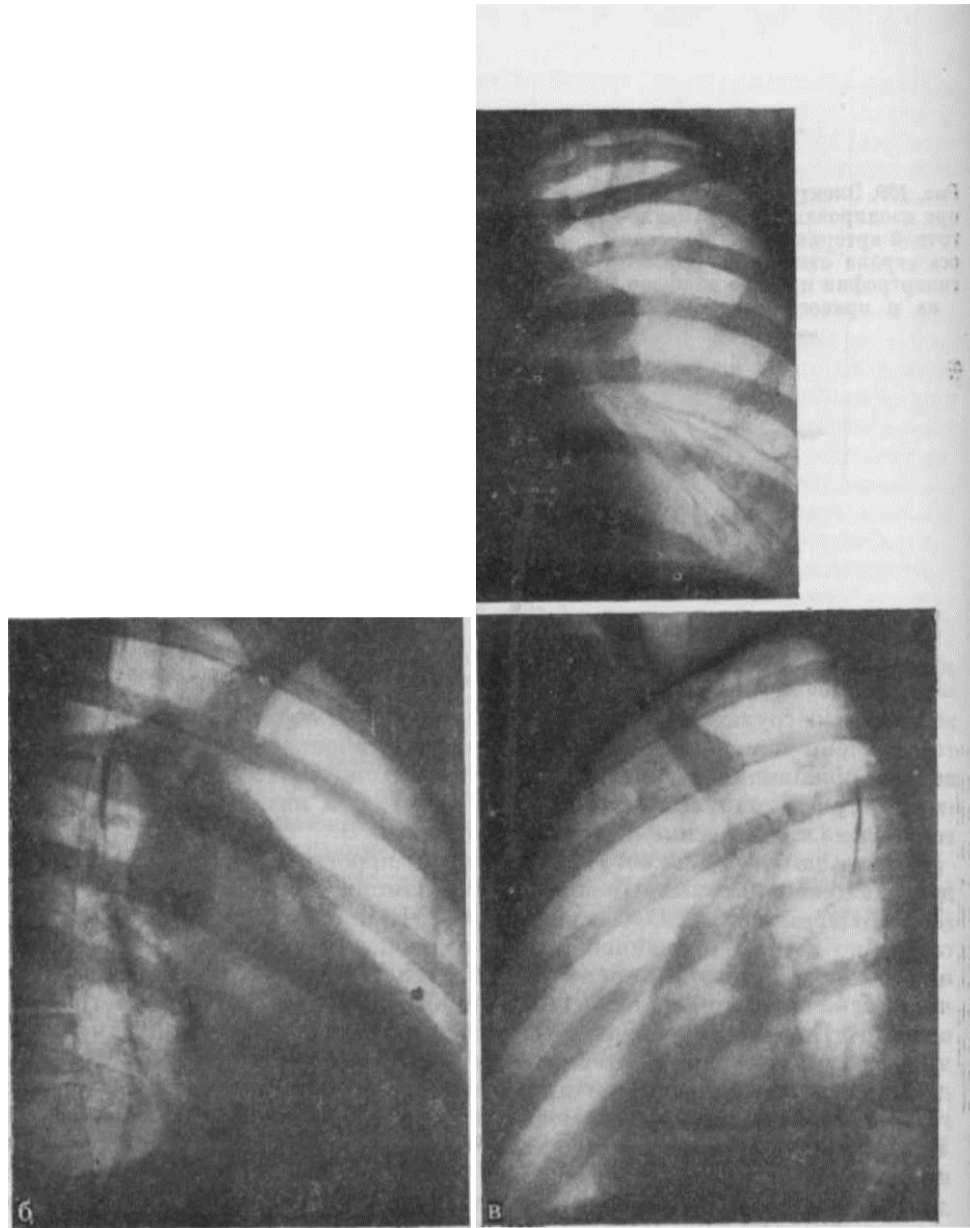
Рентгенологическая картина порока также во многом определяется степенью нарушения гемодинамики и состоянием миокарда (М. А. Ивашская, В. С. Савельев, 1960). В типичных случаях, у больных со стойко **компенсированной** гемодинамикой, эти изменения невелики, но в достаточной степени характерны. Сосудистый рисунок легких достаточно выражен, но представлен тенями несколько меньшего диаметра, чем в норме. Величина сердечной тени во фронтальной проекции изменяется мало за счет умеренного увеличения влево. По левому контуру выбухает дуга легочной артерии. Величина ее зависит от степени «постстенотического-го» расширения артерии **и** может достигать очень больших размеров. Наряду с увеличением дуги у некоторых больных определяется расширение левого ствола артерии (рис. 110). Эти изменения наиболее характерны для клапанного стеноза; при инфундибулярном стенозе размеры легочной артерии бывают изменены мало.

На рентгенограммах в правом косом положении четко выявляются увеличение правого желудочка и значительное выбухание конуса и ствола легочной артерии. В левом косом положении отмечается сужение ретро-кардиального прогнотизма за счет тени увеличенного правого предсердия. Левые отделы сердца по форме и объему мало чем отличаются от нормы.

При появлении признаков сердечной недостаточности рентгенологическая картина порока утрачивает специфичность. Из-за дилатации полостей правого сердца сердечная тень резко увеличивается и начинает приобретать шаровидную форму.

Таким образом, клиническая картина порока имеет ряд характерных черт, и диагностика его возможна на основании рутинных методов обследования. Однако ни один из этих методов, как и клиническая картина заболевания, не позволяет безошибочно устанавливать форму стеноза.

Исчерпывающий ответ на этот вопрос можно получить, лишь проведя специальные рентгенохирургические методы исследования. По характеру изменения кривой артериального давления, определяемого



**Рис. 110.** Рентгенограммы грудной клетки при изолированном клапанном стенозе легочной артерии. „Легочный рисунок обеднен, тень сердца не утолщена, взбухает дуга легочной артерии.“

во время зондирования, получают неоспоримые данные о степени и форме стеноза. Как уже отмечалось выше, степень стеноза определяется по величине систолического давления в правом желудочке. Для установления анатомической формы порока необходима непрерывная запись кривой давления на всем пути прохождения зонда из правого желудочка в легочную артерию.

При стенозах небольшой протяженности (клапанный, коарктация ствола и гипоплазия устья легочной артерии) на кривой давления отмечается резкая граница, определяемая по «градиенту» систолического давления, между двумя режимами гемодинамики по обе стороны от стеноза. При клапанном стенозе и гипоплазии фиброзного кольца перепад давления фиксируется на границе между «желудочковой» и «сосудистой» формами кривой (рис. 111), которые отличаются как по морфологии зубцов, так и по вели-

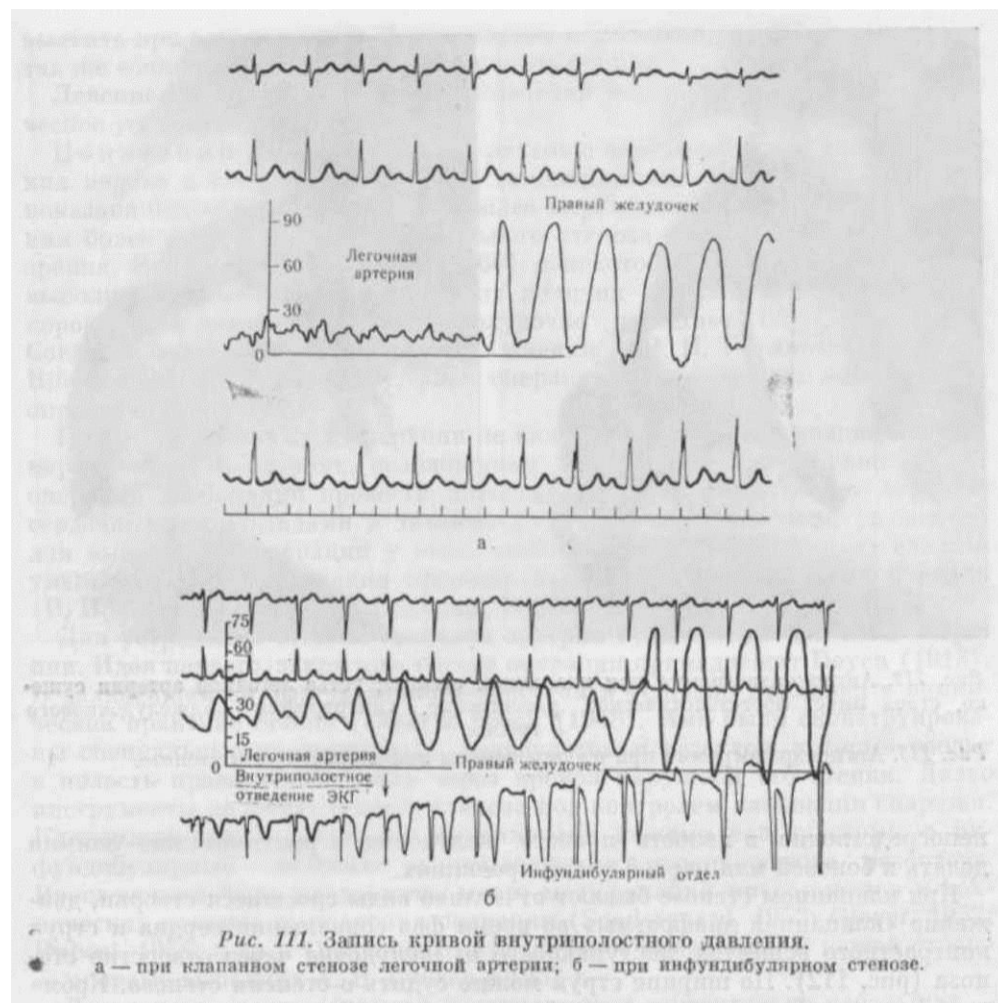


Рис. 111. Запись кривой внутрисердечного давления.

а — при клапанном стенозе легочной артерии; б — при инфундибулярном стенозе.

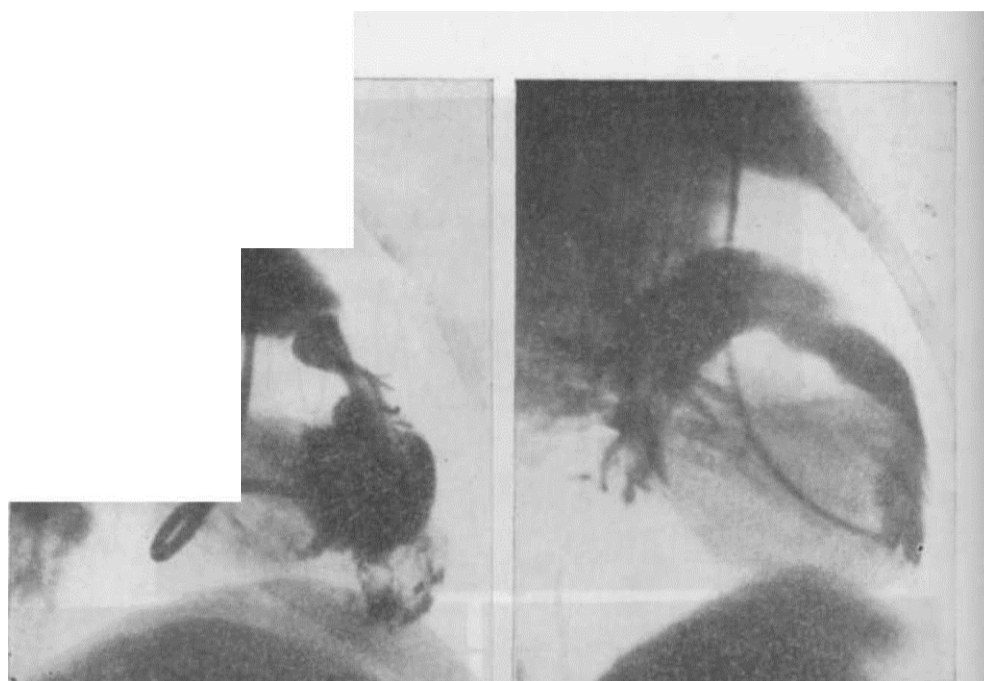чине диастолического давления. Последнее в легочной артерии всегда выше по сравнению с правым желудочком. В случае коарктации ствола легочной артерии изменение уровня систолического давления регистрируется на участке кривой, соответствующей легочной артерии.

Подклапанные, инфундибулярные стенозы располагаются в полости желудочка на разном удалении от устья легочной артерии, поэтому перепад давления, регистрирующийся на кривой, имеет «желудочковую» морфологию.

При комбинированных стенозах вследствие нескольких уровней препятствия на кривой давления регистрируется соответствующее количество участков с перепадом давления, а морфология кривой изменяется в зависимости от расположения составляющих пороков компонентов.

При изолированном стенозе нет патологических сообщений между правыми и левыми отделами сердца, поэтому насыщение крови кислородом в правом предсердии, желудочке и легочной артерии соответствует уровню оксигенации венозной крови.

В диагностике порока ангиокардиографическому исследованию принадлежит особое место, ибо с его помощью возможно не только установление порока, но и определение ряда деталей анатомического строения стеноза, имеющих определяющее влияние на выбор метода хирургического лечения. Наиболее важную роль играет селективная ангиокардиография, при которой в отличие от общевенозной методики выявляются прямые признаки порока. Контрастное вещество следует вводить



*Рис. US.* Ангиокардиограмма при клапанном стенозе; устье легочной артерии сужено, ствол имеет постстенотическое расширение, гипертрофия наджелудочкового гребня.

*Рис. ПЯ.* Л-нигрок.фднограммья при изолированном инфундибулярном стенозу.

непсюрадстиешго в полость правого желудочка, а **рцтленошюкие** шимоки делать в боковой или первой косой проекциях.

При клапанном стенозе бывают отчетливо видны сросшиеся створки, движение «клапанной диафрагмы» во время фаз сокращения сердца и струя контрастного вещества, поступающего из желудочка через отверстие стеноза (рис. 112). По ширине струи можно судить о степени стеноза. Кроме того, ангиография — единственный метод, который дает возможность отличить клапанный стеноз от очень редкой формы порока — гипоплазии устья легочной артерии.

Инфундибулярный стеноз на ангиограммах представляется в виде узкой мембраны, расположенной в выводном отделе правого желудочка, или сужения его просвета на значительном протяжении за счет утолщения стенок (рис. 113).

**Диагноз.** Диагностика изолированного стеноза легочной артерии достаточно проста. В подавляющем числе случаев правильное распознавание порока возможно на основе результатов общеклинического обследования. Решающими среди них являются грубый систолический шум и систолическое дрожание во втором — третьем межреберье слева от грудины, сочетающиеся с раздвоением II тона и ослаблением его легочного компонента. Вероятность порока увеличивается, если на ЭКГ регистрируются признаки перегрузки правого желудочка и предсердия. Выраженность последних может варьировать в широких пределах в зависимости от степени стеноза.

Диагноз оказывается бесспорным, если при рентгенологическом исследовании выявляются умеренное расширение правых отделов сердца и увеличение ствола легочной артерии при нормальном или даже несколько уменьшенном сосудистом рисунке легких. Последнее является одним из важнейших рентгенологических признаков порока. Абсолютные патогномоничные признаки порока, к которым относятся высокое систолическое давление в правом желудочке, градиент давления на уровне стеноза, нормальное насыщение крови кислородом в правых отделах сердца, можно

выявить при зондировании. Зондирование и ангиокардиография позволяют так же точно определить форму и уровень стеноза.

Лечение. Единственным методом лечения порока может быть хирургическое устранение стеноза.

Показания к хирургическому лечению определяются тяжестью течения порока и степенью нарушения гемодинамики. Операция безусловно показана больным с умеренным и более выраженным стенозом. В отношении более легкой степени — начального стеноза — существуют две точки зрения. Brock (1958), Edvards (1960) и некоторые другие рекомендуют ВЫПОЛНИТЬ операцию независимо от наличия субъективных проявлений порока, если давление в правом желудочке достигает 60—70 мм рт. ст. Согласно более распространенному мнению (В. И. Бураковский, 1961; Bjork, 1959; Husfeldt, 1959), риск операции в этой стадии недостаточно оправдан.

Подготовка больных к операции не включает каких-либо специфических мероприятий. В случаях, осложненных нарушением кровообращения, до операции необходимо провести интенсивную медикаментозную терапию сердечными гликозидами в течение 2—3 нед. Оптимальными условиями для выполнения операции у этого контингента больных следует считать уменьшение декомпенсации кровообращения хотя бы на один порядок (В. И. Бураковский, В. А. Бухарин, 1969).

Для устранения стеноза легочной артерии предложены два типа операции. Идея первого, закрытого метода операции принадлежит Doyen (1913). В дальнейшем он был детально разработан и успешно применен в клинической практике Sellors (1947) и Brock (1948). Ими были сконструированы специальные инструменты — вальвулотом и резектор, которые вводят в полость правого желудочка через прокол наружной его стенки. Далее инструменты подводят к месту стеноза под контролем пальпации снаружи. Клапанный стеноз рассекают выдвижными ножами вальвулотома, а неп-фундибулярный — иссекают выкусывающими поверхностями резектора. Впоследствии было предложено много модификаций инструментов и технических приемов выполнения операции (Sondergaard, 1952; Glover, 1952; Dubost, 1954; и др.). Операция имела широкое признание. В нашей стране ее впервые выполнил А. В. Гуляев в 1952 г.

Летальность после закрытой вальвулотомии относительно небольшая — от 1 до 5%. Однако изучение отдаленных результатов показало недостаточную эффективность операции (В. И. Пипия, 1967; Bing, 1954; Lillehei, 1956; В. И. Пипия, 1967). Устранение стеноза по закрытой методике в большинстве случаев оказывалось неполным, и давление в желудочке снижалось в среднем на 25—50% исходной величины. В настоящее время эти операции практически не применяются или выполняются некоторыми хирургами лишь у очень тяжело больных, состояние которых не позволяет проводить операцию на «открытом» сердце.

Подлинно радикальное лечение порока стало возможным лишь после разработки методов безопасного выключения сердца из кровообращения. Основоположителем этого второго метода операции является Varco, который в 1951 г. произвел рассечение стеноза клапана по комиссурам под контролем зрения на выключенном из кровообращения сердце. Для улучшения условий выключения сердца Swan (1953) стал применять гипотермию, а Lillehei (1957) —экстракорпоральное кровообращение.

Первую операцию в условиях гипотермии в нашей стране выполнил В. И. Бураковский, и с тех пор она стала методом выбора для коррекции клапанного стеноза (А. А. Вишневский, П. А. Куприянов, Б. А. Королев, Е. Н. Мешалкин и др.). В других учреждениях (Б. В. Петровский, Н. М. Амосов, А. П. Колесов) такие операции выполняются в условиях искусственного кровообращения.

Техника операции. Помимо различия в методе выключения сердца, операция выполняется однотипно. Доступ — срединная продольная



стернотомия. После подготовки и выключения сердца продольно вскрывают легочную артерию. Клапанную диафрагму зажимами подтягивают в рану и скальпелем или ножницами по комиссурам рассекают стеноз.

При устранении инфундибулярного стеноза использование искусственного кровообращения обязательно, так как внутрисердечный этап операции более продолжителен. Доступ к стенозу осуществляется через продольный или поперечный разрез передней стенки правого желудочка. Фиброзная и мышечная ткань стеноза иссекается с таким расчетом, чтобы канал инфундибулярного отдела имел диаметр не менее 1,5—2 см.

Операции по поводу подклапанного стеноза также производят в условиях искусственного кровообращения. Легочную артерию над местом сужения продольно рассекают и ее просвет увеличивают путем подшивания к краям разреза заплаты овальной формы из синтетической ткани или аутоперикарда.

**Результаты и прогноз.** Летальность после открытых операций невелика— от 1 до 3%. Полное, объективно контролируемое устранение стеноза обеспечивает получение хороших функциональных результатов. Исключение составляет лишь группа больных с неправильно развитыми или резко деформированными клапанами. После устранения стеноза в этих случаях может возникнуть умеренная и, как правило, компенсированная недостаточность клапанов легочной артерии.

### ВРОЖДЕННЫЙ СТЕНОЗ УСТЬЯ АОРТЫ

Врожденный стеноз устья аорты представляет собой порок, который характеризуется наличием препятствия на пути оттока крови из левого желудочка в аорту.

Объединение в одну группу ряда пороков сердца, при которых препятствие может располагаться на различных уровнях, целесообразно потому, что они имеют единый тип нарушения гемодинамики и очень схожую клиническую картину.

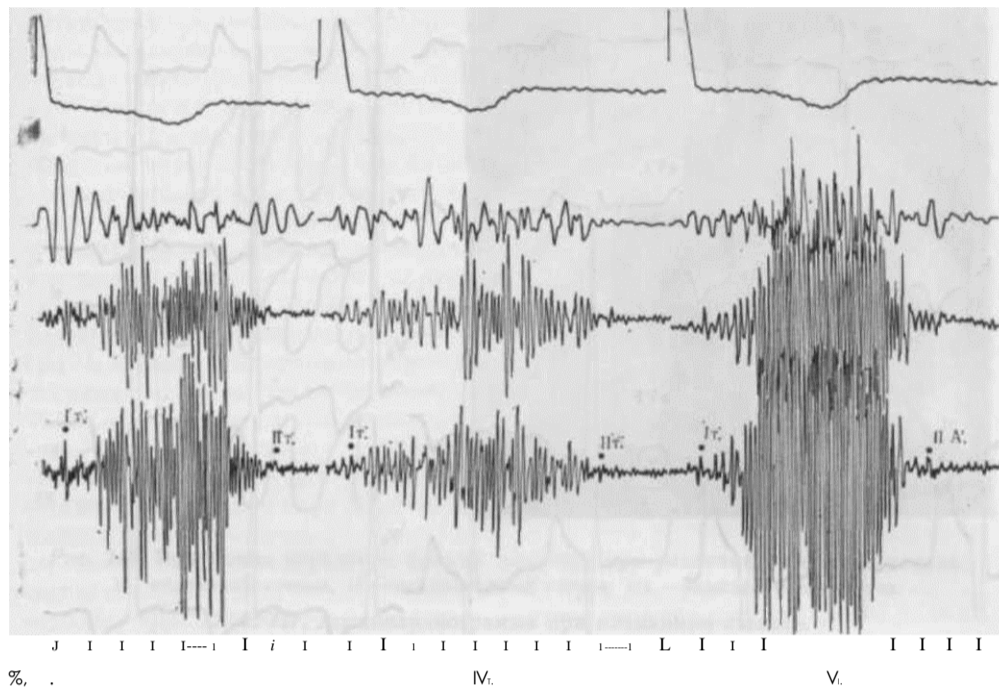
Среди всех врожденных пороков стеноз устья аорты встречается относительно редко и, по данным различных авторов, его частота не превышает 1-10% (М. Н. Люде, 1960; Abbott, 1936; Swan, 1958).

**Анатомия.** Основным анатомическим субстратом порока является препятствие на пути крови из желудочка в аорту. Наиболее частой его формой бывает клапанный стеноз (первый вид стеноза), образующийся вследствие сращения створок клапана по комиссурам. Степень морфологической деформации может быть настолько велика, что клапан представляет собой воронку с отверстием на вершине, а комиссуры и створки клапана не дифференцируются. Величина отверстия также варьирует в (широких пределах. Нередко при клапанном стенозе клапан аорты может состоять всего из двух створок (Cooley, 1965; Mulder, 1968), при этом комиссуры имеют передне-заднее направление.

При расположении препятствия ниже фиброзного кольца (второй вид стеноза) оно обычно бывает представлено патологически утолщенным эндокардом, имеющим вид фиброзного полукольца (Morrow, 1961). Фиброзная ткань полукольца достаточно прочна, имеет толщину 2—5 мм и может быть различно удалена от клапанов аорты.

В некоторых случаях в процесс вовлекается эндокард выводного отдела желудочка и аортальная створка митрального клапана.

Третий вид стеноза, носящий название подклапанного, располагается в области восходящей аорты. Степозирование происходит за счет образования полулунной мембраны внутри просвета аорты или циркулярного сужения самого сосуда (Hatajama, 1957; Deme, 1958). Одной из разновидностей этого варианта стеноза является гипоплазия аорты, по как изолированный порок гипоплазия аорты практически не встречается и чаще является состав-



**Рис. 114.** Фонокардиограммы при клапанном стенозе аорты.

ной частью другого, очень редко встречающегося порока, называющегося «гипоплазия левого сердца». При всех формах стеноза значительно увеличивается левый желудочек за счет гипертрофии его стенок.

**Гемодинамика.** Нарушение гемодинамики при пороке определяется наличием препятствия току крови. Для преодоления сопротивления стеноза и поддержания удовлетворительного кровотока в большом круге кровообращения левый желудочек выполняет повышенную работу, вследствие чего систолическое давление намного превышает нормальные величины.

Повышение систолического давления является основным фактором, компенсирующим нарушение гемодинамики, однако и оно не может обеспечить нормальный уровень в аорте, который у этих больных обычно умеренно снижен или находится на нижней границе нормы.

Прохождение крови через суженный участок в области стеноза приводит к линейному ускорению потока, что объясняет звуковую симптоматику порока. Пройдя уровень стеноза и попадая в полость с более низким давлением, поток крови приобретает турбулентный характер. Воздействие его на стенку аорты приводит к дегенеративным изменениям эластического каркаса с последующим развитием «постстенотического» расширения в области восходящей аорты. Расширение аорты обычно наблюдается при клапанном или подклапанном стенозе, когда стенозирующая мембрана располагается непосредственно под устьем аорты.

**Клиника и диагностика.** Клиническая картина заболевания в основном определяется степенью выраженности стеноза. Большинство исследователей (Wiggers, 1954; Gorlin, 1956) считают, что первые клинические проявления порока возникают, когда сужение просвета аорты превышает 10—20% должной величины. В случаях умеренного стеноза клинические проявления заболевания развиваются постепенно и весь симптомокомплекс порока проявляется лишь в школьном возрасте. При резких стенозах заболевание носит «злокачественный» характер и приводит к смерти больных нередко в раннем детском возрасте.

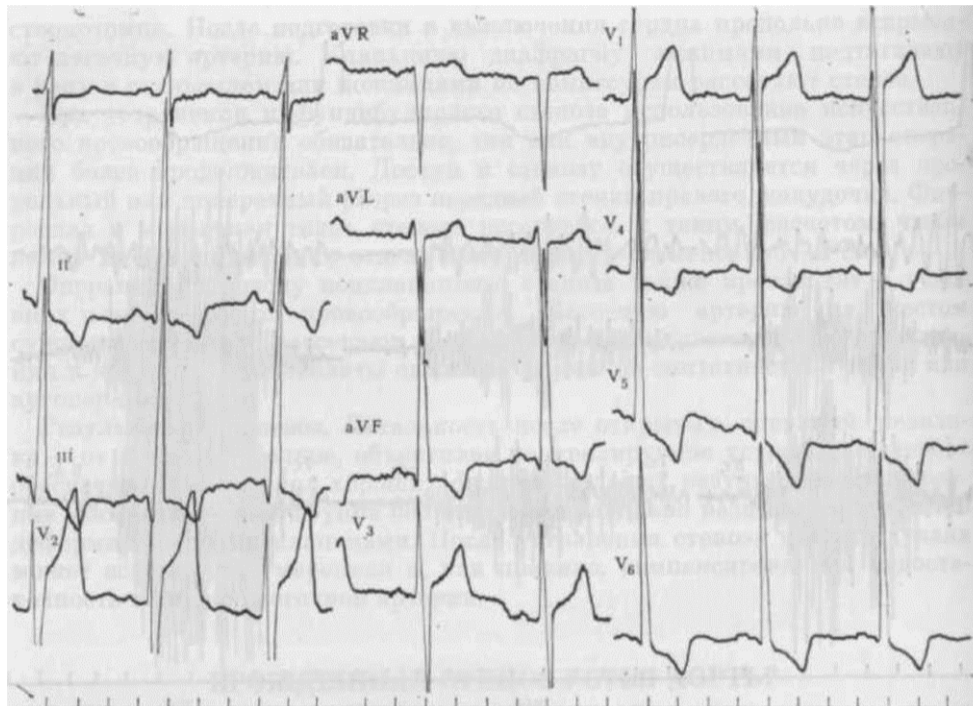


Рис. 115. Электрокардиограмма при клапанном стенозе аорты.

Наиболее патогномичными субъективными признаками порока следует считать жалобы на головные боли, головокружение, обморочные состояния, боли в области сердца, т. е. разнообразные проявления дефицита церебрального и коронарного кровотока.

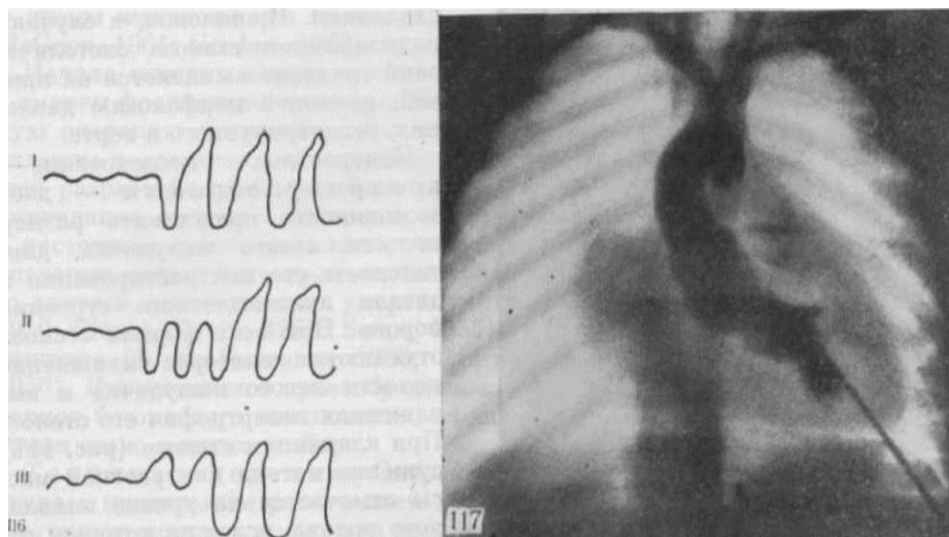
При осмотре больного нередко удается отметить пульсацию в яремной ямке и интенисионный (верхушечный толчок в пятом — шестом межреберье слева от грудины. Над основанием сердца и в яремной ямке всегда определяется систолическое дрожание. Границы сердца увеличены влево, но до наступления явлений нарушения кровообращения изменения их незначительны.

При аускультации выявляется грубый систолический шум скребущего характера. Шум лучше всего прослушивается на основании сердца и над аортой в яремной ямке. Он хорошо проводится на сосуды шеи (рис. 114). Тоны сердца отчетливые; более чем у половины больных с клапанным стенозом на фонограммах отмечается отсутствие или ослабление аортального компонента II тона.

На ощупании интенисионности и локализации гаушкга максимального звучания шума трудно установить форму стеноза. Однако прослушивание шума в третьем — четвертом межреберье может ориентировать на наличие подклапанного стеноза, а изменение II тона — на стеноз на уровне клапана.

Одним из характерных признаков порока является умеренная артериальная гипотония с резким уменьшением пульсового давления, которое может равняться всего 10—20 мм рт. ст.

Изменения электрокардиограммы, не отражающие специфичности порока, показывают лишь степень гипертрофии левого сердца, поэтому они варьируют в широких пределах. Электрическая ось сердца может быть нормально! или отклоняться влево. В грудных отведениях всегда выражены признаки перегрузки левого желудочка (высокие зубцы



**Рис. 116.** Изменение характера кривой давления при различных формах стеноза. I —клапанный стеноз; II — подклапанный стеноз; III—надклапанный стеноз.

**Рис. 117.** Ангиокардиограмма при клапанном стенозе.

R в отведениях V5—Ve, глубокие зубцы S в отведениях Vi—V3) и JteBOtro предсердия (расширение зубца P в I — отведении и двухфазность зубца P в отведении Vi (рис. 116).

Наиболее характерным рентгенологическим признаком стеноза аорты является увеличение размеров левого желудочка и восходящей аорты. В прямой проекции отмечается увеличение поперечника сердечной тени влево, талия становится более выраженной. Во второй косой проекции дуга левого желудочка значительно выступает кзади и имеет крутую кривизну, что свидетельствует о его гипертрофии. Вторым весьма существенным признаком служит состояние восходящей аорты, которая при клапанном стенозе всегда, а при подклапальном стенозе в значительном числе случаев бывает расширенной. В прямой проекции тень сосудистого пучка расширяется вправо, а во втором косом положении расширение аорты определяется по ее переднему контуру. Дуга и нисходящая аорта, как правило, остаются без изменений.

При лийклайаншом стенозе и гипоплазии аорты тень сосудистого пучка остается нормальной или даже суженной.

Наиболее достоверные и прямые признаки порока возможно получить при измерении давления в левом желудочке и аорте и на основании а-м-г и о-к-а-р-д-и-о-г-р-а-ф-и-ч-е-с-к-о-г-о исследования. Основным методом диагностики при аортальном стенозе является чрескожная пункция левого желудочка. Через иглу, введенную в полость левого желудочка, проводят специальный катетер, посредством которого измеряют давление в аорте и желудочке. Неоспоримым признаком порока служит установление градиента систолического давления между этими отделами сердца. Величина его может быть различной, в наиболее тяжелых случаях он может достигать 100 мм рт. ст. и более. Изменение характера кривой давления в момент прохождения зондом места стеноза позволяет установить его форму (рис. 116).

Для клапанного стеноза характерен резкий перепад систолического давления на границе между желудочком и аортой. При подклапальном стенозе также отмечается систолический перепад давления, однако он происходит на участке кривой с низким, характерным для желудочка диастолическим

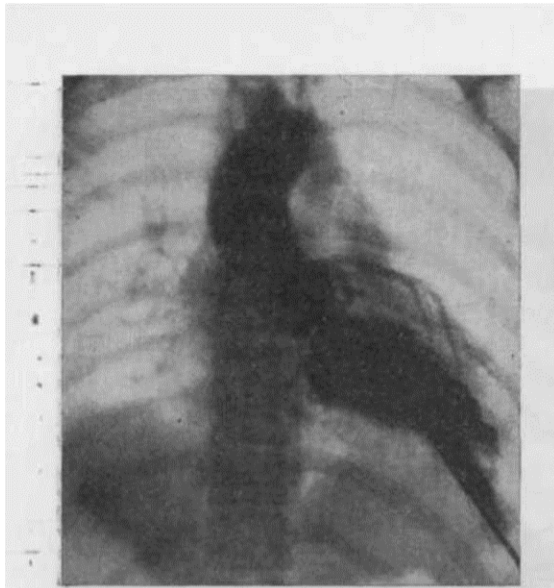


Рис. 118. Ангиокардиограмма при подклапанном стенозе.

давлением. И, наконец, в случаях надклапанного стеноза систолический градиент выявляется на кривой, имеющей морфологию давления, регистрируемого в аорте.

Контрастное исследование — вентрикулография — дает возможность представить размер полости левого желудочка, длительность его контрастирования и детали анатомического строения порока. При всех формах стеноза отмечаются некоторое уменьшение полости левого желудочка и выраженная гипертрофия его стенок. При клапанном стенозе (рис. 117) сужение потока контрастной массы отмечается на уровне клапанного кольца, вслед за которым отмечается расширение восходящей аорты. Подклапанный стеноз на ангиограммах (рис. 118) имеет вид аортальных синусов, а при надкла-

панном стенозе оно расположено ниже места отхождения коронарных сосудов.

Диагностика. Диагностика врожденного стеноза аорты не представляет трудностей, так как, используя даже обычные клинические методы исследования, можно выявить целый ряд достоверных диагностических признаков, совокупность которых позволяет правильно диагностировать порок.

Наиболее характерными среди них являются жалобы больного с врожденным пороком на головные боли, повторяющиеся обморочные состояния, систолическое дрожание и грубый систолический шум, определяемый над

аортой. Диагностика аортального стеноза подтверждается выявлением гипертрофии левого желудочка по данным электрокардиографического и рентгенологического исследований. Наиболее достоверные признаки порока возможно получить при применении рентгенологических методов исследования, особенная ценность которых состоит в том, что они позволяют дифференцировать различные анатомические формы (порока).

Лечение. Единственным радикальным методом лечения порока может быть только устранение стеноза, однако операция сопряжена с рядом возможных осложнений и поэтому показания к ней определяют достаточно осторожно. Большинство хирургов считают, что риск операции оправдан лишь у больных с выраженной клинической картиной заболевания, что обычно отмечается при наличии градиента давления между аортой

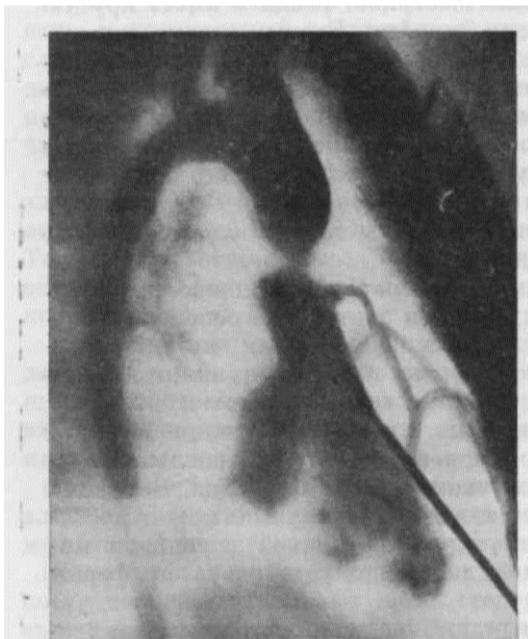


Рис. 119. Ангиокардиограмма при надклапанном стенозе.

и лавым желудочком в 50 мм рт. ст. и более (В. И. Бураковстей, 1961; McGoop, 1961; Gordon, 1962).

Начало истории хирургического лечения аортального стеноза связано с именем французского хирурга Tuftier, который в 1913 г. произвел успешную операцию устранения клапанного стеноза путем расширения устья пальцем через инвагинированную переднюю стенку аорты. При дальнейшей разработке проблемы было предложено много вариантов операции ликвидации стеноза с помощью специальных расширителей, но все они в настоящее время оставлены, так как по-настоящему корригирующая операция может быть произведена только под контролем зрения. Для этого вначале использовали умеренную гипотермию (В. И. Бураковский, 1959; Cloves, Nevill, 1955; Swan, 1955), а затем и искусственное кровообращение (Г. М. Соловьев, 1960; Morrow, 1958; Kirklin, 1961; Lillehei, 1956). Искусственное кровообращение, обеспечивающее более длительный период безопасного выключения сердца из кровообращения, в настоящее время стало методом выбора.

**Техника операции.** Операцию выполняют путем срединного доступа с продольным рассечением грудины. После выделения и взятия в турникет аорты и полых вен подключают аппарат искусственного кровообращения. Аорту пережимают и ее просвет вскрывают косым разрезом по передней и правой боковой стенкам. При клапанном стенозе операция заключается в рассечении сросшихся створок клапана строго по комиссурам. В редких случаях, когда порок осложняется кальцификацией створок или створки настолько грубо изменены, что после разделения комиссур запирающая функция клапана не восстанавливается, створки иссекают и на их место имплантируют протез.

При подклапанных стенозах мембрану, располагающуюся ниже фиброзного кольца, захватывают зажимами и иссекают по всему периметру ее основания.

Для устранения надклапанного стеноза аорту вскрывают продольным разрезом по передней поверхности. Имеющуюся в просвете аорты мембрану иссекают, и диаметр сосуда дополнительно расширяют за счет вшивания синтетической заплаты в разрез его стенки.

Для выполнения всех этих операций обычно требуется 10—20 мин, поэтому их возможно проводить без перфузии коронарных синусов.

**Результаты и прогноз.** Послеоперационная летальность еще остается достаточно высокой [до 10%, по McGoop (1961), Lillehei (1962) и др.], но по мере совершенствования искусственного кровообращения и хирургической техники она продолжает снижаться.

Отдаленные результаты хирургического лечения аортального стеноза вполне благоприятны. Основной причиной неудовлетворительных результатов является недостаточность аортального клапана, которая встречается в 10—15% случаев после устранения клапанного стеноза.

## КОАРКТАЦИЯ АОРТЫ

Коарктацией аорты называется врожденный порок, характеризующийся сужением или облитерацией просвета аорты на ограниченном участке. Чаще всего сужение локализуется в области дистального колена дуги аорты в промежутке между устьем левой подключичной артерии и началом нисходящей аорты.

Сужение можно наблюдать и в любом другом отделе дуги или грудном и брюшном отделах аорты. Но такие варианты порока встречаются крайне редко, из-за чего их даже называют атипичными.

Впервые коарктация аорты была описана в 1760 г. Morgagni. Наиболее полное анатомическое описание порока было проведено Varie в 1886 г. Основоположником клинического изучения коарктации аорты по праву

следует считать Bonnett, который в 1903 г. на основании 160 случаев не только описал клиническую картину заболевания, но и предложил первую классификацию, разделив коарктацию на «детский» и «взрослый» типы. В настоящее время благодаря работам А. Н. Бакулева, Е. Н. Ме-шалкина (1955), Б. В. Петровского (1960), А. В. Покровского (1966), Ю. Е. Березова (1967), Grafoord (1945), Gross (1945), Adams (1955), Becki (1955) и др. патология достаточно хорошо изучена и результаты исследовательской работы нашли самое широкое клиническое применение. Это особенно важно, так как коарктация аорты является достаточно распространенным пороком. По данным Н. К. Галайкина (1959), коарктация аорты встречающаяся среди других врожденных пороков примерно в 2% слу-чаш, а по наблюдениям Gasul (1956) — в 5,5%.

**Анатомия.** Основным анатомическим субстратом порока является сужение просвета аорты, которое чаще всего происходит в области ее перешейка, т. е. в разделе нисходящей аорты между IV—VI грудными позвонками. В определении порока безусловное значение принадлежит также и степени сужения, так как перешеек аорты, т. е. отрезок ее между левой подключичной артерией и артериальной связкой, даже в норме всегда бывает несколько уже прилегающих отделов. Но это сужение, как правило, незначительно, не имеет гемодинамического значения и поэтому не может рассматриваться как порок.

Морфологические предпосылки изменения гемодинамики, характерные для коарктации аорты, возникают лишь тогда, когда просвет аорты оказывается суженным более чем на одну треть (Pechholz, 1958). Обычно же просвет аорты бывает значительно меньших размеров или отсутствует вообще. Также вариабельна и форма сужения, которая в одних случаях бывает обусловлена наличием мембраны в просвете аорты, а в других — сужением самого сосуда на большем или меньшем по протяженности участке. В месте сужения стенка аорты утолщена, отмечается различной степени рубцовое перерождение ее. Помимо формы сужения, определенное значение имеет расположение сужения по отношению к левой подключичной артерии. В одних случаях прстенотический участок имеет достаточную длину, а в других — коарктация располагается непосредственно у места отхождения подключичной артерии от дуги аорты. Последний вариант особенно неблагоприятен, так как во время операции приходится пережимать подключичную артерию, что обуславливает выключение из кровообращения значительной части коллатералей.

Более редкими вариантами порока являются случаи коарктации аорты проксимальнее (в области дуги) или дистальнее перешейка (нисходящая грудная или брюшная аорта). В литературе имеются сообщения о нескольких коарктациях, расположенных на различных уровнях.

Диаметр аорты, непосредственно прилегающий к месту коарктации, обычно бывает расширенным. Иногда это расширение приобретает форму аневризмы. У больных с коарктацией аорты очень рано развивается атеро-склеротическое перерождение стенки аорты, вследствие чего она становится чрезвычайно хрупкой.

Среди вторичных изменений сосудистой системы при этом пороке отмечается выраженное развитие коллатеральных связей между сосудами, начинающихся выше и ниже уривня сужения. В большинстве случаев бывают значительно расширены левая подключичная, маммарные и межреберные артерии. Кроме просвета, увеличивается их длина, и они имеют извитой ход. Расширение межреберных артерий нередко достигает такой степени, что они вызывают изменения по типу узурации нижнего края ребер. Большое число коллатеральных сосудов наблюдается также в мышечных слоях грудной стенки и подкожной клетчатке.

**Гемодинамика.** Характер изменения гемодинамики при коарктации аорты зависит от уровня, степени выраженности препятствия кровотока в аорту и развития сети коллатеральных сосудов.

Самым существенным фактором нарушения кровообращения является различие режимов артериального давления в верхней и нижней половине тела.

При наличии выраженной **коарктации** аорты артериальное давление **проксимальнее** места сужения значительно повышается. Патогенез гипертонии, несмотря на, казалось бы, очевидную анатомическую причину, достаточно сложен и еще не полностью изучен. Безусловно, механическое препятствие, обусловленное коарктацией, имеет главное значение в патогенезе развития гипертонии. Это подтверждается и тем, что имеется определенный параллелизм между величиной артериального давления и степенью сужения просвета аорты. Помимо этого, Freidman (1941), Gold-berger (1958) полагают, что на возникновение гипертонии определенное **влияние** оказывает **и** «поперечный фактор», проявление которого, возможно, обуславливается снижением пульсаторного кровотока в почечной артерии.

В противоположность артериальной гипертонии в верхней половине тела, ниже уровня коарктации, всегда наблюдается значительное его снижение. При этом, однако, не наступает сколько-нибудь выраженной ишемии, так как в силу выраженности коллатералей по своему объему кровотока приближается к должному.

**Клиника и диагностика.** Клиническая картина заболевания достаточно характерна, и диагностика порока обычно возможна при использовании обычных клинических методов исследования.

Основной комплекс жалоб определяется характером нарушения гемодинамики. Как и все больные с артериальной гипертонией, больные с коарктацией аорты жалуются на частые приступы головных болей, в юношеском возрасте их начинают беспокоить и боли в области сердца, одышка при физической нагрузке. Почти треть больных жалуются на быструю утомляемость **нижних** конечностей, боли в икроножных мышцах при ходьбе. Однако значительное число больных, особенно дети, долгое время чувствуют себя хорошо и длительное время ни на что не жалуются.

По своему физическому развитию больные с коарктацией аорты нормостеничны, хотя в их внешнем виде нередко удается установить некоторую особенность: пропорционально хорошо развитый плечевой пояс в сравнении с умеренным недоразвитием нижней половины тела.

Наиболее ценные диагностические данные выявляются при обследовании сердечно-сосудистой системы. Во-первых, нередко удается отметить усиленную пульсацию сонных артерий. Кардинальным признаком порока служит различие пульсации **и** артериального давления, определяемых на руках **и** ногах. На руках пульс высокого наполнения, **и** при измерении артериального давления определяется гипертония с большим пульсовым давлением. Систолическое давление может достигать больших величин, нередко даже у детей оно равняется 150—200 мм рт. ст. Пульсация же сосудов на ногах резко снижена или не определяется совсем. Объективную регистрацию соотношения величины пульсации сосудов на верхних и нижних конечностях дает осциллография.

Границы сердца обычно бывают умеренно расширены влево. Отчетливо определяется разлитой верхушечный толчок. Аускультативная картина порока многокомпонентна. Над основанием сердца и еще более отчетливо **в** межлопаточной области слева от позвоночника выслушивается систолический шум, происхождение которого связано с турбулентностью потока крови, идущего через сужение аорты. Помимо этого, над грудной клеткой, особенно в подмышечных областях, прослушивается нежный систолический шум, возникающий в коллатеральных сосудах.

При электрокардиографическом исследовании выявляются признаки гипертрофии и перегрузки левого желудочка. Степень их выраженности различна и зависит как от степени сужения, так и от длительности существования порока. У детей обычно регистрируется нормальное положение электрической оси сердца **и** высокие зубцы **R** в левых



грудных отведениях. У взрослых больных наряду с возрастанием электрокардиографических признаков перегрузки левого желудочка изменяется и направление оси, с резким отклонением ее влево.

Рентгенологическое исследование выявляет ряд закономерностей конфигурации сердечно-сосудистой тени. Во-первых, отмечается различной степени выраженности увеличение тени левого желудочка. Контур левого желудочка удлиннен, верхушка закруглена и приподнята над диафрагмой. Расширена и тень сосудистого пучка, особенно отчетливо выбухает первая левая дуга. У ряда больных ниже контура дуги аорты выявляется 'зашадавание, соответствующее месту перехода дунта в нисходящую аорту с последующим расширением тени за счет постстенотического расширения аорты. Этот признак «двойного колена аорты» или буквы «3» достаточно патогномоничен, но бывает выраженным лишь в случаях коарктации с сохраненным просветом аорты.

Убедительным, но уже кошенным признаком «порока является узуранмя" нижних краев ребер. Чаще всего узурны выражены по нижним контурам III - V IH ребер.

Наиболее достоверные признаки порока, можно получить при проведении катетеризации и аортографии. Проведение зонда через сонную или плечевую артерию в аорту дает возможность регистрировать величину и уровень перепада давления. Для проведения аортографии предложено несколько способов. Контрастное вещество можно вводить путем пункции левого желудочка в какую-либо крупную артерию верхней половины тела или же через зонд, проведенный ретроградным путем выше места сужения через бедренную артерию. Сравнение этих методов убеждает, что наиболее безопасным и эффективным методом выполнения аортографии мгшяжкп все же <sup>1</sup>проведение зонда (через подмышечную артерию).

У детей удается получить четкую аортографию и три 'проведении 'венозной ангиографии, еши делать рентгеновские снимки IV фазе лево-граммы.

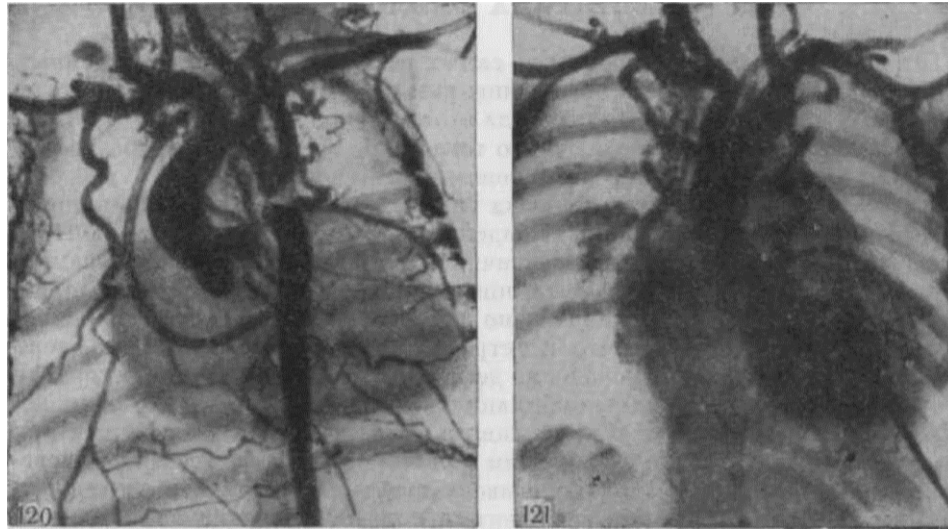
На хорошо выполненных аортограммах как в передне-боковой, так и в боковой проекциях удается видеть уровень и степень коарктации, состояние пре- и постстенотического участка аорты и большое число мощных коллатеральных сосудов (рис. 120).

При атрезии аорты контрастное вещество не проходит через суженный участок, а контрастирование дистальных участков аорты происходит через коллатерали, которые в этих случаях бывают особенно выраженными (рис. 121).

Диагностика. Диагностика коарктации аорты обычно не вызывает затруднений. При наличии жалоб, характеризующих артериальную гипертонию, обнаружение различия в интенсивности пульсации и величины артериального давления на руках и ногах почти всегда дает право ставить диагноз коарктации аорты.

Дополнительные (признаки порока можно обнаружить, проводя рентгенологическое и осниллографическое обследование. Диагностика порока неоЮпоримо Дополняется аортографией.

Лечение. Единственным эффективным методом лечения порока является операция. Со времени выполнения первой успешной операции Crafoord в 1944 г. ее хирургическая техника значительно усовершенствовалась и сама операция стала ординарным явлением в кардиохирургии. Поэтому показания к хирургическому лечению сейчас ставят достаточно широко и зависят они от выраженности клинической картины порока. Исключение составляют лишь дети раннего возраста, так как нет абсолютных доказательств возможности увеличения просвета наложенного анастомоза по мере роста организма и поэтому не может быть исключена необходимость повторной операции в будущем. В силу этого операцию у детей раннего возраста предпринимают в особо тяжелых случаях коарктации, сопровождающихся нарушением кровообращения и общим тяжелым состоянием.



*Рис. 120.* Аортограмма при коарктации аорты с сохраняющейся проходимостью си-суда в месте сужения. *Рис. 121.* Аортограмма при полном перерыве просвета аорты в месте коарктации.

Оптимальным возрастом для операции, очевидно, является возраст 7—15 лет, когда уже складываются анатомические условия, позволяющие наложить достаточно широкий анастомоз. Отдаление сроков операции нецелесообразно, потому что порок приводит к раннему развитию атеросклеротических изменений в аорте и сосудах, отходящих от нее проксимальнее места сужения.

Для лечения порока предложено несколько типов операций, однако проверку временем по существу выдержали лишь две: резекция суженного участка аорты с наложением анастомоза конец в конец (Stafoord, 1944) и замещение резецированного участка аорты трансплантатом. Впервые последний вариант был выполнен Gross в 1951 г. В качестве трансплантата вначале использовали гомоаорту, а в настоящее время — синтетические сосудистые протезы.

**Техника операции.** Операцию выполняют задне-боковым доступом в четвертом межреберье слева. Проведение торакотомии из-за большого числа коллатеральных сосудов требует особой тщательности в осуществлении гемостаза. После вскрытия грудной полости и смещения легкого производят выделение аорты. Для обеспечения безопасности аорты выделяют на значительном протяжении по обе стороны от места сужения и берут на держалки. Выделяют и лигируют артериальную связку и первые две пары межреберных артерий. Широкая мобилизация аорты делают ее более подвижной и позволяет после резекции коарктации сблизить концы сосуда и наложить анастомоз. На время резекции и наложения анастомоза аорту пережимают специальными Г-образными зажимами или зажимом Сатин-ского. В тех случаях, когда сужение наблюдается на значительном протяжении и сопоставление концов аорты невозможно без натяжения, дефект замещают синтетическим протезом соответствующего диаметра. При выполнении операции обоих типов анастомоз накладывают обвивным швом. У детей для обеспечения условий роста сосуда анастомоз лучше накладывать отдельными П-образными швами. Плевральную полость закрывают, оставляя дренаж.

**Результат.** Летальность при хирургическом лечении коарктации аорты в настоящее время не превышает 5—10% и встречается в основном у детей раннего возраста.

## ТЕТРАДА ФАЛЛО

Тетрада Фалло является одним из самых распространенных врожденных пороков сердца. Его частота, по сообщениям различных авторов, варьирует в широких пределах. Abbott встретила этот порок в 14% случаев. И. Лнтт-манн, Mannheim и др. считают, что тетраду Фалло наблюдают более чем в 50—70% среди цианотических врожденных пороков сердца. Такое различие в определении частоты порока зависит от многих причин: направленности клиники в изучении врожденных пороков, возрастного контингента больных и, наконец, от различия взглядов на определение самого порока. Действительно, с момента описания порока Fallot в 1888 г. представление о его сущности значительно изменилось. Большинство современных кардиологов считают, что к тетраде Фалло следует относить врожденные пороки сердца, включающие дефект межжелудочковой перегородки и стеноз легочной артерии, комбинация которых обуславливает одинаковую величину систолического давления в правом и левом желудочках при сниженном или нормальном давлении и объеме кровотока в легочной артерии. Такое определение порока позволяет объединить в единую группу независимо от эмбриогенеза врожденные пороки, имеющие прищипаль-ную схожесть в анатомическом строении и требованиях, предъявляемые к их хирургической коррекции.

Однако в силу различной выраженности стеноза клинически заболевание протекает с неодинаковой степенью гипоксемии и цианоза. На основании этого признака тетраду Фалло в настоящее время разделяют на три группы: цианотическая, бледная и промежуточная, при которой цианоз **появляется** лишь при физической нагрузке.

Анатомия. Патологическая анатомия тетрады Фалло изучена достаточно полно (А. Н. Бакулев, Е. Н. Мешалкин, 1955; Л. Д. Крымский, 1965; В. А. Бухарин, 1967; Fallot, 1888; Abbott, 1936; Taussig, 1947; Donzelot, 1949, и др.).

По своему анатомическому строению порок относится к наиболее сложным, и внутрисердечная патология складывается по крайней мере из четырех компонентов: стеноза выводного отдела правого желудочка или клапанов легочной артерии, дефекта межжелудочковой перегородки, дэкстро-позиции аорты и гипертрофии миокарда правого желудочка. Многообразие анатомических вариантов порока умножается еще и возможностью сочетания его с другими аномалиями и различием числового соотношения основных составных частей. Но не все анатомические пороки имеют одинаковое значение в становлении типа нарушения гемодинамики и клинической картины порока. Наиболее важными среди них являются стеноз и дефект межжелудочковой перегородки.

Анатомические проявления стеноза выводного отдела правого желудочка — наиболее переменный признак. Он может быть одиночным и располагаться в выводном отделе правого желудочка или быть представленным в виде стеноза клапанов легочной артерии. Последний как единственное препятствие при тетраде Фалло встречается крайне редко (2—4%) и по своему строению может иметь две формы, которые наблюдаются при изолированном клапанном стенозе легочной артерии.

Сужение в области выводного отдела правого желудочка может быть представлено тремя формами: фиброзной мембраной, располагающейся в непосредственной близости от клапанов легочной артерии; сужением в результате гипертрофии наджелудочкового гребня и его ножек и, наконец, очень узким сечением на всем протяжении просвета канала выводного отдела вследствие гипертрофии всего выводного отдела (тубулярный стеноз). Все эти одиночные формы стеноза наблюдаются в 35—40% случаев тетрады Фалло, в остальных же препятствие на пути тока крови бывает представлено комбинацией клапанного и подклапанного стенозов (рис. 122). Среди них нередко встречаются еще более сложные формы

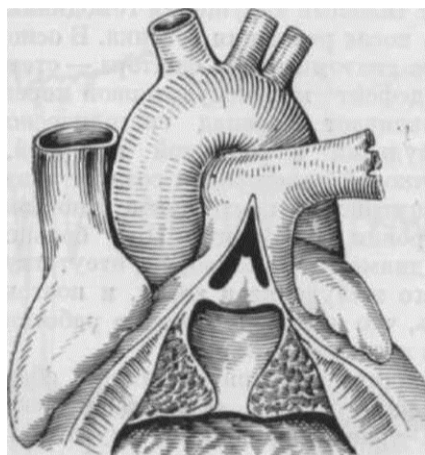


Рис. 122. Схема простого комбинированного стеноза.

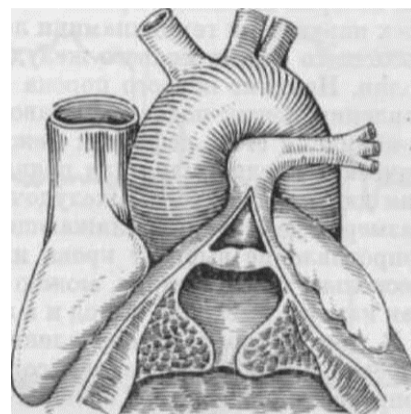


Рис. 123. Схема сложного комбинированного стеноза.

стеноза, когда к комбинации клапанного и подклапанного стеноза добавляется еще гипоплазия ствола и фиброзного кольца легочной артерии (рис. 123).

Дефект межжелудочковой перегородки, являющийся вторым обязательным и существенным фактором, определяющим нарушение гемодинамики, по своей анатомической характеристике более стереотипен. Дефект почти всегда имеет круглую форму, по своей площади приближается к устью аорты и располагается в верхней части межжелудочковой перегородки, занимая пространство от наджелудочкового гребня до фиброзного кольца трехстворчатого клапана (рис. 124). Верхней границей дефекта в зависимости от степени дактросозиции аорты служит либо аортальный клапан, либо его фиброзное кольцо. Важной топографической особенностью дефекта служит то обстоятельство, что общая ножка пучка Гиса проходит в толще его нижнего мышечного края и поэтому может быть повреждена при наложении швов во время коррекции порока.

Декстروпозиция устья аорты по отношению к плоскости межжелудочковой перегородки далеко не постоянный признак и встречается обычно у больных с гипоплазией аорты и выраженным «тубулярным» подклапанным стенозом.

Среди прочих анатомических изменений наибольшую выразительность имеет резкая гипертрофия миокарда правого желудочка. Толщина его стенки нередко достигает 10—15 мм. Из-за этого правый желудочек приобретает большие размеры, сердце ротируется влево. Левый желудочек, особенно у цианотических больных, имеет небольшие размеры и занимает заднее положение.

Почти во всех случаях тетрады Фалло отмечается значительное (развитие коллатеральной сосудистой сети средостения, по которой кровь из большого круга кровообращения поступает в легкие.

Гемодинамика. Особенности анатомического строения сердца

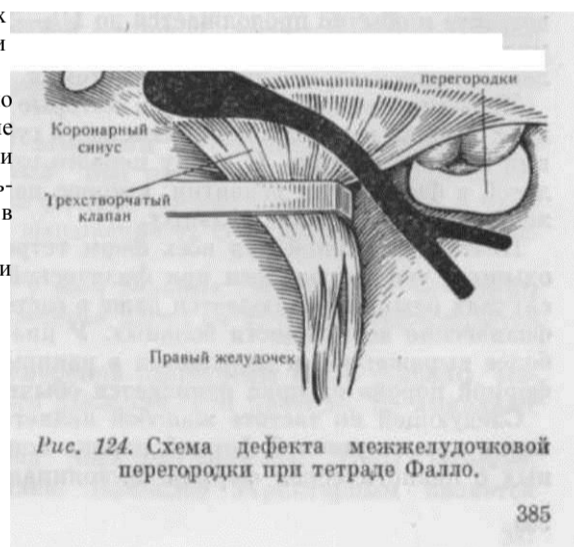


Рис. 124. Схема дефекта межжелудочковой перегородки при тетраде Фалло.

у больных с тетрадой Фалло определяют тяжелые нарушения гемодинамики, которые начинают проявляться сразу после рождения ребенка. В основе всех нарушений гемодинамики лежат два анатомических фактора — стеноз выходного отдела правого желудочка и дефект межжелудочковой перегородки. Наличие первого порока обуславливает перепад систолического давления между полостью правого желудочка и легочной артерией, а комбинация его с дефектом межжелудочковой перегородки создает анатомические предпосылки для появления внутрисердечного шунта и повышения давления в правом желудочке до уровня системного. При больших размерах дефекта, приближающегося к диаметру устья аорты, отсутствует сопротивление выбросу крови из правого желудочка в аорту, и поэтому, неюколко lсхематизируя, можно считать, что желудочки здраа работают, как камера, имеющая выход и в аорту, и легочную артерию.

В таких условиях направление и величина внутрисердечного сброса определяются соотношением сопротивления стеноза и периферического сопротивления сосудов большого круга кровообращения. В случаях выраженного стеноза, значительного превышающего сопротивление большого круга кровообращения, часть крови из правого желудочка шунтируется в аорту и возникает тип нарушения гемодинамики, присущий цианотиче-ской форме тетрады Фалло. Существование сброса венозной крови приводит к двум последствиям — возникновению гипоксемии из-за примеси венозной крови и обеднению МО малого круга кровообращения.

При бледной форме порока сопротивление стеноза несколько меньше **сопротивления большого круга** и этим обуславливается сброс артериальной крови. Но величина его из-за наличия стеноза не бывает большой, и поэтому давление в легочной артерии не превышает нормального.

Между этими полюсными по направлению сброса крови формами порока, существует промежуточный тип нарушения гемодинамики, характеризующийся динамичным равенством величин сопротивления на выдохе из обоих желудочков, что обуславливает двусторонний сброс. Возрастание гипок-семии и цианоза при физической нагрузке у таких больных, вероятно, объясняется снижением в этот момент сопротивления сосудов большого круга и возрастанием объема сброса венозной крови.

**Клиника и диагностика.** У новорожденных клиническое проявление заболевания в значительном числе наблюдений бывает минимальным и порок сердца в основном диагностируют лишь по наличию шума. Такое благополучное состояние больных в первые месяцы после рождения объясняется несколькими причинами: естественной полицитемией, сохранением функции открытого артериального протока, относительно небольшим со-противлением стеноза из-за очень небольшого объема ударного выброса.

Критический период развития заболевания начинается с 4—6-месячного' возраста и обычно продолжается до 172—2 лет, пока не приобретут максимального развития такие компенсаторные механизмы, как коллатеральное легочное кровообращение и полицитемия.

Первыми признаками порока, которые замечают родители, обычно бывает одышка и небольшая синюшность губ, кончиков пальцев при кормлении и крике ребенка. К концу первого года жизни выявляется отставание' детей в физическом развитии, которое наиболее выражено у наиболее тяжелых, цианотических больных.

Почти постоянной для всех форм тетрады Фалло является жалоба на одышку, усиливающуюся при физической нагрузке. В наиболее тяжелых случаях одышка наблюдается даже в состоянии покоя, резко ограничивает физические возможности больных. У цианотических больных она бывает более выраженной и появляется в раннем возрасте, У больных с бледной формой порока одышка появляется обычно в возрасте 4—6 лет.

Следующей по частоте жалобой является синюшность, которая у больных с промежуточной формой порока появляется при нагрузке, а у больных с цианотической формой постоянная. Через некоторое время после'

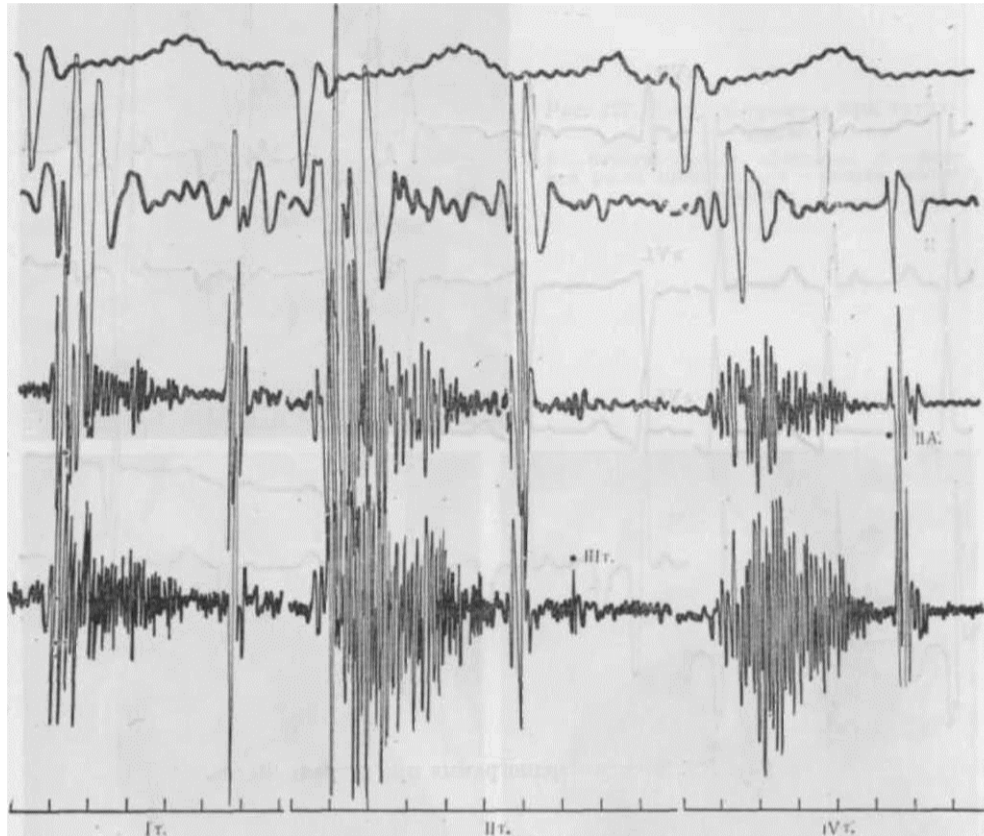


Рис. 125. Фонокардиограмма при тетраде Фалло,

появления цианоза у больных начинает развиваться характерная деформация концевых фаланг пальцев и ногтей, которые приобретают форму часовых стекол. Одним из самых грозных проявлений порока являются одышечно-цианотические приступы. У большинства больных приступы появляются в возрасте  $\frac{1}{2}$ —2 лет. Развитие приступа возможно вне связи с внешними причинами, но чаще он развивается вследствие физического или эмоционального напряжения и обуславливается временным наступлением спазма выходного отдела правого желудочка. Сам приступ характеризуется усилением цианоза, тяжелой одышкой и тахикардией, иногда потерей сознания. Во время приступа больной занимает вынужденное положение на корточках или ложится на бок с приведенными к животу ногами.

При осмотре больных наряду с заметным отставанием в физическом развитии удается установить целый ряд признаков, характеризующих степень гипоксии. К ним относится степень выраженности цианоза, деформации концевых фаланг пальцев, выраженность сети капилляров подкожной клетчатки.

При пальпации области сердца у всех больных независимо от формы порока во II—III межреберье слева от грудины определяется систолическое дрожание.

Перкуторные границы сердца умеренно расширены в обе стороны. Исследования пульса и артериального давления, как правило, не выявляют какой-либо специфики.

Аускультативная картина порока довольно типична. Тоны громкие, I тон на верхушке несколько усилен. Наиболее характерным является

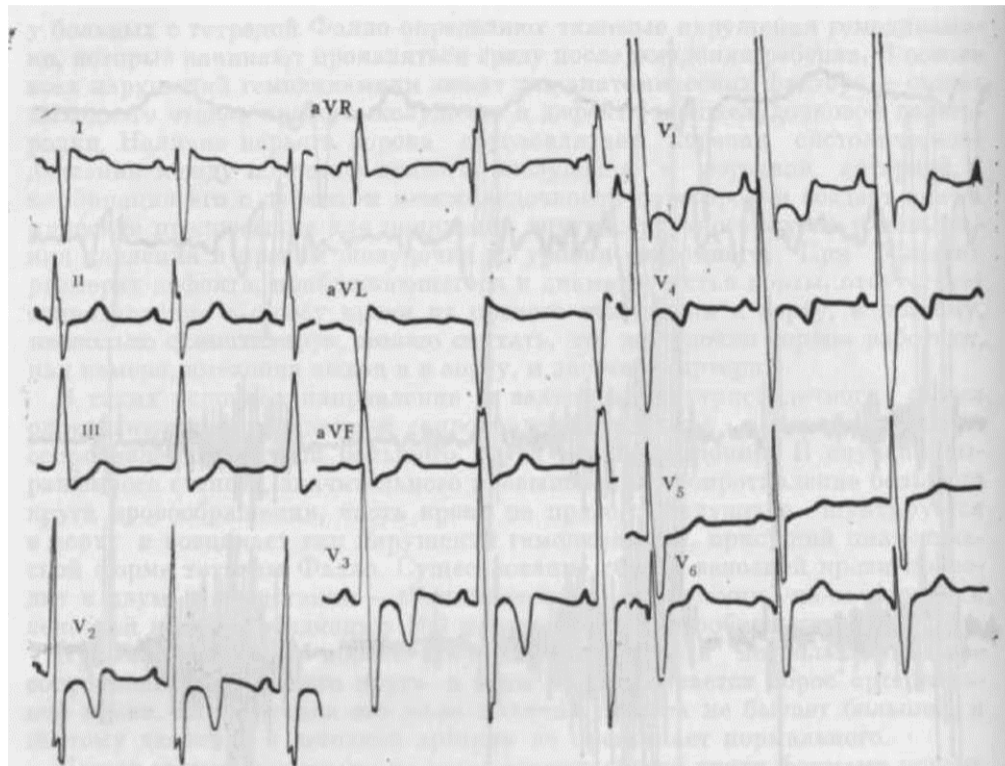


Рис. 126. Электрокардиограмма при тетраде Фалло.

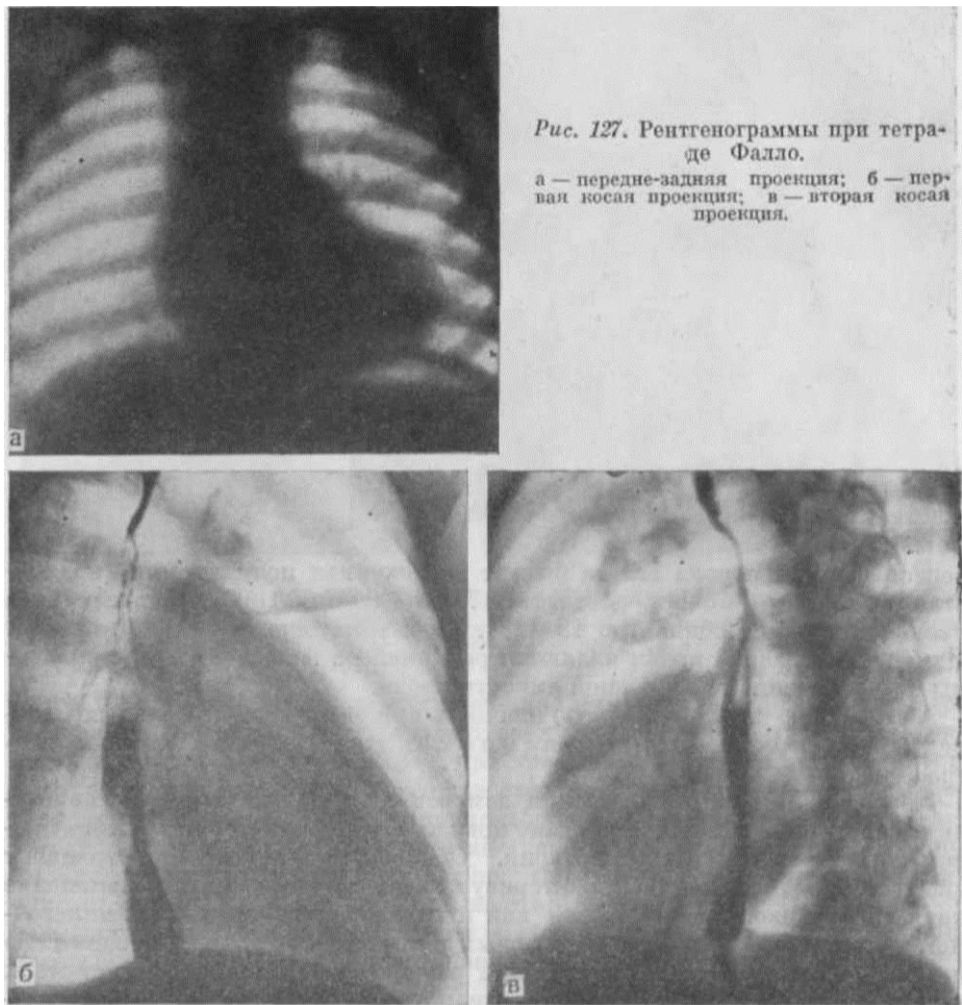
ослабление или даже отсутствие II тона над легочной артерией. Однако этот признак не может считаться абсолютным, так как у 20—25% больных в проекции клапанов легочной артерии может прослушиваться проводной II тон с аорты (А. Н. Бакулев, 1955; Taussig, 1947, и др.).

У всех больных над сердцем выслушивается грубый, скребущего тембра **Систолический** шум с локализацией [максимального звучания] в третьем — четвертом межреберье слева от грудины. Шум не сливается с тонами и на фонограмме имеет ромбовидную форму (рис. 125).

Электрокардиограмма у больных с тетрадой Фалло (рис. 126), хотя и не имеет строго специфических признаков, в комплексе с другими обследованиями может явиться важным фактором в диагностике порока. Наиболее характерным для всех клинико-гемодинамических форм порока является отклонение электрической оси в стандартных отведениях вправо. У всех больных также фиксируют признаки выраженной перегрузки правого желудочка (высокие зубцы **R** в отведениях aVR, V<sub>1</sub> и V<sub>2</sub> и глубокие зубцы **S** в отведениях V<sub>5</sub> и V<sub>6</sub>).

Рентгенологическое исследование (рис. 127) имеет одно из важнейших диагностических значений, так как оно достаточно полно выявляет патогномичные признаки порока.

У больных с цианотической формой тетрады Фалло в связи с уменьшением кровотока в легких при рентгенологическом исследовании отмечается повышение прозрачности легочных полей из-за обеднения сосудистого рисунка. В передне-задней проекции у большинства больных размеры сердца не увеличены, но конфигурация его тени имеет характерную форму, напоминающую «деревянный башмачок». Верхушка сердца закруглена и приподнята над диафрагмой, отмечается различная степень западания в области легочной артерии. Сосудистый пучок в передне-задней проекции несколько расширен за счет увеличения корня аорты. Максимального



расширения он достигает при правосторонней дуге аорты, которая наблюдается примерно у 25% больных с тетрадой Фалло. В первом косом положении передний контур сердца, образованный правым желудочком и легочной артерией, тесно примыкает к груди. В случаях инфундибулярного стеноза на снимках в этой проекции удастся отметить «выемку» в области выводного отдела желудочка, а при гипоплазии ствола легочной артерии — уплощение ее дуги. Во втором косом положении представляется важным оценить размеры желудочков. У всех больных при этом отмечается значительное увеличение правого желудочка, в то время как левый желудочек обычно бывает небольших размеров, а в наиболее характерных случаях выглядит как крутое выбухание по задней поверхности сердечной тени в виде шапочки (Kjellberg, 1955).

Специфика рентгенологической картины бледной формы тетрады Фалло определяется особенностями гемодинамики. Одним из ярких отличительных признаков является состояние сосудистого рисунка легких, который соответственно степени увеличения кровотока в них бывает усилен. У больных этой группы, как правило, бывают увеличены и размеры сердечной тени. Причем увеличение ее происходит как за счет правых, так и за счет левых отделов.

Прочие специальные клинические исследования не выявляют сколько-нибудь надежных диагностических признаков. Лишь у больных с цианоти-



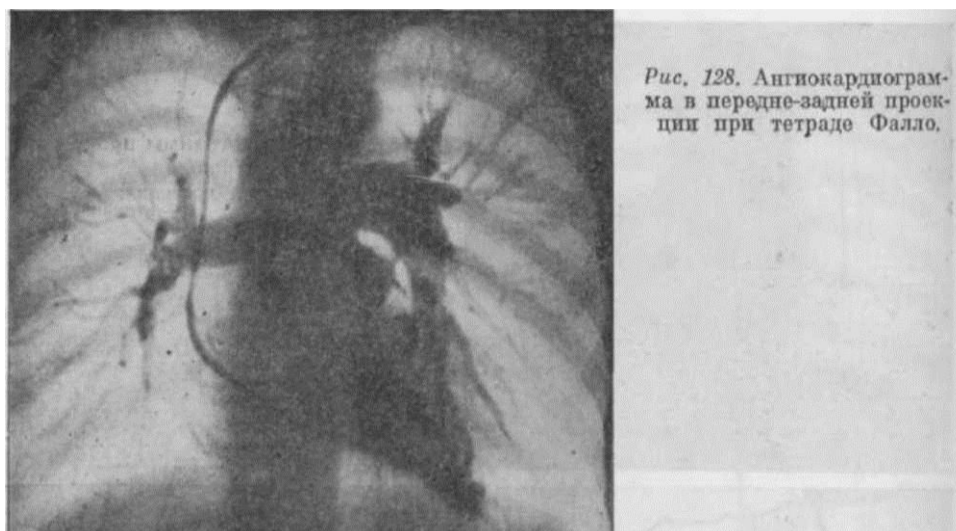

Рис. 128. Ангиокардиограмма в передне-задней проекции при тетраде Фалло.

ческой формой порока всегда бывает выраженная полицитемия (количество эритроцитов может достигать 7 000 000—8 000 000), значительное увеличение гемоглобина (до 18—22 г%) и гематокрита (до 70—80%). Изменения красной крови являются реакцией на гипоксемию и направлены на увеличение кислородной емкости крови.

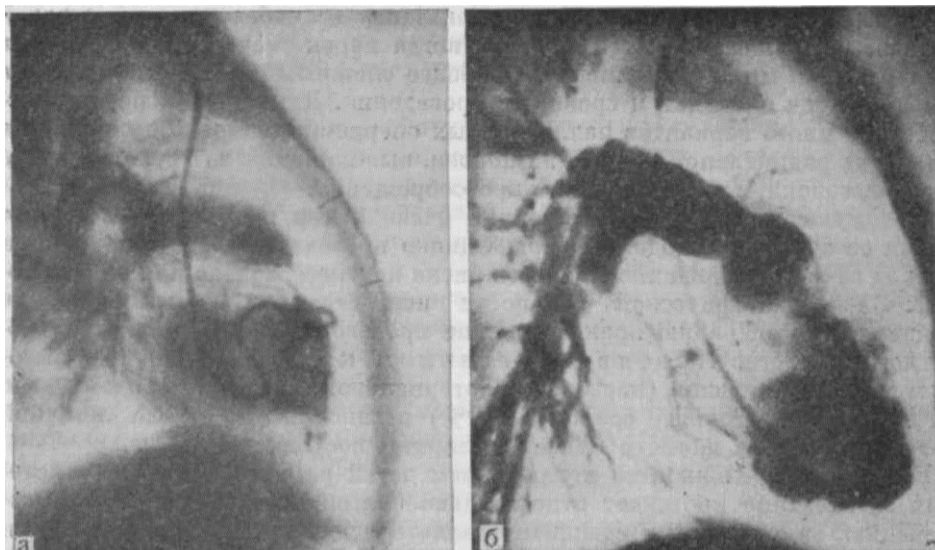
Абсолютную диагностическую ценность при обследовании больных с тетрадой Фалло имеют зондирование сердца и особенно ангиокардиография.

Проведенное при зондировании измерение давления позволяет определить важнейшие гемодинамические показатели — величину давления в правом желудочке и легочной артерии. Обнаруженный при этом градиент систолического давления характеризует величину стеноза, а изменение характера кривой, точно так же как и при изолированном стенозе легочной артерии, — его форму. У больных с тетрадой Фалло юноточечное давление в правом желудочке всегда равняется давлению в системной артерии, а в легочной артерии при цианотической форме оно бывает сниженным до 20—15 мм рт. ст. При бледной форме порока давление в легочной артерии остается в пределах нормальных величин.

Определение насыщения крови кислородом, забираемой через зонд из полостей сердца и системной артерии, позволяет, используя метод Фика, установить наличие внутрисердечного шунта, его направление и объем. При цианотической форме порока вследствие шунтирования венозной крови в большой круг кровообращения насыщение артериальной крови может снижаться до 50—60%.

Ангиокардиографическое исследование, выполняемое обычно за зондированием, представляет возможность выявить целый ряд важных моментов в диагностике. При выполнении ангиографии важное значение имеет правильный выбор проекции и места введения контрастного вещества. Наилучшими проекциями являются передне-задняя и боковая. В передне-задней проекции при выполнении венозной ангиокардиографии отчетливо контрастируются верхняя полая вена и правое предсердие.

Нередко у больных с тетрадой Фалло в силу повышенного давления в правом предсердии и нагнетания контрастного вещества выявляется ре-флюкс его в нижнюю полую и даже печеночную вену. На первых же снимках серийной ангиокардиографии выявляется один из важнейших признаков тетрады Фалло — контрастирование восходящей аорты, что наступает одновременно с появлением контраста в легочной артерии.



**Рис. 129.** Ангиокардиограммы в боковой проекции при тетраде Фалло. а — при изолированном инфундибулярном стенозе; б — при простом комбинированном стенозе.

(рис. 128). Плотность контрастирования аорты бывает различной. При небольшом сбросе крови из правого желудочка в аорту плотность тени аорты незначительна и, наоборот, при значительном сбросе интенсивность контрастирования аорты может превосходить плотность тени легочной артерии. В этой же проекции можно хорошо оценить анатомию ствола и ветвей легочной артерии, но почти не удастся проследить детали строения выходного отдела правого желудочка, так как контрастирующий с ним одновременно корень аорты прикрывает его.

Ангиограммы дают представление об объеме полости правого желудочка, который нередко занимает всю переднюю поверхность сердечной тени, и о степени гипертрофии его стенки.

Ствол легочной артерии в большинстве случаев, за исключением клапанного стеноза, бывает суженным, но ветви его достаточной ширины, хорошо контрастированы и прослеживаются до мелких разветвлений. Контрастирование ветвей легочной артерии более продолжительное по сравнению с нормой, что говорит о замедлении кровотока в малом круге кровообращения.

Преимущественное значение для изучения состояния выходного отдела имеют первая косая и боковая проекции (рис. 129). В этих проекциях, помимо сброса контрастного вещества в аорту, оказывается еще возможной диагностика клапанного и инфундибулярного стеноза, определение положения и протяженности стеноза.

Селективная ангиокардиография, выполняемая при тетраде Фалло путем введения контрастного вещества по зонду непосредственно в полость правого желудочка, имеет ряд преимуществ перед венозной ангиокардиографией. Главное из них — оптимальные условия контрастирования выходного отдела правого желудочка за счет того, что контрастное вещество непосредственно вводят в этот отдел сердца. Контрастное вещество не разводится в большом объеме крови и тем самым создаются условия для очень «плотного» контрастирования и выявления мелких деталей строения выводного отдела правого желудочка. К безусловным преимуществам селективной ангиокардиографии относится и то, что она позволяет получать изолированное изображение выходного отдела правого желудочка без наложения на него других отделов.

**Лечение.** Хирургическое лечение показано всем больным с тетрадой Фалло, за исключением тех случаев, когда порок сочетается с другими incurable заболеваниями. Наиболее сложным вопросом является выбор метода операции и сроков ее проведения. Для лечения порока разработано много вариантов паллиативных операций и широко применяется операция радикальной коррекции порока, выполняемая на «сухом» сердце с использованием искусственного кровообращения.

Преимущества последней операции очевидны, и поэтому в настоящее время ее считают методом выбора. Однако проведение полной коррекции порока из-за неоправданно большого риска нецелесообразно при ряде условий. Из-за специфической опасности искусственного кровообращения радикальную операцию практически не производят детям младше 5—6-летнего возраста. Противопоказанием к операции считают высокую степень гипоксии (насыщение артериальной крови кислородом менее 70% и при гематокрите более 65—70%) и гипоплазии ствола легочной артерии, когда ее диаметр менее  $\frac{1}{3}$  ширины восходящей аорты.

Всем таким больным, за исключением детей раннего возраста, у которых заболевание протекает относительно благополучно, отсутствуют выраженная гипоксемия и одышно-цианотические приступы, считается показанным выполнение паллиативных операций.

Все паллиативные операции преследуют задачу уменьшения степени гипоксемии путем увеличения кровотока по легочной артерии. По методике выполнения операции можно разделить на три принципиально отличающиеся группы: 1) внесердечные межсосудистые анастомозы, 2) паллиативные операции, направленные на устранение стеноза, 3) операции\* в результате которых возрастает коллатеральный кровоток.

Начало успешному хирургическому лечению тетрады Фалло было положено Taussig, которая предложила для увеличения эффективности легочного кровотока накладывать анастомоз между подключичной и легочной артерией. Впервые подобная операция была выполнена в 1944 г. Blalock. Операцию выполняют боковым доступом в четвертом межреберье. По вскрытии плевральной полости выделяют левую ветвь легочной артерии. Вокруг нее и ее ветвей заводят нити-держалки. Затем вскрывают медиастинальную плевру над подключичной артерией и сосуд выделяется на 1—2 см дистальнее отхождения шейно-щитовидного ствола. На этом уровне подключичную артерию пересекают. Проксимальный конец ее низводят по направлению к легочной артерии. В наиболее подходящем месте на верхней поверхности легочной артерии создают отверстие по величине просвета подключичной артерии и непрерывным швом накладывают анастомоз.

Как показало время, операция достаточно эффективна, и удовлетворительные результаты после нее сохраняются на протяжении 10—15 лет. Однако выполнение операции оказывается возможным далеко не у всех больных. Ее не удается выполнить при коротком стволе подключичной артерии. Эффективность операции целиком зависит от величины просвета анастомоза, а поэтому ее целесообразно выполнять при условии, что подключичная артерия имеет диаметр не менее 5 мм.

Наилучший вариант анастомоза, исключающий перечисленные трудности, был предложен А. А. Вишневым и Д. А. Долецким (1960). По их методике анастомоз накладывают не лшаоредственно между подключичной и легочной артерией, а путем вшивания **концов** гамшчрансплашата в бок этих сосудов.

Следующий, наиболее часто используемый в практике операцией является наложение анастомоза бок в бок между нисходящей аортой и левой ветвью легочной артерии по методике, разработанной Potts в 1946 г.

**Техника операции.** Наилучшим доступом служит задне-боковая торакотомия в пятом межреберье. После выделения участка нисходящей аорты и левой ветви легочной артерии сосуды легко сблизить. Аорту пристеночно отжимают специальным зажимом или зажимом Сатипского;

кровооток по легочной артерии прекращают затягиванием турникетов проксимальнее и дистальнее места предполагаемого анастомоза. В обоих сосудах **проделывают отверстия** диаметром **5—6 мм** и непрерывным швом накладывают анастомоз бок в бок.

Операция чрезвычайно эффективна, значительное снижение гипоксемии наступает уже в первые дни. Однако существование непосредственного соустья аорты и легочной артерии уже через 5—7 лет приводит к развитию выраженной легочной гипертензии. Поэтому Davidson (1955) предложил накладывать этот анастомоз с использованием синтетического протеза, вшиваемого между аортой и легочной артерией по типу конец в бок. Но и эту операцию в настоящее время применяют все реже. Основной причиной этого является техническая трудность ликвидации анастомозов при проведении радикальной коррекции порока, выполняемой как второй этап лечения.

Из всех типов внесердечных межсосудистых анастомозов наибольшее признание получила операция, предложенная Waterston (1962) и усовершенствованная Cooley (1966), — создание анастомоза между восходящей аортой и правой ветвью легочной артерии.

**Техника операции.** Для наложения анастомоза грудную клетку вскрывают правосторонним передним доступом в третьем межреберье. Продольно вскрывают перикард и выделяют правую ветвь легочной артерии в промежутке между аортой и верхней полую вену. Зажимом Сатин-ского одновременно отжимают пристеночно аорту и проксимальный конец правой ветви легочной артерии. Затем турникетом пережимают дистальный конец артерии. В стенке аорты и артерии проделывают отверстия диаметром более 3—4 мм и непрерывным швом накладывают анастомоз.

Преимущества операции неоспоримы. По эффективности она равна анастомозу Поттса, однако для ее выполнения не требуется рассечения большого массива мышц, не разделяются коллатерали средостения, ее одинаково просто выполнить при право- и леворасположенной дуге аорты и у любой возрастной группы больных. При выполнении радикальной операции наложенное соустье легко ушивать во время искусственного кровообращения при доступе через аорту\*

Среди группы паллиативных операций, направленных на устранение стеноза, проверку временем выдержали лишь операции легочной вальвуло-томии и резекции инфундибулярного стеноза при доступе через правый желудочек (Brock, Sellors, 1948).

**Техника операции.** Операции можно выполнять через передний левосторонний доступ или путем продольного рассечения грудины. После вскрытия перикарда на передней поверхности желудочка выбирают бессосудистую зону, на которую накладывают кисетный шов и в его пределах делают колотую рану. Через нее в полость желудочка вводят специальные инструменты. Для устранения клапанного стеноза используют вальвулотомы различной конструкции, а инфундибулярный стеноз иссекают специальными резекторами. Кровотечение из полости желудочка контролируют затягиванием кисетного шва. После окончания внутрисердечного этапа работы рана желудочка зашивается П-образными швами. Достаточный гемодинамический результат операции обычно удается получить только в тех случаях, когда имеется клапанный стеноз или сужение выводного отдела на очень ограниченном участке. При всех других формах стеноза предпочтительнее выполнять операции межсосудистого шунтирования.

Операция радикальной коррекции тетрады Фалло впервые была произведена Lillehei в 1954 г. и стала возможной благодаря успешному развитию искусственного кровообращения.

**Техника операции.** Операцию выполняют срединным чрезгрудным доступом. Обычным путем подключают искусственное кровообращение и после его начала вскрывают правый желудочек. Под контролем

зрения устраняют клапанный стеноз и тщательно иссекают все мышечные и фиброзные структуры, обуславливающие препятствие току крови из правого желудочка в легочную артерию. На следующем этапе приступают к закрытию дефекта межжелудочковой перегородки. По всему периметру на его края накладываются П-образные швы, которыми затем фиксируют синтетическую заплату, герметично закрывающую дефект. После этого разрез желудочка зашивают непрерывным швом.

Если операцию выполняют у больных с предварительно наложенными шунтами, то их устраняют до начала выполнения основного этапа операции.

**Результаты и прогноз.** Радикальная операция, несмотря на сохраняющуюся еще высокую операционную летальность [110—30%, по В. А. Бухарину (1967), Kirklin (1960), Bahnson, 1962)], зарекомендовала себя наиболее надежным способом лечения больных с тетрадой Фалло, дающим до 80—85% отличных и хороших отдаленных результатов.

### АТРЕЗИЯ ТРЕХСТВОРЧАТОГО КЛАПАНА

Атрезия трехстворчатого клапана — врожденный шорок сердца, который характеризуется отсутствием правого атриоventрикулярного отверстия, наличием межпредсердного сообщения и гипоплазии правого желудочка; почти как правило, наблюдается дефект межжелудочковой перегородки.

Порок встречается не так редко, как это было принято считать, и занимает третье место среди цианотических врожденных пороков сердца, после тетрады Фалло и транспозиции магистральных сосудов. Частота атрезии трехстворчатого клапана составляет 1,6—3% среди врожденных заболеваний сердца (А. Д. Арапов, 1961; М. В. Муравьев и др., 1962; Abbott, 1936; Gasul et al., 1966). Большая смертность больных с этим пороком сердца в раннем детском возрасте, составляющая, по данным В. И. Бураковского и Б. А. Константинова (1970), 75—90% к первому году жизни, ведет к уменьшению числа этих больных в более старшем возрасте.

В связи с изложенным настоятельную необходимость приобретает раннее выявление больных с атрезией трехстворчатого клапана и направление их в кардиохирургическую клинику.

**Анатомия.** Основной анатомической характеристикой порока является отсутствие сообщения между правым предсердием и правым желудочком, наличие межпредсердного сообщения и гипоплазии правого желудочка. За редкими исключениями, обычно также встречается дефект межжелудочковой перегородки.

Полые вены нормальным образом соединяются с правильно расположенным правым предсердием. Однако в противоположность нормальному строению отсутствует сообщение между правым предсердием и правым желудочком и между ними располагается мышечно-соединительнотканная пластинка, обе стороны которой покрыты тонким эндокардом (Л. Д. Крымский, 1963).

Полость правого предсердия расширена, стенка гипертрофирована. Степень этих изменений зависит от величины межпредсердного сообщения, без которого жизнь при атрезии трехстворчатого клапана невозможна.

Чаще всего межпредсердное сообщение представлено дефектом в области овального окна или вторичным дефектом межпредсердной перегородки, реже можно встретить первичный дефект или полное отсутствие перегородки. В последнем случае с функциональной точки зрения можно говорить о двухкамерном сердце.

Во всех наблюдениях правый желудочек гипоплазирован за счет отсутствия приточного отдела и представлен инфундибулярной камерой. Полость ее уменьшена, однако стенка нередко бывает утолщена. Левое пред-

«сердце и левый желудочек, выбрасывающие кровь в увеличенном объеме, показывают расширение их полостей и гипертрофию стенок. В данных условиях левый желудочек один обеспечивает доставку крови в оба круга кровообращения. Митральное отверстие всегда расширено.

Левый желудочек посредством дефекта межжелудочковой перегородки «сообщается» с гипоплазированным правым желудочком. При нормальном расположении магистральных сосудов от последнего отходит легочная артерия. В 80% случаев определяется ее сужение, обусловленное чаще всего клапанным или подклапанным стенозом, реже — небольшими размерами дефекта межжелудочковой перегородки. Аорта отходит от левого желудочка в обычном месте.

В редких наблюдениях межжелудочковый дефект отсутствует и правый желудочек представлен щелевидным слепым карманом, так как обычно этому сопутствует атрезия клапанов легочной артерии. В таких случаях можно отметить компенсирующий это состояние открытый артериальный проток или хорошо выраженные бронхиальные артерии.

У больных с транспозицией магистральных сосудов от левого желудочка отходит ствол легочной артерии, а от гипоплазированного правого желудочка — аорта. Дефект межжелудочковой перегородки и полость правого желудочка в этих условиях несколько больших размеров, чем при нормальном расположении магистральных сосудов. В 60% случаев наблюдается стеноз легочной артерии, в остальных случаях стеноз отсутствует и отмечаются признаки легочной гипертензии.

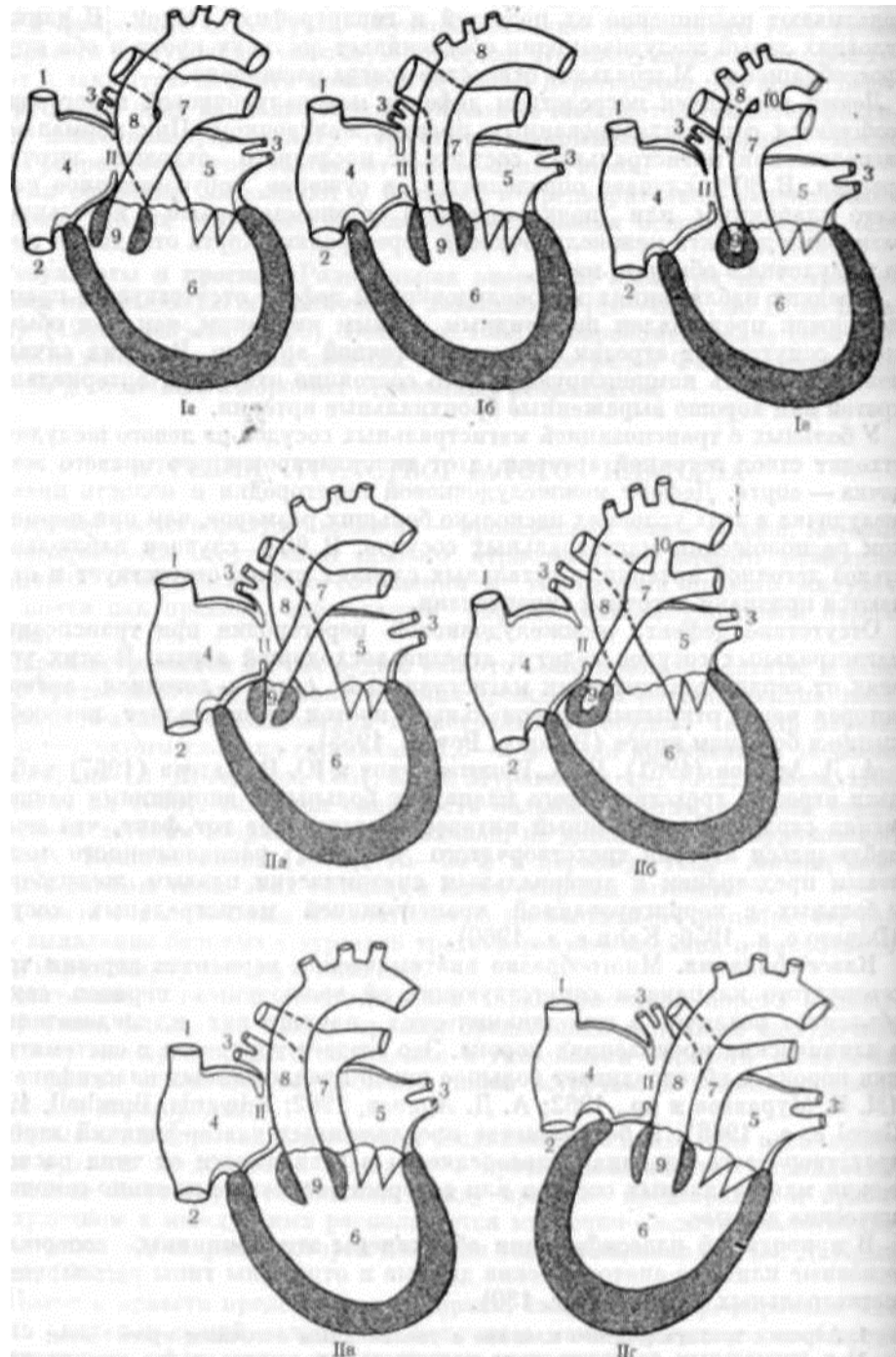
Отсутствие дефекта межжелудочковой перегородки при транспозиции магистральных сосудов ведет к атрезии восходящей аорты. В этих условиях от сердца отходит один магистральный сосуд — легочная артерия, которая через открытый артериальный проток осуществляет кровообращение в большом круге (Polanco, Powell, 1955).

А. Д. Арапов (1961), Б. А. Константинов и Ю. В. Евтеев (1967) наблюдали атрезию трехстворчатого клапана у больных с аномалиями расположения сердца. Определенный интерес представляет тот факт, что может наблюдаться атрезия трехстворчатого клапана, расположенного между левым предсердием и артериальным анатомически правым желудочком, у больных с корригированной транспозицией магистральных сосудов (Donoso e. a., 1956; Kahn e. a., 1960).

**Классификация.** Многообразие анатомических вариантов атрезии трехстворчатого клапана и сопутствующих ей врожденных пороков сердца объясняет различие в гемодинамических нарушениях и, следовательно, в клинических проявлениях порока. Это создает трудности в систематизации порока и обуславливает большое число предложенных классификаций (М. В. Муравьев и др., 1962; А. Д. Арапов, 1962; Edwards, Burchell, 1949; Gasul e. a., 1966). В большинстве предложенных классификаций атрезия трехстворчатого клапана подразделяется в зависимости от типа расположения магистральных сосудов или содержит основные клинико-гемодинамические данные.

В приводимой классификации объединены эти принципы, содержатся основные клинико-анатомические данные и отражены типы расположения магистральных сосудов (рис. 130).

1. Атрезия трехстворчатого клапана с увеличенным легочным кровотоком:
  - а) с нормальным расположением магистральных сосудов *ж* без стеноза легочной артерии;
  - б) с транспозицией магистральных сосудов *я* без стеноза легочной артерии;
  - в) с транспозицией магистральных сосудов, отсутствием дефекта межжелудочковой перегородки, атрезией устья аорты и открытым артериальным протоком.
2. Атрезия трехстворчатого клапана с уменьшенным легочным кровотоком:
  - а) с нормальным расположением магистральных сосудов и клапанным или подклапанным стенозом легочной артерии;
  - б) с нормальным расположением магистральных сосудов, отсутствием дефекта межжелудочковой перегородки, атрезией устья легочной артерии и открытым артериальным протоком;



**Рис. 130.** Схематическое изображение основных анатомических вариантов атре-зип-трехстворчатого клапана согласно представленной классификации. Варианты Ia, Ib, Ic сопровождаются увеличенным легочным кровотоком, при вариантах IIa, IIб, IIв, IIг легочный кровоток уменьшен.

1 — верхняя полая вена; 2 — нижняя полая вена; 3 — легочные вены; 4 — правое предсердие; 5 — левое предсердие; 6 — левый желудочек; 7 — легочная артерия; 8 — аорта; 9 — гипоплазированный правый желудочек; 10 — открытый артериальный проток; II — межпредсердное сообщение.

- в) с транспозицией магистральных сосудов и стенозом легочной артерии;
- г) с транспозицией магистральных сосудов, стенозом легочной артерии и в аномально расположенном сердце,

У новорожденных или детей раннего возраста каждая из представленных групп может наблюдаться у больных: а) с небольшим или закрывающимся межпредсердным сообщением; б) с большим межпредсердным сообщением.

Такое выделение представляется важным в прогностическом отношении и при определении хирургической тактики.

Гемодинамика. Если в течение внутриутробной жизни существование порока существенно не сказывается на развитии плода, то вскоре после рождения ребенок может погибнуть. Это связано с небольшими размерами или закрытием овального окна (или открытого артериального протока при некоторых вариантах порока), что делает невозможным опорожнение системной венозной крови.

Гемодинамические нарушения зависят от варианта порока. При атрезии трехстворчатого клапана венозная системная кровь, поступающая в правое предсердие через полые вены, должна направляться через межпредсердное сообщение в левое предсердие, где она смешивается с оксигенированной кровью, притекающей по легочным венам. В создавшихся условиях размеры дефекта межпредсердной перегородки определяют величину и градиент давлений между предсердиями. При небольшом диаметре дефекта правое предсердие увеличивается, повышается систолическое и среднее давление, которые превышают его уровень в левом предсердии, т. е. правое предсердие стремится протолкнуть как можно больший объем крови в левое предсердие. В отличие от этого при больших размерах межпредсердного сообщения градиент давлений между предсердиями невысокий и может наблюдаться значительное увеличение размеров левого предсердия.

Из левого предсердия смешанная кровь поступает в левый желудочек, гипоплазированный правый желудочек и из них далее — в магистральные сосуды. Так как в полостях левого предсердия и левого желудочка происходит полное смешивание потоков крови, то в обоих магистральных сосудах циркулирует в равной степени оксигенированная кровь. Это определяет также наличие артериальной гипоксемии у подавляющего числа больных, степень которой зависит от объема легочного кровотока и величины межпредсердного сообщения.

При нормальном расположении магистральных сосудов и большом дефекте межжелудочковой перегородки, ведущем в основном к юшпойшазиро-ванного правого желудочка, в обоих желудочках регистрируется давление, равное системному. Следовательно, при отсутствии стеноза легочной артерии с рождения существует гипертензия малого круга кровообращения, так как кровь поступает в легочную артерию под повышенным давлением. В ювяЕи с увеличением МО (малого круга кровообращения увеличивается объем крови, притекающей в левое предсердие. Таким образом, в левом предсердии происходит смешивание большого объема оксигенированной крови с меньшим объемом венозной крови и насыщением кислородом смешанной крови выше. У таких больных цианоз иногда отсутствует или может быть минимальным. Аналогичная картина наблюдается у больных с атрезией трехстворчатого клапана, транспозицией магистральных сосудов и без стеноза легочной артерии.

Наиболее тяжелым вариантом порока, при котором с рождения существует легочная гипертензия, является атрезия трехстворчатого клапана с транспозицией магистральных сосудов, отсутствием дефекта межжелу-

Атрезия трехстворчатого клапана в аномально расположенном сердце отнесена в последнюю группу на основании того, что нам не удалось найти ни в литературе, ни в своих наблюдениях вариант без трансплантации сосудов и без стеноза легочной артерии, хотя, возможно, он существует.



дочковой перегородки и атрезией устья аорты. В этих случаях основную функцию по кровообращению выполняет легочная артерия, снабжающая кровью оба круга кровообращения, причем кровообращение в большом круге происходит через открытый артериальный проток.

У больных, имеющих с рождения легочную гипертензию, появление или усиление цианоза обычно связано с уменьшением легочного кровотока из-за склеротических изменений в артериальном русле легких.

У больных с атрезией трехстворчатого клапана и сопутствующим стенозом легочной артерии, независимо от характера расположения магистральных сосудов или типа аномального расположения сердца, наблюдается дефицит легочного кровотока. Это приводит к тому, что в левом предсердии смешивается артериальная кровь в относительно небольшом объеме и венозная кровь в большом объеме. У таких больных, как правило, наблюдается значительная гипоксемия и резко выражен цианоз.

Состояние гемодинамики у больных с атрезией трехстворчатого клапана и нормальным расположением магистральных сосудов, отсутствием дефекта межжелудочковой перегородки и атрезией устья легочной артерии зависит от величины открытого артериального протока, а при его отсутствии — от состояния коллатерального бронхиального кровотока. Однако следует отметить, что открытый артериальный проток, как правило, небольшой и в достаточной степени не обеспечивает кровью малый круг кровообращения.

Клиника и диагностика. Клиническая картина атрезии трехстворчатого клапана зависит в основном от состояния кровотока в малом круге кровообращения и величины дефекта межпредсердной перегородки.

Большинство детей с этим пороком сердца умирают в течение первого года жизни, так как закрытие овального отверстия (или открытого артериального протока) делает их нежизнеспособными. В то же время известны единичные случаи доживания больных до 30 и даже 60 лет, т. е. те случаи, где атрезия трехстворчатого клапана сочеталась с легким стенозом легочной артерии и имелись большие дефекты межпредсердной и межжелудочковой перегородки (Cooley e. a., 1950; Chiche e. a., 1952).

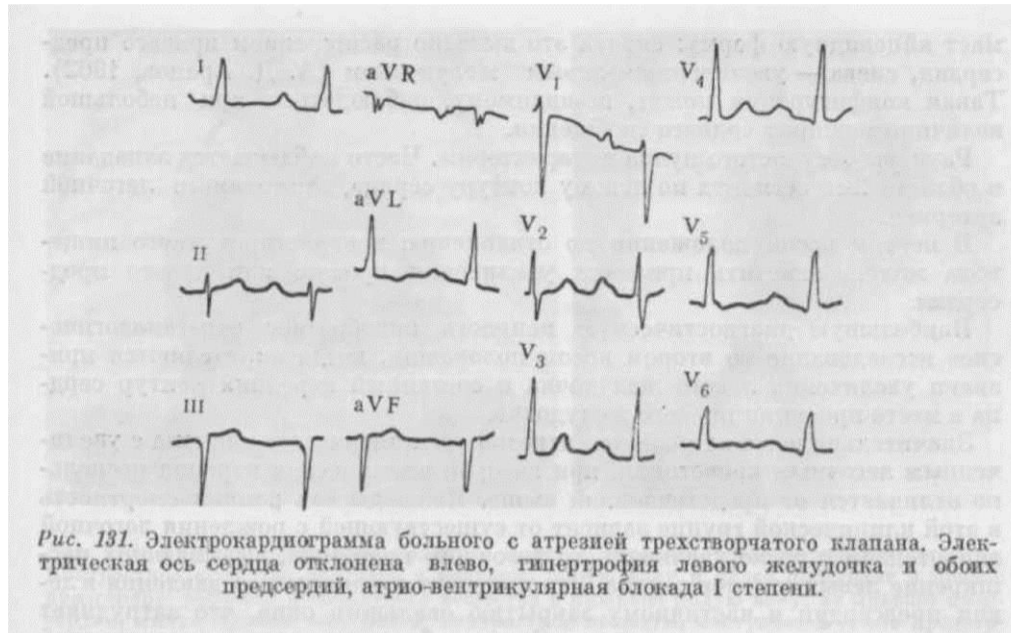
У 80—85 % больных атрезия трехстворчатого клапана протекает с уменьшенным легочным кровотоком. Сразу после рождения у младенцев отмечают цианоз, который усиливается при движении, крике. Реже цианоз при рождении отсутствует и появляется в первые недели или месяцы жизни. Цианоз имеет тенденцию к усилению с увеличением возраста.

У 10% больных периодически появляются одышечно-цианотические приступы, точного течения же, какие наблюдаются при тетраде Фалло. Их возникновение объясняют спазмом выходного отдела правого желудочка при наличии инфундибулярного стеноза (Jasul e. a., 1966) или спазмом мышц в области дефекта межжелудочковой перегородки, который приводит к уменьшению поступления крови в легкие (А. Д. Арапов, 1962).

Большинство больных беспокоит одышка в покое, которая усиливается при движении или легком физическом напряжении; 20% больных присаживаются на корточки. Если при рождении масса ребенка обычно нормальная, то в возрасте 3—6 мес часто можно встретить гипотрофию, рахит. В детском возрасте у 70% больных определяется отставание в физическом развитии и у половины — в психическом развитии.

При осмотре у всех больных выражены симптомы «барабанных палочек» и «часовых стекол». При наличии небольшого межпредсердного сообщения можно отметить набухание вен шеи и их пульсацию. Пальпируемая пре-систолическая пульсация печени имеет ту же природу, хотя встречается нечасто. У большинства пациентов отмечается полицитемия, увеличивающаяся с возрастом. Количество гемоглобина может достигать 20—25 г/л, число эритроцитов — 6 000 000—7 000 000, гематокрит — 70—75%.

Перкуссия обнаруживает небольшое увеличение сердца или нормальные его размеры. «Сердечный горб» обычно не наблюдается. При выслушива-



нии сердца определяется нормальный I тон и ослабленный II тон во вто-ро межреберье у левого края грудины. В 20—30% случаев в этой же точке определяется нормальный или усиленный II тон, передающийся с аорты. У большинства больных вдоль левого края грудины выслушивается довольно грубый систолический шум, который может быть вызван прохождением крови через дефект межжелудочковой перегородки или той или иной формой стеноза легочной артерии. Отсутствие систолического шума и непрерывный систоло-диастолический шум во втором межреберье у левого края грудины может отмечаться у больных с атрезией устья легочной артерии и зависеть от компенсирующего открытого артериального протока или увеличенного бронхиального кровотока. У 30—40% больных наблюдается увеличение печени.

Электрокардиографическому исследованию в диагностике порока придают большое значение. Для атрезии трехстворчатого клапана характерным признаком является: отклонение электрической оси сердца влево, которое считается наиболее постоянным признаком, а также гипертрофия левого желудочка и деформация зубца *P* в стандартных и грудных отведениях (рис. 131).

Высокий, заостренный и иногда расширенный зубец *P* во II стандартном отведении, aVF и правых грудных отведениях обычно указывает на гипертрофию правого предсердия.

У небольшого числа больных наблюдаются электрокардиографические признаки гипертрофии правого желудочка или обоих желудочков, которые, как предполагают Gasul с соавторами (1966), могут быть обусловлены большой величиной дефекта межжелудочковой перегородки и соответственно относительно большими размерами гипоплазированной правой половины желудочка.

Рентгенологическое исследование в прямой проекции выявляет повышенную прозрачность легочных полей за счет сосудистого рисунка. В ряде случаев в прикорневой области оп усилен благодаря хорошо развитому коллатеральному кровообращению.

Тень сердца нормальных размеров или слегка увеличена. Она приближается по своей конфигурации к тени сердца при тетраде Фалло. Но в отличие от последней дуга левого желудочка удлинена и выпукла в большей степени, особенно в верхней части, так что тень сердца приобретает четырехугольные очертания (В. Йонаш, 1963). В ряде случаев сердце при-

жает яйцевидную форму: справа это вызвано расширением правого предсердия, слева — увеличенным левым желудочком (А. Д. Арапов, 1962). Такая конфигурация может, по-видимому, наблюдаться при небольшой величине межпредсердного сообщения.

•Размеры сосудистого пугака нехарактерны. Часто наблюдается заседание в области 2-го сегмента по левому контуру сердца, занимаемого легочной артерией.

В первом косом положении по отклонению контрастированного пищевода можно отметить признаки увеличения правого или левого предсердия.

Наибольшую диагностическую ценность приобретает рентгенологическое исследование во втором косом положении, когда определяются признаки увеличения левого желудочка и срезанный передний контур сердца в месте проекции правого желудочка.

Значительно реже встречается атрезия трехстворчатого клапана с увеличенным легочным кровотоком, при которой клиническая картина несколько отличается от представленной выше. Наблюдаемая ранняя смертность в этой клинической группе зависит от существующей с рождения легочной гипертензии и резко увеличенного легочного кровотока, вызывающих расширение левых отделов сердца. Это приводит к повышению давления в левом предсердии и частичному закрытию овального окна, что затрудняет опорожнение правого предсердия. Смерть обычно наступает от системной венозной и левожелудочковой недостаточности. Лишь небольшая группа «больных переживает возраст 1—2 года.

Цианоз в раннем детском возрасте часто отсутствует или наблюдается акроцианоз. Быстрое нарастание цианоза в более старшем возрасте обычно связано с прогрессирующим уменьшением легочного кровотока из-за развития морфологических изменений в артериальном русле легких.

Одышно-цианотические приступы и симптом приседания на корточки у больных этой клинической группы не наблюдаются. У большинства пациентов наблюдаются одышка и признаки сердечной недостаточности в виде увеличения печени, застойных хрипов в легких и т. д.

Перкуссия выявляет увеличение сердца в размерах. Верхушечный толчок усилен. Щелкает в области шестого межреберья по передней подмышечной линии.

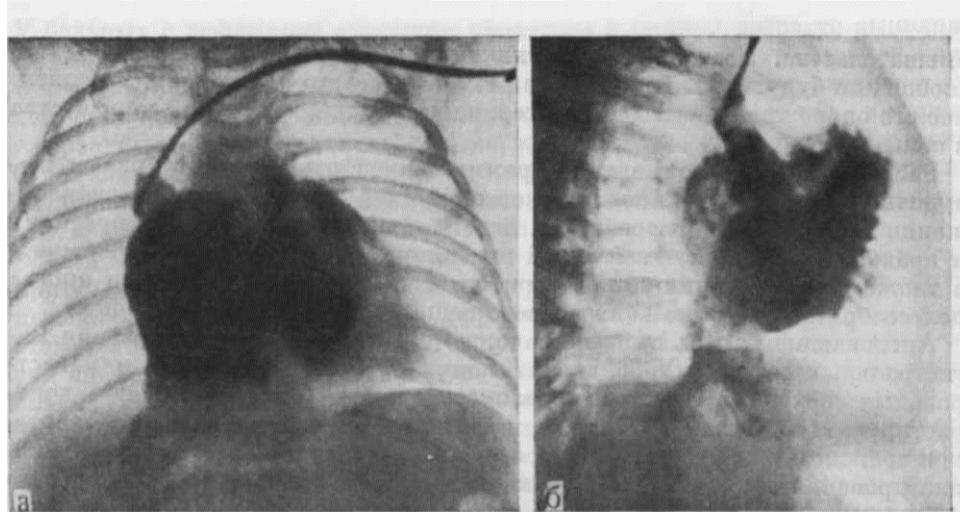
Аускультативная картина представлена систолическим шумом межжелудочкового дефекта и акцентом II тона над легочной артерией. На верхушке может прослушиваться диастолический шум, обусловленный увеличенным кровотоком через митральный клапан. В редких случаях шумы могут отсутствовать.

Типичные электрокардиографические признаки порока изложены при описании предыдущей клинической группы. У больных с увеличенным легочным кровотоком дополнительно к ранее описанной картине гипертрофии правого предсердия регистрируется высокий и расширенный зубец  $P_{\text{aVR}}$  и II отведения, и левых предсердия, что свидетельствует о гипертрофии и левого предсердия.

У многих больных этой группы наблюдается нормальная электрическая ось или отклонение ее вправо. В таких случаях обычно отмечают транспозицию магистральных сосудов (Gasul et al., 1966).

У больных с увеличенным легочным кровотоком рентгенологическое исследование, как правило, выявляет выраженное усиление сосудистого рисунка легких — картину легочной гипертензии. Тень сердца ретью увеличена в поперечнике преимущественно за счет левых его отделов — левого предсердия и левого желудочка. При нормальном расположении магистральных сосудов по левому контуру сердца определяется выбухание сегмента легочной артерии.

Из рентгено-функциональных признаков можно отметить пульсацию корней легких.



**Рис. 132.** Ангиокардиограммы больного 9 лет с атрезией трехстворчатого клапана. Контрастное вещество вводится в верхнюю полую вену и далее поступает в правое предсердие; рефлюкс контрастного вещества в нижнюю полую вену; из правого предсердия, минуя правый желудочек, контрастное вещество поступает в левое предсердие и далее, минуя левый желудочек, поступает в левую полую вену и левый желудочек. Определяется «окно» правого желудочка в прямой проекции, а — передне-задняя проекция; С — боковая проекция.

Во время катетеризации сердца не удается провести катетер из правого предсердия в правый желудочек, а все попытки ведут к его проникновению в левое предсердие и далее — в левый желудочек.

Запись давления в полостях сердца свидетельствует о повышении систолического (до 20—22 мм рт. ст.) и среднего (до 10—12 мм рт. ст.) давления в правом предсердии и существовании градиента давлений между правым и левым предсердием иногда до 6—9 мм рт. ст., степень которого определяется размерами межпредсердного сообщения. В левом желудочке регистрируется давление, равное системному.

Анализ газового состава крови выявляет снижение насыщения крови **кислородом** в левом предсердии из-за сброса венозной крови из правого предсердия и одинаковую степень гипоксемии в левом желудочке и системной артерии. Если у больных с увеличенным легочным кровотоком степень гипоксемии минимальная, то у больных с дефицитом легочного кровотока определяются крайне низкие цифры насыщения крови кислородом.

Ангиокардиографическое исследование при атрезии трехстворчатого клапана, как и при всех врожденных пороках сердца, сопровождающихся цианозом, является решающим диагностическим методом. Наиболее целесообразной следует считать селективную ангиокардиографию, выполненную в двух проекциях с введением контрастного вещества в полость правого предсердия.

В противоположность нормальной ангиокардиографической картине при селективной ангиографии не происходит поступления контрастного вещества в правый желудочек, а наблюдается раннее контрастирование полости левого предсердия и далее — расширенного левого желудочка. В большинстве случаев в прямой /проекции непосредственно над диафрагмой между контрастированными правым предсердием и левым желудочком, т. е. в месте проекции приточной части правого желудочка, отмечается неконтрастированный участок треугольной формы. Это так называемое окно правого желудочка (Campbell, Hills, 1950), являющееся характерным признаком атрезии трехстворчатого клапана (рис. 132).

С помощью ангиокардиографии редко удается определить размеры меж-предсердного сообщения, хотя это важно при выборе метода паллиативного

вмешательства. Косвенными признаками небольшого межпредсердного сообщения будут служить большие размеры правого предсердия, замедленное его опорожнение в левое предсердие и рефлюкс контрастного вещества в полые вены.

Распознавание на ангиокардиограммах гипоплазированного правого желудочка также иногда представляет определенные трудности из-за наложения теней контрастированного левого предсердия в прямой проекции и правого предсердия — в боковой проекции. Поэтому для его выявления, а также для уточнения типа и тяжести стеноза легочной артерии иногда целесообразно введение контрастного вещества из левого желудочка.

Ангиокардиограммы позволяют также судить о типе расположения магистральных сосудов. У больных с нормальным расположением магистральных сосудов из гипоплазированного правого желудочка всегда контрастируется легочная артерия, а из полости левого желудочка — аорта, при транспозиции магистральных сосудов соотношения обратные: из гипоплазированного правого желудочка контрастируется аорта, а из левого желудочка — легочная артерия.

**Диагноз.** У большинства больных с атрезией трехстворчатого клапана и уменьшенным легочным кровотоком правильный диагноз может быть установлен уже на основании результатов объективного обследования больного и данных электрокардиографического и рентгенологического исследований.

Типичная симптоматика включает цианоз, появившийся с рождения или вскоре после рождения, отклонение электрической оси сердца влево, гипертрофию левого желудочка и правого предсердия на ЭКГ и срезанный передний контур тени сердца во втором косом положении на рентгенограмме.

Решающее диагностическое значение принадлежит селективной ангиокардиографии из правого предсердия, выявляющей раннее контрастирование левого предсердия и левого желудочка, при отсутствии контрастирования правого желудочка, и типичный признак — пеконтрастированный участок треугольной формы между заполненными контрастным веществом правым предсердием и левым желудочком.

При диагностике больных с атрезией трехстворчатого клапана и увеличенным легочным кровотоком необходимо учитывать весь комплекс клинико-инструментального обследования.

**Дифференциальный диагноз** при атрезии трехстворчатого клапана проводят с тетрадой Фалло, большим дефектом межжелудочковой перегородки, единственным желудочком сердца, полной транспозицией магистральных сосудов, атрезией устья легочной артерии без дефекта межжелудочковой перегородки, общим артериальным стволом и др.

**Лечение** больных с атрезией трехстворчатого клапана только (хирургическое. Однако в силу сложившихся анатомических особенностей радикальная коррекция порока до настоящего времени не разработана. Показания к применению паллиативных операций определяются состоянием легочного кровотока, размерами межпредсердного сообщения, возрастом больных и т. д.

У таоворожденных и младенцев с атрезией трехстворчатого клапана и небольшим межпредсердным сообщением для избежания юстештой **венозной** недостаточности необходима декомпрессия правого Предсердия, которая достигается расширением межпредсердного сообщения. Для этого больным в указанном возрасте применяют атриосептостомию по Rashkind, Miller (1966). Последняя особенно эффективна у больных в возрасте до 3 мес, хотя опубликованы хорошие ее результаты и для более старшего возраста (методика атриосептостомии изложена в главе, посвященной полпой транспозиции магистральных сосудов).

После успешного проведения атриосептостомии в зависимости от состояния легочного кровотока выполняют одну из паллиативных операций.

У больных с дефицитом легочного кровотока в раннем возрасте выполняют один из видов аорто-легочных анастомозов, которые, увеличивая приток крови в легкие, уменьшают степень гипоксемии. При увеличенном легочном кровотоке применяют операцию сужения легочной артерии. Адекватным сужением считается тогда, когда давление в легочной артерии будет составлять 40—50% от системного. Эта операция, хотя несколько увеличивает артериальную гипоксемию, но, нормализуя легочный кровоток, значительно улучшает состояние больных.

У детей с атрезией трехстворчатого клапана более старшего возраста при уменьшенном легочном кровотоке среди различных видов аорто-легочных анастомозов целесообразнее применять внутривнутриперикардальный анастомоз между восходящей аортой и правой ветвью легочной артерии. Этот вид анастомоза, по нашему мнению, обладает преимуществами по сравнению с ранее применяемыми анастомозами Поттса — Смита и Блелока — TagyiDcmr, так как его (выполняют через правую передне-боковую **тараюото**-мию, которая дает возможность ревизовать размеры межпредсердного сообщения через правое предсердие. В случае небольших его размеров из этого же доступа можно выполнить операцию аtriосептактомии по **одной** из известных методик (типа операции Blalock, Hanlon, 1950). Необходимость в таких случаях расширения или создания дефекта межпредсердной перегородки обусловлена тем, что аорто-легочные анастомозы увеличивают приток крови к левому предсердию. Давление в его полости повышается и препятствует поступлению крови через небольшой дефект межпредсердной перегородки из правого предсердия. Наступает застой венозной крови в правом предсердии и в системе полых вен, который ведет к быстрой гибели больных.

**Результаты и прогноз.** У больных с атрезией трехстворчатого клапана и уменьшенным легочным кровотоком в возрасте старше 10 лет хорошие результаты также получают при применении **ка!вал!пулыманального аиаюто-моза**. Последний не создает дополнительной нагрузки на единственно функционирующий левый желудочек, применим у больных с любыми размерами межпредсердного сообщения и увеличивает эффективный легочный кровоток (А. А. Вишневецкий, Н. К. Галакип, А. Д. Арапов, 1962).

#### АНОМАЛИЯ ЭБШТЕЙНА

Аномалия развития трехстворчатого клапана, характеризующаяся смещением створок в полость правого желудочка, описана Эбштейном в 1866 г.

Порок встречается редко. К настоящему времени в мировой литературе опубликовано немногим более 200 случаев аномалии Эбштейна. В нашей стране, а также, по-видимому, в мире наибольшим числом наблюдений и хирургическим опытом радикального лечения располагают Всесоюзный научно-исследовательский институт клинической и экспериментальной хирургии Министерства здравоохранения СССР и Институт сердечно-сосудистой хирургии им. А. Н. Бакулева АМН СССР.

Gasul с соавторами (1966), проведя анализ 120 секционных (случаев, опубликованных в литературе, и своих, установили, что 6,5% пациентов с аномалией Эбштейна умирают к 1-му году жизни, 14% — к 5 годам, 33% — к 10 годам, 59% — к 20 годам, 79% — к 30 годам и 87% **больных** погибают к 40-летнему возрасту. Следовательно, при данном пороке сердца относительно редко наблюдается ранняя детская смертность, а большинство больных умирают к 20 и особенно к 30 годам.

**Анатомия.** Основная анатомическая особенность порока заключается в смещении трехстворчатого клапана в полость правого желудочка по направлению к верхушке сердца. Степень смещения створок и деформации их структур варьирует в широких пределах. Во всех случаях в полость желудочка оказывается смещенной задняя створка, довольно часто — пе-

регородочная. Передняя створка, как правило, прикрепляется к фиброному кольцу. Смещенные створки обычно резко деформированы, истончены, хорды их укорочены, папиллярные мышцы гипоплазрованы. Нередко створки прикрепляются к стенке правого желудочка или межжелудочковой перегородке и в некоторых случаях могут пересекать выводной тракт правого желудочка. Передняя створка, являющаяся чаще всего единственной функционирующей створкой трехстворчатого клапана, обычно увеличена в размерах и утолщена.

Изложенная патология трехстворчатого клапана сопровождается расширением фиброзного кольца, что приводит к выраженной недостаточности этого клапана. Одновременно с этим аномальное прикрепление створок нередко вызывает стенозирование трикуспидального отверстия, ведущего в дистальный отдел правого желудочка.

В результате смещения створок по направлению к верхушке сердца полость правого желудочка оказывается разделенной на 2 части: большая, верхняя, часть, (расположенная над вставленным клапаном, является «грешечной») (ее также называют атриализованной, проксимальной, надклапанной) частью правого желудочка и образует с правым предсердием общую, большую по объему полость. Маленькая, нижняя, часть располагается под смещенным клапаном и совместно с верхушечным и выходным отделом функционирует в качестве правого желудочка (ее также обозначают как «подклапанную», <«дистальный» отдел правого желудочка).

Стенка правого предсердия гипертрофирована, утолщена. Наоборот, стенка проксимального отдела правого желудочка резко истончена и нередко ее толщина составляет 1—3 мм. Нормальная или несколько утолщенная стенка определяется в дистальной камере правого желудочка.

В 80—83% случаев наблюдается межпредсердное сообщение, которое чаще обусловлено растяжением краев овального отверстия, реже — существованием вторичного дефекта межпредсердной перегородки.

В литературе содержатся единичные сообщения о сопутствующем дефекте межжелудочковой перегородки, или стенозе легочной артерии. Определенный интерес вызывают сообщения об аномалии по типу Эбштейна артериального анатомически трехстворчатого клапана, встречаемой у пациентов с корригированной транспозицией магистральных сосудов (В. А. Бухарин, В. П. Подзолков, 1970; Edwards, 1954).

Гемодинамика. Изменения гемодинамики определяют по степени смещения и деформации трехстворчатого клапана, наличию или отсутствию межпредсердного сообщения. Существующие анатомические изменения приводят к дефициту легочного кровотока, недостаточности трехстворчатого клапана и сбросу крови справа налево.

Уменьшение легочного кровотока обусловлено тем, что правый желудочек имеет меньшую полость и может выбрасывать соответственно меньший, чем в норме, ударный объем. Дополнительно к этому существует ограничение притока крови в дистальный отдел правого желудочка в период диастолы из-за одновременной электрической деполяризации обеих его камер. Вследствие этого во время систолы правого предсердия атриализованная камера правого желудочка (находится в фазе диастолы, благодаря чему продвижение крови в дистальную камеру правого желудочка задерживается и снижается эффективность «систоле предсердия» (С. Я. Кисеев, 1967). Деформация смещенных створок трехстворчатого клапана в сочетании с расширенным фиброзным кольцом часто приводит к недостаточности, реже — к стенозу этого клапана. Если существование стеноза трехстворчатого клапана ограничивает приток крови к дистальной камере, то наличие недостаточности приводит к возвращению во время систолы желудочка большого объема венозной крови вновь в правое предсердие.

Затруднения при опорожнении правого предсердия в сочетании с возвращающимся к нему дополнительным объемом крови из-за трикуспи-

дальной недостаточности обуславливает его дилатацию и гипертрофию. Вследствие перерастяжения стенок правого предсердия часто происходят нарушения ритма сердца в виде приступов суправентрикулярной пароксизмальной тахикардии и мерцательной аритмии. Выраженный характер патологии довольно скоро приводит к неспособности правого предсердия к дальнейшему расширению, создается препятствие оттоку крови из полых вен и наступает венозный застой в большом круге кровообращения, сопровождающийся значительным повышением давления в правом предсердии. Последний фактор при наличии межпредсердного сообщения вызывает сброс венозной крови в левое предсердие. Поступление венозной крови в большой круг сопровождается цианозом, степень которого определяется величиной систолического градиента между предсердиями и размерами межпредсердного сообщения. Следовательно, разгружая правое предсердие и задерживая развитие системной венозной недостаточности, шунт справа налево является до некоторой степени компенсаторным явлением. Кроме того, компенсация осуществляется, по-видимому, за счет учащения сердечного ритма, так как величины давления в правом желудочке и легочной артерии обычно нормальные.

Наиболее тяжелые гемодинамические нарушения встречаются у больных со значительным смещением трехстворчатого клапана и отсутствием или небольшими размерами межпредсердного сообщения. В этих случаях наблюдается резкое расширение правого предсердия, которое вместе с проксимальной частью правого желудочка образует огромную полость, вмещающую иногда до 2000—2500 мл крови.

При небольшом смещении трехстворчатого клапана расстройства гемодинамики обычно минимальные.

Клиника. Порок встречается примерно в равной степени у лиц обоего пола. Клиническая картина определяется апато-гемодинамическим вариантом порока.

При небольшом смещении створок может наблюдаться незначительное уменьшение полезно функционирующей полости правого желудочка. У таких пациентов жалобы отсутствуют или минимальные, они ведут почти нормальный образ жизни и иногда могут дожить до пожилого возраста.

Значительное смещение трехстворчатого клапана, вызывающее значительное уменьшение дистального отдела правого желудочка, может приводить к выраженной симптоматике порока и смерти младенцев от быстро прогрессирующей сердечной недостаточности. У больных старшего возраста наиболее частой причиной смерти является медленно прогрессирующая сердечная недостаточность, а внезапная гибель обычно связана с острыми расстройствами сердечного ритма.

Все больные с аномалией Эбштейна жалуются на одышку и быструю утомляемость. При достижении 20-летнего возраста все пациенты отмечают появление болей в области сердца; 80—85% больных периодически беспокоят приступы сердцебиений, которые считаются одним из постоянных симптомов данного заболевания.

При объективном исследовании у 75—85% больных определяется цианоз, время появления которого может быть различным. Цианоз часто зависит от сброса крови справа на уровне предсердий и реже он представлен акроцианозом, появившимся из-за выраженной недостаточности кровообращения, и нарушениями функции внешнего дыхания. У больных с циановым полицигемия отсутствует, то при наличии **цианоза** содержание гемоглобина в крови может достигать 20—23 г%, число эритроцитов — 6 000 000—7 000 000, гема-шкрит — 65—70 %. Нередко можно отметить набухание вен шеи, систолическая пульсация их (встречается обычно в терминальных стадиях. У 60% больных наблюдается изменение концевых фаланг пальцев кистей в виде барабанных палочек и ногтей — в виде часовых стеклышек. У половины больных определяется «сердечный горб». Дистальная часть правого желудочка не при-



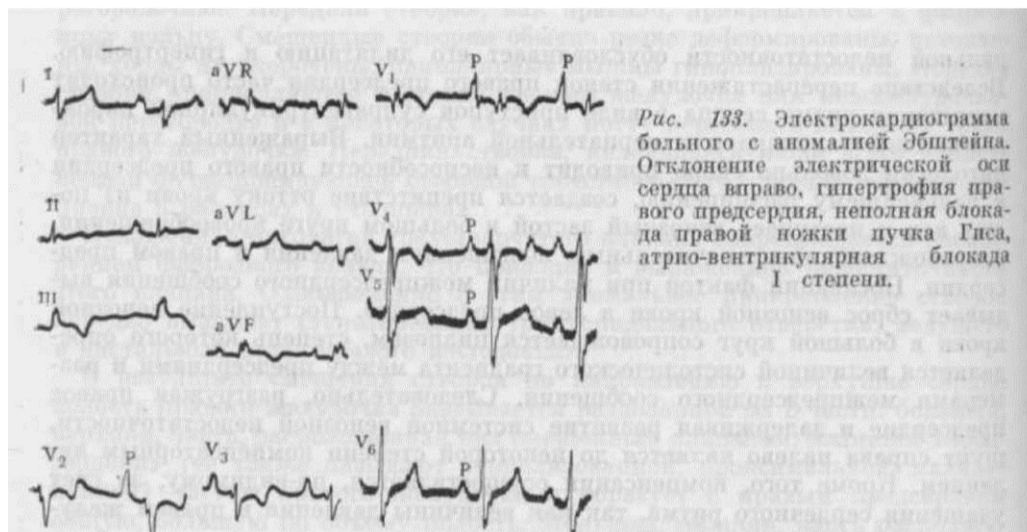
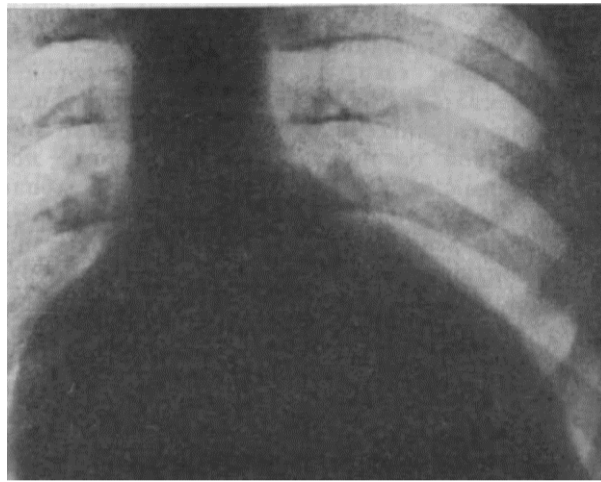


Рис. 133. Электрокардиограмма больного с аномалией Эбштейна. Отклонение электрической оси сердца вправо, гипертрофия правого предсердия, неполная блокада правой ножки пучка Гиса, атрио-вентрикулярная блокада I степени.

нимает участия в его образовании, а он целиком обусловлен гигантскими размерами правого предсердия и атриализованной части правого желу' лочка. Верхушечный толчок пальпируется в пятом — шестом межреберье по передней подмышечной линии. Это зависит от смещения левого желудочка резко увеличенными правыми отделами. Границы сердечной тупости значительно расширены влево и вправо.

Аускультативная картина характеризуется 'глухими, ослабленными то-ями, в особенности II тоном над легочной артерией. Нередко выслушивается ритм «галопа», т. е. трех- или четырехчленный ритм, обусловленный раздвоением I и II тонов сердца или паличем дополнительных III и IV тонов. Их появление объясняют щелчком открытия трехстворчатого клапана и сильным сокращением гипертрофированного правого предсердия (С. Я. Кисис, 1967; Р. П. Зубарев, 1970; Vassa e. a., 1958). У 80 - 90 % больных в четвертом межреберье у левого края грудины и по левой сред-неключичной линии выслушивается систолический шум мягкого тембра, связанный с недостаточностью трехстворчатого клапана. Этот шум можно иногда ошибочно принять за шум трения перикарда или плевры. Появление в этих же точках короткого диастолического шума обычно обусловлено той или иной степенью стенозирования трикуспидального отверстия. Пульс обычно слабого наполнения, артериальное давление определяется на нижних границах нормы, причем снижена величина пульсового давления. Эти находки можно объяснить низким сердечным выбросом. Увеличение печени определяется у 40% больных, крайне редко пальпируется ее пульсация.

Электрокардиограмма. Изменения электрической оси сердца при аномалии Эбштейна не характерны. В типичных случаях во II стандартном отведении aVF и правых грудных отведениях регистрируются высокие, пикообразные и широкие зубцы P, указывающие на гипертрофию и дилатацию правого предсердия. Обращает на себя внимание уменьшенная амплитуда зубцов QRS в правых грудных отведениях и нормальная их амплитуда в левых грудных отведениях (van Lingen, Bauersfeld., 1955). Важным признаком следует считать картину неполной или полной блокады ножки пучка Гиса в отведении Vi, причем желудочковый комплекс часто принимает форму rSR. Электрокардиографическая картина гипертрофии правого желудочка, как правило, отсутствует (рис. 133). При данном пороке сердца нарушение внутривентрикулярной проводимости не врожденное, а является, очевидно, результатом структурных изменений миокарда атриализованной части правого желудочка, развивающихся в течение жизни.



*Рис. 13-1.* Рентгенограмма грудной клетки больного с аномалией Обштейна. Легочный рисунок обеднен, определяется выраженная кардиомегалия за счет резкого увеличения правого предсердия.

К характерным признакам порока относятся нарушения ритма сердца в виде желудочковых экстрасистол, мерцательной аритмии и пароксизмальной предсердной или желудочковой тахикардии. У 30% больных определяется удлинение атрио-вентрикулярной и внутрисердечной проводимости, которые приводят к атрио-вентрикулярной блокаде I степени. Таким образом, типичная электрокардиографическая картина аномалии Эбштейна складывается из гипертрофии правого предсердия и неполной блокады правой ножки пучка Гиса при отсутствии гипертрофии правого желудочка, склонностью к расстройству сердечного ритма и атрио-вентрикулярной проводимости. Характерным для аномалии Эбштейна Sodi-Pallares (1955) считает также синдром Вольфа — Паркинсона — Уайта на том основании, что он крайне редко встречается при других врожденных пороках сердца.

Рентгенологическое исследование в типичных случаях аномалии Эбштейна выявляет характерную картину. В прямой проекции наиболее постоянным признаком является повышенная прозрачность легочных полей за счет обеднения сосудистого рисунка. Корни легких узкие и обычно прикрыты резко увеличенной тенью сердца. Последняя при выраженной картине порока приобретает характерную шаровидную конфигурацию. Кардио-вазальные углы смещены вверх. Сосудистый пучок узкий, нередко определяется западание сегмента, представленного легочной артерией (рис. 134). В косых положениях определяется увеличенное в размерах правое предсердие, которое суживает ретрогастриальное пространство (во втором косом положении). Обращает на себя внимание несоответствие между резко расширенным правым предсердием и небольшими размерами правого желудочка и легочной артерии (И. Х. Рабкин, 1970). Левые отделы сердца обычно не увеличены.

На рентгенограммах определяются зубцы желудочкового типа на правом контуре сердца, что, по-видимому, зависит от наличия регургитации крови из правого желудочка в правое предсердие. Амплитуда пульсаций левого желудочка и аорты снижена.

В случаях небольшого смещения трехстворчатого клапана отсутствие выраженных гемодинамических расстройств не приводит к появлению представленных рентгенологических признаков заболевания. У таких больных тень сердца нормальных размеров или слегка увеличена. По мере увеличения возраста пациентов, таким образом, удлинения сроков су-

ществования порока можно ожидать прогрессирующее увеличение сердца в размерах и другие признаки порока.

Катетеризация сердца представляет собой большую опасность у больных с аномалией Эбштейна из-за тяжелого исходного состояния и частого развития сложных нарушений сердечного ритма, которые могут привести к быстрой остановке сердца. Поэтому исследование следует проводить с минимальной травмой для миокарда больного.

При катетеризации сердца у всех больных выявляется повышенное давление в правом предсердии, причем высокой может наблюдаться не только волна а, отражающая усиленное сокращение гипертрофированного правого предсердия, но и волна V, обусловленная недостаточностью трикуспидального клапана. При прохождении катетера в дистальную часть правого желудочка регистрируется диастолический градиент, который может быть вызван смещением и деформацией трехстворчатого клапана или быть обусловлен относительным стенозированием трикуспидального отверстия по сравнению с резко расширенным правым предсердием.

Аномалия Эбштейна представляет собой один из немногих цианотиче-ских врожденных пороков сердца, при котором определяется нормальная величина систолического давления в правом желудочке. Учитывая большую опасность данного исследования, указанный признак должен быть достаточным образом оценен и у особенно тяжело больных катетеризацию сердца следует заканчивать, не пытаясь провести катетер в легочную артерию.

Сократительная функция дистального отдела правого желудочка снижена, что выражается в медленном подъеме кривой давления во время фазы изометрического сокращения, медленном ее спуске после закрытия полулунных клапанов легочной артерии и повышенном конечно-диастолическом давлении (Ю. Д. Волынский, 1969). Величины систолического и среднего давления в легочной артерии обычно нормальные или несколько снижены.

Важное диагностическое значение имеют одновременная регистрация давления и внутрисердечная ЭКГ при медленном выведении катетера из дистального отдела правого желудочка в правое предсердие. При этом получают абсолютно достоверный признак смещения трехстворчатого клапана, заключающийся в том, что при нахождении зонда в атриализован-ной части правого желудочка регистрируется давление, по величине приблизительно равное внутрисердечному давлению, а на внутрисердечной ЭКГ определяется желудочковая конфигурация. При выведении зонда в правое предсердие величина давления существенно не меняется, по появляется предсердная конфигурация внутрисердечной ЭКГ.

Давление, определяемое в атриализованной части правого желудочка, равно или несколько превышает давление в правом предсердии. Форма кривых давления может быть двух типов: при первом типе кривая давления в атриализованной части правого желудочка совпадает по форме с кривой давления в правом предсердии, а при втором — с дистальным отделом правого желудочка (С. Я. Киспе, 1967).

Анализ газового состава крови в большинстве случаев выявляет низкие цифры насыщения крови кислородом в правых отделах сердца, большую артерио-венозную разницу и артериальную гипоксемию, обусловленную сбросом крови справа налево на уровне предсердий. Однако редко наблюдается снижение насыщения крови кислородом в системной артерии менее 85—80%. В связи с небольшим УО крови, выбрасываемой правым желудочком, величина МОК малого круга кровообращения обычно снижена.

Ангиокардиографическое исследование выполняют из правого предсердия. Во всех случаях контрастируется расширенная полость, в которой происходит длительная задержка контрастного вещества. Интенсивность контрастирования часто снижена из-за разведения конт-

растного вещества кровью в большом количестве. Нередко можно отметить рефлюкс контрастного вещества в нижнюю полую вену.

Медленное опорожнение правого предсердия и наличие недостаточности трехстворчатого клапана приводят к позднему и более слабому контрастированию дистального отдела правого желудочка и в особенности легочной артерии. Редко наблюдается плотное контрастирование ветвей легочной артерии из-за того, что контрастное вещество поступает в них в небольшом количестве. Легочная артерия и ее ветви нормальной величины или слегка гипопластичны. В половине случаев отмечается важный ангио-кардиографический признак, заключающийся в смещении влево клиновидной выемки на нижнем контуре правых отделов сердца, соответствующий месту расположения трехстворчатого клапана.

При наличии межпредсердного сообщения на ангиокардиограммах определяется поступление контрастного вещества в левые отделы сердца и аорту. Последняя располагается нормально.

При введении контрастного вещества в дистальный отдел правого желудочка отмечаются необычные его контуры, смещение его влево и выявляется трикуспидальная недостаточность.

Диагноз. У большинства больных с аномалией Эбштейна правильный диагноз можно установить на основании результатов клинического обследования и данных электрокардиографического и рентгенологического исследований.

Типичная картина смещения трехстворчатого клапана в полость правого желудочка складывается из цианоза, появляющегося чаще в детском возрасте, приступов сердцебиений в анамнезе, ритма «галопа» и негромкого систолического шума при аускультации сердца. Характерная ЭКГ включает гипертрофию правого предсердия, нарушение внутрижелудочковой и атрио-вентрикулярной проводимости, отсутствие гипертрофии правого желудочка. Важным представляется регистрация синдрома Вольфа— Паркинсона — Уайта. Рентгенологическая картина характеризуется выраженной кардиомегалией за счет резкого расширения правого предсердия и а'тфиализшан'ной части правого желудочка, оамаданиеод оепмеита легочной артерии и обедненным легочным рисунком.

Однако при отсутствии какого-либо из указанных признаков или появления других симптомов для уточнения диагноза приходится производить катетеризацию сердца: регистрацию высокого давления в правом предсердии и нормального давления в правом желудочке и легочной артерии. Достоверному выявлению атриализованной части правого желудочка, являющейся результатом смещения трехстворчатого клапана в полость правого желудочка, способствует одновременная регистрация давления в правых отделах сердца и внутрисердечной ЭКГ.

С помощью ангиокардиографического исследования подтверждают диагноз и проводят дифференциальный диагноз.

Дифференциальный диагноз проводят с пороками, сопровождающимися гипоплазией правого желудочка, резчайшим изолированным клапанным стенозом легочной артерии, пороками группы Фалло, выпотным перикардитом, приобретенными заболеваниями трехстворчатого клапана и др.

Лечение. Медикаментозное лечение проводят в случаях с внезапно развившимися нарушениями ритма сердца, а также в качестве предоперационной подготовки.

При аномалии Эбштейна паллиативные операции, заключающиеся в наложении аорто-легочных анастомозов или закрытии межпредсердных сообщений, не получили распространения из-за своей неэффективности. Лучшие результаты получены при применении кавапальмонального анастомоза (Н. К. Галанкин, 1968).

Однако радикальную помощь больному можно оказать лишь при операции, направленной на устранение трикуспидальной недостаточности, уве-

личивающей полость правого желудочка, нормализующей легочный кровоток и устраняющей сопутствующие пороки. Этой цели служит операция, включающая замену смещенного и деформированного трехстворчатого клапана искусственным протезом (Б. В. Петровский, Г. М. Соловьев, В. И. Шумаков, Р. П. Зубарев, 1966; В. А. Бухарин, В. П. Подзолков, 1968; Barnard, Schrire, 1963). л

**Техника операции.** Операцию выполняют в условиях искусственного кровообращения через продольную стерпотомию. После начала искусственного кровообращения вскрывают правое предсердие, иссекают участок деформированного клапана, вызывающий стеноз, и подшивают искусственный клапанный протез. Последний фиксируют к стенке правого предсердия выше коронарного синуса на 1—2 см. Этим приемом устраняют возможность повреждения проводящей системы и одновременно увеличивают полость правого желудочка. Протез подшивают 12—18 П-образными швами, укрепленными тефлоновыми прокладками. Наложением П-образных швов с широким основанием обычно удается адаптировать сечение расширенного вновь образованного входа в правый желудочек к муфте протеза. Пликацию атриализованной части правого желудочка выполняют при резком истончении ее стенки. Далее ушивают межпредсердное сообщение и закрывают разрез стенки предсердия. Перед окончанием перфузии принимают меры для удаления воздуха из левых отделов сердца для профилактики воздушной эмболии. Перед закрытием грудной клетки, даже при отсутствии полной поперечной блокады, к сердцу с профилактической целью подшивают электроды для проведения его электростимуляции в случае необходимости. Смертность после радикальной операции составляет около 40 % •

В качестве ишустаетаного протеза может быть **вц.ющодоин** шариковый протез, но в последнее время предпочитают аортальные гетероклапаны (В. А. Бухарин и др., 1970; Р. П. Зубарев, 1970).

**Результаты.** Состояние больных, подвергшихся радикальной операции, значительно улучшается. Жалобы исчезают или минимальны. Больные способны справляться с умеренной физической нагрузкой. Исчезает цианоз, нормализуется клинический анализ крови. На ЭКГ исчезают признаки гипертрофии правого предсердия. При рентгенологическом исследовании отмечается увеличение кровенаполнения легких, уменьшение размеров сердца.

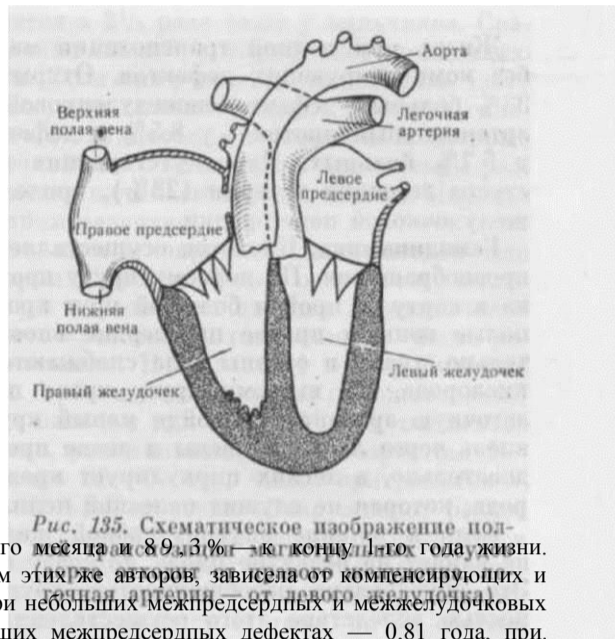
### ПОЛНАЯ ТРАНСПОЗИЦИЯ МАГИСТРАЛЬНЫХ СОСУДОВ

Полная транспозиция магистральных сосудов представляет собой тяжелый цианотический врожденный порок сердца, при котором аорта отходит от правого желудочка, несет неотсигенированную кровь и располагается спереди по отношению к расположенному сзади стволу легочной артерии; последний отходит от левого желудочка и несет оксигенированную кровь; имеются правильно сформированные атро-вентрикулярные клапаны и желудочки сердца. Такое определение исключает наличие единственного желудочка сердца, при котором тип расположения магистральных сосудов не имеет существенного значения, и атрезию одного из атрио-вентрикулярных клапанов, которая играет определяющую роль в возникающих расстройствах гемодинамики.

Частота полной транспозиции магистральных сосудов тго **Клиническим** данным составляет 1—9% (Ю. В. Евтеев и др., 1963; Б. А. Константинов, 1969; Н. К. Галанкин и др., 1970; Corvacho, 1968), а по секционным данным — 5—21% (Л. Д. Крымский и др., 1966; Abbott, 1936; Keith e. a., 1958; Ochsner e. a., 1961) среди всех врожденных пороков сердца.

По данным отделений врожденных пороков сердца у детей раннего и старшего возраста **ИССХ** имени А. Н. Бакулева АМН СССР, частота

полной транспозиции магистральных сосудов у больных в возрасте до 1 мес составила 27%, 1-3 мес—16,7%, 3-6 мес—9,4%, 6—12 мес—4%, 1—2 лет—1,2%, старше 2 лет—0,5%. Разница между клиническими и анатомическими данными, а также разница в данных, полученных в зависимости от возраста, обусловлены большой смертностью больных с этим пороком сердца в раннем детском возрасте, что ведет к уменьшению числа этих больных в более старшем возрасте. Это подтверждается данными Liebman с соавторами (1969), согласно которым 28,7% младенцев, родившихся с полной транспозицией магистральных сосудов, умирают в течение 1-й



недели жизни, 51,6% — в течение 1-го месяца и 89,3% — к концу 1-го года жизни. Средняя длительность жизни, по данным этих же авторов, зависела от компенсирующих и сопутствующих пороков и составляла при небольших межпредсердных и межжелудочковых сообщениях 0,11—0,28 года, при больших межпредсердных дефектах — 0,81 года, при больших дефектах межжелудочковой перегородки и со структурными изменениями легочных сосудов — 2 года, при дефектах межжелудочковой перегородки со стенозом легочной артерии — 4,85 года.

**Анатомия.** При полной транспозиции магистральных сосудов полые легочные вены несут кровь в правое и левое предсердия, которые при помощи трикуспидального и митрального клапанов сообщаются с соответствующими желудочками. Однако в противоположность нормальной картине аорта отходит от правого желудочка, а ствол легочной артерии — от левого желудочка. Восходящая аорта всегда располагается спереди и чаще справа по отношению к расположенному сзади и слева стволу легочной артерии. В редких случаях аорта лежит по средней линии тела, прямо перед легочным стволом, и еще реже аорта находится слева от ствола легочной артерии. Ход обоих магистральных сосудов параллельный, причем легочная артерия всегда прикрыта аортой на  $H, 2-1/3$ , реже — полностью (рис. 135). Как правило, наблюдается аномальное расположение коронарных артерий. При наиболее частом варианте левая коронарная артерия начинается от латерального аортального синуса Вальсальвы. Ствол ее в противоположность нормальному ходу идет впереди от ствола легочной артерии и дает начало передней нисходящей и левой огибающей ветвям. Правая коронарная артерия отходит от заднего аортального синуса и идет в правую предсердно-желудочковую борозду. Таким образом, правый аортальный синус при данном пороке — некоронарный (Shaher, Puddu, 1966).

В связи с тем что правый желудочек, нагнетая кровь в аорту, работает в условиях гиперфункции, направленной на преодоление высокого сопротивления выбросу, наблюдается резкая гипертрофия его миокарда. Менее резко выраженная гипертрофия левого желудочка обусловлена тем, что он функционирует в условиях нагрузки увеличенным объемом крови. Лишь наличие стеноза легочной артерии или необратимых морфологических изменений со стороны сосудов легких может привести к его резкой гипертрофии.

Жизнь при полной транспозиции магистральных сосудов невозможна без компенсирующих дефектов. Открытое овальное окно встречается у 33% больных, дефект межжелудочковой перегородки — у 6,1%, открытый артериальный проток — у 8,5% и дефект межпредсердной перегородки — у 5,7% больных. Из сопутствующих пороков чаще всего наблюдается стеноз легочной артерии (23%), причем он сочетается с дефектом межжелудочковой перегородки.

Гемодинамика. Кровоток осуществляется по двум разобщенным кругам кровообращения. По первому кругу кровь поступает из правого желудочка в аорту и, пройдя большой круг кровообращения, возвращается через полые вены и правое предсердие вновь в правый желудочек. Следовательно, ткани и органы тела снабжаются кровью с низким содержанием кислорода. По второму кругу кровь поступает из левого желудочка в легочную артерию и, пройдя малый круг кровообращения, возвращается вновь через легочные вены и левое предсердие в левый желудочек. Следовательно, в легких циркулирует кровь с высоким содержанием кислорода, которая не служит полезной цели.

Если в течение внутриутробной жизни наличие порока существенно не влияет на развитие плода, то сразу после рождения ребенок погибает. Это обусловлено разобщенностью кругов кровообращения и невозможностью вследствие этого осуществления нормального газообмена. Лишь наличие внутрисердечных сообщений, по которым происходит обмен крови между кругами кровообращения, делает этих больных жизнеспособными. Сброс крови осуществляется в двух направлениях, так как односторонний его характер мог бы привести к полному опорожнению одного из кругов. Величина этого сброса справа налево и представляет собой эффективный легочный кровоток, поскольку именно в этом объеме (смешанная в штанная кровь достигает легочных капилляров (Campbell, Bing, 1949; Shafer, 1964).

Механика сброса осуществляется следующим образом. У новорожденных с началом дыхания происходит расширение сосудистого русла легких и падение легочно-сосудистого сопротивления ниже уровня системного. Это приводит к сбросу крови из аорты в легочную артерию через открытый артериальный проток или бронхиальные артерии. Реже сброс крови справа налево происходит на уровне предсердий. Вследствие этого увеличивается объем крови, циркулирующей в малом круге кровообращения и поступающей в левое предсердие. Среднее давление в левом предсердии увеличивается, превышая его уровень в правом предсердии, и это приводит к сбросу крови слева направо через межпредсердное сообщение.

При наличии дефекта межжелудочковой перегородки с низким или умеренно повышенным легочно-сосудистым сопротивлением сброс крови справа налево, происходящий во время систолы желудочков, приводит к гиперволемии малого круга кровообращения. Увеличивающийся приток крови в левый желудочек сопровождается повышением диастолического давления, (которое [превышает его уровень в правом желудочке и. олодо-вательно, сброс крови слева направо происходит во время диастолы желудочков (Shafer, 1964).

При наличии дефекта межжелудочковой перегородки с высоким легоч-по-сосудистым сопротивлением или тяжелым стенозом легочной артерии увеличенный системный кровоток приводит к повышению давления в правом предсердии и диастолического давления в правом желудочке. Следовательно, сброс крови справа налево через дефект межжелудочковой перегородки осуществляется во время диастолы, а сброс крови слева направо происходит во время систолы. Таким образом, на направление и величину сброса крови при полной транспозиции магистральных сосудов оказывают влияние соотношение сопротивлений большого и малого кругов кровообращения, объем легочного кровотока, тип и величина компенсирующего сообщения.

Клиника. Порок сердца встречается в  $2\frac{1}{2}$  раза чаще у мальчиков. Сразу после рождения у больных отмечают цианоз, который имеет тенденцию к усилению с увеличением возраста. Если при рождении вес ребенка часто нормальный, то в возрасте 1—3 мес, как правило, можно отметить гипотрофию, рахит. Это обычно связано с трудностями в кормлении, которые усугубляются сердечной недостаточностью. Отставание в физическом развитии приводит к тому, что дети позже начинают сидеть, ходить. Нередко наблюдается отставание в умственном развитии.

Клиническая картина порока во многом определяется наличием или отсутствием стеноза легочной артерии. Больных без сопутствующего стеноза легочной артерии беспокоит одышка в покое, которая связана с увеличением легочного кровотока и гипоксемией. Часто регистрируются респираторные заболевания. В возрасте 1 года у больных можно часто отметить «сердечный горб» и, как правило, положительный симптом «барабанных палочек» на пальцах рук и ног. У всех пациентов с рождения отмечается полицитемия, увеличивающаяся с возрастом. Величина гемоглобина может достигать 23—25 г%, число эритроцитов — 6 000 000—8 000 000, гематокрит — 80%. Перкуссия обнаруживает резкое увеличение сердца в размерах. При выслушивании сердца определяется акцент II тона, связанный с громким тоном закрытия аортальных клапанов, которые располагаются близко к передней грудной стенке. Наличие легочной гипертензии также приводит к акценту II тона, но он обычно плохо проводится из-за заднего расположения легочных клапанов. У больных с открытым овальным окном шумы обычно отсутствуют, реже во втором — третьем межреберье у левого края грудины можно выслушивать слабый систолический шум. Шумы могут не прослушиваться и при большом дефекте межжелудочковой перегородки, сопровождающемся высокой легочной гипертензией (Wells, 1963). При дефектах межжелудочковой перегородки небольших размеров систолический шум имеет более громкий и грубый тембр и локализуется в третьем — четвертом межреберье у левого края грудины.

Начиная со 2—4-й недели жизни у больных появляются признаки сердечной недостаточности, проявляющиеся в виде кардиомегалии застойными хрипами в легких.

Электрокардиографическая картина характеризуется отклонением электрической оси сердца вправо, гипертрофией правого желудочка и правого предсердия. У больных с большим дефектом межжелудочковой перегородки или открытым артериальным протоком и значительно увеличенным легочным кровотоком можно наблюдать нормальную электрическую ось сердца и признаки гипертрофии обоих желудочков.

Рентгенологическое исследование в прямой проекции выявляет прогрессирующую кардиомегалию. При этом форма сердца напоминает яйцо, наклоненное так, что его длинная продольная ось лежит в косом направлении (рис. 136). Полюс с наименьшей выпуклостью обращен вверх и вправо, а с наибольшей выпуклостью — вниз и влево (Carey, Elliott, 1964). Сердце увеличено за счет левых отделов, подвергающихся нагрузке увеличенным объемом крови, и за счет правого желудочка, нагнетающего кровь в большой круг кровообращения. У больных с легочной гипертензией и равным системным и легочно-сосудистым сопротивлением размеры сердца увеличены в меньшей степени, так как отсутствует объемная перегрузка левых отделов. Характерным рентгенологическим признаком для данного порока Taussig считает увеличение ширины сосудистого пучка в левой передней косой проекции в противоположность ее узости в прямой проекции. Следует отметить, что у младенцев в возрасте 1—2 нед легочный рисунок нормальный или незначительно усилен. В более старшем возрасте легочный рисунок, как правило, усилен, причем степень усиления коррелирует со степенью увеличения размеров сердца, i



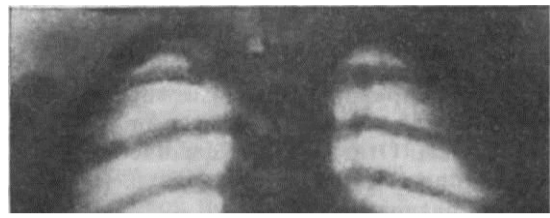
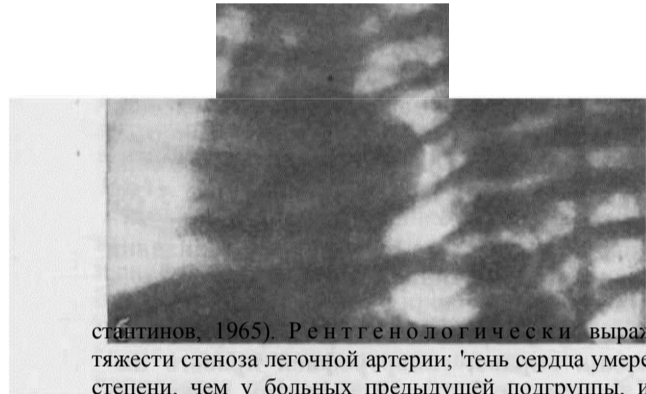

Рис. 136. Рентгенограммы ребенка 5 дней с полной транспозицией магистральных сосудов и открытым овальным «окном». Сердце имеет овальную конфигурацию, сосудистый пучок в передне-задней проекции (а) шире, чем в боковой проекции (б).

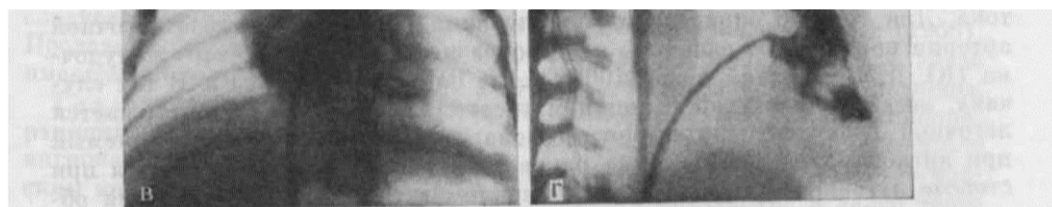
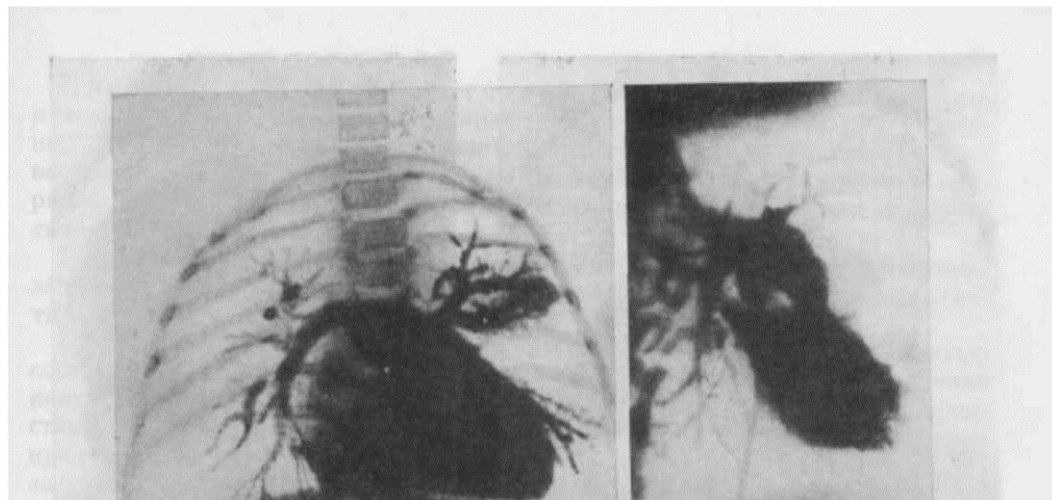


У больных с сопутствующим стенозом легочной артерии одышка выражена несколько в меньшей степени, чем у больных с увеличенным легочным кровотоком, а полицитемия —\* в большей степени. На основании сердца выслушивается грубый систолический шум. Признаки сердечной недостаточности умеренно выражены или отсутствуют. На электрокардиограмме отмечаются отклонение олек-трической оси сердца вправо, признаки гипертрофии правого желудочка и правого предсердия. Лишь в редких случаях можно наблюдать отклонение электрической оси сердца влево (А. А. Вишнеvский, Н. К. Галанкин, 1962; И. В. Матвеева, Б. А. Кон

стантинов, 1965). Рентгенологически выраженность легочного рисунка зависит от тяжести стеноза легочной артерии; тень сердца умеренно увеличена в размерах, но в меньшей степени, чем у больных предыдущей подгруппы, и в большей степени, чем у больных с тетрадой Фалло. Это является важным дифференциальным признаком с последним пороком.

Катетеризация сердца обнаруживает низкие цифры насыщения крови кислородом в правых полостях сердца и в системной артерии, достигающие иногда 30%. В правом желудочке всегда регистрируется высокое давление, равное системному, и из его полости нередко удается провести катетер в восходящую аорту. Абсолютную диагностическую ценность имеет катетеризация сердца, когда измеряют давление и берут пробы крови из всех полостей и магистральных сосудов. Исключительную важность приобретает катетеризация легочной артерии. В таких случаях можно отметить более высокое насыщение крови кислородом в этом сосуде по сравнению с аортой, определить степень легочной гипертензии, что является важным при планировании хирургического вмешательства. Однако такие сведения получить удается редко, так как провести катетер в легочную артерию обычными приемами не удается.

Селективная ангиокардиография, выполненная в двух проекциях, является методом выбора и решающим исследованием, подводя-



*Рис. 137.* Ангиокардиограммы больного с полной транспозицией магистральных сосудов и открытым овальным окном.  
 а, б — контрастное вещество из левого желудочка поступает в расположенную сзади легочную артерию; в, г — контрастное вещество заполняет полость правого желудочка и аорту, занимающую переднее положение.

ющим установить не только наличие транспозиции аорты и легочной артерии, но также компенсирующие и сопутствующие пороки. При введении контрастного вещества в полость правого желудочка наблюдается его преимущественное поступление в аорту, при левой вентрикулографии — в легочную артерию. На ангиокардиограммах выявляется переднее расположение восходящей аорты и заднее — ствола легочной артерии, которые имеют параллельный ход (рис. 137). В отличие от нормальной картины выходной отдел правого желудочка чаще направлен вправо, как это прослеживается в прямой проекции, а выходной отдел левого желудочка направлен кзади, как это видно в боковой проекции. Аортальные клапаны расположены выше уровня легочных.

Наибольшую диагностическую ценность в выявлении сопутствующих пороков имеет введение контрастного вещества в правый желудочек. В таких случаях прослеживается межжелудочковая перегородка. Отсутствие поступления контрастированной крови в левый желудочек будет косвенно свидетельствовать о межпредсердном сообщении. При наличии дефекта межжелудочковой перегородки иногда можно определить его

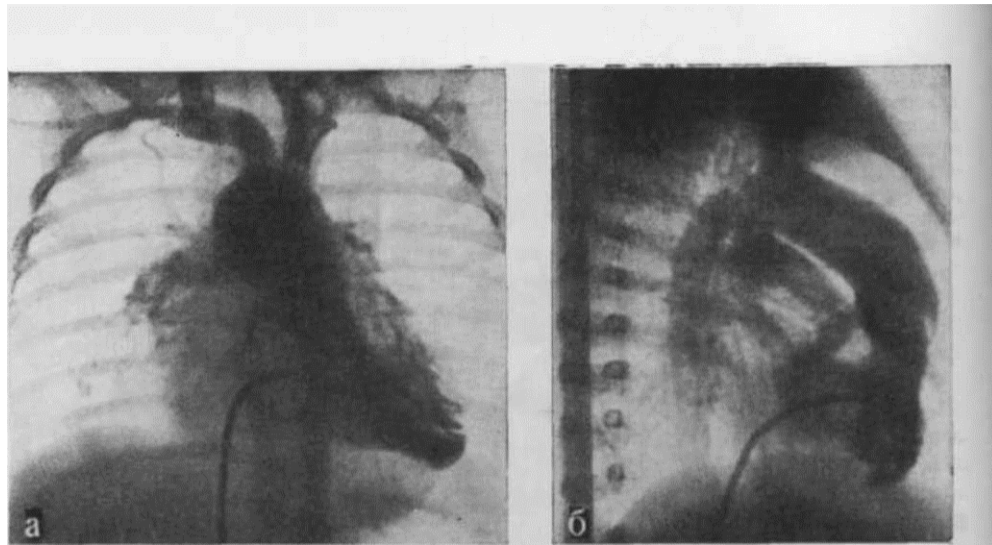


Рис. 145. Ангиокардиограммы больного с полной транспозицией магистральных сосудов, дефектом межжелудочковой перегородки и стенозом легочной артерии. Контрастное вещество из правого желудочка поступает в аорту, а также через дефект межжелудочковой перегородки — в левый желудочек и далее — в расположенную сзади

легочную артерию, а — прямая проекция; б — боковая проекция.

размеры при прохождении через него струи контрастированной крови (рис. 138). При поступлении контрастированного вещества из аорты в легочную артерию устанавливают наличие открытого артериального протока. Для точного определения локализации и тяжести стеноза легочной артерии контрастное вещество целесообразнее вводить из левого желудочка (Ю. Д. Волынский и др., 1966; И. Х. Рабкин и др., 1966). В тех случаях, когда полная транспозиция магистральных сосудов сопровождается легочной гипертензией, диаметр ствола легочной артерии, выявляемый при ангиокардиографии, всегда шире диаметра восходящей аорты, а при стенозе легочной артерии, за исключением клапанного, соотношения обратные.

**Диагноз.** У большинства больных без стеноза легочной артерии правильный диагноз полной транспозиции магистральных сосудов может быть установлен уже на основании результатов общеклинического обследования больного. Последнее включает: появление цианоза с рождения, отсутствие шума в области сердца или негромкий его характер, раннее появление сердечной недостаточности, преобладание правых отделов сердца на ЭКГ, усиленный легочный рисунок и овальный силуэт увеличенного в размерах сердца при рентгенологическом исследовании.

Решающее диагностическое значение имеет селективная ангиокардиография из правого желудочка, которая выявляет преимущественное поступление контрастного вещества в восходящую аорту, расположенную впереди от ствола легочной артерии.

У больных с полной транспозицией аорты и легочной артерии и сопутствующим стенозом легочной артерии наибольшее диагностическое значение имеет введение контрастного вещества в левый желудочек.

**Дифференциальный диагноз** полной транспозиции магистральных сосудов следует проводить с тетрадой Фалло, трикуспидальной атрезией, атрезией клапанов легочной артерии, единственным желудочком сердца, общим артериальным стволом, аномалией Эбштейна, комплексом Эйзенменгера.

**Лечение** больных с полной транспозицией магистральных сосудов только хирургическое.

Предоперационная подготовка должна включать интенсивную медикаментозную терапию сердечными гликозидами, так как у больных, как правило, в предоперационном периоде имеются нарушения кровообращения. Отсутствие эффекта не является противопоказанием к операции, а скорее, наоборот, должно служить прямым показанием к хирургическому вмешательству.

К настоящему времени предложено свыше 50 методов хирургического лечения, которые могут быть разделены на два основных вида: паллиативные и радикальные.

Необходимость паллиативных операций обусловлена тяжестью состояния больных и их небольшим возрастом, т. е. когда проведение искусственного кровообращения для выполнения полной коррекции представляет неоправданно большой риск. К паллиативным вмешательствам предъявляют несколько требований. Они должны уменьшить гипоксемию за счет улучшения обмена крови между большим и малым кругом кровообращения, что даст больным возможность доживать до более старшего возраста (4—7 лет), когда с меньшим риском можно выполнить радикальную операцию; создать оптимальные условия для функционирования малого круга кровообращения; по возможности, должны быть технически простыми и не мешать проведению радикальной операции в будущем и, с этой точки зрения, являться подготовительной операцией (т. е. являться I этапом в двухэтапном хирургическом лечении полной транспозиции магистральных сосудов). Этим требованиям отвечают различные методики создания или расширения межпредсердного дефекта.

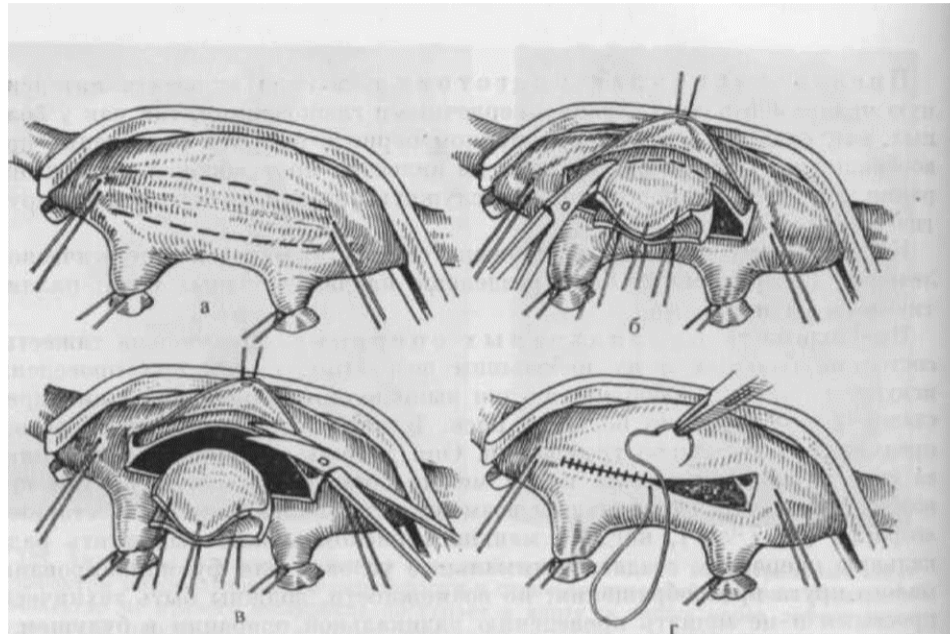
У новорожденных и младенцев с полной транспозицией магистральных сосудов и небольшим компенсирующим сообщением в виде открытого овального окна или небольшого дефекта межжелудочковой перегородки следует производить атриосептостомию по Rashkind, Miller (1966). Последняя особенно эффективна у больных в возрасте до 3 мес, т. е. когда имеется топкая, податливая для разрыва межпредсердная перегородка.

Техника операции. Атриосептостомия выполняется в рентгеноопереационной лаборатории внутрисердечных методов исследования, где после ангиокардиографического подтверждения диагноза под рентгенологическим контролем через бедренную вену в правое предсердие и далее через открытое овальное окно в левое предсердие вводят катетер, на конце которого имеется баллончик. Последний наполняют разведенным контрастным веществом и катетер рывком выводят из левого предсердия — таким образом производят разрыв межпредсердной перегородки в области овального окна. Манипуляцию повторяют несколько раз, постепенно увеличивая емкость баллончика от 1 до 4 мл. При быстром нарастании одышки, цианоза, гипоксемии, ведущих к ухудшению состояния больного, атриосептостомию следует проводить как срочное, неотложное вмешательство.

По эффективности не отличаясь от описанных хирургических методик создания дефектов межпредсердной перегородки, атриосептостомия имеет перед ними преимущество, заключающееся в том, что не производится вскрытие грудной клетки, которое обычно утяжеляет состояние больных и приводит к спаечному процессу, затрудняющему торакотомию и выделение сердца в последующем при производстве радикальной операции. Смертность после атриосептостомии составляет 26—37% (Ю. С. Петросян и др., 1972; Singh et al., 1969; Venables, 1970).

В нашей стране атриосептостомия впервые выполнена Ю. С. Петросяном в ИССХ имени А. Н. Бакулева АМН СССР.

При неудавшихся попытках произвести атриосептостомию, а также у больных с небольшими размерами компенсирующего сообщения и выраженной гипоксемией в более старшем возрасте (до 4 лет) показана операция создания межпредсердного дефекта. Этой цели служит закрытая методика без выключения сердца из кровообращения,



**Рис. 139.** Схематическое изображение операции атриоселтэктомии по Blalock и Hanlon при полной транспозиции магистральных сосудов, а — зажимом отжаты участки правого и левого предсердий вместе с основанием межпредсердной перегородки; перенесены правая легочная артерия и правые легочные вены; пунктиром обозначены места разрезов правого и левого предсердий; б — предсердия вскрыты, производится вытягивание межпредсердной перегородки; в — межпредсердная перегородка иссечена; г — края стенок обоих предсердий сшиваются непрерывным швом.

впервые предложенная и выполненная Blalock и Hanlon (1950). Относительно технически простая процедура создания дефекта и первый успешный опыт у ранее считавшихся безнадежными больных были с энтузиазмом восприняты большинством кардиохирургов, и в настоящее время изучение литературы показывает, что выполнены уже сотни таких операций. Смертность при них составляет 28—60% (Б. А. Константинов, 1969; В. И. Бураковский и др., 1973; Cornell e. a., 1966; Serming, 1967).

**Техника операции.** Операцию по Блелоку — Ханлону выполняют через правую передне-боковую торакалотию в пятом межреберье или с частичной поднадкостничной резекцией V ребра. Спереди от правого диафрагмального нерва вскрывают перикард. Внутривенно выделяют правую легочную артерию и правые легочные вены и под них подводят лигатуры. После последовательного пережатия правой ветви легочной артерии и правых легочных вен изогнутым сосудистым зажимом отжимают участки левого и правого предсердий вместе с основанием межпредсердной перегородки. Делают разрезы на правом и левом предсердиях параллельно межпредсердной борозде, слегка расслабляют зажим, вытягивают и иссекают межпредсердную перегородку. Края стенок обоих предсердий сшивают двухрядным швом (рис. 139).

Меньшее распространение из-за опасности воздушной эмболии получила методика иссечения межпредсердной перегородки на открытом сердце в условиях гипотермии (Bailey e. a., 1954; Senning, 1967). Lindenmuth с соавт. (1965) и Senning (1967) для лучшего обмена крови между кругами дополняют создание межпредсердного дефекта перемещением нижней полой вены в левое предсердие.

У больных с резко увеличенным легочным кровотоком, особенно при наличии большого дефекта межжелудочковой перегородки, больший эффект получают при одномоментном создании межпредсердного дефекта и сужении ствола легочной артерии для предотвращения прогрессирующей легочной гипертензии.

У больных с уменьшенным легочным кровотоком, обусловленным стенозом легочной артерии, применяют создание межпредсердного дефекта в комбинации с наложением межартериального анастомоза (В. И. Бураковский и др., 1973) или кавапальмональный анастомоз (Н. К. Галанкин, 1968; Glenn e. a., 1965).

Послеоперационный период у большинства больных протекает тяжело и нередко требует применения длительного управляемого дыхания. Всем пациентам нужно продолжать энергичную медикаментозную терапию, включающую сердечные гликозиды, диуретики и др. У больных, перенесших паллиативную операцию, улучшается состояние, уменьшается гипоксемия, одышка, цианоз. Дети становятся более активными, начинают заметно прибавлять в массе.

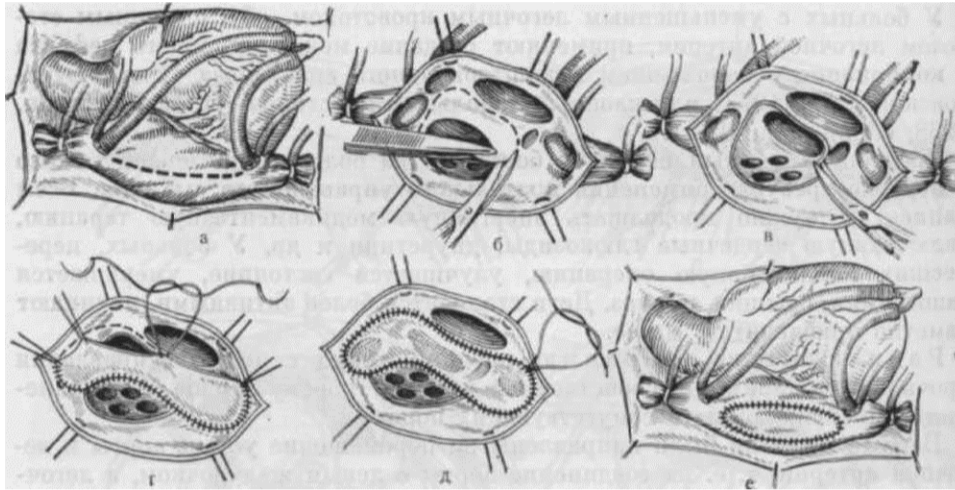
Радикальную операцию предпринимают с целью исправления прочной гемодинамики, свойственной данному пороку сердца, и устранения компенсирующих и сопутствующих пороков.

Первые попытки были направлены на перемещение устьев аорты и легочной артерии, т. е. на соединение аорты с левым желудочком, а легочной артерии с правым желудочком (Bailey e. a., 1954; Mustard e. a., 1954; Senning, 1959; Idriss e. a., 1961). Трудности перемещения магистральных сосудов обусловлены главным образом несоответствием их диаметра, невозможностью или сложностями пересадки коронарных артерий и низким давлением в левом желудочке при дефектах межпредсердной перегородки.

Наибольшее распространение среди хирургов получили методы внутри-предсердной коррекции полной транспозиции аорты и легочной артерии. Цель таких операций — изменить направление тока крови внутри предсердий. В результате коррекции кровь полых вен и коронарного синуса начинает поступать через митральный клапан в левый желудочек, а кровь легочных вен — дренироваться через трикуспидальный клапан в правый желудочек. Следовательно, полная транспозиция магистральных сосудов переводится в «корректированную». Среди опубликованных методов внутр-предсердной коррекции (В. И. Бураковский, Б. А. Константинов, 1965; Merendino e. a., 1957; Creech e. a., 1958; Senning, 1959; Shumaker, 1961; Barnard e. a., 1962) наибольшее распространение получила методика Mustard (1964) из-за наименьшей смертности.

Техника операции. Операцию по методу Mustard выполняют в условиях искусственного кровообращения. Производят срединную стерно-томию. Выкраивают лоскут из перикарда размером 8X5 см. Канюляцию полых вен производят через стенку правого предсердия как можно ближе к их устьям. Артериальную канюлю вводят в левую бедренную артерию. С началом перфузии в продольном направлении вскрывают правое предсердие и иссекают межпредсердную перегородку. Широко вскрывают коронарный синус для избежания возникновения полной атрио-вентрикулярной блокады при подшивании заплаты в области залегания проводящих путей. Если имеется дефект межжелудочковой перегородки, то его закрывают после отведения или временного отсечения септальной створки трикуспидального клапана. Имеющийся клапанный стеноз можно устранить через дефект межжелудочковой перегородки или через дополнительный разрез на легочной артерии. Далее производят атриосептопластику с помощью аутоперикардиального лоскута, в результате чего полые вены и коронарный синус начинают дренироваться через митральное отверстие в левый желудочек, а легочные вены через трикуспидальное отверстие — в правый желудочек. При подозрении на небольшую полость вновь образованного левого предсердия производят ее расширение посредством вшивания перикардиальной или синтетической заплаты (рис. 140).

Эта операция показана больным, достигшим 4—5-летнего возраста, перенесшим паллиативную операцию типа создания дефекта межпредсердной перегородки. Без предварительной паллиативной операции она может быть выполнена пациентам с дефектом межпредсердной перегородки и



**Рис. 140. Схематическое изображение радикальной операции атриселтопластики по Mustard при полной транспозиции магистральных сосудов.**

а — метка разреза правого предсердия (пунктир); б — иссечение межпредсердной перегородки; в — вскрытие коронарного синуса; г — атриосепластика с использованием аутоперикарда или синтетической ткани; д — межпредсердная перегородка сформирована. Вид со стороны вновь образованного левого предсердия: под лаплатой полые вены и отверстие коронарного синуса дренируются через митральный клапан в левый желудочек. После закрытия раны предсердия легочные вены будут дренироваться через трикуспидальный клапан в правый желудочек; з — полость вновь образованного левого предсердия расширена аутоперикардом или синтетической тканью.

при благоприятных анатомических взаимоотношениях — больным с дефектом межжелудочковой перегородки в сочетании с клапанным стенозом легочной артерии. Операция не показана больным с необратимыми изменениями в сосудах легких.

Наилучшие результаты получают хирурги при коррекции полной транспозиции магистральных сосудов, не сопровождающейся стенозом легочной артерии или выраженной гипертензией малого круга кровообращения, где смертность составляет 11—30% (Aberdeen e. a., 1967; Mustard, 1969; Haller e. a., 1969; Ebert e. a., 1970). Высокая смертность при операции по методу Mustard остается у больных с сопутствующим стенозом легочной артерии, которая при подклапанном его характере из-за возможности адекватного устранения составляет 61—75% (Cooley e. a., 1966; Mustard, 1969; Rastelli e. a., 1969). В связи с этим Rastelli с соавторами разработали и усовершенствовали методику операции для полной транспозиции магистральных сосудов, которой сопутствуют подклапанный стеноз легочной артерии и дефект межжелудочковой перегородки.

**Техника операции.** Операцию совершают в условиях искусственного кровообращения, через правую вентрикулотомию подшивают синтетическую заплату к краям дефекта межжелудочковой перегородки и корню аорты таким образом, что образуется канал, ведущий из левого желудочка в аорту. Далее пересекают ствол легочной артерии и проксимальный его конец ушивают наглухо. В отверстие на стенке правого желудочка вшивают аортальный гомотрапепадат вместе с клапаном, а дистальную часть трансплантата анастомозируют с дистальным концом ствола легочной артерии. Резекцию подклапанного стеноза в этих условиях не производят.

Усовершенствование методов искусственного кровообращения и глубокой гипотермии в последнее время позволило Dobell с соавт. (1969) и Mohri с соавт. (1969) выполнять радикальные операции при полной транспозиции магистральных сосудов детям в младенческом возрасте. Это ука-

зывает на необходимость дальнейшей разработки методов исключения сердца из кровообращения у больных раннего детского возраста, что будет способствовать успешному разрешению данной проблемы.

#### КОРРИГИРОВАННАЯ ТРАНСПОЗИЦИЯ МАГИСТРАЛЬНЫХ СОСУДОВ

Корригированная транспозиция магистральных сосудов представляет собой врожденный порок сердца, при котором имеется транспозиция и инверсия аорты и легочной артерии, но кровотоки имеют физиологическое направление, т. е. в легкие поступает венозная кровь, а в большой круг кровообращения — артериальная; магистральные сосуды лежат параллельно, без перекрещивания; определяется инверсия желудочков и атрио-вен-трикулярных клапанов. По мнению Stanger с соавт. (1968), — это один из вариантов нормального сердца. Первое описание порока принадлежит Rokitansky (1875), который предложил термин «корригированная транспозиция», имея в виду физиологическую корреляцию «тока» крови.

Аномалия встречается редко. Частота ее составляет 0,4% среди врожденных заболеваний сердца (Б. А. Константинов, 1967). Поскольку больные без сопутствующих пороков не жалуются на сердце и симптомы заболевания сердца у них отсутствуют, то, вероятно, следует ожидать большую частоту аномалии, чем об этом сообщается.

Анатомическая и клиническая характеристика корригированной транспозиции магистральных сосудов при аномалиях расположения сердца представлена в главе, посвященной аномалиям расположения сердца. Данное описание будет касаться характеристики корригированной транспозиции аорты и легочной артерии при нормальном положении сердца и внутренних органов.

Анатомия. Полые вены несут кровь в нормально расположенное правое предсердие. Последнее через двустворчатый клапан, который по структуре и распределению хордального аппарата аналогичен нормальному митральному клапану, сообщается с венозным желудочком, имеющим морфологическую характеристику нормального левого желудочка: он треугольной формы и содержит гладкие внутренние контуры, особенно в области перегородки. От венозного желудочка отходит легочная артерия, располагающаяся сзади и справа. Фиброзное кольцо легочной артерии находится с септальной створкой венозного анатомически митрального клапана в такой же связи, как аортальное кольцо с септальной створкой митрального клапана в нормальном сердце. Легочные вены впадают в нормально расположенное левое предсердие, которое сообщается посредством трехстворчатого клапана, имеющего черты нормального трикуспи-дального, с артериальным желудочком. Последний по своему анатомическому строению является правым желудочком: он содержит наджелудочковый гребень, подразделяющий его полость на приточный и выходной отделы, резко выражена здесь трабекулярность. От артериального желудочка отходит аорта, которая располагается слева и спереди. Оба магистральных сосуда имеют параллельный ход, они не перекрещиваются, как в норме, и уровень аортальных клапанов несколько выше легочных (рис. 141).

В связи с инверсией желудочков нарушается нормальная топография межжелудочковой перегородки. В нормальных условиях верхний край межжелудочковой перегородки достигает правого предсердия несколько правее межпредсердной перегородки, так что правое предсердие соприкасается непосредственно с левым желудочком и их полости разделены атрио-вентрикулярной частью мембранозной межжелудочковой перегородки. При корригированной транспозиции магистральных сосудов межжелудочковая перегородка подходит к предсердиям несколько левее меж-



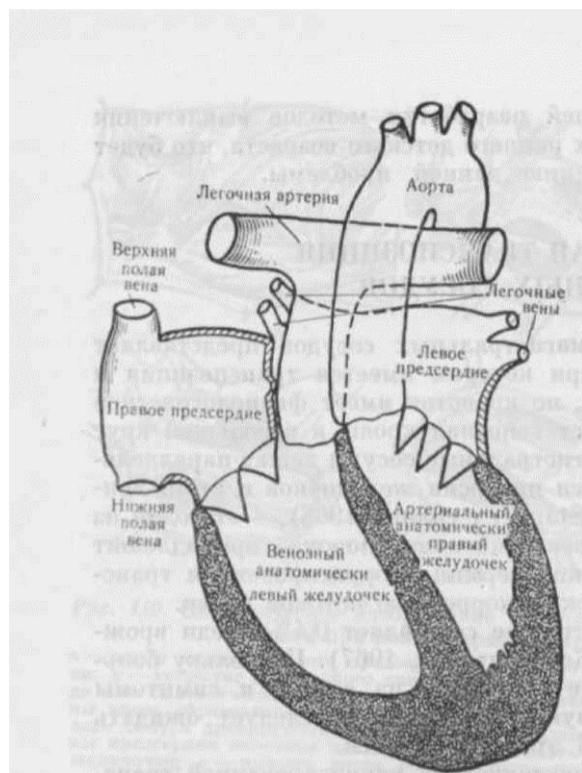


Рис. 141. Схематическое изображение кор-

рированной транспозиции магистральных сосудов при нормальном положении сердца. В хирургическом аспекте большой интерес представляет ход и распределение коронарных артерий. В данных условиях, в отличие от нормы, имеется передний аортальный юстирующий сосуд, который делится на огибающую ветвь и переднюю нисходящую артерию. Огибающая ветвь проходит в поперечном направлении, пересекая основание легочной артерии, и далее направляется в правую атрио-вентрикулярную борозду; передняя нисходящая ветвь идет в межжелудочковую борозду. От левого аортального синуса выходит коронарный сосуд, который идет в левую атрио-вентрикулярную борозду, давая заднюю нисходящую ветвь.

Изложенная анатомическая картина представляет собой наиболее часто встречающийся вариант корригированной транспозиции магистральных сосудов, возникающий в результате бульбо-вентрикулярной инверсии при нормальном расположении сердца и внутренних органов. В настоящее время многие авторы оспаривают существование корригированной транспозиции, представленной изолированной инверсией бульбуса. Если она и встречается, то крайне редко и, очевидно, представляет только теоретический интерес. Корригированную транспозицию магистральных сосудов, представленную сино-аурикулярной инверсией, большинство авторов (Б. А. Константинов, 1967; Lev, Rowlatt, 1961, и др.) справедливо рассматривают в разделах, посвященных аномалиям расположения сердца.

Корригированная транспозиция может встречаться в изолированном виде, но это наблюдается крайне редко и чаще всего ей сопутствуют врожденные пороки сердца, которые и приводят больных в кардиохирургическую клинику.

У 80% больных отмечают дефект межжелудочковой перегородки, который обычно располагается в верхнем отделе мембранозной части перегородки, непосредственно ниже клапанов легочной артерии. Диаметр дефекта у большинства больных превышает 1 см, так что при отсутствии

предсердной перегородки, так что теперь участок левого предсердия находится в тесной связи с венозным апатомически левым желудочком (Sayed e. a., 1962). Эти изменения в топографии межжелудочковой перегородки оказывают влияние на расположение проводящей системы. Атрио-вентрикулярный узел и проксимальная часть пучка Гиса расположены нормально в дне правого предсердия.

Однако дистальная часть пучка и его ветви шивертгарованы вместе с межжелудочковой перегородкой. Анатомическая левая ветвь лежит с правой стороны, а дистальная часть пучка и анатомическая правая его ветвь лежат с левой стороны межжелудочковой перегородки.

Топографические взаимоотношения артериального и венозного желудочков приближаются к нормальным: венозный желудочек лежит спереди и справа, а артериальный желудочек — слева и несколько сзади.

стеноза легочной артерии гистологическое изучение сосудов легких показывает изменения, какие встречаются при гипертензии малого круга кровообращения. У 60—70% больных наряду с дефектом межжелудочковой перегородки определяется стеноз легочной артерии. Реже он встречается и изолированным виде. Стеноз может быть клапанный и подклапанный. В последнем случае он может встречаться в виде фиброзной мембраны или мышечного стеноза (по типу гипертрофического субаортального стеноза при нормальном расположении магистральных сосудов). Реже стеноз обусловлен аномальным прикреплением структур венозного атрио-вентрикулярного клапана или избыточно развитой тканью в месте соприкосновения этого клапана с клапанами легочной артерии (Б. А. Константинов, 1972; В. П. Подзолков и др., 1972; Levy e. a., 1963).

Следующим по частоте пороком, сопутствующим корригированной транспозиции магистральных сосудов, является недостаточность артериального анатомически трикуспидального клапана, обусловленная утолщением и деформацией створок. Реже встречается аномальное прикрепление створок артериального атрио-вентрикулярного клапана ниже фиброзного кольца. Как при типичной форме аномалии Эбштейна, чаще всего в полость желудочка оказываются смещенными задняя и перегородочная створки, которые в таких случаях резко утолщены, деформированы, часто не имеют хорд и сращены с эндокардом желудочка. Передняя створка бывает значительно увеличенной в размерах, так как является единственно функционирующей створкой. Эта аномалия подробно описана В. А. Бухариным и В. П. Подзолковым, которые к 1970 г. смогли собрать 18 таких наблюдений и добавили одно свое.

Наряду с этим могут встречаться стеноз и атрезия артериального анатомически трикуспидального атрио-вентрикулярного клапана (Donoso e. a., 1956; Anderson e. a., 1957; Kalin e. a., 1960).

Реже встречаются межрешердые сообщения, аномалии полых вен, открытый **артериальный** проток, коарктация аорты и др.

Классификация. Принимая во внимание, что в клинической практике приходится встречаться **преимущественно** с корригированной транспозицией магистральных сосудов, представленной бульбо-вентрикулярной инверсией, эта форма и должна служить основой для классификации. Исходя из этих позиций, мы считаем, что корригированная транспозиция магистральных сосудов, наблюдаемая при левосформированном праворасположенном и левосформированном и леворасположенном сердце, не является результатом сипо-аурикулярной инверсии. Эти варианты формирования и расположения сердца, с нашей точки зрения, более правильно понимать как появившиеся в результате бульбо-вентрикулярной инверсии у пациентов с обратным формированием и расположением внутренних органов, которое является редким вариантом нормального развития.

Таким образом, с клипико-анатомической точки зрения является целе-гообразным следующее распределение больших с корригированной транспозицией аорты и легочной артерии: 1) корригированная транспозиция магистральных сосудов при нормальном расположении сердца; 2) корригированная транспозиция магистральных сосудов при левосформированном праворасположенном сердце; 3) корригированная транспозиция магистральных сосудов при правосформированном праворасположенном сердце; 4) корригированная транспозиция магистральных сосудов при левосформированном леворасположенном сердце.

**Гемодинамика.** Корригированная транспозиция магистральных сосудов в изолированном виде не приводит к нарушениям гемодинамики. Но тем не менее **ее** лишь условно можно отнести к одному из вариантов нормального сердца на том основании, что часто наблюдаются паругаепия атрио-вентрикулярной проводимости вплоть до полной поперечной блокады и в той или иной степени недостаточность артериального анатомически трикуспидального атрио-вентрикулярного клапана.

Чаще всего корригированной транспозиции аорты и легочной артерии сопутствуют врожденные пороки сердца, характер которых и определяет условия гемодинамики.

Клиника. Клиническое течение пациентов с корригированной транспозицией магистральных сосудов при отсутствии сопутствующих пороков сердца обычно благоприятное. Они нормально физически развиты, у них отсутствует цианоз. Так, Edwards (1954) сообщил о пациенте, который дожил до 60 лет; Lieberson с соавторами (1969) наблюдали мужчину, который в молодом возрасте был призван на военную службу, а умер в возрасте 73 лет. Причина смерти на секции не установлена, а выявлены изменения, свидетельствующие о прижизненном существовании нерезко выраженной недостаточности артериального анатомически трикуспидального атрио-вентрикулярного клапана и аортальных клапанов.

Однако даже при отсутствии сопутствующих пороков сердца могут появляться симптомы, связанные с полной поперечной блокадой или наличием недостаточности артериального атрио-вентрикулярного клапана. Полная поперечная блокада, по-видимому, хорошо переносится в детском возрасте, особенно если она носит врожденный характер. Внезапное ее возникновение в более старшем возрасте может быстро приводить к сердечной недостаточности и требовать операции — имплантации искусственного водителя ритма.

При наличии сопутствующих пороков клиническая картина определяется характером патологии сердечно-сосудистой системы, степенью гемодинамических расстройств. Приблизительно в 60% случаев сопутствующие пороки обуславливают появление у больных цианоза, который может иметь место с рождения или появляться в течение жизни.

Одной из частых аускультативных находок при корригированной транспозиции магистральных сосудов является акцент II тона во втором меж-реберье левого края грудины, который обусловлен передней позицией левораположенных аортальных клапанов.

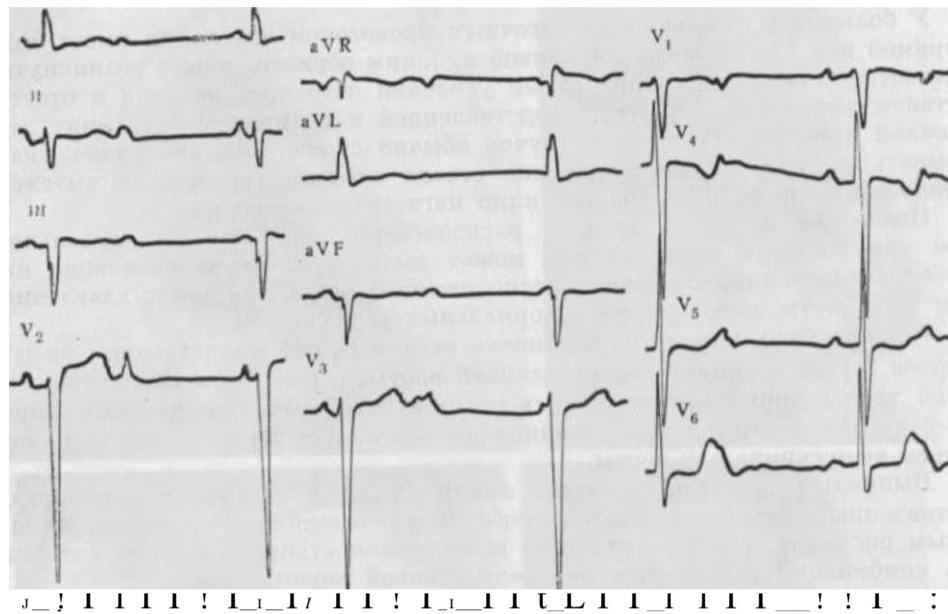
Нешестичный негромкий (систолический шум, (выслушиваемый иногда во втором-третьем межреберье, по мнению dimming (1962), может зависеть от турбулентного характера кровотока в выходном отделе венозного анатомически левого желудочка, обусловленного образованием угла между коротким {выходным отделом этого желудочка и шадидующим с толом легочной артерии.

Систолический шум, определяемый на верхушке или в четвертом меж-реберье у левого края грудины, обычно связан с той или иной степенью недостаточности артериального, анатомически трикуспидального, атрио-вентрикулярного клапана.

Другие аускультативные находки определяются сопутствующими врожденными пороками. Например, грубый систолический шум стеноза легочной артерии обычно лучше слышен во втором — третьем межреберье у правого края грудины.

Электрокардиограмма. К характерным электрокардиографическим признакам корригированной транспозиции магистральных сосудов относится неполная или полная атрио-вентрикулярная блокада, наблюдаемая у 70% пациентов. В одних случаях полную поперечную блокаду отмечают с рождения, в других она появляется позже, носит вначале перемежающийся, а затем постоянный характер. Ее появление нередко связано с внутрисердечными манипуляциями катетером во время зондирования сердца или в ходе хирургического вмешательства по поводу сопутствующих пороков.

Появление блокады обычно связывают с более длинным атрио-вентрикулярным пучком, который наблюдается при данном пороке из-за инверсии желудочков и отклонения межжелудочковой перегородки влево (Walmsley, 1931). В этих условиях пучок направляется из правого предсердия через левое к межжелудочковой перегородке, тогда как в нормаль-



**Рис. 142.** Электрокардиограмма больного 8 лет без внутрисердечных дефектов, но с легкой недостаточностью артериального, анатомически трикуспидального, атрио-вентрикулярного и полной атрио-вентрикулярной блокадой. Электрическая ось сердца отклонена влево, частота сокращений предсердий в среднем 71, желудочков — 43 в 1 мин; отсутствуют зубцы Q в левых грудных отведениях.

ных условиях — из правого предсердия сразу к межжелудочковой перегородке, которая разграничивает его с левым желудочком.

Возникновение полной поперечной блокады объясняют фиброзом в области пучка Гиса (Walmsley, 1931) или существованием перерыва между атриоventрикулярными узлами и пучком Гиса (Yater, 1929), что в обоих случаях было подтверждено препарированием проводящей системы сердца.

Дополнительно к этому, по мнению Anderson с соавт. (1957), в пользу диагноза корригированной транспозиции свидетельствует наличие зубцов Q в правых грудных отведениях, II стандартном отведении и aVF и отсутствие его в левых грудных отведениях (рис. 142), которое они объясняли существованием инверсии желудочков. Кроме того, они отметили положительное направление зубцов T во всех грудных отведениях и высокий вольтаж зубцов P во II стандартном отведении. Однако необходимо учитывать, что аналогичная картина иногда может наблюдаться в случаях резкой гипертрофии правого желудочка и это может привести к трудностям при анализе ЭКГ у больных с корригированной транспозицией и гипертрофией венозного желудочка.

У больных с корригированной транспозицией магистральных сосудов и дефектами перегородок нередко на ЭКГ регистрируется отклонение электрической оси сердца влево, которому определенное диагностическое значение придают Б. А. Константинов (1964) и Ruttenberg с соавт. (1966).

Рентгенологическое исследование. Состояние легочного рисунка, размеры и форма сердца в основном зависят от сопутствующих пороков. Однако в большинстве случаев можно наблюдать несколько признаков, которые могут предполагать диагноз корригированной транспозиции магистральных сосудов. Это касается прежде всего рентгенограмм в передне-задней проекции. В связи с левосторонним расположением восходящей аорты верхне-левый контур сердечно-сосудистой тени не диффе-

ренцируется на 1-ю и 2-ю дуги, а представлен сплошной слегка наклонной линией.

У больных с увеличенным легочным кровотоком эта линия имеет вид прямой или слегка вогнутой кривой и, таким образом, может возникнуть несоответствие между признаками усиления легочного рисунка и отсутствием выбухания 2-й дуги, представленной в нормальных условиях легочной артерией. Сосудистый пучок обычно сужен. Все это может указывать на аномальное положение ствола легочной артерии и вызвать подозрение на наличие транспозиции магистральных сосудов.

Поскольку легочная артерия располагается медиально и дорсально, то при больших размерах она может вызвать заметное вдавление. на контрастированном пищеводе, расположенное ниже, чем место вдавления от дуги аорты, наблюдаемое в нормальных условиях.

Аналогичный силуэт сердца можно встретить при единственном желудочке сердца с синистротранспозицией аорты. Однако при корригированной транспозиции магистральных сосудов редко наблюдается выбухание 3-й дуги, которое при единственном желудочке сердца обусловлено наличием выпускника для аорты.

Выпуклый характер сплошной линии на левом контуре сердца, представленный восходящей аортой, особенно в сочетании с обедненным легочным рисунком, свидетельствует о выраженном стенозе легочной артерии в комбинации с дефектом межжелудочковой перегородки.

Катетеризация сердца дает представление о состоянии гемодинамики и способствует выявлению сопутствующих врожденных пороков.

При прохождении катетера в легочную артерию фиксируется необычное его положение, которое впервые отметили Helmholtz с соавт. (1956). Это обусловлено необычным соотношением приточного и выводного отделов венозного анатомически левого желудочка, так как венозный атрио-вен-трикулярный клапан, в противоположность нормальной анатомической картине, находится в тесном соприкосновении с клапанами легочной артерии. Последние в свою очередь расположены медиально, ниже и кзади. Вследствие этого катетер должен отклоняться от нормального пути и круто, под острым углом, заворачивать медиально и кзади, что фиксируется в прямой и боковой проекциях. Даже при подозрении на диагноз корригированной транспозиции магистральных сосудов провести катетер в легочную артерию удается только в 50% случаев.

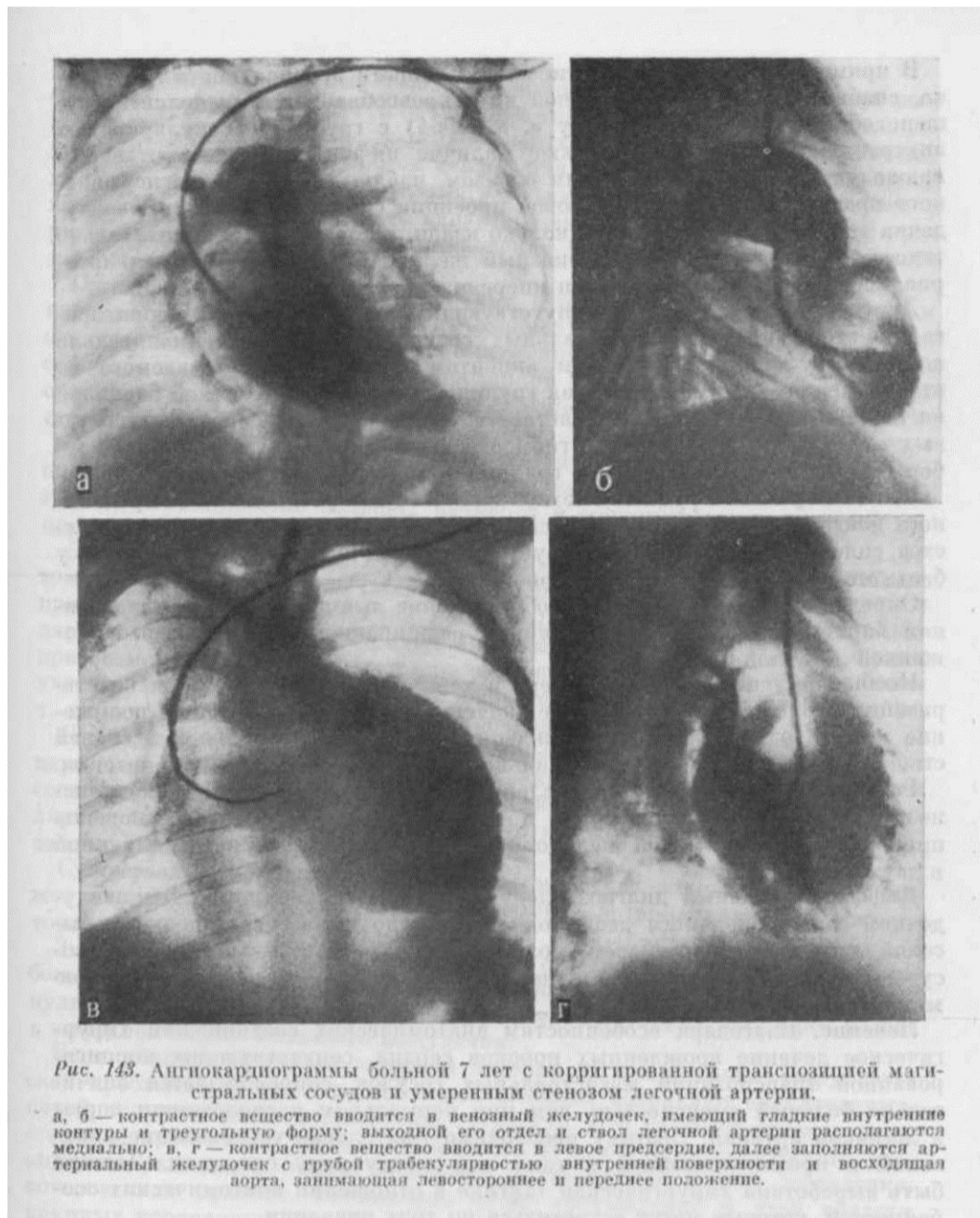
Регистрация аномального положения катетера и подозрение на необычное положение легочной артерии делают необходимым проведение венозной вентрикулографии. Последнюю следует производить и при проведении катетера в аорту для исключения единственного желудочка.

Ангиокардиографическое исследование представляет наибольшую диагностическую ценность, так как наиболее ясно и полно демонстрирует анатомию порока и сопутствующие аномалии.

Контрастное вещество предпочтительнее вводить в полость венозного желудочка. Это дает возможность установить размеры, форму и положение этой камеры, наличие или отсутствие стеноза легочной артерии в изолированном виде или в сочетании с дефектом межжелудочковой перегородки, а также положение и соотношение магистральных сосудов и их полулунных клапанов.

Для выявления наличия и степени недостаточности артериального атрио-вентрикулярного клапана и дифференциации дефекта межжелудочковой перегородки с единственным желудочком контрастное вещество следует вводить в полость артериального желудочка, что достигается ретроградным его **зондированием** по методу Оельдинтера или прямой **пупк-**цией.

При планировании хирургического вмешательства иногда целесообразно производить аортографию или коронарографию для установления хода коронарных артерий.



На ангиокардиограммах, выполненных в прямой проекции, легочная артерия располагается медиально, а восходящая аорта — слева и латерально. Клапаны легочной артерии находятся ниже, чем аортальные. На боковых ангиокардиограммах ствол легочной артерии смещен кзади, а восходящая аорта занимает переднее положение. Оба сосуда идут параллельно, не перекрещиваясь. Следовательно, имеется **транспозиция** и инверсия магистральных сосудов.

В **прямой** проекции желудочек, нагнетающий кровь в малый круг кровообращения, обнаруживает гладкие внутренние контуры и из-за отсутствия инфундибулярного отдела образует хвостобразный выступ по направлению к верхушке сердца, т. е. отмечаются очертания, типичные для левого желудочка. В боковой проекции этот желудочек расположен спереди, но выходной отдел его направлен кзади (рис. 143).

В прямой проекции контрастирование полости артериального желудочка, снабжающего кровью большой круг кровообращения, выявляет «гру-шеподобную» его форму (Carey e. a., 1964) с грубой трабекулярностью **внутренней** поверхности, а также наличие инфундибулярного отдела **и** наджелудочкового гребня. Таким образом, наблюдается картина нормального правого желудочка. В боковой проекции основная часть этого желудочка хотя и располагается несколько кзади, но занимает приблизительно такое же положение, как **и** венозный желудочек. Выходной отдел артериального желудочка направлен кпереди.

**Диагноз.** При отсутствии сопутствующих пороков диагноз корригированной транспозиции магистральных сосудов можно предположительно поставить у больных с резким акцентом II тона, выслушиваемого **во** втором межреберье у левого края грудины, **и** полной поперечной блокадой на ЭКГ. Предположение перерастает в уверенность, если в правых грудных отведениях, в III стандартном отведении и aVF регистрируется зубец **Q**, отсутствующий в левых грудных отведениях.

Рентгенограммы грудной клетки способствуют установлению правильного диагноза, если в области расположения восходящей аорты определяется сплошная линия и отсутствует выбухание дуги легочной артерии у большого с уоштением легочным рисунком.

Определенное **значение** имеет обнаружение выемки на **коипратировван**-ном барием пищеводе, обусловленной расширенной медиально расположенной легочной артерией.

Необычному положению катетера в легочной артерии во время катетеризации сердца придают меньшее значение, так как аналогичное положение может возникнуть при нахождении катетера у медиальной и задней стенок резко расширенной нормально расположенной легочной артерии.

Решающее значение в установлении диагноза корригированной транспозиции магистральных сосудов и сопутствующих врожденных пороков принадлежит селективной желудочковой вентрикулографии, выполненной в двух проекциях.

Дифференциальный **диагноз** следует проводить с единственным желудочком сердца, большим дефектом межжелудочковой перегородки и высокой легочной гипертензией, полной транспозицией магистральных сосудов, тетрадой Фалло, врожденной или приобретенной недостаточностью митрального клапана и др.

**Лечение.** Благодаря особенностям анатомических соотношений хирургическое лечение врожденных пороков сердца, сопутствующих корригированной транспозиции магистральных сосудов, сопровождается значительно большей смертностью, чем при нормальном расположении аорты и легочной артерии. Поэтому необходимо тщательное установление показаний и противопоказаний к тому или иному виду операции. Должна быть выработана хирургическая тактика в отношении анатомических особенностей, которые могут встретиться по ходу операции.

Перед хирургическим лечением сопутствующих врожденных пороков сердца должны быть обсуждены следующие вопросы:

1. Тактика в отношении полной атрио-вентрикулярной блокады. Наблюдаемая с рскждения или появившаяся в детшом (возрасте, она, (как правило, хорошо переносится пациентами и не требует врачебного вмешательства. Лишь внезапное ее возникновение в старшем возрасте, сопровождающееся появлением признаков сердечной недостаточности или грисгтуоль Морганьи — Эдемоа — Отокса, делает необходимым проведение электрической стимуляции сердца.

У пациентов без сопутствующих пороков сердца в такой ситуации целесообразным является проведение постоянной электростимуляции сердца. У больных с сопутствующими врожденными пороками сердца, которым планируют хирургическую коррекцию, предпочтение следует отдать временной эндокардиальной стимуляции сердца.

В настоящее время не вызывает сомнений, что полная поперечная блокада, появившаяся до или в ходе хирургической коррекции сопутствующих пороков сердца, у всех больных делает необходимым проведение электрической стимуляции сердца для учащения ритма и поддержания удовлетворительного минутного объема сердца. Решение вопроса о временном или постоянном ее характере зависит от предполагаемой природы блокады, времени ее возникновения и реакции организма больного на собственный медленный ритм.

Однако высокая смертность больных в отдаленном послеоперационном периоде от приступов Морганьи — Эдемса — Стокса после прекращения электростимуляции ставит вопрос о постоянной электрической стимуляции сердца у всех больных с корригированной транспозицией магистральных сосудов и полной поперечной блокадой, оперированных по поводу сопутствующих врожденных пороков.

2. Возможность закрытия наиболее часто встречающегося врожденного порока сердца — дефекта межжелудочковой перегородки. Последний в этих условиях обычно больших размеров и сопровождается легочной гипертензией.

Для закрытия дефекта необходимо произвести венозную вентрикуло-томию, однако последняя часто ограничена ходом коронарных артерий и прикреплением передней папиллярной мышцы венозного атрио-вентрикулярного клапана к передней стенке венозного желудочка. В связи с этим при возможности вентрикулотомии следует производить на ограниченном участке между межжелудочковой бороздой и окончанием этой мышцы, т. е. как можно ближе к межжелудочковой перегородке.

Наиболее щадящим доступом для закрытия дефекта межжелудочковой перегородки является чреспредсердное закрытие с временным отсечением сецхальной створки венозного анатомически митрального атрио-вентрикулярного клапана. Однако данный доступ не всегда дает хорошую экспозицию дефекта.

Существование неблагоприятных анатомических взаимоотношений может иногда требовать для закрытия дефекта артериальную вентрикуло-томию.

3. Возможность и методика устранения стеноза легочной артерии. Наиболее часто применяемые доступы для экспозиции стеноза — это транспульмональный доступ (через стенку легочной артерии) или через разрез в выходном отделе венозного желудочка.

Если клапанный стеноз легочной артерии не представляет хирургической проблемы, то при подклапанных стенозах возникают значительные, порой непреодолимые технические трудности. Это касается прежде всего стенозов, требующих для их адекватного устранения пластического расширения выходного отдела венозного анатомически левого желудочка, которое, как правило, невозможно из-за прохождения в этой области крупных коронарных ветвей.

У резко цианотичных больных с тяжелым стенозом легочной артерии целесообразно проведение паллиативных операций — наложение аорто-легочных анастомозов. В ИССХ имени А. Н. Бакулева АМН СССР в данных условиях предпочтение отдается внутривентрикулярному анастомозу между восходящей аортой и левой ветвью легочной артерии (В. П. Подзолков, 1972).

4. Тактика в отношении патологии артериального анатомически трикуспидального атрио-вентрикулярного клапана. При тяжелой недостаточности этого клапана или аномалии его по типу Эбштейна показано иссечение деформированного клапана с последующим подшиванием искусственного протеза (В. А. Бухарин, В. П. Подзолков, 1970; King e. a., 1964).

При диагностированной аномалии Эбштейна артериального атрио-вентрикулярного клапана попытки закрытия имеющегося дефекта меж-



желудочковой перегородки приводят больных к смерти в ближайшем послеоперационном периоде из-за неспособности артериального желудочка совершать работу вследствие внезапного увеличения нагрузки после закрытия дефекта (Kernep, 1958; Berry e. a., 1964). В связи с этим Van Mie-гор с соавторами (1961) указывают, что при коррекции пороков, сопутствующих корригированной транспозиции магистральных сосудов, всегда следует производить пальцевую ревизию артериального атрио-вентрикулярного клапана.

### ЕДИНСТВЕННЫЙ ЖЕЛУДОЧЕК СЕРДЦА

Врожденный порок — единственный желудочек сердца — представляет собой общую желудочковую камеру, которая через митральный и трикуспидальный клапаны сообщается с левым и правым предсердиями. Следовательно, имеется трехкамерное строение сердца.

Для обозначения порока используют различные термины: «общий желудочек», «трехкамерное сердце с двумя предсердиями», «трехкамерное сердце с единственным желудочком», «единственный желудочек с рудиментарной выводной камерой» и т. д. Наиболее удачным является термин «единственный желудочек сердца», так как он лишен громоздкости, вторичных несущественных компонентов порока, а желудочковая полость действительно имеет однотипную анатомическую структуру.

Частота единственного желудочка сердца, по секционным данным Abbott (1936), составляет 2,6% среди всех врожденных пороков сердца, а по клиническим данным Б. А. Константинова (1967)—1,7%, Ф. Г. Уг-лова с соавт. (1967)—2%, Gasul с соавт. (1966)—1%. По материалам ИССХ имени А. Н. Бакулева АМН СССР единственный желудочек сердца при клиническом обследовании встретился у 1,5% больных с **врожденными** пороками сердца (В. А. Бухарин и др., 1970), а по секционным данным составил 3,6% (В. П. Подзолков и др., 1970). Разница между клиническими и анатомическими статистиками обусловлена высокой смертностью больных в раннем детском возрасте:  $\frac{2}{3}$  больных с единственным желудочком сердца погибают на первом году жизни (В. И. Бураковский, Б. А. Константинов, 1970).

Эмбриогенез единственного желудочка сердца чрезвычайно сложен. По мнению Kjellberg с соавт. (1959), Taussig (1960), порок возникает **из-за** агенезии межжелудочковой перегородки. Van Praagh с соавт. (1964) отмечают, что данное указание неполно, так как представляет лишь один из вариантов происхождения единственного желудочка, а с точки зрения эмбриологии и анатомии этот порок чаще возникает тогда, когда не происходит развития одного из желудочков или обоих. Например, при отсутствии развития правого желудочка от последнего остается инфундибулярная камера — выпускник, от которого отходит тот сосуд, который должен был отходить от правого желудочка: при нормальном расположении магистральных сосудов — легочная артерия, а при транспозиции сосудов — аорта. При отсутствии развития левого желудочка оба магистральных сосуда независимо от их расположения отходят от инфундибулярной **камеры**.

**Анатомия.** Основной анатомической характеристикой порока служит трехкамерное строение сердца, имеющего два предсердия, которые через митральное и трикуспидальное отверстия сообщаются с полостью единственного желудочка.

Внутренняя архитектура единственного желудочка, согласно наблюдениям Van Praagh с соавт. (1964), может иметь строение левого желудочка (при отсутствии развития правого желудочка), правого желудочка (при отсутствии развития левого желудочка), левого и правого желудочков (при агенезии межжелудочковой перегородки) и инфундибулярного

отдела правого желудочка (при отсутствии развития обоих желудочков). Полость единственного желудочка, как правило, расширена, стшка его гипертрофирована. Внутренняя поверхность желудочка обычно однородна на всем протяжении, резко выражена трабекулярность. В редких случаях отсутствия выпускника наблюдается резкая гипертрофия наджелудочково-го гребня, разделяющего пути оттока из желудочка. В большинстве случаев полость единственного желудочка пересекается мощным мышечным тяжом, Ограничивающим выпускник.

Выпускник представляет собой гладкостенную варьирующую в размерах камеру размером от 1,5X1 до 3,5X2,5 см, от которой отходят один или оба магистральных сосуда. Выпускник расположен на передней поверхности сердца и отделен от полости желудочка мышечным гребнем. Последний, вероятно, следует считать неправильно расположенной межжелудочковой перегородкой на основании того, что этот гребень содержит проводящую систему и, в частности, пучок Гиса.

Выпускник обычно рассматривают как часть выводного тракта единственного желудочка, а не как отдельный желудочек. Это мнение подтверждается тем, что кровь в выпускник поступает из полости желудочка, а не предсердия. Небольшие размеры отверстия, ведущего в выпускник, могут уменьшить объем протекающей через него крови и, таким образом, играть роль подклапанного стеноза.


Чаще всего атрио-вентрикулярные клапаны совершенно не сообщаются с выпускником, но описаны случаи, когда их структуры прикреплялись к краям отверстия, ведущего в выпускник (Lambert, 1951).

Отмечается определенная закономерность, выражающаяся в том, что при нормальном расположении магистральных сосудов от выпускника отходит легочная артерия (но могут отходить и оба сосуда), а при транспозиции их — аорта (или оба сосуда). При декстротранспозиции аорты выпускник занимает передне-правое положение, а при синистротранспозиции (сосуды как при корригированной транспозиции) — передне-левое положение.

Значительно реже выпускник отсутствует и оба сосуда отходят непосредственно от полости единственного желудочка. Эмбриологически это возможно, с одной стороны, при отсутствии развития обоих желудочков и межжелудочковой перегородки (чаще всего имеется двухкамерное сердце), когда магистральные сосуды, независимо от варианта их расположения, отходят от желудочковой камеры, и, с другой стороны, при изолированной агенезии межжелудочковой перегородки.

Нормальное расположение аорты и легочной артерии отмечается в 8% случаев, в остальных 92% наблюдается транспозиция магистральных сосудов.

При единственном желудочке сердца часто наблюдается аномалия отхождения, распределения и числа коронарных артерий. У больных с нормальным расположением магистральных сосудов может соблюдаться нормальное их отхождение. Но в половине случаев отмечается аномалия, заключающаяся в том, что коронарным может стать задний аортальный синус. В одних случаях от него может отходить правая коронарная артерия, в других — единственная коронарная артерия. При двкарот ране-позиции аорты правый аортальный синус обычно является некоронарным. Левая коронарная артерия отходит от левого аортального синуса и располагается в левой атрио-вентрикулярной борозде кпереди от ствола легочной артерии. Правая коронарная артерия выходит от заднего аортального синуса и идет к отравой (атрио-центрумугарной борозде на заднюю поверхность сердца. При синистротранспозиции аорты в отличие от нормы имеется передний аортальный синус и два задних — правый и левый, причем правая коронарная артерия выходит от правого аортального синуса, а левая коронарная артерия — от левого. В таких случаях передний аортальный синус — иескоронарный.



**Рис. 144.** Схема анатомических вариантов единственного желудочка сердца.

а — с нормальным расположением магистральных сосудов; б — с транспозицией магистральных сосудов и выпускником для легочной артерии; в — с транспозицией магистральных сосудов и выпускником для аорты; г — с нижней транспозицией магистральных сосудов и выпускником для аорты; д — с общим артериальным стволом; е, а, а — с дентро- и синистротранспозицией магистральных сосудов и выпускником для обоих сосудов. Кроме того, имеется общее предсердие и общий атриовентрикулярный клапан (т. е. варианты е, ж, а — двухкамерное сердце). 1 — верхняя полая вена; 2 — нижняя полая вена; 3 — правая легочная вена; 4 — правое предсердие; 5 — левое предсердие; 6 — общее предсердие; 7 — желудочек сердца; 8 — легочная артерия; 9 — порта; 10 — общий артериальный ствол; 11 — выпускник.

Реже наблюдается единственный коронарный синус, от которого отходит одна или несколько коронарных артерий.

Из сопутствующих пороков следует отметить стеноз легочной артерии, определяемый у 64% больных, межпредсердные сообщения — у 40%, аномалии расположения сердца — у 14% больных.

**Классификация.** Различные анатомические варианты единственного желудочка, многообразие сопутствующих ему врожденных пороков сердца обуславливают значительную пестроту гемодинамических нарушений и, следовательно, клинических проявлений порока. Все это определяет трудности в систематизации порока и объясняет множество и различие предложенных классификаций (Б. А. Константинов и др., 1965; van Praagh e. a., 1964; Ansekni e. a., 1968).

Разбор существующих классификаций с анализом их недостатков показывает, что наиболее полной классификацией, отражающей основные анатомо-гемодинамические особенности порока и одновременно пригодной для клинического использования, может быть лишь та классификация, которая проста в употреблении, отражает основные типы расположения магистральных сосудов и содержит основные клинико-гемодинамические типы, способствующие выбору метода оперативного вмешательства. Этим требованиям отвечает классификация, предложенная В. А. Бухариным с соавт. (1970), в которой порок подразделен на 4 основных вида (рис. 144):

1. Единственный желудочек с нормальным расположением магистральных сосудов: а) с увеличенным легочным кровотоком; б) с уменьшенным легочным кровотоком.

2. Единственный желудочек с транспозицией магистральных сосудов: а) с увеличенным легочным кровотоком; б) с уменьшенным легочным кровотоком.

3. **Единственный** желудочек с **инверсионной** тчрашапозицией машютрапъ-ных сосудов: а) с увеличенным легочным кровотоком; б) с уменьшенным легочным **крово­током**.

4. Единственный желудочек с общим артериальным стволом.

Внутри каждого из 4 видов порока подразумевается возможность существования единственного желудочка без выпускника или с выпускником, от которого в зависимости от положения магистральных сосудов могут отходить легочная артерия, аорта или оба сосуда. Этот признак, так же как и положение внутренних органов, которое при единственном желудочке нередко может быть обратным или неопределенным, не введены в классификацию, так как имеют второстепенное значение и не влияют на клин­ико-гемодинамическую картину порока.

Гемодинамика. В основе нарушений гемодинамики при единственном желудочке лежит общая желудочковая камера, в которой происходит смешивание протоков артериальной и венозной крови. Аорта и легочная артерия, отходящие непосредственно от желудочковой полости или от выпускника, имеют одинаковое давление, равное системному. Следовательно, при отсутствии стеноза легочной артерии с рождения существует гипертензия малого круга кровообращения, так как кровь поступает в легочную артерию под повышенным давлением. Начальное низкое сопротивление легочных сосудов приводит к значительной гиперво­лемии малого круга кровообращения. В связи с увеличением МО крови малого круга кровообращения возрастает объем крови, поступающей из левого предсердия в желудочек. Этот объем превосходит объем венозной крови, поступающей из правого предсердия. Следовательно, в желудочке происходит смешивание оксигенированной крови в большом объеме с венозной кровью в меньшем объеме и насыщение кислородом смешанной крови выше. У таких больных часто отсутствует цианоз, а если он имеется, то минимальный.

Длительное существование увеличенного легочного кровотока приводит к постепенному увеличению сопротивления легочных сосудов, в результате уменьшается объем крови, поступающей в малый круг кровообращения. В связи с этим в левое предсердие возвращается оксигенированная кровь в меньшем объеме. С уменьшением легочного кровотока уменьшается доля артериальной крови в полости единственного желудочка и увеличивается артериальная гипоксемия. У таких больных появляется цианоз или он усиливается.

Наличие сопутствующего стеноза легочной артерии вызывает дефицит легочного кровотока. Это приводит к тому, что в желудочке смешиваются артериальная кровь в относительно небольшом объеме с венозной кровью в большом объеме. У таких больных, как правило, довольно значительно снижено насыщение крови кислородом в артериях большого круга кровообращения и имеется выраженный цианоз.

Клиника. Порок сердца встречается в 2 раза чаще у лиц мужского **ГОЩ** Все больные предъявляют жалобы на быструю утомляемость и одышку при легкой физической нагрузке; 40% больных беспокоит одышка в покое; 30% больных жалуются на периодически возникающие колющие боли в области сердца. У больных с увеличенным легочным кровотоком регистрируются частые респираторные заболевания, пневмонии.

Объективное исследование у 85% больных выявляет цианоз, который обычно отмечают сразу после рождения, но он может появиться в возрасте 1—2 лет. В большей степени цианоз выражен при наличии у больных стеноза легочной артерии. Содержание гемоглобина в крови у них может достигать 20—22 г%, число эритроцитов — 7 000 000, гематокрпт до 50—60%.

Нормальная окраска или бледность кожных покровов и видимых слизистых могут наблюдаться у больных с резко увеличенным легочным кровотоком, но при умеренной физической нагрузке у них обычно появляется акроцианоз.

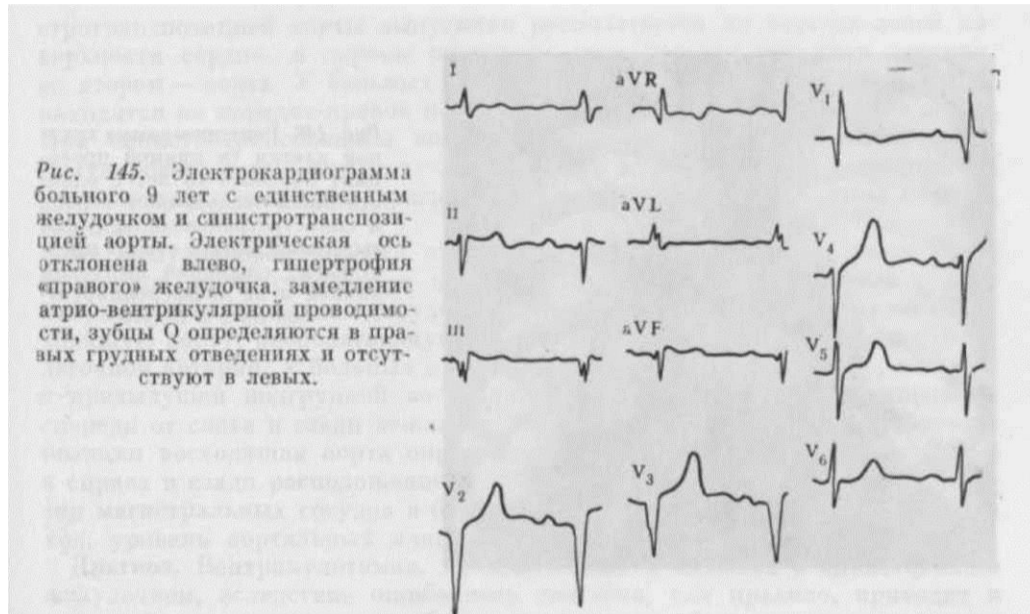
Частое отставание больных с единственным желудочком сердца в физическом развитии (78% случаев) и наличие признаков недостаточности кровообращения (24% случаев) лишней раз свидетельствуют о тяжести порока. У половины больных наблюдается положительный симптом «барабанных палочек», который является проявлением хронической кислородной недостаточности. «Сердечный горб» определяется у 1/3 больных.

При аускультации над областью сердца выслушивается систолический шум, причем у больных без стеноза легочной артерии он максимально выражен в третьем — четвертом межреберье. У больных со **стенозом** легочной артерии шум носит грубый характер и максимально выражен на основании сердца, соответственно уровню стеноза. В случаях единственного желудочка без стеноза легочной артерии происхождение систолического шума может быть связано с увеличенным кровотоком через устье легочной артерии либо прохождением крови из желудочка в выпускник. Самостоятельный систолический шум, выслушиваемый на верхушке, обычно связан с относительной недостаточностью митрального клапана. Акцентирован II тон и может быть связан с легочной гипертензией, передним расположением аортальных клапанов при транспозиции магистральных сосудов или с увеличенным кровотоком через них при наличии легочного стеноза. Таким образом, аналогичная аускультативная картина может наблюдаться при дефекте межжелудочковой перегородки с легочной гипертензией, тетраде Фалло, полной или корригированной транспозиции магистральных сосудов и др. и не может считаться **патогномоничной** для единственного желудочка.

Изучение электрокардиограммы при единственном желудочке сердца не позволило большинству исследователей (Б. А. Константинов и др., 1965; Ф. Г. Углов и др., 1967; Gasul e. a., 1966) выявить патогномоничные признаки. Несмотря на большую пестроту электрокардиографических данных, обычно можно отметить следующие закономерности — часто наблюдаемое отклонение электрической оси сердца вправо (71% случаев) и гипертрофию правого желудочка (94% случаев), которая у половины больных сочетается с левожелудочковой гипертрофией (рис. 145). Если подобная картина может наблюдаться при многих врожденных пороках сердца, сопровождающихся легочной гипертензией и реде при легочном стенозе, то наличие высоковольтной ЭКГ в грудных отведениях, за исключением  $V_1$ , преобладание зубцов  $S$  над зубцами  $R$  или равнозначные комплексы  $RS$  могут с большей долей вероятности указывать на наличие единственного желудочка сердца (О. Г. Шпуга и др., 1970). Дополнительно к этому у больных с синистротранспозицией аорты, по данным Keith с соавт. (1958), Gasul с соавт. (1958), Anselmi с соавт. (1968), зубцы  $Q$  в левых грудных отведениях отсутствовали и регистрировались в правых грудных отведениях.

Лишь отклонение электрической оси сердца влево, наблюдаемое в 20 % случаев, или изолированная гипертрофия левого желудочка, особенно часто встречающиеся у цианотичного больного, могут считаться одними из достоверных электрокардиографических признаков единственного желудочка сердца, хотя и в этих случаях необходима дифференциация с три-куспидальной атрезией.

Нарушения атрио-вентрикулярной проводимости встречаются в 17% случаев и чаще наблюдаются у больных с синистротранспозицией аорты. Их появление Shaher (1963) объясняет аномальным развитием и расположением проводящей системы сердца при данном пороке сердца. У 33% больных регистрируется нарушение внутрижелудочковой проводимости, которую Г. Г. Гельштейн с соавт. (1960) относят к одной из частей



электрокардиографических находок при единственном желудочке сердца. Обычно не выявляется оушест.ВМшых различий ЭКГ в -груинтпах со стенозом легочной артерии или без него.

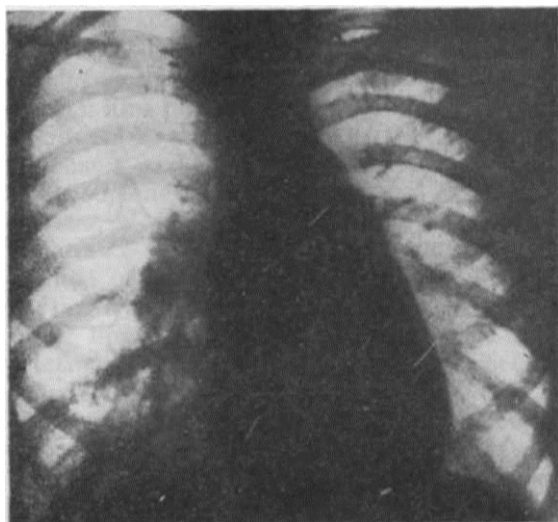
Рентгенологическое исследование. У больных без стеноза легочной артерии наблюдается усиление легочного рисунка за счет переполнения артериального русла, расширение корней легких, содержащих крупные округлые тени ортогонально направленных расширенных артериальных ветвей, а в периферических отделах он представлен узкими артериальными сосудами и отмечается симптом «ампутации» крупных артериальных ветвей, т. е. имеется картина легочной гипертензии (рис. 146).

У больных с единственным желудочком с нормальным расположением магистральных сосудов или декстротранспозицией аорты, имеющих сопутствующий стеноз легочной артерии, в прямой проекции в области 2-й дуги отмечается **младанве** аналогично тому, как это обычно ^:tre>ч^1С^1Я при тетраде Фалло.

При синистротранспозиции аорты левый контур сердечно-сосудистой тени, как правило, нельзя дифференцировать на 1-ю и 2-ю дуги. Оя представлен непрерывной слегка выпуклой или прямой линией, что связано с левосторонним расположением восходящей аорты. Вследствие этого у больных с увеличенным легочным кровотоком имеется усиленный легочный рисунок, по отсутствует выбухание дуги легочной артерии. Выбухание 3-й дуги по левому контуру сердца обычно связано с расположением в этой области выпускника для аорты, что доказывается при сопоставлении рентгенограмм с ангиокардиограммами.

У всех больных независимо от типа расположения магистральных сосудов наблюдается увеличение тени сердца в поперечнике. В большей степени оно выражено у больных без стеноза легочной артерии, чем при наличии стеноза: средние величины кардио-торакальных индексов составляют соответственно 55 и 50%. У всех больных наблюдаются рентгенологические признаки увеличения «правого» желудочка и у 23% больных — «левого» желудочка. Во вюех случаях увеличено .правое предсердие и в 10% — левое.

Катетеризация сердца позволяет получить несколько важных диагностических признаков. Отмечается артериализация крови на уровне «правого» желудочка, которая превышает насыщение крови кислородом в правом предсердии на 5—25%. В 70% случаев обращают на себя внима-



**Рис. 147.** Гснтиснограмми трудной плетни (н прямой проекции) больною 1.4 лет с единственным желудочком сердца и синистротранеолициен аорты. Лепый контур сердца прел-ставлен сплошной выпуклой линией п не дифферопцируст-гя на 1 и 2 дугп.

ние разные цифры насыщения крови кислородом, взятые из одного и того же отдела желудочка. Разница между пробами в отдельных случаях достигает 17%. Такая «пестрота» газовых проб считается характерной для единственного желудочка. Несмотря на артериализацию крови на уровне желудочка, у большинства больных выявляется артериальная гипоксемия, которая в большей степени выражена у больных с дэкстро-транспозицией аорты и при наличии сопутствующего стеноза легочной артерии. Величины насыщения крови кислородом в полости желудочка и системной артерии приблизительно одинаковые, разница в пользу системной артерии не превышает 5—8%.

Систолическое давление, регистрируемое в полости желудочка и системной артерии, также равно.

Абсолютную диагностическую ценность при синистротранспозиции аорты имеет проведение катетера из желудочковой полости в восходящую аорту. При этом положение, занимаемое катетером, несколько напоминает положение катетера при прохождении его из легочной артерии через открытый артериальный проток в аорту. Однако у больных с единственным желудочком изгиб катетера на левом контуре сердечно-сосудистой тени выше, так как обусловлен изгибом дуги аорты, и занимает область первой дуги, а не **второй, как** при открытом артериальном притоке. Угол изгиба острее.

Ангиокардиографическое исследование является решающим диагностическим методом, с помощью которого не только уточняют диагноз и проводят дифференциальный диагноз, но и выявляют сопутствующие пороки.

Наибольшую диагностическую ценность имеет селективная желудочковая ангиокардиография в 2 проекциях. При введении контрастного вещества в единственный желудочек независимо от наличия или отсутствия стеноза легочной артерии выявляется расширенная желудочковая полость, застилающая большую часть сердечной тени «как в прямой, так и в боковой проекции (рис. 147). Часто наблюдаемые гладкие внутренние контуры и треугольная форма единственного желудочка, т. е. признаки, напоминающие внутреннюю архитектуру левого желудочка, подтверждают мнение van Praagh с соавт. (1965) о том, что в процессе эмбриогенеза единственный желудочек чаще всего возникает в результате отсутствия развития правого желудочка.

Важное диагностическое значение имеет контрастирование выпускника. У больных с нормальным расположением магистральных сосудов и сини-

стротранспозицией аорты выпускник располагается на передне-левой поверхности сердца: в первом случае от него отходит легочная артерия, во втором — аорта. У больных с декстротранспозицией аорты выпускник находится на передне-правой поверхности сердца и от него отходит аорта. При синистротранспозиции аорты большие размеры выпускника могут симулировать левый желудочек, что требует в таких случаях производства дополнительного ангиокардиографического исследования из левых отделов сердца.

Из желудочковой полости происходит одновременное или почти одновременное контрастирование магистральных сосудов. У больных с нормальным расположением сосудов контрастное исследование выявляет восходящую аорту, располагающуюся справа и сзади по отношению к стволу легочной артерии. У больных с декстротранспозицией аорты по сравнению с предыдущей подгруппой восходящая аорта контрастируется справа и спереди от слева и сзади лежащего легочного ствола. При синистротранс-позиции восходящая аорта определяется слева и спереди по отношению к Справа и сзади расположенному стволу легочной артерии. При транспо-**зии** магистральных сосудов в боковой проекции они имеют параллельный ход, уровень аортальных клапанов выше, чем легочных.

**Диагноз.** Вентрикулотомия, произведенная у больных с единственным желудочком, вследствие ошибочного диагноза, как правило, приводит к смерти больных, поэтому особую важность приобретают его своевременная диагностика и отличие от пороков, которые могут быть успешно оперированы в условиях искусственного кровообращения. Правильная диагностика определяет тактику при выборе того или иного метода паллиативного вмешательства.

Установлению диагноза единственного желудочка сердца может помочь регистрация ЭКГ право- или особенно левограммы при одновременной перегрузке «обоих» желудочков у цианотичного больного, а также наличие высоковольтной ЭКГ и типа **S** в грудных отведениях, за исключением  $V_1$ .

По рентгенограммам диагноз можно предполагать у больных с сини-стротранспозицией аорты, когда наблюдается наличие сплошной, слегка выпуклой или прямой линии в области 1-й и 2-й дуг, которые не дифференцируются, в сочетании с выбуханием в области 3-й дуги по левому контуру сердца, образованной выпускником для леволжающей аорты.

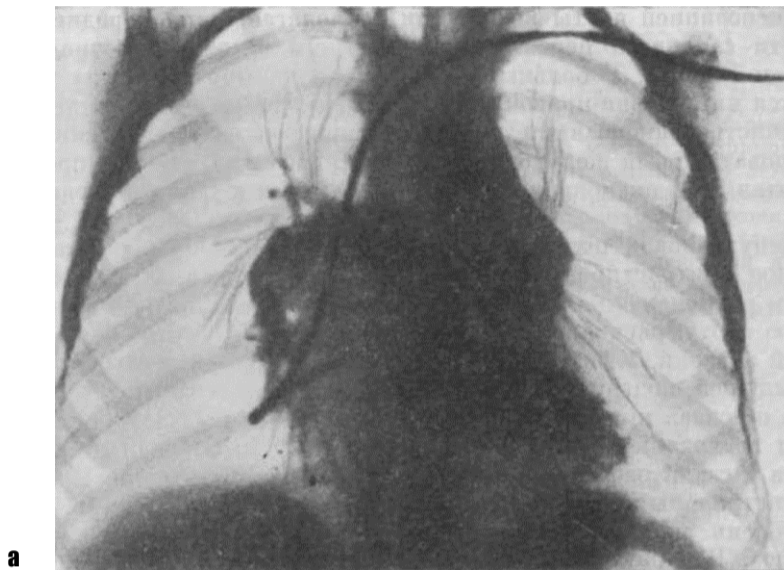
Во время катетеризации сердца значительную диагностическую ценность представляет установление артериализации крови в желудочке по сравнению с правым предсердием, приблизительно одинаковые величины давления и насыщения крови кислородом в «правом» желудочке и системной артерии, особенно у больных с наличием цианоза, а также типичное положение катетера при прохождении его из «правого» желудочка в аорту, расположенную на левом контуре сердца.

Решающее значение имеет селективная желудочковая ангиокардиография в двух проекциях, позволяющая установить расширенную полость единственного желудочка, занимающего большую часть сердечной тени как в прямой, так и в боковой проекции, из которой происходит одновременное или почти одновременное контрастирование магистральных сосудов, а также наличие выпускника и т. д.

**Дифференциальный диагноз** следует проводить с дефектами межжелудочковой перегородки и высокой легочной гипертензией, с общим атрио-вентрикулярным каналом, с корригированной транспозицией магистраль-ных сосудов и дефектом межжелудочковой перегородки, тетрадой Фалло, полной транспозицией магистральных сосудов, трикуспидальной атрезией.

**Лечение.** Радикальное хирургическое лечение при данном пороке сердца не разработано. Выбор паллиативной операции зависит в основном от состояния малого круга кровообращения. При резко увеличенном легочном кровотоке в раннем детском возрасте применяют операцию сужения





*Рис. III.* Ангиокардиограммы **ипльного** с единственным желудочком сердца, синп-строгр.игсно.чищней аорты и стенозом легочной артерии. **П**» полости единственного Желудочка контрастное вещество поступает одновременно в медиально и сзади расположенную легочную артерию и отходящую от выпускника аорту, лежащую слева и опереди; ствол легочной артерии узкий, ветви — широкие, аиердне-аиднии проекции; б — боковая проекции.

легочной артерии, а при уменьшенном легочном кровотоке — наложение различных видов межартериальных анастомозов или **кавапульмональный** анастомоз. У больных с нормальным расположением магистральных сосудов или декстротрапспозицией аорты предпочтительнее наложение внут-риперикардального анастомоза между восходящей аортой и правой ветвью легочной артерии, а при синистротрапспозиции — внутриперикарди-альный анаотомоз между восходящей аортой и левой **легочной** артерией (В. П. Подзолков, 1972).

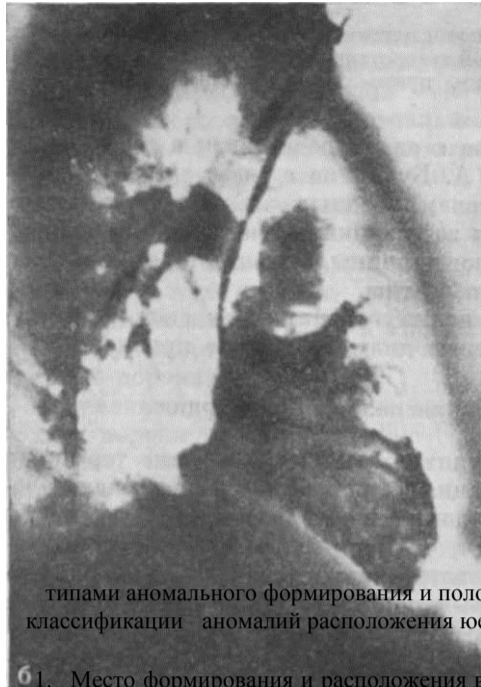#### АНОМАЛИИ ВНУТРИГРУДНОГО РАСПОЛОЖЕНИЯ СЕРДЦА

Аномалии расположения сердца являются одним из сложных разделов кардиологии. Само по себе существование аномального расположения сердца не приводит к расстройствам гемодинамики и обычно является случайной находкой. Лишь наличие сопутствующего врожденного или приобретенного порока сердца приводит этих пациентов в кардиохирурги-ческую клинику. Наряду с этим существуют врожденные пороки сердца, при которых аномалия расположения является одним из компонентов множественных врожденных уродств сердца.

Перед диагностическим исследованием у этих пациентов ставят две задачи: первая — установление типа аномального расположения сердца и топографии его полостей, вторая — определение характера патологии сердечно-сосудистой системы.

В данное сообщение не включены случаи аномального расположения сердца, которое явилось результатом действия различных экстракардиаль-ных факторов, таких, как атенезия правого легкого, иатология плевры, диафрагмы или грудной стенки.

Классификация. Понятие «аномальное расположение сердца» включает в себя не только аномалию положения верхушки сердца, но и неправиль-



ное формирование сердца в смысле нарушения нормального расположения эмбриологических закладок венозного и артериального предсердий. К **этой** же группе относятся случаи нарушения соответствия между расположением венозного предсердия и брюшных органов, в частности печени, т. е. отклонения от правила Forgas (1947), согласно которому развитие венозного предсердия и печени происходит с одной и той же стороны.

Принимая во внимание основные принципы терминологии и классификации аномалий расположения сердца, предложенной Б. А. Константиновым и Г. И. Ас-траханцевой (1965), и применяя ее в клинической практике, мы пришли к выводу, что для удобства пользования необходима модификация классификации и дополнение ее отсутствующими в ней

типами аномального формирования и положения сердца. Следовательно, в предлагаемой классификации аномалий расположения сердца и прилагаемой терминологии должны получить отражение **следующие** положения:

1. Место формирования и расположения венозного предсердия, т. е. сердце может быть определено как «правосформированное» или «лево-сформированное». В тех наблюдениях, где в силу сложных аномалий развития, наступающих на ранних стадиях эмбриогенеза, это не удается установить, целесообразнее для данного сердца применять термин — **«неопределенно сформированное»**.

2. Место расположения верхушки сердца, которое определяет сторону преимущественного положения сердца. Следовательно, может наблюдаться «леворасположенное», «праворасположенное» и «срединорасположенное» сердце.

3. Термин, характеризующий врожденный порок сердца.

4. Характер расположения брюшных органов. Наряду с нормальным может наблюдаться обратное расположение органов брюшной полости, а также абдоминальная гетеротаксия. В последний термин вкладывается понятие аномального формирования и расположения брюшных органов, которое некоторые авторы называют partial situs inversus или partial situs solitus.

В приводимой ниже классификации изложены основные типы аномального внутригрудного расположения сердца, встречающиеся в клинике, причем в скобках указаны наиболее часто встречающиеся типы расположения брюшной полости:

1. Правосформированное праворасположенное сердце (с нормальным расположением органов брюшной полости или абдоминальной гетеротаксией).
2. Правосформированное срединорасположенное сердце (с нормальным расположением брюшных органов или абдоминальной гетеротаксией).
3. Правосформированное леворасположенное сердце (с обратным расположением органов брюшной полости или абдоминальной гетеротаксией).
4. Левосформированное праворасположенное сердце (с обратным расположением органов брюшной полости или абдоминальной гетеротаксией).

5. Левостороннее леворасположенное сердце (с обратным расположением органов брюшной полости или **абдоминальной** гетеротаксией).

6. Неопределенно сформированное (лево-, право- или (редко) биположенное) сердце (с абдоминальной гетеротаксией).

Эмбриогенез аномалий расположения сердца представлен в сообщениях de La Cruz с соавт. (1959—1971), В. А. Бухарина с соавт. (1972). Остановка развития, вызванная воздействием вредных агентов на том или ином этапе эмбриогенеза, ответственна за возникновение различных типов аномального положения сердца. Однако причины, вызывающие остановку развития, до настоящего времени не известны.

Каждый тип аномального расположения сердца имеет свои анатомо-топографические особенности и типичные диагностические признаки.

#### **Правостороннее праворасположенное сердце**

В литературе для его обозначения употребляются следующие термины: «декстрорверсия сердца», «декстроротация сердца», «изолированная декстрокардия» и др. Касаясь частоты аномалии, следует привести данные Lowe с соавт. (1954), которые считают, что один случай правосторонне-вентрального праворасположенного сердца встречается на 29 000 новорожденных, а по мнению Torgersen (1949) — одно наблюдение приходится на 900 000 взрослых.

**Анатомия.** При правостороннем праворасположенном сердце продольная ось сердца ротирована вправо и образует угол 30—45° с сагиттальной осью грудной клетки в горизонтальной плоскости и угол от 0 до 50° во фронтальной плоскости. Указанную ротацию желудочков сердца Grant (1958) сравнивал с «переворачиванием страницы книги». При нормальном расположении магистральных сосудов наблюдаются и нормальные соотношения сердечных камер между собой. Полые вены и правое предсердие располагаются справа, причем полые вены находятся более медиально, чем обычно. Правый желудочек расположен впереди от правого предсердия, и поэтому его приточный отдел направлен вперед, вправо и вниз, а выходной отдел — назад, влево и вверх. Левое предсердие расположено более впереди, чем правое предсердие, и сообщается с левым желудочком. Последний лежит справа и впереди от левого предсердия и слева, ниже и несколько впереди по отношению к правому желудочку. Магистральные сосуды отходят от соответствующих желудочков, но из-за ротации вправо открывается окно между восходящей и нисходящей аортой. Ствол легочной артерии расположен более медиально, чем обычно, и впереди от аорты. Последняя проходит над левым главным бронхом, дуга ее чаще слева. Верхушка сердца находится справа от грудины и направлена вперед и вниз (рис. 148).

Другие взаимоотношения между желудочками и магистральными сосудами встречаются при наличии сопутствующей корригированной или инверсионной транспозиции магистральных сосудов. В этих случаях выходной отдел артериального желудочка расположен спереди, а венозного — сзади. Восходящая аорта находится впереди и левой от справа и сзади расположенной легочной артерии. Дуга аорты обычно слева, нисходящая часть аорты имеет нормальный ход, аортальное окно сужено (рис. 149).

Расположение органов брюшной полости нормальное, хотя нередко могут наблюдаться абдоминальная гетеротаксия и аномалии развития селезенки.

При правостороннем праворасположенном сердце сообщены лишь единичные случаи отсутствия врожденных пороков сердца, но, как правило, они встречаются и составляют 96% наблюдений. Изолированные пороки отмечаются всего в 4—6% случаев, у оставшихся пациентов определяются множественные комбинированные пороки (В. А. Бухарин, В. П. Подзолков, 1969). Чаще всего встречаются дефекты межжелудоч-

новой (70% случаев) и межпредсердной (45—50%) перегородок, единственный желудочек сердца (15—20%), транспозиция магистральных сосудов (60—65%), стеноз или атрезия легочной артерии (55—60%), аномалии системных вен (25% наблюдений) и др.

Гемодинамические нарушения отмечаются в тех случаях, когда праворасположенному сердцу сопутствуют врожденные пороки.

С уменьшенным легочным кровотоком пороки протекают у 60—65% больных, легочная гипертензия наблюдается у 20% пациентов.

**Клиника.** Аномалия встречается с одинаковой частотой у лиц обоего пола. Начальное клиническое исследование, выполненное внимательным специалистом, позволяет заподозрить наличие праворасположенного сердца в том случае,

если верхушечный толчок и сердечная тупость определяются справа от грудины, а органы брюшной полости располагаются нормально, т. е. печеночная тупость определяется справа, а желудочный тимпанит — слева. Важное значение установления

локализации печени связано с указанным выше правилом. При распознавании аномалии облегчается при наличии врожденных пороков сердца, которые могут приводить к «сердечному горбу» справа от грудины и максимальному звучанию сердечных шумов в правой половине грудной клетки. При существовании врожденных пороков клиническая картина определяется характером патологии сердечно-сосудистой системы и степенью гемодинамических расстройств. Приблизительно в 65% случаев сопутствующие пороки протекают с цианозом.

Электрокардиографическая картина, патогномоничная для пациентов с праворасположенным праворасположенным сердцем, характеризуется положительным зубцом *R* в I стандартном отведении, что объясняется нормальным распространением предсердной деполяризации благодаря нормальному расположению предсердий. Положительный зубец *P* наблюдается также в отведениях *aVF*, левых грудных и в большинстве правых грудных отведений, отрицательный — в отведении *aVR*. Появление на ЭКГ отрицательного зубца *P* в I стандартном отведении создает диагностические трудности и при праворасположенном праворасположенном сердце может встречаться у больных с суправентрикулярными нарушениями ритма, снижением источника ритма, значительным расширением и гипертрофией правого предсердия (Campbell e. a., 1952; Portillo e. a., 1959)

На ЭКГ в I стандартном отведении и *aVL* может регистрироваться глубокий и расширенный зубец *Q* и уплощенный или отрицательный зубец *T*<sub>7</sub> который, по мнению Grant (1958), обусловлен ротацией электрического поля желудочков.

В грудных отведениях прогрессивно увеличивается вольтаж комплексов *QRS* в отведениях от *Уб*<sub>3</sub> до *Vi*-г и далее снижается к отведению *Ve*,

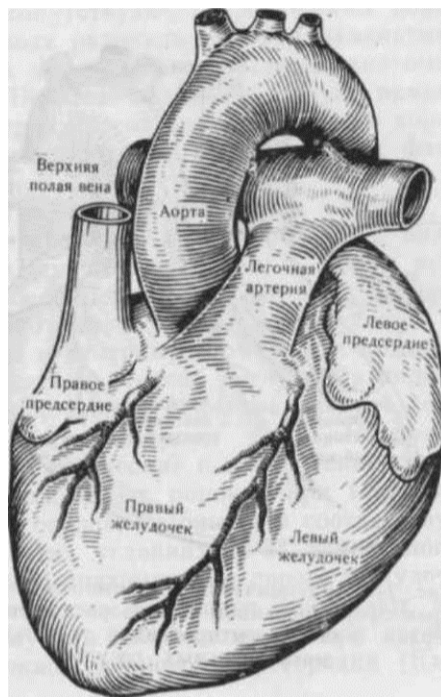
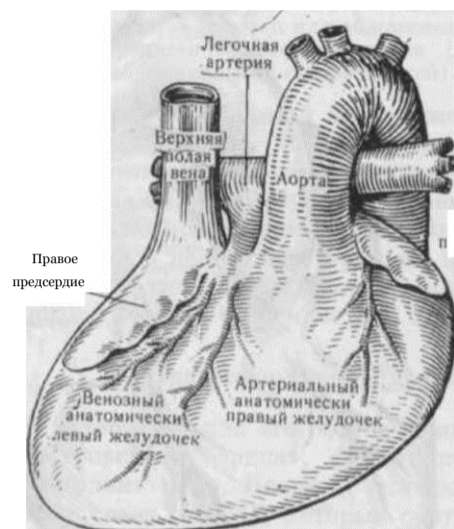


Рис. 148. Анатомические взаимоотношения в праворасположенном сердце



Ис. 119 Анатомические взаимоотношения и прашнформ кровяном, прапора, 'положенном сердце при корригированной транспозиции магистральных с огу д ов.

указывая на правостороннее расположение сердца. Переходная зона смещается вправо и эз потенциалы регистрируются в отведениях Узз—V].

При гипертрофии правого желудочка наблюдается **высокий** зубец **R** в отведениях от Убн до V4R-3R в то время как зубец **R**

-лсерди<sup>с</sup> в **левых** грудных отведениях низкий и имеются глубокие зубцы **S**.

При гипертрофии левого желудочка зубец **R** в отведени-пиях от Убд до V4H-3J4 невысо-, кий и 'меньше, чем зубец **S** в дополнение комплексы **qR** в большинстве **левосторонних** грудных отведений от Уз цоУс (Gasul e. a., 1966). При рент-

ген о л о г и ч е с к о м и с с л е д о в а и и и **тень** сердца определяется в правой половине грудной клетки. В прямой про

екции на левом контуре сердца отраде

л яютш 2 дуги: 'верхняя представлена **лодой аортальной** дугой и участкам **нисходящей** аорты, нижняя — выводящим на **контур левым** предсердием. Правый КсНГур **сердца** образован (правым **предсюрдшеод** **вверху** и правым желудочком внизу. В первом кошм **положении передний край** сердца образован в о'аниюшом венозным желудочкам, а (**задний контур** представлен правым предсердием. Во втором косом положении передний край брдца образовал левым желудочком, а задний—ш **основном левым** предсердием. Тень печени и желудочный пузырь при отсутствии абдоминальной гегтаротаксии определяются в обычных местах.

Катетеризация сердца позволяет уточнить правостороннее расположение полых вен и правого предсердия. Провести катетер дальше приточного отдела правого желудочка обычно не представляется возможным из-за наличия острого угла между приточным и выходным отделом этой камеры. Катетеризация легочной артерии удается в 15—25% случаев, причем дополнительные трудности возникают при существовании сопутствующего стеноза легочной артерии.

Ангиокардиографическое исследование, выполненное в двух проекциях, позволяет окончательно установить тип аномального положения сердца, уточнить топографию его полостей и определить характер сопутствующих врожденных пороков сердца.

**Диагноз** правосформированного праворасположенного сердца **можно** предположительно установить уже на основании данных физикального обследования больного. За небольшим исключением, в пользу данной аномалии будет свидетельствовать наличие сердечной тупости и верхушки сердца справа от грудины, а также печеночной тупости и тимпанита желудка в обычных местах. Эти находки подтверждаются рентгенологическим исследованием и регистрацией положительного зубца **R** в I стандартном отведении на ЭКГ. Решающая роль в **установлении** диагноза **аномалии** и сопутствующих врожденных пороков принадлежит катетеризации сердца и ангиокардиографии.

**Дифференциальный диагноз** проводится с левосформированпым право-расположенным сердцем и с правосторонним расположением сердца, которое обусловлено акстратсардиальными факторами.

**Лечение** предпринимают по поводу сопутствующих врожденных пороков сердца. Выбор того или иного метода радикального или паллиативного вмешательства, как и в обычных условиях определяется анатомо-гемодинамическим вариантом порока. Большое значение следует придавать выбору оптимального доступа к сердцу и **созданию** достаточно хорошей экспозиции внутрисердечных пороков, так как без учета этих факторов становится невозможным их адекватное устранение.

У больных с правосформированным ираворасположенным сердцем и наличием дефекта межпредсердной перегородки в изолированном виде или **в сочетании с** аномальным дренажем легочных вен, **а** также при изолированных дефектах межжелудочковой перегородки методом выбора следует считать передне-боковую торакотомию справа, позволяющую с успехом произвести правую атриотомию и вентрикулотомия для подхода к втаутрисердечным дефектам. При наличии стеноза легочной артерии, а также в некоторых случаях межжелудочковых дефектов следует воспользоваться срединным трансстеральным доступом (В. А. Бухарин, В. П. Подзолков, А. Г. Давыдов, 1972). Тактические и технические трудности, возникающие при коррекции врожденных пороков при корригированной транспозиции магистральных сосудов, изложены в соответствующей главе. Следует отметить, что в этих условиях из-за дорсального расположения выходного отдела венозного анатомически левого желудочка и ствола легочной артерии значительные трудности возникают не только при подходе к инфундулярному или клапанному стенозу легочной артерии, но и даже к дефекту межжелудочковой перегородки (Кауе. а., 1965).

Часто наблюдаемая тяжесть множественных врожденных пороков при правосформированном праворасположенном сердце приводит к высокому риску при выполнении даже паллиативных вмешательств (В. А. Бухарин, В. П. Подзолков, 1969; Billig e. а., 1968).

#### **Правосформированное срединнорасположенное сердце**

Для обозначения в литературе применяют следующие синонимы: мезо-версия, мезоротация, мезокардия, неполная декстрорверсия, изолированная вертикальная декстрокардия. Аномалию обычно рассматривали в главах, посвященных правоформированному праворасположенному сердцу, и лишь в последнее время ей стали придавать самостоятельное значение (АргШа, Gasul, 1961). Необходимость рассмотрения данной аномалии в специальном разделе определяется эмбриологическими и анатомическими особенностями, клиническими проявлениями, отличающими ее от право-сформированного ираворасположенного сердца.

Аномалия встречается в 3—6 раз реже, чем правосформированное праворасположенное сердце.

**Анатомия.** В отличие от правосформированного праворасположенного сердца ротация вправо при правосформированном срединнорасположенном сердце не так сильна и продольная ось сердца вместе с межжелудочковой перегородкой становятся параллельными среднесагитальной оси грудной клетки и сердце занимает срединное положение.

Полые вены и правое предсердие расположены справа, причем правое предсердие лежит в одной плоскости с левым предсердием или несколько кпереди, т. е. их взаимоотношения приближаются к нормальным. Правый и левый желудочки лежат справа и слева от средней линии тела, так что часто отсутствует их условное деление на «передний» и «задний». Верхушка сердца располагается под грудиной и может быть раздвояна. Магистральные сосуды отходят от соответствующих желудочков.

Расположение органов брюшной полости нормальное.

Врожденные пороки сердца встречаются приблизительно у 80% больных, чаще отмечаются дефекты межжелудочковой перегородки, ослож-

ненные легочной гипертензией или сочетающиеся со стенозом легочной артерии. Корригированная или инверсионная транспозиция магистральных сосудов встречается у 25—30% пациентов.

**Клиника, диагностика.** Данные клинического исследования не характерны. Смещение сердечной тупости вправо обычно расценивается как «увеличение правых отделов сердца», а верхушечный толчок, пальпируемый в подложечной области, при существующих пороках сердца может ошибочно приниматься за пульсацию гипертрофированного правого желудочка. Рентгенологическое исследование в прямой проекции выявляет тень сердца, занимающую срединное положение, верхушка сердца не видна. В боковой проекции тень сердца шире, очевидно, в связи с тем, что продольная ось сердца становится почти перпендикулярной плоскости данной проекции.

Электрокардиографическая картина аналогична той, которая наблюдается при правосформированном праворасположенном сердце. Однако потенциалы правого желудочка в виде комплексов *RS* или *rS* записываются справа, а потенциалы левого желудочка в виде комплексов *qR* или *qRS* регистрируются слева от средней линии тела. Переходная зона часто не фиксируется из-за срединной позиции перегородки.

С помощью катетеризации сердца и ангиокардиографии уточняют диагноз аномалии, проводят дифференциальный диагноз и устанавливают сопутствующие врожденные пороки сердца.

Лечение. Ротация сердца вправо приводит к срединному расположению выходного тракта правого желудочка, что в некоторой степени даже облегчает подход к стенозу легочной артерии и дефекту межжелудочковой перегородки при срединном траисстермальном доступе. Однако при тяжелых формах стенозов, требующих для адекватного их устранения лапото-чезкого расширения выходного отдела правого желудочка, существует опасность его сдавления грудиной, что в наблюдении, приведенном В. А. Бухариным с соавт. (1972), требовало создания акта IV грудине.

#### **Правосформированное леворасположенное сердце**

Встречается при обратном расположении органов брюшной полости или абдоминальной гетеротаксии. Это наиболее редкий вариант аномального развития. Отклонения от нормального эмбриогенеза приводят к определенному комплексу врожденных сердечно-сосудистых пороков, что позволяет отнести обычное положение сердца при абдоминальной гетеротаксии в разряд аномалий (Б. А. Константинов, 1967).

В данных условиях, даже в редких наблюдениях отсутствия врожденных пороков сердца, как правило, встречается аномалия развития нижней полой вены, заключающаяся в отсутствии печеночного ее сегмента, с оттоком крови из нижней половины тела по *v. azygos* или *v. hemiazygos*, впадающим в верхнюю полую вену. Из часто наблюдаемых врожденных пороков сердца следует отметить дефекты межпредсердной перегородки, частичный или полный аномальный дренаж легочных вен в правое или общее предсердие, дефекты межжелудочковой перегородки и единственный желудочек сердца, транспозицию магистральных сосудов, стеноз легочной артерии. У данной категории больных, как правило, встречается добавочная или множественные селезенки.

Диагностика **аномалий** и сопутствующих пороков осуществляется с помощью общепринятых методов исследования кардиологических больных.

#### **Невосформированное праворасположенное сердце**

Аномалия характеризуется левосторонним формированием полых  $\text{®ep}_r$  венозного предсердия и расположением верхушки сердца справа от грудины, так что положение отделов сердца и магистральных сосудов оказы-

дается зеркальным изображением нормального положения сердца. В литературе применяют следующие термины для обозначения данной аномалии: «зеркальная декстрокардия», «идеальная декстрокардия», «неосложненная декстрокардия», «истинная декстрокардия», «чистая **декстрокардия**».

Частота аномалии, по данным различных авторов, колеблется в широких пределах и составляет одно наблюдение на 6000 или 35 000 **взрослых людей** (Le Wald, 1925; Torgersen, 1950; Merklin, Varano, 1963). Истинную частоту аномалии установить чрезвычайно трудно, так как она обычно изучается в выборочных группах, например у военнослужащих, госпитализированных больных и т. д.

Анатомия. В отличие от правоформированного праворасположенного сердца при **данной аномалии** левосторонние вены соединяются с правым (**предсердием**, расположенным также слева и несколько впереди от левого (предсердия). Правый желудочек находится **-спереди**, и от него начинается легочная артерия, лежащая справа от средней линии тела. Легочные вены несут кровь в правое лежащее предсердие, которое сообщается с левым желудочком, расположенным сзади от правого желудочка. От левого желудочка **отходит** аорта, восходящий отдел ее по отношению к **легочной** артерии **лежит** слева и сзади. Аорта перекидывается через правый бронх и образует правую дугу. Нисходящая аорта также справа. Верхушка сердца образована левым желудочком и находится с(права от грудины (рис. 150).

При сопутствующей корригированной транспозиции магистральных сосудов выходной отдел артериального анатомически правого желудочка расположен спереди, а венозного анатомически левого желудочка— сзади. Восходящая аорта находится впереди и правее от слева и сзади расположенной легочной артерии (рис. 151).

Левостороннее праворасположенное сердце, за немногими исключениями, является составной частью полного обратного расположения внутренних органов. Следовательно, левое легкое состоит из трех долей, правое—из двух долей. Точно также расположение органов брюшной полости является зеркальным изображением нормального: в левой половине располагается желчный пузырь и печень, причем ее левая доля значительно больших размеров, чем правая; здесь также лежат восходящая толстая кишка, слепая кишка и червеобразный отросток; в левой половине брюшной полости можно встретить селезенку, желудок и нисходящую толстую кишку. У 16,5—25% пациентов встречается триада Kartagener, которая включает полное обратное расположение внутренних органов с левосторонним праворасположенным сердцем, бронхоэктазы и параназальный синусит (Olson, 1943; Torgersen, 1949).

Врожденные пороки при левостороннем праворасположенном сердце, по сравнению с другими аномалиями расположения сердца, наблюдаются значительно реже, но в то же время чаще, чем при обычном

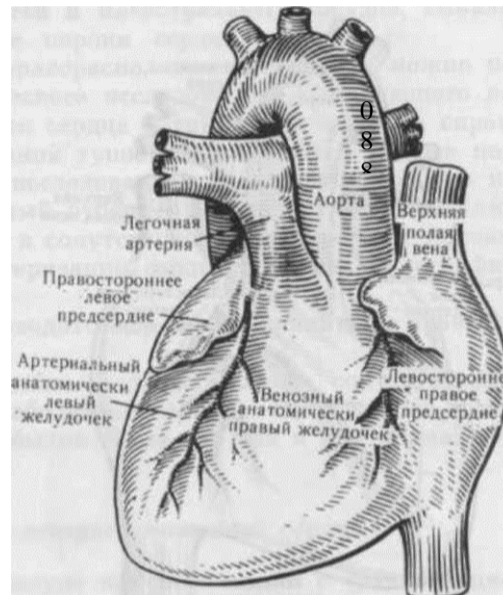
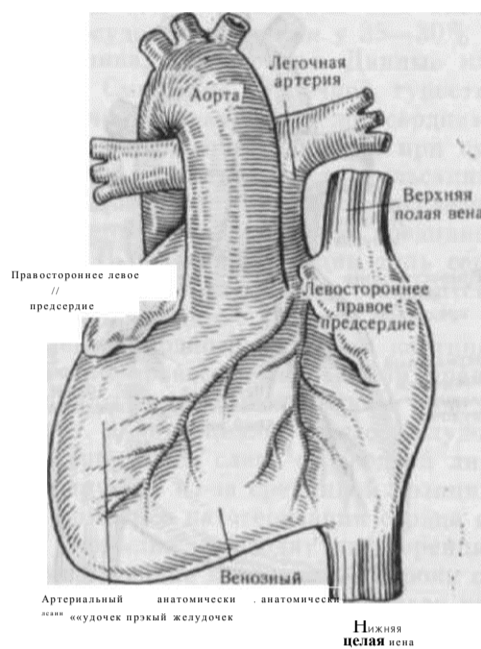


Рис. 150. Анатомические взаимоотношения в левостороннем праворасположенном сердце при нормальном расположении магистральных сосудов.





**Рис. 151.** Анатомические взаимоотношения в левостороннем предсердии при транспозиции магистральных сосудов.

Р в I стандартном отведении, отражая расположение синусового узла в левостороннем предсердии. Второе стандартное отведение соответствует нормальному III и, наоборот, III стандартное отведение — II, отведение aVL отражает отведение aVR, отведение V<sub>1</sub> равноценно Угн, V<sub>3</sub>—Узн, V<sub>4</sub>—V<sub>4R</sub> V<sub>5</sub>—V<sub>5R</sub>, V<sub>6</sub>—V<sub>6R</sub>. Отведение AVF не претерпевает изменений. В грудных отведениях прогрессивно увеличивается вольтаж комплекса QRS от V<sub>1</sub> до Уб<sub>3</sub> и уменьшается от V<sub>1</sub> к Уе. При гипертрофии правого желудочка наблюдаются высокие зубцы R в левых грудных отведениях и глубокие S в правых грудных отведениях. При гипертрофии левого желудочка наблюдаются высокие комплексы qR в правых грудных отведениях и относительно более глубокие зубцы S в левых грудных отведениях.

Если поменять местами электроды правой и левой руки и наложить грудные электроды таким образом, что их положение будет являться зеркальным отображением нормального, то электрокардиографическую картину можно анализировать как у пациентов с нормальным расположением сердца, т. е. без учета его правостороннего положения.

При рентгенологическом исследовании в прямой проекции определяется зеркальное изображение сердечного силуэта. При исследовании в первом косом положении отмечается картина, соответствующая нормальному второму косому положению, и, наоборот, во втором косом положении определяется силуэт сердца, обычно наблюдаемый в первом косом положении. В противоположность рентгенологической картине в прямой проекции тень сердца в боковой проекции имеет нормальную конфигурацию и ее контуры образованы отделами сердца, которые наблюдаются в обычных условиях.

С помощью катетеризации сердца и ангиокардиографического исследования уточняется левостороннее положение полых

положений сердца. Частота их составляет 4—8% (Б. А. Константинов, Г. И. Астрахагцева, 1965; Keith e. a., 1958; Mevkin, Varano, 1963). Наиболее часто встречаются дефекты межжелудочковой перегородки (75—80%), единственный желудочек (18%), дефекты межпредсердной перегородки (35%), стеноз легочной артерии (50%), стеноз аорты (9%), аномалии системных вен (20—25%), транспозиция магистральных сосудов (35—40%). Кроме того, следует помнить, что у здоровых людей с левосторонним расположением сердца в течение жизни может возникнуть любое из известных заболеваний сердечно-сосудистой системы.

Клиника. При объективном исследовании пациента верхушка сердца и сердечная тупость определяются справа от грудины. Там же лучше прослушиваются тоны сердца и при врожденных пороках — сердечные шумы. Печеночная тупость (выявляется слес, же

лудочный тимпанит — вдрева. Типичная отрицательная зубцовая картина характеризуется отрицательным зубцом P в I стандартном отведении, отражая расположение синусового узла в левостороннем предсердии. Второе стандартное отведение соответствует нормальному III и, наоборот, III стандартное отведение — II, отведение aVL отражает отведение aVR, отведение V<sub>1</sub> равноценно Угн, V<sub>3</sub>—Узн, V<sub>4</sub>—V<sub>4R</sub> V<sub>5</sub>—V<sub>5R</sub>, V<sub>6</sub>—V<sub>6R</sub>. Отведение AVF не претерпевает изменений. В грудных отведениях прогрессивно увеличивается вольтаж комплекса QRS от V<sub>1</sub> до Уб<sub>3</sub> и уменьшается от V<sub>1</sub> к Уе. При гипертрофии правого желудочка наблюдаются высокие зубцы R в левых грудных отведениях и глубокие S в правых грудных отведениях. При гипертрофии левого желудочка наблюдаются высокие комплексы qR в правых грудных отведениях и относительно более глубокие зубцы S в левых грудных отведениях.

вей, топография сердечных полостей и магистральных сосудов, выявляются сопутствующие врожденные пороки сердца.

Диагноз левосформированного праворасположенного сердца можно поставить после начального клинического исследования, выявляющего наличие сердечной тупости, верхушки сердца и тимпанита желудка справа от средней линии тела, а печеночной тупости — слева. Эти данные подтверждаются рентгенологическим исследованием и анализом ЭКГ, на которой регистрируется отрицательный зубец *P* в стандартном отведении. Окончательный диагноз аномалии и сопутствующих врожденных пороков устанавливается с помощью катетеризации сердца и ангиокардиографии, выполненной в двух проекциях.

Дифференциальный диагноз проводится со всеми вариантами правостороннего положения сердца.

Лечение. Хирургическому лечению подлежат лишь сопутствующие врожденные или приобретенные заболевания сердца. Встречаемые тактические и технические трудности обычно такие же, как и при нормальном положении сердца.

#### Левосформированное леворасположенное сердце

Эта аномалия известна в литературе как левокардия с транспозицией брюшных органов, изолированная левокардия, синистроверсия сердца, ле-воверсия сердца, смешанная левокардия с инверсией предсердий. По статистике Keith с соавт. (1958), аномалия встречается примерно в 10 раз реже, чем левосформированное праворасположенное сердце, и составляет 0,8 — 1% среди всех аномалий развития сердца (Campbell, Forgacs, 1953; Gasul e. a., 1966).

Из-за тяжелых множественных врожденных пороков сердца, сопровождающих аномалию, 75% этих больных не доживают до 1 года и **только** 6% больных живы после 5-летнего возраста. Апатомо-эмбриологическая сущность аномалии заключается в том, что полые вены и правое предсердие формируются слева, как при левосформированном праворасположенном сердце, но в отличие от последнего верхушка и основная масса сердца также располагаются в левой половине грудной клетки. В целом этот вариант аномалии можно представить как зеркальное изображение правосформированного праворасположенного сердца. Однако данной аномалии, как правило, сопутствуют бульбо-вентрикулярная инверсия и прямое развитие аорто-легочной перегородки, т. е. корригированная или инверсионная транспозиция магистральных сосудов.

Анатомия. При данной аномалии левосторонние полые вены находятся более медиально и соединяются с правым предсердием, расположенным также слева. Последнее сообщается с венозным анатомически левым желудочком, выходной отдел которого направлен назад, вверх и медиально и дает начало легочной артерии. Правостороннее левое предсердие находится несколько более кпереди, чем правое предсердие, и сообщается с артериальным анатомически правым желудочком, выходной отдел которого лежит спереди по отношению к выходному отделу венозного желудочка. От артериального желудочка отходит восходящая аорта, располагающаяся справа и спереди от ствола легочной артерии. Дуга и нисходящая аорта также справа. Верхушка сердца ориентирована влево, вперед и вниз (рис. 152). Печень располагается под левым иушолом диафрагмы, желудок — под правым. Нередко можно отметить признаки абдоминальной гетеротаксии в виде срединного расположения печени, общей брыжейки и аномалии развития селезенки, вплоть до ее отсутствия.

За единичными исключениями, при данной аномалии наблюдаются врожденные пороки сердца, причем последние, как правило, носят тяжелый множественный характер. В 95—100% наблюдений можно отметить корригированную или инверсионную транспозицию магистральных сосу-

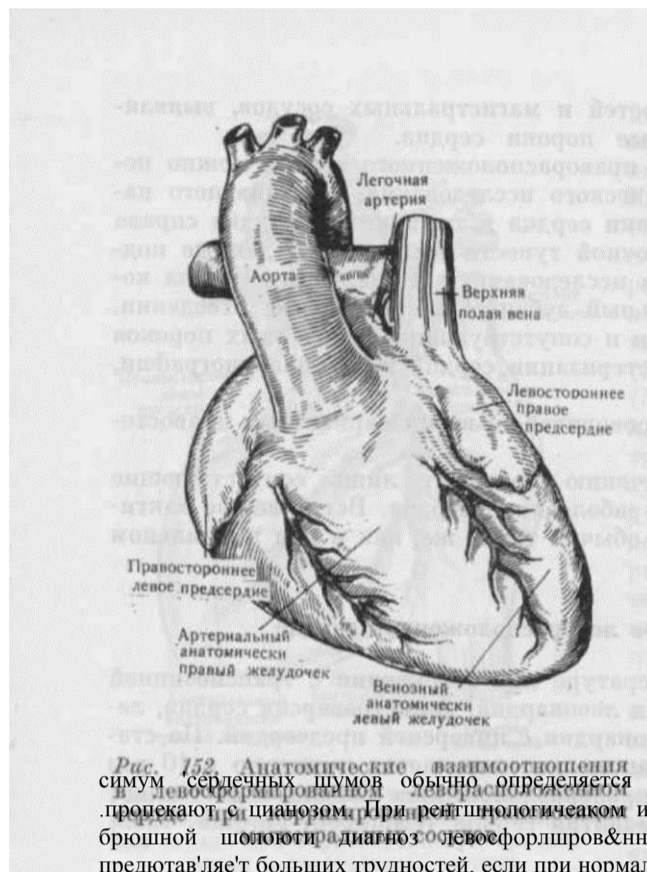


Рис. 152. Анатомические взаимоотношения в левостороннем леворасположенном сердце.

симум сердечных шумов обычно определяется в левостороннем леворасположенном сердце. При рентгенологическом исследовании органов грудной клетки и брюшной полости диагноз левостороннего леворасположенного сердца дает большие трудности, если при нормальном положении сердца тень печени определяется под левым куполом диафрагмы, а газовый пузырь желудка — под правым. Однако в этих случаях провести различие с правосторонним леворасположенным сердцем, которое может встречаться с такими же вариантами расположения органов брюшной полости, данным методом обычно не удается (И. П. Киселева, В. П. Подзолков, 1969).

Типичной электрокардиографической находкой является наличие отрицательного зубца *P* в I стандартном отведении, свидетельствующее о левостороннем положении правого предсердия. В грудных отведениях увеличивается вольтаж комплексов *QRS* в отведениях от *Ув* до *Vi* и далее снижается к *Уб*. Электрокардиографические признаки гипертрофии правого или левого желудочка такие же, как и у больных с правосторонним леворасположенным сердцем, но с учетом зеркальности изображения.

Катетеризация сердца. По ходу катетера внутри сердца устанавливается левостороннее положение полых вен и правого предсердия. Образование острого угла между приточным и выходным отделом венозного желудочка и частый стеноз легочной артерии практически исключают проведение катетера в этот сосуд.

Ангиокардиографическое исследование, как правило, выявляет сопутствующие корригированную транспозицию магистральных сосудов, стеноз легочной артерии и другие пороки, часто множественные, комплексные.

**Диагноз.** С помощью объективного исследования больного и рентгенологических данных можно только установить наличие леворасположенного сердца с обратным расположением органов брюшной полости или абдо-

дов. Часто встречаются дефекты межпредсердной (70% случаев) и межжелудочковой (-44%) перегородки, единственный желудочек сердца (30%), двухкамерное сердце (10—15%), общий атрио-вентрикулярный канал (10—15%), стеноз или атрезия легочной артерии (95—100%), аномалии системных вен (25—30% случаев).

**Клиника.** При объективном исследовании определяется левостороннее расположение тупости сердца и верхушечного толчка. Печеночная тупость определяется слева, желудочный тимпанит — справа. Последнему признаку следует, очевидно, придавать большое значение, так как срединное расположение печени может приводить к ложному представлению о ее правостороннем положении и создавать трудности в **клинической** диагностике. При сопутствующих пороках сердца мак-

слева от грудины. 90—95% пороков органов грудной клетки и брюшной полости при левостороннем леворасположенном сердце дает большие трудности, если при нормальном положении сердца тень печени определяется под левым куполом диафрагмы, а газовый пузырь желудка — под правым. Однако в этих случаях провести различие с правосторонним леворасположенным сердцем, которое может встречаться с такими же вариантами расположения органов брюшной полости, данным методом обычно не удается (И. П. Киселева, В. П. Подзолков, 1969).

минальной гетеротаксией. В пользу диагноза левосформированного сердца будет свидетельствовать отрицательный зубец *P* в I стандартном отведении и проведение катетера в левосторонние полые вены и правое предсердие при катетеризации сердца. Окончательный диагноз устанавливается ангиокардиографическим исследованием, без которого практически невозможно выявить характер сопутствующих пороков.

**Лечение.** Корректирующая операция может быть произведена лишь у редких больных с изолированными и несложными врожденными пороками сердца. Первая успешная корректирующая операция у больного с левосформированным леворасположенным сердцем, корректированной транспозицией магистральных сосудов, дефектом межжелудочковой перегородки и стенозом легочной артерии произведена в ИССХ имени А. Н. Бакулева АМН СССР В. И. Бураковским в 1963 г. Сообщение об одной успешной корректирующей операции можно найти в статье Billig с соавт. (1968). Даже выполнение паллиативных операций типа аорто-легочных анастомозов у больных с множественными пороками и стенозом легочной артерии сопровождается высокой смертностью (В. А. Бухарин, В. П. Подзолков, 1969; Joung, **Gkriewold**, 1951).

#### Неопределенно сформированное сердце

Аномалия представляет собой комплексное поражение сердечно-сосудистой системы, при котором даже детальное анатомическое изучение предсердной полости, расположения полых и легочных вен не позволяет высказаться о характере формирования сердца.

Рассмотрение аномалии будет производиться без разделения на группы в зависимости от положения верхушки сердца, так как в данных условиях ее направление является малосущественным компонентом множественных пороков сердца.

Неопределенно сформированное сердце является результатом остановки развития на ранних стадиях эмбриогенеза, до развития тела по пути асимметрии. В связи с этим органы тела, включая сердце, имеют тенденцию к аномальной симметрии по форме и к примитивному строению (Grant, 1958).

Аномалия обычно протекает в виде двух патологических синдромов. Анатомическая картина первого из них включает: 1) общее предсердие; 2) добавочную верхнюю полую вену, впадающую в общее предсердие; отсутствие печеночного сегмента нижней полых вен; 3) частичный (или полный) аномальный дренаж легочных вен, симметрично впадающих в общее предсердие; 4) расщепление септальных створок атрио-вентрикулярных клапанов; 5) часто праворасположенное сердце; 6) часто — по 2 доли в каждом легком; 7) абдоминальную гетеротавдсию: срединную печень, общую брыжейку; 8) добавочные или множественные селезенки (рис. 153, А).

Второй синдром, протекающий в форме открытого общего атрио-вен-трикулярного канала или двухкамерного сердца, характеризуется следующим патологическим строением: 1) общее предсердие; 2) открытый общий атрио-вентрикулярный канал или общий атрио-вентрикулярный клапан; 3) дефект межжелудочковой перегородки или единственный желудочек сердца; 4) добавочная верхняя полая вена, впадающая в общее предсердие; отсутствие печеночного сегмента нижней полых вен; 5) полный аномальный дренаж легочных вен в верхнюю полую вену, в общее предсердие или в портальную (венозную) систему; 6) транспозиция магистральных сосудов (часто, но не обязательно); 7) стеноз РШИ атрезия легочной артерии; 8) (часто таврасположенное сердце; 9) часто — по 3 доли в каждом легком; 10) абдоминальная гетеротаксия: срединная печень, общая брыжейка, неполная ротация двенадцатиперстной кишки, дистопия поджелудочной железы; 11) аспления (рис. 153, Б).

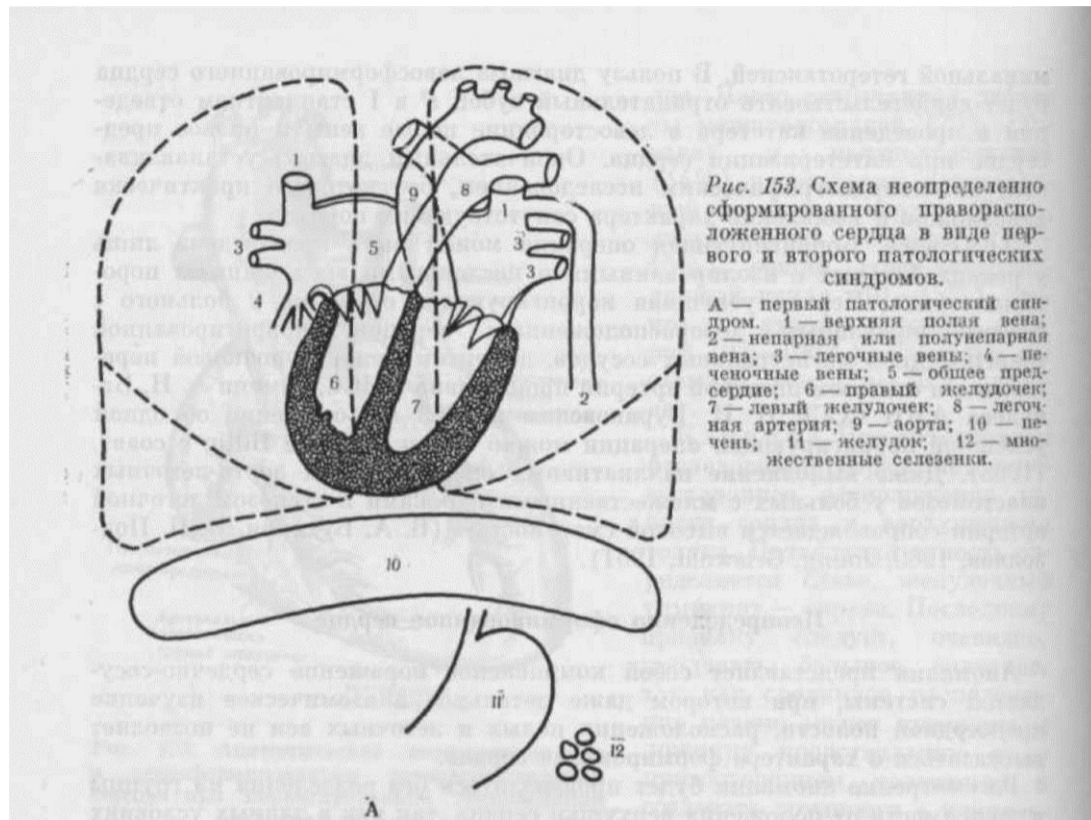


Рис. 153. Схема неопределенно сформированного праворасположенного сердца в виде первого и второго патологических синдромов.

А — первый патологический синдром. 1 — верхняя полая вена; 2 — непарная или полунепарная вена; 3 — легочные вены; 4 — печеночные вены; 5 — общее предсердие; 6 — правый желудочек; 7 — левый желудочек; 8 — легочная артерия; 9 — аорта; 10 — печень; 11 — желудок; 12 — множественные селезенки.

Множественный характер поражения сердца и сложность гемодинамических расстройств обуславливают крайне тяжелое течение заболевания у этой категории больных. Так, например, по сводной статистике Rothraa-leg с соавт. (1968), 85,5% больных, обнаруживающих анатомические признаки второго синдрома, умирают в течение первого года жизни.

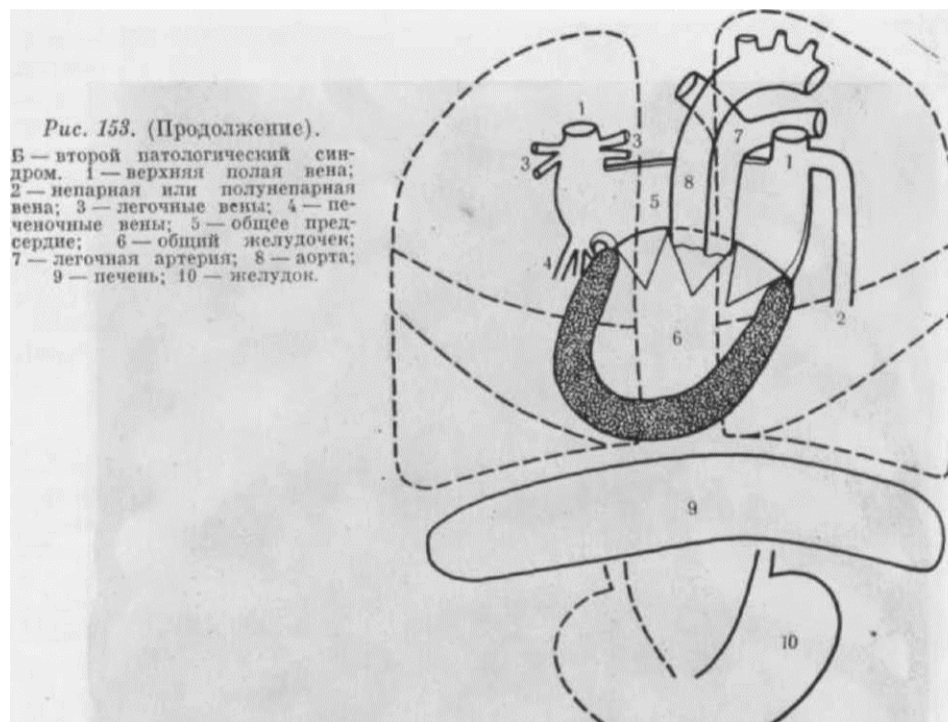
Радикальное хирургическое лечение возможно у отдельных больных с первым синдромом, и ему не подлежат больные со вторым **синдромом**, проведение которым даже паллиативных операций некоторые авторы считают нецелесообразным.

#### КИСТА ПЕРИКАРДА

В литературе кисты перикарда встречаются под названием «целомическая киста перикарда», «перикардальная киста», «перикардальная грыжа», «дивертикул перикарда». И. А. Шехтером (1957) собрано в мировой литературе описание 100 целомических кист перикарда. В последние годы в связи с развитием детской торакальной хирургии кисты перикарда встречаются чаще.

Кисты перикарда могут быть врожденного и приобретенного генеза. В основе врожденного происхождения кист перикарда лежит порок формирования перикардального и плевро-перитонеального целомов. Отсутствие слияния одной из первичных лакун с другими приводит к образованию врожденной целомической кисты перикарда (Lambert, 1940). Приобретенные кисты перикарда чаще являются следствием воспалительного процесса в перикарде или плевре и организации фибринозного экссудата. Целомическая киста может полностью отшнуроваться от перикарда и находиться в переднем средостении.

Анатомия. Целомическая киста перикарда представляет собой тонкостенную кисту, наполненную бесцветной или светло-желтой жидкостью, представляющую выпячивание кнаружи париетального листка перикарда. Кисты могут быть сообщающимися и не сообщающимися с полостью перикарда, солитарными и многокамерными. При гистологическом исследо-



Б

**вании** стенки кисты находят волокнистую соединительную ткань с инфильтратами из лимфоидных и моноцитарных клеток, выстланную мезо-телием.

**Клиника.** Небольшие кисты перикарда могут долгое время не проявляться и оказаться случайной находкой при проведении флюорографического или рентгенологического обследования ребенка. Большие целомические кисты перикарда вызывают клиническую картину, в основе которой лежит разная степень дыхательной недостаточности, связанной с коллабированием легкого.

Целомические кисты чаще встречаются справа и реже — слева. Для больших целомических кист характерным является укорочение перкуторного звука спереди справа или слева от грудины в области кисты и ослабление дыхания. Перкуторно границы сердца оказываются резко расширенными. Справа перкуторный звук над кистой сливается с печеночной тупостью. При очень больших целомических кистах перикарда возникают вторичные патологические изменения в коллабированном легком. Дети будут жаловаться на тянущие боли в большой половине грудной клетки, появится одышка, усиливающаяся при физической нагрузке, и тахикардия.

**Диагноз и дифференциальный диагноз.** Диагноз целомической кисты ставят на основании клинической и рентгенологической картины. При проведении многоосевой рентгенографии (скопии) в правом или левом сердечно-диафрагмальном углу определяют округлую или овальную тень. Контуры тени зависят от воспалительного процесса, если он предшествовал рентгенологическому обследованию. Если воспалительного процесса не было, то контуры кисты гладкие. После перенесенного воспалительного процесса контуры кисты становятся неровными. При исследовании в боковой проекции тень кисты перикарда накладывается на тень сердца. Чаще тень целомической кисты перикарда сливается с тенью сердца. При

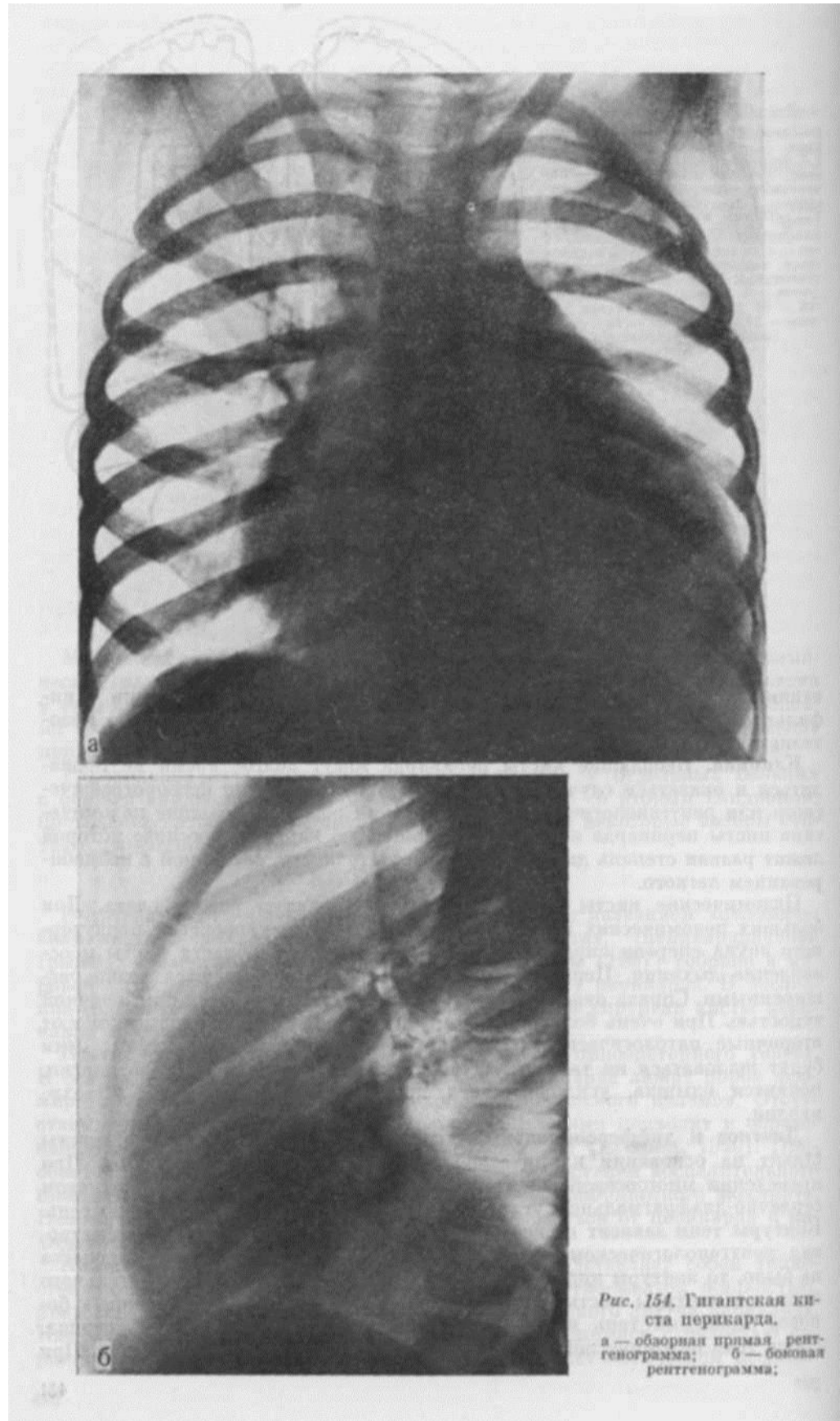
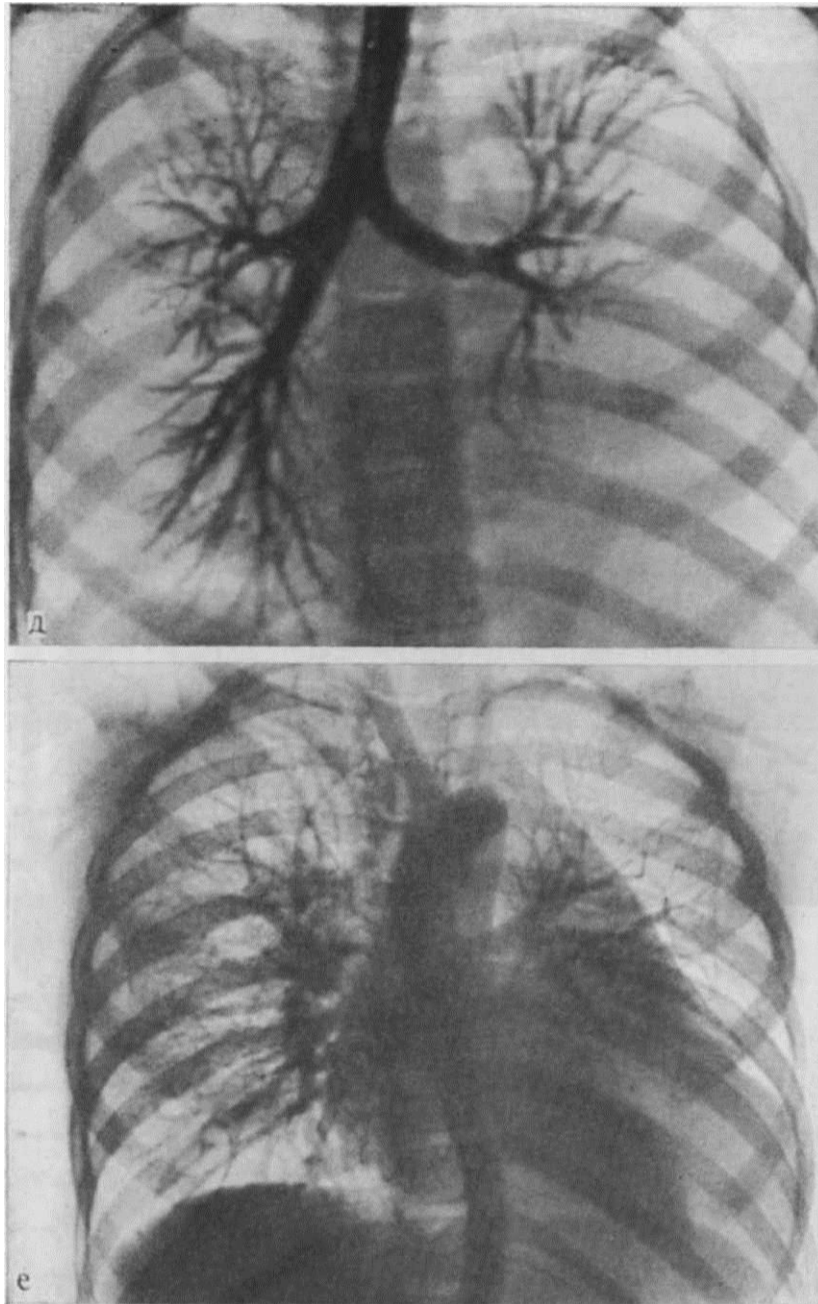




Рис. 154. (Продолжение).  
 в — томограмма; г — ки-  
 нограмма; д — бронхограм-  
 ма; е — ангиопульмоно-  
 грамма (см. стр. 454).





электрокимографии определяют передаточную пульсацию по всему контуру выпячивания (рис. 154). Редко обнаруживают кайму обызвествления стенки кисты.

Кисту перикарда следует отличать от аневризмы сердца. Аневризма сердца в большинстве случаев располагается в области левого желудочка, а приобретенные кисты преимущественно с правой стороны. При выдохе приобретенная киста сплющивается, а аневризма по форме не изменяется, пульсируя парадоксально.

У детей кисты перикарда чаще приходится дифференцировать с диафрагмальной грыжей, кистами легких, опухолевидными образованиями

средостения, экссудативным перикардитом, эхинококком. Правильный диагноз помогает установить проведенное комплексное обследование, включающее томографию, электрокардиографию, при необходимости контрастное обследование пищеварительного тракта с бариевой взвесью и ангиокардио-пульмонография.

Лечение. Целомочевые кисты перикарда подлежат хирургическому методу лечения — операции торакоми и удалению кисты. При удалении кисты важно хорошо мобилизовать диафрагмальный нерв во избежание его повреждения. При наличии сообщающейся кисты дефект в перикарде ушивают.

**Прогноз** при операции, прошедшей без осложнений, как правило, благоприятный.

## ПЕРИКАРДИТ

Перикардит — воспаление серозной оболочки сердца, висцерального и париетального листков. Перикардит чаще является осложнением другого заболевания. Он может быть острым, подострым и хроническим. В зависимости от характера воспалительного процесса различают фибринозный и экссудативный перикардит. Жидкость в перикарде бывает гнойной, серозной, серознофибринозной и геморрагической.

Впервые перикардит описан Albertini в 1726 г. Различным вопросам клиники, диагностики и лечения перикардитов у детей посвятили свои исследования С. Д. Терновский (1930), И. Е. Майзель (1935), А. Б. Воловик (1952), З. И. Эдельман (1954), Д. М. Шилевская (1959), С. Л. Либов, К. Ф. Ширяева (1961), М. С. Игнатова (1961) и др. Хирургические проблемы диагностики и лечения перикардита освещены в работах А. Н. Бакулева (1948), А. Н. Бакулева, Р. В. Богословского (1951), Н. В. Антела-вы (1952), Ю. Ю. Джанелидзе (1953), Р. В. Богословского (1955), Н. М. Амосова (1958), Ф. Н. Углова (1961) и др. Большинство из опубликованных хирургами работ касается вопроса лечения слипчивых перикардитов.

**Этиология.** Перикардит может быть туберкулезной и ревматической этиологии. В последние годы число детей, имеющих ревматическую и туберкулезную природу перикардита, уменьшилось. Чаще наблюдают перикардит, связанный с септическим состоянием, при наличии очага гнойной инфекции в любом органе. У детей гнойный перикардит нередко развивается при наличии стафилококковой деструкции легких, осложненной или не осложненной эмпиемой плевры. Инфекция проникает в перикард гематогенным и контактным путями.

С хирургической точки зрения наибольший интерес представляют две основные формы перикардита: гнойный и слипчивый.

**Клиника и диагностика.** Клиническая картина перикардита зависит от стадии процесса и формы. Определенное значение имеет основной фон, на котором он развивается. Во всех случаях присоединение перикардита к основному заболеванию значительно ухудшает общее состояние и самочувствие больных.

Острый перикардит может развиваться постепенно или бурно. Процесс, как правило, начинается с сухого или фибринозного перикардита. Экссудативный перикардит в начальном периоде может носить серозный характер, но при присоединении инфекции он становится гнойным.

Для сухого перикардита характерны слабость, лихорадка и боли в области сердца. Последний симптом иногда является единственной жалобой больного с сухим перикардитом. Иногда боли иррадируют в левую половину шеи и лопатку. У детей возможно появление рвоты. Важнейший признак сухого перикардита — шум трения перикарда. С появлением серозного, серозно-фибринозного или гнойного выпота шум значительно уменьшается. Типичных, характерных для сухого перикардита

других клинических, электрокардиологических и рентгенологических симптомов не существует.

При появлении экссудативного перикардита к болям в области сердца присоединяется затрудненное дыхание. Нарушение кровообращения при экссудативном перикардите связано со сдавленной выпотом устьев полых и печеночных вен, а также правого предсердия, что приводит к затруднению диастолы желудочков. В связи с увеличением печени появляются боли в правом подреберье и эпигастрии. Характерна поза больного при наличии тяжелого перикардита. Облегчает состояние больного коленно-локтевое положение. Больной сидит в постели, склонившись вперед. Лицо при сдавлении верхней полой вены одутловатое, яремные вены шеи набухшие. У детей иногда на глаз видно небольшое выбухание грудной клетки в области сердца и отставание левой половины грудной клетки при дыхании.

При выслушивании определяют значительное ослабление тонов сердца. Шум трения перикарда непостоянный. Верхушечный толчок сердца не определяется или определяется кнутри и кверху от левой границы тупости. При перкуссии отмечают увеличение границ сердца. Причем границы сердца могут изменяться с изменением положения тела. Притупление иногда может быть настолько значительным, что его принимают за притупление, характерное для плеврита.

Пульс при наличии экссудативного плеврита учащен и малой амплитуды. Характерным является наличие парадоксального пульса. Во время глубокого вдоха наступает заметное уменьшение величины пульса и на высоте вдоха артериальное давление падает на 10—20 мм рт. ст. и более.

Состояние особенно ухудшается при присоединении гнойного перикардита. Температура поднимается до высоких цифр, иногда с большими колебаниями. При **исследовании** крови находят увеличенное число лейкоцитов со сдвигом формулы крови влево и большим процентом палочко-ядерных нейтрофилов. СОЭ, как правило, значительно увеличена.

При электрокардиографическом исследовании находят низкий вольтаж зубцов ЭКГ во всех стандартных отведениях и часто в грудных. Присоединяются электрокардиографические признаки миокардита.

При рентгенологическом исследовании определяют увеличение размеров тени сердца в зависимости от количества выпота в перикарде. При значительном количестве выпота пульсация сердца может быть поверхностной или совсем отсутствовать. Ценные данные получают при применении рентгенокимографии.

При остром повышении внутриперикардального давления, связанного с травмой или быстрым развитием экссудативного перикардита иной этиологии, даже при наличии небольшого количества экссудата в перикарде, может возникнуть тампонада сердца. При этом перкуторные признаки расширения границ перикарда могут отсутствовать. Характерным для тампонады сердца является нарастание венозного и падение артериального давления. Выражена тахикардия. Пульс малый частый парадоксальный. Вены шеи переполнены. Нарастает цианоз губ и лица. Печень увеличивается и становится болезненной. Вследствие падения систолического и минутного объемов сердца кровоснабжение мозга значительно ухудшается. Возникает состояние, напоминающее шок.

При неясном диагнозе для уточнения характера выпота и при подготовке к тампонаде сердца показана диагностическая пункция перикарда. Наиболее распространенным в настоящее время методом пункции перикарда является пункция через эпигастральное пространство.

Методика пункции заключается в следующем. После соответствующей премедикации у старших детей под местной анестезией, а у младших — под поверхностным общим обезболиванием с добавлением местной анестезии производят пункцию слева от мечевидного отростка сразу под местом соединения мечевидного отростка с реберной дугой (метод Ларрея). Игла для пункции должна быть не менее

10—12 см длиной. Прокалывают брюшную стенку под углом приблизительно 45—60° к плоскости грудной и брюшной стенки, по направлению к диафрагме. Момент прохождения брюшной стенки очень четко определяется. Продвигают иглу глубже на 1—2 см и затем под более острым углом продолжают движение иглы по направлению к передней части сухожильного центра диафрагмы, для чего иглу опускают ближе к коже брюшной стенки. Момент прокола диафрагмы также, как правило, достаточно четко ощущается. Игла попадает в перикард.

При пункции по способу Марфана иглу вкалывают по средней линии тотчас под мечевидным отростком и затем, изменяя направление иглы, продвигают ее параллельно задней поверхности грудины. Через передне-нижнюю стенку перикарда конец иглы проникает в полость перикарда. При применении метода Ларрея и Марфана ранение сердца **встречается** крайне редко.

По виду полученной при пункции жидкости из перикарда устанавливают характер перикардита. Если возникает необходимость, то направляют полученную жидкость на углубленное микроскопическое, биохимическое и микробиологическое исследования. Нередко диагностическая пункция переходит непосредственно в лечебную.

До пункции перикарда необходимо отличить выпоты от перикардита от миогенного расширения сердца при его пороках. Подобные ошибки наблюдали Ю. Ю. Джанелидзе, А. А. Вишневецкий (1962) и др.

При слипчивом перикардите, который чаще является следствием экссудативного перикардита различной природы, клиническая картина также зависит от формы и степени сдавления сердца (частичная или полная облитерация перикарда). Если внутренние сращения перикарда тонкие, то они могут не вызывать значительных функциональных расстройств сердца. В других случаях при массивном слипчивом перикардите клиническая картина чрезвычайно яркая. Основные клинические симптомы объясняются наличием венозного застоя и недостаточностью правого сердца. При этом порока и увеличения сердца в размерах не обнаруживают. Рано присоединяется асцит. Признаки венозного застоя соответствуют признакам венозного застоя при значительном скоплении экссудата в перикарде. Часто отмечают видимое ослабление или отсутствие верхушечного толчка. При перкуссии область абсолютной тупости совпадает с относительной. Тоны сердца несколько ослаблены. Артериальное давление может быть умеренно сниженным.

Для диагностики слипчивого перикардита и изучения изменений в кровообращении, которые он вызывает, применяют различные методы исследования. При обзорной рентгенографии абсолютным признаком **слипчивого** перикардита может быть плотное кольцо или прерывистое затемнение при обзвествлении перикарда. К важным рентгенологическим признакам относятся **симптомы**, свидетельствующие о наличии в прошлом острого воспалительного процесса: изменение силуэта сердца при наличии сращений с плеврой и легким, ненормально широкие и диффузные тени, окружающие легкое, уменьшение амплитуды пульсации краев сердца и т. д. Наиболее отчетливо вторичные рентгенологические признаки выявляются при рентгенокимографии. В диагностике страдания помогает зондирование правых отделов сердца и легочной артерии. Давление в правых отделах сердца, в легочной артерии и капиллярное давление повышаются. Описаны следующие характерные особенности кривой давления в правом желудочке и легочной артерии: значительное повышение систолического давления, диастолическое давление может быть слегка повышенным, пульсовое давление в легочной артерии значительно снижено, выраженное падение давления к концу периода изометрического расслабления и кривая давления держится почти горизонтально всю оставшуюся систолу.

Лечение. Лечение перикардита, как правило, тесно связано с лечением основного заболевания, вызвавшего развитие перикардита.

Хирургические методы лечения в основном показаны при двух основных формах перикардита — гнойном и сдавливающем.

При гнойном перикардите показана полноценная санация перикарда перитонеальными методами, а при сдавливающем — операция перикардиотомии с дренированием **полости** перикарда.

Техника пункции перикарда описана выше. Гной из перикарда отсасывают полностью. После этого промывают полость перикарда медленным введением антисептического раствора с температурой, соответствующей температуре тела. Отмывают полость перикарда до чистых вод, вводят в полость раствор антибиотиков в соответствии с чувствительностью микрофлоры, взятой до этого из основного очага нагноения, и с совместимостью с антибиотиками, которые больной получает энтерально и парентерально.

Операция перикардиотомии с дренированием полости перикарда заключается в разрезе грудной клетки по ходу VII ребра, с резекцией его длиной 4—5 см (по В. М. Минцу). Край рассеченного перикарда подшивают к тканям раны грудной клетки. Гной полностью удаляют и в полость перикарда вставляют тонкий катетер для промывания полости и введения антибиотиков.

А. А. Вишневский (1962) рекомендует в качестве метода лечения гнойных перикардитов переднюю экстраперитонеальную диафрагмоперикардиотомию (по Моклеру—Фуксигу — Вишневскому). Под местной анестезией производят разрез от верхушки мечевидного отростка до середины расстояния между мечевидным отростком и пупком. Предбрюшинную клетчатку с брюшиной отслаивают книзу от брюшной стенки и диафрагмы. По линии рассечения диафрагму пропитывают раствором новокаина для отслойки плевральных листков, что предохраняет от возможности повреждения плевры. После рассечения диафрагмы в передне-нижнем отделе средостения вскрывают перикард. Гной эвакуируют, рану тампонируют и дренируют марлевыми тампонами по Вишневскому.

Огромное значение при лечении детей с гнойным перикардитом имеет общая антибактериальная и общеукрепляющая терапия в соответствии с законами ведения септических больных.

В лечении слипчивого перикардита для ликвидации сдавления сердца и освобождения его предложена операция частичного или субтотального удаления рубцово измененного перикарда с рассечением плевроперикардиальных спаек. Впервые эту операцию произвел Н. И. Напалков в 1902 г. (цит. по А. А. Вишневскому, 1962).

Для подхода к перикарду разработано четыре основных способа: вне-плевральный парастернальный доступ слева, чрезплевральный доступ слева и справа от грудины, метод продольного рассечения грудины и метод поперечного рассечения грудной в четвертом межреберье.

Прогноз. В последние годы в связи с разработкой общих вопросов борьбы с гнойной инфекцией и техники торакальных операций прогноз при возникновении гнойного и слипчивого перикардита стал более благоприятным. Ст. Димитров (1960) считает, что после рано проведенной операции по поводу слипчивого сдавливающего перикардита результат хороший с полным восстановлением работоспособности.

## ПИЩЕВОД И СРЕДОСТЕНИЕ

Диагностика и лечение заболеваний пищевода имеют большое практическое значение в неотложной хирургии. Различные заболевания этого органа встречаются у детей всех возрастных групп, начиная с периода новорожденности. Наиболее часто необходимость срочного оперативного вмешательства возникает в связи с врожденными пороками развития и повреждениями пищевода. Несколько реже показания к неотложной помощи обусловлены кровотечением, связанным с портальной гипертензией, пептическими язвами или пороками развития вен пищевода.

Пороки развития пищевода принадлежат к числу заболеваний, которые нередко являются причиной смерти детей в первые дни жизни или возникновения у них серьезных осложнений, нарушающих дальнейшее развитие. Среди многочисленных врожденных дефектов пищевода для неотложной хирургии представляют интерес те виды, которые несовместимы с жизнью ребенка без срочной оперативной коррекции: это врожденная непроходимость (атрезия) и пищеводно-трахеальные свищи.

### АТРЕЗИЯ ПИЩЕВОДА

Врожденная непроходимость пищевода обусловлена его атрезией. Этот сложный порок развития формируется на ранних этапах утробной жизни плода и, по нашим данным, встречается сравнительно часто (на каждые 3500 детей один рождается с патологией пищевода). Сходные цифры приводят Haight (1944), Sulamaa (1951) и др.

Возможно образование 6 основных видов врожденной непроходимости пищевода (рис. 155). Аплазия пищевода, при которой весь орган замещен фиброзным тяжем без просвета, встречается крайне редко, так же как и его изолированная атрезия, когда отсутствует просвет на значительном протяжении (обычно в среднем или нижнем отделе).

В таких случаях пищевод имеет два слепых отрезка: верхний—несколько расширенный, нижний — заметно суженный. Наиболее часто встречается сочетание **врожденной** непроходимости пищевода с пищеводно-трахеальной фистулой. Преимущественно наблюдается слепо закапчивающийся верхний сегмент пищевода и нижний отрезок, сообщающийся с дыхательными путями (90 — 95%). Место расположения свища в таких случаях непостоянно, но чаще бывает на 1 —1,5 см выше бифуркации трахеи, по задне-правой ее поверхности. В ряде случаев нижний сегмент сообщается с трахеей в месте бифуркации или открывается в правый бронх. Казуистически редки другие виды атрезии, при которых нижний сегмент начинается слепо, а верхний сообщается с трахеей или оба сегмента сообщаются с дыхательными путями. Возможны переходные формы (Dafal, **Rose**, 1960; Tugon, 1962, и др.).

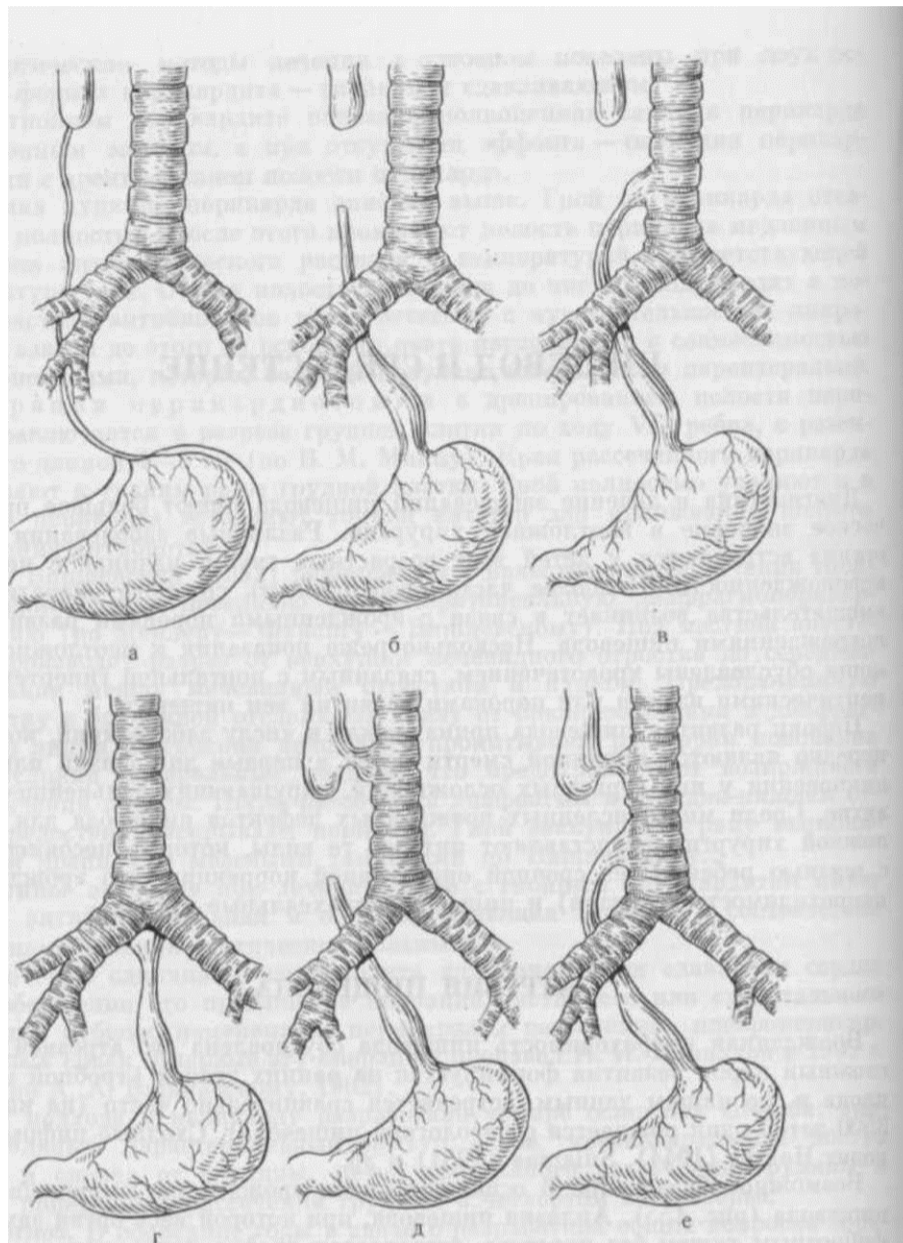


Рис. 155. Основные варианты атрезии пищевода (а—с)

Таким образом, при атрезии в большинстве случаев верхний конец пищевода заканчивается слепо, а нижняя часть сообщается с трахеей, образуя трахео-пищеводный свищ. Понятно, что пища, которую ребенок должен получать после рождения, не может попасть в желудок и накапливается вместе со слизью в верхнем слепом мешке пищевода, затем срыгивается и частично аспирируется. Наличие свища верхнего сегмента пищевода ускоряет аспирацию — жидкость после проглатывания частично или полностью попадает в трахею непосредственно из пищевода. У ребенка быстро развивается аспирационная пневмония, которая усиливается за счет забрасываемого в трахею содержимого желудка (секреции) через пищеводно-трахеальный свищ нижнего сегмента. Спустя несколько дней после рождения наступает смерть от аспирационной пневмонии и голода. Детей может спасти только неотложная хирургическая коррекция порока.

Многочисленные попытки оперативной реконструкции пищевода дали первый положительный результат только в 1939 г. (Leven, 1941; Ladd, 1944). С тех пор постепенно увеличивается количество сообщений об успешно **выполненных** операциях (Hofmann, 1960; Sanderung, 1960; Richardson e. a., 1963; Desjardins e. a., 1964, и др.).

Благоприятный прогноз хирургического лечения атрезии пищевода зависит от многих причин, но прежде всего от раннего выявления порока, а отсюда — от рациональной предоперационной подготовки и оптимальных условий проведения операции. При своевременном начале специального лечения уменьшается возможность аспирации слизи, содержимого желудка. Отсюда понятно, что диагноз, поставленный в первые часы жизни ребенка, еще до первого кормления, дает возможность предупредить или в значительной мере облегчить течение аспирационной пневмонии. Однако врачи-педиатры родильных домов недостаточно знают первые клинические симптомы врожденной непроходимости пищевода. Так, например, среди оперированных нами за период с 1955 по 1970 г. 179 детей только 26 были направлены на операцию в 1-е сутки после рождения, а остальные поступали в сроки от 1 до 23 **дней**.

Общее состояние больного и степень поражения легких находятся в прямой зависимости от времени поступления: в группе детей, поступивших в 1-е сутки (26), только у 6 клинически определялась пневмония; у 68 детей, поступивших на 2-е сутки, состояние расценивалось как тяжелое и была диагностирована двусторонняя пневмония; среди тех новорожденных, которые были направлены в возрасте старше 2 сут (85), почти у всех имелся более тяжелый процесс в легких (у 73 новорожденных) : пневмонии и ателектазы различной степени с одной или двух сторон.

**Клиническая картина.** Первым наиболее ранним и постоянным признаком, позволяющим подумать об атрезии пищевода у новорожденного, является большое количество пенистых выделений из рта и носа. Этому признаку, который отмечен в историях болезни родильных домов почти у всех детей, к сожалению, редко придают должное значение и дают правильную оценку. Подозрение на атрезию пищевода должно усилиться, если после обычного отсасывания слизи она продолжает быстро накапливаться в большом количестве. Слизь временами имеет желтую окраску, что зависит от забрасывания желчи в трахею через фистулу дистального сегмента пищевода. У всех детей с непроходимостью пищевода к концу 1-х суток после рождения можно выявить довольно отчетливые нарушения дыхания — (аритмию, одышку, <щгаш>знойо-губного треугольника; при аускультации в легких определяется обильное количество влажных разнокалиберных хрипов. При сообщении верхнего сегмента пищевода с трахеей аспирационную пневмонию диагностируют после рождения. Вздутие живота может указывать на имеющийся свищ между дистальным сегментом пищевода и дыхательными путями.

Выявив первые косвенные признаки атрезии, следует подтвердить или развеять подозрение путем простых приемов — з о н д и р о в а н и я <п и-щ е в о д а или вдувания в него воздуха (рис. 156).

Для зондирования пользуются обильным тонким резиновым катетером (№ 8—10), который вводят через рот или нос в пищевод. При атрезии происходит задержка свободно проталкиваемого катетера на уровне вершины слепого мешка проксимального сегмента пищевода (10—12 см от края десен). Если пищевод не изменен, катетер легко проходит на большее расстояние. При этом надо помнить, что в ряде случаев катетер может сложиться вдвое, и тогда создается ложное впечатление о проходимости пищевода. Для уточнения диагноза катетер проводят на глубину больше 24 см, и тогда конец его (если имеется атрезия) неминуемо будет обнаружен во рту ребенка.

Кроме того, для выявления атрезии Elefant (1960) советует пользоваться простым приемом — вдуванием воздуха 10-граммовым шприцем и



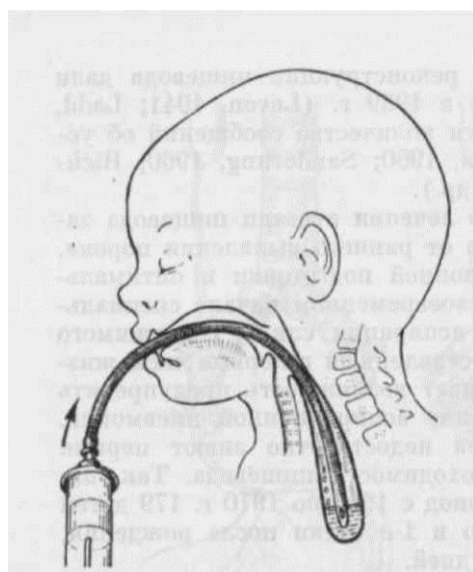


Рис. 156. Схема определения атрезии пищевода путем его катетеризации (проба Базарта).

через катетер, введенный в пищевод на 8—10 см. При наличии атрезии воздух с шумом будет выходить обратно через рот и нос ребенка, а при нормальном (Пищевод) воздух легко и беззвучно пройдет в желудок. Мы неоднократно [проверяли этот **простой** симптом, и во всех случаях он был точен.

При первом кормлении непроходимость пищевода выявляется довольно определенно. Всю выпитую жидкость (1—2 глотка) ребенок сразу же срыгивает. Срыгивание сопровождается приступом кашля и резким нарушением дыхания: новорожденный синест, дыхание становится поверхностным, аритмичным, иногда наступает его остановка. Приступ кашля может длиться от 2—3 до 15—20 мин, а затруднение и аритмия дыхания — еще больше. Указанные явления возникают при каждом кормлении. Постепенно нарастает цианоз.

При выслушивании легких выявляется обильное количество разнокалиберных влажных хрипов, больше справа. Ухудшение общего состояния ребенка прогрессирует.

С исчерпывающей полнотой и достоверностью диагноз ставится на основании рентгенологического исследования пищевода с применением контрастного вещества. Получаемые рентгенологические данные являются необходимой частью предоперационного обследования и служат ориентиром для выбора способа хирургического вмешательства.

Рентгенологическое исследование детей с подозрением на атрезию пищевода начинают с просвечивания и обычной рентгенографии грудной клетки (очень важно внимательно оценить состояние легких). Затем в верхний слепой сегмент пищевода проводят резиновый катетер и отсасывают слизь, после чего через тот же катетер в пищевод шприцем вливают 1 мл липоида (йодолипола). Введение большого количества йодированного масла может привести к переполнению слепого верхнего отрезка пищевода и аспирации с заполнением контрастным веществом бронхиального дерева. Снимки производятся в вертикальном положении ребенка в двух проекциях. Контрастное вещество после снимков тщательно отсасывают. Применение бария сульфата как контрастного вещества для обследования пищевода у новорожденных при любой форме атрезии противопоказано, так как попадание его в легкие, возможное при этом исследовании, вызывает пневмонию. При общем тяжелом состоянии ребенка можно не предпринимать обследования с контрастным веществом, а ограничиться введением в пищевод тонкого резинового катетера (под контролем рентгеновского экрана). Остановившись в слепом верхнем отрезке пищевода, катетер позволит довольно точно определить наличие и уровень атрезии.

Следует помнить, что при грубом введении малоэластичного **толстого** катетера можно сместить податливую стенку слепого орального сегмента /пищевода, и тогда создается ложное **впечатление** о низком расположении препятствия (атрезии).

Характерным рентгенологическим симптомом атрезии пищевода при исследовании с контрастным веществом является умеренно **расширенный** и слепо оканчивающийся верхний сегмент пищевода (рис. 157). Уровень атрезии точнее определяется на боковых снимках. В половине наших случаев он проецировался на высоте I—I I грудных позвонков, а в осталь-

ных доходил до III—IV позвонков. Наличие воздуха в желудоч-но-кишечном тракте указывает на соустье между нижним сегментом пищевода и дыхательными путями.

Видимый верхний слепой мешок и отсутствие газа в (желудочно-кишечном) тракте позволяют думать об изолированной атрезии. Однако этот рентгенологический симптом не всегда полностью исключает наличие фистулы между дистальным сегментом пищевода и дыхательными путями.

Наличие фистулы между сегментом пищевода и трахеей рентгенологически выявляется по забрасыванию контрастного вещества через свищ в дыхательные пути. Этот симптом не всегда помогает выявить наличие свища, который в таких случаях обнаруживают только во время операции.

При нарушении техники проведения рентгенологического контрастного исследования нередко возникает воспаление легких. По

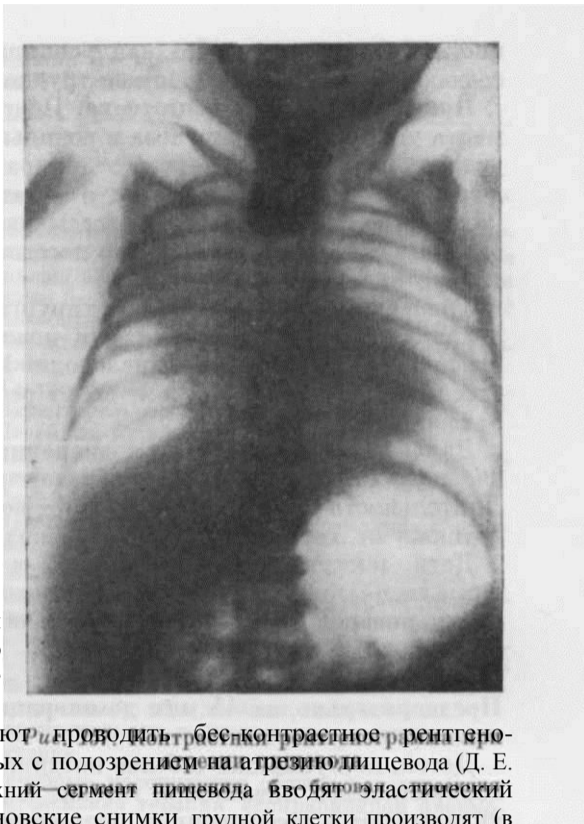
этому некоторые авторы рекомендуют проводить безконтрастное рентгенологическое исследование новорожденных с подозрением на атрезию пищевода (Д. Е. Бабляк, 1974). Через нос ребенку в верхний сегмент пищевода вводят эластичкий резиновый катетер (№ 8—10). Рентгеновские снимки грудной клетки производят (в специальном фиксаторе) в левом боковом положении или в косой проекции, а органов грудной клетки и живота — в передней.

При анализе клинико-рентгенологических данных и постановке окончательного диагноза следует помнить о возможных сочетанных пороках развития, которые, по нашим данным, встречаются почти в половине случаев: 1) врожденные пороки сердца (тетрада Фалло — 6, болезнь Эйденлингера — 4, болезнь Толочинова — Роже — 7); 2) пороки развития почек (отсутствие одной почки — 8, подковообразная почка — 4); 3) другие пороки развития (гемолитическая желтуха новорожденных — 3, атрезия двенадцатиперстной кишки — 3, меккелев дивертикул — 6, атрезия анального отверстия — 10, расщелина верхней губы и неба — 6, косоплапость и косоруконость — 9).

Многие из сочетанных пороков развития оказывают существенное влияние на прогноз. Спорным остается вопрос о совместимости с жизнью атрезии пищевода и сочетанных недоразвитии кишечника (включая ат-резии заднепроходного отверстия).

Новорожденному трудно перенести повторную тяжелую операцию, по в литературе есть несколько сообщений об успешной торакотомии и **создании** анастомоза пищевода с последующей абдоминальной операцией по поводу атрезии подвздошной кишки (Gross, 1953). Мы также располагаем подобными наблюдениями.

Крайне сложно обследование и лечение недоношенных детей, процент которых среди направленных в нашу клинику достигал 25. До последних лет прогноз при лечении новорожденных этой группы считают наиболее тяжелым. Быстро развивающаяся пневмония, пониженная сопротивляе-



мость ребенка и своеобразная реакция на хирургическое вмешательство создают иногда непреодолимые трудности в лечении.

**Предоперационная подготовка.** Подготовку к операции начинают с момента установления диагноза в родильном доме. Ребенку непрерывно дают увлажненный кислород (через аппарат Боброва), начинают вводить сердечные средства, антибиотики и витамин К. Выделяющую в большом количестве слизь тщательно отсасывают каждые 10—15 мин через **мягкий** резиновый катетер, вводимый в носоглотку. Кормление через рот абсолютно противопоказано.

Транспортировку больного в хирургическое отделение осуществляют по правилам, предусмотренным для новорожденных, с обязательной непрерывной подачей ребенку кислорода. Из отдаленных районов и областей детей доставляют самолетом; полет ребенок переносит относительно удовлетворительно.

Дальнейшую подготовку к операции продолжают в хирургическом отделении, стремясь главным образом к ликвидации явлений пневмонии. Длительность подготовки зависит от возраста и общего состояния ребенка, а также от характера патологических изменений в легких.

Дети, поступившие в первые 12 ч после рождения, не нуждаются в длительной предоперационной подготовке (достаточно 1<sup>1</sup>/<sub>г</sub>—2 ч). На это время новорожденного помещают в обогреваемый кювез, постоянно дают увлажненный кислород, каждые 10—15 мин отсасывают изо рта и носоглотки **слизь**. **ВВОДЯТ** антибиотики, сердечные средства и витамин К. Предварительно, за 45 мин до операции, проводят медикаментозную подготовку к наркозу.

Детей, поступивших в более поздние сроки после рождения с явлениями аспирационной пневмонии, готовят к операции от 12 ч до 3 сут. Ребенка укладывают в возвышенном положении в обогреваемый кювез с постоянной подачей увлажненного кислорода. Каждые 10—15 мин отсасывают слизь (необходим индивидуальный сестринский пост!). Ежедневно (при длительной подготовке) отсасывают слизь из трахеи и бронхов через дыхательный бронхоскоп. Вводят антибиотики, сердечные средства. Обязательно назначают ингаляцию с щелочными растворами и антибиотиками. Парентеральное питание проводят из расчета 30 мл жидкости за сутки на 1 кг массы ребенка. Сюда включают внутривенное введение 30 мл плазмы крови, 40% раствора глюкозы 2 раза по 3 мл и 10% раствора кальция хлорида 2 раза по 1 мл. Остальное количество жидкости (5% раствор глюкозы) ребенок получает капельно внутривенно (в три приема). Обязательно вводят витамины К, С, принты В. Предоперационную подготовку прекращают при заметном улучшении общего состояния ребенка и уменьшении клинических проявлений пневмонии.

Если в течение первых 6 ч предоперационная подготовка не дает заметного успеха, надо предположить наличие свищевого хода между верхним сегментом и трахеей, при котором слизь неминуемо попадает в дыхательные пути. Продолжение предоперационной подготовки в таких случаях будет бесполезным, и необходимо переходить к оперативному вмешательству.

Некоторые авторы рекомендуют специальные схемы основных вариантов предоперационной подготовки в зависимости от состояния ребенка, наличия осложнений и сочетанных пороков развития. Приводим схему Д. Е. Бабляк (1974).

Первый вариант применяется у доношенных новорожденных, поступивших в 1—2-е сутки жизни, второй и третий — у новорожденных с аспирационной пневмонией, при недоношенности и наличии сочетанных пороков развития, четвертый и пятый варианты — у новорожденных с тяжелой формой аспирационной пневмонии, при серьезной сочетанной патологии, выраженной недоношенностью, а также у новорожденных с большим диастазом между сегментами пищевода.

Схема основных вариантов ведения предоперационного периода у новорожденных с атрезией пищевода (Д. Е. Бабляк)

Вариант	Продолжительность предоперационного периода	Характер основных лечебных мероприятий
I	1—3 ч	Лечебные мероприятия общего характера (полувышнее положение и частое поворачивание ребенка, оксигенотерапия, отсасывание слизи каждые 5—10 мин, антибиотики, викасол и др.)
II	1—3 дня	1. Лечебные мероприятия общего характера 2. Интенсивная терапия аспирационной пневмонии 3. Гастростомия 4. Парентеральное питание
III	1—6 дней	1. Лечебные мероприятия общего характера 2. Интенсивная терапия аспирационной пневмонии 3. Двойная гастростомия 4. Парентеральное питание (возможно и энтеральное)
IV	10—14 дней — несколько недель	1. Лечебные мероприятия общего характера 2. Интенсивная терапия аспирационной пневмонии 3. Экстраплевральная перевязка или чресплевральное разделение трахео-пищеводного свища 4. Гастростомия или двойная гастростомия 5. Парентеральное и полноценное энтеральное питание
V	Несколько недель — несколько месяцев	1. Лечебные мероприятия общего характера 2. Интенсивная терапия аспирационной пневмонии 3. Экстраплевральная перевязка или чресплевральное разделение трахео-пищеводного свища 4. Постоянное отсасывание слизи из верхнего сегмента пищевода или шейная эзофагостомия 5. Гастростомия или двойная гастростомия 6. Парентеральное и полноценное энтеральное питание

**Операция при атрезиях пищевода.** Оперативное вмешательство при атрезии пищевода проводят под защитным переливанием крови в количестве от 150 до 200 мл. С этой целью перед операцией накладывают на вену голени аппарат для внутривенного капельного вливания, который затем оставляют для проведения парентерального питания в послеоперационном периоде.

Операцией выбора при атрезии пищевода следует считать создание прямого анастомоза. Однако он возможен только в тех случаях, когда диастаз между сегментами пищевода не превышает 1,5 см (при высоком расположении верхнего сегмента, на уровне С7—Т, создание анастомоза возможно только специальным сшивающим аппаратом). Наложение анастомоза при большом натяжении тканей сегментов пищевода не оправдывает себя из-за технических трудностей и возможного прорезывания швов в послеоперационном периоде. Натяжение швов вызывает ишемический некроз выше и особенно ниже линии анастомоза.

На основании клинико-рентгенологических данных практически невозможно установить истинное расстояние между сегментами. Окончательно этот вопрос решается только во время хирургического вмешательства. По нашим данным, благоприятные для наложения анастомоза анатомические соотношения наблюдаются у половины больных.

Если во время торакотомии обнаружен значительный диастаз (больше 1,5 см) между сегментами или тонкий нижний сегмент, производят первую часть двухмоментной операции — ликвидируют пищеводно-трахеальный свищ нижнего сегмента и выводят на шею верхний конец пищевода. Эти мероприятия предупреждают развитие аспирационной пневмонии» сохраняя тем самым жизнь ребенка. В дальнейшем ребенку создают искусственный пищевод из кишки. Кормление до второго этапа операции у этих детей осуществляют через образованную нижнюю эзофагостомию.

Большое значение для успешного исхода операции имеет правильное проведение обезболивания. Масочный наркоз, а тем более местная анестезия не должны применяться при операциях по поводу атрезии пищевода. Мы считаем, что только эндотрахеальный наркоз с принудительной вентиляцией легких создает условия для нормального ведения операции. Наиболее рационально проводить наркоз на полуоткрытом контуре (вдох из аппарата, выдох в атмосферу) по модифицированной методике Аира (В. С. Баирова, Р. В. Луковский, 1962), так как при этом до минимума сокращается «вредное пространство» и отсутствует сопротивление при вдохе (М. А. Канаева, 1962, и др.).

Операция прямого анастомоза пищевода при атрезии его с трахео-пищеводным свищом. Наиболее удобен трансплевральный оперативный доступ к пищеводу. Вентро-плевральный доступ по И. Н. Насилову (1888) при современном методе обезболивания (когда не опасен пневмоторакс) не имеет широкого распространения. Создание анастомоза доступом по Насилову технически труднее из-за относительно малых размеров операционного поля. Однако при некоторых показаниях ретроплевральный доступ к пищеводу себя оправдывает (гнойничковые поражения передней поверхности грудной клетки, невозможность проведения эндотрахеального наркоза и управляемого дыхания, дренирование средостения при медиастинитах и др.)-

Техника операции. Положение ребенка на левом боку с некоторым поворотом на живот. Правую руку отводят кпереди и поднимают. Под грудь подкладывают тонкий валик из свернутой пленки. Разрез начинают на уровне II ребра, отступя от позвоночника вправо на 1,5—2 см, и проводят вертикально книзу до VI ребра, после чего дугообразно изгибают кнаружи, заканчивая его на лопаточной линии. Мышцы тупо расслаивают вдоль разреза и обнажают ребра. Поднадкостнично резецируют ребра со II по V на протяжении 1,5—2 см, начиная от шейки ребра. Межреберные мышцы с проходящими в них сосудами и нервами отделяют осторожно от плевры, пересекают между наложенными кровоостанавливающими зажимами и лигируют. От задней поверхности грудной полости париетальную плевру отслаивают влажным марлевым шариком, взятым на кровоостанавливающий зажим. Подходя к непарной вене, надо помнить о возможности прорыва плевры, которая имеет здесь слепой мешок. Производят блокаду шокогенных зон средостения (5—7 мл 0,25% раствора новокаина). Затем выделяют непарную вену, пересекают ее у позвоночника между двумя лигатурами и производят дальнейшую отслойку медиастинальной плевры, тем самым приступая к мобилизации сегментов пищевода.

Трансплевральный доступ. Положение ребенка на левом боку. Правую руку фиксируют в поднятом и отведенном кпереди положении. Под грудь подкладывают свернутую валиком пленку. Разрез кожи проводят от сосковой линии до угла лопатки по ходу V ребра. Пересекают мышцы. Кровоточащие сосуды тщательно лигируют. Плевру после рассечения межреберных мышц вскрывают по четвертому межреберью. Проводят гемостаз: обкалывают и перевязывают межреберные сосуды. Специальным винтовым ранорасширителем малых размеров, крючки которого обертывают влажной марлей, разводят края раны грудной полости» после чего лопаточкой Буяльского (также обернутой марлей) отводят

кпереди легкое. В шокогенные зоны вводят 5—7 мл 0,25% раствора новокаина и рассекают над пищеводом медиастинальную плевру вверх до купола и вниз до диафрагмы. Устанавливают истинную протяженность диастаза между сегментами. Если анатомические взаимоотношения позволяют создать прямой анастомоз, после перевязки и пересечения непарной вены приступают к мобилизации сегментов пищевода.

**Техника мобилизации сегментов пищевода.** Верхний сегмент пищевода находят по катетеру, введенному в него через нос до начала операции. На вершину слепого мешка накладывают шов-держалку, за которую подтягивают его, отслаивая медиастинальную плевру, и осторожно выделяют кверху влажным тупфером (пинцетом не трогать!). Оральный сегмент имеет хорошее кровоснабжение, что позволяет мобилизовать его возможно выше. Плотные сращения с задней стенкой трахеи осторожно рассекают ножницами. При наличии фистулы между верхним сегментом и трахеей ее пересекают и образовавшиеся в трахее и пищеводе дефекты ушивают двухрядным непрерывным краевым швом атравматичными иглами.

Во избежание растяжения желудка воздухом и поступления желудочного содержимого в дыхательные пути через нижний трахеопищеводный свищ Д. Е. Бабляк (1974) рекомендует начинать выделение не верхнего, а нижнего сегмента пищевода.

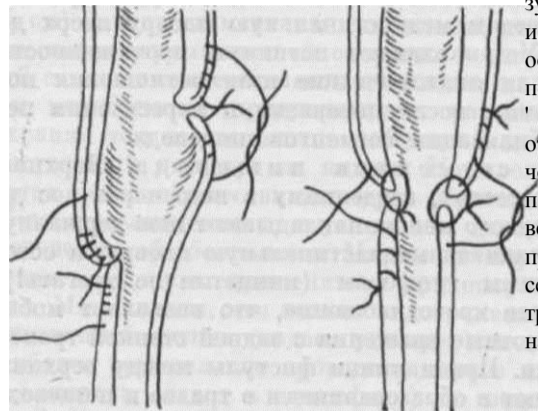
Затем находят нижний сегмент пищевода. Ориентиром служит типичное расположение блуждающего нерва. Его отстраняют кнутри; пищевод сравнительно легко выделяют из окружающих тканей и берут на держалку (тонкая полоска резины). Нижний сегмент пищевода мобилизуют на небольшом протяжении (2—2,5 см), так как значительное обнажение его может привести к нарушению кровоснабжения. Непосредственно у места сообщения с трахеей пищевод перевязывают шелковыми лигатурами и пересекают между ними. Культю обрабатывают настойкой йода. Концы нити на короткой культе пищевода (у трахеи) отсекают. Дополнительного ушивания свища трахеи обычно не требуется. Только широкий просвет (больше 5 мм) является показанием к наложению на культю одно- или двухрядного непрерывного шва. Вторую нить на свободном нижнем конце пищевода временно используют как держалку. Мобилизованные отрезки пищевода подтягивают друг к другу за держалки. Если концы их свободно заходят друг за друга (что возможно при диастазе до 1,5 см), приступают к созданию анастомоза.

Если свободные концы пищевода не соприкасаются без значительного натяжения, некоторые хирурги предпринимают дополнительную мобилизацию дистального сегмента до диафрагмы, рассекают ее и выводят в полость плевры и желудок. При этом лигируют и пересекают левую желудочную артерию, так как подтягивание желудка может осложниться тяжелым кровотечением из-за разрыва сосуда.

Нами в 1957—1958 гг. были произведены операции выведения желудка в плевральную полость. Дети умерли в первые дни после вмешательства в связи с дыхательной недостаточностью и частичным некрозом нижнего сегмента пищевода. В дальнейшем мы отказались от этой методики, предпочитая двухмоментную операцию.

**Техника наложения внутригрудного прямого анастомоза.** Создание анастомоза является наиболее трудной частью операции. Затруднения возникают не только в связи с большим диастазом между отрезками пищевода, но зависят также и от ширины просвета дистального сегмента. Чем уже его просвет, тем труднее наложение швов, больше вероятности их прорезывания и возникновения сужения места анастомоза в послеоперационном периоде. По нашим данным, наиболее часто просвет дистального сегмента имеет ширину до 0,5 см.

В связи с многообразием анатомических вариантов при атрезии применяют различные методы прямого анастомоза. Для наложения швов поль-



зуются атравматичскими иглами. Naight и Towsley (1943) рекомендуют осуществлять первичный анастомоз путем соединения отрезков пищевода по типу конец в конец. Первый ряд отдельных шелковых швов накладывают через все слои пищевода и слизистую оболочку верхнего сегмента. Второй ряд швов проводят через мышечный слой обоих сегментов пищевода. Наибольшая трудность этого метода состоит в наложении первого

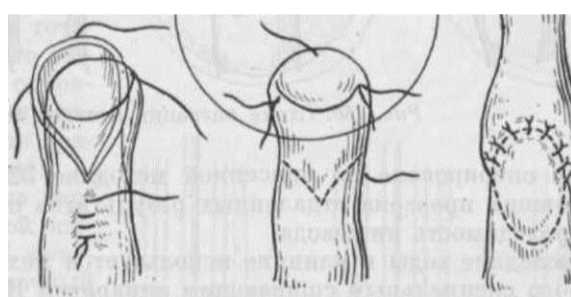
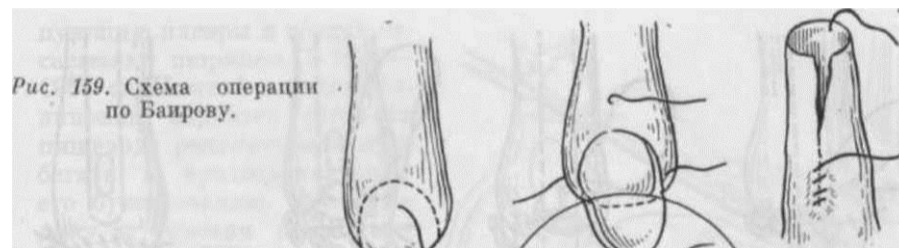
ряда швов на крайне тонкие и нежные ткани, которые прорезываются при самом ничтожном натяжении. Этот анастомоз применяют при небольшом диастазе между отрезками пищевода и широком нижнем сегменте.

Daniel (1944) предложил соединять оба конца пищевода специальными швами типа обвивных. Четыре пары таких нитей, наложенных симметрично на оба сегмента пищевода, вначале служат как держалки, за которые подтягивают концы пищевода. После сближения их краев соответствующие нити связывают. При завязывании швов края пищевода вворачиваются внутрь (рис. 158). Анастомоз укрепляют вторым рядом отдельных шелковых швов. Швы Ледда дают возможность накладывать анастомоз при некотором натяжении, без опасения прорезать нитями нежные ткани органа.

Gorss и Scott (1946) разработали методику косо́го анастомоза пищевода, которая значительно уменьшает возможность образования структуры в месте сшивания. Для наложения анастомоза применяют швы Ледда, а второй ряд укрепляют отдельными шелковыми швами.

Ten Kate (1952) внес оригинальное дополнение к технике наложения анастомоза. При наличии диастаза между концами пищевода автор уменьшает натяжение путем удлинения верхнего сегмента. Для этого на вершине слепого мешка образуют дугообразный лоскут, который отворачивают книзу и затем ушивают в виде трубки над дистальным, более узким сегментом. При этом методе в послеоперационном периоде возможно нарушение проходимости анастомоза из-за рубцовых изменений в суженном отделе пищевода.

Нами в клинике разработан и применяется с 1956 г. несколько иной способ удлинения сегментов пищевода (рис. 159). На боковых поверхностях центрального отрезка пищевода, на расстоянии приблизительно 0,7 см от его вершины, накладывают 1-й и 2-й швы, захватывая каждой нитью 2—3 раза только мышечный слой пищевода (обвивной шов). Свободные концы умазанных нитей временно служат держалками, с помощью которых полностью удастся избежать травматизации пищевода инструментами. Шов 3-й накладывают по передней поверхности на 0,5 см выше боковых швов, а 4-й также по передней поверхности, но несколько ниже предыдущего. Между 3-м и 4-м швом проводят дугообразный разрез, образуя лоскут диаметром 0,5—0,7 см из всех слоев стенки пищевода. Основание лоскута приходится на вершине центрального сегмента пищевода. Шов 4-й остается на образованном лоскуте, а когда последний отворачивают книзу, он оказывается на задней поверхности пищевода. Швы 5-й и 6-й накладывают на нижний сегмент пищевода с обеих его сторон, отступая от вершины мобилизованного конца на 0,5—0,7 см. Эти швы временно служат держалками. Затем нижний сегмент рассекают между 5-м и 6-м швом по задней поверхности продольно от вершины



книзу. Длина разреза должна быть около 1—1,5 см. Шов 7-й накладывают у верхнего края передней поверхности нижнего сегмента пищевода. Последний, 8-й шов, создают на задней поверхности у конца продольного разреза. Рассеченную часть нижнего сегмента распластывают, края его закругляют.

Катетер, который до начала операции вводят через нос в верхний сегмент пищевода, продвигают далее через образованное отверстие в нижний отрезок и желудок. Над катетером связывают соответствующие пити-держалки, сначала задние, а затем боковые и передние. Таким образом создают первый ряд швов анастомоза. Второй ряд швов анастомоза образуют отдельными шелковыми нитями, которые особенно внимательно следует накладывать на задней поверхности пищевода. После завершения второго ряда швов анастомоз можно считать законченным. Катетер оставляют в пищеводе на 1—2 сут для кормления ребенка, а затем удаляют.

Д. Е. Бабляк (1974) рекомендует прибегать к наложению однорядного шва, так как, по его данным, второй ряд швов не только не гарантирует прочности анастомоза, но ведет к ухудшению кровообращения в области анастомоза. Задняя полуокружность анастомоза формируется при помощи узловых швов с узелками, выходящими в просвет пищевода, а передняя — с узелками наружу. При этом способе более узкий дистальный сегмент пищевода как бы растягивается по окружности верхнего. Для швов используются атравматичные иглы с синтетической нитью № 3/0 или № 4/0.

В тех случаях, когда при операции выясняется, что отрезки пищевода соприкасаются без натяжения или заходят друг за друга, мы пользуемся наиболее простым анастомозом конец в бок. После мобилизации, перевязки и отсечения от трахеи нижний сегмент пищевода подшивают через мышечные слои задней поверхности на протяжении 0,8—1,2 см непрерывным шелковым швом к вершине (концу) расширенного верхнего сегмента, образуя 1-й ряд швов задней губы будущего анастомоза (рис. 160). Вскрывают (0,5—0,7 см) просвет обоих сегментов пищевода, отступя на 1—2 мм от линии шва, и накладывают второй ряд краевых шелковых швов задней губы анастомоза. Через образованные отверстия проводят катетер из верхнего сегмента в нижний до желудка. Переднюю губу анастомоза образуют над катетером двухрядным непрерывным шелковым швом: первый ряд (краевой) — через все слои пищевода, второй — через мышечные слои обоих отрезков.



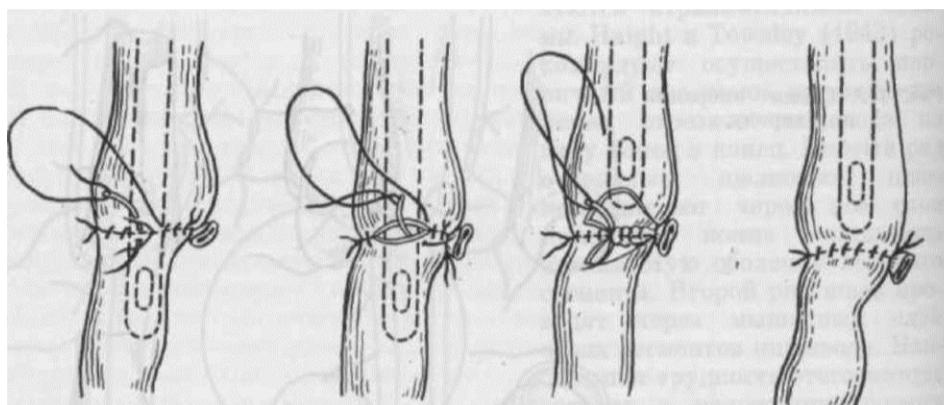


Рис. ISO. Схема операции методом коцеп. а бок.

Нами оперировано по описанной методике 32 ребенка. Среди 14 выздоровевших проверка отдаленных результатов показала у всех нормальную проходимость пищевода.

В последние годы в клинике используется механический шов отрезков пищевода специальным сшивающим аппаратом НИИХАИ (В. Д. Тихомирова). Применение механического шва значительно сокращает время операции и упрощает технику создания анастомоза. Противопоказанием является значительный диастаз между сегментами и резкое недоразвитие дистального отрезка пищевода.

Техника наложения прямого анастомоза пищевода с помощью сшивающего аппарата. После выделения и мобилизации сегментов пищевода, пересечения и ушивания трахео-пищеводно-го свища убеждаются в возможности создания анастомоза (диастаз между сегментами не превышает 1,5 см). Затем на край нижнего сегмента пищевода накладывают обвивной шов, не затягивая его.

Перед наложением анастомоза хирург тщательно готовит и проверяет аппарат.

Упорную головку (рис. 161) отсоединяют от стержня и отделяют от аппарата; заостренный конец стержня убирают внутрь корпуса и закрепляют в таком положении фиксатором. Проверив зарядку аппарата, подвижную рукоятку отводят в исходное положение и закрывают предохранитель. В таком положении аппарат осторожно вводят через рот в верхний сегмент. Открыв фиксатор, продвигают стержень вперед, прокалывая им стенку слепого конца пищевода. Затем оливу навинчивают на стержень, вращая его при этом за пуговку, и погружают в нижний сегмент, который укрепляют над оливой, завязывая ранее наложенный обвивной шов; нить отсекают. Подтягивая стержень в корпус, приводят в соприкосновение нижний и верхний сегменты, закрепив это положение фиксатором с зазором 0,7 или 1,2 мм (в зависимости от толщины сшиваемых стенок пищевода). Открыв предохранитель плавным нажатием подвижной рукоятки, прошивают пищевод скобками. При этом происходит высечение участков нижнего и верхнего сегментов, образующее просвет созданного анастомоза. Далее, возвратив рукоятку в исходное положение и закрыв предохранитель поворотом фиксатора, освобождают стержень и продвигают упорную головку в нижний сегмент на 0,5—1 см, а затем осторожно проводят вперед за линию анастомоза и конец корпуса аппарата. Только после этого, плотно сомкнув упорную головку с корпусом, аппарат осторожно извлекают из пищевода. Необходимо, чтобы удаление аппарата проводилось строго по продольной оси пищевода под контролем глаза. Линию анастомоза можно укрепить 3—4 швами а травматической иглой или связав ранее наложенные швы-держалки.

По завершении наложения анастомоза удаляют из пищевода введенный ранее катетер и через нос ребенка в желудок проводят тонкую полиэтиленовую трубку для последующего питания. Медиастинальную плевру ушивают над пищеводом и грудную клетку послойно закрывают наглухо. Одновременно легкие расправляют аппаратом для эндотрахеального наркоза. С помощью контрольной рентгенограммы выявляют (степень расправления легкого на стороне операции. При наличии пневмоторакса производят

пункцию плевры и воздух отсасывают шприцем. В 1964—1965 гг. Howard с целью удлинения верхнего сегмента пищевода рекомендовал прибегать к предварительному его бужированию. Эту методику с успехом применили Young (1967), Woolley (1969), Ferguson (1970), Д. Е. Бабляк (1974). Бужирование производится в течение 3—4 нед, после чего выполняется повторная операция (первая операция направлена на разделение трахео-пищеводного свища).

До 1961 г. в клинике первый этап двухмоментной операции был проведен 4 новорожденным. Желудочный свищ у них был образован по методике, рекомендуемой Martin (1959), Hoeder и Gross (1960) и другими авторами. Первую неделю состояние оперированных детей оставалось вполне удовлетворительным, но с 8—10-го дня гастростомическое отверстие начало расширяться. Постепенно кормление через желудочный свищ стало невозможным, так как вся вводимая жидкость вытекала вокруг катетера. Оперированные умерли от истощения через 1—IV2 мес, несмотря на парентеральное питание и применение различных обтураторов.

Для предупреждения указанных осложнений нами разработана новая методика операции — эзофагостомия дистального сегмента пищевода с выведением его на переднюю брюшную стенку. Поступающее через эзофаго-стомическое отверстие молоко не вытекает после кормления, так как при этой операции остается сохраненным кардиальный жом. Оперированные нами новорожденные хорошо развиваются.

Техника операции двойной эзофагостомии по Байро-в у. Оперативный доступ к пищеводу осуществляют трансплевральным путем. После введения 0,25% раствора новокаина рассекают медиастинальную плевру от купола до диафрагмы. Убедившись, что создание прямого анастомоза невозможно, приступают к мобилизации сегментов пищевода.

Вначале выделяют верхний сегмент на возможно большем протяжении. При наличии трахеального свища его пересекают и образовавшееся отверстие в пищеводе и трахее ушивают непрерывным краевым швом. Затем мобилизуют нижний сегмент, перевязывают его у трахеи и пересекают между двумя лигатурами. На короткую культю у трахеи накладывают несколько отдельных шелковых швов. Блуждающий нерв отстраняют кнутри и пищевод осторожно выделяют до диафрагмы (рис. 162). Тупым путем (раскрывая введенный зажим Пеана) расширяют пищеводное отверстие, подтягивают желудок и рассекают вокруг кардиального отдела

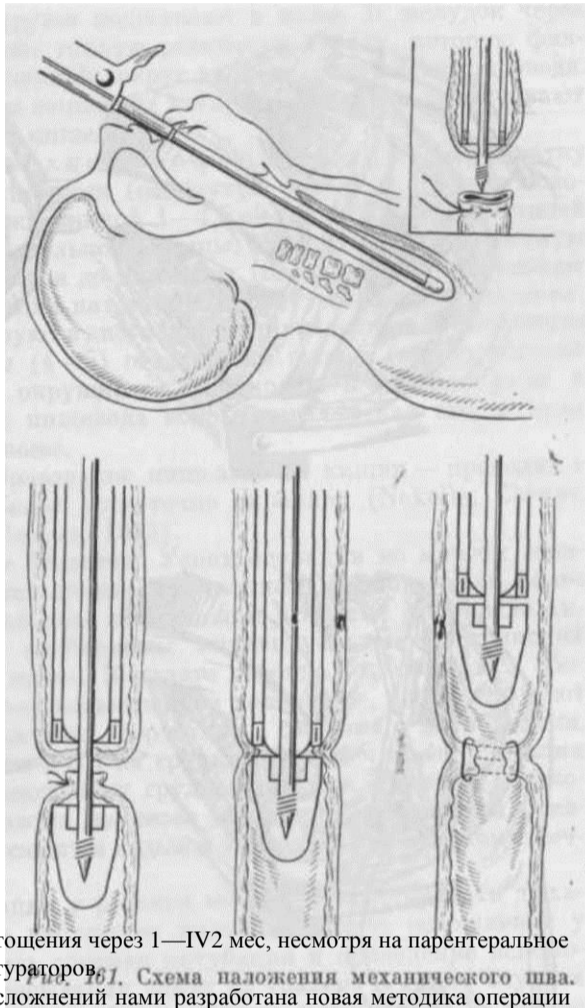
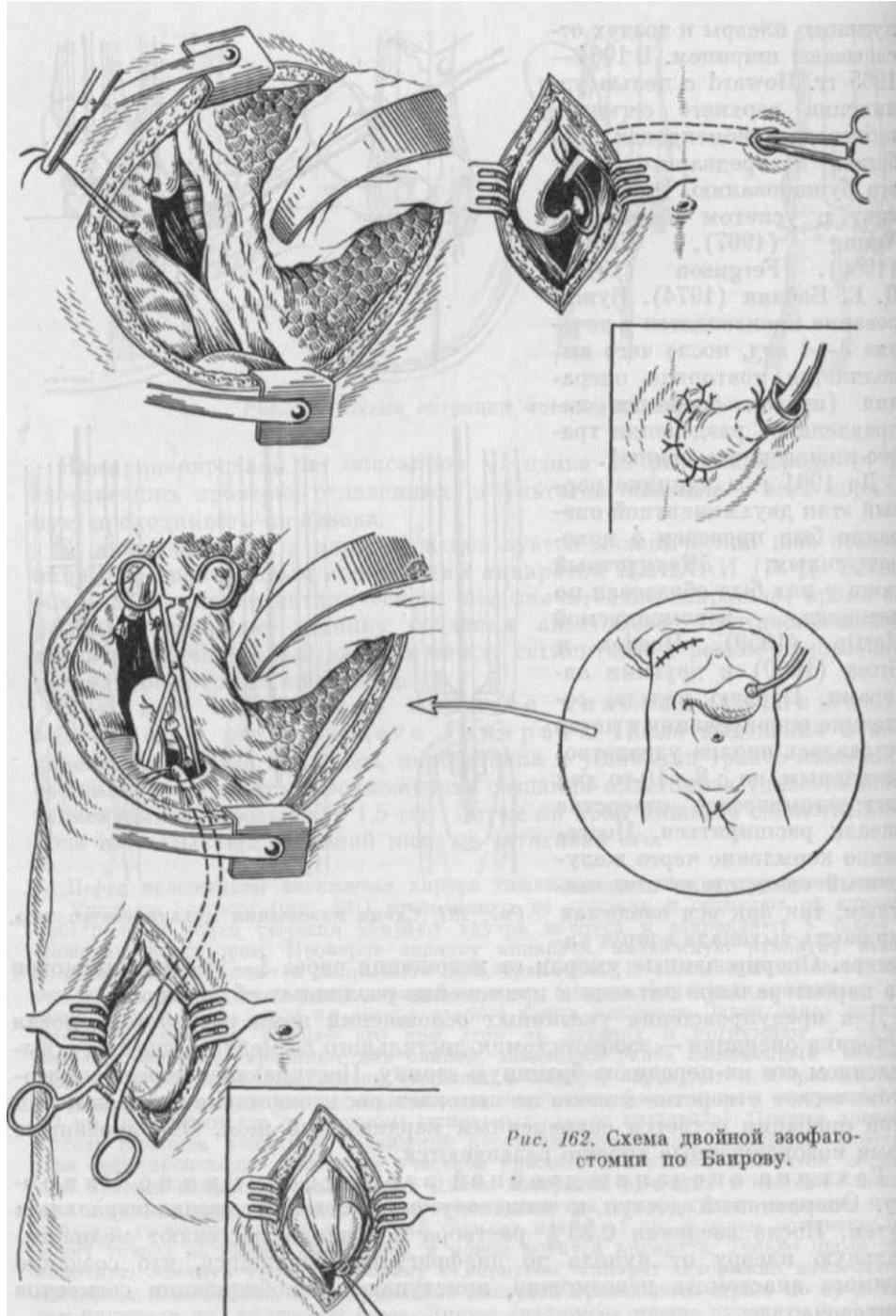


рис. 161. Схема положения механического шва.



листок брюшины (беречь блуждающий нерв!). После этого ребенка поворачивают на спину и производят верхнюю лапаротомию правым парамедиальным разрезом. Мобилизованный дистальный сегмент проводят в брюшную полость через расширенное пищеводное отверстие. В эпигастральной области слева от средней линии производят поперечный разрез (1 см) через все слои стенки брюшной полости. В образованное отверстие проводят мобилизованный пищевод таким образом, чтобы он возвышался над кожей не менее чем на 1 см. Стенку его изнутри фиксируют несколь-

кими швами к брюшине, снаружи подшивают к коже. В желудок через выведенный пищевод вставляют топкую резиновую трубку, которую фиксируют шелковой нитью, завязанной вокруг выступающей части пищевода. Раны брюшной стенки и груди зашивают наглухо. Операцию заканчивают выведением верхнего сегмента пищевода.

**Техника операции верхней эзофагостомии.** Под лопатку ребенку подкладывают тонкий валик (свернутую пеленку). Голоду поворачивают направо. Разрез кожи длиной 1—1,5 см проводят над ключицей слева у внутреннего края кивательной мышцы. Разрезают поверхностную фасцию и тушо расслаивают ткани до пищевода (последний обнаруживают по введенному в него до операции катетеру). Изогнутым концом диссектора обходят пищевод, мобилизуют в дистальном направлении и слепой конец выводят в рану. Несколькими (4—5) отдельными швами (атравматичной иглой) стенку пищевода по окружности фиксируют в глубине раны к мышцам шеи. Затем просвет пищевода вскрывают, отсекая его, и края через все слои подшивают к коже.

Второй этап операции — образование пищевода из кишки — проводят в возрасте 2—5 лет, когда ребенок достаточно окрепнет (Nekelle; Clowes, 1960; Bettex, 1961; Hopkins, Zwiene, 1963).

**Послеоперационное ведение больного.** Успех операции во многом зависит от правильного проведения послеоперационного периода. Для более тщательного ухода и внимательного наблюдения в первые дни после хирургического вмешательства необходимы индивидуальный сестринский уход и постоянный контроль врача. В палате ребенка укладывают в обогриваемый кювет, придавая телу возвышенное положение, постоянно дают увлажненный кислород. Назначают сердечные средства, антибиотики, витамины К, С, группы В, токи УВЧ на грудь. Через 24 ч после операции проводят контрольную рентгенограмму грудной полости. Наличие жидкости или газа на стороне операции является показанием к пункции плевральной полости, которую проводят в седьмое межреберье по заднемышечной линии.

В первые часы после операции у ребенка может прогрессировать дыхательная недостаточность. Мы наблюдали подобное раннее осложнение у 4 детей, которым потребовались срочная интубация и проведение вспомогательного дыхания после отсасывания слизи из трахеи. В таких случаях через несколько часов состояние ребенка обычно улучшается и можно удалить трубку из трахеи. Повторно интубацию после создания анастомоза следует проводить с большой осторожностью: ошибочное введение трубки вместо трахеи в пищевод грозит разрывом швов анастомоза.

В последние годы в комплекс послеоперационных лечебных мероприятий, направленных на борьбу с пневмонией, мы включаем санацию трахео-бронхиального дерева путем повторных ларингоскопии, отсасывания секрета и введения антибиотиков. Процедуры проводят опытные анестезиологи с большой осторожностью, что предупреждает возможную травму пищевода. Ларингоскопию делают без анестезии и без миорелаксантов. В полость рта новорожденного вводят ларингоскоп, поднимают надгортанник и на вдохе через зияющую голосовую щель быстро вводят полиэтиленовую трубку. Через нее отсасывают секрет из трахеи и бронхов и вводят антибиотики. Эту процедуру проводят ежедневно 1—2 раза, руководствуясь клиничко-рентгенологическим состоянием легких. Санацию дыхательных путей можно производить с помощью дыхательного бронхо-скопа. Однако эта манипуляция более травматична, чем прямая ларингоскопия.

Мы считаем, что отек голосовых связок или стойкое затруднение дыхания являются показанием к неотложному проведению трахеостомии.

**Техника трахеостомии.** Разрез кожи производят точно по средней линии от уровня перстневидного хряща книзу от яремной вырезки. Подкожную клетчатку и белую линию шеи рассекают между двумя шш-

цетами на длину разреза кожи. Затем тупо разделяют грудино-подъязычные мышцы и продольными движениями сомкнутого глазного пинцета отодвигают вверх перешеек щитовидной железы и книзу вилочковую железу, обнажая трахею. Мягкие ткани раздвигают тупыми крючками и приступают к горлосечению. Вкалывают по обе стороны от средней линии по острому одиозубому крючку, которыми фиксируют трахею. В нижнюю часть обнаженной трахеи вкалывают остроконечный острый скальпель и рассекают два кольца. Отверстие в трахее расширяют глазными пинцетами или очень узким трахеорасширителем. В просвет дыхательного горла осторожно вводят трахеостомическую трубку юамьгх малых размеров. Между щитком трубки и раной прокладывают марлевую салфетку. Трубку фиксируют при помощи заранее вдетых марлевых тесемок, которые завязывают на задней поверхности шеи.

После введения трахеостомической трубки и отсасывания через нее слизи дыхание ребенка обычно становится ровным и более глубоким. Через трахеостомическую трубку постоянно дают увлажненный кислород. При необходимости проводят вспомогательное дыхание, используя специальный аппарат для искусственного дыхания или наркозный аппарат.

Необходимость в трахеостомии возникает сравнительно редко, но при наличии показаний надо выполнять ее без задержки.

Трубку из трахеи удаляют спустя 2—4 дня, после того как ликвидируются послеоперационные осложнения со стороны дыхательной системы. Рана на шее самостоятельно закрывается в течение 4—7 дней.

Кроме обычной трахеостомии, можно использовать пушционный метод дренирования трахеи.

Техника пушционной трахеостомии. Положение ребенка на спине. Под лопатки подкладывают валик, голову запрокидывают. В расширенный промежуток между хрящевыми кольцами трахеи ниже перстневидного хряща вкладывают толстую инъекционную иглу (имеющую почти горизонтальный срез). Через нее в дыхательное горло проводят тонкую полиэтиленовую трубку. Иглу извлекают, оставляя в трахее трубку, и фиксируют ее к коже липким пластырем. Через эту трубку отсасывают по трахее слизь, вводят по показаниям антибиотики. Трубку можно оставлять в дыхательном горле на 4—5 дней.

В послеоперационном периоде очень важен правильный расчет количества жидкости, необходимого для парентерального введения ребенку. Многие авторы предупреждают, что опасность таится в излишнем ее введении, так как перегрузка венозной системы питающими растворами ведет к отеку легких, ухудшению общего состояния ребенка, а в ряде случаев является причиной его смерти.

Некоторые хирурги для питания ребенка после наложения прямого анастомоза на 9—15-й день образуют свищ желудка. Мы не прибегали к этой добавочной операции. Все оперированные в клинике дети после восстановления непрерывности пищевода получали в первые сутки парентеральное питание. Жидкость (5% раствор глюкозы) вводят капельно внутривенно. Для предупреждения тромбирования и воспаления вены вместо металлической канюли лучше пользоваться тонкой фторопластовой трубкой.

В последние годы для кормления ребенка после операции мы проводим в желудок через нос и пищевод тонкую (0,1 см) полиэтиленовую трубочку. Это позволяет назначать ребенку грудное молоко уже через сутки после вмешательства.

Кормление проводят через 2 ч (10 раз) очень медленно, постоянно подогревая молоко (раствор глюкозы). Количество жидкости до 8—9-го дня высчитывают по формуле Финкельштейпа:  $X(70-80)(u-1)$ , где  $X$  — суточное количество молока,  $u$  — день жизни ребенка после операции (при весе ниже 3200 г пользуются коэффициентом 70, а при большем весе — 80).

Кормить ребенка через зонд следует в вертикальном положении, что предупреждает регургитацию жидкости через зияющий кардиальный жом. При неосложненном течении зонд удаляют на 8—9-й день.

Пройодимость пищевода и состояние анастомоза контролируют путем рентгенологического обследования с йодолиполом.

Отсутствие признаков несостоятельности анастомоза позволяет начинать кормление через рот из рожка или с ложечки. В первое кормление ребенку дают 10—20 мл 5% глюкозы, а затем грудное молоко в половинной дозе того количества, которое новорожденный получал при кормлении через зонд. В последующие дни при каждом кормлении количество молока увеличивают ежедневно на 10—15 мл, доводя его до нормы по возрасту и весу ребенка.

Дефицит жидкости компенсируют парентерально дробным введением глюкозы, физиологического раствора, плазмы, альбумина (30—50 мл 1—2 раза в сутки). Это позволяет избежать заметного падения веса новорожденного.

На 10—14-й день ребенка прикладывают к груди сначала на 5 мин и проводят контрольное взвешивание. Докармливают ребенка из рожка. В этот период необходимое количество пищи рассчитывают, исходя из веса новорожденного: оно должно колебаться между  $V_s$  и  $76$  его веса (А. Ф. Тур, 1955). Постепенно увеличивают время прикладывания к груди и в начале 4-й недели переходят на 7-кратное кормление. Выписывают ребенка домой после того, как наступает стойкое прибавление в весе, обычно к концу месяца.

Наиболее тяжелым осложнением послеоперационного периода следует считать несостоятельность швов анастомоза, что, по данным литературы, наблюдается у 10—20% оперированных. Возникающий медиастинит и плеврит обычно заканчиваются летально, несмотря на дренирование средостения и полости плевры (7 наших наблюдений).

В ряде случаев после создания прямого анастомоза наступает рекана-лизация трахео-пищеводного свища, которая проявляется резкими приступами кашля при каждой попытке кормления через рот. Осложнение распознается во время исследования пищевода с контрастным веществом (йодолипол затекает в трахею). Окончательный диагноз устанавливается путем трахеобронхоскопии, производимой под наркозом. Лечение проводят путем дренирования средостения (при наличии медиастинита) или повторной операции после стихания воспалительных изменений и окончательного формирования свищевого хода. Иногда реканализация сочетается со стенозом в области анастомоза.

У части детей спустя 17—2 мес после операции появляется грубый кашель, который связан с образованием спаек и рубцов в области анастомоза и трахеи. Проведение рассасывающей физиотерапии помогает избавиться от этого позднего осложнения, которое ликвидируется обычно в возрасте 5—6 мес. В это время может возникнуть изолированное сужение пищевода в области анастомоза, которое встречается у 36—50% больных (Gross et al., 1960).

Лечение указанного осложнения обычно не вызывает затруднений; несколько сеансов бужирования (под контролем эзофагоскопии) приводят к выздоровлению. В редких случаях консервативные мероприятия оказываются безуспешными, что является показанием к повторной торакотомии и пластике суженного отдела пищевода.

Послеоперационное ведение ребенка, которому произведена первая часть двухэтапной пластики пищевода, имеет некоторые отличия в связи с возможностью питания через эзофагостомическое отверстие.

Незначительные размеры желудка новорожденного, нарушение его моторной функции из-за травмы во время создания свища требуют дробного кормления с постепенным увеличением количества вводимой жидкости.

Ниже приводится примерная схема кормления ребенка после первого этапа двухмоментной операции.

1-й день через желудочный свищ по 3 мл 10 раз 2-й день — по 7 мл 10 раз 3-й день — по 15 мл 10 раз 5-й день — по 25 мл 10 раз 6-й день — по 30 мл 10 раз

**П р и м е ч а н и е .** Остальное необходимое количество жидкости вводят парентерально.

С 7-го дня после операции желудок увеличивается настолько, что через эзофагостомическое отверстие можно очень медленно вводить до 40—45 мл жидкости (<sup>3</sup>Д общего количества жидкости восполняют грудным молоком и 0,25—5% раствором глюкозы). С 10-го дня переходят на 7-разовое кормление с нормальными по объему дозировками.

В первые 2 нед после вмешательства необходим тщательный уход за свищами на шее и передней грудной стенке. Последний особенно нуждается в частой смене повязок, обработке кожи жировыми антисептическими пастами, ультрафиолетовом облучении.

Выписывают детей из стационара после того, как устанавливается стойкая прибавка в весе (на 5—6-й неделе). Дальнейшее наблюдение за ребенком ведут амбулаторно хирург и педиатр. Профилактические осмотры необходимо проводить 2—3 раза в месяц до направления ребенка на второй этап операции — создание искусственного пищевода.

#### СУЖЕНИЕ ПИЩЕВОДА

Врожденные сужения пищевода встречаются сравнительно редко (Г. А. Баиров, 1955; Г. А. Баиров, З. А. Трофимова, 1958; Л. А. Ворохов, 1960; Д. Б. Авидон, Р. Ф. Гармашова, 1960, и др.). Однако эта патология представляет большой практический интерес, так как нарушение нормальной проходимости пищевода, отрицательно сказывающееся на развитии ребенка, бывает трудно для распознавания и лечения.

Сужения пищевода, возникая в процессе эмбрионального развития плода, могут иметь различные анатомические варианты. Наиболее частой является циркулярная форма стеноза, при которой сужение наступает за счет возникшего внутриутробного фиброзного (иногда хрящевого) кольца или гипертрофии мышечной оболочки (Л. А. Ворохов, 1962; Bensoi и др., 1962). Место сужения обычно локализуется на границе средней и нижней трети пищевода, но может находиться и в кардиальном отделе.

Значительно реже встречается нарушение проходимости пищевода за счет закрывающей просвет пищевода мембраны, которая имеет эксцентрично расположенное отверстие различного диаметра (Т. И. Морозова, 1960; Grole. a., 1958, и др.).

Стеноз может развиваться в связи с атипичным расположением слизистой желудка © нижних отделах пищевода. Разрастание слизистой иногда не вызывает клинических симптомов, но в ряде случаев нарушается проходимость пищевода в месте перехода одного вида слизистой в другой (Г. А. Баиров, 1958; Barrett, 1957, и др.).

Своеобразный порок развития сосудов—«артериальное кольцо», ведущий к сдавлению пищевода и трахеи, проявляется в раннем грудном возрасте. Несколько видов подобного сужения пищевода считаются тяжелым страданием (А. Н. Бакулев, Е. Н. Мешалкин, 1955; А. А. Вишневский и др., 1956; А. П. Колесов, Ф. Х. Кутушев, 1958; Bailey, 1955; Gassul, Tell, 1956, и др.). Правостороннее расположение аорты может сопровождаться также несколькими анатомическими вариантами «сосудистого кольца», сдавливающего трахею и пищевод (Gross, 1955).

**Клиника и диагностика.** Клиническая симптоматика врожденного сужения пищевода зависит от его степени и варианта порока. Циркулярные и перепончатые стенозы, которые обычно расположены в средней трети пищевода, вызывают затрудненное глотание пищи. Характерным является срыгивание, рвоты не бывает. Отрыжка возникает во время еды. Выходящая наружу пища мало изменена, не имеет кислого запаха, содержит много слизи и слюны. Симптомы дисфагии чаще всего выявляются вскоре после рождения (5 из 7 наших наблюдений) или в возрасте 1 года, когда ребенок начинает получать разнообразную пищу. В ряде случаев во время еды наступает полная непроходимость пищевода: проглоченный плотный кусок закрывает место сужения, внедряясь в него. Закупорка может продолжаться длительное время, и ребенок в таких случаях перестает глотать даже воду. Возникновение рвоты обычно ликвидирует непроходимость, но ребенок после этого некоторое время может принимать только жидкость.

В некоторых случаях закупорка пищевода бывает такой стойкой, что рвотные движения не приносят облегчения. Таких детей доставляют в клинику для экстренной помощи с диагнозом инородного тела пищевода, и только во время эзофагоскопического исследования удается выявить истинную природу обтурации пищевода и удалить застрявшие в нем пищевые массы.

Срыгивание у больных с сужением пищевода не сопровождается болевыми ощущениями. Дети плохо прибавляют в весе, отстают в физическом развитии от своих сверстников. Постепенно у них развивается престено-тическое расширение пищевода, которое изредка достигает значительных размеров и приводит к сдавлению трахеи. В таких случаях после приема пищи возникает стридор, цианоз. Нарушение дыхания ликвидируется после отрыжки. Диагноз уточняется при рентгенологическом исследовании и эзофагоскопии.

Аномально расположенная слизистая желудка, покрывающая просвет пищевода иногда на значительном протяжении (до уровня бифуркации трахеи), может не вызвать клинических симптомов, и только осложнения (эзофагит, пептическая язва, стеноз, кровотечение) позволяют заподозрить наличие ишрома. Стертые признаки, наблюдающиеся в течение многих лет: жжение в области сердца, изжога, умеренная дисфагия, загрудин-ный дискомфорт — часто расцениваются неправильно. Однако в ряде случаев признаки сужения пищевода являются ведущим клиническим симптомом.

Врожденные сужения кардиального отдела пищевода проявляются обычно в возрасте около 6 мес, так как в это время ребенку назначают более густую пищу, с некоторым трудом проходящую через суженную часть. Появляется дисфагия. Срыгивание, вначале нечастое, становится упорным, обильным, сопровождает каждое кормление. Отрыжка принимает характер рвоты, которая возникает во время приема пищи или спустя несколько часов. Рвотные массы могут иметь кисловатый, неприятный запах, желчи не содержат. Дети плохо прибавляют в весе, бледны, малоподвижны. В младшем возрасте они жадно едят, несмотря на срыгивание и рвоту. Становясь старше, они боятся принимать пищу, особенно густую, так как застой ее в пищеводе сопровождается неприятными ощущениями. Полная непроходимость пищевода вследствие закупорки суженного кардиального отдела наблюдается реже, чем при циркулярных сужениях в средних отделах.

Окончательный диагноз обычно устанавливается на основании рентгенологического исследования с контрастным веществом.

Клинические проявления сужения пищевода «сосудистым кольцом» зависят от степени сдавления. Тяжело протекающие формы проявляются в первые месяцы жизни. Для этой патологии характерны одновременное нарушение дыхания (одышка, приступы удушья, стридор) и дисфагия.



Обычно вначале обращают внимание на расстройство дыхания, которое усиливается во время кормления ребенка. Сдавление трахеи и аспирация пищевых масс ведут к возникновению повторных тяжелых пневмоний, часто заканчивающихся смертью ребенка. Дисфагические явления стойкие, больной глотает только жидкую пищу. Во время кормления наступают удушье, кашель. Более старшие дети отказываются от пищи. Постепенно развиваются анемия, истощение. Типичен для стеноза трахеи и пищевода симптом «запрокидывания головы». В таком положении частично расправляется трахея, что облегчает дыхание. Приведенные клинические симптомы позволяют заподозрить сосудистую патологию. Подтверждает диагноз рентгенологическое исследование (томография, контрастное исследование пищевода).

Рентгенологическое исследование пищевода с контрастной массой проводится в горизонтальном положении ребенка с приподнятым тазом. В качестве контрастного вещества применяют жидкую взвесь бария сульфата на сладком киселе (для детей первых месяцев жизни на грудном молоке). Снимки делают в двух проекциях при тугом заполнении пищевода и после его опорожнения.

Характерным рентгенологическим симптомом для циркулярного стеноза пищевода считается ограниченное его сужение с ровными контурами в виде песочных часов. На боковом снимке протяженность и характер сужения обычно выражены более четко; престенотическое расширение пищевода всегда отчетливо видно, и оно тем больше, чем выраженнее стеноз и старше ребенок.

Перепопчатые виды стеноза пищевода на рентгеновских снимках выявляются не всегда. О наличии этой патологии можно судить по язви-рению верхнего престенотического отдела пищевода и узкому поперечному дефекту наполнения, который встречается на повторных снимках в том же месте ниже границы расширения.

При обтурационном стенозе гипертрофированной, аномально расположенной слизистой желудка рентгенологические симптомы неубедительны. Имеющийся дефект наполнения сходен с циркулярным стенозом, хотя при рентгеноскопии и на повторных снимках в косых проекциях можно уловить прохождение контрастного вещества ниже престенотического расширения тонкой струей вдоль задней стенки пищевода, как бы обтекающей препятствие, расположенное на передней стенке.

Сужение кардиального отдела пищевода дает довольно типичную рентгенологическую картину. На снимках в передне-задней проекции определяется расширенный в нижней трети пищевод, резко переходящий в суженную часть. Контрастное вещество тонкой струйкой протекает в желудок. Стенозированный отдел прослеживается на протяжении 1,5—2 см. Его диаметр, по нашим данным, равен 0,3—0,5 см. На снимке в боковой проекции рентгенологическая картина стеноза кардиального отдела пищевода видна так же отчетливо.

Сужение пищевода аномально расположенными сосудами — «артериальным кольцом» — довольно отчетливо выявляется при контрастном исследовании. На боковом снимке прослеживается сдавление пищевода сзади на ограниченном участке, который соответствует уровню дуги аорты. На снимках в передне-задней проекции заметно смещение трахеи и пищевода влево. На снимках, произведенных после опорожнения пищевода от контрастного вещества, можно выявить изменения рельефа слизистой. Подобная рентгенологическая картина указывает на развитие эзофагита.

Эзофагоскопическое исследование следует проводить под интратрахеальным ларкосом с применением мышечных релаксантов. Исследование показано каждому ребенку с врожденным стенозом пищевода для выяснения степени сужения и состояния слизистой. При этом можно одновременно проверить способность к расширению суженного отдела пищевода.

Циркулярная форма стеноза при эзофагоскопии видна в виде воронкообразного сужения с небольшим по диаметру отверстием, которое не спадается. Слизистая обычно не изменена, иногда она имеет белесую окраску на границе суживающего кольца. Попытка дальнейшего проведения эзофагоскопа опасна. Для определения эластичности пищевода в месте сужения под контролем эзофагоскопа вводят буж соответствующего диаметра и, если он не встречает сопротивления, начинают курс бужирования.

Если ребенок поступает в хирургическое отделение после безуспешно проведенного бужирования, слизистая обычно заметно изменена — видны эрозии, небольшие рубцовые изменения.

Своеобразная картина определяется при мембранозной форме сужения: виден слепо заканчивающийся расширенный отдел пищевода с небольшим отверстием, расположенным несколько эксцентрично. Слизистая пищевода имеет обычный вид.

Сужение, вызванное гипертрофированной, аномально расположенной слизистой желудка, при эзофагоскопии выявляется в виде опухолевидного разрастания, расположенного на боковой стенке пищевода. На слизистой могут быть видны изъязвления. В таких случаях эзофагоскопия нужна для проведения дифференциальной диагностики с неопущением желудка («-короткий пищевод», «скользящая грыжа»), который может вызвать сходную клиническую картину (С. Я. Долецкий, 1962). При осмотре виден переход слизистой желудка на стенку пищевода. В этой части иногда определяется циркулярный рубец.

При кардиостенозе эзофагоскопия нужна не столько для подтверждения диагноза, сколько в целях осмотра слизистой. Выявленные явления эзофа-гита служат показанием к более длительной предоперационной подготовке.

Лечение. Врожденные сужения пищевода, как правило, требуют хирургического лечения. Реже применяются консервативные мероприятия. В зависимости от локализации, протяженности и анатомического варианта стеноза предложено несколько методов оперативного вмешательства.

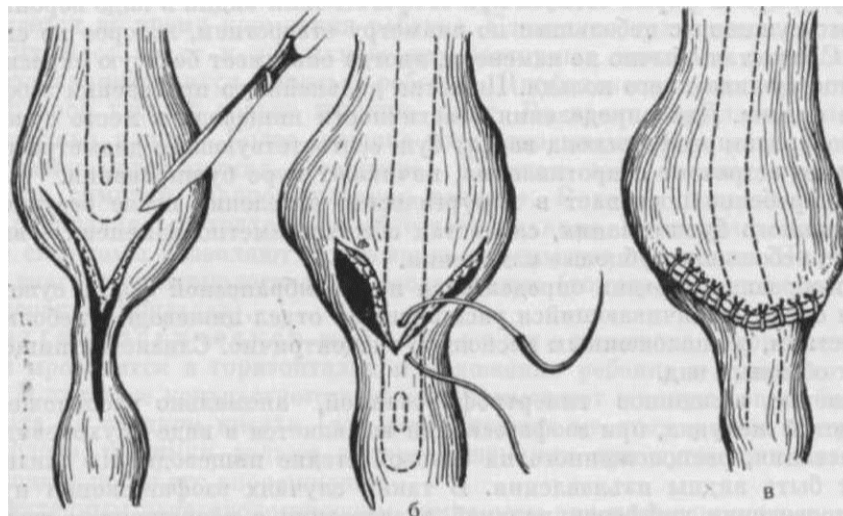
Консервативные методы (бужирование, расширение дилататором Штарка или Пламмера). При врожденных сужениях консервативные методы обычно приводят только к временному улучшению и редко к полному выздоровлению. Попытки бужирования можно проводить при легкой степени циркулярного сужения, когда клиническое проявление стеноза непостоянно или возникает поздно, в более старшем возрасте. У таких детей рентгенологически не выявляется значительное престенотическое расширение пищевода. Мы наблюдали только 2 детей с подобным стенозом. Они излечены бужированием.

Оперативное лечение. При сужении пищевода к оперативному лечению приступают вслед за установлением диагноза независимо от возраста (рис. 163). Операцию начинают после предварительных общеукрепляющих мероприятий: трансфузии крови, витаминотерапии, ликвидации частых для этой группы детей пневмонических изменений.

Для обезболивания используется интратрахеальный метод наркоза с применением мышечных релаксантов. Операцию во всех случаях производят под защитным переливанием крови.

Техника операции. При циркулярных и перепончатых сужениях в верхних и средних отделах пищевода производят задне-боковую правостороннюю торакотомию по пятому межреберью. Над местом сужения продольно рассекают медиастинальную плевру. Непарную вену пересекают между лигатурами. Пищевод мобилизуют кверху и книзу от места сужения не менее чем на 3—4 см. Производят ревизию пищевода в области сужения. Дальнейший ход операции зависит от протяженности и характера найденных изменений.

При сужениях протяженностью 1,5 см показано продольное рассечение с поперечным сшиванием. Пищевод берут на две подведенные под него тонкие марлевые полоски и подтягивают в рану. Отграничивают место



**Рис. 163. Операция пластики суженного пищевода с использованием треугольного лоскута по Еайрову.**  
 а — V-образное рассечение стеноза; б — перемещение лоскута; в — конечный вид аяастомоаа.

операции салфетками, затем пищевод продольно по передней поверхности вскрывают разрезом, проходящим через место сужения. Катетер, введенный в пищевод до начала операции, проводят под контролем глаза в просвет ниже места сужения и в желудок. Рану пищевода над катетером ушивают послойно в поперечном направлении двухрядным швом. Линию шва укрепляют подшиванием медиастинальной плевры.

Сужение протяженностью более 1,5 см при наличии значительных фиброзных изменений стенки пищевода (или хрящевых включений) подлежит резекции. В таких случаях на мобилизованный и подтянутый в рану пищевод накладывают швы-держалки выше и ниже предполагаемого места резекции. Операционное поле отграничивают марлевыми салфетками и суженную часть циркулярно исследуют возможно экономнее. Образуют первый ряд отдельных швов задней губы будущего анастомоза, соединяя мышечные слои пищевода. Крайние нити не срезают, используя их временно как держалки. Затем шивают непрерывным кетгутовым швом слизистую задней полуокружности пищевода. Катетер из верхнего отрезка пищевода проводят в нижний (до желудка). Над катетером образуют переднюю губу анастомоза также двухрядным швом. У детей старшего возраста (после 3 лет) анастомоз укрепляют отдельными шелковыми швами третьего ряда.

При наличии значительного престенотического расширения мы пользуемся более простой операцией — перемещением треугольного лоскута для пластики сужений части пищевода. Подобная методика значительно уменьшает натяжение швов и позволяет ликвидировать сужение протяженностью до 2,5 см.

На передней поверхности расширенного отдела пищевода образуют треугольный лоскут с вершиной, расположенной на границе средней трети сужения. Затем пищевод рассекают продольно от вершины лоскута до конца стенозированного участка. Образованный треугольный лоскут перемещают в дистальном направлении и вершину подшивают к месту окончания продольного разреза. Крайя перемещенного лоскута и продольно рассеченного пищевода шивают двухрядным швом над катетером. Место анастомоза укрепляют подшиванием медиастинальной плевры.

Перепончатая форма сужения ликвидируется путем резекции мембраны. Для этих целей пищевод мобилизуют над местом стеноза на небольшом протяжении (2—3 см). Для выяснения уровня мембраны в пищевод до операции вводят зонд, конец которого служит ориентиром. На боковые поверхности накладывают два шва-держалки. Затем пищевод между держалками продольно вскрывают по передне-боковой поверхности, начиная разрез от пальпируемого конца зонда и проводя его в оральном направлении на 1,5—2 см. Обнаруженную мембрану захватывают зажимами Биль-рота, подтягивают в рану и иссекают по окружности ножницами. На слизистую, если при иссечении возникает дефект, накладывают несколько сближающих кетгутовых швов.

Зонд проводят в желудок. Рану пищевода ушивают двухрядными шелковыми швами, укрепляя их подшиванием медиастинальной плевры.

Операцию во всех случаях заканчивают послойным ушиванием грудной стенки наглухо. В грудную полость вводят дренаж через отдельный прокол в восьмом межреберье по задней подмышечной линии. Легкие расправляют агапаратам для интратрахеального наркоза, одновременно отсасывая воздух лжиришем через дренаж, после чего посидний зажимают пинцетом Пеана.

Оперативное лечение сужений кардиального отдела пищевода весьма вариабельно. У 5 детей мы выполнили трансплевральный эзофагофундо-анастомоз, а в последние годы применяли продольное рассечение мышечного слоя стенозированного отдела пищевода с пластикой по Б. В. Петровскому (5 наблюдений).

Непосредственные результаты во всех случаях были хорошими. Однако в отдаленные сроки (1—2 года) у 2 детей, которым был создан эзофаго-фундоанастомоз, периодически возникали явления эзофагита и у одного образовалась пептическая язва. Отдаленные результаты операции по Б. В. Петровскому во всех случаях оказались хорошими. Сходные данные приводят и другие авторы (О. М. Вельский, Е. М. Боровый, 1963). Это позволяет рекомендовать при кардиостенозах у детей методику Б. В. Петровского.

**Техника операции.** Задне-боковым доступом в седьмом межре-берье вскрывают грудную клетку. Медиастинальную плевру рассекают после введения 0,25% раствора новокаина. Осторожно тупым путем выделяют пищевод до диафрагмы и выше места сужения на 2—2,5 см. Мобилизованный пищевод подтягивают в рану подведенной под него тонкой марлевой полоской и определяют протяженность сужения. Затем из диафрагмы выкраивают поперечный мышечный квадратный лоскут размером 3X5X7 см с основанием, обращенным к средней линии. Гемостаз осуществляют итутем прошивания шелком кровотокающих сосудов на диафрашм'е и перевязки тонким кетгутом на лоскуте. Через суженный отдел пищевода проводят зонд. После этого пищевод фиксируют и мышечный слой рассекают до подслизистого в продольном направлении по передней поверхности. При этом обычно выявляется хрящевой консистенции образование, вызывающее стеноз (или гипертрофия мышечного слоя). Разрез начинают в расширенной части пищевода и заканчивают в кардиальном отделе желудка. Рассеченный мышечный слой постепенно отслаивают в обе стороны маленькими влажными тупферами и частично иссекают. В проксимальном отделе производят дополнительный Т-образный разрез. Образуется дефект мышечной оболочки кардиального суженного отдела пищевода на передней полуокружности. Затем необходимо осторожно расширить кардию копчиком пальца, вворачивая стенку желудка снизу вверх в пищевод. У детей первых 3 лет жизни эта манипуляция невозможна из-за малых анатомических размеров органа. В таких случаях мы пользуемся широким бужем (№ 24—26), вводя его в пищевод через рот. После растяжения суженного отдела дефект мышечного слоя замещают выкроенным ранее лоскутом диафрагмы, подшивая его тонкими шелковыми швами к пищеводу. Опера-

цию заканчивают ушиванием дефекта диафрагмы отдельными шелковыми швами. В грудную полость через отдельный прокол в восьмом межреберье *вводят резиновый дренаж и послойно закрывают грудную стенку наглухо.*

При сужении пищевода «сосудистым кольцом» операция заключается в его разъединении. Операцию производят под интратрахеальным наркозом и защитным переливанием крови в положении ребенка на правом боку.

**Техника операции.** Производят левостороннюю передне-боковую или задне-боковую торакотомию по третьему межреберью. При использовании у маленьких детей более простого передне-бокового доступа в ряде случаев необходима резекция значительной части вилочковой железы, которая прикрывает спереди аорту. Затем приступают к наиболее ответственной части операции — выделению аномальной дуги аорты и всех ее ветвей. Препаровка сосудов должна быть произведена на достаточном протяжении, позволяющем получить исчерпывающее представление о характере и особенностях строения сосудистого кольца. Для облегчения осмотра боковой и задней поверхностей трахеи и пищевода продольно рассекают плевру позади блуждающего и диафрагмального нервов (Ф. Х. Ку-тушев, 1960). Установив характер аномалии и выявив составные части сдавливающего пищевода и трахею артериального кольца, перевязывают и рассекают сосуды в наиболее узком месте. Следует помнить, что рассечения одной дуги сосудистого кольца бывает недостаточно и для полного освобождения пищевода приходится пересекать или частично резецировать одну из боковых ветвей аорты. Перевязку и пересечение сосудистого кольца производят с таким расчетом, чтобы сохранить наиболее полноценное снабжение кровью головного мозга.

В ряде случаев пищевод сдавливается не только сосудами, но и фаллоци-альными перемычками, артериальной связкой или артериальным: тарото-КОИМ. Добавочное рассечение и пересечение обязательны для полного успеха операции. Убедившись в ликвидации «давления» пищевода, грудную полость послойно зашивают наглухо.

**Послеоперационное ведение.** Сразу после операции ребенка помещают в кислородную палатку, постоянно дают увлажненный кислород; через несколько часов придают ребенку возвышенное положение. На ночь ставят горчичники. Обезболивающие средства дают каждые 6 ч. Антибиотики в обычных дозах вводят 3—4 дня, сердечные средства — по показаниям. Со 2-х суток назначают облучение грудной клетки токами УВЧ.

Если до операции ребенку было наложено гастростомическое отверстие, питание через стому начинают со следующего дня после вмешательства на пищеводе, вначале дробно и небольшими дозами, а с 3-го дня дают полную возрастную норму. Остальные дети получают парентеральное питание в течение 3—4 дуг, после чего дают жидкость через рот в количестве 500—600 мл в сутки, дополняя дефицит внутривенными вливаниями. С 5—7-го дня назначают обычную жидкую пищу. Через 2 нед ребенка переводят на общий стол.

Через дренажную трубку, введенную в полость плевры во время операции, отсасывают накапливающуюся кровь и экссудат, вводят антибиотики. Обычно спустя 2—3 дня жидкость при отсасывании не получают и дренаж удаляют.

Из осложнений наиболее тяжелым является расхождение швов анастомоза после операций с вскрытием просвета пищевода. Мы наблюдали подобные осложнения у 2 детей из 20 оперированных. Оба ребенка умерли, вешопря на дренирование средостения и полости плевры. Они были оперированы без предварительного наложения гастростомического отверстия, так как у них не предполагалась операция с частичной резекцией пищевода.

Гастростому закрывают обычным способом через 2—3 нед после операции, когда ребенок начинает свободно глотать пищу. Предварительно проводят рентгенологический контроль проходимости пищевода.

### ВРОЖДЕННЫЙ ТРАХЕО-ПИЩЕВОДНЫЙ СВИЩ

Наличие врожденного соустья между пищеводом и трахеей без других аномалий этих органов встречается очень редко. В литературе имеются единичные сообщения об этом пороке развития (Л. Е. Кавеш, 1956; Г. А. Баиров, 1958, 1963, 1968; Demong e. a., 1959; Rol, Nolis, 1963, и др.).

При основных вариантах порока наблюдается преимущественно короткий и широкий свищевой ход. Соустье, как правило, расположено высоко, на уровне VII шейного или I грудного позвонка.

Наличие свищевого хода между пищеводом и трахеей неминуемо ведет к быстрому развитию пневмонии в связи с аспирацией жидкости, проглатываемой ребенком. Нераспознанный и нелеченый свищ обычно приводит к смерти ребенка. Только при узком соустье иногда наблюдаются маловыраженные симптомы, и в таких случаях больные могут жить до'лго.

**Клиника и диагностика.** Клинические симптомы трахео-пищеводного свища проявляются в большинстве случаев после первых кормлений ребенка, но интенсивность их зависит от варианта порока развития.

Узкий и длинный свищевой ход обычно в период новорожденности не выявляется. У таких детей при кормлении изредка возникают несильные приступы кашля. Родители обычно не придают им значения, так как при кормлении в определенном положении ребенка приступов не бывает. Ребенок часто болеет пневмонией.

В случаях широкого и короткого свища кормление новорожденного почти всегда сопровождается приступом кашля, цианозом, пенистым выделением из рта. У таких детей быстро развивается аспирационная пневмония. После еды количество влажных крупнопузырчатых хрипов в легких увеличивается. Кормление ребенка в вертикальном положении уменьшает возможность затекания молока через свищевой ход в трахею, и кашель возникает реже, не сопровождаясь цианозом.

Большое соустье, при котором оба органа на некотором расстоянии представлены как бы общей трубкой, выявляется при первом кормлении. Каж-, дый глоток жидкости вызывает приступ кашля. Нарушение дыхания бывает продолжительным и сопровождается резким цианозом. Общее состояние прогрессивно ухудшается из-за тяжелой пневмонии и обширных ателектазов легких.

Рентгенологическое исследование имеет большое значение для диагностики трахео-пищеводного свища. На обзорных снимках определяется характер патологических изменений в легких. Если клинически и рентгенологически установлена аспирационная пневмония, специальное исследование с контрастным веществом откладывают до стихания процесса в легких (лечение пневмонии является частью предоперационной подготовки).

Свищевой ход может быть выявлен рентгенологически при исследовании пищевода с жидким контрастным веществом — йодолиполом или липоидо-лом. Ребенка укладывают под экран на рентгеновском столе в горизонталь-ном положении. Контрастное вещество дают из соски глотками или вводят через катетер, помещенный в начальном отделе пищевода. Принято считать, что частичное или полное заполнение бронхиального дерева контрастным веществом свидетельствует о наличии соустья, которое обычно на рентгенограмме не определяется, так как йодолипол не может задержаться в широком и коротком свищевом ходе. Внимательно наблюдая через рентгеновский экран за движением контрастного вещества по пищеводу, иногда можно уловить момент прохождения его через свищ в трахею.

Клинико-рентгенологические данные о наличии трахео-пищеводного свища могут быть подтверждены эзофагоскопией (Gross e. a., 1955). При введении эзофагоскопа и осмотре пищевода свищевой ход становится заметным по выделяющимся из него в такт дыхания мелким пузырькам воздуха. Узкий и длинный свищ обычно при эзофагоскопии не виден, так

как он маскируется складками слизистой. Отчетливо свищевой ход определяется при трахеобронхоскопии, которую производят под наркозом дыхательным бронхоскопом. На глубине 7—8 см, обычно выше бифуркации трахеи на 2—3 см на задне-правой ее поверхности, выявляется щелевидный дефект (фистула), расположенный вдоль хрящевого кольца. Бронхоскопия облегчается при введении в пищевод 1% раствора метиленового синего, который, проникая в трахею через свищ, подчеркивает его контуры (Г. А. Баиров, 1965, 1968; Leigh e. a., 1951).

**Дифференциальный диагноз** у детей периода новорожденное™ затруднителен. Наиболее часто его приходится проводить при наличии у ребенка родовой травмы, сопровождающейся нарушением акта глотания или нарезом мягкого неба. В таких случаях при кормлении у новорожденного периодически возникают приступы кашля, нарушения ритма дыхания и нарастания пневмонии. Обследование пищевода с нодошигголам в ряде случаев сопровождается аспирацией контрастного вещества (бронхография). Только трахеобронхография **позволяет** уточнить диагноз.

**Лечение.** Ликвидация врожденного трахео-пищеводного свища возможна только оперативным путем. Хирургическое вмешательство производят вслед за установлением диагноза.

**Предоперационная подготовка.** Проведение предоперационной подготовки начинают сразу после выявления клинических симптомов трахео-пище-водного свища. Полностью исключают кормление ребенка через рот — все необходимое количество жидкости (молоко, раствор глюкозы, чай) вводят в желудок через зонд, который удаляют после каждого кормления. С первого дня начинают активное противопневмопическое лечение: антибиотики, оксигенотерапия, токи УВЧ на грудную клетку, горчичное обертывание, введение внутривенно плазмы крови, витаминов, гипертонических растворов, стимулирующая терапия. Ребенок находится в обогреваемом кювезе (инкубатор) с повышенной влажностью.

Длительность предоперационной [подготовки различна: от 7 до 20 дней, до ликвидации или заметного уменьшения явлений пневмонии.

**Операция** при врожденном трахео-пищеводном свище проводится под интубационным наркозом с принудительной вентиляцией легких. Положение ребенка на левом боку.

**Техника операции.** Производят задне-боковую торакотомию по ходу четвертого межреберного промежутка справа. Легкое отводят кпереди и кнутри, инфильтрируют 0,5% раствором новокаина шокогенные зоны и рассекают продольно над пищеводом медиастинальную плевру. Парную вену перевязывают и рассекают между лигатурами. Пищевод мобилизуют на 2—2,5 см кверху и шгизу от места его соющения с трахеей.

При наличии длинного свищевого хода его выделяют двумя шелковыми лигатурами, пересекают между ними, а культю обрабатывают настойкой йода. Над пересеченным свищевым ходом на пищевод и трахею накладывают один ряд погружных шелковых швов. При широкой и короткой фистуле пищевод осторожно отсекают ножницами от трахеи и образовавшиеся в этих органах отверстия закрывают двухрядным непрерывным швом атравматичными иглами. Для предупреждения послеоперационного сужения пищевода его сшивают в поперечном направлении над введенным до операции катетером.

Наиболее сложна ликвидация трахео-пищеводного свища, при котором оба органа на некотором протяжении (0,7—1 см) имеют общие стенки. В таких случаях пищевод (пересекают в двух местах на уровне соединения с трахеей). Образовавшиеся на трахее отверстия ушивают двумя рядами шелковых швов, затем восстанавливают непрерывность пищевода путем создания анастомоза конец в конец. После ушивания медиастинальной-пой плевры грудную полость закрывают наглухо. Легкое расправляют аппаратом для наркоза. Оставшийся в полости плевры воздух (выявлен-ный на контрольных рентгенограммах) отсасывают шприцем при пункции.

**Послеоперационное лечение.** В послеоперационном периоде ребенок продолжает получать активную противопневмоническую терапию, так **как** обычно операция вызывает обострение процесса в легких. Больному создают возвышенное положение, постоянно дают увлажненный кислород, вводят антибиотики, сердечные средства. В первый день после операции ставят горчичники на грудную клетку слева, а со следующего дня на область легких назначают электрическое поле УВЧ.

В первые сутки ребенку необходимо парентеральное питание, затем кормление (10-разовое) осуществляют через тонкий зонд, оставленный при операции. Расчет количества жидкости производят в зависимости от возраста и веса ребенка. В первые 2 сут 7з необходимого количества жидкости вводят капельно внутривенно (5 % раствор глюкозы и рингеровский раствор в соотношении 3 : 1, альбумин, плазма крови или консервированная кровь). Зонд удаляют на 3—5-е сутки (при создании анастомоза конец в конец кормление через зонд продолжают 9—10 дней). К 6—8-му дню ребенок должен получать обычную возрастную норму грудного молока. К этому времени его переводят на 7-разовое кормление. Старшим детям назначают жидкий послеоперационный стол с 7—8-го дня после операции.

Больного выписывают долгой на 20—25-й день после ликвидации явлений пневмонии. Грудные дети должны хорошо прибавлять в весе.

Перед выпиской проводят контрольное рентгенологическое исследование пищевода с контрастной массой. В случаях выявления сужения в области бывшего свища следует провести курс бужирования, которое начинают не раньше чем через месяц после операции.

## ПОВРЕЖДЕНИЯ ПИЩЕВОДА

У детей повреждения пищевода наблюдаются сравнительно редко. Они возникают главным образом в связи с химическими ожогами или перфорацией стенки органа инородными телами, инструментами. Клиническое течение и лечебные мероприятия при этих различных по своему характеру видах повреждений имеют свои особенности.

### Химические ожоги пищевода

Основной причиной развития рубцового сужения пищевода у детей являются химические ожоги концентрированными растворами кислот и щелочей.

До последнего времени наиболее часто ожоги вызывались концентрированными растворами каустической соды. Значительное сокращение использования в быту каустической соды способствовало и уменьшению процента ожогов пищевода. В настоящее время в большинстве случаев ожоги вызываются уксусной эссенцией.

По данным Э. А. Степанова (1968), Г. А. Гаджизирзаева (1973), А. П. Биезинь, Я. К. Гауена и Э. А. Саугале (1973), а также других исследователей, в 73,3—88,7% случаев ожоги возникают у детей до 5-летнего возраста, что связывается с их природной любознательностью, стремлением познакомиться с любым неизвестным для них предметом. Тяжесть ожога пищевода и степень его патологоанатомических изменений зависят от количества и характера химического вещества. При воздействии кислот глубина поражения стенки пищевода меньше, чем при воздействии щелочей. Это объясняется тем, что кислоты, нейтрализуя щелочи тканей, коагулируют белок клеток и одновременно отнимают от них воду. В результате образуется сухой струп, препятствующий проникновению кислот вглубь. Воздействие щелочей на ткани сопровождается колликвационным некрозом, а отсутствие струпа приводит к глубокому проникновению едкого вещества в ткани и повреждению их.



С. Д. Терновский и соавт. (1963) различают три степени ожога пищевода: легкую, среднюю и тяжелую. Легкая степень характеризуется повреждением слизистой типа десквамативного эофалита с гиперемией, отеком и участками поверхностных некрозов. Стихание воспалительного процесса и эпителизация наступают в течение 7—10 дней; образующиеся рубцы поверхностные, эластичные, не суживают просвет пищевода и не влияют на его функцию. При средней степени поражения более глубокие. Некроз распространяется на все слои органа, это сопровождается выраженной реакцией клетчатки заднего средостения. Через 3—6 нед по мере отторжения некротических масс раневая поверхность покрывается грануляциями, а затем рубцуется. Глубина и распространенность рубцовых изменений зависят от тяжести поражения стенки пищевода. При тяжелой степени наблюдаются глубокие обширные повреждения пищевода на всю глубину.

В развитии воспалительного процесса соответственно характеру патолого-гоанатомических изменений в стенке пищевода выделяют четыре периода (Б. К. Волков, П. М. Рассудов, 1945; А. П. Биезинь, 1966, и др.). Первый период (острая, или начальная, стадия) характеризуется грануляциями, которые очень нежны и легко кровоточат. Затем (во втором и третьем периоде) грануляционная ткань постепенно замещается соединительной. В четвертом периоде (стадия рубцевания) соединительная ткань замещается фиброзной, наступает рубцевание.

**Клиника.** Проявления ожога пищевода зависят от характера вещества, вызвавшего ожог, и степени поражения пищевода. С первых часов после ожога состояние детей тяжелое из-за развивающегося шока, отека гортани и легких, а также нарастающих явлений токсикоза и эксикоза. В результате быстро нарастающего воспаления отмечается обильное слюноотделение, нередко повторная, болезненная рвота. С момента попадания едкого вещества в полость рта появляется жгучая боль во рту, глотке, за грудиной и в эпигастриальной области. Она усиливается при глотательных, кашлевых и рвотных движениях, поэтому дети упорно отказываются от пищи и питья. Воспалительный процесс сопровождается повышением температуры до высоких цифр. Явления дисфагии можно объяснить как болью, так и набуханием слизистой пищевода.

В клиническом течении заболевания различают три периода. Первый период характеризуется острыми явлениями воспаления слизистой рта, глотки и пищевода, причем в ближайшие часы отек и боли нарастают, ребенок отказывается от еды, наблюдается высокая температура. Такая картина нередко продолжается до 10 дней, а затем состояние улучшается, исчезают боли, уменьшается отек, нормализуется температура, восстанавливается проходимость пищевода и дети начинают есть любую пищу.

Острая стадия постепенно переходит во второй бессимптомный период. Кажущееся благополучие продолжается иногда до 4 нед. Этот период некоторые авторы называют периодом «внешнего благополучия» (А. С. Терновский, 1957), «свободным промежутком» (И. В. Данилов, 1962), периодом «мнимого благополучия» (А. И. Фельдман, 1949).

Через 3—6 нед после ожога наступает третий период — рубцевания. Он характеризуется постепенным нарастанием явлений непроходимости; у детей возникает рвота, присоединяются загрудинные боли.

**Лечение.** По характеру и тяжести заболевания химические ожоги пищевода требуют экстренной госпитализации. В острой стадии необходимо проведение мероприятий по выведению ребенка из шокового состояния и энергичная дезинтоксикационная терапия, направленная на предупреждение или уменьшение местного и общего действия яда. С этой целью пострадавшему вводят обезболивающие и сердечные средства, промывают желудок. В зависимости от характера едкого вещества промывания делают либо 0,1% раствором соляной кислоты (при ожоге щелочью), либо 2—3%

раствором двууглекислой соды (при ожоге кислотой) в объеме 2—3 л. По данным С. Д. Терновского, И. М. Рассудова, осложнений после введения желудочного зонда не отмечалось. Очевидно, боязнь перфорации пищевода при этой манипуляции следует считать сильно преувеличенной.

В комплекс противошоковых мероприятий, кроме введения сердечных средств и шантоагоша, входят внутривенные вливания плазмы, глюкозы, физиологического раствора, ваго-симпатическая шейная новокаиновая блокада. Для иредуцирования легочных осложнений целесообразны настойчивая и длительная дегидратационная терапия, постоянное введение кислорода, придание возвышенного положения. Возможность наслоения вторичной инфекции диктует раннее применение антибактериальной терапии, причем антибиотики следует назначать широкого спектра действия в дозировке, соответствующей возрасту.

Промывать желудок целесообразно не только при оказании неотложной помощи, но и через 12—24 ч после ожога. При этом удаляются оставшиеся в желудке химические вещества.

Важным лечебным фактором при ожогах пищевода считают применение гормонов, витаминотерапию и налаживание рационального питания. В тяжелых случаях, когда дети отказываются от питья и еды, для снятия интоксикации и с целью парентерального питания в течение 2—4 дней белковые препараты и жидкость вводят внутривенно. После улучшения общего состояния больного назначают кормление через рот высококалорийной, охлажденной пищей: сначала жидкой (бульон, яйцо, молоко), а затем хорошо протертой (овощные супы, творог, каши). С первых дней после травмы дети должны получать через рот растительное и вазелиновое масло (С. О. Дулицкий) — оно действует смягчающе и улучшает прохождение пищевого комка по пищеводу.

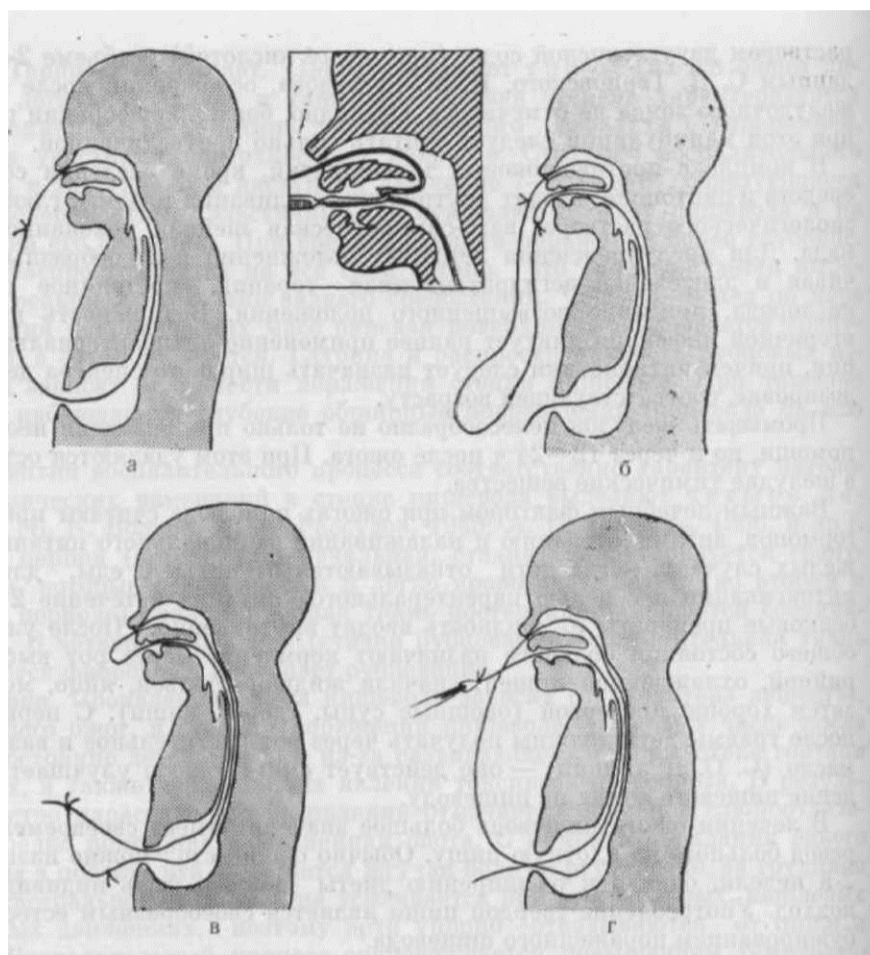
В лечении ожога пищевода большое значение имеет своевременный перевод больного на плотную пищу. Обычно общий стол можно назначать со 2-й недели, однако к расширению диеты должен быть индивидуальный подход. Употребление твердой пищи является своеобразным естественным бужированием пораженного пищевода.

До последних лет основным методом лечения ожогов пищевода считается метод раннего бужирова н и я (С. Д. Терновский и др., 1957; Bremond, 1933; Davis, 1956). Различают раннее, или профилактическое, бужирование и позднее, лечебное, при рубцовых стенозах пищевода.

Правильность тактики в лечении определяется степенью поражения полости рта, глотки и пищевода. Для выявления и оценки характера поражения и его распространенности целесообразно применение ранней диагностической эзофагоскопии (И. Х. Тагиров, 1966). Она наиболее эффективна на 4—8-е сутки после ожога. Ранняя эзофагоскопия позволяет в ряде случаев отказаться от бужирования, в других — дает точные указания о сроках лечения, благодаря чему удается предупредить избыточное бужирование в стационаре и амбулатории. Раннее бужирование позволяет предупредить рубцевание пищевода. К нему приступают с 3—8-го дня после ожога. К этому времени стихают острые воспалительные изменения в стенке пищевода, улучшается общее состояние ребенка, нормализуется температура. По мнению А. П. Биезинь, раннее бужирование целесообразно применять к концу 1-й — началу 2-й недели, ибо слишком раннее и энергичное бужирование дает противоположный эффект.

Для бужирования применяют только мягкие бужи. Бужирование производят без обезболивания на протяжении 1/г—2 мес 3 раза в неделю. В этот период ребенок находится в стационаре. Затем его выписывают для амбулаторного лечения с бужированием 1 раз в неделю в течение 2—3 мес, а затем еще в течение 6 мес 2 раза и 1 раз в месяц.

Если в раннем периоде бужирование не проводилось, его следует начинать после 7 нед с момента ожога, так как на 2—6-й неделе увеличивается опасность перфорации пищевода (П. М. Рассудов, С. Д. Терновский, 1957).



Нисе. 164, Проведение нитей через пищевод с целью замены их и последующего непрерывного бужиронаша (но 10. Исакову, Л. Степанову л В. И, Гераськину).

а — постоянная петля в пищеводе; б — для бужирования петлю в виде петли выводят изо рта наружу и привязывают концы нити; в — проведены две новые нитки: одна — для бужирования, другая — для смены старой; г — бужирование осуществляют за нитку, проведенную через рот.

К наложению гастростомы при химических ожогах пищевода прибегают с целью создания полного покоя органу, что благоприятно отражается на процессе стихания воспаления и регенерации, а также способствует возобновлению питания, в результате чего не подрываются реактивные силы детского организма. Однако гастростомия должна применяться по определенным показаниям. К ним относится прежде всего общее тяжелое состояние больного и невозможность питания через рот, необходимость ретроградного бужирования, исключение пищевода при его перфорации, декомпенсация желудка в послеоперационном периоде при выполнении пластики пищевода.

Необходимым условием при наложении гастростомы является техническая простота ее выполнения, обеспеченность длительной герметизации свища с широким просветом без его рубцевания (Г. А. Гаджимирзаев, 1973). Метод Витцеля—Юдина отвечает **этим** требованиям: гастростоми-ческая трубка образуется на передней стенке желудка, внутреннее ее отверстие располагается выше наружного, что предотвращает вытекание желудочного содержимого. Питание через гастростому начинается на 2-е сутки после ее наложения маленькими порциями через 2—3 ч. В течение первых 2—3 сут послеоперационного периода в гастростому вводят 50—70 г питательной смеси (200 мл 5% раствора глюкозы, 30 мл 96° спир-

та, 300 мл физиологического раствора) на каждое кормление. В последующие сутки (4—6-й день) вводят кисель, молоко, кефир, бульон, 5% манную кашу, **яичный желток**, соки, сливки, протертые фрукты, **овощи и т. д.** К концу 1-й недели назначают пищеводный стол с витаминами.

Кроме прямого бужирования с помощью эзофагоскопа или вслепую, для предупреждения или ликвидации рубцового сужения пищевода применяются другие методы. Так, ряд авторов используют бужирование «по нитке» (С. Д. Терновский, О. В. Благовещенская, А. П. Биезинь и Э. Я. Сунгайле и др.) и ретроградное бужирование (Ф. Н. Доронин, Н. В. Захаров и Г. М. Славкина) (рис. 164). При своевременном и правильном бужировании хорошие отдаленные результаты получены почти в 90% случаев (С. Д. Терновский).

#### Перфорация пищевода

Перфорация пищевода у детей возникает преимущественно при бужировании по поводу рубцового стеноза, а также может быть вызвана острым инородным телом или при инструментальном исследовании (Б. В. Огнев, 1947; Н. В. Захаров, Г. М. Славкина, 1956; Г. А. Баиров, 1964, и др.). До 80% этих осложнений возникает в лечебных учреждениях, что создает благоприятные условия для раннего распознавания их и оказания необходимой лечебной помощи. Однако в связи с тем, что повреждения пищевода чаще наблюдаются у детей первых лет жизни, своевременная диагностика осложнений крайне затруднена. Обычно у лечащего врача мысль о перфорации пищевода возникает в связи с развитием грозных признаков медиа-стинита. Поэтому лечение перфорации пищевода у детей непосредственно связано с проблемой лечения острого гнойного медиастинита.

**Крайне** тяжелое течение и прогноз острого медиастинита у детей большинство хирургов объясняют анатомическими особенностями средостения. Пищевод проходит в рыхлой клетчатке, чрезвычайно богатой кровеносными и лимфатическими сосудами. Возможность всасываемости здесь значительно больше, чем в брюшной и грудной полостях, а способности к отграничению гнойных процессов выражены слабо. Кроме того, имеется непрерывная подвижность средостения и его органов. Все это ведет к быстрому распространению инфекции в клетчатке средостения и не менее быстрому ухудшению общего состояния больного (А. Я. Иванов, 1956—1959; А. А. Герке, 1960; Riets, Werner, 1958, и др.).

Клиника и диагностика. Клиническая картина острого гнойного медиа-стинита у детей, особенно младшего возраста, непостоянна и в значительной степени зависит от характера повреждения пищевода. При медленном образовании прободения в связи с пролежнем стенки пищевода, вызванным инородным телом (монета, кость), постепенно вовлекаются в процесс окружающие ткани, которые реагируют воспалительной демаркацией. Это ведет к некоторому отграничению процесса, и уловить момент повреждения пищевода не представляется возможным. Осложнение в таких случаях диагностируется по совокупности быстро развивающихся общих симптомов, физикальных и рентгенологических данных.

Одним из первых признаков острого гнойного медиастинита является боль в груди. Локализацию ее выяснить трудно и только у старших детей можно уточнить, что болезненность чаще бывает за грудиной и усиливается при глотании. Сопrotивление ребенка обследованию обычно делает невозможным использование для диагностики болевых симптомов Рутен-бурга и Герке (усиление боли при запрокидывании головы или пассивном смещении трахеи).

Ребенок становится малоподвижным, всякое изменение положения в постели вызывает беспокойство и сопротивление из-за усиливающейся боли. Общее состояние быстро ухудшается. Появляется одышка. Заболевание часто сопровождается упорным кашлем. Температура тела повышается до 39—40°. При физикальном обследовании выслушиваются влажные **зари-**

пы, в ряде случаев — уящрочшие лертауторного звука в. межиошагочном (пространстве. В крови отмечается резкое повышение количества лейкоцитов, нейтрофилов со сдвигом влево. Рентгенологический метод исследования, как правило, позволяет подтвердить предположительный диагноз. Расширение тени средостения, наличие эмфиземы и исследование с контрастным веществом обычно позволяют установить уровень повреждения пищевода. Эзофагоскопию при острых гнойных медиастинитах у детей обычно не проводят, так как добавочная травматизация органа может ухудшить и без того тяжелое состояние.

Медиастшшты, возникающие у детей при перфорации пищевода острыми инородными телами, диагностируются с меньшими трудностями. Сам факт наличия в пищеводе острого тела позволяет думать о повреждении стенки органа. Если инструментальное удаление инородного тела оказалось невозможным и наступило резкое ухудшение общего состояния ребенка, появилась боиь в груди, повысилась температура тела, сомневаться в диагнозе не приходится. Распознаванию медиастинита помогают данные рентгенологического исследования (стационарное положение инородного тела, расширение тени средостения, а иногда наличие в нем газа). В таких случаях показано немедленное оперативное удаление инородного тела.

Перфорация пищевода инструментами — очень тяжелое для ребенка осложнение, возникающее обычно во время бужировашгя по поводу руб-цового сужения или при эзофагоскопии. Приводимые в литературе данные говорят о тяжелом прогнозе возникающих при этом медиастинитов (П. М. Рассудов, 1945; О. В. Благовещенская и др., 1956; Н. Б. Захаров, Г. М. Славкина, 1956; А. П. Ерохин, 1967, и др.). Диаашш обычно не вызывает затруднений из-за появления резкой боли в момент повреждения стенки пищевода. Перфорация, как правило, сопровождается явлениями шока: ребенок бледнеет, пульс становится слабого наполнения, заметно понижается кровяное давление. После извлечения бужа и проведения специальной терапии (введение обезболивающих средств, внутривенное вливание кальция хлорида, крови, протившоковой жидкости) состояние ребенка несколько улучшается, но боль в груди продолжает его беспокоить. Быстро развиваются общие симптомы медиастинита: повышается температура, появляются одышка, признаки пневмонии, изменяется картина крови, резко ухудшается самочувствие при повреждении пищевода и локализации воспаления в нижних отделах средостения, отмечаются боль **под мечевидным отростком** и симптомы раздражения брюшины (Б. В. Петровский, 1960). Часто выявляется подкожная эмфизема. Наряду с клиническими симптомами ведущую роль в установлении диагноза перфорации пищевода играет рентгенологическое исследование. Прямыми рентгенологическими симптомами являются наличие воздуха в мягких тканях средостения и шеи, а также затекание контрастного вещества за контуры пищевода (С. А. Рейнберг, 1947; М. К. Щербатенко, 1969). Однако в ряде случаев, особенно у детей младшего возраста, диагноз медиастинита при повреждении пищевода может быть поставлен с большим опозданием из-за трудности дифференциального диагноза с пневмонией.

**Лечение.** Лечебные мероприятия при перфорации пищевода и развитии гнойного очага в средостении должны быть комплексными и проводиться в срочном порядке. Сразу после установления диагноза назначают противовоспалительную терапию (антибиотики, сульфаниламиды, физиотерапия). Полностью исключается питание через рот. Внутривенно капельно вводят кровь, 5% раствор глюкозы на рингеровском растворе, белковые препараты. Создают гастростому. Проводимые мероприятия являются предоперационной подготовкой, длительность которой определяется индивидуально, однако в тяжелых случаях она не должна превышать нескольких часов.

Некоторые хирурги (И. А. Лопотко, 1933; Л. П. Лазаревич, Г. С. Воль-чек, 1950; Номб, 1948) считают, что при ранней диагностике перфорации

пищевода консервативные мероприятия могут привести к заметному улучшению общего состояния и ликвидации воспалительного процесса. Мы придерживаемся тактики индивидуального подхода в лечении перфорации пищевода и возникающих осложнений.

При медленном образовании прободения (иролеония), связанном с длительным пребыванием инородного тела в пищеводе, показано дренирование средостения. Характер оперативного доступа зависит от уровня расположения гнойника: верхние отделы дренируют путем шейной медиастинотомии по Разумовскому, средние и задне-нижние — внеплевральным дойгуйком по Насилову. Независимо от методов дренирования необходимо удалить образовавшиеся в средостении сращения, которые в известной мере предупреждают распространение гнойного процесса. ... ; В тех случаях, когда осложнение диагностировано сравнительно поздно и имеется сформировавшийся отграниченный гнойник, дренирование средостения также бывает необходимо и часто оказывается эффективным.

Незначительное повреждение пищевода при бужировании (иногда прикрытое) может быть излечено консервативными методами. Однако такие больные нуждаются в пристальном внимании хирурга. Отсутствие сдвига общего состояния в лучшую сторону в течение первых суток вынуждает решать вопрос в пользу оперативного вмешательства.

Судя по данным литературы, вопрос о характере оперативного вмешательства при значительном повреждении пищевода еще не нашел разрешения. Большинство хирургов считают у детей показанными срочное ушивание перфорационного отверстия и дренаж плевральной полости.

Хирургу, приступающему к операции по поводу перфорации пищевода, следует помнить, что вмешательство редко бывает типичным. Иногда приходится сталкиваться с крайне тяжелым поражением пищевода, требующим его резекции.

**Послеоперационное** лечение детей с перфорацией пищевода и медиастинитом требует настойчивости и тщательного выполнения всего комплекса терапевтических мероприятий. Ребенку после операции создают возвышенное положение, назначают постоянно увлажненный кислород. Обезболивающие средства вводят каждые 4—6 ч. Капельное внутривенное вливание 1—2% раствора новокаина с 1% раствором эфедрина и 5% раствора глюкозы и боковых плазм, альбумина первую неделю производят ежедневно, затем через 1—2 дня. Назначают антибиотики широкого спектра действия (соответственно чувствительности), заменяя их каждые 6—7 дней.

Тампоны подтягивают через 2—3 дня, а затем удаляют. Дренаж в средостении оставляют до прекращения гнойных выделений. Свищ пищевода обычно закрывается самостоятельно. Проводится физиотерапевтическое лечение. Если имеется сообщение гнойника средостения с плевральной полостью и последняя была дренирована, то в системе активной аспирации следует создавать минимальное отрицательное давление (5—7 см вод. ст.). Некоторые производят дренирование по Бюлау. Трубку из плевральной полости удаляют после ликвидации свища одного см и явления плеврита.

Питание ребенка осуществляют через гастростому. Пища должна быть высококалорийной. После ликвидации медиастинита и заживления раны пищевода начинают кормление через рот (если нет стеноза). Пластические операции на пищеводе (кишечная трансплантация, резекция) возможны не ранее чем через 2 года после полного выздоровления от медиастинита.

#### РУБЦОВАЯ НЕПРОХОДИМОСТЬ ПИЩЕВОДА

Рубцовая непроходимость пищевода развивается у большинства детей в связи с неправильным выбором метода лечения ожога пищевода (не применялось раннее бужирование, используемый буж был подобран не по возрасту, не проводился эндоскопический контроль).

Процент стойких стриктур пищевода **а** последние годы значительно сократился, что связано с уменьшением числа ожогов, вызванных концентрированными растворами каустической соды. Ожоги, обусловленные уксусной эссенцией, очень редко вызывают непроходимость пищевода. Так, по данным А. П. Биезина (1966), из 242 детей, получивших ожог пищевода уксусной эссенцией, ни у одного не возникла **стойкая** стриктура.

Клиника и диагностика. Регургитация и дисфагия — основные клинические симптомы стриктуры пищевода. Регургитация вначале возникает при употреблении твердой пищи. С увеличением [степени и протяженности] сужения начинает отрываться кашеобразная, а позже и жидкая пища.

Дисфагия усугубляется с увеличением степени стриктуры. Дети **все** больше времени затрачивают на разжевывание пищи, часто прибегают к постоянному приему жидкости во время еды. При проглатывании плотной, твердой пищи нередко наступает внезапная обтурация пищевода, сопровождающаяся резким ухудшением состояния ребенка, жалобами на боли за грудиной, беспокойством.

Рентгенологическое контрастное исследование пищевода (бариевая взвесь различной консистенции, разбавленная киселем 2:1, или йодолипол) помогает установить уровень поражения, определить форму и контуры суженного пищевода, размеры супрастеноического расширения, характер его перистальтики, вид регургитации, выявить локализацию свища и его топографию с окружающими органами. В тех случаях, когда не удается определить протяженность рубцово измененного участка пищевода и состояние пищевода ниже уровня стриктуры, прибегают к одновременному встречному контрастированию орального и абсорального отделов. На трахоскопе в горизонтальном положении большого через гастростомическое отверстие вводят гастроскоп, который устанавливают в кардиальном отделе **пищевода**. Через резиновую трубку, приведенную в ластическую трубку, тшпртцем вводят контрастное вещество. Однолв'вмеаш'о ребенок проглатывает то же контрастное вещество. В случае, если для бужирования была проведена нитка, абсоральный конец ее используется для фиксации резиновой трубки, которая подтягивается максимально вверх до упора в рубцовую часть, и контрастирование выполняется через эту трубку.

Рентгенологическое контрастное исследование не позволяет полностью исключить проходимость пищевода, что связано с характером рубцового хода, с его диаметром, извитостью, видом и консистенцией применяемого контрастного вещества, наличием в просвете пищевода пищевых или слизистых пробок, эзофэгита, спазма пищевода и т. д.

Четкое представление о состоянии слизистой орального и кардиального отделов пищевода дает эзофаго- и гастроскопия, которые у детей выполняются под наркозом.

К дополнительным методам исследования, позволяющим определить проходимость пищевода, относятся цветная проба и проба с воздухом. Ребенку натошак дают глоток 2—4% раствор молочнокислого железа. Через 10—15 мин берут желудочный сок, к которому добавляют желтую кровяную соль. При проходимости смесь приобретает синий цвет. Г. А. Гаджимирзаев (1973) рекомендует для этой цели прибегать к даче ребенку 40—50 мл воды, окрашенной метилеповым синим. Через 10—15 мин (при условии проходимости пищевода) из гастростомического отверстия вытекает содержимое, окрашенное в синий цвет. Проба с воздухом состоит в том, что при ретроградной эзофагоскопии в желудке нагнетается воздух, который при условии проходимости обнаруживается в виде отрыжки.

Данные, полученные в результате различных проб, эзофаго- и гастроскопии и контрастного исследования пищевода, позволяют выбрать наиболее

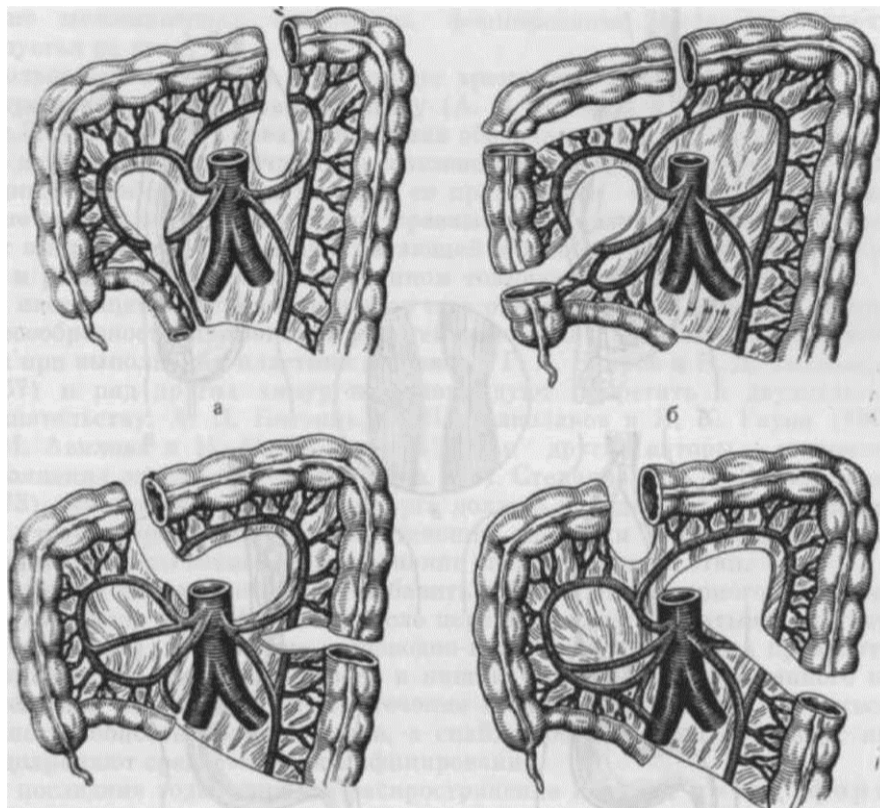


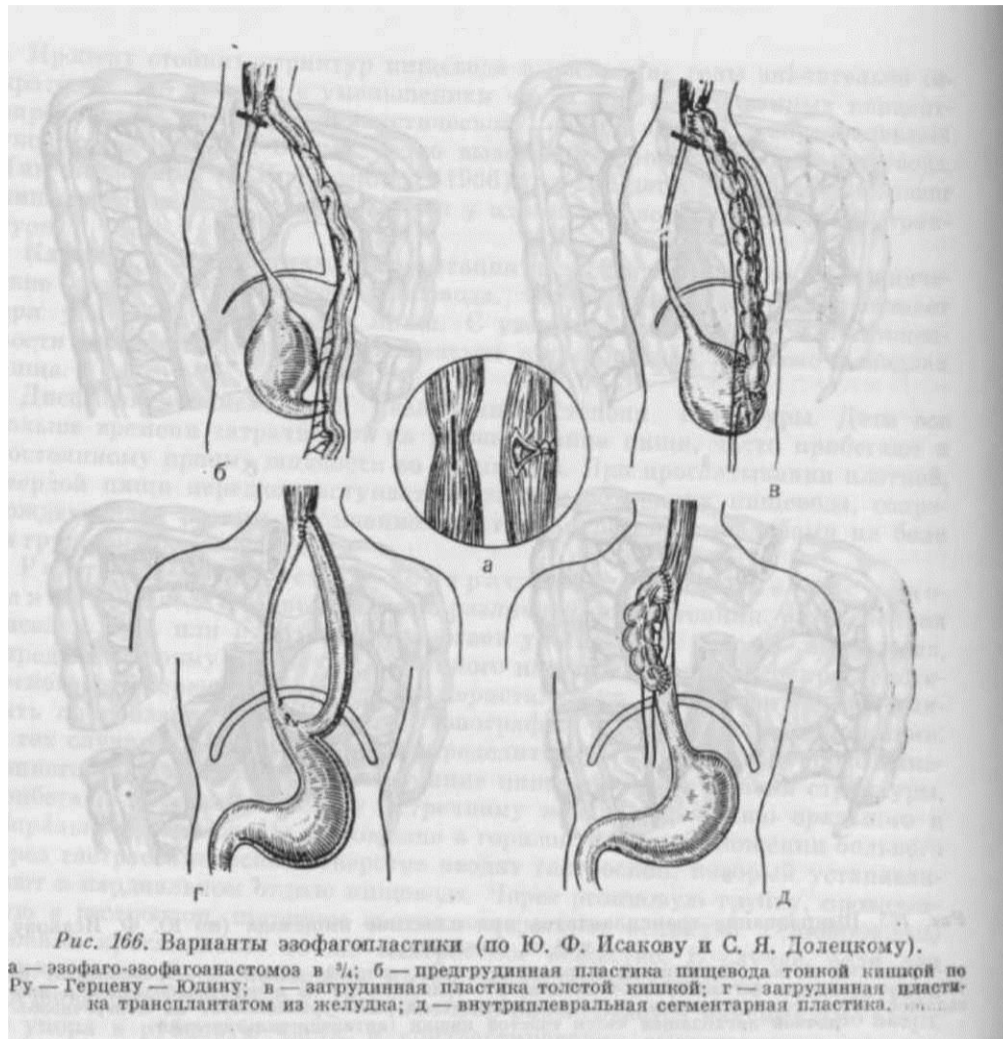
Рис. 11'. Ныкраинапи. - ..... иннттон при пластике ишнегода (tin Ю. Ф. Исакову к Э. Л. Степанову).

а — трансплантат из поднадшоной и правой половины толстой кишки; б — трансплантат ит толстой кишки для сегментарной плевтики; в — трансплантат из поперечноободочной и нас ходкие и части толстой кишки (изипериста.п.пее-і іііпі); г — трансплантат на поперечноободочной нисходящей части толстой кишки Гантиперистальмический).

рациональную лечебную тактику и по показаниям определить оптимальный вариант пластики пищевода. Тяжелыми осложнениями рубцовой стриктуры пищевода являются трахео-пищеводный, шпцеводно-плевраль-яый и лпщтоджьбронхиальный свищи. Хирургическая тактика зависит от локализации и характера свища. При диагностировании свища, располагающегося выше рубцового стеноза, эзофагостома накладывается прокси-мальнее ,с!вща. При расположении кэвжца ниже рубцовой неирохудимости его иссекают или разделяют. В случае полной непроходимости пищевода эзофагостому следует накладывать максимально низко, что крайне важно для дальнейшей пластики пищевода.

Показания к пластике пищевода. В отличие от взрослых больных, к оперативной коррекции пищевода у которых прибегают в 40% случаев (Э. Н. Ванцян, Р. А. Тошаква, 1971), у детей пластика пищевода в связи с его послеожоговой стриктурой выполняется лишь в 7—20% (А. П. Бие-зинь, 1961; Г. А. Гаджимирзаев, 1973). По данным Г. А. Гаджимирзаева, абсолютным показанием к пластике пищевода является его полная клиническая и рентгенологическая непроходимость, а также отрицательные пробы с воздухом и метилеповым синим. К относительным показаниям этот автор относит: 1) отсутствие эффекта при регулярном и длительной\* бужировании; 2) невозможность поэтапного увеличения размера бужа до возрастного; 3) перфорация пищевода при бужировании или инструментальном исследовании; 4) частые обострения эзофагита п периезофагита





с кровотечением из пищевода; 5) эмоциональную неустойчивость буллимии. Методы выкраивания трансплантатов и эзофагопластики представлены на рис. 165 и 166.

Предгрудинный метод пластики пищевода, широко применявшийся в 50—60-х годах, как свидетельствуют работы многих авторов (Г. Д. Шапиро, 1968; Э. А. Степанов, 1968; Г. А. Гаджимирзаев, 1973, и др.), только в 45—50% случаев давал благоприятный результат. Такой высокий процент неудовлетворительных результатов связан прежде всего с анатомическими вариантами строения сосудистой сети брыжейки тонкой кишки. Это обстоятельство и является причиной частичного омертвления петли, невозможности мобилизации кишки для наложения анастомоза с пищеводом. Использование кожной надставки в большинстве наблюдений не удовлетворяло ни хирурга, ни больного. Поэтому предгрудинный метод пластики пищевода у детей в настоящее время применяется крайне редко. Наибольшее распространение получил **загрудинный** метод (Н. И. Еремеев, 1951; Robertson, Serjant, 1950) с использованием толстой кишки (П. И. Андросов, 1954; Б. А. Петров, 1955, и др.). Надежное кровоснабжение ее позволяет хирургу выкроить трансплантат необходимой длины для тотальной пластики. Пластика выполняется в один или два этапа и состоит из следующих моментов: мобилизация толстокишечного трансплантата, создания загрудинного тоннеля, проведение трансплантата через тоннель на шею, соединение трансплантата с желудком и нало-

**яжение** межкишечного анастомоза, формирование пищевода/но-кшпечно-го соустья на шее.

Большинство хирургов в настоящее время отдают предпочтение у детей поперечноободочному трансплантату (А. П. Биезинь и др., 1966). По данным Г. А. Гаджимирзаева, поперечная ободочная кишка у детей в возрасте от 3 до 14 лет от печеночного до селезеночного угла имеет длину 25—40 см с одинаковым диаметром на всем ее протяжении от 3 до 5 см. По всей длине кишки хорошо выражены краевые анастомозы артерий, что позволяет выкроить трансплантат с питающей ножкой на левой оборотной артерии и расположить его в загрудинном тоннеле изоперистальтично.

К настоящему времени не нашел еще окончательного решения вопрос о целесообразности применения у детей одно- или двухэтапного вмешательства при выполнении пластики пищевода. Г. А. Баиров и В. Д. Тихомирова (1967) и ряд других хирургов рекомендуют прибегать к двухэтапному вмешательству. А. П. Биезинь, Я. В. Волколаков и Я. К. Гауен (1969), О. М. Авилова и М. М. Багиров (1969) и другие авторы — сторонники выполнения операции одномоментно. Э. А. Степанов и Г. А. Гаджимирзаев (1973) считают, что тактика хирурга должна определяться на операционном столе — при благоприятном течении операции и благополучном состоянии больного возможно выполнение операции в один этап.

Подобная тактика позволяет избавить ребенка от повторного вмешательства (особенно через 1—2 нед после первой операции, учитывая его тяжелое состояние). Наложение пищеводно-кишечного анастомоза проводят на неизменных стенках пищевода и кишки. Сторонники двухэтапного вмешательства утверждают, что в течение первых 2 нед можно убедиться в жизнеспособности трансплантата, а спайки, образовавшиеся вокруг него, предохраняют средостение от инфицирования.

В последние годы широкое распространение получил метод формирования искусственного пищевода из большой кривизны желудка с антиперистальтическим расположением трансплантата (О. М. Авилова, 1964; Э. Н. Ванцян, О. К. Скобелкин, 1967; Э. А. Степанов, 1973; Gavrilu, 1951). По мнению автора этой операции — румынского хирурга Gavrilu, данный метод пластики пищевода обладает рядом преимуществ; созданный пищевод от глотки до желудка обеспечивает беспрепятственное прохождение всех видов пищи, не возникают пептические эзофагиты, так как анастомозированная с пищеводом часть желудка не выделяет соляной кислоты; желудочная трубка удовлетворяет косметическим требованиям. Применение механического сшивающего аппарата НЖКА-60 у детей позволяет наложить анастомоз в короткий срок с соблюдением правил асептики. При выполнении этого вида пластики пищевода у детей нет необходимости прибегать к спленэктомии, как это рекомендует Gavrilu (Г. А. Гаджимирзаев, 1973).

Органосохраняющие операции (внутриплевральная пластика, эзофаго-эзофагоанастомоз) более физиологичны, чем тотальная кишечная или желудочная пластика. Эти операции крайне трудны и сопряжены с высоким процентом тяжелых осложнений. Поэтому они должны выполняться только в специализированных клиниках по срочным показаниям.

При рубцовых стриктурах глотки и пищевода первым этапом производится восстановление нормального дыхания за счет включения гортани в полость глотки, а затем, вторым этапом, — пластика пищевода по Хитрову.

Осложнения. Некроз трансплантата — одно из наиболее тяжелых осложнений, наблюдаемое, по данным различных авторов, в 4,7—18% случаев (Г. А. Гаджимирзаев, 1973). При диагностировании этого осложнения некротизированный трансплантат удаляют из средостения и дренируют его. Вторым по частоте осложнением являются свищи шейного анастомоза. По данным Г. А. Гаджимирзаева, этот вид осложнений диагностируется в 17,5% наблюдений. Чаще они возникают в связи с сужением шейного анастомоза, которое отмечается в 7,6—20% случаев.

## ПИЩЕВОДНО-ЖЕЛУДОЧНЫЕ КРОВОТЕЧЕНИЯ ПРИ ПОРТАЛЬНОЙ ГИПЕРТЕНЗИИ

Среди детей с кровотечением из пищеварительного тракта больные с портальной гипертензией занимают одно из первых мест. Кровотечение из варикозно расширенных вен пищевода является грозным осложнением при портальной гипертензии. У детей оно наиболее часто наблюдается при внепеченочной форме портальной гипертензии и реже при внутрипеченочной. Так, по данным А. Г. Пугачева, А. Ф. Леонтьева, Л. И. **Малинниковой** и Ю. Н. Осипова (1971), из 59 детей, у которых было 134 случая кровотечения, у 52 диагностирована внепеченочная форма.

**Патогенез.** Единого взгляда на патогенез кровотечений из расширенных вен пищевода и желудка до настоящего времени нет. Некоторые авторы связывают возникновение этого осложнения с истончением **стенки** расширенных вен вследствие забрасывания желудочного сока (Вароні'sky, Wan-gestein, 1945). Это положение подтверждают морфологические и эндоскопические исследования. При эзофагоскопии обнаруживаются трофические изменения слизистой пищевода, наличие на ней эрозий. Исследования биопсийного материала свидетельствуют о наличии расширенного просвета вен; стенки их утолщены вследствие гипертрофии мышечного слоя и гиперплазии эластического слоя. Наряду с этими изменениями выявляется истончение и даже полное исчезновение эластических волокон на отдельных участках. Слизистая над этими областями истончена, нередко изъязвлена (И. С. Дергачев, 1970; М. Д. Пациора и др., 1971).

По данным М. Д. Пациоры с соавт. (1971), при портальной гипертензии отмечается выход кардии в средостение, что способствует еще большему притоку крови к варикозным венам эзофагокардиальной зоны и предрасполагает к развитию рефлюкс-эзофагита.

Таким образом, в патогенезе пищеводно-желудочных кровотечений рефлюкс-эзофагит играет важную роль. Возникновение его на фоне трофических изменений стенки слизистой и расширенных вен пищевода способствует геморрагиям из флeбэктазий. Это положение подтверждается при анализе анамнестических данных больных с кровотечениями. Как показывают наблюдения хирургической клиники Института педиатрии АМН СССР, многие дети на фоне высокого портального давления длительное время жалуются на постоянную изжогу и отрыжку.

Однако рефлюкс-эзофагит не является единственной или ведущей причиной кровотечения из варикозно расширенных вен пищевода и **желудка** у детей. По данным М. Д. Пациоры (1971), в патогенезе кровотечения важное место занимает гипертонический криз в портальной системе. Этим и можно объяснить тот факт, что у детей кровотечение возникает в результате физической нагрузки, психической травмы и т. д. Отмечается тесная взаимосвязь между системой свертывания крови и кровотечениями из варикозно расширенных вен. Однако обнаруживаемые нарушения нельзя считать ведущим фактором, так как многими авторами отмечено отсутствие существенных нарушений в системе свертывания крови у многих больных при наличии у них частых **кровотечений** из варикозно расширенных вен пищевода и желудка (А. Г. Пугачев, 1970; М. Д. **ТХашюра**, 1971).

Согласно данным хирургической клиники Института педиатрии АМН СССР, установлена прямая зависимость кровотечений не столько от величины давления в портальной системе, сколько от уровня распространения расширенных вен пищевода: кровотечения возникают в основном только в той группе больных, у которых имелась поражение вен на уровне не менее одной трети пищевода и больше.

**Клиника и диагностика.** У большинства детей за 1—3 дня до начала кровотечения отмечается повышение температуры, недомогание. Самочувствие ребенка заметно ухудшается, он отказывается от еды, игр, жалуется

на тошноту, появляется бледность кожных покровов и видимых слизистых. Иногда изо рта появляется характерный запах разложившейся крови. В зависимости от распространенности варикоза пищевода и желудка, величины давления, места кровотечения появляется обильная рвота с примесью жидкой крови и сгустков или черный стул. В легких случаях рвота бывает однократной, кровотечение необильное или выражается лишь меленой. В тяжелых случаях рвота повторяется неоднократно через короткие промежутки времени. В течение первых же суток гемоглобин падает до 20—30 единиц. Артериальное давление снижается, пульс становится частым. Если не проводится лечение, быстро наступает коллапс. Картину тяжелого коллапса может вызвать и однократная кровавая рвота, что отличает клиническое течение кровотечения у детей от кровотечения у взрослых. Нельзя не учитывать и другого фактора: у большинства детей кровотечение не усугубляется явлениями печеночной недостаточности, что характерно для взрослых больных. Правильно собранный анамнез имеет решающее значение в диагностике кровотечений из варикозно расширенных вен пищевода.

Однако синдром кровавой рвоты у детей может быть вызван не только кровотечением из варикозно расширенных вен пищевода и желудка. Аналогичное состояние возникает и при кровоточащей язве желудка (как при осложнении язвы желудка, так и при остро возникшей язве желудка), при грыже пищеводного отверстия, затекании крови по задней стенке глотки после тяжелых носовых кровотечений различной этиологии.

При кровоточащей язве желудка в анамнезе у детей ноющие непостоянные боли в животе, иногда головные боли. Периодически возникала и раньше рвота с примесью желчи. За последнее время ухудшился аппетит, ребенок похудел. При объективном осмотре органов брюшной полости живот мягкий, болезненность локализуется в эпигастриальной области. Печень и селезенка не увеличены. У детей с грыжей пищеводного отверстия периодически возникающая кровавая рвота и черный стул мало сказываются на общем состоянии. Оно нарушается постепенно, в течение многих месяцев. Дети поступают в клиники по поводу анемии неясной этиологии, и только при клиническом исследовании устанавливается наличие грыжи пищеводного отверстия. Наличие кровавой рвоты, возникающей после носовых кровотечений, уточняется при подробном сборе анамнеза.

Лечение. Большинство исследователей, занимающихся проблемой портальной гипертензии, считают необходимым проводить широкий комплекс консервативных мероприятий, направленных на временную или окончательную остановку кровотечения, полное возмещение кровопотери и эвакуацию крови из желудочно-кишечного тракта. Эффективность этих мероприятий и предопределяет дальнейшую лечебную тактику.

Ребенку назначается строгий постельный режим. Прекращается кормление через рот. В комплекс мероприятий по остановке кровотечения входит внутривенное вливание 10% раствора кальция хлорида или кальция глюконата (в зависимости от возраста ребенка от 3 до 15 мл), внутримышечное, а при обильном кровотечении внутривенное введение 1% раствора викасола (по 1 мл 2—3 раза в сутки), внутривенное вливание крови, плазмы, эритроцитной и тромбоцитной массы. Наиболее выраженным гемостатическим эффектом обладает свежая кровь.

Детям с выраженной тромбоцитопенией как симптомом вторичного гиперспленизма необходимо вводить тромбоцитарную массу. Опыт ряда учреждений (М. Д. Пациора, 1965, 1971; Г. В. Андриенко, 1967; А. Г. Пугачев и др., 1971) свидетельствует об эффективном гемостатическом действии  $\epsilon$ -аминокапроновой и парааминобензойной кислот и ацепрамина. Детям младшего возраста аминокaproновую кислоту вводят внутривенно в количестве 40—50 мл, старшего возраста — до 100 мл в 5% растворе на изотоническом растворе поваренной соли.

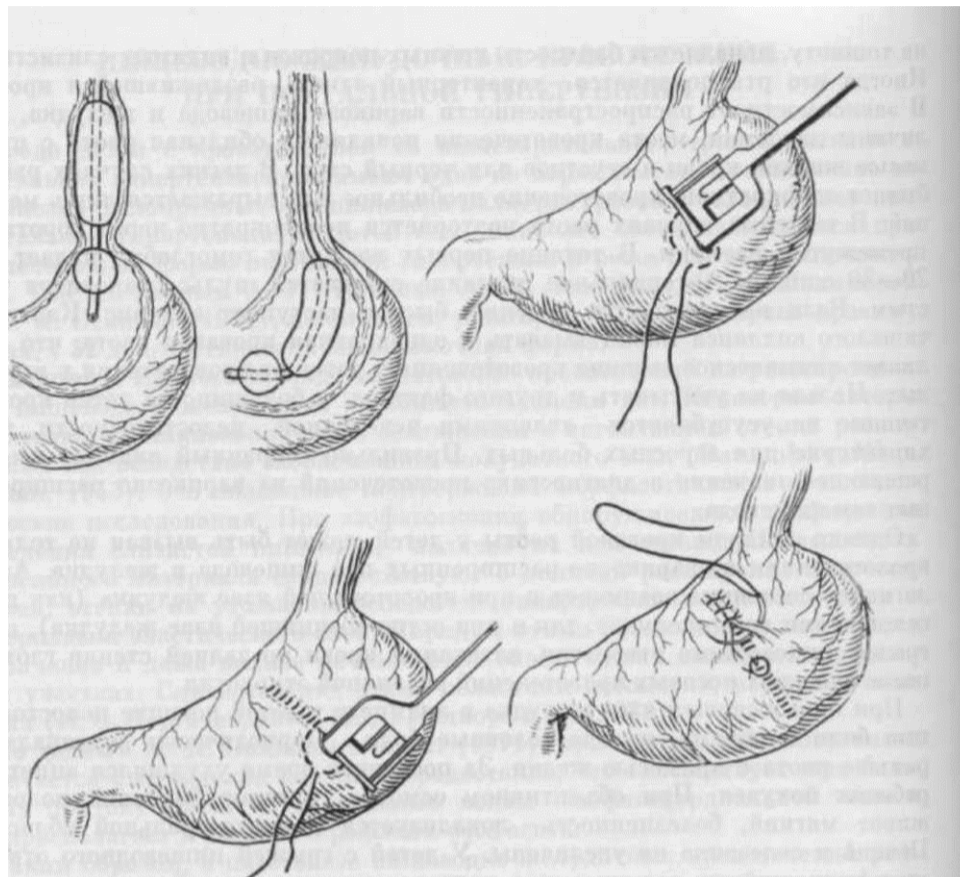


Рис. 167. Схема остановки пищеводно-желудочкового кровотечения.

На первом этапе консервативной терапии определить количество крови, необходимой для возмещения кровопотери, не представляется возможным. Чаще ограничиваются 200—300 мл, но нередко, особенно детям с внепеченочной формой портальной гипертензии при варикозе, распространенном на две трети или всю длину пищевода, переливают от 1 до 2 л крови в сутки. В промежутке между введениями крови и гемостатических препаратов внутривенно капельно вводят 5, 10, 40% растворы глюкозы, витамины С и В<sub>1</sub>, раствор Рингера.

По данным М. Д. Пациоры с соавт. (1971), внутривенное вливание питуитрина значительно повышает эффективность мероприятий, применяемых для остановки кровотечения. Эффективность консервативного лечения необходимо постоянно контролировать путем исследования свертывающей и антисвертывающей систем крови. Соответственно показаниям проводится коррекция выявленных нарушений. Использование пищевода зонда с пневмобаллонами в течение нескольких часов или дней является наиболее эффективным методом временной остановки кровотечения.

В 1971 г. М. Д. Пациорой совместно с С. И. Вороным изготовлен отечественный пищевода зонд нового образца, гибкий и эластичный. Малый диаметр позволяет широко использовать зонд у детей различного возраста. Через зонд можно отсасывать содержимое желудка, а по показаниям проводить и дробное кормление. К сожалению, большинство детей младшего дошкольного и школьного возраста не удерживают зонд больше 15—20 мин (М. Д. Пациора, 1971), что является причиной неэффективности его применения у многих больных этого возраста (рис. 167).

Большие надежды возлагались на применение локальной гипотермии желудка (Haemmerli, 1965). В нашей стране собственный метод гипотермии

разработал Б. А. Петров с сотрудниками (1965, 1966, 1967). Накопление клинического опыта, тщательно проведенные экспериментальные исследования (Алпосок, 1963) убедили многих сторонников этого метода в его неэффективности у большинства больных с портальной гипертензией. Отмечен высокий процент осложнений, связанных с температурным повреждением стенки желудка и развитием паралитического илеуса. В последние годы локальная гипотермия рекомендуется только в тех случаях, когда противопоказано оперативное вмешательство.

В связи с гипоксией, развивающейся у детей в период кровотечения, показана оксигенотерапия. Назначаются сердечные средства в возрастной дозировке (адонизид, лактозид и др.). К концу 2—3-х суток после отсутствия рвоты необходимо начать кормление ребенка малыми порциями: фруктово-ягодным желе, взбитыми белками куриных яиц, протертым мясом, творогом и т. д. Такая диета продолжается на протяжении 5—7 дней после того, как прекратилось кровотечение. Дефицит в белках, углеводах и жирах компенсируется парентеральным введением плазмы, глюкозы и т. д.

Для удаления из кишечника крови, вызывающей интоксикацию, показано в течение суток ставить 6—7 раз очистительные клизмы (30—40 мл 10% раствора поваренной соли).

При диагностировании асцита, возникающего у большинства детей после кровотечения, назначают гипотиазид по 20—50 мг в сутки (в зависимости от возраста ребенка) в течение 4—5 дней. Обычно у большинства детей после применения комплексной консервативной терапии в течение первых 6—8 ч кровавая рвота прекращается, улучшается пульс, повышается артериальное давление, процент гемоглобина не падает. Эти показатели позволяют говорить о постепенном уменьшении кровотечения. Нормальной окраски стул обычно бывает к концу 2—3-х суток после начала консервативного лечения.

По данным клиники детской хирургии Института педиатрии АМН СССР у 75% больных удается добиться остановки кровотечения к концу 1—2-х суток. Через 2—3 нед при общем удовлетворительном состоянии ребенка проводится всестороннее обследование его с контрастированием портальной системы. В зависимости от формы портальной гипертензии, степени развития коллатерального кровообращения, высоты портального давления, величины варикоза пищевода, частоты возникновения кровотечения, эффективности ранее проводимой консервативной терапии, места жительства больного и т. д. определяется дальнейшая тактика лечения. Большинство детей из стационара не выписывают. Проводится соответствующая предоперационная подготовка и выполняется операция с целью прекращения притока венозной крови к пищеводу или снижения давления в портальной системе.

Если консервативное лечение не дает эффекта в течение первых 2—3 сут, по жизненным показаниям необходимо прибегать к хирургическому вмешательству. Выбор его на высоте кровотечения зависит прежде всего от состояния ребенка и произведенных ранее операций по поводу портальной гипертензии.

Опыт многих хирургов (М. Д. Пациора, 1967, 1969, 1971; А. Г. Пугачев и др., 1971, и др.) свидетельствует о том, что едва ли правильно на высоте кровотечения прибегать к радикальным операциям. У детей из-за малого диаметра вен портальной системы наложение сосудистых анастомозов в большом проценте случаев не удается, а при удачном его наложении отмечается высокий процент тромбоза соустья.

Опыт клиники детской хирургии Института педиатрии АМН СССР свидетельствует о значительно более высокой эффективности оперативных вмешательств, выполняемых у детей в межрецидивный период, чем на высоте кровотечения. Поэтому тактика хирурга при продолжающемся кровотечении должна быть направлена на его остановку. С этой целью необ-

ходимо применять паллиативные операции: метод Берема—Край-ла, гастростомию с прошиванием вен желудка и пищевода, перевязку левой желудочной вены, операцию Таннера. К последнему вмешательству можно прибегать только при хорошем общем состоянии ребенка. Полученные данные позволяют говорить о необходимости крайне осторожного применения операции Таннера в поздние сроки после начала кровотечения. При этих условиях вследствие длительной анемии и раневой гипоксии процесс заживления операционной раны бывает резко нарушен. Совершенно правы те авторы, которые настоятельно рекомендуют не прибегать к спленэктомии на высоте кровотечения, так как это вмешательство дает кратковременный эффект, а перевязка и последующий тромбоз селезеночной вены не позволяют в межрецидивный период наложить наиболее физиологичный сплено-ренальный анастомоз. Однако нельзя не учитывать то, что у детей важную роль в длительно продолжающемся кровотечении играет вторичный гиперспленизм и прежде всего тромбоцитопения. Поэтому при выраженном кровотечении, сопровождающемся резким падением гемоглобина, и отсутствии эффекта от консервативной терапии у некоторых детей целесообразно прибегать к спленэктомии.

**В послеоперационном периоде** основными осложнениями являются печеночная кома у детей с внутрпеченочной формой портальной гипертензии и расхождение швов при выполнении оперативного вмешательства на желудке и пищеводе.

Итак, при неэффективности проводимой комплексной терапии в течение первых 2—3 сут показано хирургическое лечение. Объем его должен быть минимальным, а метод должен носить паллиативный характер.

## МЕДИАСТИНИТЫ

Клинический опыт свидетельствует о том, что острый медиастинит у детей чаще всего является следствием перфорации пищевода. Целостность последнего нарушается или при грубом извлечении инородных тел или при перфорации во время бужирования, производимого по поводу после-ожогового рубцового стеноза. Медиастинит развивается вследствие проникновения инфекции из пищевода в медиастинальную жировую клетчатку. Обращает на себя внимание молниеносное распространение воспалительного процесса по всему средостению. Этому способствует прежде всего нежность и рыхлость жировой клетчатки медиастиныума. Следует помнить и о том, что, кроме вышеуказанных причин развития гнойного медиастинита, он может быть осложнением подчелюстного лимфаденита, аденофлегмоны шеи, заглоточного абсцесса, ранения трахеи, стафилококковой деструкции легкого, операций на пищеводе, органах грудной клетки и средостения.

Хронический медиастинит у детей наблюдается редко и может развиваться при хронических заболеваниях органов средостения и легких. Первичный хронический медиастинит бывает следствием специфического лимфаденита средостения.

**Клиника и диагностика.** Клинически перфорация пищевода и острый медиастинит проявляются крайне тяжелым общим состоянием. Старшие дети жалуются на резкие постоянные загрудинные боли. Они возбуждены. Глаза выражают чувство страха и тревоги. Температура достигает 39—40°. Иногда отмечается затруднение глотания. Наблюдаются выраженная одышка, прогрессирующий цианоз и тахикардия. Пульс становится частым, мягким, малого наполнения. В ряде случаев (при перфорации пищевода и особенно при стафилококковой деструкции легкого) на шее появляется подкожная эмфизема.

**Если** воспалительный процесс прогрессирует, нарастает отек шеи и лица, появляется расширенная подкожная венозная сеть в области грудины и

передней поверхности шеи. При постукивании по груди и пальпации шеи отмечается резкая болезненность.

Дети с острым медиастинитом занимают вынужденное положение (сидячее или полу сидячее). При попытке поднять голову боли за грудиной резко усиливаются (симптом Герке).

В диагностике медиастинита существенную роль играют симптом Иванова (скольжение руки по сосудисто-нервному пучку или снизу вверх вызывает усиление боли за грудиной), симптом Рутенберга—Ревуцкого — усиление боли при пассивном смещении трахеи кверху и др. Усиление боли за грудиной при всех описанных симптомах вызвано смещением органов и магистральных сосудов.

По А. А. Герке и О. А. Левину, при аускультации иногда можно прослушать «шум мельничного колеса». Авторы считают, что его возникновение связано с передачей звуковых феноменов сосудов через инфильтрованную или эмфизематозную медиастинальную клетчатку.

Сомнения и трудности в диагностике медиастинита разрешаются после рентгенологического исследования. Необходимо отметить, что рентгенологическая картина острого медиастинита во многом зависит от характера его причины. Во время рентгеноскопии выявляется расширение тени средостения, а иногда и выпот в плевральной полости. При подозрении на перфорацию пищевода больному необходимо выпить несколько глотков бариевой взвеси. Нарушения контура слизистой пищевода и попадание бария за пределы стенки пищевода — бесспорный признак, указывающий на перфорацию пищевода. При обширных дефектах пищевода и повреждении медиастинальной плевры контрастная масса затекает в плевральную полость и скапливается над диафрагмой. Если в средостение попадает воздух, он четко определяется при рентгеноскопии.

**Лечение.** Установление перфорации пищевода и наличие острого медиастинита требуют экстренного хирургического вмешательства. Характер и объем его зависят от причины, вызвавшей медиастинит, и распространенности воспалительного процесса по средостению и плевре.

Определяя показания к оперативному лечению острого медиастинита, считают, что общее тяжелое состояние больного не может быть противопоказанием к операции, так как только она уменьшает бурно нарастающую интоксикацию и резкие нарушения сердечно-сосудистой деятельности. Однако вопрос о показаниях к оперативному лечению медиастинитов, развившихся после операций на пищеводе, трахее, бронхах, перикарде и легких, должен решаться строго индивидуально.

Если перфорация пищевода небольших размеров и установлена рано, до развития медиастинита, спешить с операцией не следует. В таких случаях необходимо исключить питание и прием жидкости через рот. Внутримышечно и внутривенно назначаются антибиотики, санация полости рта достигается с помощью полосканий дезинфицирующими растворами и антибиотиками. Питание больного осуществляется с помощью постоянного зонда, введенного через нос в желудок. Если же имеется острый гнойный процесс в средостении, а дефект пищевода значительный, необходимо произвести дренирование средостения, а питание наладить через гастро-стому.

В тех случаях, когда острый процесс захватывает верхнюю часть средостения, показана верхняя шейная медиастинотомия по В. И. Разумовскому. Суть ее состоит в том, что верхняя треть средостения дренируется через шею. Чаще по переднему (реже по заднему) краю грудино-ключично-сосцевидной мышцы производят разрез кожи и послойно вскрывают средостение, образуя раневой канал между трахеей и пищеводом. В глубину раны вводят полиэтиленовый микроирригатор для введения антибиотиков. Если воспаление локализуется в средней части средостения, лучше всего произвести срединную экстраплевральную медиастинотомию по Насилову или интраплевральную медиастинотомию.



При наличии гнойного плеврита показана трахео-плевральная медиастинотомия с подсоединением системы активной аспирации. При расположении основного гнойного очага в нижней трети средостения некоторые авторы (Б. С. Розанова, С. Я. Долецкий, Ю. Ф. Исаков) настоятельно рекомендуют и нижнюю медиастинотомию через брюшную полость. Однако Н. М. Нилосова высказывает мнение о большой угрозе инфицирования брюшной полости при нижней медиастинотомии и отдает предпочтение трансплевральному доступу.

Проводя лечение больных острым медиастинитом, нужно помнить, что оно должно быть комплексным и включать весь арсенал дезинтоксикационной, стимулирующей и антибактериальной терапии.

#### ОПУХОЛИ И КИСТЫ СРЕДОСТЕНИЯ

Опухоли и кисты средостений — одна из наиболее сложных глав торакальной хирургии у детей. Остается еще достаточно высокий процент ошибок дооперационной диагностики, отмечаются большое число пробных операций и высокая летальность. Причиной этого является ряд особенностей, присущих новообразованиям в данной анатомической области: 1) в средостении локализуется большое число разнородных по гистогенезу и морфологическому строению опухолей и кисты; 2) эти патологические образования имеют весьма сходные рентгенологические и клинические признаки; 3) глубина залегания опухолей и сложные анатомические взаимоотношения органов и тканей средостения создают большие трудности в диагностике и лечении этих патологических процессов.

Опухоли и кисты средостения — в большинстве случаев дизонтогенетические новообразования, возникновение которых связано с местным нарушением формообразовательных процессов на разных этапах развития органов грудной полости (Г. А. Баиров, 1959; В. Р. Брайцев, 1960; Э. А. Степанов, 1969; Н. Л. Куш, 1971; Rogers, Osmer, 1964; Nahe, Waldsch, Schmitd, 1967).

Предложено большое число классификаций злокачественных и доброкачественных новообразований средостения у детей (Г. А. Баиров, 1959; Е. Г. Дубейковская, 1959; Л. М. Артамонова, 1964), внесена определенная ясность в понимание происхождения и течения неврогенных опухолей (Е. Г. Дубейковская, 1959; А. И. Трухалева, 1962; И. А. Мурашов, Э. А. Степанов, 1962; Б. В. Мороз, 1973), а также разработаны специальные методы диагностики этих новообразований (Г. А. Баиров, 1959; А. П. Лебедева, Т. А. Осипова, 1962; А. А. Касаев и др., 1968; А. А. Шалимова, Д. Г. Веллер, 1968; Э. А. Степанов, 1971; В. П. Демедов, 1973).

Клиника. Опухоли и кисты средостения у детей встречаются во всех возрастных группах и почти одинаково часто как у девочек, так и у мальчиков. Данные литературы о клинике опухолей средостения противоречивы. Так, А. И. Трухалев (1962) указывает на бессимптомное течение неврогенных опухолей средостения. В противоположность этому Г. А. Баиров отмечает, что уже с самого начала болезни можно обнаружить те или иные симптомы болезни: в легких почти всегда ослабленное дыхание, влажные и сухие рассеянные хрипы. Подобная противоречивость, по-видимому, объясняется тем, что симптоматология опухоли и кист средостений связана со многими факторами, которые нередко не учитываются при оценке как жалоб больного, так и объективных признаков заболевания.

Клиника опухолей и кист средостения зависит от: 1) локализации, величины и консистенции патологических образований; 2) характера и темпа роста опухолей, от степени компенсации нарушенных функций органов средостения; 3) течения заболевания и вида присоединившихся осложнений; 4) возраста ребенка и специфичности его реакции на опухоль или кисту средостения.

Бессимптомное течение заболевания отмечается у большой группы детей с доброкачественными опухолями и кистами (по Э. А. Степанову, в 44% наблюдений). У остальных детей болезнь характеризуется как симптомами общего характера (слабость, утомляемость, потеря в весе, повышение температуры), так и симптомами, обусловленными сдавлением или разрушением опухолью тканей и органов грудной полости (одышка, цианоз, приступы асфиксии, синдром верхней полой вены, явления неврологического характера: вегетативные нарушения, гипестезия или гиперестезия, боль и т. д.).

По данным Г. А. Баирова (1959), в группе невrogenных опухолей злокачественное перерождение наблюдается в 30—40%, дермоидных кист и тератом — в 20 — 30% случаев.

Н. Л. Куц, В. П. Кононученко (1971) указывают, что злокачественные опухоли средостения чаще возникают у детей раннего возраста независимо от пола. Бронхогенные же и дермоидные кисты наблюдаются в большинстве случаев у детей старшего возраста и чаще у девочек. Невrogenные опухоли встречаются преимущественно у мальчиков в раннем возрасте.

Из доброкачественных опухолей и кист средостения более часто наблюдаются невrogenные опухоли, бронхогенные и эптерогенные кисты, тератомы, лимфангиомы, липомы и др., из злокачественных — лимфосаркома, ретикулосаркома, тимомы.

Опухоли и гиперплазия вилочковой железы, тератоидные образования и целомические кисты перикарда наблюдаются у детей только в переднем средостении. Другие опухоли и кисты (опухоли лимфатических узлов и мезенхимальные опухоли) чаще локализируются в заднем средостении, а невrogenные опухоли и бронхогенные кисты — в заднем.

Наиболее часто диагностируются невrogenные опухоли (51%, по Э. А. Степанову), реже — бронхогенные и эптерогенные кисты (17%), мезенхимальные опухоли (13%), опухоли и кисты вилочковой железы (8%), тератомы (7%), целомические кисты перикарда (3,5%). Все перечисленные новообразования длительное время протекают бессимптомно и только по достижении определенных размеров вызывают во многом сходную симптоматику. Для доброкачественных же опухолей и кист характерным является хроническое течение процесса с постепенным нарастанием симптомов.

Дети со злокачественными новообразованиями средостения поступают в клинику спустя несколько месяцев от начала заболевания, чаще в неоперабельном состоянии, что свидетельствует о чрезвычайно бурном остром течении процесса.

Начало проявления невrogenных опухолей и дермоидных кист обычно точно установить не удается, так как они обнаруживаются совершенно случайно во время рентгенологического исследования, производимого по поводу кашля, повышения температуры неясной этиологии, положительной реакции Пирке, профилактического осмотра перед поступлением в детский коллектив.

У детей со злокачественными новообразованиями другой локализации рано нарушается общее состояние (вялость, бледность кожных покровов, отсутствие аппетита, одышка, увеличение регионарных лимфатических узлов), у больных же с невrogenными и кистозными опухолями оно длительное время остается удовлетворительным.

В диагностике опухолей и кист средостения ведущая роль принадлежит рентгенологическому исследованию, которое позволяет установить наличие и размеры патологического образования, его локализацию, характер и взаимоотношения с прилегающими органами и крупными сосудами (рис. 168).

Невrogenные опухоли, составляющие наибольшую группу, локализуются чаще всего в заднем средостении. В основном они представлены опухолями симпатической нервной системы. Зрелыми являются ган-

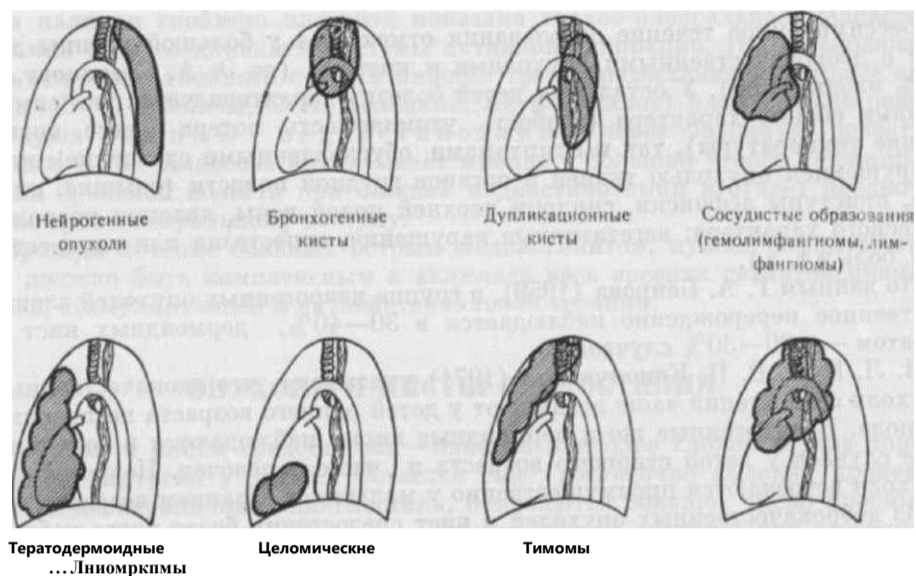


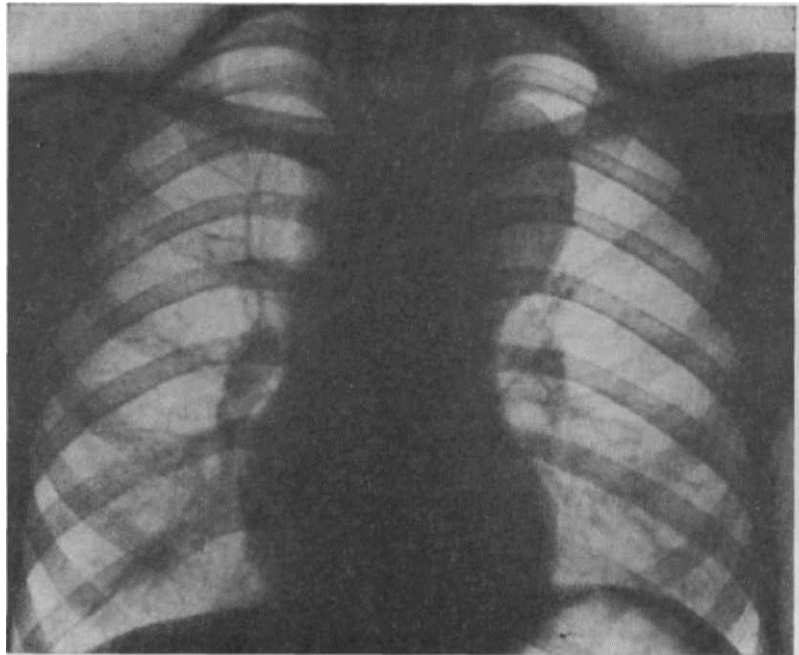
Рис 168. Виды опухолей в средостении по Э. А. Степанову,

глионевромы, незрелыми — нейробластомы, промежуточными — ганглио-нейробластомы (по Э. А. Степанову). Клиника их очень скудная. Дети длительное время ни на что не жалуются. Основными и наиболее характерными симптомами являются неврологические расстройства. Позже, когда опухоль достигает более 6 см в диаметре, а также вследствие вероятного ее распада повышается температура, появляются сухой кашель, боли в груди, слабость, бледность. Бессимптомное течение характерно для зрелых опухолей у детей старше 5 лет.

Неврогенные опухоли, возникающие из ганглионарных узлов симпатической нервной системы, нервных корешков спинного мозга и межреберных нервов, располагаются обычно в реберно-позвоночном углу. Клиническая картина складывается из симптомов сдавления органов грудной клетки и неврологических симптомов, возникающих в результате поражения ганглионарных узлов и межреберных нервов. При незрелых неврогенных опухолях наиболее часто наблюдаются нарушения со стороны дыхания, отмечаются одышка, кашель, стеснительное или стридорозное дыхание, приступы асфиксии.

Рентгенологически тень неврогенной опухоли определяется в реберно-позвоночном углу (рис. 169). Внутренним краем опухоль сливается с тенью средостения, а наружные контуры ее хорошо прослеживаются на фоне легочного поля. Межреберные промежутки расширены, ребра атрофированы и ротированы, иногда видны мелкоточечные известковые включения. При пневмомедиастинуме в косой проекции обнаруживается волнообразность медиального контура опухоли, повторяющего неровность позвонков (Э. А. Степанов).

Своеобразным клиническим течением отличается ретикулосаркома, которая обычно начинается и протекает, как острое респираторное заболевание. Повышается температура до 39—40° С, появляются головные боли, затем кашель, боли в груди, одышка, интоксикация и синдром верхней полой вены. До появления выпота в плевральной полости, который носит геморрагический характер, при рентгенологическом исследовании можно определить, что опухоль локализуется в прикорневой зоне, имеет округлую форму без четких контуров, как бы инфильтрирует ткань легкого. Ретикулосаркома отличается бурным ростом. Как правило, через



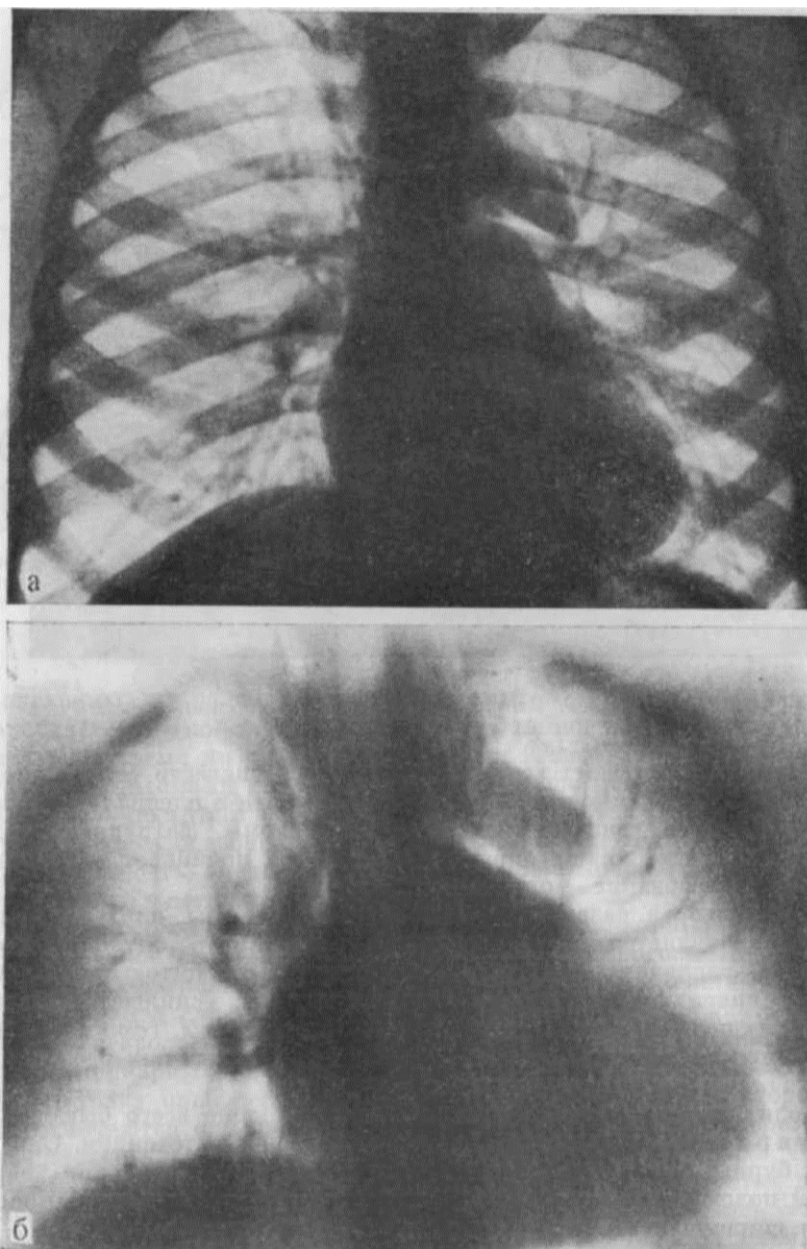
**Рис. 169. Невринома заднего средостения.**

2—3 нед она захватывает все легкое, что может навести рентгенолога на мысль о сливной пневмонии. С появлением выпота в плевральной полости рентгенологическая диагностика ретикулосаркомы затруднена. Однако при пункции легкого можно определить, что игла проникает не в полость, а в плотное образование — опухоль.

Мезотелиома развивается из мезотелия плевры, длительное время ничем не проявляется. По достижении 8 см в диаметре, а также в связи с возможным распадом опухоли у детей развивается интоксикация, повышается температура, появляется сухой кашель, снижается аппетит. Рентгенологически мезотелиома имеет четкие контуры, гомогенна, располагается пристеночно или над диафрагмой. В прилежащих ребрах можно отметить остеопороз и утолщение.

Опухоли, исходящие из вилочковой железы, чаще всего бывают лимфоцитарными и тимоматозными злокачественным течением. Они отличаются бурным ростом и проявляются симптомами сдавления трахеи и верхней полой вены (рис. 170). В связи с этим наблюдаются приступы удушья, синюшность лица, а также его отек и одутловатость.

Злокачественную тимому мы наблюдали у ребенка 3 лет, который поступил в клинику с приступами удушья, одышкой, синюшностью лица и опухолевидным выпячиванием на передней поверхности шеи в надключичных областях. Приступы удушья появились 2 мес назад после кори и пневмонии и расценивались врачами лечебного учреждения по месту жительства как бронхиальная астма; однако лечение приступов удушья не снимало. При рентгенологическом исследовании в грудном пространстве обнаружена опухоль, достигающая до середины (ключицы с обеих сторон). По жизненным показаниям предпринято хирургическое вмешательство. На операции выяснилось, что опухоль выполняет оба средостения, прорастает перикард, крупные сосуды и является неоперабельной. Удалить опухоль не удалось, ребенок умер вскоре после операции. При гистологическом исследовании диагностирована гигантоклеточная тимома.



*Рис. 170.* Тимома. а — обзорная рентгенограмма; б — томограмма.

Нередко у детей бывают и доброкачественные опухоли вилочковой железы — лимомы и эмбриональные кисты. Течение заболевания характеризуется медленным нарастанием симптомов нарушения дыхания. Нередко опухоли выбухают на шею. При обзорной рентгенографии грудной клетки обнаруживается опухоль в виде плотной тени в верхней трети средостения. При злокачественной опухоли контур тени бугристый. Пневмо-медиастинография позволяет установить связь данного образования с вилочковой железой.

Мы наблюдали меланобластому заднего средостения. Это чрезвычайно редкая локализация данного вида опухоли. У ребенка 6 лет появи-

лось выпячивание мягких тканей в левой надлопаточной области. При рентгенологическом исследовании в верхней трети заднего средостения обнаружена опухоль размером 6X6X10 см с четкими контурами, гомогенная, расположенная на уровне I—IV ребра. Во время операции установлено, что опухоль находится под париетальной плеврой, выпячивается в ее полость, спаяна с верхушкой левого легкого, а дном своим прилежит к ребрам. Острым и тупым путем опухоль удалена полностью. Гистологически диагностирована меланобластома. Наступило выздоровление.

Тератодермоиды имеют доброкачественное течение. По достижении больших размеров появляются симптомы сдавления органов грудной полости. При рентгенологическом исследовании в области средней трети переднего средостения обнаруживается плотная ткань с четкими контурами, часто с включением известковых элементов и сформированных отдельных частей костного скелета.

Сосудистые, реже жировые опухоли относятся к разряду мезенхи-мальных. Среди сосудистых образований наиболее часто встречаются лимфангиомы и гемолимфангиомы. Чаще они локализуются в шейно-ме-диастинальной области, нередко сочетаются с пороком развития сосудов кожи и подкожной клетчатки. При быстром росте или воспалении опухоль вызывает нарушение дыхания и нередко синдром сдавления верхней полой вены. Во время рентгенологического исследования опухоль обнаруживается в верхней трети переднего средостения, имеет крупнополициклическую тесвь. На инуюимомедийстивограмме определяются связанные в один конгломерат отдельные округлые образования, изменяющие свою форму и положение.

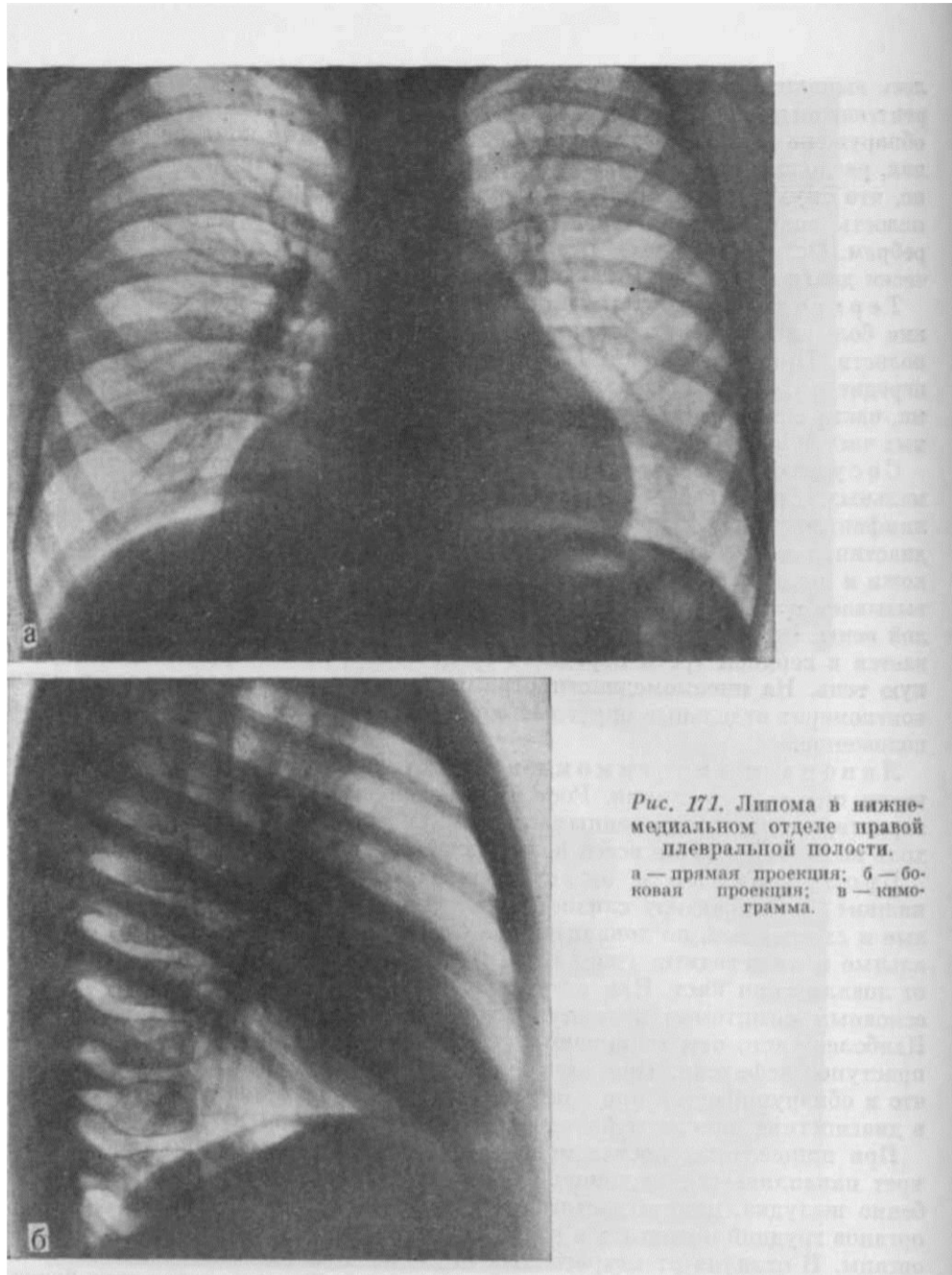
Липома и липотимома нередко сочетаются с поражением клетчатки шеи и средостения. Рост их медленный. Клинические симптомы характеризуются постепенным сдавлением органов грудной полости. Опухоль выявляется чаще всего по достижении больших размеров (рис. 171).

Броихогенные энтерогеиные кисты (кисты «иервичоой кпшки») по характеру слизистой разделяются на пищеводные, желудочные и смешанные, по локализации — на трахео-бронхиальные, перикарди-альные и пищеводные (рис. 172). Клиническая симптоматология зависит от локализации кист. При расположении в трахео-бронхиальной области основным симптомом являются выраженные респираторные нарушения. Наиболее часто они возникают у грудных детей, носят характер острых приступов асфиксии. При сдавлении бронха возникает эмфизема легкого, что и обнаруживается при рентгенологическом исследовании. Решающими в диагностике являются бронхоскопия, бронхография и томография.

При пищеводных кистах процесс протекает бессимптомно, так как секрет накапливается медленно. Кисты, имеющие слизистую кишки и особенно желудка, иногда достигают больших размеров, вызывая сдавление органов грудной полости, а в редких случаях и пенетрацию в близлежащие органы. В отличие от невrogenных опухолей при рентгенологическом исследовании эти образования не внедряются в реберно-позвоночную борозду. При контрастировании пищевода обнаруживается вдавление его стенки и смещение.

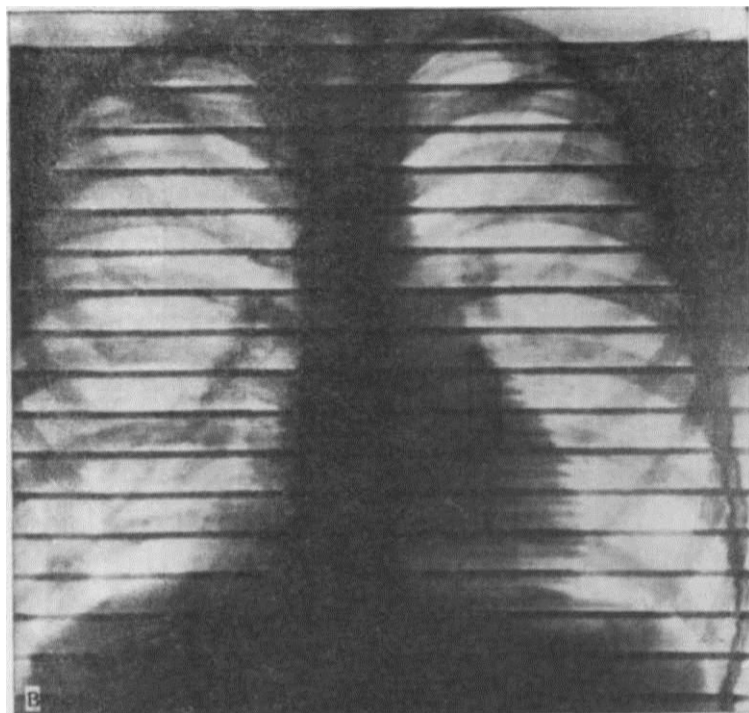
При распознавании опухолей и кист органов грудной полости и средостения у детей наиболее важно знать излюбленную локализацию этих образований. Труднее всего распознаются опухоли, располагающиеся на границе той или иной области грудной полости. Поэтому необходимо дифференцировать опухоли и кисты переднего и заднего средостения с увеличенной вилочковой железой у новорожденных и грудных детей, паразитарными кистами (эхинококк), диафрагмальными грыжами.

Решающим в диагностике дизонтогенетических новообразований средостения у детей является рентгенологическое исследование с рядом дополнительных методов. Необходимо начинать его с рентгенографии в двух проекциях. Суперэкспонированная рентгенография в некоторых случаях



может исключить необходимость других дополнительных рентгенологических исследований. Неоднородность тени опухоли характерна для тератоидных образований. Изменение ее формы в зависимости от дыхания свидетельствует о тонкостенной кисте либо о мягкотканной структуре опухоли. Изменение формы, а именно удлинение тени, наблюдается при сосудистых опухолях средостения — **гемангиомах** и лимфангиомах.

Для уточнения тонки опухоли или кисты необходимо применение пневмоторакса (150 мл кислорода детям до года с прибавлением на каждый год по 50 мл). После спадения легкого хорошо обрисовывается контур опухоли. Если опухоль или **киста** расположена в нижних отделах средостения, для исключения диафрагмальной грыжи показан пневмоперитонеум. При этом удается установить наличие диафрагмальной грыжи, а также опухоли брюшной полости.



Пневмомедиастинография является лучшим методом контрастирования средостения у детей (детям до года вводят 100 мл кислорода, старше — на каждый год прибавляют по 25 мл).

Бронхография обычно уточняет топiku внутрилегочного образования и определяет степень вторичных изменений в бронхиальном дереве легкого. Для диагностики сосудистых заболеваний (гемангиом и лимфангиом) может быть применена ангиография.

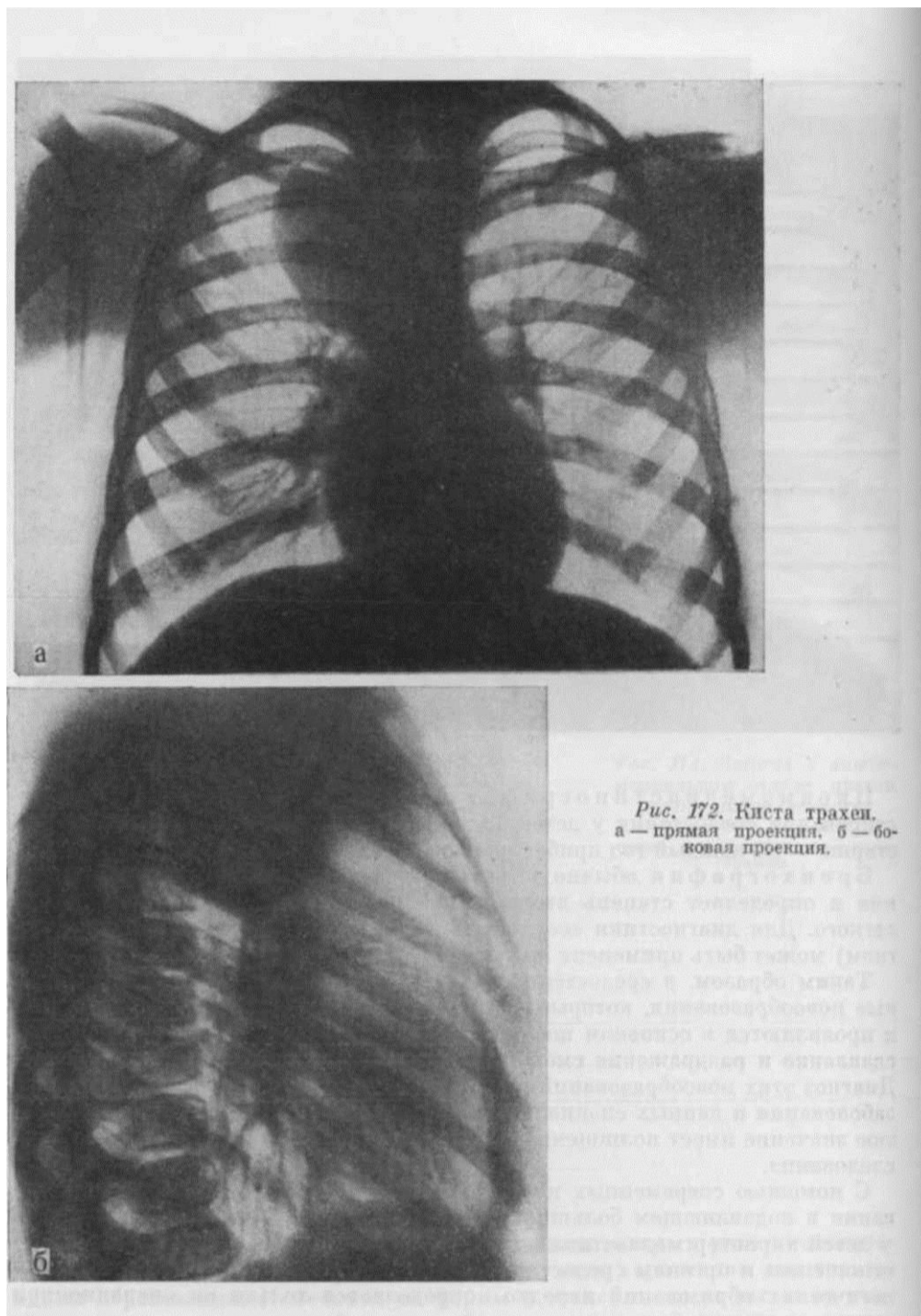
Таким образом, в средостении у детей встречаются весьма разнообразные новообразования, которые длительное время протекают бессимптомно и проявляются в основном после присоединения осложнений (воспаление, сдавление и раздражение смежных органов и систем, распад опухоли). Диагноз этих новообразований должен ставиться с учетом жалоб, анамнеза заболевания и данных специальных методов исследования. При этом большое значение имеет полноценное своевременное рентгенологическое исследование.

С помощью современных клинко-рентгенологических методов исследования в подавляющем большинстве случаев можно правильно определить у детей характер медиастинальных опухолей и кист и локализацию их по отношению к органам средостения. Гистоморфологический вид этих патологических образований нередко определяется только на операционном столе.

Лечение. При современном развитии грудной хирургии и анестезиологии у детей необходимо придерживаться наиболее раннего и радикального удаления опухолей и кист средостения независимо от возраста ребенка. Операция показана, как только установлен диагноз. При сдавлении органов средостения операция должна производиться по жизненным показаниям (Э. А. Степанов, 1961).

Предоперационная подготовка проводится по общепринятым правилам. Она направлена на улучшение их общего состояния, повышение тонуса сердечно-сосудистой системы, профилактику легочных осложнений и развития инфекции в послеоперационной ране. Характер





подготовки зависит от возраста ребенка, вида и размера опухоли или кисты и патоморфологической их характеристики.

Необходимо учитывать, что при злокачественных опухолях и доброкачественных образованиях больших размеров у детей наблюдаются признаки легочной и сердечно-сосудистой недостаточности. Наилучшим видом обезболивания является эндотрахеальный наркоз с использованием мышечных релаксантов и управляемого дыхания.

**Техника операции.** Хирургический доступ к средостению зависит от локализации патологического образования и его размеров. Наиболее часто прибегают к передне-боковому или задне-боковому межреберному

разрезу, реже — к чрезгрудному. Удаление опухолей и кист средостения в связи с различной их локализацией и неодинаковым характером не является типичной операцией, технические приемы определяются их величиной, видом, степенью сращения с органами и т. д. При опухолях больших размеров (неврогенные и сосудистые) рекомендуется «кускование» с помощью электроножа (Э. А. Степанов). В случае тесного сращения с сосудами и другими важными органами возможно оставление капсулы опухоли и удаление лишь слизистой кисты по Б. В. Петровскому.

Послеоперационное лучевое лечение и химиотерапия назначаются при диагностировании злокачественной опухоли. Если же у детей до 2 лет обнаружена нейробластома или ганглионейробластома незлокачественного характера, указанная терапия не проводится, так как у детей этой возрастной группы рецидива или метастазирования не отмечается.

**Прогноз.** Благоприятный прогноз при удалении зрелых опухолей и кист средостения. При незрелых неврoгенных опухолях генерализация процесса отмечается у 73 оперированных детей, а при опухолях вилочковой железы — у всех детей независимо от возраста.

## ДИАФРАГМА

### ДИАФРАГМАЛЬНЫЕ ГРЫЖИ

Диафрагмальной грыжей называют перемещение органов брюшной полости в грудную через естественные или патологические отверстия в диафрагме, а также путем выпячивания ее истонченного участка. Редко органы грудной полости ретроградно перемещаются в брюшную полость. В зависимости от размеров и локализации грыжевых ворот, количества и величины смещенных органов возникает нарушение функций дыхательной, пищеварительной и сердечно-сосудистой систем. Все это может быть компенсировано и не выявляться длительное время, но чаще вскоре после рождения развивается декомпенсация с характерными клиническими проявлениями, обуславливающая отставание ребенка в физическом развитии или возникновение тяжелых осложнений.

У детей диафрагмальные грыжи чаще всего бывают врожденными. Приобретенные (травматические) грыжи встречаются редко.

Врожденная диафрагмальная грыжа наблюдается у 1 ребенка на 1700—2500 родившихся (В. П. Умно, 1935; М. М. Баюс, 1959; Г. А. Баиров, 1963). По данным И. В. Давыдовского, на вскрытии больных, умерших от врожденных пороков развития, диафрагмальную грыжу обнаруживают в 12% случаев.

В возникновении диафрагмальных грыж имеют значение расстройство, наступающее в эмбриональном периоде. Первые признаки диафрагмы появляются у эмбриона 3 нед на уровне III—V шейных сегментов в виде циркулярно расположенных скоплений мезенхимальных клеток. В течение 3—4-й недели клетки усиленно растут в переднем отделе, образуя поперечную перегородку; на 6-й неделе появляются парные скопления мезенхимальных клеток в задних и боковых отделах (столбы Ускова). Парные столбы постепенно продвигаются навстречу поперечной перегородке и срастаются с ней, образуя грудно-брюшную преграду. Щель между ними образует плевро-перитонеальный канал; кроме того, в этот период с обеих сторон от опускающегося желудка возникают два слепых кармана, или воздушно-кишечных углубления, подвергающихся в дальнейшем облитерации.

51 Развивающаяся диафрагма вначале представляет собой соединительнотканную пластинку, куда позднее, между II и IV мес, врастают мышцы. Одновременно диафрагма опускается книзу до нормального положения, которое она занимает к концу III мес внутриутробной жизни.

В случае недоразвития столбов Ускова, задержки дифференцирующ мышц диафрагмы, зарастания воздушно-кишечных углублений и возникают различные виды диафрагмальных грыж.

При нарушении нормального развития диафрагмы в период, когда не произошло полного разобщения грудной и брюшной полостей первичной диафрагмой, образуются различные по форме и величине (вплоть до полного отгоутспвия диафрагмы) дефекты грудно-брюшной преграды, чаще в се-

го в задне-боковом отделе (щель Богдалека). Грудная и брюшная полости свободно сообщаются между собой, и в дальнейшем органы могут переместиться из брюшной полости в грудную, реже обратно. Возникает порок развития, носящий название ложной диафрагмальной грыжи.

При нарушении развития грудно-брюшной преграды в период, когда обе полости разделены плевро-перитонеальными складками, но укрепление их мышечными и сухожильными волокнами еще не произошло, наступает выпячивание истонченной части диафрагмы в грудную полость. Этому способствует нарастающее у ребенка внутрибрюшное давление. Органы брюшной полости смещаются в грудную, растягивая истонченную часть диафрагмы и образуя грыжевой мешок. Такое состояние носит название истинной диафрагмальной грыжи.

При задержке темпов опускания желудка облитерация воздушно-кишечных карманов может не наступить, и они представляют собой врожденно сформированный грыжевой мешок. В этих случаях обычно отмечается недоразвитие мышц в окружности пищеводного отверстия диафрагмы, которое остается расширенным. Создаются условия для перемещения опустившегося желудка в предуготовленный грыжевой мешок и возникает грыжа пищеводного отверстия диафрагмы.

Классификация. Общепринятое клиницистами деление грыж вообще на врожденные и приобретенные, истинные и ложные, неосложненные и осложненные, вправимые и невправимые распространяется и на диафрагмальные грыжи. Кроме того, получили широкое признание классификации, основанные на локализации грыжевых ворот. Так, Gross (1967) различает задне-латеральные (правосторонние и левосторонние) грыжи, грыжи пищеводного отверстия и ретроперitoneальные. В отечественной литературе врожденные диафрагмальные грыжи принято делить на три основные группы: 1) грыжи собственно диафрагмы; 2) грыжи пищеводного отверстия диафрагмы; 3) грыжи переднего отдела диафрагмы (М. М. Басе, 1959; С. Я. Дшкаджи, 1960; Г. А. Баиров, 1963; А. И. Птицын, 1964, и др.). Наиболее детализированная классификация приведена С. Я. Долецким.

Согласно данным литературы и нашим собственным наблюдениям, более чем в половине случаев наблюдаются грыжи собственно диафрагмы; второе место по частоте занимают эзофагеальные грыжи, третье — грыжи переднего отдела диафрагмы.

Клинические проявления порока развития, а также диагностические, тактические и оперативно-технические задачи меняются в зависимости от возраста ребенка, вида и формы грыжи. Поэтому целесообразно рассматривать различные виды диафрагмальных грыж отдельно.

### Грыжи собственно диафрагмы

Грыжи собственно диафрагмы бывают истинными и ложными. Наиболее часто (до  $\frac{2}{3}$ — $\frac{3}{4}$  наблюдений) встречаются ложные грыжи. Здесь уместно заметить, что традиционное понятие «грыжа», включающее грыжевой мешок, грыжевое содержимое и грыжевые ворота, в отношении диафрагмальной грыжи пересмотрено, и отдельные составные части грыжи как обязательные ее компоненты в понятие грыжи не включаются. Так, при ложных грыжах отсутствует грыжевой мешок, а при истинных часто понятие грыжевых ворот является вещью условным (С. Я. Долец-Кий).'

Левосторонняя локализация грыж собственно диафрагмы преобладает над правосторонней. У мальчиков этот порок развития наблюдается несколько чаще, чем у девочек (рис. 173).

Ложная грыжа имеет в своей основе врожденный дефект диафрагмы, через который органы брюшной полости перемещаются в грудную. В подавляющем большинстве случаев наблюдается задний щелевидный дефект (щель Богдалека), находящийся в пояснично-реберном отделе.

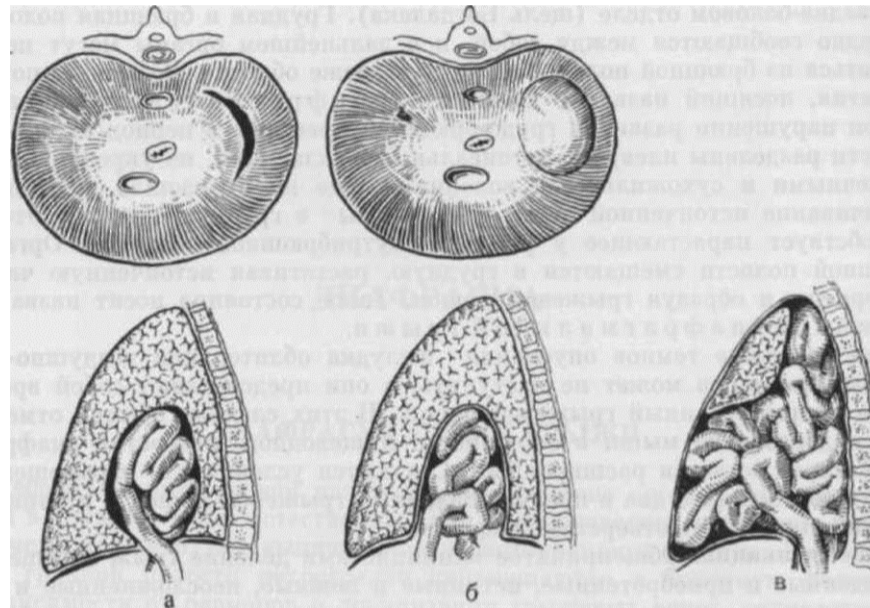


Рис. 173. Схема грыж собственно диафрагмы, а — ложная грыжа; б — истинная грыжа; в — переходная форма

Иногда щель располагается пристеночно и париетальная брюшина, образуя небольшой изгиб над почкой, переходит в париетальную плевру, но чаще щель отдалена от грудной стешки тонким путаном мышечных волокон.

Возможны и другие анатомические варианты ложной грыжи. Например, встречается значительный дефект купола диафрагмы (шгевро-перитонеальный канал), имеющий овальную или треугольную форму и расположенный в боковом или центральном отделе. Крайним выражением этого порока развития является отсутствие одного купола диафрагмы (аплазия).

Истинная грыжа образуется вследствие выпячивания в сторону плевральной полости недоразвитого участка диафрагмы под влиянием внутри-брюшного давления. Выпячивание может локализоваться в любом отделе купола и варьировать в своих размерах от небольшого ограниченного участка до значительного, занимающего до 80—90% поверхности диафрагмы. Полное выпячивание купола (релаксация) также условно относят к истинным диафрагмальным грыжам.

**Переходная форма** представляет собой своеобразный анатомический вариант диафрагмальной грыжи, по форме и локализации дефекта ЕПЦОМИ-нающий ложную грыжу (щель Богдалека), но по существу стоящий ближе к истинным грыжам, так как имеется грыжевой мешок. Последний сильно растянут и истончен, плотно прилегает к плевре и повторяет контуры плевральной полости. Мешок прикрывает легкое, и при операции может создаться ложное впечатление врожденного отсутствия легкого.

**Клиника и диагностика.** Симптомы диафрагмальной грыжи непосредственно связаны с механизмом перемещения органов брюшной полости в грудную. В тех случаях, когда в грудную полость перемещается значительная часть кишечных петель, возникают признаки дыхательных расстройств и нарушения сердечно-сосудистой деятельности, обусловленные метеоризмом. Смещение полых органов в плевральную полость может произойти до рождения ребенка. В первые часы жизни кишечные петли и желудок заполняются газом, резко увели-

чивается их объем; происходит сдавление легких и смещение органов средостения. Ранним и наиболее характерным симптомом в таких случаях является приступ асфиксии, цианоза, который обычно связан с приемом пищи или плачем. Одновременно нередко отмечаются кашель и одышка. Явления асфиксии несколько уменьшаются, когда ребенку придают вертикальное положение с некоторым наклоном в сторону грыжи: при этом уменьшается сдавление органов грудной полости.

В части случаев на передний план выступают нарушения сердечно-сосудистой деятельности: сердцебиения, боли за грудиной и др. Приступ дыхательных или сердечно-сосудистых расстройств может продолжаться более или менее длительное время. При этом периодически может возникать рвота, ребенок теряет аппетит, становится вялым.

Объективное исследование больного выявляет весьма характерные данные, особенно во время приступа. Так, часто заметно участие вспомогательных дыхательных мышц, западают грудина и ложные ребра, а при вдохе воронкообразно втягивается эпигастральная область. У грудных детей можно отметить западение живота — так называемый ладьевидный живот. На стороне грыжи (обычно слева) дыхание ослаблено или даже не прослушивается, а на противоположной стороне оно ослаблено в меньшей степени. Над соответствующей половиной грудной клетки выявляются участки тимпанита, чередующиеся с притуплением перкуторного звука. Нередко удается прослушать звуки кишечной перистальтики над грудной клеткой. Сердце обычно смещено в здоровую сторону. При этом характерен симптом передвижения сердца (Peter, Rokony, 1933): при рождении ребенка тоны сердца прослушиваются в нормальном месте, но затем сравнительно быстро, в течение нескольких часов, смещаются в противоположную от грыжи сторону за срединную и даже сосковую линию. Со временем у ряда больных детей выявляются общие расстройства, проявляющиеся отставанием в физическом развитии, гипотрофией и др.

Клиника. Проявления диафрагмальных грыж весьма вариабельны. Сроки возникновения симптомов, степень их выраженности и общая картина в целом зависят от формы грыжи, ее размеров, времени перемещения органов, компенсаторных возможностей организма ребенка. Схематически грыжи собственно диафрагмы по своему клиническому течению можно подразделить на декомпенсированные, субкомпенсированные и компенсированные.

Декомпенсированное течение характерно главным образом для ложных грыж, но иногда оно может наблюдаться и при истинных грыжах со значительным выпячиванием купола диафрагмы. Заболевание в таких случаях проявляется в первые дни после рождения ребенка и протекает с ярко выраженной симптоматикой. Ухудшение общего состояния ребенка прогрессирует, он плохо берет грудь или отказывается от нее, дыхательные и сердечно-сосудистые расстройства нарастают, часто присоединяется пневмония. Если ребенку не оказывается своевременная помощь, он умирает. Катастрофически быстро нарушения функций органов дыхания и кровообращения нарастают при аплазии диафрагмы. Дети с этим пороком умирают в первые минуты и часы жизни, ибо дыхательный акт у них практически невозможен.

Преобладание декомпенсированного течения при ложной диафрагмальной грыже находит объяснение с точки зрения как количества перемещенных органов, так и состояния грыжевых ворот. В «жестких» грыжевых воротах происходит перегиб внутренних органов, их травматизация, поэтому симптоматология в таких случаях более яркая, нарушения функции выражены резко. «Жесткие» грыжевые ворота чаще обуславливают наиболее грозное осложнение грыжи — ее ущемление.

Ущемление грыжи собственно диафрагмы может произойти как в период новорожденности, так и в более позднем возрасте. Возникновение данного осложнения характеризуется остро наступающими

явлениями непроходимости желудочно-кишечного тракта в сочетании с дыхательной недостаточностью. Первым признаком ущемления бывает приступ схваткообразных болей различной интенсивности и длительности. Обычно схватки продолжительностью 1—2 мин повторяются каждые 10—15 мин. В это время окружающие замечают резкое беспокойство новорожденных и грудных детей, они кричат, часто меняют положение, а более старшие дети указывают на боль в области груди или верхних отделов живота. Во всех случаях во время приступа наблюдается многократная рвота, а затем задержка стула и газов. Параллельно отмечаются одышка, цианоз, учащение пульса.

Грудная клетка на стороне ущемления несколько отстаёт в движениях. Перкуторно и аускультативно определяют смещение органов средостения в сторону, противоположную грыже, а также ослабление или отсутствие дыхания на пораженной стороне. Нередко в грудной полости прослушиваются звонкие шумы кишечной перистальтики. Живот слегка вздут и нерезко болезнен в эпигастральной области.

Менее характерная картина наблюдается при ущемлении паренхиматозных органов, в частности селезенки. На первый план выступают приступы возбуждения и судорог, сопровождающиеся легким цианозом и рвотой (Г. А. Баиров, 1968).

Субкомпенсированное течение наблюдается чаще при ложных грыжах, реже при истинных. При данном клиническом варианте первые признаки заболевания возникают в грудном возрасте, но в дальнейшем дети постепенно приспосабливаются к пороку развития и симптомы становятся менее яркими. В случаях ложной грыжи это возможно благодаря такому дефекту диафрагмы, когда смещенные органы опускаются из грудной полости в брюшную (частично или полностью вправимые грыжи), а при истинной грыже — вследствие ограниченного перемещения органов. Однако общее состояние ребенка таково, что в любой момент может наступить декомпенсация сниженных функций организма.

При субкомпенсированном течении грыжи собственно диафрагмы обычно отмечается периодически возникающее беспокойство, связанное с приемом пищи, а также рвота. Последняя чаще возникает после обильного приема пищи. Приступы болей редкие и несильные, обычно болезненность локализуется в эпигастральной области. Одышка и цианоз появляются при физическом напряжении (бег, подвижные игры); иногда дыхательные расстройства усиливаются при лежании на определенном боку (на стороне грыжи). Часто повторяется пневмония. Отмечается отставание в физическом развитии.

В период усиления жалоб при физикальном исследовании можно уловить отклонения, обычные для диафрагмальной грыжи: неравномерный перкуторный звук, ослабление дыхания, шумы кишечной перистальтики на стороне поражения. Во время осмотра ребенка выявляют западение живота, деформацию грудной клетки. При левосторонней грыже иногда удается отметить признак отсутствия селезенки в брюшной полости (селезенка смещается в грудную полость).

Компенсированное течение чаще характерно для истинной грыжи, редко — для ложной. Клинические проявления, как правило, отсутствуют, и чаще всего такие грыжи обнаруживают случайно во время профилактического рентгенологического исследования. При тщательном сборе анамнеза можно отметить непостоянные жалобы на болевые ощущения, некоторую тяжесть в груди после еды или подвижных игр, оставшиеся родителями незамеченными и трактованными по-разному. Подобное течение отмечается не только при истинных грыжах с ограниченным выпячиванием купола диафрагмы, но и при полном выпячивании (релаксация). Однако это состояние не является стабильным. Как показали наблюдения Б. В. Петровского, после более или менее длительного периода благополучия больные чаще начинают жаловаться на боли, тош-

ноту, чувство дискомфорта, что связано с прогрессирующим повышением уровня диафрагмы.

Диагноз. Диафрагмальная грыжа устанавливается по совокупности клинических и рентгенологических признаков.

Рентгенологическое исследование имеет решающее значение для уточнения диагноза. Его производят в неотложном или плановом порядке. Экстренное исследование показано при декомпенсированном течении заболевания, особенно если подозревается ущемление грыжи; во всех остальных случаях рентгенологическое исследование включает в общий план обследования больного. Производят обзорное просвечивание грудной клетки или же контрастное исследование желудочно-кишечного тракта.

Обследование начинают с многоосевого просвечивания грудной клетки и брюшной полости. Наиболее характерны следующие рентгенологические признаки диафрагмальной грыжи: а) наличие в легочном поле ячеистых полостей

неравномерной величины соответственно заполнению газом кишечника, причем при исследовании ребенка в первые часы после рождения полости сравнительно мелкие, но чем старше ребенок, тем количество полостей увеличивается и они становятся крупнее (рис. 174); б) смещение границ сердца в противоположную сторону (чаще вправо), причем степень выраженности данного признака бывает разной в зависимости от характера клинического течения заболевания: смещение незначительное при компенсированном и субкомпенсированном течении, резкое — при декомпенсированном. Иногда при смещении желудка в грудную полость видна воздушная полость больших размеров, имеющая грушевидную форму. При ущемлении грыжи и обусловленных ею явлениях кишечной непроходимости обнаруживают несколько крупных горизонтальных уровней жидкости с газовыми пузырями над ними.

Много осевое просвечивание гаод рентгеновским экраном иногда позволяет дифференцировать ложную грыжу от истинной. Для последней характерно нарушение конфигурации диафрагмы, наличие двух зон ее: истонченной и неизменной мышечной.

Релавдсированная диафрагма выглядит как правильная дугообразная линия, располагающаяся от средостения до боковой грудной стенки и от передней до задней грудной стенки. Купол может быть неподвижным или же Двигается парадоксально.

При наличии опыта в обследовании детей с диафрагмальными грыжами диагноз с большой долей вероятности может быть поставлен на основании обзорного просвечивания или обзорной рентгенограммы. Однако для установления точного диагноза и особенно для более точной топической диагностики безусловно показано контрастное исследование желудочно-кишечного тракта. Исключение допустимо у новорожденных с признаками ущемления грыжи, которым дополнительное исследование может причинить вред.

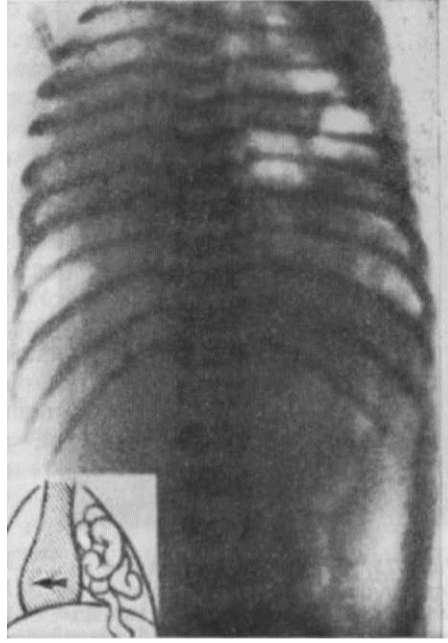


Рис. 174. Левосторонняя ложная диафрагмальная грыжа. В левой плевральной полости яды кишечные петли, заполненные газом. Средостение смещено влево.



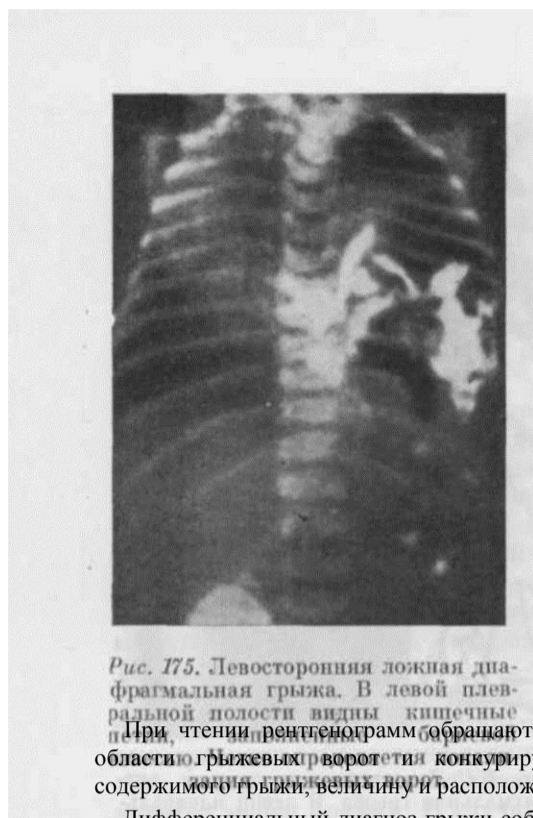

Рис. 175. Левосторонняя ложная диафрагмальная грыжа. В левой плевральной полости видны кишечные

петли. При чтении рентгенограмм обращают внимание на кишечную петлю, прилегающую к области грыжевых ворот, конкурирующую с ними, что позволяет уточнить характер содержимого грыжи, величину и расположение грыжевых ворот (рис. 175).

Дифференциальный диагноз грыжи собственно диафрагмы проводят с рядом заболеваний и патологических состояний, которые на определенном этапе, особенно в первоначальном проявлении, имеют сходные с различными видами диафрагмальных грыж клинические симптомы, а иногда и рентгенологические признаки. Чаще всего необходимость дифференциального диагноза **возникает** у новорожденных и детей раннего грудного возраста.

Врожденные пороки сердца, проявляющиеся цианозом и общей слабостью, иногда дают повод заподозрить диафрагмальную грыжу. Однако отсутствие характерных изменений со стороны органов дыхания, а также данные рентгенологического исследования в совокупности с общеклиническими и специальными методами исследования помогают установить диагноз.

Родовая травма нередко клинически протекает с выраженным цианозом, одышкой, рвотой и напоминает картину некомпенсированного или субкомпенсированного течения диафрагмальной грыжи. Диагностика затрудняется в связи с тем, что иногда рентгенологически обнаруживают высокое стояние диафрагмы (ее парез), возникшее вследствие родовой **травмы**, что ошибочно может трактоваться как врожденная релаксация. В таких случаях, если нет нарастающих симптомов асфиксии, проводят динамическое наблюдение и консервативное симптоматическое лечение (возвышенное положение, кислородотерапия, введение препаратов, регулирующих сердечную деятельность, и др.). При парезе диафрагмы клинические симптомы постепенно исчезают и параллельно на протяжении нескольких недель или месяцев жизни купол опускается в нормальную позицию. Однако нарастание симптомов асфиксии при стойких рентгенологических данных позволяет решать вопрос в пользу врожденной релаксации диафрагмы с декомпенсированным или субкомпенсированным течением.

Контрастное вещество (йодолипол, жидкий **барий**) вводят через рот или прямую кишку. Грудным детям обычно через зонд вводят в желудок 30—50 мл жидкого сернокислого бария и делают серию снимков, на которых видно прохождение контрастного вещества по тонкой кишке, смещенной в полость грудной клетки. У детей с субкомпенсированным и компенсированным течением диафрагмальной грыжи, особенно **лозиной**, рентгенологическая картина бывает непостоянной в связи с ограниченным перемещением петель тонкой кишки и обратным их перемещением в брюшную полость. В таких случаях в грудную полость обычно перемещается толстая (поперечная ободочная, сигмовидная) кишка, которая хорошо и быстро выявляется при ее заполнении контрастным веществом путем клизмы. Поэтому контрастному исследованию толстой кишки с бариевой клизмой следует отдать предпочтение. Исследование проводят в положении ребенка на спине с приподнятым тазом.

Острая лобарная эмфизема и врожденная киста легкого обычно проявляются с первых дней жизни ребенка, выражаясь в различной степени дыхательной недостаточности. Как и при диафрагмальной грыже, рентгенологическое исследование показывает резкое смещение границ сердца. Физикальные данные мало помогают дифференциальному диагнозу, поэтому решающее значение имеет рентгенологическое исследование.

Тщательное изучение рентгенограмм показывает, что при лобарной эмфиземе определяется диффузное просветление легочного поля, обеднение легочного рисунка. Вздутое легкое иногда пролабирует на противоположную сторону. Главное же в том, что отсутствует характерная ячеистая структура легочного поля на стороне поражения, соответствующая газовым пузырям кишечных петель при диафрагмальной грыже. То же относится и к кистам легкого, которые рентгенологически проявляются отдельной крупной полостью. Кроме того, против диафрагмальной грыжи свидетельствует видимый **замкнутый** контур диафрагмы, наличие нормального желудочного пузыря и обычного количества кишечных петель в брюшной полости.

В сомнительных случаях прибегают к контрастному исследованию пищеварительного тракта, которое помогает поставить окончательный диагноз.

Ателектаз и агенезия легкого у детей раннего грудного возраста также могут служить причиной диагностических ошибок. Ателектаз может быть врожденным и приобретенным. В первом случае он, как и агенезия, проявляется симптомами дыхательной недостаточности сразу после рождения, клинически напоминая декомпенсированное течение диафрагмальной грыжи. Трудности диагностики усугубляются сходством физикальных данных: ослабление или отсутствие дыхания на стороне поражения, изменение перкуторного звука. Однако рентгенологическая картина имеет существенные отличия. При ателектазе выявляют характерную тень его, при агенезии — гомогенное затемнение одного легочного поля, а главное, в обоих случаях смещение органов средостения в сторону затемнения, а не в противоположную, как при диафрагмальной грыже. При этом можно отметить сужение межреберных промежутков, что также свидетельствует против грыжи. Для окончательного установления диагноза в ряде случаев прибегают к контрастному исследованию желудочно-кишечного тракта, а также к бронхоскопии и бронхографии. Последняя особенно важна для диагностики агенезии, позволяет установить наличие только одного нормально развитого бронха и высокую ампутацию другого.

Плеврит и пневмоторакс редко принимают за диафрагмальную грыжу, однако довольно типичной является ошибка противоположного свойства, когда диафрагмальную грыжу ошибочно трактуют как гнойный плеврит. Последний у детей всех возрастных групп встречается значительно чаще, чем диафрагмальная грыжа, поэтому педиатрам он известен лучше и о нем думают в первую очередь. Направлению мысли врача в неправильное русло способствует и то обстоятельство, что плеврит, возникший на фоне **стафилококковой** пневмонии, бывает многокамерным, имеет изменчивую рентгенологическую картину, которую не всегда просто дифференцировать от диафрагмальной грыжи при беглом осмотре ребенка.

Оценивая клинические симптомы, важно помнить, что при диафрагмальной грыже температура не достигает высоких цифр, отсутствуют явления интоксикации, изменения со стороны крови, которые характерны для гнойных заболеваний легких и плевры. С целью уточнения диагноза проводят многоосевое просвечивание грудной клетки и контрастное исследование пищеварительного тракта, которое позволяет точно установить диагноз. Однако, несмотря на ясную, казалось бы, дифференциальную диагностику, нередки случаи, когда врачи выполняют с диагностической целью плевральную пункцию. По понятным причинам она до того,

как диагноз диафрагмальной грыжи окончательно не отвергнут, категорически противопоказана. Имеются сообщения о летальных исходах, обусловленных проколом кишки, находящейся в плевральной полости (Ba-lazs, Kovacs, Szekely, 1961, и др.).

Новообразования печени, легкого, средостения приходится дифференцировать с диафрагмальной грыжей у детей более старшего возраста. Заболевание чаще всего протекает бессимптомно (ограниченное выпячивание купола диафрагмы) и обнаруживается случайно на рентгенограмме, сделанной по другому поводу. При правосторонней локализации выпячивания его дифференцируют с эхинококком легкого или печени, а также с дермоидной и перикардиальной кистами.

Если в процессе диагностики на основании данных общепринятых методов исследования возникают сомнения, целесообразно прибегнуть к наложению пневмоперитонеума, при котором отчетливо контурируется купол диафрагмы.

Лечение. Тактика хирурга при грыжах собственно диафрагмы определяется тяжестью клинического течения заболевания и характером грыжи. При декомпенсированном течении у новорожденных и детей более старшего возраста, особенно если имеются признаки ущемления, показано экстренное или неотложное оперативное вмешательство. Запоздалые действия хирурга в таких случаях могут повлечь за собой последующие тяжелые осложнения и даже смерть ребенка вследствие нарастающей асфиксии или острой непроходимости желудочно-кишечного тракта.

В случаях субкомпенсированного и компенсированного течения оснований для неотложного вмешательства обычно не возникает. Ложные грыжи (а также истинные при наличии жалоб) оперируют в плановом порядке вслед за установлением диагноза. При бессимптомно протекающих истинных грыжах (умеренно выраженная релаксация, грыжа с ограниченной зоной выпячивания) тактика менее активная: за ребенком устанавливают динамическое наблюдение, и лишь в случае появления жалоб или нарушений дыхания и сердечно-сосудистой деятельности ставят относительные показания к хирургическому вмешательству.

Предоперационная подготовка при неотложных вмешательствах кратковременная. Новорожденного ребенка помещают в ку-вез, где создают оптимальный кислородный и температурный режим, необходимую влажность. Если имеется выраженная гипоксия и явления асфиксии нарастают, необходимо интубировать ребенка и приступить к проведению управляемого дыхания; хирург в это время готовится к операции. Одновременно накладывают систему для внутривенного капельного введения жидкости. Целесообразно перед операцией поставить очистительную клизму.

Следует помнить, что при подозрении на осложнение диафрагмальной грыжи искусственное дыхание противопоказано, так как оно резко ухудшает состояние больного: усиливается присасывание брюшных органов в грудную полость, что усугубляет сдавление легких и смещение средостения. Ребенку стараются придать полусидячее положение с наклоном в сторону грыжи.

При плановых операциях срок и объем подготовки зависят от общего состояния ребенка. Наряду с общеклиническим обследованием проводят общеукрепляющее лечение для борьбы с анемией, изменениями в легких, гипотрофией. С этой целью назначают внутривенные переливания крови, плазмы, витаминов, высококалорийную диету, физиотерапевтические процедуры, ЛФК, оксигенотерапию, а иногда (при выраженной пневмонии) и ангулбиотгати В вредней! на подготовку уходит от 10 до 30 и более дней.

Хирургическое вмешательство осуществляют под общей анестезией. Во всех случаях предпочтительнее эндотрахеальный наркоз с применением мышечных релаксантов деполяризующего типа действия.

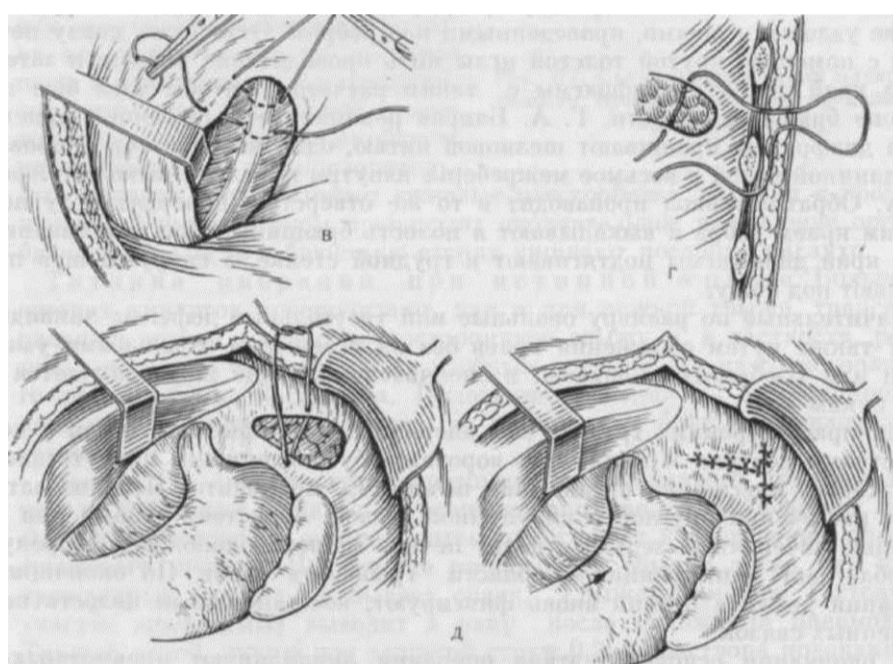
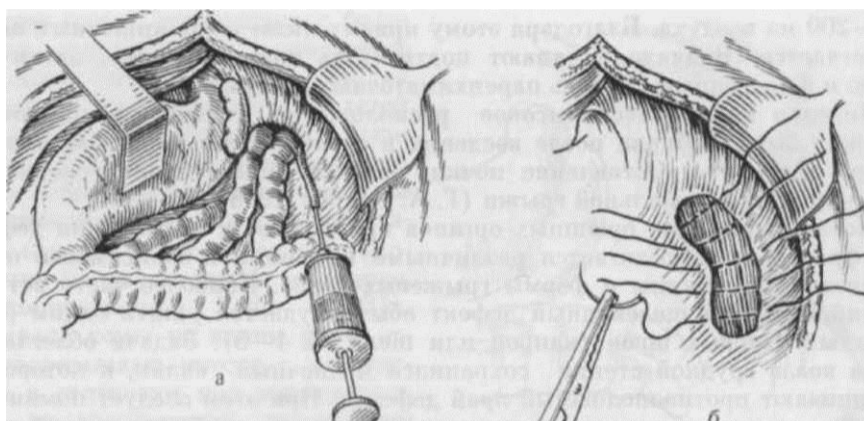


Рис. 176. Иллюстрации пластики диафрагмы при ложной грыже.

а — введение воздуха в плевральную полость в целях облегчения низведения кишечных петель; б — ушивание дефекта узловыми швами при наличии пристеночного мышечного палика; в — внутренний шов диафрагмы к ребру; г — шов по Г. А. Байрову; д — операция в значительном треугольном или овальном дефекте: наложение первого фиксирующего шва и окончательный вид ушитого дефекта.

Техника операции при ложной грыже. Общепринято мнение, что при грыже собственно диафрагмы наиболее удобно и рационально применять трансабдоминальный доступ. Положение ребенка во время операции на спине. Производят широкую срединную лапаротомию от мечевидного отростка до лонного сочленения. Выясняют особенности расположения органов, уточняют локализацию грыжевых ворот, содержимое грыжи, а затем начинают осторожно низводить перемещенные органы в брюшную полость.

Тракция кишки в первый момент может быть затруднена, поэтому прибегают к наложению пневмоторакса: через толстый металлический или резиновый катетер, проведенный в грудную полость через дефект диафрагмы рядом с кишечными петлями (рис. 176), шприцем Жане вводят

50—200 мл воздуха. Благодаря этому приему низведение кишечных петель облегчается. Вначале начинают подтягивать тонкую кишку, затем толстую и в последнюю очередь паренхиматозные органы.

Нередко наблюдается высокое расположение левой почки, которая должна быть опущена после введения в околопочечное пространство раствора новокаина. Оставление почки неопущенной создает условия для рецидива диафрагмальной грыжи (Г. А. Баиров, 1968).

После низведения брюшных органов приступают к ликвидации дефекта диафрагмы, что достигается различными приемами в зависимости от локализации, величины и формы грыжевых ворот. Наиболее часто встречающийся задний щелевидный дефект обычно удается ушить одним рядом толстых узловых швов (капрон или шелк № 4—5). Задача облегчается, если возле грудной стенки сохранился мышечный валик, к которому и подшивают противоположный край дефекта. **Прах** этом следует помнить об одной опасности; иногда за мышечный валик принимают верхний полюс почки и к нему подшивают край дефекта. В тех случаях, когда пристеночный мышечный валик отсутствует, край дефекта фиксируют к грудной стенке узловыми швами, проведенными над ребром. Оттесняют книзу почку и с помощью крутой толстой иглы нить проводят над ребром, а затем через край дефекта диафрагмы с таким расчетом, чтобы узел был на стороне брюшной полости. Г. А. Баиров рекомендует следующий прием. Край диафрагмы прошивают шелковой нитью, один конец которой проводят длинной иглой в восьмое межреберье изнутри наружу с выколом через кожу. Обратный вкол производят в то же отверстие, проводят иглу под другим краем ребра и выкалывают в полость брюшины. При завязывании узла край диафрагмы подтягивают к грудной стенке, а снаружи шов погружают под кожу.

Значительные по размеру овальные или треугольные дефекты ликвидируют также путем сближения краев без их освежения отдельными узловыми или П-образными швами; в окончательном виде шов получается в виде буквы Т.

При правосторонних грыжах ход операции затрудняется в связи с неудобствами доступа к грыжевым воротам, обусловленными присутствием здесь такого массивного органа, как печень. Ее приходится мобилизовать путем рассечения круглой и полукруглой связок. Ассистент руками или с помощью печеночных зеркал отводит печень в противоположную сторону, что облегчает манипуляции в области грыжевых ворот. По окончании ушивания дефекта печень вновь фиксируют, восстанавливая целостность пересеченных связок.

По окончании основного этапа операции ликвидируют пневмоторакс. Воздух из плевральной полости отсасывают шприцем путем плевральной пункции, одновременно расправляя легкое наркозным аппаратом. Опыт, однако, показывает, что упомянутый прием целесообразно применять только у новорожденных. У детей более старшего возраста полное отсасывание воздуха из плевральной полости и одномоментное расправление длительно ателектазированного легкого представляют большую опасность, поскольку остро возникшая эмфизема, как правило, осложняется пневмонией. Возможен также разрыв легочной ткани. Поэтому более правильно и физиологично рассчитывать на постепенное самостоятельное расправление легкого, что достигается путем дренирования плевральной полости по типу сифонного дренажа. Его накладывают на Бюлау или же в другом, более подходящем к ситуации варианте: при ушивании дефекта между швами оставляют длинную резиновую трубку; один конец ее входит в плевральную полость, а другой (длинный) выводят наружу через дополнительный прокол брюшной стенки (рис. 177). Дренаж функционирует в течение 3—4 сут.

Брюшную полость, как правило, ушивают наглухо. Однако при низведении значительных по объему органов из грудной полости в брюшную

хирург может встретиться с большими трудностями зашивания брюшной стенки. Это чаще наблюдается у новорожденных и детей младшего грудного возраста, у которых брюшная полость отзывается недостаточных размеров и не вмещает низведенные органы. В таких случаях целесообразно оуютано-витья на двухэтапной методике, рекомендованной Ladd (1934). Вначале кожу по краям раны от-преаровывают -вместе с клетчаткой и стягивают над низведенными внутренностями отдельными узловыми швами. Через неделю или позже происходит определенная адаптация организма, и ребенку не грозит опасность развития шока и повышенного внутрибрюш-НОиго давления (последнее, кроме отрицательного действия гна область

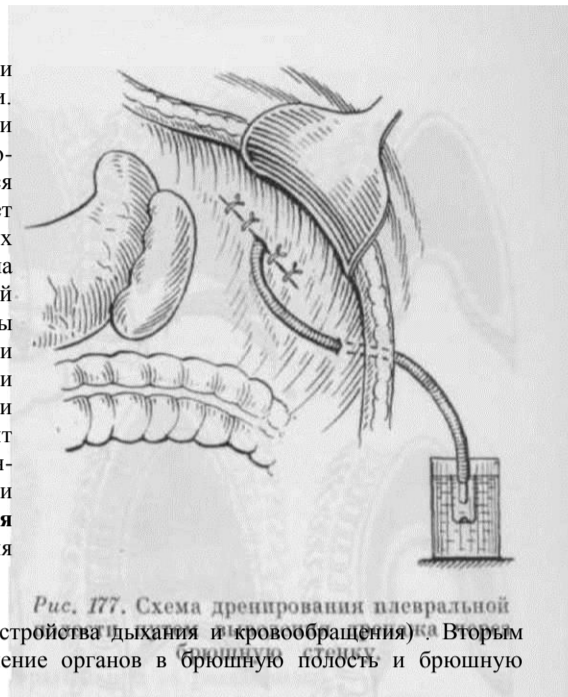


Рис. 177. Схема дренирования плевральной

ПВСВ диафрагмы и шлицеваритель- вый аппарат, обугавстивает тяжелые расстройства дыхания и кровообращения). Вторым этапом производят окончательное вправление органов в брюшную полость и брюшную стенку ушивают послойно наглухо.

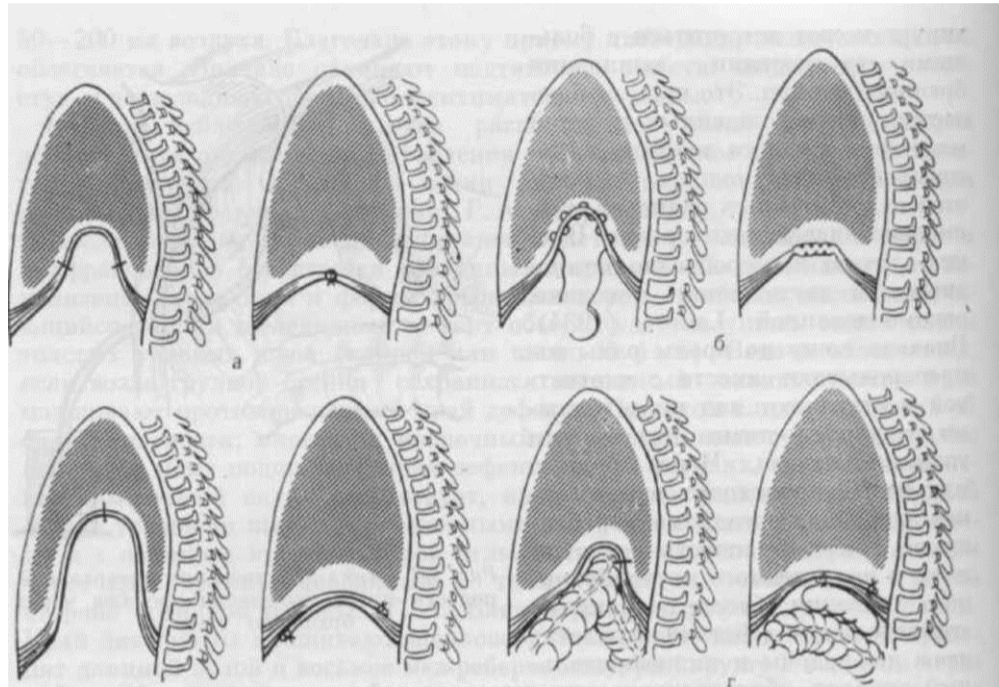
Техника операции при истинной грыже. Большинство детских хирургов предпочитают, как и при ложной грыже, трансабдоминальный доступ, однако правостороннюю грыжу и, в частности, релаксацию некоторые считают более удобным оперировать из трашсторакальтно-го (передне-бокового доступа. Положение ребенка на оигераниошном столе в первом случае на сатине, во втором — на боку, противоположном грыже.

Производят срединную лапаротомшо от мечевидного отрФстка до пушка или чуть ниже. Тщательно ревизуют верхние этажи брюшной полости, выясняя топографию органов, затем приступают к низведению органов из грыжевого мешка. Низведение происходит обычно легко, так как при врожденгых грыжах не бывает спаек. Грыжевой мешок (истонченный участок диафрагмы) выводят в рану после наложения пневмоторакса. Толстой иглой, лучше под защитой струи 0,25% раствора новокаина, прокальвают купол диафрагмы и вводят воздух, который поджимает легкое, оттесняет книзу диафрагму и, таким образом, облегчает выведение грыжевого метка.

Основной задачей хирурга является придание диафрагме правильного дугообразного контура, чем достигается ее нормальное функционирование. Техническое выполнение поставленной задачи связано в основном с величиной истонченного участка.

При ограниченном, центрально расположенном выпячивании, когда площадь его не превышает  $7\frac{3}{4}$  всей поверхности купола и края диафраг-мальной мышцы сближаются без натяжения, грыжевой мешок полностью иссекают и края возникшего дефекта сшивают одним или двумя рядами узловых шелковых или капроновых швов № 3—4 (рис. 178).

В определенных ситуациях с целью ускорить вмешательство (например, у новорожденных и Ослабленный: детей) допустим упрощенный вариант плжтини путем ушивания истонченной части диафрагмы рядом па-раилельных сборных швов, которые накладывают с таким расчетом, чтобы первый и последний вколы (Приходились на мышечную часть диафрагмы.



**Рис. 178. Различные виды пластик диафрагмы при истинной грыже — собственно диафрагмы.**

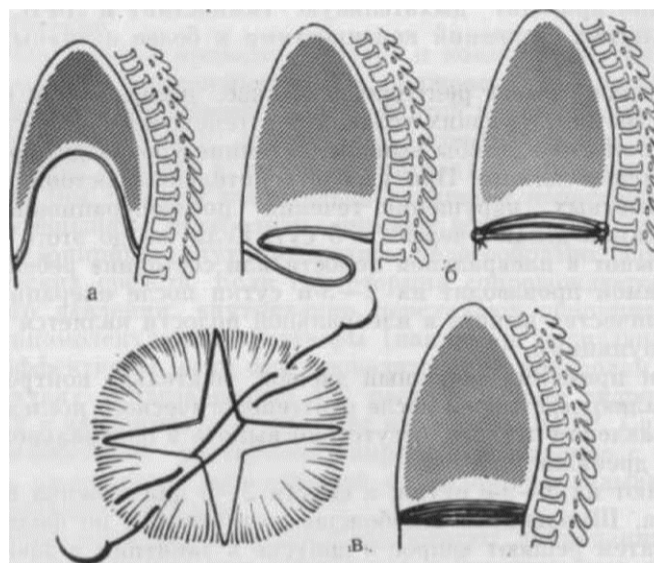
а — иссечение четничной зоны; б — ушивание истонченной зоны с помощью неПрышнннз швов; в — дубликатура в сочетании с аллопластичннн; г — использование селезенки в качестве пиллнта для укрепления слабого участка.

При более обширном истончении диафрагмы, когда края грыжевых ворот не удается свести без натяжения, для пластики используют грыжевой мешок. Его рассекают по длинной оси и оба края подшивают к мышечной части с противоположных сторон так, чтобы образовалась дубликатура из грыжевого мешка. Кроме того, при обширном истончении диафрагмы в целях большей надежности вмешательства можно прибегнуть к аллопластике из рассасывающегося материала (капрон), который вкладывают в виде сетки и укрепляют между листками дубликатуры.

Пристеночное расположение грыжевого мешка в некоторых случаях обуславливает возникновение скользящей грыжи. В таких случаях удобнее рассечь истонченную часть дугообразно над смещенными органами и сместить их тупым путем вместе с частью грыжевого мешка книзу. Свободный край диафрагмы подшивают к межреберным мышцам отдельными узловыми швами и укрепляют линию швов подшиванием селезенки или печени.

При релаксации диафрагмы производят передне-боковую то-ракотомию по седьмому межреберью без пересечения ребер. Рану широко разводят рапорасширителем. Пластику осуществляют путем создания 3—4 слоев из истонченной грудно-брюшной преграды. В первом случае образуют складку, не рассекая диафрагму и подшивая вершину складки к противоположному реберному краю (рис. 179), во втором — истонченную часть рассекают крестообразно и, подшивая вершину каждого из образованных лоскутов к основанию противоположного, создают 4 слоя. В том и другом случае во избежание рецидива в некоторых случаях показано применение аллопластического материала по Б. В. Петровскому.

Как и при ложных грыжах, после операции истинной грыжи ликвидируют пневмоторакс отсасыванием воздуха путем пункции плевральной полости с одновременным раздуванием легкого наркозным аппаратом. Это



**Рис. 179. Пластика диафрагмы при ее релаксации.**  
 а — общий вид релаксации; б — создание трехслойной диафрагмы; в — создание четырехслойной диафрагмы.

делают одновременно. Длительного дренирования плевральной полости и применения сифонного дренажа не требуется.

Техника операции при переходной форме грыжи собственно диафрагмы имеет ту особенность, что ложное впечатление о врожденном отсутствии легкого может обусловить оставление его в поджатом состоянии и, таким образом, привести к гибели органа. Поэтому прежде всего необходимо помнить о такой возможности. Во избежание ошибки в ситуации, когда хирург визуально не определяет легкое, необходимо пунктировать грыжевой мешок и ввести в пространство между ним и плеврой воздух. После этого очень тонкий мешок рассекают и свободно выводят в брюшную полость.

Пластику диафрагмы осуществляют, как при ложной грыже. Можно оставить часть мешка и прикрыть им в виде дубликатуры линию швов, что увеличивает надежность операции.

**Послеоперационное лечение и осложнения.** В послеоперационном периоде придерживаются общепринятых правил ведения тяжелобольных. Ребенку придают возвышенное положение в постели по Федорову (новорожденных помещают в кувш). В течение 2—5 сут функционирует система капельного внутривенного вливания, проводят парентеральное питание. Назначают оксигенотерапию, наркотики и препараты, поддерживающие сердечную деятельность. Одновременно обращают внимание на профилактику пареза желудочно-кишечного тракта и борьбу с ним: постоянная или эпизодическая эвакуация желудочного содержимого через зонд, повторное внутривенное введение гипертонических растворов, гипертонические **клизмы**, по показаниям инъекции прозерина и другие мероприятия.

Кормление через рот обычно начинают со 2—3-х сут. Новорожденным и грудным детям вначале дают пить раствор глюкозы каждые 2 ч по 10—15 мл, чередуя его с грудным молоком (дефицит жидкости восполняют внутривенным ее введением). Если нет рвоты, количество перорально даваемой жидкости увеличивают, постепенно доводя его до возрастной нормы. Детям более старшего возраста назначают жидкий послеоперационный стол, постепенно заменяя его обычной диетой.



С 3—5-го дня проводят дыхательную гимнастику и ЛФК, постепенно переходя от легких движений конечностями к более активным упражнениям.

Важное значение имеет рентгенологическое исследование в динамике. При наличии соответствующих условий рентгеновский снимок делают уже на операционном столе, чтобы выяснить стояние уровня диафрагмы и степень расправления легкого. При удовлетворительном состоянии ребенка и отсутствии заметных нарушений течения послеоперационного периода повторный снимок делают через 3—5 сут. Если же до этого клинически выявляется выпот в плевральной полости или состояние ребенка остается тяжелым, снимок производят на 2—3-й сутки после операции. **Наличие** обильного количества выпота в плевральной полости является **показанием** к повторным пункциям.

Если хирург применил сифонный дренаж, тщательно контролируют его функцию. Удаляют его также после рентгенологического исследования при полном расправлении легкого, отсутствии выпота в плевральной полости и выделений из дренажной трубки.

Швы снимают на 8—9-е сутки, а спустя 2—3 дня ребенка выписывают из стационара. Школьников освобождают от занятий по физкультуре на 2—3 мес, а затем решают вопрос о допуске к занятиям в зависимости от объективных и субъективных данных.

В послеоперационном периоде в ближайшие и отдаленные сроки могут возникнуть осложнения. Наиболее важные из них — гипертермический синдром, пневмония, дыхательная и сердечно-сосудистая недостаточность, рецидив грыжи.

**Г и п е р т е р м и я** развивается в первые часы после операции и характеризуется быстрым подъемом температуры до 39° и выше, резкой бледностью кожных покровов, частым пульсом малого наполнения, поверхностным дыханием. Артериальное давление может оставаться нормальным. Причины данного осложнения, хорошо известного детским хирургам под названием «бледный шок Омбредана», изучены недостаточно. По данным Bouchet (1967), изменения в организме ребенка начинаются еще перед операцией. Предоперационный голод, а также премедикация, включающая адреномиметические средства (атропин), вызывают определенные нарушения водно-солевого баланса. Во время операции потеря воды продолжается: управляемая вентиляция, испарение с раневой поверхности, крово-потеря и др. При осложнениях во время анестезии, сопровождающихся гипоксией, гиперкапнией и развитием дыхательного и метаболического ацидоза, происходит перераспределение воды на уровне клеток. Все это при условии недостаточного учета и несвоевременности восполнения и коррекции ведет к нарушениям циркуляции, находящим свое выражение в резком периферическом спазме. Боль, которую испытывает ребенок после пробуждения, поддерживает недостаточность циркуляции. Периферический спазм приводит к ухудшению процесса теплоотдачи и, таким образом, является как бы пусковым механизмом гипертермии. Последняя ведет к развитию гиперметаболизма (повышение температуры на 1° увеличивает основной обмен на 13%), который усугубляется также возбуждением. Следствием увеличения основного обмена является повышение потребности клеток в кислороде и глюкозе. Однако нарушение циркуляции ведет к уменьшению притока этих веществ к тканям, что способствует изменению клеточного дыхания, вызывает дегидратацию и ацидоз.

Резервы глюкозы при гипертермии быстро истощаются и начинается утилизация жиров. Это в свою очередь ведет к накоплению кетоновых тел, что может явиться причиной развития **о л и г у р и и** и **а н у р и и**.

Из всего изложенного можно сделать вывод, что в практическом **отношении** главной причиной развития гипертермического синдрома является недостаточная предоперационная подготовка и недооценка важности внутривенного введения достаточного количества жидкости (глюкозы) во вре-

мя и после операции. При этом имеет значение не разовое, а постоянное капельное вливание.

Лечение гипертермии проводят быстро и комплексно. Основная задача — восстановление микроциркуляции, снижение температуры, ликвидация дегидратации и нарушений обмена. С этой целью внутривенно вводят 7—10% раствор глюкозы с добавлением электролитов и нейролептиков (лучше разводить глюкозу в растворе Рингера). Применение нейролептиков диктуется тем, что они значительно улучшают периферическое кровоснабжение, уменьшают метаболизм, снимают возбуждение, улучшают сон. Введение амидопирин внутримышечно целесообразно после введения нейролептических средств. Если гипертермия сопровождается снижением артериального давления, внутривенно переливают дополнительно кровь, плазму, крупномолекулярные растворы (например, полиглюкнин). Все мероприятия эффективны, если они проводятся под контролем определения КЩР. В случаях ацидоза вводят 4% раствор натрия гидрокарбоната от 50 до 100 мл в зависимости от степени изменения КЩР. Снижению температуры способствует растирание спиртом, сочетаемое с охлаждением при помощи вентилятора или пузырей со льдом, накладываемых на область магистральных сосудов.

Четко реализуемые мероприятия способствуют ликвидации этого грозного осложнения, которое при запоздалых и бессистемных действиях хирурга в большинстве случаев обуславливает летальный исход.

**Пневмония** нередко бывает у детей, оперированных по поводу диафрагмальной грыжи. В ряде случаев она является обострением вяло текущего процесса до операции, ибо легкое на пораженной стороне находится в функционально невыгодных условиях. Клинические проявления данного осложнения, в частности физикальные, на фоне лечения скудны. Обычно наблюдаются повышение температуры до 37,5—38°, умеренно выраженная одышка, иногда кашель. Отсутствует прогрессирующее улучшение общего состояния, характеризующее нормальное течение послеоперационного периода. На контрольной рентгенограмме выявляются пневмонические очаги, которые могут иметься не только на пораженной, но и на здоровой стороне.

Лечение пневмонии проводят по общепринятым правилам: назначают антибиотики широкого спектра действия и сульфаниламиды в соответствующих возрасту дозировках, горчичники, кислородотерапию. Количество внутривенно вводимой жидкости при ярко выраженных клинических признаках пневмонии целесообразно уменьшить во избежание таких грозных последствий, как отек легкого. Ребенок должен получать достаточное количество витаминов, а также средства, поддерживающие деятельность сердца.

**Дыхательная и сердечно-сосудистая недостаточность** в ряде случаев может сопровождать описанные выше осложнения и ликвидируется по мере борьбы с ними. Однако не исключена возможность развития острой дыхательной и сердечно-сосудистой недостаточности в связи с ошибочными действиями хирурга во время операции. Речь идет о повышении внутрибрюшного давления при перемещении в брюшную полость значительного количества смещенных органов. Выше отмечалось, что в подобной ситуации целесообразно расчлнить ушивание брюшной полости на два этапа. Если по каким-либо причинам хирург не сделал этого, возникают осложнения со стороны дыхания и кровообращения. Этому способствует неизбежно развивающийся парез желудочно-кишечного тракта.

Тактику хирурга определяет степень выраженности осложнения. При нерезко выраженной недостаточности допустимо динамическое наблюдение. Одновременно проводят симптоматическое лечение, борьбу с парезом кишок и декомпрессию желудочно-кишечного тракта. Тенденция к улучшению клинического состояния ребенка дает основание проводить дальше наблюдение и избранную терапию. Однако при резко выраженных дыха-

тельных расстройств и нарастании их возникают показания к операции: раскрывают рану брюшной стенки, перемещают кишечные петли в подкожную клетчатку и ушивают над ними только кожу. Иначе говоря, создают вентральную грыжу, которую устраняют позднее, через 7—10 и более дней, по улучшении состояния ребенка и полной ликвидации признаков дыхательной и сердечно-сосудистой недостаточности.

Рецидив грыжи наблюдается редко и является главным образом следствием технических ошибок при операции. Это осложнение обнаруживают в ближайшие 3—7 дней после операции, но иногда оно остается незамеченным и проявляется в более поздние сроки. Клиническая картина напоминает дооперационную.

Своевременному выявлению рецидива способствует динамическое рентгенологическое исследование. Повторную операцию осуществляют после установления диагноза, если отсутствуют общеклинические противопоказания. При этом тактика более активная у детей с ложной диафрагмальной грыжей.

Результаты лечения. Своевременная диагностика и хирургическое вмешательство в большинстве случаев приводят к выздоровлению ребенка. Изучение отдаленных результатов показывает, что дети не отстают в физическом и умственном развитии от своих сверстников.

**Прогноз.** В литературе приводятся данные о высокой смертности от диафрагмальной грыжи. Так, по данным М. Чиркиной (1934), на 217 новорожденных, умерших от различных причин, у 6 была врожденная диафрагмальная грыжа. Сходные данные приводят И. Н. Шубенко-Габузова (1953): 7 умерших от грыжи на 712 вскрытий. Наблюдения различных авторов свидетельствуют о преимущественной смерти детей в ближайшие дни после рождения от осложнений. Последние возникают преимущественно в связи с ложной грыжей (Г. А. Баиров, 1963; Vilki e. a., 1964, и др.). Точных сведений о летальности в группе неоперированных больных с диафрагмальной грыжей не имеется, однако, судя по приведенным выше данным, она высока. Среди оперированных больных летальность, по данным сборной статистики, колеблется в настоящее время от 3 до 10% (Gross, 1967).

## Грыжи пищеводного отверстия диафрагмы

Грыжи пищеводного отверстия диафрагмы всегда бывают истинными. Грыжевыми воротами является расширенное пищеводное отверстие, а грыжевой мешок вынужен в заднее средостение или плевральные полости. Из органов в грыжевой мешок смещается обычно желудок, преимущественно вправо, однако возможно также левостороннее, двустороннее и центральное смещение (рис. 180). У мальчиков и девочек данный порок развития наблюдается одинаково часто.

**Клиника.** Проявления грыжи пищеводного отверстия диафрагмы существенно отличаются от таковой при грыжах собственно диафрагмы. В грудную полость выпадает чаще всего только часть желудка, которая не столь резко сдавливает органы средостения и легкие. Поэтому среди симптомов этого вида грыж преобладают не признаки дыхательной недостаточности, а явления, обусловленные деформацией и травмой желудка в грыжевых воротах.

Уже в грудном возрасте родители обращают внимание на беспокойство ребенка, связанное с наличием у него болей в груди, и при этом указывают на сильное урчание в эпигастральной области. В большом проценте случаев отмечаются рвота и упорные срыгивания, а также затруднение глотания. Позднее появляется кровь в рвотных массах вследствие присоединения язвенного эзофагита и гастрита. Кал темный из-за наличия в нем крови. Постепенно у ребенка развивается анемия, он становится мало-

активным, отстает в физическом развитии; кожные покровы его бледны.

Перечисленные симптомы выражены в различной «степени и сочетаются по-разному, что определяет клиническую картину болезни в каждом случае. Нередко таких детей длительное время наблюдают и лечат педиатры по поводу разнообразных диагнозов, так как обычные методы исследования (на palpation, перкуссия, аускультация) не выявляют данных, сколько-нибудь характерных для грыжи пищеводного отверстия. Иначе говоря, болезнь имеет, как ира-шшо, субкомпенсированное течение. Де-тошленсированное течение наблюдается при ущемлении грыжи.

Ущемление грыжи пищеводного отверстия диафрагмы может быть частичным или полным. Частичное ущемление возникает вследствие перегиба желудка в пищеводном кольце и сопровождается более или менее выраженными болями в груди, которые усугубляются натяжением фиксирующих желудок связок. Рвоты при этом не наблюдается. У маленьких детей возможны приступы цианоза.

Полное ущемление наступает остро. Появляются сильные схваткообразные боли за грудиной и в эпигастральной области, которые сопровождаются обильной рвотой. Она повторяется после каждого приема пищи, и содержимое желудка выбрасывается на большое расстояние (рвота фонтаном). В эпигастральной области отмечаются резкая болезненность при пальпации, урчание. Отсутствие своевременной помощи приводит к прогрессирующему ухудшению состояния ребенка и его смерти.

Диагностика. Основана на клинических признаках, подкрепленных рентгенологическим исследованием, которое играет решающую роль. После обычного многоосевого просвечивания при подозрении на грыжу делают снимки в передне-задней и боковой проекциях. На первом снимке обнаруживают воздушный пузырь, наслаивающийся на тень сердца или расположенный справа или слева от нее, а на втором снимке этот пузырь локализуется в заднем средостении. Однако в ряде случаев газовый пузырь не определяется, ибо положение желудка в заднем средостении не является постоянным: при определенных условиях он может сместиться в брюшную полость. Для лучшей ориентации в патологии прибегают к контрастному методу исследования. После приема бария ребенка переводят в положение Трепеленбурга при умеренной компрессии эпигастральной области и делают снимки. Выпавшая часть желудка, контрастированная барием, четко определяется на фоне легочного поля (рис. 181).

Дифференциальный диагноз проводят с недостаточностью кардии (ха-лазия), кардиоспазмом (ахалазия), врожденно коротким пищеводом, пи-лоростенозом, легочными кистами.

Пилоростеноз у новорожденных и грудных детей имеет сходство с грыжей пищеводного отверстия в том отношении, что проявляется частой рвотой фонтаном, болями (беспокойством ребенка), иногда урчанием в эпигастральной области. Вес ребенка прогрессирующе падает. Вместе с тем при пилоростенозе не бывает примеси крови в рвотных массах, не столь резко выражена анемия, отсутствует геморрагический синдром. Рентгенологическое контрастное исследование, показанное при обоих заболеваниях, вносит уточнение в диагностику.

Л е г о ч н ы е к и с т ы (можно спутать с диафрагмальной грыжей, если у маленьких детей образуется перегиб желудка в пищеводном

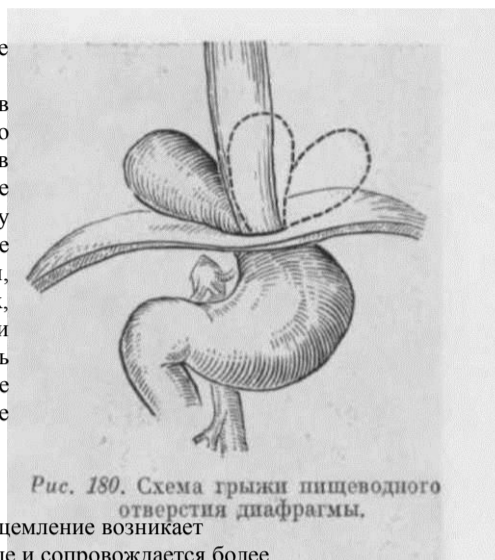

Рис. 180. Схема грыжи пищеводного отверстия диафрагмы.

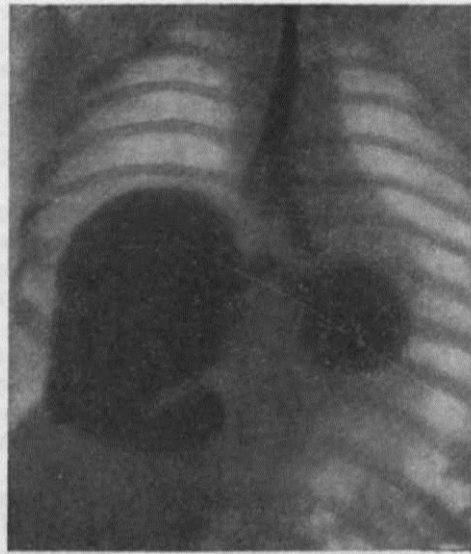


Рис. 181. Контрастная рентгенограмма. Грыжа пищеводного отверстия диафрагмы. Ущемленная грыжа требует срочного вмешательства. Лечение проводят в плановом порядке.

Предоперационная подготовка у больных, нуждающихся в экстренной помощи, проводится в кратчайшие сроки. В первую очередь она направлена на безопасность анестезиологического обеспечения операции.

У плановых больных дооперационная подготовка (консервативное лечение) имеет целью корригирование нарушенных констант организма и предупреждение возможных осложнений. Немалое значение имеет рациональное питание ребенка с учетом специфики патологии. Необходимо полноценное дозированное кормление в вертикальном положении больного с интервалами в IV2—2 ч. Назначаются густая пища, щелочные минеральные воды, витамины. С педиатрами согласуют противанемическое лечение. Перед операцией повторно переливают кровь, плазму.

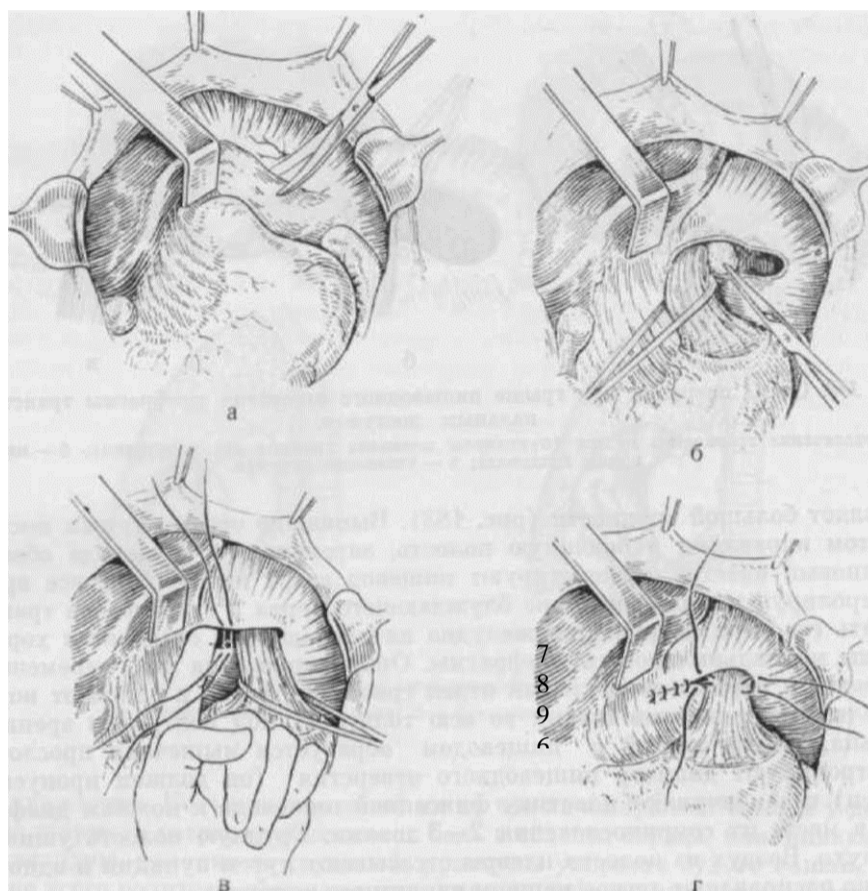
Хирургическое вмешательство производят под наркозом (эндотрахеальный наркоз с применением мышечных релаксантов деполаризующего типа действия), используя трансабдоминальный или трансторакальный доступ.

Техника операции трансабдоминальным доступом. Положение ребенка на спине. Производят срединную широкую лапаротомию. Мобилизуют левую долю печени, пересекая треугольную и левые отделы венечной связки. Желудок оттягивают вниз и влево (или вправо), после чего открывается доступ к пищеводному отверстию. Производят тракцию желудка в сторону брюшной полости и удерживают его в этой позиции. Далее приступают к основному технически наиболее трудному этапу операции — иссечению грыжевого мешка и пластике грыжевых ворот. Необходимо заметить, что стремление во что бы то ни стало удалить мешок себя не оправдывает, так как может быть поврежден блуждающий нерв. Поэтому вполне допустимым и в то же время необходимым является циркулярное рассечение брюшины в области пищеводного отверстия диафрагмы и в области кардального отдела желудка.

Вначале циркулярно рассекают брюшину у кардии (рис. 182). Затем, сдвигая грыжевой мешок в оральном направлении, скелетируют абдоми-

кольце и возникают приступы цианоза. При обзорном рентгенологическом исследовании обнаруживают воздушный пузырь желудка в грудной клетке, который **ошибочно** принимают за воздушную полость в легком. Остановившись на этом диагнозе, хирург или педиатр не проводят дальнейшего исследования, что может закончиться печально. Например, пунктируют так называемую кисту, прокалывают при этом желудок, содержимое которого инфицирует средостение и плевральную полость, вследствие чего развиваются тяжелые осложнения. Точной диагностике в таких случаях может способствовать только контрастное исследование желудка в положении Тренделенбурга, которое необходимо проводить всегда в неясных случаях.

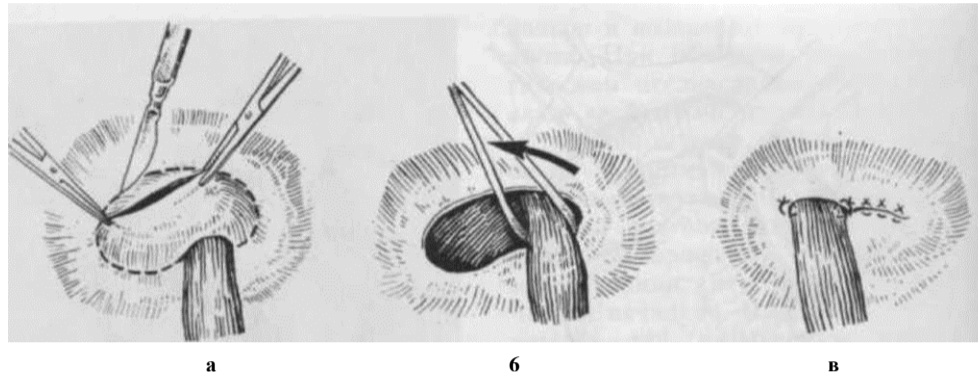
Лечение. **Операция** при грыже пищеводного отверстия диафрагмы показана по установлении диагноза, в прочих же **случаях** хирургическое



**Гм.-ИИ'. Схема опорного устранения грыжи пищеводного отверстия диафрагмы трансабдоминальным доступом, а — циркулярное рассечение брюшины у кардии; б — скелетирующие абдоминального отрезка пищевода и рассечение брюшины в области пищеводного отверстия; в — смещение пищевода и передне-латеральный отдел грудных портов; г — окончательное ушивание дефекта.**

нальный отрезок пищевода и низводят его на 2—3 см ниже пищеводного отверстия диафрагмы. Далее циркулярно рассекают брюшину в области пищеводного отверстия диафрагмы и приступают к пластике грыжевых ворот. Пищевод смещают в передне-латеральный отдел грыжевых ворот (оставление его на месте может повлечь за собой рецидив грыжи, чему способствует прилегание к аорте) и края их сшивают 1—2 рядами узловых швов из капрона или шелка (№ 4—5). Шов проводят через всю толщу мышечной ножки. Таким образом, медиальные ножки диафрагмы ушивают позади пищевода и между ним и аортой создается мышечная прокладка. Пищеводное отверстие суживают настолько, чтобы рядом с пищеводом мог войти кончик пальца. Для предотвращения рецидива пищевод фиксируют отдельными швами к медиальным ножкам диафрагмы и дно желудка подшивают к ее куполу. Рану брюшной стенки зашивают послойно наглухо.

Технику операции трансторакальным доступом. Положение ребенка на боку. Под поясницу подложен валик, рука на стороне операции отведена и фиксирована к дуге операционного стола, в желудок через нос введен тонкий резиновый зонд. Производят разрез в седьмом или восьмом межреберье от сосковой до лопаточной линии. Осторожно оттесняют легкое и в нижнем отделе заднего средостения около пищевода обнаруживают грыжевой мешок. Исечение его в данном случае не пред-



**Рис. 183.** Схема операции при грыже пищеводного отверстия диафрагмы транстора-  
к.к.и.ш.1м доступом.

**а** — рассечение грыжевого мешка (пунктиром показана граница его иссечения); **б** — перемещение пищевода; **в** — ушивание дефекта.

ставляет большой трудности (рис. 183). Выпавшие органы тупым инструментом вправляют в брюшную полость, затем вокруг пищевода обводят резиновый катетер и скелетируют пищевод вверх на 3—5 см, все время контролируя местонахождение блуждающего нерва и стараясь не травмировать его. При погружении желудка натягиваются и становятся хорошо видны медиальные ножки диафрагмы. Ориентируясь на них, перемещают пищевод в передне-медиальный отдел грыжевых ворот и сшивают ножки отдельными узловыми швами во всю толщу их под контролем зрения и пальца. Между аортой и пищеводом образуется мышечная прослойка. Контролируют диаметр пищеводного отверстия (он должен пропускать палец) и заканчивают пластику фиксацией пищевода к ножкам диафрагмы в месте их соприкосновения 2—3 швами. Грудную полость ушивают наглухо. Воздух из полости плевры отсасывают путем пункции и одновременно расправляют легкие мешком наркозного аппарата.

Послеоперационное лечение практически мало отличается от такового у больных, оперированных по поводу грыжи собственно диафрагмы (с. 525). Сходны также осложнения и меры борьбы с ними.

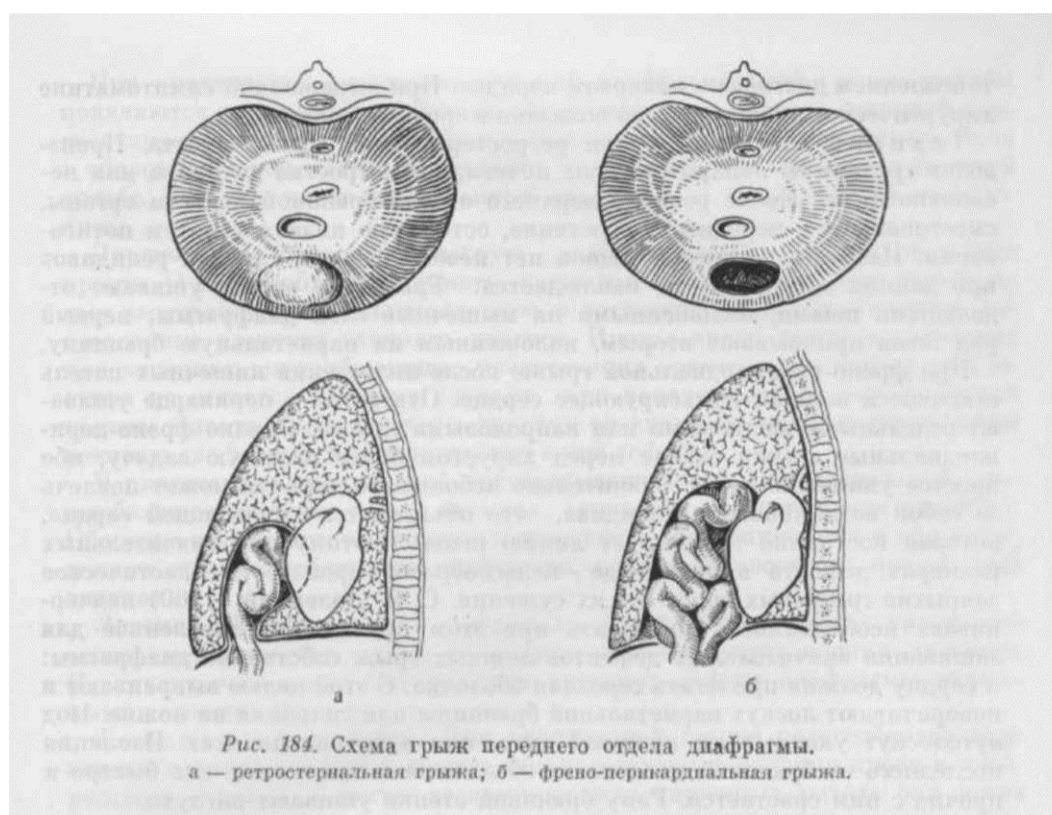
Результаты лечения зависят от ряда факторов: возраста и общего состояния ребенка, квалификации хирурга и др. В ведущих детских хирургических клиниках получены хорошие непосредственные и отдаленные результаты (М. М. Басе, 1959; Г. А. Баиров, 1968; Gross, 1967, и др.). Летальность менее 2 %.

**Прогноз.** В общем благоприятный.

### Грыжи переднего отдела диафрагмы

Грыжи переднего отдела диафрагмы бывают истинными и ложными. Их принято делить на два вида: ретростеральные (или парастеральные) и френо-перикардиальные. Ретростеральные образуются на месте щели Ларрея, всегда имеют грыжевой мешок и располагаются в переднем средостении экстраплеврально между перикардом и грудиной. Френо-перикардиальные грыжи в отличие от парастеральных представляют собой ложные грыжи; в сухожильном центре по проекции перикарда имеется сквозной дефект, соединяющий полость перикарда с брюшной полостью (рис. 184). В обоих случаях содержимым грыжи являются кишечные петли, однако могут наблюдаться ретроградные френо-перикардиальные грыжи, когда сердце или его верхушка выпадает в брюшную полость.

Клиника. При грыжах переднего отдела диафрагмы клиническая картина зависит от их вида. Ретростеральные грыжи обычно не дают ника-



кпх симптомов. Большинство детей ни на что не жалуются. Иногда у детей более старшего возраста отмечаются боль в области сердца, напоминающая стенокардию, урчание за грудиной, приступы упорного сухого кашля. Чаще же всего родители обращают внимание на деформацию грудной клетки; она наблюдается почти у всех больных и состоит в более или менее выраженном расширении передне-заднего диаметра грудной клетки. При повторных исследованиях методом аускультации и перкуссии удается прослушать звуки кишечной перистальтики за грудиной и по проекции грыжевого выпячивания определить тимпанит.

Симптоматика при френо-перикардиальных грыжах более яркая. Ввиду того что выпавшие в полость перикарда кишечные петли непосредственно соприкасаются с сердцем, болезнь проявляется с первых часов или дней жизни ребенка. Возникают приступы цианоза. Наблюдается постоянная одышка, нередко рвота. Иногда смещенные кишечные петли настолько нарушают функцию сердца, что наступает резкая аритмия или остановка сердечной деятельности. Однако возможно субкомпенсированное и даже компенсированное течение френо-перикардиальной грыжи, когда упомянутые симптомы выражены в минимальной степени или совсем отсутствуют.

Диагностика. При грыжах переднего отдела диафрагмы диагноз несложен. Производят обзорное и контрастное рентгенологическое исследование. Многоосевое просвечивание позволяет обнаружить патологическое образование — единичные или множественные газовые пузыри, расположенные за грудиной по средней линии, в правом сердечно-диафрагмальном синусе или же наслаивающиеся на фон сердечной тени. Точный диагноз устанавливают при заполнении контрастным веществом толстой кишки. Чаще всего в грыжевое выпячивание перемещается поперечная ободочная кишка.

Лечение. Хирургическое. Несмотря на бессимптомность заболевания или незначительные жалобы больного, операцию производят вслед за ус-



тановлением диагноза в плановом порядке. При выраженной симптоматике хирургическое вмешательство показано в срочном порядке.

Техника операции при ретростеральной грыже проста. Производят срединную лапаротомию от мечевидного отростка до пупка или несколько ниже. После ревизии верхнего отдела брюшной полости органы, сместившиеся в переднее средостение, осторожно низводят путем потягивания. Иссекать грыжевой мешок нет необходимости, так как рецидивов при данном виде грыж не наблюдается. Грыжевые ворота ушивают отдельными швами, наложенными на мышечные слои диафрагмы; первый ряд швов прикрывают вторым, наложенным на париетальную брюшину.

При френо-перикардиальной грыже после низведения кишечных петель становится видным пульсирующее сердце. Отверстий в перикарде ушивают отдельными шелковыми или капроновыми швами. Однако френо-пери-кардиальные грыжи ставят перед хирургом более сложную задачу, ибо простое ушивание даже сравнительно небольшого дефекта может повлечь за собой возникновение рецидива, что объясняется пульсацией сердца, которая постоянно травмирует линию швов. Поэтому при значительных размерах дефекта в перикарде целесообразно произвести пластическое закрытие грыжевых ворот без их сужения. С. Я. Долецкий (1960) подчеркивает необходимость соблюдать при этом правило, установленное для зашивания значительных дефектов ложных грыж собственно диафрагмы: к сердцу должна прилегать серозная оболочка. С этой целью выкраивают и поворачивают лоскут париетальной брюшины или сальника на ножке. Под аутолоскут укладывают прочный ауто- или аллотрансплантат. Изоляция **последнего** от брюшной ишлююти ле обязательна, так как печень быстро и прочно с ним срастается. Рану брюшной стенки ушивают наглухо.

Послеоперационное лечение больного проводят, как и при других видах диафрагмальных грыж.

Прогноз. Благоприятный.

## Приобретенные диафрагмальные грыжи

У детей приобретенные диафрагмальные грыжи встречаются значительно реже врожденных и, как правило, являются результатом травмы, ранения. При закрытой травме туловища разрыв диафрагмы обусловлен сильным толчком. В момент удара возникает сила, направленная в наиболее слабое место, как при выбивании пробки из бутылки, по принципу проти-воудара. Разрыв диафрагмы происходит в наиболее тонком ее месте. Иногда диафрагма отделяется от ребер, что обычно наблюдается при травме таза, когда сила противоудара направлена снизу вверх. Через возникший дефект в диафрагме органы брюшной полости перемещаются в грудную. В зависимости от вида травмы или ранения, характера и полноценности первой помощи и ряда других моментов хирург может встретиться с ост-рой и хронической грыжей. Она, как правило, бывает ложной.

Клиника. Проявления острой диафрагмальной грыжи характеризуются сочетанием симптомов общей тяжелой травмы с признаками легочной недостаточности. На фоне более или менее выраженного травматического шока и локальной болезненности отмечается нарушение дыхания в виде одышки, приступов цианоза. При объективном исследовании обнаруживается притупление перкуторного звука на стороне грыжи, ослабление дыхания. Границы сердца смещены в противоположную сторону. Общее состояние зависит главным образом от тяжести травмы, степени кровопоте-ри. Если внутренние органы не пострадали и не ущемились в дефекте диафрагмы, состояние ребенка после травмы быстро улучшается. Наступает адаптация организма и функция дыхания компенсируется. В таких; случаях нередко диафрагмальную грыжу не обнаруживают, ребенка выти-сывают домой и болезнь переходит в хроническую стадию.

При хронической посттравматической диафрагмальной грыже жалобы появляются периодически. Иногда детей наблюдает педиатр, который диагностирует у них посттравматический плеврит. Отмечаются одышка, боли в области грудной клетки и в животе, усиливающиеся при беге и быстрой ходьбе, а также после еды. Данные перкуссии и аускультации непостоянны.

**Диагностика.** Определить острую диафрагмальную грыжу не всегда просто. О ней необходимо думать, когда имеются выраженные дыхательные расстройства. Целенаправленное, в частности рентгенологическое, исследование помогает уточнить диагноз. Иногда ввиду тяжести состояния при явлениях внутрибрюшного кровотечения времени для точной диагностики не остается. В таких случаях при лапаротомии по поводу острой травмы живота и таза наряду с другими органами производят тщательную ревизию диафрагмы и обнаруживают в ней дефект.

В диагностике хронической посттравматической диафрагмальной грыжи большое значение имеет анамнез (указание на травму или ранение). Обзорное и контрастное рентгенологическое исследование, как и при врожденных грыжах собственно диафрагмы, позволяет поставить правильный диагноз.

**Лечение.** Приобретенные диафрагмальные грыжи требуют хирургического вмешательства. Операция показана по установлении диагноза. В случаях **экстренной** лапаротомии ушивают дефект диафрагмы отдельными узловыми швами.

**Техника операции.** При хронической грыже целесообразно применить трансторакальный доступ, ибо вследствие попадания крови в плевральную полость, а также десерозирования кишечных петель они могут быть фиксированы в грудной клетке, низведение же их через трансабдоминальный доступ сильно затруднено и даже бывает невозможно. В отличие от врожденной грыжи обратное перемещение органов в брюшную полость из трансторакального доступа не встречает затруднения, так как брюшная полость развита достаточно. Дефект в диафрагме всегда удается ушить отдельными узловыми шелковыми или капроновыми швами без натяжения краев. По окончании операции воздух из плевральной полости удаляют путем одномоментной пункции. Легкое расправляют мешком наркозного аппарата. Дренаж плевральной полости не требуется.

**Прогноз.** Зависит от тяжести травмы. При хронических грыжах хирургическое вмешательство обеспечивает 100% выздоровление. Дети переносят эту операцию значительно легче, чем вмешательство по поводу врожденной грыжи, так как патология не успевает стать «нормой».

## ТРАВМАТИЧЕСКИЕ ПОВРЕЖДЕНИЯ ГРУДНОЙ КЛЕТКИ И ОРГАНОВ ГРУДНОЙ ПОЛОСТИ

Актуальность травм грудной клетки у детей обусловлена редкостью данной патологии, особенно ее клинического течения, а также **трудностью** диагностики и лечения.

По данным литературы, редкость травм органов грудной клетки объясняется: 1) особенностями грудной клетки у детей: а) эластичностью ребер, создающей амортизацию при ударах и сдавлениях грудной клетки, б) податливостью, легкой смещаемостью и растяжимостью органов средостения и корня легкого; 2) наличием защитного костно-мышечного футляра.

В клинике детдаой **хирурши** Алма-атинского медицинского института в 1966—1970 гг. находилось 93 больных с травмой грудной клетки, что составляет 0,3% от общего числа всех травм. Однако отдельные авторы (Н. Г. Дамье, 1960) приводят значительную цифру — 3,4% детей с травмами грудной клетки, а у взрослых травма составляет до 5% (П. И. Андросов, 1964).

Большинство травм дети получают в свободное от занятий время, когда они находятся вне контроля со стороны старших (то время каникул, в воскресные и праздничные дни, при возвращении из школы).

Наибольшее количество пострадавших с бытовой травмой встречается в среднем школьном возрасте (11—13 лет). Сравнительный анализ по годам показывает тенденцию к их росту летом и осенью.

Преобладают комбинированные повреждения органов и систем. Большинство травм получено при падении с высоты и наиболее тяжелые — при автомобильной катастрофе.

Различают закрытые и открытые травмы грудной клетки и повреждения органов грудной полости.

**Закрытые повреждения.** Ушибы мягких тканей грудной клетки у детей — самый частый и легкий вид травм. Он характеризуется спонтанной болью на ограниченном участке, усиливающейся при вдохе и пальпации. При наличии подкожной или межмышечной гематомы наблюдается резко болезненная припухлость.

Травматические повреждения костей (ребер, ключиц, лопатки) у детей встречаются реже, чем у взрослых. При этом несколько чаще наблюдают поднадкостничные переломы ребер. При более тяжелой травме (транспортной) отмечаются множественные полные переломы ребер со смещением отломков.

Переломы ребер клинически проявляются локальной болезненностью, затрудненным и ~~59~~ поверхностным дыханием, а при полном переломе определяют крепитацию костных отломков. Диагноз подтверждается при рентгенографическом исследовании.

У детей по сравнению со взрослыми закрытые повреждения органов грудной полости встречаются значительно реже. При повреждениях легочной ткани дети жалуются на боли в области ушиба и затрудненное дыхание. Наблюдаются кашель с пенистой мокротой, одышка, кровохарканье, учащение или ослабление пульса, падение артериального давления.

Во время объективного обследования удается установить наличие ссадин, подкожные кровоизлияния или раны грудной клетки, не проникающие в плевральную полость. При переломе ребер определяется подкожная эмфизема, являющаяся достоверным признаком нарушения целостности париетальной плевры или ткани легкого. Перкуторно в области ушиба на соответствующей половине грудной клетки определяется некоторое притупление за счет гематомы, располагающейся на грудной стенке и паренхиме легкого.

Аускультативно иногда выслушиваются влажные хрипы. Более четкие данные можно ощупать при рентгенологическом исследовании, когда обнаруживаются пневмо-гемоторакс, коллапс легочной ткани, сегментарные и долевые ателектазы. При травматическом разрыве легочной ткани с гемотораксом выявляется затемнение в соответствующей доле легкого.

Необходимо помнить о более тяжелом травматическом повреждении — разрыве или отрыве крупных бронхов. При этом состояние ребенка прогрессивно ухудшается за счет нарастающего пневмоторакса, эмфиземы средостения и подкожной клетчатки. Характер или локализацию повреждения крупных бронхов устанавливают с помощью бронхоскопии и рентгенологических методов.

У детей в отличие от взрослых сравнительно редко встречаются повреждения органов средостения. В результате разрыва мелких и средних кровеносных сосудов иногда наступает кровоизлияние в клетчатку средостения. При нарушении целостности воздухоносных путей развивается эмфизема средостения. Нередко дети с тяжелой травмой средостения умирают в результате сердечной и дыхательной недостаточности. Не менее опасно позднее осложнение со стороны средостения, связанное с инфицированием,

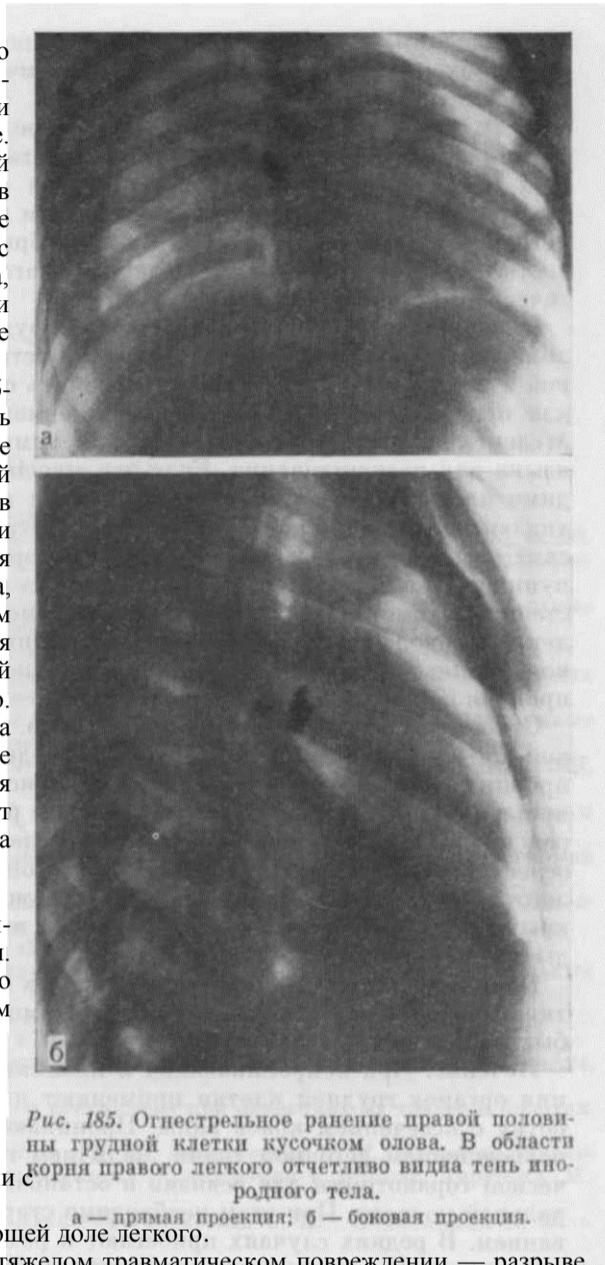


Рис. 185. Огнестрельное ранение правой половины грудной клетки кусочком олова. В области корня правого легкого отчетливо видна тень инородного тела.

а — прямая проекция; б — боковая проекция.

возникающим лимфогенным путем или непосредственно при повреждениях трахеи, пищевода и грудного лимфатического протока.

Травматические закрытые разрывы диафрагмы возникают при тяжелых травмах (автомобильных) и нередко связаны с резким повышением внутрибрюшного давления в результате падения на ягодицу с большой высоты. Клиническая симптоматика зависит от величины разрыва диафрагмы и характеризуется признаками пневмоторакса и коллапса легкого в результате эвентерации органов брюшной полости в грудную полость. Окончательному установлению диагноза способствуют рентгенологические методы исследования.

Лечение. При ушибах мягких тканей грудной клетки, а также при переломах ребер лечение консервативное. Достаточно обеспечить ребенку покой в течение нескольких дней, назначить обезболивающие и антибиотики для профилактики травматической пневмонии. С целью предупреждения ателектазов необходимы дыхательная гимнастика и раздражение корня языка для раскашливания. Если эти мероприятия неэффективны, необходимо провести лечебную бронхоскопию с аспирацией содержимого бронхиального дерева. Значительные трудности возникают при травматических разрывах тканей легкого. При гемотораксе и пневмотораксе показана пункция. В случаях повреждения крупных сосудов со значительным нарастающим гемотораксом, при падении гемоглобина и артериального давления, безуспешном консервативном лечении, а также при подозрении на нарушение целостности крупного бронха показаны противошоковые мероприятия и оперативное лечение.

**Открытые повреждения грудной клетки.** Открытые повреждения грудной клетки возникают при нарушении целостности кожи. Они делятся на проникающие и непроникающие, что зависит от повреждения париетальной плевры. Более опасно проникающее ранение грудной клетки с повреждением или без повреждения ткани легкого. Угрожающим является огнестрельное ранение дробью, нередко сопровождающееся повреждением легочной паренхимы, гемотораксом, пневмотораксом (рис. 185). При открытых **праймах** груди большое значение имеют рентгенологические методы исследования.

Повреждения сердца и крупных сосудов встречаются крайне редко. При тяжелом ранении сердца в результате тампонады сердца может наступить быстрая смерть.

**Лечение.** При непроникающих и проникающих ранениях без повреждения органов грудной клетки применяют первичную хирургическую обработку с иссечением краев раны. Проникающее ранение грудной клетки с повреждением легочной ткани, наличием гемоторакса требует диагностической торакотомии для ревизии и остановки кровотечения, санации плевральной полости. При этом необходимо стараться добиться гемостаза ушиванием. В редких случаях прибегают к резекции легкого. С целью профилактики плевро-пульмонального шока вводят обезболивающее средство и производят ваго-симпатическую блокаду. При подозрении на ранение сердца необходима срочная широкая торакотомия.

## ЛИТЕРАТУРА

### Общая часть

- Агапов Ю. Я. Кислотно-щелочной баланс. М., 1968.
- Агапов Ю. Я. — В кн.: Справочник по анестезиологии и реанимации. М., 1970, с. 298.
- Антелава Н. В., Гамбашидзе Р. А., Ревшвили Э. В. — В кн.: Материалы 1-го Всесоюзного симпозиума по легочной гипертензии. Л., 1968, с. 14.
- Аркатов В. А., Зверев В. В., Трунов Н. П., Медведовский Б. И. — В кн.: Актуальные проблемы анестезиологии-реаниматологии. Львов, 1969, с. 282.
- Бабин М. М. — В кн.: Эмфизема легких и пневмосклероз. Рязань, 1968, с. 18.
- Белоярцева В. В. Показатели кардио- и гемодинамики у детей дошкольного возраста и их изменения под влиянием физических нагрузок. Дие. канд. М., 1871.
- Богомолов С. А., Володин В. Г., Власов В. Н., Данович Е. А. — В кн.: Актуальные проблемы анестезиологии-реаниматологии. Львов, 1969, с. 187.
- Босуи Л. К., Жилин Ю. Н., Какителашвили Я. В. — «Экспер. хир. и анест.», 1967, № 5, с. 70.
- Бокша В. Г., Шмелевич Б. Я. — В кн.: Современные проблемы биохимии дыхания и клиника. Иваново, 1970, т. 2, с. 5.
- Бузов Н. Е. Гилервентиляционный режим управляемого дыхания в клинической анестезиологии. М., 1966.
- Вельтищев Ю. Е., Крылов В. П., Вахуш А. М., Мухина Ю. Г., Лувсандаваг Э., Богданович И. А. — «Вопр. охр. мат. и дет.», 1968, № 11, с. 46.
- Вицицкая Р. С., Маркосян А. А. — «Успехи физиол. наук», 1970, № 13, с. 89.
- Вишневская М. А. Изменения кислотно-щелочного (равновесия во время торакальных операций. Дис. канд. М., 1965.
- Вульфсон И. Н. — «Вопр. охр. мат. и дет.», 1967, т. 12, № 3—9.
- Гаранина Е. И. Дыхание у детей с хронической пневмонией. Дис. канд. М., 1971. Генне Я. М. — В кн.: Хирургическое лечение сердца и легких у детей. Алма-Ата, 1969, с. 233.
- Гиммельфарб Г. Н. Обезболивание и вентиляция при операциях на трахее и бронхах. Дис. канд. Ташкент, 1967.
- Горбулева Т. Н., Балагин В. М., Вольф Е. М., Понизовская Б. М., Денисова-Никольская С. Н. — В кн.: Современные методы исследования в детской хирургии. М., 1965, с. 41.
- Горбулева Т. Н., Балагин В. М., Денисова-Никольская С. Н., Понизовская Б. М. — «Хирургия», 1966, № 7, с. 20.
- Горовенко Г. Г., Петров У. М. — В кн.: Вопросы пульмонологии. (Материалы IV научной сессии Науч.-иссл. ин-та клин. и экспер. хир.) М., 1967, с. 89.
- Григорян А. В., Федоров Б. П., Лохвицкий С. В. — В кн.: Вопросы диагностики хирургических заболеваний легких. (Материалы науч. конф. I Моск. мед. ин-та им. И. М. Сеченова). М., 1966, с. 44.
- Гринберг Б. А. Мышечные боли после применения деполаризующих релаксантов у взрослых и детей. Дис. канд. М., 1971.
- Дарбинян Т. М. — В кн.: Симпозиум по некоторым новым препаратам, применяемым в анестезиологии. М., 1970, с. 97.
- Денисова-Никольская С. И., Орлова Н. Б., Петров М. Б. — В кн.: Современные методы исследования в детской хирургии. М., 1965, с. 13.
- Джаксон Л. С., Иоффе Л. Ц., Чибуновский В. А., Бейсебаев А. А., Логинов А. П., Бобровский Р. В. — В кн.: Актуальные проблемы анестезиологии-реаниматологии. Львов, 1969, с. 201.
- Джаксон Л. С., Козлов В. Г., Базанов Н. И., Силачев Ю. Я. — В кн.: Хирургическое лечение сердца и легких у детей. Алма-Ата, 1969, с. 242.
- Дмитриев М. Л., Пугачев А. Г., Куц Н. Л. Очерки гнойной хирургии у детей. М., 1973.
- Добровольская Р. А., Кузьминов О. Д. — В кн.: Вопросы пульмонологии детского возраста. М., 1969, с. 101.

- Долецкий С. Я., Исаков Ю. Ф. Детская хирургия. Т. 1—2. М., 1970. Долina О. А., Дубова М. Н. — «Грудная хир.», 1971, № 1, с. 69. Долina О. А., Жилин Ю. Я. — «Грудная хир.», 1967, № 6, с. 24.
- Долina О. А., Птушкiна С. Г., Дубова М. Н. — В кн.: Анестезия и реанимация в онкологии. М., 1968, с. 57.
- Заброда Г. С., Троицевич В. А., Вацук Ф. С., Погодаев Б. Г., Таран Н. М., Щегельский Д. А., Пестеренко А. Я., Пархоменко Г. А. — В кн.: Актуальные проблемы анестезиологии-реаниматологии. Львов, 1969, с. 210.
- Засухина В. Я., Федорова Е. В. Гипертонические и гипотонические состояния у детей и подростков. М., 1969.
- Зильбер А. П. Регионарные функции легких. Петрозаводск, 1971.
- Иоффе Л. Ц., Джаксон Л. С., Светышева Ж. А., Замошский М. Е. — В кн.: Нейролептанальгезия. Искусственная вентиляция легких. М., 1971, с. 133. Иоффе Л. Ц., Чибуновский В. А., Костогрызлов Б. П. — «Экспер. хир. и анест.», 1968, № 4, с. 84.
- Каганов С. Ю., Родинова Н. Н., Любченко Л. Н., Макаров И. В. — В кн.: Материалы научной сессии Научно-исследовательского института педиатрии и детской хирургии. М., 1969.
- Капков Л. П. Искусственная вентиляция легких во время наркоза при бронхоскопии и бронхографии. Дис. канд. М., 1970.
- Китикарь Ф. М. Функциональное состояние сердечно-сосудистой системы при пневмонии у детей раннего возраста и вопросы комплексной терапии. Дис. докт. М., 1969.
- Климанская Е. В. Основы детской бронхологии. М., 1972. Климанский В. А. Бронхография у детей. М., 1964.
- Климанский В. А., Красовский Ю. С. — В кн.: Современные методы исследования в детской хирургии. Киев, 1965, с. 44. Климанский В. А., Саркисян Р. С., Фельдман Ф. Ц., Николаева Е. П. Диагностическая и лечебная катетеризация периферических бронхов. М., 1967. Климанский В. А., Споров О. А., Дергачев И. С., Счастный С. А. — «Хирургия», 1966, № 7, с. 27.
- Кравченко Е. П., Авшлова О. М. — «Грудная хир.», 1969, № 3, с. 114.
- Красина Г. А. Реокардиографические исследования у здоровых и больных ревматизмом детей. Дис. канд. М., 1967.
- Красовский Ю. С., Ширяева И. С., Марков В. А. — В кн.: Материалы II Всероссийского го съезда рентгенологов и радиол. Л., 1966, с. 236.
- Крыжановский Ю. Б. Искусственная одноплегочная вентиляция в хирургии легких и бронхов. Дис. канд. М., 1971.
- Кузнецова Т. Д. Функциональные методы исследования системы дыхания у детей и значение их применения у больных с хирургической патологией. Дис. докт. М., 1971.
- Кузьминов О. Д., Баталина С. К. — В кн.: «Хронические неспецифические заболевания легких в возрастном аспекте. М., 1969, с. 141.
- Кузьминов О. Д., Джумабеков Т. А. — В кн.: Хронические неспецифические заболевания легких в возрастном аспекте. М., 1969, с. 375.
- Кузьминов О. Д., Красовский Ю. С., Марков В. А. — В кн.: Мат. симпозиума «Бронхо-логические методы диагностики заболеваний легких». Л., 1971, с. 35.
- Кузьминов О. Д., Ормантаев К. С., Джумабеков Г. А. — «Здравоохран. Казахстана», 1969, № 3, с. 47—49.
- Куц Л. Н., Сушков Н. Т., Шаповалов В. Н., Винклер А. М. — В кн.: Нейролептанальгезия. Искусственная вентиляция легких. М., 1971, с. 146. Лебедев Д. Д. О функциональных и органических шумах сердца. М., 1965. Лохацкий С. В. — «Грудная хир.», 1965, № 4, с. 86.
- Лукомский Г. И., Вишневская М. А., Герасимова В. Д., Сеферовский Л. Е., Тарлава-ская Г. А. — В кн.: Актуальные вопросы анестезиологии в хирургии. Труды I МОЛМИ. Т. 14. М., 1968, с. 216.
- Мазаев П. Н., Воронаев М. М., Копейко И. П. Ангиопульмонография в клинике хирургических заболеваний легких. М., 1965. Малышев В. Д. — «Хирургия», 1967, № 9, с. 26.
- Малышев В. Д. Искусственная вентиляция в хирургии легких. Дис. канд. М., 1968. Маневич А. З. Педиатрическая анестезиология. М., 1970.
- Маневич А. З., Франтов Р. Б., Балагин В. М. — В кн.: Современные методы исследования в детской хирургии. М., 1965, с. 5.
- Михельсон В. А., Анохин М. И., Тимошенко В. А. и др. — В кн.: Нейролептанальгезия. Искусственная вентиляция легких. М., 1971, с. 147.
- Неговский В. А. — «Актуальные проблемы реаниматологии». М., 1971.
- Николаева-Ромберг М. И. Состояние кислотно-щелочного равновесия при эфирно-кислородном наркозе с применением мышечных релаксантов. Дис. канд. М., 1966.
- Осколкова М. К. Функциональная диагностика заболеваний сердца у детей. М., 1967. Островский В. Ю. Анестезиологическое обеспечение операций по поводу врожденных пороков сердца у детей раннего возраста. Дис. докт. М., 1970.

- Островский В. Ю., Францев В. И., Петровская Э. Л., Гаселевич Е. Л., Островская Р. У. — «Экспер. хир. и анестезиол.», 1972, № 4, с. 62.
- Осман Г. И. — В кн.: Хронические неспецифические заболевания легких в возрастном аспекте. М., 1969, с. 147.
- Палеев Н. Р., Домбровская Ю. Ф. — «Педиатрия», 1968, № 9, с. 16.
- Палеев Н. Р., Рабкин И. Х., Бородулин В. И. Введение в клиническую электрорентгенографию. М., «Медицина», 1971. Петров М. В. — В кн.: Актуальные вопросы педиатрической анестезиологии. М., 1967, с. 89.
- Петров М. В., Назарова Н. Б., Раззахов В. М. — В кн.: Нейратепанальгезия. Искусственная вентиляция легких. М., 1971, с. 160.
- Пикалева В. Я. Изменения гемодинамики во время операции на легких при некоторых видах обезболивания. Дис. канд. Л., 1968.
- Писцов А. П., Черкасова А. А. Новости медицинской техники, 1966, № 1, с. 93.
- Попов А. А. — В кн.: Актуальные вопросы педиатрической анестезиологии. М., 1967, с. 157.
- Попов А. А. Некоторые особенности общей анестезии три операциях на легких у детей. Дне. канд. М., 1968.
- Попова З. И. Опыт применения лечебной гимнастики до и после резекции легких при бронхоэктатической болезни у детей школьного возраста. Дис. канд. М., 1967.
- Попович В. С. Механика дыхания у детей с хроническими не специфическими нагноениями легких п е изменение в процессе предоперационной подготовки и обследования. Дис. канд. М., 1971.
- Пугачев А. Г., Кузьминов О. Д., Лекманов А. У., Хананов Р. Ш.—Тезисы доклада I Всесоюзного съезда анестезиологов и реаниматологов, 1972, с. 181.
- Розинова Н. П., Любченко Л. Н. — В кн.: Современные проблемы биохимии дыхания и клиника. Иваново, 1970, т. 2, с. 86.
- Рошаль Л. Л., Щербина В. И. — «Хирургия», 1970, № 7, с. 46.
- Рошаль Л. М., Щербина В. П., Щепкина О. И. — В кн.: Успехи клинической и экспериментальной медицины. Сб. научных трудов МОНИКИ. М., 1967, с. 122.
- Рыжков Е. В. Дизонтогенетические и приобретенные хронические неспецифические заболевания легких. М., «Медицина», 1968.
- Свердлов Ю. И. Вопросы функционального изучения бронхиальной проходимости и работы дыхания при бронхиальной астме у детей. Дис. канд. М., 1971.
- Семилев Э. А. — В кн.: Успехи клинической и экспериментальной медицины. Сб. научных трудов МОНИКИ. М., 1967, с. 114.
- Семилев Э. А. Клиническое значение ангиопневмографии и некоторых показателей гемодинамики малого круга кровообращения при хронической пневмонии у детей. Дис. канд. М., 1970.
- Синевич Е. Е. Сравнительная оценка методов анестезиологического обеспечения бронхоскопии. Дис. канд. Л., 1967. Сосюра В. X. Бронхоскопия при бронхиальной астме у детей. Дис. канд. М., 1968. Степанова М. П., Рошаль Л. М. — В кн.: Современные методы исследования в детской хирургии. Киев, 1965, с. 38. Странин В. Г. Новый метод пункционной катетеризации сердца и магистральных вен. Методические рекомендации. М., 1973. Странин В. Г. — «Радиол. диагн.», 1974, № 3, с. 299.
- Странин В. Г., Петросян Ю. С., Алсит С. О. — «Грудная хир.», 1967, № 1, с. 25.
- Стручков В., Григорян А., Цыбырнэ К., Лохвицкий С. Специальные методы диагностики в легочной хирургии. Кишинев, 1968.
- Стручков В. П., Лохвицкий С. В. — «Грудная хир.», 1965, № 3, с. 82.
- Студеникин М. Я., Абдулаев А. Р., Борисова Т. П., Кустарева К. С., Степанова И. И., Солдаценский А. Д. — «Педиатрия», 1969, № 2, с. 42.
- Счастный С. А. Состояние функционального кровотока в легких при их хронических воспалительных заболеваниях у детей. Дис. канд. М., 1967.
- Татаршова В. А. Динамика показателей кровообращения у детей раннего возраста при различных функциональных состояниях организма. Дис. канд. М., 1969.
- Тебелеян Л. Н. Ангиопульмонография в клинко-рентгенологической характеристике посттуберкулезных циррозов у детей. Дис. канд., 1966.
- Тернопольский А. М., Пилиного В. Г. — В кн.: Тезисы докладов на 4-й конференции хирургов п анестезиологов Донбасса, 1966, с. 80.
- Трусов В. С., Цибуляк В. Н. — В кн.: Вопросы пульмонологии. М., 1967, с. 133.
- Феофилов Г. Л. Комплексное бронхологическое исследование при заболеваниях легких. Ташкент, 1965.
- Фоминых В. П. — «Хирургия», 1967, № 6, с. 46.
- Франтов Р. Б. Фторотановый (флюотановый) наркоз у детей раннего возраста. Дис. канд. М., 1965.
- Цибуляк В. Н. Наркоз фторотаном и хлороформом при операциях на легких и средостении. Дис. канд. М., 1966.
- Шагина Р. М. Кислотно-щелочное равновесие и некоторые показатели окислительно-восстановительных процессов при хронической пневмонии у детей. Дис. канд., 1971.



- Шахов В. Ю., Беляков В. А., Назаров Д. А. — В кн.: Актуальные проблемы анестезиологии-реаниматологии. Львов. 1969, с. 272. Шик Л. Л. — В кн.: Современные проблемы биохимии дыхания и клиника. Т. 2, Иваново, 1970, с. 3.
- Ширяева И. С., Марков Б. А. — В кн.: Современные проблемы биохимии дыхания и клиника. Иваново, 1970, с. 89.
- Шифрин Г. А., Трубецкой Б. Г. — В кн.: Нейролептанальгезия. Искусственная вентиляция легких. М., 1971, с. 182.
- Шнейдерис М., Амброзайтис К., Кавальюскас Р. — «Медицинская электрорентгенография». Вильнюс. 1968.
- Шрайбман М. М. — «Экспер. хир. и анест.», 1969, № 3, с. 60.
- Щербина В. И. Значение бронхоспирометрии при хронических нагноительных процессах легких у детей. Дис. канд. М., 1971.
- Щитинин, В. Е., Кузнецова Т. Д., Попов А. А. — В кн.: Актуальные вопросы педиатрической анестезиологии. М., 1967, с. 27.
- Элозо В. П. Эндотрахеально-эндобронхиальный наркоз с применением асинхронного управляемого дыхания при операциях на легких. Дис. канд. Ставрополь, 1968.
- Юревич В. М., Гальперин Ю. С. — «Экспер. хир. и анест.», 1967, № 6, с. 56.
- Юревич В. М., Перельмутр А. С. Наркоз и наркозные аппараты. М., 1965.
- Bass P., Nenderson J. M. e. a. — «Am. Rev. Resp. Dis.», 1968, v. 97, p. 598—000.
- Benser H. — «Anaesthesist», 1971, v. 20, p. 257.
- Boutros A. R., Weisel M. R. — «Anesthesiology», 1967, v. 28, p. 239.
- Buckingham W., Cugell D., Kettel L. — «XAMA», 1967, v. 200, p. 1046.
- Cherniak N. C., Carton R. W. — «Am. J. Med.», 1966, v. 41, p. 562.
- Cotes J. E. Lung Function. Oxford a. Edinburg, 1968.
- Cremer M., Autier C., Gerbeaux J. — «Arch. Franc. Pediat.», 1965, v. 22, p. 886. Crillo H. C. — «Am. J. Surg.», 1965, v. 162, p. 374.
- Esser M. Vergleichende Untersuchungen über die Sauerstoff und Kohlendioxyd spa rining und die wasserstoffionenkonzentration in Arterialisierten Kapillarblut von Ohrlap-chen und Fingerbeere. Diss. Bonn., 1967.
- Fraser R. G., Macklem P. T. — «Am. J. Roentgenol.», 1965, v. 93, p. 821.
- Geffin B. — «Anesthet et Analg.», 1969, v. 48, p. 884.
- Godfrey S., Wozniak K. R., Courtenay R. J. — «Brit. J. Diseases of the Chest.», 1971, v. 65, p. 56—65.
- Gold M., Helrich M. — «Canad. anaesth. Soc. J.», 1967, v. 14, p. 424.
- Hertz C W., Schumann K. — «Klin. Wschr.», 1970, v. 43, p. 399.
- Hogg J. C., Macklem P. T., Thurlbeck W. M. — «New. Engl. J. Med.», 1968, v. 278, p. 25. Kay B., Allen T. — «Canad. Anaesth. Soc. J.», 1971, v. 18, p. 571. bunding M., Fcrnandes A. — «Acta anaesth. scand.», 1967, v. 11, p. 43.
- Methy J., Binet I., Galey J. e. a. — «J. thorac cardopvasc. Surg.», 1966, v. 51, p. 1. McIntyrl J., Narman J. N., Smith G. — «Brit. med. J.», 1968, v. 5, p. 640. Morgan B., Martin W., Hornbein T. e. a. — «Anesthesiology», 1966, v. 27, p. 584. Munroe L., Dodds W., Graves H. — «Canad. Anaesth. Soc. J.», 1965, v. 12, p. 67. Murdoch A., Burrington J., Swyer P. — «ВЫ. Neonat.», 1971, v. 17, p. 161. Неврапил М., Кадлеу К., Даум С. Патофизиология дыхания. М., 1967. Nilsson E., Slater E., Greenberg J. — «Acta anaesth. scand.», 1965, v. 9, p. 49. Pedlesch J., Weller W., Reif E. — «Anaesthesist.», 1966, v. 15, p. 126—128. Scarpelli E. The surfactant system of the lung. Philadelphia, 1968.
- Seed R. — «Anaesthesia», 1971, v. 26, p. 55. Sia R. — «Anesth. et Analg.», 1969, v. 48, p. 19.
- Siggaard-Andersen J. — «Scand. 3. Clin. Laboratory investig.», 1971, v. 27, p. 239—245. Stolz Ch. — «Z. prakt. Anesth.», 1969, v. 4, p. 239.
- Stoyka W. — «Canad. Anaesth. Soc. J.», 1970, v. 17, p. 119—128.
- Usubiaga J., Wikinski J., Usubiaga L., Molina F. — «Anesth. et Analg.», 1967, v. 46, p. 225, Vogel J. — «Atmungsorgane», 1971, v. 135, p. 83. Weisser K. — «Anaesthesist», 1970, v. 19, p. 101.

## Специальная часть

### Раздел I. ГРУДНАЯ СТЕНКА

- Андрянов В. Л., Дедова В. Д., Колядицкий В. Г. и др. Врожденные деформации верхних конечностей. М., 1972. Баиров Г. А., Маршев И. Л. — В кн.: Хирургия пороков развития у детей. Под ред. Г. А. Баирова. Л., 1968, с. 11. Баиров Г. А., Парнес Д. И. — «Вести, хир.», 1969, № 8, с. 10.
- Богданович И. А., Кондрашин Н. И. — «Ортогаед., травмат. и протезир.», 1969, 5, 66—69. Виноградова Т. П. Опухоли костей. М., 1973.
- Кныи И. Т. — «Ортопед., травматол. и протезир.», 1970, № 4, с. 27. Кондрашин Н. И. — «Ортопед., травматол. и протезир.», 1970, № 8, с. 61. Маршев И. А. — Учен. зап., 1968, т. XXVIII, с. 71.

Маршев П. А., Нарнес Д. И. — «Ортопед, травматол. и протезир.», 1971, № 10, с. 15. Платов А. Я. Опухоли и пограничные процессы ребер, грудины и ключиц. Дис. канд. М., 1968.  
Цивьян Я. Л. Повреждения позвоночника. М., 1971. Цивьян Я. Л. Оперативное лечение горбов. М., 1973.

#### Раздел II. ЛЕГКИЕ И ПЛЕВРА

Авдалбекян С. Х. Актуальные вопросы функциональных исследований и хирургического лечения бронхоэктазов. Дис. канд. Ереван, 1967. Адлер А. М. — «Кардиология», 1966, № 5, с. 77.  
Альперин Л. Я. Клинико-экспериментальные материалы при внутригрудных операциях по поводу бронхиальной астмы. Дис. докт. Вильнюс, 1969.  
Ахундов Н. Ю. Эхинококковая болезнь в детском возрасте по Азербайджанской ССР. Дис. канд. Баку, 1966.  
Бабичев С. И., Аджигитов Г. Н. — «Хирургия», 1965, № 5, с. 39.  
Ваиров Г. А., Войков Г. А., Тихомирова В. Д. и др. — В кн.: Острые и хронические инфекционные заболевания легких. Л., с. 81. Баиров Г. Л., Тихомирова В. Д., Петрова Л. И. — В кн.: Стафилококковые деструкции легких. Материалы 3-ого Все союз, симпозиума. Душанбе, 1969, с. 15. Балагин В. М. Самостоятельный и комбинированный фторотановый наркоз у детей. Дис. канд. М., 1966.  
Велик И. Э. Материалы к изучению хирургического лечения бронхиальной астмы. Дис. докт. Донецк, 1969. Бессарабов В. И. Острые гнойные плевриты у новорожденных и детей первого года жизни. Дис. канд. М., 1973. Богдан Т. Т. — В кн.: Материалы I Всесоюз. симпозиума по проблеме легочной гипертензии. Л., 1968.  
Борцовский О. И. — В кн.: Матер. I Всесоюз. симпозиума по проблеме легочной гипертензии. Л., 1968, с. 151. Бутенко А. Т. — «Врач, дело», 1970, № 1, с. 153. Буцков П. П., Иванова Е. Т. — «Хирургия», 1967, № 2, с. 75.  
Виноградова Т. С., Солдаткина Л. В. — В кн.: Хронические неспецифические заболевания легких в возрастом аспекте. М., 1969, с. 474. Вишневский А. А. — В кн.: Частная хирургия. Под ред. А. А. Вишневского и В. С. Левита. Т. 1. М., с. 678.  
Владыкина М. И. Рентгенодиагностика ателектазов легких у детей. Л., 1971. Водолазов Ю. А. Врожденная локализованная эмфизема легких у детей. Дис. канд. Ярославль, 1971.  
Воль-Эпштейн Г. Л. Пороки развития бронхов у взрослых. Дис. докт., 1966. Воропаев М. В., Колейко П., Адамян А. А. и др. — В кн.: Материалы I Всесоюз. симпозиума по проблеме легочной гипертензии. Л., 1968, с. 11. Вотчал Б. Е. Очерки клинической фармакологии. М., 1965.  
Вульфсон И. П., Красина Г. А., Марков Б. А. — «Педиатрия», 1970, № 9, с. 15. Гавалов С. М. — В кн.: Материалы конференции по хроническим заболеваниям органов дыхания у детей. М., 1967, с. 43.  
Гавалов С. М. Хронические неспецифические пневмонии у детей. М., 1968. Гаджиев С. А. — «Груд. хир.», 1967, № 1, с. 72. Гаджиев С. А., Васильев В. Н. — «Груд. хир.», 1968, № 3, с. 91.  
Галстян А. А. Некоторые аспекты изучения электромеханической активности сердца у детей в норме и при патологии. Дис. докт. Ереван, 1971.  
Гайдашев Э. А. — В кн.: Материалы конференции по хроническим заболеваниям органов дыхания у детей. М., 1967, с. 125.  
Гайдашев Э. А. Диагностика и хирургическое лечение хронических заболеваний легких у детей. Дис. докт. М., 1972.  
Гайдашев Э. А., Ченчикова Э. П. — В кн.: Материалы конференции по хроническим заболеваниям органов дыхания у детей. М., 1967, с. 27.  
Гайдашев Э. А., Ширяева И. С. — В кн.: Современные методы исследования в детской хирургии. М., 1965, с. 42.  
Гауен Я. К. Хирургическое лечение гнойных заболеваний легких и плевры у детей раннего возраста. Дис. докт. Рига, 1969.  
Гауен Я. К., Нлинтс Х. Я. — В кн.: Материалы докладов I симпозиума детских хирургов прибалтийских республик. Рига, 1971, с. 101.  
Гейдаров А. Н. — «Азербайдж. мед. журн.», 1966, № 4, с. 88.  
Герасимов В. П., Острейко И. Ф. — «Хирургия», 1970, № 7, с. 52.  
Гераськин В. И. — «Хирургия», 1973, № 6, с. 61.  
Гилевич Ю. С., Шахарьянц Ж. Г. — «Грудная хир.», 1970, № 4, с. 62. Гингольд А. И. Хроническая неспецифическая пневмония в свете рентгенологических данных. Дис. докт. М., 1967. Гладыш Б. Томография. Варшава, 1965.  
Гланцберг И. А. Бронхоэктатическая болезнь у подростков. Дис. канд. М., 1965.

- Гланцберг И. А. — «Клин, мед.», 1965, № 12, с. 37.
- Гланцберг Н. А., Соколов Р. В. — «Педиатрия», 1967, № 2, с. 37.
- Гобечия К. Н., Чумбурадзе Г. О., Аробелидзе Р. С. и др. — В кн.: Материалы науч.-практ. конф. Сухуми. 1971, с. 78. Гонцов И. А. Бронхоэктатическая болезнь. Кишинев, 1966.
- Григорян А. В., Воль-Эштейн Г. Л., Сахаров В. А. и др. — «Груд, хир.», 1965, 6, с. 21.
- Гришкин И. Г. Изменение функции внешнего дыхания у детей с хронической неспецифической пневмонией под влиянием некоторых видов этапного лечения. Дис. канд. Ижевск, 1965.
- Грубник В. М., Трипчук В. В. — «Клин, хир.», 1968, № 3, с. 76.
- Горбулева Т. Я. Рентгенологическая диагностика аномалий и пороков развития легких у детей. Две канд. М., 1968. Деева М. М. — «Вопр. охр. мат. и дет.», 1964, № 10, с. 27.
- Дергачев И. С., Пугачев А. Г., Споров О. А. и др. — В кн.: Материалы конференции по хроническим заболеваниям органов дыхания у детей. М., 1967, с. 37.
- Держан Г. Л., Ступина А. С., Дейнека Н. Ф. Тезисы докл. I Всесоюз. съезда кардиологов. М., 1966, с. 212.
- Дейнека И. Я. Эхинококкоз человека. М., 1968.
- Долецкий С. Я., Бакланова В. Ф., Климкович И. Г. и др. — В кн.: Стафилококковые деструкции легких. Материалы III Всесоюз. симпозиума. Душанбе, 1969, с. 5. Долецкий С. Я., Исаков Ю. Ф. Детская хирургия. Т. 1—2. М., 1970.
- Долецкий С. Я., Климкович И. Г., Горбунова Т. П. — В кн.: Симпозиум детских хирургов прибалтийских республик. Рига, 1967, с. 64.
- Долецкий С. Я., Леношкин А. И. Гнойно-воспалительные заболевания новорожденных. М., 1965.
- Домбровская Ю. Ф. — В кн.: Материалы конференции по хроническим заболеваниям органов дыхания у детей. М., 1967, с. 5. Домбровская Ю. Ф., Тюрин Н. А. — В кн.: Руководство по кардиологии детского возраста. Под ред. О. Д. Соколовой-Пономаревой и М. Я. Студеникина. М., 1969, с. 21.
- Елманова Л. И. Некоторые показатели гемодинамики у больных хроническими неспецифическими заболеваниями легких. Дис. канд. Оренбург, 1969.
- Есипова И. К., Кауфман О. Я. Постнатальная перестройка малого круга кровообращения и ателектаз новорожденных. Л., 1968.
- Есипова И. К., Степанова М. Н., Рошаль Л. М. — «Сов. мед.», 1965, № 12, с. 77.
- Жарахович И. А., Рапопорт Т. Г. — «Груд, хир.», 1972, № 1, с. 100.
- Жданов В. Ф. К вопросу о гемодинамике и сократительной способности миокарда у больных хроническими заболеваниями легких. Дис. канд. М., 1969.
- Замошский М. Е. Сократительная функция миокарда у детей и подростков с хроническими неспецифическими заболеваниями легких. Дис. канд. М., 1971.
- Исаков Ю. Ф. — «Груд, хир.», 1970, № 6, с. 67.
- Исаков Ю. Ф., Степанов Э. А., Гераськин В. И. — В кн.: Стафилококковые деструкции легких у детей. Материалы III Всесоюз. симпозиума. Душанбе, 1969, с. 19.
- Исаков Ю. Ф., Степанов Э. А., Гераськин В. И. — «Хирургия», 1969, № 7, с. 29.
- Исаков Ю. Ф., Степанов Э. А., Гераськин В. И. — «Хирургия», 1970, № 7, с. 38.
- Карацуров Е. С. Гломэктомия в лечении бронхиальной астмы. Дис. докт., 1969.
- Касаев А. А., Осипова Т. А., Шик Я. Л. — Труды объединенного пленума онкологов, рентгенологов и радиологов УССР. Киев, 1968, с. 41.
- Катков В. В., Франтов Р. Б. — В кн.: Материалы 5-й конференции молодых ученых педиатрических институтов и кафедр. М., 1965, с. 95.
- Климанский В. А. — В кн.: Первая Всесоюз. конференция детских хирургов. М., 1965, с. 88.
- Климанский В. А. — «Вестн. хир.», 1965, № 6, с. 119. Климанский В. А. — В кн.: Вопросы пульмонологии. М., 1967, с. 189. Климкович И. Г. Хирургическое лечение неспецифических заболеваний легких у детей. Дис. докт. М., 1965. Климкович И. Г. — В кн.: Вопросы реконструктивно-восстановительной хирургии у детей. Л., 1969, с. 112.
- Кодолова И. М., Фридман Э. Я. — «Арх. пат.», 1968, т. 30, № 8, с. 37. Козицкая К. И., Тышко Ф. А. — «Ж. ушн. нос. и горл. болезней», 1966, № 6, с. 65. Колесов А. П. — В кн.: Вопросы реконструктивно-восстановительной хирургии у детей. Л., 1969, с. 110.
- Колесов А. П., Бойков В. А., Гриднев А. В. — «Хирургия», 1966, № И, с. 76.
- Королев Б. А. — «Вестн. хир.», 1966, № 9, с. 47.
- Коршинов И. А. — «Здравоохр. Казахстана», 1961, № 1, с. 16.
- Кориунов Е. С. — «Вестн. хир.», 1971, т. 107, № И, с. 155.
- Красовский В. В. — «Педиатрия», 1967, № 8, с. 58.
- Красовский Ю. С. Некоторые вопросы предоперационной подготовки детей с хронической неспецифической пневмонией. Дис. канд. М., 1967. Кропачев А. М. Хронические пневмонии у детей. Л., 1965.
- Кручинина И. Л. — В кн.: Материалы конференции по хроническим заболеваниям органов дыхания у детей. М., 1967, с. 70.

- Кузин М. И., Рябцев В. Г., Дреммина Т. М. — Матер. научн. конференции по проблеме «Бронхиальная астма». М., 1968, с. 24. Кузнецов И. Д., Розениграух Л. С. Рентгенодиагностика опухолей средостения. М., 1970.
- Кузьминов О. Д. — В кн.: Современные методы исследования в детской хирургии. Материалы I симпозиума детских хирургов. Киев, 1965. Кузьмин О. Д., Счастный С. А. — В кн.: Современные методы исследования. Киев, 1965.
- Курбатова А. И. — «Груд, хир.», 1966, № 1, с. 99. Куц Н. Л. — «Вопр. охр. мат. и дет.», 1971, № 2, с. 14. Куц Н. Л. — «Вопр. охр. мат. и дет.», 1972, № 2, с. 43.
- Куц Н. Л. — «Сов. мод.», 1971, № 8, с. 69.
- Либов С. Л., Рокицкий М. Р. — «Груд, хир.», 1965, № 3, с. 71. Либов С. Л., Рокицкий М. Р., Котович Л. Е. — «Сов. мед.», 1966, № 5, с. 117. Либов С. Л., Ширяева К. Ф. Гнойные заболевания легких и плевры у детей. Л., 1973. Либский А. Т., Макарова П. П., Бабаев В. А. и др. — «Сов. мед.», 1971, № 12, с. 69. Либберг Б. Э. — «Хирургия», 1965, № 5, с. 43.
- Лихачев А. Г., Гольдман И. И. Хронические аллергические риноопты. М., 1967. Лохвицкий С. В. — В кн.: Вопросы диагностики хирургических заболеваний легких. М., 1966, с. 14.
- Лукомский Г. П., Шулушко М. Л., Виннер М. Г. и др. Бронхология. М., 1973.
- Мазур К. Я., Рейдель П. П. — В кн.: Материалы 4-й межреспубликанской конф. рентгенологов и радиологов прибалтийских республик. Рига, 1968, с. 37.
- Маслов В. И. Лечение эмпием плевры. Дис. докт. Львов, 1971.
- Матвеев Ю. К. Кисты и абсцессы легких у детей. Дис. канд. М., 1973.
- Махов И. П., Муромский Ю. А., Цуман В. Г. и др. — В кн.: Хронические неспецифические заболевания легких в возрастном аспекте. М., 1969, с. 344.
- Мешалкин Е. Н., Альперин Л. Я., Кремлев П. И. и др. — В кн.: Вопросы пульмонологии, 1967, с. 236.
- Молчанов Н. С. Острые пневмонии. Л., 1965.
- Муромский Ю. А. Бронхиальное дерево после резекции легких. М., 1972. Муромский Ю. А. Клиническая рентгеноанатомия трахео-бронхиального дерева. М., 1973.
- Овруцкий Я. С., Жданова С. М. — Труды 17-й науч. сессии Ин-та терапии АМН СССР. М., 1966, с. 65.
- Овруцкий Я. С., Жданова С. М. — В кн.: Сердечная и коронарная недостаточность. Труды 17-й науч. сессии Ин-та терапии АМН СССР. Под ред. Е. И. Чазова. М., 1966, с. 65.
- Овчинников А. А. Солидарные кисты легкого у детей. Клиника, диагностика и хирургическое лечение. Дис. канд., 1968.
- Огиренко А. П., Блинова А. А. — В кн.: Вопросы диагностики и хирургического лечения заболеваний легких и средостения. Новосибирск, 1970, с. 134.
- Орловский С. П. Хирургическое лечение при инородных телах легких и их осложнениях у детей. Дис. канд. М., 1968.
- Ормантаев К. С. Хирургическое лечение двусторонних хронических нагноительных заболеваний легких у детей. Дисс. докт. М., 1971.
- Осколкова М. К., Вульфсон И. Н., Красина Г. А. и др. — В кн.: Материалы конференции по хроническим заболеваниям органов дыхания у детей. М., 1967, с. 85.
- Осколкова М. К., Пугачев А. Г. — В кн.: Материалы объединен. науч. конф. Ин-та педиатрии и Киргизск. науч.-иссл. ин-та охр. мат. и дет. Фрунзе, 1969, с. 138.
- Осколкова М. К., Пугачев А. Г. — В кн.: Курортное лечение заболеваний органов дыхания у детей и подростков. Киев, 1965, с. 23.
- Островский В. Ю., Феофилов Г. Л., Азбель Д. И. — В кн.: Операционная патология и наркоз. М., 1965, с. 49.
- Панфилов Ю. А. — В кн.: Гипертония большого и малого круга кровообращения. Тезисы докладов I Всесоюз. съезда кардиологов. М., 1966, с. 225.
- Ларин В. В. — В кн.: Гипертония большого и малого круга кровообращения. Тезисы докл. I Всесоюз. съезда кардиологов. М., 1966.
- Парнес Д. И., Бейнусов В. Е. — Научные труды Ленинград. ин-та усовершенствования врачей, 1969. в. 70, с. 258.
- Перманова А. К. Рентгенологическая оценка исходов стафилококковой пневмонии у детей. Дис. канд., 1971.
- Петров В. П., Певцов В. Н. — «Груд, хир.», 1967, № 4, с. 58.
- Понизовская Б. М. Обследование и предоперационная подготовка при бронхоэктазах у детей. Дис. канд. М., 1967. Попов А. А. — В кн.: Актуальные вопросы педиатрической анестезиологии. М., 1967, с. 157.
- Портной Л. М., Делчев П. И. — «Вестн. хир.», 1965, № 6, с. 19.
- Пугачев А. Г., Бакланова В. Ф., Ческис А. Л. и др. — В кн.: Стафилококковые деструкции легких у детей. Душанбе, 1969, с. 29.
- Пугачев А. Г., Гайдашев Э. А. — В кн.: Материалы конференции по хроническим заболеваниям органов дыхания у детей. М., 1967, с. 10.

- Пугачев Л. Г., Гайдашев Э. А. — В кн.: Вопросы реконструктивно-восстановительной хирургии у детей. Л., 1969, с. 11. Пугачев А. Г., Гайдашев Э. А., Красовский Ю. С. Хирургическое лечение бронхоэктазии у детей. М., 1970. Пулатов А. Т. — В кн.: Стафилококковые деструкции легких у детей. Материалы III Всесоюз. симпозиума. Душанбе, 1969, с. 25.
- Пулатов А. Т., Ян В. С. — «Вести, хир.», 1969, № 8, с. 103.
- Пучков Г. Ф. — «Здравоохр. Белоруссии», 1967, № 1, с. 30.
- Пушкарь Ю. Т. — Труды II Всероссийского съезда терапевтов. М., 1966, с. 384. Пушкарь Ю. Т., Мухарлямов Н. М. — В кн.: Недостаточность сердца и аритмии. Труды Всесоюз. науч. кардиологич. об-ва. М.—Л., 1966, с. 11. Рабкин И. Х., Перельман М. И., Фельдман Ф. С. и др. — «Вестник хир. рентгенол.», 1966, № 2, с. 10.
- Рачинский С. В. — В кн.: Материалы конференции по хроническим заболеваниям органов дыхания у детей. М., 1967, с. 54. Рачинский С. В., Серода Е. В., Споров О. А. и др. Пневмосклерозы у детей. М., 1971. Раев М. К. — В кн.: Недостаточность сердца и аритмии. Труды Всесоюз. науч. кардиологич. об-ва. М., 1966, с. 35. Рокицкий М. Р., Ваня А. А. Клиника, диагностика и лечение стафилококковых деструкции легких у детей. Казань, 1974. Рокицкий М. Р., Жаворонков В. Ф., Порываева В. И. — Хирургия, 1972, № 6, с. 12. Романов Г. А. Аномалии развития легких (клиника, диагностика, лечение). Дне. канд. М., 1964.
- Романова Л. К. Регенерация легких в эксперименте и клинике. М., 1971.
- Рошаль Л. М. — В кн.: Хронические неопецифические заболевания легких в возрастном аспекте. М., 1969, с. 491.
- Рошаль Л. М. Отдаленные результаты односторонних операции на легких при бронхоэктатической болезни у детей. Дне. докт. М., 1970.
- Рошаль Л. М., Селезнева К. П., Семилов Э. А. и др. — В кн.: Анестезиологическое IT реанимационное обеспечение пульмонологических больных. Л., 1974, с. 2.2.
- Руководство по легочной хирургии. Под ред. И. С. Колесникова. Л., 1969.
- Рутковский Е. М. Вестн. хир., 1971, т. 106, № 2, с. 11.
- Селезнева К. Н. Острая эмпиема плевры у детей и ее хирургическое лечение. Дне. канд. М., 1967.
- Селезнева К. Н. — «Хирургия», 1974, № 7, с. 43.
- Семилов Э. А. — В кн.: Хронические неспецифические заболевания легких в возрастном аспекте. М., 1969, с. 242. Сергеев В. М. Патология и хирургия плевры. М., 1967.
- Синевич Е. Е. — Сравнительная оценка методов анестезиологического обеспечения бронхоскопии. Дис. канд. Л., 1967.
- Солдаткина Л. В. Оценка функционального состояния системы дыхания и кровообращения у детей после резекции легких в отдаленные сроки. Дис. канд. М., 1968.
- Солдаткина Л. В. — В кн.: Хронические неспецифические заболевания легких в возрастном аспекте. М., 1969, с. 242.
- Споров О. А. Рентгенологическая характеристика сегментарных пневмосклерозов у детей. Дис. докт. М., 1968.
- Степанов Э. А., Гераськин В. И., Саморядова Л. С. — В кн.: Актуальные вопросы детской хирургии и анестезиологии-реаниматологии. М., 1969, с. 19.
- Степанов Э. А. — «Хирургия», 1965, № 7, с. 43.
- Степанов Э. А., Покровская Е. М. — «Вестн. хир.», 1966, № 9, с. 52.
- Степанова М. И., Рошаль Л. М. — В кн.: Хронические неспецифические заболевания легких в возрастном аспекте. М., 1969, 350. Степанова М. И., Селезнева К. И. Вопросы охраны материнства и детства, 1967, № 4, т. 12, с. 28.
- Стручков А. П., Кодолова И. М. Хронические неспецифические заболевания легких. М., 1970.
- Стручков В. И. Гнойные заболевания легких и плевры. М., 1967.
- Стручков В. И., Воль-Эштейн Г. Л., Сахаров В. А. Пороки развития легкого человека. М., 1969.
- Тевит Б. М. Ошибки и осложнения в хирургии и анестезиологии. Горький, 1968, с. 72. Титова А. И. — В кн.: Материалы конференции по хроническим заболеваниям органов дыхания у детей. М., 1967, с. 99.
- Тонконоженко В. И. — «Арх. пат.», 1965, № 10, с. 28. Тычкова Г. А. «Вестн. хир.», 1971, № 10, с. 109.
- Тюрин И. А., Кулинич Ю. А. — В кн.: Инфекционно-аллергические заболевания у детей. М., 1965, с. 153.
- Углов Ф. Г., Григорьев Е. Е. — «Вести, хир.», 1969, т. 103, № 7, с. 122. Углов Ф. Г., Пуглеева В. П., Яковлева А. М. Осложнения при внутригрудных операциях. Л., 1966.
- Уланова Н. С., Давыдов А. П., Грабильцева Т. Л. — «Пробл. туб.», 1966, № 4, с. 27. Фельдман Ф. Ц. Бронхография водными йодорганическими растворами с желатиной. Дис. канд. М., 1966.

- Феофилов Г. Л. — «Груд. хир.», 1966, № 3, с. 107. Феофилов Г. Л. — «Клин. мед.», 1965, № 4, с. 51.
- Феофилов Г. Л., Азбель Д. И. — В кн.: Операционная патология и наркоз. М., 1965, с. 43.
- Филатова А. И. Руководство по применению крови и кровезаменителей. Л., 1965. Фирсов В. Д., Крючкова Г. С. — «Клин. хир.», 1968, № 4, с. 43.
- Франтов Р. В. — В кн.: Современные методы исследования в детской хирургии. Киев, 1965.
- Хирургия легочных нагноений. Под ред. Г. Л. Ратнера. Куйбышев, 1968. Цигельник А. Я. Бронхоэктатическая болезнь. Л., 1968.
- Цуман В. Г. Сосуды малого круга кровообращения при хронических нагноительных заболеваниях легких и плевры. Дис. докт. М., 1972. Черняховский Ф. Р. — «Нов. мед. техн.», 1965, в. 3, с. 91.
- Чухахина З. Г., Феофилов Г. Л., Азбель Д. И. — В кн.: Операционная патология и наркоз. М., 1965, с. 55. Шершевский Б. М. Кровообращение в малом круге. М., 1970.
- Широкова А. П. Резекция легких при хронических неспецифических заболеваниях в детском возрасте. Дис. докт. Горький, 1969.
- Шулутко М. Л., Виннер М. Г., Коробов В. И. — «Вестн. хир.», 1968, № 1, с. 36.
- Юренин П. П., Семенович Н. И. — В кн.: Хронические неспецифические аллергические (бронхиальная астма) заболевания легких и их курортное лечение. Кисловодск, 1968, с. 14.
- Ян В. С. Диагностика и тактика хирургического лечения однокамерного эхинококкоза легких и печени у детей. Дис. канд. Душанбе, 1972. Bockhoff F., Seidel Я. — «Zandarzt», 1968, Bd 44, N. 7, S. 322. Bresan J., Kemnitz H. P. — «Zbl. Chir.», 1968, Bd 93, N. 24, S. 825. Buffummp, Setipane G. A. — «Am. J. Dis. Child.», 1966, v. 112, n. 3, p. 214. Caniglia A. — «Pass. inl. clin. ter.», 1970, N 5, S. 300. Chernick V., Reed M. H. — «J. Pediat.», 1970, N 4, p. 624. Eisenreich F. — «Zandarzt», 1968, Bd 44, N. 7, S. 326. Higman J. H. — «Am. J. Roentgenol.», 1969, v. 108, N. 1, p. 103. Kirsch K., Schmidt D. — «Chimrg», 1966, Bd 37, N. 9, S. 386. Kraft-Kinz J., Frichs G. — «Chirurg», 1971, 42, 8, 353—356. Krueger C., Hemjeel M. — «Surgery», 1968, N. 2, p. 498. Kublena K., Schnetzer J. — «Internist, prax.», 1908, Bd 8, N. 4, S. 543. Zan A. F. — «Zbl. Chir.», 1972, Bd 97, N. 9, S. 257. Nawka. — «Dtsch. Gesind.», 1965, Bd 20, S. 2310. Pertanyi Gy. — «Prax. Pneumol.», 1966, Bd 20, N. 12, S. 7215. Kojczyk W. — «Prax. Pneumol.», 1968, Bd 22, N. 3, S. 165. Salver T. M. — «Surg., Gynec. Obstet.», 1970, v. 1, p. 115. Schmitt W. — «Zandarzt», 1968, Bd 44, N. 7, S. 305. Segal M. S., Dulfano M. J. — «New Engl. J. Med.», 1965, p. 272. Smith P., Gerald B. — «Am. J. Roentgenol.», 1969, 106, 1, 114. Speranza V. — «Bui. Societo internat. do chirurgie.», 1971, v. 30, N. 3, p. 162. Trojan J. — «Pol. Przeql. Chir.», 1967, v. 39, N. 11, p. 1175. Weber D., Barbieri A., Collares E. — «Pediat. prat.», 1972, v. 43, p. 17.

### Раздел III. СЕРДЦЕ И МАГИСТРАЛЬНЫЕ СОСУДЫ

- Амосов П. М., Лиссов И. Л., Мохнюк Ю. Н. — «Грудная хир.», 1960, № 6, с. 18.
- Бураковский В. И., Бухарин В. А. — «Кардиология», 1969, т. 9, № 10, с. 3.
- Буваковский В. И., Бухарин В. А., Подзолков В. П. и др. — «Грудная хир.», 1973, № 1, с. 3.
- Бураковский В. И., Константинов Б. А. — «Экслер. хир.», 1965, № 4, с. 18.
- Бураковский В. И., Константинов Б. А. Болезни сердца у детей раннего возраста. М., 1970.
- Бухарин В. А., Зыбин Е. М., Чеканов В. С. — «Грудная хир.», 1970, № 6, с. 6.
- Бухарин В. А., Подзолков В. П. — «Грудная хир.», 1968, № 5, с. 102.
- Бухарин В. А., Подзолков В. П. — «Грудная хир.», 1969, № 4, с. 118.
- Бухарин В. А., Подзолков В. П. — «Кардиология», 1970, т. 10, № 5, с. 81.
- Бухарин В. А., Подзолков В. П., Маралов А. Н. — «Кардиология», 1970, т. 10, № 6, с. 122.
- Бухарин В. А., Подзолков В. П., Давыдов А. Г. — «Кардиология», 1972, т. 12, № 8, с. 87. Бухарин В. А., Подзолков В. П., Штуга О. Г. и др. — «Грудная хир.», 1970, № 2, с. 43. Виноградова Т. С. Гемодинамика при патологических сообщениях между полостями сердца и главными сосудами. Дис. докт. М., 1970. Вольнский Ю. Д., Каграманов И. И., Быков Г. А. — «Экспер. хир.», 1966, № 3, с. 20. Таланкин Н. К. Кавапульмональный анастомоз. Л., 1968.
- Таланкин Н. К., Каграманов И. И., Крымский Л. Д. Транспозиция магистральных сосудов и камер сердца. М., 1970.
- Гордонова М. И. Операция сужения легочной артерии у детей раннего возраста с дефектом межжелудочковой Перегородки. Дис. канд. М., 1972.

Евтеев Ю. В., Константинов Б. А. — В кн.: Частная хирургия болезней сердца и сосудов. М., 1967, с. 244.

Зубарев Р. П. Диагностика и хирургическое лечение болезни Эбштейна. Автореф. дис. докт. М., 1970.

Киселева И. П., Подзолков В. П. — «Грудная хир.», 1969, № 5, с. 28.

Кисис С. Я. — В кн.: Частная хирургия болезней сердца и сосудов. М., 1967, с. 263.

Константинов Б. А. — В кн.: Частная хирургия болезней сердца и сосудов. М., 1967, с. 273, с. 289.

Константинов Б. А. Хирургическое лечение пороков сердца у детей раннего возраста. Дис. докт. М., 1969.

Константинов Б. А., Астраханцева Г. И. — «Грудная хир.», 1965, № 6, с. 18—29.

Королев Б. А., Охотин И. К., Белоусов Ю. В. — В кн.: Вопросы кардиологии. Вып. 19, кн. 1. Горький, 1965, с. 175.

Крымский Л. Д., Каграманов И. И. — «Грудная хир.», 1966, № 3, с. 41.

Кутушев Ф. Х., Бурмистров М. П., Мишура В. И. — В кн.: Отдаленные результаты хирургического лечения болезней сердца и сосудов. М., 1965, с. 166.

Кутушев Ф. Х., Плотникова Л. Р. — В кн.: Частная хирургия болезней сердца и сосудов. М., 1967, с. 48.

Матвеева И. В., Константинов Б. А. — «Кардиология», 1965, № 5, с. 45.

Муравьев М. В. Дефекты межжелудочковой перегородки (Клиника, диагностика и хирургическое лечение.) Дис. докт. М., 1965. Петросян Ю. С., Бузинова Л. А., Гарибян В. А., Затевахина М. В. — «Грудная хир.», 1972, № 1, с. 8.

Петровский Б. В., Соловьев Г. М., Шумаков В. И. Протезирование клапанов сердца. М., 1966.

Пицця В. И. Врожденный изолированный стеноз легочной артерии и его хирургическое лечение. Тбилиси, 1967.

Плотникова Л. Р. Вопросы хирургического лечения открытого артериального протока и изолированного дефекта межжелудочковой перегородки, осложненных лед-очной гипертензией. Дис. канд. М., 1968.

Подзолков В. П. — «Грудная хир.», 1972, № 5, с. 32.

Подзолков В. П., Файнберг М. А., Маралов А. И., Голосовская М. А. — «Кровообращение», 1970, № 3, с. 62.

Рабкин И. Х. — В кн.: Рентгенодиагностика заболеваний сердца и сосудов. М., 1970, с. 282.

Рабкин И. Х., Голованов Ю. П., Короткое А. А., Осветимская Н. П. — «Клин. мед.», 1966, № 9, с. 90.

Сидаренко Л. П., Гольдберг В. И. — «Грудная хир.», 1965, № 3, с. 3.

Соловьев Г. М., Зубарев Р. П., Шумаков В. И. — «Грудная хир.», 1966, № 4, с. 3.

Соловьев Г. М., Намазова А. А., Шабалкин Б. В. Хирургия перегородки сердца. М., 1967.

Штуга О. Г., Подзолков В. П., Маралов А. Н. — «Сов. здравоохран. Киргизии», 1970, № 2, с. 27.

Узлов Ф. Г., Зубцовский В. П., Некласов Ю. Ф., Картавова В. А. — «Кардиология», 1967, № 12, с. 58.

Aberdeen E., Carr I., Graham J. — «Langenbecks Arch. klin. Chir.», 1967, Bd 319, S. 811. Anselmi G., Munoz Armas S., de la Cruz M. V. e. a. — «Am. J. Cardiol.», 1968, v. 21, p. 813.

Cartmill T. B., Dushane J. W., McGoan D. C. e. a. — «J. Thorac. cardiovasc. Surg.», 1966, v. 52, p. 486.

Cornell W. P., Maxwell R. E., Holler J. A., Sabiston D. C. — «J. Thorac. Cardiovasc. Surg.», 1966, v. 52, p. 525.

Berlind S., Bojs G., Korngren M., Varnauskas E. — «Am. Heart J.», 1967, v. 73, p. 460. Bullig D. M., Hallman G. L., Bloodwell R. D., Cooley D. A. — «J. Thorac. Cardiovasc. Surg.», 1968, v. 55, p. 80.

Cooley D. A., Hallman G. L., Bloodwell R. D., Leachman R. D. — «Arch. Surg.», 1966, v. 93, p. 704.

Gruz M. V., Anselmi G., Munoz-Castellanos J. e. a. — «Brit. Heart J.», 1971, v. 33, p. 841. Glenn W. W. D., Ordway N. K., Talner N. S., Call E. P. — «Circulation», 1965, v. 31, p. 172.

Corvacho A. — «Am. J. Cardiol.», 1968, v. 21, p. 797.

Dobell A. R., Gibbons J. E., Basse E. F. — «J. Thorac. Cardiovasc. Surg.», 1969, v. 57, p. 108.

Ebert P. A., Caneni R. V. — «Am. Surg.», 1970, v. 36, p. 28.

Gasul B. M., Archilia R. A., Lev M. Heart disease in children. Diagnosis and treatment. Philadelphia — Toronto, 1966. Holler J. A., Crisler C., Brawley R. — «Ann. Thorac. Surg.», 1969, v. 7, p. 212.

Kay E. B., Rodriguez P., Zimmerman H. A. — «Am. J. Cardiol.», 1965, v. 15, p. 267. Lieberman A. D., Schumacher R. R., Childress R. P., Genovese P. D. — «Circulation», 1969, v. 39, p. 96.

Liebman J., Cullum L., Belloc N. B. — «Circulation», 1969, v. 48, p. 237.

- Lindesmith G. G., Meyer B. W., Jones J. C., Gallaher M. — «Circulation», 1965, v. 31, Suppl. 1, p. 21.  
Mohri H., Dillard D. H., Crawford E. W. e. a. — «J. Thorac. Cardiovasc. Surg.», 1969, v. 58, p. 262.  
Mustard W. T. — «Rev. Franc. Etud. Biol.», 1969, v. 14, p. 175.  
Rashkind W. J., Miller W. W. — «J.A.M.A.», 1966, v. 196, p. 991.  
Rasielli G. C., McGoon D. C., Wallace R. B. — «J. Thorac. Cardiovasc. Surg.», 1969, v. 58, p. 545.  
Rasielli G. C., Wallace R. B., Ongley P. A. — «Circulation», 1969, v. 39, p. 83.  
Lillehei C., Varco R., Randolph M. e. a. — «Surgery», 1967, v. 62, p. 819.  
Ruttenberg H. D., Elliott L. P., Anderson R. C. e. a. — «Am. J. Cardiol.», 1966, v. 17, p. 339-354.  
Senning A. — «Thoraxchirurgie», 1967, Bd 15, S. 262.  
Shaher R. M., Puddu G. C. — «Am. J. Cardiol.», 1966, v. 17, p. 355.  
Singh S. P., Astley R., Bullows F. G. O. — «Brit. Heart J.», 1969, v. 31, p. 722.  
Stanger P., Benassi R. C., Korns M. E. — «Circulation», 1968, v. 37, Suppl. 4, p. 1.  
Van Praagh R., Van Praagh S., Vlad P., Keith J. D. — «Am. J. Cardiol.», 1965, v. 15, p. 345.  
Venables A. W. — «Brit. Heart J.», 1970, v. 32, p. 6.

#### Раздел IV. ПИЩЕВОД И СРЕДОСТЕНИЕ

- Гаджимирзаев Г. А. Искусственный пищевод при рубцовом поражении его у детей. Дис. докт. М., 1973.  
Демидов В. П. Тактика распознавания и лечения опухолей и шишуклеподобных образований средостения. Дис. докт. М., 1973.  
Касаев А. А., Осипова Т. А., Шик Я. Л. В кн.: Труды объединенного Пленума онкологов, рентгенологов и радиологов УССР. Киев, 1968, с. 41.  
Кузнецов И. Д., Розенитраух Л. С. Рентгенодиагностика опухолей средостения. М., 1970.  
Куц Н. Л. — «Вопр. охр. мат. и дет.», 1971, № 2, с. 14.  
Мороз Б. В. Неврогенные опухоли средостения. Дис. канд. Одесса, 1973.  
Степанов Э. А. — «Хирургия», 1969, № 7, с. 17.  
Степанов Э. А. Первичные опухоли и кисты средостения у детей и их хирургическое лечение. Дис. докт. М., 1971.  
Тагиров И. К. Диагностическая эзофагоскопия при ожогах пищевода у детей и принципы лечения. Дис. канд. Ташкент, 1966.



## ПРЕДМЕТНЫЙ УКАЗАТЕЛЬ

- Абсцесс легкого 275  
 — — клиника и диагностика 275  
 — — лечение 276  
 — — этиология и патогенез 275  
 Агенезия (аплазия) легкого 188  
 — — диагноз 188  
 — — клиника 188  
 Альвеолярная вентиляция 18  
 — — неравномерность 20  
 Аминогликозиды при гнойно-воспалительных заболеваниях 129  
 Ангиокардиопульмография 57  
 Ангиопневмография при хронической эмпиеме плевры 307  
 Ангиопульмография 63  
 — при бронхоэктатической болезни 68  
 — — деформирующем бронхите 68  
 — — легочной гипертензии 69  
 — фаза(ы) 67  
 — — аортальная 68  
 — — венозная 68  
 Анестезиология и реаниматология 88  
 Анестезия в кардиохирургии 106  
 — — поддержание 109  
 — при двусторонних резекциях легких 102  
 — — диафрагмальной грыже 106  
 — — коррекции пороков сердца и магистральных сосудов 106  
 — — перевязке открытого артериального протока 107  
 — — пластических операциях на трахее и бронхах 102  
 — — травме гортани и трахеи 106  
 Анестетик (и) выбор 97  
 Аномалия Эбштейна см. *Эбштейна аномалия*  
 Антибактериальная терапия гнойно-воспалительных заболеваний 126  
 Антибактериальные препараты, совместимость при одновременном применении 133  
 Аорта, коарктация см. *Коарктация аорты (Ко)*  
 — резекция при коарктации 12  
 — стеноз устья (врожденный) 374  
 — — анатомия 374  
 — — вентрикулография 378  
 — — гемодинамика 375  
 — — данные ЭКГ 375  
 — — диагностика 379  
 — — исследование ангиокардиографическое 377  
 — — клиника и диагностика 375  
 — — операция, результаты и прогноз 379  
 — — оперативная техника 379  
 — — рентгенологические признаки 377  
 Аорто-легочные анастомозы 118  
 Аппаратура для бронхоскопии 79  
 — — катетеризации сердца и ангиографии и 62  
 Артериальное давление 36  
 — — у грудных детей 37  
 — — детей 5—7 лет 38  
 — — здоровых детей 37  
 — — раннего возраста 38  
 — — школьников 39  
 Артериальный проток открытый см. *Бо-галлов проток*  
 Ателектаз 317  
 — диагноз дифференциальный 324  
 — клиника и диагностика 323  
 — лечение 325  
 — патологическая анатомия 322  
 — частота 320  
 Атрезия пищевода 459  
 — ведение послеоперационного периода 473  
 — — доступ трапоплевральный 466  
 — — исследование рентгенологическое 462  
 — — и сочетанные пороки 463  
 — — клиника 461  
 — — методики косого анастомоза по Gross и Scott 468  
 — — мобилизация (сегментов пищевода) 467  
 — — наложение внутрирудного прямого анастомоза 467  
 — — — прямого анастомоза пищевода механическим швом 470  
 — — оперативная техника 466  
 — — операции (я) 465  
 — — — Баирова 468  
 — — Даниэля 468  
 — — предоперационная подготовка 465  
 — — с трахео-пищеводным свищем, операция прямого анастомоза пищевода 466  
 — — трехстворчатого клапана 394  
 — — — анатомические варианты (схема) 396  
 — — — анатомия 394  
 — — — ангиокардиография 401  
 — — — гемодинамика 397  
 — — — данные рентгенологические 399  
 — — — ЭКГ 399  
 — — — диагноз 402  
 — — — классификация 394  
 — — — клиника и диагностика 398  
 — — — лечение 402  
 — — — с увеличенным легочным кровотоком 400  
 — — — результаты и прогноз хирургического лечения 403  
 Атриосептоотомия при полной транспозиции магистральных сосудов 417

- Атриосептэктомия по Ханлону — Блело-ку 121  
 Ацидоз, борьба с ним 125 Аутотрансплантация легкого 335 **Аэродинамическое** сопротивление 21
- Баирова и Маршева метод операции при кил «видной груди» Баирова метод двойной эзофагостомии 471  
 —•— операции при атрезии пищевода 468  
 — ————— воронкообразной груди 143  
 — — пластики суженного пищевода 470, 480  
 Блелока — Ханлопа операция при полной транспозиции магистральных сосудов 418  
 Блокада(ы) бронхов 95  
 — вегетативной нервной системы при бронхиальной астме 331  
 — рефлексов на механическое раздражение сердца и крупных сосудов 114  
 Боталлов проток, анестезия при поре-вязке и операции Миоллера — Альберта (сужение легочной артерии) 117  
 — — анатомия 342  
 ————— гемодинамика 343  
 ————— диагноз 347  
 — — исследование рентгенологическое 346  
 — — — рентгенохирургическое 346 ЭКГ 348  
 — — клапика 344  
 — — оперативная техника 349  
 — — операция, показания 348  
 — — — результаты и прогноз 349  
 — — послеоперационный период 349  
 — — признак абсолютного протока 347 **Бронх (и)**, блокада 95  
 — инородные тела 207  
 — и трахея, операции пластические, анестезия 102  
 — трахеальный 194  
 — — диагноз 195  
 — — клиника 194  
 Бронхиальная астма, лечение хирургическое азо, 333  
 — — операции на вегетативной нервной системе 333  
 — — — — — оинокаротидной зоне 333  
 — — проходимость 23  
 Бронхиальное сопротивление 21  
 у здоровых детей 22  
 Бронхит деформирующий, ангиопульмонографические изменения 68  
 Врожденная киста 507 Бронхография 51  
 — используемые контрастные вещества 54  
 — обезболивание 51  
 — при бронхоэктазии 2,56  
 — — медиастинальных опухолях 509  
 — — хронической эмпиеме плевры 306  
 Бронхоскопические трубки, размеры для детей 80  
 Бронхоскопия 77  
 — аппаратура 79  
 — методика 84  
 — обезболивание 80  
 Бронхоспирография 31
- Бронхоспирометрия 33  
 Бронхотомография 55 Бронхоэктаз (ы) форма (ы) 258  
 — — ателектатическая 258  
 — — бронхитическая 259 Бронхоэктазия врожденная, виды 184 Бронхоэктатическая болезнь 243  
 — — анамнез и жалобы 251  
 — — ангиопульмонография 68  
 — — генез 262  
 — — диагностика 255  
 — — клиника 251  
 — ————— лечение 259  
 — ————— консервативное 261  
 — — — хирургическое 260  
 — — — результаты 265  
 — — локализация 254  
 — — объем вмешательства 262  
 — — период предоперационный 263  
 — — — послеоперационный 264  
 — — прогноз 266  
 — — распространенность патологического процесса 260  
 — — формы 252, 253  
 — — этиология и патогенез 243
- Вдыхаемый воздух, определение 20  
 — — распределение неравномерное 164  
 Венозное давление 33  
 — — при легочных заболеваниях 178  
 Вентиляция альвеолярная 18  
 — выбор режима и метода 110  
 — легких искусственная см ИВЛ  
 — — максимальная у здоровых детей 25  
 — — распределение регионарное 20 Вилочковая железа, липома и эмбриональная киста 506  
 Вишневого А. А. и Донецкого Д. А. метод анастомоза при тетраде Фалло 392
- Газы крови 28  
 Гамартома легкого 241  
 Гастростома, наложение при ожогах пищевода 488  
 Гем ангиома легкого кавернозная 240  
 Гемодинамика (см. также *Кровообращение*) при заболеваниях легких 174  
 — — операциях 101 Гипоплазия легкого 190, 207  
 — — диагностика 191  
 — — доли 191  
 — — лечение 192  
 — — целого 190  
 Гилертензия легочная, классификация 378  
 Гипотомия искусственная при операциях на аорте 123  
 Гломэктомия без денервации сшгокаротидной зоны при бронхиальной астме 33,6  
 Голосовая щель, развитие 6 Гортань и трахея, травма, особенности анестезии 106  
 — развитие 6  
 Гросса и Окотха метод наложения косоанастомоза пищевода при атр«зии» 468  
 Грудина, расщепление врожденное 149  
 — расщепление, клиника и лечение 150

- Грудная клетка, развитие 5  
 — стенка 125  
 — опухоли 158  
 Грудь воронкообразная, 135  
 — в дошкольном возрасте 137  
 — в школьном возрасте 138  
 операции (я) 142  
 — Баирова 143  
 — Равича — Гросса 443  
 подготовка предоперационная 141  
 расчеты оперативной коррекции 14  
 — у грудных детей 136  
 килевидная 148  
 клиника 148  
 — лечение хирургическое 148  
 — операции 149  
 повреждения 536  
 — закрытые 536  
 — лечение 538  
 — открытые 538  
 Давление артериальное см. *Артериальное давление*  
 — венозное см. *Венозное давление* Даниэля  
 операция при атрезии пищевода 468  
 Деструкция легкого стафилококковая 267  
 — диагностика 271  
 — клиника 270  
 — лечение 272  
 — и прогноз 274  
 — методика транскутанной пн-  
 трамуральной пункции 272  
 — частота 267  
 — этиология и патогенез 267  
 Диафрагма 512  
 — дефект купола 514  
 — пластика при истинной грыже 524 при  
 релаксации 179  
 — развитие 8  
 — разрыв 538  
 — релаксация 524  
 Диафрагмальная грыжа 208, 512  
 — анестезия при операциях 106  
 — диагноз дифференциальный 518  
 — исследование рентгенологическое 517-  
 истинная, операция 523  
 • классификация 513  
 клиника и диагностика 514  
 лечение 520, 528  
 ложная 513  
 — операция 521  
 операции плановые и неотложные 52  
 при переходной форме 525  
 — переднего отдела 532  
 — диагностика 533  
 — клиника 532  
 — лечение и прогноз 534  
 переходная форма 514  
 пищеводного отверстия 528  
 — диагностика 529  
 — клиника 528  
 — лечение 530  
 — операция трасабдоминаль-  
 ная 530  
 трансторакальная 531  
 Диафрагмальная грыжа пищеводного отверстия  
 предоперационная подготовка 530  
 — послеоперационное лечение 532  
 — результаты лечения и про-агноз 532  
 — ущемленная 529  
 послеоперационные осложнения 526  
 — предоперационная подготовка при  
 неотложных операциях 520  
 — приобретенная 534  
 диагностика 535  
 — клиника 534  
 — лечение и прогноз 535  
 — расстройства дыхательные и  
 сер-дечно-сосудистые 514  
 — результаты лечения и прогноз 528  
 рецидив 528 схема 514  
 — течение декомпенсированное 515  
 компенсированное 516  
 юбкомпенсированное 516  
 — ущемление 515  
 Диурез, поддержание при операциях на  
 аорте 123  
 Дыхание, механика 21  
 — механическая работа 23  
 — минутный объем (МОД) 18  
 — частота 19  
 Дыхательная недостаточность 161  
 — классификация Coumand 162  
 — система, методы исследования 15  
 особенности у детей 15  
 Дыхательные нарушения обструктив\* ные 163  
 рсстрик.ивные 163  
 смешанный тип 166  
 — пути, обеспечение свободной проходности 99  
 Дыхательный объем (ДО) 16  
 Желудочек сердца единственный (ЖСЕ) 430  
 анатомия 430  
 — гемодинамика 433  
 — данные ЭКГ 434  
 — диагноз 437  
 — исследование ангиокардиогра-фическое 436  
 — рентгенологическое 435  
 катетеризация сердца 435  
 классификация 432  
 клиника 433 лечение 437  
 Зондирование сердца см. *Катетеризация сердца*  
 Интубация бронхов раздельная 95  
 — в кардиохирургии 107  
 — оротрахеальная 103  
 — трахеи (эндотрахеальная) 95, 98 ИВЛ  
 (искусственная вентиляция легких)  
 асинхронная 92  
 — выбор параметров 92  
 — при внутригрудных операциях 88  
 — способы 89 Искусственное  
 дыхание 124

- Кардиостеноз, операция Б. В. Петровского 481  
 Кардиохирургия, анестезия 106  
 — прем един ация 107 Картагенера  
**синдром** 216  
 — — диагностика 217-----  
 — — клиника 216  
 — — лечение и прогноз 217  
 — — этиология 216  
 Катетеризация (зондирование) легочной  
 артерии 57  
 — сердца 57-----  
 — — запись и расчет основных параметров 62  
 — — ангиографии, аппаратура 62  
 — — используемые контрастные вещества 63  
 — — методики 60  
 — — обезболивание 58  
 — — по Селдингеру 60  
 — — 'С окклюзией 61  
 -----через подключичную вену 60  
 Кислород 28  
 — коэффициент использования (КИ) 18  
 — нарушение диффузии '165  
 Киста легкого (непаразитарная тонкостенная)  
 217  
 — — альвеолярная 221  
 — — врожденная 223  
 — — бронхогенная 221  
 — — врожденная 223  
 — — диагностика дифференциальная  
 228  
 -----истинная 221  
 — — классификация 225  
 — — клиника и диагностика 225  
 — — лечение 232  
 — — — и прогноз 234  
 — — ложная 221  
 — — межзубчатая 221  
 — — нагноение 226  
 — — напряжение 226  
 — — показания к операции 203  
 — — форма 221  
 — — частота 220  
 — — этиология и патогенез 220  
 — — паразитарная 234  
 -----диагностика 235  
 -----клиника 235  
 -----лечение 238  
 — — операция 238  
 — — — предоперационная подготовка 238  
 — — перикарда 450  
 — — анатомия 450  
 — — диагноз 451  
 — — клиника 451  
 — — лечение и прогноз 455  
 Ключица, бифуркация 154  
 — деформация 153  
 — недоразвитие 154  
 Коарктация аорты 379  
 • анатомия 380  
 — — гемодинамика 380  
 — — диагностика 382  
 — — исследование рентгенологическое  
 382  
 -----ЭКГ 381  
 — — катетеризация и аортография 382  
 — — клиника и диагностика 381  
 — — оперативная техника 383  
 — — результаты операций 383
- Кондрашина Н. И. операция при воров-кообрааной  
 груди 146 Кровообращение (см. также *Гемодина^*  
*мика*) новорожденного, схема 12 — объем  
 минутный (МОК) 40, 41  
 ударный (УО) 40, 41  
 Кровопотеря, (восполнение при операциях на  
 аорте 123 Кровотечение  
 пищеводно-желудочное [при портальной  
 гипертензии] 496  
 — — клиника и диагностика 496  
 — — лечение 497  
 — — — консервативное 497  
 — — — хирургическое 497  
 — — — операции паллиативные 500  
 — — — послеоперационный период 500  
 Кровь, периферическое сопротивление  
 42  
 — циркулирующая, количество 42 КЩР  
 (кислотно-щелочное равновесие)  
 28  
 — и углекислый газ 29  
 — показатели у здоровых детей 31  
 — при хронических гнойных заболеваниях  
 легких 17,1  
 Coumand'a классификация дыхательной  
 недостаточности 161
- Легкое, абсцесс см. *Абсцесс легкого* — агенезия  
 (аплазия) см. *Агенезия (аплазия) легкого*  
 — ангиография селективная по Norden-strom'y 61  
 — гамартома 241  
 — гемаигиома кавернозная 240  
 — гипоплазия см. *Гипоплазия легкого*  
 — — кистозная с аортальным крово-  
 снабжением см. *Секвестрация легкого*  
 211  
 — деструкция стафилококковая см. *Де-*  
*струкция легких стафилококковая*  
 — доля непарной вены 196  
 — емкость жизненная (ЖЕЛ) 16  
 — — форсированный выдох (ФЖЕЛ)  
 24  
 -----общая (ОЕЛ) 16  
 — — остаточная функциональная  
 (ФОЕ) 17  
 — и магистральные сосуды 342  
 — — плевра 161  
 — киста см. *Киста легкого*  
 — объем остаточный (ОО) 16  
 — опухоль см. *Опухоль легкого*  
 — пороки и аномалии развития 182  
 — рак бронхогенный 241  
 — регенерация см. *Регенерация легких*  
 — резекция двусторонняя одномоментная,  
 анестезиологическое обеспечение  
 102  
 — способность диффузионная 26 Легочная  
 артерия, катетеризация см.  
*Катетеризация легочной артерии*  
 — — стеноз см. *Стеноз легочной артерии*  
 Легочная вентиляция см. *Вентиляция легочная*  
 — гипертензия, классификация 378  
 — растяжимость (комплаинс) 22  
 (динамическая) 22  
 — статическая 22  
 — секвестрация см. *Секвестрация легкого*

- Легочное сердце 178  
----- хроническое 179 -----  
Легочные заболевания воспалительные хронические 249  
----- классификация 249  
----- данные БКГ 177  
----- ФКГ 175  
----- ЭКГ 174  
----- сдвиги в системе дыхания 161  
----- исследования иоликардиографические и реокардиографические 177  
--- --- хронические гнойные, тазы крови и кислотно-щелочное равновесие 171  
--- объемы 16  
Люшке ребра 152-----
- Макролиды и антибиотики, действующие преимущественно на грамположительную флору 130  
Медиастинит 132, 500  
--- исследование рентгенологическое 501  
--- клиника и диагностика 500  
лечение 501---  
Медиастинография 56 -----  
Медиастинотомиа верхняя шейная по Разумовскому В. И. 501 Межжелудочковая перегородка, дефект 355  
----- анатомия 355  
----- гемодинамика 356-  
----- данные рентгенологические 361  
----- ЭКГ 360  
----- диагностика 362-  
----- рентгенохирургическая 361---  
----- исследование агиокардиографическое 362 - ---  
----- клиника 359  
----- оперативная техника 362  
----- результаты операции 363  
Межпредсердная перегородка, дефект 349  
----- анатомия 350  
----- гемодинамика 350  
----- данные зондирования сердца 352  
----- рентгенологические 352  
--- --- ЭКГ 350  
----- диагностика 354  
----- клиника 350  
----- лечение 354  
----- оперативная техника 354  
--- --- операции под гипотермией и искусственным кровообращением 354  
результаты и прогноз операции 355  
Мертвое пространство физиологическое 17  
МОК (минутный объем кровообращения) влияние адреностимуляторов 113  
--- --- сердечных гликозидов 113  
--- --- симпатомиметиков 113-  
--- снижение во время операции, профилактика и терапия 112 Мукоцистоцеле 221  
Мунье — Куна синдром (трахеобронхомаляция) 195-  
Мюллера — Альберта метод операции (сужение легочной артерии) при открытом артериальном протоке, аневризм 117  
Mustard'a операция при полной транспозиции магистральных сосудов 419-----
- Наркоз вводный 97  
кардиохирургии 107  
--- ведение 100  
--- в кардиохирургии, выведение него] [из 116  
--- глубина 110  
--- одно легочный 103 Норденстрема метод зондирования с окклюзией 61  
Нормовентиляция il.II Нос и носоглоточное пространство, развитие 5  
Обезболивание при бронхоскопии 52, 80  
бронхоапинографии 31  
--- катетеризации сердца и легочной артерии 58  
----- операциях на легких 94  
Операции на аорте, воспаление, кровопотери и трансуфузионная терапия 123  
----- искусственная гипотония 123  
поддержание диуреза 123  
легких, обезболивание 94 сердце и магистральных сосудах см. Кардиохирургия ---  
н р и отсутствии ребер 151 Операционное положение больного 99 Опухоли позвоночника в грудном отделе<sup>а</sup>  
ле 159  
клиника 159  
----- диагностика 160  
\_ легких 230  
доброкачественные 239  
----- злокачественные 241  
-неврогенные 240  
Оробронхиальное положение 103 Остеомиелит грудного отдела позвоночного 157  
Пенициллины при гнойно-воспалительных заболеваниях 128  
Перикард, киста см. Киста перикарда  
--- пункция 456  
Перикардиотомия 458  
Перикардит 134, 455  
--- клиника и диагностика 455  
--- острый 455  
--- прогноз 458  
--- слизистый 457  
--- сухой 455  
--- эмсудативный 456  
--- этиология 455  
Петровского Б. В. метод операции кардиоотенноза 481  
Пиопневмоторакс 281  
Пиоторакс 281  
Пищевод, атрезия см. Атрезия пищевода  
--- непроходимость рубцовая 491  
--- исследование рентгенологическое контрастное серийное 492  
клиника и диагностика 492  
-показания к эзофагопластике 493  
- --- --- пробы диагностические 492  
- ожог (и) [химические] 485  
клиника 486  
- --- лечение 486  
--- метод раннего бужирования 487  
- --- периоды 486 ---  
стенки 486 перфорация 489  
----- клиника и диагностика 489

- Пищевод, перфорация, лечение пред-  
операционное 491  
— повреждения 485  
— развитие 13  
— сужение 476  
— — ведение послеоперационного периода 482  
-----исследование рентгенологическое  
478  
— — — эзофагоскопическое 478  
— — — клиника и диагностика 477  
— — — лечение консервативное 479  
— — — оперативное 479  
— — пластика по Баирову 479, 480  
— — «сосудистым кольцом», операция III2
- Пищеводно-желудочное кровотечение см.  
Кровотечение пищеводно-желудочное  
Пищеводно-трахеальный > свищ [врожденный]  
483  
— — — диагноз и лечение 484  
— — — исследование рентгенологическое  
483  
-----клиника и диагностика 483  
— — — операция 484  
— — — послеоперационное лечение 485  
-----предоперационная подготовка 484
- Плевра, развитие 8  
— эвакуация гноя и воздуха 291-----  
— эмпиема см. *Эмпиема плевры*  
Плевральная полость, ведение 299  
— — — дренирование 292  
— — — определение уровня давления для  
расправления легкого 295  
— — — пункция 286, 309, **310**
- Плеврит негнойный 288  
— туберкулезный 288 Плеврофистулография при  
хронической  
эмпиеме плевры 308 Плеврофистулография  
при хронической  
эмпиеме плевры 308  
Плеврэктомия 311  
— — результаты лечения и прогноз 312
- Пневмомедиастинография 509 Пневмония 206  
Шгсвмосцинтиграфия ингаляционная 77  
— перфузионная 75  
Пневдоторакс 226, 312  
— двусторонний 316  
— — — диагноз дифференциальный 316  
— — — закрытый полный  
— — — классификация 313  
— — — клиника и диагностика 315  
— — — лечение 317  
— — — дренированием: 317  
— — — лункнионное 317  
— — — напряженный 206, 316  
— — — осумкованный 313  
— — — полный **Э15**  
— — — открытый 315  
— — — прогност 317  
— — — течение 315  
— — — частичный 313
- Пневмоцистоцеле 22i  
Позвонокп грудные, аномалии развития  
дужек 155  
-----тел 155
- Позвоночник, аномалии развития грудного  
отдела 155  
— — — смешанного характера в  
грудном отделе 155
- Позвоночник опухоли см. *Опухоли позвоночника*  
— — — остеомиелит см. *Остеомиелит позво-, почкика.*
- Портальная гипертензия, осложненная  
пищеводно-желудочным кровотечением 496
- Послеоперационное** лечение при операциях при  
килевидной груди 149 Послеоперационный  
период при атрезии **пищевода** 473  
— — — — бронхоэктатической болезни **263, 2,64**  
— — — — диафрагмальной грыже 525  
— — — — паразитарной кисте легкого  
238  
— — — — пищеводно-желудочном кровотечении  
на почве портальной гипер-тензии 500  
— — — — пищеводно-трахеальных свищах 485  
— — — — сужении пищевода 482 Постнатальное  
развитие органов дыхания 5
- Постренимационная болезнь 126 Поттса  
операция при тетраде Фалло 392
- Предоперационная подготовка при  
врожденной локализованной эмфиземе 209  
-----воронкообразной груди 141  
— — — — грыже пищеводного отверстия  
диафрагмы 530  
— — — — опухолях и кистах средостения  
509  
— — — — паразитарной кисте легкого  
238
- Премедикация 96  
— — — в кардиохирургии 107 Пульс 36
- Равича — Гросса операция при воронкообразной  
груди 143  
Радиоизотопная диагностика 73  
Радиоспирография 73  
Разумовского В. И. Метод медиастино-томии  
501
- Рак легкого бронхогенный 341
- Реанимация, принципы 124  
— — — сердца 124
- Ребра, деформация лопатообразная 152  
— — — искривления 152  
— — — **Люшке** 152  
— — — пороки развития 150  
— — — раздвоение 152  
— — — синостоз 152 Регенерация  
легких 339 Релаксант, выбор  
112 Рентгенограммы 50  
Рентгенологические и радиологические  
методы исследования 50
- Рентгеноскопия 50  
Реогепатограмма 49  
— — — параметры 49  
Реограмма 48
- Rastelli** операция при полной транспозиции  
магистральных сосудов 420
- Секвестрация легкого 211  
— — — диагностика 216  
— — — клиника 215  
— — — лечение 216  
— — — этиология и патогенез 211

- Селдингера метод катетеризации сердца 60
- Сердечная тупость относительная, **положевое** границ 36 Сердечно-сосудистая система, методы исследования 34
- — особенности у детей 34
- Сердечный индекс (СИ) 41
- Сердце аномалии [интругрудного расположения] 438
- — **классификация** 438
- — **эмбриогенез** 440
- дефект межжелудочковой перегородки см. *Межжелудочковая перегородка, дефект*
- — межпредсердной перегородки см. *Межпредсердная перегородка, дефект*
- и крупные сосуды, блокада рефлексов на механическое раздражение 114
- катетеризация (зондирование) см. *Катетеризация сердца*
- клапан трехстворчатый, атрезия, см. *Атрезия трехстворчатого клапана*
- **левоформированное** леворасполо-жестое 447
- — анатомия 447
- — данные ангиокардиографии 448-
- — ЭКГ 448
- — диагноз 448
- — клиника 448
- — лечение 449
- легочное, см. *Легочное сердце*
- неопределенно сформированное 449
- — схема 450
- леворасположенное левосформио-(ванное) 444
- — анатомия 445
- — данные ангиокардиографии 446
- — рентгенологические 446 — ЭКГ 446
- — диагноз 447
- — катетеризация сердца 446
- — клиника 446
- — лечение 447
- — праворасположенное 440
- — анатомия 440
- — гемодинамика 441
- — данные ангиокардиографии 442
- — ЭКГ 441
- — диагноз 442
- — катетеризация сердца 442
- — клиника 441
- — лечение 443
- — сренниюрасположенное 443
- — анатомия 443
- — клиника, диагностика 444
- — лечение 444
- развитие 10
- размеры 36
- в зависимости от возраста 10
- тампонада 455
- Систола механическая, фазовая структура 45
- — определение продолжительности 46
- Сосуды магистральные, транспозиция полная 410
- — анатомия 411
- — ангиокардиография селек- тивная 414
- — атриосептостомия 417
- — гемодинамика 412
- Сосуды магистральные, транспозиция полная данные рентгенологические 413
- — ЭКГ 413, 414
- — диагноз 416
- — катетеризация сердца 414
- — клиника 413
- — лечение хирургическое 416
- — операция Блелока — Хдоло на 418
- — паллиативные 417
- — радикальная 419
- Rastelli 420
- — создания межпредсерд-ного дефекта 417
- — предоперационная подготовка 417
- — схема 411
- — корригированная 421
- — анатомия 421
- — гемодинамика 423
- данные ангиокардиографи- чоские 426
- — рентгенологические 425
- — ЭКГ 413
- — диагноз 428
- — катетеризация сердца 426
- — классификация 423
- — клиника 424
- — лечение 428
- операции паллиативные 429 Средостение, липома и лилотимомма 507
- меданобластома 506
- опухоли сосудистые 507
- — и кисты, **лечение** 509
- — операции 510
- — предоперационная подь товка 509
- — прогноз 511
- тератодормоиды 507
- Стеноз легочной артерии изолирован<sup>л</sup> ный 363
- — анатомия 364
- — анатомические формы (схе~ ма) 365
- — гемодинамика 366
- — данные ангиокардиографии ческие 371
- — ЭКГ 368
- — рентгенологические 369
- — реиттенохирургические 369
- — диагноз 372
- — клиника 367
- — оперативная техника 373
- — результаты и прогноз 374
- Сульфаниламиды при гнойно-воспалительных заболеваниях 128
- Сурфактант 93
- Тетрациклины при гнойно-воспалитель' ных заболеваниях 131
- Титце болезнь 156
- Токсикоз при острой эмпиеме плевры 279
- **Токсические** реакции на антибиотики 132
- Томография 50
- при бронхоэктазии 256
- Торакоскопия 87
- Трансфузионная терапия при операции ях на аорте 123

Трахеальный бронхит, см. *Бронх трахеальный* Трахеобронхомаляция (синдром) Мунье — Куна) 195, 197, 201 — диагностика 195 — клиника 195 — лечение и прогноз 196 Трахеостомия пункционная 474 — техника 473 Трахея и бронхи, инородные тела 337 ————— методика извлечения 328 ————— прогноз 328- — — — клиника и диагностика 337 — развитие 6 Трехстворчатый клапан, атрезия, см. *Атрезия трехстворчатого клапана*

Углекислый газ и КЩР 29 Уотерсона — Кули метод создания анастомоза при тетраде Фалло 393 Фалло тетрада 384 — — анастомоз, предложенный А. А. Вишневым и Д. А. Донецким 392 — по Уотерсону — Кули 393 ————— анатомия 384 гемодинамика 385 — данные ангиокардиографические — 390- рентгенологические 388 — ЭКГ 388- зондирование сердца 390 клиника и диагностика 386 — лечение хирургическое 392 — операция легочной вальвулотомии и резекции инфундибулярного — стеноза 393 Поттса 392- ————— радикальная 393 — результаты и прогноз оперативного лечения 394 —————

Фонокардиограмма (ФКГ) 45 Фурагин калия (солофур) при гнойно-воспалительных заболеваниях 131

Ханлона — Бледока метод атросептэктомия 121

Цефалоспорины при гнойно-воспалительных заболеваниях 12.9

Черепно-ключичный гиперпластический процесс 154 — дизостоз 154 ————— Шойермана - Мау болезнь 157

Эбштейна аномалия 403 ————— анатомия 403 ————— гемодинамика 404 — — данные ангиокардиографические 408 — — рентгенологические 407 — — ЭКГ 408 — — диагноз 409- катетеризация сердца 408 клиника 405 лечение 409 оперативная техника 410 результаты оперативного лечения

Эзофагопластика большой кривизны желудка 495 — невроз трансплантата 495 — осложнения 495 — свищем шейного анастомоза 495 — предгрудинная 494 — при рубцовой непроходимости пищевода 493 Эзофагостомия двойная по Баирову 471 — при сужении пищевода 478 ЭКГ детей дошкольного возраста 44 — здоровых 42 — раннего возраста 44 — новорожденных 43 — школьников 44

Электрорентгенография 70 Электрорентгеноскеннография 71 Эмпиема плевры 277 — — острая 277 — — — диагноз дифференциальный 287 — — — классификация 280 клиника и диагностика 281 ————— лечение 288 ————— и прогноз 300 — — — комплексное 288 местное 288 пункция 291 ————— рентгенодиагностика 286 степени 279 — токсикоз 279 — — — этиология и патогенез 278 синшгвомоническая 280 хроническая 300 анамнез 303 — — ангиопневмография 307 бронхография 306 декорткация легкого 311 — — дренирование 310 — исследования лабораторные 304 рентгенологическое ком-плексное 304 — — — клиника и диагностика 302 — — лечение 309 пункционное 310 — — плевростомия 308 — — илевротомия 311 рентгенологические признаки OQ стадии 301 торакотомия с тампонадой но Вишневному — Ю частота 300 — — — этиология и патогенез 301

Эмфизема врожденная, лечение 209 — лобарная (локализованная) 196 диагностика дифференциальная 203 — — клиника и диагностика 201 — — операции радикальные 210 — — предоперационная подготовка 209 — — рентгенологические симптомы 202 частота 198 — — (этиология и патогенез 198

Эндобронхит, бронхоскопические картины 86 Эндоскопические методы исследования 77 Энтерогенная киста 507



## СОДЕРЖАНИЕ

Предисловие .....	3
О б щ а я   ч а с т ь	
Краткий очерк постнатального развития. . . . .	5
Органы дыхания.....	
Сердце..... <sup>19</sup>	
Пищевод.....	13
Методы исследования и особенности системы дыхания у детей. <sup>19</sup> С. <i>Ширяева</i> 15	15
Легочные объемы.....	16
Легочная вентиляция.....	18
Распределение вдыхаемого воздуха . . . . .	20
Механика дыхания. . . . .	21
Диффузионная способность легких . . . . .	26
Газы крови и кислотно-щелочное равновесие <i>Е. В. Артемкина</i>	
28	
Бронхоспирография. <i>Л. М. Рошаль, В. И. Щербина, О. И. Щепкина</i>	
31	
Методы исследования и особенности сердечно-сосудистой системы у детей.	
<i>М. К. Осколкова</i> .....	34
Рентгенологические и радиологические методы исследования	50
Бронхография. <i>Ю. С. Красовский, О. Д. Кузьминов</i> .	
51	
Бронхотомография. <i>Л. М. Портной</i> .	
55	
Медиастинография. <i>Л. М. Рошаль</i> .	
56	
Катетеризация правых и левых отделов сердца, легочной артерии и аорты-кардиопульмонография. <i>Л. М. Рошаль, Э. А. Семилов, О. Д. Кузьмин</i>	57
Электрорентгенография. <i>Н. Р. Палеев</i> .	
70	
Радиоизотопная диагностика. <i>Г. А. Зубовский</i> .	
73	
Эндоскопические методы исследования.	
77	
Бронхоскопия. <i>Л. М. Рошаль, О. Д. Кузьминов</i> .	
77	
Торакоскопия. <i>В. М. Сергеев, Г. В. Катковский</i> .	
87	
Основные вопросы анестезиологии и реаниматологии в детской торакальной хирургии .....	88
Искусственная вентиляция легких при внутригрудных операциях.	
<i>О. Д. Кузьминов</i> .....	88
Обезболивание при операциях на легких. <i>О. Д. Кузьминов</i> . . . . . 9 4 Особенности анестезии при травматическом повреждении гортани и трахеи.	
557 <i>О. Д. Кузьминов</i> '.....	104
Особенности обезболивания операций по поводу диафрагмальной грыжи.	
<i>О. Д. Кузьминов</i> .....	106
Анестезия при коррекции пороков развития сердца и магистральных сосудов. <i>Ф. Ф. Белоусов</i> .....	106
Принципы реанимации. <i>В. Н. Неговский, Л. М. Рошаль</i> . . . . . 124 <sup>11</sup>	
Антибактериальная терапия. <i>А. М. Маршак</i> .....	126
С п е ц и а л ь н а я   ч а с т ь	

ЛЕГКИЕ И ПЛЕВРА.....	161
Компенсаторные и патологические сдвиги в системе дыхания у детей с заболеваниями легких. // С. Ширяева, Е. В. Артемкина.	161
Компенсаторные и патологические сдвиги в системе кровообращения у детей с заболеваниями легких. М. К. Осколкова.	174
Вопросы теории пороков и аномалий развития легких. Э. А. Гайдашев.	182
Агенезия и аплазия легкого. Э. А. Гайдашев.	188
Гипоплазия легкого. Л. М. Рошаль.	190
Трахеальный бронх. Л. М. Рошаль.	194
Трахеобронхомаляция. Л. М. Рошаль.	195
Долька непарной вены. М. Я. Степанова, Л. М. Рошаль.	196-
Лобарная эмфизема. А. Г. Пугачев.	196
Кмстозная гипоплазия легкого с аортальным кровоснабжением. Л. Г. Пугачев.	211
Синдром Картагенера. Л. М. Рошаль.	216
Непаразитарные тонкостенные кисты легкого. Л. М. Рошаль. . . . . 217 Паразитарные кисты легкого. А. Г. Пугачев, К. С. Ормантаев.	234
Опухоли легкого. А. Г. Пугачев, К. С. Ормантаев.	239
Бронхоэктатическая болезнь. А. Г. Пугачев, Ю. С. Красовский. . . . . 247 Стафилококковая деструкция легкого. Я. Л. Куц, А. Г. Пугачев.	267
Абсцессы легкого. Я. Л. Куц.	275
Эмпиема плевры.....	277
Острая эмпиема плевры. Л. М. Рошаль, М. П. Степанова, К. Я. Селезнева 211 Хроническая эмпиема плевры. В. М. Сергеев, Г. Б. Катковский.	300
Пневмоторакс. Л. М. Рошаль, Э. А. Семилов.	312
Ателектаз. Л. М. Рошаль.	317
Инородные тела трахеи и бронхов. Э. А. Гайдашев, Ю. С. Красовский.	327
Хирургическое лечение бронхиальной астмы. Э. А. Гайдашев, Г. Д. Сотникова.	330
Вопросы регенерации легких у детей. А. Г. Пугачев.	33
9	
СЕРДЦЕ И МАГИСТРАЛЬНЫЕ СОСУДЫ. В. Я. Бухарин, В. П. Подзолков.	342
Открытый артериальный проток.....	342
Дефект межпредсердной перегородки.....	349
Дефект межжелудочковой перегородки.....	355
Изолированный стеноз легочной артерии.....	363
Врожденный стеноз устья аорты.....	374
Коарктация аорты.....	379 v
Тетрада Фалло.....	384 "•"
Атрезия трехстворчатого клапана.....	394
Аномалия Эбштейна.....	403
Полная транспозиция магистральных сосудов.	410
Корригированная транспозиция магистральных сосудов.	421
Единственный желудочек сердца.....	430
Аномалии внутригрудного расположения сердца.....	438
Киста перикарда. Л. М. Рошаль.	450
Перикардит. Л. М. Рошаль.	455
ПИЩЕВОД И СРЕДОСТЕНИЕ.....	459
Атрезия пищевода. Г. А. Баиров, А. Г. Пугачев.	459
Сужение пищевода. Г. А. Баиров, А. Г. Пугачев.	476-
Врожденный трахео-пищеводный свищ. Г. А. Баиров, А. Г. Пугачев.	483
Повреждения пищевода. А. Г. Пугачев, Г. А. Баиров.	485
Химические ожоги пищевода.....	485
Перфорация пищевода.....	489
Рубцовая непроходимость пищевода. А. Г. Пугачев, Г. А. Баиров.	491
Пищеводно-желудочные кровотечения при портальной гипертензии. А. Г. Пугачев, Г. А. Баиров.	496
Медиастиниты. А. Г. Пугачев.	500
Опухоли и кисты средостения. А. Г. Пугачев, Я. Л. Куц.	502
ДИАФРАГМА.....	512
Диафрагмальные грыжи. А. И. Ленишкин.	512
Грыжи собственно диафрагмы.....	513
Грыжи пищеводного отверстия диафрагмы.....	528
Грыжи переднего отдела диафрагмы.....	532
Приобретенные диафрагмальные грыжи.....	534
ТРАВМАТИЧЕСКИЕ ПОВРЕЖДЕНИЯ ГРУДНОЙ КЛЕТКИ И ОРГАНОВ ПУД-НОЙ ПОЛОСТИ. Ю. С. Красовский, К. С. Ормантаев.	536
Л и т е р а т у р а.....	539
Предметный указатель.	

