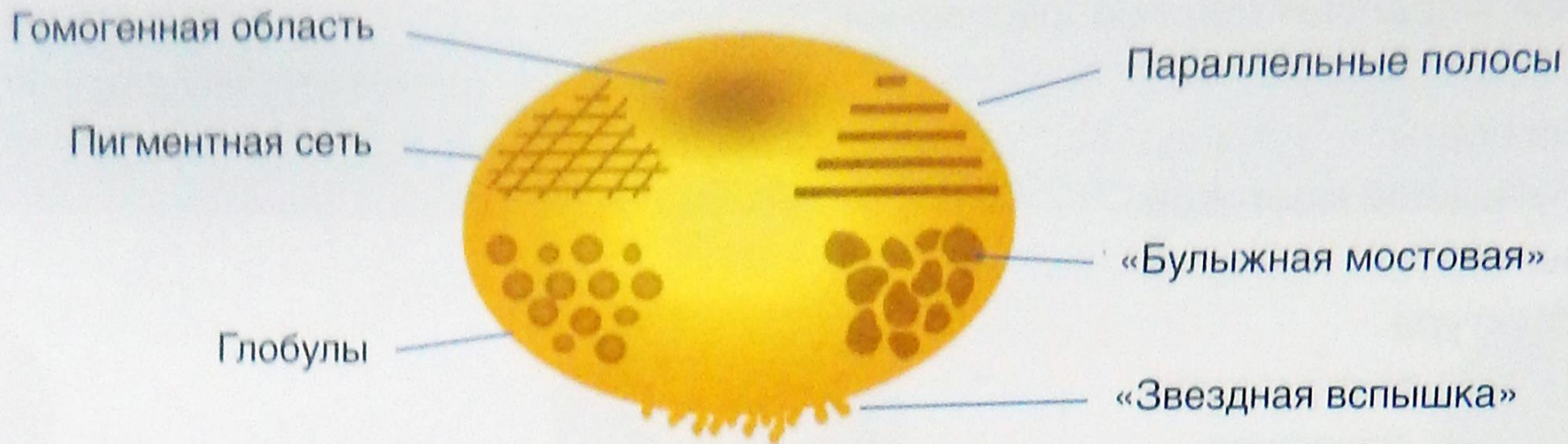


дерматоскопия

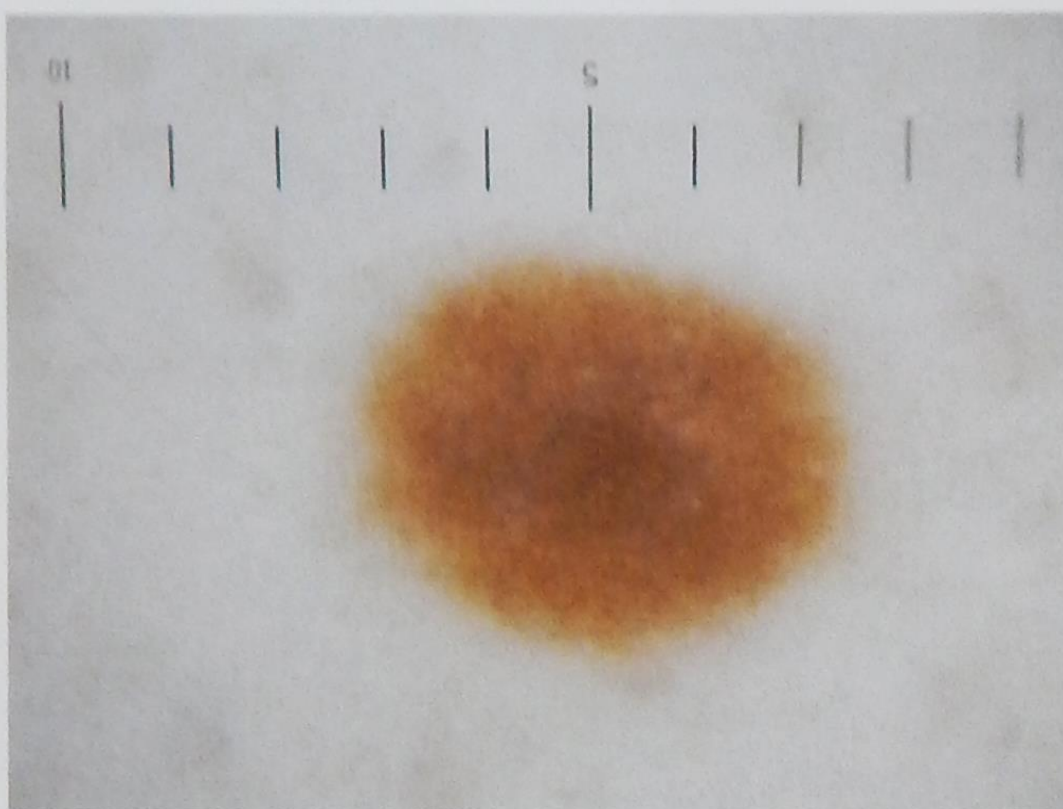
Меланоцитарные образования.

**Подписывайтесь на [vasha_kozhka](#)
Вконтакте, Инстаграм, Телеграм**



Критерии диагностики меланоцитарных образований

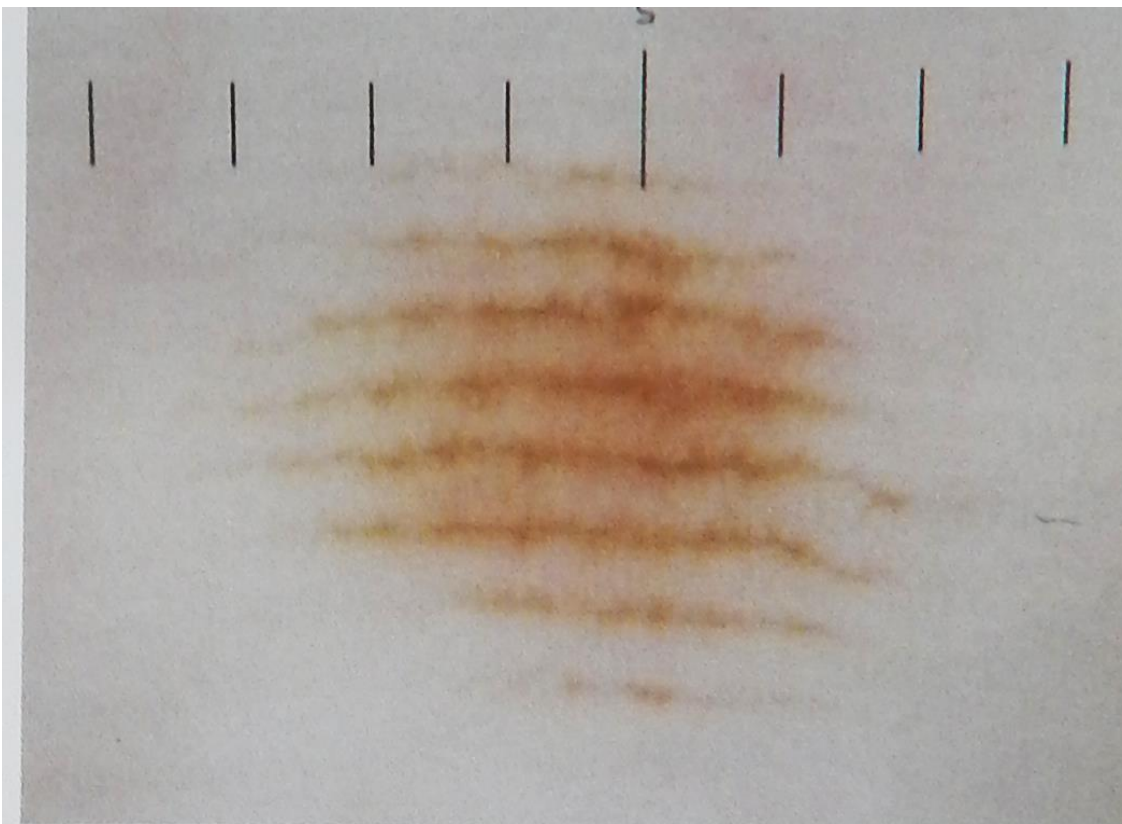
Боулинг Джонатан Диагностическая дерматоскопия. Иллюстрированное руководство / Пер. с англ. под ред. А.А. Кубановой - М.: Издательство Панфилова; 2015.- с.160: ил.



Гомогенная область

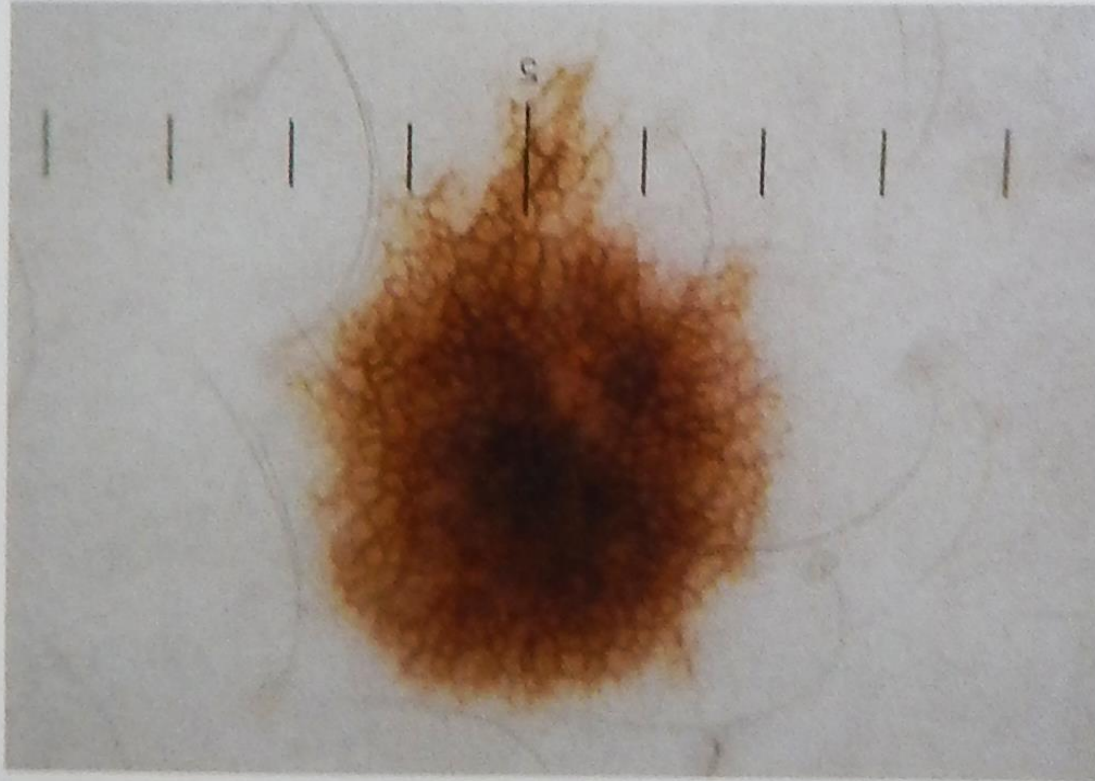
Выделяют шесть основных дерматоскопических признаков, встречающихся в меланоцитарных невусах.

Боулинг Джонатан Диагностическая дерматоскопия.
Иллюстрированное руководство / Пер. с англ. под ред. А.А.
Кубановой - М.: Издательство Панфилова; 2015.- с.160: ил.



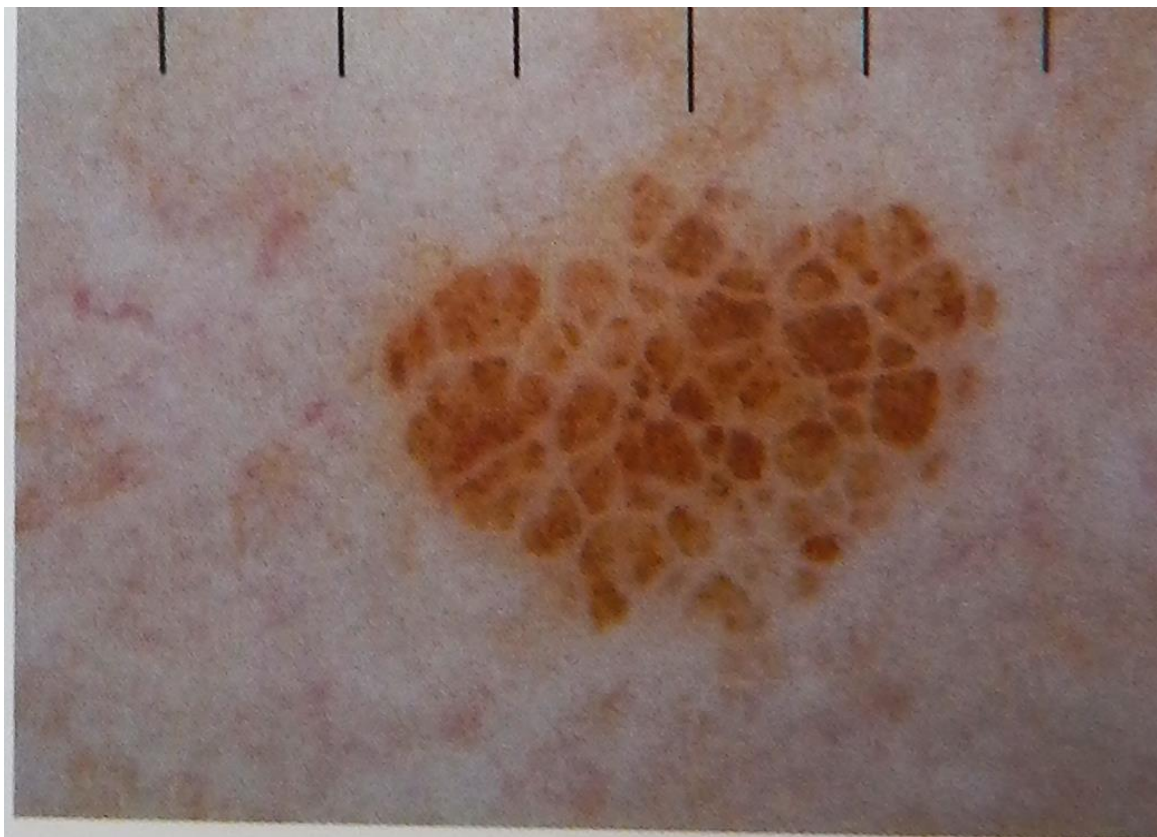
Параллельные полосы

Боулинг Джонатан Диагностическая дерматоскопия.
Иллюстрированное руководство / Пер. с англ. под ред. А.А.
Кубановой - М.: Издательство Панфилова; 2015.- с.160: ил.



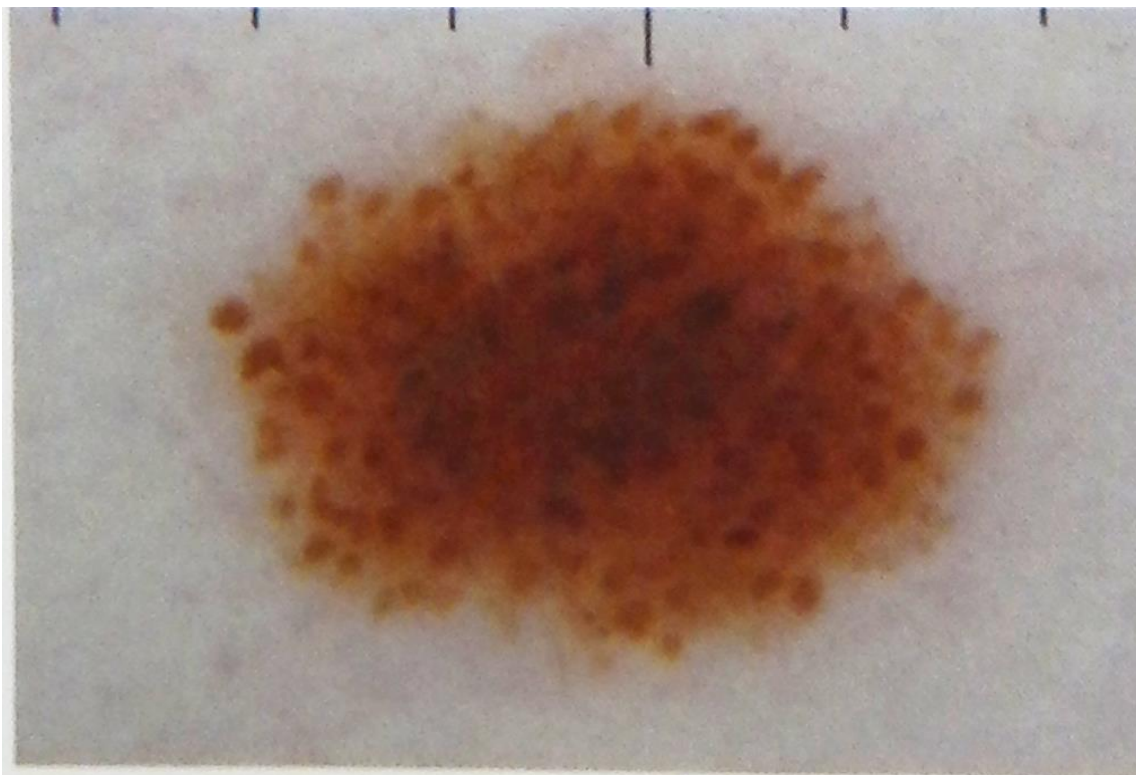
Пигментная сеть

Боулинг Джонатан Диагностическая дерматоскопия.
Иллюстрированное руководство / Пер. с англ. под ред. А.А.
Кубановой - М.: Издательство Панфилова; 2015.- с.160: ил.



Структура по типу булыжной мостовой

Боулинг Джонатан Диагностическая дерматоскопия.
Иллюстрированное руководство / Пер. с англ. под ред. А.А.
Кубановой - М.: Издательство Панфилова; 2015.- с.160: ил.




Глобулы

Боулинг Джонатан Диагностическая дерматоскопия.
Иллюстрированное руководство / Пер. с англ. под ред. А.А.
Кубановой - М.: Издательство Панфилова; 2015.- с.160: ил.



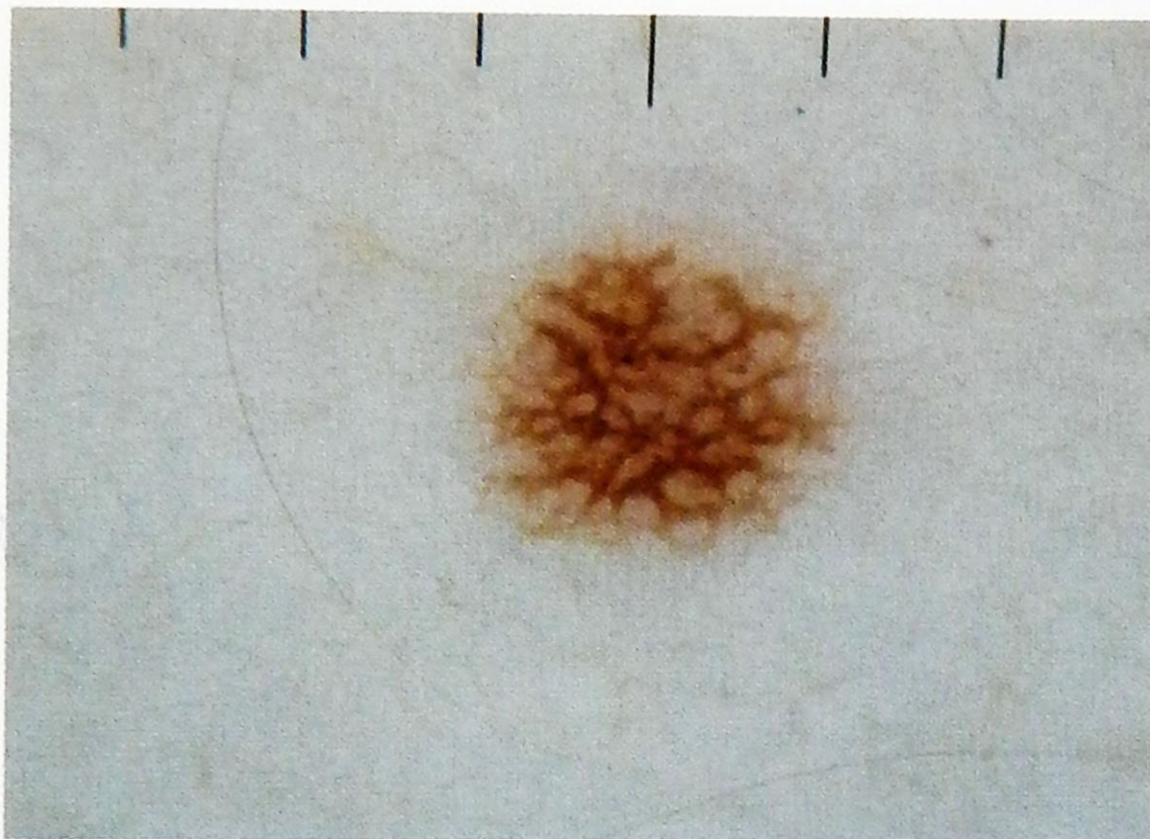
Боулинг Джонатан Диагностическая дерматоскопия.
Иллюстрированное руководство / Пер. с англ. под ред. А.А.
Кубановой - М.: Издательство Панфилова; 2015.- с.160: ил.

Пигментная сеть

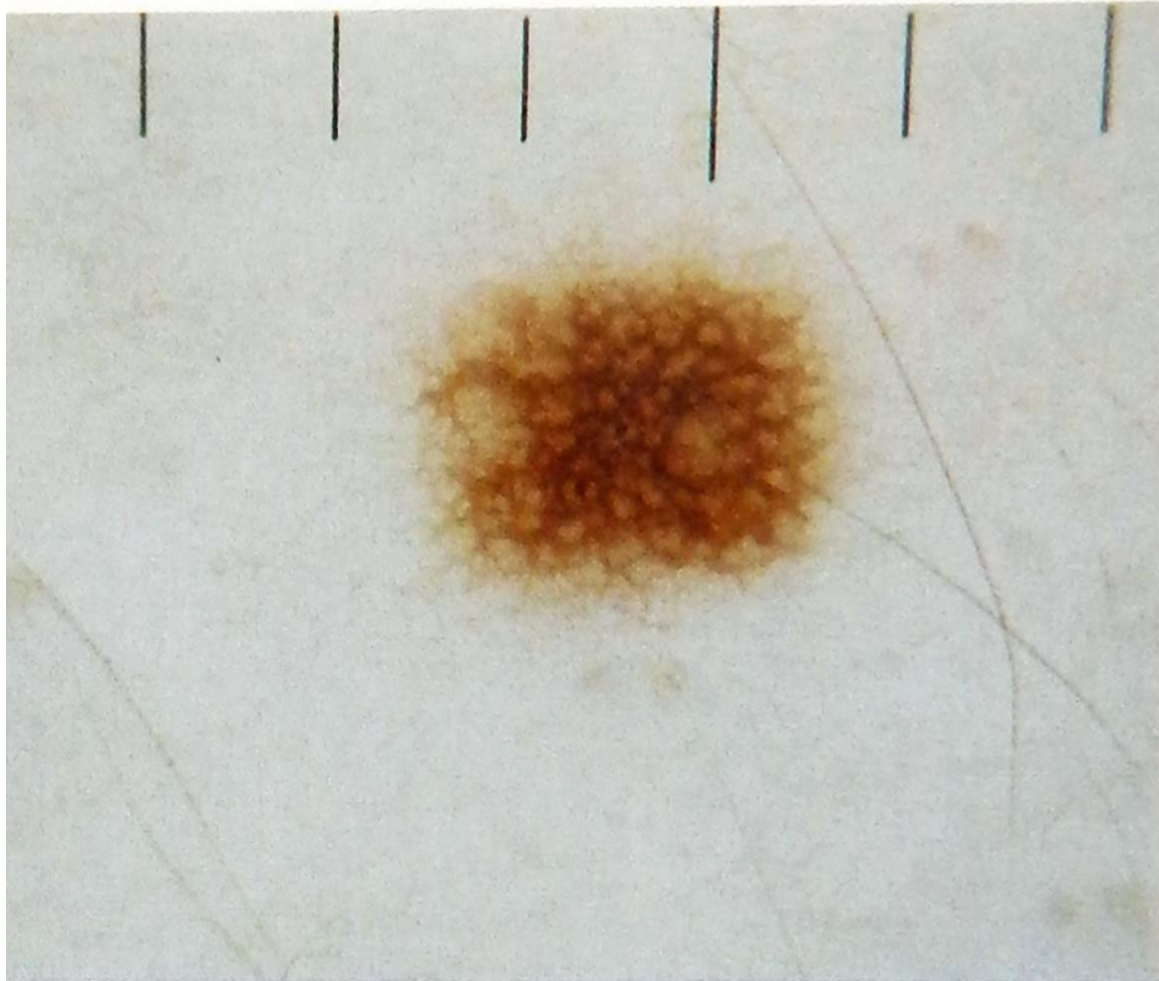


Картина пигментной сети отражает скопление меланоцитов по контуру дермо-эпидермального соединения. Угловатые ячейки обрамлены коричневыми линиями одинаковой толщины.

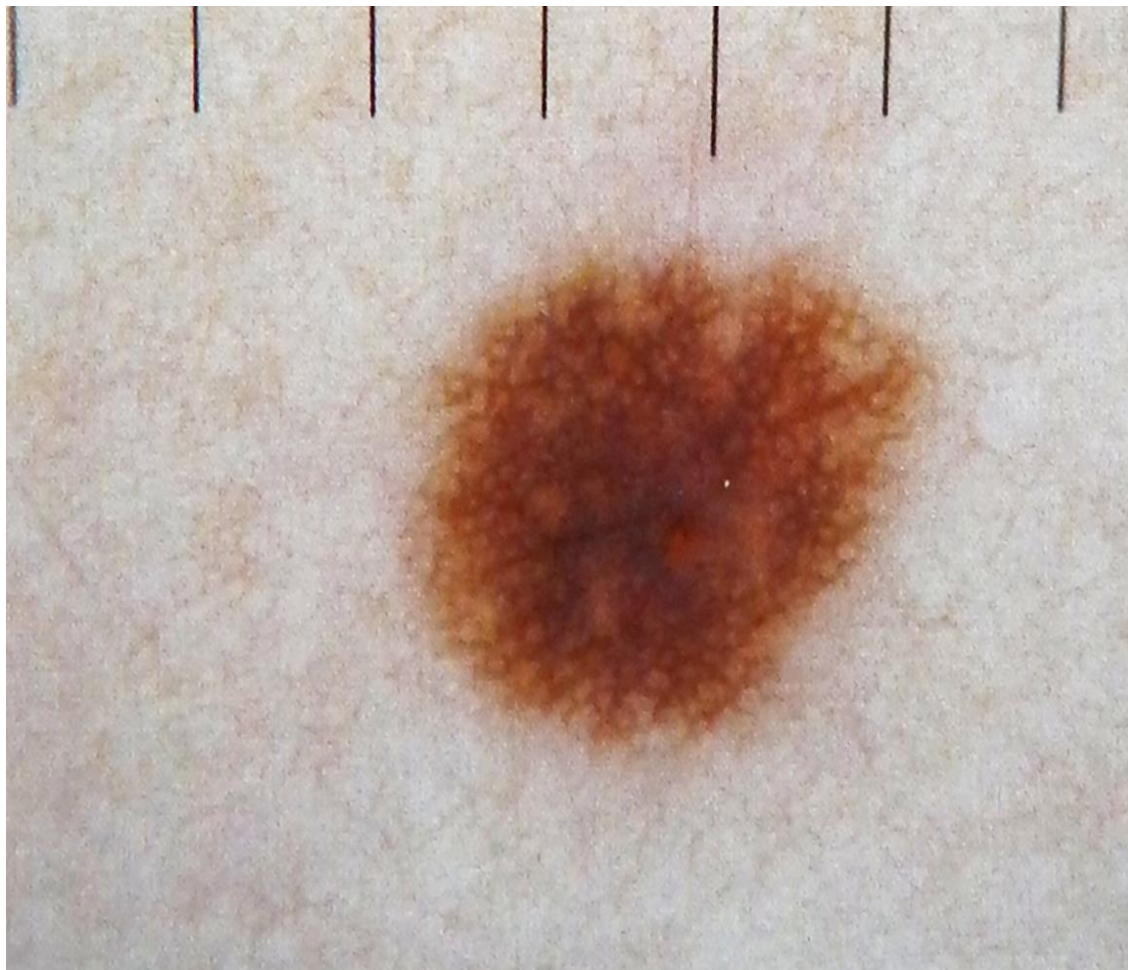
Боулинг Джонатан Диагностическая дерматоскопия. Иллюстрированное руководство / Пер. с англ. под ред. А.А. Кубановой - М.: Издательство Панфилова; 2015.- с.160: ил.



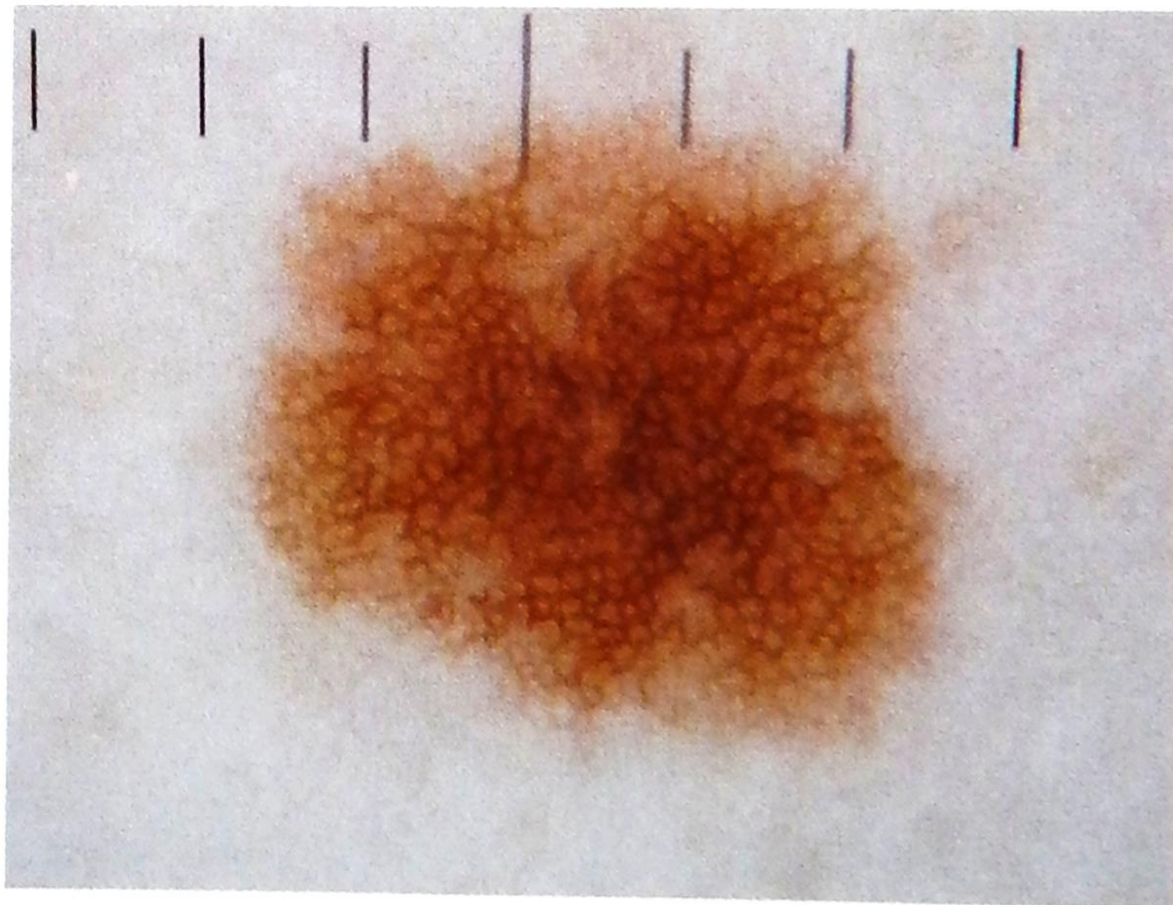
Боулинг Джонатан Диагностическая дерматоскопия.
Иллюстрированное руководство / Пер. с англ. под ред. А.А.
Кубановой - М.: Издательство Панфилова; 2015.- с.160: ил.



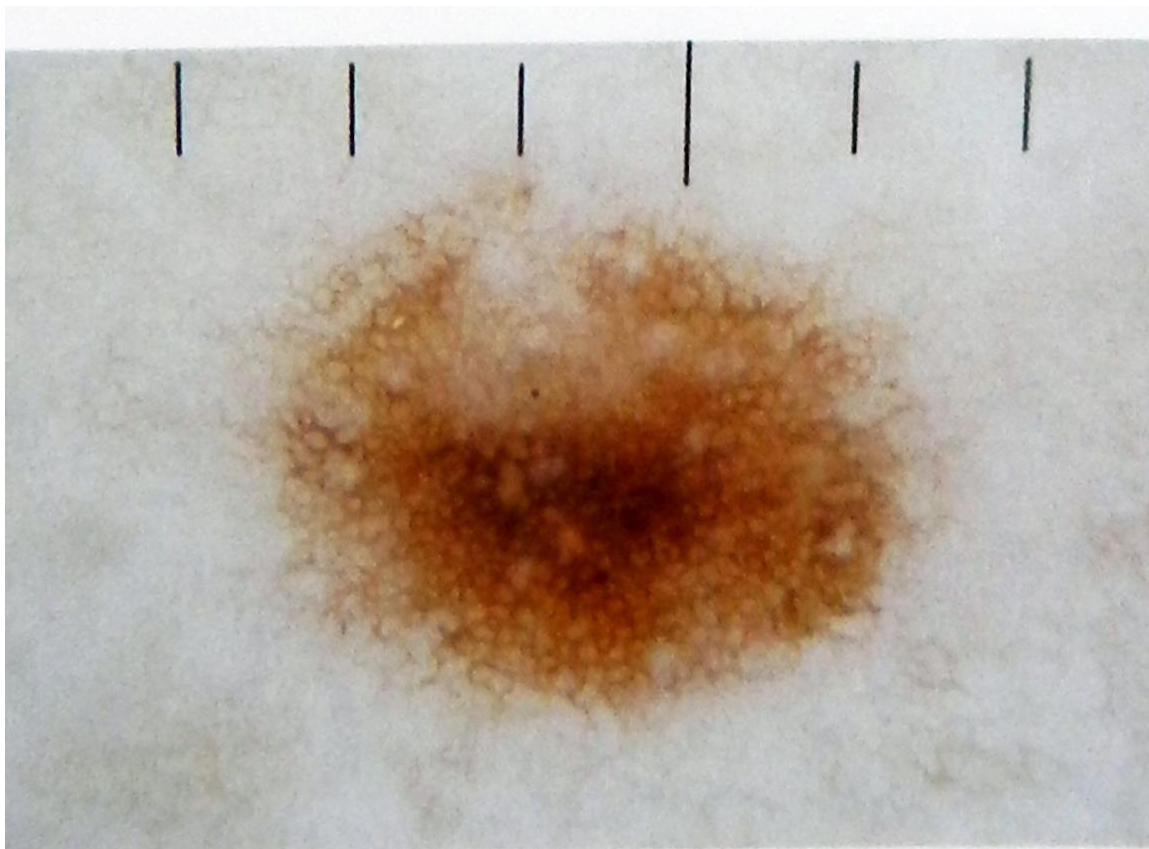
Боулинг Джонатан Диагностическая дерматоскопия.
Иллюстрированное руководство / Пер. с англ. под ред. А.А.
Кубановой - М.: Издательство Панфилова; 2015.- с.160: ил.



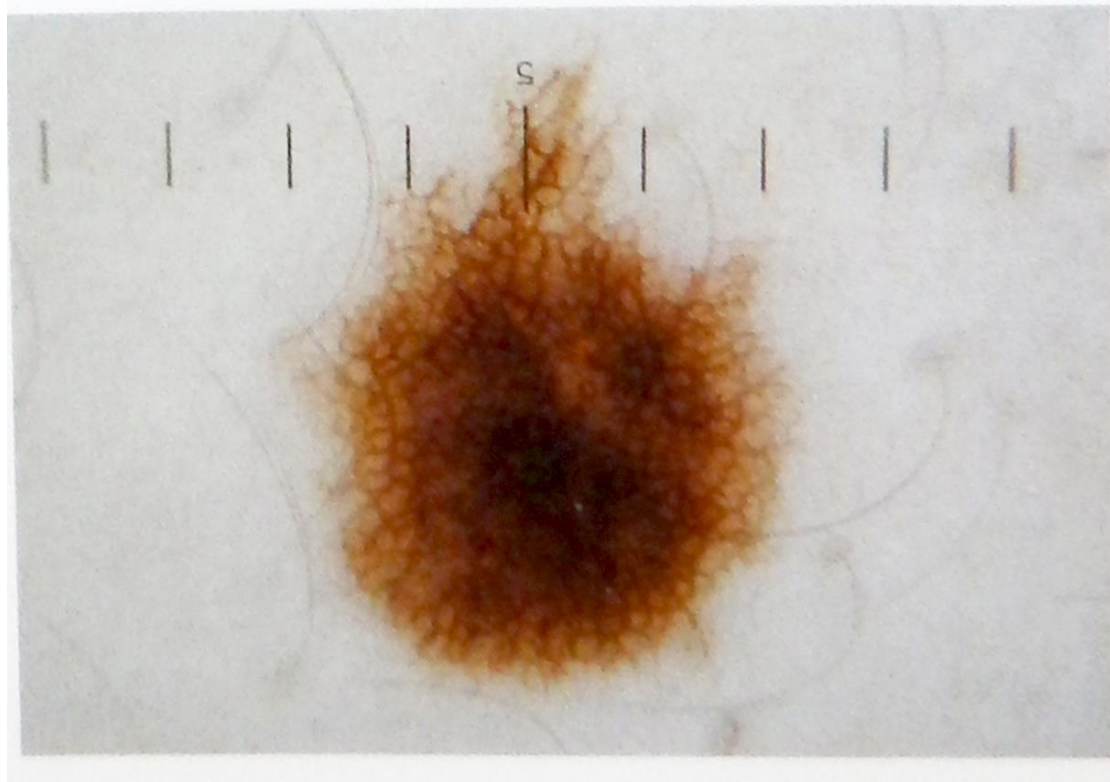
Боулинг Джонатан Диагностическая дерматоскопия.
Иллюстрированное руководство / Пер. с англ. под ред. А.А.
Кубановой - М.: Издательство Панфилова; 2015.- с.160: ил.




Боулинг Джонатан Диагностическая дерматоскопия.
Иллюстрированное руководство / Пер. с англ. под ред. А.А.
Кубановой - М.: Издательство Панфилова; 2015.- с.160: ил.



Боулинг Джонатан Диагностическая дерматоскопия.
Иллюстрированное руководство / Пер. с англ. под ред. А.А.
Кубановой - М.: Издательство Панфилова; 2015.- с.160: ил.

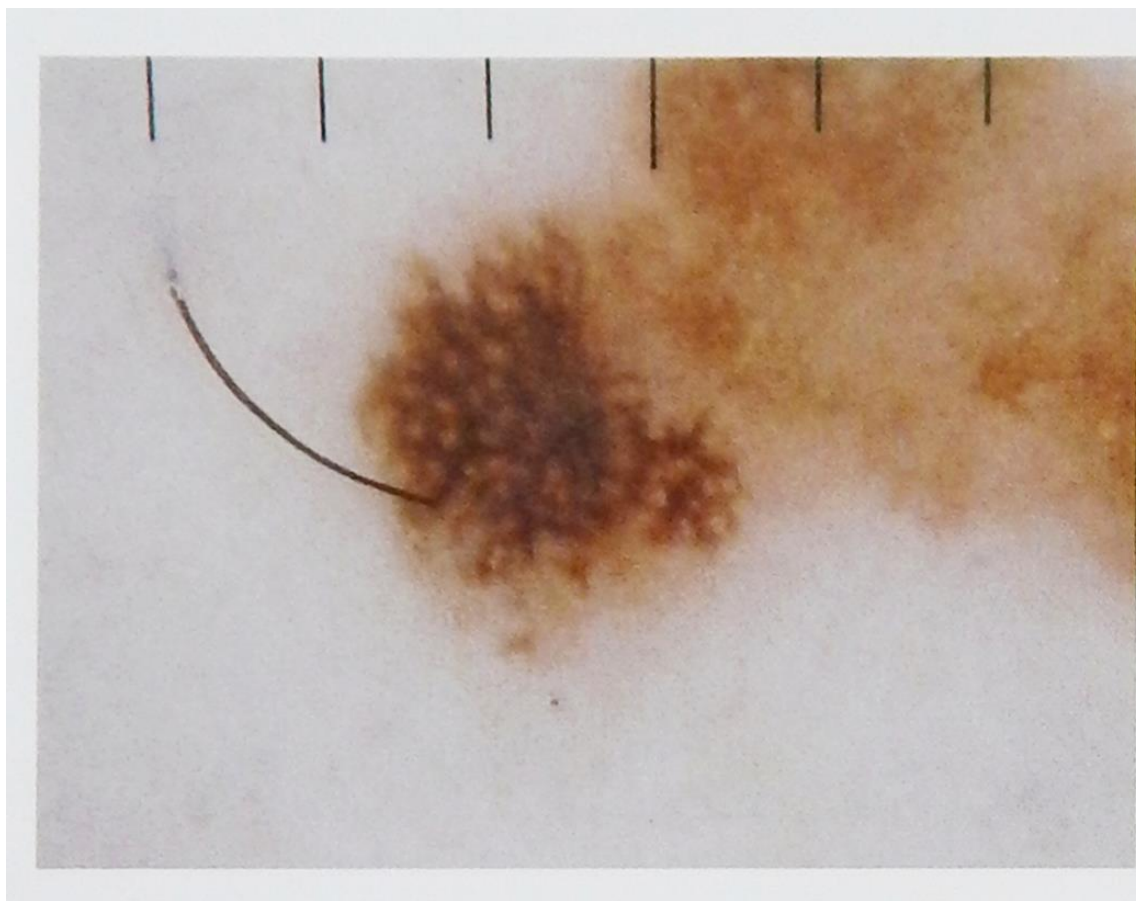


Боулинг Джонатан Диагностическая дерматоскопия.
Иллюстрированное руководство / Пер. с англ. под ред. А.А.
Кубановой - М.: Издательство Панфилова; 2015.- с.160: ил

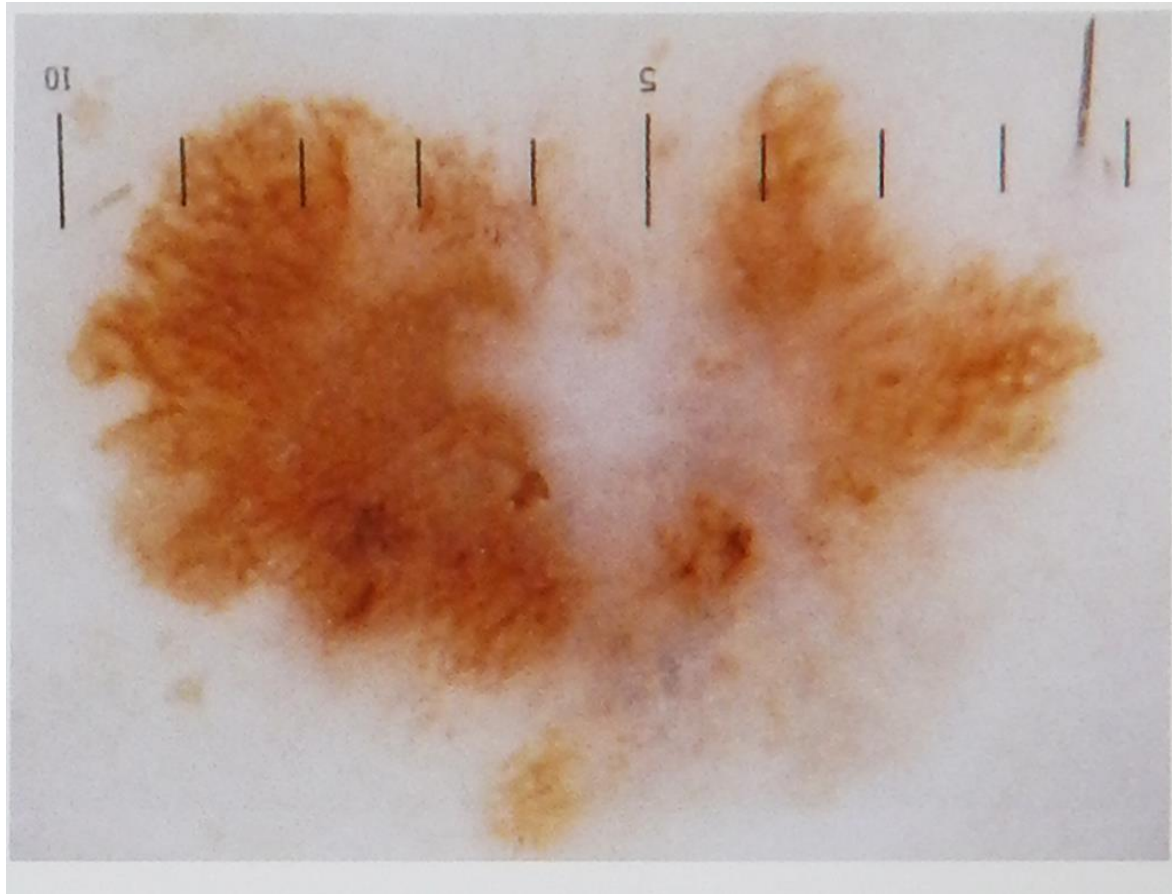


Картина пигментной сети отражает скопление меланоцитов по контуру дермо-эпидермального соединения. Гистологический признак дисплазии (слияние гребней сети) при дерматоскопии определяется в виде утолщения линий пигментной сети.

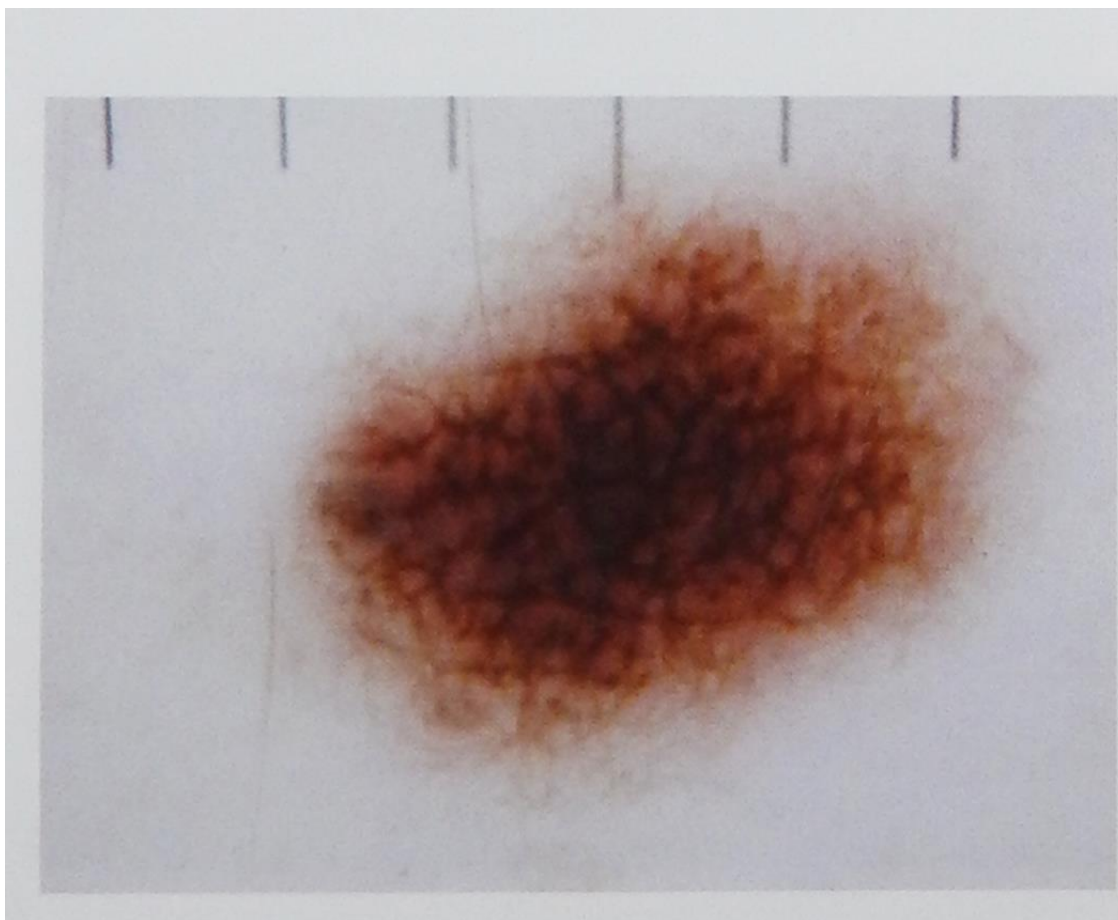
Боулинг Джонатан Диагностическая дерматоскопия.
Иллюстрированное руководство / Пер. с англ. под ред. А.А.
Кубановой - М.: Издательство Панфилова; 2015.- с.160: ил



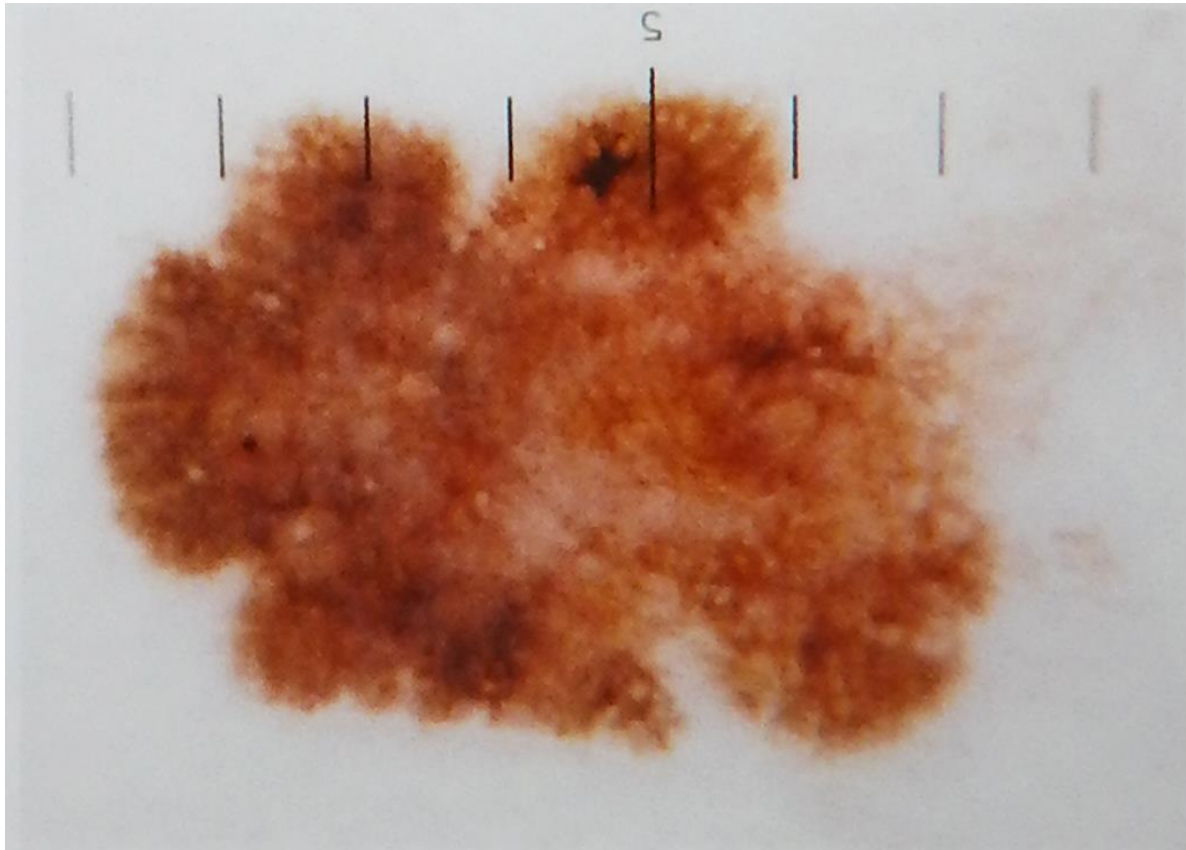
Боулинг Джонатан Диагностическая дерматоскопия.
Иллюстрированное руководство / Пер. с англ. под ред. А.А.
Кубановой - М.: Издательство Панфилова; 2015.- с.160: ил



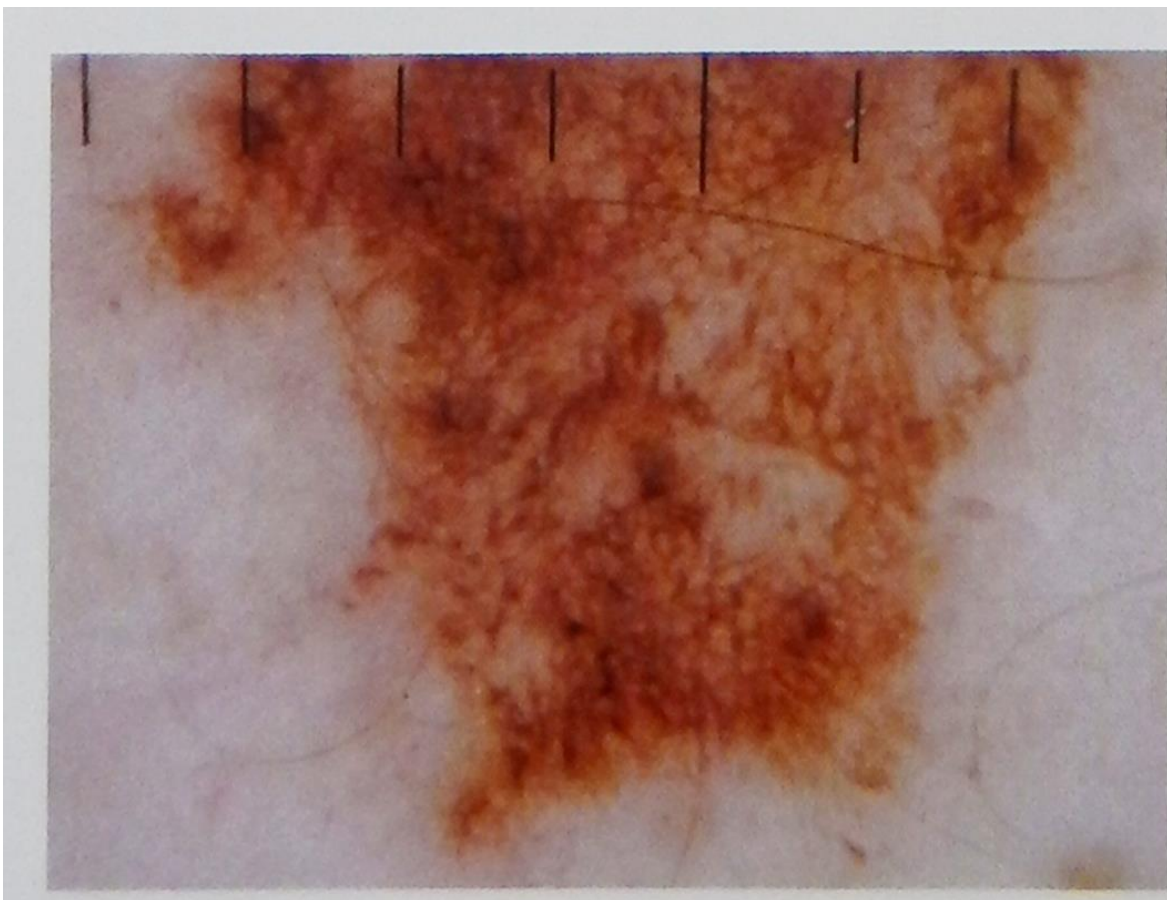
Боулинг Джонатан Диагностическая дерматоскопия.
Иллюстрированное руководство / Пер. с англ. под ред. А.А.
Кубановой - М.: Издательство Панфилова; 2015.- с.160: ил



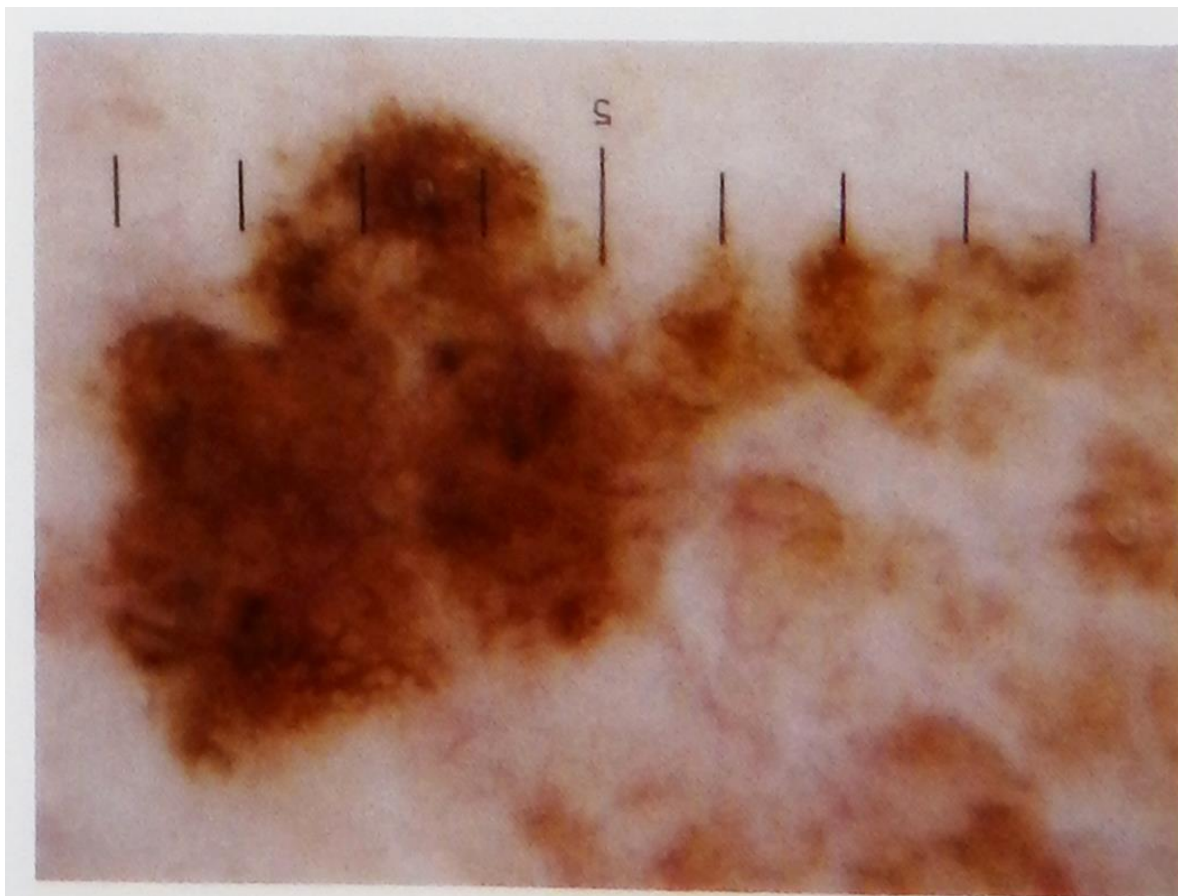
Боулинг Джонатан Диагностическая дерматоскопия.
Иллюстрированное руководство / Пер. с англ. под ред. А.А.
Кубановой - М.: Издательство Панфилова; 2015.- с.160: ил



Боулинг Джонатан Диагностическая дерматоскопия.
Иллюстрированное руководство / Пер. с англ. под ред. А.А.
Кубановой - М.: Издательство Панфилова; 2015.- с.160: ил



Боулинг Джонатан Диагностическая дерматоскопия.
Иллюстрированное руководство / Пер. с англ. под ред. А.А.
Кубановой - М.: Издательство Панфилова; 2015.- с.160: ил



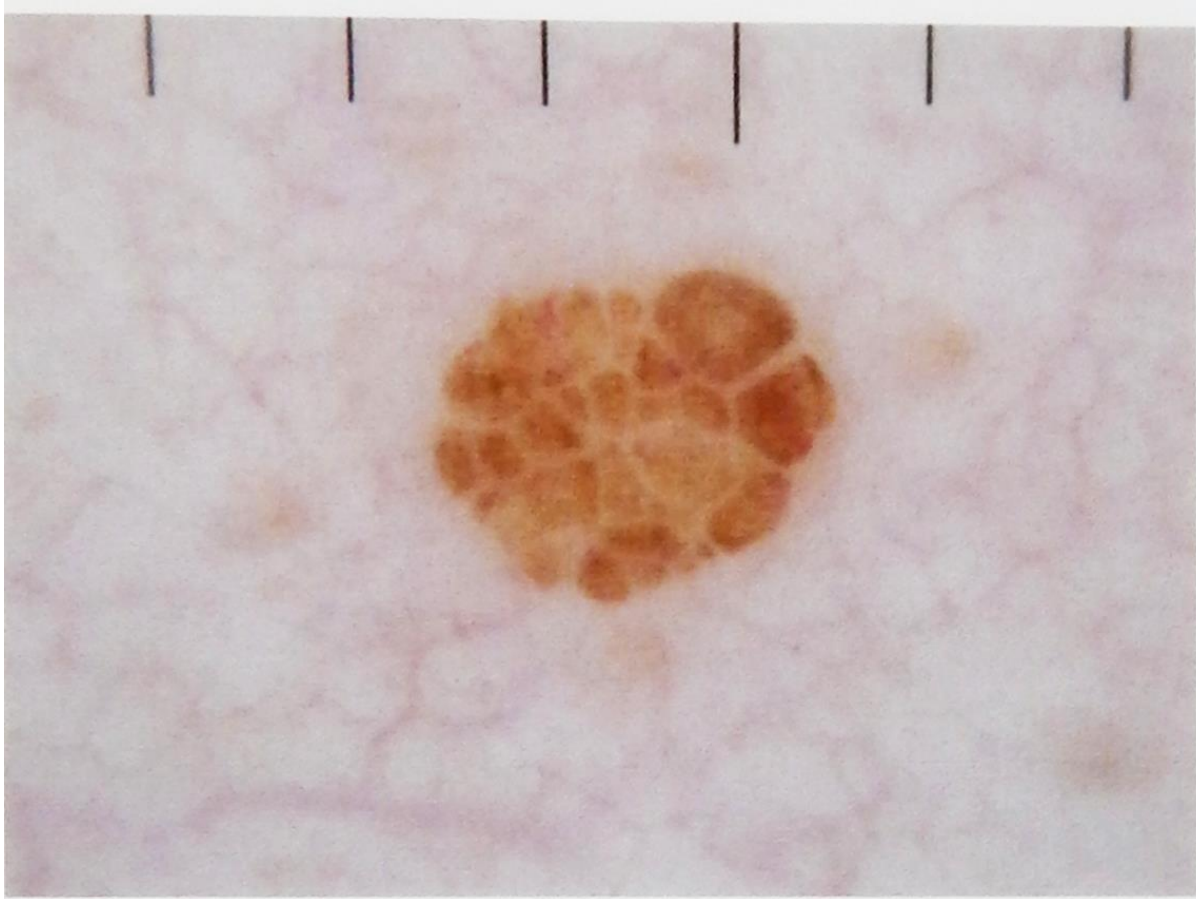
Боулинг Джонатан Диагностическая дерматоскопия.
Иллюстрированное руководство / Пер. с англ. под ред. А.А.
Кубановой - М.: Издательство Панфилова; 2015.- с.160: ил

Структура по типу булыжной мостовой.

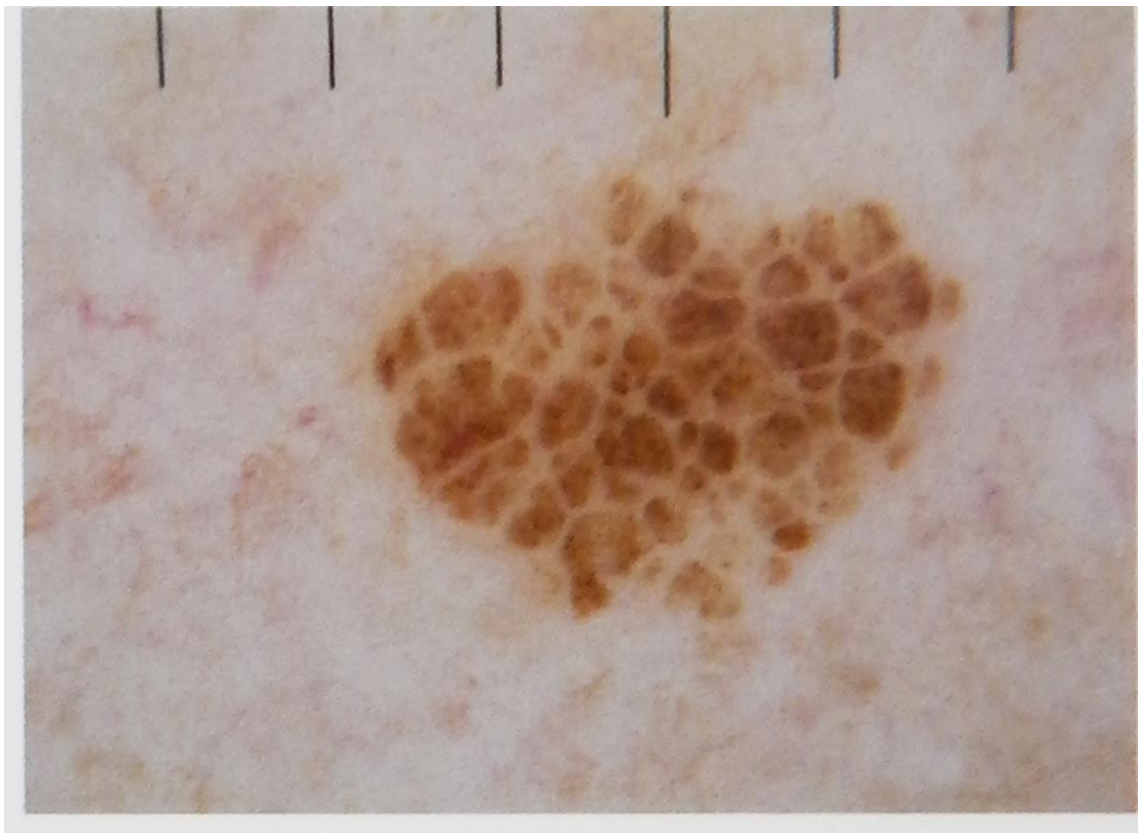


Структура по типу булыжной мостовой соответствует гистологической картине крупных дермальных скоплений меланоцитов.

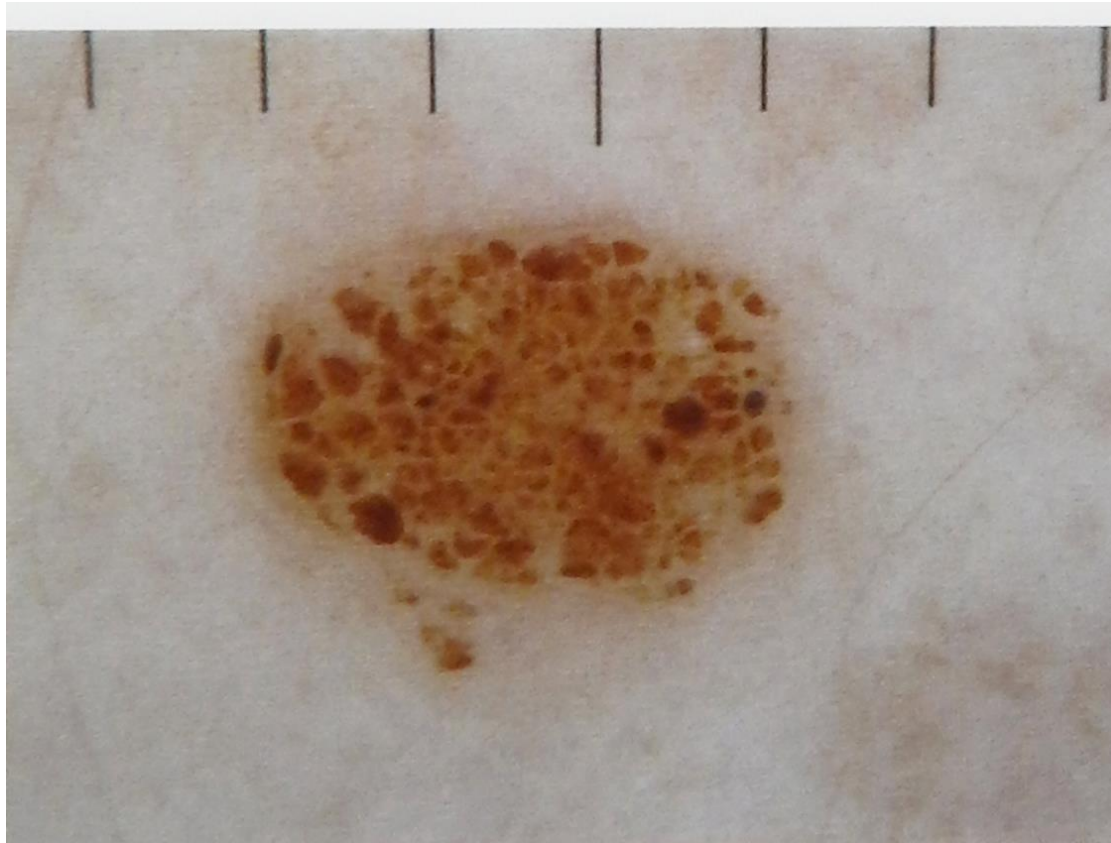
Боулинг Джонатан Диагностическая дерматоскопия.
Иллюстрированное руководство / Пер. с англ. под ред. А.А.
Кубановой - М.: Издательство Панфилова; 2015.- с.160: ил



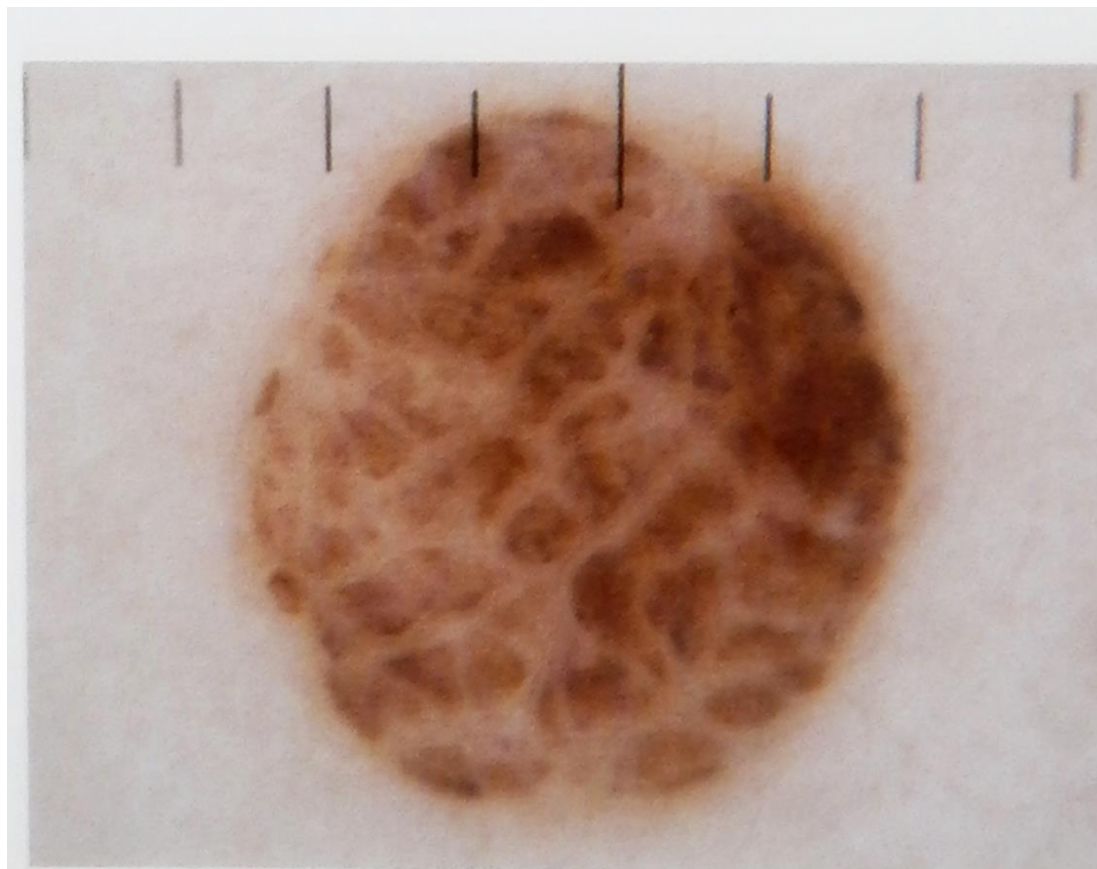
Боулинг Джонатан Диагностическая дерматоскопия.
Иллюстрированное руководство / Пер. с англ. под ред. А.А.
Кубановой - М.: Издательство Панфилова; 2015.- с.160: ил



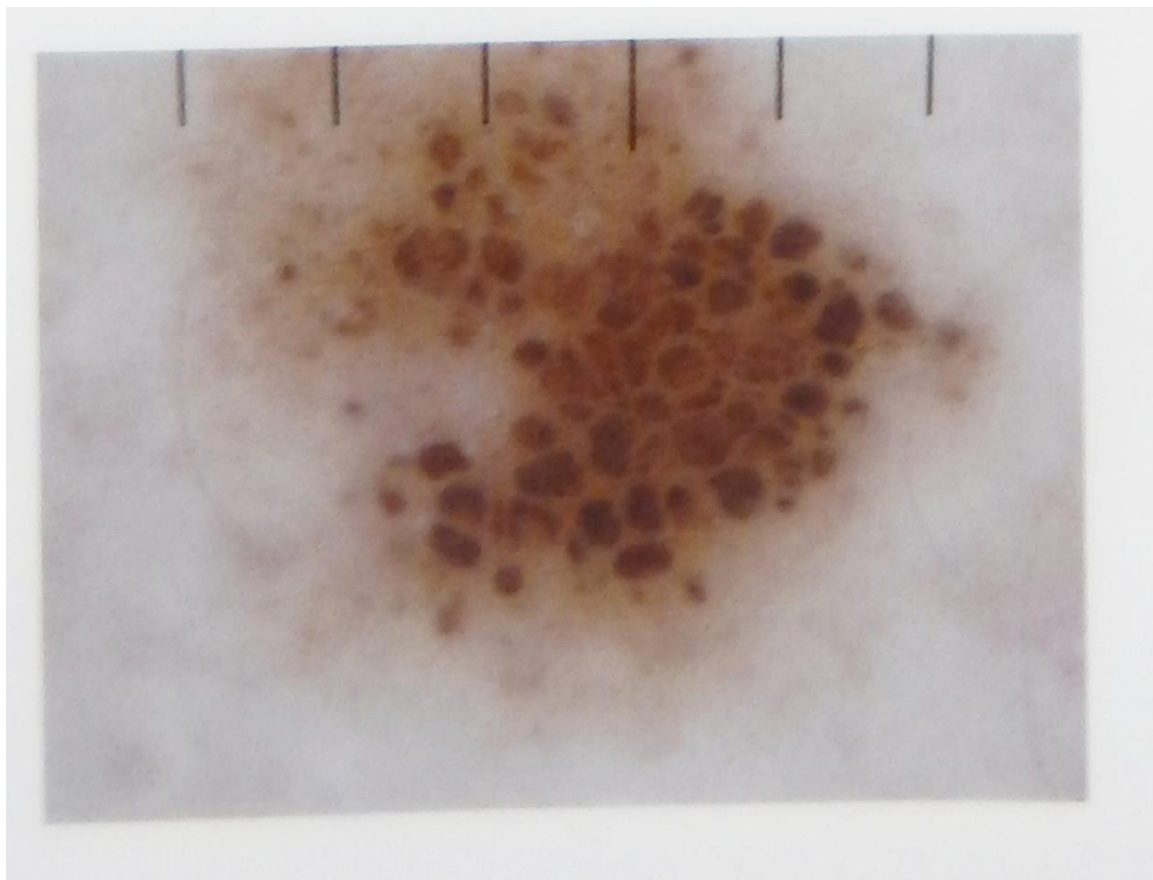
Боулинг Джонатан Диагностическая дерматоскопия.
Иллюстрированное руководство / Пер. с англ. под ред. А.А.
Кубановой - М.: Издательство Панфилова; 2015.- с.160: ил



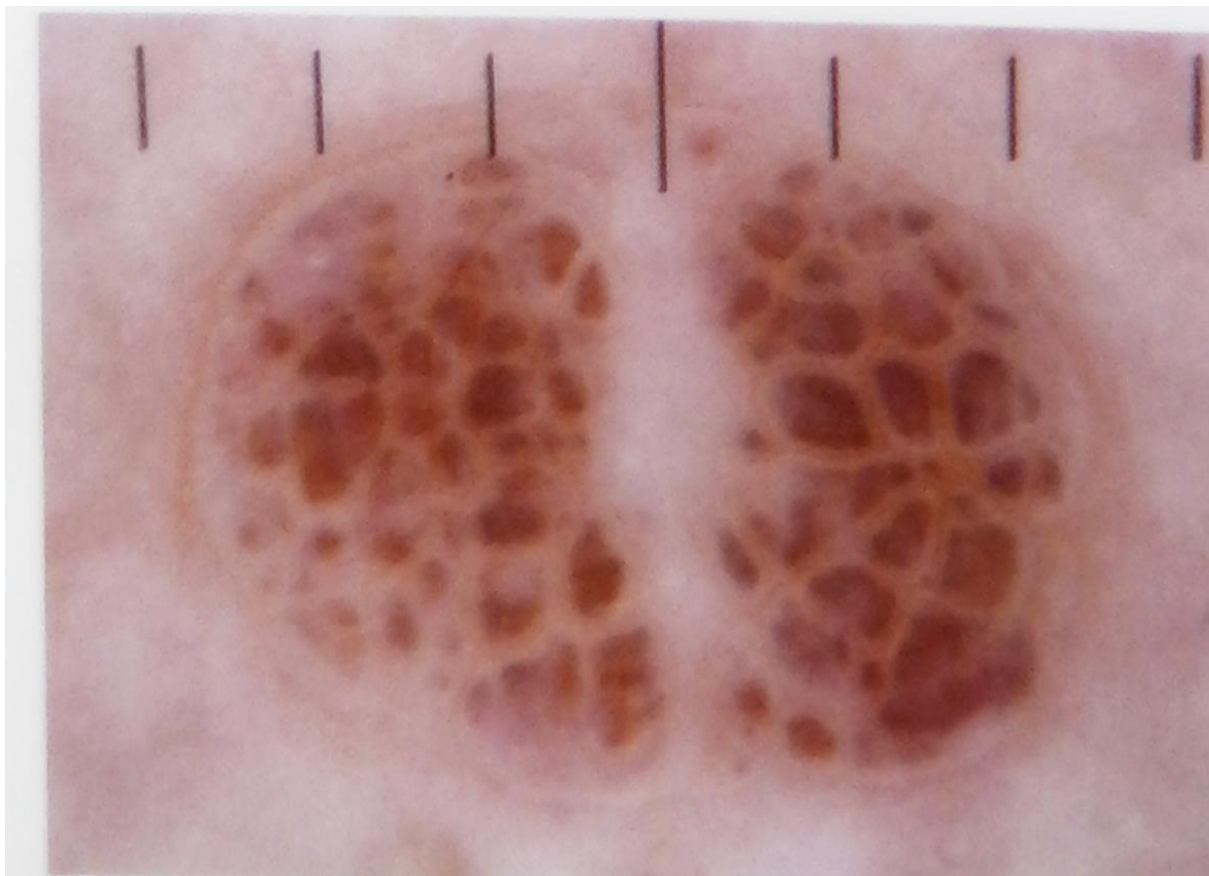
Боулинг Джонатан Диагностическая дерматоскопия.
Иллюстрированное руководство / Пер. с англ. под ред. А.А.
Кубановой - М.: Издательство Панфилова; 2015.- с.160: ил



Боулинг Джонатан Диагностическая дерматоскопия.
Иллюстрированное руководство / Пер. с англ. под ред. А.А.
Кубановой - М.: Издательство Панфилова; 2015.- с.160: ил




Боулинг Джонатан Диагностическая дерматоскопия.
Иллюстрированное руководство / Пер. с англ. под ред. А.А.
Кубановой - М.: Издательство Панфилова; 2015.- с.160: ил




Боулинг Джонатан Диагностическая дерматоскопия.
Иллюстрированное руководство / Пер. с англ. под ред. А.А.
Кубановой - М.: Издательство Панфилова; 2015.- с.160: ил


Пигментные глобулы



Глобулярная
структура



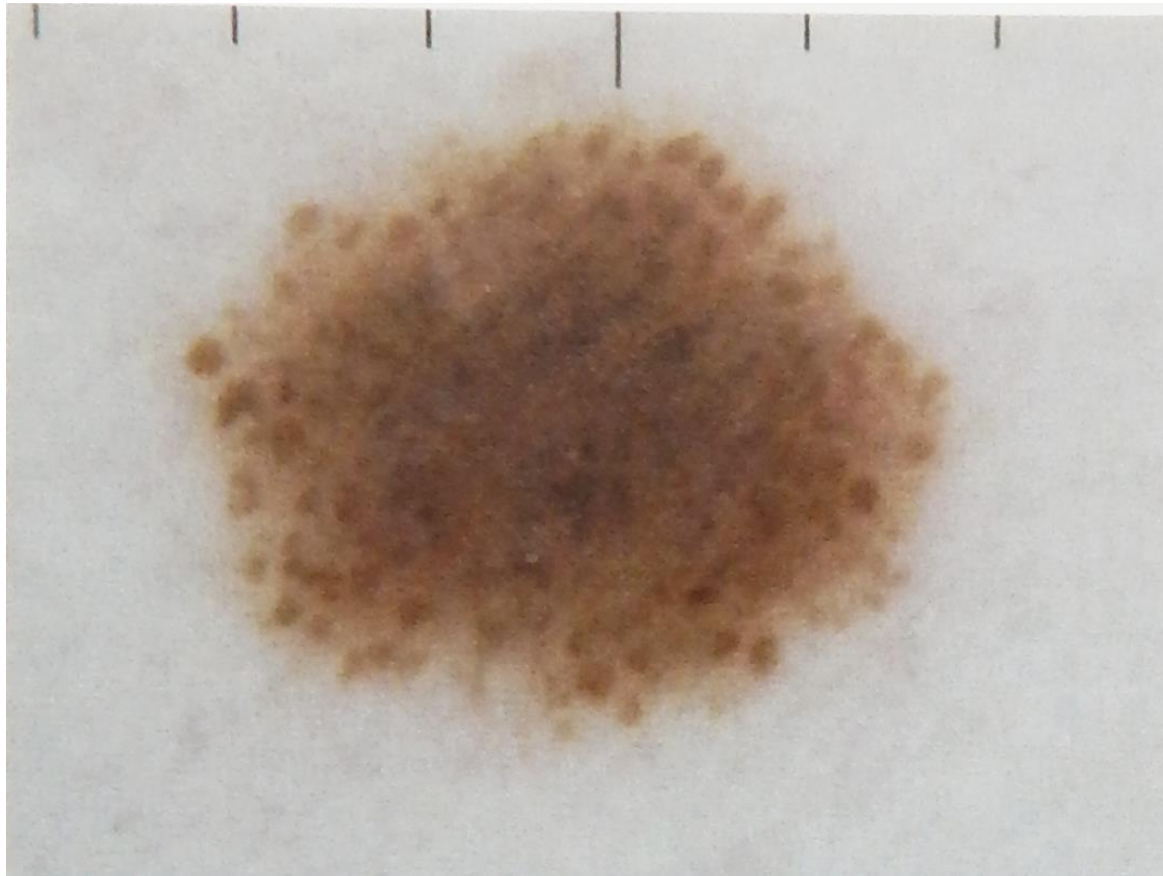
Глобулярно-гомогенная
структура



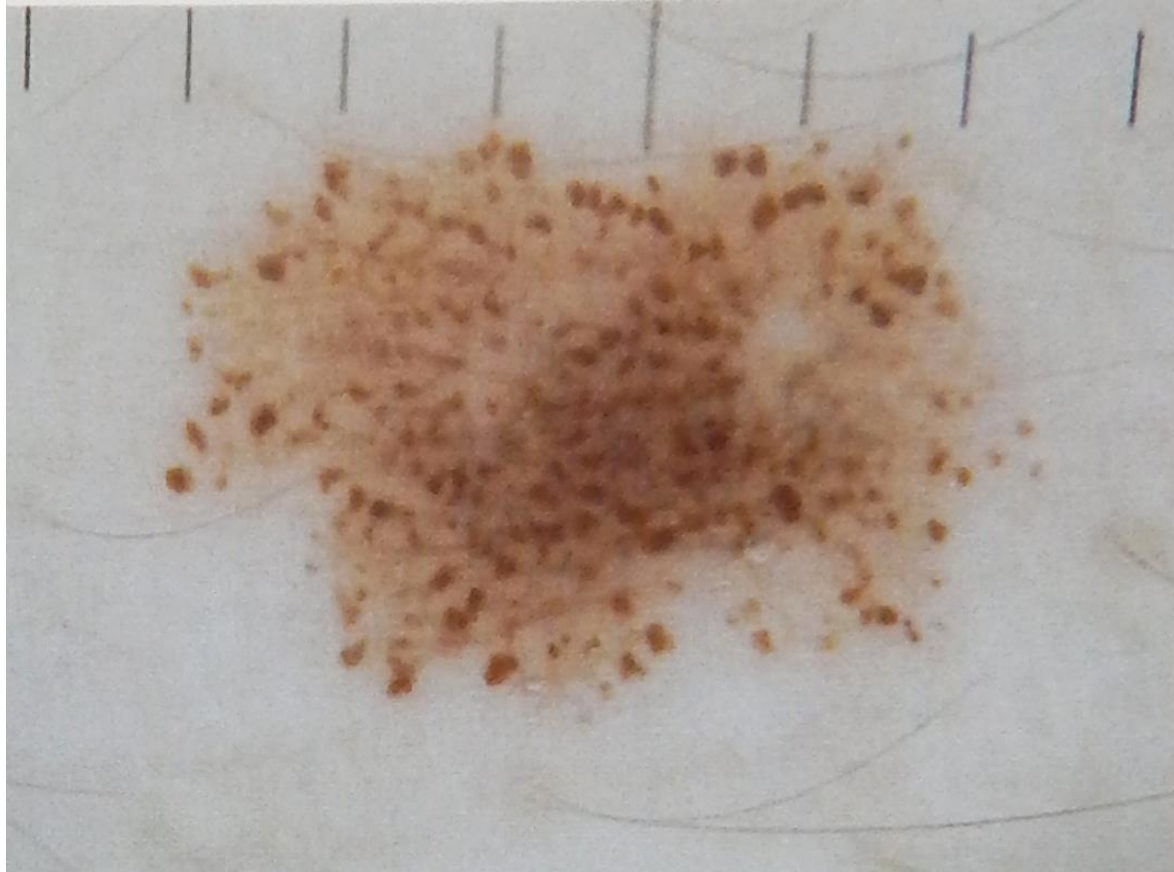Глобулярно-сетчатая
структура

Глобулы соответствуют выявляемым при гистологическом исследовании скоплениям меланоцитов в области дермально-эпидермального соединения. Глобулы, расположенные по периферии новообразования, отражают динамику процесса – рост невуса.

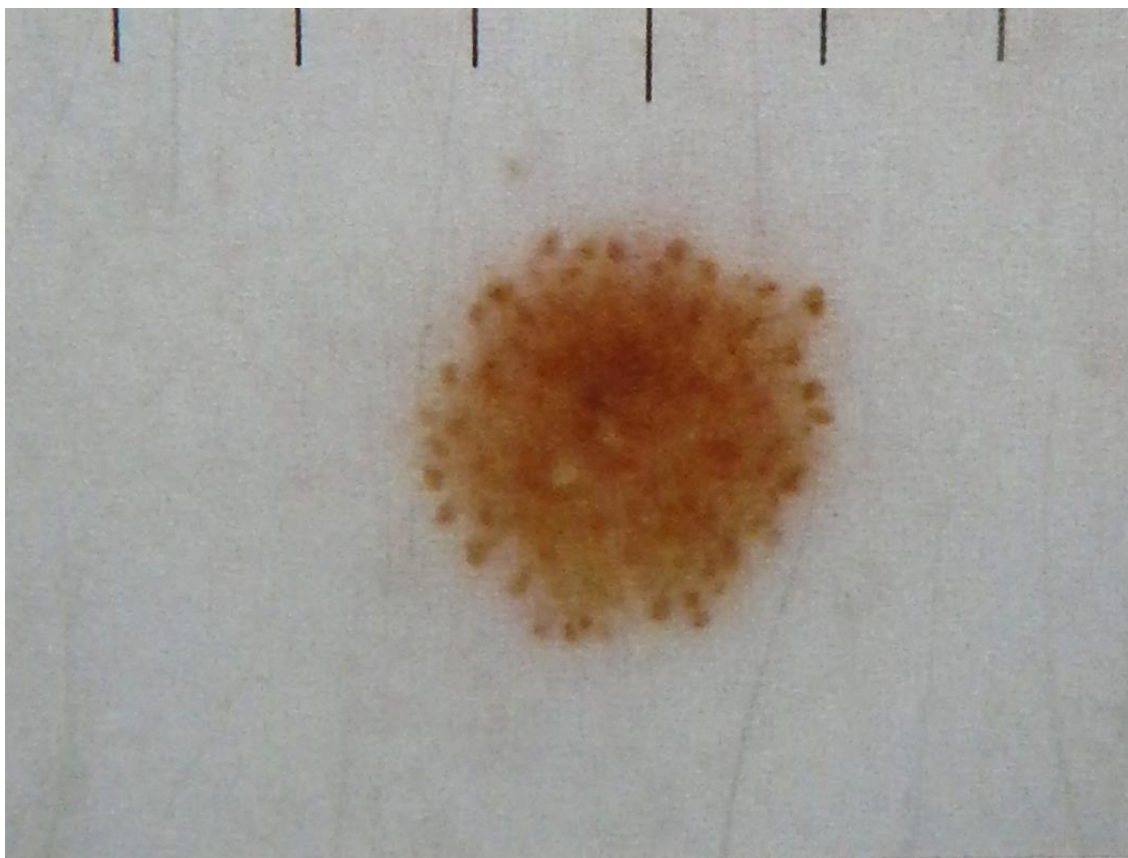
Боулинг Джонатан Диагностическая дерматоскопия.
Иллюстрированное руководство / Пер. с англ. под ред. А.А.
Кубановой - М.: Издательство Панфилова; 2015.- с.160: ил



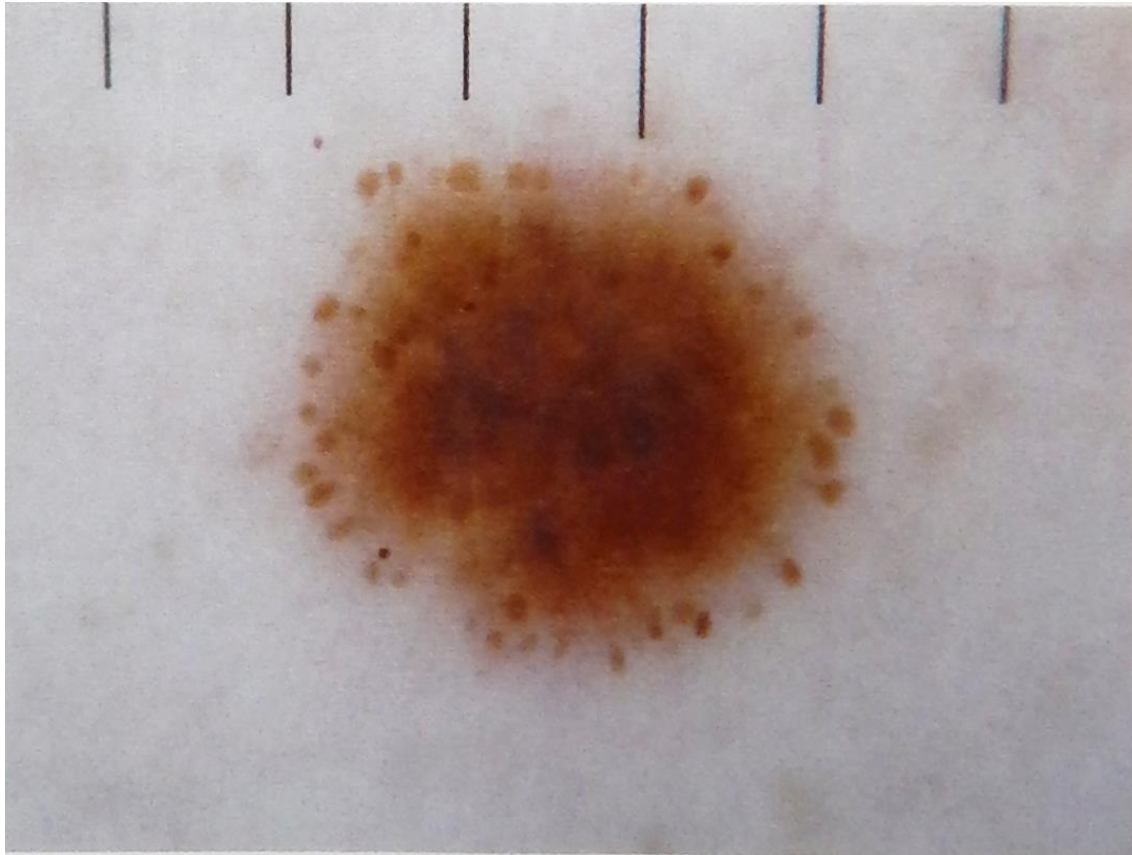
Боулинг Джонатан Диагностическая дерматоскопия.
Иллюстрированное руководство / Пер. с англ. под ред. А.А.
Кубановой - М.: Издательство Панфилова; 2015.- с.160: ил



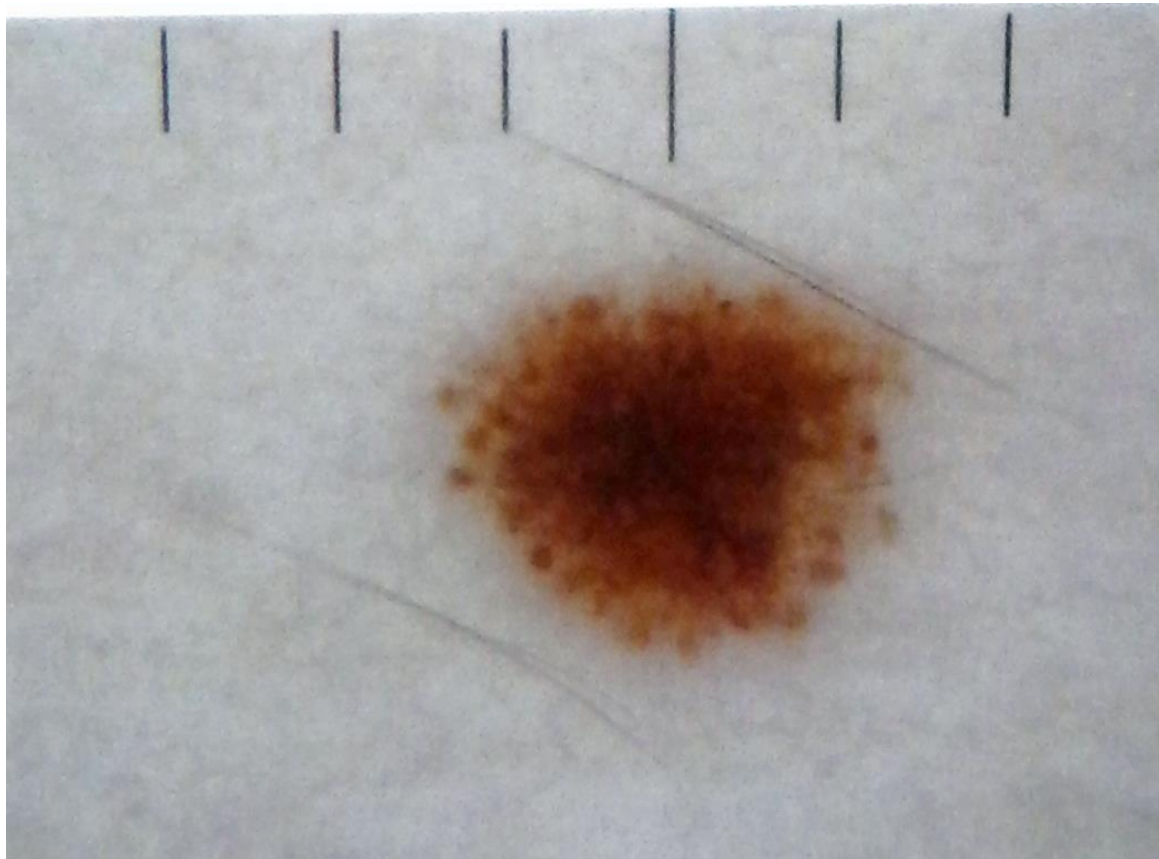
Боулинг Джонатан Диагностическая дерматоскопия.
Иллюстрированное руководство / Пер. с англ. под ред. А.А.
Кубановой - М.: Издательство Панфилова; 2015.- с.160: ил



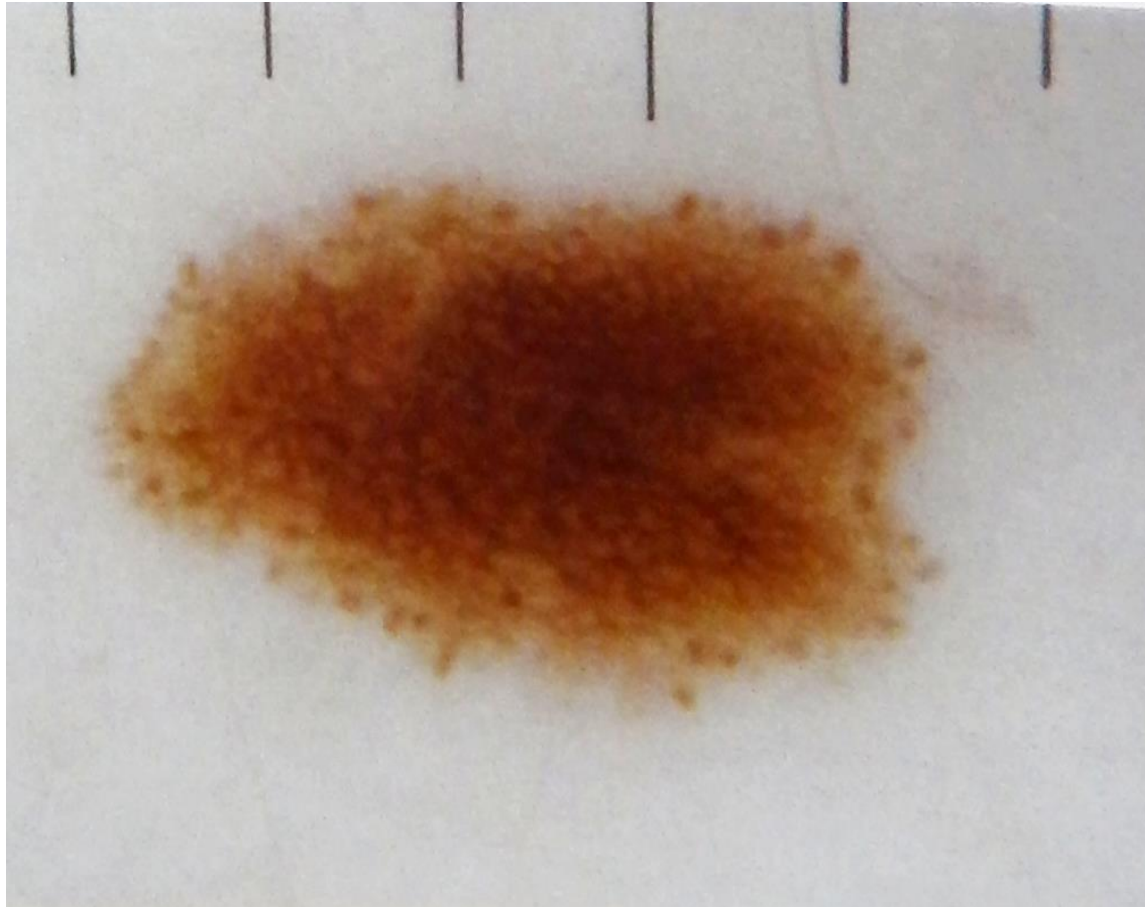
Боулинг Джонатан Диагностическая дерматоскопия.
Иллюстрированное руководство / Пер. с англ. под ред. А.А.
Кубановой - М.: Издательство Панфилова; 2015.- с.160: ил



Боулинг Джонатан Диагностическая дерматоскопия.
Иллюстрированное руководство / Пер. с англ. под ред. А.А.
Кубановой - М.: Издательство Панфилова; 2015.- с.160: ил

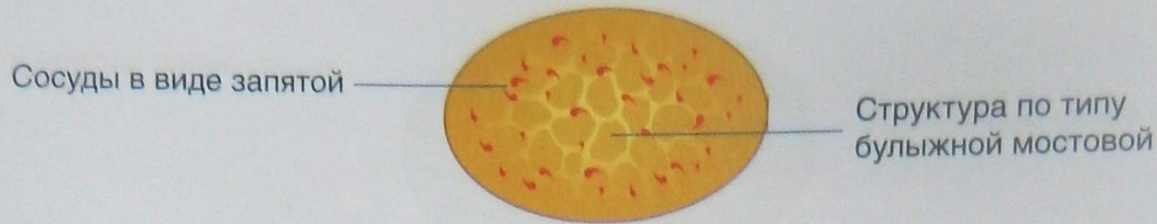


Боулинг Джонатан Диагностическая дерматоскопия.
Иллюстрированное руководство / Пер. с англ. под ред. А.А.
Кубановой - М.: Издательство Панфилова; 2015.- с.160: ил



Боулинг Джонатан Диагностическая дерматоскопия.
Иллюстрированное руководство / Пер. с англ. под ред. А.А.
Кубановой - М.: Издательство Панфилова; 2015.- с.160: ил

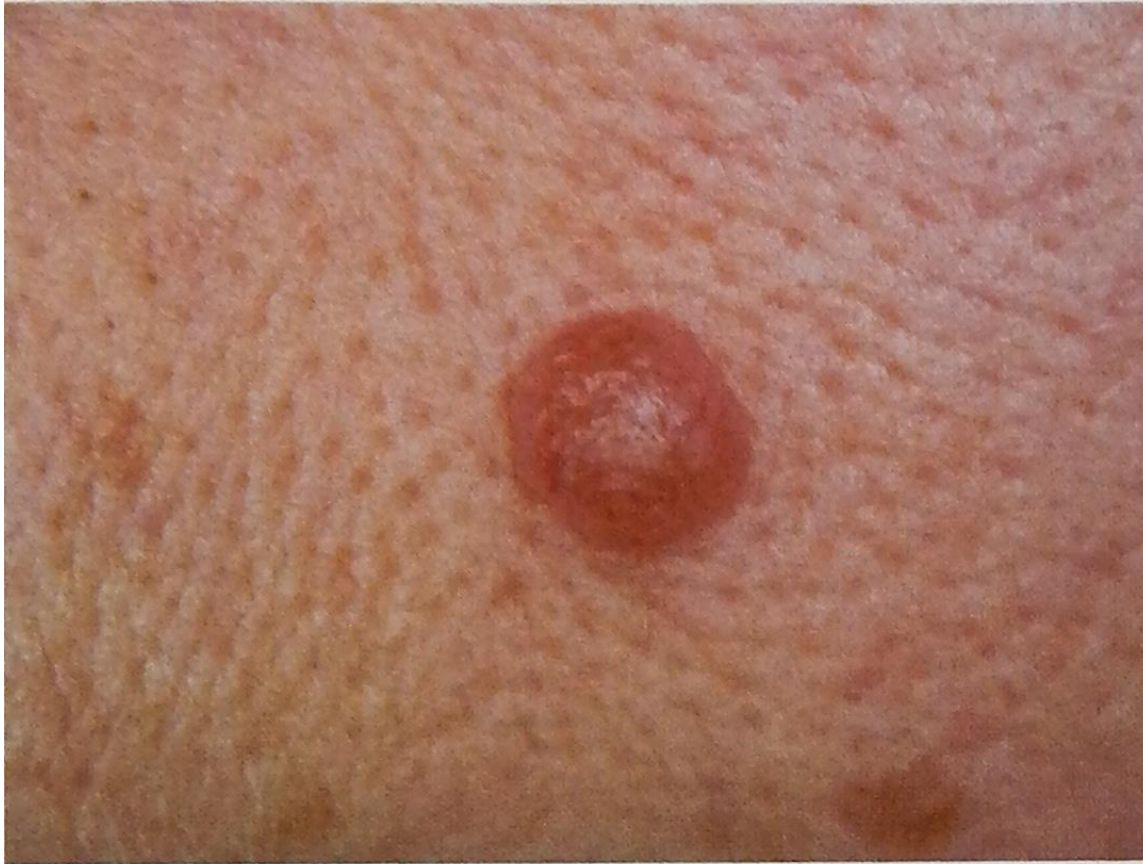Дермальный невус



Эти пальпируемые невусы, как правило, наблюдаются на туловище, голове и шее. Их появление часто вызвано травмой. Пигментная составляющая невусов в типичных случаях представлена структурами по типу булыжной мостовой, однако иногда выявляются лишь остатки пигмента. Сосудистый компонент представлен извитыми сосудами и сосудами в виде запятой, соответствующими васкулярным структурам сосочков дермы.

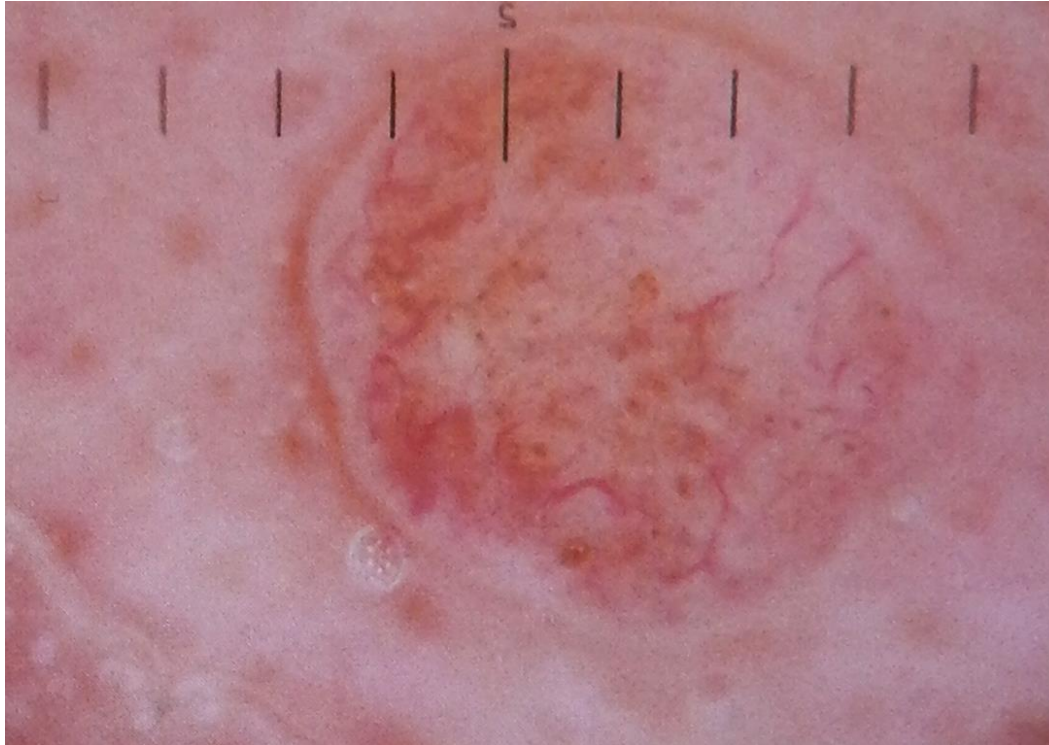
Боулинг Джонатан Диагностическая дерматоскопия.
Иллюстрированное руководство / Пер. с англ. под ред. А.А.
Кубановой - М.: Издательство Панфилова; 2015.- с.160: ил

Остатки пигмента, извитые сосуды, сосуды в виде запятой

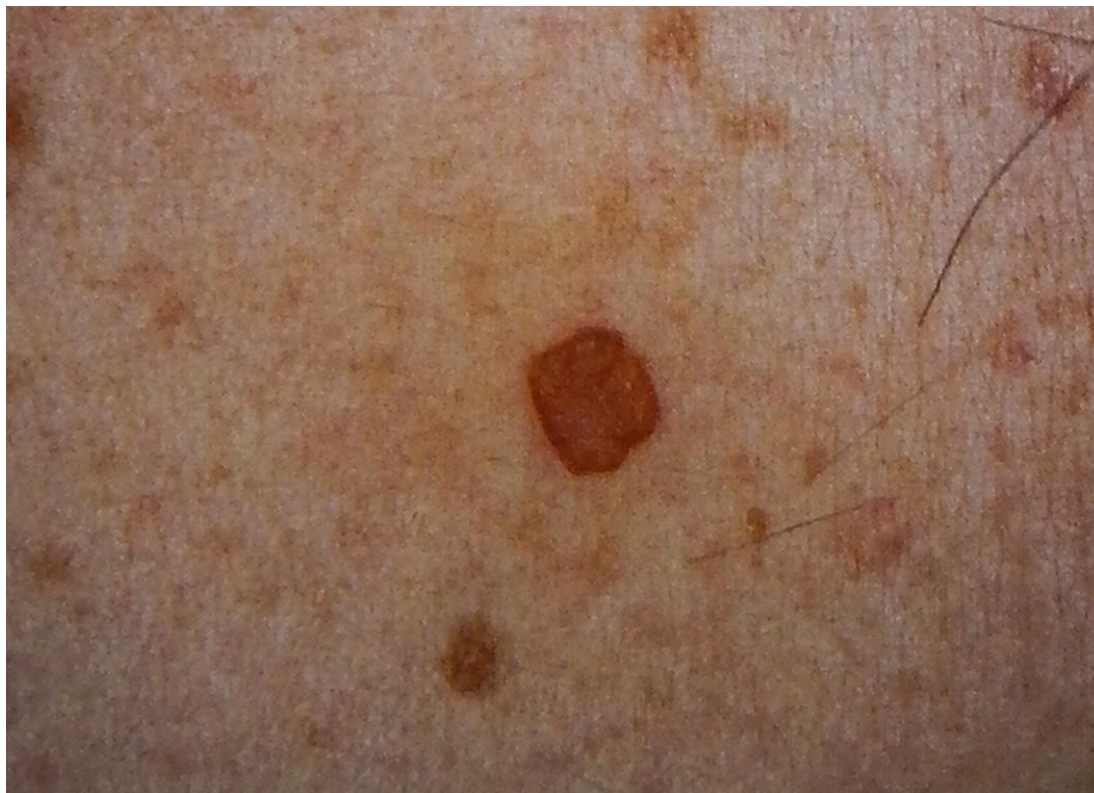

Боулинг Джонатан Диагностическая дерматоскопия.
Иллюстрированное руководство / Пер. с англ. под ред. А.А.
Кубановой - М.: Издательство Панфилова; 2015.- с.160: ил

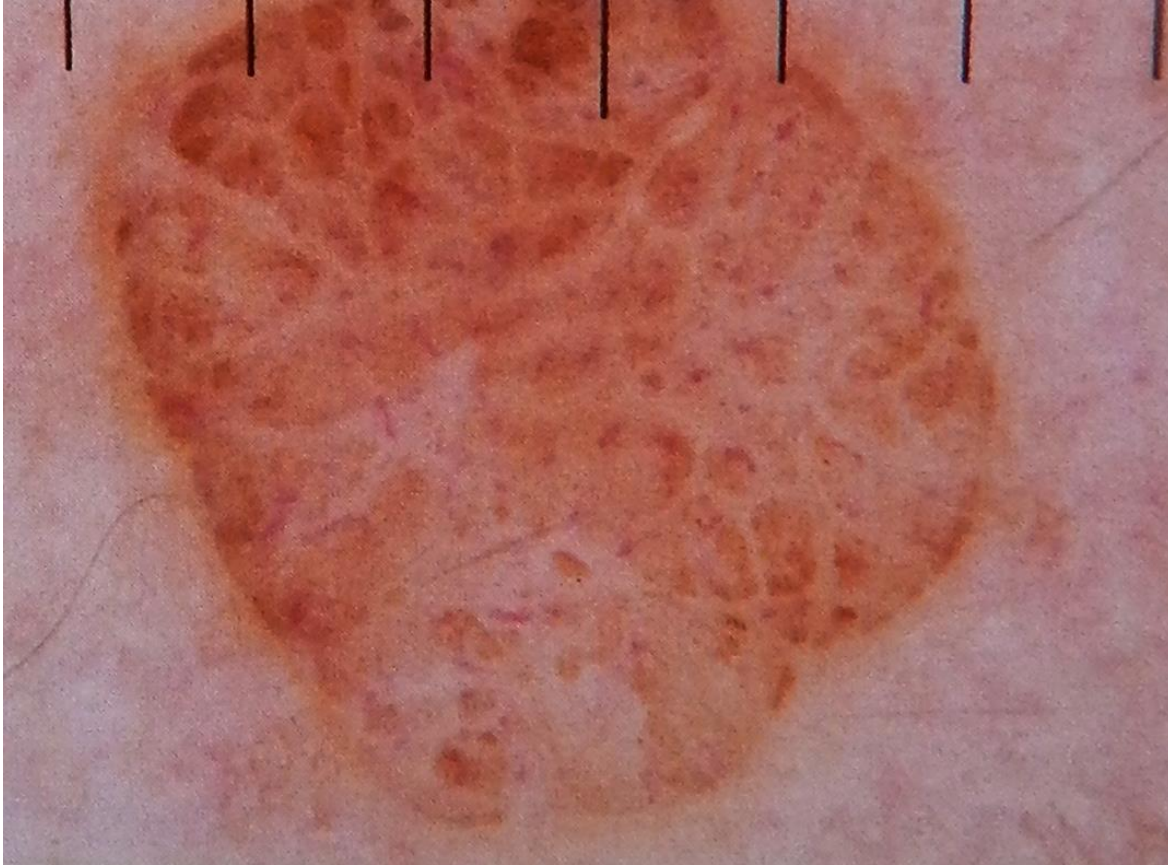
Остатки пигмента, извитые сосуды, сосуды в виде запятой



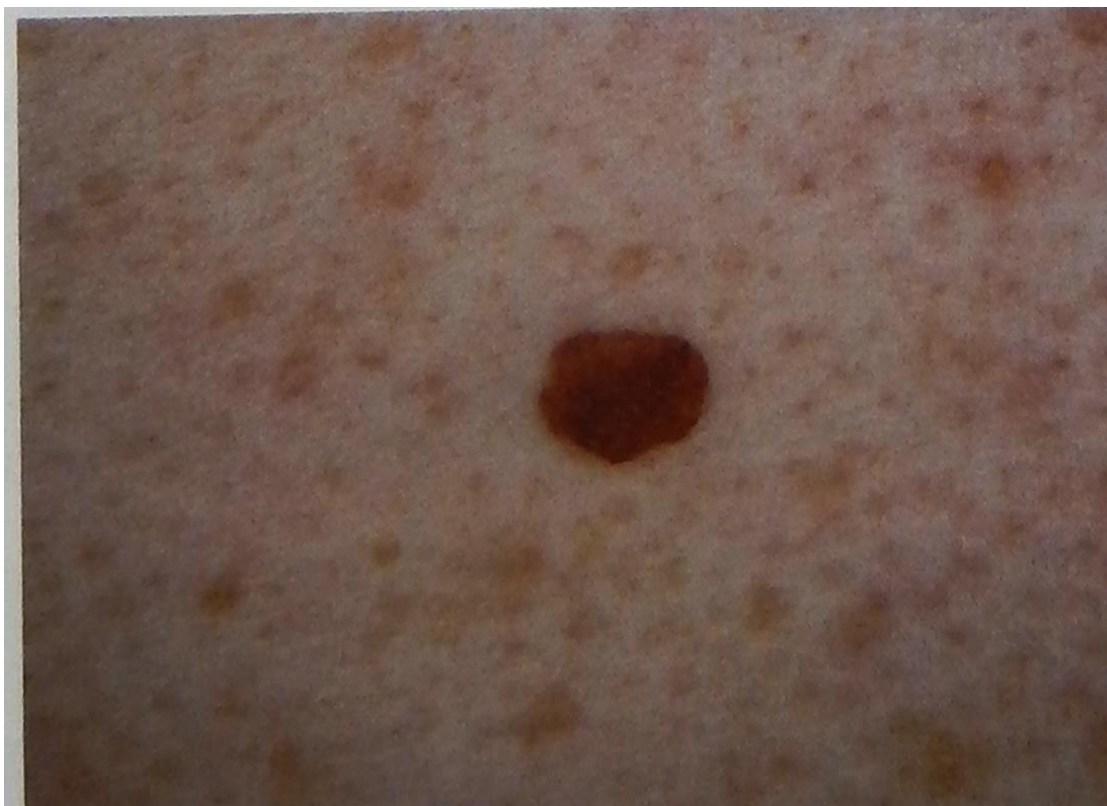Боулинг Джонатан Диагностическая дерматоскопия.
Иллюстрированное руководство / Пер. с англ. под ред. А.А.
Кубановой - М.: Издательство Панфилова; 2015.- с.160: ил



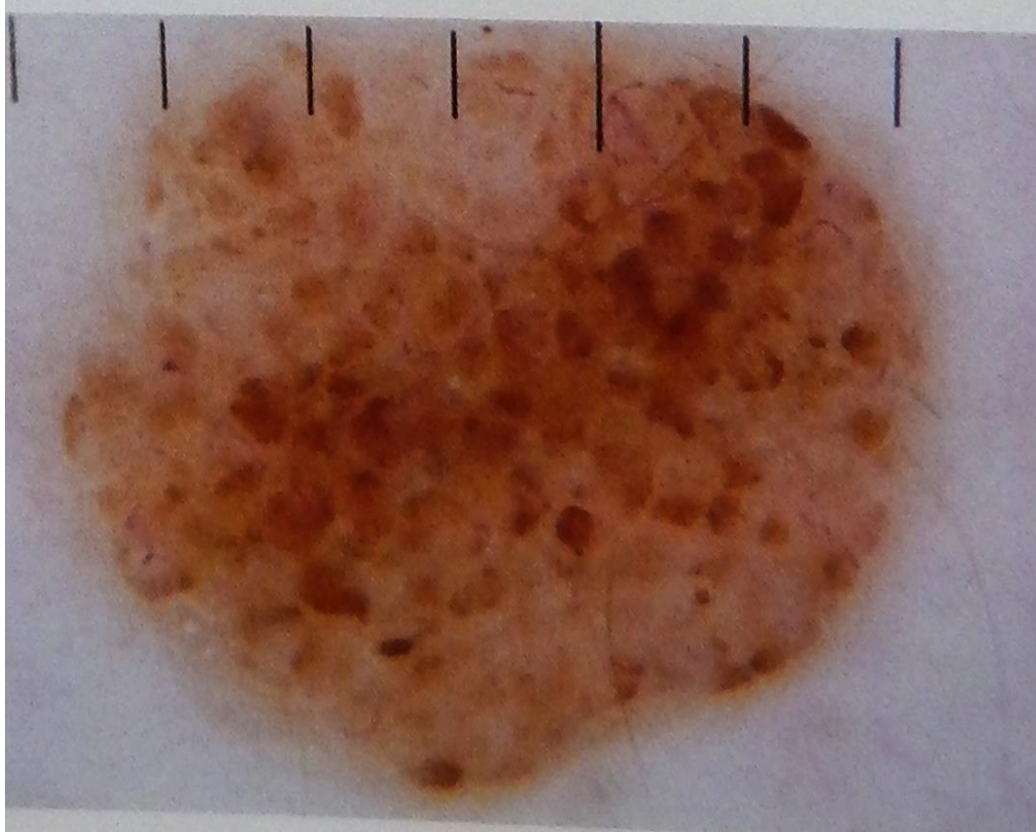
Боулинг Джонатан Диагностическая дерматоскопия.
Иллюстрированное руководство / Пер. с англ. под ред. А.А.
Кубановой - М.: Издательство Панфилова; 2015.- с.160: ил



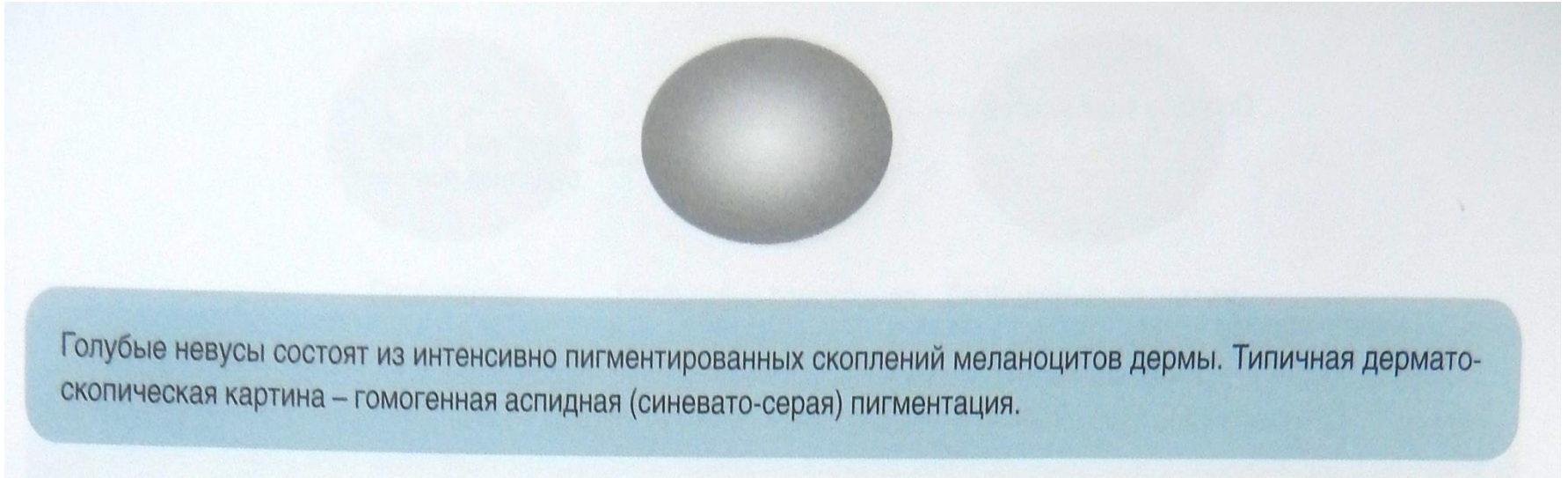
Боулинг Джонатан Диагностическая дерматоскопия.
Иллюстрированное руководство / Пер. с англ. под ред. А.А.
Кубановой - М.: Издательство Панфилова; 2015.- с.160: ил



Боулинг Джонатан Диагностическая дерматоскопия.
Иллюстрированное руководство / Пер. с англ. под ред. А.А.
Кубановой - М.: Издательство Панфилова; 2015.- с.160: ил

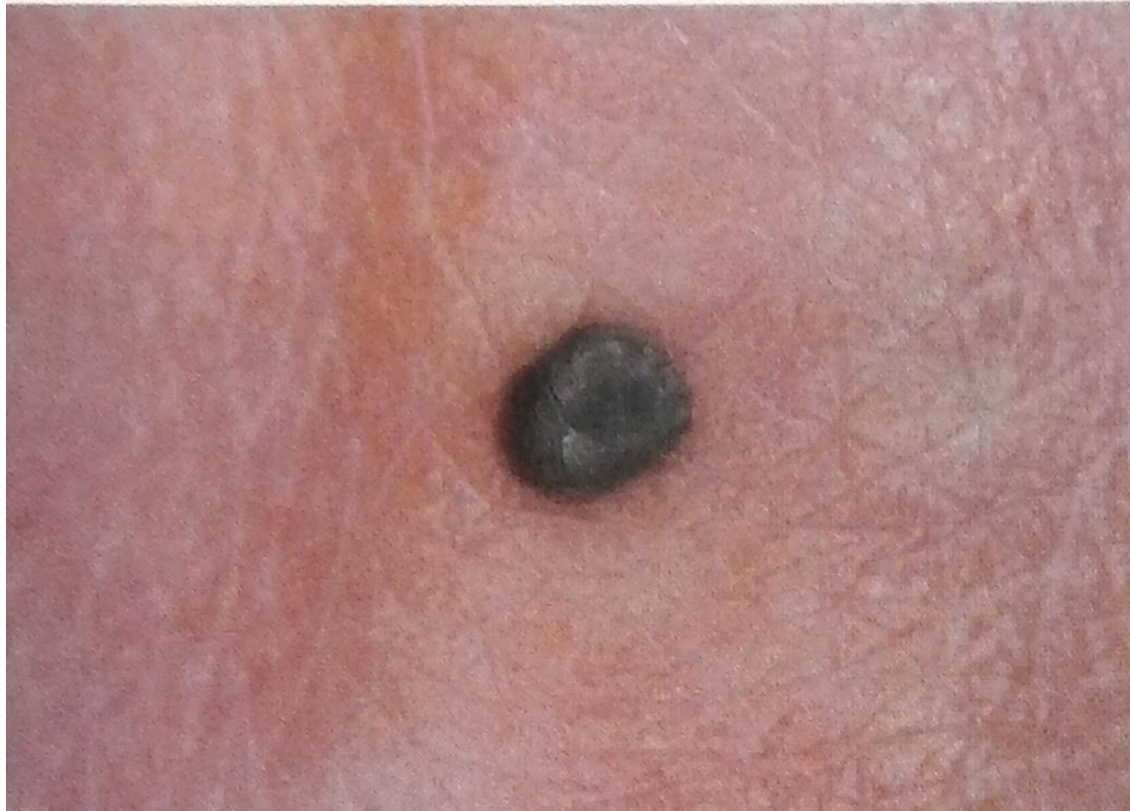

Боулинг Джонатан Диагностическая дерматоскопия.
Иллюстрированное руководство / Пер. с англ. под ред. А.А.
Кубановой - М.: Издательство Панфилова; 2015.- с.160: ил



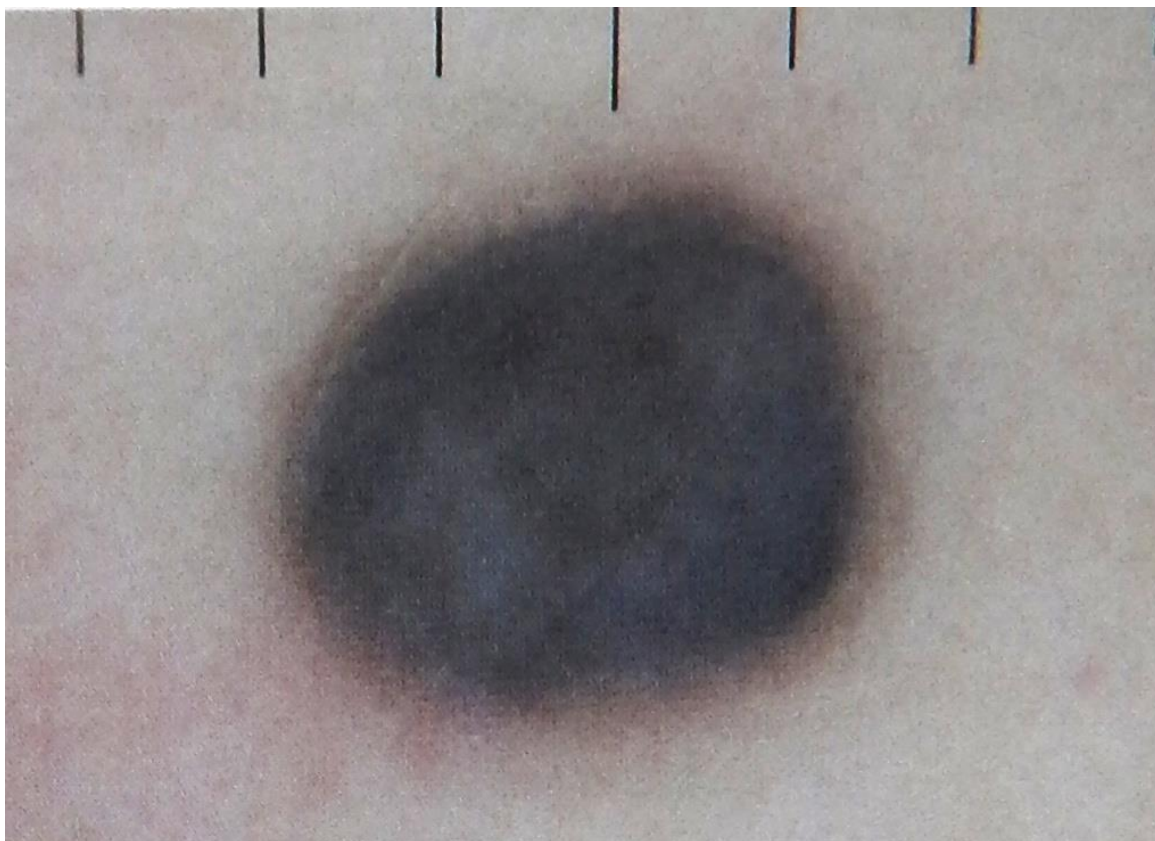
Голубые невусы состоят из интенсивно пигментированных скоплений меланоцитов дермы. Типичная дерматоскопическая картина – гомогенная аспидная (синевато-серая) пигментация.

Боулинг Джонатан Диагностическая дерматоскопия.
Иллюстрированное руководство / Пер. с англ. под ред. А.А.
Кубановой - М.: Издательство Панфилова; 2015.- с.160: ил



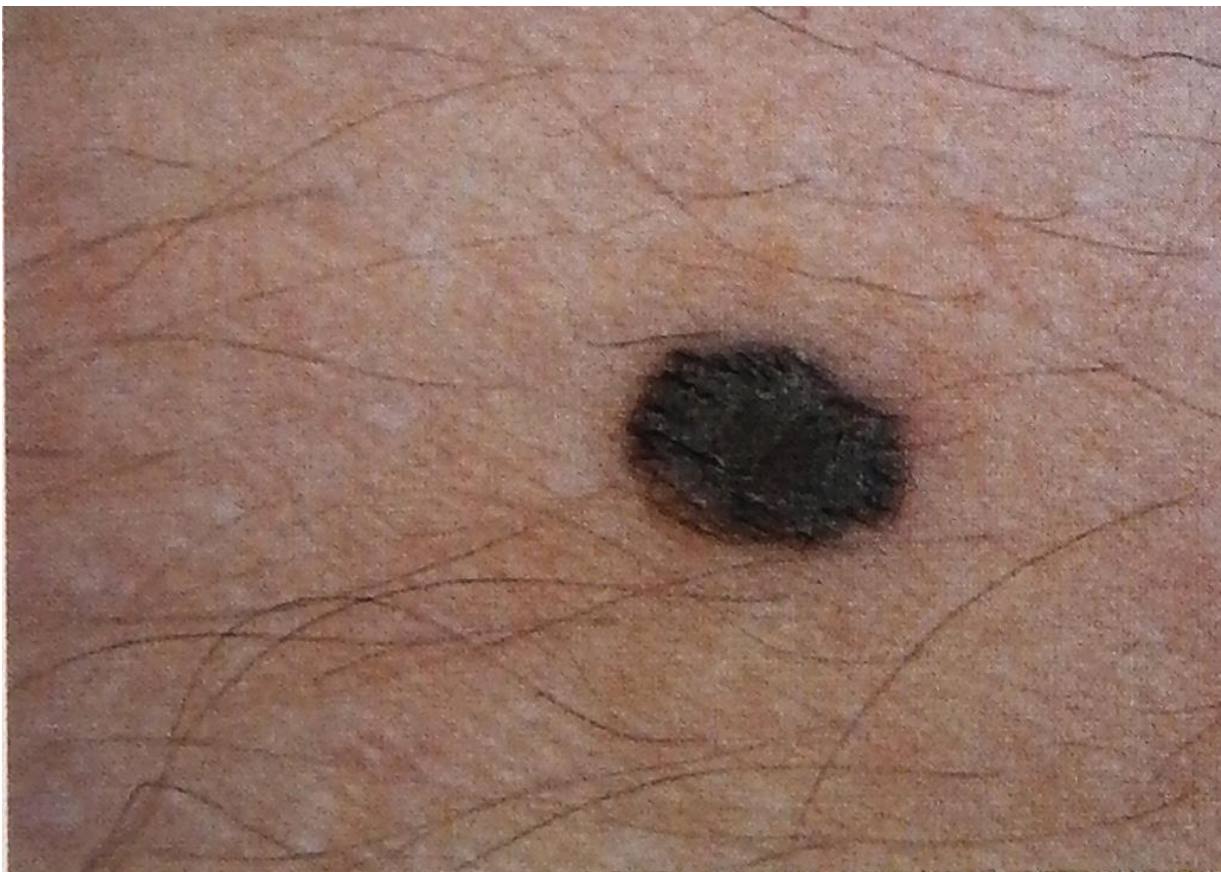Гомогенный аспидный (синевато-серый) цвет

Боулинг Джонатан Диагностическая дерматоскопия.
Иллюстрированное руководство / Пер. с англ. под ред. А.А.
Кубановой - М.: Издательство Панфилова; 2015.- с.160: ил




Гомогенный аспидный (синевато-серый) цвет

Боулинг Джонатан Диагностическая дерматоскопия.
Иллюстрированное руководство / Пер. с англ. под ред. А.А.
Кубановой - М.: Издательство Панфилова; 2015.- с.160: ил



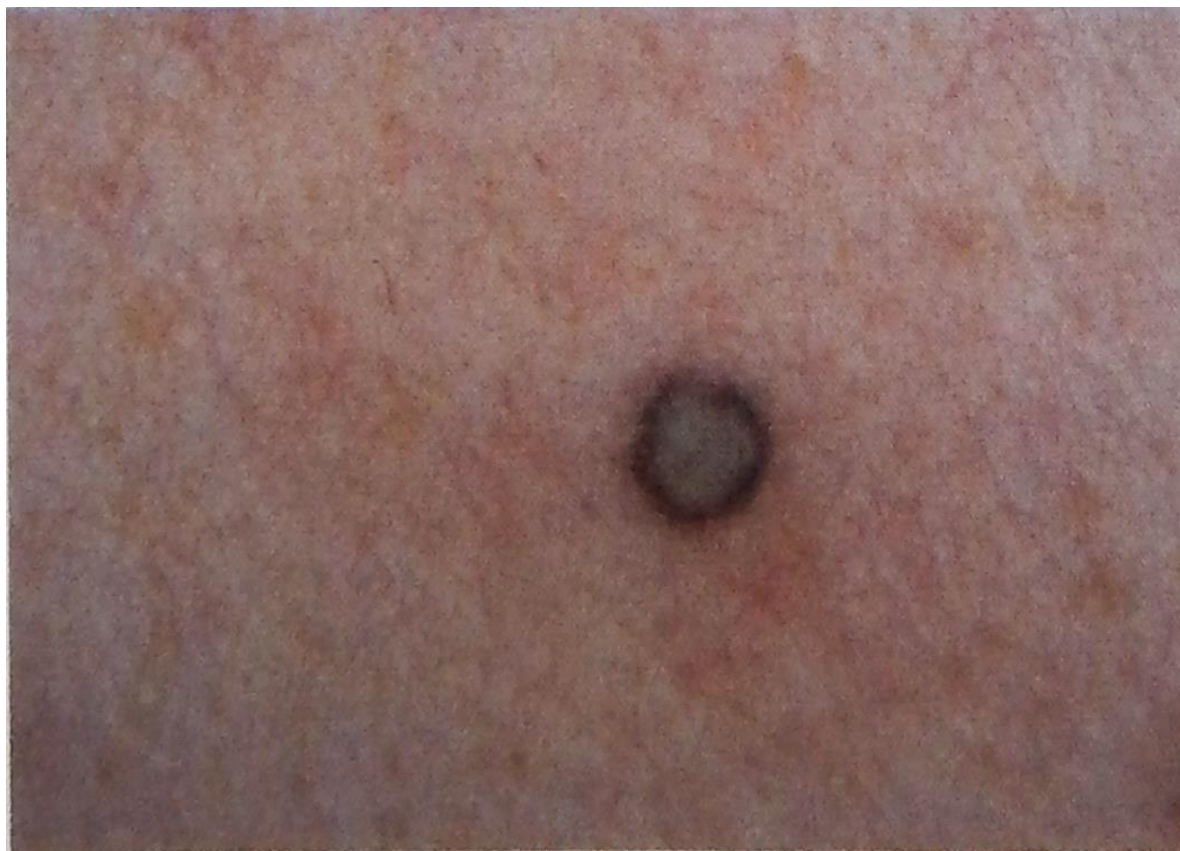Гомогенная аспидная (синевато-серая) и коричневая пигментация

Боулинг Джонатан Диагностическая дерматоскопия.
Иллюстрированное руководство / Пер. с англ. под ред. А.А.
Кубановой - М.: Издательство Панфилова; 2015.- с.160: ил




Гомогенная аспидная (синевато-серая) и коричневая пигментация

Боулинг Джонатан Диагностическая дерматоскопия.
Иллюстрированное руководство / Пер. с англ. под ред. А.А.
Кубановой - М.: Издательство Панфилова; 2015.- с.160: ил




Участки гомогенной гипопигментации в склерозированных голубых невусах

Боулинг Джонатан Диагностическая дерматоскопия.
Иллюстрированное руководство / Пер. с англ. под ред. А.А.
Кубановой - М.: Издательство Панфилова; 2015.- с.160: ил



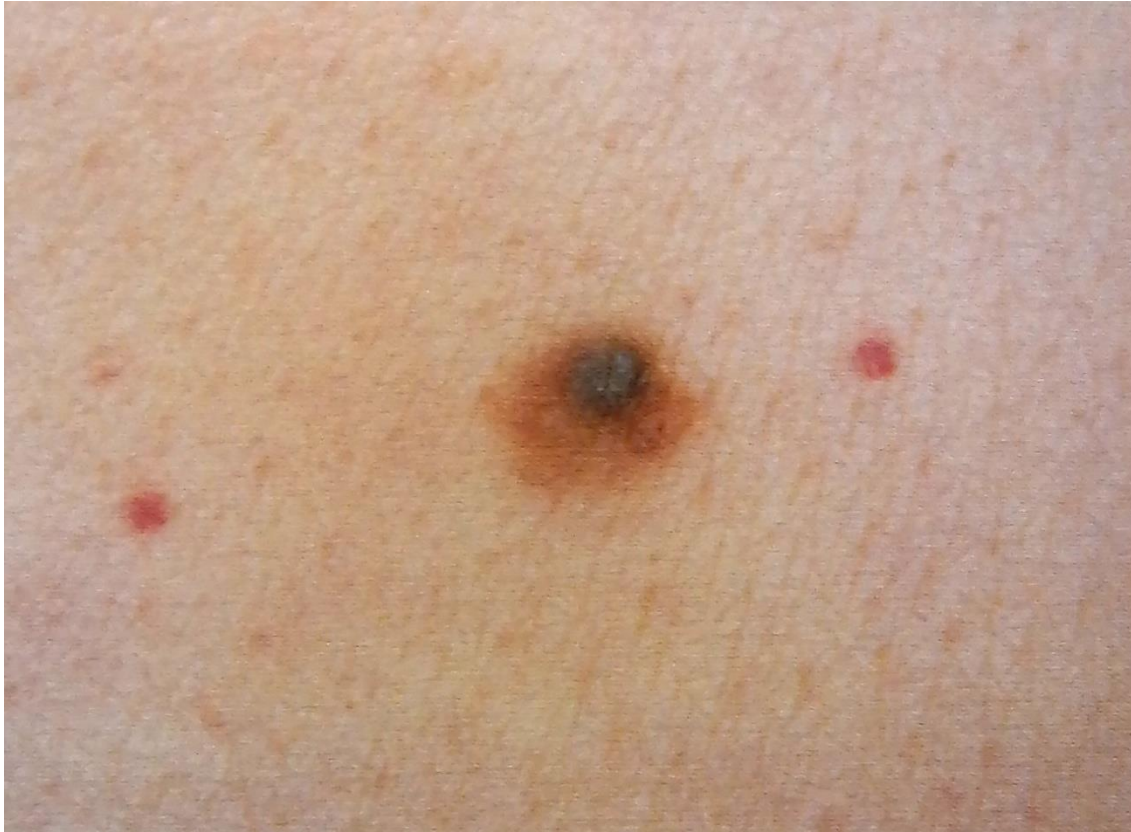Участки гомогенной гипопигментации в склерозированных голубых невусах

Боулинг Джонатан Диагностическая дерматоскопия.
Иллюстрированное руководство / Пер. с англ. под ред. А.А.
Кубановой - М.: Издательство Панфилова; 2015.- с.160: ил

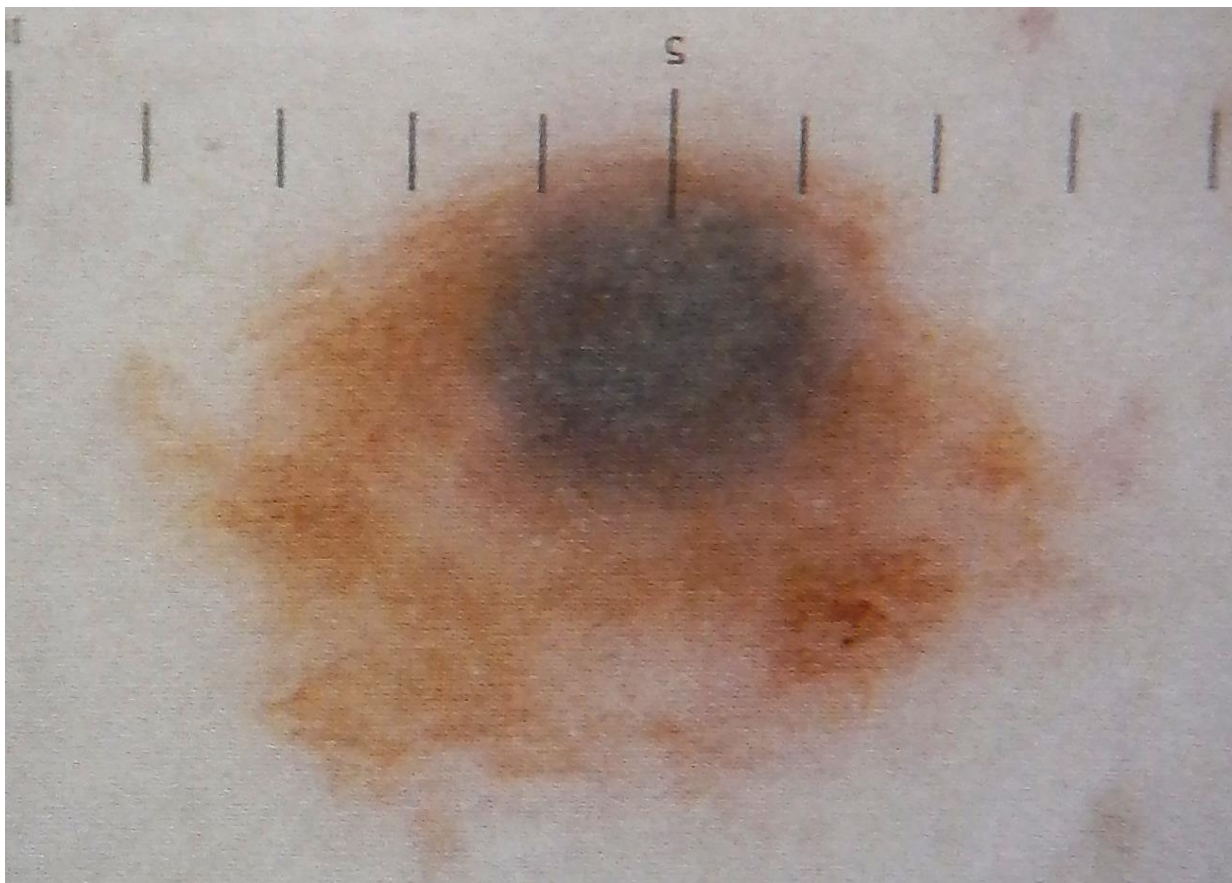


При наложении двух невусов друг на друга возникает комбинированный невус. Возможно множество различных сочетаний; однако самой частой комбинацией является наложение пограничного (эпидермо-дермального) невуса на голубой. Диагностика комбинированных невусов сопряжена со значительными трудностями, поскольку они как клинически, так и дерматоскопически могут имитировать меланому.

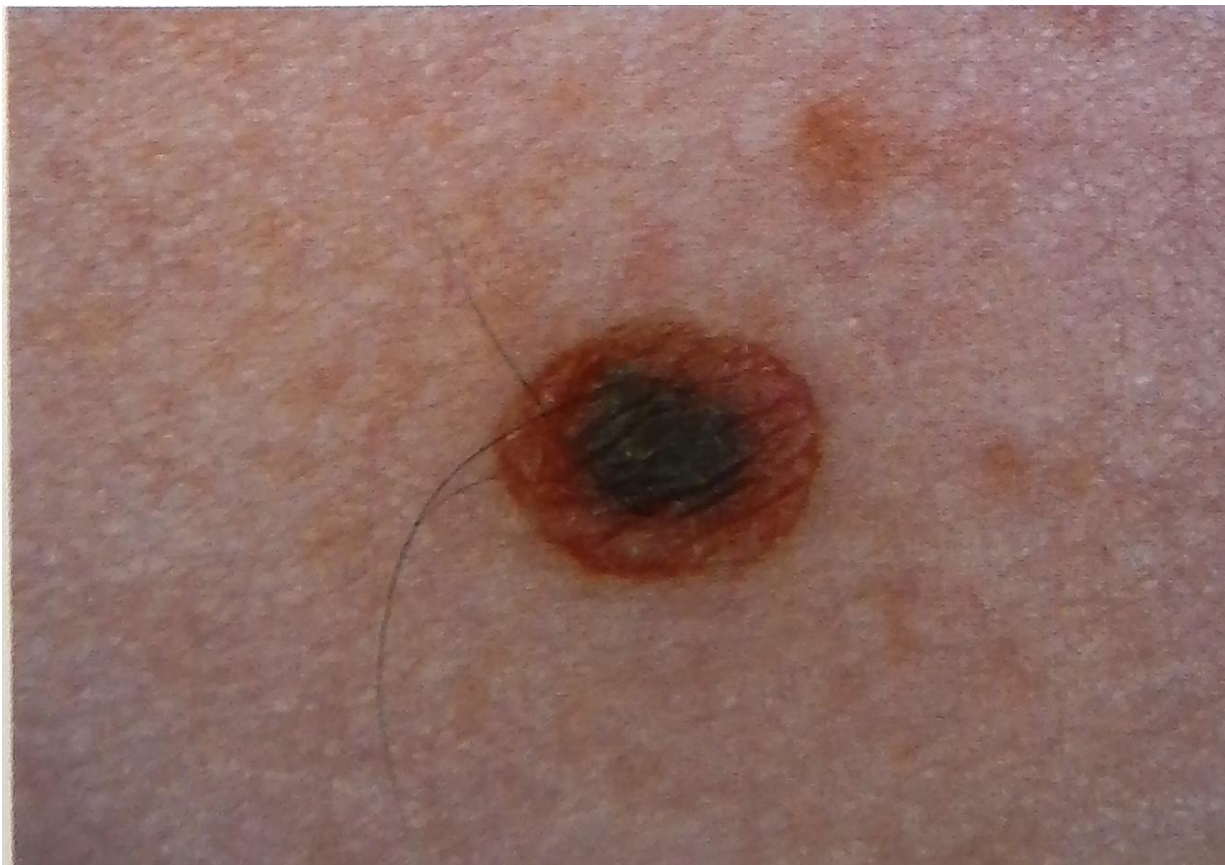Боулинг Джонатан Диагностическая дерматоскопия.
Иллюстрированное руководство / Пер. с англ. под ред. А.А.
Кубановой - М.: Издательство Панфилова; 2015.- с.160: ил



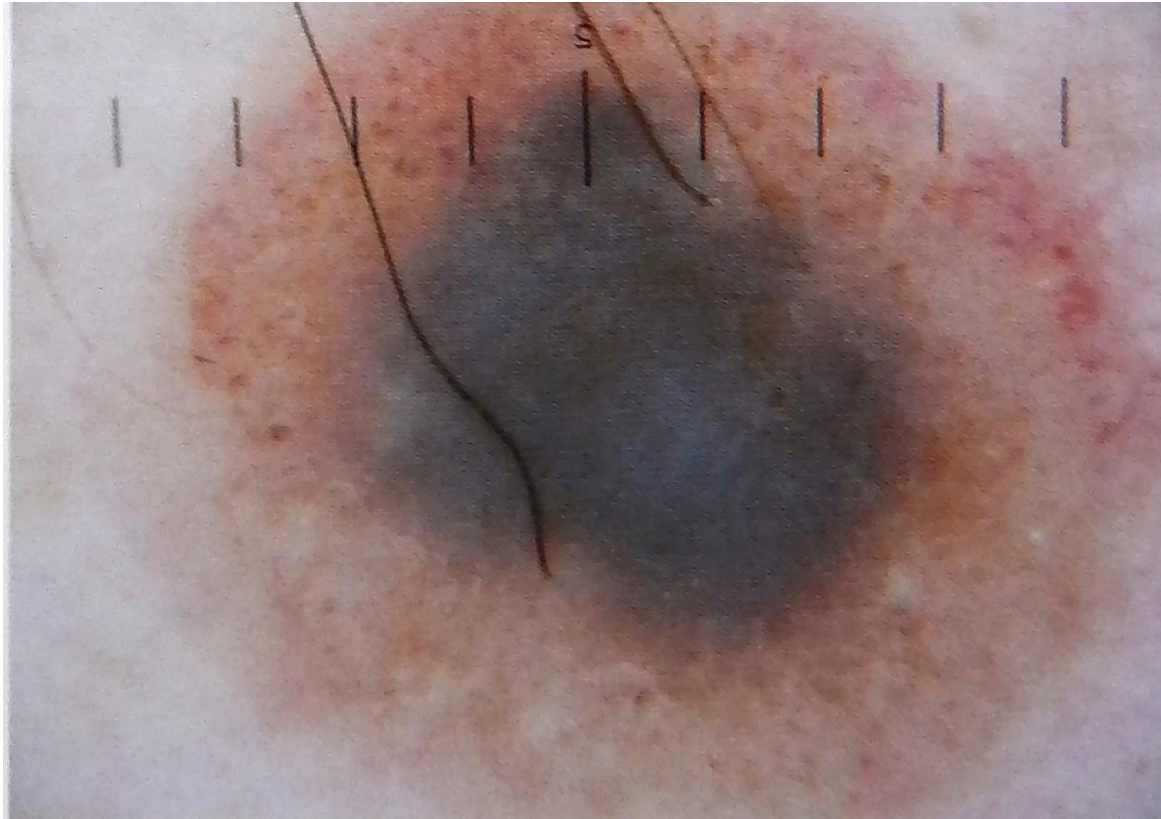Боулинг Джонатан Диагностическая дерматоскопия.
Иллюстрированное руководство / Пер. с англ. под ред. А.А.
Кубановой - М.: Издательство Панфилова; 2015.- с.160: ил



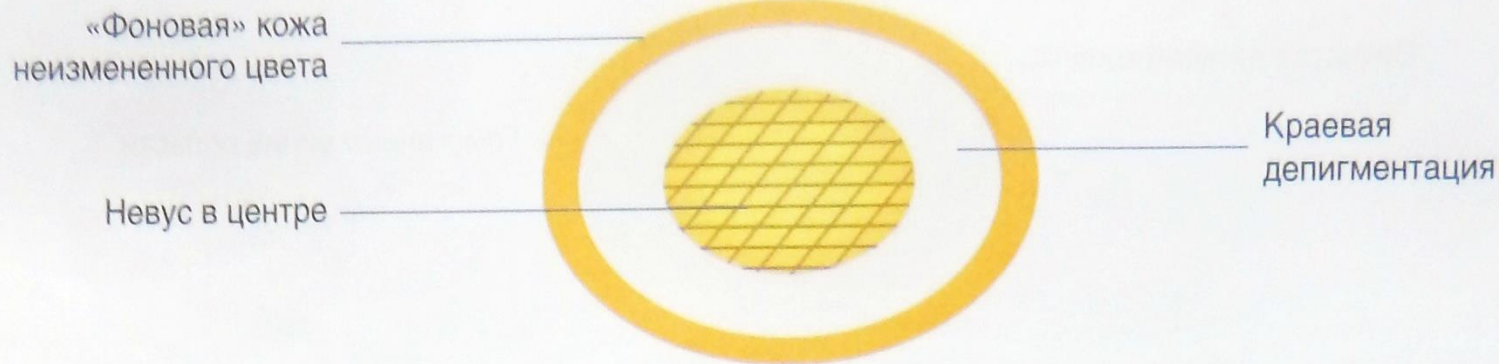
Боулинг Джонатан Диагностическая дерматоскопия.
Иллюстрированное руководство / Пер. с англ. под ред. А.А.
Кубановой - М.: Издательство Панфилова; 2015.- с.160: ил



Боулинг Джонатан Диагностическая дерматоскопия.
Иллюстрированное руководство / Пер. с англ. под ред. А.А.
Кубановой - М.: Издательство Панфилова; 2015.- с.160: ил

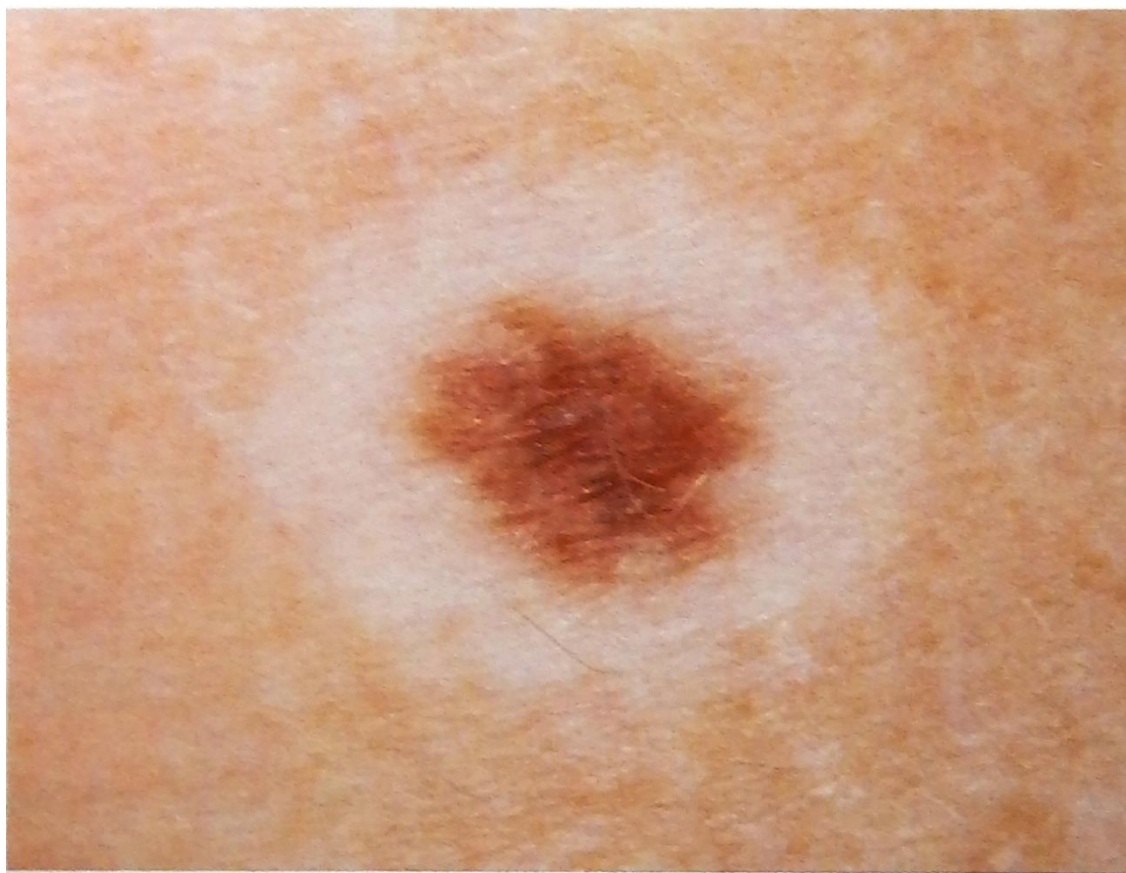

Боулинг Джонатан Диагностическая дерматоскопия.
Иллюстрированное руководство / Пер. с англ. под ред. А.А.
Кубановой - М.: Издательство Панфилова; 2015.- с.160: ил



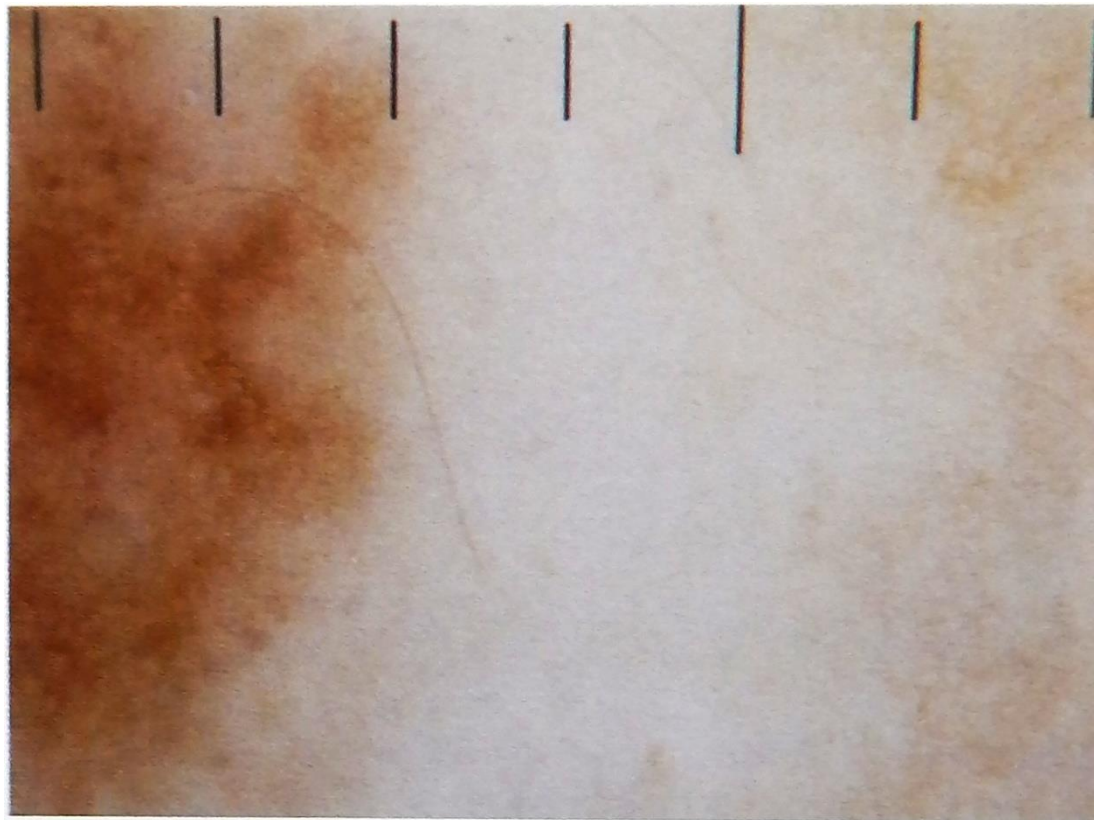
Гало-невусы возникают, когда иммунная система «атакует» меланоциты невуса и окружающей его кожи, что вызывает депигментацию. Нередко сначала вокруг невуса формируется ореол (halo) депигментированной кожи, и лишь затем появляется депигментация в пределах самого образования. Нередко этот феномен наблюдается одновременно во множестве невусов.

Боулинг Джонатан Диагностическая дерматоскопия.
Иллюстрированное руководство / Пер. с англ. под ред. А.А.
Кубановой - М.: Издательство Панфилова; 2015.- с.160: ил



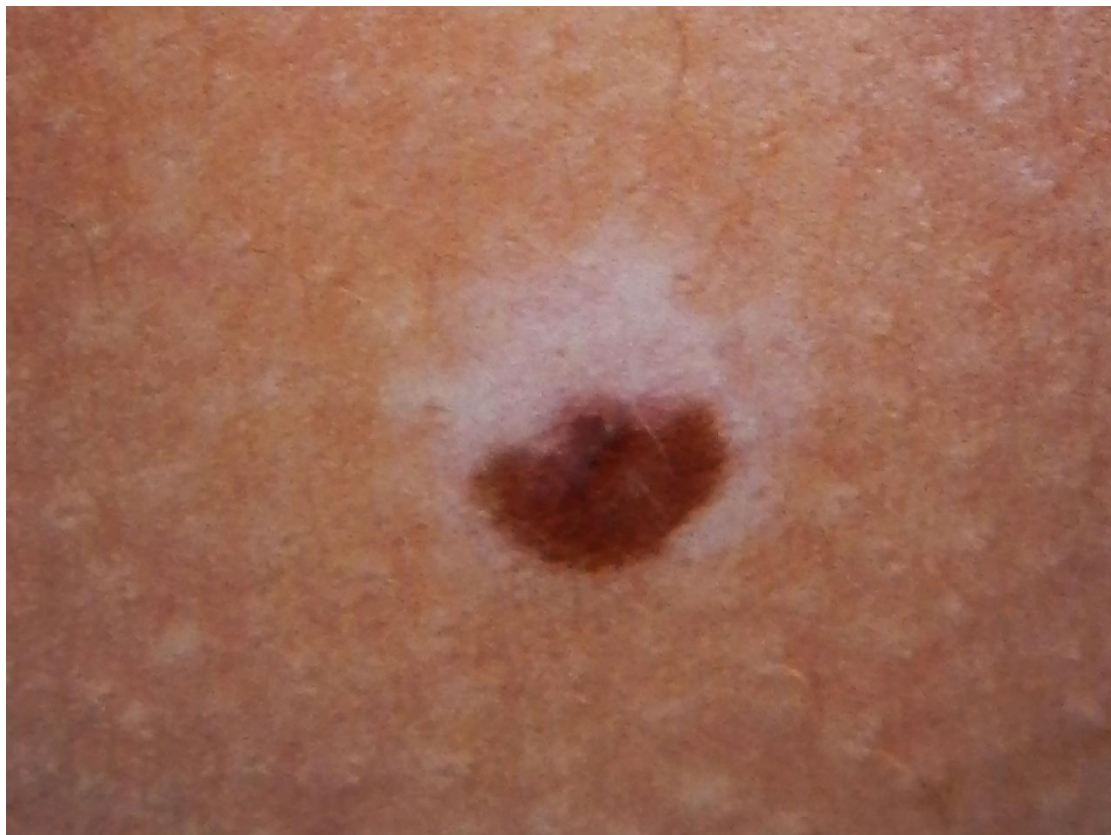Гало-невусы с краевой депигментацией: при дерматоскопии визуализируется мономорфная ретикулярная пигментация в центре, зона депигментации и фоновая пигментация кожи III фототипа.

Боулинг Джонатан Диагностическая дерматоскопия.
Иллюстрированное руководство / Пер. с англ. под ред. А.А.
Кубановой - М.: Издательство Панфилова; 2015.- с.160: ил



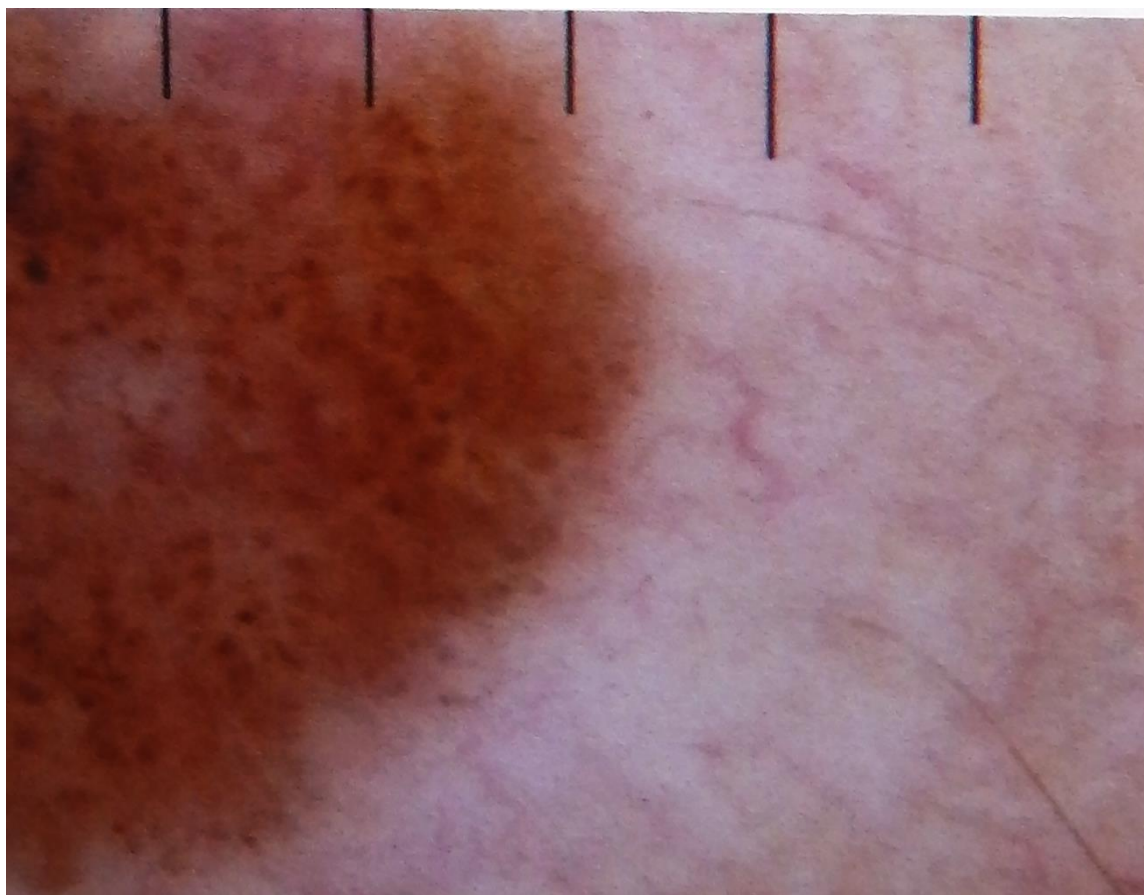
Гало-невусы с краевой депигментацией: при дерматоскопии визуализируется мономорфная ретикулярная пигментация в центре, зона депигментации и фоновая пигментация кожи III фототипа.

Боулинг Джонатан Диагностическая дерматоскопия.
Иллюстрированное руководство / Пер. с англ. под ред. А.А.
Кубановой - М.: Издательство Панфилова; 2015.- с.160: ил



Гало-невус с асимметричной зоной краевой депигментации: при дерматоскопии отмечается структура по типу булыжной мостовой, зона депигментации и фоновая пигментированная кожа III фототипа.

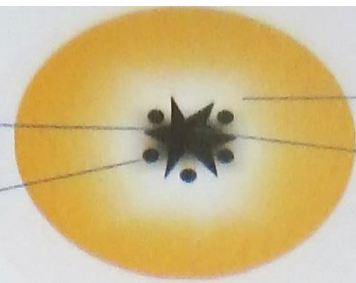
Боулинг Джонатан Диагностическая дерматоскопия.
Иллюстрированное руководство / Пер. с англ. под ред. А.А.
Кубановой - М.: Издательство Панфилова; 2015.- с.160: ил



Гало-невус с асимметричной зоной краевой депигментации: при дерматоскопии отмечается структура по типу бульжной мостовой, зона депигментации и фоновая пигментированная кожа III фототипа.

Штрихи неправильной формы

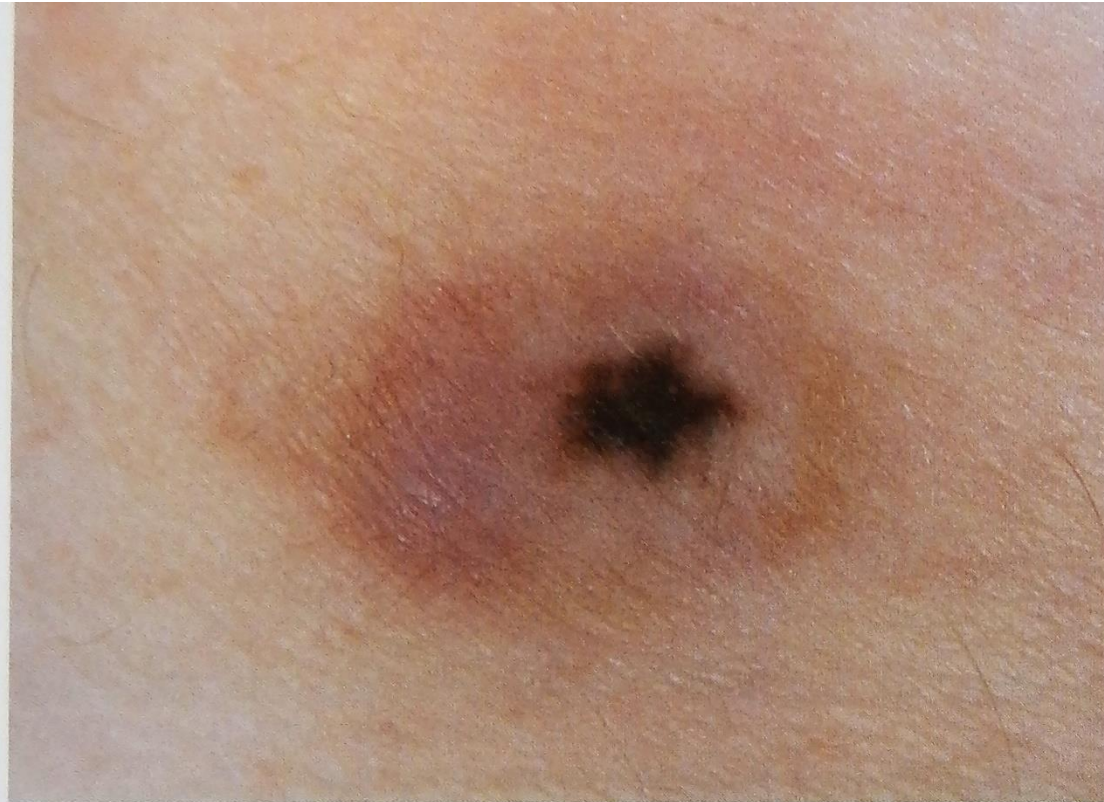Глобулы неправильной формы



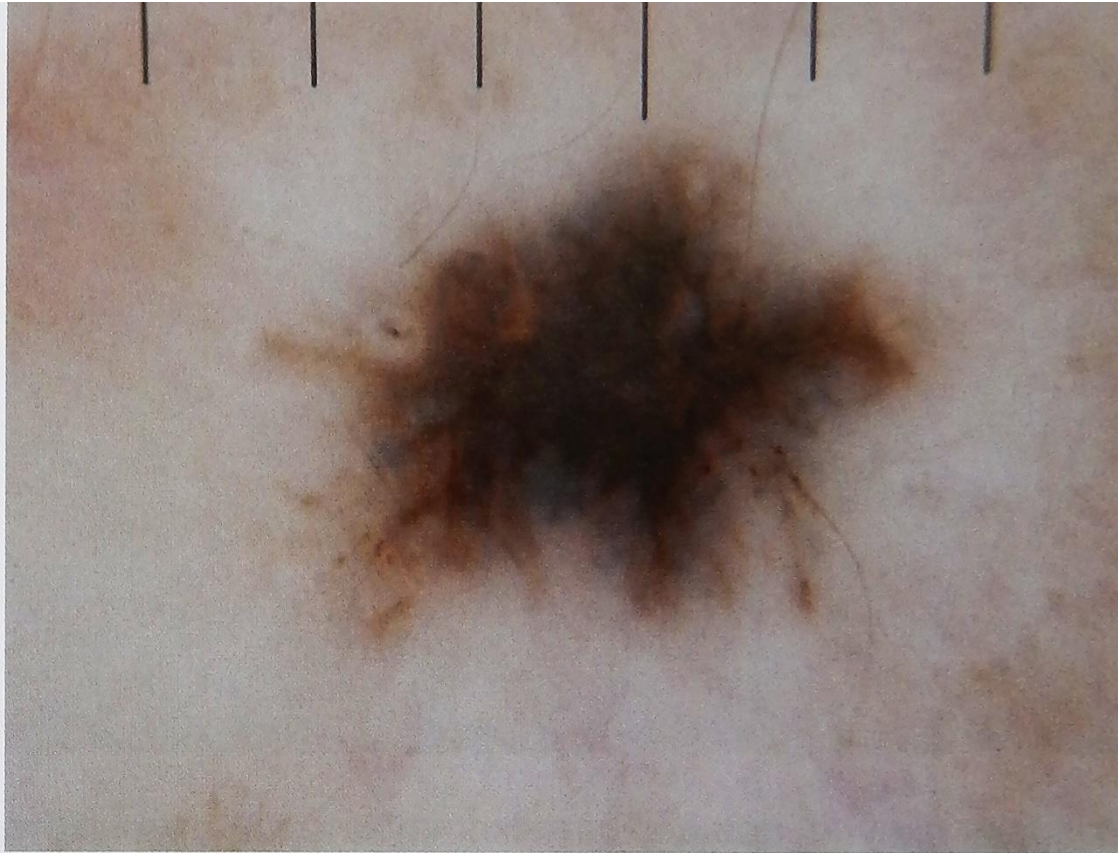
Периферическая гипопигментация

Участки коричневой, серо-голубой или черной пигментации неправильной формы

Иногда после бритвенного иссечения меланоцитарных невусов сохраняется остаточная меланоцитарная составляющая, которая со временем превращается в зону пигментации неправильной формы, клинически и дерматоскопически напоминая меланому. Терапевтическая тактика зависит от степени риска возникновения меланомы. При минимальном подозрении следует выполнить повторное иссечение, предупредив патоморфолога о необходимости сравнительной оценки полученного образца и данных предшествующего исследования.

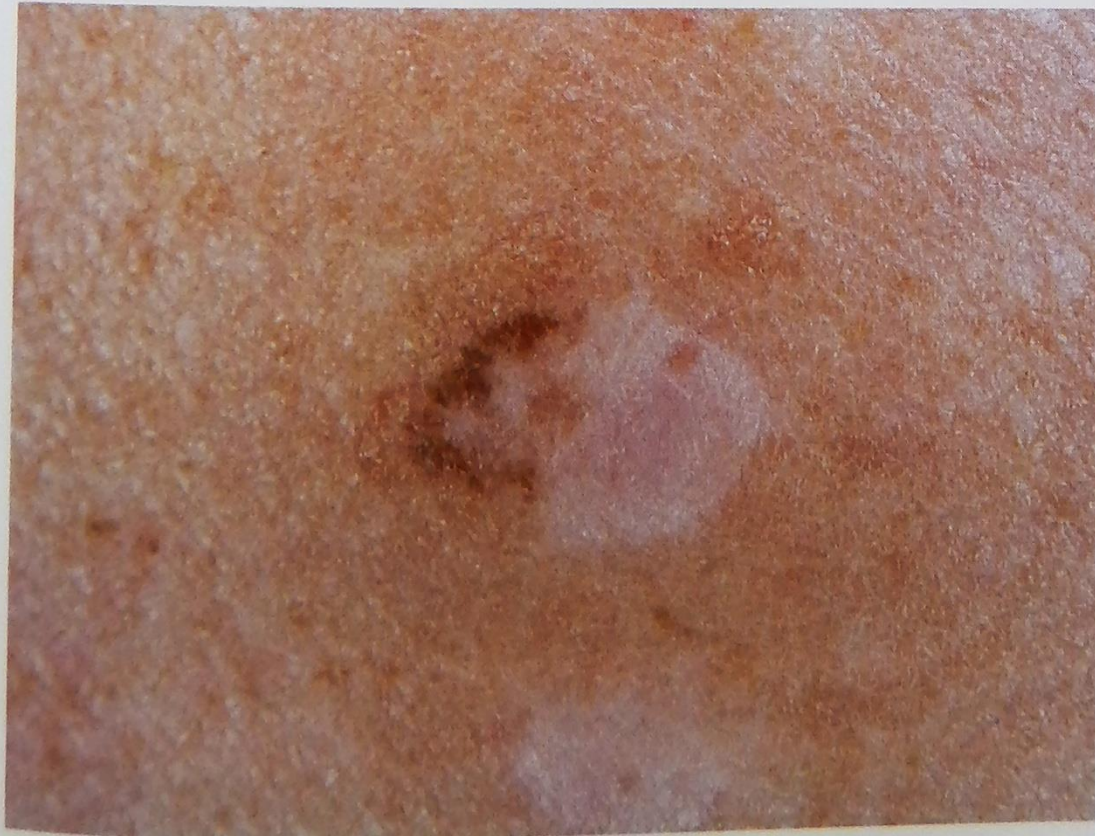

Пигментированная макула неправильной формы, окруженная гипопигментацией



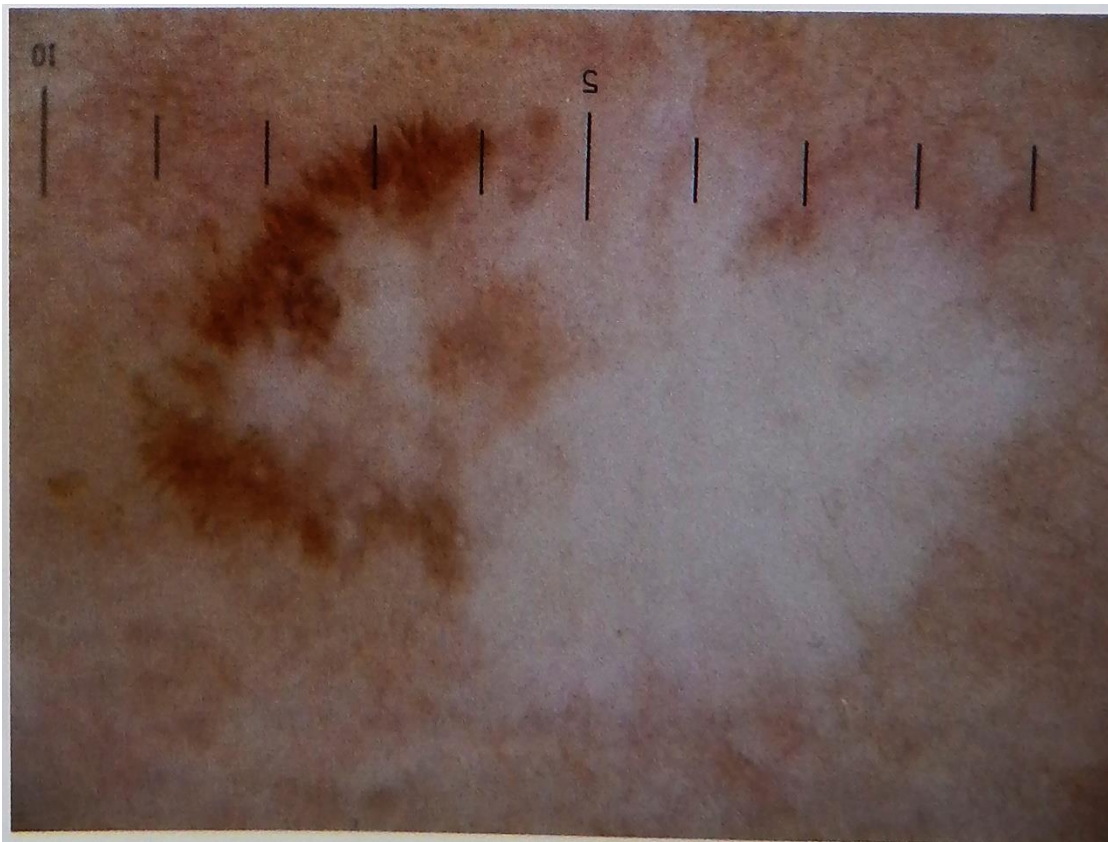
Пигментация, штрихи и точки неправильной формы, а также периферическая гипопигментация

Боулинг Джонатан Диагностическая дерматоскопия.
Иллюстрированное руководство / Пер. с англ. под ред. А.А.
Кубановой - М.: Издательство Панфилова; 2015.- с.160: ил



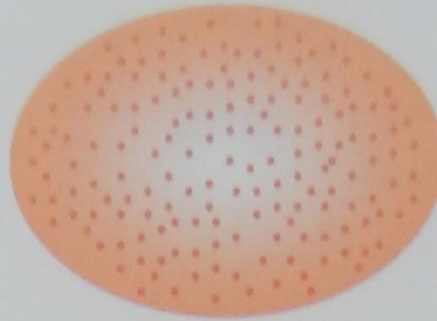
Гипопигментированная макула с эксцентричной периферической пигментацией

Боулинг Джонатан Диагностическая дерматоскопия.
Иллюстрированное руководство / Пер. с англ. под ред. А.А.
Кубановой - М.: Издательство Панфилова; 2015.- с.160: ил



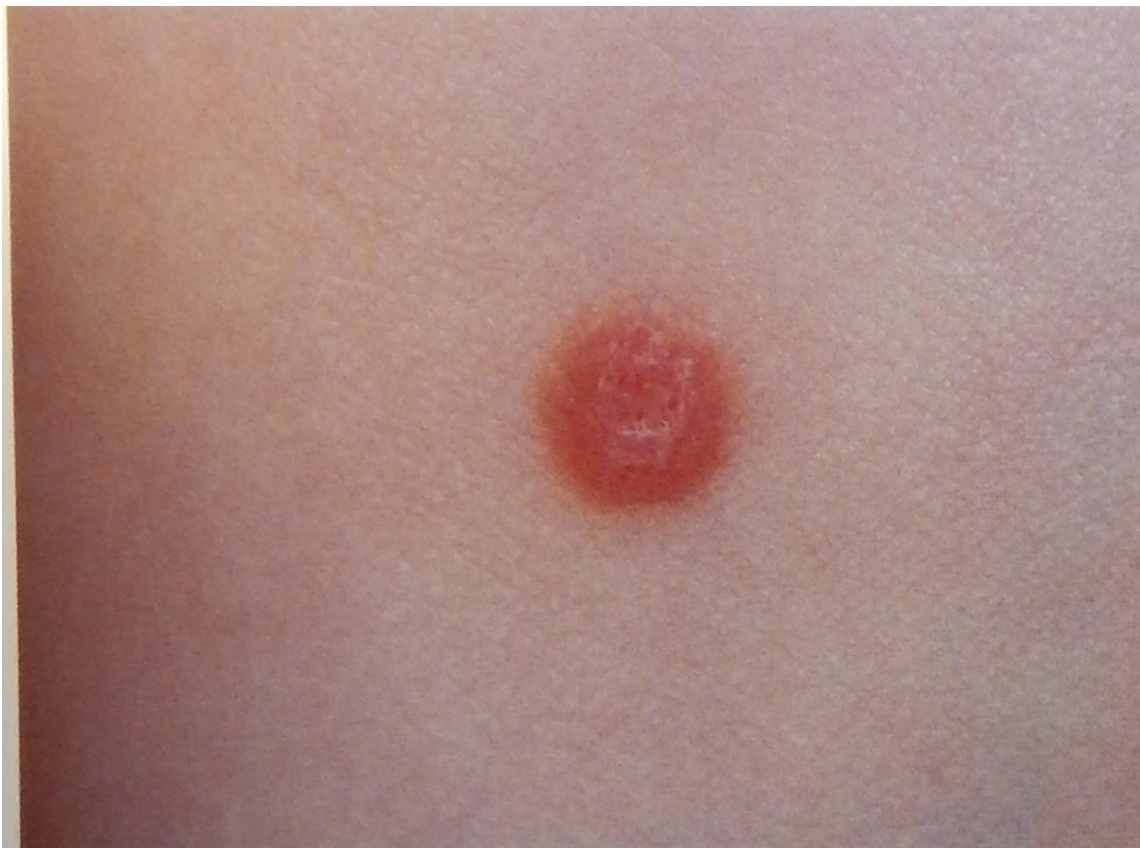Периферические штрихи и точки неправильной формы, центральная гипопигментация

Боулинг Джонатан Диагностическая дерматоскопия.
Иллюстрированное руководство / Пер. с англ. под ред. А.А.
Кубановой - М.: Издательство Панфилова; 2015.- с.160: ил



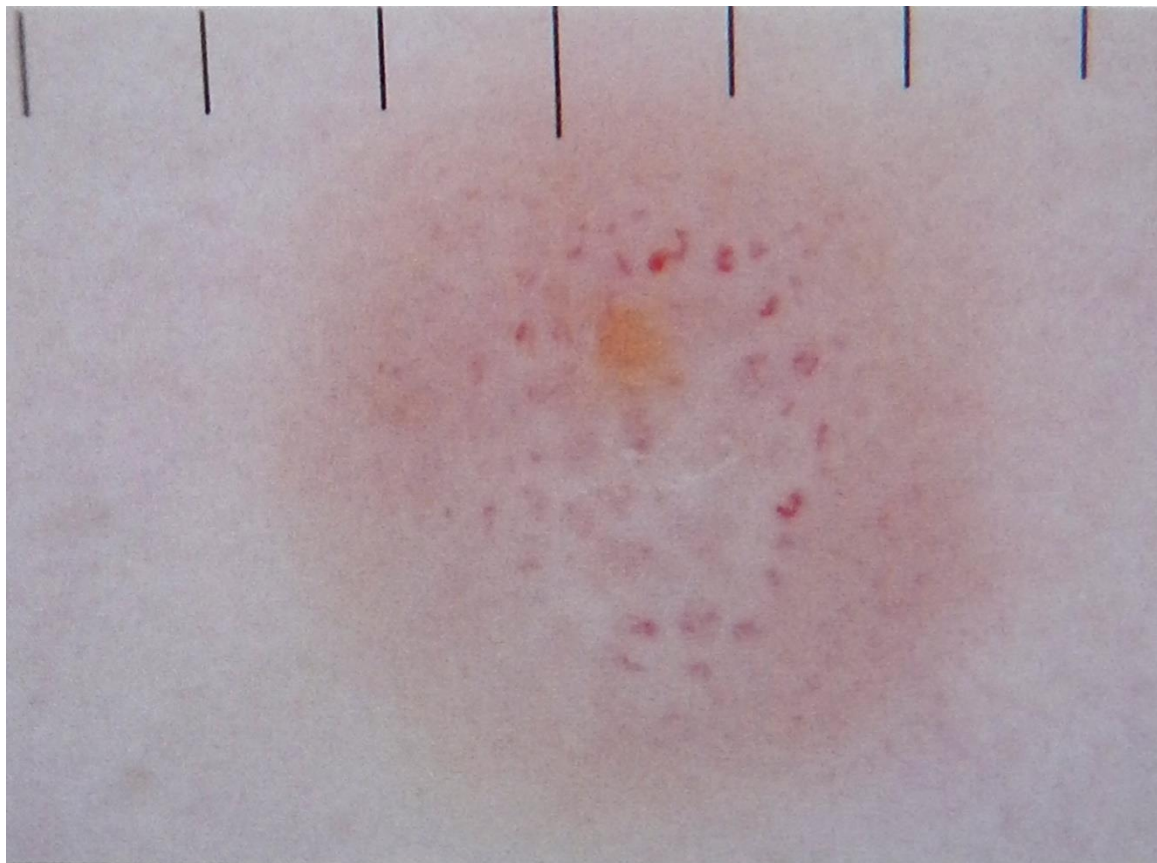
Гипопигментированные невусы Шпиц отличаются преобладанием сосудистого рисунка, представленного точечными сосудами. Также может наблюдаться сочетание сосудистых структур и разнообразной пигментации, что может напоминать амеланотическую/гипомеланотическую меланому.

Боулинг Джонатан Диагностическая дерматоскопия.
Иллюстрированное руководство / Пер. с англ. под ред. А.А.
Кубановой - М.: Издательство Панфилова; 2015.- с.160: ил



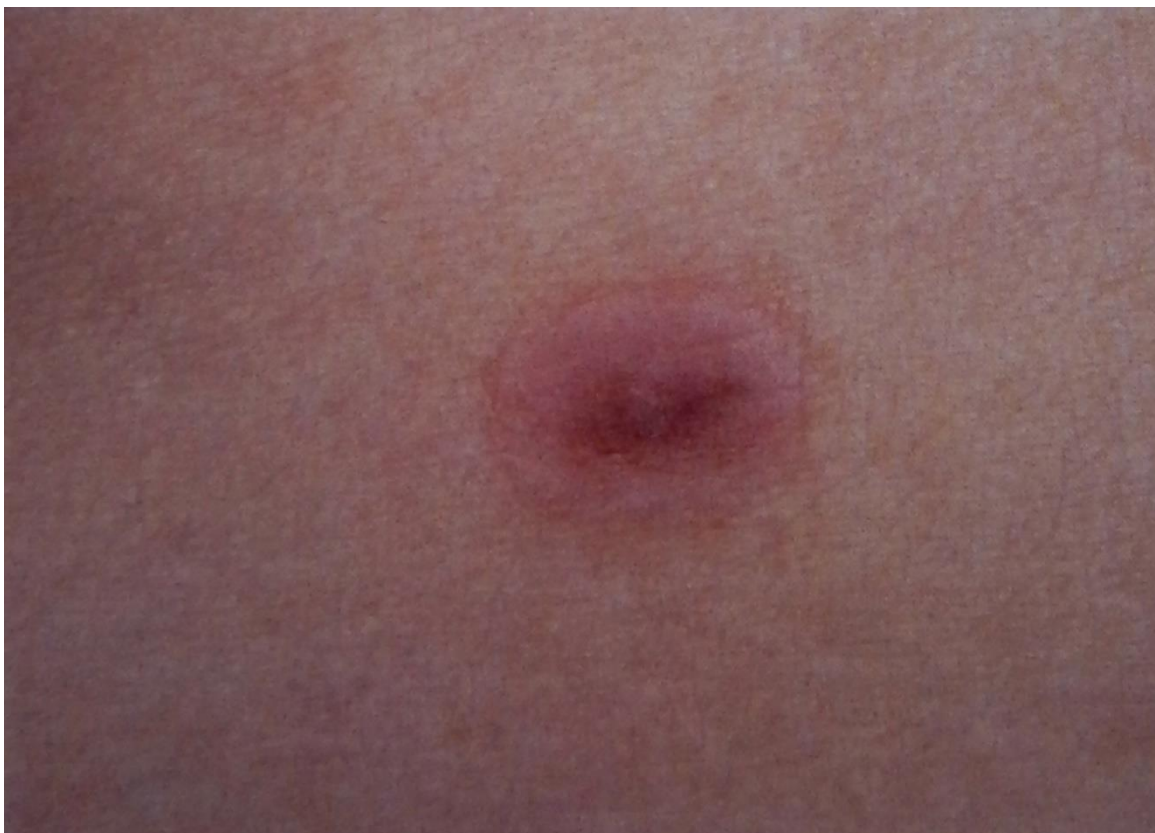Розовая папула, при дерматоскопии которой отмечаются точечные сосуды и сосуды в виде запятой

Боулинг Джонатан Диагностическая дерматоскопия. Иллюстрированное руководство / Пер. с англ. под ред. А.А. Кубановой - М.: Издательство Панфилова; 2015.- с.160: ил



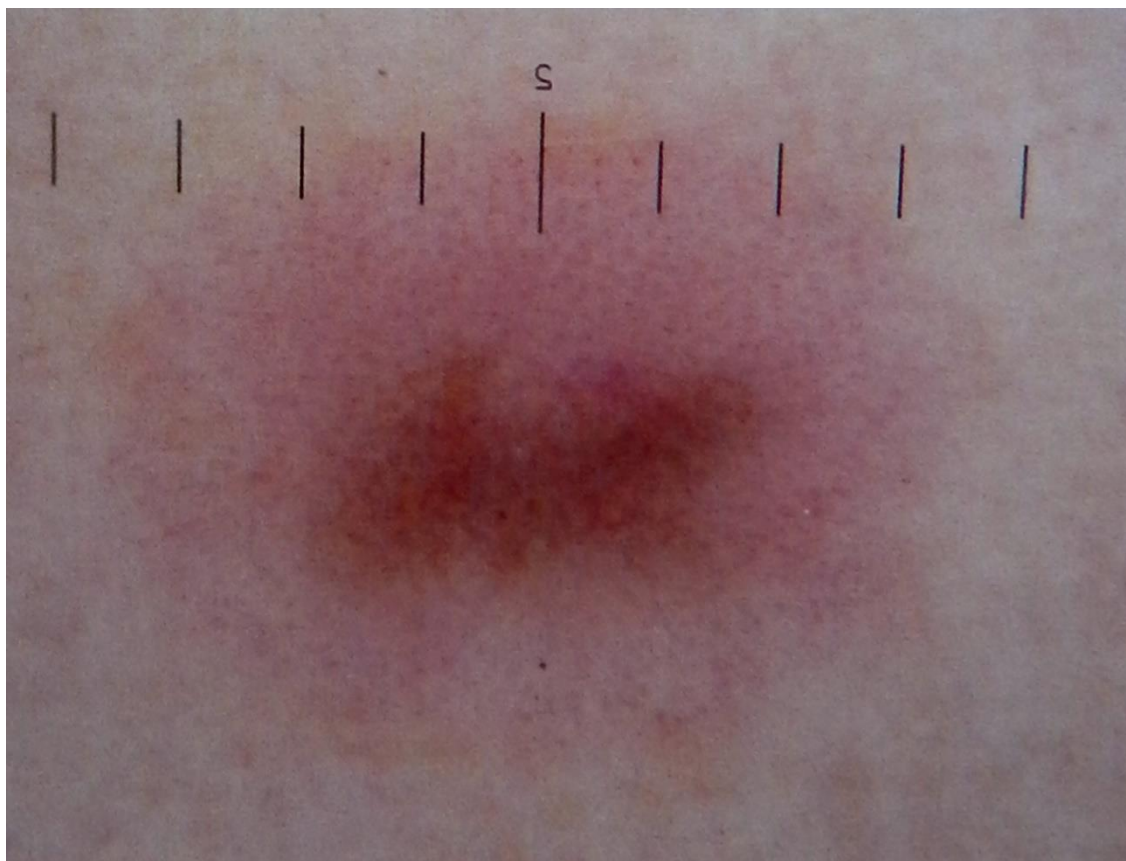Розовая папула, при дерматоскопии которой отмечаются точечные сосуды и сосуды в виде запятой

Боулинг Джонатан Диагностическая дерматоскопия. Иллюстрированное руководство / Пер. с англ. под ред. А.А. Кубановой - М.: Издательство Панфилова; 2015.- с.160: ил



Розовая бляшка с гиперпигментацией, точечными сосудами и гомогенной пигментацией в центре

Боулинг Джонатан Диагностическая дерматоскопия.
Иллюстрированное руководство / Пер. с англ. под ред. А.А.
Кубановой - М.: Издательство Панфилова; 2015.- с.160: ил



Розовая бляшка с гиперпигментацией, точечными сосудами и гомогенной пигментацией в центре

Боулинг Джонатан Диагностическая дерматоскопия.
Иллюстрированное руководство / Пер. с англ. под ред. А.А.
Кубановой - М.: Издательство Панфилова; 2015.- с.160: ил

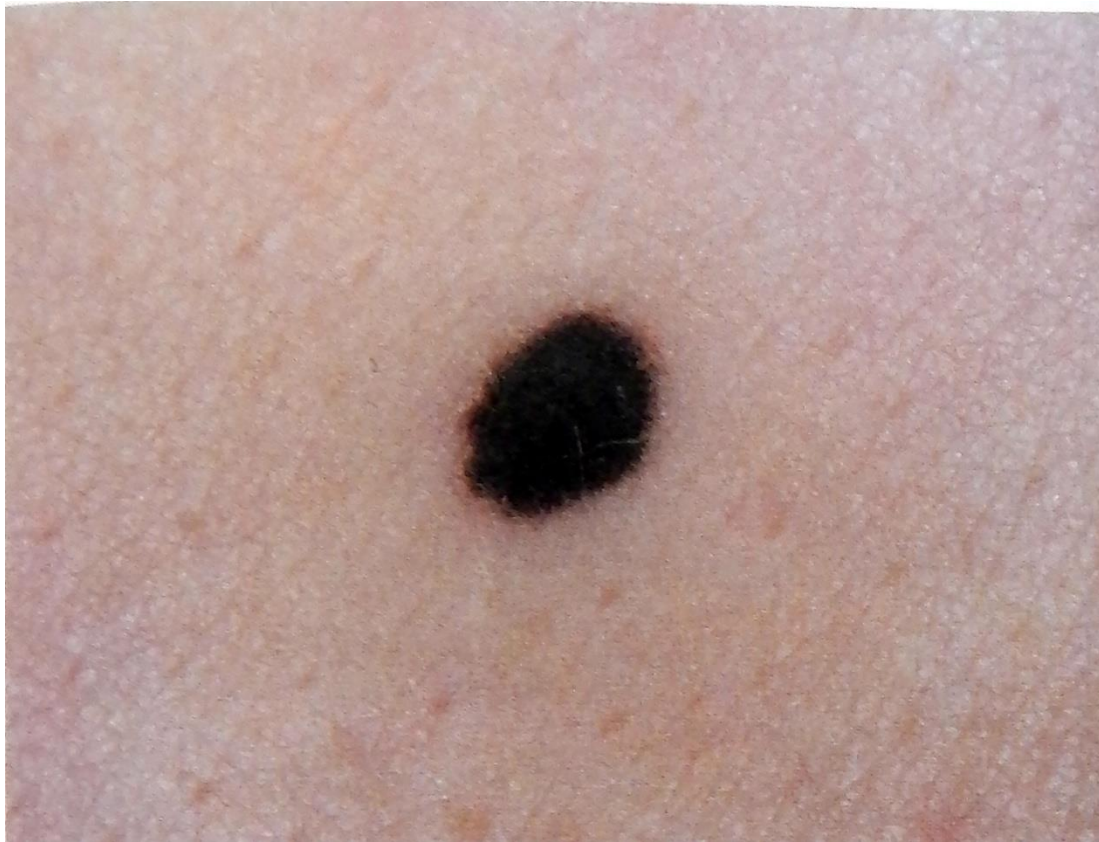Структуры, напоминающие
звездные вспышки



Периферические
пигментированные штрихи


Пигментированный невус Шпиц, также известный как пигментированный невус Рида (Reed), является вариантом меланоцитарного невуса, характеризующегося типичными «шпитцойдными» гистологическими изменениями. При клиническом исследовании этот невус выглядит как гиперпигментированная макула и напоминает гиперпигментированную меланому.

Боулинг Джонатан Диагностическая дерматоскопия.
Иллюстрированное руководство / Пер. с англ. под ред. А.А.
Кубановой - М.: Издательство Панфилова; 2015.- с.160: ил



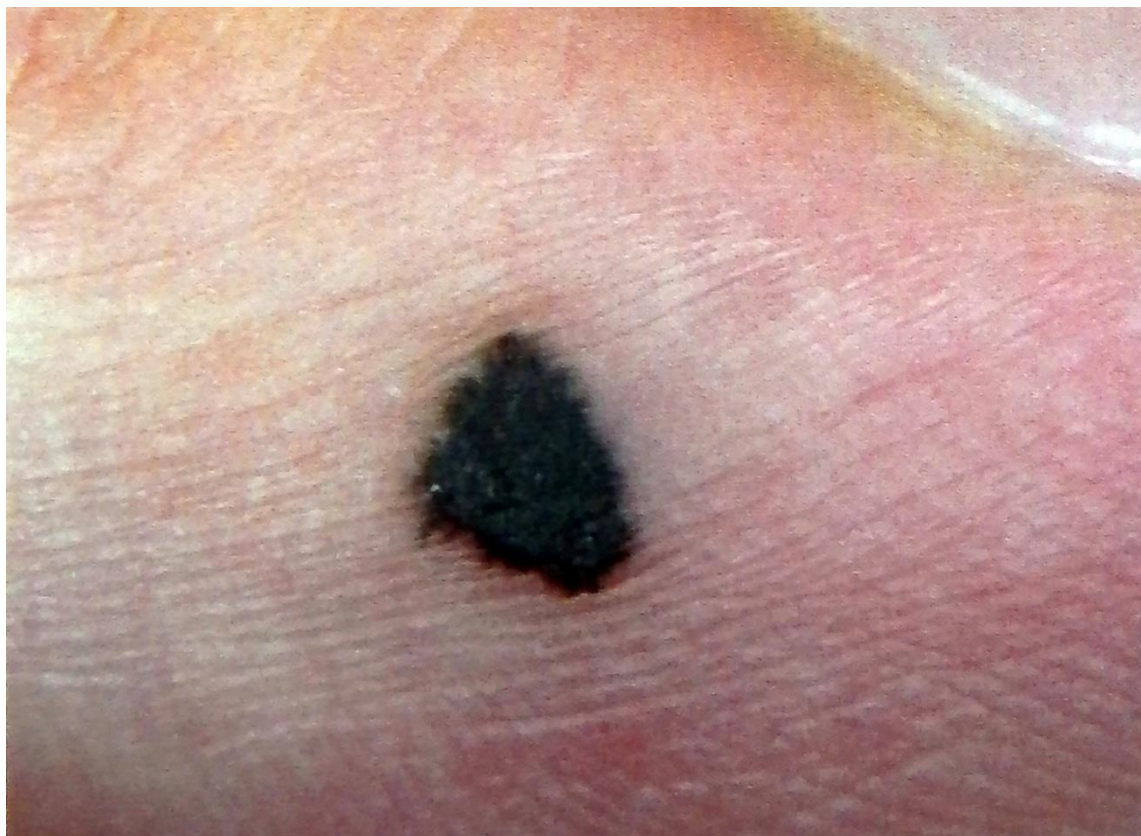Гиперпигментированная макула с правильными периферическими пигментированными штрихами и центральной гомогенной пигментацией

Боулинг Джонатан Диагностическая дерматоскопия.
Иллюстрированное руководство / Пер. с англ. под ред. А.А.
Кубановой - М.: Издательство Панфилова; 2015.- с.160: ил



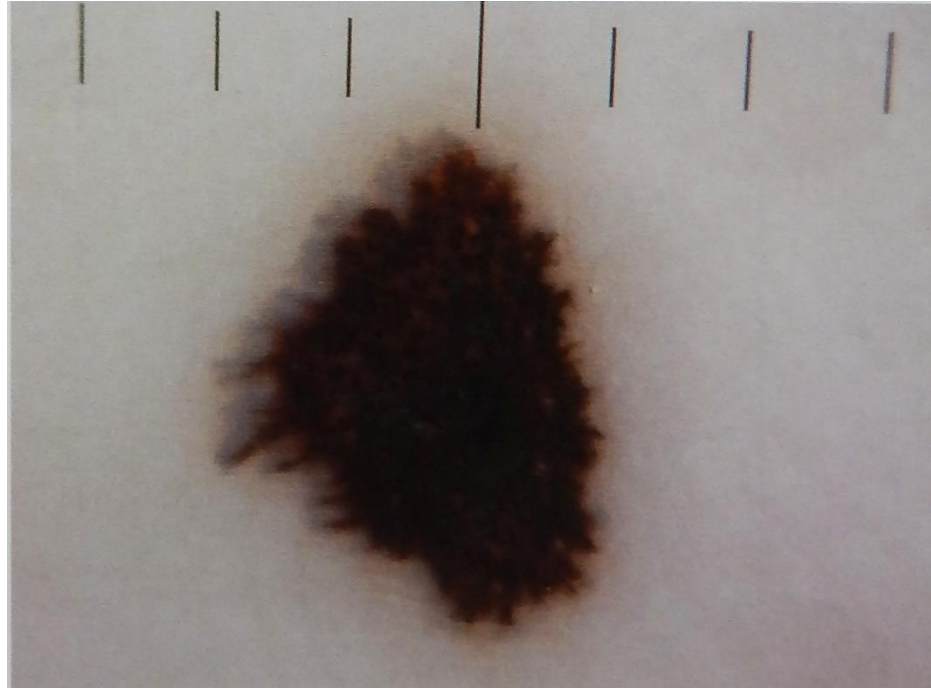
Гиперпигментированная макула с правильными периферическими пигментированными штрихами и центральной гомогенной пигментацией

Боулинг Джонатан Диагностическая дерматоскопия.
Иллюстрированное руководство / Пер. с англ. под ред. А.А.
Кубановой - М.: Издательство Панфилова; 2015.- с.160: ил



Гиперпигментированная акральная макула с периферическими штрихами по типу звездных вспышек и центральными гиперпигментированными глобулами (акральный пигментированный невус Шпиц)

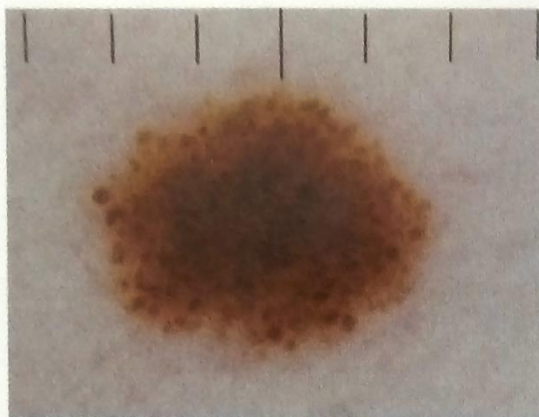
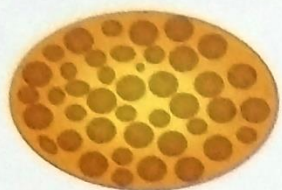Боулинг Джонатан Диагностическая дерматоскопия.
Иллюстрированное руководство / Пер. с англ. под ред. А.А.
Кубановой - М.: Издательство Панфилова; 2015.- с.160: ил



Гиперпигментированная акральная макула с периферическими штрихами по типу звездных вспышек и центральными гиперпигментированными глобулами (акральная пигментированная невус Шпиц)

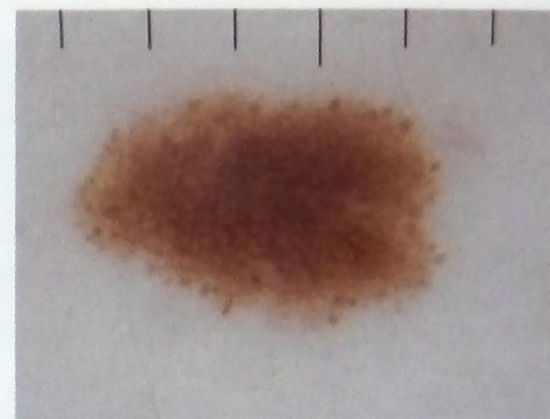

Боулинг Джонатан Диагностическая дерматоскопия.
Иллюстрированное руководство / Пер. с англ. под ред. А.А.
Кубановой - М.: Издательство Панфилова; 2015.- с.160: ил

Типичные морфологические структуры, выявляемые при дерматоскопии невусов

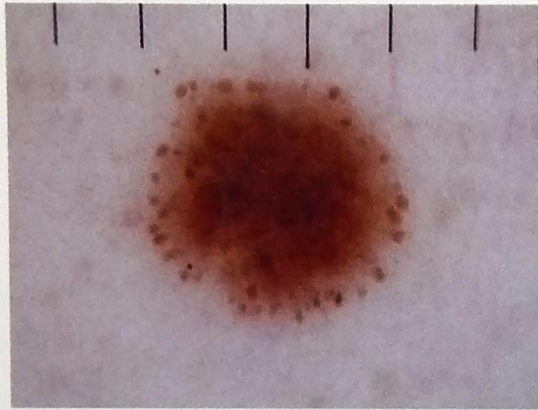


Глобулярная

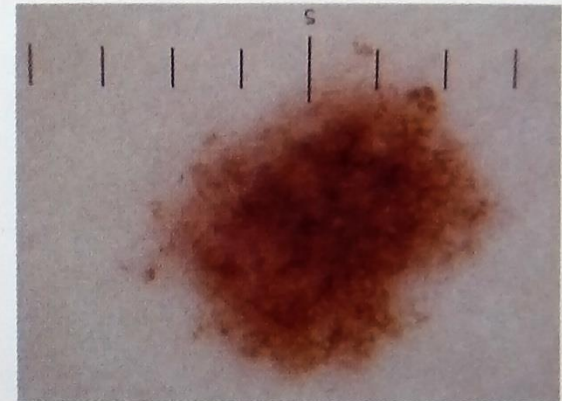

Боулинг Джонатан Диагностическая дерматоскопия.
Иллюстрированное руководство / Пер. с англ. под ред.
А.А. Кубановой - М.: Издательство Панфилова; 2015.-
с.160: ил



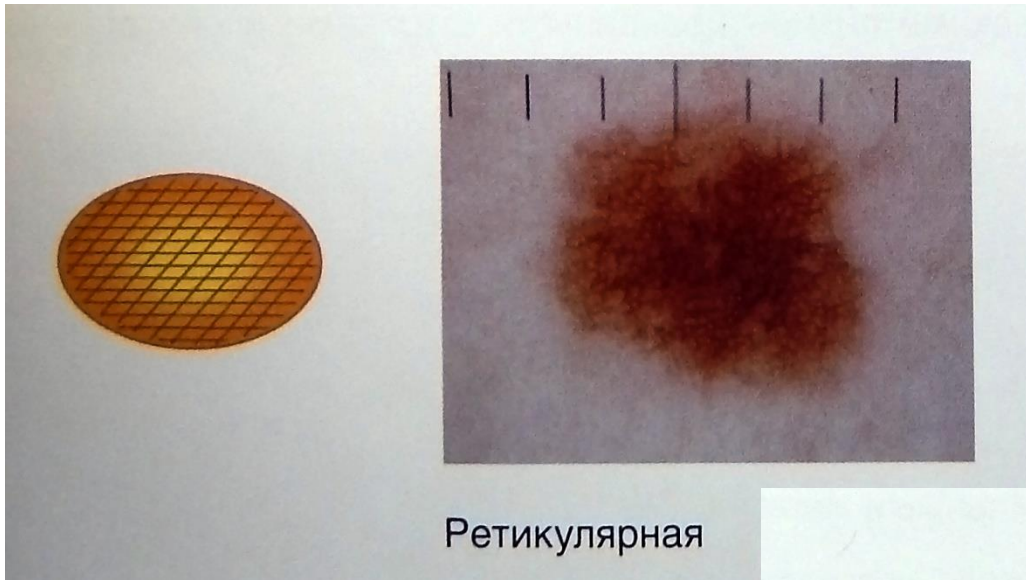
Глобулярно-ретикулярная



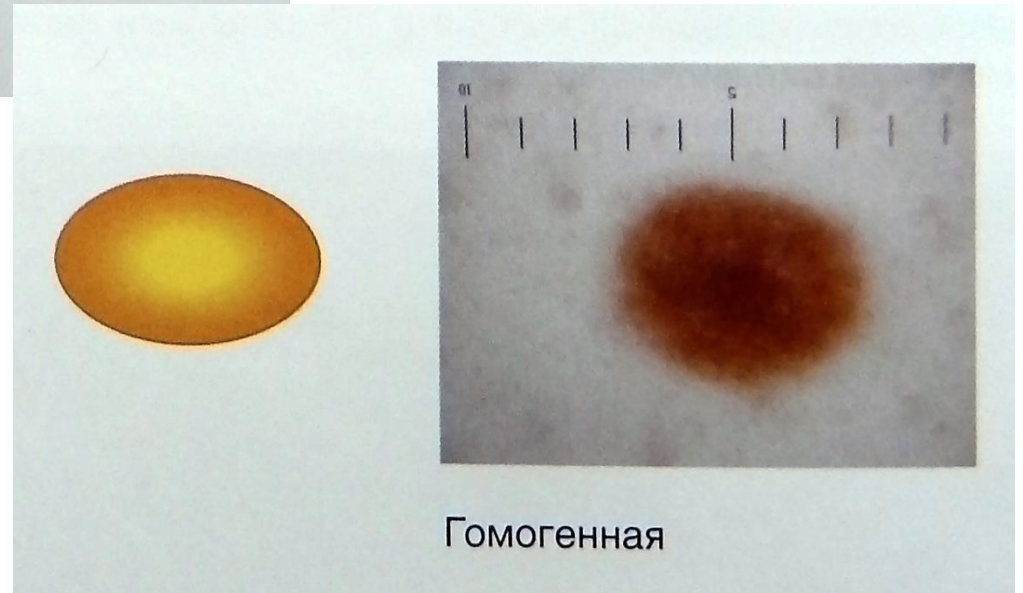
Глобулярно-гомогенная



Многокомпонентная




Ретикулярная



Гомогенная

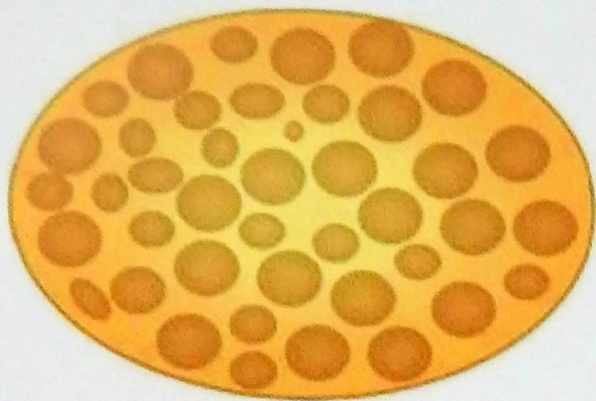Боулинг Джонатан Диагностическая дерматоскопия. Иллюстрированное руководство / Пер. с англ. под ред. А.А. Кубановой - М.: Издательство Панфилова; 2015.- с.160: ил



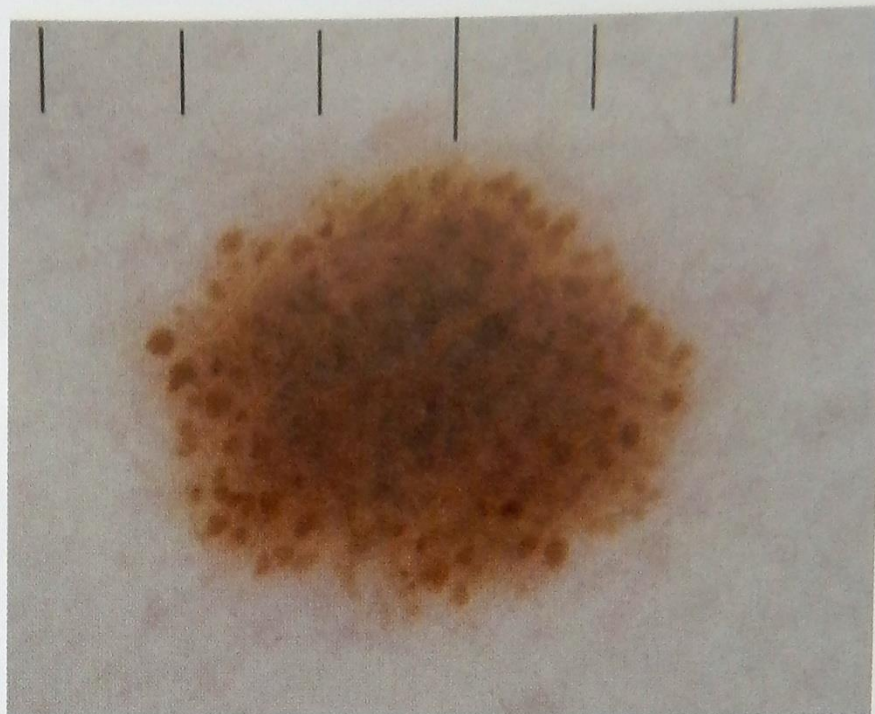
Боулинг Джонатан Диагностическая дерматоскопия. Иллюстрированное руководство / Пер. с англ. под ред. А.А. Кубановой - М.: Издательство Панфилова; 2015.- с.160: ил

Дерматоскопические морфологические особенности приобретенных меланоцитарных невусов меняются с возрастом.

Глобулярная структура



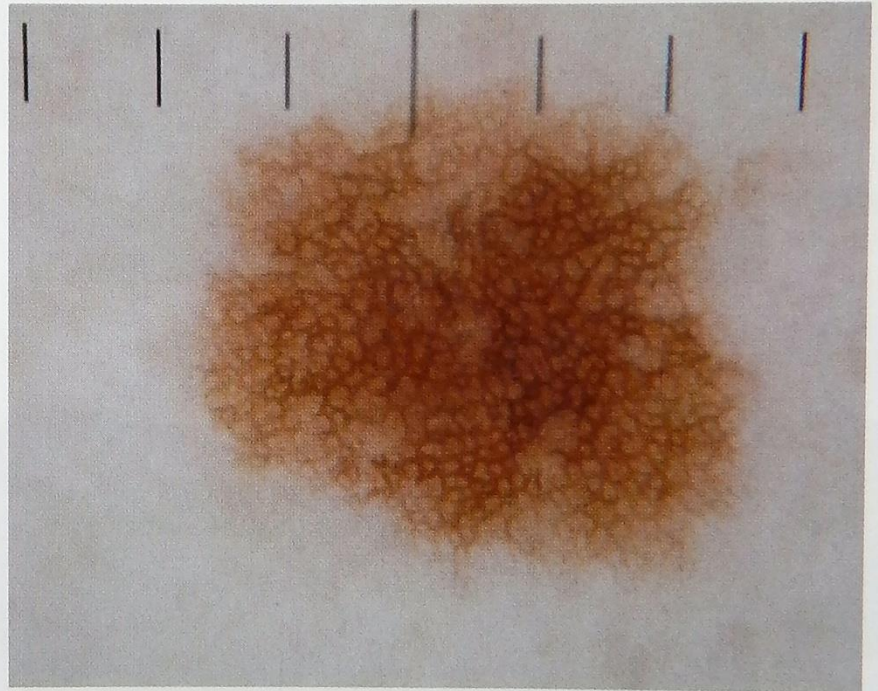
Подростковый возраст



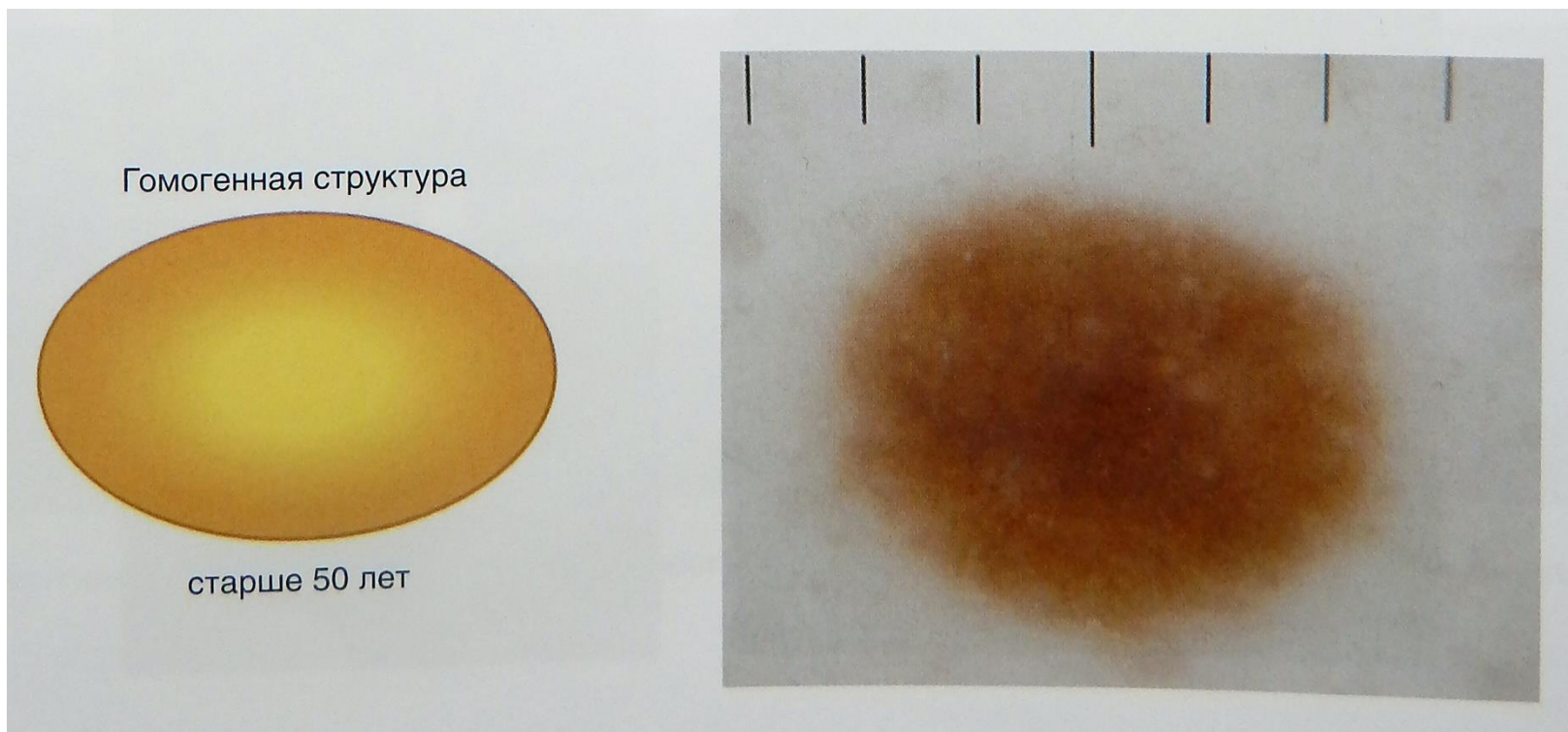
Ретикулярная структура



30–40 лет



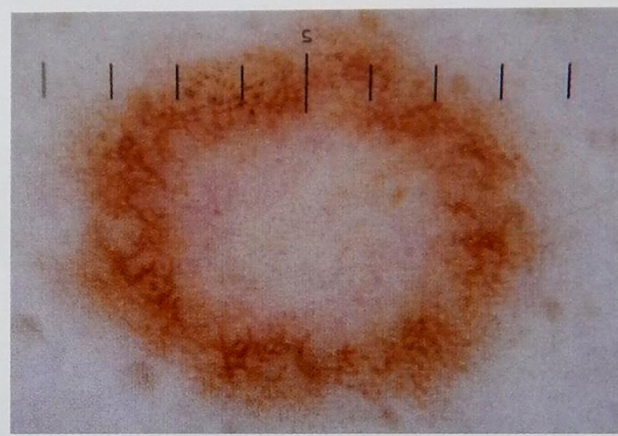
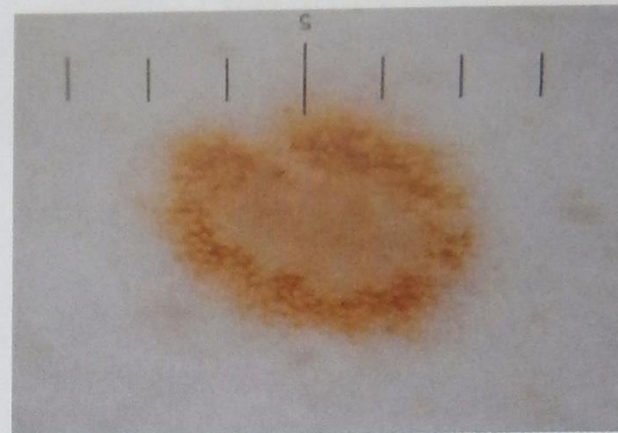
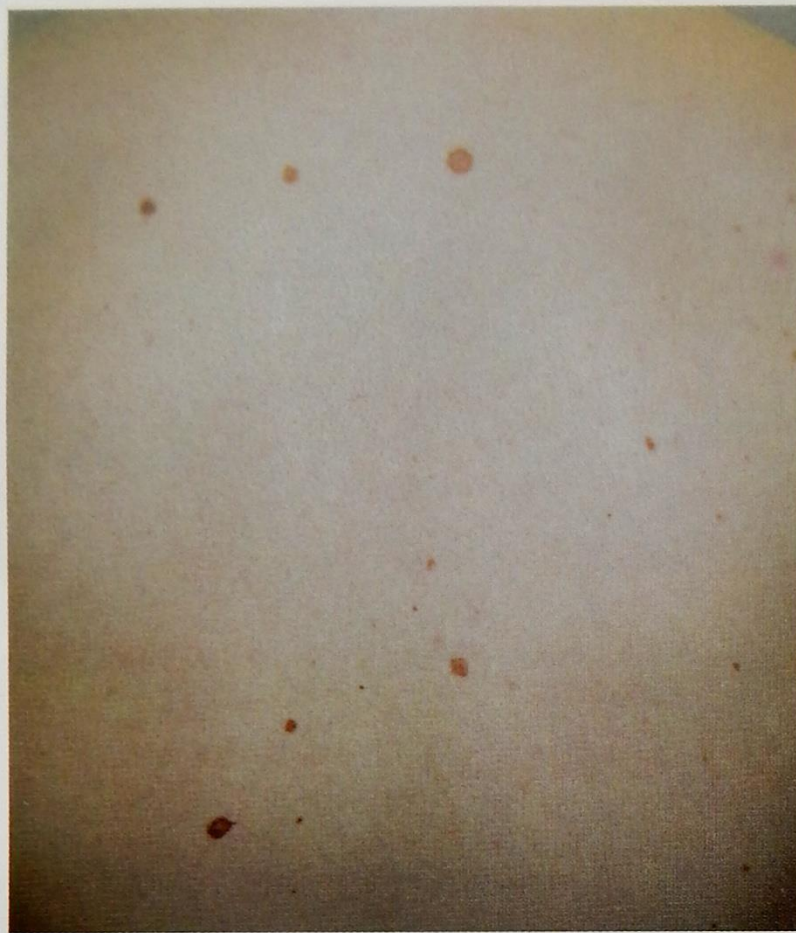Боулинг Джонатан Диагностическая дерматоскопия. Иллюстрированное руководство / Пер. с англ. под ред. А.А. Кубановой - М.: Издательство Панфилова; 2015.- с.160: ил



Боулинг Джонатан Диагностическая дерматоскопия. Иллюстрированное руководство / Пер. с англ. под ред. А.А. Кубановой - М.: Издательство Панфилова; 2015.- с.160: ил

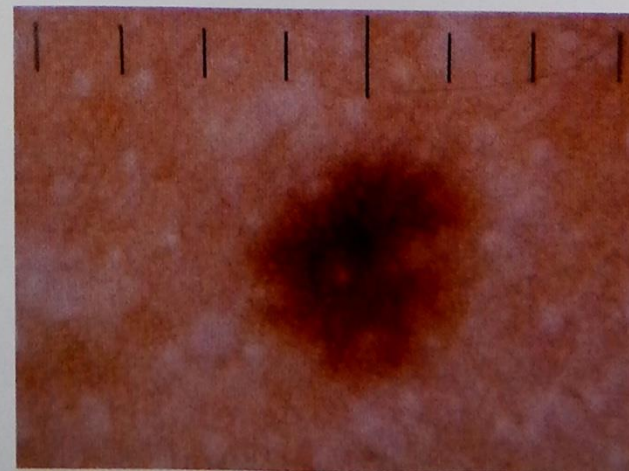
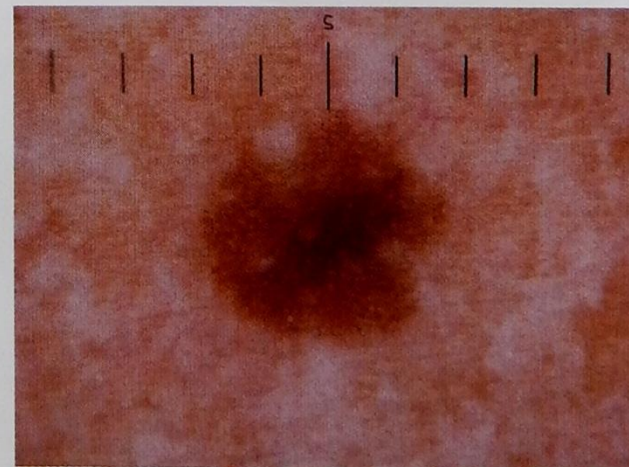
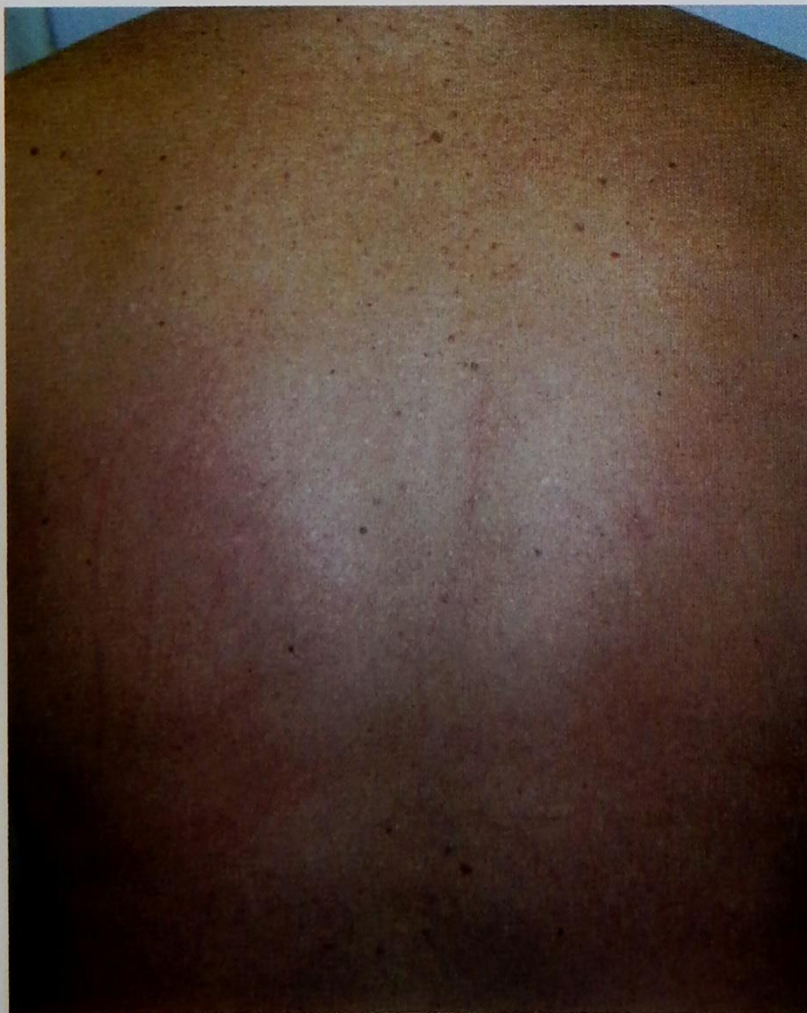Дерматоскопическая картина невусов зависит от фототипа кожи, на которой они расположены.

I фототип кожи



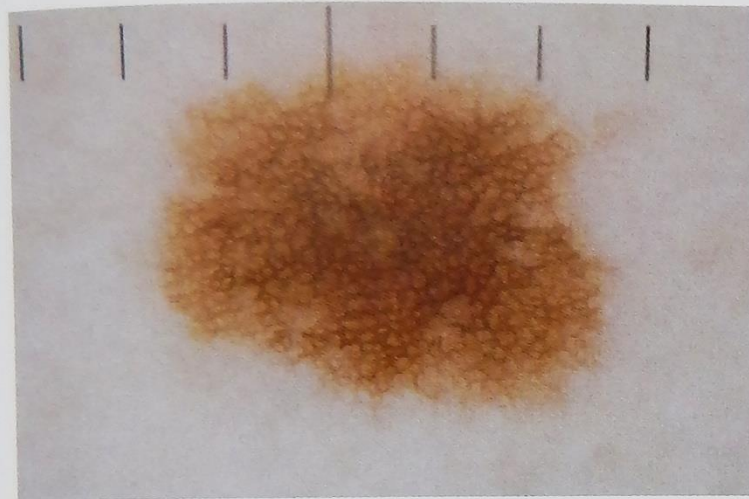

Боулинг Джонатан Диагностическая дерматоскопия. Иллюстрированное руководство / Пер. с англ. под ред. А.А. Кубановой - М.: Издательство Панфилова; 2015.- с.160: ил

III фототип кожи



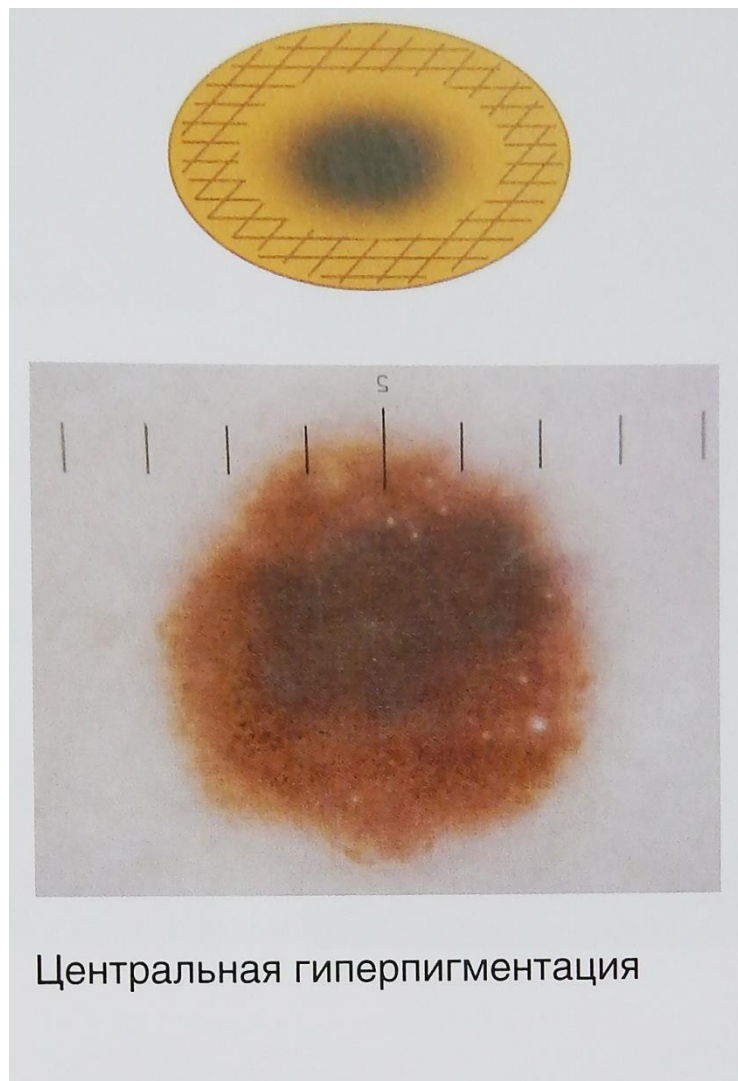
Боулинг Джонатан Диагностическая дерматоскопия. Иллюстрированное руководство / Пер. с англ. под ред. А.А. Кубановой - М.: Издательство Панфилова; 2015.- с.160: ил

В меланоцитарных невусах наблюдается повторяющийся ритмичный рисунок распределения пигмента.



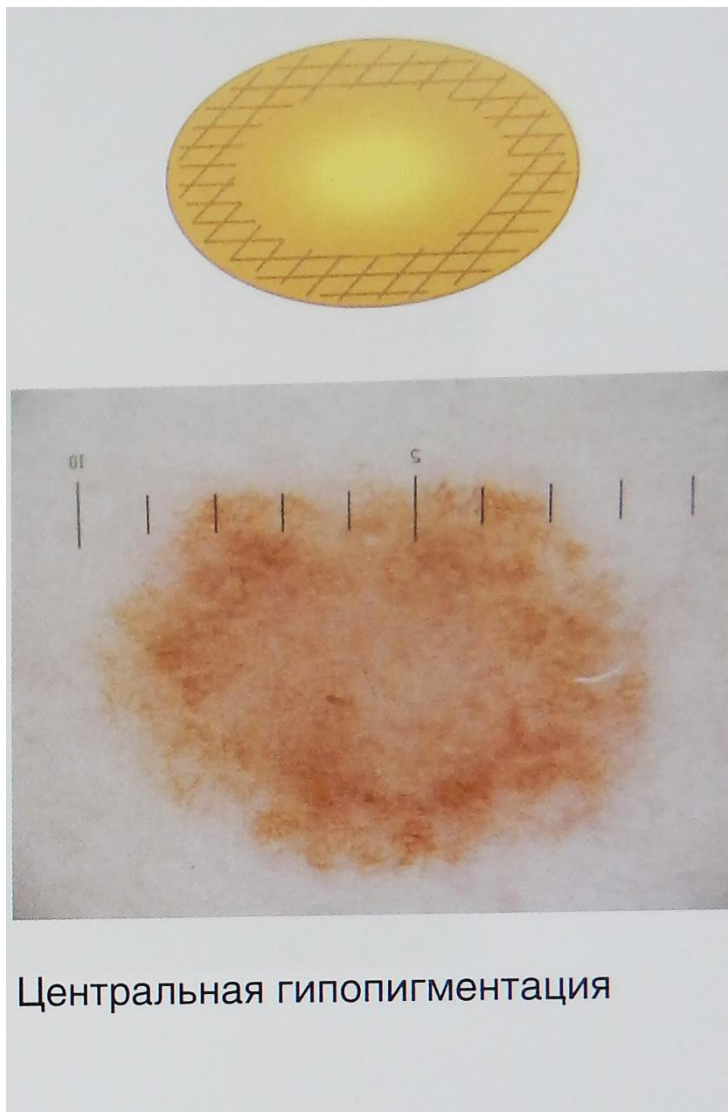
Равномерная однородная структура

Боулинг Джонатан Диагностическая дерматоскопия. Иллюстрированное руководство / Пер. с англ. под ред. А.А. Кубановой - М.: Издательство Панфилова; 2015.- с.160: ил

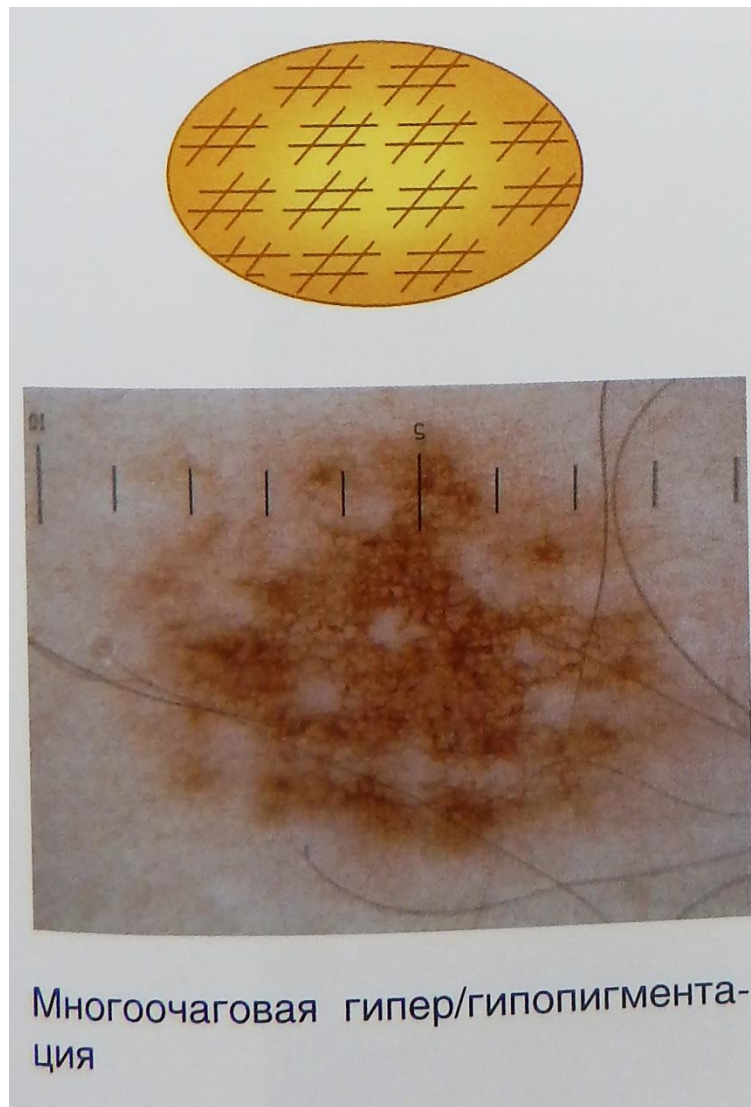


Центральная гиперпигментация

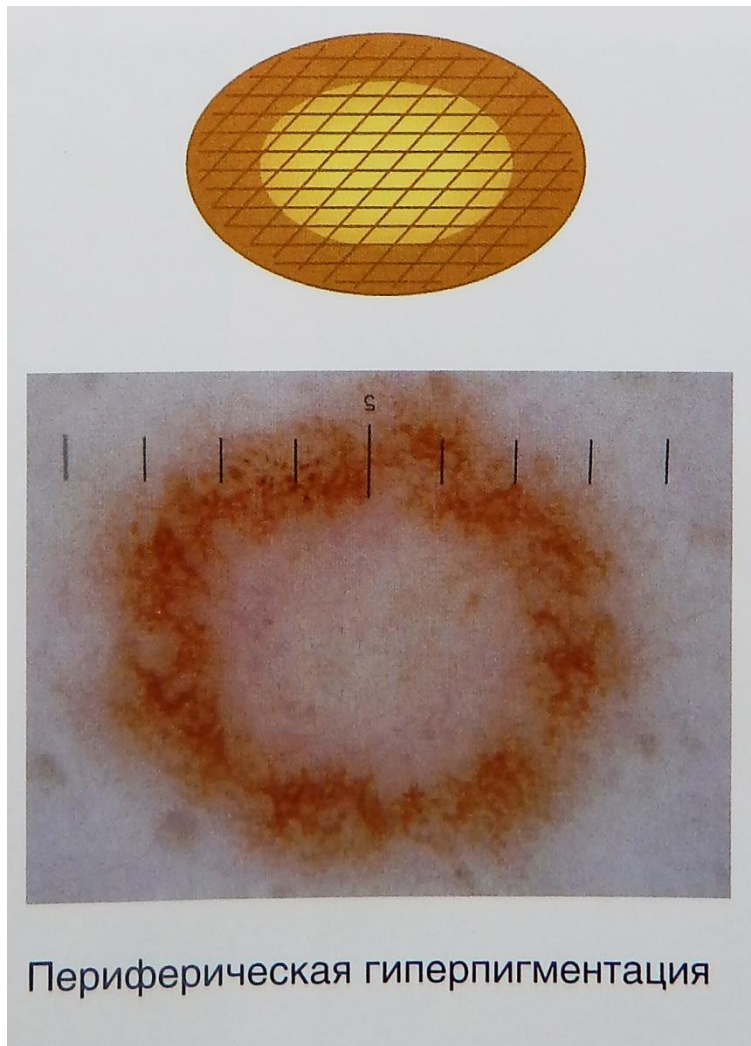
Боулинг Джонатан Диагностическая дерматоскопия. Иллюстрированное руководство / Пер. с англ. под ред. А.А. Кубановой - М.: Издательство Панфилова; 2015.- с.160: ил



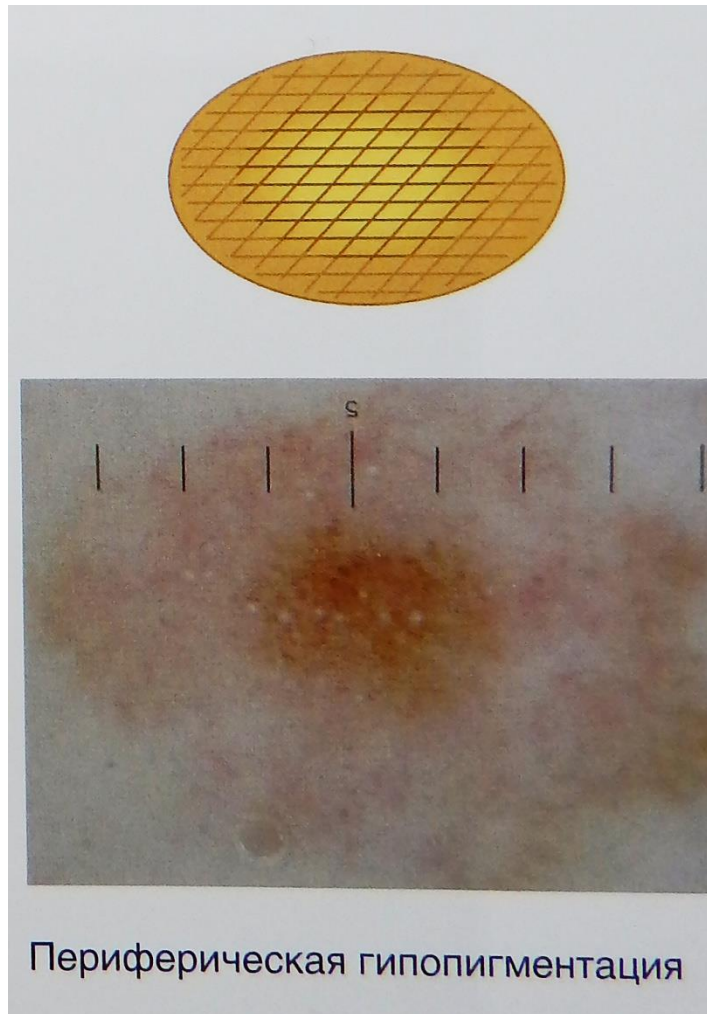
Боулинг Джонатан Диагностическая дерматоскопия. Иллюстрированное руководство / Пер. с англ. под ред. А.А. Кубановой - М.: Издательство Панфилова; 2015.- с.160: ил



Боулинг Джонатан Диагностическая дерматоскопия. Иллюстрированное руководство / Пер. с англ. под ред. А.А. Кубановой - М.: Издательство Панфилова; 2015.- с.160: ил

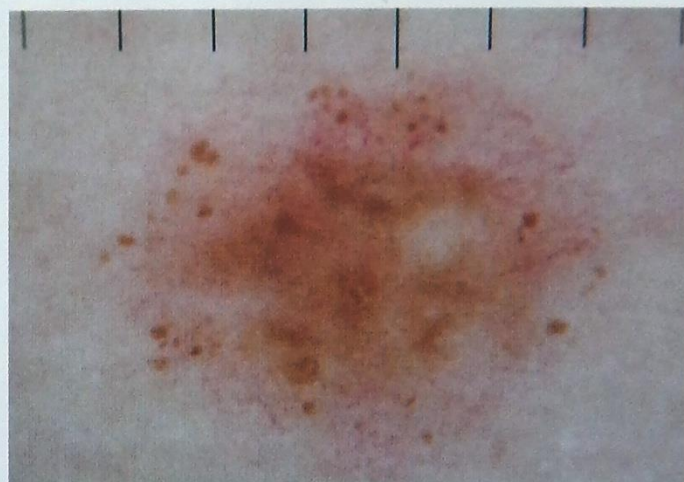
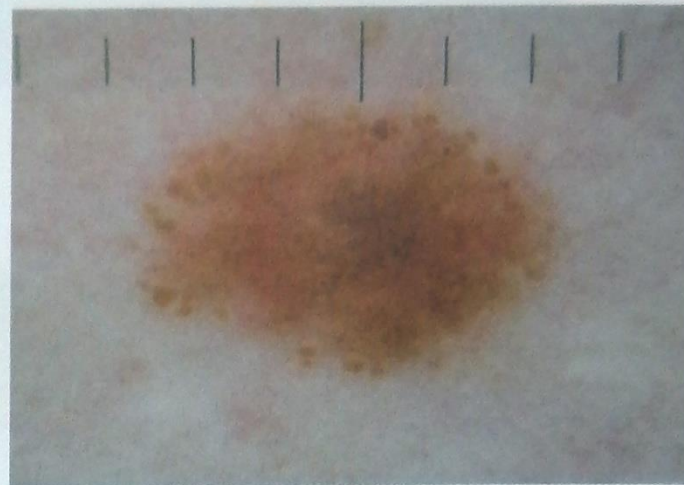
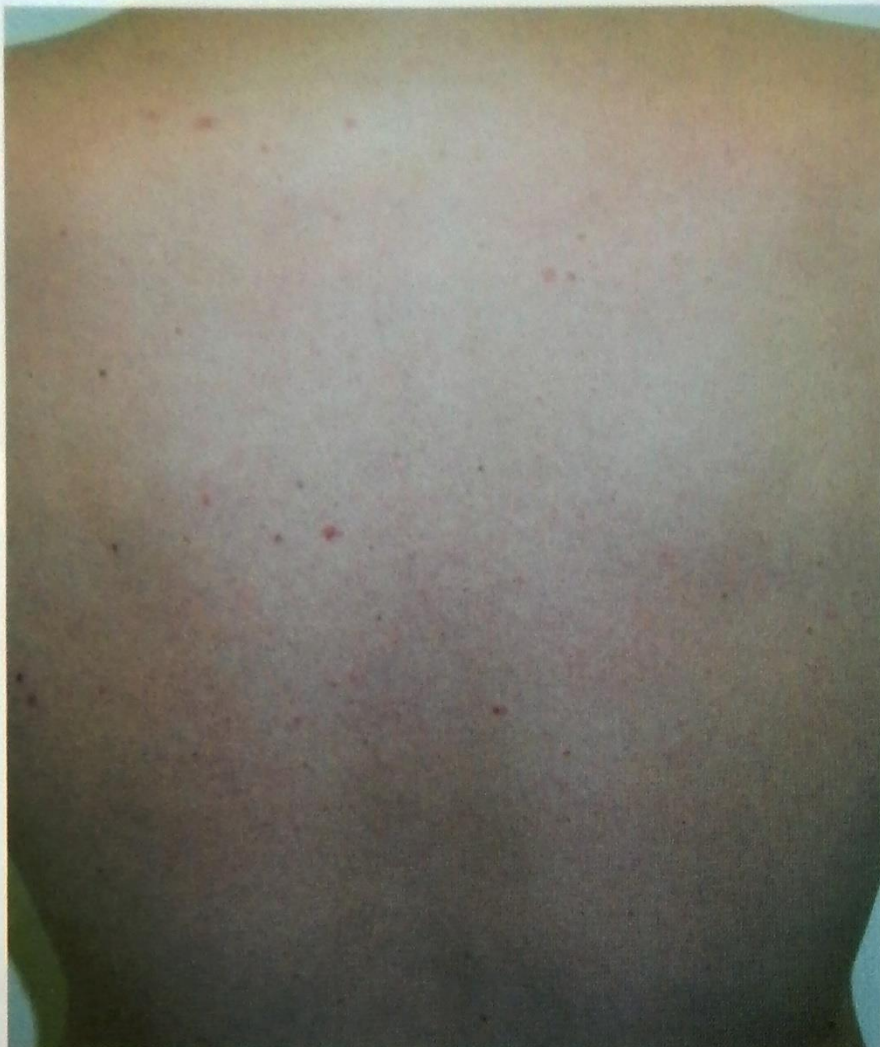

Боулинг Джонатан Диагностическая дерматоскопия. Иллюстрированное руководство / Пер. с англ. под ред. А.А. Кубановой - М.: Издательство Панфилова; 2015.- с.160: ил



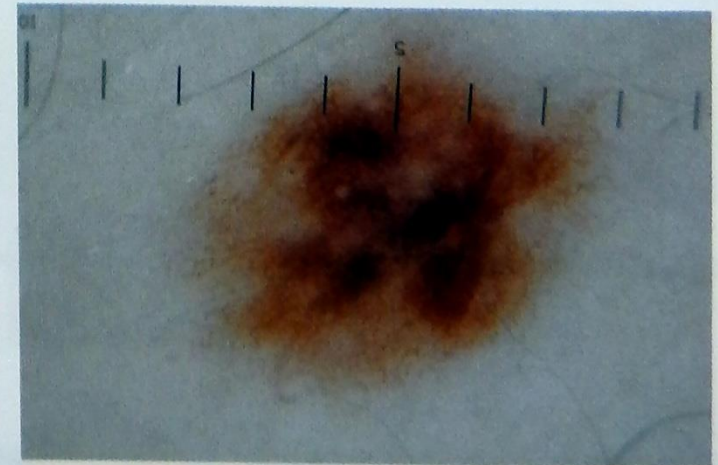
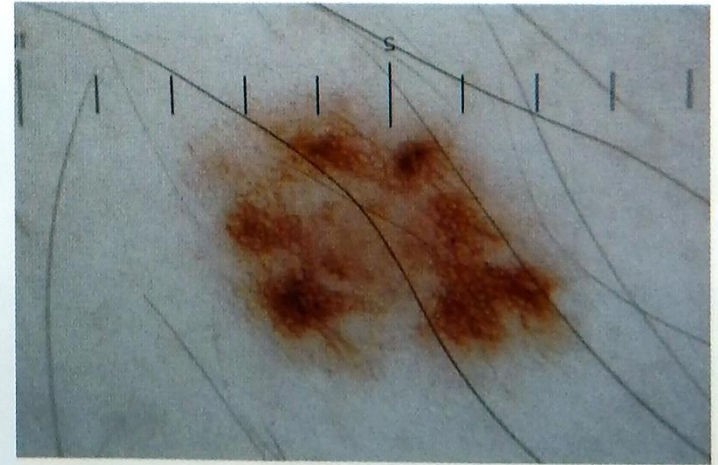
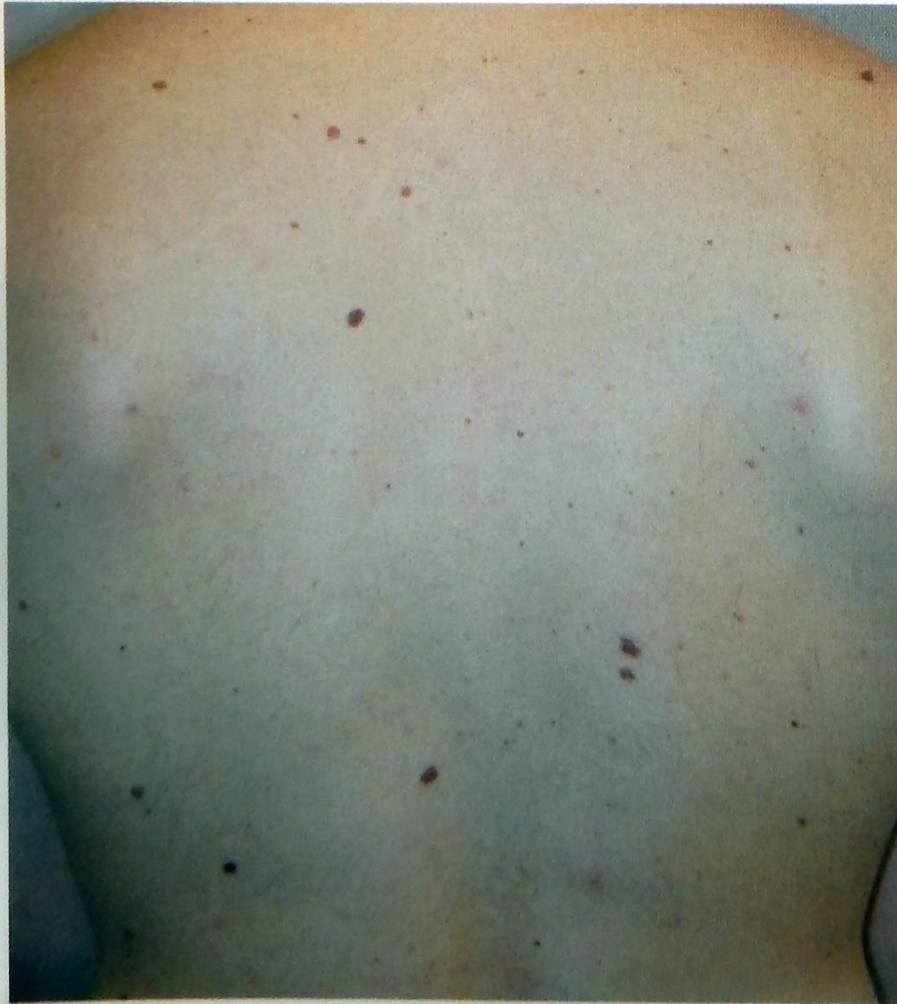Боулинг Джонатан Диагностическая дерматоскопия. Иллюстрированное руководство / Пер. с англ. под ред. А.А. Кубановой - М.: Издательство Панфилова; 2015.- с.160: ил

Глобулярная гомогенная структура



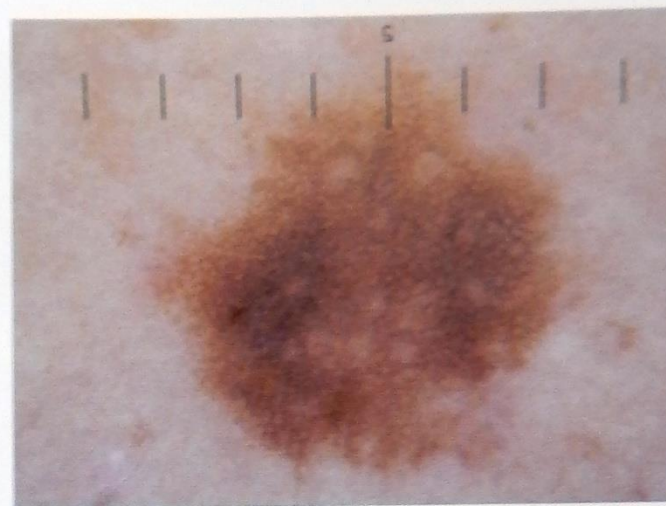
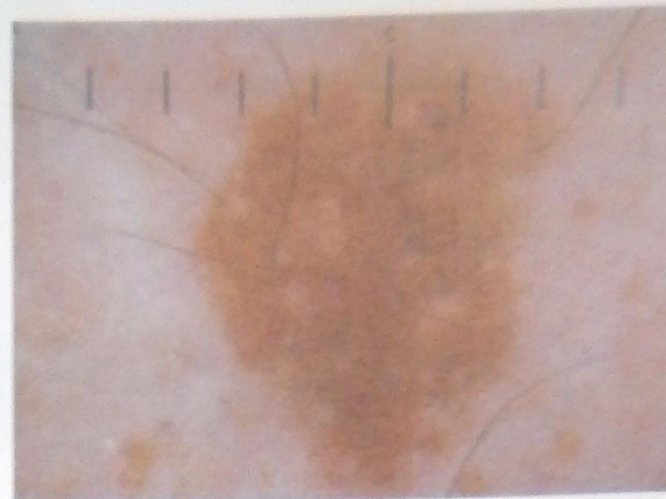
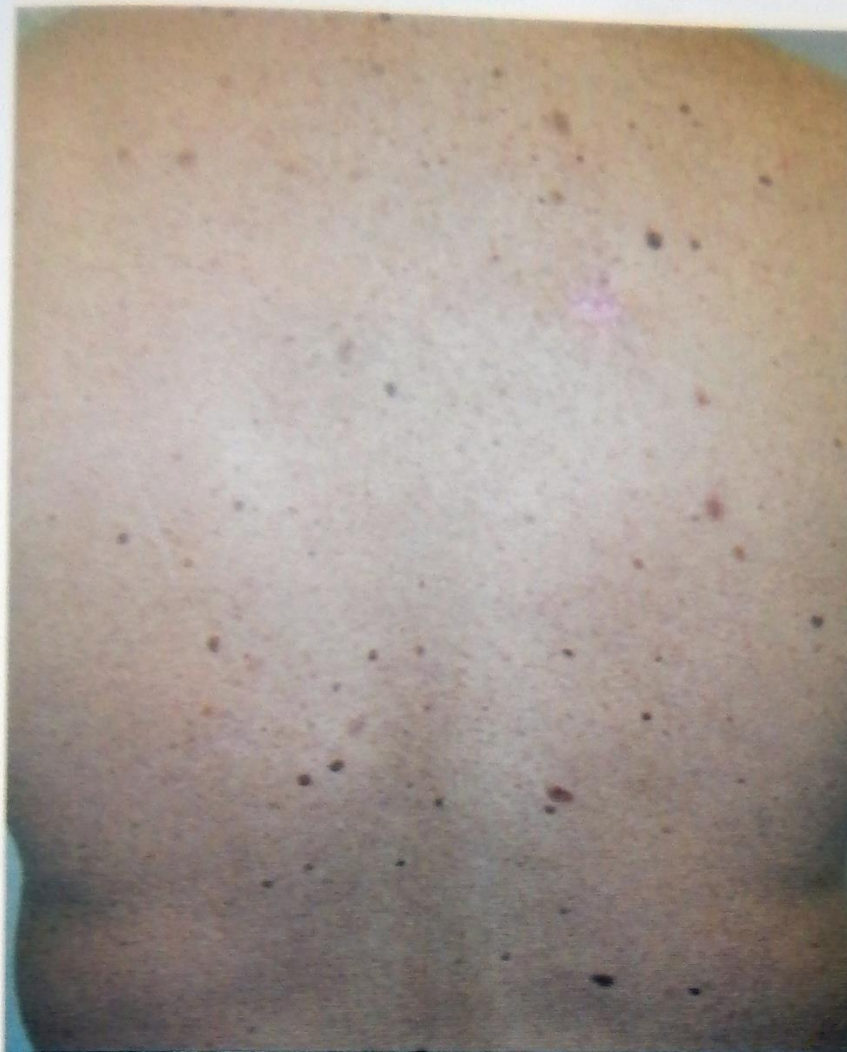Боулинг Джонатан Диагностическая дерматоскопия. Иллюстрированное руководство / Пер. с англ. под ред. А.А. Кубановой - М.: Издательство Панфилова; 2015.- с.160: ил

Многоочаговая сетчатая структура



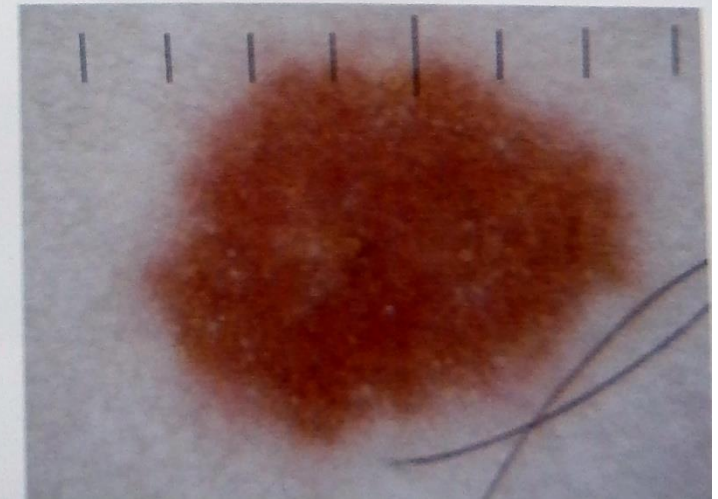
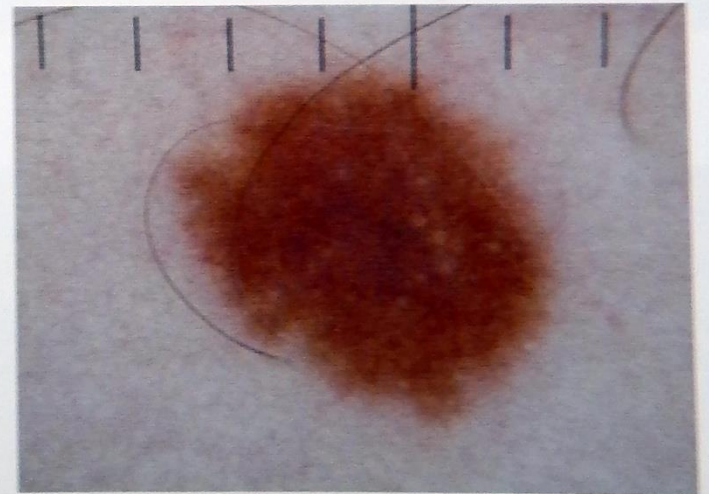
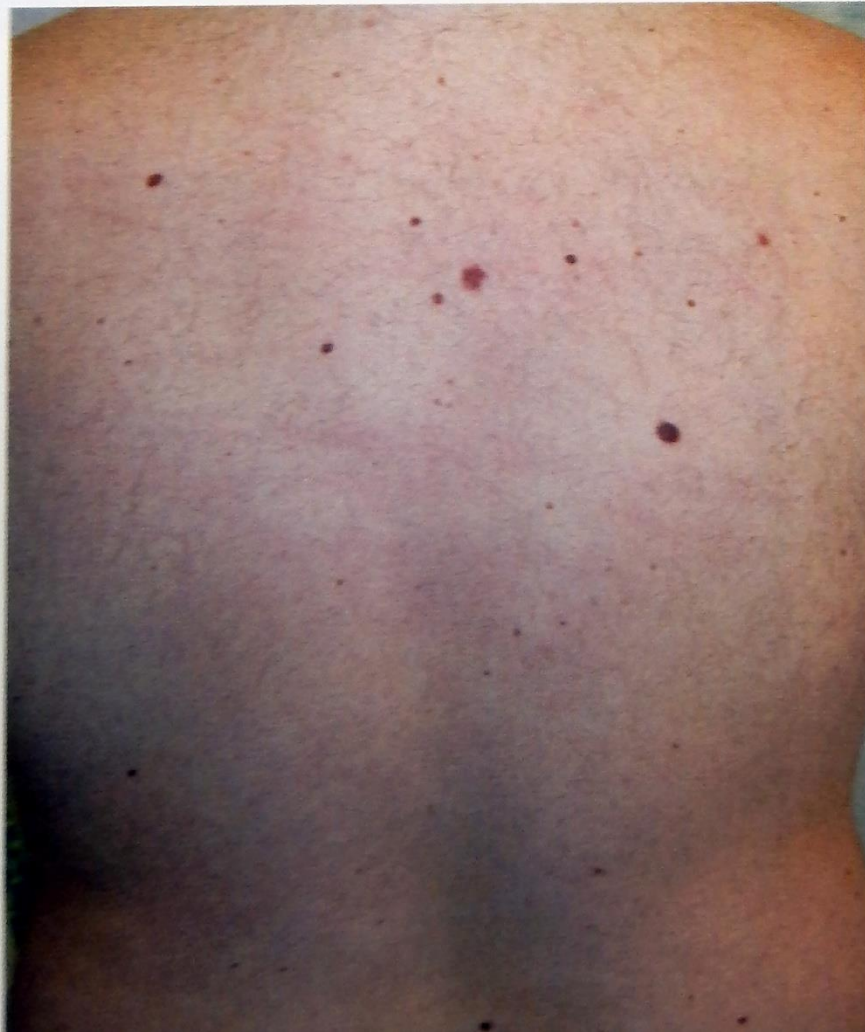Боулинг Джонатан Диагностическая дерматоскопия. Иллюстрированное руководство / Пер. с англ. под ред. А.А. Кубановой - М.: Издательство Панфилова; 2015.- с.160: ил

Сетчатая структура

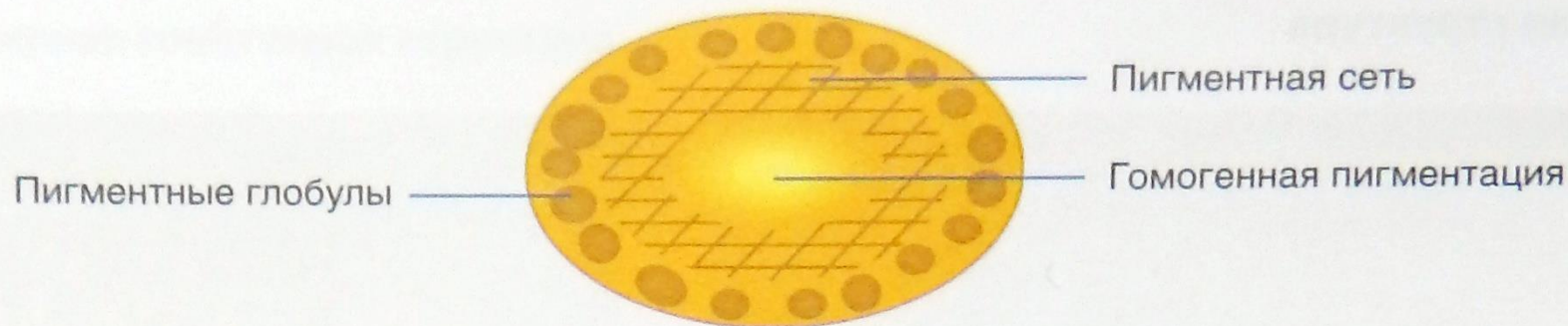


Боулинг Джонатан Диагностическая дерматоскопия. Иллюстрированное руководство / Пер. с англ. под ред. А.А. Кубановой - М.: Издательство Панфилова; 2015.- с.160: ил

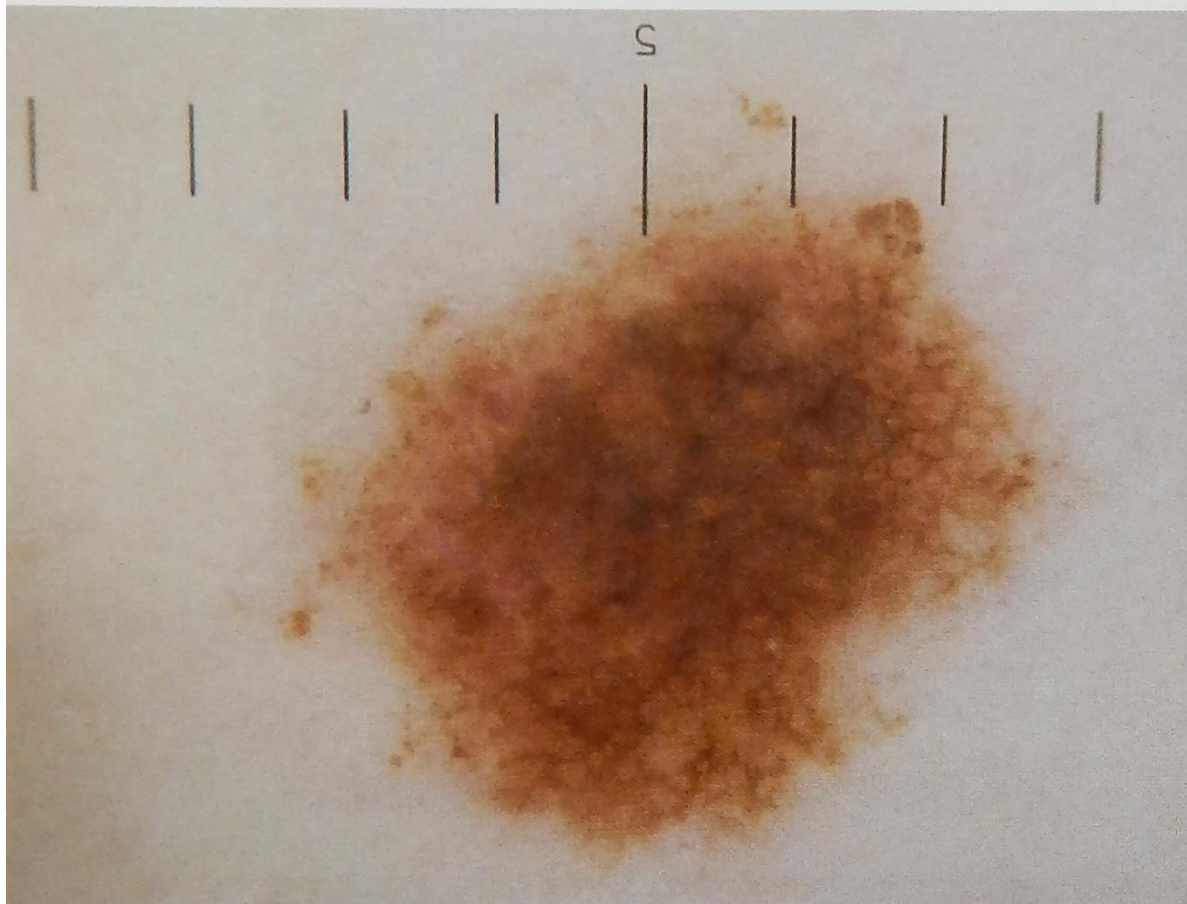
Гомогенная структура



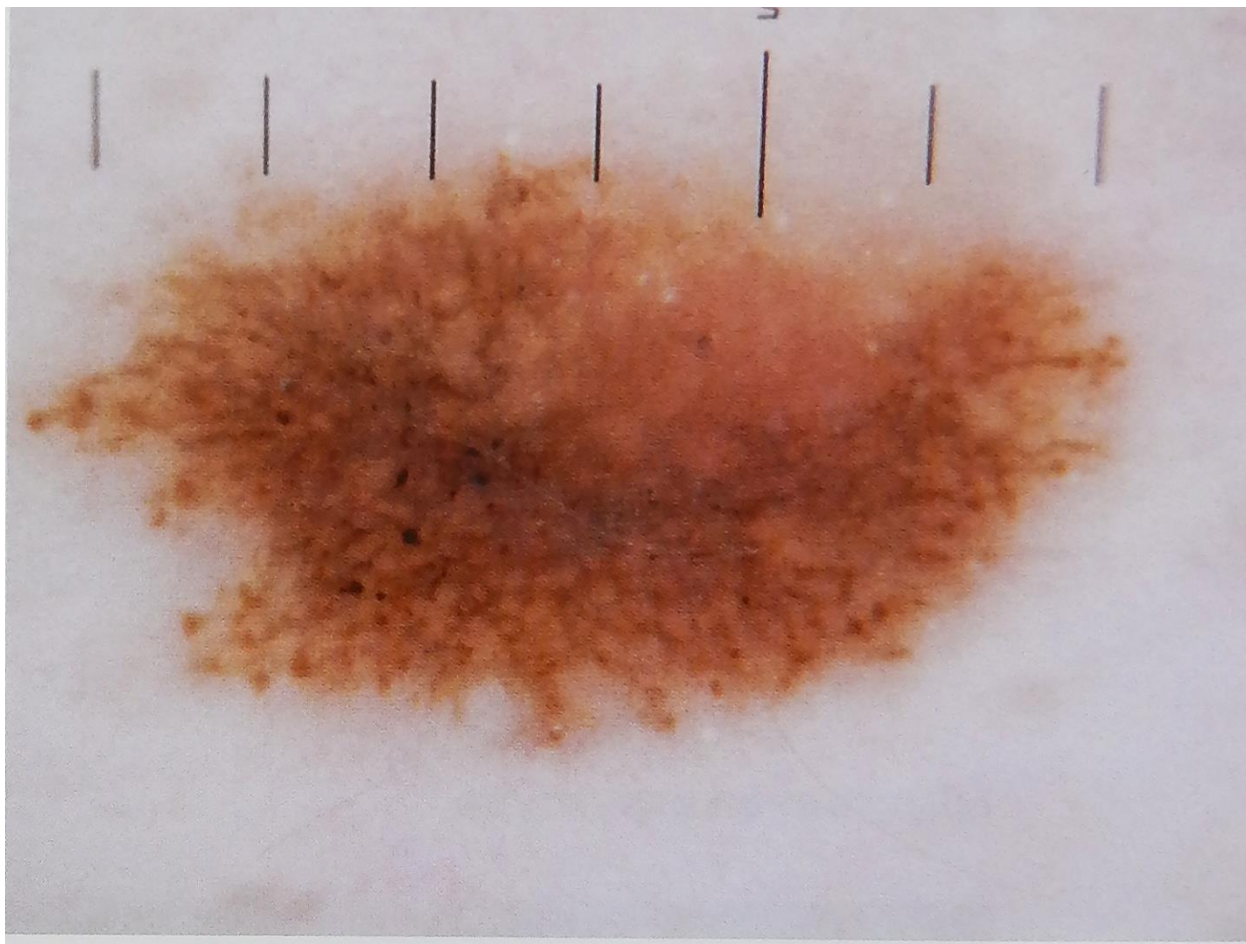
Боулинг Джонатан Диагностическая дерматоскопия. Иллюстрированное руководство / Пер. с англ. под ред. А.А. Кубановой - М.: Издательство Панфилова; 2015.- с.160: ил



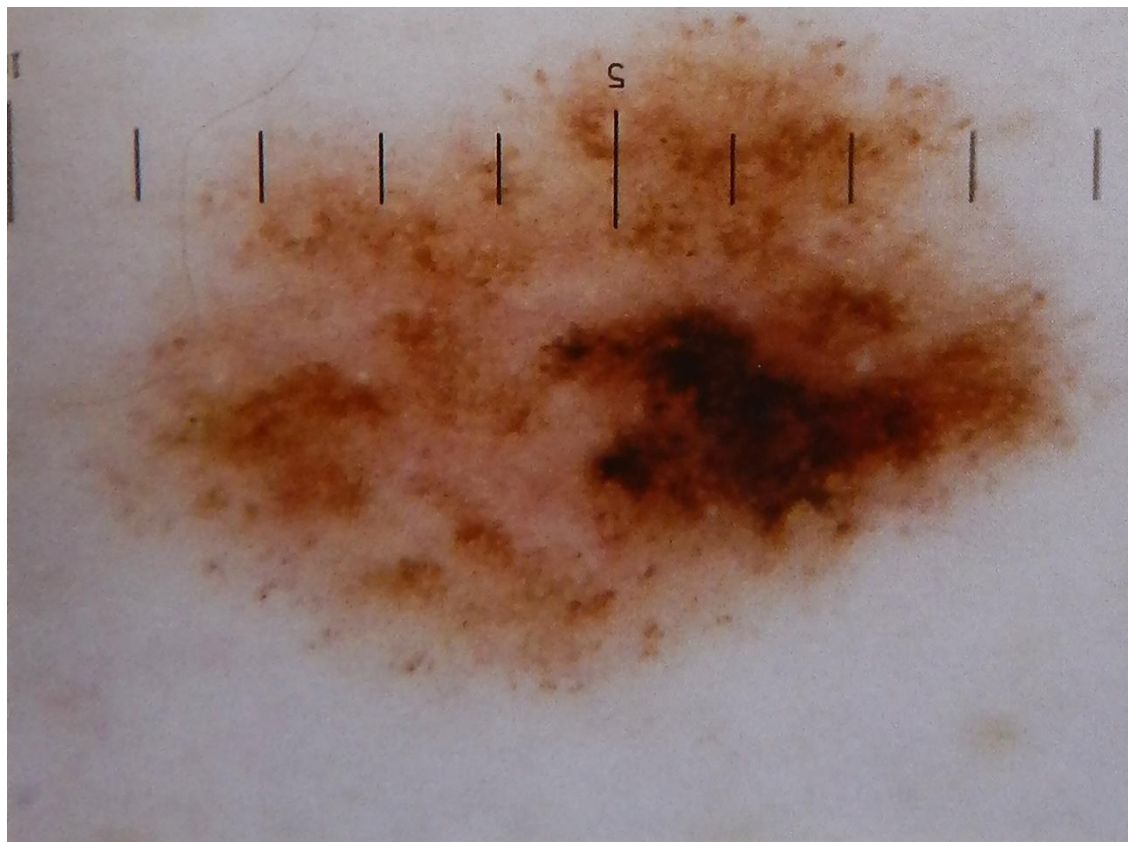
Многокомпонентное строение – фактор риска возникновения меланомы.



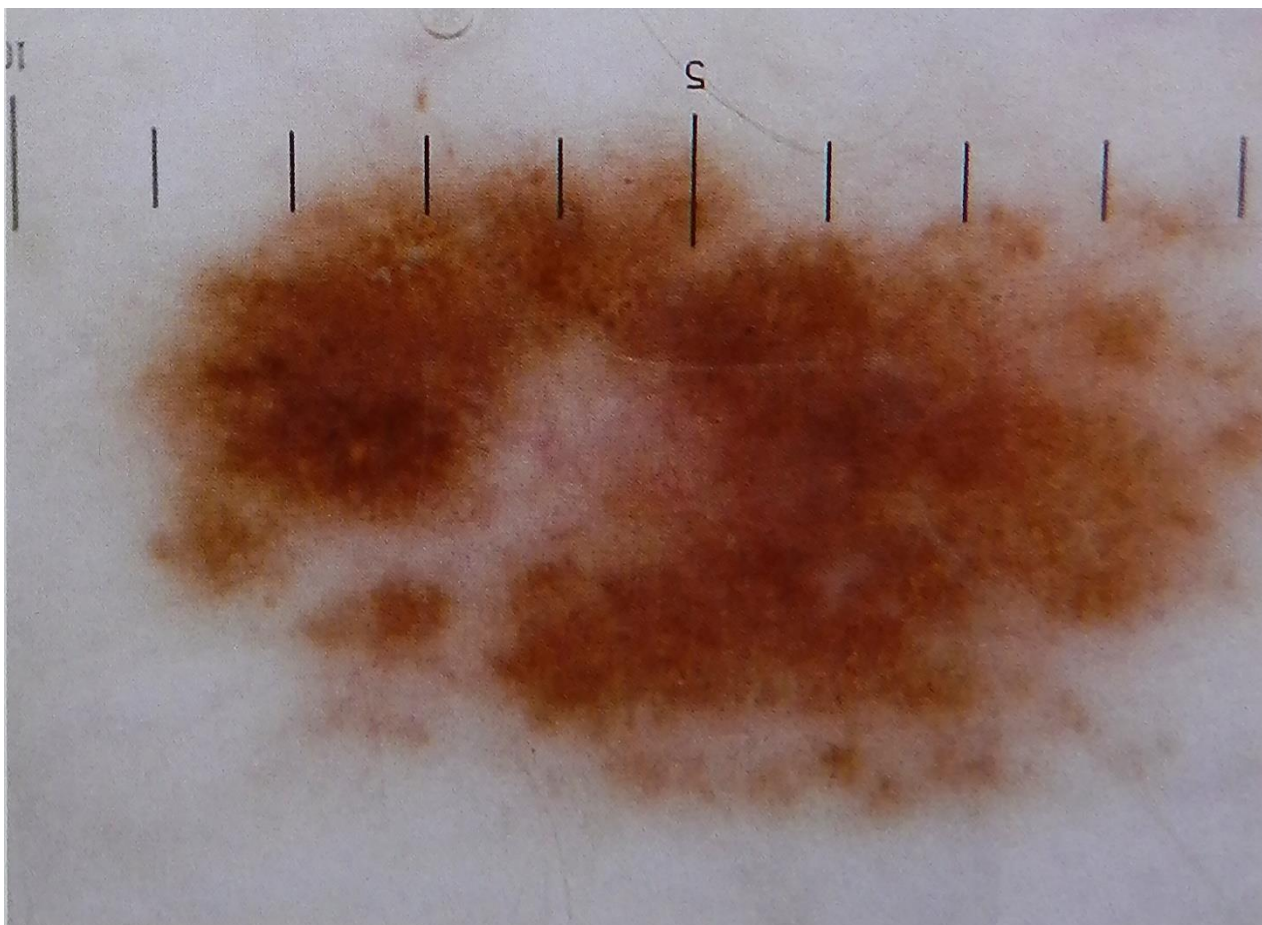
Боулинг Джонатан Диагностическая дерматоскопия. Иллюстрированное руководство / Пер. с англ. под ред. А.А. Кубановой - М.: Издательство Панфилова; 2015.- с.160: ил



Боулинг Джонатан Диагностическая дерматоскопия. Иллюстрированное руководство / Пер. с англ. под ред. А.А. Кубановой - М.: Издательство Панфилова; 2015.- с.160: ил



Боулинг Джонатан Диагностическая дерматоскопия. Иллюстрированное руководство / Пер. с англ. под ред. А.А. Кубановой - М.: Издательство Панфилова; 2015.- с.160: ил



Боулинг Джонатан Диагностическая дерматоскопия. Иллюстрированное руководство / Пер. с англ. под ред. А.А. Кубановой - М.: Издательство Панфилова; 2015.- с.160: ил