



УРОЛОГИЯ

ИЛЛЮСТРИРОВАННОЕ
РУКОВОДСТВО

**От симптомов
к диагнозу
и лечению**

ПОД РЕДАКЦИЕЙ

чл.-кор. РАМН,
профессора
П.В. ГЛЫБОЧКО,

чл.-кор. РАМН,
профессора
Ю.Г. АЛЯЕВА,
профессора
Н.А. ГРИГОРЬЕВА



ИЗДАТЕЛЬСКАЯ ГРУППА
«ГЭОТАР-Медиа»

УЧЕБНОЕ ПОСОБИЕ



УРОЛОГИЯ

ИЛЛЮСТРИРОВАННОЕ
РУКОВОДСТВО

От симптомов к диагнозу и лечению

ПОД РЕДАКЦИЕЙ

чл.-кор. РАМН, профессора
П.В. ГЛЫБОЧКО,

чл.-кор. РАМН, профессора
Ю.Г. АЛЯЕВА,

профессора
Н.А. ГРИГОРЬЕВА



Москва
ИЗДАТЕЛЬСКАЯ ГРУППА
«ГЭОТАР-Медиа»
2014

УЧЕБНОЕ ПОСОБИЕ

УЧАСТНИКИ ИЗДАНИЯ

Главные редакторы

Глыбочко Петр Витальевич - доктор медицинских наук, профессор, член-корреспондент РАМН, ректор Первого МГМУ им. И.М. Сеченова, директор НИИ уронефрологии и репродуктивного здоровья человека

Аляев Юрий Геннадьевич - доктор медицинских наук, профессор, член-корреспондент РАМН, заведующий кафедрой урологии, директор Клиники урологии Первого МГМУ им. И.М. Сеченова, председатель Российского общества урологов, заслуженный деятель науки РФ

Григорьев Николай Александрович - доктор медицинских наук, профессор кафедры урологии Первого МГМУ им. И.М. Сеченова

Ответственный редактор

Крупинов Герман Евгеньевич - доктор медицинских наук, профессор кафедры урологии Первого МГМУ им. И.М. Сеченова

Акопян Гагик Нерсесович - кандидат медицинских наук, ассистент кафедры урологии Первого МГМУ им. И.М. Сеченова

Али Хусейн Махмуд - кандидат медицинских наук, ассистент кафедры урологии Первого МГМУ им. И.М. Сеченова

Аляев Юрий Геннадьевич - доктор медицинских наук, профессор, член-корреспондент РАМН, заведующий кафедрой урологии, директор Клиники урологии Первого МГМУ им. И.М. Сеченова, заслуженный деятель науки РФ

Амосов Александр Валентинович - доктор медицинских наук, профессор кафедры урологии Первого МГМУ им. И.М. Сеченова

Асламазов Эдуард Гургенович - доктор медицинских наук, профессор кафедры урологии Первого МГМУ им. И.М. Сеченова

Ахвледиани Ника Джумберович - доктор медицинских наук, доцент кафедры урологии Первого МГМУ им. И.М. Сеченова

Безруков Евгений Алексеевич - доктор медицинских наук, профессор, заведующий отделением Клиники урологии Первого МГМУ им. И.М. Сеченова

Бутнару Денис Викторович - кандидат медицинских наук, ассистент кафедры урологии Первого МГМУ им. И.М. Сеченова

Васканян Георгий Альбертович - аспирант кафедры урологии Первого МГМУ им. И.М. Сеченова

Винаров Андрей Зиновьевич - доктор медицинских наук, профессор кафедры урологии Первого МГМУ им. И.М. Сеченова

Гаджиева Заида Камалудиновна - доктор медицинских наук, старший научный сотрудник НИИ уронефрологии и репродуктивного здоровья человека Первого МГМУ им. И.М. Сеченова

Газимиев Магомед-Салах Алхазурович - доктор медицинских наук, профессор кафедры урологии Первого МГМУ им. И.М. Сеченова

Ганжа Тимур Михайлович - врач-уролог, врач УЗД Клиники урологии Первого МГМУ им. И.М. Сеченова

Григорьев Николай Александрович - доктор медицинских наук, профессор кафедры урологии Первого МГМУ им. И.М. Сеченова

Григорян Вагаршак Арамаисович - доктор медицинских наук, профессор кафедры урологии Первого МГМУ им. И.М. Сеченова

Дзеранов Николай Константинович - доктор медицинских наук, профессор, заведующий отделом нефро-литиаза НИИ уронефрологии и репродуктивного здоровья человека Первого МГМУ им. И.М. Сеченова

Дьяконов Вадим Петрович - кандидат медицинских наук, доцент кафедры урологии Первого МГМУ им. И.М. Сеченова

Дымов Алим Мухамедович - кандидат медицинских наук, научный сотрудник НИИ уронефрологии и репродуктивного здоровья человека Первого МГМУ им. И.М. Сеченова

Еникеев Михаил Эликович - доктор медицинских наук, доцент кафедры урологии, заведующий отделением Клиники урологии Первого МГМУ им. И.М. Сеченова

Крупин Гертман Евгеньевич - доктор медицинских наук, профессор кафедры урологии Первого МГМУ им. И.М. Сеченова

Локшин Константин Леонидович - доктор медицинских наук, ведущий научный сотрудник НИИ уронефрологии и репродуктивного здоровья человека Первого МГМУ им. И.М. Сеченова

Маркосян Тигран Гришаи - доктор медицинских наук, доцент кафедры восстановительной медицины ИППО ФМБЦ им. А.И. Бурназяна ФМБА России, заведующий урологическим отделением

Матюхов Игорь Павлович - врач-уролог Клиники урологии Первого МГМУ им. И.М. Сеченова

Петровский Николай Валерьевич - кандидат медицинских наук, ассистент кафедры урологии Первого МГМУ им. И.М. Сеченова

Рапопорт Леонид Моисеевич - доктор медицинских наук, профессор кафедры урологии, заместитель директора НИИ уронефрологии и репродуктивного здоровья человека Первого МГМУ им. И.М. Сеченова

Руденко Вадим Игоревич - доктор медицинских наук, доцент кафедры урологии Первого МГМУ им. И.М. Сеченова

Сорокин Николай Иванович - кандидат медицинских наук, заведующий отделением Клиники урологии Первого МГМУ им. И.М. Сеченова

Смирнова Светлана Владимировна - кандидат медицинских наук, врач-уролог Клиники урологии Первого МГМУ им. И.М. Сеченова

Суханов Роман Борисович - кандидат медицинских наук, ассистент кафедры урологии Первого МГМУ им. И.М. Сеченова

Харчилава Реваз Ревазович - кандидат медицинских наук, заведующий отделом НИИ уронефрологии и репродуктивного здоровья человека Первого МГМУ им. И.М. Сеченова

Цариченко Дмитрий Георгиевич - доктор медицинских наук, профессор кафедры урологии, заместитель директора НИИ уронефрологии и репродуктивного здоровья человека Первого МГМУ им. И.М. Сеченова

Чалый Михаил Евгеньевич - доктор медицинских наук, профессор кафедры урологии Первого МГМУ им. И.М. Сеченова

Чиненов Денис Владимирович - кандидат медицинских наук, ассистент кафедры урологии Первого МГМУ им. И.М. Сеченова

Шпоть Евгений Валерьевич - кандидат медицинских наук, доцент кафедры урологии Первого МГМУ им. И.М. Сеченова

СПИСОК СОКРАЩЕНИЙ

АГ - артериальная гипертензия

АД - артериальное давление

ДГПЖ - доброкачественная гиперплазия предстательной железы

ДЛТ - дистанционная литотрипсия

КТ - компьютерная томография

ЛМС - лоханочно-мочеточниковый сегмент

МКБ - мочекаменная болезнь

МРТ - магнитно-резонансная томография

МСКТ - мультиспиральная компьютерная томография

НПВП - нестероидные противовоспалительные препараты

ПЖ - предстательная железа

ПКР - почечно-клеточный рак

ПРИ - пальцевое ректальное исследование

ПСА - простатспецифический антиген

РПЖ - рак предстательной железы

РПЭ - радикальная простатэктомия

СОЭ - скорость оседания эритроцитов

ТР УЗИ - трансректальное ультразвуковое исследование

ТУР - трансуретральная резекция

УЗИ - ультразвуковое исследование

ФДЭ-5 - фосфодиэстераза-5

ХПН - хроническая почечная недостаточность

ЧЛС - чашечно-лоханочная система

ЭД - эректильная дисфункция

ВВЕДЕНИЕ

Непрерывное медицинское образование предусматривает необходимость предоставления информации в виде как развернутых и подробных национальных руководств, клинических рекомендаций, так и сокращенных учебных пособий, содержащих, кроме кратких сведений, указания для практического использования. Все большее применение находит модульный тип, особенно необходимый для дистанционного обучения. Особая привлекательность такого способа обучения заключается в наиболее оптимальных условиях не только для практического использования и освоения полезных достижений технического прогресса, но и для самоконтроля и регионарного контроля при проведении аттестации. Предлагаемое руководство по урологии содержит самую современную информацию о новых методах диагностики и лечения урологических заболеваний. Некоторые из них только начинают применяться в практической деятельности, но широкое их внедрение - вопрос ближайших лет. Данное руководство является учебным пособием не только сегодняшнего, но и завтрашнего дня. Оно создано при активной поддержке Министерства здравоохранения РФ и Российского общества урологов.

Член-корреспондент РАМН, профессор П.В. Глыбочко, член-корреспондент РАМН, профессор Ю.Г. Аляев,

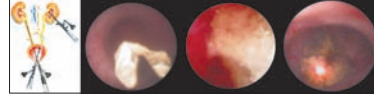
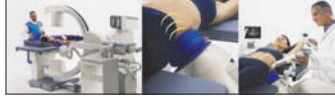профессор Н.А. Григорьев

НОВЫЕ ТЕХНОЛОГИИ В УРОЛОГИИ

НОВЫЕ ТЕХНОЛОГИИ В УРОЛОГИИ

МОЧЕКАМЕННАЯ БОЛЕЗНЬ

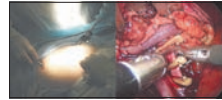
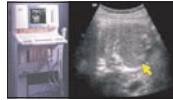МСКТ позволяет менее чем за 30 с неинвазивно визуализировать камни мочевиной системы любого состава и локализации, а также измерить их плотность в единицах Хаунсфилда (НУ). Наиболее часто для разрушения камней мочевых путей применяют ударно-волновую ДЛТ под рентгеновским или УЗ-контролем.



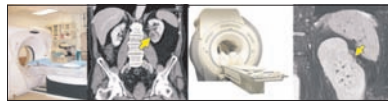
Все чаще используются эндоскопические трансуретральные и чрескожные методы одномоментной дезинтеграции конкрементов мочевой системы с применением пневматического, ультразвукового и лазерного оборудования.

РАК ПАРЕНХИМЫ ПОЧКИ

Широкое внедрение УЗ-диагностики повысило раннюю выявляемость рака почки.

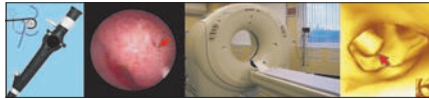


Вмешательства по поводу опухоли почки все чаще проводят с помощью малоинвазивной лапароскопической технологии.

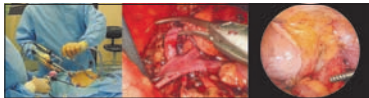


МСКТ и МРТ помогают точно стадировать онкологический процесс, что определяет показания либо к органосохраняющей, либо к органосохраняющей операции.

РАК УРОТЕЛИЯ ВЕРХНИХ МОЧЕВЫХ ПУТЕЙ И МОЧЕВОГО ПУЗЫРЯ



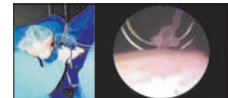Оптический осмотр с помощью гибких эндоскопов и виртуальная эндоскопия при МСКТ позволяют четко визуализировать опухолевые поражения уротелия в любом отделе верхних мочевых путей. Цистоскопия помогает выявлять опухоли мочевого пузыря. Чувствительность фотодинамической цистоскопии, при которой видны даже скрытые раковые очаги, превосходит таковую МСКТ.



Радикальным лечением рака верхних мочевых путей и мочевого пузыря считаются органосохраняющие операции (нефроретерэктомия и цистэктомия), которые возможно выполнить лапароскопически.



При поздних стадиях рака мочеточника устанавливают металлические стенты, устойчивые к сдавлению.

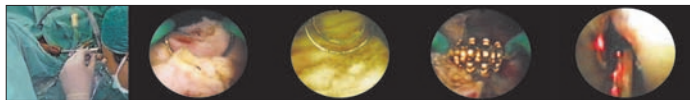


При опухоли мочевого пузыря наиболее часто выполняют ТУР стенки органа с новообразованием.

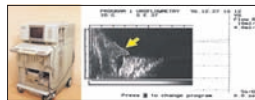ГИПЕРПАЗИЯ ПРЕДСТАТЕЛЬНОЙ ЖЕЛЕЗЫ



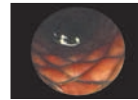
Микционная мультиспиральная цистоуретрография незаменима в сложных ситуациях, когда, помимо гиперплазии ПЖ, имеет место дополнительная причина затрудненной микции.



«Золотым стандартом» лечения гиперплазии ПЖ является моно- и биполярная ТУР. К альтернативным малоинвазивным методам относят трансуретральное электровыпаривание и лазерную абляцию ПЖ.



Микционная УЗ-цистоуретрография помогает детализировать влияние гиперплазии ПЖ на мочеиспускание.

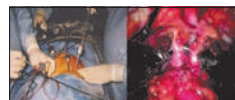

Тяжелым больным стентируют заднюю уретру.

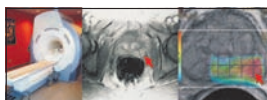
РАК ПРЕДСТАТЕЛЬНОЙ ЖЕЛЕЗЫ



Трансректальная 3D-эхография позволяет точно локализовать раковые поражения ПЖ.



На ранних стадиях заболевания показана РПЭ, которую сегодня можно выполнить лапароскопически.



МРТ с контрастированием и магнитно-резонансная спектроскопия существенно помогают в распознавании РПЖ.



Криотерапия и высокоинтенсивная сфокусированная УЗ-абляция ПЖ (HIFU) являются альтернативными методами лечения РПЖ.

Научно-технический прогресс позволил достичь высокой степени эффективности как в диагностике, так и в лечении урологических заболеваний. Успехи современной урологии наиболее уместно рассмотреть с применением нозологического принципа.

Мочекаменная болезнь

Диагностика мочекаменной болезни (МКБ) существенно упростилась с внедрением мультиспиральной компьютерной томографии (МСКТ). С ее помощью уже при нативном исследовании за считанные минуты возможно гарантированно визуализировать конкременты мочевой системы вне зависимости от их размера, локализации и химического состава. В значительной степени это достигается благодаря наглядным мультипланарным построениям, помогающим представить виртуальный срез тела пациента в любой плоскости.

В лечении МКБ преимущественное применение находят малоинвазивные методы. Дистанционная литотрипсия (ДЛТ) позволяет дезинтегрировать конкременты чашечно-лоханочной системы (ЧЛС), мочеточника и мочевого пузыря под двухмерным рентгеновским или ультразвуковым контролем. За последние годы отмечено значительное возрастание числа чрескожных и трансуретральных операций, позволяющих одновременно избавляться от мочевых камней любой локализации, состава и плотности. Это значительно сокращает длительность госпитализации пациентов.

При разрушении камней мочевого пузыря и мочеточника наиболее часто применяют высокоэффективную контактную пневматическую литотрипсию. Все большее применение при уретеролитиазе получают лазерные литотрипторы, которые позволяют полностью дезинтегрировать конкремент с пониженным риском проксимальной миграции фрагментов и перфорации стенки мочеточника.

В перкутанной хирургии наиболее активно используют комбинированные контактные литотрипторы, сочетающие ультразвуковой и пневматический методы разрушения камней. С помощью описанного оборудования возможна одновременная дезинтеграция крупных и даже коралловидных конкрементов почек с одновременной аспирацией фрагментов.

Рак паренхимы почки

С широким внедрением УЗИ в амбулаторную практику выявляемость бессимптомных онкологических поражений почки возросла на 30–60%.

МСКТ с внутривенным контрастированием позволяет точно стадировать почечно-клеточный рак (ПКР). Получаемые с помощью данного метода мультипланарные построения помогают не только визуализировать опухоль, но и характеризовать ее отношение к крупным почечным сосудам и ЧЛС, а также судить о состоянии регионарных лимфоузлов.

Наиболее высокой чувствительностью в отношении начальной инвазии ПКР в паранефрий обладает магнитно-резонансная томография (МРТ) в режиме подавления сигнала от жировой ткани. Наличие данных за прорастание почечной капсулы кардинально меняет лечебную тактику и делает необходимым выполнение оргауноносящей операции.

Новая визуализирующая методика — 3D-анатомия и компьютерное моделирование патологического процесса позволяют тщательно планировать операцию с помощью накануне выполненного виртуального моделирования.

Оперативное лечение является единственно правильным при онкологическом поражении почки. Но сегодня открытые вмешательства начали постепенно вытесняться малоинвазивными лапароскопическими пособиями, не уступающими по радикальности традиционным операциям. В настоящее время разработаны и успешно выполняются как видеоэндоскопическая нефрэктомия, так и резекция почки. Прецизионность и малотравматичный доступ при лапароскопических операциях по поводу ПКР обуславливают низкую кровопотерю, сокращение сроков госпитализации и общей реабилитации пациентов.

Рак уретерия верхних мочевых путей и мочевого пузыря

Современные высокоразрешающие гибкие эндоскопы позволяют подробно осмотреть не только слизистую мочеточника, но и всю ЧЛС, а также выполнить биопсию новообразования. Неинвазивно визуализировать папиллярный рак верхних мочевых путей теперь можно с помощью виртуальной эндоскопии при МСКТ с контрастированием. Для визуализации скрытых раковых очагов в мочевом пузыре служит фотодинамическая цистоскопия, во время которой опухолевые поражения приобретают характерное малиновое свечение.

При раке переходного эпителия мочеточника и ЧЛС требуется выполнение нефроуретерэктомии с резекцией мочевого пузыря вместе с устьем. В современных условиях данное вмешательство все чаще выполняется лапароскопически.

При раке мочевого пузыря цистэктомия также может быть осуществлена лапароскопическим методом. Видеохирургический способ позволяет значительно снизить интраоперационную кровопотерю, а также сократить сроки госпитализации и реабилитации пациентов.

При поздних стадиях рака мочеоточника устанавливают металлические стенты, резистентные к сдавлению. При поверхностном переходном-клеточном раке наиболее часто применяют минимально инвазивную трансуретральную резекцию (ТУР) стенки мочевого пузыря вместе с новообразованием.

Гиперплазия предстательной железы

Диагностика данного заболевания незатруднительна преимущественно благодаря внедрению ультразвукового исследования (УЗИ). Однако функциональная оценка визуальных данных возможна лишь с помощью микционной УЗ-цистоскопии, совмещенной с урофлоуметрией. Визуализация шейки мочевого пузыря с простатической уретрой во время мочеиспускания и уродинамические параметры фиксируются на видеопленке и подвергаются тщательному анализу, что позволяет предопределить выбор метода лечения.

Нередко бывают сложные диагностические ситуации, когда помимо гиперплазии предстательной железы (ПЖ) имеется дополнительная причина инфравезикальной обструкции. В таких случаях приходит на помощь абсолютно новый и неинвазивный метод микционной мультиспиральной цистоскопии. Он позволяет получить изображение всего мочеиспускательного канала в разрезе, представить его в трехмерном виде и при необходимости даже выполнить виртуальную цистоскопию.

Наиболее эффективными в лечении гиперплазии ПЖ признаны оперативные методы. В развитых странах современным «золотым стандартом» хирургического удаления аденомы ПЖ является ТУР. Данная малоинвазивная методика практически вытеснила открытые вмешательства.

С накоплением опыта в ряде медицинских учреждений ТУР стали выполнять и при аденомах больших объемов. В этих случаях для профилактики кровотечения и синдрома водной интоксикации может быть предпочтительна комбинированная операция, сочетающая электрорезекцию и электровыпаривание гиперплазированной ПЖ. Широкие перспективы открыло внедрение принципиально новой методики — биполярной хирургии, которая позволяет исключить развитие ТУР-синдрома и фатальной кровопотери вне зависимости от длительности операции и объема ПЖ.

Большие перспективы имеет также фотоселективная лазерная вапоризация ПЖ, которая позволяет за 20 мин избирательно удалить аденоматозные массы, вызывающие обструкцию, при минимальных сроках послеоперационной катетеризации и хороших отдаленных результатах.

У больных с отягощенным интеркуррентным фоном, помимо ранее применявшейся пункционной цистостомии, сегодня начали активно использовать стентирование задней уретры металлическими и биодеградирующими стентами.

Рак предстательной железы

Появились аппараты для трехмерного трансректального УЗИ, с помощью которых удается дифференцировать нормальную и патологически измененную ткани ПЖ, а также определить наличие и степень инвазии опухолевого процесса за пределы капсулы органа.

Неинвазивным методом диагностики и стадирования рака предстательной железы (РПЖ) является динамическая МР-простатовезикулография, позволяющая определить зону опухолевого поражения и оценить его распространенность. Благодаря появлению разновидности метода с применением ректальной катушки эффективность ранней диагностики онкологических поражений ПЖ повысилась. С внедрением высокопольных томографов появилась революционная методика магнитно-резонансной спектроскопии, которая позволяет наглядно выделить раковую ткань в ПЖ по соотношению цитрата, холина и креатина. Примечательно, что при этом не требуется введения дорогостоящего контрастного препарата.

Все большее распространение начинают находить новейшие методы УЗ-диагностики — соноэластография, гистосканирование, виртуальная сонография или объемная навигация в реальном времени (fusion-технология).

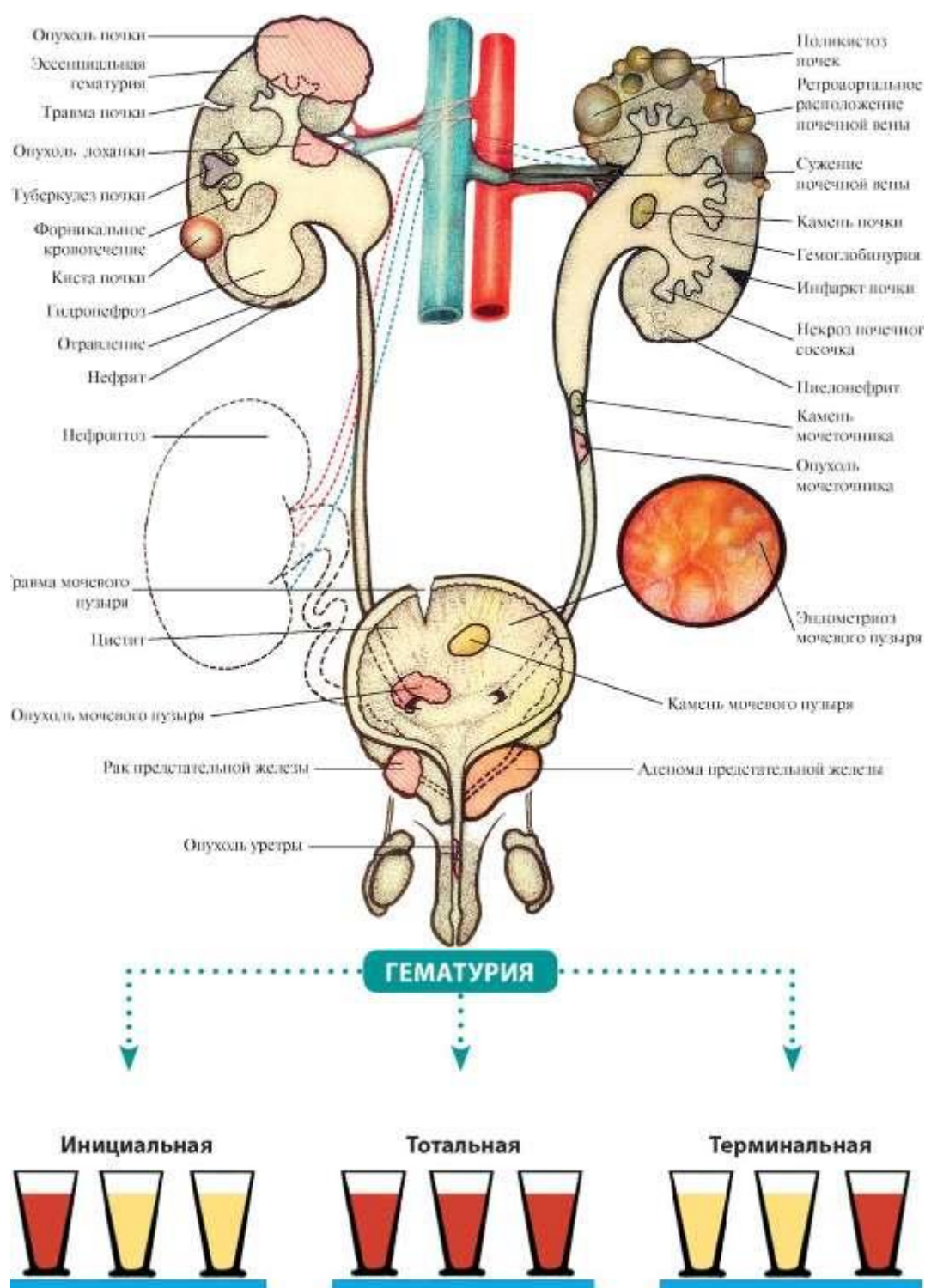
В ряде западных стран сегодня все чаще выполняют лапароскопическую радикальную простатэктомию (РПЭ). По частоте эректильной дисфункции (ЭД), недержания мочи и положительного хирургического края данная операция значительно не отличается от стандартной методики удаления ПЖ.

Не меньший интерес представляют и другие малоинвазивные способы лечения рака предстательной железы. Высокоинтенсивная сфокусированная УЗ-абляция (HIFU) довольно прочно вошла в клиническую практику как методика,

применяемая на ранних стадиях онкологического процесса у лиц, которым невозможно выполнить РПЭ. Все чаще выполняют криодеструкцию раковых поражений ПЖ, что обусловлено появлением безопасного и прецизионного криооборудования III поколения.

Принцип современной урологии — малоинвазивные вмешательства. Таким образом, все технологические достижения ближайших лет будут ориентированы на эффективную диагностику и лечение урологических заболеваний без существенного вмешательства.

СИМПТОМЫ. ГЕМАТУРИЯ



При тотальной гематурии кровь содержится во всех порциях мочи, что бывает при кровотечении из почки, верхних мочевых путей или мочевого пузыря. Источник кровотечения может быть установлен при цистоскопии: выделение кровянистой мочи из устья мочеточника при его сокращении, наличие опухоли или камня мочевого пузыря.

Поставить топический диагноз также помогает вид сгустков крови. Бесформенные сгустки характерны для кровотечения из мочевого пузыря или

верхних мочевых путей, червеобразные сгустки длиной 7-10 см и более свидетельствуют о кровотечении из почки или верхних мочевых путей и являются слепком мочеточника. Не менее важным для топического диагноза является наличие боли, сопутствующей гематурии. Ноющая или острая боль в почке обусловлена нарушением оттока мочи образовавшимся сгустком. Болезненное мочеиспускание, сопровождающееся гематурией, свидетельствует о локализации патологического очага, чаще опухоли или конкремента, в мочевом пузыре.

Причин гематурии достаточно много. В большинстве случаев они связаны с онкологическим заболеванием органов мочеполовой системы и требуют безотлагательных специальных методов исследования.

Наличие крови в моче называется **гематурией**. Различают макрогематурию - гематурию, которая определяется визуально, и микрогематурию (эритроцитурию), для определения которой требуется микроскопическое исследование осадка мочи. Кровь в моче - грозный симптом заболевания мочеполовой системы, чаще онкологического, в связи с чем всегда требуется выяснение источника кровотечения (топический диагноз) и его причины (этиологический диагноз).

Для определения приблизительной локализации патологического процесса используют трехста-канную пробу (см. рисунок).

При инициальной (начальной) гематурии кровь выделяется с первой порцией мочи, в следующей порции моча имеет нормальную окраску. Источником кровотечения является мочеиспускательный канал.

При терминальной (конечной) гематурии кровь содержится во второй порции мочи, что свидетельствует о патологическом процессе в мочевом пузыре, преимущественно в области его шейки. При сокращении стенки мочевого пузыря под конец мочеиспускания из расположенного в области треугольника и шейки патологического очага (опухоль, расширение вены слизистой оболочки при гиперплазии ПЖ) поступает кровь.

Клиническая задача

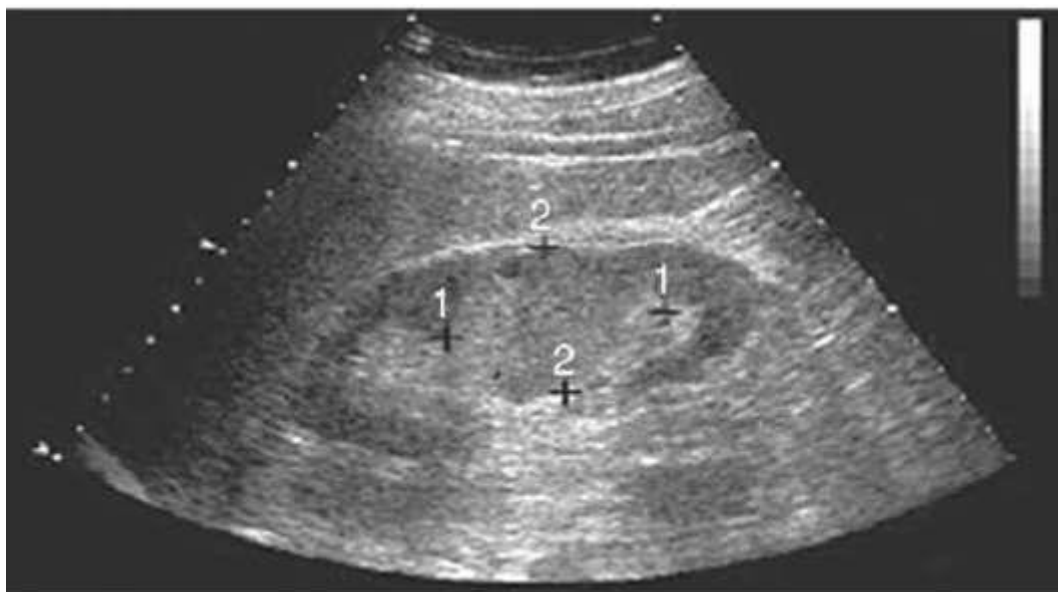
Пациент 56 лет впервые в жизни отметил появление примеси крови в моче. Моча цвета мясных помоев, без сгустков, примесь крови присутствует на протяжении всего акта мочеиспускания, последнее безболезненно, не учащено. Предыдущие эпизоды макрогематурии отсутствуют. Провоцирующих факторов (травм, физической нагрузки) пациент не отмечает, перенесенные и сопутствующие заболевания отрицает.

Больному предложено помочиться в прозрачную посуду. Моча визуально цвета мясных помоев, с незначительными хлопьями. Экспресс-тест подтвердил наличие крови. Все гемодинамические показатели (пульс, давление) в норме, кожные покровы чистые, без кровоизлияний. Живот при

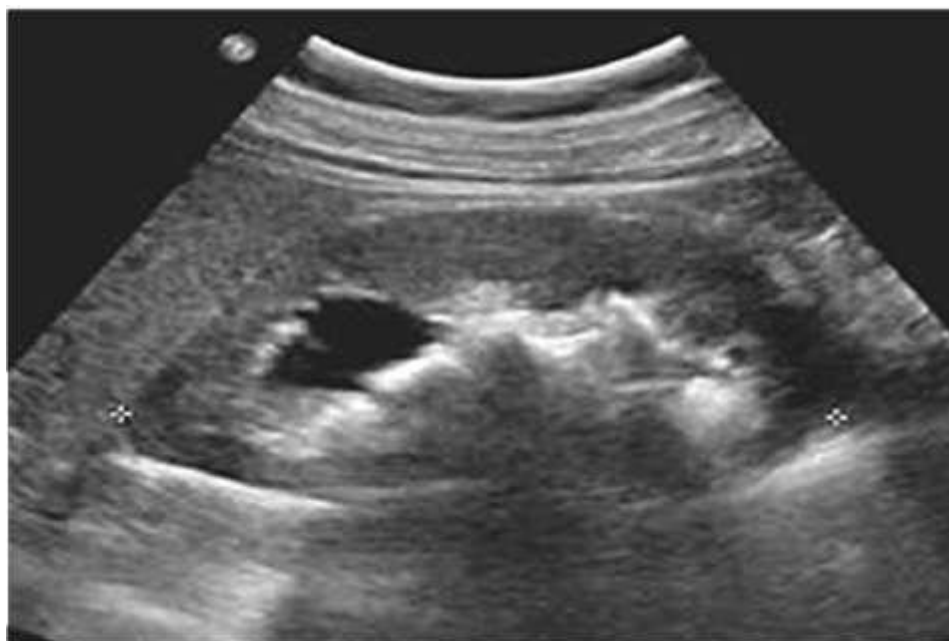пальпации безболезненный, каких-либо пальпируемых образований не выявлено.

Общепринятым методом первоначальной ориентации при подобной клинической ситуации является УЗИ почек и мочевого пузыря.

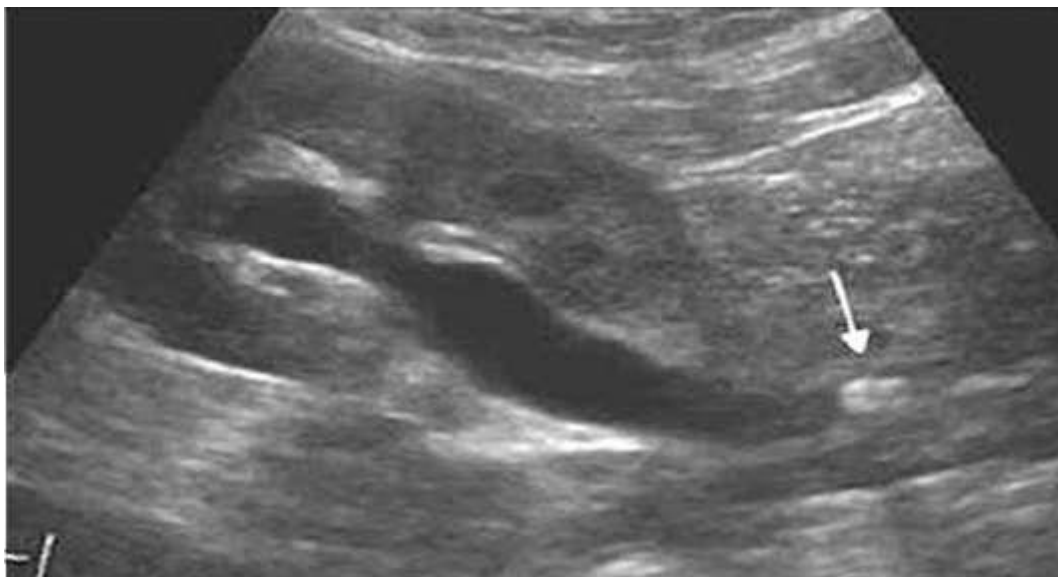
Наиболее частые варианты возможных данных УЗИ при тотальной безболевого гематурии



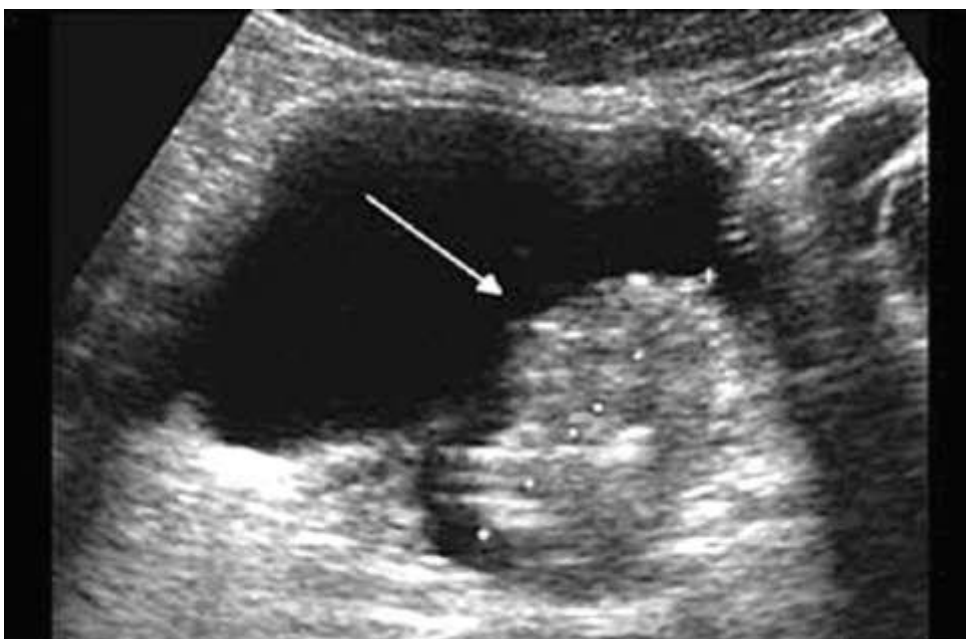1. В одной из почек выявляется солидное или жидкостное новообразование (киста)



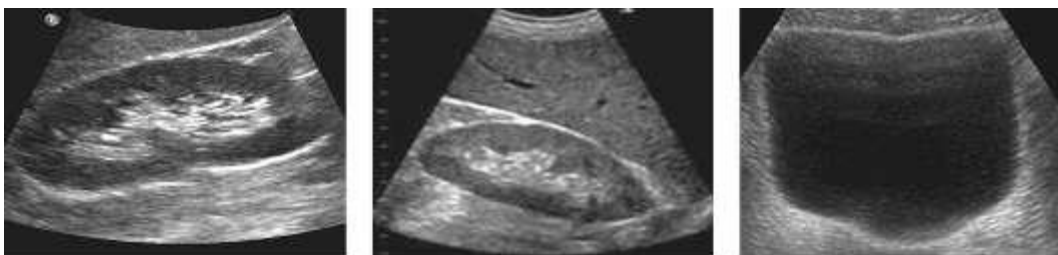2. В одной из почек выявляется коралловидный конкремент (гиперэхогенное образование), при обычном рентгеновском исследовании зачастую негативный



3. Определяется гидрокаликоз и пиелозктазия (гидронефроз) либо уретерогидронефроз. При наличии камня в верхней трети мочеточника возможна визуализация последнего



4. В мочевом пузыре определяется солидное образование при отсутствии изменений в почках



5. Значимых экоструктурных изменений при УЗИ не выявляется

При сборе анамнеза целесообразно уточнить:

- время появления примеси крови в моче в процессе мочеиспускания (инициальная, тотальная, терминальная макрогематурия);
- интенсивность гематурии (моча цвета мясных помоев или вишневого варенья, профузное окрашивание кровью);
- наличие сгустков. Если имела место гематурия со сгустками, уточнить внешний вид последних (бесформенные или червеобразные);
- наличие предшествующих эпизодов макрогематурии в анамнезе, их давность, факты обращения к врачу, проведения обследования и его результаты;
- сопровождалась ли гематурия какими-либо другими симптомами:
 - предшествующая гематурии боль по типу почечной колики может быть проявлением МКБ; боль после гематурии может быть объяснена окклюзией мочеточника сгустком и тогда сторона боли указывает на сторону кровотечения;
 - сопровождалась ли макрогематурия какими-либо расстройствами мочеиспускания;
- не предшествовали ли гематурии большая физическая нагрузка (может иметь значение при нефроптозе), травма поясничной области или падение на тот или иной бок;
- наличие в анамнезе сопутствующих заболеваний и факта приема пациентом медикаментов определенных групп, оказывающих влияние на состояние свертывающей системы крови (например, антикоагулянты при ишемической болезни сердца).

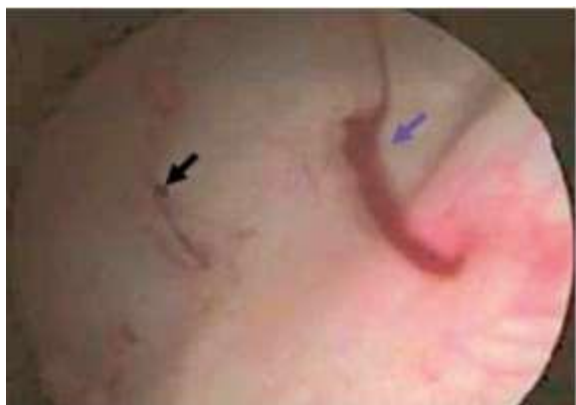При первичном (физикальном) осмотре следует обратить внимание на:

- состояние кожных покровов (бледность может свидетельствовать о возможной анемии, цианотичность лица - об эритроцитозе), наличие петехий и кровоизлияний (признаки повышенной кровоточивости);
- пальпируемые лимфатические узлы;
- отечность ног, наличие и выраженность артериальной гипертензии (АГ), например при остром гломерулонефрите;
- наличие пальпируемых образований в подреберьях (односторонние пальпируемые образования могут свидетельствовать о крупной опухоли почки, двусторонние - о синхронных опухолях либо о поликистозе);
- наличие варикозно расширенных вен мошонки.

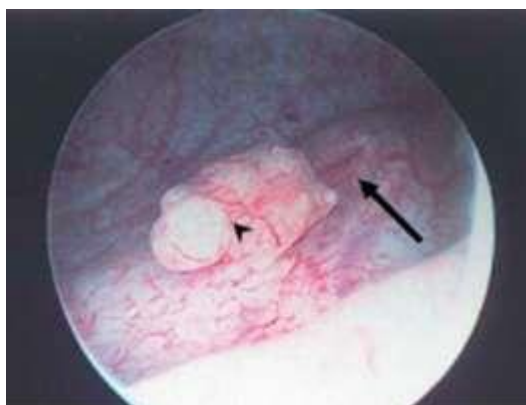
В случае когда при проведении УЗИ патологические изменения не определяются, а на момент исследования гематурия продолжается, для выявления ее источника показана экстренная цистоскопия.

ЕСЛИ ПРИ ТОТАЛЬНОЙ ГЕМАТУРИИ УЗИ НЕ ПОЗВОЛЯЕТ ВЫЯВИТЬ ИСТОЧНИК КРОВОТЕЧЕНИЯ, ПОКАЗАНА ЦИСТОСКОПИЯ

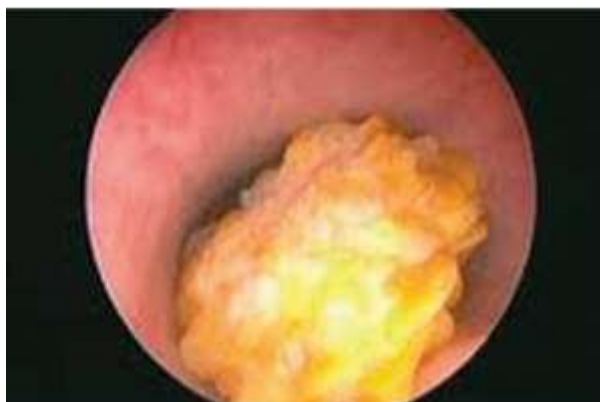Возможные варианты цистоскопической картины



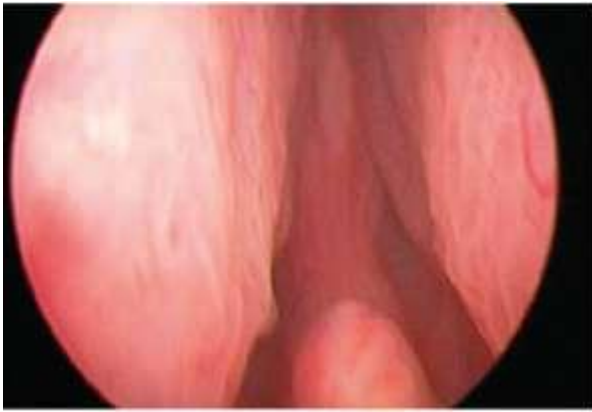
1. Кровь выделяется вместе со струей мочи из одного из устьев мочеточников (синяя стрелка)



2. Визуализируется новообразование слизистой оболочки мочевого пузыря с кровоточащей поверхностью



3. В мочевом пузыре выявляется камень



4. Определяется гиперплазия ПЖ (в некоторых случаях с в; рикозно расширенными венами шейки мочевого пузыря)

ПРИ ВЫДЕЛЕНИИ МОЧИ, ОКРАШЕННОЙ КРОВЬЮ, ИЗ ОБОИХ УСТЬЕВ НАИБОЛЕЕ ВЕРОЯТЕН ОСТРЫЙ ГЛОМЕРУЛОНЕФРИТ

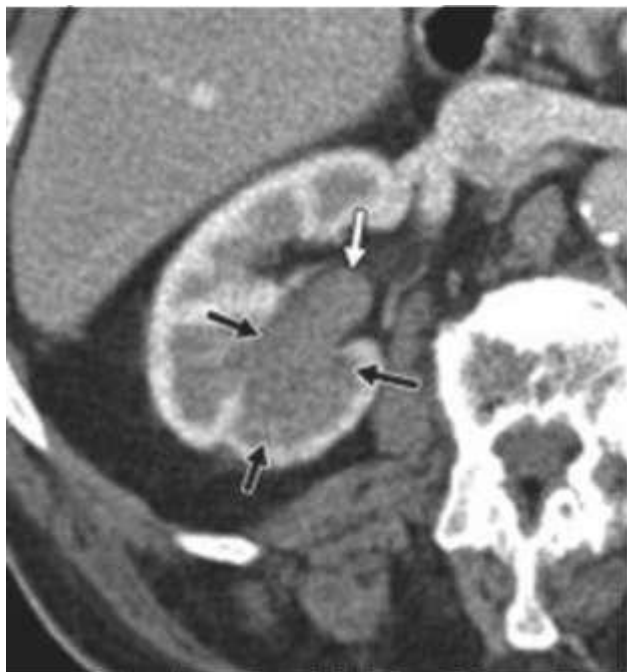Комментарий к результатам первоначального обследования и дальнейшие диагностические и лечебные мероприятия

Выявление образования в одной из почек делает обоснованным предположение о том, что именно оно является причиной или источником гематурии. Обнаружение картины эхоплотного образования с типичной «каменной» дорожкой также позволяет предположить причину гематурии. Необходимо учесть, что безболевая гематурия может быть проявлением уратного нефролитиаза, и детализировать анамнез камневыделения в различные (возможно, даже отдаленные) сроки, а также провести направленный поиск не предмет возможных проявлений подагры (боли в суставах в анамнезе, дополнительный осмотр суставов и выявление тофусов). Признаки нарушения оттока мочи из почки (гидрокаликоз, пиелозктазия, истончение почечной паренхимы, т.е. типичный гидронефроз) могут быть обусловлены локализацией субстрата заболевания в мочеточнике (камень, опухоль мочеточника или лоханки). Если никаких патологических изменений при УЗИ не выявляется, а наличие выделения мочи, окрашенной кровью, из одного мочеточникового устья диагностируется при цистоскопии или даже при отсутствии гематурии на момент исследований, но при наличии указаний на выявление поступления окрашенной кровью мочи из одного из устьев при проведении цистоскопии в других лечебных учреждениях, целесообразна уретеропиелоскопия.

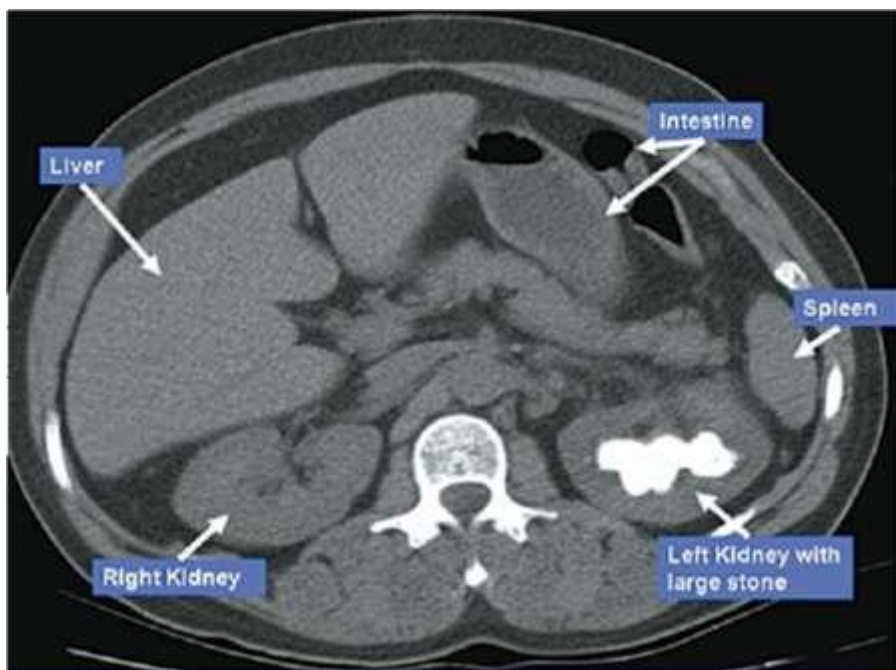
Дальнейшее обследование пациента осуществляется как при выявленном заболевании (детализируются моменты, необходимые для определения тактики лечения и составления плана операции, если таковая предполагается), так и при необнаружении (отсутствии) каких-либо патологических изменений во время проведения первоначального обследования. Следующей диагностической методикой является компьютерная томография (КТ) или МРТ. Необходимость использования контрастных веществ возникает нередко, поэтому желательно знать уровень

мочевины и креатинина в крови. Чаще используют КТ, но при азотемии более безопасна и информативна МРТ.

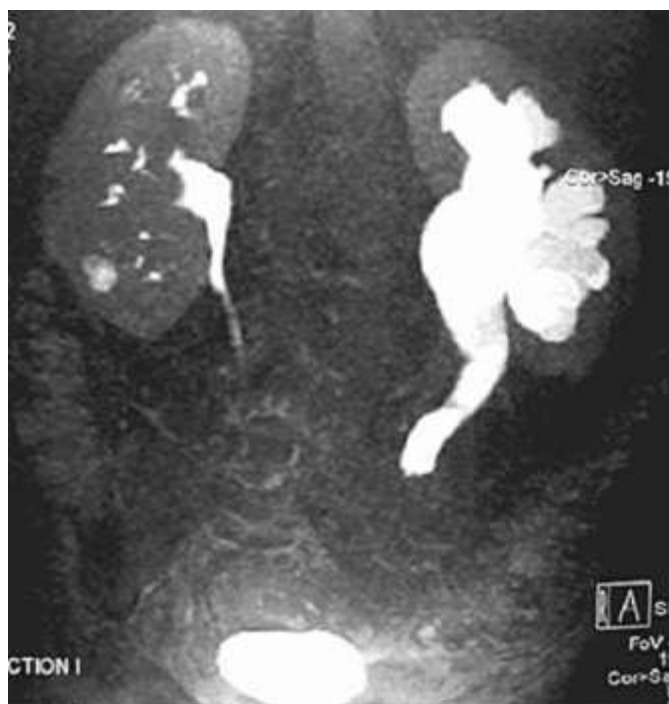Наиболее частые варианты данных томографических методов при тотальной безболезновой гематурии для диагностики заболевания и выбора метода лечения



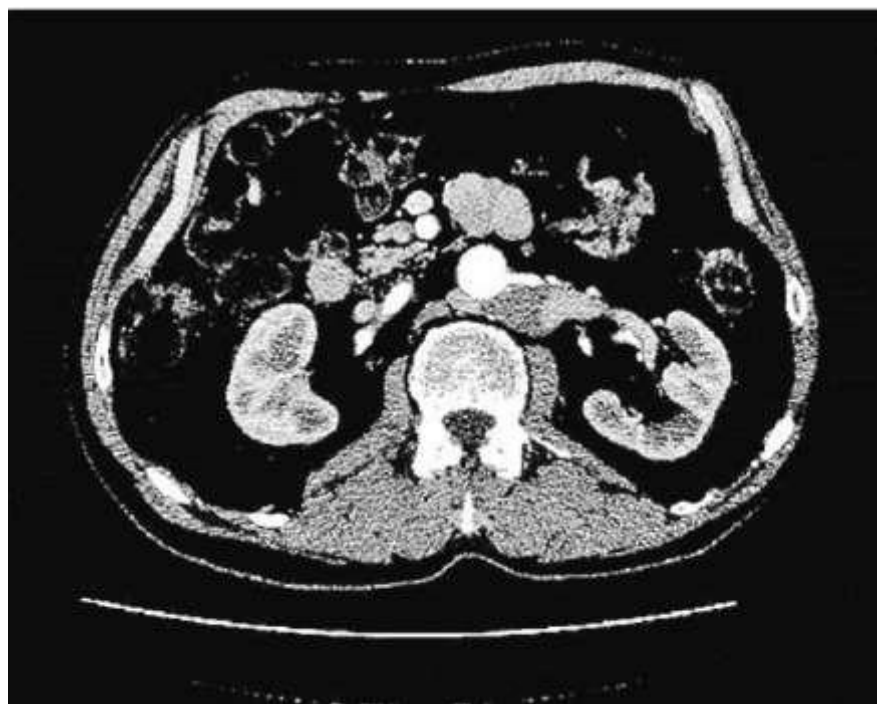Типичное солидное образование в почке с центральным расположением, размерами 3,0x3,5 см, накапливающее контрастный препарат



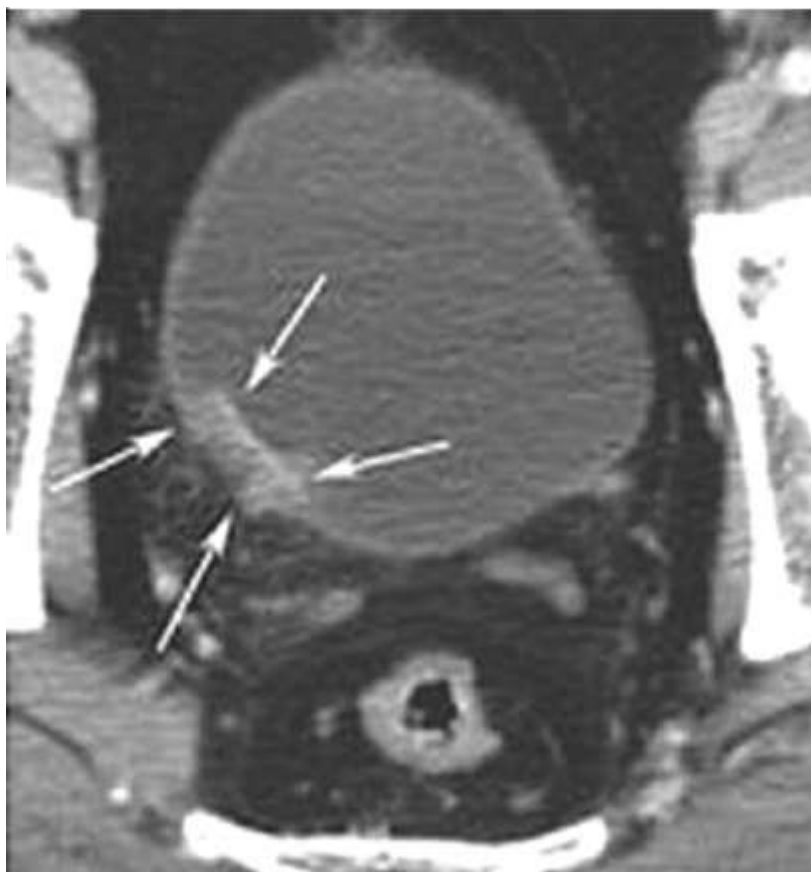Коралловидный камень левой почки (нативная МСКТ)



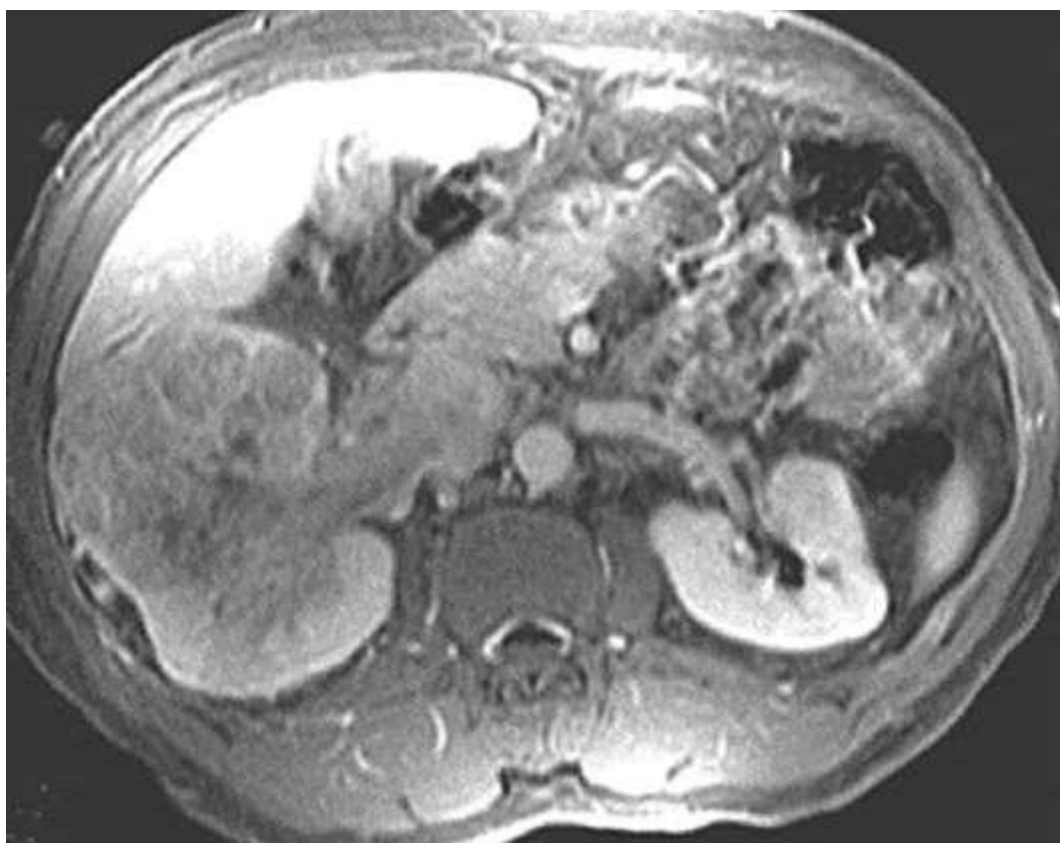Уретерогидронефроз слева вследствие обструкции левого мочеточника опухолью (МРТ с контрастированием)



Ретроаортальное расположение левой почечной вены (венозный застой как причина гематурии не всегда выявляется при УЗИ)



Опухоль мочевого пузыря (МСКТ)



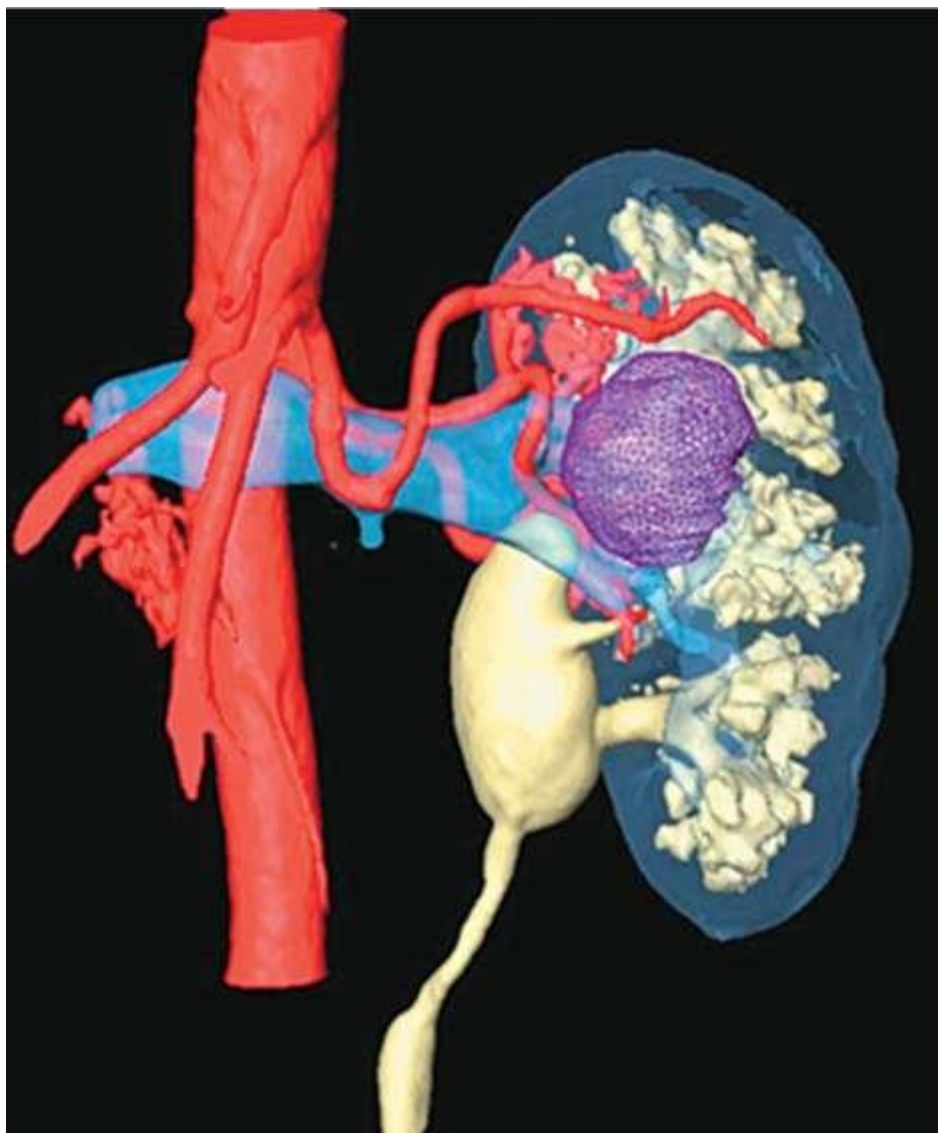
Крупная опухоль правой почки с опухолевым тромбозом почечной и нижней полой вен

На основании цифровых данных, полученных при КТ и МРТ, может быть выполнена трехмерная реконструкция и компьютерное моделирование патологического процесса, что важно для планирования последующего оперативного пособия.

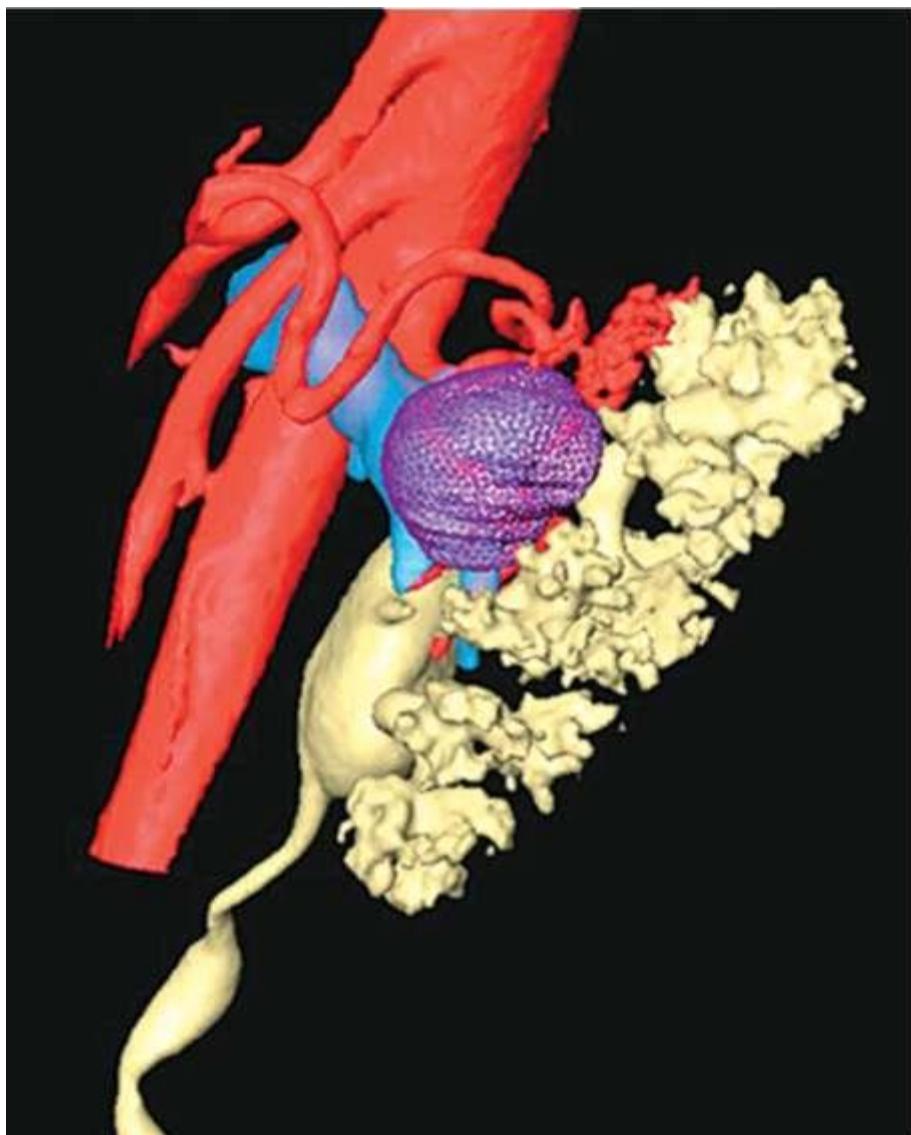
Алгоритм действий при гематурии

1. Визуальная оценка свежесобранной мочи.
2. Подтверждение гематурии тест-полоской (экспресс-метод).
3. Оценка физикальных данных (бледность или цианотичность кожных покровов, выявление пальпируемых образований в животе, варикоцеле, пальпируемых лимфатических узлов).
4. УЗИ.
5. МСКТ при выявленном заболевании.
6. Цистоскопия, уретеропиелоскопия - по показаниям.
7. Определение лечебной тактики. Компьютерное моделирование патологического процесса и предварительное виртуальное осуществление операции позволяет произвести реальную операцию с задуманной точностью, как это представлено в приведенном ниже наблюдении у больной раком единственной левой почки.

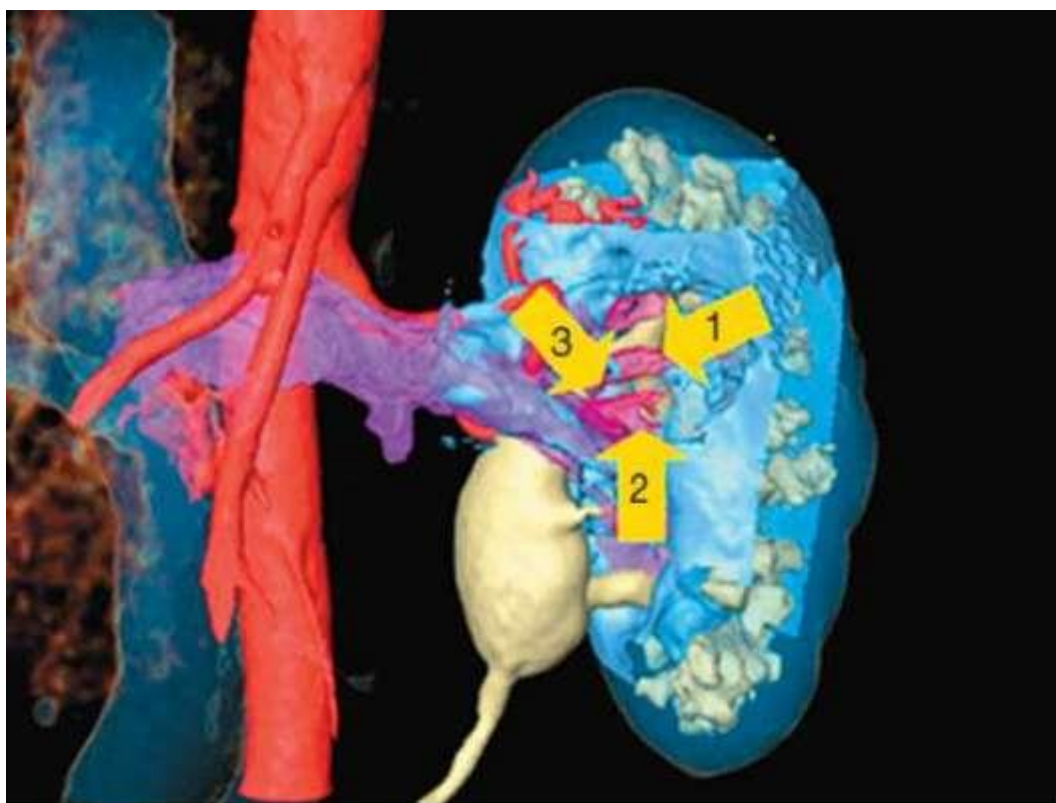Гематурия. Компьютерное моделирование патологического процесса. Виртуальная и реальная органосохраняющие операции при раке почки



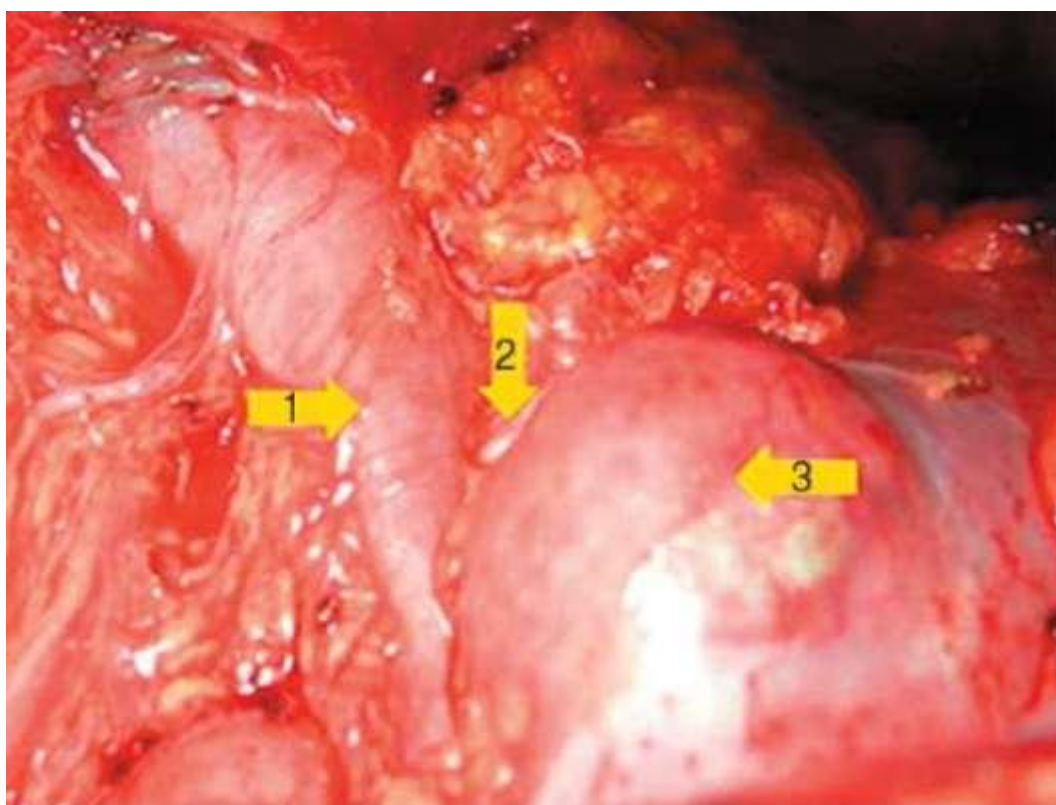
Трехмерная реконструкция КТ-картины опухоли единственной левой почки у больной Н. с врожденной аплазией правой почки



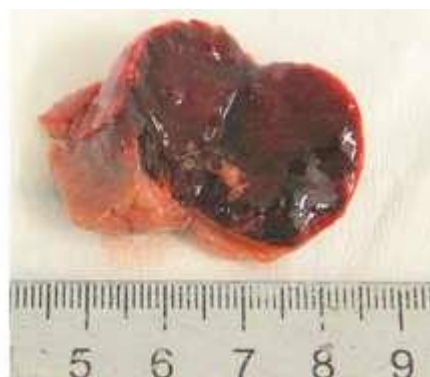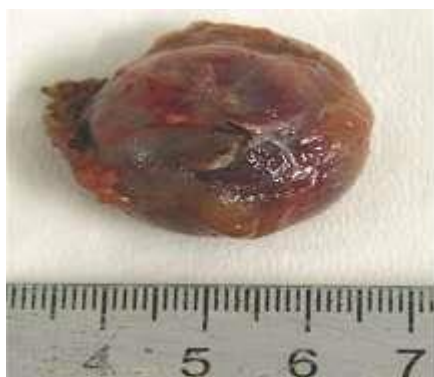Виртуально удалена почечная паренхима, видны почечные сосуды, интратенальные мочевые пути, опухоль



Виртуальное удаление опухоли почки. На дне зоны резекции (ложе) опухоли видны сосудистые структуры (2 - артериальная ветвь, 3 - венозный сосуд), элементы ЧЛС (1 - верхняя чашечка), что на дооперационном этапе готовит хирурга к возможным осложнениям и позволяет продумать методы их профилактики



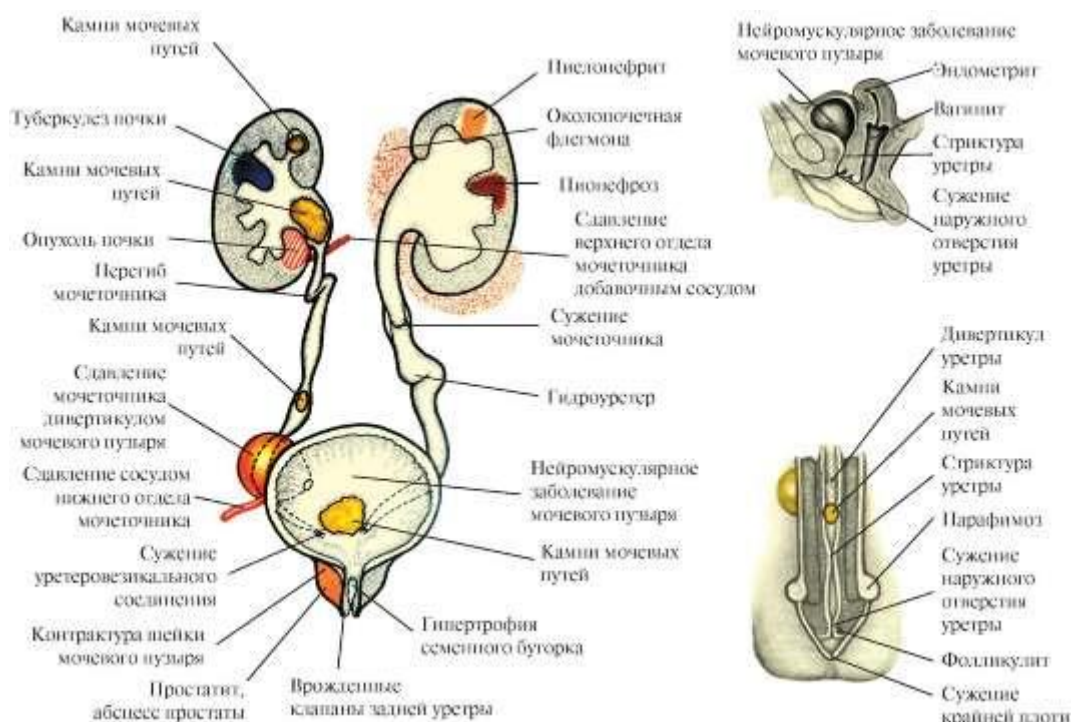
Интраоперационная картина после выделения почки из паранефральной клетчатки (1 - почечная вена, 2 - сегментарная почечная артерия, 3 - опухоль почки). С особой деликатностью, без перекрытия почечных сосудов, с использованием для гемостаза пальцевого сдавления почечной паренхимы выполнена резекция почки, отступя от края опухоли на 1 мм. Как почечная вена, так и сегментарная артерия, располагающиеся в непосредственной близости от опухоли, оказались интактными. При ревизии зоны резекции опухолевая ткань не выявлена, вскрытые элементы ЧЛС ушиты



Макропрепарат удаленной опухоли почки целиком (слева) и на разрезе (справа)

ПИУРИЯ

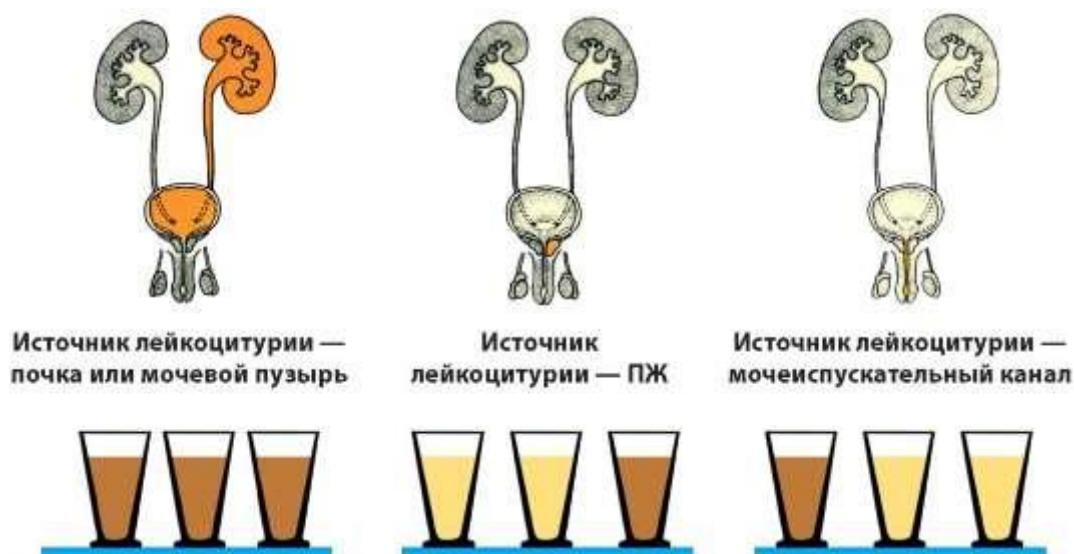
ВОЗМОЖНЫЕ ПРИЧИНЫ ПИУРИИ - ПРЯМЫЕ И КОСВЕННЫЕ



ДИАГНОСТИКА

- Общий анализ мочи
- Определение числа лейкоцитов в 1 мл различных порций мочи

ВЫЯВЛЕНИЕ ЛОКАЛИЗАЦИИ ВОСПАЛИТЕЛЬНЫХ ПРОЦЕССОВ В ОРГАНАХ МОЧЕПОЛОВОЙ СИСТЕМЫ С ПОМОЩЬЮ ТРЕХСТАКАННОЙ ПРОБЫ



Пиурия - наличие лейкоцитов в моче, что свидетельствует о воспалительном процессе.

В норме при анализе средней порции мочи у мужчин может выявляться менее 2 лейкоцитов в поле зрения (x400), у женщин - менее 5 лейкоцитов в поле зрения (x400).

Определение **значимой пиурии** в большинстве источников - более 10 лейкоцитов в поле зрения (x400) при микроскопии осадка аликвоты центрифугированной мочи.

Стерильная пиурия - наличие лейкоцитурии при отсутствии бактериурии (положительного посева).

Может иметь место при:

- неполностью вылеченной мочевой инфекции;
- раковых заболеваний мочевой системы (например, карцинома *in situ*);
- уролитиазе;
- интерстициальном цистите;
- гломерулонефрите;
- атипических инфекциях (при туберкулезе, хламидийной, уреоплазменной инфекции и т.д.);
- других воспалительных состояниях, в том числе вне мочевого тракта (например, при аппендиците, панкреатите);
- использовании циклофосфида, стероидов.

Между пиурией и бактериурией имеется высокая корреляция: 96% пациентов с симптомами мочевой инфекции и одновременно с положительным посевом имеют более 10 лейкоцитов в поле зрения.

Анамнестические факторы прогноза

- МКБ.
- Инфекции мочевых путей. **Состояния, ассоциированные с пиурией**
- Бактериурия.
- Инфекция мочевых путей.
- МКБ.

Внимание! Сочетание стерильной пиурии с симптомами мочевой инфекции, в частности пиелонефрита, требует исключения атипических патогенов: микобактерий туберкулеза, хламидий и микоплазм.

Диагностика

Существенные данные анамнеза

- Болезненное учащенное мочеиспускание с императивными позывами, слабость, субфе-

брильная температура, макрогематурия у женщины - **острый цистит?**

- Боль в поясничной области, лихорадка выше 38° С - **острый пиелонефрит?** Атипичные симптомы пиелонефрита бывают у детей (боль в животе, отставание в развитии, рвота, желтуха) и пожилых людей (бессимптомное течение, недержание мочи, учащенное мочеиспускание, императивные позывы).

- Рецидивирующие подъемы температуры у детей - **инфекция мочевых путей (пиелонефрит) в сочетании с врожденными аномалиями мочевой системы?**

- Семейный анамнез инфекций мочевых путей по женской линии (матери, дочери, сестры).

Физикальное обследование

- Болезненность при пальпации над лоном - **цистит?**
- Болезненность при пальпации в проекции почки - **пиелонефрит?**
- Лихорадка выше 38° С - **пиелонефрит?**
- У детей: болезненность при пальпации живота (симптомы перитонизма), метеоризм - **пиелонефрит?**

Лабораторная диагностика

- **Экспресс-полоски** - оптимальный **скрининго-вый** метод. Пиурия диагностируется тестом на **лейкоцитарную эстеразу**, продуцируемую гранулоцитами. В норме тест на лейкоцитарную эстеразу отрицательный. **Чувствительность** теста на лейкоцитарную эстеразу в выявлении бактериологически подтвержденных инфекций мочевых путей - **72-97%**, специфичность - **41-86%**. Показания теста остаются корректными при эритроцитурии <10 тыс. в 1 мкл. Концентрации глюкозы выше 1 г/дл, альбумина выше 500 мг/дл, наличие формальдегида, цефа-лексина и гентамицина могут делать показания теста неточными. **Ложноотрицательный тест на лейкоцитарную эстеразу** могут иметь место при высоком удельном весе мочи, глюкозурии, наличии

уробилиногена, высоких концентраций аскорбиновой кислоты, цефалексина, цефало-тина и тетрациклина. **Ложноположительный тест на лейкоцитарную эстеразу** может быть при контаминации пробы отделяемым влагалища, после манипуляций на мочевых путях, в присутствии имипенема, меропенема и клавулановой кислоты. Метод экспресс-полосок позволяет также выявлять в моче **нитриты, эритроциты и белок**, что также может свидетельствовать в пользу инфекции мочевых путей.

- **Микроскопия мочевого осадка** - выявление лейкоцитов, эритроцитов и бактерий (мочевая инфекция?), солей (МКБ?).

- **Бактериологическое исследование (посев)**

средней порции мочи (стандартно) или мочи, полученной посредством уретрального катетера (у детей, полных больных, инвалидов и пациентов, неспособных самостоятельно мочиться). Положительный посев подтверждает наличие бактериальной мочевой инфекции.

- **Трехстаканная проба (тест по Meares-Stamey)** - используется для установления источника пиурии и бактериурии. Подразумевает как микроскопию, так и посев трех порций мочи: первых 10-15 мл мочи, средней порции мочи и первых 10-15 мл мочи, собранных после массажа ПЖ.

- **Цитологическое исследование мочи** - при подозрении на уротелиальный рак, особенно карциному *in situ*.

Лучевые методы исследования

- **У детей:** УЗИ (врожденные аномалии? конкременты? обструкция? рубцовые изменения в почках как следствие пиелонефрита?), ретроградная или изотопная цистография (пу-зырно-мочеточниковый рефлюкс?), экскреторная урография (врожденные аномалии? обструкция?).

- **У взрослых:** УЗИ, экскреторная урография или МСКТ (для исключения факторов, осложняющих инфекцию, - обструкции, кам-

ней, абсцессов почки; для исключения объемных образований).

Дифференциальная диагностика

- Контаминация отделяемым из влагалища.

- Цистит.

- Эпидидимит.

- Мочеполовой туберкулез.

- Интерстициальный цистит.

- Интерстициальный нефрит (нефропатия от приема нестероидных противовоспалительных препаратов - НПВП).
- Болезнь Kawasaki (системный васкулит у детей).
- Уротелиальный рак или ПКР.
- Простатит.
- Пиелонефрит: острый, хронический, эмфизематозный, туберкулезный, ксантогранулема-тозный.
- Абсцесс почки.
- Почечный папиллярный некроз.
- Заболевание, передающееся половым путем (гонококковая, хламидийная, микоуреаплазменная, трихомонадная, герпетическая инфекция).
- Отторжение трансплантата.
- Дивертикул уретры.
- Уретрит.
- Инородные тела/дренажи в мочевых путях.
- Мочевые резервуары (например, сформированные после цистэктомии).
- Мочевой свищ.
- Вульвовагинит.

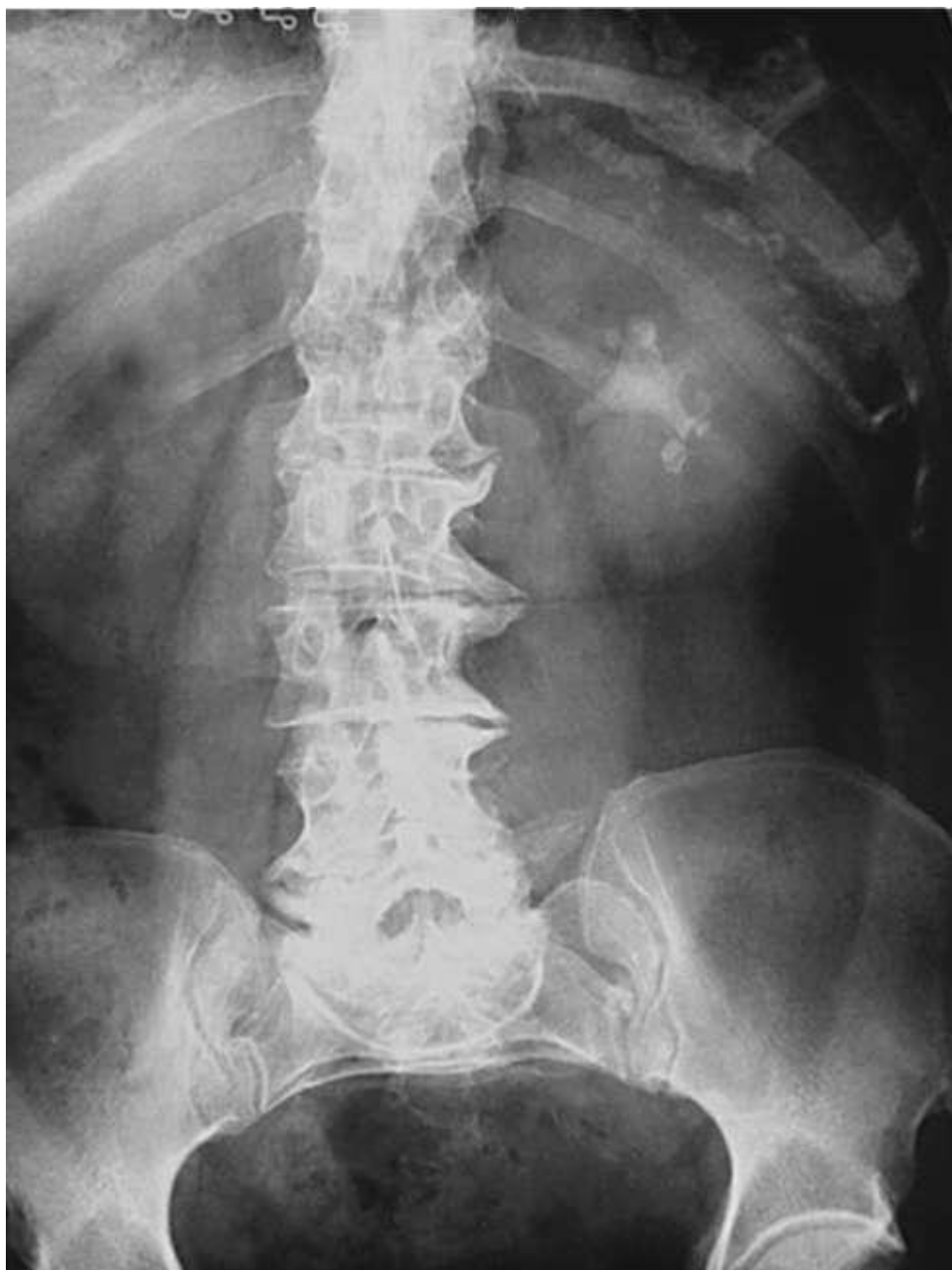Пиурия: от симптома к диагнозу и лечению

Наличие лейкоцитов в моче является симптомом, требующим внимания специалистов разных профилей: кроме уролога, в выявлении причин пиурии участвуют гинекологи, дерматовенерологи, нефрологи. Большая вероятность хронического воспалительного процесса при гинекологических заболеваниях диктует необходимость обследования гениталий с обязательным влажным исследованием. Нужно подчеркнуть значимость объяснения пациентам правильного сбора мочи для исследования: тщательный туалет наружных половых органов, проведение трехстаканной пробы без прерывания струи мочи. У мужчин при лейкоцитурии обязательно должен быть проведен осмотр наружных половых органов и исследование ПЖ и мочеиспускательного канала на выявление простатита и уретрита. У женщин наиболее частым диагнозом, устанавливаемым при наличии более 8 лейкоцитов в моче, является хронический цистит. Лейко-цитурия может сопровождаться какими-либо симптомами, а может выявляться лабораторно при исследовании мочи по поводу какого-либо заболевания. Боль внизу

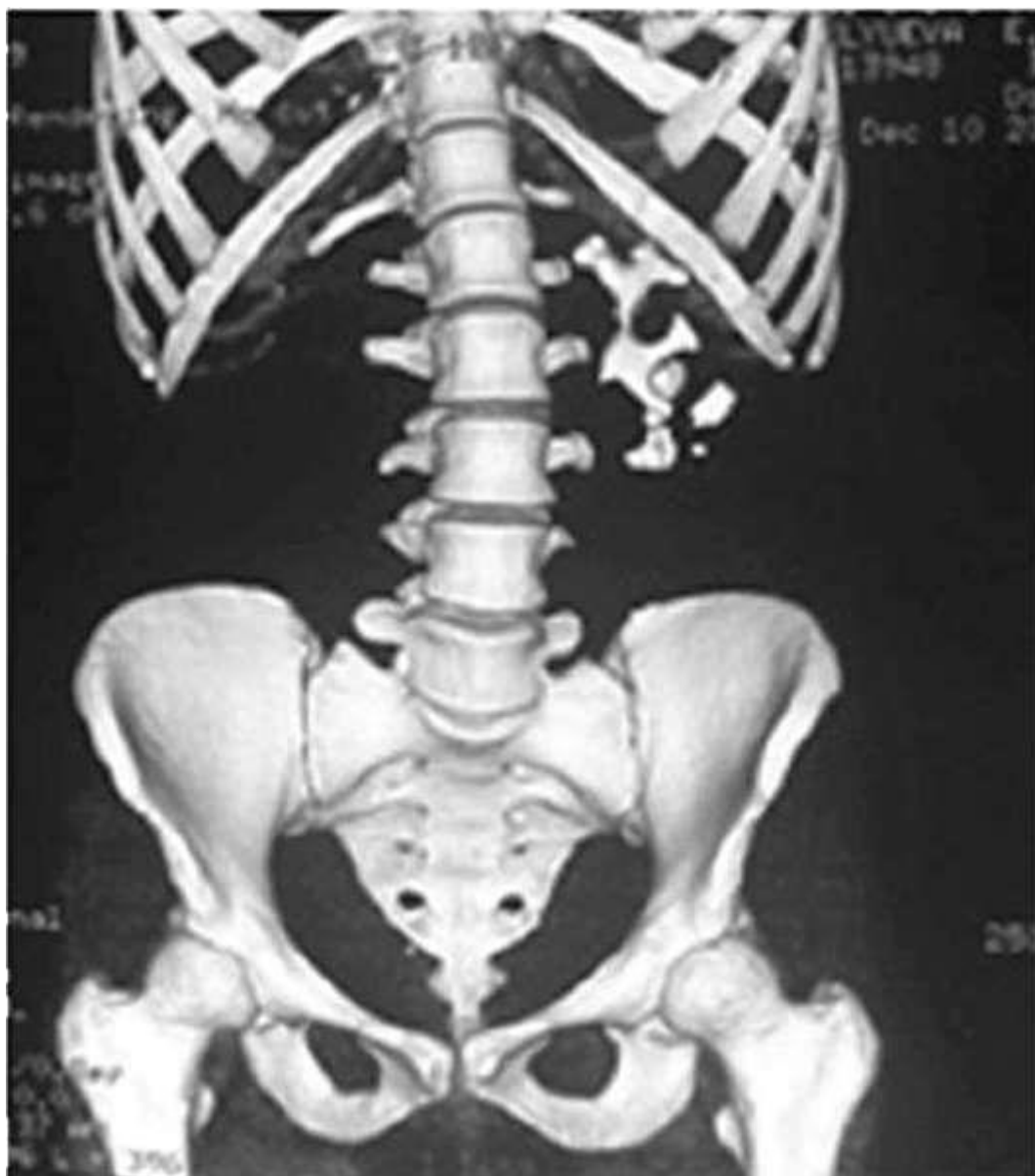живота, частые позывы к мочеиспусканию, болезненное мочеиспускание при наличии пиурии свидетельствуют о воспалительном процессе, чаще всего в мочевом пузыре. Появление боли в поясничной области с повышением температуры тела заставляют предположить восходящий необструктивный пиелонефрит. Важно отметить необходимость настороженности при появлении частых циститов, которые могут быть признаком туберкулеза мочевой системы. Если отсутствует бактериурия (в норме допустимо до 100 бактерий в 1 мл мочи), выявляется стойкая неоднократная асептическая пиурия при стойкой кислой реакции мочи, незначительной бесцилиндровой (до 1 промилле) протеинурии и микрогематурии, нужно обязательно исключить туберкулез мочевой системы. Особенности трудности в интерпретации причин пиурии возникают у детей, а также в нефрологической практике в дифференциальной диагностике хронического гломеруло- и пиелонефрита. Для точной диагностики нефрологи нередко выполняют пункционную биопсию почки.

Считаем целесообразным привести нередкую **клиническую ситуацию**, где лейкоцитурия является явным (иногда единственным) симптомом.

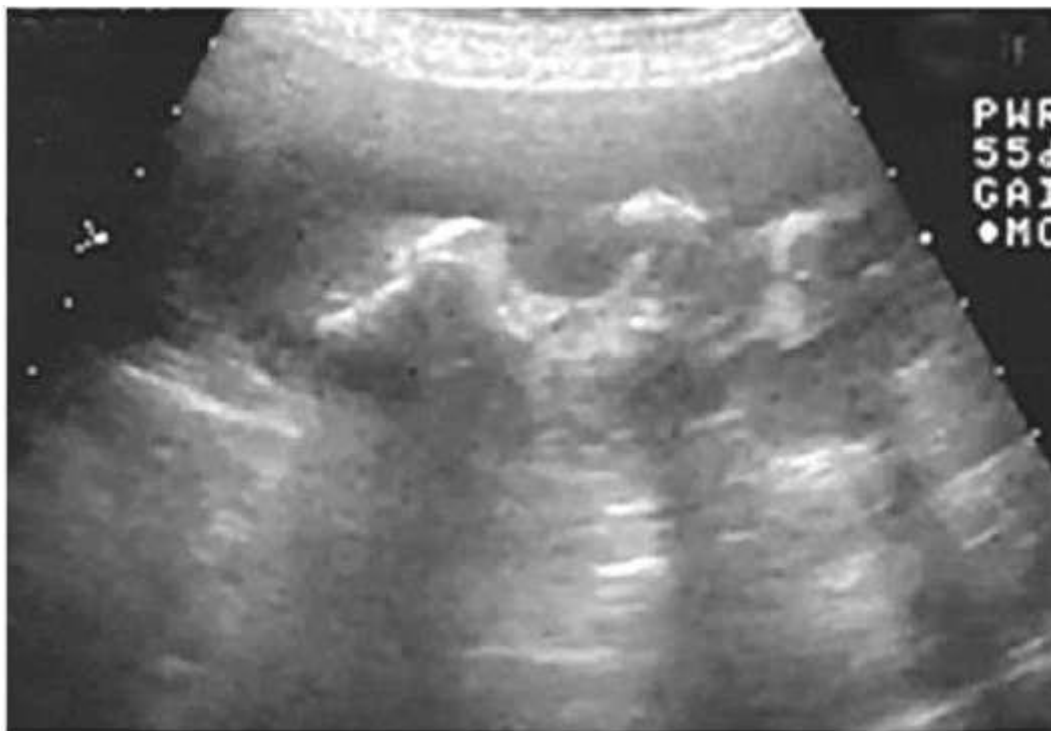У пациентки среднего возраста, повышенного питания, страдающей сахарным диабетом, обнаружена лейкоцитурия. При проведении обследования заподозрен камень почки, который на обзорной рентгенограмме не выявлен. Уратурия, умеренная гиперурикемия. При УЗИ в левой почке обнаружен коралловидный камень, выполняющий лоханку и нижнюю чашечку.



Камни. Обзорная рентгенограмма

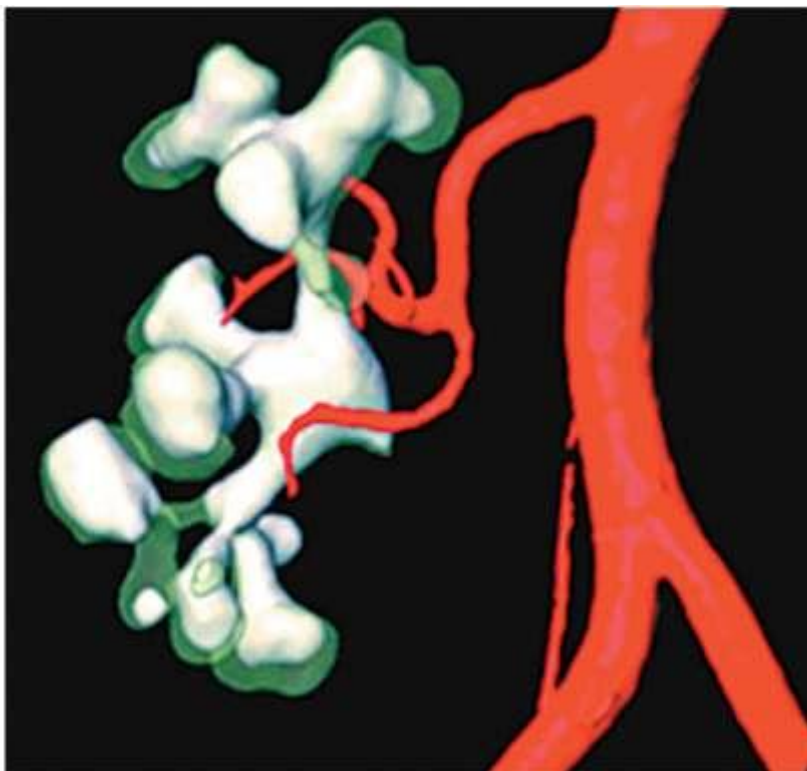


Коралловидный камень. МСКТ

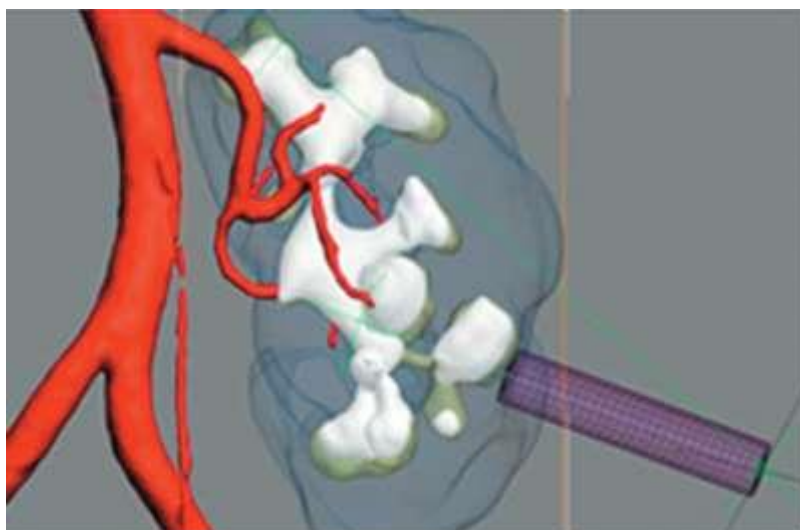


Коралловидный камень. УЗИ

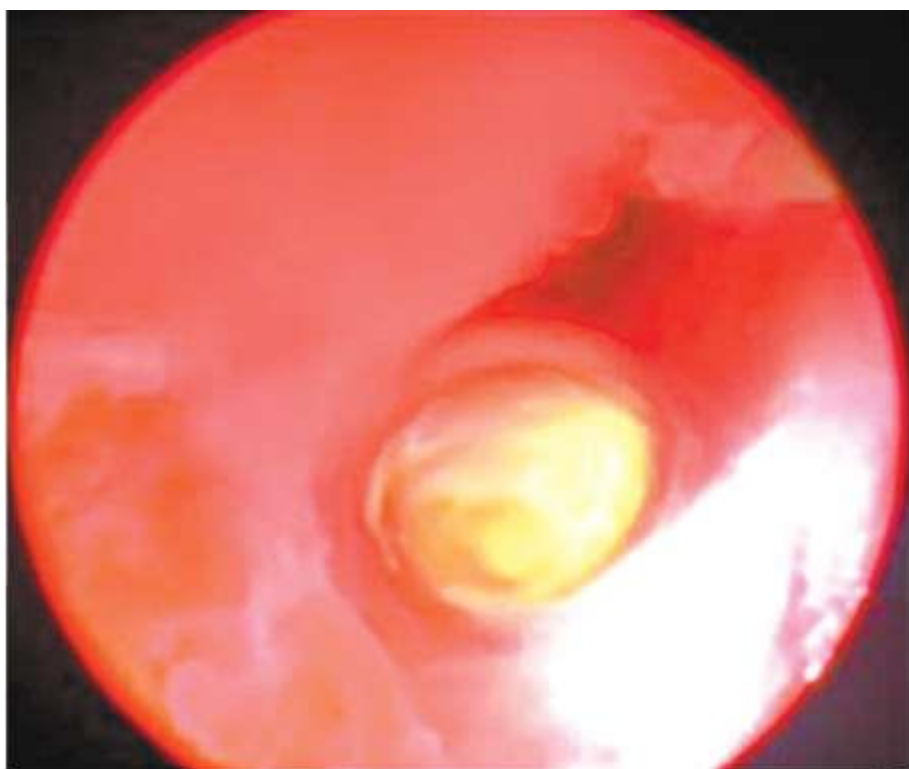Комментарий. При обычном рентгенологическом исследовании уратный камень выявить не удастся (так называемый рентгенонегативный коралловидный камень очень часто не проявляется симптомами, лишь лейкоцитурией). При УЗИ уратный камень выявляется достаточно часто, особенно четко камень определяется при МСКТ. Тактика лечения при коралловидном литиазе в последнее время предусматривает чрескожное удаление камней (так называемая чрескожная не-фролитотрипсия). Для выбора чашечки, наиболее доступной для чрескожного проведения нефроскопа, используют 3D-компьютерное моделирование, дающее максимальную информацию об анатомии ЧЛС, интратенальных сосудах по ходу предполагаемого раневого канала.



3D-изображение коралловидного камня



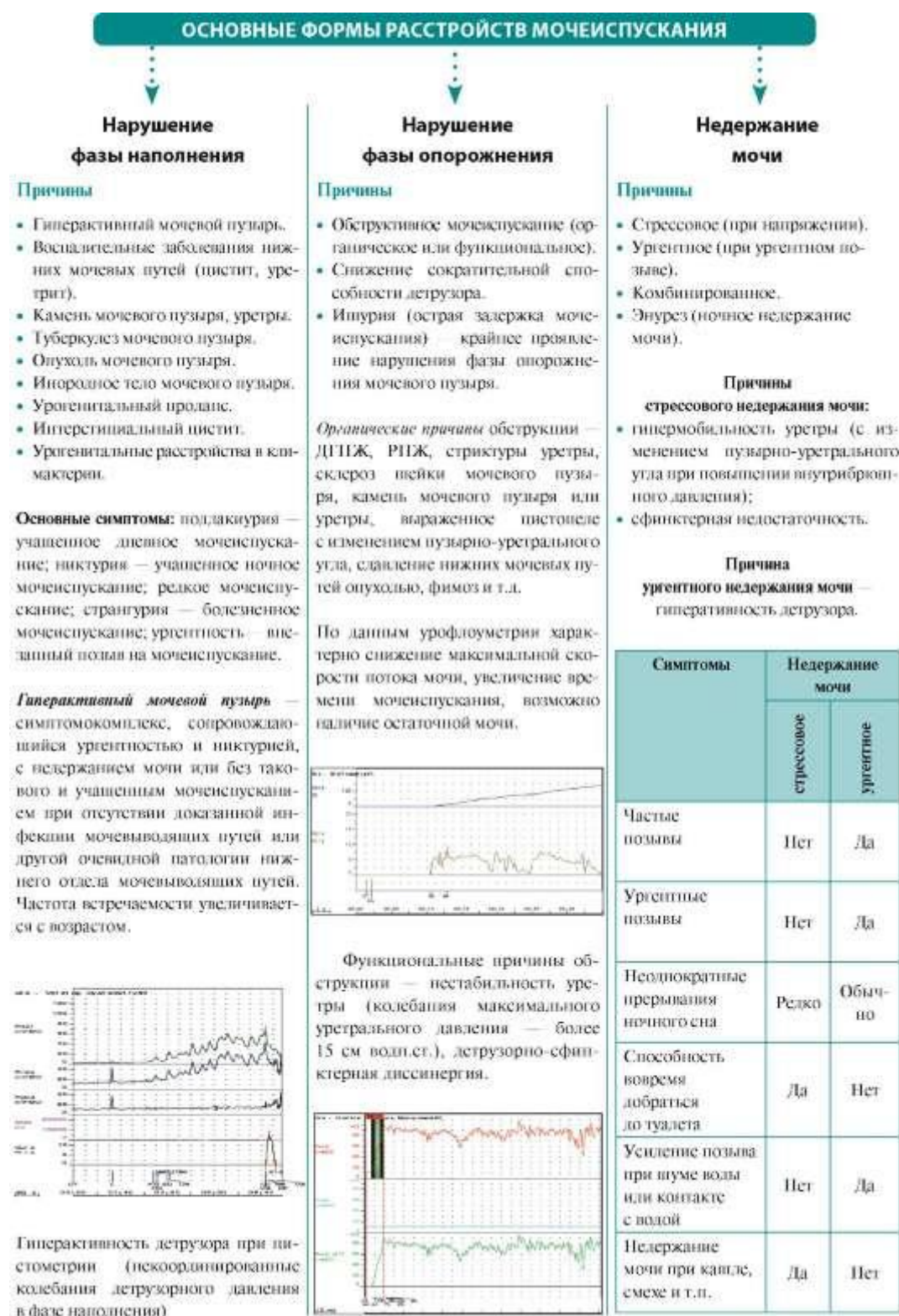
3D-планируемый ход раневого канала



Эндоскопическая картина камня в лоханке

Пиурия может быть проявлением многих урологических заболеваний (на рисунке их приведено 26, см. выше). Своевременное установление источника и причины гноя в моче необходимо для выбора способа лечения и целенаправленного его осуществления.

ДИЗУРИЯ



Дизурия - расстройство мочеиспускания, выражающееся его учащением, болезненностью, затруднением. Характеризует нарушение трех основных функций мочевого пузыря:

- 1) наполнения;
- 2) опорожнения;

3) удержания мочи. **Проявления** дизурии:

- поллакиурия - учащенное мочеиспускание;
- странгурия - болезненное мочеиспускание;
- ургентность - внезапность, повелительность позыва на мочеиспускание;
- затрудненное мочеиспускание;
- ишурия - задержка мочи;
- недержание мочи;
- никтурия - учащенное ночное мочеиспускание.

Поллакиурия чаще всего может быть результатом следующих заболеваний:

- воспалительные заболевания мочевого пузыря, уретры, ПЖ, парауретральных желез и желез Скина;
- нейрогенные расстройства (при наличии неврологического заболевания);
- сморщенный мочевой пузырь;
- нарушение адекватного опорожнения мочевого пузыря.

Наиболее частой причиной частого мочеиспускания у женщин является цистит. Учащенное мочеиспускание у мужчин чаще всего связано с болезнями ПЖ - острым и хроническим простатитом, доброкачественной гиперплазией предстательной железы (ДГПЖ). С целью оценки данного нарушения пациентам рекомендуют вести дневник мочеиспускания, который во многих случаях позволяет врачу дифференцировать возможные причины поллакиурии, исключить дневную или ночную полиурию, понять режимы функционирования мочевого пузыря.

Причины **затрудненного мочеиспускания**:

- обструктивные заболевания нижних мочевых путей: ДГПЖ, стриктура уретры, склероз шейки мочевого пузыря, простатит, клапан уретры, камень в уретре, камень в мочевом пузыре, инородное тело в уретре, травма уретры, РПЖ;
- снижение сократительной способности мочевого пузыря, детрузорно-сфинктерная диссинергия, нестабильность уретры.

Задержка мочи (ишурия) - состояние, при котором отмечается нарушение, невозможность адекватного опорожнения мочевого пузыря. Данная ситуация развивается в результате инфравезикаль-

ной обструкции или при снижении сократительной способности мочевого пузыря. В зависимости от характера нарушения мочеиспускания выделяют:

- острую задержку мочи;
- хроническую задержку мочи;
- парадоксальную ишурию - состояние, при котором мочевой пузырь полон, пациент не может помочиться, но при этом моча непроизвольно выделяется по каплям.

Основные механизмы и причины **никтурии**:

- воспалительные заболевания (цистит, уретрит, простатит, везикулит);
- гиперактивный мочевой пузырь;
- аденома ПЖ.

Полиурия возможна вследствие потребления большого количества жидкости перед сном, применения мочегонных средств, сахарного диабета, хронической почечной недостаточности (ХПН), артериальной гипертензии (АГ), несахарного диабета, гиперальдостеронизма.

Недержание мочи - это непроизвольное выделение мочи, которое может быть выявлено визуально.

Данные о частоте недержания мочи в различных возрастных группах весьма противоречивы, что, видимо, зависит от выбора изучаемой популяции. Недержание подразделяется на истинное и ложное.

Ложное недержание мочи - непроизвольное выделение мочи без позывов на мочеиспускание - может быть обусловлено врожденными или приобретенными дефектами мочеточника, мочевого пузыря или мочеиспускательного канала, например при экстрофии мочевого пузыря, тотальной эписпадии уретры, тотальной гипоспадии, эктопии устьев мочеточников с необычным их расположением (например, в уретре или влагалище). Приобретенные дефекты, ведущие к ложному недержанию мочи, как правило, связаны с травмой, в результате которой нарушается целостность мочевыводящих путей с последующим образованием мочевых свищей, открывающихся на кожу, во влагалище или прямую кишку.

Истинным недержанием мочи по определению Международного общества удержания мочи (International Continence Society - I.C.S.) является «непроизвольная потеря мочи, объективно доказуемая и вызывающая социальные и гигиенические проблемы». В настоящее время истинное недержание мочи может быть классифицировано следующим образом.

- Стрессовое недержание мочи, или недержание мочи при напряжении.

- Ургентное (императивное) недержание мочи - непроизвольная потеря мочи с предшествующим безотлагательным (ургентным) позывом

на мочеиспускание (обусловлено гиперактивностью детрузора).

- Комбинированное недержание мочи - сочетание стрессового и ургентного недержания мочи.

- Энурез - любая непроизвольная потеря мочи.

- Ночной энурез - потеря мочи во время сна.

- Постоянное недержание мочи.

- Другие типы недержания мочи - могут быть ситуационными (при половом акте, смехе).

- Гиперактивность детрузора (гиперактивность мочевого пузыря) характеризуется непроизвольными его сокращениями во время фазы

наполнения мочевого пузыря, которые могут быть как спонтанными, так и спровоцированными (при быстром наполнении, изменении положения тела, кашле, ходьбе, прыжках и пр.), в то время как пациент пытается подавить эти сокращения. Состояние диагностируется при проведении уродинамического исследования. Помимо поллакиурии, для клинического проявления гиперактивного мочевого пузыря характерно наличие ургентных (императивных, неотложных) позывов на мочеиспускание и неудержания мочи при таком позыве (ургентное, или императивное, недержание мочи).

ИШУРИЯ

ИШУРИЯ — ЗАДЕРЖКА МОЧЕИСПУСКАНИЯ

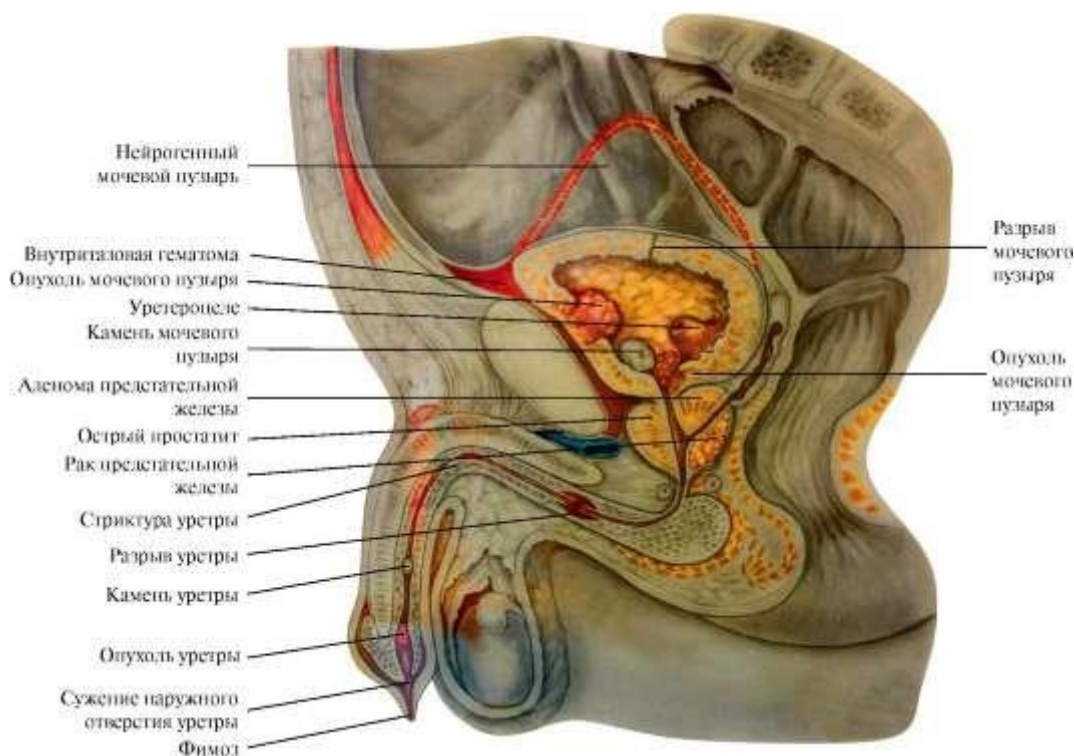
Острая

Хроническая

НЕДОПУСТИМО СМЕШИВАТЬ ПОНЯТИЯ «ИШУРИЯ» И «АНУРИЯ»

ПРИЧИНЫ ИШУРИИ (ЗАДЕРЖКИ МОЧИ)

САМАЯ ЧАСТАЯ ПРИЧИНА ИШУРИИ - АДЕНОМА (ГИПЕРПЛАЗИЯ) ПЖ



Ишурия - задержка мочеиспускания. Наиболее частыми причинами ишурии являются аденома и рак предстательной железы, стриктура мочеиспускательного канала, камень мочевого пузыря, разрыв уретры, разрыв мочевого пузыря, камень мочеиспускательного канала и др.

Различают острую и хроническую ишурию. Важнейшим симптомом острой ишурии является невозможность мочеиспускания при наличии позыва на мочеиспускание. Больной испытывает значительные мучения в связи с переполнением мочевого пузыря и невозможностью его опорожнения. Переполненный мочевой пузырь определяется над лонем: визуально - *globus urinaricus* (у худощавых пациентов); путем перкуссии и пальпации, а также с помощью УЗИ.

Недопустимо смешивать понятия острой ишурии и анурии. При последней пациент также не мочится, но и не испытывает позыва на мочеиспускание, так как мочевой пузырь при анурии пуст. Анурия характеризуется отсутствием мочи в мочевом пузыре.

Первоочередным лечебным мероприятием при

острой ишурии является дренирование мочевого пузыря катетером или путем пункционной надлобковой цистостомии.

При хронической ишурии задержка мочеиспускания возникает постепенно, исподволь. Вследствие нарушенного мочеиспускания и невозможности опорожнения мочевого пузыря появля-

ется остаточная моча - моча, оставшаяся после мочеиспускания в мочевом пузыре. Декомпенсация и нарушение сократительной способности детрузора приводят к нарастанию количества остаточной мочи, что, в свою очередь, лежит в основе постепенной декомпенсации верхних мочевых путей, возникновения пузырно-мочеточникового реф-люкса, нарушения уродинамики ЧЛС и мочеточников, восходящей инфекции, хронического пиелонефрита и ХПН.

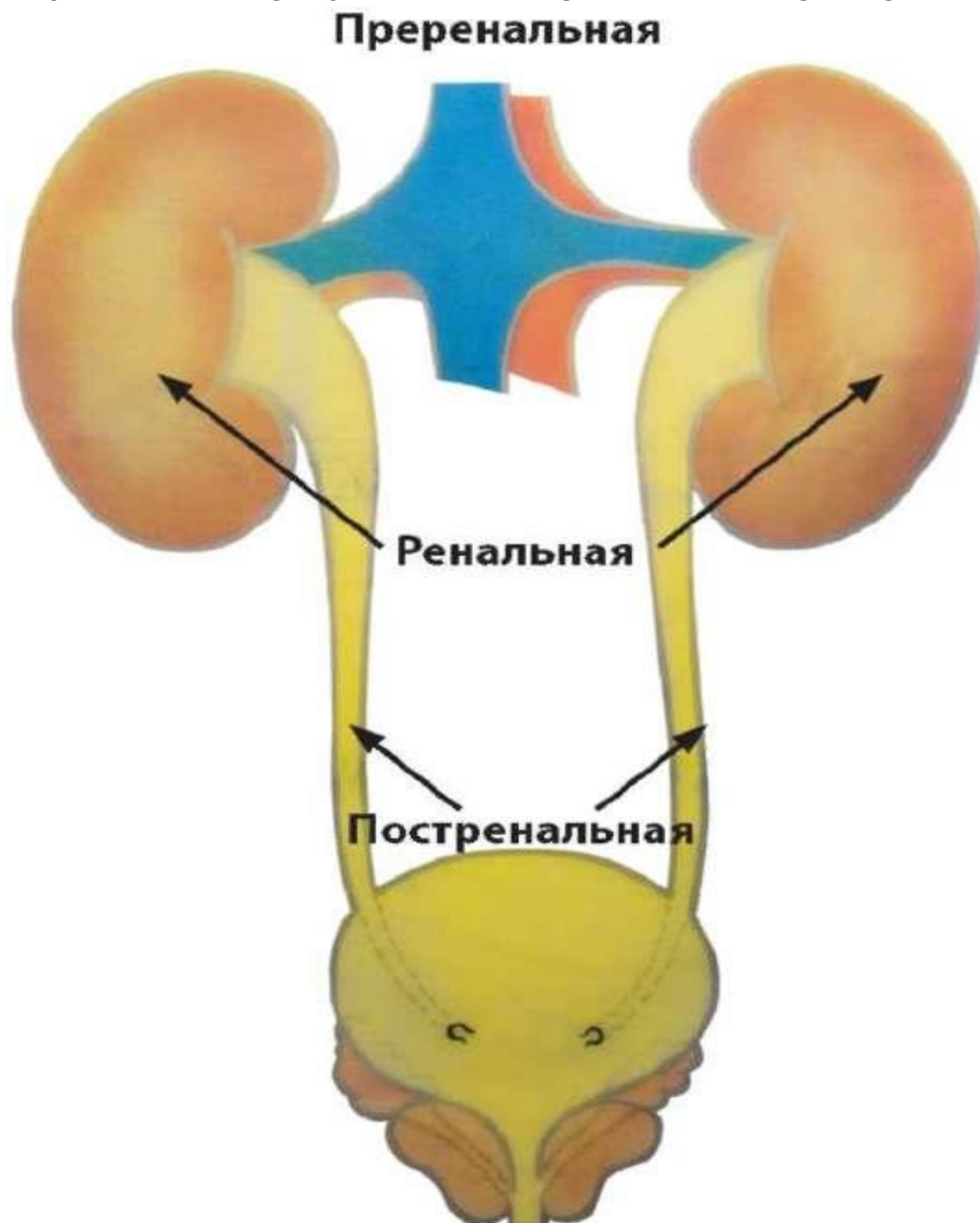
Клинически хроническая ишурия проявляется затрудненным мочеиспусканием, зачастую с натуживанием, вялой струей. Иногда моча выделяется по каплям. Наивысшим проявлением хронической задержки мочи является парадоксальная ишурия, при которой мочевой пузырь переполнен, но моча выделяется произвольно, каплями.

Лечебные действия при хронической ишурии определяются степенью ее тяжести. При наличии значительного количества остаточной мочи, нарушении уродинамики верхних мочевых путей, особенно в сочетании с ХПН, необходимо длительно дренировать мочевой пузырь с помощью цисто-стомы до исчезновения признаков ХПН и восстановления функционального состояния мочевого пузыря. Лишь после этого возможна коррекция тех факторов, которые привели к развитию хронической задержки мочи.

При менее выраженных нарушениях функции мочевого пузыря в сочетании с хронической ишурией важнейшим лечебным мероприятием является коррекция этиологических факторов.

АНУРИЯ

АНУРИЯ - ОТСУТСТВИЕ МОЧИ В МОЧЕВОМ ПУЗЫРЕ



ВИДЫ

- Аренальная (ренопривная): отсутствие почек
- Преренальная: шок, коллапс, окклюзия артерии или вены единственной почки, гемолиз, миолиз
- Ренальная: гломерулонефрит, пиелонефрит, переливание несовместимых групп крови, отравление нефротоксичными ядами, сепсис, синдром длительного раздавливания
- Постренальная: камни почек, камни мочеточников, сдавление мочеточников опухолью или извне, перевязка или пересечение мочеточников

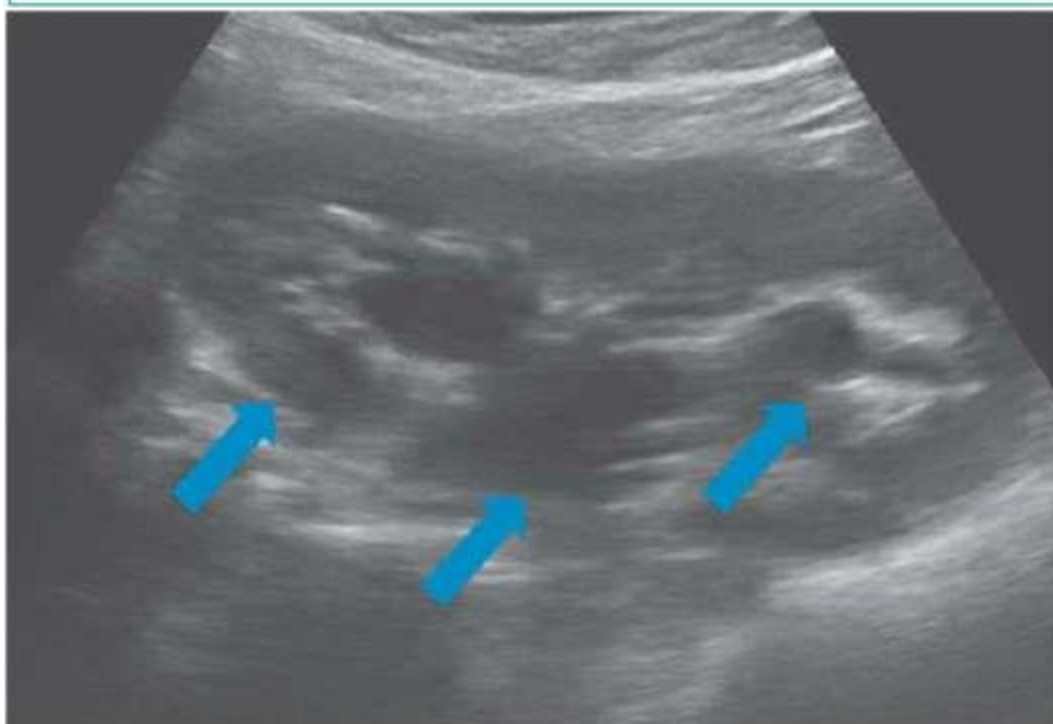ДИАГНОСТИКА

- Суточный диурез (менее 50 мл)
- Уровень азотистых шлаков и электролитов крови (резкое повышение)
- УЗИ (дилатация ЧЛС)
- МСКТ без контрастирования

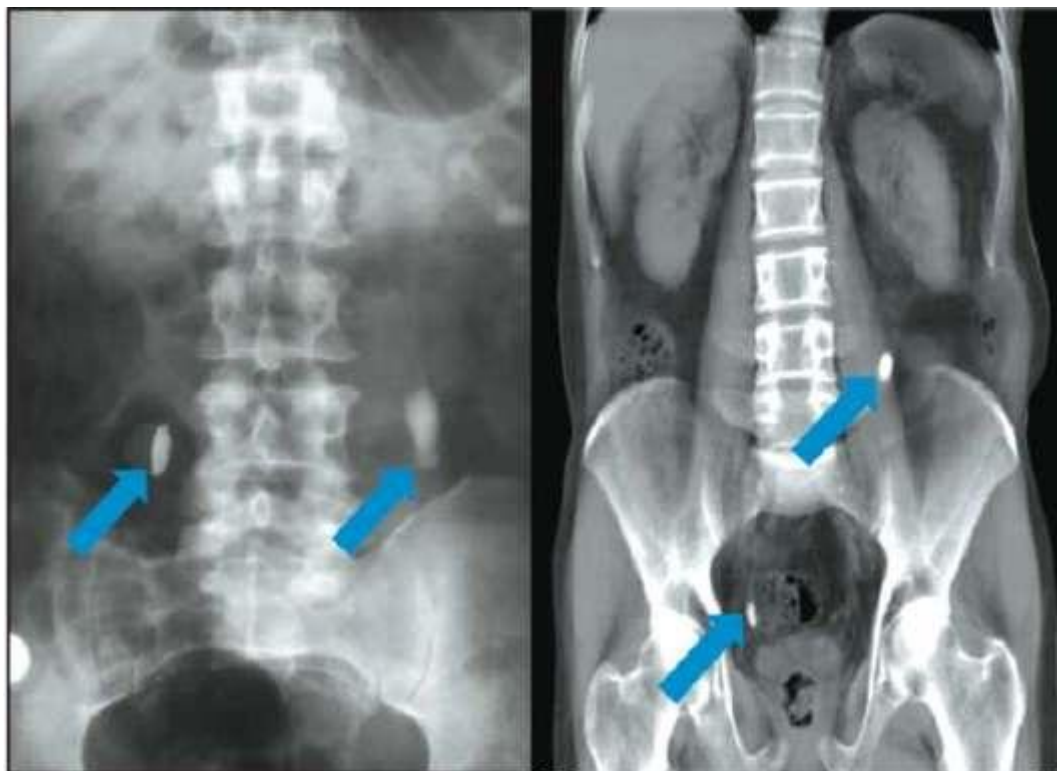ЛЕЧЕНИЕ ПОСТРЕНАЛЬНОЙ АНУРИИ

Экстренное отведение мочи

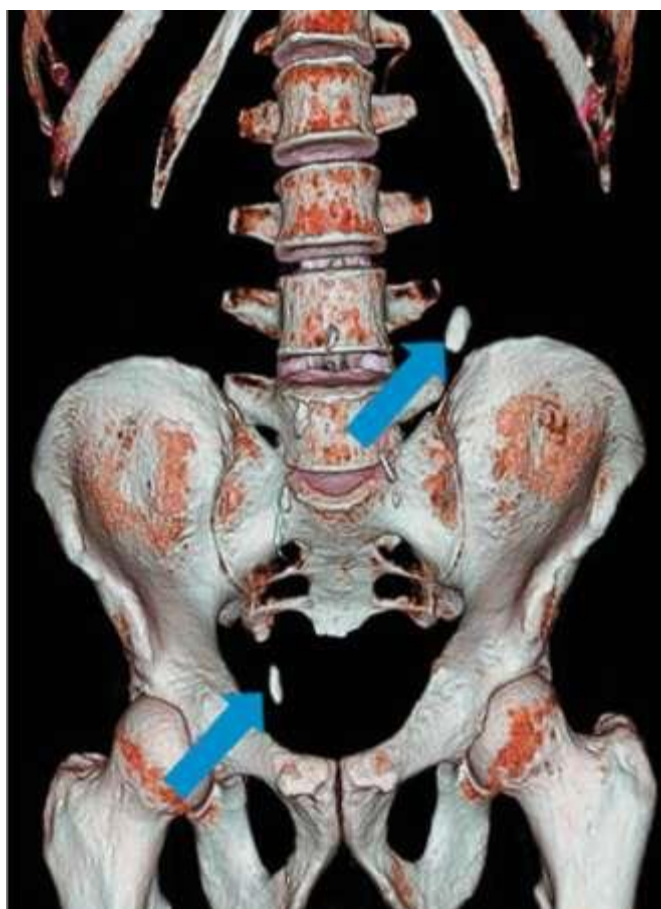- Катетеризация мочеточников
- Пункционная нефростомия
- Уретеро- или пиелолитотомия



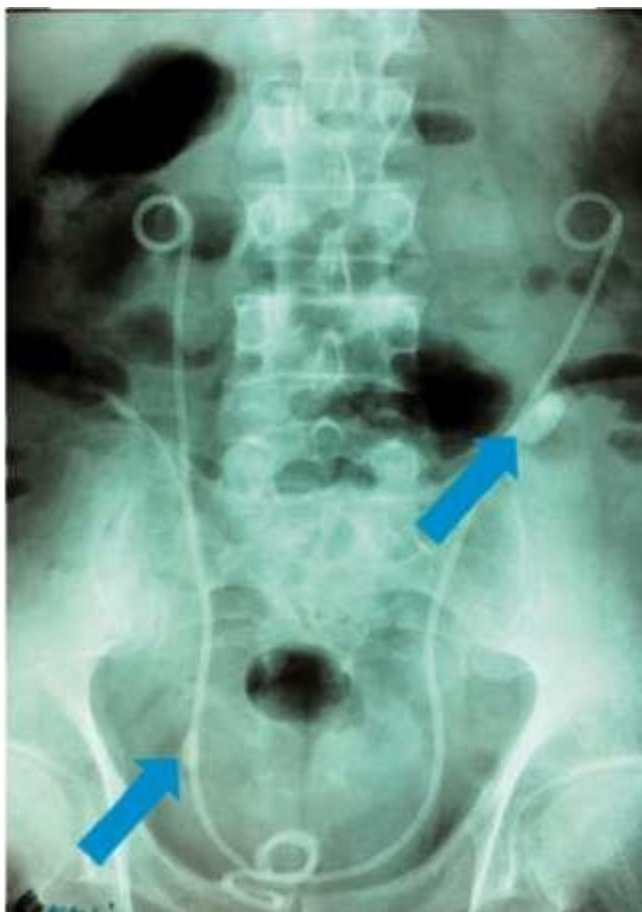Дилатация ЧЛС при пострентальной анурии



Камни обоих мочеточников



МСКТ без контрастирования: камни обоих мочеточников



Катетеры-стенты с обеих сторон

Анурия - отсутствие мочи в мочевом пузыре (суточный диурез составляет не более 50 мл). Это опасный симптом ряда заболеваний, он зачастую является признаком почечной недостаточности.

Причины возникновения анурии:

- аренальная (ренопривная) анурия - врожденное отсутствие почек, случайное или преднамеренное удаление единственной почки, а также двух почек;
- преренальная анурия - шок, коллапс, окклюзия артерии или вены единственной почки, гемолиз, миолиз;
- ренальная анурия - хронический гломеруло-нефрит, хронический пиелонефрит, переливание несовместимой крови, отравление нефротоксическими ядами, аллергическая реакция, криминальный аборт, сепсис (анаэробная инфекция), синдром раздавливания;
- постренальная анурия - камни почек, камни мочеточников, сдавление мочеточников опухолью или рубцовой тканью, развившейся после лучевой терапии, перевязка и пересечение мочеточников при гинекологических операциях, мочекишный криз, обусловленный нарушением пуринового обмена.

Клинические проявления различных видов анурий обусловлены причиной их возникновения.

При аренальной, преренальной и ренальной анурии в первые дни состояние больного может быть удовлетворительным за счет компенсаторной функции других органов и систем, участвующих в поддержании гомеостаза. Далее проявляются симптомы, возникающие в ответ на резкое повышение азотистых шлаков и водно-электролитных изменений. На 3-4-й день появляются признаки уремической интоксикации, как правило, возникает ацидоз, появляются жажда, потеря аппетита, тошнота, рвота. На 5-6-е сутки состояние резко ухудшается, на первый план выходят симптомы поражения центральной нервной системы: головная боль, астения, сонливость, бред, кома. Вследствие гиперкалиемии нарушается сердечная деятельность. При отсутствии адекватного медицинского пособия при явлениях выраженной интоксикации возможен летальный исход.

Постренальная анурия, являясь довольно редким, но и одним из наиболее тяжелых состояний, непосредственно угрожающим жизни больного, занимает важное место в практике врача-уролога. При данном виде анурии проявления уремической интоксикации наступают несколько позже и, как правило, при восстановленном пассаже мочи хотя

бы из одной почки азотемия и иные клинические проявления анурии в абсолютном большинстве случаев ликвидируются.

Диагностика. Первым этапом диагностики является тщательнейший подсчет суточного диуреза. Далее показано выполнение биохимического анализа крови с целью выявления резкого повышения азотистых шлаков, нарушения электролитного баланса. Следующим диагностическим методом является УЗИ органов мочевой системы на предмет визуализации расширения ЧЛС с обеих сторон и мочевого пузыря. Обзорный снимок брюшной полости и малого таза целесообразно выполнить для диагностики калькулезной (обтурационной) постренальной анурии. Практически на все поставленные перед врачом вопросы позволит ответить МСКТ. Необходимо отметить, что при высоком уровне креатинина, вызванного анурией, введение контрастного препарата не только бесполезно, но и опасно, так как накопления и выделения контраста почками не произойдет, поэтому рекомендовано выполнять исключительно нативное (бесконтрастное) исследование.

Основным лечебным и одновременно диагностическим тестом постренальной анурии является дренирование верхних мочевых путей с обеих сторон, будь то катетеризация обоих мочеточников, установка катетеров-стентов или двусторонние не-фростомии. Появление большого количества мочи по дренажам, введенным в лоханку, или же непреодолимое препятствие в обоих мочеточниках свидетельствует о постренальном характере анурии. Если же при доказанном дренировании обеих лоханок отсутствует выделение мочи, то это свидетельствует о преренальном или ренальном виде анурии.

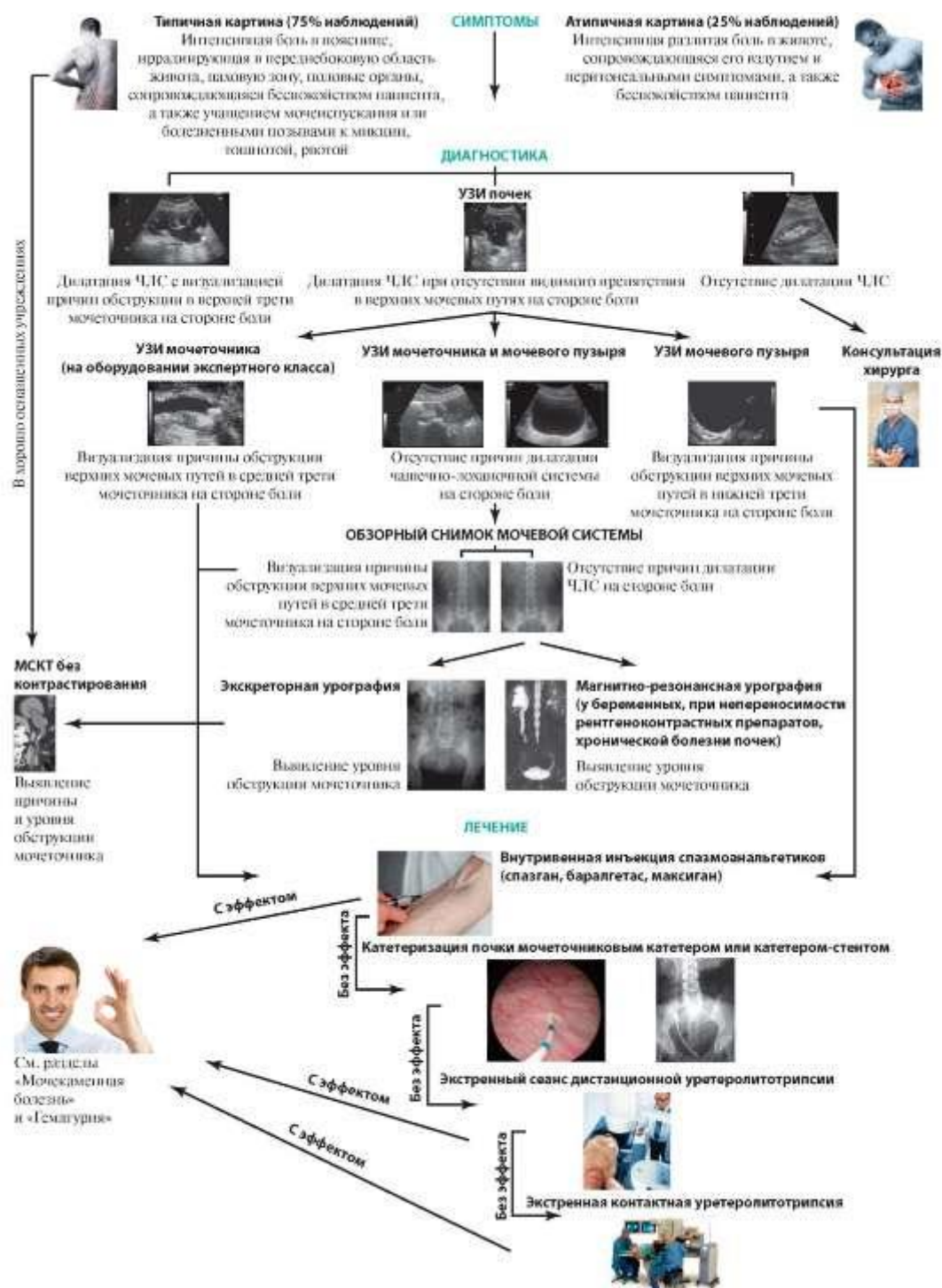
Другими методами лечения постренальной анурии, также связанными с экстренным отведением мочи, являются экстренные уретероили пиелолитотомия, однако к ним целесообразно прибегать в случае технической невозможности выполнения иных мероприятий.

При аренальной, преренальной и ренальной анурии лечение проводят в специализированных стационарах, оснащенных установками гемодиализа, с возможностями реанимационных мероприятий. В ряде случаев гемодиализ требуется и при постренальной анурии - перед хирургическим вмешательством в случае крайне тяжелого состояния больного. Кроме того, гемодиализ может иногда понадобиться и после восстановления оттока мочи из почек ввиду состоявшегося нарушения гомеостаза в результате присоединения ренальной анурии и развития острой почечной недостаточности.

ПОЧЕЧНАЯ КОЛИКА

ДЕФИНИЦИЯ

Острая односторонняя боль, обычно локализованная в пояснице, с типичной иррадиацией в переднебоковую область живота, паховую зону, половые органы, связанная с перерастяжением фиброзной капсулы почки, а также стенок ЧЛС вследствие ретенции мочи выше уровня обструкции мочеточника камнем или, реже, сгустком (крови, гноя, слизи)



Почечная колика - наиболее частый синдром, встречающийся в клинике заболеваний мочевыводящих путей.

Почечной коликой называют интенсивную боль, обычно локализованную в пояснице с одной стороны, с типичной иррадиацией в переднебоковую область живота, паховую зону, половые органы, связанную с перерастяжением фиброзной капсулы почки, а также стенок чашечно-лоханочной системы вследствие ретенции мочи выше уровня обструкции мочеточника камнем или, значительно реже, сгустком (крови, гноя, слизи).

Факторами, провоцирующими почечную колику, являются длительная тряская езда и интенсивная водная нагрузка.

Следует учитывать, что данное ургентное состояние может протекать в двух формах. Типичное клиническое течение почечной колики отмечается в 75% наблюдений. Оно характеризуется интенсивной болью в пояснице, иррадиирующей в передне-боковую область живота, паховую зону, половые органы и сопровождающуюся беспокойством пациента, а также учащением мочеиспускания или болезненными позывами к микции, тошнотой, рвотой.

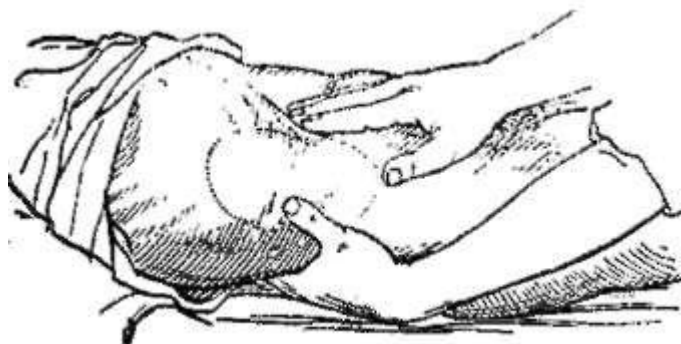
Атипичная же картина данного состояния встречается реже (25% случаев). Она характеризуется интенсивной разлитой болью в животе, сопровождающейся его вздутием и перитонеальными симптомами, а также беспокойством пациента.

Диагностическая тактика при почечной колике подразумевает первоначальное проведение ультразвукового исследования с целью подтверждения диагноза. При выявлении дилатации чашечно-лоханочной системы на стороне боли, с визуализацией причин обструкции, дополнительная диагностика не требуется и можно приступать к лечебным мероприятиям. При отсутствии расширения верхних мочевых путей пациента необходимо консультировать у хирурга. При наличии дилатации чашечно-лоханочной системы на стороне боли, в случае невыявления причин обструкции, показано дополнительное обследование, которое начинается с обзорного снимка органов мочевой системы. При выявлении тени, подозрительной на конкремент в проекции мочеточника на стороне боли, и расширения верхних мочевых путей диагноз верифицирован и возможно перейти к лечебным мероприятиям. В случае невыявления причин обструкции по данным обзорного снимка показана либо экскреторная, либо магнитно-резонансная урография, при неэффективности которых применяют мульти-спиральную компьютерную томографию без контрастирования. Последний метод позволяет верифицировать диагноз в подавляющем большинстве наблюдений, в связи с чем в хорошо оснащенных учреждениях допустимо его первичное применение для диагностики.

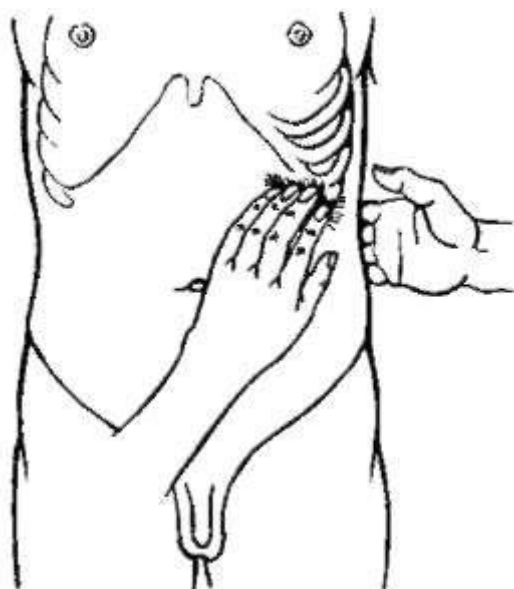
Лечебные мероприятия при почечной колике преследуют цель восстановления оттока мочи и купирования боли. В первую очередь для этого целесообразно применение инъекции официальных форм спазмоанальгетиков (баралгетас, спазган, максиган). При неэффективности указанных препаратов осуществляют катетеризацию мочеточника. Наиболее предпочтительно применение катетера-стента. В случае отсутствия эффекта от катетеризации осуществляют экстренный сеанс дистанционной

литотрипсии. При неэффективности последней применяют экстренную контактную уретеролитотрипсию.

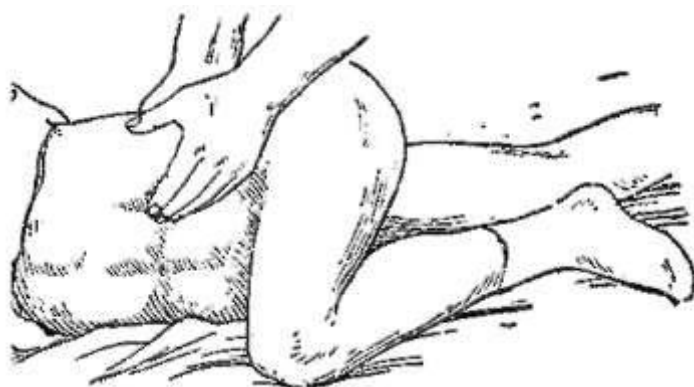МЕТОДЫ ДИАГНОСТИКИ. ПАЛЬПАЦИЯ ОРГАНОВ МОЧЕПОЛОВОЙ СИСТЕМЫ



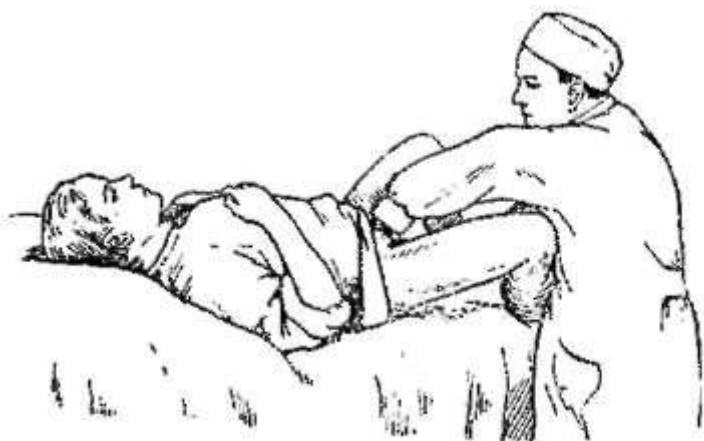
Пальпация почки на спине




Пальпация почки стоя



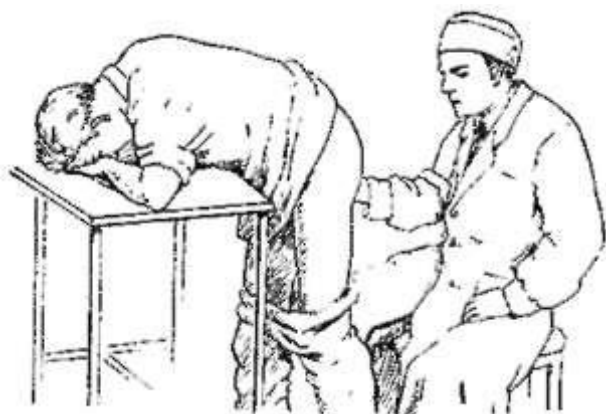
Пальпация почки на боку



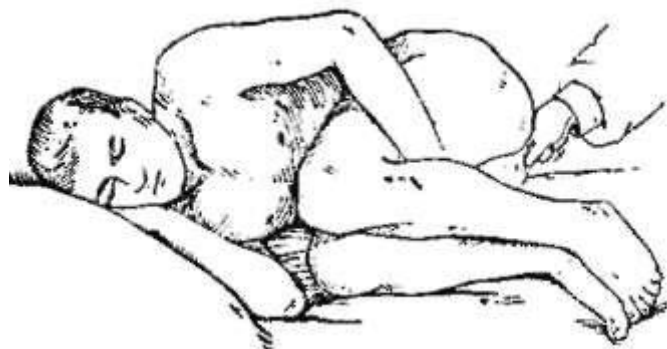
Пальпация простаты на спине



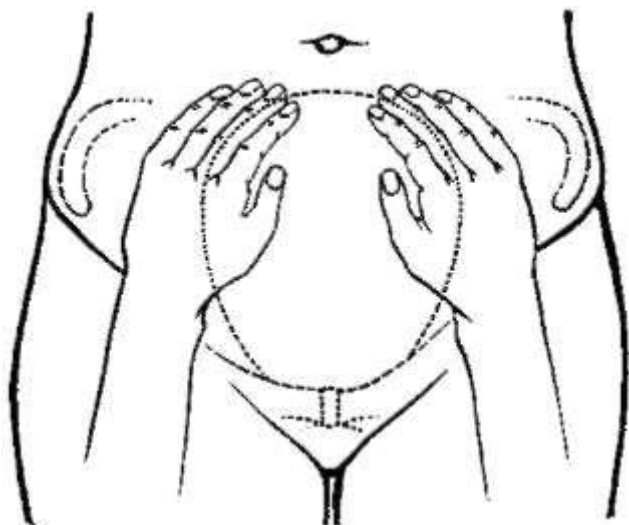
Переполненный мочевой пузырь



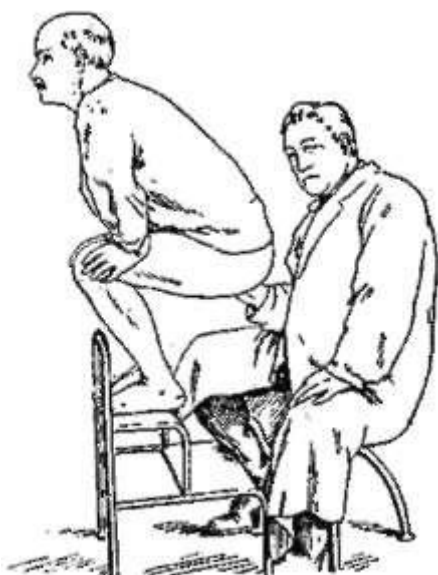Пальпация простаты в наклонном положении



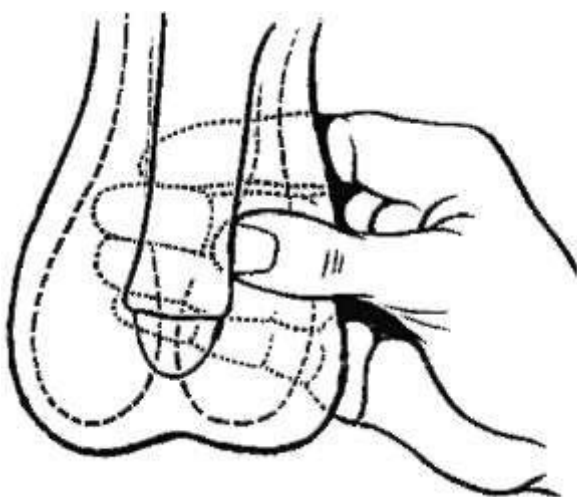
Пальпация простаты на боку



Бимануальная пальпация мочевого пузыря



Пальпация семенных пузырьков



Пальпация мошонки одной рукой

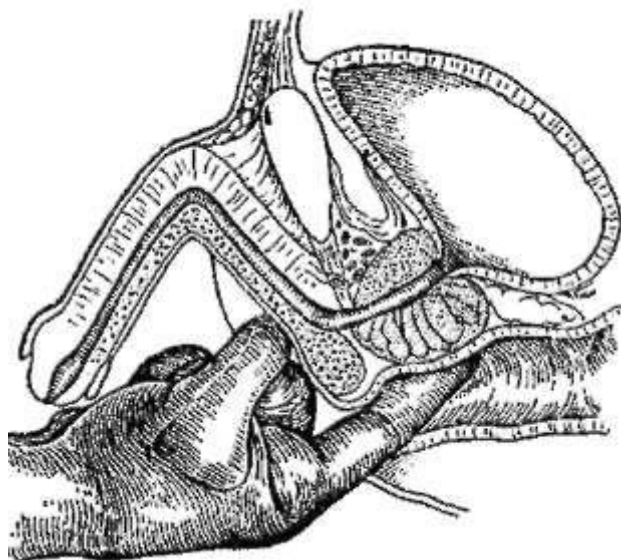
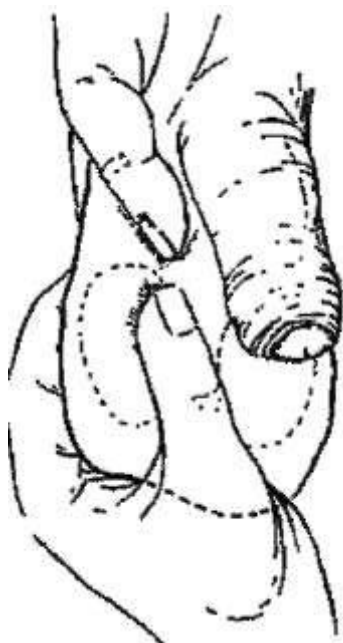


Схема пальпации предстательной железы



Бимануальная пальпация мошонки

ВЛАДЕНИЕ НАВЫКАМИ ФИЗИЧЕСКОГО ОБСЛЕДОВАНИЯ БОЛЬНОГО ОБЯЗАТЕЛЬНО

ДЛЯ СОВРЕМЕННОГО ВРАЧА

Пальпация почек проводится бимануально в положении больного на спине, боку и стоя, при ровном и глубоком дыхании. В этом состоянии достигается максимальное расслабление мышц передней брюшной стенки. У здоровых лиц почки, как правило, не прощупываются. У худощавых людей, особенно у женщин, удается прощупать нижний сегмент правой почки. У больных почки

прощупываются при их увеличении или смещении. Пальпацию следует проводить в трех положениях и обязательно обеих почек для сравнения.

При исследовании на спине больной должен максимально расслабить брюшной пресс, ноги согнуть в тазобедренных и коленных суставах и слегка развести в стороны. Врач сидит справа от больного. При пальпации правой почки левую руку кладут сзади на область поясницы, а правую - на переднюю брюшную стенку живота под реберный край. Во время выдоха сближают пальцы обеих рук. При ощупывании левой почки положение рук обратное.

Пальпация почек на боку показана у больных с выраженным подкожно-жировым слоем передней брюшной стенки. Больной лежит на правом боку при исследовании левой почки и на левом - при исследовании правой. На исследуемой стороне нога слегка согнута в коленном и тазобедренном суставах. Положение рук врача такое же, как и при исследовании на спине.

Для расслабления мышц живота при пальпации почек в положении стоя больной слегка наклоняется вперед.

Мочевой пузырь пальпируется в наполненном состоянии и ощупывается в виде эластичного округлого образования над лоном, при надавливании на которое появляется позыв к мочеиспусканию. При исследовании больной лежит на спине. Пальпацию производят деликатно, нежно, обеими руками.

ПЖ пальпируют в положении больного на боку, спине или стоя с наклоном туловища на 90° вперед. Исследование проводят в перчатках через прямую кишку указательным пальцем правой руки, предварительно смазанным вазелином. Определяют размеры ПЖ, ее консистенцию, поверхность, состояние средней борозды и окружающей клетчатки.

Исследование **семенных пузырьков** проводят в положении больного на корточках, на стуле или табуретке, когда он как бы садится на палец исследующего. У здоровых людей семенные пузырьки не определяются, а в случае поражения ощупываются выше ПЖ в виде округлого и тяжистого уплотнения.

Пальпация **органов мошонки** проводится бимануально I и II пальцами в положениях больного лежа и стоя. Отмечают отдельно состояние яичка и его придатка, элементов семенного канатика. Возможна пальпация семявыносящего протока II и III пальцами, противостоящими большому пальцу, одной рукой.

УЛЬТРАЗВУКОВАЯ ДИАГНОСТИКА

Преимущества УЗИ заключаются в его доступности во многих учреждениях, неинвазивности, отсутствии лучевой нагрузки, относительной дешевизне и технической простоте выполнения. Среди недостатков следует отметить ограниченность размеров исследуемой области. Кроме того, изображение тканей при УЗИ неспецифично, а точность результатов зависит от опыта врача и телосложения больного.

УЗИ в режиме серой шкалы (В-режим) позволяет оценить размеры органа, экзогенность его структуры, наличие плотных или жидкостных образований.

Фармакоультразвуковое исследование позволяет оценить скрытое нарушение пассажа мочи по верхним мочевым путям на фоне диуретической нагрузки, что актуально при начальных стадиях гидронефроза.

Полипозционная УЗ-полицистоскопия используется в диагностике новообразований, дивертикулов мочевого пузыря, доброкачественной гиперплазии ПЖ и РПЖ. Путем создания повышенной функциональной нагрузки на стенку мочевого пузыря с помощью физиологического его переполнения можно получить информацию о растяжимости де-трузора и косвенно установить стадию местного распространения опухоли.

Микционная УЗ-цистоуретроскопия, оценивая акт мочеиспускания, позволяет определять показания к консервативной или оперативной тактике лечения при инфравезикальной обструкции.

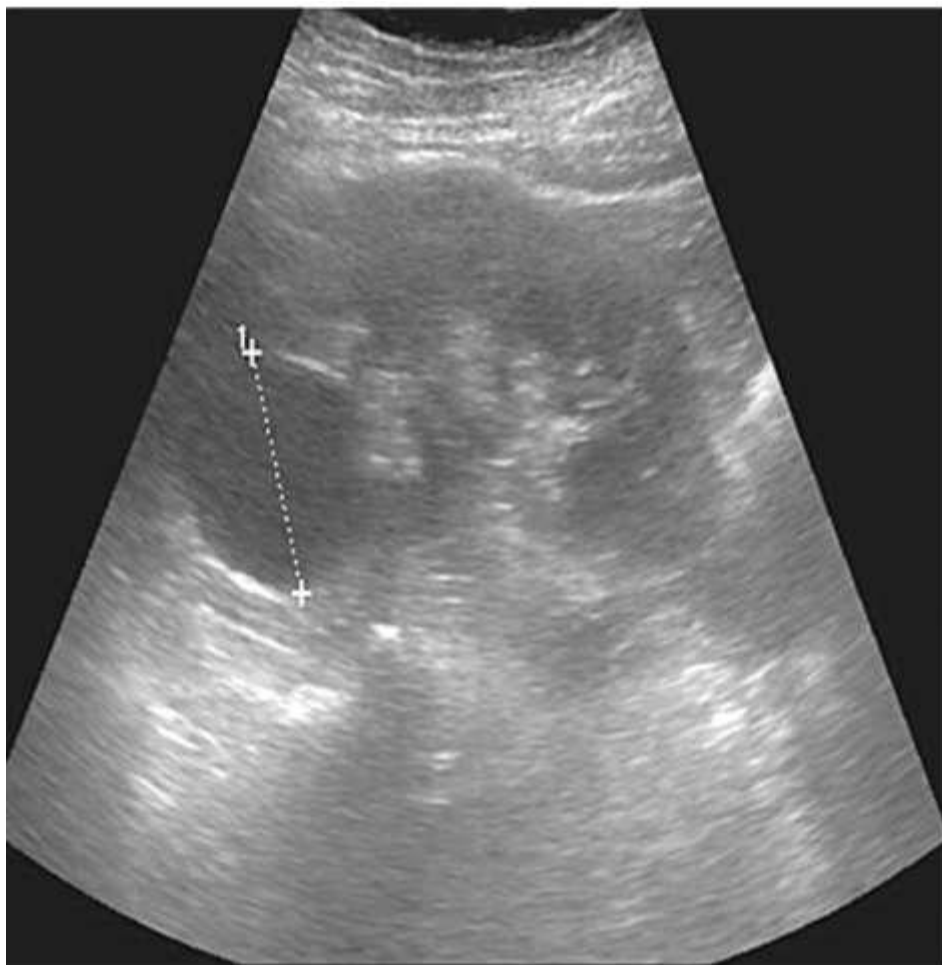До последнего времени визуализация мочеиспускательного канала осуществлялась либо рентгенологически с использованием контрастного вещества, либо инвазивным путем с помощью уретроскопии.

Ретроградная УЗ-уретроскопия - методика, актуальная при стриктурах мочеиспускательного канала. Альтернативный уретрографии метод, превосходящий ее по информативности и позволяющий, помимо локализации стриктуры, оценить ее протяженность, наличие спонгиоза, что имеет определяющее значение в выборе тактики оперативного лечения.

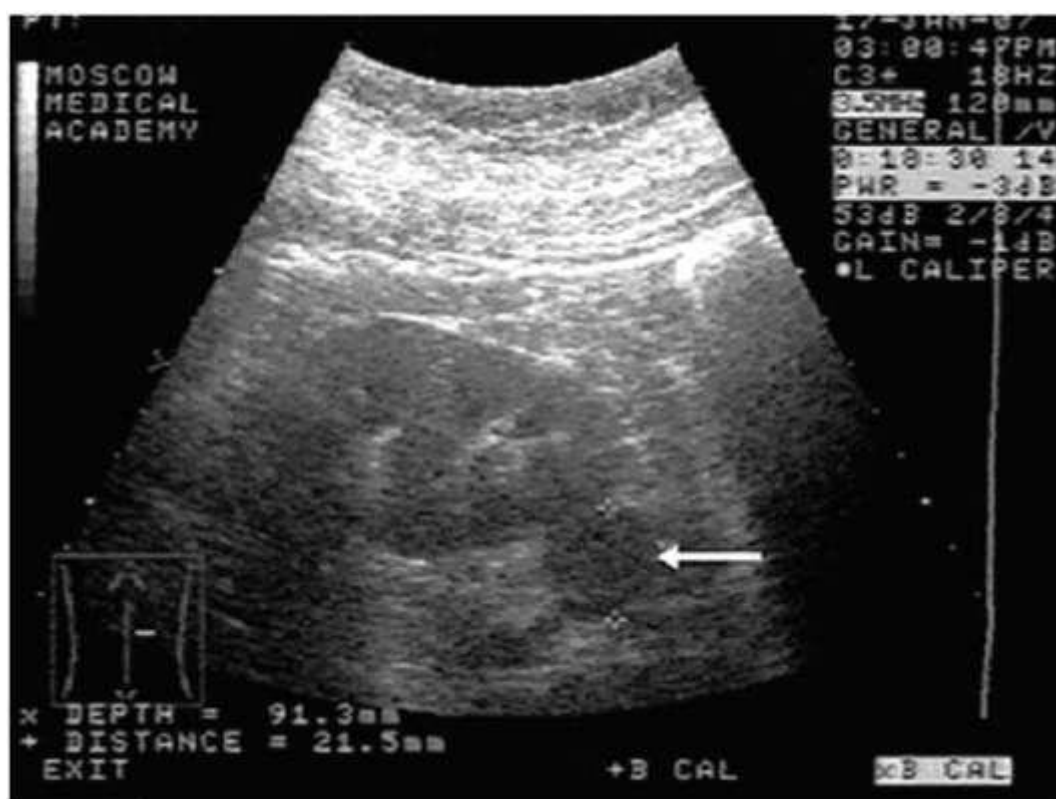Эходопплерография (PD-режим) позволяет оценить особенности интраорганного кровообращения, адекватность или неадекватность кровообращения различных зон органа, числовые значения скорости потока крови, индекса резистентности и других показателей.

УЗ-диагностика в урологии имеет колоссальное значение, фактически это метод первоначальной диагностики при многих заболеваниях. Нередко при диспансеризации этот метод определяет дальнейшую судьбу человека, выявляя бессимптомно протекающие заболевания, представляющие угрозу для его жизни. Не менее ценную информацию дает УЗИ при всех междисциплинарных симптомах, помогая своевременно выбрать правильную тактику лечения, определить скрытые причины недомогания.

Представленные иллюстрации с комментариями демонстрируют значимость этого метода диагностики в урологической практике.



Типичная киста почки

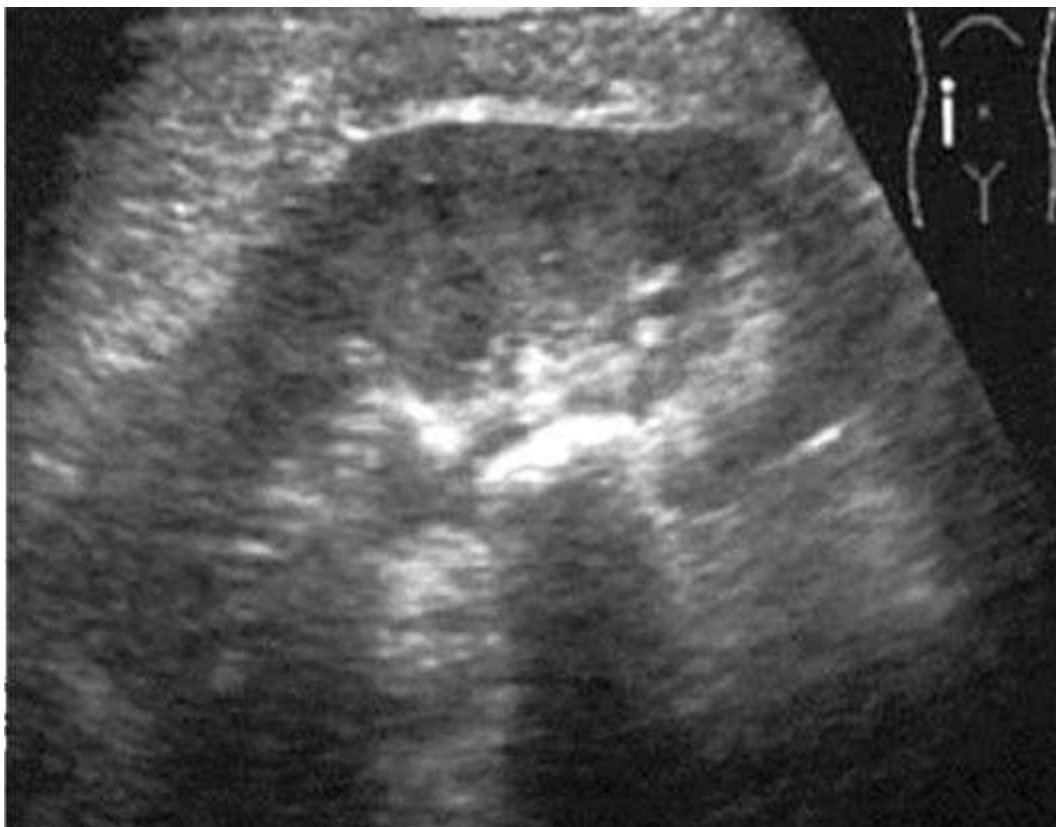


Солидная опухоль почки

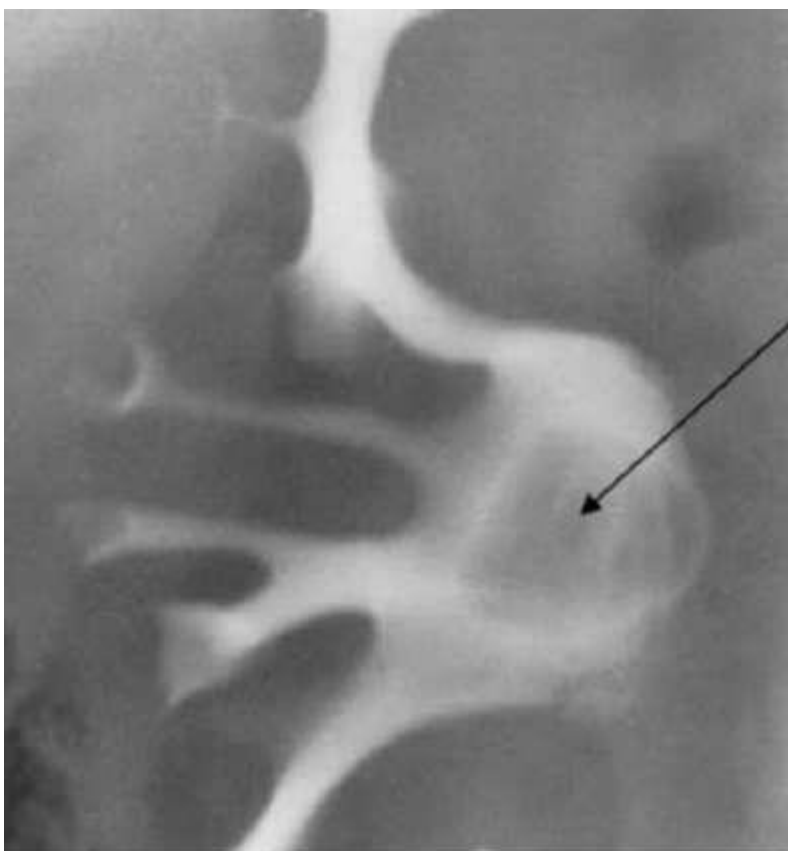
При объемных образованиях почки УЗИ информативно более чем у 90% пациентов.

При дифференциальной диагностике папил-

лярной опухоли и камня наличие отчетливой акустической тени позволяет установить правильный диагноз.



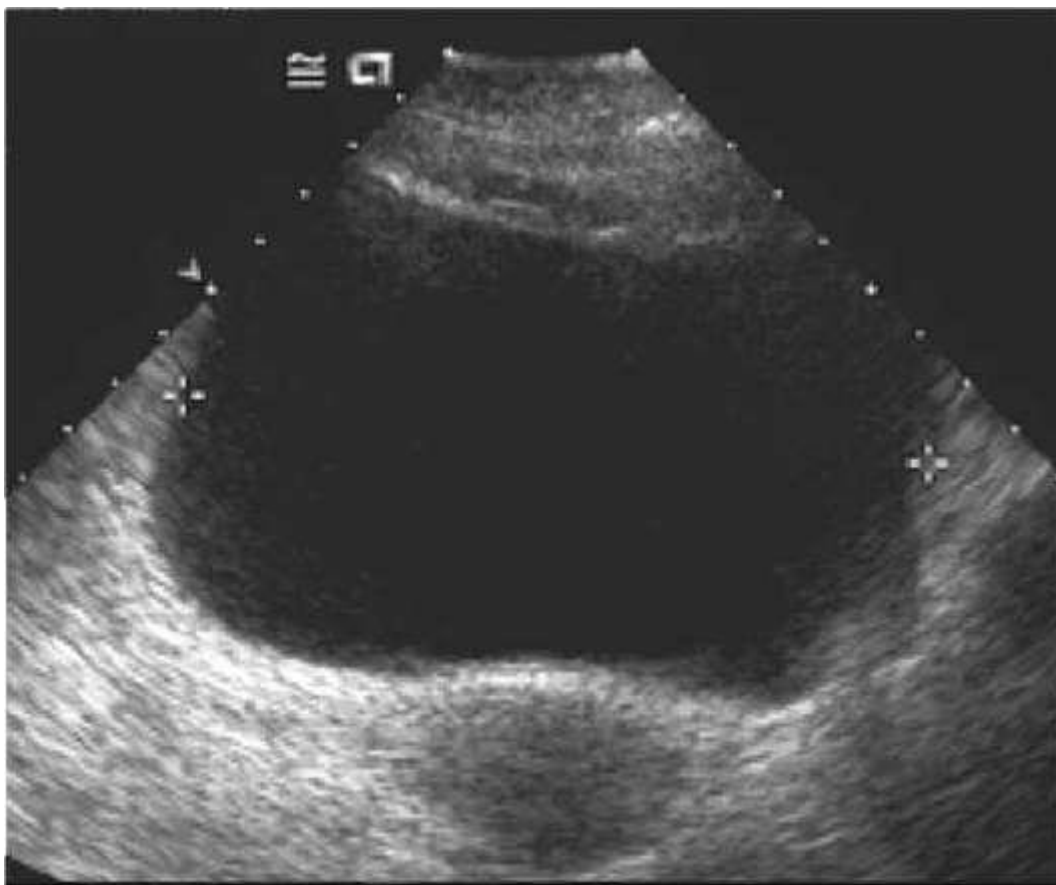
УЗИ почки - отчетливая акустическая тень от камня лоханки



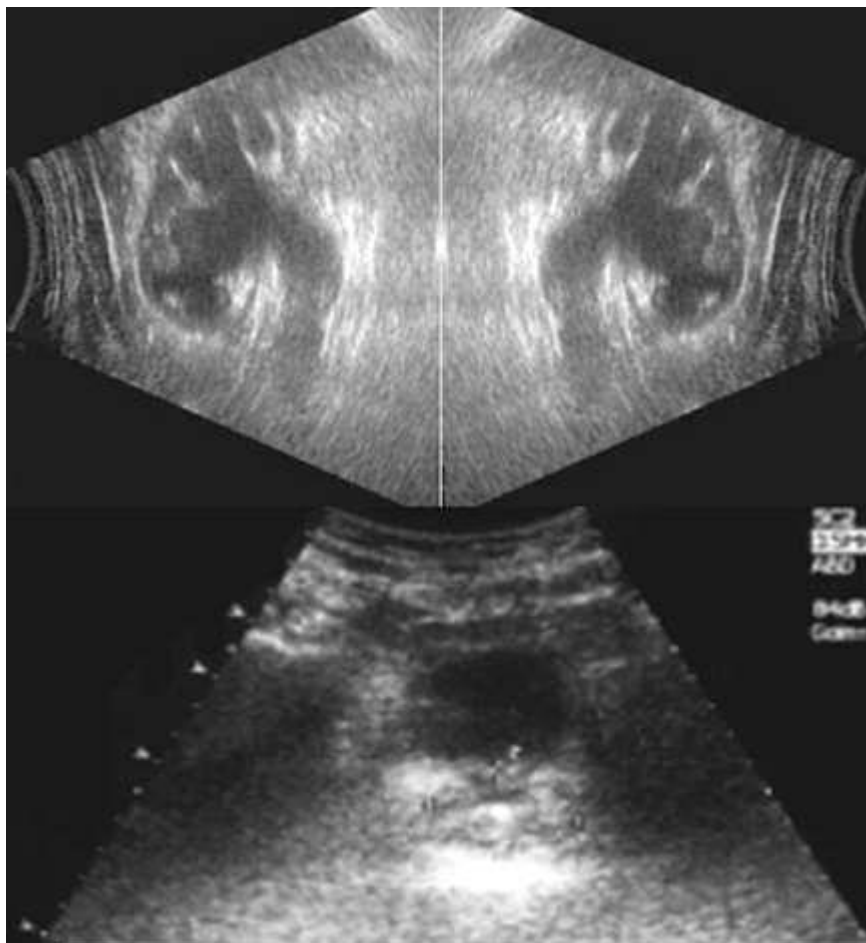Экскреторная урограмма. Дефект наполнения в лоханке - опухоль?

Отличить анурию от ишурии без каких-либо инвазий в кратчайшее время позволяет УЗИ. До-

полнительных инвазивных исследований не требуется.



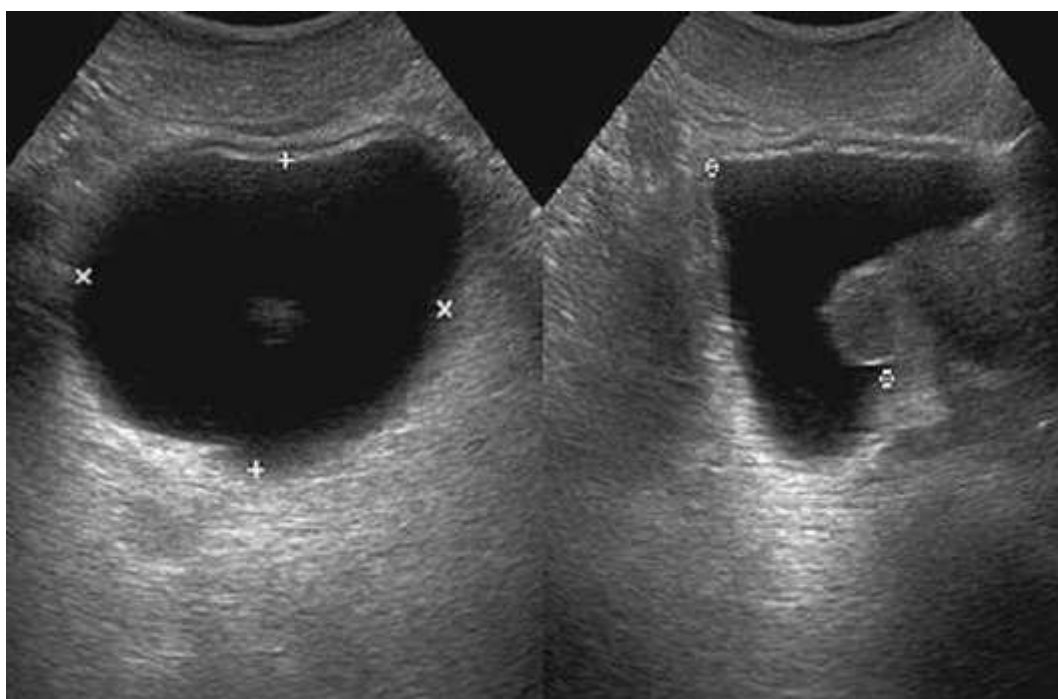
Эхограмма переполненного мочевого пузыря, свидетельствующая об ишурии



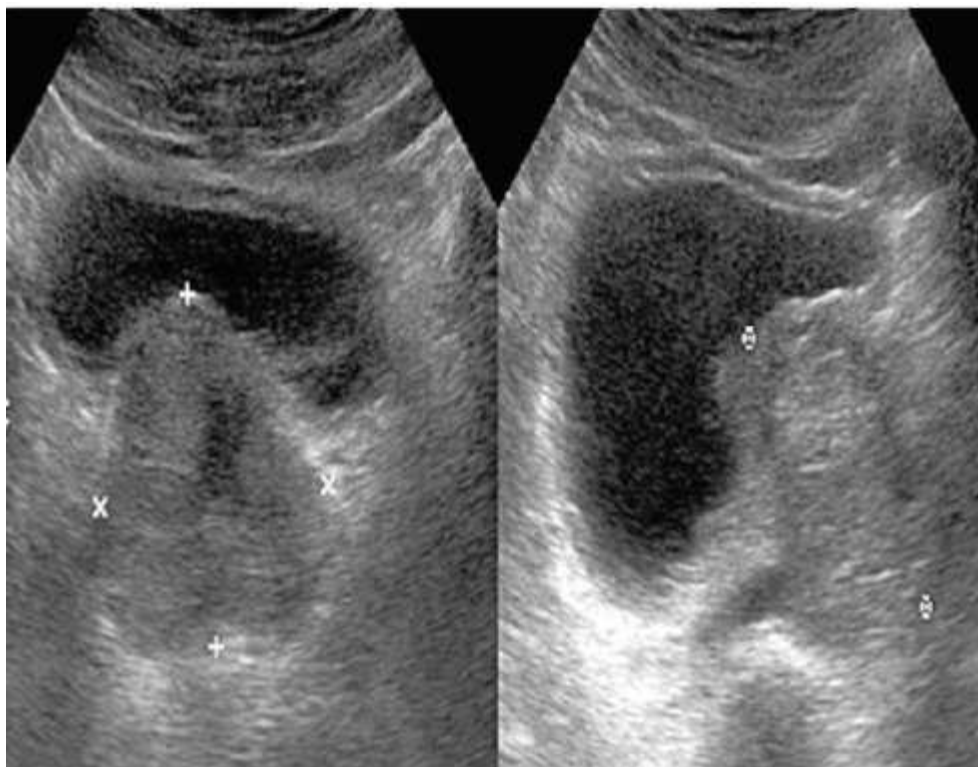
Эхограмма про экскреторной анурии

УЗИ до и после мочеиспускания позволяет определить стадию доброкачественной гиперпла-

зии ПЖ, что существенно влияет на тактику лечения.

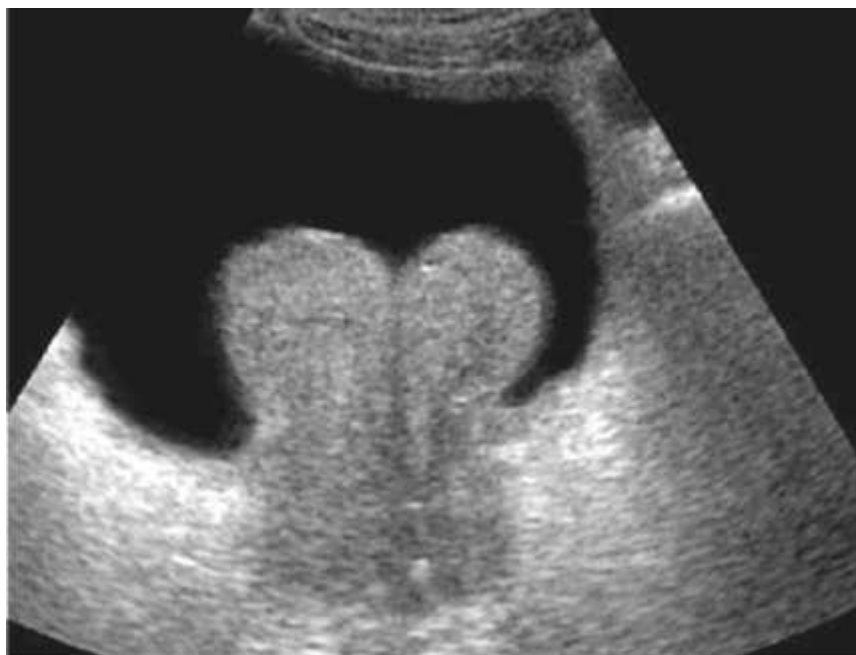

УЗИ при гиперплазии ПЖ до мочеиспускания



УЗИ при гиперплазии ПЖ после мочеиспускания

Особенности ДГПЖ, определение ее объёма определяют выбор тактики и способа лечения, оценка эхогенной структуры предопределяет тактику.



УЗИ гиперплазии ПЖ с выраженной средней долей

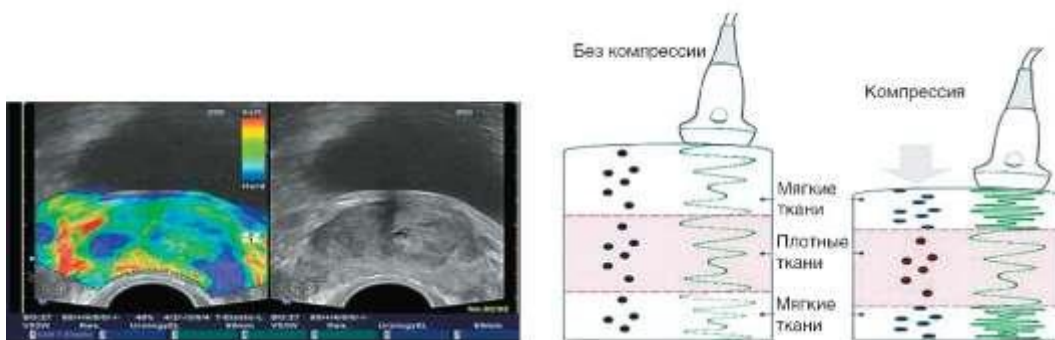
Трудно перечислить все ситуации, при которых УЗИ несет ценную информацию и является методом, определяющим лечебную тактику.

Доступность, легкость выполнения, неинвазивность, высокая информативность - достоинства, которые указывают на целесообразность применения метода тотчас после сбора анамнеза и проведения физического осмотра. С помощью первого аппаратного способа возможно получить информацию, определяющую дальнейший диагностический поиск. В ряде случаев этого способа достаточно для получения необходимых сведений. К примеру, если ранее для оценки верхних мочевых путей у больных гиперплазией ПЖ выполнялась экскреторная урография, в настоящее время после УЗ-оценки почек необходимость в этом исследовании у большинства пациентов отпадает. Нельзя забывать о значимости УЗИ в экстренных ситуациях, при беременности, непереносимости рентгеноконтрастных препаратов и т.д.

Новые технологии

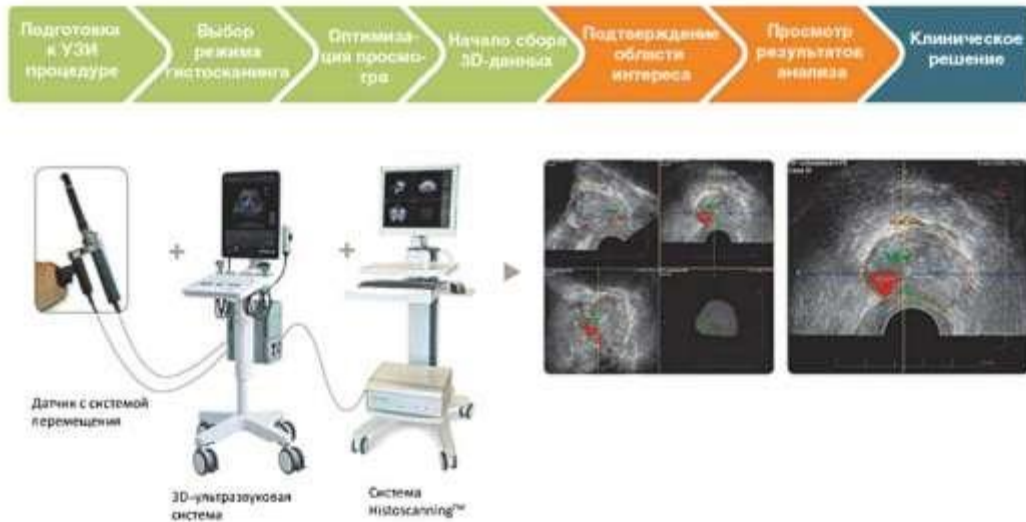
Активное внедрение цифровых технологий в аппараты УЗ-диагностики позволило реализовать ряд новых диагностических методик.

Соноэластография - метод, основанный на определении эластичности ткани при искусственной ее компрессии в ходе УЗИ. Эластичность опухолевой ткани снижена по сравнению с нормальной. На ранних стадиях заболевания пальпаторно эта разница неощутима. Ультразвуковой аппарат с функцией эластографии, помимо получения изображений в режиме серой шкалы, позволяет осуществлять цветное картирование зон с различной эластичностью: обычная ткань окрашивается зеленым цветом, а ткань, подозрительная на опухолевый процесс, - синим. При использовании эндоскопического датчика можно определить инвазию опухоли в капсулу ПЖ.



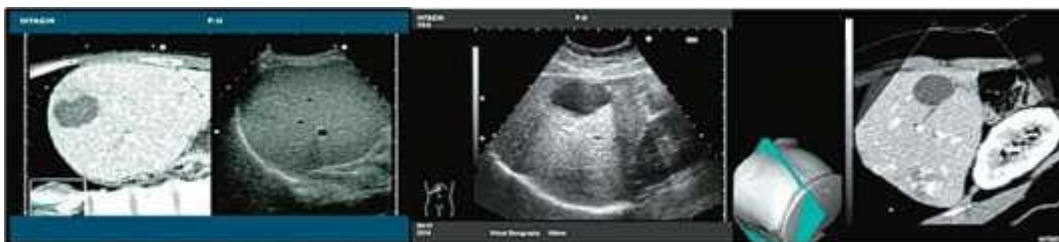Гистосканирование (histoscanning) - основанная на ультразвуке технология, использующая передовые алгоритмы характеристики тканей для визуализации, более точного определения локализации и размера измененной ткани, подозреваемой на злокачественность. Различные типы ткани имеют определенные акустические характеристики. Морфологические особенности, такие как неравномерный клеточный рост, плохо различаемые границы, повышенная васкуляризация и изменение жесткости, также имеют свои акустические характеристики. Специально разработанные алгоритмы при выполнении гистосканирования выявляют подобные изменения на основе нативных массивов радиочастотных данных 3D-сканирования и помечают подозрительные зоны красным цветом. Результат применим как для

выполнения более точной биопсии, так и для отказа от нее и проведения динамического наблюдения.



Виртуальная сонография в реальном масштабе времени (real-time virtual sonography - RVS, FUSION) позволяет одновременно с УЗ-изображением получать на мониторе ультразвукового аппарата изображение соответствующих КТили МРТ-срезов. Их симбиоз исключает недостатки томографических и ультразвуковых методов визуализации и позволяет в режиме реального времени проводить диагностику и малоинвазивные процедуры (биопсию, аблацию

и др.) с особой точностью и минимальными побочными эффектами. При этом достоверно контролируется прохождение инвазивного инструмента, область воздействия и лечебный эффект в динамике. Возможность совместной работы с доплеровскими режимами и эластографией значительно улучшает дифференцировку органов и позволяет отслеживать динамику процессов, проходящих в тканях, с максимальной информативностью.

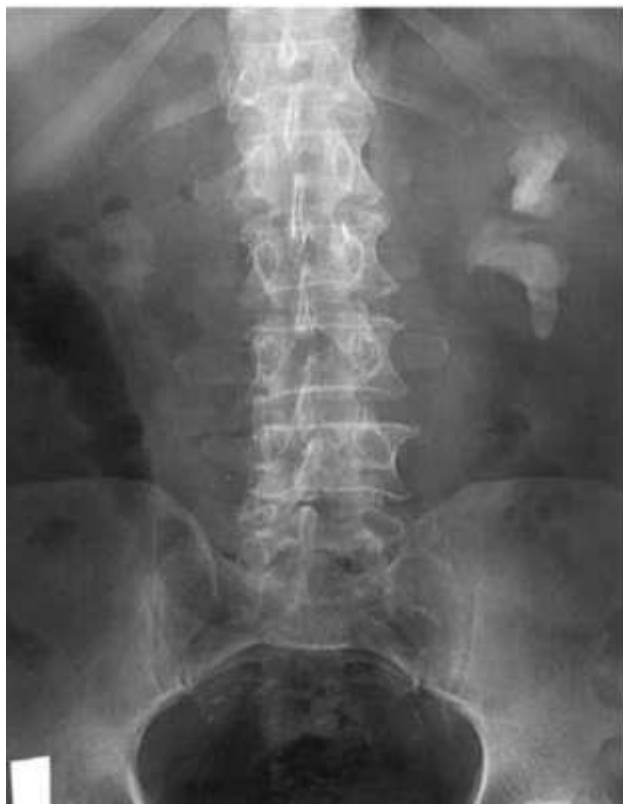

Данные технологии можно рассматривать как шаг в будущее к безинтервенционной и малоинвазивной медицине, поскольку эластография и гисто-сканирование позволяют воздержаться от биопсии в диагностике неопластического процесса, а при-

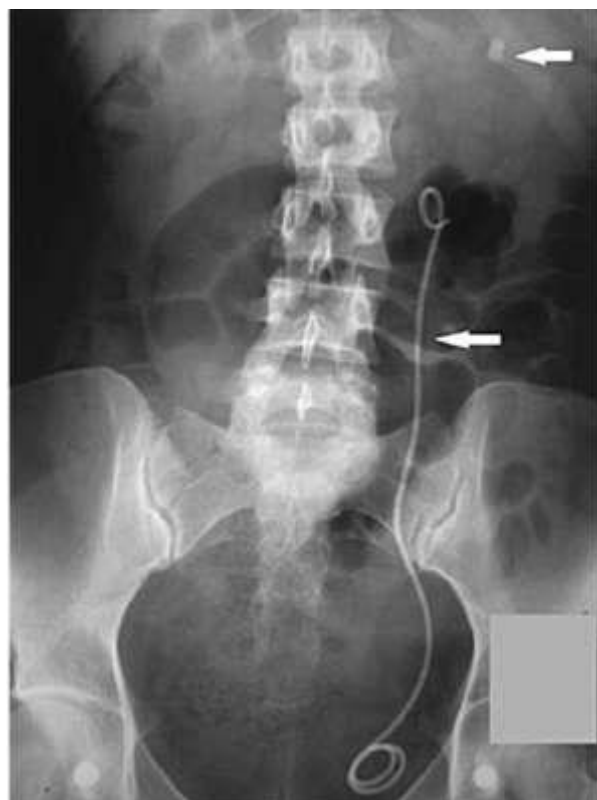целивание с использованием fusion-наведения при выполнении, например, криоаблации опухолей различной локализации, в том числе почек, максимально повышает ее эффективность.

РЕНТГЕНОДИАГНОСТИКА

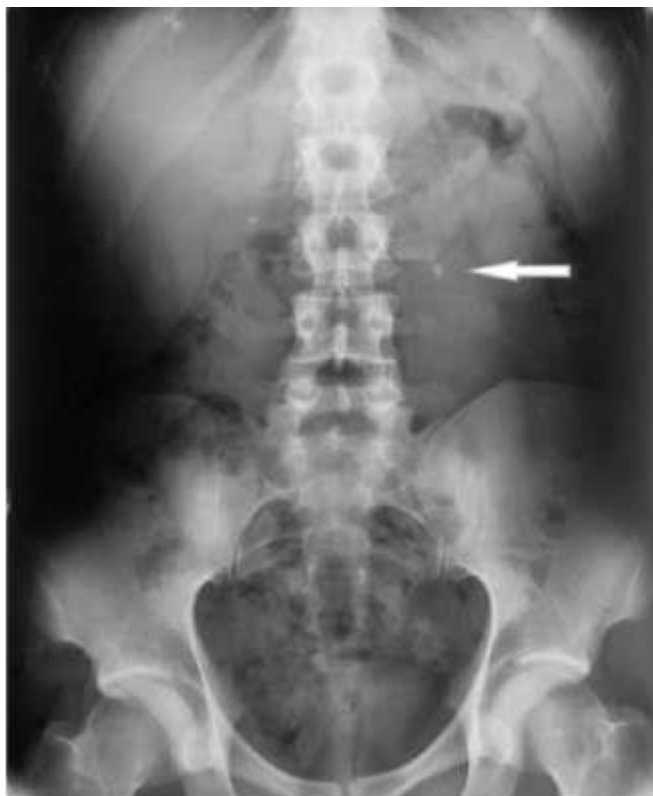ОБЗОРНЫЙ СНИМОК ОРГАНОВ МОЧЕВОЙ СИСТЕМЫ



Коралловидный камень левой почки

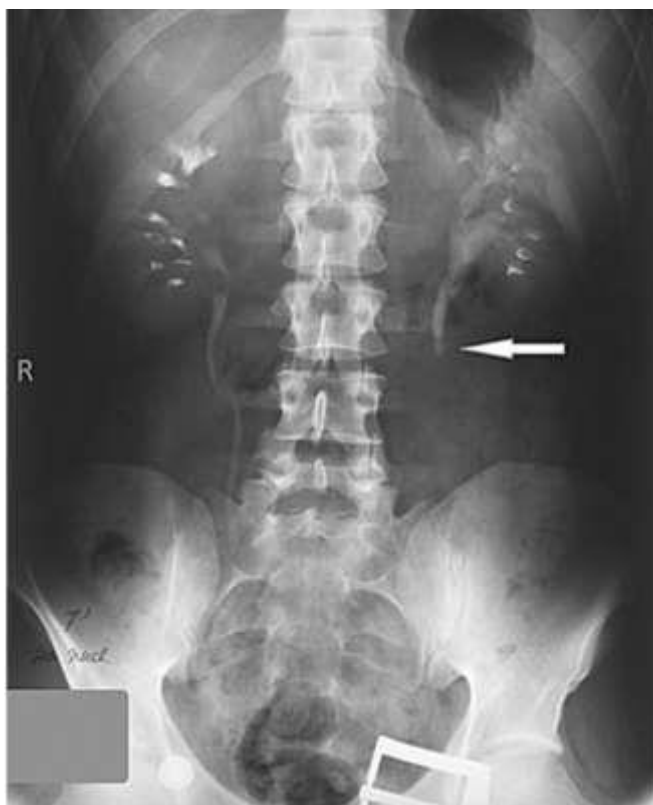

Тень, подозрительная на камень левой почки, тень катетера стента

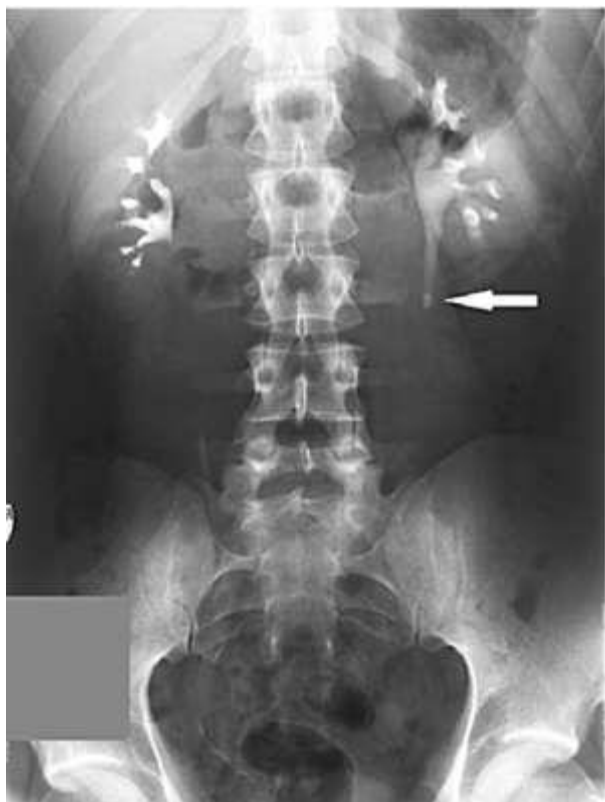


Тень, подозрительная на конкремент верхней трети левого мочеточника

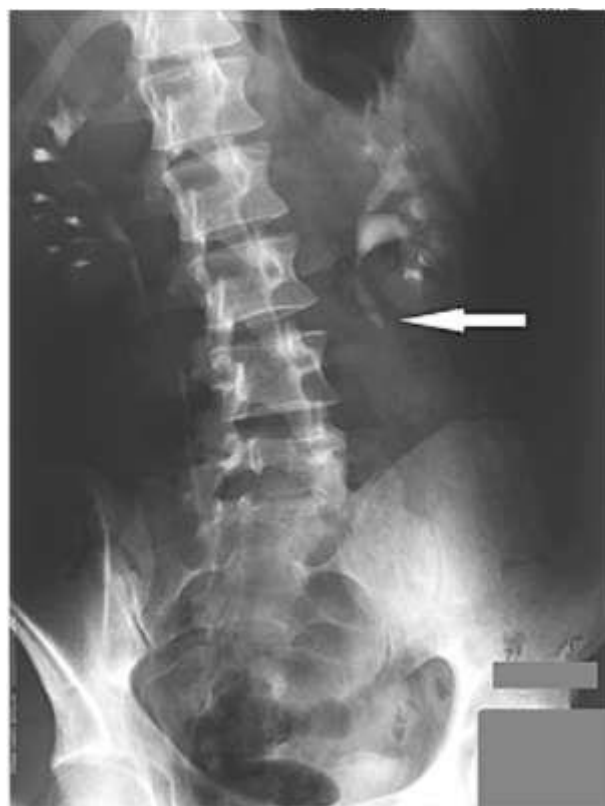ЭКСКРЕТОРНАЯ УРОГРАФИЯ



Урограмма, 7-я минута. Пассаж контрастного препарата справа не нарушен. Слева контрастный препарат ниже тени, описанной на обзорном снимке, не прослеживается

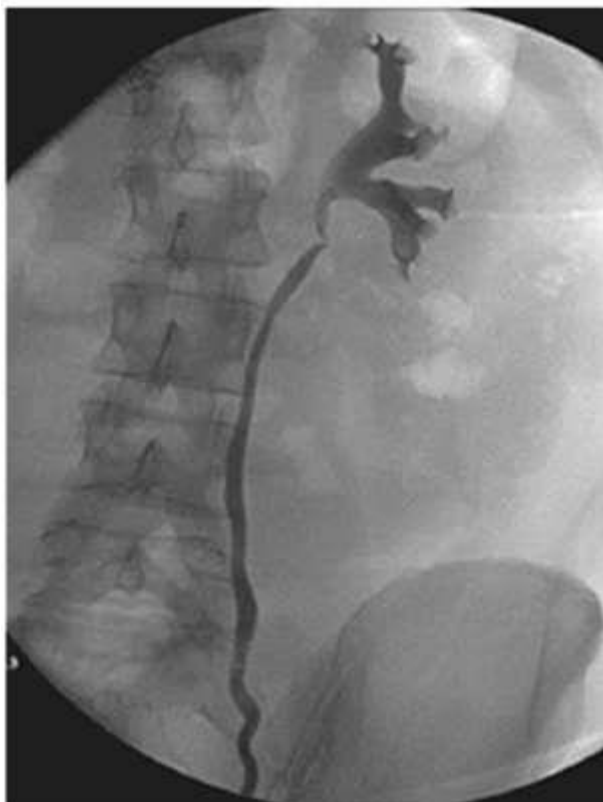

Урограмма, 20-я минута. Прямая проекция. Симптом Лихтенберга слева

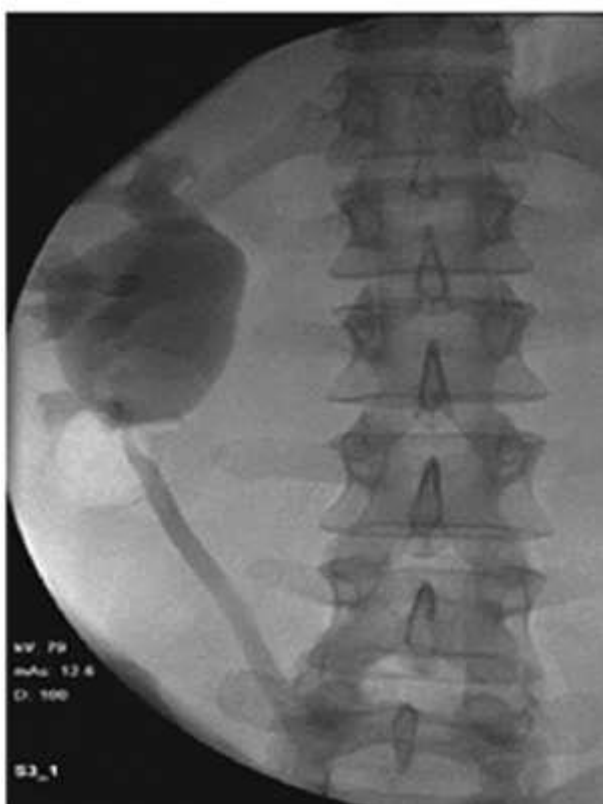

Урограмма, 20-я минута. Проекция 3/4 слева. Симптом Лихтенберга слева

РЕТРОГРАДНАЯ УРЕТЕРОПИЕЛОГРАФИЯ

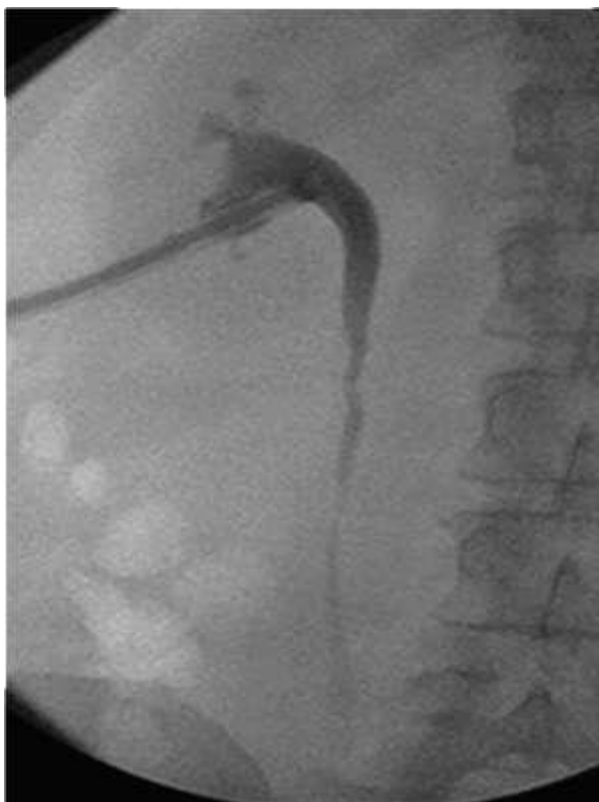

Стриктура верхней трети левого мочеточника



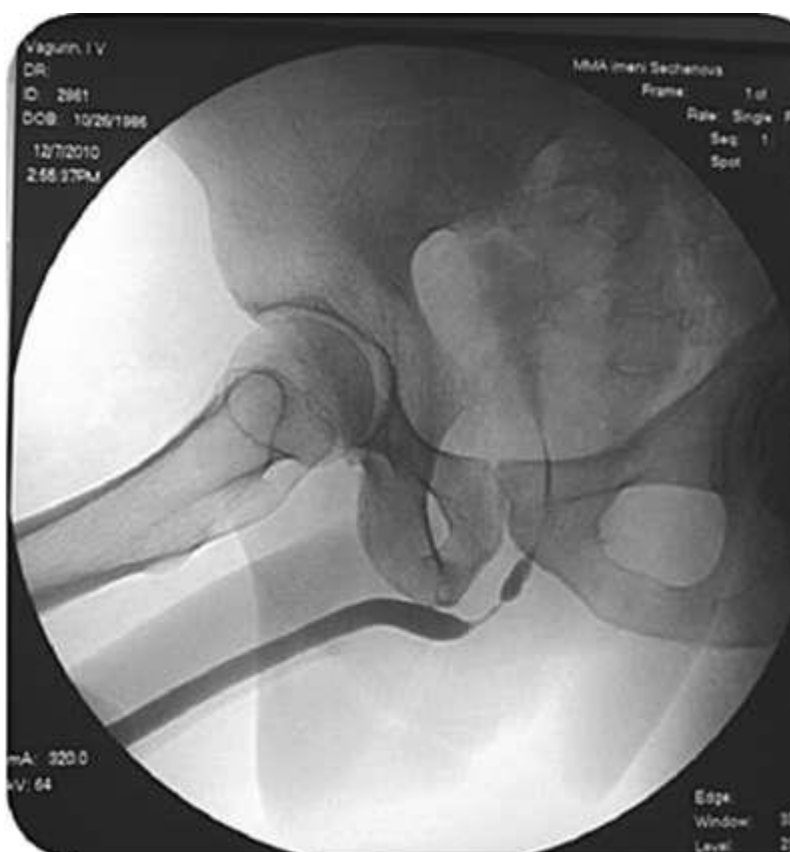Стеноз лоханочно-мочеточникового сегмента (ЛМС) справа при гидронефрозе

АНТЕГРАДНАЯ ПИЕЛОУРЕТЕРОГРАММА

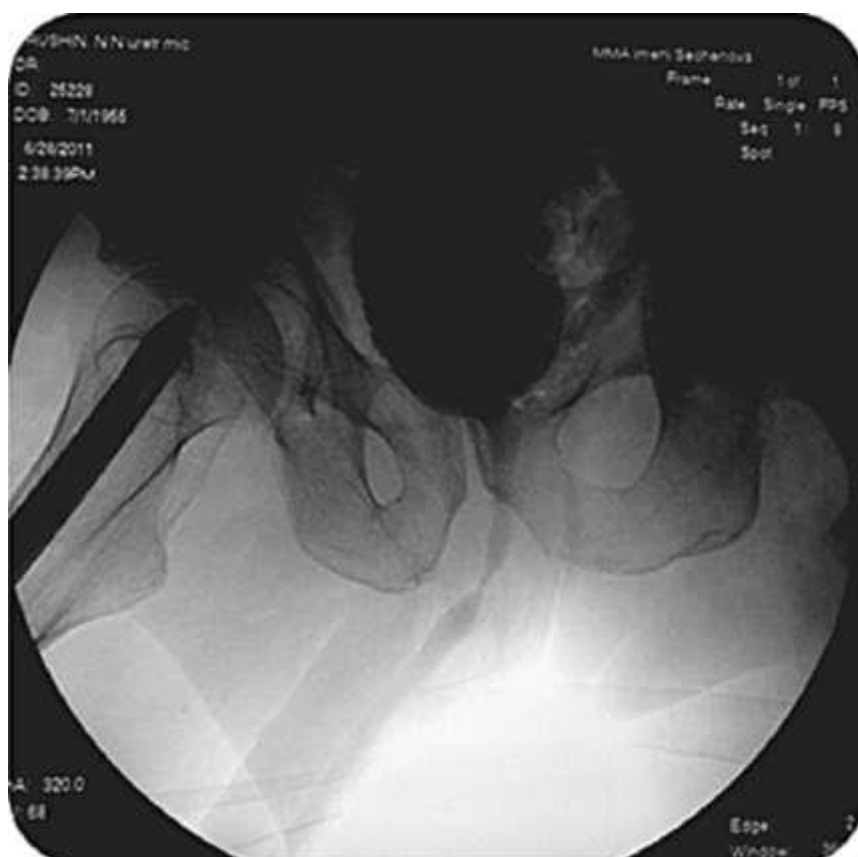

Пассаж контрастного препарата по верхним мочевым путям справа не нарушен

УРЕТРОГРАФИЯ

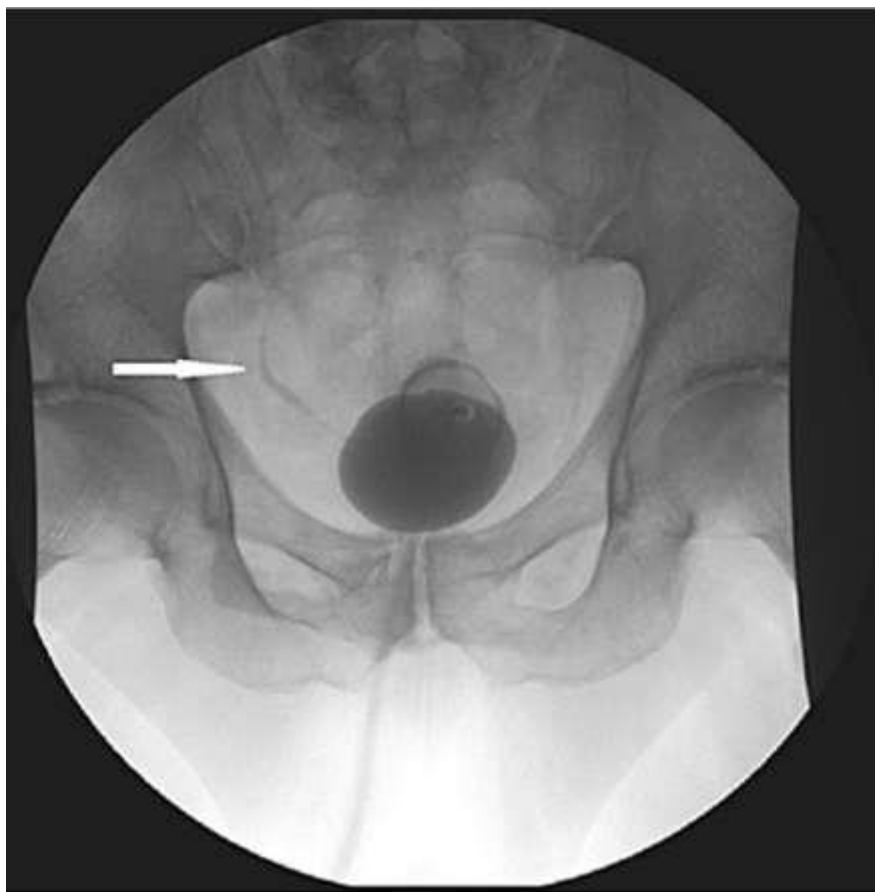


Восходящая уретрограмма. Стриктура луковичного отдела уретры

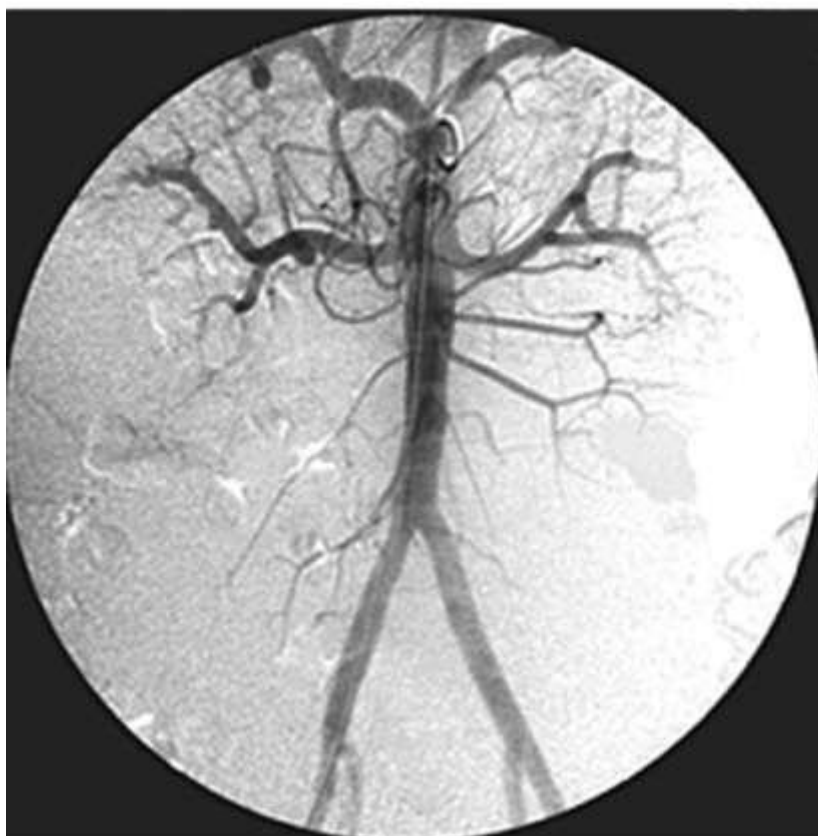

Микционная цистоуретрограмма. Стриктура луковичного отдела уретры

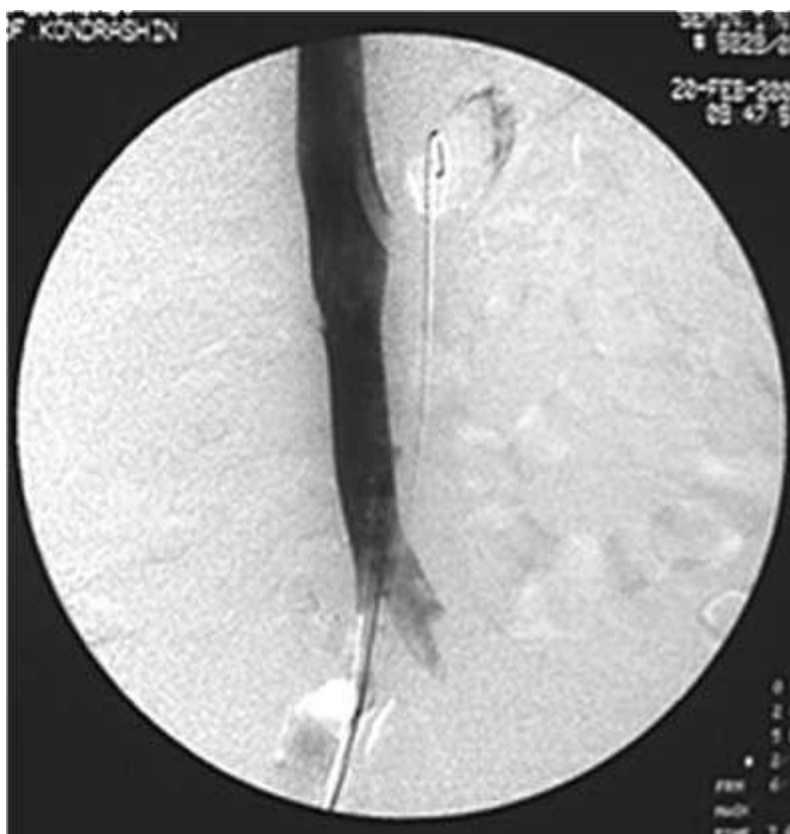ЦИСТОГРАФИЯ



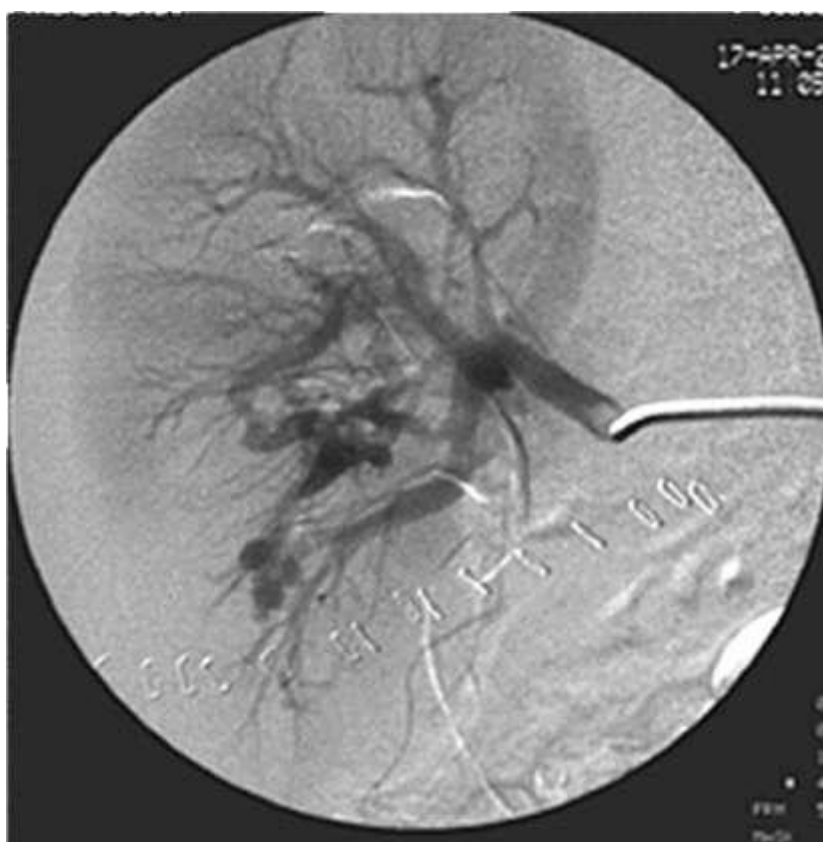Антеградная цистограмма. Пассивный пузырно-мочеточниковый рефлюкс справа



Аортография и селективная почечная ангиограмма



Каваграмма



Селективная почечная ангиограмма. Артериовенозная фистула

Экскреторная урография

Экскреторная урография - самое распространенное рутинное исследование в урологии, оно технически просто, в большинстве случаев безопасно и высокоинформативно при многих болезнях мочевых путей. В последнее время вместо эксcretорной урографии все чаще применяют УЗИ, КТ и МРТ.

Стандартная методика. Для исследования применяют быстро выводимые преимущественно за счет клубочковой фильтрации рентгеноконтрастные средства. После получения и оценки обзорного снимка органов мочевой системы внутривенно вводят рентгеноконтрастное средство и через определенные интервалы времени выполняют рентгенографию.

Модифицированные методики. Во время эксcretорной урографии можно выполнить томографию. При этом визуализируются структуры, скрытые, например, тенями костей. Рентгенокопия и видеозапись позволяют исследовать мочевые пути в режиме реального времени. Исследование сразу после струйного внутривенного введения рентгеноконтрастного средства (в нефрографической фазе) позволяет оценить состояние паренхимы, размер и форму почек. Иногда используют компрессионную урографию. Метод считают нефизиологичным. Отсроченные рентгенограммы, выполненные через 12-24 ч после введения рентгеноконтрастного средства, позволяют определить уровень обструкции мочевых путей. При эксcretорной урографии в положении больного стоя оценивают подвижность почек и скорость опорожнения, зачастую с натуживанием. На рентгенограммах, выполненных сразу после мочеиспускания, в мочевом пузыре можно определить остаточную мочу.

Ретроградная пиелография

Ретроградная пиелография - инвазивный метод, поскольку при его использовании выполняются цистоскопия и катетеризация мочеточников. Рентгеноконтрастное средство вводят в мочеточник или, зачастую с натуживанием, по катетеру. Достоинством метода является получение четкого изо-

бражения (при нефролитиазе, туберкулезе). Среди осложнений следует отметить инфекцию и повреждение мочевых путей. В связи с этим ретроградную пиелографию проводят при неинформативности эксcretорной урографии, осложнениях при внутривенном введении рентгеноконтрастных средств в анамнезе, невозможности проведения или неинформативности неинвазивных исследований мочевых путей, а также в ходе другого эндоскопического вмешательства.

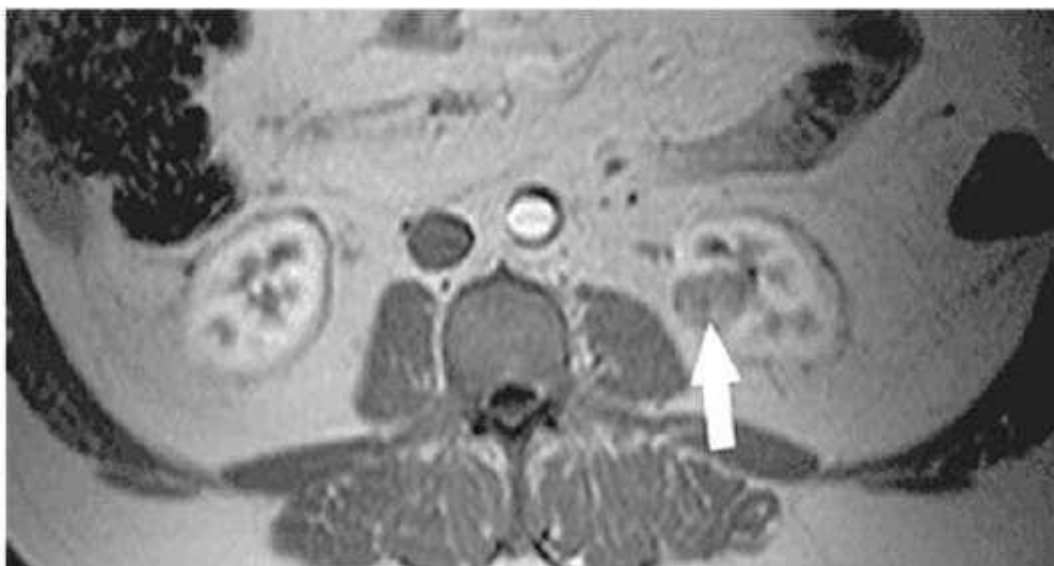
Ангиография

Ангиография - рентгеноконтрастное исследование кровеносных сосудов. В урологии ангиография почти всегда используется для исследования почечных сосудов. Этот метод информативен и относительно безопасен, однако является инвазивным. В урологии внедрение в клиническую практику УЗИ, КТ и МРТ сильно ограничило использование ангиографии с диагностической целью.

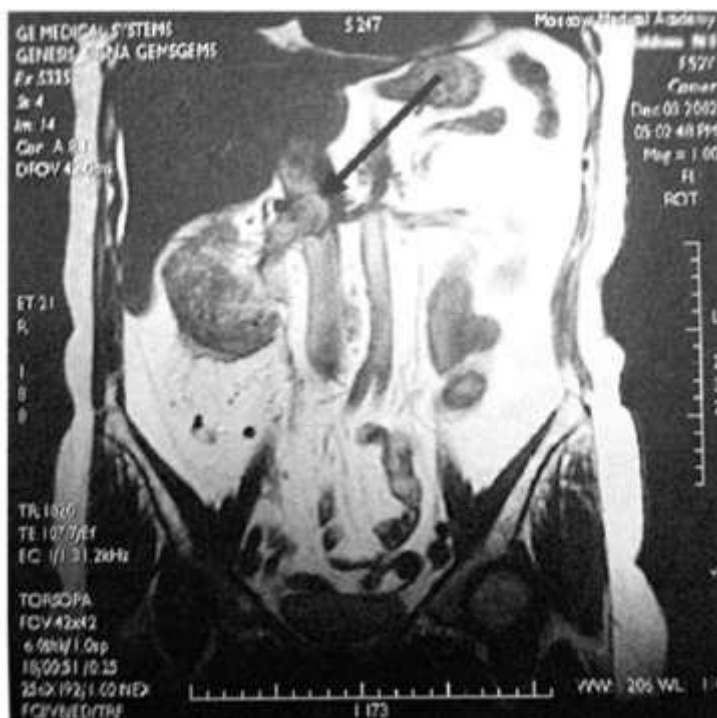Аортография и селективная почечная ангиография. Исследование проводят после катетеризации бедренной артерии. Рентгенографию выполняют во время и после введения рентгеноконтрастного средства в аорту на уровне почечных артерий (аортография) или в одну из них после катетеризации (селективная почечная ангиография). Раньше аортографию и селективную почечную ангиографию широко использовали для дифференциальной диагностики объемных образований почки. Теперь для этого применяют УЗИ и КТ. Аортографию и селективную почечную ангиографию в настоящее время проводят преимущественно перед баллонной ангиопластикой или эмболизацией и при обследовании перед взятием почки для трансплантации.

Каваграфия и селективная почечная флебография. Исследование проводят после катетеризации бедренной вены. С помощью каваграфии выявляют распространение опухолевого тромба из почечных вен в нижнюю полую. Тромбы, не выходящие за пределы почечных вен, диагностируют при селективной почечной флебографии. Сейчас вместо каваграфии и селективной почечной флебографии все чаще проводят УЗИ, КТ и МРТ. Доказано, что чувствительность МРТ и ангиографии при опухолевых тромбах одинакова, поэтому при определении стадии рака почки сейчас предпочитают МРТ.

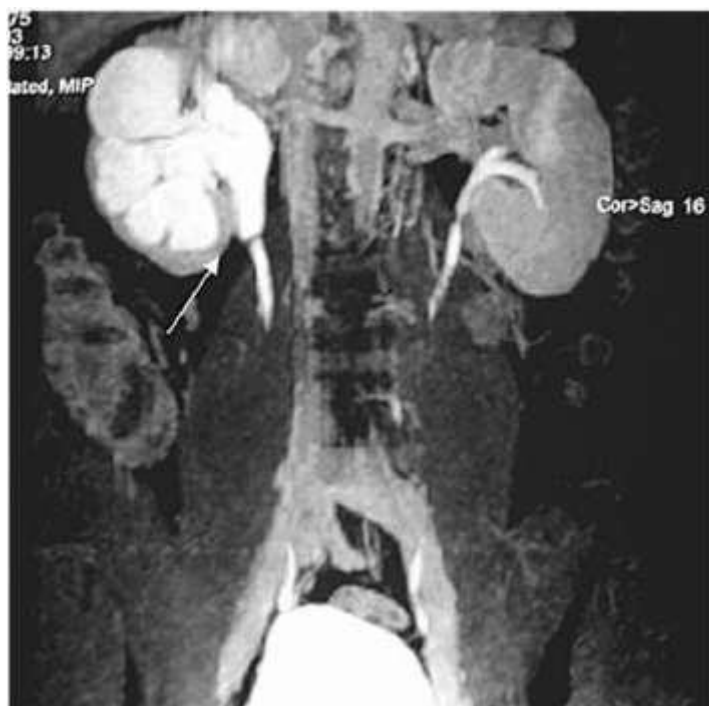МАГНИТНО-РЕЗОНАНСНАЯ ТОМОГРАФИЯ



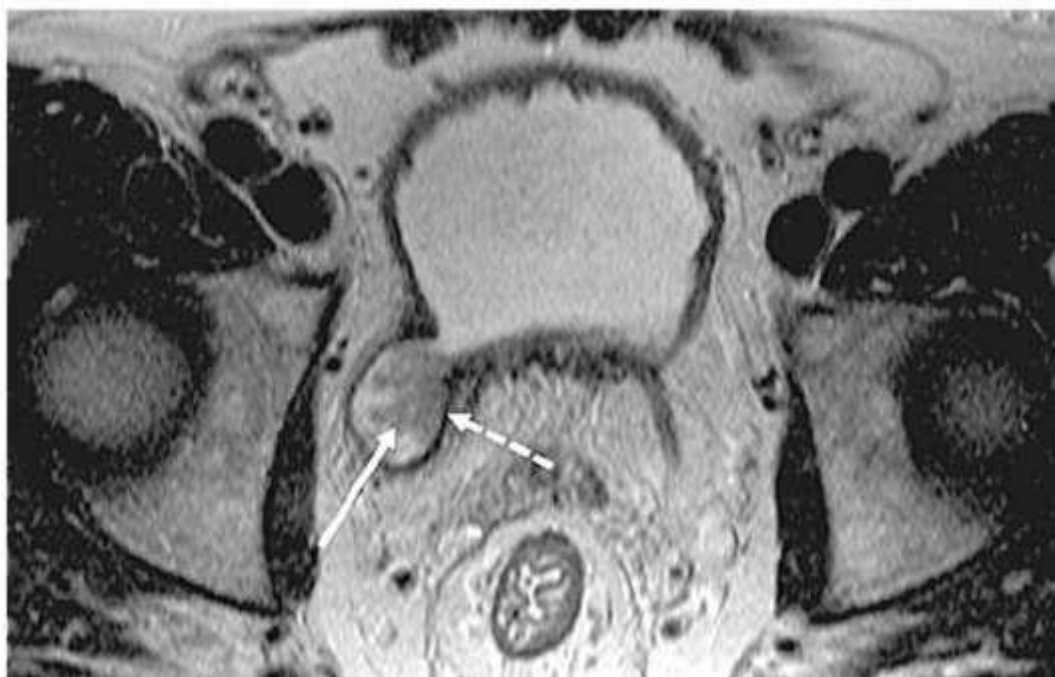
Опухоль почки небольших размеров (указана стрелкой) на T2-взвешенном скане с контрастированием



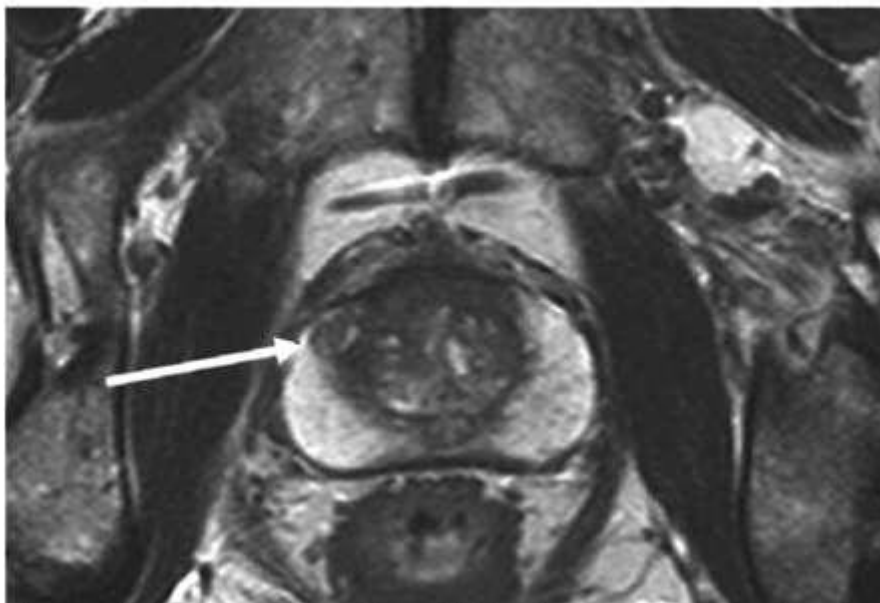
Опухолевый тромб (указан стрелкой) в правой почечной вене при крупной опухоли правой почки (T2-взвешенное изображение)



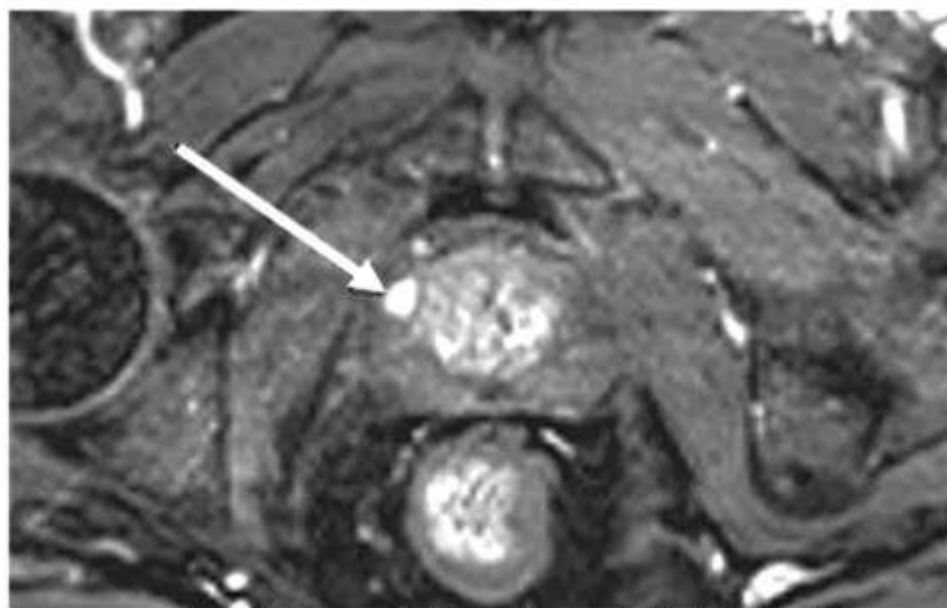
MR-картина гидронефроза справа при MR-урографии после введения парамагнетика. Четко видно пережатие зоны ЛМС нижнесеgmentарным сосудом (стрелка)



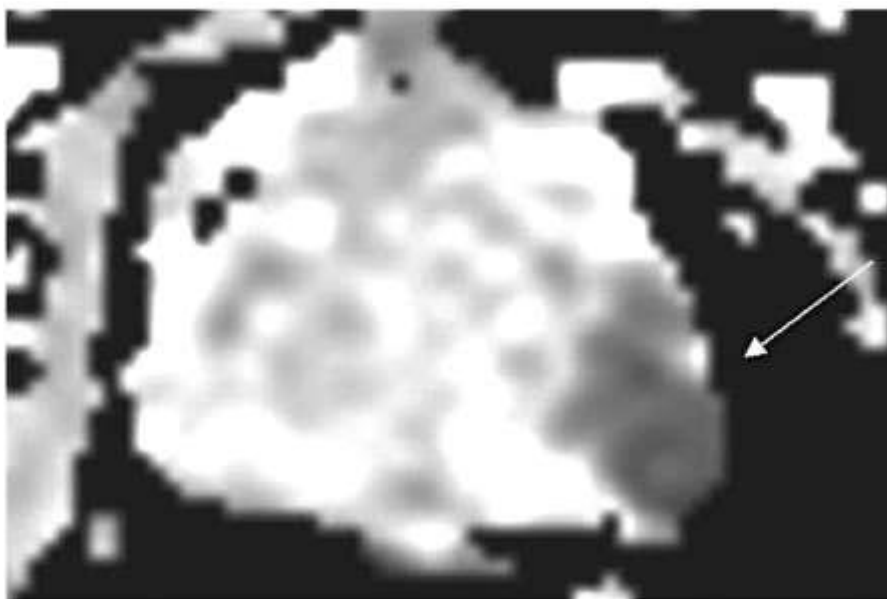
Дивертикул (пунктирная стрелка) и интрадивертикулярная опухоль (сплошная стрелка) мочевого пузыря. T2-взвешенное сканирование



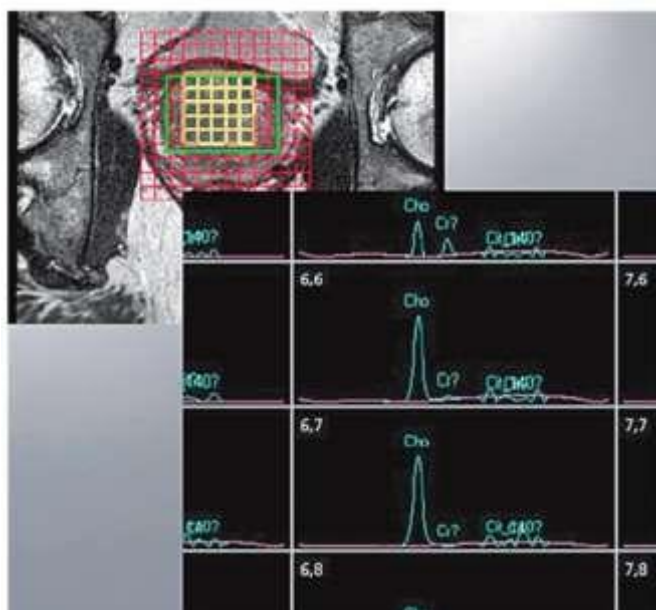
Локализованный РПЖ (указан стрелкой) - гипоинтенсивный очаг на нативном T2-скане в периферической зоне ПЖ



Локализованный РПЖ (указан стрелкой) - гиперинтенсивный очаг в периферической зоне ПЖ на T1-скане после контрастирования парамагнетиком



Локализованный РПЖ (указан стрелкой) - гипоинтенсивная зона на условных 4-5 часах при диффузионно-взвешенном сканировании



Получение магнитно-резонансных спектров из воксель-ной сетки, наложенной на изображение ПЖ на плоскостных сканах

Магнитно-резонансная томография (МРТ) - лучевой метод исследования, включающий получение послойных (томографических) изображений органов и тканей за счет явления ядерного магнитного резонанса.

МРТ применяют в диагностике патологии почек, забрюшинного пространства, мочевого пузыря, ПЖ, яичек и полового члена. МРТ показана при подозрении на пороки развития почек, мочевых путей и половых органов, а также при раке почки для уточнения стадии. МРТ сосудов применяется для оценки состояния почечного трансплантата, выявления тромбоза почечной вены и стеноза почечной артерии.

В отличие от КТ и других рентгеновских методов, а также радиоизотопной диагностики, выполнение магнитно-резонансных исследований не подразумевает воздействия ионизирующего излучения на организм, следовательно, они более безопасны.

Изображения, получаемые при МРТ, отличаются хорошим мягкотканым контрастом и могут использоваться для диагностики различных заболеваний органов мочевой системы в случаях, когда проведение КТ противопоказано или малоинформативно, например при непереносимости рентгеноконтрастных препаратов и необходимости контрастирования паренхимы мочевых органов или мочевыводящих путей (при опухоли почки, гидронефрозе), необходимости дифференциальной диагностики жидкостных образований в почке (простые кисты либо осложнившиеся нагноением или кровоизлиянием), стадировании РПЖ и мочевого пузыря, необходимости онкопоиска при беременности (во II и III триместрах).

Противопоказаниями к магнитно-резонансному исследованию являются наличие инородных тел с магнитными свойствами в теле пациента (клипсы, импланты, протезы и т.п.), электронных устройств (пейсмекеры, кардиостимуляторы), а также клаустрофобия (длительность исследования обычно составляет не менее 30 мин).

МРТ является «золотым стандартом» в стадировании РПЖ, а в последнее время все чаще используется и в его первичной диагностике. За счет возможности четкой дифференцировки мягких тканей исследование позволяет визуализировать зональную анатомию ПЖ, размер и расположение опухоли, нарушение целостности капсулы и прорастание в экстрапростатические структуры (семенные пузырьки, мочевой пузырь), а также оценить состояние регионарных лимфоузлов. Эти данные имеют ключевое значение для определения объема оперативного лечения.

Выполнение МРТ, помимо получения непосредственно анатомической информации, подразумевает возможность применения дополнительных методик, в ходе которых могут быть оценены функциональные характеристики органов и тканей. Такое исследование называется мультипараметрическим магнитно-резонансным исследованием, в его состав, помимо МРТ, входят диффузионно-взвешенное сканирование, магнитно-резонансная спектроскопия и динамическое контрастно-усиленное сканирование.

При динамическом контрастном усилении за счет аномальной сосудистой структуры опухоли (опухолевого неангиогенеза) очаг поражения интенсивно накапливает контрастный препарат, отчего становится гиперинтенсивным на T1-взвешенных сканах.

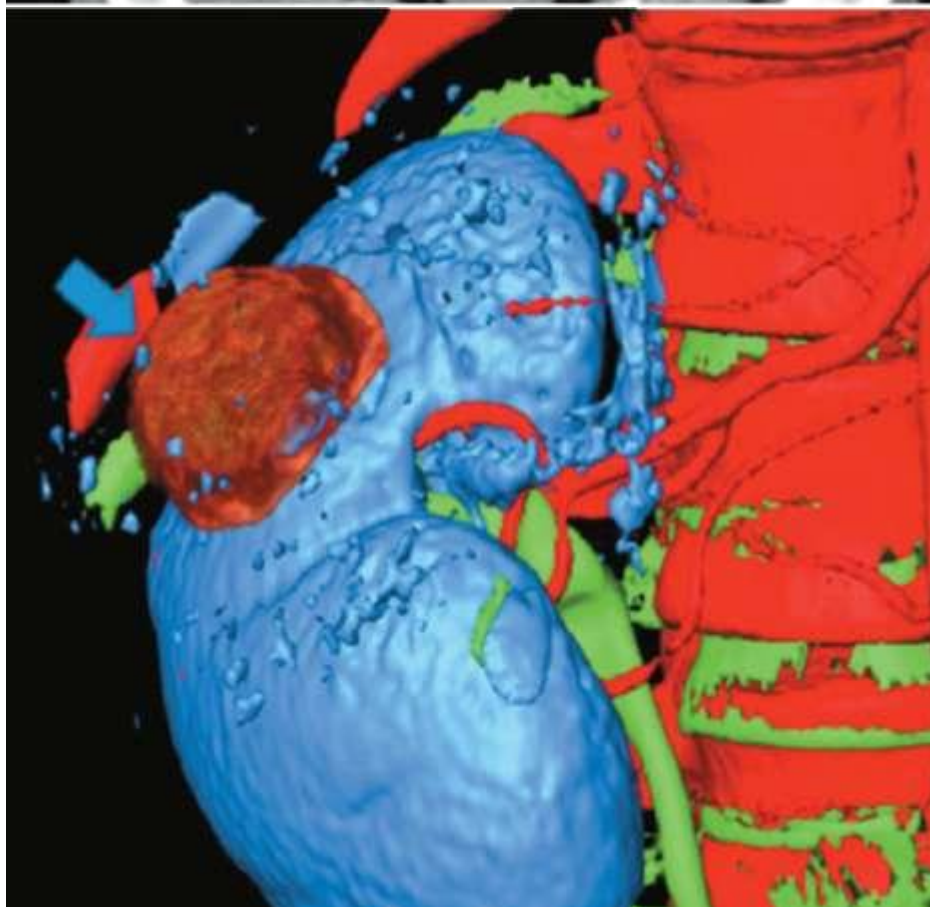
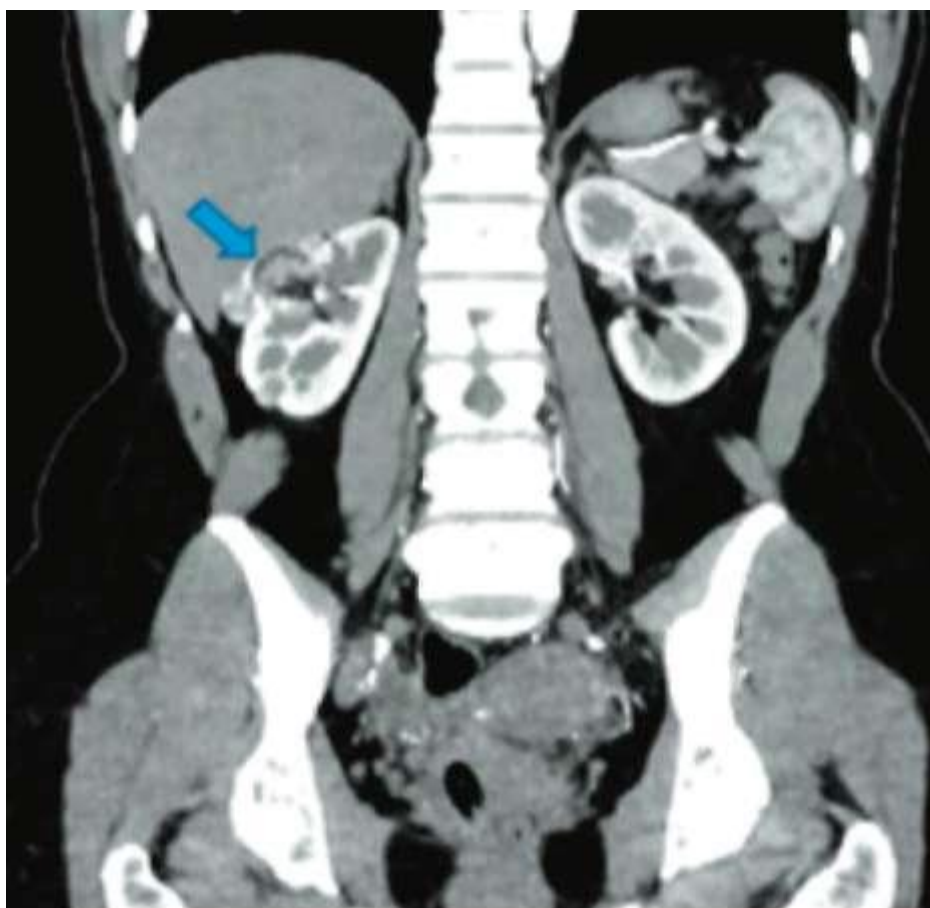
При диффузионно-взвешенном сканировании за счет визуализации плотности броуновского движения молекул воды возможно определение количества межклеточной жидкости в определенной точке органа. В случае развития злокачественных опухолей вследствие бесконтрольного деления опухолевых

клеток объем межклеточного пространства снижается, что может быть визуализировано на сканах в виде затемнения.

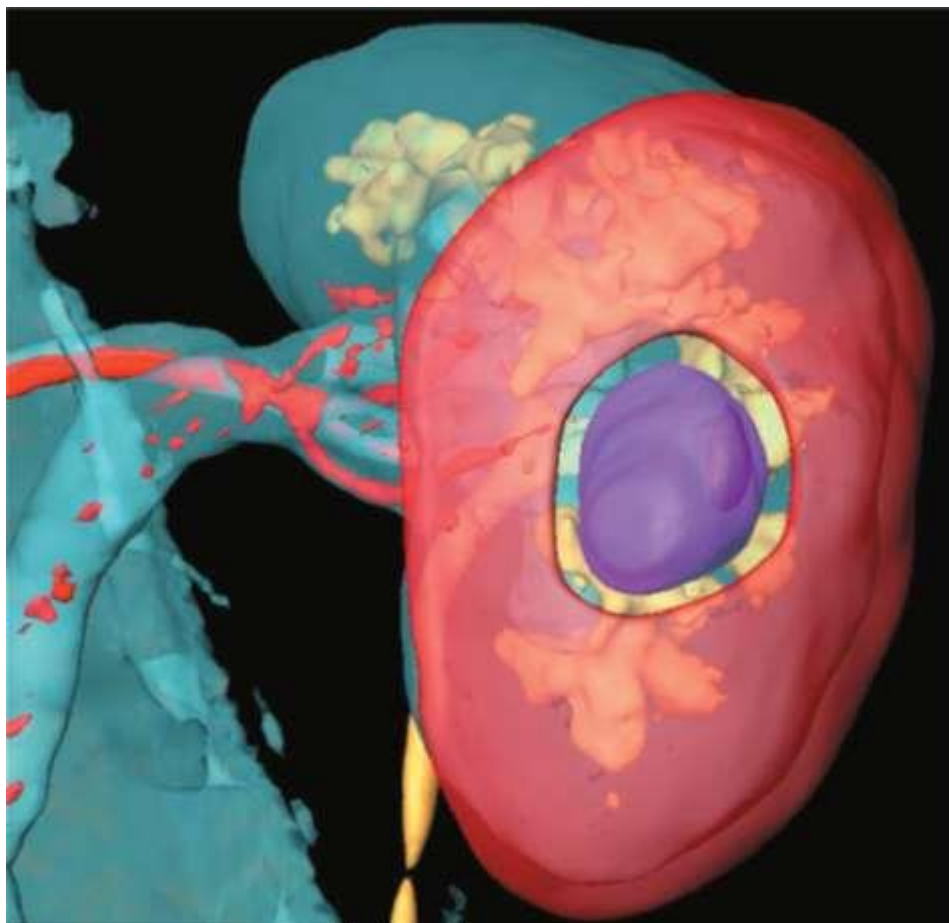
Магнитно-резонансная спектроскопия дает возможность удаленно, без прямого контакта с тканями определить содержание в них определенных метаболитов, которое специфически меняется в опухолевой ткани по сравнению со здоровой. Для РПЖ характерно снижение уровня лимонной кислоты и повышение уровней креатина и холи-на. Таким образом, метод дает возможность выявить аномальный метаболизм тканей еще до того, как станут видимыми структурные изменения при рутинном T2-сканировании.

КОМПЬЮТЕРНОЕ МОДЕЛИРОВАНИЕ

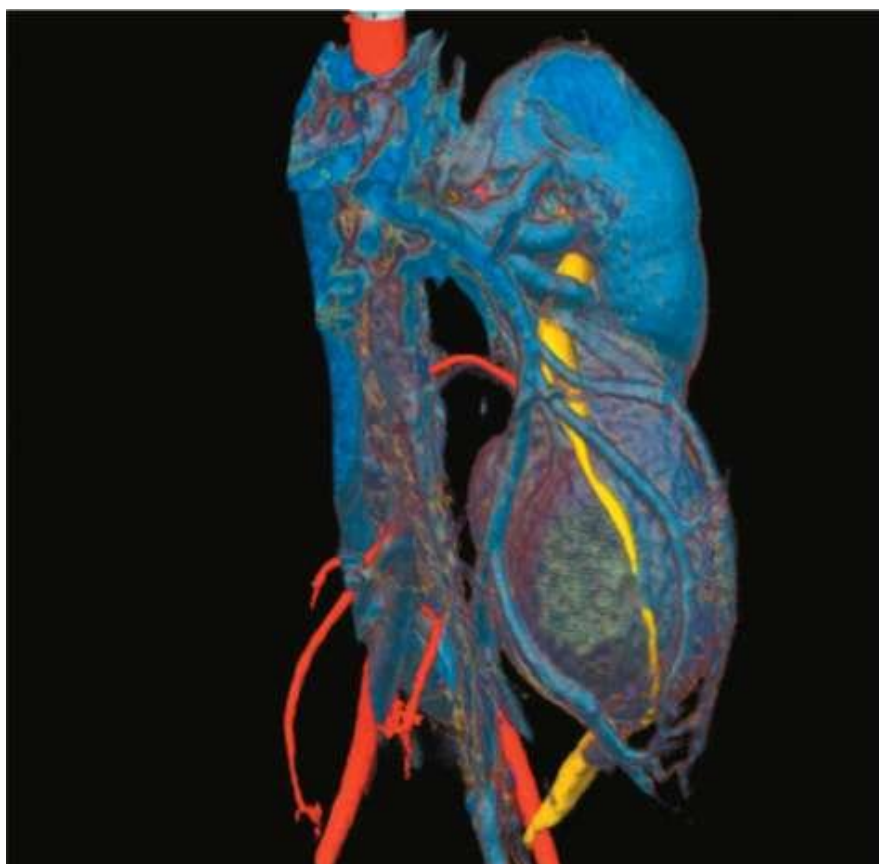
ОПУХОЛЬ ПОЧКИ



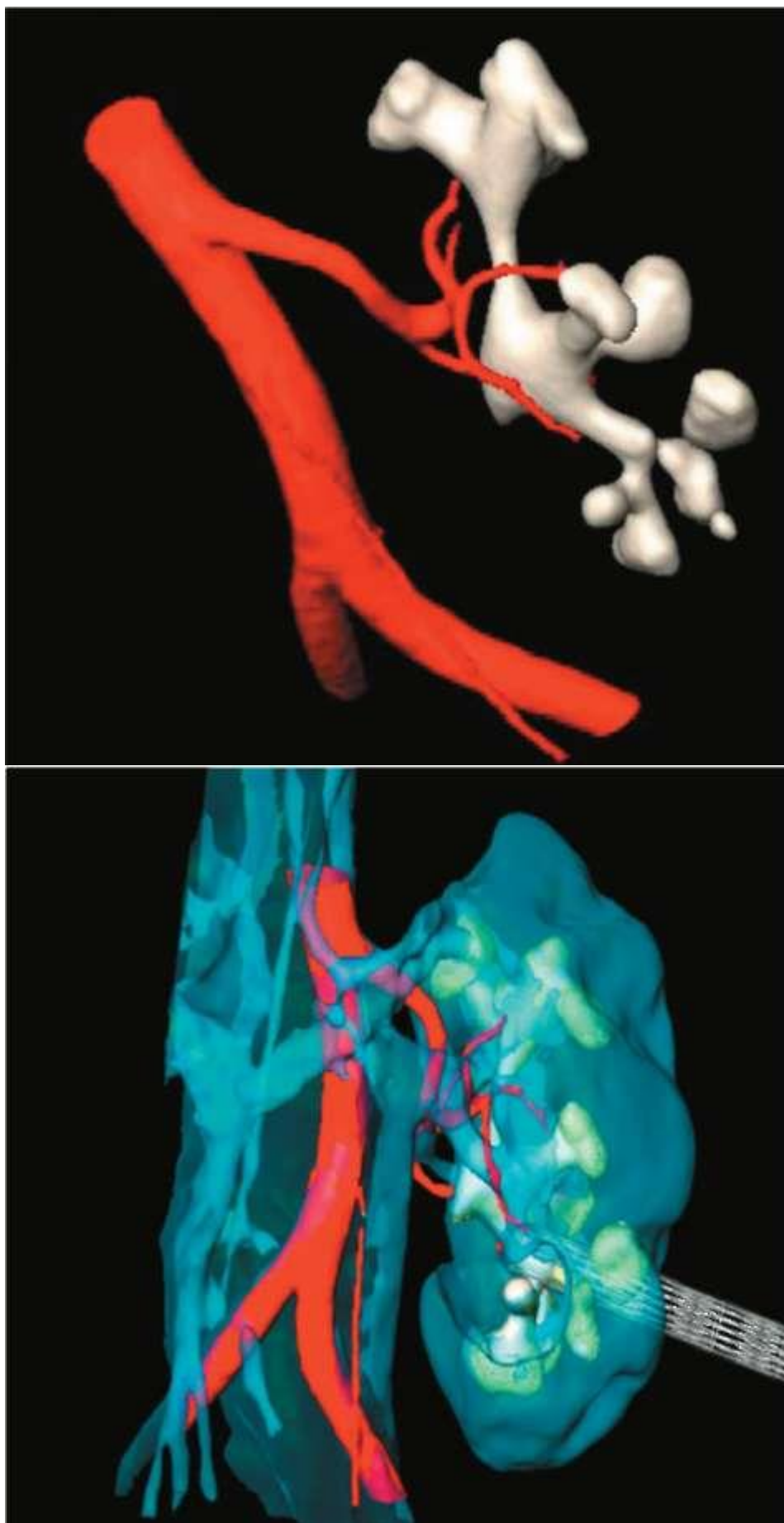
ИНДИВИДУАЛЬНЫЙ ПОЛИМЕРНЫЙ ШАБЛОН



ГИДРОНЕФРОЗ



КОРРАЛОВИДНЫЙ КАМЕНЬ ПОЧКИ



На базе НИИ уронефрологии и репродуктивного здоровья человека Первого МГМУ им. И.М. Сеченова внедрено и активно используется компьютерное моделирование патологического процесса, не применявшееся ранее в урологии нигде в мире. Метод основан на воссоздании единой картины патологического процесса в трехмерном режиме путем совмещения всех четырех фаз исследования почек, полученных при **МСКТ** с контрастным усилением. Несмотря на все преимущества и полезность МСКТ, данный диагностический метод не позволяет ответить на все вопросы, интересующие хирурга-уролога. В свою очередь, компьютерное моделирование после обработки данных с помощью специального программного обеспечения позволяет со 100% точностью указать топографо-анатомические особенности того или иного патологического процесса почек с важнейшими анатомическими структурами органа - кровеносными сосудами, мочевыми путями, внеорганными структурами. Онкологическое поражение почки, МКБ, гидронефроз - компьютерное моделирование патологического процесса позволяет получать исчерпывающую информацию о распространенности опухолевого процесса, размерах и конфигурации камня, особенностях кровоснабжения при подверженных гидронефрозу почках и индивидуальных особенностях течения заболевания у каждого конкретного больного.

В настоящее время при небольшом размере злокачественного новообразования почки в большинстве случаев выполняют органосохраняющее пособие - резекцию почки. Здесь на помощь урологу приходит разработанная и запатентованная нами методика, которая дает возможность изготовить индивидуальный навигационный полимерный шаблон, внутренняя поверхность которого соответствует наружной поверхности почки, что во время операции позволяет, надев последний на оперируемый орган, определить и обозначить даже на неизменной наружной поверхности почки точное расположение опухоли. Таким образом, возможно произвести резекцию органа в пределах здоровых тканей, практически исключив вероятность положительного хирургического края, что является крайне насущной проблемой при органосохраняющих пособиях. Отдельно необходимо отметить возможность виртуального удаления опухоли, что позволяет хирургу еще до операции распланировать все этапы пособия и быть подготовленным к любым неожиданностям, подстерегающим его в ложе удаленной опухоли, будь то вскрытая ЧЛС или крупный сосуд.

МКБ является частым урологическим заболеванием. Ее лечение в ведущих учреждениях страны проводят исключительно малоинвазивными методами. Применение МСКТ с контрастированием позволяет получить информацию о состоянии верхних мочевых путей при наличии в них конкрементов. Так называемая КТ-урография, особенно в трехмерном исполнении, позволяет определить оптимальный чрескожный доступ к камням ЧЛС. При планировании перкутанных вмешательств необходимо представлять внутриорганные расположение крупных почечных сосудов для предотвращения выраженного интраоперационного кровотечения. Относительно наглядную информацию об ангиоархитектонике почки помогают получить трехмерные ангиограммы при МСКТ с контрастированием. Если при К1-К2 и ампулярных ЧЛС выбор доступа, как правило, очевиден, то при К3-К4

древовидных многочашечковых ЧЛС, рентгено-негативном характере конкрементов правильный выбор доступа более сложен, что может явиться причиной дополнительных пункций и/или неполного удаления конкрементов. При коралловидных камнях, с учетом планирования перкутанного их удаления, информации, получаемой при КТ, не всегда достаточно. В данном случае компьютерное моделирование позволяет получить точное совмещение коралловидного конкремента, ЧЛС, паренхимы и крупных внутривисочечных сосудов на одном трехмерном изображении. В зависимости от задач доступно мгновенное вычитание или добавление соответствующей фазы визуализации с созданием необходимой интенсивности эффекта прозрачности окружающих камень структур. В результате возможно рассчитать оптимальный перкутанный доступ к коралловидному конкременту, при котором будет пройдена наименьшая толщина ткани почки, не затрагивая крупные внутривисочечные сосуды, что поможет оптимизировать пособие и уменьшить вероятность развития осложнений во время операции.

В заключение необходимо отметить, что применение метода особенно актуально, когда возникают вопросы об операбельности больного и окончательном выборе характера пособия.

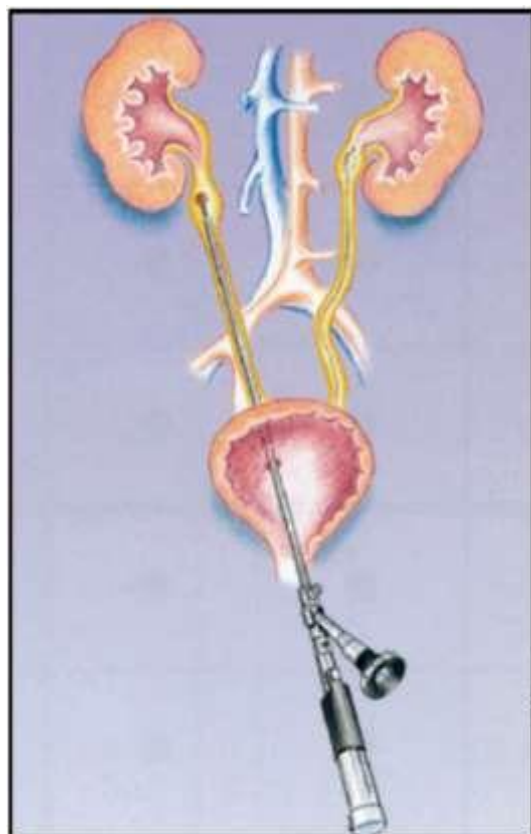
ИНСТРУМЕНТАЛЬНЫЕ МЕТОДЫ ДИАГНОСТИКИ ВЕРХНИХ МОЧЕВЫХ ПУТЕЙ

СОВРЕМЕННАЯ ЭНДСКОПИЧЕСКАЯ ТЕХНИКА ПОЗВОЛЯЕТ ИССЛЕДОВАТЬ ЛЮБЫЕ ОТДЕЛЫ МОЧЕВЫХ ПУТЕЙ

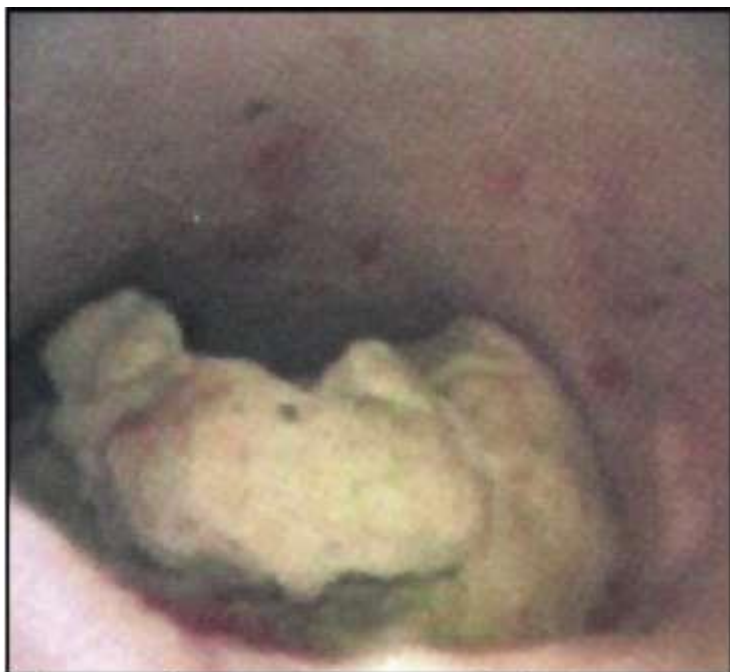УРЕТРОСКОПИЯ ПОЛУРИГИДНЫМ УРЕТЕРОСКОПОМ



Полуригидные уретероскопы



Уретеролитотрипсия

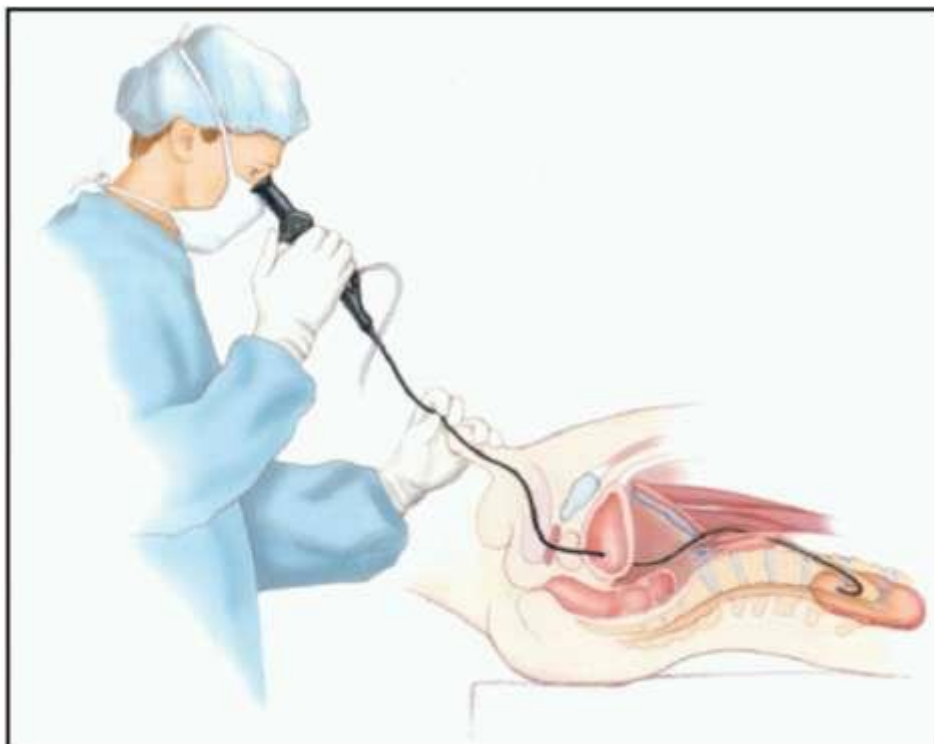

Камень в просвете мочеточника

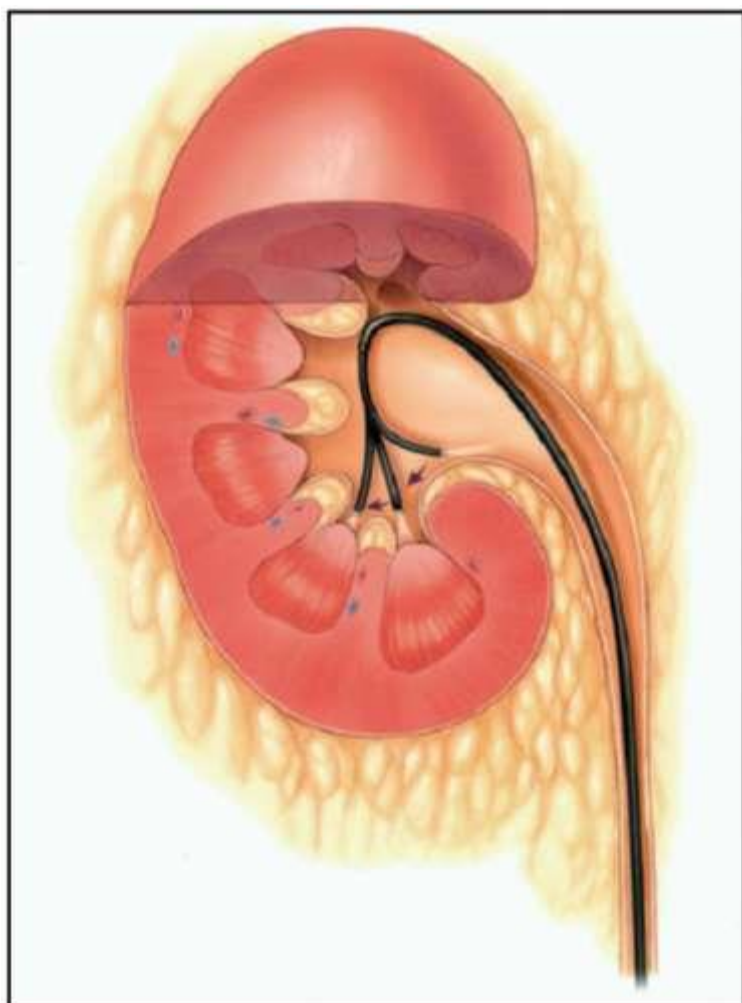
УРЕТРОСКОПИЯ ГИБКИМ УРЕТЕРОСКОПОМ



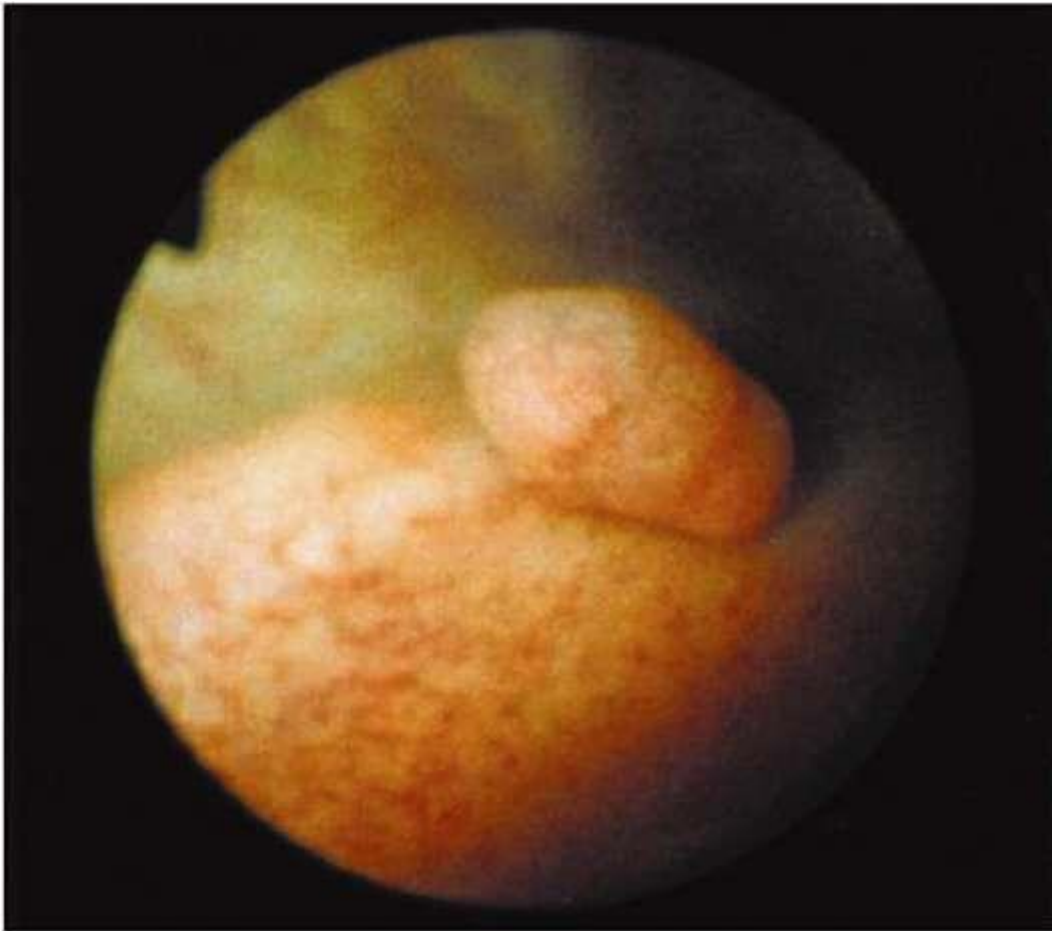
Гибкий уретероскоп



Гибкий уретероскоп заведен в почку



Возможность осмотра под отрицательным углом



Опухоль чашечно-лоханочной системы

К инструментальным методам диагностики верхних мочевых путей относят уретероскопию и нефроскопию. **Уретероскопия** выполняется полуригидным либо гибким уретероскопом. Это разные инструменты со своими диагностическими и лечебными возможностями. Полуригидный уретероскоп позволяет осуществлять: осмотр и манипуляции в мочеточнике и ЧЛС; пневматическое, ультразвуковое или лазерное дробление конкрементов; рассечение стриктур мочеточника и лоханочно-моче-

точникового сегмента (ЛМС); взятие материала для гистологического исследования.

Гибкий уретероскоп не имеет такого широкого спектра лечебных возможностей. Этим инструментом выполняется, например, электрогидравлическая или лазерная литотрипсия. Однако благодаря способности изменять форму дистальной части он позволяет осматривать элементы ЧЛС, недоступные полуригидному уретероскопу.

Нефроскопия применяется чаще в ходе лечебных манипуляций - после пункционной нефростомии или в ходе перкутанной нефролитолапаксии и позволяет осмотреть элементы ЧЛС и выполнить необходимые манипуляции (дробление камней, рассечение ЛМС, биопсию опухоли, проведение струн и катетеров).

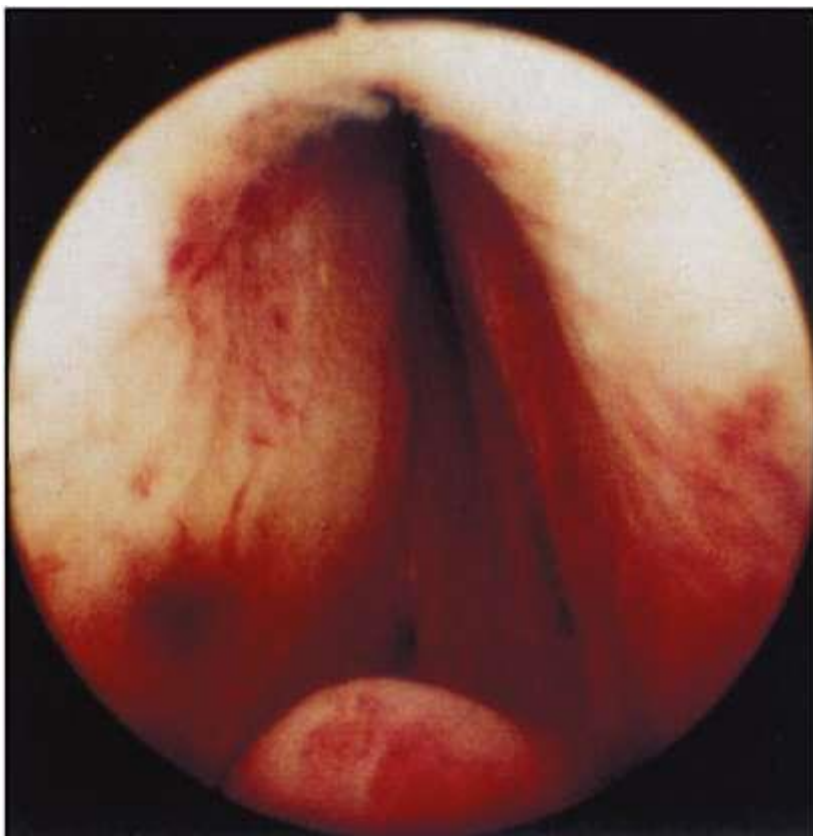
ИНСТРУМЕНТАЛЬНЫЕ МЕТОДЫ ДИАГНОСТИКИ НИЖНИХ МОЧЕВЫХ ПУТЕЙ

СОВРЕМЕННАЯ ЭНДСКОПИЧЕСКАЯ ТЕХНИКА ПОЗВОЛЯЕТ ИССЛЕДОВАТЬ ЛЮБЫЕ ОТДЕЛЫ МОЧЕВЫХ ПУТЕЙ

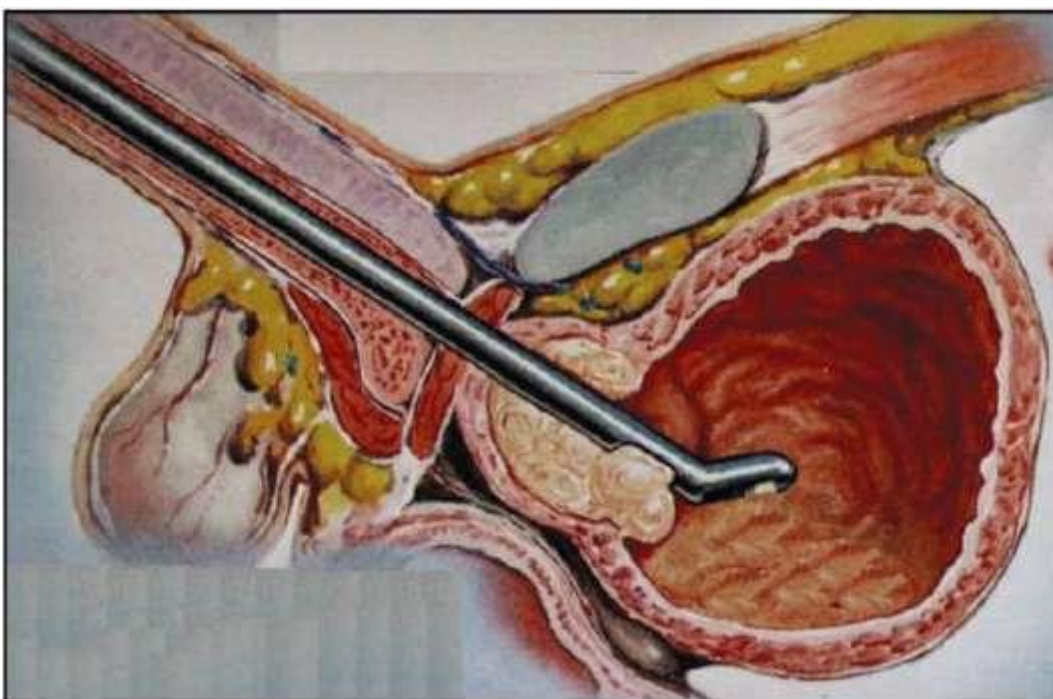
УРЕТРОЦИСТОСКОПИЯ



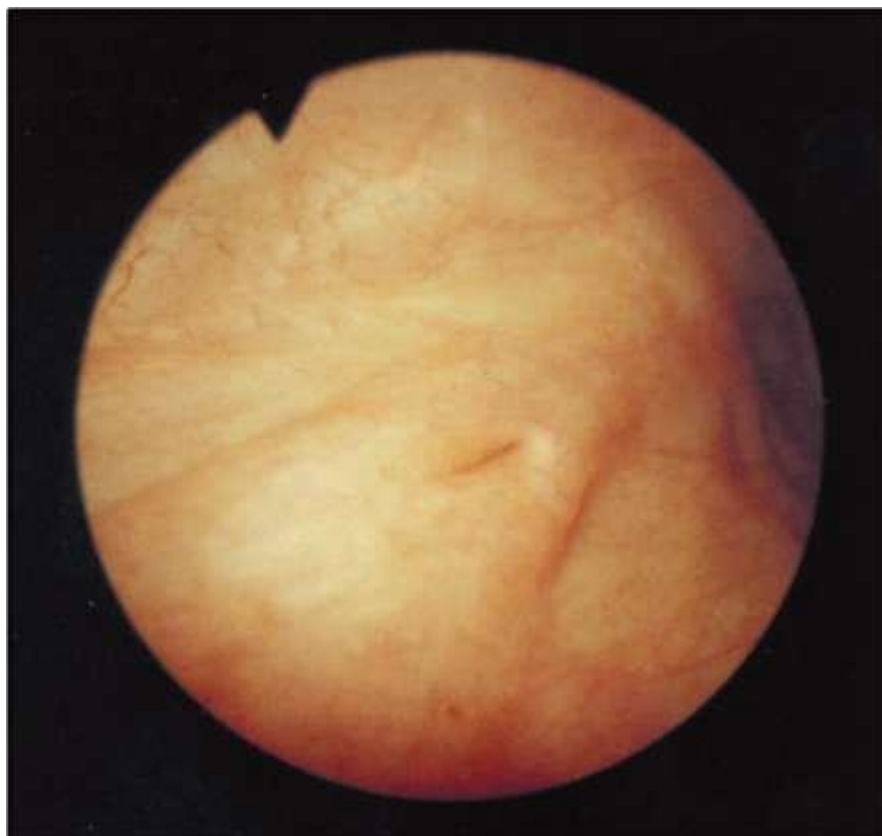Оптическая часть, щипцы, катетеризационный цистоскоп и осветитель



Симптом «занавесок» - боковые доли ПЖ прикрывают просвет уретры




Цистоскоп проведен в мочевой пузырь

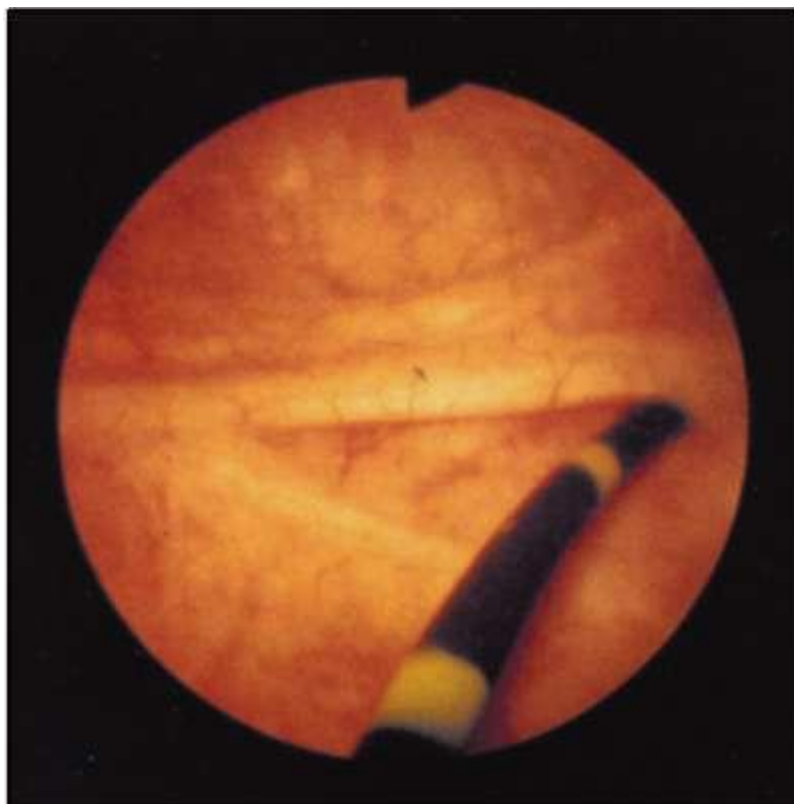


Устье левого мочеточника

КАТЕТЕРИЗАЦИЯ МОЧЕТОЧНИКОВ



Катетеризационный цистоскоп и катетер, проведенный в устье мочеточника



Катетер заведен в левый мочеточник

К инструментальным методам диагностики нижних мочевых путей относят уретроскопию и цистоскопию. В повседневной практике эти исследования обычно совмещают.

Уретроцистоскопию применяют при опухолях мочевого пузыря (для подтверждения наличия заподозренной опухоли, оценки окружающей ее слизистой и расстояния до устьев мочеточников, взятия материала для гистологического исследования щипцами), при туберкулезе мочевой системы, гематурии (для выяснения источника кровотечения), камнях, инородных телах мочевого пузыря, пузырно-влагалищных свищах, аномалиях мочевого пузыря и устьев мочеточников, при выполнении хромоцистоскопии.

Для проведения уретроцистоскопии необходимы тубус с обтуратором, оптическая часть, оптическая среда (чаще физиологический раствор) и осветитель. Выполнение манипуляции начинают

с введения в уретру в стерильных условиях местного анестетика с экспозицией 10 мин. Далее инструмент вводят в уретру, оценивая состояние ее слизистой и анатомических ориентиров (семенного бугорка, боковых долей ПЖ), а также шейки мочевого пузыря, треугольника Лъето, устьев мочеточников.

При необходимости выполняется хромоцистоскопия (введенный внутривенно индигокармин должен выделяться с мочой из устьев мочеточников спустя 4 мин). При задержке выделения индигокармина говорят о нарушении оттока мочи из почки.

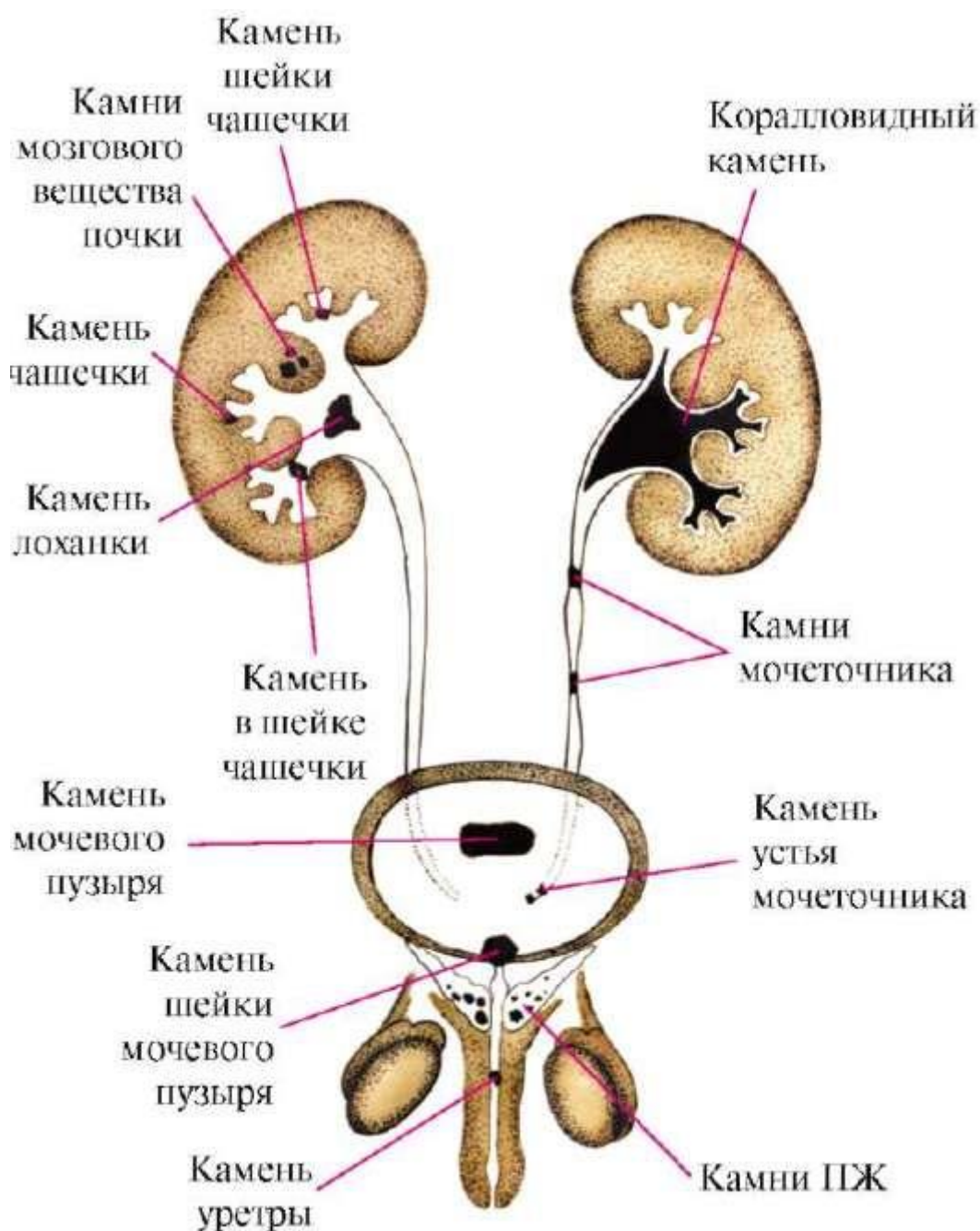
Для определения уровня обструкции и восстановления оттока мочи при помощи катетеризационного цистоскопа проводится катетеризация почки мочеточниковым катетером. Односторонняя катетеризация выполняется также для проведения ретроградной пиелографии, выявления симптома Шевассю (при опухоли мочеточника), купирования почечной колики. Двусторонняя катетеризация используется для дифференцирования ренальной анурии от постренальной и отдельного сбора мочи из почек (например, для общего и бактериологического исследований).

ДИАГНОСТИКА МОЧЕКАМЕННОЙ БОЛЕЗНИ

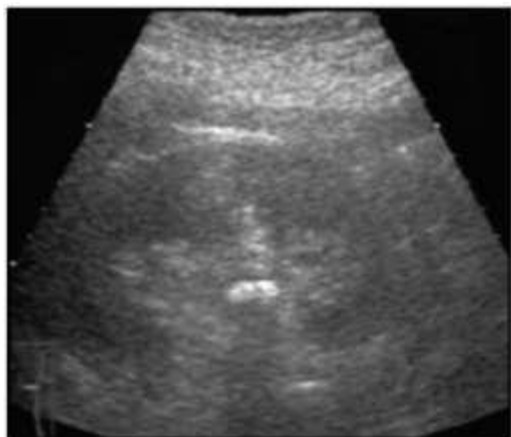СИМПТОМЫ

Почечная колика. Ноющая боль в пояснице. Гематурия. Пиурия. Дизурия. Отхождение камней в анамнезе

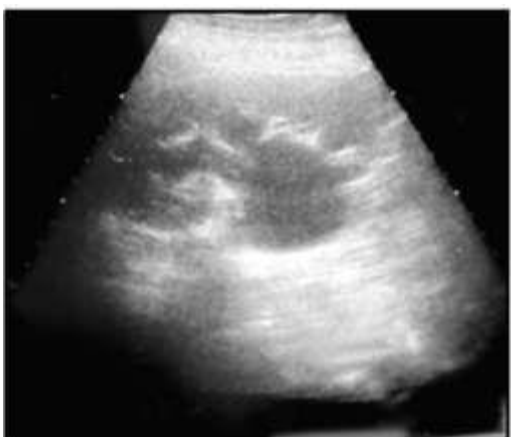ЛОКАЛИЗАЦИЯ КАМНЕЙ В МОЧЕВЫХ ПУТЯХ



УЛЬТРАЗВУКОВАЯ ДИАГНОСТИКА

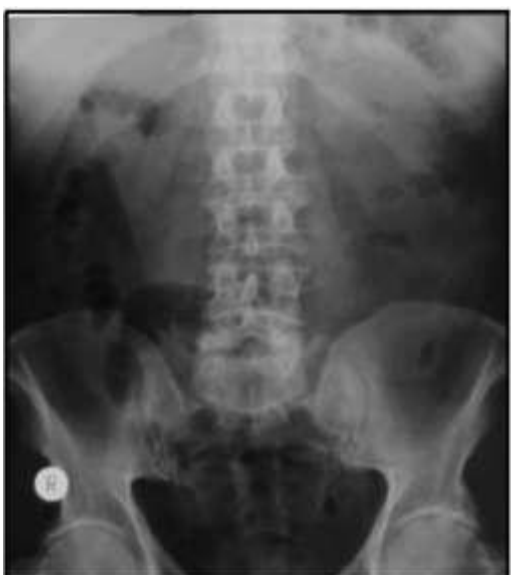

Камень в лоханке

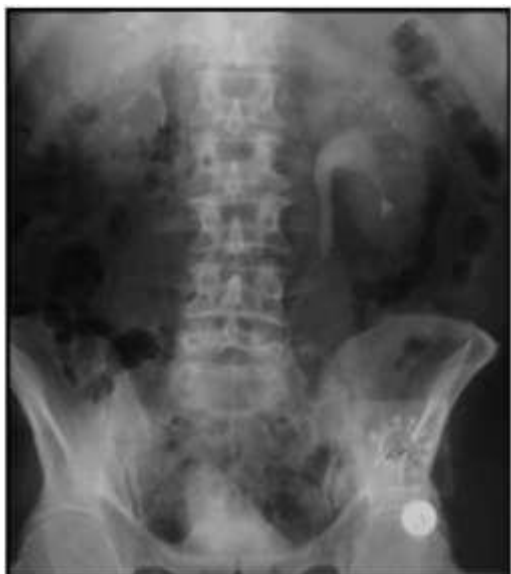

Дилатация чашечно-лоханочной системы при камне мочеточника

РЕНТГЕНОВСКАЯ ДИАГНОСТИКА

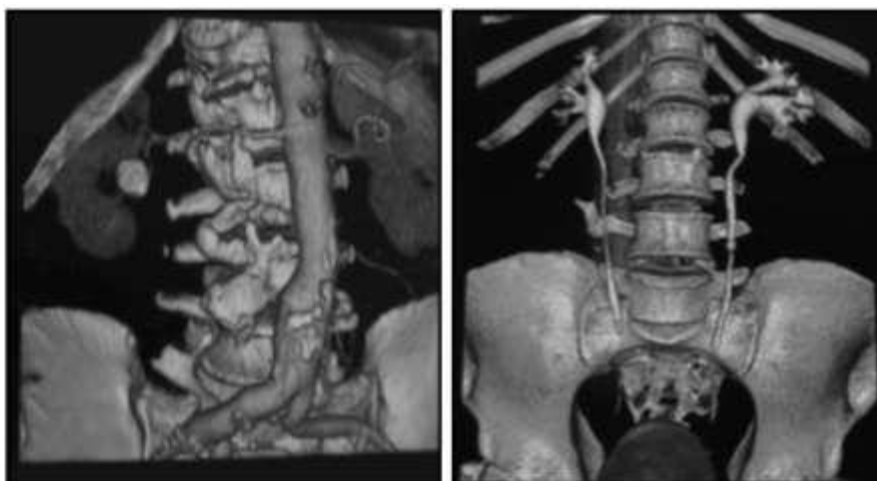

Тень камня на обзорном снимке (рентгенонегативные камни не видны)



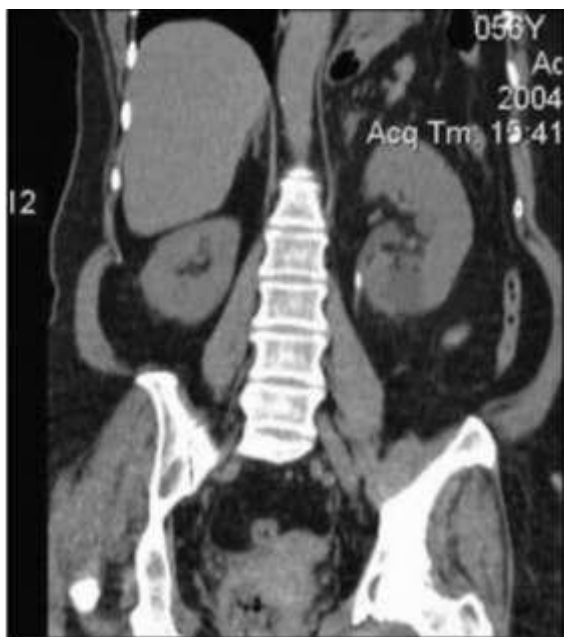Симптом Лихтенберга (указательного пальца) на экскреторной урографии

КОМПЬЮТЕРНАЯ ТОМОГРАФИЯ



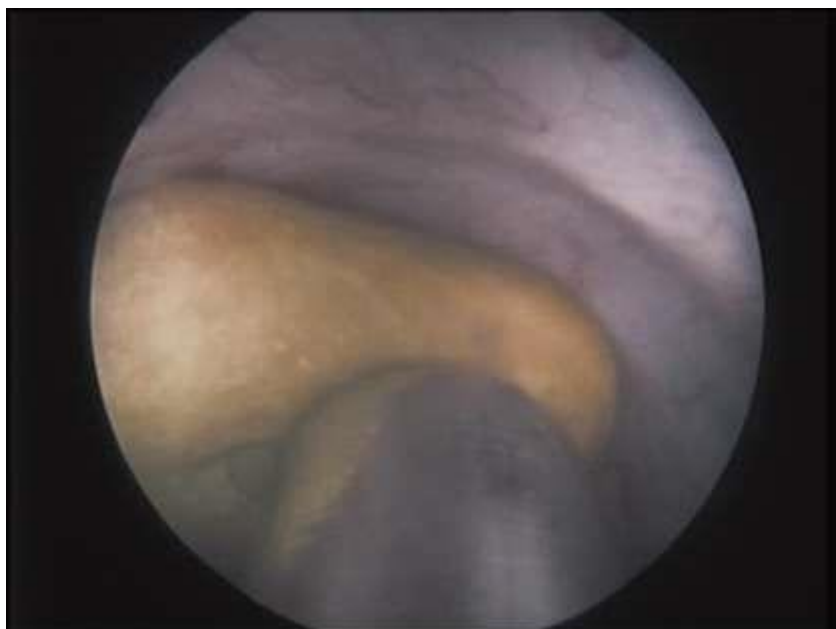МУЛЬТИСПИРАЛЬНАЯ КОМПЬЮТЕРНАЯ

ТОМОГРАФИЯ



Позволяет выявить камни любого состава, размеров и локализации. «Рентггенегативных камней» при МСКТ не существует

ЭНДОСКОПИЧЕСКАЯ ДИАГНОСТИКА (ЦИСТОСКОПИЯ, УРЕТЕРОСКОПИЯ, НЕФРОСКОПИЯ)



Обычно сочетается с лечением (контактная литотрипсия)

Симптомы: почечная колика, ноющая боль в пояснице, гематурия, пиурия, дизурия, отхождение камней в анамнезе.

Жалобы и анамнез

Необходимо детализировать жалобы и уделить внимание следующим особенностям анамнеза: длительность и характер МКБ (односторонний, двусторонний, рецидивный), эпизоды камнеотхождения, гематурии и ее характер, возможная наследственность по заболеванию, предшествующие методы лечения (консервативные и хирургические), сопутствующие заболевания (эндокринные, желудочно-кишечного тракта, травмы крупных костей и суставов и т.д.).

При отсутствии почечной колики и ХПН состояние больного может быть удовлетворительным. Бледность кожных покровов и слизистых оболочек отмечается у больных с сопутствующей анемией при тяжелом двустороннем процессе, осложненном хроническим пиелонефритом и почечной недостаточностью. Депигментация кожи голеней и стоп может указывать на А-авитаминоз, перенесенную пеллагру. У молодых пациентов (до 45 лет) может наблюдаться АГ (почечная гипертензия). Для больных с урат-ным литиазом характерна избыточная масса тела. Особое внимание уделяют осмотру и пальпации живота и поясничной области. При пальпации почек и легком поколачивании поясничной области может быть выявлена болезненность (положительный симптом Пастернацкого). Обязательными являются пальпация и перкуссия мочевого пузыря, так как не исключается возможность хронической задержки мочи вследствие наличия камней мочевого пузыря или при заболеваниях, предрасполагающих к их развитию (гиперплазия или РПЖ).

Лабораторная диагностика

Анализ крови (общий). У больных чаще наблюдаются нормальные показатели общего анализа крови, однако во время почечной колики или атаки острого пиелонефрита отмечаются лейкоцитоз, сдвиг лейкоцитарной формулы влево, увеличение СОЭ, возможно выявление сопутствующей анемии.

Анализ мочи (общий). Могут иметь место незначительная протеинурия (белок 0,03-0,3 г/л), микрогематурия (свежие эритроциты), единичные цилиндры. При наличии калькулезного пиелонефрита наблюдаются пиурия (лейкоцитурия) и бактериу-

рия. Количество лейкоцитов более 10 в поле зрения свидетельствует о воспалительном процессе.

Клиническое значение имеет оценка рН мочи (кислая, щелочная) и показателей относительной плотности мочи (удельный вес).

Наличие кристаллов солей может быть эпизодическим, их появление нередко зависит от характера питания и рН мочи. Кристаллы мочевой кислоты при рН мочи <6,0 характерны для уратного нефролитиаза и мочекишечного диатеза; фосфаты кальция и магния при рН мочи >7,0 - для фосфатного литиаза и

фос-фатурии; оксалаты кальция - для кальций-оксалат-ного уролитиаза или оксалурического диатеза.

Биохимическое исследование крови и мочи включает определение содержания креатинина, мочевины, кальция, магния, неорганического фосфора, мочевой кислоты и т.д. Суммарная функция почек определяется уровнем мочевины и креатинина в сыворотке крови и суточной моче (суточная экскреция).

Повышение уровня кальция (гиперкальциемия), снижение уровня фосфора и магния в сыворотке крови - признаки нарушенного метаболизма, которые рассматриваются как факторы риска рецидивного камнеобразования и требуют исключения почечной формы первичного гиперпаратиреозидизма.

Повышение уровня мочевой кислоты (гиперурикемия) в сыворотке крови наблюдается при уратном нефролитиазе. Гиперурикемия и гиперурикурия (гиперурикозурия) свидетельствуют о нарушенном синтезе мочевой кислоты, что имеет место при мочекисл-лом диатезе, подагре и почечной недостаточности.

Гиперфосфатурия может быть проявлением фосфатного диатеза, врожденного или приобретенного вследствие первичных заболеваний желудка или центральной нервной системы. Чаще фосфатурия ложная (рН мочи >7,0), что зависит от щелоче-образующих бактерий (протей).

Исследование уровня гормонов (кальцитонин и паратгормон) проводится при диагностике гипер-паратиреозидизма, особенно у больных с коралловидными, двусторонними и рецидивными камнями при повышенном уровне кальция в сыворотке крови.

Проба Зимницкого - оценка функционального состояния почек на основании динамики плотности мочи (в норме 1005-1025) в течение 1 сут в 8 порциях мочи. Проба является самой физиологичной. Снижение относительной плотности мочи и монотонность показателей свидетельствуют о нарушении функции почек.

Бактериологическое исследование (посев) мочи

позволяет идентифицировать микрофлору мочи и определить титр бактериурии. Бактериологические посевы мочи с определением чувствительности микрофлоры к антибактериальным препаратам

дают возможность проводить этиотропное лечение пиелонефрита, являющегося одной из причин рецидивов камнеобразования.

Лучевая диагностика

УЗИ позволяет оценить размеры, положение и подвижность почек, размер паренхимы, определить наличие и степень дилатации ЧЛС, локализацию камня (камней) и определить его линейные размеры. УЗ-картина камня почки

характеризуется наличием гиперэхогенного участка с акустической тенью («дорожкой») дистальнее его.

Обзорная рентгенография показана с целью обнаружения и локализации рентгенопозитивных (рентгеноконтрастных) теней, подозрительных на конкременты, в проекции почек, мочеточников и мочевого пузыря. Камни могут быть рентгенопозитивными (рентгеноконтрастными), рентгенонегативными (рентгенонеконтрастными) или малококонтрастными, что зависит от химического состава (прежде всего присутствия и количества кальциевого компонента) мочевых камней. Конкременты, состоящие из кальций-оксалатов и кальций-фосфатов, отчетливо видны на рентгенограммах. Камни, состоящие из мочевой кислоты и ее солей (ураты), на обзорных рентгенограммах не видны. Невидимость камня на обзорном снимке может быть обусловлена не только химическим составом, но и плохим качеством снимка, проекцией камня на кости скелета и прочими причинами (асцит, ожирение и т.д.). Камни почки и мочеточника нередко приходится дифференцировать от обызвествленных лимфатических узлов и флеболитов в области таза, камней желчного пузыря, теней каловых масс, инородных тел кишечника. Уточнить характер и локализацию тени помогает экскреторная урография.

Показаниями к экскреторной урографии являются: камень (данные УЗИ и обзорного снимка), размеры которого не позволяют рассчитывать на самостоятельное отхождение, рентгенонегативный камень, уретерогидронефроз, двусторонний нефролитиаз, рецидив заболевания, любые патологические изменения в противоположной почке при одностороннем нефролитиазе, сомнения в генезе почечной колики и т.д. Экскреторную урографию рекомендуется проводить в безболевого периоде (вне почечной колики). При полной окклюзии мочеточника камнем рентгеноконтрастное вещество располагается над камнем в расширенном мочеточнике, как бы указывая на камень (симптом Лихтен-берга). При рентгенонегативном камне почки или мочеточника на фоне рентгеноконтрастного вещества определяется дефект заполнения, соответствующий конкременту.

Дополнительные рентгенологические исследования

Ретроградная (восходящая) уретеропиелография,

при наличии нефростомического дренажа - анте-градная пиелография (выполняются по показаниям). Показанием к выполнению ретроградной уретеропиелографии являются сомнения относительно диагноза МКБ или при рентгенонегативном камне.

Компьютерная томография

КТ детализирует особенности ангиоархитектоники и анатомо-функционального состояния почек и мочевых путей, уточняет локализацию камня (камней) и его структурную плотность (денситометрия), выявляет

возможные аномалии мочевых путей, а также сопутствующие заболевания органов брюшной полости и т.д. Современными и наиболее информативными методами исследования больных МКБ являются спиральная КТ и МСКТ с возможностью трехмерной реконструкции изображения и виртуальной эндоскопией. Современные виды КТ выявляют камни любой локализации и рентгенопозитивности.

Магнитно-резистентная томография

МР-урография позволяет определить уровень обструкции мочевых путей камнем без контрастирования у пациентов с почечной коликой и при непереносимости рентгеноконтрастного вещества.

Радиоизотопная диагностика

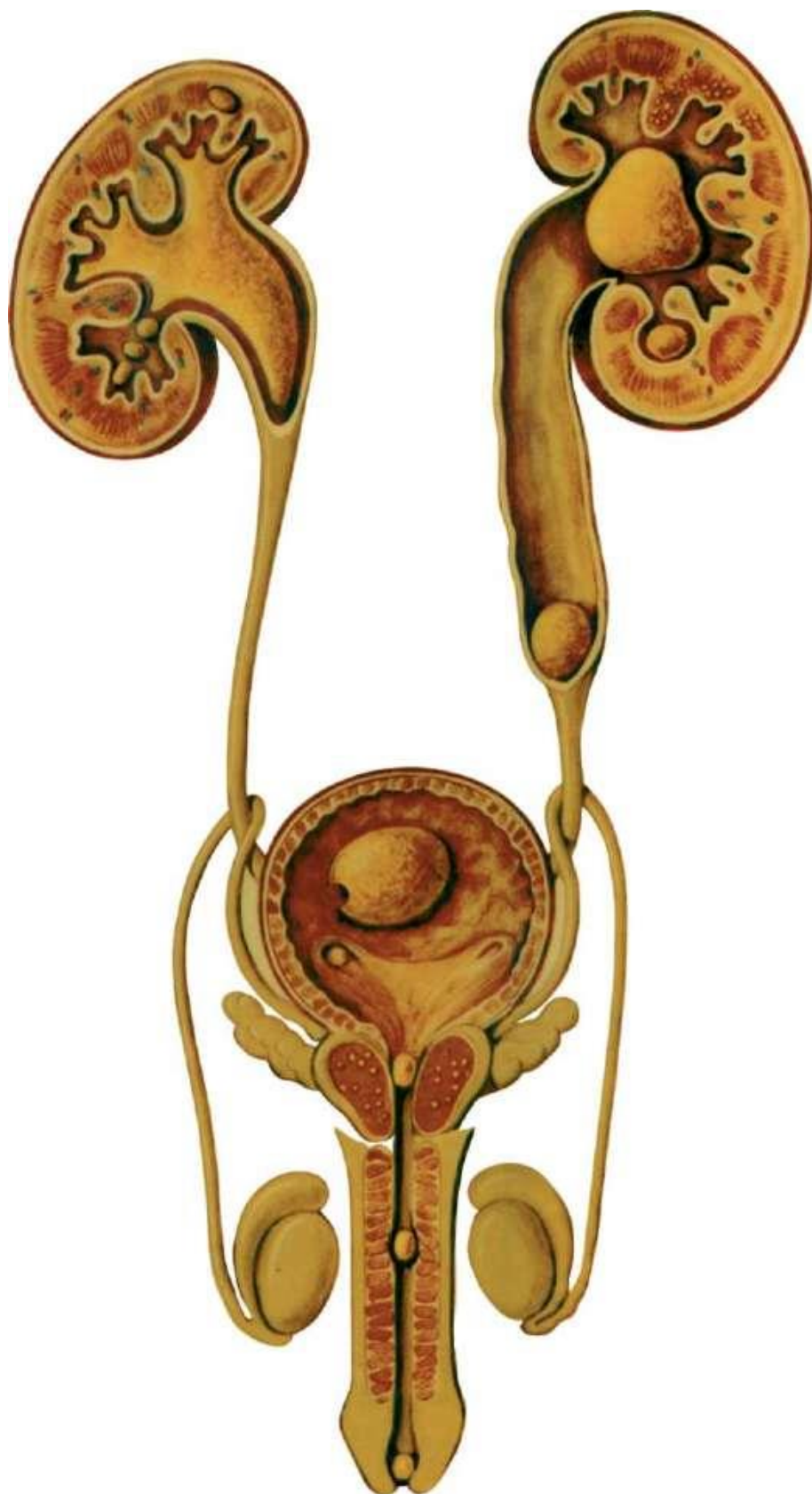В настоящее время используют методики динамической сцинтиграфии почек, включая клиренс-тест и радионуклидную ангиографию почек с целью изучения отдельной и суммарной функции почек, гемодинамики, уродинамики и т.д.

Эндоскопическая диагностика

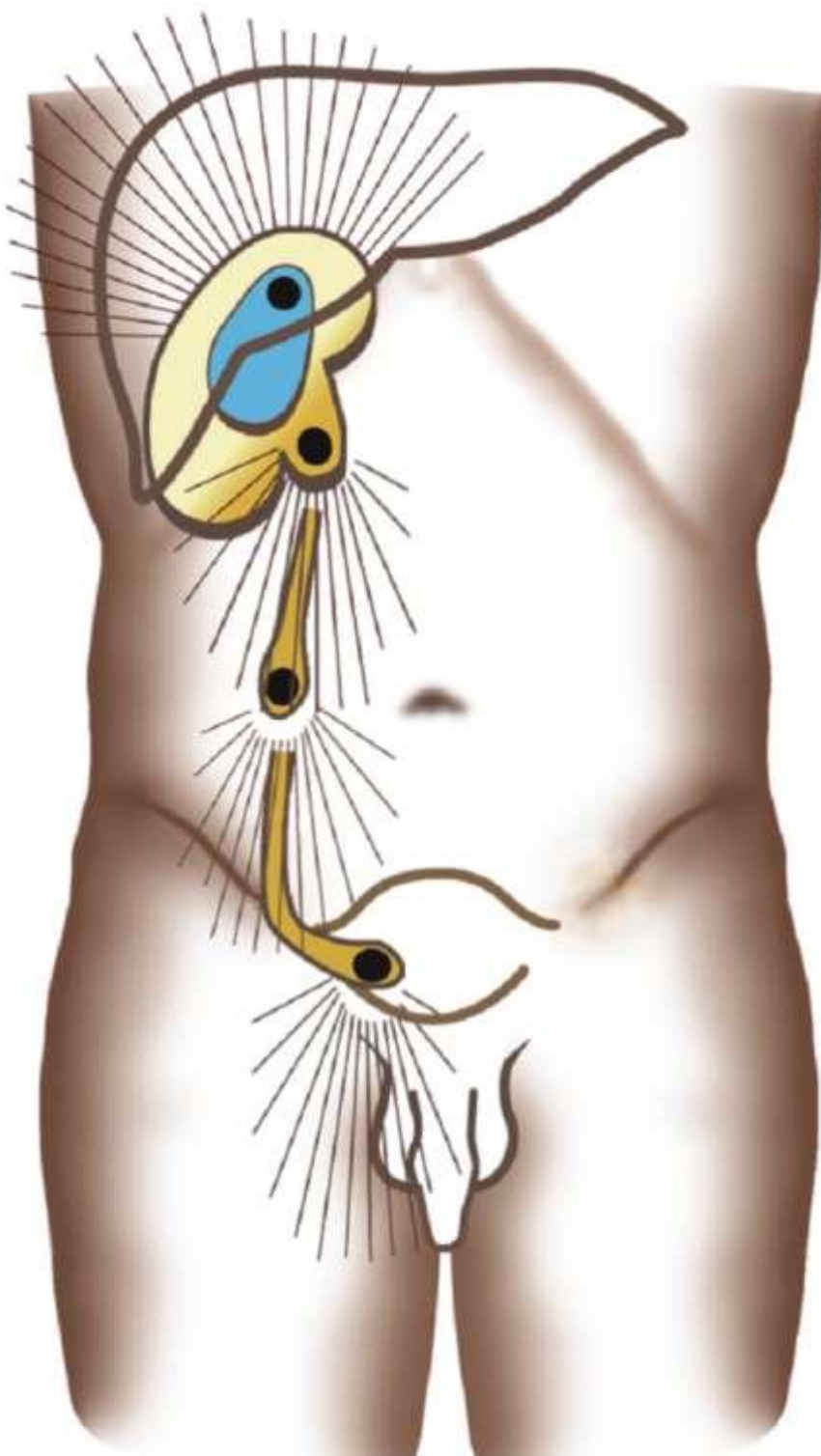
Современное эндоскопическое оборудование позволяет провести диагностику любого отдела мочевых путей (уретроскопия, цистоскопия, уретеропиелоскопия). Благодаря высокой информативности лучевых методов инвазивные эндоскопические методы редко используются для диагностики МКБ, однако являются одними из основных при ее лечении. В ходе эндоскопического вмешательства можно уточнить локализацию и расположение камня, оценить состояние окружающих тканей, провести высокоэффективное контактное дробление конкремента.

РАСПОЛОЖЕНИЕ КАМНЕЙ В МОЧЕВЫХ ПУТЯХ И ИРРАДИАЦИЯ БОЛИ В ЗАВИСИМОСТИ ОТ ИХ ЛОКАЛИЗАЦИИ

РАСПОЛОЖЕНИЕ КАМНЕЙ В МОЧЕВЫХ ПУТЯХ



ИРРАДИАЦИЯ БОЛИ В ЗАВИСИМОСТИ ОТ ЛОКАЛИЗАЦИИ КАМНЕЙ



Наличие камней в мочевых путях - проявление МКБ. Это одно из наиболее распространенных урологических заболеваний, которое встречается у 1-3% населения, чаще в возрасте 20-50 лет.

Образование и рост камней обычно происходят в почках или мочевом пузыре. В мочеточниках и мочеиспускательном канале камни образуются чрезвычайно редко и только при наличии дополнительных факторов, способствующих формированию зон застоя мочи (дивертикулов, уретеро-целе, сложных

стриктур), где образование камня возможно. Следует особо отметить, что нарушение оттока мочи является одним из главных факторов, способствующих камнеобразованию в мочевых путях.

Образовавшийся в почке камень может продолжить свой рост в пределах ЧЛС либо выйти из нее и попасть в мочеточник. Рост может продолжаться вплоть до формирования камня, заполняющего всю ЧЛС или большую ее часть. Такие камни называют коралловидными. Часто коралловидные камни, несмотря на свои внушительные размеры, долгое время существуют бессимптомно. Связано это с малой подвижностью такого камня и отсутствием острой окклюзии верхних мочевых путей. Мелкие камни, располагающиеся в чашечках, также обычно существуют, не вызывая жалоб больного, поскольку не нарушают отток мочи из почки.

Если камень вызывает острое нарушение оттока мочи из почки, возникает интенсивная боль - почечная колика. Она может быть при камне лоханки или камне мочеточника любой локализации. Боль при почечной колике острая, быстро нарастающая, возникает в зоне расположения почки в поясничной области, при этом больной ведет себя беспокойно, поскольку сильная боль заставляет искать положение тела, в котором бы боль уменьшилась, но такого положения нет. Боль не отступает до тех пор, пока не будет восстановлен отток мочи из почки. Довольно типична иррадиация боли при почечной колике по ходу мочеточника вниз, в отличие, например, от желчной колики, при которой боль иррадирует вверх. Чем ниже в мочеточнике камень, тем ниже зона иррадиации боли. При расположении камня в нижней трети мочеточника боль может иррадиировать в наружные половые органы и даже во внутреннюю поверхность бедра на стороне заболевания. По мере приближения камня нижней трети мочеточника к мочевому пузырю могут появляться и усиливаться расстройства мочеиспускания (поллакиурия, странгурия) вплоть до болезненных ложных позывов при пустом мочевом пузыре, что особенно ярко может быть выражено при расположении камня в интрамуральном отделе мочеточника. Подобные расстройства мочеиспускания при камне мочеточника иногда неверно трактуются как симптомы заболеваний мочевого пузыря или ПЖ. Как только камень покидает мочеточник и оказывается в мочевом пузыре, почечная колика купируется.

При ненарушенном оттоке мочи из мочевого пузыря камень с током мочи по уретре выходит наружу. Иногда камни застревают в мочеиспускательном канале, обычно выше мест физиологических сужений: в ладьевидной ямке или над мем-бранозным отделом. Это, однако, может произойти и в любом другом месте уретры.

Если имеет место нарушение оттока мочи из мочевого пузыря, обычно обусловленное аденомой ПЖ или РПЖ, камень из мочевого пузыря может не отойти. В таких случаях камни обычно продолжают рост в мочевом пузыре. При нарушенном оттоке мочи камни могут образовываться изначально в мочевом пузыре.

Один из вариантов аномалий почек - губчатая почка - сопровождается камнеобразованием. Эта аномалия характеризуется расширением собирательных трубочек и канальцев Беллини в виде псевдокист и дивертикулов. В этих расширениях формируются мелкие округлые конкременты, которые изначально локализуются в медуллярном веществе почки. В результате деструкции тканей почечных сосочков эти конкременты время от времени попадают в ЧЛС, а в последующем ведут себя как обычные камни мочевых путей.

В ПЖ также могут формироваться конкременты, которые не мигрируют и не имеют отношения к мочевым путям.

ДИФФЕРЕНЦИАЛЬНАЯ ДИАГНОСТИКА ПОЧЕЧНОЙ КОЛИКИ С ОСТРЫМИ ЗАБОЛЕВАНИЯМИ ОРГАНОВ БРЮШНОЙ ПОЛОСТИ

ПРИЧИНЫ ВОЗНИКНОВЕНИЯ ПОЧЕЧНОЙ КОЛИКИ

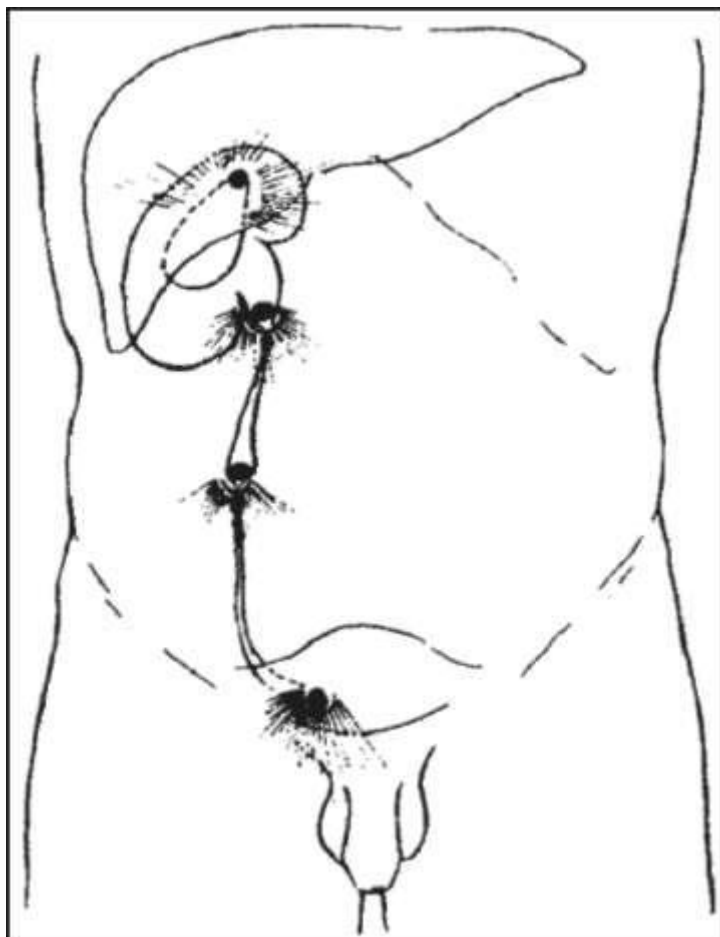
- Острое нарушение оттока мочи из почки в результате окклюзии верхних мочевых путей:
 - камень;
 - сгусток крови;
 - гнойные массы, слизь;
 - фрагменты опухоли.
- Острое нарушение кровообращения в почке:
 - тромбоз почечных сосудов;
 - перегиб почечной вены при нефроптозе.

НАИБОЛЕЕ ЧАСТЫЕ ЗАБОЛЕВАНИЯ ОРГАНОВ БРЮШНОЙ ПОЛОСТИ

- Острый аппендицит
- Острый холецистит
- Острый панкреатит
- Перекрут кисты яичника
- Апоплексия яичника
- Внематочная беременность
- Кишечная непроходимость

СИМПТОМЫ

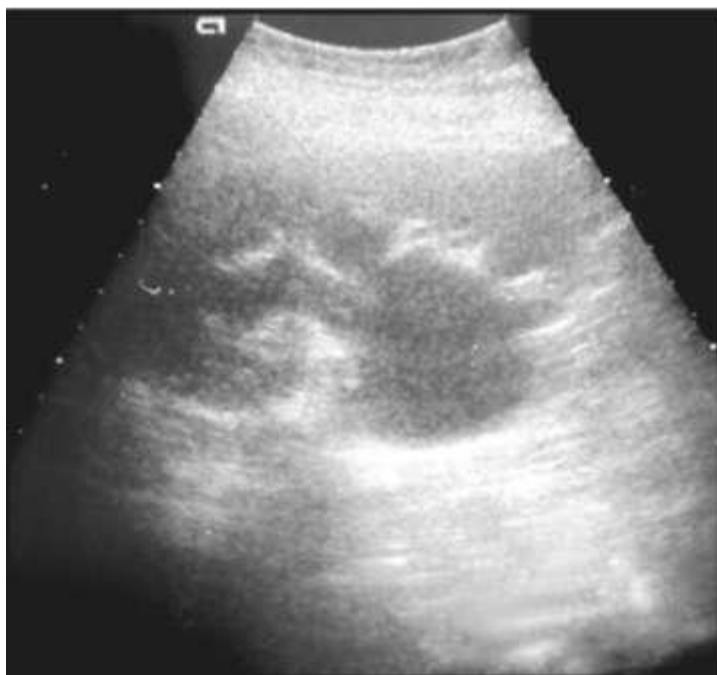Интенсивная боль в животе и/или поясничной области. Иррадиация боли различна при разных заболеваниях, так же, как и сопутствующие симптомы (тошнота, вздутие кишечника, расстройства мочеиспускания, изменение цвета мочи, кала и т.д.)



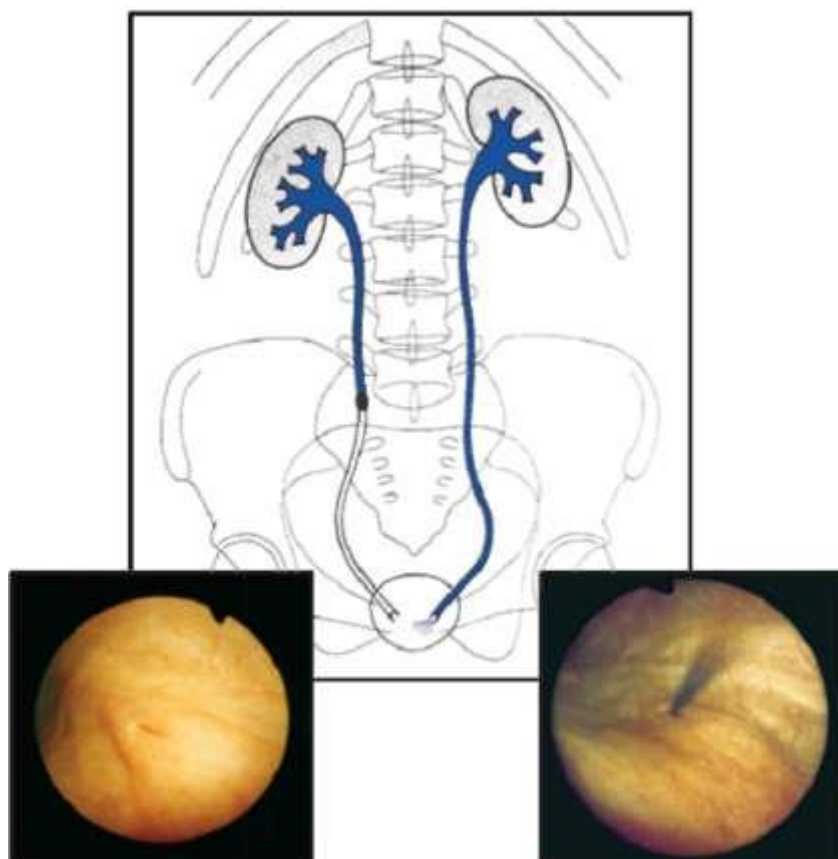
Иррадиация боли при камне мочеточника

ДИАГНОСТИКА

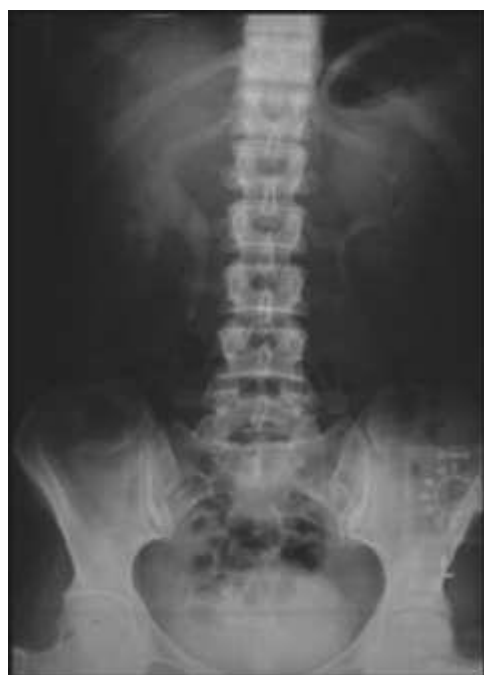УЗИ почек. При его невозможности - хромо-цистоскопия или экскреторная урография



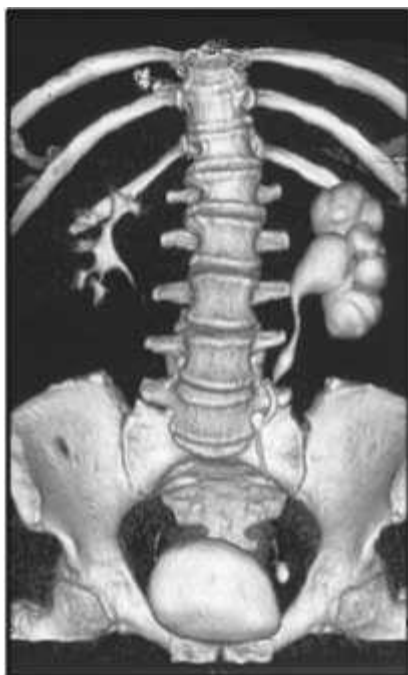Дилатация ЧЛС при УЗИ - признак почечной колики



Хромоцистоскопия. Индигокармин из устья мочеточника на стороне почечной колики не выделяется



Симптом Лихтенберга на экскреторной урограмме характерен для камня мочеточника



Исчерпывающую

информацию можно получить при МСКТ

Почечная колика развивается при внезапном возникновении препятствия на пути оттока мочи из почечной лоханки, что ведет к ее переполнению, повышению внутрилоханочного давления, венозному стазу, ишемии почки с отеком ее интерстициальной ткани и растяжением почечной капсулы. Чаще всего почечная колика развивается вследствие окклюзии верхних мочевых путей конкрементом, а также при некоторых заболеваниях почки и мочеточника в результате закупорки мочеточника сгустком крови, гнойными или казеозными массами при опухолях мочевой системы и туберкулезе, а также из-за нарушения проходимости мочеточника при перегибе, воспалительных процессах.

Приступ почечной колики, вызванной камнем, возникает внезапно, чаще во время или после физического напряжения, ходьбы, тряской езды, обильного приема жидкости. В поясничной области и в подреберье появляются острые боли, распространяющиеся нередко на всю соответствующую половину живота и, что особенно характерно, по ходу мочеточника в сторону мочевого пузыря.

При камне мочеточника часто отмечается отраженная боль в соответствующих дерматомах. Так, при камне верхней трети мочеточника боль иррадиирует в боковые отделы живота, при камне средней трети - в подвздошную область по направлению от нижнего края ребер к паховой связке, при камне нижней трети - в мошонку или вульву. Больные непрерывно меняют положение, нередко стонут и даже кричат. Такое характерное поведение больного часто позволяет установить диагноз удаленно. Приступ почечной колики нередко принимает затяжной характер и с короткими ремиссиями может длиться несколько дней подряд. Вслед за

острыми болями появляются тошнота, рвота, иногда учащенное болезненное мочеиспускание. У некоторых больных наблюдаются рефлекторный парез кишечника, задержка стула, напряжение мышц передней брюшной стенки. Расстройства со стороны желудочно-кишечного тракта при почечной колике объясняются раздражением задней париетальной брюшины, прилежащей к передней поверхности жировой капсулы почки, и связями между нервными сплетениями почки и органов брюшной полости.

Ряд заболеваний органов, находящихся по соседству с почкой, может протекать со сходной клинической картиной. При дифференциальной диагностике почечной колики от острого аппендицита следует обратить особое внимание на данные анамнеза. Боль при аппендиците обычно начинается в подложечной области, затем появляется в области пупка и наконец сосредоточивается в правой подвздошной области. Боль сопровождается рвотой и вздутием живота. При пальпации напряжение брюшной стенки и болезненность наиболее выражены в правой подвздошной области. Помимо этого, при остром аппендиците имеют место симптомы раздражения брюшины, а также выявляются симптомы Ровзинга, Ситковского и др. При аппендиците наблюдается значительный лейкоцитоз в периферической крови, при почечной колике он обычно отсутствует или слабо выражен.

При наличии тошноты и рвоты у больных с почечной коликой может потребоваться проведение дифференциального диагноза между почечной коликой и язвой двенадцатиперстной кишки, кишечной непроходимостью, острым панкреатитом и тромбозом брыжеечных сосудов.

Прободная язва желудка и двенадцатиперстной кишки наблюдается чаще у больных среднего возраста. Внезапно, чаще после еды, возникает резкая боль в подложечной области или в области пупка, как «удар кинжалом». Кожные покровы бледнеют, появляются холодный пот, частый малый пульс, напряжение брюшной стенки, исчезает печеночная тупость. Больной лежит неподвижно и боится менять положение, быстро нарастают явления перитонита, чего не бывает при почечной колике.

Кишечная непроходимость сопровождается схваткообразной болью в животе. Наблюдаются вздутие живота, раздражение брюшины, задержка газов и отсутствие стула, изменения кишечной перистальтики.

При остром панкреатите боль очень интенсивна, локализуется в подложечной области и области пупка. Боль постоянная, без промежутков, усиливается в положении на боку и часто носит опоясывающий характер. Объективно выявляются напряжение брюшной стенки в эпигастральной области, иногда шоковое состояние.

При тромбозе брыжеечных сосудов (инфаркт кишечника) больной жалуется на сильную боль в животе, не стихающую после введения наркотических анальгетиков. Лицо становится бледным, черты заостряются. Перистальтика кишечника ослаблена или отсутствует, пульс слабый (коллапс).

Возникновение боли, аналогичной таковой при почечной колике, может иметь место при ряде ги-

некологических заболеваний: при внематочной беременности, перекруте кисты яичника, апоплексии яичника.

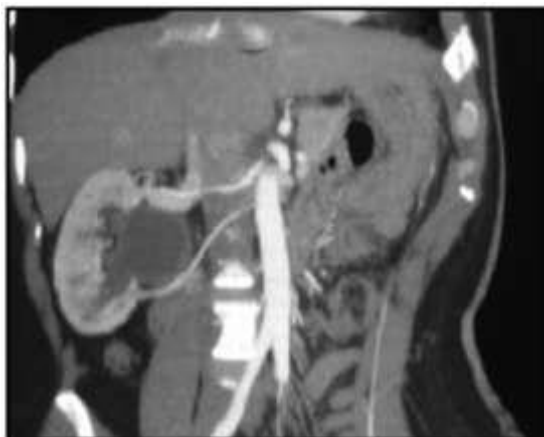При внематочной беременности имеется задержка менструаций, появляются темные кровянистые выделения из половых путей, преобладают симптомы внутреннего кровотечения и коллапса, а не явления раздражения брюшины. Необходимо обращать внимание на характер болей и их локализацию. При разрыве трубы они обычно бывают острые и сильные, а при трубном аборте - схваткообразные. Боль почти всегда иррадирует в область прямой кишки и наружных половых органов, реже - в плечо и ключицу (френикус-симптом). Температура тела при прервавшейся внематочной беременности чаще бывает нормальной или же несколько повышенной, АД при сильном кровотечении значительно снижается. При влагалищном исследовании в области придатков матки выявляется образование тестоватой консистенции, без четких границ, вытянутой формы, а не тугоэластичное и округлое, как при кисте яичника. Надавливание на задний свод влагалища вызывает резкую боль. Матка несколько увеличена и размягчена. При пункции заднего свода обычно удается получить темную кровь с небольшими сгустками. При дифференциальной диагностике этих двух заболеваний решающее значение имеют указания в анамнезе на кисту или опухоль яичника, отсутствие признаков беременности и кровянистых выделений из половых путей. Апоплексия яичника чаще всего наблюдается в середине менструального цикла (в момент овуляции) или же в начале периода развития желтого тела. Клиническая картина мало чем отличается от симптоматики внематочной беременности и протекает по типу внутреннего кровотечения.

Помимо этих заболеваний следует помнить о возможности возникновения боли в поясничной области, аналогичной почечной колике, при тромбозе почечных артерий и расслаивающей аневризме брюшной аорты.

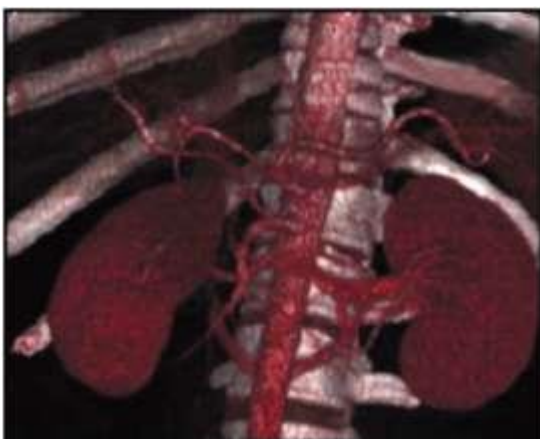В ряде наблюдений проведение дифференциальной диагностики почечной колики с заболеваниями органов брюшной полости на основании клинической картины заболевания, данных анамнеза и лабораторных исследований является сложной задачей и требует проведения дополнительных диагностических процедур. Из инструментальных методов диагностики обязательным является выполнение ультрасонографии почек, которая позволяет в большинстве наблюдений установить диагноз на основании дилатации ЧЛС, возможно, с выявлением причины обструкции. Одним из ключевых методов диагностики является экскреторная урография, которая позволяет определить нарушение оттока мочи из пораженной почки, а также локализацию и характер препятствия. Также возможно выполнение хромоцистоскопии, при которой отмечается отсутствие выделения индигокармина из устья мочеточника на стороне почечной колики. Наиболее современным неинвазивным методом, не требующим контрастирования и позволяющим окончательно подтвердить наличие почечной колики и выявить ее причину, является МСКТ.

ЗАБОЛЕВАНИЯ ПОЧЕК И ВЕРХНИХ МОЧЕВЫХ ПУТЕЙ. АНОМАЛИИ ПОЧЕК И ВЕРХНИХ МОЧЕВЫХ ПУТЕЙ

АНОМАЛИИ ПОЧЕЧНЫХ СОСУДОВ

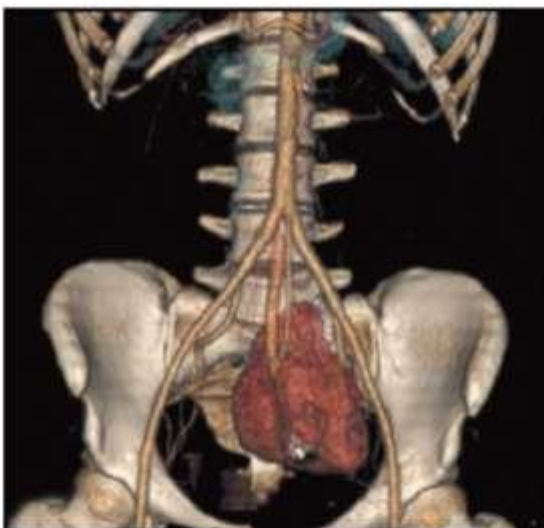

Добавочная почечная артерия

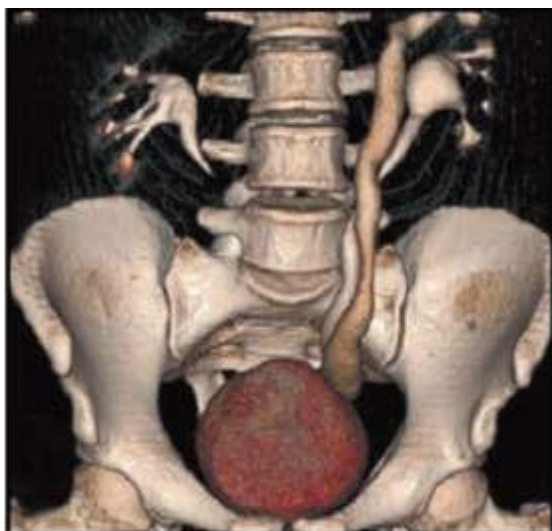


Кольцевидная левая почечная вена

АНОМАЛИИ КОЛИЧЕСТВА ПОЧЕК

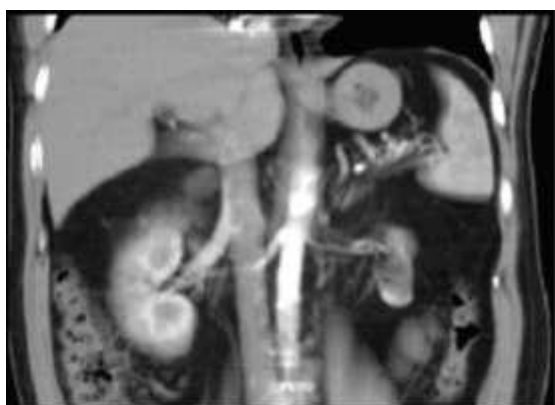


Врожденная единственная тазово-дистопированная почка



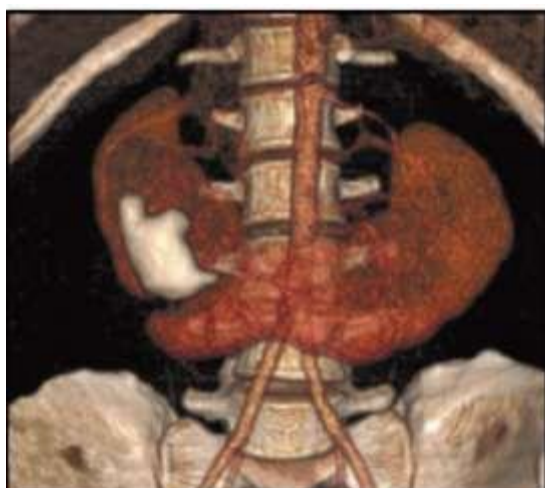
Удвоение почки и верхних мочевых путей слева

АНОМАЛИИ ВЕЛИЧИНЫ ПОЧЕК

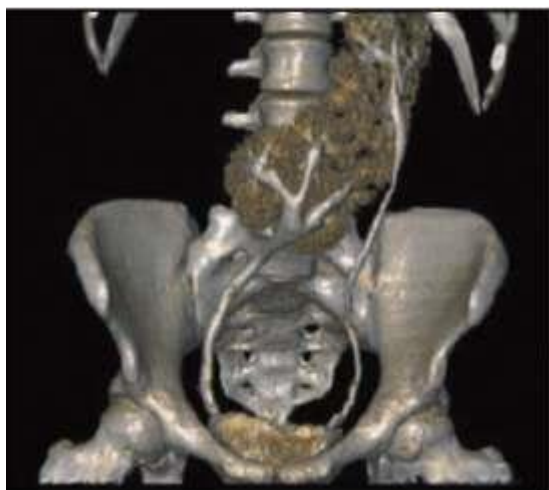

Гипоплазия левой почки

АНОМАЛИИ ФОРМЫ ПОЧЕК

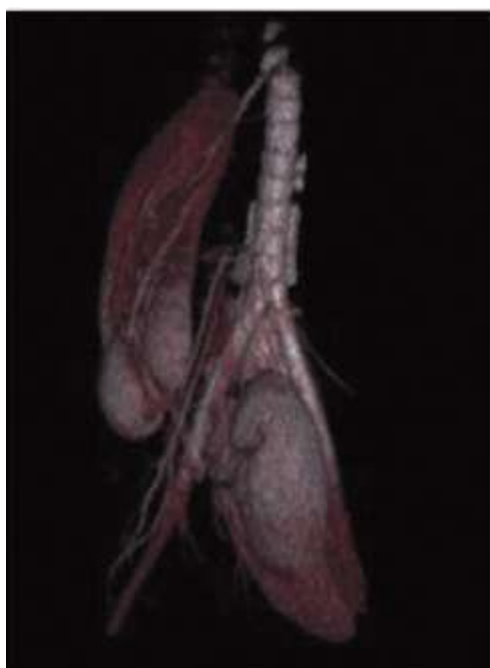


Подковообразная почка



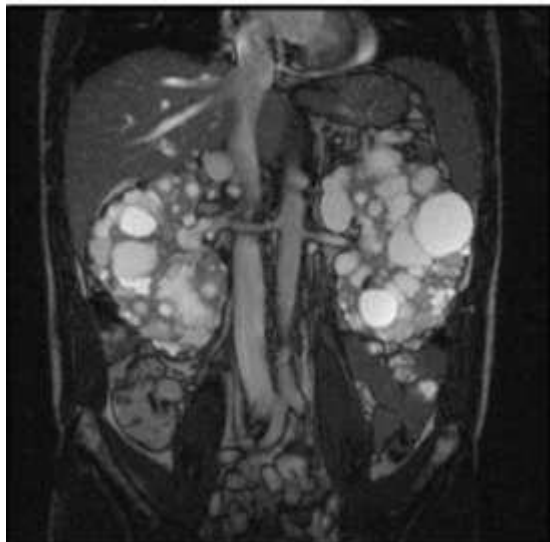
L-образная почка (перекрестная дистопия)

АНОМАЛИИ РАСПОЛОЖЕНИЯ ПОЧЕК

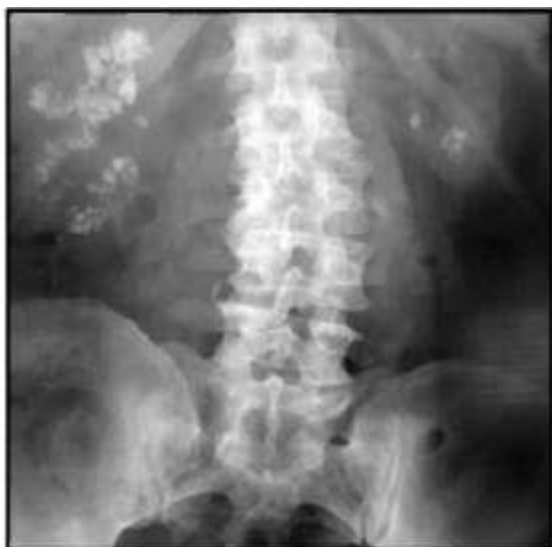

Подвздошная дистопия - справа, тазовая - слева

АНОМАЛИИ СТРУКТУРЫ ПОЧКИ

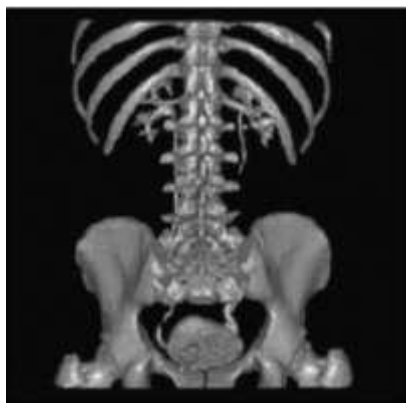

Поликистоз

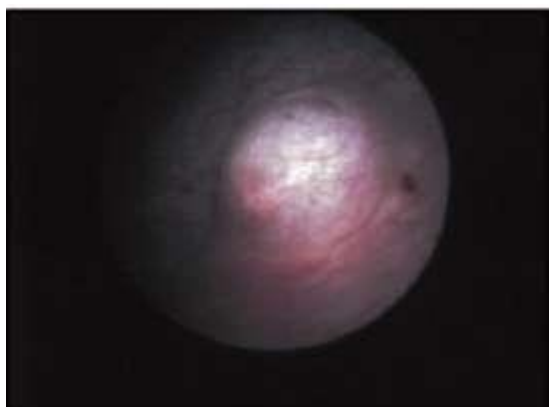


Губчатые почки

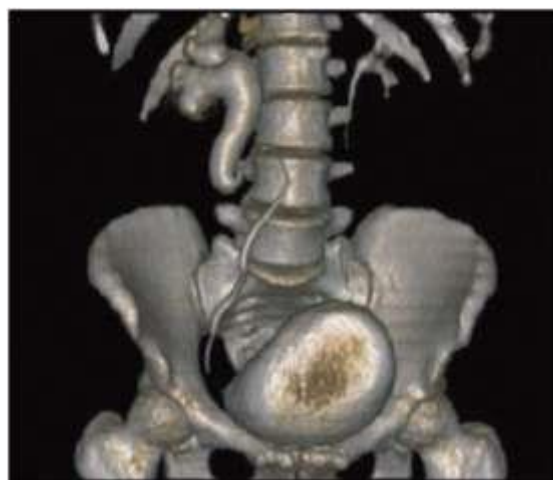АНОМАЛИИ МОЧЕТОЧНИК



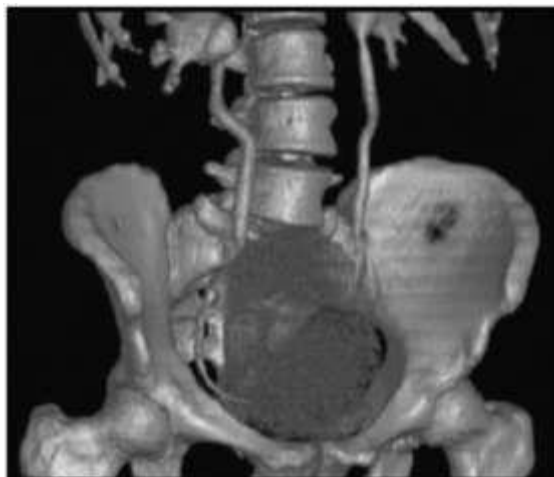Уретероцеле - ахалазия слева (вид сзади)



Уретероцеле



Ретрокавальный мочеточник



Эктопия мочеточника

ОПЕРАЦИИ ПРИ АНОМАЛИЯХ МОГУТ БЫТЬ НЕПРЕДСКАЗУЕМЫМИ И ЖИЗНЕННО ОПАСНЫМИ. ПРЕДОПЕРАЦИОННАЯ ИНФОРМАЦИЯ О ЗАБОЛЕВАНИЯХ АНОМАЛИЙНЫХ ПОЧЕК ДОЛЖНА БЫТЬ ИСЧЕРПЫВАЮЩЕЙ

Аномалия (греч. *anomalía* - отклонение) - врожденное отклонение от структуры и/или функции, присущей данному биологическому виду. Нередко является предрасполагающим фактором развития уретерогидро- и гидронефроза, МКБ, опухоли почки, пиелонефрита, почечной недостаточности, порой представляя угрозу жизни. У больных тем или иным урологическим заболеванием, возникшим на фоне порока развития, возрастают трудности диагностики и вероятность ошибок. Наличие большинства аномалий влияет на тактику лечения и затрудняет проведение хирургических операций.

Установлено, что аномалии почек и верхних мочевых путей встречаются у каждого 4-5-го больного многопрофильного стационара (23%). Наиболее частыми являются пороки почечных сосудов (19%). МСКТ и МРТ являются высокоинформативными и всеобъемлющими методами диагностики пороков развития почечных сосудов, почек и мочевых путей; УЗИ и его разновидность - УЗ-доплерографию можно считать скрининг-методами в выявлении большинства пороков развития.

В России принята следующая классификация аномалий развития почек и верхних мочевых путей.

Аномалии почечных сосудов

- Аномалии количества.
- Добавочная почечная артерия.
- Двойная почечная артерия.

- Множественные артерии.
- Аномалии положения.
- Поясничная дистопия почечных артерий.
- Подвздошная дистопия почечных артерий.
- Тазовая дистопия почечных артерий.
- Аномалии формы и структуры артериальных стволов.
- Коленообразная почечная артерия.
- Аневризмы почечных артерий (одно- и двусторонние).
- Фибромускулярный стеноз почечных артерий.
- Врожденные артериовенозные фистулы.
- Врожденные изменения почечных вен.
- Аномалии правой почечной вены (множественные вены, впадение вены яичка в почечную вену справа).
- Аномалии левой почечной вены (кольцевидная левая почечная вена, ретроаортальная левая почечная вена, экстракавальное впадение левой почечной вены).

Аномалии почек

- Аномалии количества почек.
- Аплазия.
- Удвоение почки - полное и неполное.
- Добавочная, третья почка.
- Аномалии величины почек - гипоплазия (рудиментарная, карликовая почка).
- Аномалии расположения и формы почек.
- Дистопия почек:
 - ◆ односторонняя (грудная, поясничная, подвздошная, тазовая);
 - ◆ перекрестная.
- Сращение почек:

- ◆ одностороннее (I-образная почка);
- ◆ двустороннее (симметричное - подково- и галетообразная почки; асимметричное - L- и S-образные почки).
- Аномалии структуры почки.
 - Диспластическая почка.
 - Мультикистозная почка.
 - Поликистоз почек:
 - ◆ поликистоз взрослых;
 - ◆ поликистоз детского возраста.
 - Солитарные кисты почек:
 - ◆ простая;
 - ◆ дермоидная.
 - Паравезикальная киста, чашечные и лоханочные кисты.
 - Чашечно-медулярные аномалии:
 - ◆ мегакаликс;
 - ◆ полимегакаликс;
 - ◆ губчатая почка.
- Сочетанные аномалии почек:
 - с пузырно-мочеточниковым рефлюксом;
 - с инфравезикальной обструкцией;
 - с пузырно-мочеточниковым рефлюксом и инфравезикальной обструкцией;
 - с аномалиями других органов и систем (половой, костно-мышечной, сердечно-сосудистой, пищеварительной).

Аномалии мочеточников

- Аномалии количества (аплазия, удвоение, утроение и т.д.).
- Аномалии положения (ретрокавальный, ре-троилеальный мочеточник, эктопия отверстия мочеточника).

- Аномалии формы (штопорообразный, кольцевидный мочеточник).
- Аномалии структуры (гипоплазия, нейромы-шечная дисплазия, в том числе ахалазия, мега-уретер, уретерогидронефроз, клапаны дивертикула, уретероцеле).

Клинические проявления различных аномалий мочеточника зависят от степени нарушения уро-динамики и возникающих на этом фоне осложнений, таких как гидронефротическая трансформация, пиелонефрит, камнеобразование, АГ.

Современные малоинвазивные методы лечения

(эндоскопические, лапароскопические и ДЛТ) являются эффективными и безопасными при заболеваниях аномалийных почек и верхних мочевых путей.

ОСТРЫЙ ПИЕЛОНЕФРИТ

СИМПТОМЫ

- Боль в поясничной области
- Подъем температуры
- Потрясающий озноб

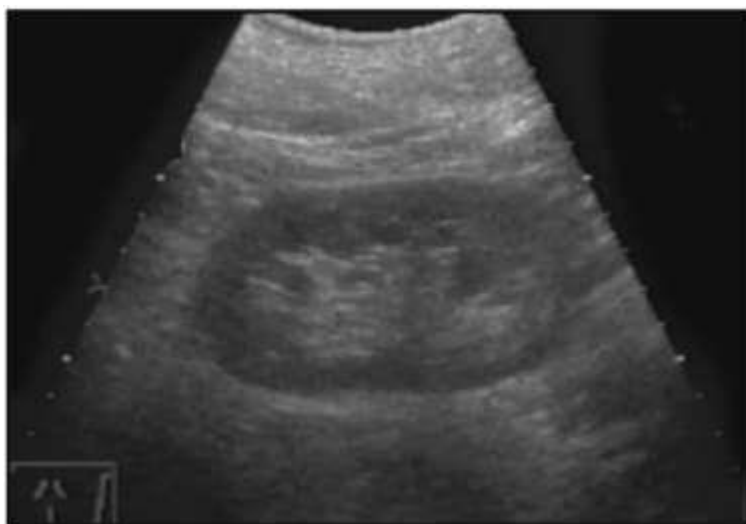
ДИАГНОСТИКА

- Лейкоцитурия (может отсутствовать при «блокированной» почке)
- Бактериурия (может отсутствовать при «блокированной» почке)
- Лейкоцитоз

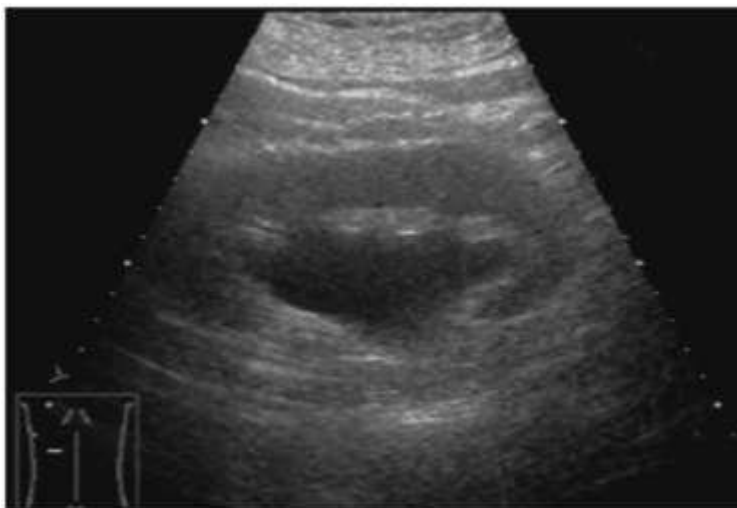
ДЛЯ ДИФФЕРЕНЦИАЛЬНОЙ ДИАГНОСТИКИ ОБСТРУКТИВНОГО И НЕОБСТРУКТИВНОГО ПИЕЛОНЕФРИТА НЕОБХОДИМО УЗИ, ПРИ НЕВОЗМОЖНОСТИ ЕГО ВЫПОЛНЕНИЯ

ПОКАЗАНА ХРОМОЦИСТОСКОПИЯ

УЛЬТРАЗВУКОВОЕ ИССЛЕДОВАНИЕ

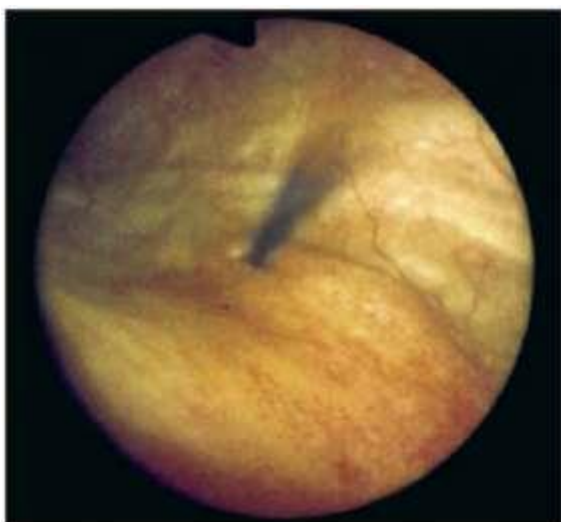

Необструктивный пиелонефрит



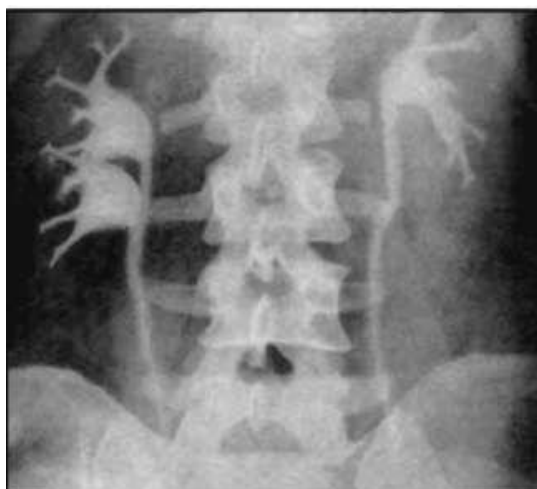Обструктивный пиелонефрит

ХРОМОЦИСТОСКОПИЯ



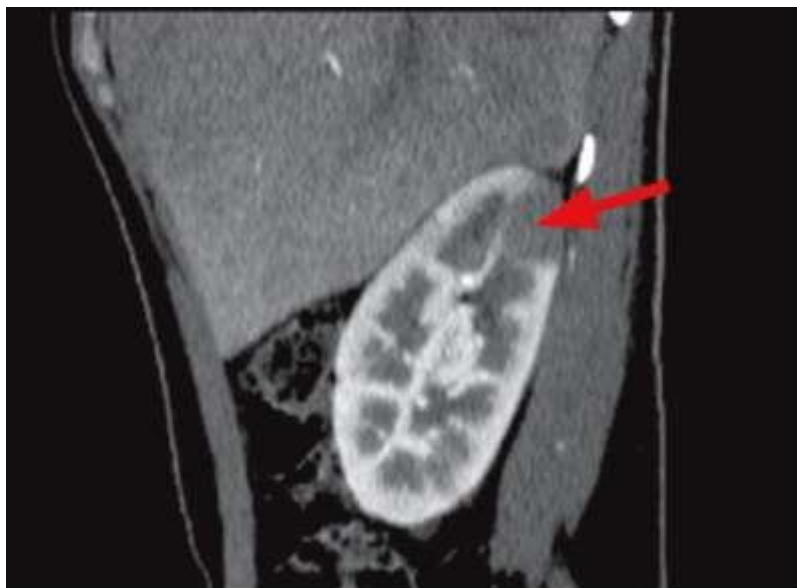
Выделение индигокармина

ЭКСКРЕТОРНАЯ УРОГРАФИЯ



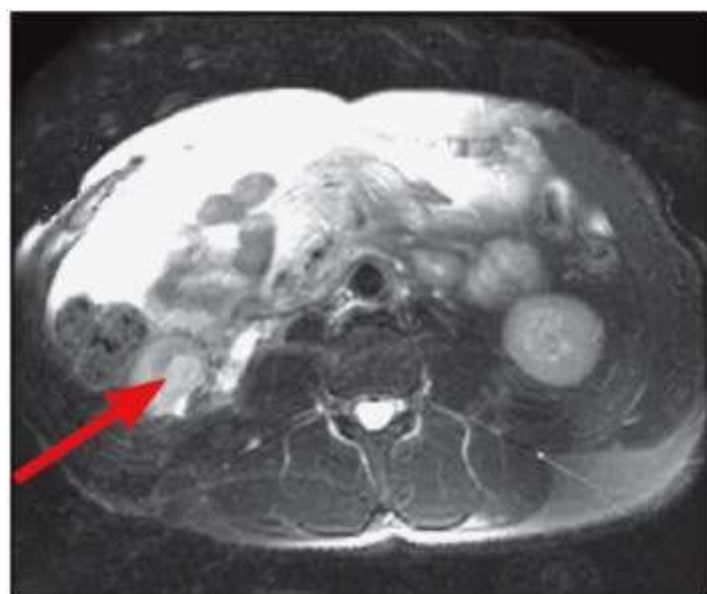
Острый левосторонний пиелонефрит

МСКТ



Карбункул почки

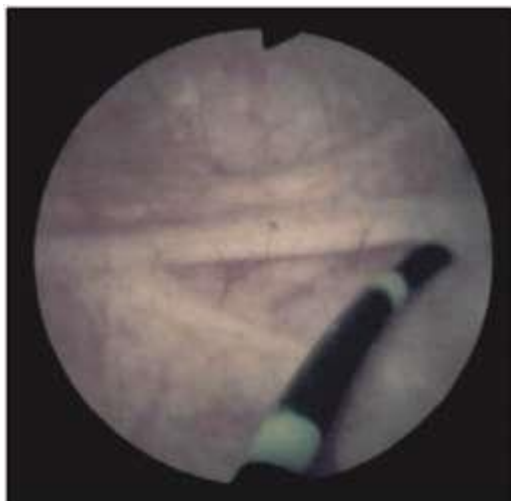МРТ



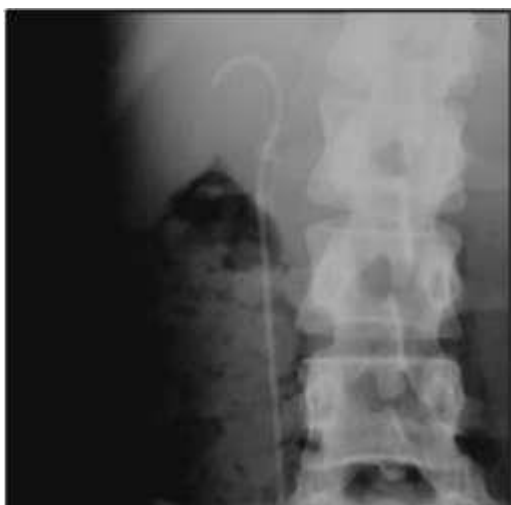Абсцесс правой почки

НАЗНАЧЕНИЕ АНТИБАКТЕРИАЛЬНЫХ ПРЕПАРАТОВ ДО ВОССТАНОВЛЕНИЯ ОТТОКА МОЧИ НЕДОПУСТИМО!!!

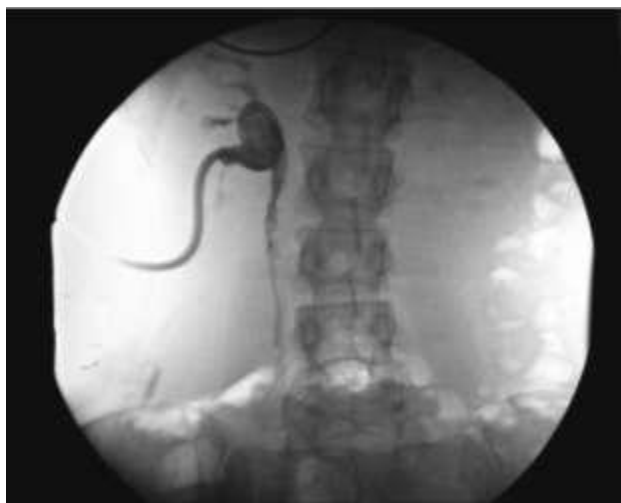МЕТОДЫ ДРЕНИРОВАНИЯ МОЧЕВЫХ ПУТЕЙ



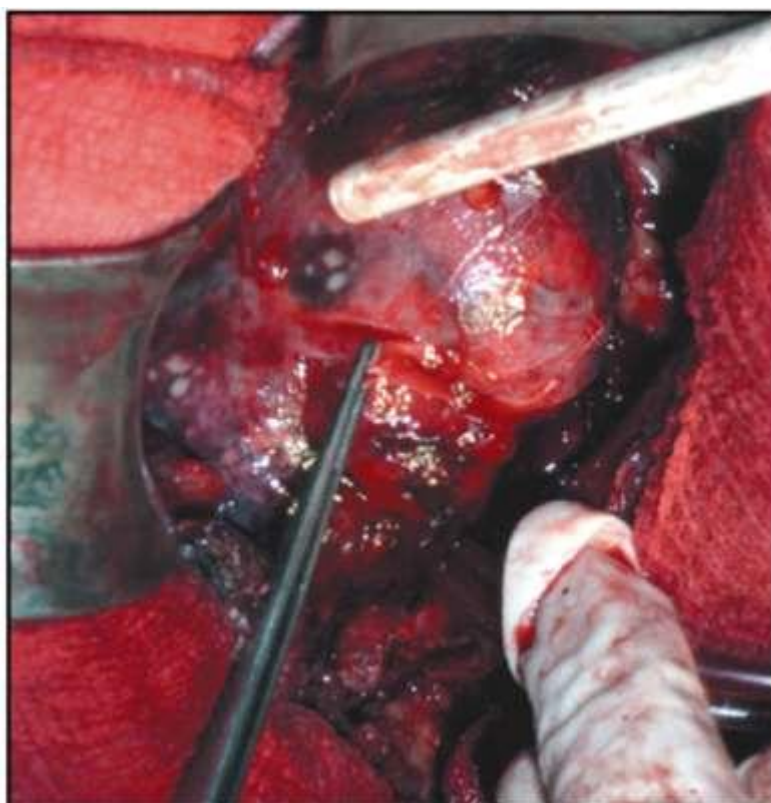
Катетеризация



Стентирование



Пункционная нефростомия



При отсутствии эффекта от консервативной терапии на протяжении 1,5 суток показано выполнение декапсуляции почки, открытой нефростомии

ЛЕЧЕНИЕ

- Антибактериальные препараты
- Противовоспалительные препараты
- Дезинтоксикационная терапия

Пиелонефрит - это неспецифический инфекционно-воспалительный процесс, в который вовлекаются собирательная система и паренхима почки.

Особенностью патогенеза пиелонефрита является выраженность интерстициального отека почечной ткани. Женщины страдают пиелонефритом в 5 раз чаще мужчин. В 90% случаев причиной болезни является попадание в почку грамотрицательной флоры (в 50% случаев - кишечной палочки). К путям проникновения микробов в почку следует отнести гематогенный и уриногенный. К развитию пиелонефрита предрасполагают недостаточное питание, гиповитаминоз, обезвоживание, снижение иммунитета, наличие хронических очагов инфекции (сальпингоофорит, тонзиллит, бронхит, фурункулез).

При появлении у пациента клинических признаков острого пиелонефрита (подъем температуры тела с ознобом на фоне боли в поясничной области) необходимо расспросить его об особенностях анамнеза. Так, при необструктивном (первичном) пиелонефрите заболевание обычно начинается с дизурии, а при вторичном - с боли в поясничной области. Далее следует применить физикальные методы обследования - определение симптома Пастернацкого и бимануального симптома острого пиелонефрита. Необходимо оценить изменения анализов крови (лейкоцитоз со сдвигом лейкоцитарной формулы влево) и мочи (лейкоцитурия, бактериурия).

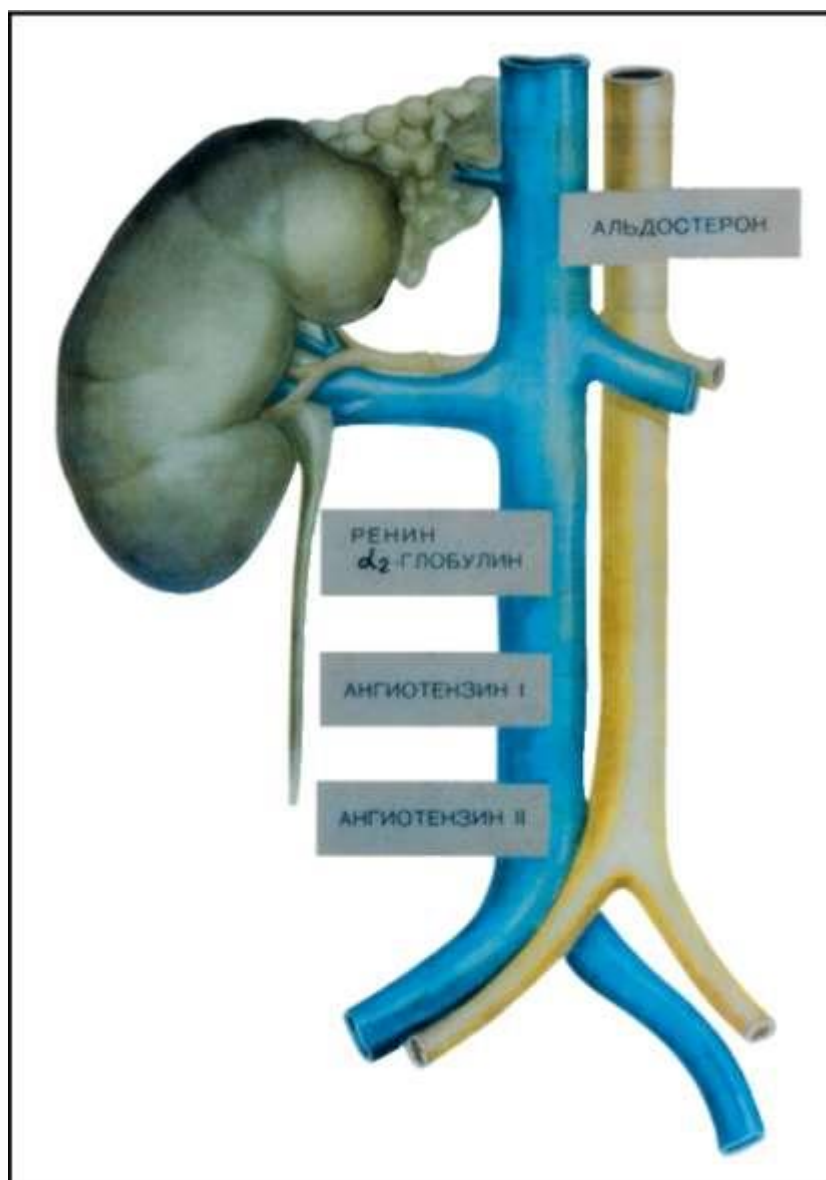
Чрезвычайно важным представляется установление наличия или отсутствия нарушения оттока мочи из почки. Если отток не нарушен - пиелонефрит

первичный, необструктивный. При нарушенном оттоке мочи из почки - пиелонефрит вторичный, обструктивный. При необструктивном пиелонефрите к противовоспалительной и дезинтоксикационной терапии необходимо добавить антибактериальные препараты широкого спектра действия (до получения результатов бактериологического исследования).

При обструктивном пиелонефрите назначать антибиотики нельзя до восстановления оттока мочи из почки во избежание развития жизненно опасного бактериотоксического шока. Наличие дилатации лоханки или чашечек при УЗИ указывает на обструктивный пиелонефрит. В учреждениях, не располагающих УЗИ-аппаратурой, наличие или отсутствие обструкции определяется при помощи хромоцистоскопии. Острый первичный пиелонефрит характеризуется ограничением или отсутствием подвижности почки на экскреторной урограмме, выполненной на одной пленке на вдохе и выдохе. Для установления стадии пиелонефрита (серозный, апостематозный, карбункул, абсцесс) используют МСКТ почек с контрастированием. Для уточнения характера обнаруженного в почке жидкостного образования (это могут быть абсцесс, геморрагическая киста, солитарная киста, гематома или паранефрит) используют данные МРТ почек с контрастированием. При обструктивном пиелонефрите для восстановления оттока мочи проводят катетеризацию или стентирование, а при невозможности - пункти-онную нефростомию. При выявлении карбункула или абсцесса осуществляют открытую не-фростомию, декапсуляцию почки, дренирование гнойного очага.

НЕФРОГЕННАЯ ГИПЕРТЕНЗИЯ

МЕХАНИЗМ РАЗВИТИЯ НЕФРОГЕННОЙ ГИПЕРТЕНЗИИ



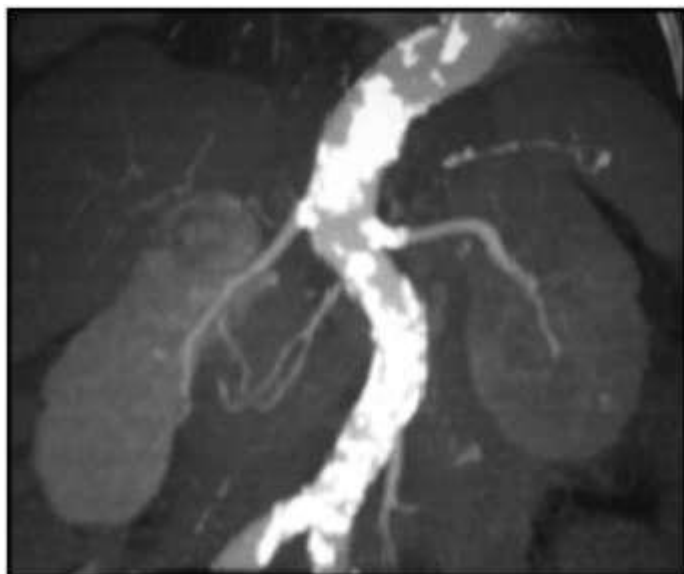ВИДЫ

- Паренхиматозная (гломерулонефрит, пиелонефрит)
- Вазоренальная (стеноз почечных сосудов, аневризма)
- Смешанная (поликистоз, нефроптоз)

СИМПТОМАТИКА

- Подъемы АД с высокими цифрами диастолического АД
- Головная боль
- Головокружение

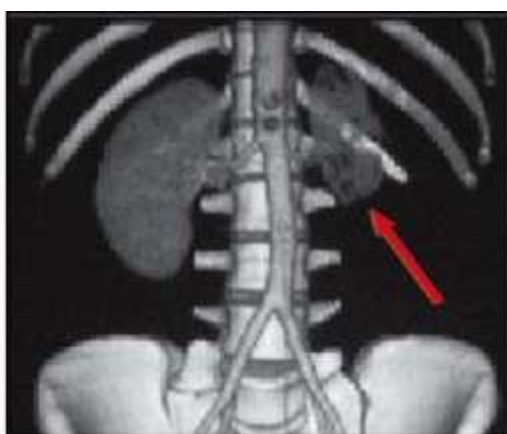
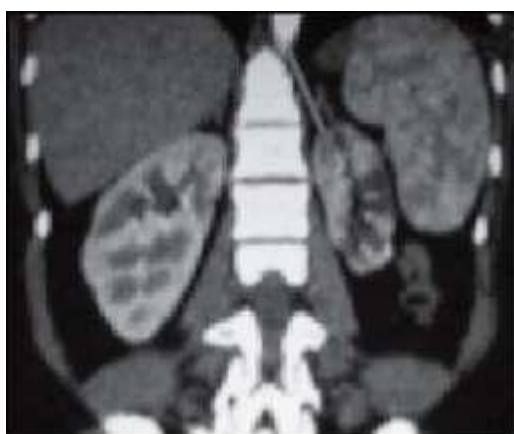
- Сердцебиение



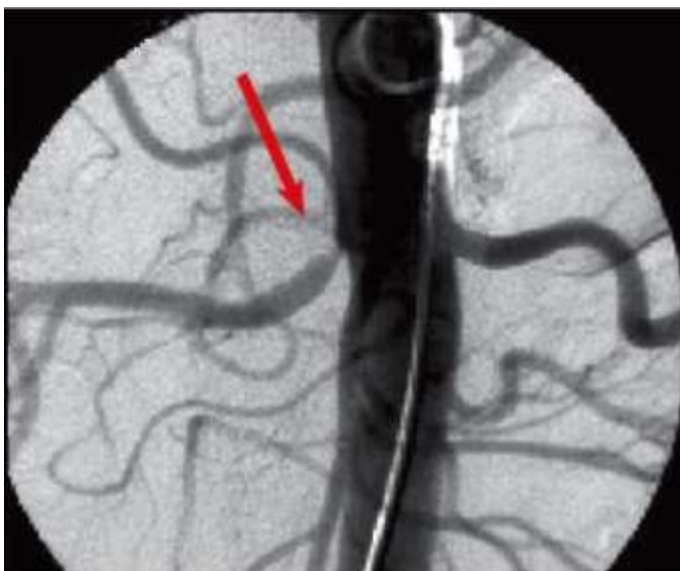
МСКТ. Картина атеросклеротического стеноза почечных артерий

ДИАГНОСТИКА

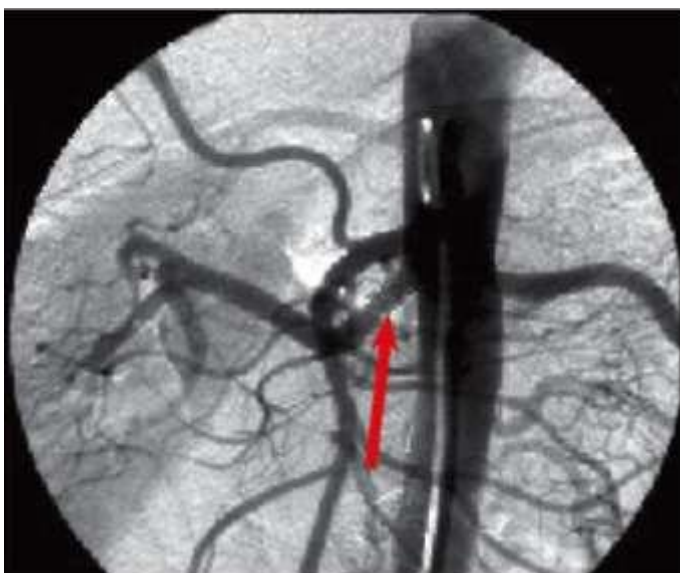
- Систематическое измерение АД
- Электрокардиография
- Осмотр терапевтом, окулистом
- УЗИ с эходопплерографией магистральных сосудов почек
- МСКТ почек
- Ангиография



МСКТ почек (слева - паренхиматозная фаза, справа - артериальная фаза).
Картина сморщенной левой почки



Стеноз правой почечной артерии



То же после установки артериального стента

ЛЕЧЕНИЕ

- При терминальных изменениях почки выполняется нефрэктомия
- При стенозах почечной артерии - установка эндартериального стента

Заболевания почек и их сосудов являются причиной АГ у 30-35% больных. Нефрогенная гипер-тензия делится на 3 типа: вазоренальная, паренхиматозная и смешанная.

Этиология и патогенез. В основе развития вазо-ренальной гипертензии лежит одностороннее или двустороннее поражение почечной артерии и ее ветвей врожденного или приобретенного характера (стеноз почечной артерии, тромбоз или эмболия почечных артерий, атеросклероз, сдавление почечных артерий извне, артериит, аневризма, фибро-мышечная дисплазия, аномалии

развития почечных артерий). Паренхиматозная гипертензия возникает вследствие поражения почечной паренхимы на фоне различных заболеваний (нефролитиаз, гло-мерулонефрит, пиелонефрит, туберкулез, опухоли и киста почки). При смешанном типе гипертензии имеет место как сосудистая, так и паренхиматозная компонента (поликистоз почек, нефроптоз).

Основным механизмом развития нефрогенной гипертензии является ишемия почечной паренхимы, в результате чего клетками юста-гломерулярного комплекса повышается синтез прессорного фактора - ренина. Ренин в крови соединяется с α -глобулином, в результате данного взаимодействия формируется полипептид ангиотен-зин I, который затем превращается в ангиотензин II, непосредственно приводящий к гипертензии. Необходимо отметить, что ангиотензин стимулирует секрецию альдостерона, способствующего задержке в организме натрия, который, накапливаясь в сосудистых стенках, приводит к их отеку и повышению чувствительности к катехоламинам.

Симптоматика. Как правило, характерным для нефрогенной гипертензии признаком является отсутствие симптомов и длительное асимптоматическое течение. Заболевание зачастую имеет быстро прогрессирующее злокачественное течение, почти всегда крайне высокое диастолическое АД. При паренхиматозной нефрогенной гипертензии достаточно часто отмечается боль в поясничной области, пальпируемые образования в подреберье, гематурия.

Диагностика. Важно определять АД в различных положениях больного и после физических нагру-

зок, так как это позволяет диагностировать латентную форму АГ. Весьма характерным симптомом при вазоренальной гипертензии является асимметрия пульса на конечностях.

На сегодняшний день методом скрининга у больных данной категории является эхография почек с доплерографией магистральных сосудов. Метод позволяет оценить размеры почек, толщину паренхимы, состояние ЧЛС, характеристики надпочечников, параметры кровотока по почечным артериям.

Изотопная ренография является ценным методом исследования функционального состояния почек, большое значение в диагностике вазоренальной гипертензии имеет каптоприловая проба.

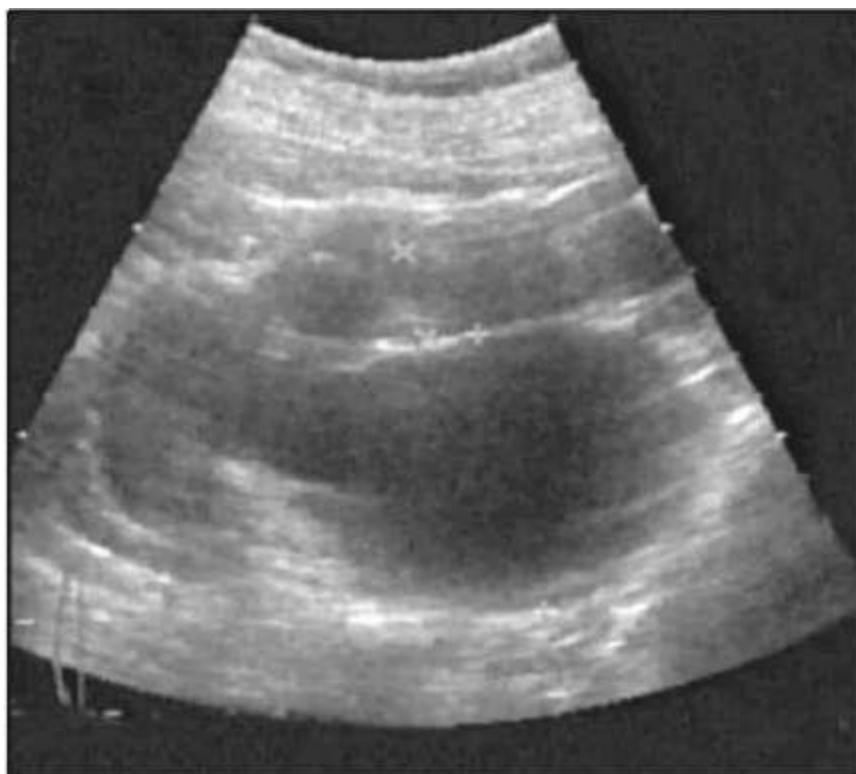
В связи с бурным развитием новейших компьютерных технологий в диагностике нефрогенной гипертензии важны МСКТ и магнитно-резонансная ангиография. Эти методы позволяют неинвазивным способом получить полноценную информацию о состоянии почек, магистральных сосудов забрюшинного пространства, дифференцировать паренхиматозную и вазоренальную формы нефрогенной гипертензии.

Почечная ангиография по-прежнему крайне важна в диагностике почечной причины гипертензии. Помимо постановки диагноза, метод позволяет выполнить лечебные мероприятия. Однако ангиография может привести к тяжелым жизнеопасным осложнениям, поскольку имеет место значительная лучевая нагрузка.

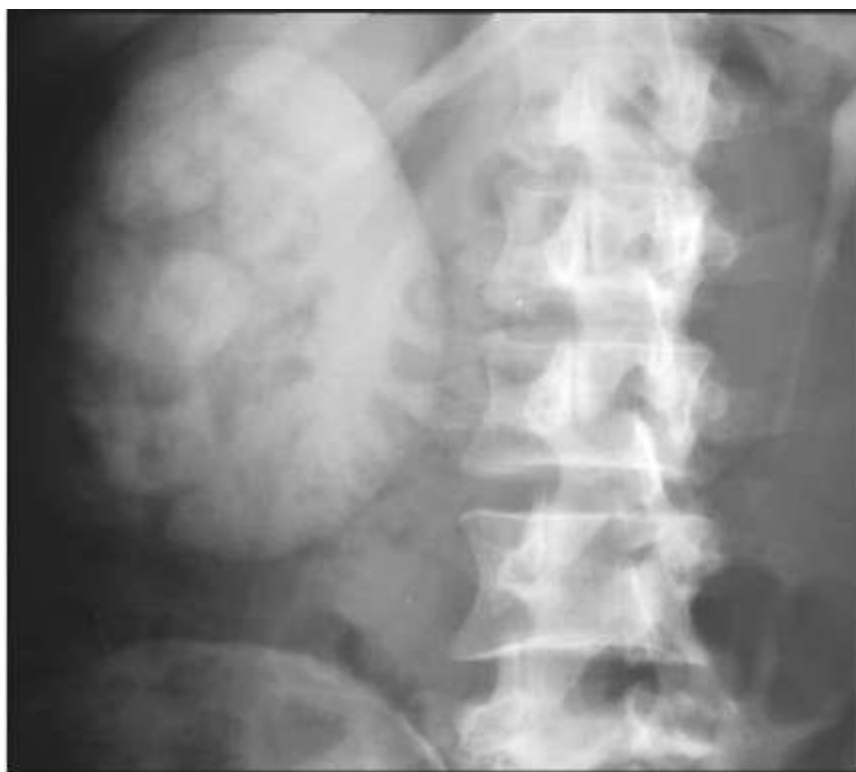Лечение пациентов определяется этиологическими причинами нефрогенной гипертензии. Консервативная терапия, как правило, безуспешна, особенно при вазоренальной форме гипертензии, в связи с чем в подобных ситуациях рекомендованы сосудистые операции, восстанавливающие проходимость почечных артерий. Весьма важное значение в последние годы приобретают эндоваскулярные операции - баллонная дилатация и установка сосудистых стентов.

При паренхиматозных причинах нефрогенной АГ лечебные мероприятия направлены на улучшение питания почечной паренхимы (пункция кист). При терминальных изменениях почечной паренхимы (сморщенная почка) рекомендована нефрэктомия.

ГИДРОНЕФРОЗ

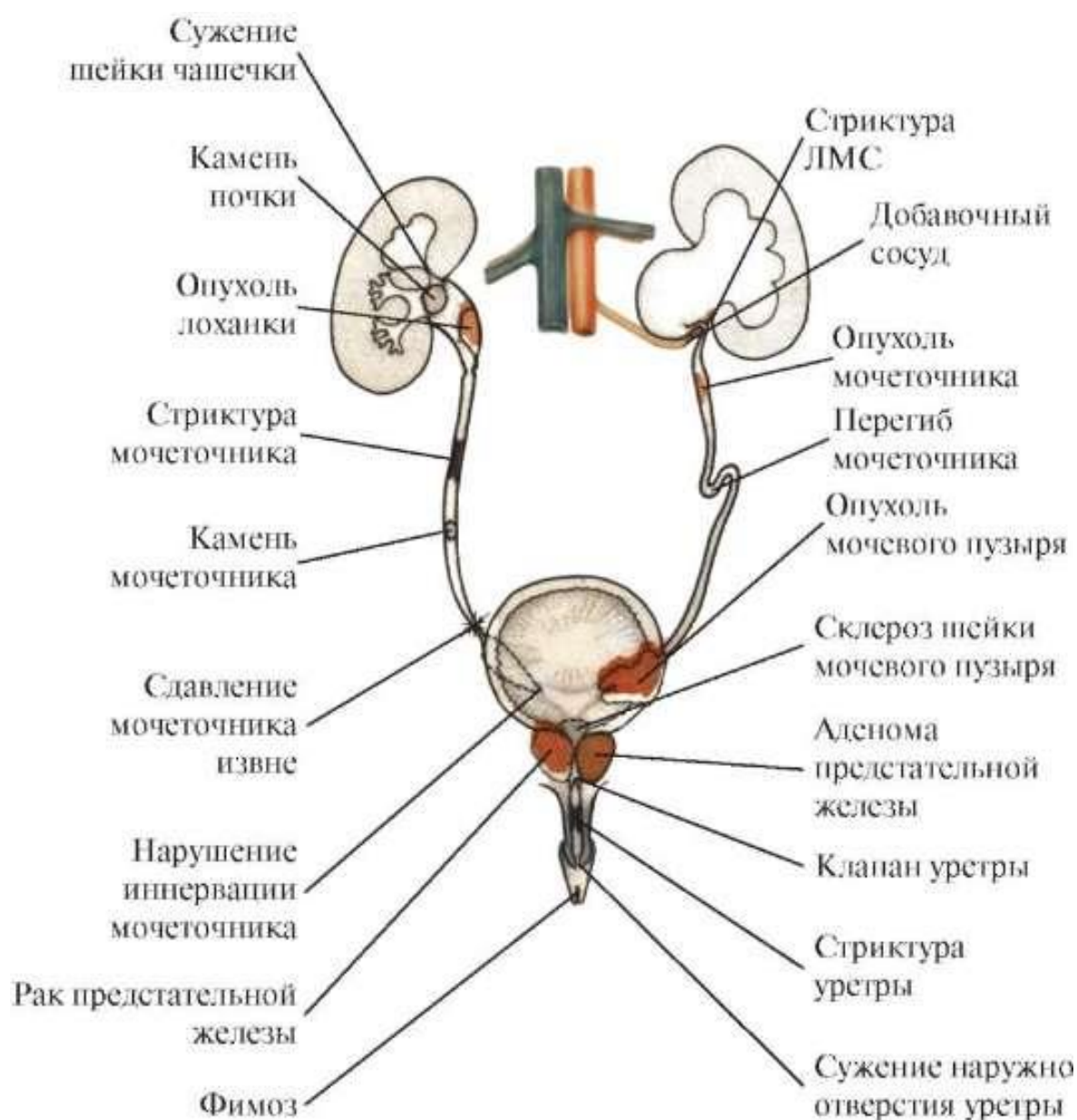


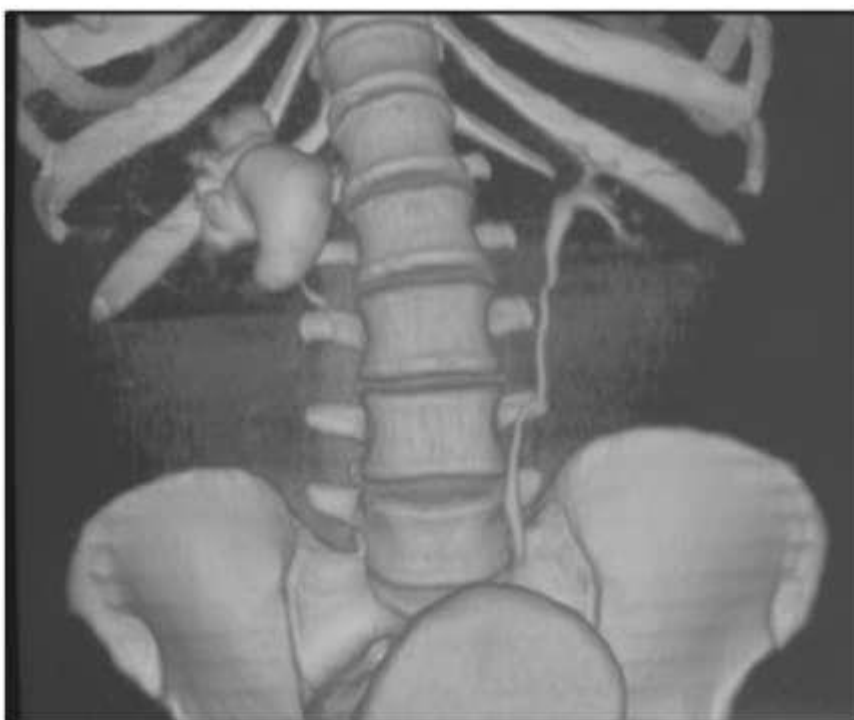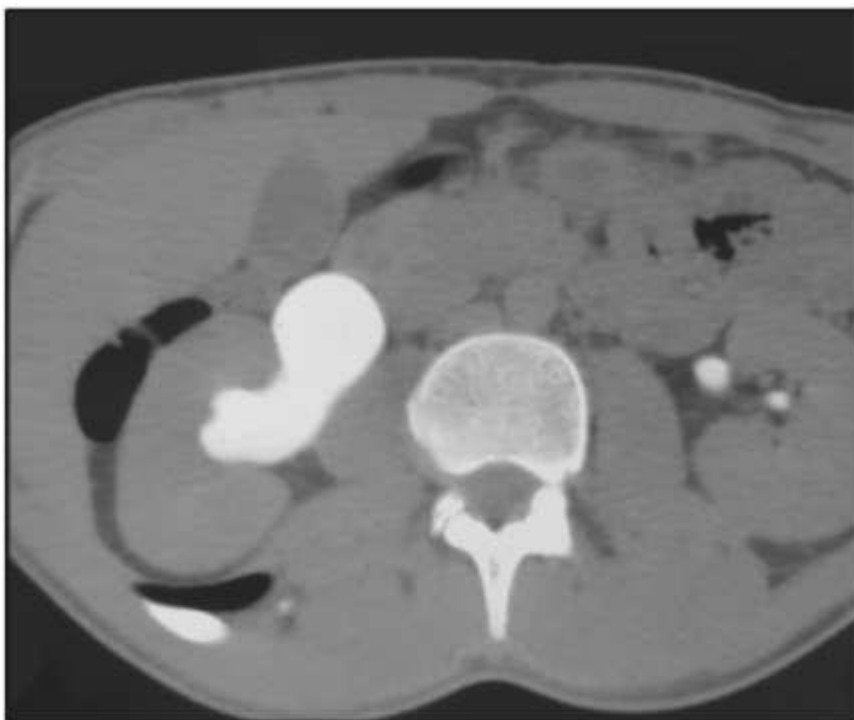
Ультрасонография



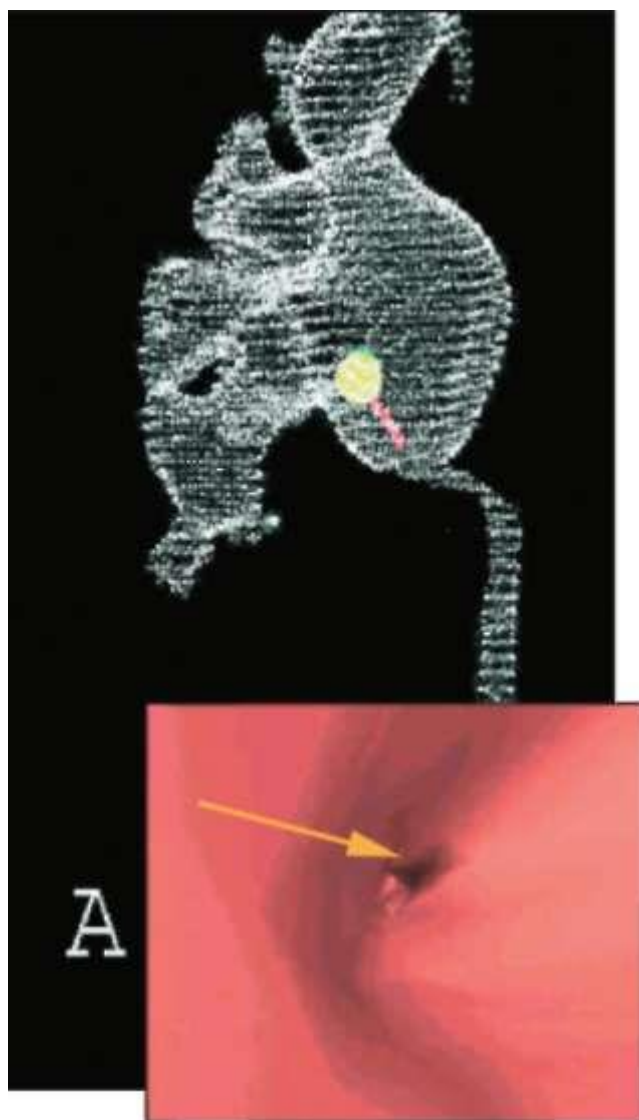
Экскреторная урография

ПРИЧИНЫ, НАРУШАЮЩИЕ ПАССАЖ МОЧИ ИЗ ВЕРХНИХ МОЧЕВЫХ ПУТЕЙ

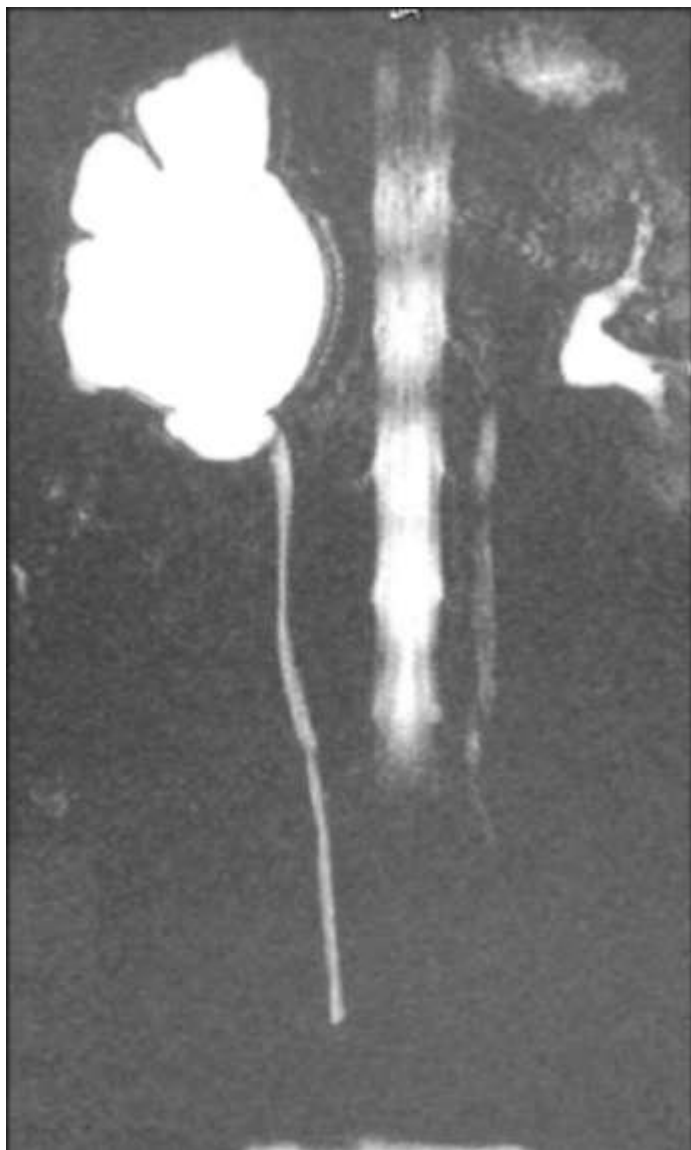




КТ с 3D-реконструкцией



Виртуальная пиелокаликoureтероскопия



MR-урография

Гидронефроз - заболевание, характеризующееся прогрессирующим расширением ЧЛС, обусловленное стенозом ЛМС и нарушением оттока мочи. Повышение гидростатического давления в ЧЛС приводит к атрофии паренхимы и снижению функции почки.

Классификация. В России принята классификация, предложенная Н.А. Лопаткиным (1969), согласно которой выделяют 3 стадии развития гидронефроза:

- начальную;
- раннюю;
- терминальную (А или В, в зависимости от степени нарушения канальцевой функции и уровня АД).

Этиология и патогенез. Гидронефроз может быть: врожденным (т.е. заболевание развивается уже у плода); наследственным (связанным с патологией хромосомного аппарата); приобретенным. Почти в 1/3 случаев причиной стеноза ЛМС является нижнесеgmentарный артериальный сосуд, который, как правило, ответвляется от основного ствола почечной артерии и сопровождается веной. Нижнесеgmentарные почечные сосуды сдавливают ЛМС и воздействуют на него за счет постоянной пульсовой волны, что вызывает функциональные нарушения, а в последующем - склеротические изменения данной зоны.

Симптоматика. Больные обращаются с жалобами на дискомфорт или тупую ноющую боль в поясничной области на стороне поражения, снижение работоспособности, хроническую усталость. Возможны также гематурия (макро- и микроскопическая) и повышение АД. По мере прогрессирования заболевания возникает постоянная боль, усиливающаяся при физической нагрузке или приеме большого количества жидкости. При остром нарушении оттока мочи наблюдается картина типичной почечной колики. Появление лихорадки с ознобом свидетельствует о присоединении инфекции и развитии острого гнойного обструктивного пиелонефрита. Повышение АД носит транзиторный характер. Больные часто спят на животе, за счет чего изменяется внутрибрюшное давление и улучшается отток мочи из ЧЛС пораженной почки.

Диагностика включает сбор анамнестических данных, физикальное обследование, визуализирующие методы. Специальные диагностические тесты при гидронефрозе подразделяются на определяющие и уточняющие. К определяющим методам относятся ультразвуковые и рентгенологические исследования.

УЗИ проводят полипозиционно, оценивают размеры почки и ЧЛС, толщину паренхимы, наличие и локализацию гиперэхогенных образований, дыхательную экскурсию почки, состояние мочеточника. Оценить функциональное состояние мочевых путей пораженной и контралатеральной почек и выявить их резервные возможности можно с помощью фармакоэхографии с фуросемидом. При этом значение имеет не только выраженность, но и продолжительность сохранения дилатации

ЧЛС.

Эходопплерографию сосудов почек применяют для выявления гемодинамических нарушений и возможного конфликта добавочных нижнесеgmentарных сосудов с верхней третью мочеточника.

Наиболее часто используются экскреторная урография и ретроградная уретеропиелография с телевизионным контролем. В случае непереносимости больными йодсодержащих контрастных препаратов, а также при неинформативности экскреторной урографии целесообразно выполнение ретроградной уретеропиелографии. Возможно сочетание ретроградной уретеропиелографии с телевизионным контролем и видеозаписью (как в

момент введения рентгеноконтрастного вещества, так и после удаления катетера из мочеточника). При этом появляется возможность судить не только об анатомии верхних мочевых путей, но и об их сократительной деятельности.

Почечная ангиография, чрескожная антеградная пиелография и т.д. применяются редко. Характерным симптомом уровазального конфликта является дефект наполнения в зоне ЛМС на экскреторных урограммах. Симптом «ветвей обгорелого дерева» - характерный ангиографический признак терминальной стадии гидронефроза.

КТ позволяет выявить причину гидронефроза и степень изменений ЧЛС и почек. Последующая трехмерная реконструкция изображения дает возможность оценить протяженность измененного участка мочеточника.

Магнитно-резонансная урография позволяет получить изображение структур с неподвижными или медленно движущимися жидкостями (мочевых путей, кист, внеорганных жидкостных скоплений).

Динамическая нефросцинтиграфия предоставляет информацию о функциональном состоянии почек и верхних мочевых путей и их адаптационных возможностях в условиях медикаментозной полиурии.

Лечение. Консервативная терапия гидронефроза неэффективна. С целью предоперационной подготовки проводят лечение, направленное на ликвида-

цию воспалительного процесса в почке и мочевых путях, улучшение функционального состояния почек и верхних мочевых путей.

При сохранной функции почек и наличии стеноза ЛМС и гидронефроза без добавочного нижнесеgmentарного сосуда показана реконструктивная операция на лоханке и мочеточнике. При сохранной функции почек и наличии стеноза ЛМС и гидронефроза, обусловленных добавочными нижнесеgmentарными сосудами, может быть выполнена резекция нижнесеgmentарных сосудов и почки, если нижнесеgmentарная артерия кровоснабжает небольшой функционально и структурно несостоятельный участок почечной ткани. При этом операция должна обязательно сопровождаться резекцией лоханки и верхней трети мочеточника, удалением суженного участка мочевых путей и уретеропиелостомией.

При выраженных необратимых изменениях почки и верхних мочевых путей показана нефрэктомия. «Золотым стандартом» лечения больных гидронефрозом является резекция измененного

участка лоханки и мочеточника с последующим созданием пиелоуретерального анастомоза (операция Андерсона-Хайнса).

К эндоурологическим методам лечения стеноза ЛМС относятся антеградная чрескожная эндопие-лотомия и баллонная дилатация суженного участка с

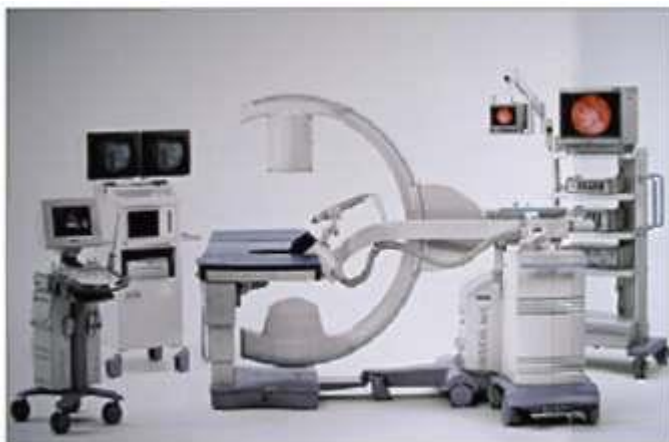последующим установлением в верхние мочевые пути катетера-стента. В последние годы большое развитие получила методика с использованием режущего баллона-катетера, снабженного электрока-утерной струной.

Осложнения: послеоперационное кровотечение из зоны анастомоза или резекции почки; несостоятельность анастомоза; развитие острого пиелонефрита; стеноз лоханочно-мочеточникового анастомоза.

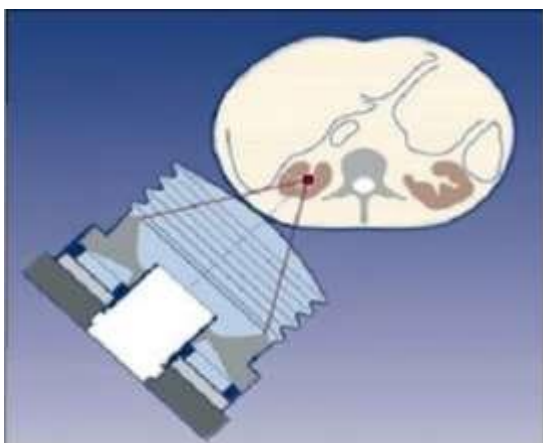
Прогноз. При отсутствии своевременного лечения исходом гидронефроза часто становится гибель почки. Своевременно выполненная пластическая операция позволяет предотвратить прогрессирующее развитие процесса и даже (особенно у молодых больных) добиться полного восстановления функции органа.

МОЧЕКАМЕННАЯ БОЛЕЗНЬ

УДАРНО-ВОЛНОВАЯ ДЛТ



Современный дистанционный литотриптер



Ударно-волновой импульс фокусируется на камне

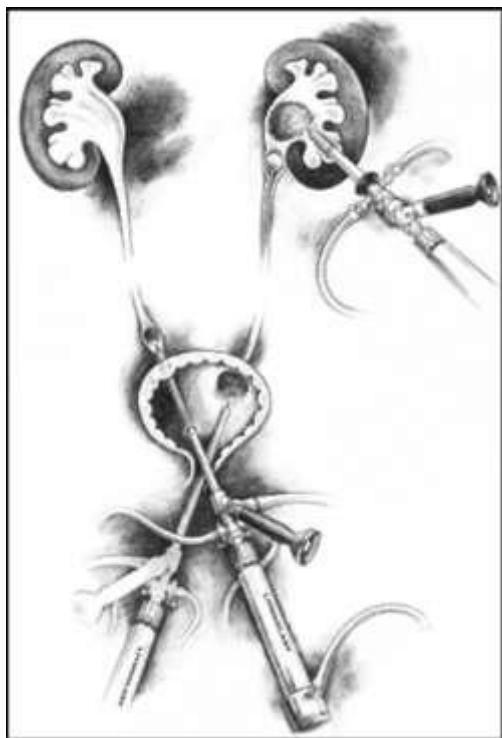
ВИДЫ ДЛТ

- Дистанционная нефролитотрипсия
- Дистанционная уретеролитотрипсия

ПОКАЗАНИЯ К ДЛТ

Камни почки до 2 см, камни мочеточника до 1 см при отсутствии острого воспалительного процесса и изменений верхних мочевых путей (стеноз ЛМС, стриктура мочеточника) дистальнее камня.

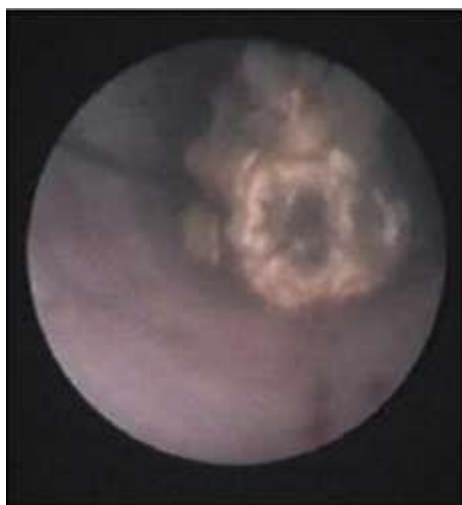РЕНТГЕНОЭНДОСКОПИЧЕСК



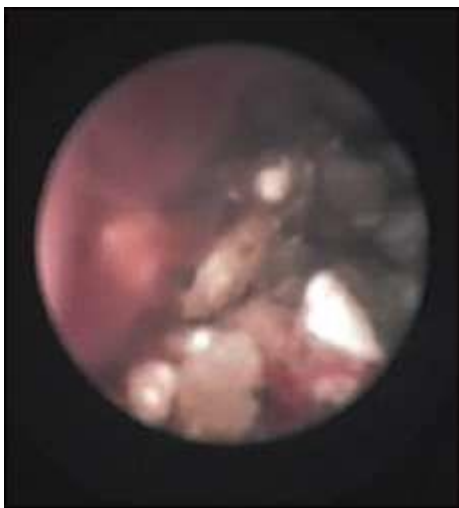Чрескожная
нефролитотрипсия.

Уретероскопия.

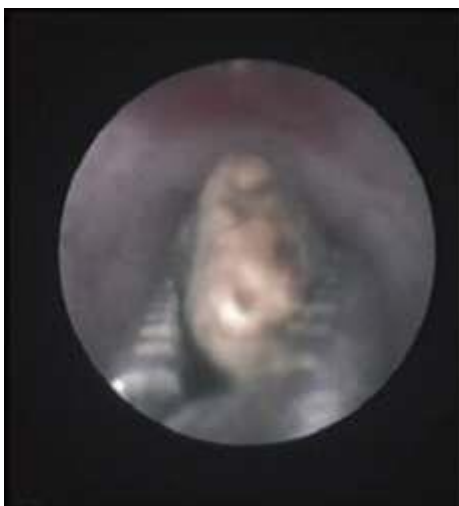Контактная
уретеролитотрипсия



Камень мочеточника



Фрагменты камня после контактной литотрипсии



Удаление фрагмента камня щипцами

ЛАПАРОСКОПИЧЕСКАЯ И РЕТРОПЕРИТОНЕАЛЬНАЯ ХИРУРГИЯ (ПИЕЛОЛИТОТОМИЯ, УРЕТЕРОЛИТОТОМИЯ)

**В НАСТОЯЩЕЕ ВРЕМЯ ТРАДИЦИОННЫЕ ОТКРЫТЫЕ ОПЕРАЦИИ
ВЫПОЛНЯЮТСЯ НЕ БОЛЕЕ ЧЕМ У 5-15% ПАЦИЕНТОВ**

ПОЧКА

- *Органосохраняющие операции* (пиелолитотомия, нефролитотомия, резекция почки)
- *Органоуносящая операция* (нефрэктомия)

МОЧЕТОЧНИК

Уретеролитотомия

ПОКАЗАНИЯ

- Стеноз ЛМС
- Стеноз мочеточника в зоне расположения или дистальнее камня
- Калькулезный пионефроз
- Опухоль почки в сочетании с МКБ
- Необходимость выполнения сочетанных операций

МЕДИ КАМЕНТОЗНОЕ (СИМПТОМАТИЧЕСКОЕ) ЛЕЧЕНИЕ

- Спазмолитики и спазмоанальгетики (но-шпа, баралгин)
- НПВП (диклофенак)
- Растительные препараты (канефрон, цистон, роватинекс)
- Препараты для растворения (литоллиза) урат-ных камней (блемарен, уралит У)
- D-пеницилламин или тиопронин (меркап-топропионилглицин) при цистиновых камнях
- Лекарственные препараты, направленные на коррекцию биохимических изменений в крови и моче (аллопуринол, целлюлозы натрия фосфат, пиридоксин)
- Антибактериальные препараты (назначаются только при сохраненном оттоке мочи)

ИЗБАВИТЬ БОЛЬНОГО ОТ КАМНЯ - НЕ ЗНАЧИТ ВЫЛЕЧИТЬ ЕГО ОТ МКБ. ОДНАКО УСПЕШНОЕ ЛЕЧЕНИЕ МКБ МОЖЕТ БЫТЬ ДОСТИГНУТО ТОЛЬКО ПРИ ОТСУТСТВИИ КАМНЕЙ В МОЧЕВЫХ ПУТЯХ

Ударно-волновая ДЛТ

Принципы генерации ударной волны современных дистанционных литотриптеров:

- электромагнитный (электромагнитные лито-триптеры);
- электрогидравлический (электрогидравлические литотриптеры);
- пьезокерамический (пьезоэлектрические литотриптеры).

Для локализации камней во время сеанса ДЛТ применяется рентгенологический или УЗ-контроль. Различают дистанционную нефролитотрипсию и дистанционную уретеролитотрипсию. Эффективность ДЛТ связана

с локализацией, размером и структурной плотностью камня, анатомо-функциональным состоянием верхних мочевых путей и т.д.

Оптимальным показанием для ДЛТ являются камни почки размером до 2,0 см и камни мочеточника до 1,0 см.

Рентгеноэндоскопическая хирургия

Чрескожная нефролитотрипсия. Показанием являются крупные коралловидные и множественные камни почек, а также противопоказания к ДЛТ. Этапы чрескожной нефролитотрипсии:

- чрескожное проведение нефроскопа в ЧЛС к камню;
- контактная литотрипсия с удалением фрагментов камня;
- установление нефростомического дренажа. *Уретероскопия, контактная уретеролитотрип-*

сия применяются для лечения больных с крупными и длительно стоящими на месте («вколоченными») камнями мочеточника, а также при неэффективности первичной ДЛТ.

Этапы контактной уретеролитотрипсии:

- трансуретральное проведение уретероскопа к камню;
- контактная литотрипсия с удалением фрагментов камня;
- по показаниям - дренирование верхних мочевых путей (катетер-стент). В настоящее время применявшееся ранее инструментальное удаление камней мочеточника (петля Цейса, экстрактор Дормиа) не рекомендуется использовать как самостоятельный метод лечения.

Традиционные открытые операции

В настоящее время традиционные открытые операции выполняются не более чем у 5-15% пациентов. Операции на почке у больных МКБ могут быть органосохраняющими (нефрэктомия) и органосохраняющими (пиелолитотомия, резекция почки, нефролитотомия). Органосохраняющие операции являются основными в оперативном лечении больных МКБ.

Показания к оперативному лечению: стеноз ЛМС, стеноз мочеточника в зоне расположения или дис-тальнее камня, калькулезный пионефроз, опухоль почки в сочетании с МКБ, необходимость сочетанных операций.

В настоящее время в клиническую практику в качестве альтернативы традиционным операциям внедряется лапароскопическая и ретроперитонеальная хирургия (пиелолитотомия, уретероли-тотомия).

Медикаментозное (симптоматическое) лечение

Спазмолитики и спазмоанальгетики (но-шпа, ба-ралгин) применяют в качестве симптоматической терапии, направленной на устранение приступа почечной колики.

НПВП (кетопрофен, диклофенак) эффективны в купировании приступа почечной колики и в комплексной противовоспалительной терапии калькулезного пиелонефрита.

Растительные препараты (канефрон, цистон, роватинекс) назначают с учетом их диуретического, противовоспалительного и спазмолитического эффектов.

Препараты для растворения (литоллиза) мочевого камня. Поскольку уратные камни возникают на фоне снижения pH мочи (pH=5,0-5,5), для их растворения необходимо создание повышенного значения pH мочи (pH=6,2-6,8), что достигается приемом цитратных смесей (блемарен, уралит У).

D-пеницилламин или тиопронин назначают при цистиновых камнях.

Лекарственные препараты, направленные на коррекцию биохимических изменений в крови и моче

Для коррекции пуринового обмена применяют препарат, уменьшающий образование мочевой кислоты - *аллопуринол (милурит)*. Показанием к применению является уратный нефролитиаз.

Препараты магния используются при гипер-оксалурии у пациентов с высоким уровнем pH мочи.

Пиридоксин (витамин В₆) применяют при гипер-оксалурии и кристаллурии оксалатов.

Целлюлозы натрия фосфат - ионнообменная смола, связывающая кальций в кишечнике, препятствующая его всасыванию и экскреции с мочой. Назначается при кишечной гиперкальциурии.

Ксидифон предотвращает кристаллообразование и рост кристаллов оксалата и фосфата кальция в моче. Применяют при гиперкальциурии, гиперпаратиреозе.

Леспенефрил является гипоазотемическим средством растительного происхождения. Показанием к его применению является ХПН.

Антибактериальные препараты используются в комплексном лечении калькулезного пиелонеф-

рита. Рекомендуются фторхинолоны (офлоксацин), цефалоспорины (цефазолин, цефтриаксон), аминогликозиды (амикацин, неомицин) и т.д.

Проведение антибактериальной терапии у больных МКБ возможно только при сохраненном оттоке мочи, учитывая возможность развития бактериотоксического шока.

Некупируемая почечная колика, сохранение и нарастание уретерогидронефроза, а также опасность развития острого пиелонефрита являются показаниями к дренированию верхних мочевых путей установлением мочеточникового катетера, катетера-стента или проведению чрескожной пункционной нефростомии.

ПОВРЕЖДЕНИЯ ПОЧЕК

СИМПТОМЫ

- Боль
- Макрогематурия
- Признаки внутреннего кровотечения

ДИАГНОСТИКА

Наибольшими диагностическими возможностями обладают УЗИ и КТ. Ангиографию используют при планировании резекции почки. Наиболее информативным методом в учреждениях, не располагающих оборудованием для УЗИ и КТ, является экскреторная урография

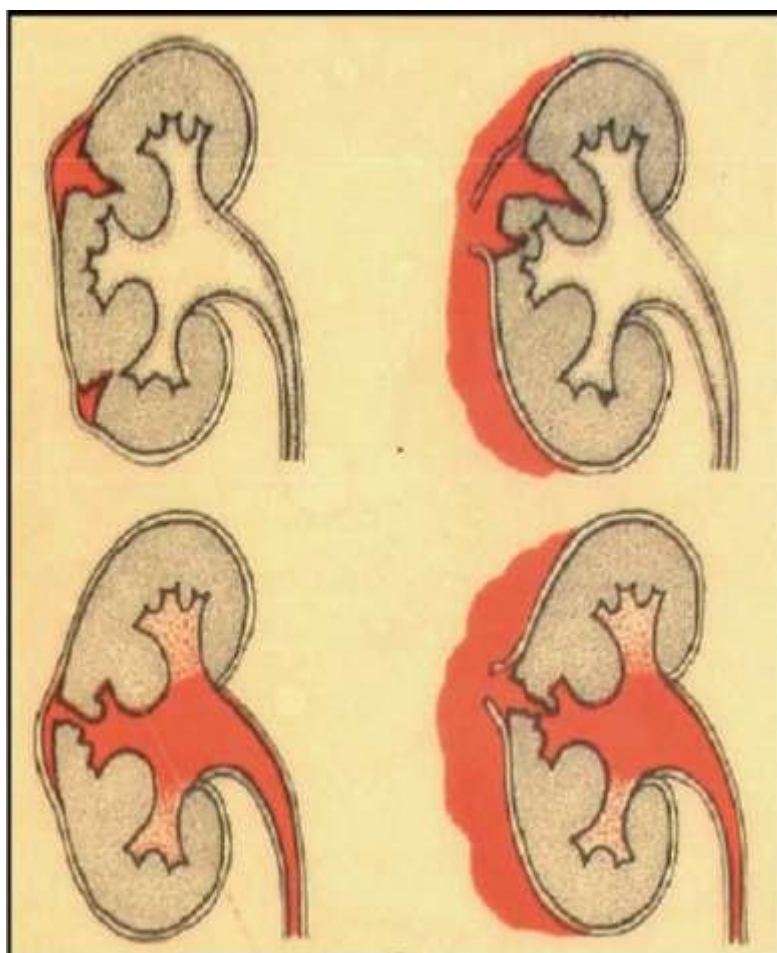
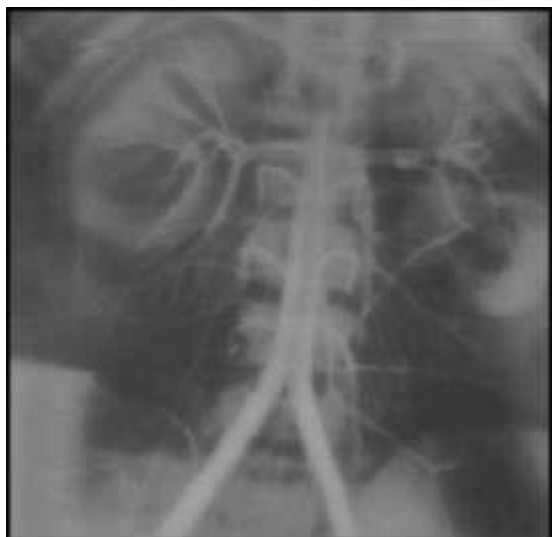
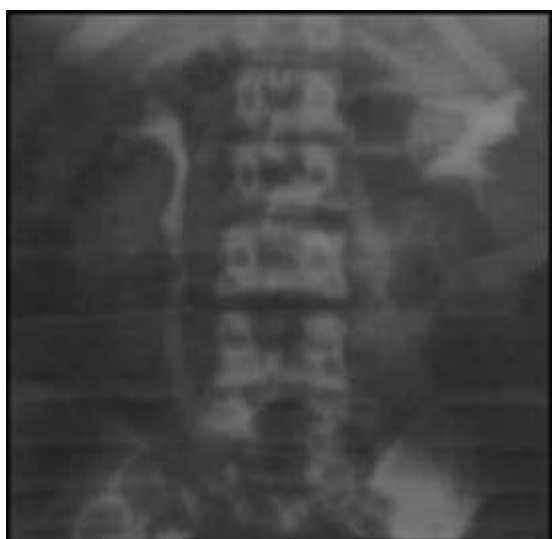

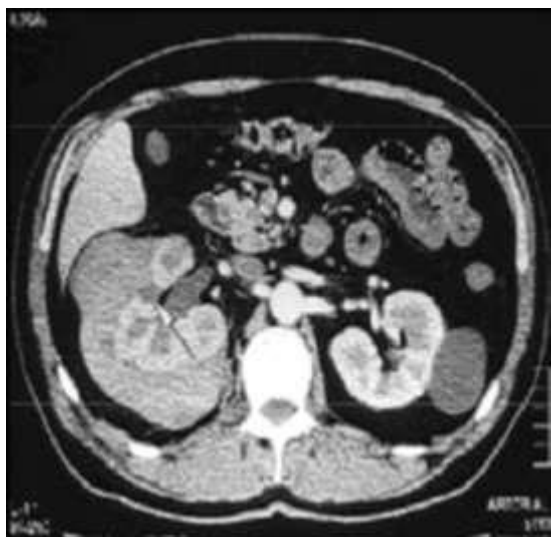Схема разрывов почки



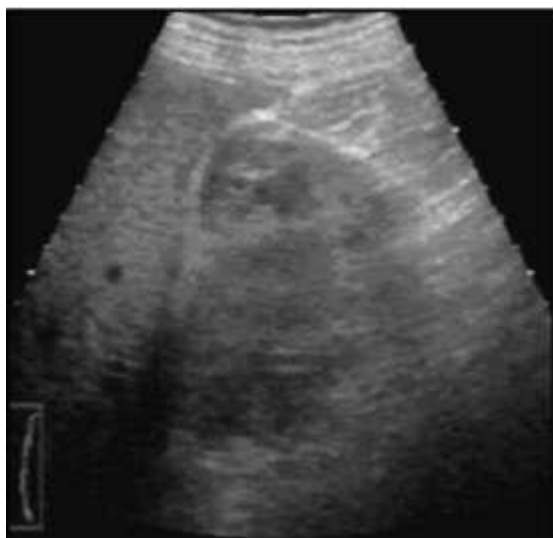Разрыв почки (аортограмма)



Разрыв верхнего полюса
левой почки (экскреторная урограмма)



Разрыв правой почки (МСКТ)



Разрыв правой почки (ультрасонограмма)

ТРАВМА ПОЧКИ - НЕРЕДКО СЛУЧАЙНАЯ НАХОДКА ПРИ СРОЧНОЙ ЛАПАРОТОМИИ, ОСУЩЕСТВЛЯЕМОЙ ПО ПОВОДУ РАЗРЫВА ОРГАНОВ БРЮШНОЙ ПОЛОСТИ

ЛЕЧЕНИЕ

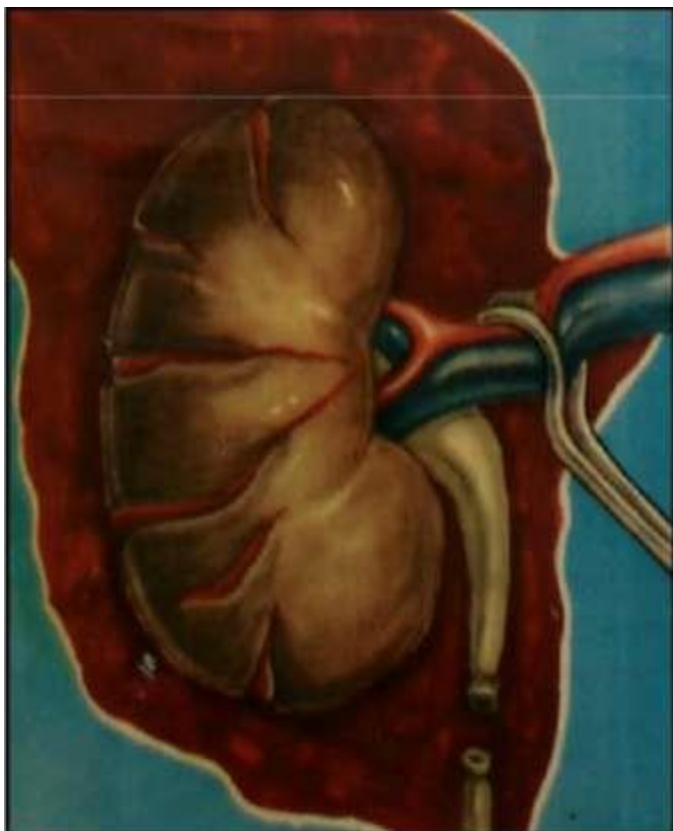
- **Ушибы почки** - покой, холод, антибактериальная терапия
- **Разрыв почки** - люмботомия, ушивание разрыва, нефростомия
- **Отрыв почки, множественные разрывы** - нефрэктомия

ПОКАЗАНИЯ К ОПЕРАЦИИ

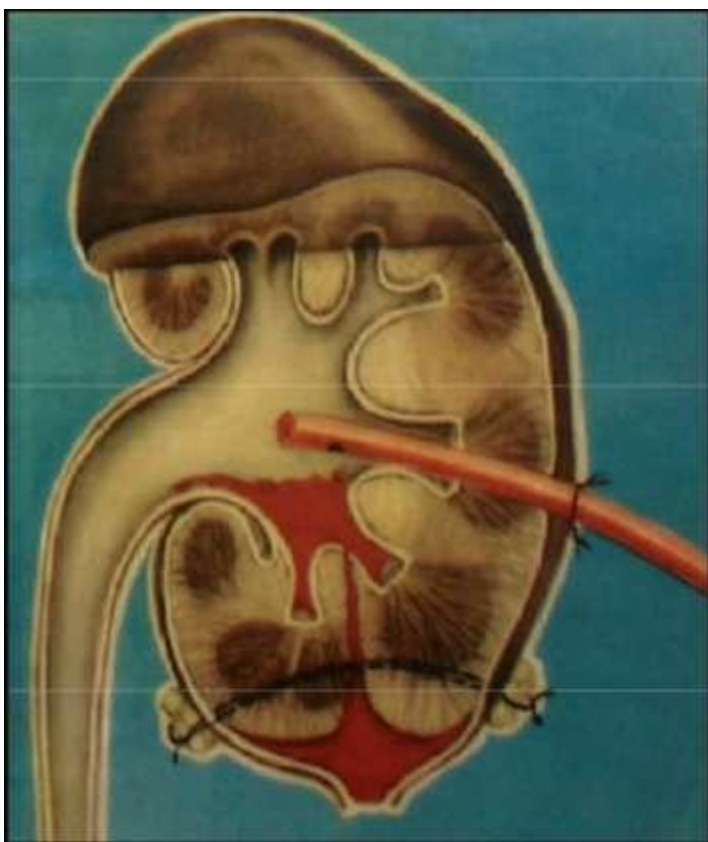
- Профузная гематурия
- Урогематома больших размеров
- Продолжающееся угрожающее жизни кровотечение

ПРОТИВОПОКАЗАНИЕ

Шок



Нефрэктомия



Ушивание разрыва почки, нефростомия

НЕОБХОДИМА ДООПЕРАЦИОННАЯ ОЦЕНКА НАЛИЧИЯ И ФУНКЦИОНАЛЬНОГО СОСТОЯНИЯ КОНТРАТЕРАЛЬНОЙ ПОЧКИ

Повреждения почек могут быть открытыми и закрытыми. В мирное время преимущественно встречаются закрытые повреждения почек. Закрытые травмы почек стоят на первом месте среди повреждений органов брюшной полости, забрюшинного пространства и мочевой системы. Причина повреждения почки - резкое сотрясение тела либо непосредственно сильный удар в поясничную область или в подреберье, что сопровождается гидравлическим ударом. В результате происходит разрыв почки, поскольку она обладает богатым кровоснабжением и содержит очень много жидкости (кровь, моча). Значение влияния гидравлического удара в патогенезе травмы почки убедительно доказывает, что иногда при минимальном ударе возникает значительное повреждение органа. Предрасполагающую роль при этом играет и ограниченная подвижность почки (чаще всего травме подвергаются органы, обладающие хорошей фиксацией).

Наиболее легкое повреждение - ушиб почки. Одновременно возможно образование субкапсулярной гематомы (без нарушения целостности капсулы).

Более тяжелое повреждение - паранефральная гематома, возникающая как результат травмы почки с повреждением ее фиброзной капсулы. В случае повреждения ЧЛС основная часть крови поступает в верхние мочевые пути. Возникает гематурия, вплоть до тампонады верхних мочевых путей и (или) мочевого пузыря.

При повреждении почки, как и других органов, имеющих собственную капсулу, может наблюдаться двухфазный субкапсулярный разрыв: при значительном повреждении почечной паренхимы и сохранности фиброзной капсулы кровотечение быстро останавливается, субкапсулярная гематома вызывает как бы тампонаду места разрыва и останавливает кровотечение (I фаза). В дальнейшем неосторожное движение тела или даже минимальная локальная травма приводит к разрыву фиброзной капсулы почки, кровяной сгусток отторгается и в итоге формируется обширная паранефральная гематома.

Отдельно следует рассматривать ятрогенные повреждения почки. Последних становится прогрессивно больше вслед за активным внедрением и развитием экстракорпоральных и перкутанных хирургических методов диагностики и лечения урологических заболеваний. Ятрогенные повреждения почки могут возникнуть при:

- биопсии почки (иглой), паранефральной блокаде;
- ударно-волновой ДЛТ;
- нефростомии;
- катетеризации ЧЛС (катетером);

- смене дренажей;
- перкутанных операциях;
- ангиографии (зондом или катетером). Основные задачи врача-уролога на этапе обследования больного:
- оценить состояние пациента;
- оценить структурно-функциональное состояние контрлатеральной почки;
- уточнить характер повреждения.

Клинические проявления в значительной степени определяются характером повреждения. Возникают боль, припухлость в поясничной области (в результате гематомы), гематурия, нарушение функции почки. Степень кровопотери определяется на основании клинических и лабораторных данных. Цвет мочи о степени кровопотери не свидетельствует.

Чаще всего травма почки выявляется случайно во время диагностической лапаротомии или лапароскопии.

Ушибы почки, субкапсулярные гематомы, незначительные паранефральные гематомы без признаков продолжающегося кровотечения подлежат консервативному лечению. Обязателен клинический, ультразвуковой, лабораторный контроль для исключения двухфазного субкапсулярного разрыва почки.

Мобилизация больного допускается не ранее чем через 10-12 сут после двукратного анализа мочи (исключить нарастание эритроцитурии).

Следует помнить, что любая операция по поводу травмы почки может окончиться нефрэктомией. В условиях городских скорпомощных стационаров органосохраняющее хирургическое лечение (ушивание разрыва почки, резекция почки) выполняется крайне редко.

ТУБЕРКУЛЕЗ МОЧЕПОЛОВОЙ СИСТЕМЫ

РАЗВИВАЕТСЯ ВТОРИЧНО СПУСТЯ 10-15 ЛЕТ ОТ ВОЗНИКНОВЕНИЯ ЛЕГОЧНОГО ИЛИ КОСТНО-СУСТАВНОГО ТУБЕРКУЛЕЗА

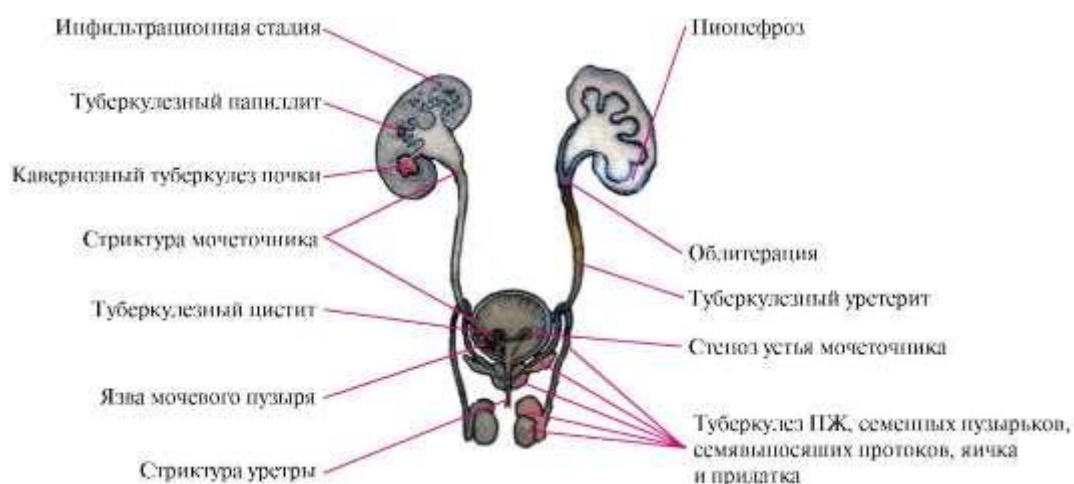
СИМПТОМЫ (НЕСПЕЦИФИЧЕСКИЕ)

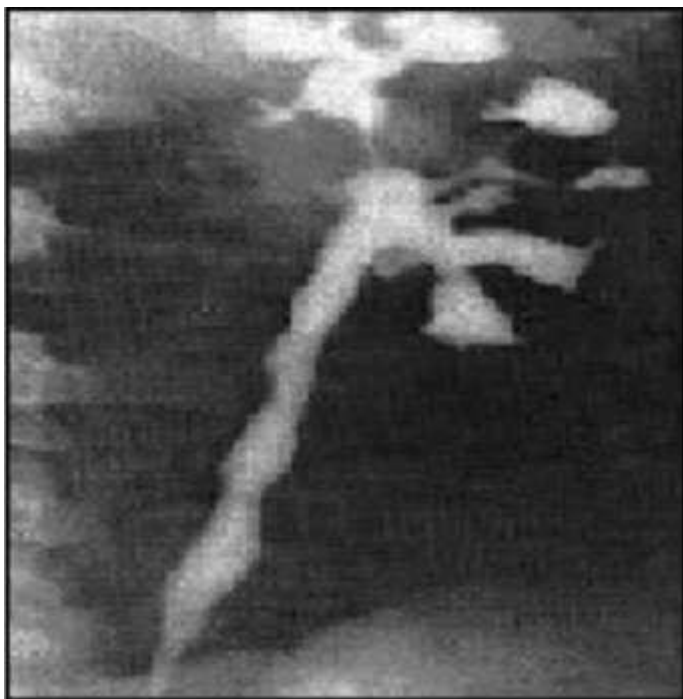- Слабость
- Субфебрильная лихорадка
- Похудание
- Гематурия
- Боль в поясничной области
- Дизурия
- Образование свищей в поясничной области и на мошонке

ДИАГНОСТИКА

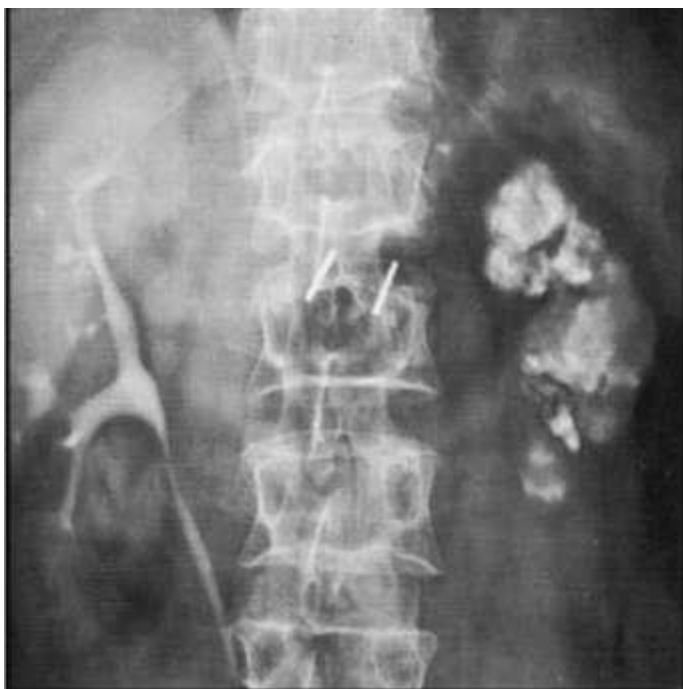- **Лабораторная:** кислая реакция мочи, асептическая пиурия, микрогематурия, бесцилindровая протеинурия, обнаружение микобактерий туберкулеза в моче
- **Лучевая:** деформация ЧЛС, распрямление и сужение мочеточников, обнаружение каверн в паренхиме почек, очагов обызвествления

ФОРМЫ МОЧЕПОЛОВОГО ТУБЕРКУЛЕЗА

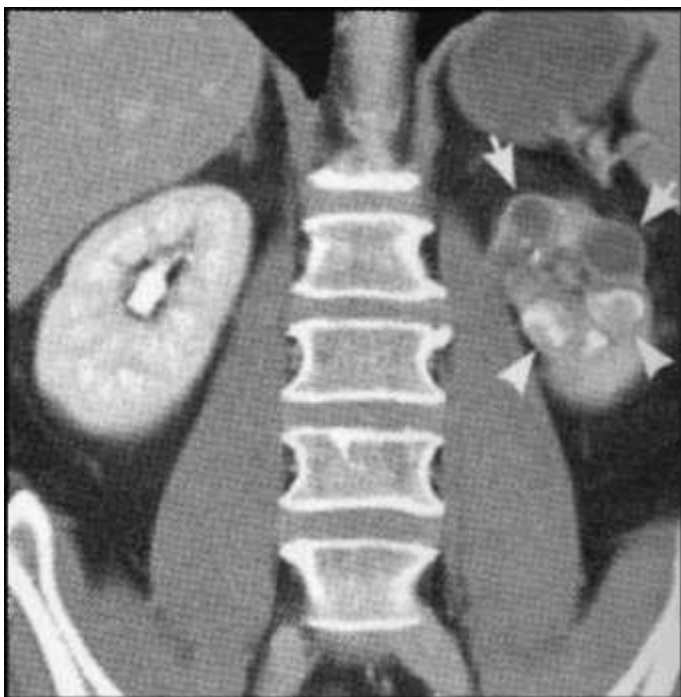




Кавернозный туберкулез левой почки и мочеточника



Омелотворенная левая почка (урограмма)



Поликавернозный туберкулез левой почки

ЛЕЧЕНИЕ

- Целесообразно проводить медикаментозное лечение на фоне незатрудненного оттока мочи из почек и сочетание туберку-лостатических препаратов с фторхинолонами или макролидами (изониазид, рифампицин, стрептомицин, этамбутол, таваник и др.)
- Оперативное лечение (резекция почки и нефрэктомия) - при выраженных деструктивных изменениях паренхимы

Мочеполовой туберкулез занимает первое место среди внелегочных форм заболевания. Мужчины и женщины страдают одинаково часто, обычно в возрасте 20-40 лет. Подавляющее большинство случаев нефротуберкулеза являются вторичными по отношению к существующим в организме клинически проявившимся или латентным очагам туберкулезного процесса, обычно расположенным в легких. Отмечено, что почечные поражения возникают спустя 10-15 лет после первичного легочного туберкулеза. С током крови микобактерии попадают в клубочковый аппарат обеих почек, где образуются мельчайшие туберкулезные очажки. Они могут самопроизвольно рассасываться при нормальном состоянии защитных механизмов организма. В случае расстройств гемо- и уродинамики почек, а также нарушений в иммунной системе туберкулезный процесс из коркового вещества распространяется на мозговое вещество, где в итоге развивается воспалительный процесс в почечных сосочках (туберкулезный папиллит). В дальнейшем воспаление постепенно приобретает деструктивный характер и охватывает всю толщу пирамид почек с казеозным распадом последних и формированием каверн, которые могут быть как изолированными, так и сообщающимися с ЧЛС. Кроме того, при прогрессировании специфического процесса возможно образование в почечной паренхиме большого количества

полостей, связанных друг с другом, или поликавернозной формы туберкулеза с последующим исходом в туберкулезный пионефроз. При заживлении каверн происходит обызвествление казеозных очагов, что, однако, не означает их санацию, так как в глубине петри-фикатов нередко сохраняются жизнеспособные микобактерии.

Симптомы. Различают общие и местные симптомы:

- общие (слабость, лихорадка, АГ, боль в пояснице);
- местные (дизурия, изменения в моче).

Для современного мочевого туберкулеза характерно преобладание местных симптомов над общими. Нет параллели между степенью деструкции почки и общим состоянием больного.

Лихорадка встречается у 20-30% больных (суб-фебрильная).

АГ обнаруживается в 36% наблюдений, особенно при деструктивных формах.

Боль в пояснице - у 60% пациентов (тупая, ноющая или по типу почечной колики).

Дизурия - характерный признак поражения мочевого пузыря, ПЖ и уретры.

Асептическая лейкоцитурия встречается в 42% наблюдений, гематурия - в 56% случаев (чаще в начальных стадиях туберкулеза почки), протеинурия - в 87% наблюдений.

Реакция мочи кислая в 80% наблюдений, однако при наличии неспецифической микрофлоры становится нейтральной или щелочной.

Бациллурия - самый достоверный и наиболее ранний признак туберкулеза почки.

Клинико-рентгенологическая классификация туберкулеза почки:

- I стадия - недеструктивный (инфильтративный) туберкулез почки.
- II стадия - начальная деструкция почки:
 - туберкулезный папиллит;
 - монокавернозный туберкулез (одиночные каверны не более 1 см в диаметре).
- III стадия - ограниченная деструкция:
 - каверна больших размеров (диаметром более 1 см);

- поликавернозный туберкулез (поражение одного сегмента почки).
- IV стадия - тотальная или субтотальная деструкция:
 - поликавернозный туберкулез (поражение двух сегментов и более);
 - туберкулезный пионефроз;
 - омелотворение почки.

Диагностика

- Клинико-лабораторные данные: анамнез (туберкулез легких, костно-суставной туберкулез), симптомы, осмотр больного (гнойные свищи в поясничной области и на мошонке и др.), изменения в моче, провокационные туберкулиновые тесты, полимеразная цепная реакция, микроскопия мочи.
- Лучевые методы: УЗИ, урография, ретроградная уретеропиелография, цистография, МСКТ, МРТ и изотопные методы.
- Эндоскопические и морфологические методы.

Лечение

- При I-II стадиях эффективно медикаментозное лечение: сочетание туберкулостатических препаратов с фторхинолонами или макролидами. Крайне важно учитывать чувствительность микобактерий туберкулеза к лекарствам и степень активности процесса. Первый этап терапии проводится в течение 2-3 мес, II этап - 4-6 мес. Также назначают протеолитические ферменты и иммунокорректоры.
- При III стадии предпочтение отдается комбинации медикаментозного лечения и органосохраняющего хирургического лечения (кавернотомия или резекция почки).
- При IV стадии - медикаментозное лечение + нефрэктомия.

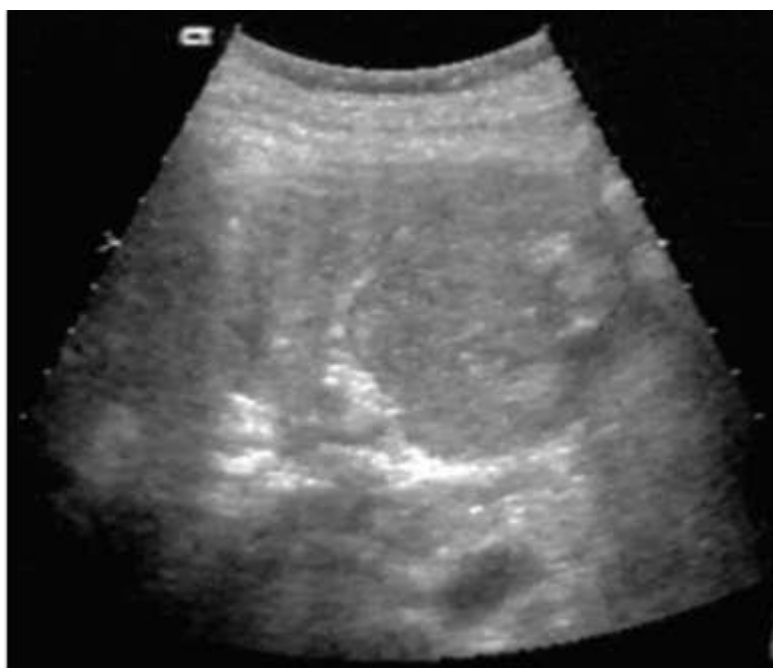РАК ПАРЕНХИМЫ ПОЧКИ

СИМПТОМАТИКА

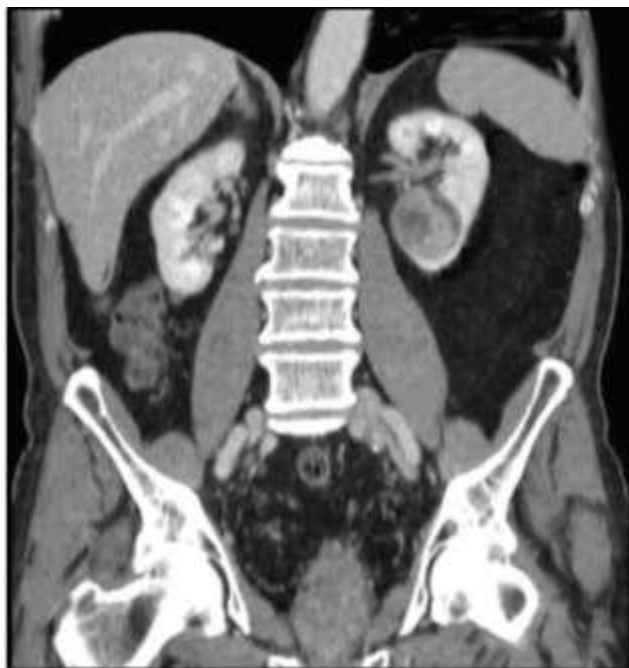- Ренальные симптомы (классическая триада симптомов, боль, макрогематурия, пальпируемая опухоль)
- Экстраренальные симптомы (гипертермия, АГ, увеличение СОЭ, анемия, варикоцеле, эритроцитоз, ги-перкальциемия, амилоидоз)

ДИАГНОСТИКА

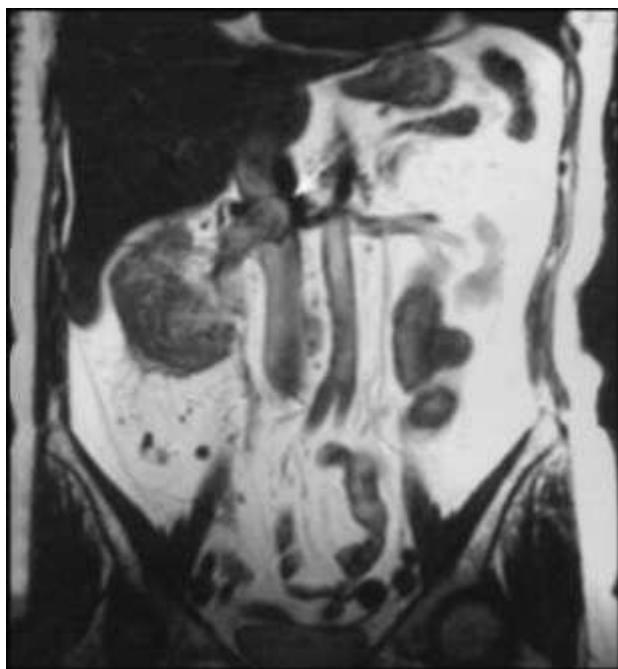
Выявляемость опухоли почки значительно возросла с широким внедрением УЗИ, КТ и МРТ; более 50% образований почки бессимптомны и являются случайной находкой



УЗИ - неинвазивный скрининговый метод диагностики



КТ позволяет определить местную распространенность процесса, состояние регионарных лимфатических узлов



МРТ целесообразна при опухолевом тромбозе нижней полой вены

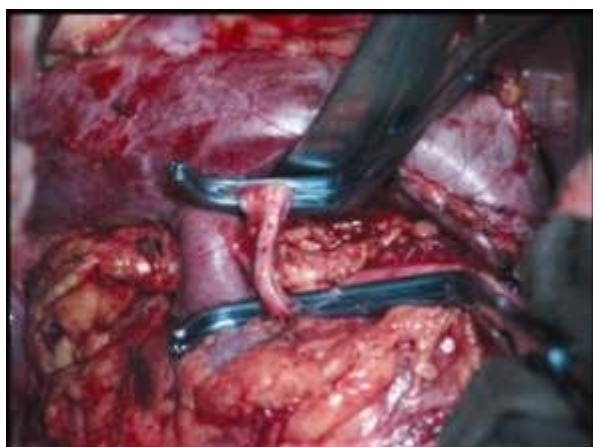ОТДАЛЕННЫЕ МЕТАСТАЗЫ: ЛЕГКИЕ, КОСТИ, МОЗГ, ПЕЧЕНЬ. ОСНОВНОЙ ПУТЬ МЕТАСТАЗИРОВАНИЯ - ГЕМАТОГЕННЫЙ. ВОЗМОЖНО ТАКЖЕ ЛИМФОГЕННОЕ РАСПРОСТРАНЕНИЕ ПРОЦЕССА

ОСНОВНОЙ МЕТОД ЛЕЧЕНИЯ - ОПЕРАТИВНЫЙ

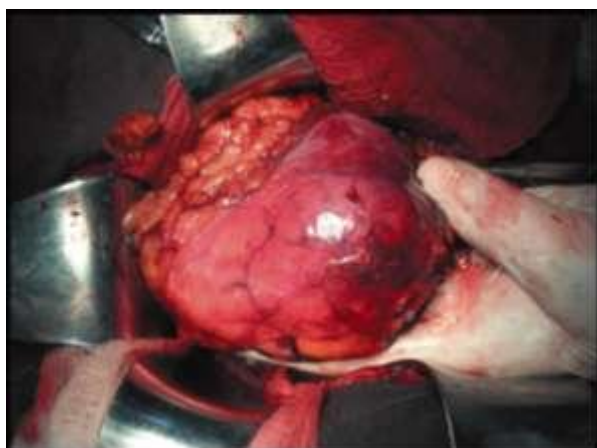
К операции предъявляют требования абластичности и радикальности. Абластичность достигается предварительным лигированием почечных сосудов и удалением почки единым блоком с паранефральной клетчаткой,

фасциями и прилегающей брюшиной. Радикальность достигается выполнением регионарной и юкстарегинарной лимфаденэктомии.

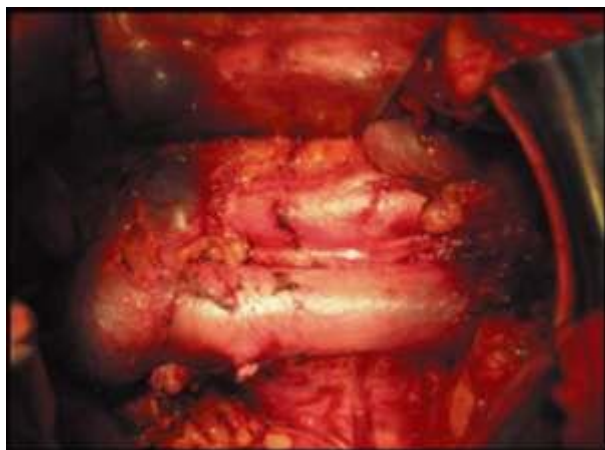ОТКРЫТАЯ РАДИКАЛЬНАЯ НЕФРЭКТОМИЯ



Производится предварительное лигирование почечных сосудов



Нефрэктомия - экстрафасциально с клетчаткой и прилегающей брюшиной. Почка в ране не видна



После удаления почки и лимфаденэктомии видны аорта и нижняя полая вена

ОРГАНОСОХРАНЯЮЩИЕ ОПЕРАЦИИ: РЕЗЕКЦИЯ ПОЧКИ, ЭНУКЛЕАЦИЯ ОПУХОЛЕВОГО УЗЛА (ПРИ НЕВОЗМОЖНОСТИ РЕЗЕКЦИИ) ПРИ РАЗМЕРАХ ОПУХОЛИ ДО 4 СМ В ДИАМЕТРЕ И ТЕХНИЧЕСКОЙ ОСУЩЕСТВИМОСТИ

Почечноклеточный рак (ПКР) составляет 85-90% новообразований паренхимы почки. В России рак почки занимает 10-е место по уровню заболеваемости злокачественными новообразованиями. Мужчины болеют в 2-3 раза чаще, чем женщины. Наиболее подвержены заболеванию лица в возрасте 40-60 лет. К моменту установления диагноза рака почки в 30-40% случаев заболевание носит диссеминированный характер. У 30% больных с нераспространенными формами заболевания при последующем наблюдении возникают отдаленные метастазы.

Выделено несколько клиничко-морфологических форм ПКР: светлоклеточный (наиболее частая форма ПКР - около 60%), зернистоклеточный, саркомоподобный рак (веретенноклеточный и полиморфно-клеточный варианты), железистый (обычная аденокарцинома). Нередко встречается сочетание гистологических вариантов (смешанно-клеточный вариант).

Этиология рака почки по-прежнему остается неизвестной. ПКР развивается из эпителия проксимального извитого канальца нефрона. Среди факторов, способствующих развитию опухоли почки, отмечают курение, ожирение, травму почки, контакт с нитрозосоединениями и циклическими углеводородами, асбестом, а также злоупотребление анальгетиками, систематический гемодиализ у больных ХПН. Возникновению опухоли почки способствуют фоновые заболевания, приводящие к нефросклерозу, наиболее частыми из которых являются гипертоническая болезнь, сахарный диабет, нефролитиаз, хронический пиелонефрит.

Клиническая картина рака почки складывается из ренальных и экстраренальных симптомов. Ренальные симптомы включают классическую триаду симптомов: гематурию, боль, пальпируемое образование в подреберье. Совокупность этих признаков считалась характерным клиническим проявлением заболевания. На сегодняшний день эта триада не позволяет установить диагноз своевременно, так как она характерна для далеко зашедшего опухолевого процесса. В настоящее время основными клиническими проявлениями рака почки являются экстраренальные симптомы, которые при определенной онкологической настороженности служат поводом для дальнейшего обследования больных. К таким симптомам относятся: гипертермия, повышение артериального давления (АД), увеличение СОЭ, анемия, эритроцитоз, гиперурикемия, потеря массы тела,

слабость и повышенная утомляемость, кашель, гиперкальциемия, амилоидоз, симптоматическое варикоцеле, неметастатическое нарушение функции печени (синдром Штауффера). В 35-70% наблюдений рак почки характеризуется бессимптомным течением и выявляется при проведении профилактических УЗИ или при обследовании по поводу урологических

(гиперплазия ПЖ, МКБ, хронический пиелонефрит) или неврологических (хронический холецистит, желчнокаменная болезнь) заболеваний.

Диагностика. С внедрением в повседневную практику таких современных методов обследования, как УЗИ, КТ и МРТ, значительно чаще рак почки стали диагностировать случайно, у больных, не предъявляющих никаких жалоб, и соответственно на ранних стадиях опухолевого процесса. Типичный рак почки при УЗИ представлен эхоплотным образованием, при КТ с контрастированием - с большим усилением плотности в артериальную фазу, чем нормальная рядом расположенная почечная паренхима. МРТ - метод выбора при внутрикавальной опухолевой инвазии для определения границ тромба. МРТ незаменима у больных с опухолью почки при ХПН, а также непереносимости йодсодержащих рентгеноконтрастных препаратов.

Несмотря на широкое применение современных средств диагностики, не потеряли своего значения ни физикальное обследование пациентов, ни лабораторные исследования: общий анализ крови, биохимические исследования сыворотки крови с определением белка, сахара, билирубина и его фракций, мочевой кислоты, креатинина, мочевины и электролитов. Помимо этих исследований всем больным в обязательном порядке выполняют общий анализ мочи, анализ мочи по Нечипоренко и пробу Зимницкого, а также определяют суточную экскрецию креатинина, мочевины, мочевой кислоты, электролитов. Всем пациентам при первичном обращении производят рентгенографию легких и костей скелета, а также остеосцинтиграфию для выявления возможных метастазов. Для уточнения функционального состояния почек выполняют динамическую нефросцинтиграфию.

Лечение. Оперативное вмешательство (радикальная нефрэктомия, резекция почки) на сегодняшний день остается основным эффективным методом лечения больных раком почки. Радикальная нефрэктомия выполняется с учетом требований онкологии - абластичности и радикальности. Абластичность достигается соблюдением двух обязательных моментов - предварительного лигирования почечных сосудов и экстрафасциального удаления почки (удаление почки единым блоком с паранефральной клетчаткой и фасциями). Радикальность операции обеспечивается удалением регионарных и юкстарегинарных лимфатических узлов, а также опухолевой ткани при вовлечении в процесс соседних органов.

Различают следующие органосохраняющие операции при опухоли почки: резекция почки (плоскостная, клиновидная, фронтальная), энуклеорезекция, энуклеация опухолевого узла. Под резекцией почки понимают удаление опухоли с прилежащим участком нормальной почечной паренхимы шириной не менее 0,5 см. При энуклеации опухоль вылуцивают в пределах истинной или псевдокапсулы. Переходным вариантом является энуклеорезекция.

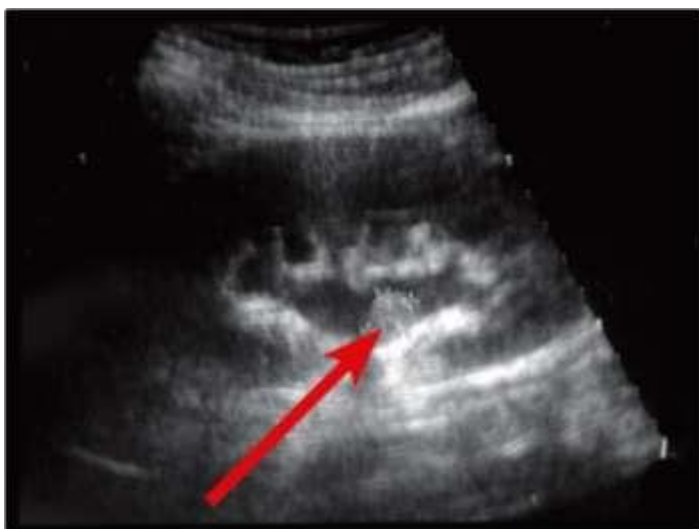
Нефрэктомия и резекция почки в наши дни могут быть выполнены как с использованием классических хирургических доступов, так и лапароскопически.

ОПУХОЛИ ЛОХАНКИ И МОЧЕТОЧНИКА

КЛИНИЧЕСКАЯ КАРТИНА

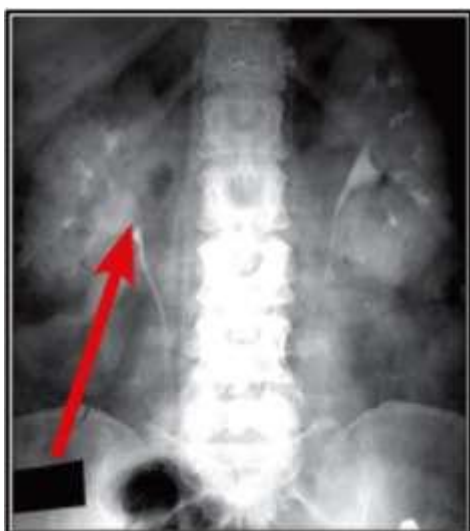- У 10-25% больных - бессимптомное течение
- У 70-90% больных отмечается тотальная макрогематурия, зачастую (30-40%) сопровождающаяся болью в поясничной области и отхождением червеобразных сгустков

ДИАГНОСТИКА



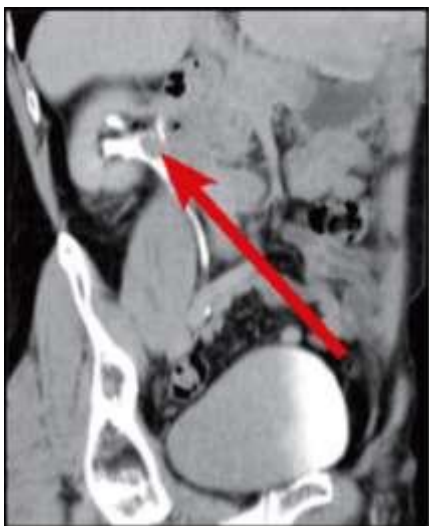
УЗИ.

Эхоплотное образование почечной лоханки



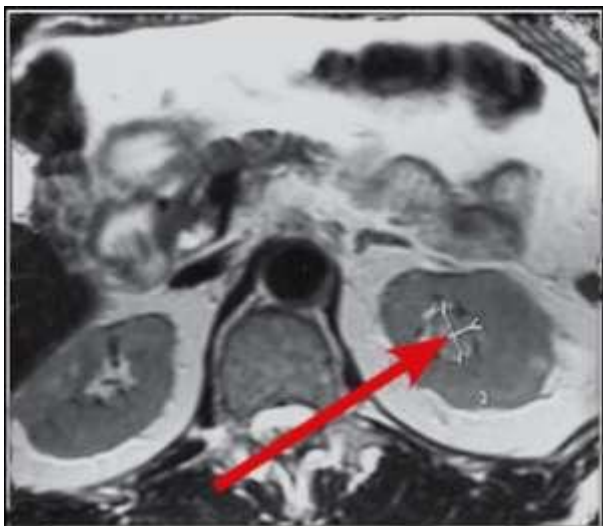
Экскреторная урограмма.

Дефект наполнения в лоханке правой почки



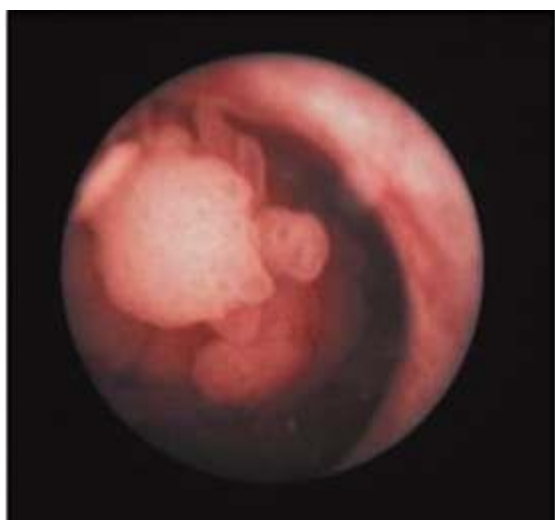МСКТ.

Опухоль лоханки правой почки



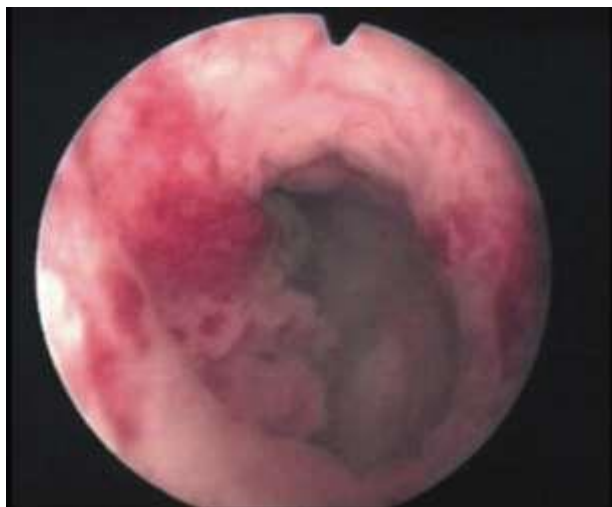МРТ.

Опухоль почечной лоханки



Уретеропиелоскопия.

Опухоль почечной лоханки



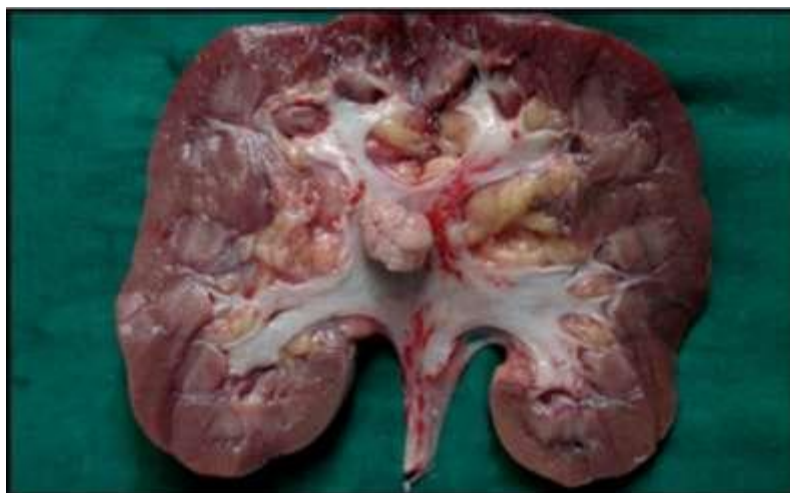Уретероскопия.

Переходно-клеточный рак мочеточника

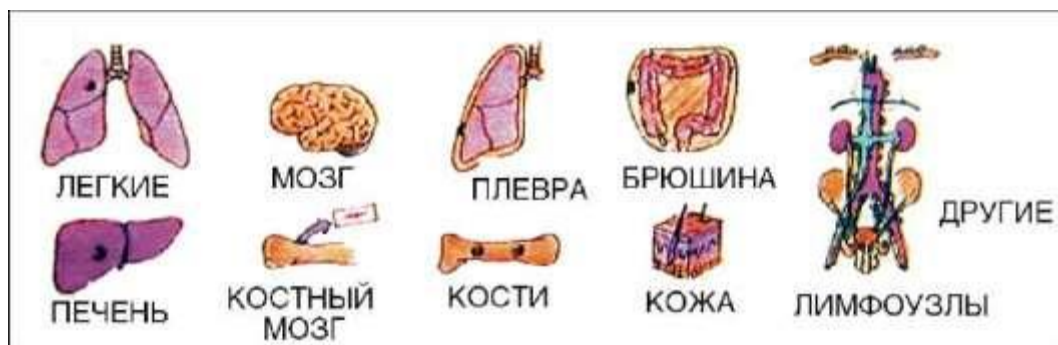Вследствие нисходящего пути метастазирования из почки в мочевой пузырь вторичные метастатические образования в последнем трактуются как первичные, по поводу которых предпринимаются различные оперативные пособия. Настойчивые, упорные рецидивы опухоли мочевого пузыря диктуют необходимость исключения новообразований уротелия верхних мочевых путей.

ЛЕЧЕНИЕ

Нефруретерэктомия с резекцией мочевого пузыря в области устья мочеточника на стороне поражения является стандартным видом лечения опухолей верхних мочевых путей



Макропрепарат опухоли лоханки



Метастазирование при опухоли лоханки и мочеточника

Подавляющее большинство (82-90%) злокачественных новообразований лоханки и мочеточника представлено переходно-клеточным раком, реже встречается плоскоклеточный рак - 10-17% и еще реже аденокарцинома - менее 1% случаев. Как правило, новообразование папиллярное и имеет мультифокальный характер роста.

Эпидемиология. Опухоль лоханки встречается относительно редко и составляет 6-7% первичных опухолей почки. Опухоли лоханки возникают в 2 раза чаще, чем новообразования мочеточника. Мужчины болеют в 2-3 раза чаще, чем женщины. Частота возникновения первичной опухоли лоханки составляет 1,4 на 100 тыс. мужчин и 0,6 на 100 тыс. женщин в год. Возрастной пик приходится на 6-7-е десятилетие жизни. Отмечается ежегодный рост заболеваемости на 3-4%, что связано с улучшением диагностики.

Этиология и патогенез. Этиологические факторы: контакт с анилиновыми красителями, прием анальгетиков, содержащих фенацетин, балканская эндемическая нефропатия (Румыния, Болгария и бывшая Югославия), курение. Среди факторов, способствующих возникновению опухоли верхних мочевых путей, отмечают перенесенную цистэктомию, а также БЦЖ-терапию (бацилла Кальметта-Герена), проводившуюся в связи с рецидивирующей карциномой *in situ* мочевого пузыря. Метастазирование рака лоханки и мочеточника происходит не только гематогенным и лимфогенным путем, но и субэпителиально. Проявление этого пути метастазирования - возникновение метастазов в мочеточнике и мочевом пузыре. Наличие метастазов может быть обусловлено также заносом опухолевых клеток с током мочи - нисходящий путь метастазирования.

Симптоматика. Бессимптомное течение - в 10- 25% наблюдений. У большинства пациентов (70- 90% наблюдений) впервые возникает тотальная гематурия, зачастую (30-40% случаев) сопровождающаяся болью в поясничной области из-за обтурации мочеточника червеобразным (слепок мочеточника) сгустком крови или самой опухолью. У 10% пациентов имеется классическая триада опухоли паренхимы почки - боль, гематурия и редко пальпируемое образование, что указывает на распространенность процесса и плохой прогноз заболевания. О распространенном характере заболевания свидетельствуют потеря массы тела, общая слабость, отсутствие аппетита.

Диагностика. Трехкратное цитологическое исследование осадка мочи позволяет выявлять атипические клетки лишь у 30% больных. Для получения материала могут быть использованы промывные воды лоханки почки (при уретеропиелоскопии), а также моча при катетеризации мочеточника. Маркеры сыворотки крови или мочи, характерные для опухоли лоханки почки, отсутствуют.

Экскреторная урография при опухоли лоханки почки имеет большее значение, чем при новообразовании почечной паренхимы. Опухоль лоханки и мочеточника проявляет себя дефектом наполнения контрастного вещества в месте расположения новообразования, а при нарушении оттока мочи - гидронефротической трансформацией. Для уточнения данных экскреторной урографии используется ретроградная уретеропиелелография. Для папиллярных опухолей мочеточника при его катетеризации описан симптом Шевассю: когда катетер проходит мимо опухоли, по нему выделяется кровь, а при дальнейшем его продвижении за пределы новообразования моча визуально не изменена. Если при экскреторной урографии заподозрена опухоль верхних мочевых путей, то необходимо выполнить КТ с контрастным усилением. При КТ необходимо установить плотность образования, а также ее изменение в ходе контрастирования. Использование МСКТ позволяет выполнить виртуальную пиелоскопию. При прорастании опухоли лоханки почки в почечную паренхиму для дифференциальной диагностики с первичной опухолью почечной паренхимы может быть использована ангиография.

УЗИ при опухоли верхних мочевых путей малоинформативно, если нет гидронефротической трансформации. Вместе с тем метод является основным в дифференциальной диагностике рентге-негативного камня и опухоли лоханки, так как позади камня при УЗИ четко определяется эхонегативная дорожка. Информативность эхографии значительно возрастает при эндолюминальной ультрасонографии верхних мочевых путей (осуществляется катетеризация мочеточника специальным катетером, снабженным ультразвуковым мини-датчиком). При интрапельвикальном эхосканировании опухоль лоханки определяется как эхопозитивное образование. Этот метод исследования позволяет уточнить глубину инвазии новообразования в стенку мочевых путей.

Часто опухоль лоханки распространяется на мочевой пузырь и мочеточник, в связи с чем необходимо эндоскопическое исследование слизистой оболочки мочевых путей (цистоскопия и уретеро-пиелоскопия). При уретеропиелоскопии целесообразно исключить мультифокальность опухолевого

роста, а также провести биопсию новообразования. Ретроградная оптическая уретеропиелоскопия с биопсией является наиболее достоверным методом в диагностике опухоли лоханки и мочеточника.

Дифференциальную диагностику дефекта наполнения верхних мочевых путей при экскреторной урографии проводят с рентгенонегативным конкрементом,

сгустком крови в лоханке почки, а также с сосудистыми аномалиями. Как указывалось, с этой целью используют УЗИ и КТ.

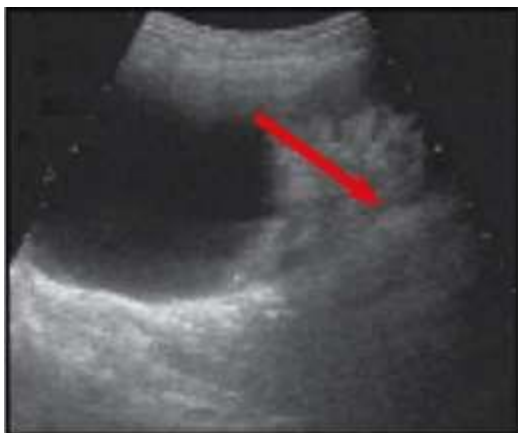Лечение. Нефроуретерэктомия с резекцией мочевого пузыря позволяет предотвратить прогресси-рование опухолевого процесса. Интрамуральный отдел мочеточника может быть удален как в ходе открытой операции, так и эндоскопически. Орга-носохраняющие операции оправданы у больных с единственной почкой, двусторонним поражением или при выраженном нарушении почечной функции. При лечении больных распространенным раком верхних мочевых путей в комплексе используются лучевое воздействие и химиотерапия.

Осложнения. При выполнении нефрэктомии без удаления мочеточника возможно возникновение рецидива в его культе, что требует выполнения повторной операции - удаления культи мочеточника с резекцией мочевого пузыря. При возникновении регионарных метастазов и при нерадикально выполненном оперативном вмешательстве проводят лучевую терапию.

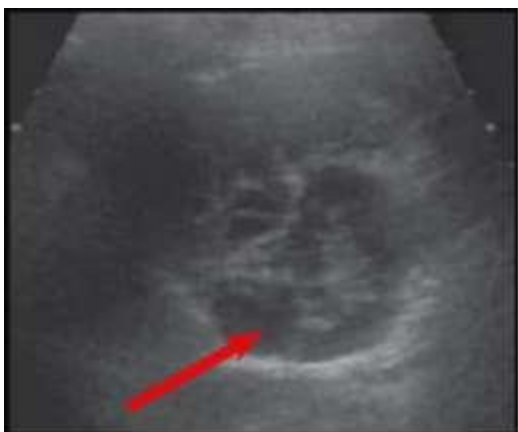Прогноз. Пятилетняя выживаемость после нефруретерэктомии с резекцией мочевого пузыря по поводу высокодифференцированного неин-вазивного переходо-клеточного рака лоханки и мочеточника составляет 75-90%. Метастазиро-вание рака верхних мочевых путей в лимфатические узлы, отдаленные органы связано с крайне плохим прогнозом - большинство пациентов не переживают трех лет наблюдения. Пятилетняя выживаемость больных с опухолью лоханки почки зависит от стадии заболевания и степени дифференцирования раковых клеток и составляет в среднем около 40%.

ЖИДКОСТНЫЕ ОБРАЗОВАНИЯ ПОЧЕК

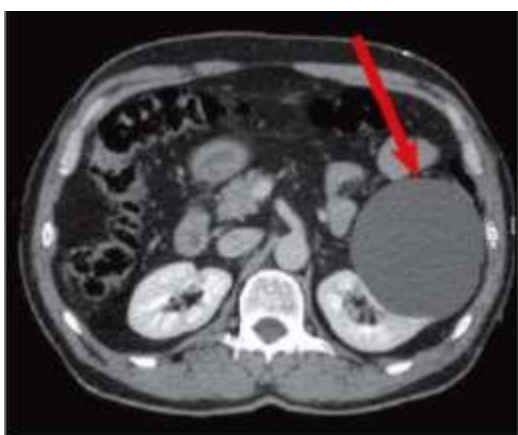
ПАРЕНХИМАТОЗНЫЕ ЖИДКОСТНЫЕ ОБРАЗОВАНИЯ ПОЧЕК



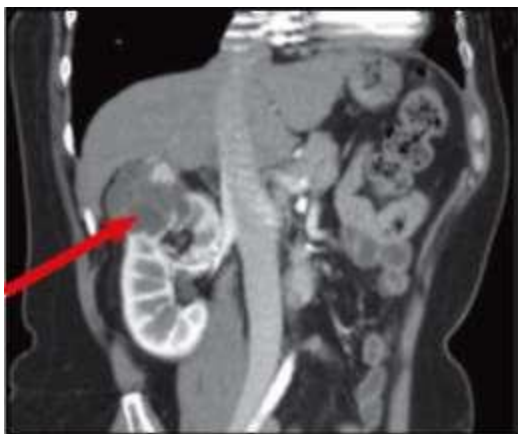Эхограмма типичной солитарной кисты почки



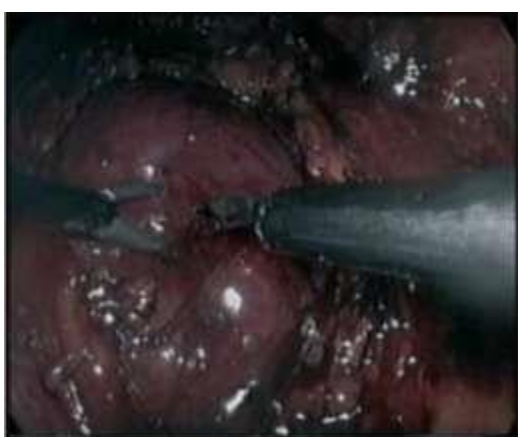Эхограмма кистозного образования почки с перегородками



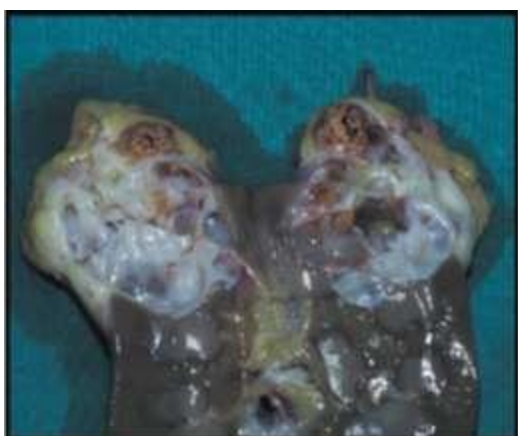МСКТ (поперечный скан). Солитарная киста левой почки



МСКТ (фронтальная реконструкция). Жидкостное образование с перегородками, мягкоткаными включениями

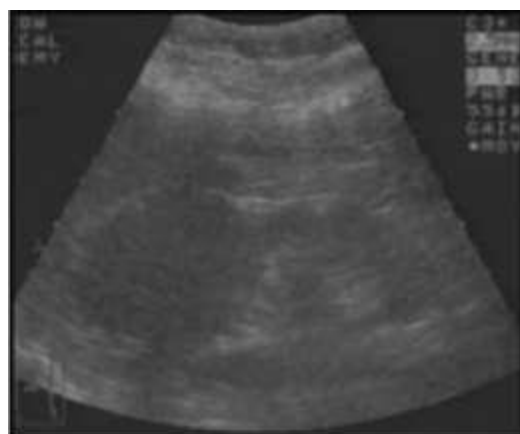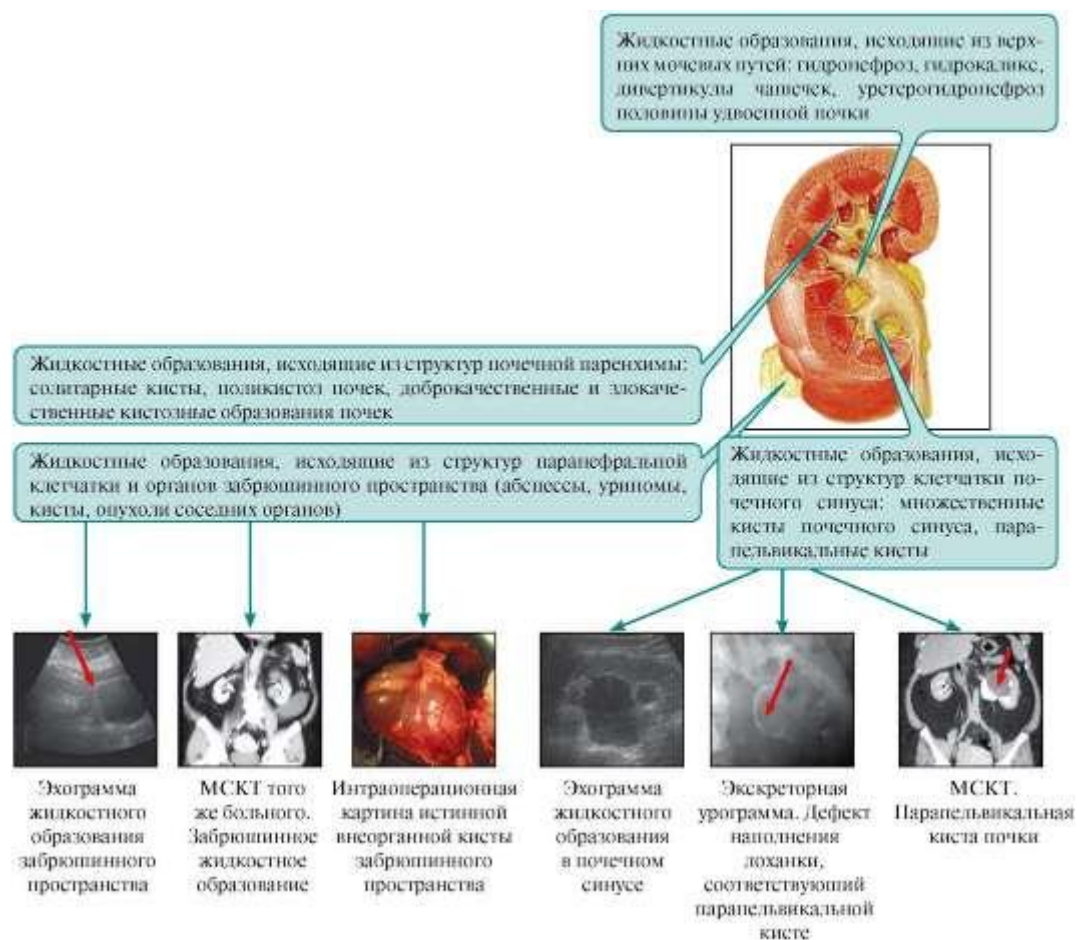


При неосложненных кистах почек размерами более 5 см - пункция со склерозированием просвета или лапароскопическое иссечение стенок кисты (этап операции)

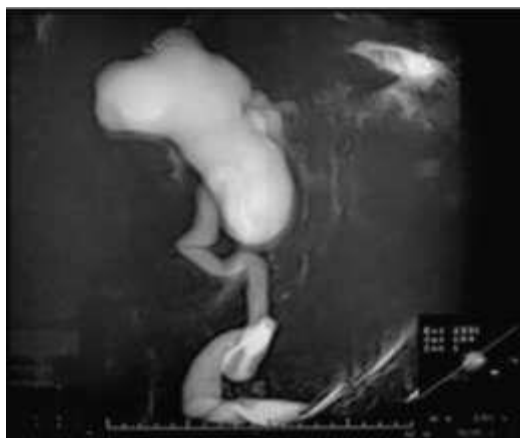

Макропрепарат удаленной почки - картина кистозного рака. Сомнения в доброкачественном характере жидкостного образования почки являются показанием к резекции почки или нефрэктомии

ЖИДКОСТНЫЕ ОБРАЗОВАНИЯ, ИСХОДЯЩИЕ ИЗ ВЕРХНИХ МОЧЕВЫХ ПУТЕЙ



Эхограмма жидкостного образования верхнего сегмента почки



Магнитно-резонансная урограмма Картина уретерогидронефроза верхней половины удвоенной почки

Большой опыт обследования и лечения больных позволяет признать необходимость использования понятия «жидкостные образования почки» вместо ранее применявшегося термина «кистозные новообразования», поскольку изучаемая патология включает большое количество различных нозологических форм.

Целесообразно выделение следующих четырех клинико-морфологических групп жидкостных образований, исходящих из:

- почечной паренхимы (солитарные кисты, доброкачественные и злокачественные кистозные новообразования);
- клетчатки почечного синуса (парапельвикальные и синусные кисты);
- верхних мочевых путей (дивертикул чашечки, гидрокаликс, гидронефроз или уретерогидронефроз);
- паранефральной клетчатки (истинная внеорганный киста забрюшинного пространства, отек паранефральной клетчатки воспалительного происхождения, урогематомы).

Диагностика. Данные заболевания в большинстве случаев имеют бессимптомное течение, наиболее частыми клиническими проявлениями являются боль в поясничной области, АГ, пальпируемое образование в соответствующем подреберье. Значительно реже встречаются гематурия и признаки ХПН.

Первичное обследование всех больных с жидкостными образованиями почек начинается с УЗИ почек, которое можно сочетать с эхдоплерографией магистральных сосудов. Метод позволяет получить информацию об основных характеристиках жидкостного образования, состоянии почечной паренхимы, паранефральной клетчатки, окружающих органов, а также оценить органный кровоток.

Чаще других выявляются жидкостные образования, исходящие из структур почечной паренхимы. Данная группа пациентов разделена на две подгруппы:

- больные с неосложненными типичными жидкостными образованиями - кисты I и II категории по классификации Bosniak (солитарные кисты, поликистоз почек);
- больные с жидкостными образованиями, подозрительными на доброкачественные и злокачественные кистозные опухоли - IIF, III, IV категории по классификации Bosniak (мультилокулярная кистозная нефрома, ки-

стозный тип рака почки, рак в кисте, опухоль

с распадом). Показаниями к использованию уточняющих методов диагностики (МСКТ, МРТ) при неосложненных кистах являются:

- кисты почек с перегородками;
- рецидивы кисты в течение одного года после пункции со склерозированием просвета;
- необходимость уточнения топографо-анатомических взаимоотношений кисты с почечными сосудами и мочевыми путями;
- сочетание жидкостных образований почечной паренхимы с другими заболеваниями почек и верхних мочевых путей.

При жидкостных новообразованиях почек, подозрительных относительно опухоли, выполнение МСКТ или МРТ с контрастным усилением обязательно. При этом оцениваются как характеристики жидкостных образований, так и степень накопления контрастного препарата, что является косвенным свидетельством васкуляризации новообразования.

В проекции почечного синуса достаточно часто выявляются жидкостные образования двух типов: крупные, единичные, парапельвикальные кисты и множественные мелкие кисты почечного синуса. Считается, что данные образования происходят из структур почечного синуса, в частности расширенных лимфатических путей.

Обследование пациентов указанной категории, как правило, ограничивается комплексом УЗ-методов диагностики. При дифференциальной диагностике жидкостных образований данной локализации с обструктивными заболеваниями верхних мочевых путей выполняется фармакоэхографическое исследование с лазиксом. При сохраняющихся сомнениях относительно наличия обструктивных заболеваний выполняется экскреторная урография, МСКТ или магнитно-резонансная урография.

Жидкостные образования, исходящие из верхних мочевых путей(гидронефроз, аномалии чашечек, уретерогидронефроз верхней

половины удвоенной почки), зачастую ошибочно принимаются за кисты почек. С целью выяснения структурной принадлежности жидкостных образований данной категории рекомендованы УЗИ, МСКТ и МРТ. В связи с длительным течением обструктивного заболевания и, как правило, терминальными изменениями почечной паренхимы функция почки значительно страдает, в результате чего получить четкое изображение верхних мочевых путей при экскреторной урографии не удается. В подобных ситуациях магнитно-резонансная урография оказывается весьма

информативной и является реальной альтернативой экскреторной урографии.

Внепочечные жидкостные образования, исходящие из структур паранефральной клетчатки, требуют дифференциальной диагностики с жидкостными образованиями почечной паренхимы, окружающих органов. УЗИ в данном случае лишь констатирует наличие жидкостного образования в проекции почки, но не позволяет выяснить его принадлежность. В группе пациентов с внепочечными жидкостными образованиями забрюшинного пространства использование МСКТ и МРТ весьма эффективно.

Лечение. Динамическое наблюдение с выполнением УЗИ почек каждые 3 мес показано при не-осложненных жидкостных образованиях почечной паренхимы и почечного синуса малых размеров (менее 5 см), не сопровождающихся клинической симптоматикой и значимыми гемодинамическими нарушениями.

Пункционный метод лечения предпочтителен при лечении неосложненных паренхиматозных и парапельвикальных кист размерами более 5 см, сопровождающихся клинической симптоматикой

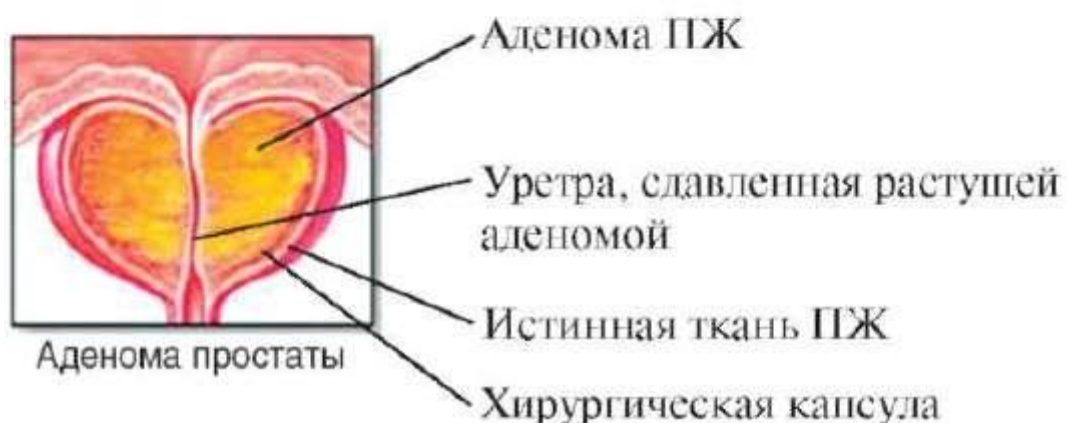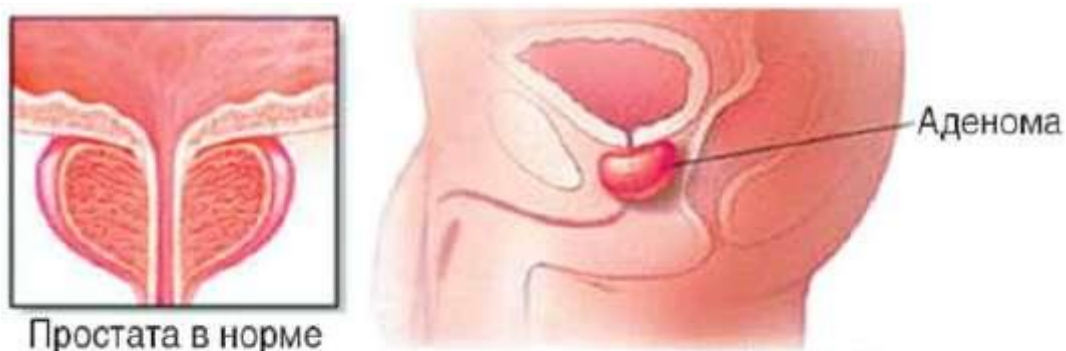и выраженными органными гемодинамическими нарушениями. Лапароскопическое и ретропери-тонеоскопическое иссечение купола неосложненных кист почек является альтернативой открытым и пункционным операциям. Метод позволяет радикально избавиться от кисты, с успехом применяется при парапельвикально расположенных кистах, рекомендуется при рецидивах кисты, необходимости осмотра ее внутренней поверхности, дифференциальной диагностике доброкачественных и злокачественных кистозных образований почки. Рецидивирования кист после данных операций практически не отмечено, кроме того, метод позволяет при необходимости трансформировать объем операции до резекции почки, нефрэктомии.

Основным показанием к открытому оперативному лечению у больных с жидкостными образованиями почек являются признаки опухоли. Оперативному лечению подвергаются больные, прежде всего, с образованиями почечной паренхимы, имеющими сетчатое строение, множественные перегородки, мягкотканые структуры, кальцинаты в стенках образований.

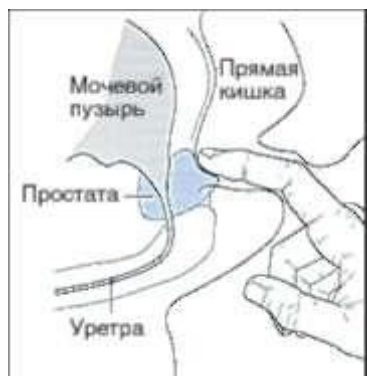ЗАБОЛЕВАНИЯ НИЖНИХ МОЧЕВЫХ ПУТЕЙ. АДЕНОМА (ГИПЕРПЛАЗИЯ) ПРЕДСТАТЕЛЬНОЙ ЖЕЛЕЗЫ

СИМПТОМЫ

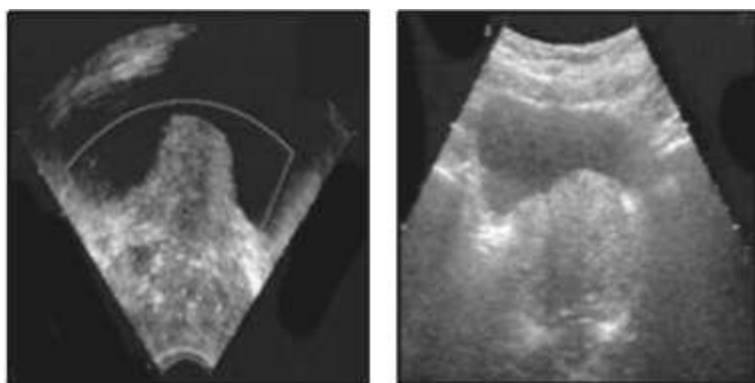
- Затрудненное мочеиспускание
- Необходимость значительного напряжения мышц передней брюшной стенки для начала мочеиспускания
- Задержка начала мочеиспускания
- Ослабление струи мочи
- Ощущение неполного опорожнения мочевого пузыря
- Учащенное мочеиспускание в дневное и ночное время
- Императивные (настоятельные, обзывающие) позывы на мочеиспускание




ДИАГНОСТИКА



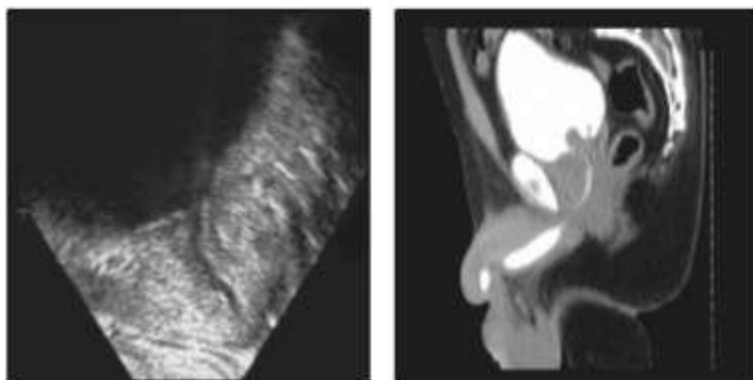
Пальцевое ректальное исследование простаты



УЗИ ПЖ с определением объема остаточной мочи



Урофлоуметрия



Ультразвуковая и компьютерная микционная цистоуретроскопия

ОПРЕДЕЛЕНИЕ ПСА С ЦЕЛЮ ИСКЛЮЧЕНИЯ РПЖ ОБЯЗАТЕЛЬНО В ДИАГНОСТИКЕ

ЗАБОЛЕВАНИЙ ПЖ

ЛЕЧЕНИЕ

Консервативная медикаментозная патогенетическая терапия:

- α_1 -Адреноблокаторы (доксазозин, тамсулозин, силодозин и др.)
- Ингибиторы 5- α -редуктазы (финастерид, дутастерид)
- Комбинированные препараты (тамсулозин+дутастерид)
- Препараты растительного происхождения (экстракт *Serenoa repens* и др.)

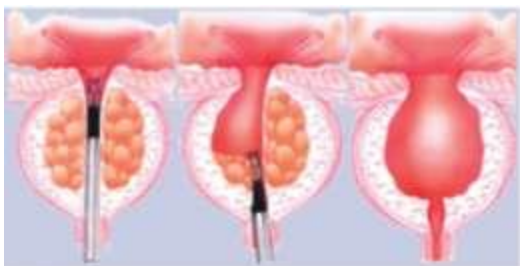ХИРУРГИЧЕСКОЕ ЛЕЧЕНИЕ

Открытые операционные вмешательства



Чреспузырная Позадилонная аденомэктомия аденомэктомия

Трансуретральное удаление гиперплазии простаты



Монополярная электрорезекция

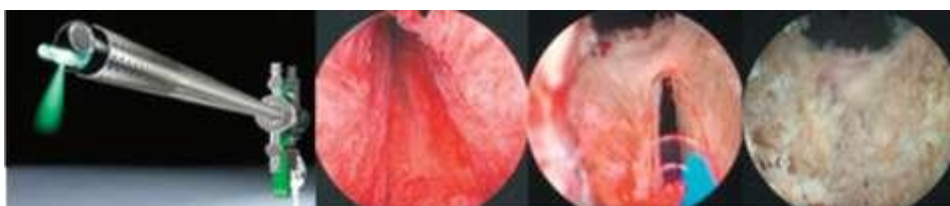

Биполярная электрорезекция

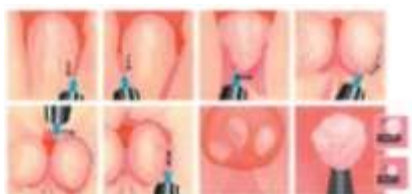

Трансуретральная вапоризация
в физиологическом растворе

Операции с применением лазера

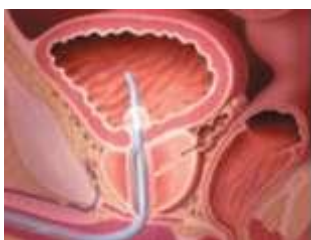

Лазерная вапоризация гиперплазии ПЖ

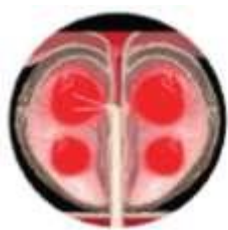

Лазерная энуклеация гиперплазии ПЖ

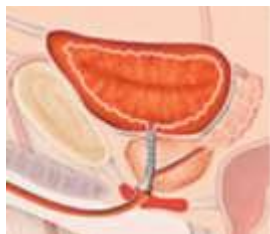Минимально инвазивные методики, применяемые преимущественно у пациентов с отягощенным соматическим статусом и невозможностью выполнения иных хирургических пособий



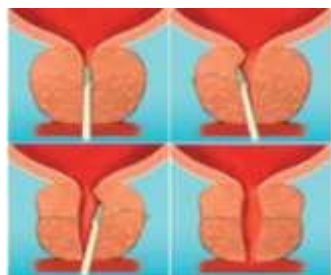
Трансуретральная микроволновая термотерапия



Трансуретральная игольчатая абляция



Простатические стенты



Система UroLift

Аденома (гиперплазия) предстательной железы (ПЖ) - одно из наиболее распространенных заболеваний мужчин пожилого и старческого возраста. При этом происходит разрастание ткани транзитной зоны ПЖ вследствие возрастных гормональных изменений. Аденома ПЖ диагностируется у 60-70% мужчин старше 60 лет.

Аденома ПЖ является прогрессивно развивающимся заболеванием. У большинства пациентов развитие аденомы ПЖ может приводить к осложнениям: инфравезикальной обструкции, формированию камней мочевого пузыря, острой и хронической задержке мочеиспускания, ХПН.

Симптомы аденомы ПЖ разделяют на обструктивные и ирритативные.

Обструктивные: затрудненное мочеиспускание вялой струей; задержка начала мочеиспускания; ощущение неполного опорожнения мочевого пузыря.

Ирритативные: учащенное дневное и ночное мочеиспускание, императивные позывы, которые могут сопровождаться неудержанием мочи.

Диагностика

Всем больным аденомой обязательно исследование уровня простатспецифического антигена (ПСА) в крови, являющегося маркером РПЖ. При повышении уровня ПСА выполняется биопсия с целью исключения или подтверждения наличия

РПЖ.

Пальцевое ректальное исследование (ПРИ) у больного аденомой позволяет диагностировать увеличенную, со сглаженной срединной бороздкой, плотноэластической консистенции, с гладкой поверхностью, малоблезненную ПЖ.

Трансабдоминальное и ТР УЗИ ПЖ и мочевого пузыря позволяет диагностировать увеличение размеров, оценить направление роста и экоструктуру аденомы, определить наличие гипертрофии детру-зора, выявить наличие камней мочевого пузыря, а также оценить состояние почек и верхних мочевых путей.

Урофлоуметрия дает возможность объективно оценить мочеиспускание, диагностировать наличие и степень выраженности нарушений.

Трансабдоминальное УЗИ после мочеиспускания позволяет диагностировать наличие и определить количество остаточной мочи. Повторяющееся появление остаточной мочи указывает на нарушение компенсаторных возможностей мускулатуры мочевого пузыря.

Ультразвуковая и компьютерная микционная цистоуретрография позволяют получить важную дополнительную информацию в сложных диагностических ситуациях. С помощью этих методик возможно одновременно диагностировать состояние ПЖ, мочевого пузыря и его шейки и мочеиспускательного канала в момент мочеиспускания и достоверно оценить, что же приводит к нарушению мочеиспускания.

Выбор метода лечения больного аденомой (гиперплазией) ПЖ осуществляется индивидуально с учетом всей полученной информации.

Лечение больных аденомой ПЖ консервативное - на основе достижений в изучении патогенеза заболевания:

- ингибиторы 5-а-редуктазы (финастерид и ду-тастерид);
- α_1 -адреноблокаторы (альфузозин, доксазозин, тамсулозин, силодозин и теразозин);
- комбинированные препараты (тамсулозин + дутастерид);
- препараты растительного происхождения (экстракт *Serenoa repens* и др.).

Оперативное:

- открытые оперативные вмешательства - чрес-пузырная и позадилоная аденомэктомия;
- трансуретральная электрохирургия ПЖ - трансуретральная моно- и биполярная электрорезекция, биполярная энуклеация гиперплазии ПЖ, трансуретральная вапоризация в физиологическом растворе;
- с применением лазера - лазерная вапоризация и лазерная энуклеация гиперплазии ПЖ.

Малоинвазивные методы:

- трансуретральная микроволновая термотерапия;
- трансуретральная игольчатая абляция;
- установка простатических стентов и систем UroLift.

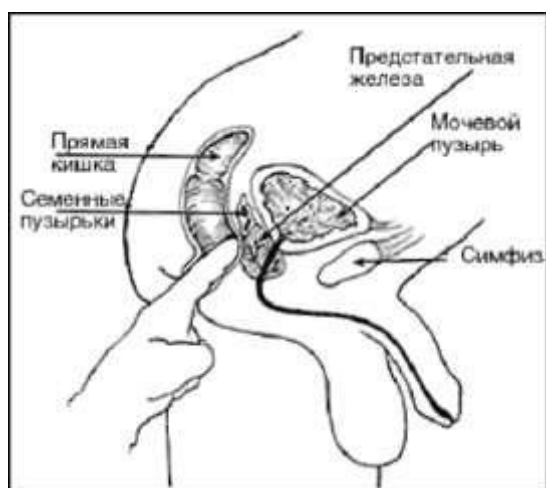
РАК ПРЕДСТАТЕЛЬНОЙ ЖЕЛЕЗЫ

СИМПТОМЫ

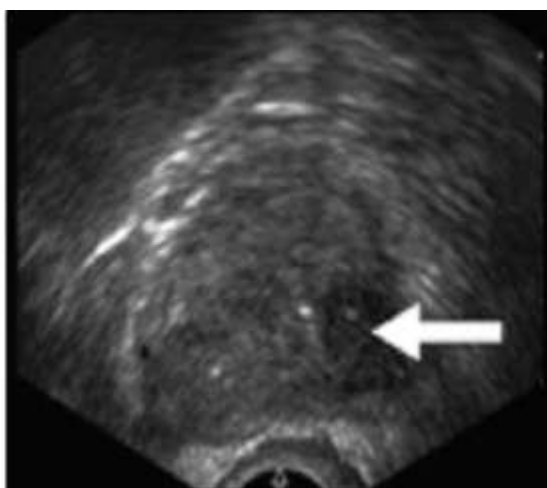
- Локализованный рак (T₁₋₂):
 - бессимптомное течение;
 - расстройства мочеиспускания (учащенное мочеиспускание, затрудненное начало мочеиспускания, ощущение неполного опорожнения мочевого пузыря);
 - вялая струя мочи.
- Местнораспространенный и генерализированный рак (T₃₋₄):
 - гематурия;
 - боли в поясничной области;
 - симптомы почечной недостаточности;
 - гемоспермия;
 - боли в костях.

ОСНОВНЫЕ МЕТОДЫ ДИАГНОСТИКИ

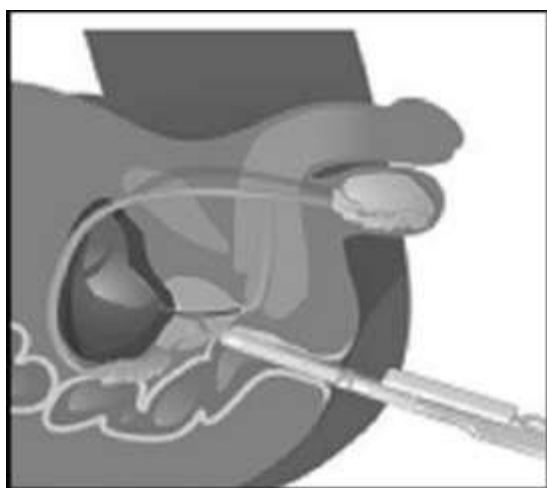
Определение ПСА в крови



Пальцевое ректальное исследование ПЖ

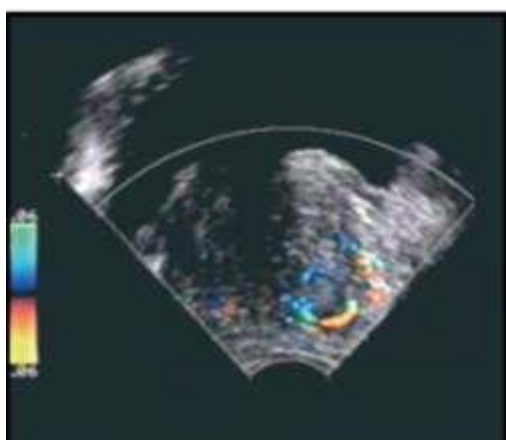


УЗИ ПЖ

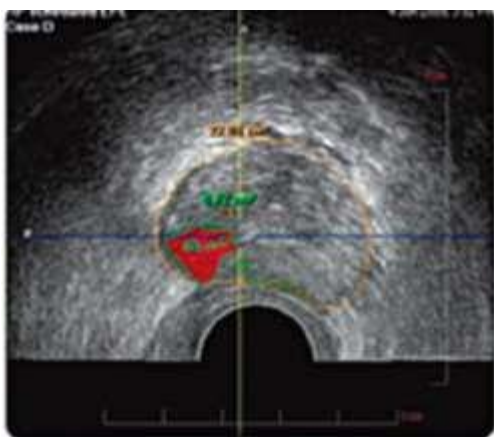


Полифокальная трансректальная биопсия ПЖ

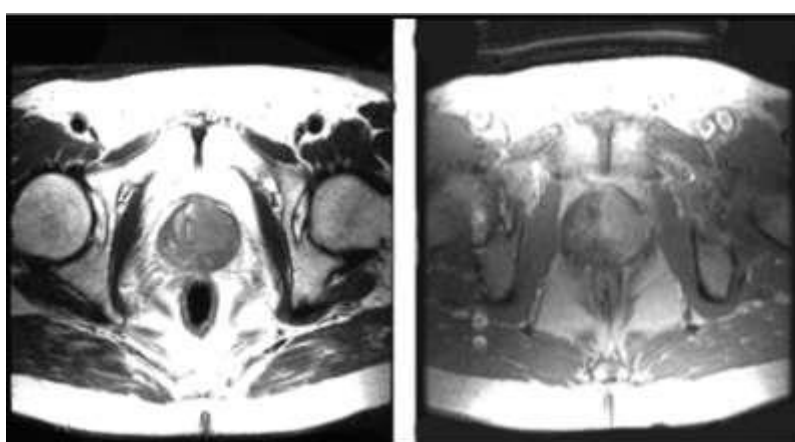
ДОПОЛНИТЕЛЬНЫЕ МЕТОДЫ



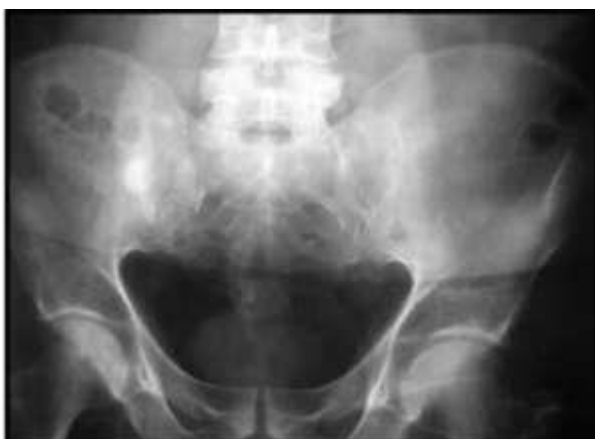Эходопплерография



Гистосканирование



МРТ органов малого таза



Рентгенография костей скелета, остеосцинтиграфия

ЛЕЧЕНИЕ

- Локализованный рак (T₁₋₂):
- радикальная простатэктомия;
- брахитерапия;

- HIFU-терапия;
- криотерапия.
- Распространенный рак (T_{3_4}):
- гормональная терапия;
- дистанционная лучевая терапия;
- бисфосфонаты (Зомета).

Рак предстательной железы (РПЖ) обычно возникает у мужчин старше 50-60 лет. У лиц молодого возраста он встречается редко. По данным ВОЗ, в 1997 г. общее число больных раком в мире составило 9,2 млн человек, из них РПЖ - 460 тыс. Вероятность обнаружения РПЖ у мужчин в возрасте от 40 до 59 лет составляет 1:78 (1,28%), в возрасте от 60 до 79 лет - 1:6 (15,6%). В целом около 3% мужчин могут умереть от РПЖ. В структуре онкологических заболеваний ряда стран РПЖ занимает 2-3-е место, а в США вышел на 1-е место. В Великобритании РПЖ занимает 2-е место среди всех онкозаболеваний у мужчин. В России его доля также неуклонно растет: в 1989 г. она составила 2,8%, в 1996 г. - 4%, в 1999 г. - 5%. Прирост заболеваемости РПЖ в России с 1989 по 1999 г. составил 60,2%. РПЖ занимает 2-е место после мелано-мы кожи, значительно превышая число злокачественных заболеваний легкого и желудка. Смертность от РПЖ также возрастает и составляет в нашей стране 3,9% в структуре смертности от злокачественных опухолей всех локализаций. Высокие показатели летальности при этом заболевании обусловлены скрытым, бессимптомным развитием и течением опухолевого процесса. В России более 60% больных при первом обращении к врачу уже имеют отдаленные метастазы. Латентный рак у мужчин в возрасте 50-60 лет обнаруживают в 5-14% случаев, среди мужчин 60-80 лет этот показатель достигает 20-40%.

Симптоматика. Клиническая картина РПЖ зависит от стадии процесса. Выделяют локализованный, местнораспространенный и генерализованный РПЖ. К локализованному РПЖ относят I и II стадии опухолевого процесса, т.е. опухоли, ограниченные капсулой ПЖ без ее инвазии и без регионарных и отдаленных метастазов. Местнораспространенный РПЖ включает III стадию процесса, когда имеется прорастание опухоли за пределы капсулы ПЖ или инвазия семенных пузырьков. Для генерализованного процесса характерно наличие регионарных или отдаленных метастазов. На ранних стадиях заболевания больные практически не предъявляют жалоб. На более поздних симптомокомплекс РПЖ связан с двумя основными проявлениями болезни: симптомами обструкции нижних мочевых путей (учащенное и затрудненное мочеиспускание, вялая

струя мочи и т.д.) и симптомами, вызванными распространением опухоли (гематурия, боль). Симптомы обструкции нижних мочевых путей при РПЖ встречаются довольно часто. Помимо сдавления опухолью

мочеиспускательного канала, это также связано с тем, что у большинства больных в возрасте 60 лет и старше имеет место сопутствующая гиперплазия ПЖ. Мест-нораспространенный РПЖ может прорасти в устья мочеточников, что проявляется одно-или двусторонним уретерогидронефрозом, пиелонефритом и ХПН. Гематурия отмечается в IV стадии заболевания и связана с прорастанием опухоли в мочевой пузырь. В некоторых случаях РПЖ может прорасти в дистальный отдел прямой кишки и сдавливать ее просвет. Основным симптомом, заставляющим больного обращаться к врачу, - это боль, которая появляется при метастазах в костях.

Диагностика. Основными методами ранней диагностики РПЖ являются: определение уровня ПСА (норма - 0-4 нг/мл сыворотки крови), ТР УЗИ и ПРИ. Проведение комплекса этих диагностических мероприятий показано всем мужчинам старше 50 лет. При подозрении на наличие РПЖ, возникающем по данным хотя бы одного из перечисленных методов, показано выполнение основного диагностического исследования - биопсии ПЖ под УЗ-контролем с последующим определением гистологического типа опухоли.

Уточняющие методы исследования позволяют получить дополнительную информацию, касающуюся кровотока в железе и опухолевом узле (эхо-доплерография), состояния капсулы, парапростатической клетчатки, семенных пузырьков (МРТ), регионарных лимфатических узлов (КТ). Для выявления отдаленных костных метастазов используют динамическую остеосцинтиграфию.

Лечение. РПЭ считается оптимальным методом лечения локализованного РПЖ. Хирургическое лечение имеет ряд несомненных преимуществ по сравнению с другими методами: радикальное удаление опухоли, точное определение стадии процесса, длительная безрецидивная выживаемость.

Радиотерапия проводится посредством наружного облучения с фокусированием на ПЖ или имплантации специальных радиоактивных капсул через промежность непосредственно в ПЖ под контролем УЗИ или КТ.

В качестве малоинвазивного метода лечения РПЖ применяется трансректальная высокоинтенсивная сфокусированная УЗ-абляция ПЖ. Высокоинтенсивные конвергирующие (сходящиеся) УЗ-волны в определенной точке (фокус воздействия)

локально повышают температуру до 85-100° С, что приводит к разрушению клеток в данной зоне. С помощью этого метода возможно либо полное излечение РПЖ, либо уменьшение размеров опухоли и одновременный контроль ее развития.

Для лечения местнораспространенных и генерализованных форм заболевания используют в основном консервативные методы (гормонотерапия и дистанционная лучевая терапия). В лечении таких форм заболевания «золотым стандартом» является максимальная андрогенная блокада, направленная на уменьшение содержания в крови тестостерона,

поскольку РПЖ является гормонозависимой опухолью. Для этого используют сочетание хирургической (билатеральная орхиэктомия) или медикаментозной (антагонисты лютеинизирующего релизинг гормона) кастрации с назначением антиандрогенных препаратов.

В лечении генерализованных форм все более широкое применение находят бисфосфонаты, в частности золедроновая кислота, уменьшающая резорбцию костной ткани остеолитическими ме-

тастазами РПЖ, что, в свою очередь, существенно снижает риск патологических переломов.

Химиотерапия РПЖ имеет вспомогательное значение из-за низкой чувствительности опухоли к имеющимся химиопрепаратам. Этот вид терапии применяют при лечении гормонорезистентных форм генерализованного РПЖ.

Прогноз четко зависит от стадии заболевания. Повсеместное использование ПСА в западных странах позволило в 90% случаев выявлять РПЖ в стадии T1-2. Проблема выявляемости в России обусловлена не только поздней обращаемостью пациентов, но и недостаточной точностью традиционных диагностических методов. Поэтому основной задачей врача является ранняя диагностика РПЖ. Выбор методов лечения и их последовательность зависят от стадии заболевания, общего состояния больного и чувствительности опухоли к тому или иному воздействию. План терапии строго индивидуален и, естественно, может и должен корректироваться в процессе его осуществления.

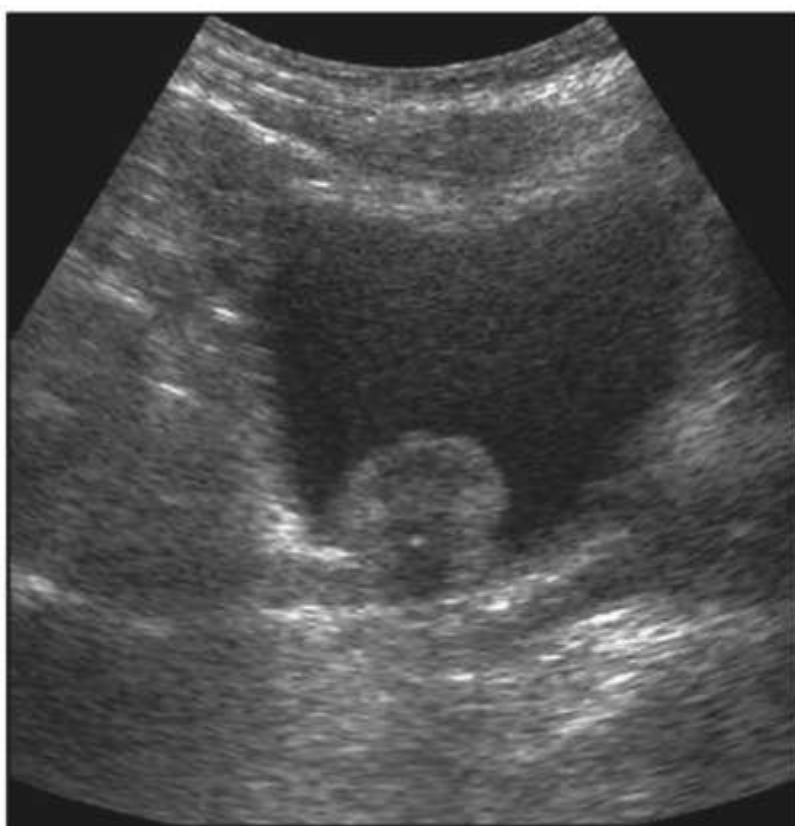
ОПУХОЛИ МОЧЕВОГО ПУЗЫРЯ

СИМПТОМЫ

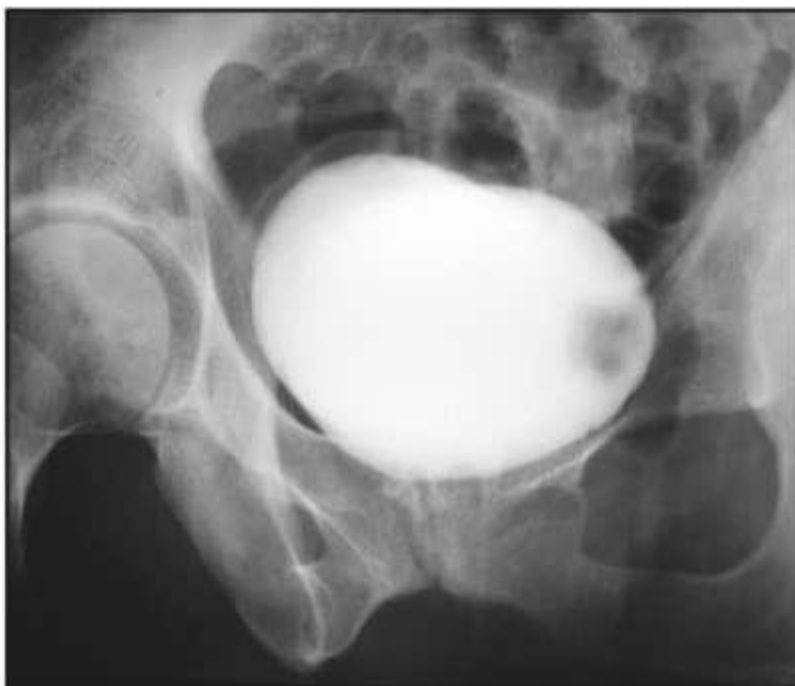- Гематурия (показание к цистоскопии!)
- Дизурия
- Боль внизу живота

ДИАГНОСТИКА

УЗИ

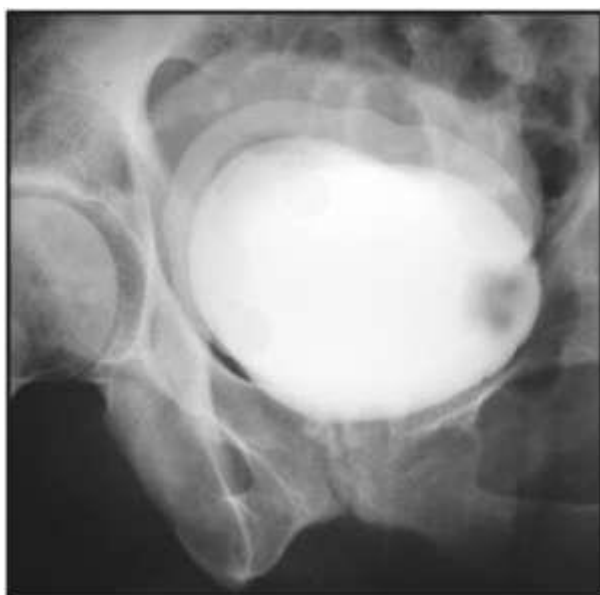

Цистография



Дефект наполнения, обусловленный опухолью

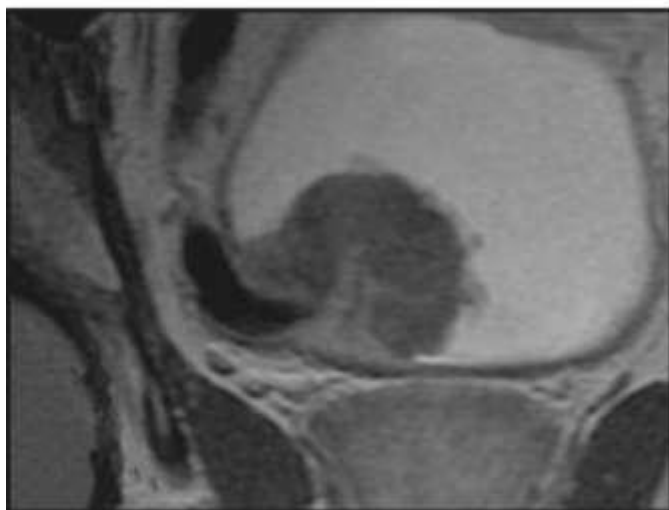
Полицистография



Ограничение подвижности

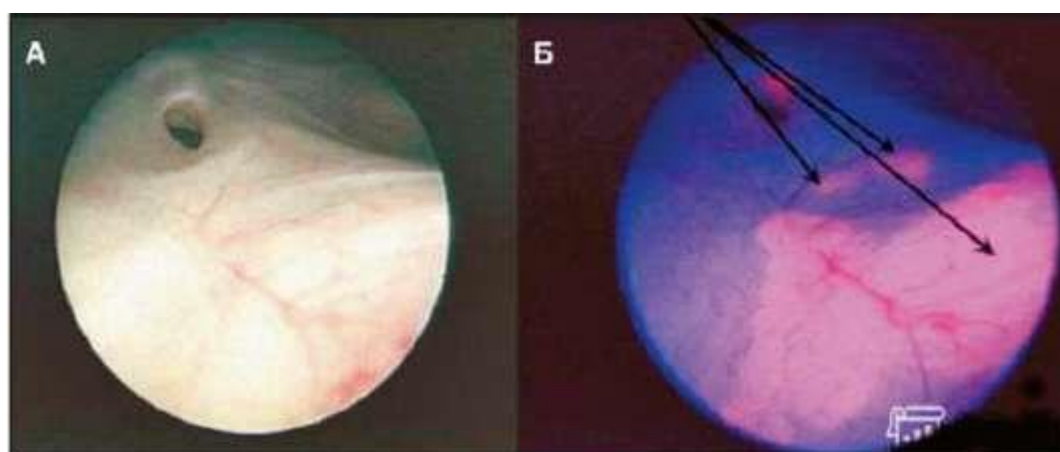
стенки мочевого пузыря свидетельствует о глубокой инвазии опухоли

МРТ

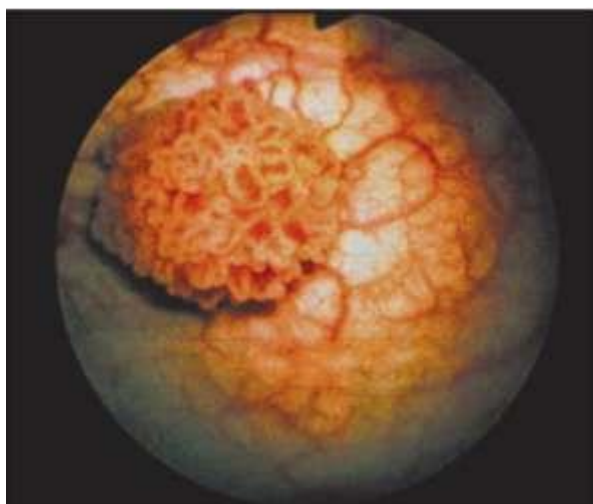


Лучший метод стадирования опухоли мочевого пузыря

Фотодинамическая цистоскопия



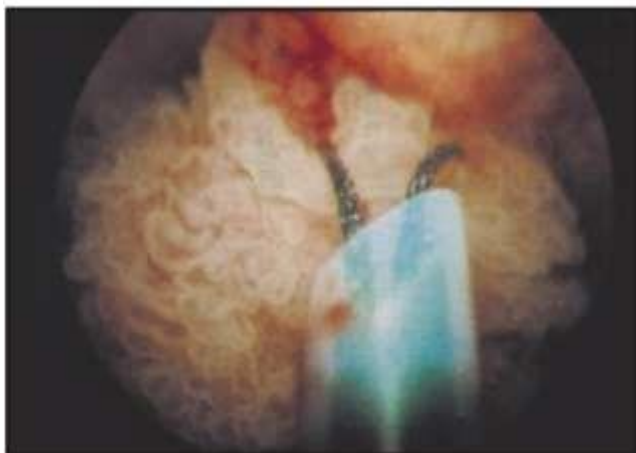
Цистоскопия



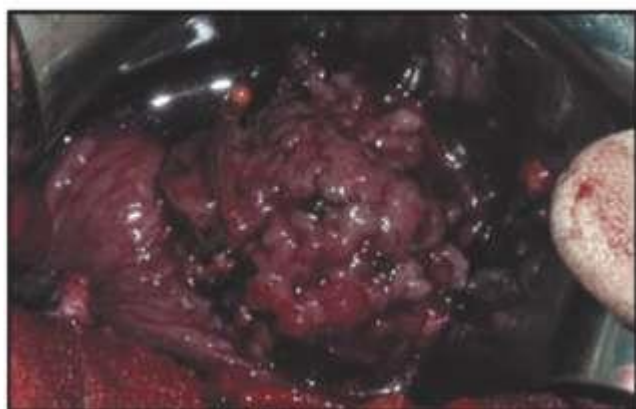Окончательный метод установления диагноза

ЛЕЧЕНИЕ

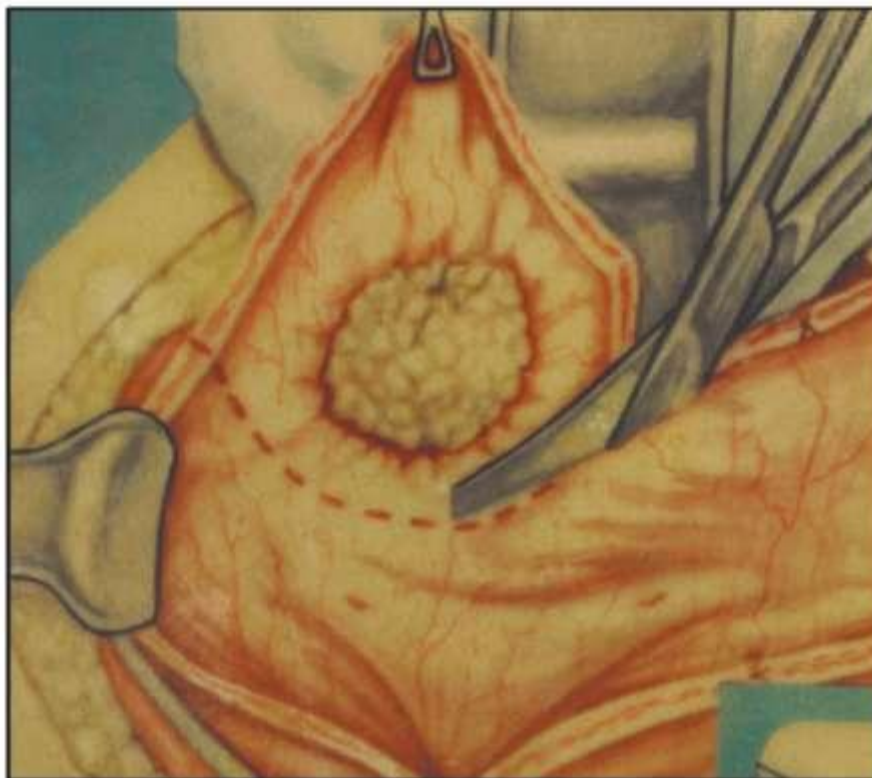- Оперативное: ТУР мочевого пузыря, резекция стенки мочевого пузыря с опухолью, ци-стэктомия
- Дополнительные методы: химиотерапия, иммунотерапия, лучевая терапия



Эндоскопическое удаление опухоли



Открытая резекция мочевого пузыря или цистэктомия



Резекция мочевого пузыря

Опухоли мочевого пузыря могут быть доброкачественными (папиллома, аденома, фиброма, миома) и злокачественными (до 90% представлены переходно-клеточным раком). По данным Всемирной организации здравоохранения (ВОЗ), до 3% всех злокачественных новообразований и до 70% опухолей мочеполовой системы составляет рак мочевого пузыря. Значительно чаще заболевание встречается у мужчин. В настоящее время даже III и IV стадии заболевания в 50% случаев устанавливаются у впервые выявленных больных. Наиболее распространенная классификация TNMG предусматривает разграничение опухолей по степени местного распространения, наличию лимфогенного и гематогенного распространения и степени дифференцирования.

Клиническими проявлениями опухоли мочевого пузыря являются гематурия (чаще терминальная), боль внизу живота и дизурия. При обращении пациента необходимо уточнить некоторые детали анамнеза и, в частности, не работал ли он на производстве асфальта, химическом производстве, не контактировал ли с анилиновыми красителями, бензолом. Пальпаторно или перкуторно определить наличие у больного опухоли мочевого пузыря можно лишь в запущенной стадии раковой болезни. Если пациент обратился в момент макрогематурии, ему необходимо выполнить цистоскопию для уточнения источника кровотечения (опухоль мочевого пузыря, почки, варикозные вены шейки мочевого пузыря).

Диагностика

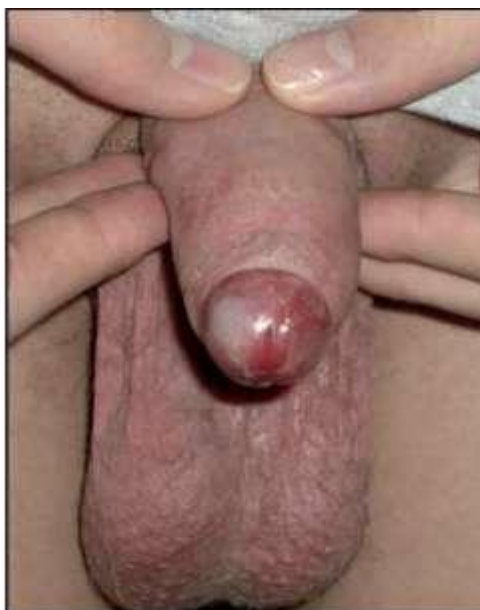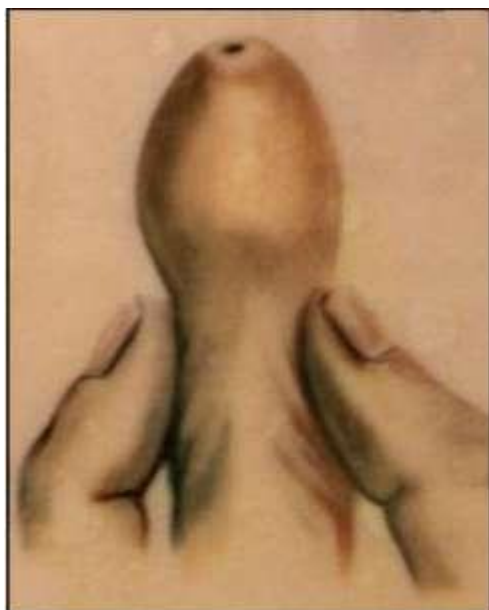В качестве скрининг-метода диагностики в настоящее время используется УЗИ мочевого пузыря, которое позволяет определить расположение

опухоли и ее размер. Для диагностики может использоваться также цистография (опухоль будет видна как дефект наполнения) и полицистография (с целью уточнения подвижности стенки мочевого пузыря в области опухоли). Установление стадии заболевания в большой степени зависит от глубины инвазии опухоли в стенку мочевого пузыря, состояния лимфатических узлов таза и па-равезикальной клетчатки. Наиболее точным методом, позволяющим оценить глубину инвазии, является МРТ органов таза с контрастированием. При цистоскопии оцениваются наличие и строение опухоли, состояние окружающей слизистой, расстояние до устьев мочеточников и наличие более мелких опухолевых образований. Цистоскопия с биопсией, как и ТУР-биопсия, позволяют получить материал для гистологической верификации диагноза и определения стадии опухолевого процесса.

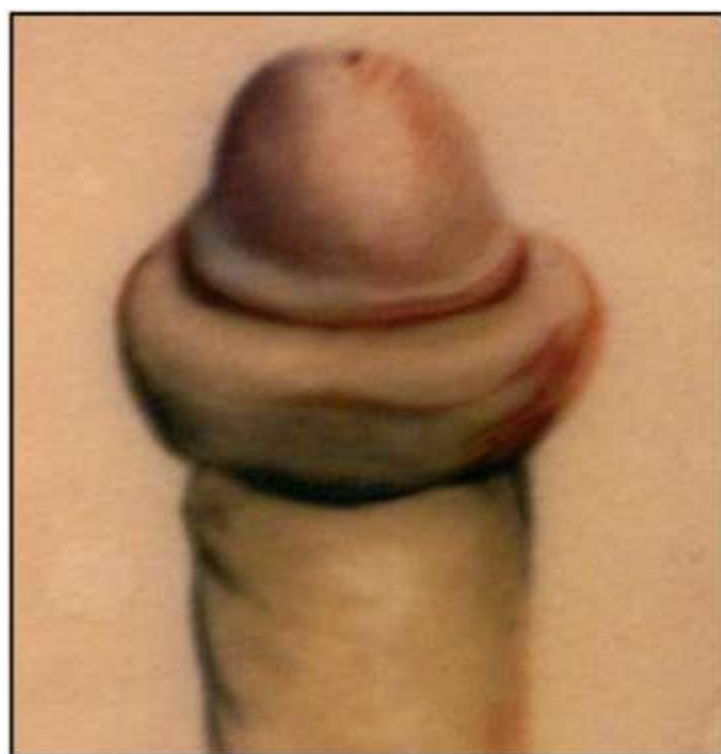Прогноз заболевания во многом зависит от степени дифференцирования опухоли и глубины ее инвазии в стенку мочевого пузыря. С успехом применяется фотоцистоскопия (флуоресцентная цистоскопия), при которой становятся видны опухолевые участки, невидимые при обычном исследовании. МСКТ с контрастированием применяется для определения расположения опухоли относительно устьев мочеточников и исключения метастазирования опухоли мочевого пузыря из верхних мочевых путей.

Наиболее распространенным **методом лечения** в настоящее время является ТУР мочевого пузыря с опухолью. Реже выполняется цистэктомия с тем или иным методом отведения мочи, еще реже - открытая резекция мочевого пузыря (при отсутствии аппаратуры для ТУР либо при необходимости пересадки мочеточника). К неоперативным методам можно отнести лучевую терапию, химиотерапию и иммунотерапию.

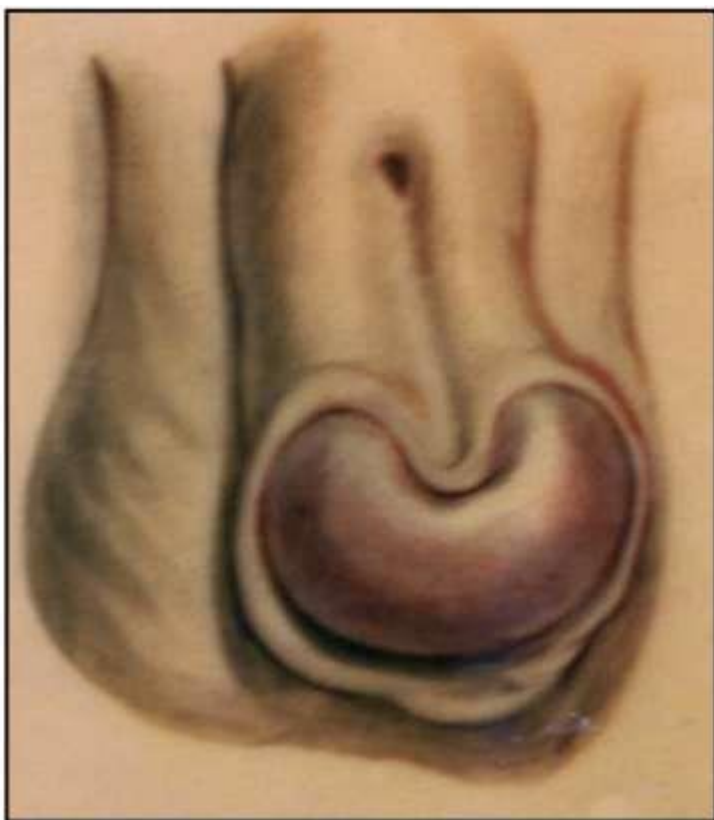АНОМАЛИИ НИЖНИХ МОЧЕВЫХ ПУТЕЙ И НАРУЖНЫХ ПОЛОВЫХ ОРГАНОВ



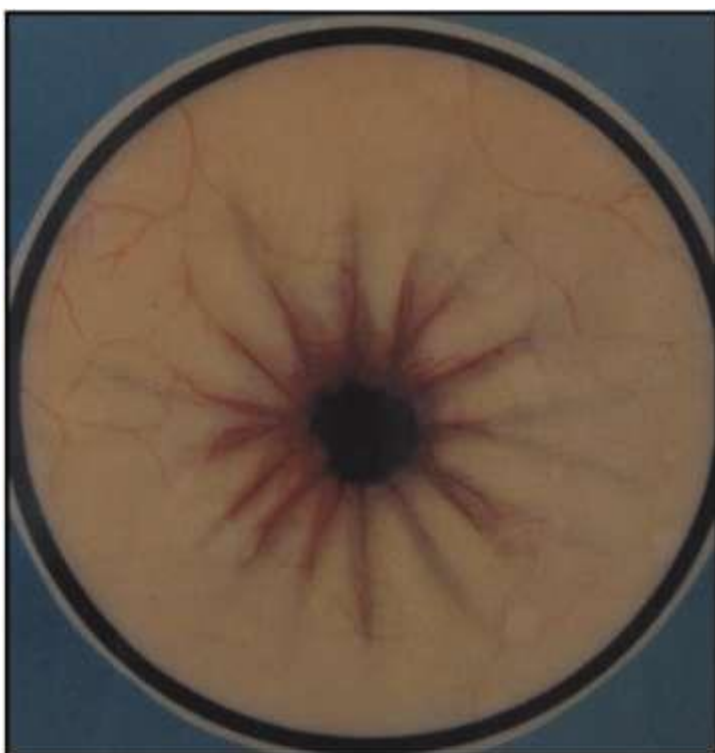
Фимоз



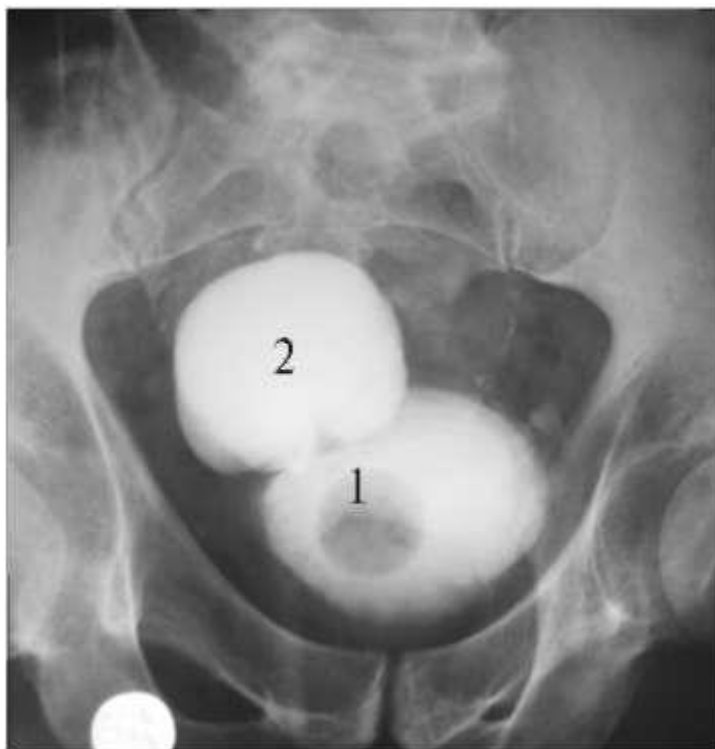
Парафимоз - осложнение фимоза. Своевременное вправление парафимоза позволяет избежать некроза головки полового члена



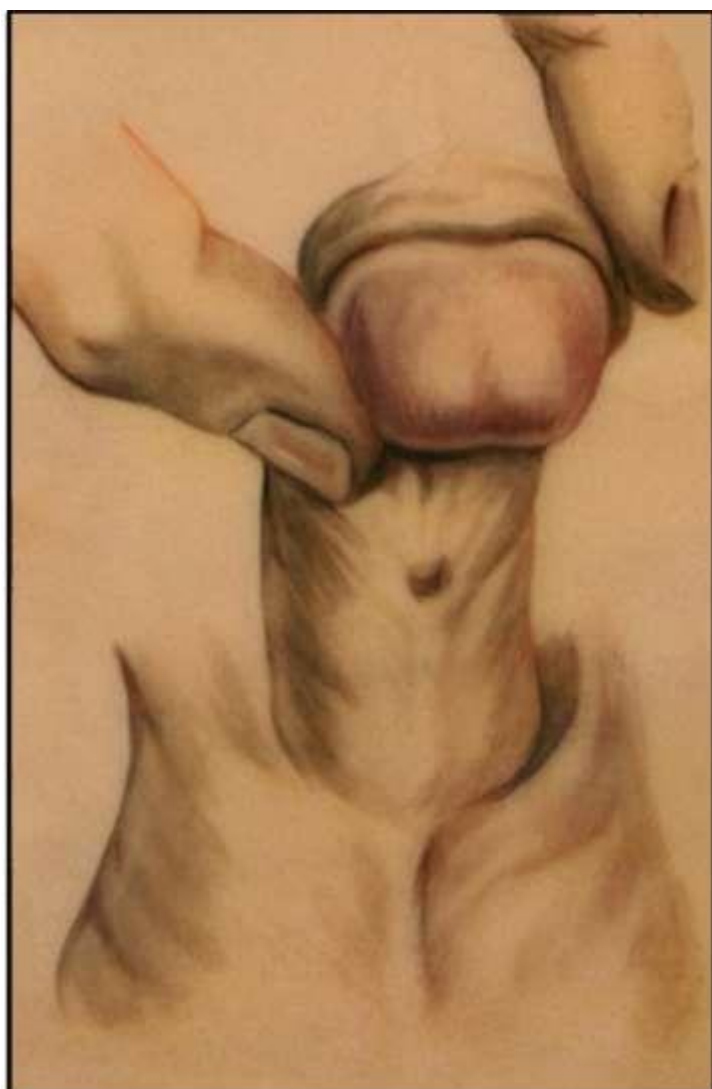
Эписпадия



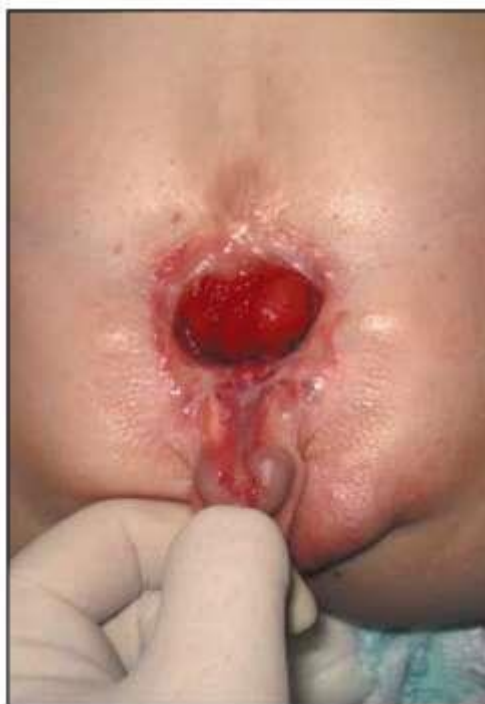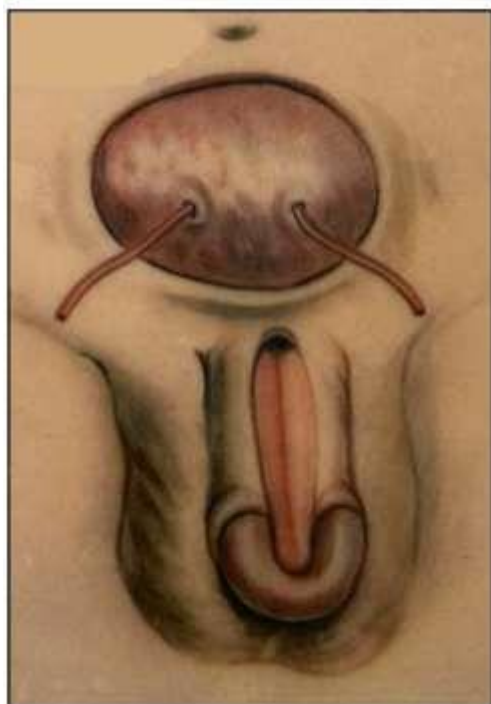Истинный дивертикул мочевого пузыря - вход в виде жома



Над мочевым пузырем (1) больших размеров дивертикул (2)



Гипоспадия



Эстрофия мочевого пузыря

Аномалии мочевого пузыря

Экстрофия мочевого пузыря - наиболее тяжелый вид порока развития нижних мочевых путей, при котором отсутствует передняя стенка мочевого пузыря и слизистая соединяется с кожей передней брюшной стенки. У мальчиков выявляется в 2 раза чаще, чем у девочек. Осложнения связаны с присоединением вторичной инфекции.

Удвоение мочевого пузыря - имеется перегородка, которая разделяет мочевой пузырь на две части, в каждую из которых открывается одно из устьев мочеточников. Иногда этот порок сопровождается удвоением мочеиспускательного канала и наличием двух шеек мочевого пузыря. В отдельных случаях диагностируется неполная перегородка, разделяющая полость пузыря во фронтальном или сагиттальном направлении - двухкамерный пузырь. Основным клиническим симптомом является постоянное недержание мочи.

Агенезия мочевого пузыря обычно несовместима с жизнью. Смерть наступает вследствие нарушения оттока мочи из почек.

Врожденный дивертикул мочевого пузыря характеризуется выпячиванием всех слоев стенки мочевого пузыря наружу, обычно располагается рядом с устьем мочеточника, чаще выше и латеральнее. От истинно врожденных дивертикулов необходимо отличать приобретенные (ложные), возникшие за счет инфравезикальной обструкции. При ложном дивертикуле обнаруживается выпячивание только слизистой оболочки между мышечными

пучками детрузора. Дивертикул диагностируют в большинстве наблюдений случайно при выполнении УЗИ, цистографии или цистоскопии.

Урахус (мочевой проток) - остаток алланта-иса, обеспечивающий выделительную функцию плода и снабжение кислородом, белковыми веществами. Образуется при смещении мочевого пузыря из брюшной полости вниз - верхушка мочевого пузыря вытягивается и превращается в мочевой проток. К моменту рождения урахус превращается в соединительнотканый тяж. Отсутствие облитерации приводит к возможности тока мочи из мочевого пузыря к пупку. У мальчиков встречается в 3 раза чаще, чем у девочек. Полное незаращение урахуса встречается крайне редко. Чаще отмечается отсутствие облитерации в отдельных участках

мочевого протока. Так, в случае незаращения пупочной части возникает пупочный свищ, околопузырной части - дивертикул верхушки мочевого пузыря, средней части - кисты урахуса.

Аномалии мочеиспускательного канала

Гипоспадия - наиболее частый порок развития. Значительно чаще возникает у мужчин. Характеризуется недоразвитием мочеиспускательного канала с замещением недостающего отдела плотной соединительной тканью, что может приводить к искривлению полового члена. Классификация гипоспадии основана на локализации наружного отверстия мочеиспускательного канала.

У мужчин отмечаются:

- гипоспадия венца полового члена;
- окологоловчатая (околовенечная) гипоспадия;
- гипоспадия дистальной, средней и проксимальной трети полового члена;
- мошоночно-промежностная и промежност-ные формы гипоспадии.

Женская гипоспадия характеризуется расщеплением задней стенки уретры и передней стенки влагалища.

Эписпадия - врожденное расщепление всей или части передней стенки мочеиспускательного канала. У мужчин выявляются:

- эписпадия головки полового члена - встречается крайне редко и не требует хирургической коррекции;
- эписпадия полового члена - наружное отверстие уретры находится в области венца на тыльной поверхности полового члена;
- полная (тотальная) эписпадия - самая тяжелая форма, при которой наружное отверстие уретры располагается у корня полового члена; отверстие напоминает широкую воронку.

У женщин отмечены следующие виды эпис-падии:

- клиторная форма - незначительное расщепление терминального отдела уретры, чаще всего эта форма остается незамеченной;
- подлобковая - расщепление мочеиспускательного канала до шейки мочевого пузыря и клитора;
- полная (залобковая) эписпадия: передняя стенка мочеиспускательного канала и стенка переднего сегмента шейки мочевого пузыря отсутствуют.

Врожденные клапаны мочеиспускательного канала представляют собой перепонку, с обеих сторон покрытую слизистой оболочкой. Располагаются в задней уретре. Нарушение мочеиспускания воз-

никает вследствие раскрытия клапана потоком мочи, идущей в мочеиспускательный канал из мочевого пузыря.

Аномалии мужских половых органов

К аномалиям мужских половых органов относят аномалии яичек и полового члена. С аномалиями яичек рождаются 5-7% детей. Выделяют аномалии количества (анорхизм, монорхизм и полиорхизм), структуры (гипоплазия), расположения (криптор-хизм).

Анорхизм - врожденное отсутствие обоих яичек. Данная аномалия наблюдается крайне редко.

Монорхизм - врожденное отсутствие одного яичка.

Полиорхизм - наличие трех и более яичек. Добавочное яичко располагается обычно вблизи от основного и, как правило, недоразвито. В связи с повышенной склонностью к злокачественному росту и отсутствием функции добавочного яичка необходимо его удаление.

Гипоплазия - размер яичка составляет несколько миллиметров, необходимо его удаление из-за риска малигнизации. Двусторонняя гипоплазия сопровождается выраженным гипогонадизмом и евнухоидизмом.

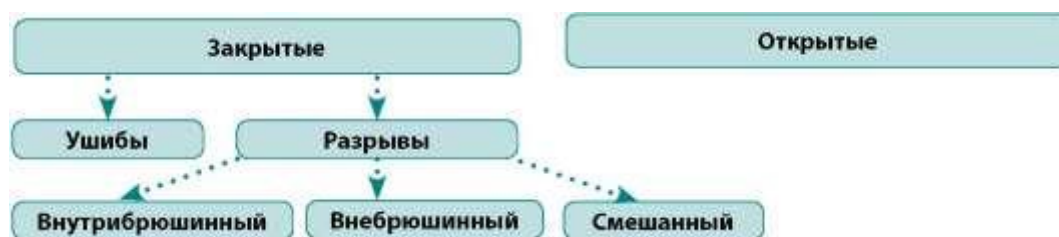Крипторхизм - наиболее часто встречающийся порок развития яичек, при котором одно или оба яичка во внутриутробном периоде не опустились в мошонку, а задержались на месте нижнего сегмента первичной почки, в брюшной полости или паховом канале. Чаще всего яичко находится в паховом канале. Опускания яичка позже 6 мес после рождения обычно не происходит. Гормональная терапия при крипторхизме неэффективна. Низведение яичка требуется проводить в возрасте 6-12 мес, что обнадеживает в отношении фертильности, но не уменьшает риск малигнизации.

Среди аномалий полового члена у детей чаще диагностируется врожденный **фимоз**, для которого характерно сужение отверстия крайней

плоти, не позволяющее полностью открыть головку полового члена. Самостоятельное раскрытие головки наиболее часто наступает в возрасте 3-6 лет, если нет рубцовых изменений крайней плоти. Фимоз может приводить к нарушениям мочеиспускания, баланопоститу, а при попытках обнажить головку возможно ее ущемление - парафимоз.

Крайне редко встречаются другие аномалии полового члена (врожденное отсутствие полового члена или его головки, скрытый половой член, эктопия полового члена, удвоенный и перепончатый половой член).

ПОВРЕЖДЕНИЯ МОЧЕВОГО ПУЗЫРЯ



СИМПТОМАТИКА

ВНУТРИБРЮШИННЫЙ

Боль, ишурия, вздутие живота, жидкость в брюшной полости, симптомы раздражения брюшины, симптом «ваньки-встаньки»

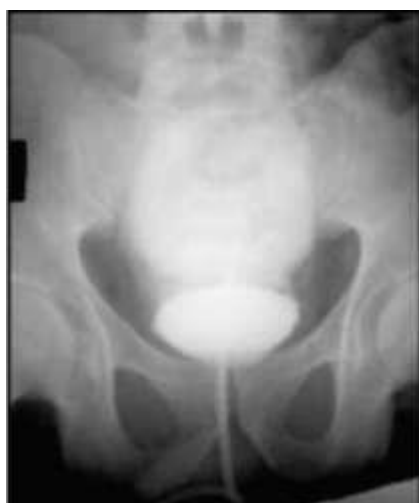ВНЕБРЮШИННЫЙ

Боль, шок, макрогематурия, частое и болезненное моче-испускание, возможна ишурия

ДИАГНОСТИКА

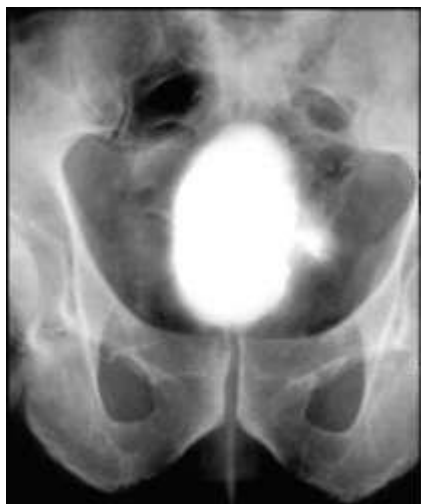ОСНОВНЫМ МЕТОДОМ ДИАГНОСТИКИ ЯВЛЯЕТСЯ РЕТРОГРАДНАЯ ЦИСТОГРАФИЯ С КОЛИЧЕСТВОМ КОНТРАСТНОГО ВЕЩЕСТВА НЕ МЕНЕЕ 250 МЛ

1. Ретроградная цистография
2. УЗИ мочевого пузыря и брюшной полости
3. Лапароскопия
4. Компьютерная томография



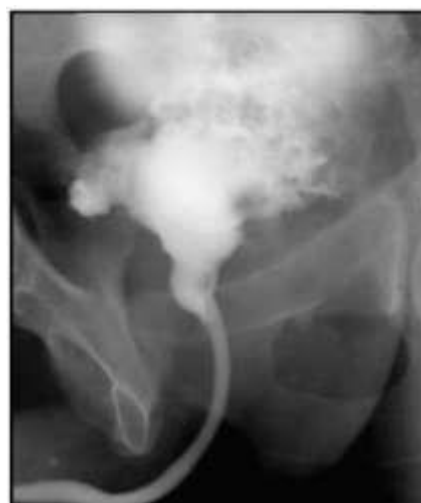Внутрибрюшинный разрыв мочевого пузыря (ретроградная цистограмма)

1. Ретроградная цистография
2. УЗИ мочевого пузыря и брюшной полости
3. Компьютерная томография



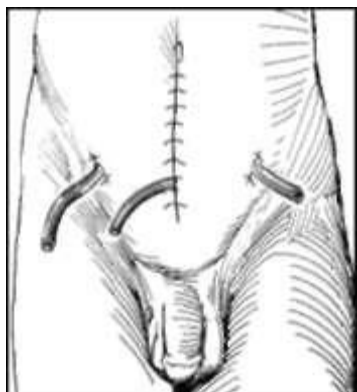
Внебрюшинный разрыв мочевого пузыря (ретроградная цистограмма)

1. Ретроградная цистография
2. УЗИ мочевого пузыря и брюшной полости
3. Лапароскопия
4. Компьютерная томография

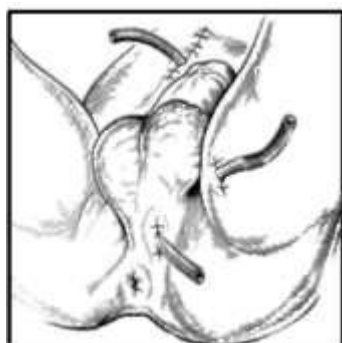


Смешанный разрыв мочевого пузыря (уретроцистограмма)

ЛЕЧЕНИЕ



1. Лапаротомия.
2. Удаление крови, сгустков и мочи из брюшной полости.
3. Ушивание стенки мочевого пузыря.
4. Дренирование мочевого пузыря (цистостомия).
5. Дренирование брюшной полости.



1. Лапаротомия.
2. Аспирация крови, сгустков и мочи из полости малого таза.
3. Ушивание стенки мочевого пузыря.
4. Дренирование мочевого пузыря (ци-стостомия).
5. Дренирование клетчатки малого таза (по Буяльскому - Мак-Уортеру или Куприянову).

1. Лапаротомия.
2. Удаление крови, сгустков и мочи из брюшной полости и малого таза.

3. Ушивание стенки мочевого пузыря.
4. Дренирование мочевого пузыря (цистостомия).
5. Дренирование брюшной полости и клетчатки малого таза.

Повреждение мочевого пузыря может произойти при внезапном механическом воздействии на переднюю брюшную стенку или переломах костей таза.

Классификация. Различают внутрибрюшинный, внебрюшинный и смешанный разрывы мочевого пузыря. Внутрибрюшинный разрыв возникает при переполненном мочевом пузыре, внебрюшинный - при пустом. Если имеет место одновременное повреждение внутри- и внебрюшинного отделов, разрыв считается смешанным.

Эпидемиология. Внебрюшинный разрыв весьма часто (85-90%) возникает вследствие перелома костей таза. Если в момент травмы у пострадавшего мочевой пузырь был наполнен, не исключена возможность внутрибрюшинного или смешанного его повреждения. В клинической практике частота внутрибрюшинных разрывов имеет место у 41% больных, внебрюшинных - 59%. У 15-20% больных с переломом костей таза наблюдается повреждение мочевого пузыря. Летальность при разрыве мочевого пузыря достигает 30,8%. При внутрибрюшинных разрывах смерть наступает вследствие перитонита, при внебрюшинных - вследствие мочевого флегмона таза.

Патогенез. Причиной внутрибрюшинного разрыва мочевого пузыря является гидравлический удар. Патогенез внебрюшинного разрыва представляется следующим образом: при переломе костей таза происходит резкое натяжение связок пузыря, а из-за их большей прочности в сравнении со стенками пузыря происходит «вырывание» его стенки. Разрывы часто возникают в области шейки пузыря, на его заднелатеральной поверхности.

Вследствие перелома костей таза и повреждения венозных сплетений в малом тазу скапливается большое количество крови (возникает внутри-тазовая гематома), а в связи с разрывом мочевого пузыря к ней примешивается моча, т.е. появляется урогематома, которая может привести к флегмоне таза и уросепсису. Если не дренировать клетчатку таза, то пострадавший может умереть от гнойных затеков, распространяющихся из таза.

Симптоматика. Анамнез помогает установить характер травмы - удар ногой в живот, падение с высоты, переезд автотранспортом и др. Следует выяснить, когда больной последний раз мочился (был ли переполнен мочевой пузырь). Появление боли в надлобковой области, усиливающейся при попытке к мочеиспусканию, отсутствие мочеиспускания или его болезненность, гематурия также позволяют заподозрить повреждение органов мочевой системы. При попадании мочи в брюшную полость пациент садится на корточки, в таком положении боль уменьшается, так как в тазовом отделе живота брюшина обладает меньшей болевой чувствительностью. При

перемене положения тела (укладка на спину) моча проникает в верхние отделы живота, возникает резкая боль и больной вновь садится (симптом «ваньки-встаньки»). При позднем поступлении в стационар (спустя 4-5 ч после травмы) у больного с внутрибрюшинным разрывом может наблюдаться восстановление мочеиспускания (примерно у 12-15% пациентов), что обусловлено частичной тампонадой места разрыва сальником, петель кишечника.

Диагностика. Распознавание разрывов мочевого пузыря основывается на анамнезе - травма, нарушение мочеиспускания (отсутствие последнего при позыве к мочеиспусканию). При внебрюшинных разрывах мочеиспускание возможно малыми порциями кровянистой мочой.

Для внутрибрюшинного разрыва характерно наличие жидкости в отлогих местах брюшной полости при перкуссии, признаки раздражения брюшины - напряжение мышц передней стенки живота, умеренные перитонеальные явления. При ректальном или вагинальном исследовании выявляется нависание передней стенки прямой кишки или заднего свода влагалища, болезненность при исследовании. У больного с внутрибрюшинным разрывом мочевого пузыря при введении катетера в мочевой пузырь выделяется большое количество жидкости с высоким содержанием белка (симптом Зельдовича).

В дальнейшем развиваются типичные признаки перитонита - резкое вздутие кишечника, вялая его перистальтика, напряжение передней брюшной стенки. Появляются выраженная интоксикация, азотемия, обусловленная резорбцией мочи из брюшной полости, лейкоцитоз.

Боль внизу живота, частые болезненные позывы к мочеиспусканию с выделением малого количества окрашенной кровью мочи либо ишурия позволяют заподозрить внебрюшинный разрыв мочевого пузыря. При далеко зашедшем процессе у ряда больных над лоном появляется тимпанит (симптом Диттриха), обусловленный разложением мочи в па-равезикальной клетчатке. Высокостоящая ПЖ, ее пастозность и болезненность при ректальном исследовании - признаки внутритазовой гематомы или урогематомы. У женщин *per vaginam* определяют нависание передней стенки влагалища, «плавающую» матку, болезненность сводов.

Окончательный диагноз устанавливается при восходящей цистографии. В мочевой пузырь по уретре либо по катетеру вводят 250-300 мл 30% рентгеноконтрастного вещества. Рентгенограммы делают в прямой и боковой проекциях, а также после опорожнения мочевого пузыря. На рентгенограммах видно затекание контрастного вещества за пределы мочевого пузыря в виде пламени костра.

При внутрибрюшинном разрыве контрастное вещество распространяется между петлями кишечника. При внебрюшинном разрыве за счет внутритазовой урогематомы мочевой пузырь на рентгенограмме имеет вид овала или перевернутой падающей капли, рядом с ним - экстра-вазация

контрастного вещества в клетчатку таза в виде усов либо четко обозначенного затекания рентгеноконтрастного вещества за пределы мочевого пузыря.

Дифференциальная диагностика. Травму мочевого пузыря следует дифференцировать от разрывов уретры. Если имеется уретроррагия, рентгенологическое исследование следует начинать с обзорного снимка и ретроградной уретрографии - по уретре медленно вводят 25-30 мл 30% теплого рентгено-контрастного вещества и делают рентгеновский снимок. При травме уретры видно затекание контрастного вещества за пределы мочеиспускательного канала.

Закрытые травмы:

- ушибы;
- разрывы:
 - внутрибрюшинный;
 - внебрюшинный;
 - смешанный.

Открытые разрывы (симптоматика):

- внутрибрюшинный (боль, ишурия, вздутие живота, жидкость в брюшной полости, симптомы раздражения брюшины, симптом «ваньки-встаньки»);
- внебрюшинный (боль, шок, макрогематурия, частое и болезненное мочеиспускание, возможна ишурия);
- смешанный (боль, вздутие живота, ишурия, симптомы раздражения брюшины, жидкость в брюшной полости, симптом «ваньки-встаньки»).

Лечение. При простых внутрибрюшинных разрывах мочевого пузыря, когда нет перелома костей таза и шока, проводят нижнесрединную лапаротомию с осушиванием брюшной полости, ревизией органов и ушиванием мочевого пузыря двухрядным швом рассасывающимися лигатурами. У женщин дренирование мочевого пузыря осуществляется по уретре катетером Фолея, у мужчин выполняют эпи-цистостомию. Обязательно дренирование брюшной полости.

При внебрюшинном разрыве необходимо вывести больного из шока. Затем проводятся внебрюшинная цистотомия, ревизия мочевого пузыря, ушивание разрыва со стороны слизистой оболочки, дренирование клетчатки таза: если нет перелома костей таза, дренажные трубки устанавливают рядом с раной пузыря (внепузырно) и выводят вместе с цистостомой. В случае большой внутритазовой урогематомы и если после травмы прошло более 6 ч, дренирование клетчатки таза производят по Буяльскому - Мак-Уортеру (через *for. obturatorium*), а при повреждении запирающего отверстия - по

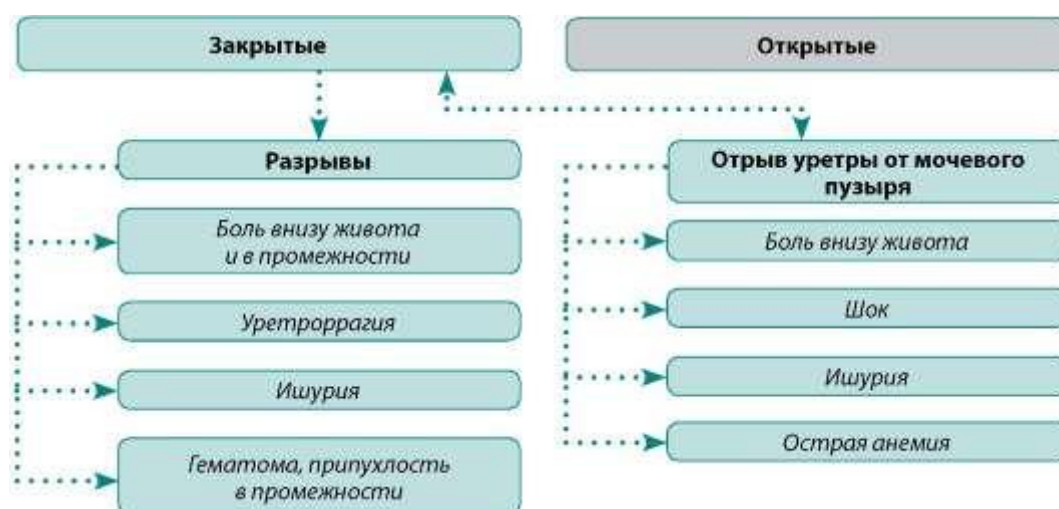
Куприянову (через *cav. ischiorectale*). Операцию заканчивают эпицистостомией (у женщин - уретральный катетер).

Прогноз. При изолированных внутри- и внебрюшинных разрывах мочевого пузыря, если оперативное пособие выполнено в ранние сроки, прогноз (ближайший и отдаленный) благоприятный.

При комбинированных повреждениях, когда имеются множественные сопутствующие повреждения костей, паренхиматозных органов, кишечника и даже после выведения больного из травматического шока дальнейшее течение процесса не всегда заканчивается благоприятно. Отсюда и высокая летальность при травме мочевого пузыря.

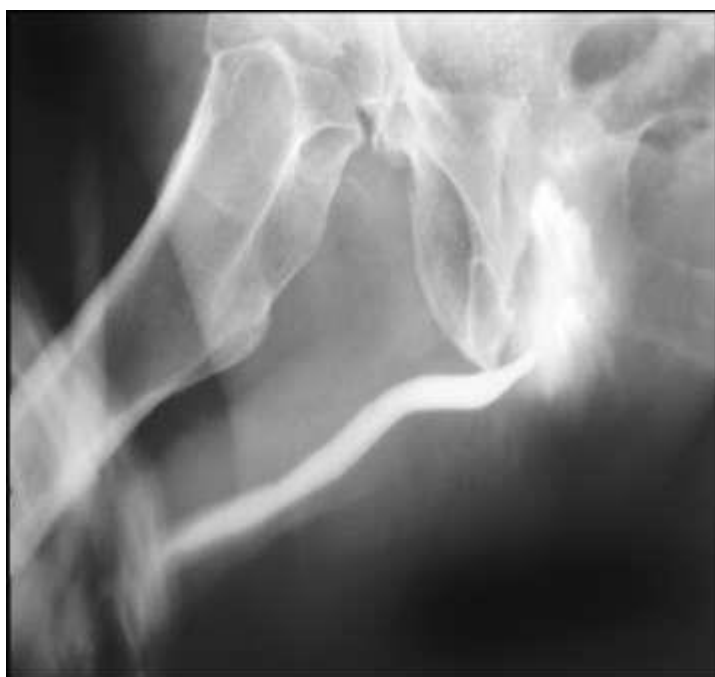При внутрибрюшинных разрывах прогноз зависит и от времени, прошедшего с момента травмы до операции, так как развивается гнойный перитонит.

ПОВРЕЖДЕНИЯ МОЧЕИСПУСКАТЕЛЬНОГО КАНАЛА

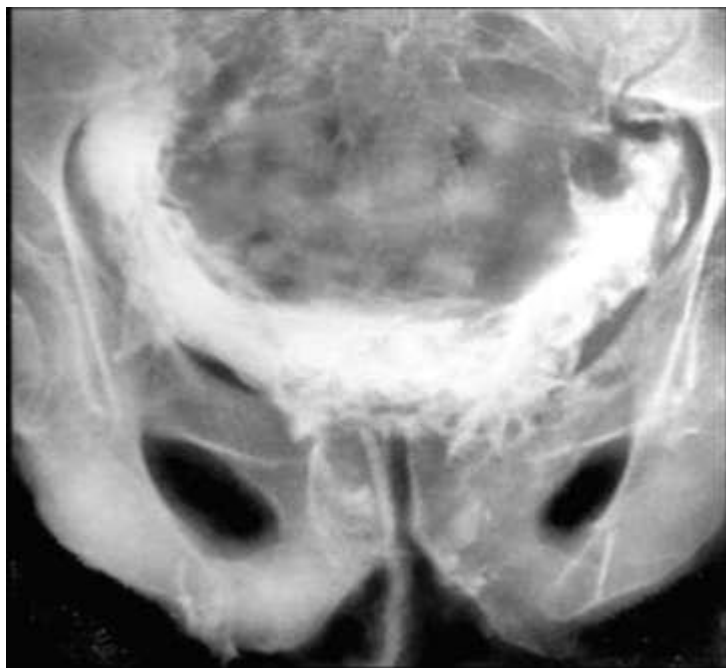


ДИАГНОСТИКА

Основным методом является ретроградная уретрография

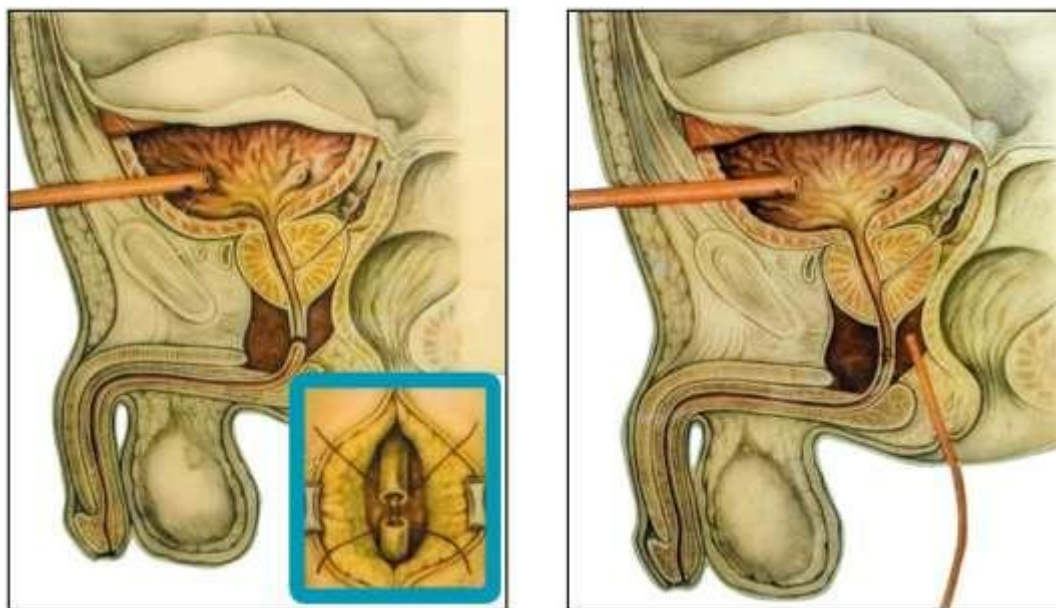


Разрыв луковичного отдела уретры



Отрыв уретры от мочевого пузыря

ЛЕЧЕНИЕ



1. Дренирование мочевого пузыря (цистостомия)
2. Уретроуретроанастомоз («конец в конец»)
3. Дренирование парауре-трального пространства

Травмы уретры встречаются редко, причем у мужчин значительно чаще, чем у женщин. В мочеиспускательном канале у мужчин выделяют четыре анатомических отдела:

- 1) простатический;

- 2) мембранозный;
- 3) бульбарный;
- 4) висячий (или пенильный).

Клинически, исходя из различий в тактике лечения, повреждения мочеиспускательного канала классифицируются на травмы заднего отдела (включая простатический и мембранозный) и травмы переднего отдела уретры (включая бульбарный и висячий).

Травма заднего отдела уретры

Травмы заднего отдела мочеиспускательного канала у 90% больных возникают в результате перелома костей таза (в частности, лонных) и считаются самыми тяжелыми среди травм нижних мочевых путей. При данных повреждениях, как правило, имеет место отрыв ПЖ и пубопростатических связок от тазового дна с сопутствующим разрывом уретры на границе простатического и мембранозного отделов.

Симптоматика. При повреждении задних отделов уретры больные предъявляют жалобы на затрудненное с болью (странгурия) мочеиспускание или невозможность его (ишурия), выделение крови из наружного отверстия мочеиспускательного канала (уретроррагия) и/или наличие крови в моче.

Диагностика. При осмотре пациента отек в области промежности, мошонки и полового члена, как правило, выражен незначительно. Практически у всех больных отмечается наличие крови у наружного отверстия уретры. ПРИ выявляет высокое тазовое стояние ПЖ, а вместо обычного ее расположения нередко пальпируется ограниченное скопление жидкости (кровь и моча).

Всем больным с подозрением на повреждение мочеиспускательного канала показана ретроградная уре-троцистография. Перед исследованием обязательно выполняют обзорный снимок органов таза с целью выявления переломов/смещения костей таза, а также инородных тел. Затем снимки производятся в полубоковой проекции в ходе введения по уретре в мочевой пузырь контрастного вещества (для заполнения мочеиспускательного канала его требуется не менее 30 мл). Рентгенологическими признаками повреждения мочеиспускательного канала являются: удлинение и утончение задних его отделов в результате сдавления

тазовой гематомой, экстравазация контрастного вещества за пределы просвета уретры, при полном отрыве - отсутствие контрастирования задних отделов.

Лечение. Первоочередной задачей при лечении больных с травмой заднего отдела мочеиспускательного канала является отведение мочи из мочевого пузыря. Дренирование мочевого пузыря осуществляется посредством цистостомы (пункционной или в ходе открытой операции). После

дренирования мочевого пузыря производится либо ранняя, либо поздняя (через 4-6 мес) реконструкция нижних мочевых путей открытым или эндоскопическим способом.

Осложнения. Повреждения заднего отдела уретры могут осложняться стриктурой (до 95%), импотенцией (до 50%) и недержанием мочи (до 30%).

Травма переднего отдела уретры

Повреждения переднего отдела мочеиспускательного канала встречаются чаще повреждений заднего отдела и обычно возникают при ударах в промежность. Кроме того, травмы уретры бывают ятрогенного генеза, как, например, осложнение катетеризации мочевого пузыря или эндоуретраль-ных манипуляций.

Симптоматика. Как и при повреждении задних отделов, больные предъявляют жалобы на затрудненное с болью (странгурия) мочеиспускание или невозможность его (ишурия), выделение крови из наружного отверстия мочеиспускательного канала (уретроррагия) и/или наличие крови в моче.

Диагностика. При разрывах в пределах фасции Бака отмечается распространение гематомы по ходу тела полового члена, в результате чего формируется гематома в форме рукава.

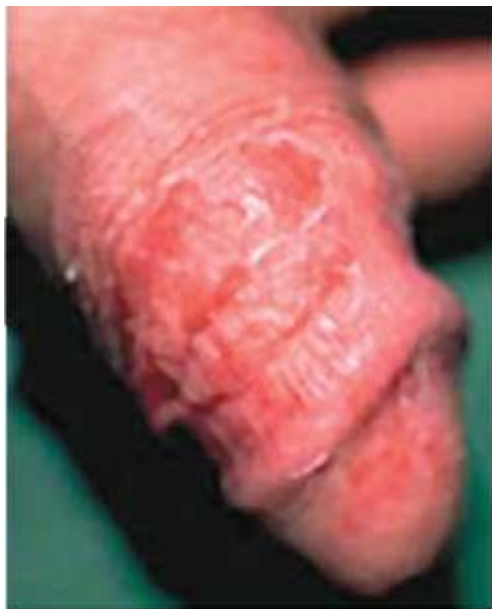При экстрavasации крови и мочи за пределы фасции Бака (но в пределах фасции Колля) на мошоночную и промежностную области в промежности определяется характерная гематома в форме бабочки. Всем больным с подозрением на повреждение мочеиспускательного канала показана ретроградная уретроцистография - выявление экстрavasации контрастного вещества позволяет подтвердить диагноз.

Лечение. У больных с тупой, без разрывов, травмой уретры производится дренирование мочевого пузыря уретральным катетером в течение нескольких дней. При большинстве повреждений передних отделов мочеиспускательного канала показана его открытая ревизия, первичная хирургическая обработка и реконструкция. При обширных дефектах уретры можно рекомендовать лоскутную пластику.

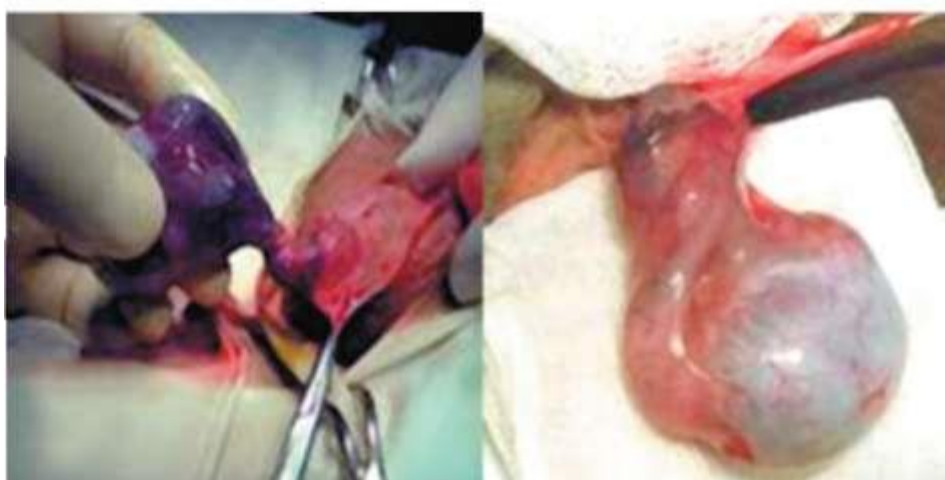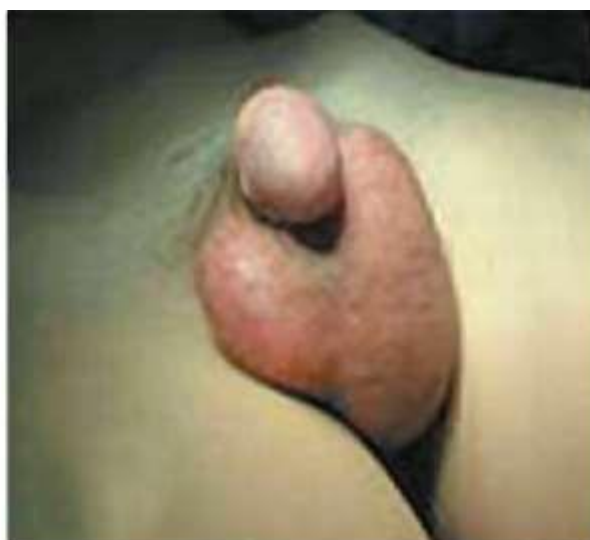Осложнения. Наиболее частым осложнением травмы передних отделов уретры является формирование стриктуры.

ЗАБОЛЕВАНИЯ НАРУЖНЫХ ПОЛОВЫХ ОРГАНОВ. НЕОТЛОЖНЫЕ СОСТОЯНИЯ ПРИ ЗАБОЛЕВАНИЯХ НАРУЖНЫХ ПОЛОВЫХ ОРГАНОВ У МУЖЧИН

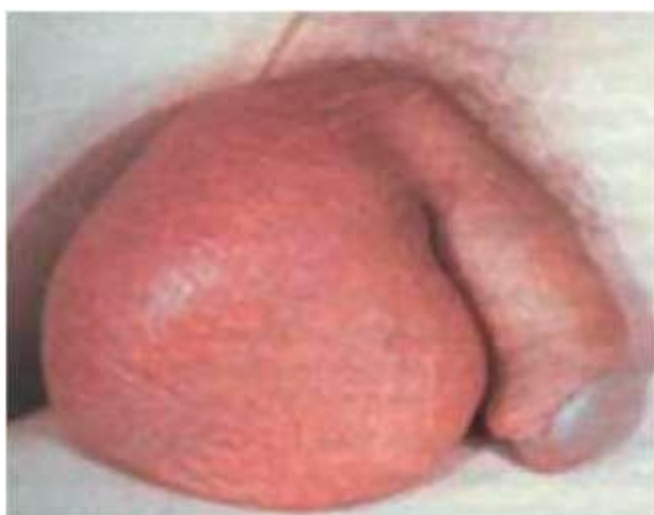БАЛАНПОСТИТ



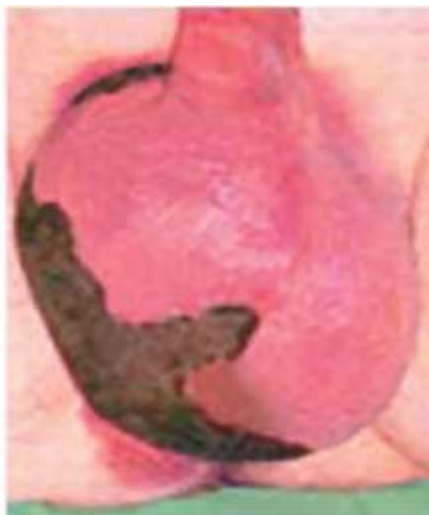ПЕРЕКРУТ ЯИЧКА



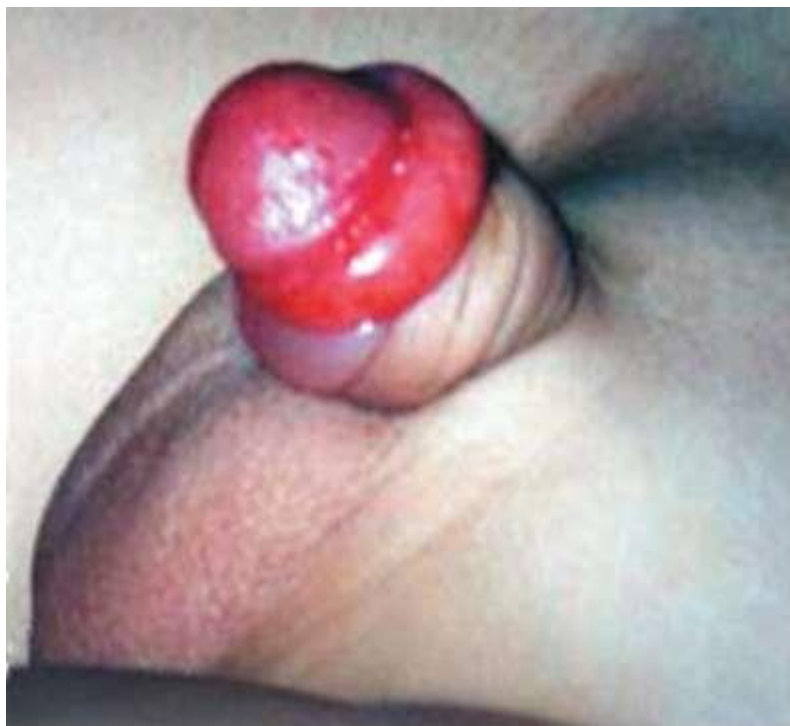ОРХОЭПИДИДИМИТ



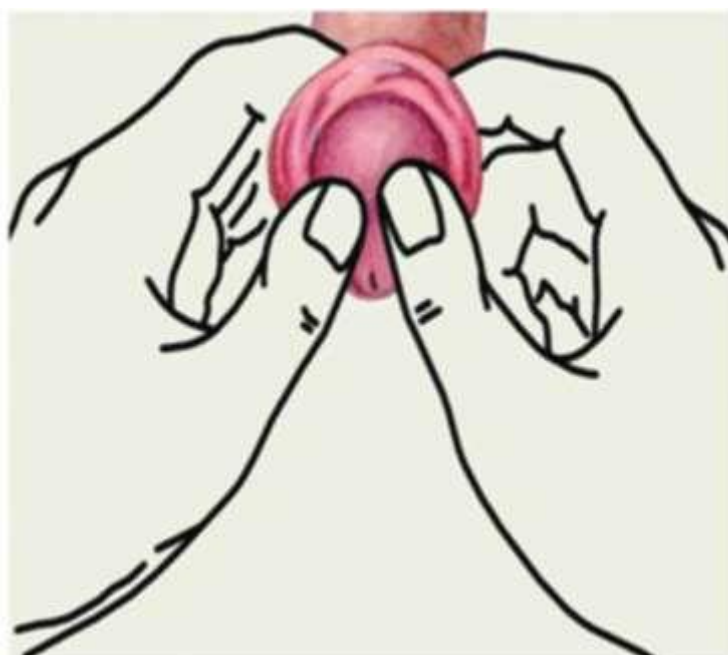ГАНГРЕНА ФУРНЬЕ



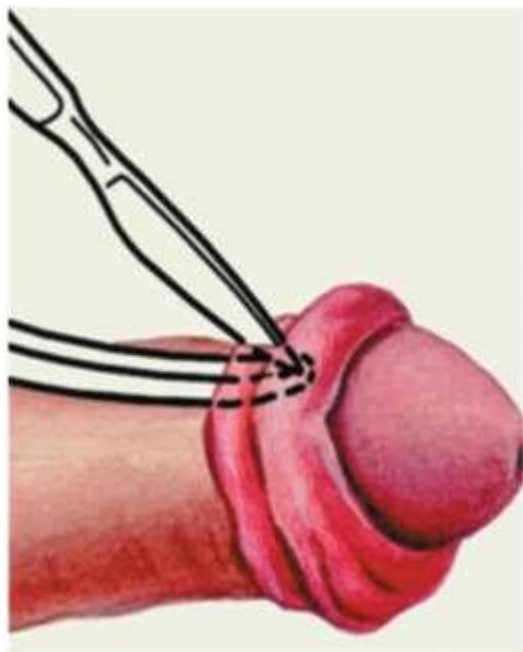
ПАРАФИМОЗ



КОНСЕРВАТИВНОЕ ЛЕЧЕНИЕ



ОПЕРАТИВНОЕ ЛЕЧЕНИЕ



Баланопостит - воспаление головки полового члена и крайней плоти (баланит - воспаление головки полового члена и постит - воспаление крайней плоти; изолированно встречаются редко). Одной из главных причин возникновения баланопостита можно считать несоблюдение элементарных правил гигиены наружных половых органов. Однако нередко баланопостит возникает в ходе развития сахарного диабета, уретрита, фимоза, аллергической реакции на средства гигиены или контрацепции, псориаза и герпетической инфекции.

Симптоматика - покраснение и отек головки полового члена и крайней плоти. Появление сыпи, зуда, трещин на слизистой оболочке и коже. Невозможность отодвинуть крайнюю плоть и оголить головку полового члена (воспалительный фимоз) - это частый симптом баланопостита. Боли во время эрекции и при половом акте. Неприятный запах или выделение гноя из-под крайней плоти. В зависимости от выраженности симптомов различают несколько форм баланопостита.

Катаральный (простой) баланопостит проявляется покраснением головки или крайней плоти, отеком, болезненностью кожи при пальпации и фимозом.

При *эрозивном баланопостите* на головке полового члена появляется сыпь в виде глубоких эрозий, вызывающих сильную боль.

Гангренозный баланопостит является наиболее опасной формой воспаления, которая проявляется образованием глубоких язв и участков омертвения головки полового члена и крайней плоти. Отмечается обильное выделение гноя из воспаленной области, повышение температуры тела, значительное ухудшение общего самочувствия. Заболевание может осложниться лимфангиитом, проявляющимся возникновением красных полос на тыльной стороне полового члена и региональным лимфаденитом, при котором пальпируются увеличенные паховые лимфоузлы.

Лечение. В ранней стадии заболевания балано-постит хорошо поддается лечению, и воспалительный процесс быстро стихает. Назначают промывание крайней плоти и теплые (40-41 °С) ванночки 2-3 раза в день с фурацилином (1:5000), 1% диок-сидином, закладывание в препуциальный мешок мази с синтомицином, левомеколем. При ослож-

ненном течении назначают антибиотики широкого спектра. При возникновении воспалительного парафимоза вправляют ущемляющее кольцо крайней плоти, а при безуспешности ограничиваются продольным рассечением кожи. Частое рецидивирование баланопостита рассматривают как показание к обрезанию крайней плоти.

Перекрут яичка - смещение яичка вокруг оси семенного канатика, вызывающее нарушение кровоснабжения яичка. Провоцирующим фактором перекрута яичка могут быть травмы и ушибы мошонки, резкие движения, напряжение брюшного пресса, что ведет за собой рефлекторное сокращение мышцы, поднимающей яичко. Перекручиванию подвергается яичко при пороках развития, связанных с нарушением его миграции в мошонку.

Симптомы перекрута яичка зависят от давности заболевания и возраста пациента. Перекрут яичка начинается остро, резкими болями в яичке, в соответствующей половине мошонки, иррадирующими в паховую область; иногда сопровождается тошнотой, рвотой и коллаптоидным состоянием. У новорожденных перекрут яичка чаще всего обнаруживают при первичном физикальном обследовании как безболезненное увеличение половины мошонки. Часто при этом отмечают гиперемию или побледнение кожи мошонки, а также гидроцеле. Дети грудного возраста беспокойны, кричат, отказываются от груди. Дети старшего возраста жалуются на боль внизу живота и в паховой области - симптомы перекрута яичка. У наружного пахового кольца или верхней трети мошонки появляется болезненное опухолеподобное образование. В дальнейшем перекрученное яичко оказывается приподнятым и при попытке поднять его еще выше боль усиливается (симптом Прена). Необходимо тщательно собрать анамнез болезни. Следует отметить такие факторы, как недавняя травма мошонки, дизурия, гематурия, выделения из мочеиспускательного канала, сексуальная активность и время, прошедшее с момента появления клинических проявлений. Яичко обычно пальпируют у верхнего края мошонки, что связано с укорочением семенного канатика. При пальпации мошонка малоболезненная. Иногда при перекруте придаток расположен спереди от яичка. Семенной канатик вследствие перекрута утолщен. В последующем наблюдают отечность и гиперемию мошонки. Из-за нарушения оттока лимфы имеется вторичное гидроцеле. При доплеровском УЗИ архитектура яичка и его придатка видна хорошо, опытный врач может получить свидетельство наличия или отсутствия кровотока в яичке. Эхографически перекрут яичка характеризуется неомогенностью изображения паренхимы с беспорядочным чередованием гипер- и гипозоногенных участков, утолщением покровных тканей мошонки, отечным гиперэхогенным придатком, небольшим объемом гидроцеле. Необходимо применение тканевого (энергетического) доплеровского картирования. Исследование необходимо проводить

симметрично, чтобы выявить минимальные изменения, как, например, при неполном перекруте или самопроизвольном разращении.

Лечение. У 2-3% больных перекрут можно ликвидировать в первые часы заболевания, осуществив наружную ручную деторсию. Если УЗИ выполнить невозможно или результаты его применения неопределенные, то показано оперативное вмешательство. При синдроме отечной мошонки необходима срочная операция, поскольку яичко очень чувствительно к ишемии и может быстро погибнуть (необратимые изменения возникают уже через 6 ч). Выбор доступа зависит от формы заворота и возраста пациента. У новорожденных и детей грудного возраста применяют паховый доступ, так как у них преобладает экстравагинальная форма перекрута. У детей старшего возраста и взрослых преобладает интравагинальная форма, поэтому более удобен доступ через мошонку. Доказано, что при сохранении погибшего яичка в отдаленный период заболевания в организме больного появляются спермальные антитела, перекрут яичка распространяется на контралатеральное яичко, что в итоге приводит к бесплодию.

Орхоэпидидимит - воспаление яичка и его придатка. Под общее название они были сведены в силу особенностей анатомического строения, системы кровообращения, поэтому оба заболевания чаще всего встречаются вместе и требуют комплексного лечения. Основной причиной болезни принято считать различные инфекции, особенно передаваемые половым путем, травмы, переохлаждения, катетеризации мочевого пузыря и другие трансуретральные манипуляции. Клиническая картина заболевания характеризуется острой формой течения с типичными симптомами: резким повышением температуры тела и местной температуры, сильными болями в области мошонки, покраснением мошонки, увеличением и уплотнением яичка и/или его придатка. Такие признаки сохраняются в течение 1 нед, после чего при недостаточном лечении орхоэпидидимит переходит в хроническую стадию, болевой синдром снижается, становится периодическим или проходит совсем, нормализуется температура тела, однако яичко и его придаток сохраняют увеличенную и уплотненную форму, что чревато абсцедированием. Неспецифический ор-хоэпидидимит необходимо дифференцировать от туберкулеза, при котором яичко обычно поражается вторично, и опухоли яичка, сифилитического орхита. Для постановки диагноза бруцеллезного орхита учитывается анамнез (положительная реакция Райта-Хеддельсона), серологические реакции, лейкопения.

Гангрена Фурнье - спонтанная гангрена мошонки или некротизирующая инфекция мягких тканей гениталий, которая может осложнить воспаление органов мошонки. Определяющую роль в развитии болезни Фурнье играет позднее обращение за медпомощью и анатомо-морфологические особенности пациентов, значимая сопутствующая патология. Интересны случаи развития заболевания у инъекционных наркоманов, которые используют для введения наркотических средств вены полового члена и кавернозные тела.

Лечение. Возвышенное положение мошонки облегчает боль (признак Прена), согревающие компрессы, новокаиновые блокады, высокие дозы антибиотиков. При нагноении - вскрытие гнояника. При формировании водянки - пункция и аспирация жидкости.

Парафимоз - ущемление головки полового члена оттянутым назад суженным кожным кольцом крайней плоти, вплоть до некроза последней.

Причинами заболевания могут быть длинная крайняя плоть с узким препуциальным отверстием (фимоз) или баланопостит.

В результате кольцеобразного ущемления головки члена крайней плотью расстраивается кровоснабжение, отекают головка и внутренний листок крайней плоти, которые становятся болезненными при пальпации, слизистая оболочка изъязвляется, при несвоевременном лечении развиваются воспаление ущемленной головки члена и некроз самоущемляющего кольца крайней плоти, даже гангрена головки полового члена.

Лечение. Консервативное - во всех случаях не-осложненного парафимоза делают попытку вправления головки следующим образом: головку полового члена смазывают вазелиновым маслом, плотно охватывают член I и II пальцами левой руки, а I, II, III пальцами правой руки вправляют головку члена в ущемляющее кольцо. Оперативное лечение - продольное рассечение ущемляющего кольца крайней плоти по тыльной стороне полового члена.

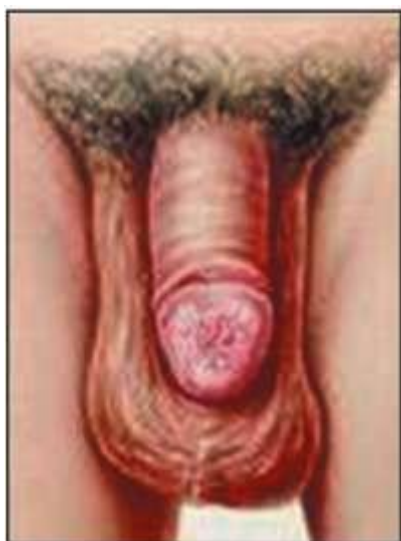РАК ПОЛОВОГО ЧЛЕНА

СИМПТОМАТИКА

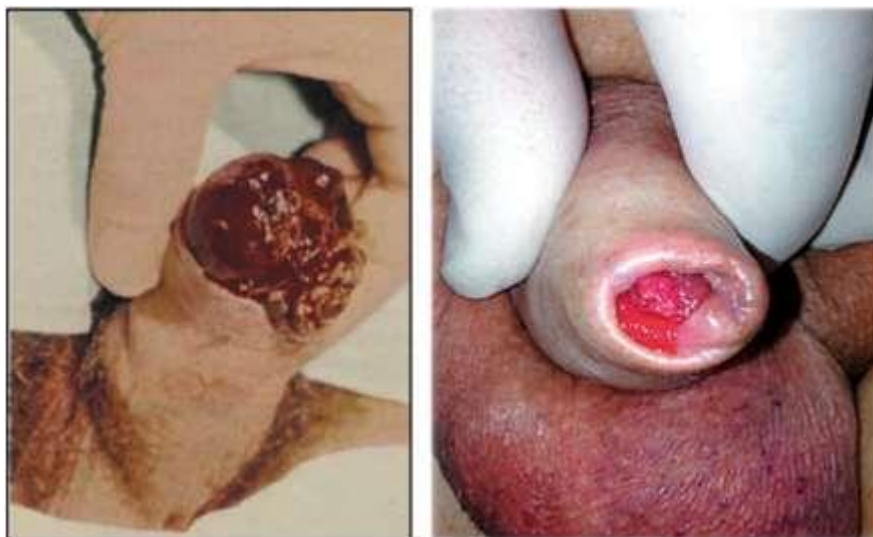На ранних стадиях - наличие небольшого экзофитного или плоского очага, который постепенно распространяется на весь половой член. Наиболее распространенной локализацией является головка (85%), реже встречаются новообразования, располагающиеся на крайней плоти (15%). Тело полового члена поражается у незначительного числа больных (0,32%)

ДИАГНОСТИКА

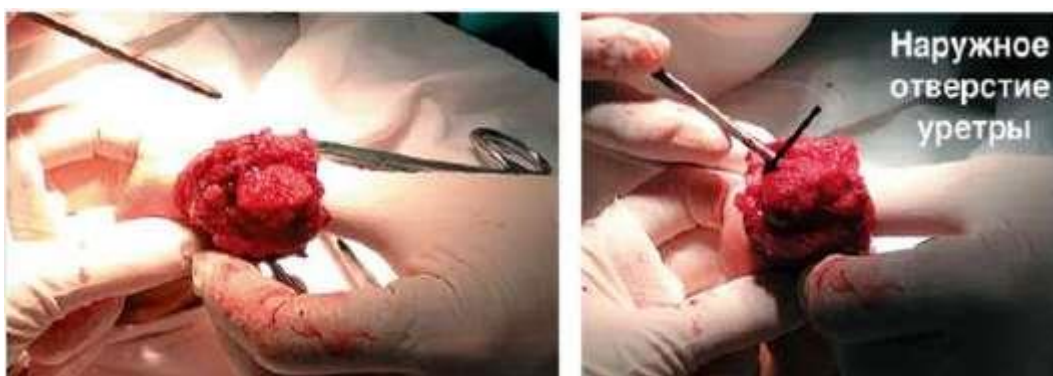
- УЗИ позволяет определить размеры и глубину инвазии первичной опухоли, а также оценить состояние паховых и подвздошных лимфоузлов
- МРТ пениса может предоставить четкие изображения структур полового члена, позволяя определить степень местного распространения процесса с высокой точностью
- КТ малоинформативна при оценке первичных поражений, однако может помочь при идентификации увеличенных паховых и тазовых лимфоузлов



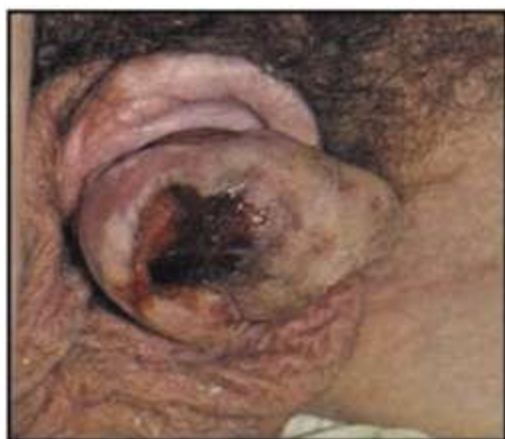Рак полового члена T₁N₀M₀



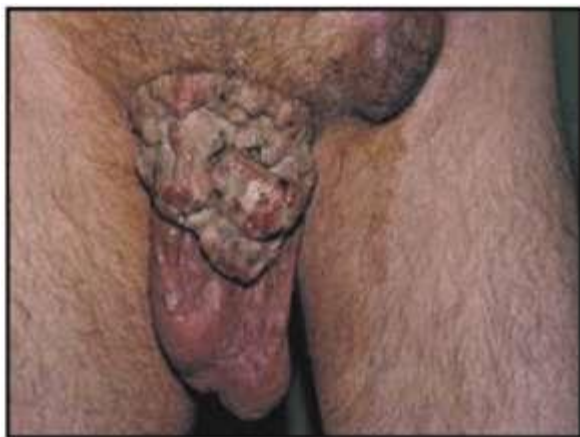Рак полового члена T₂N₀M₀



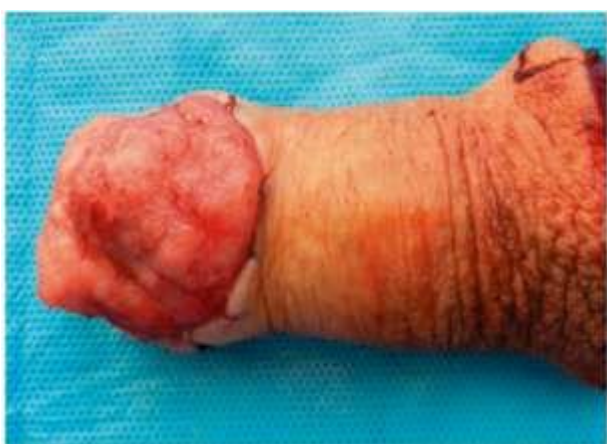Рак полового члена T₃N₀M₀ (тотальное поражение головки, опухолевая инвазия уретры)



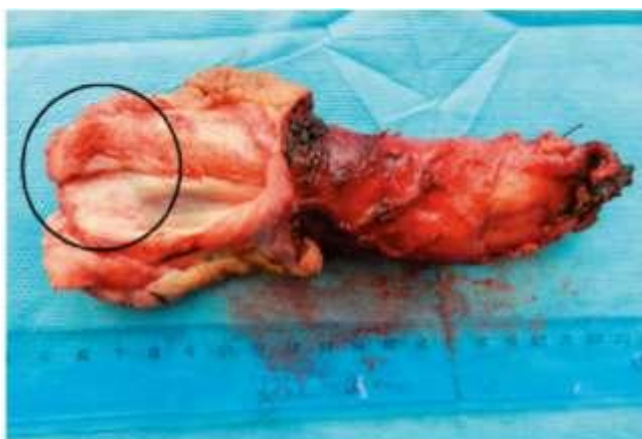
Рак полового члена T₃N₁M₀



Рак полового члена T₄N₂M₁



Макропрепарат полового члена (опухолево-измененная головка полового члена)

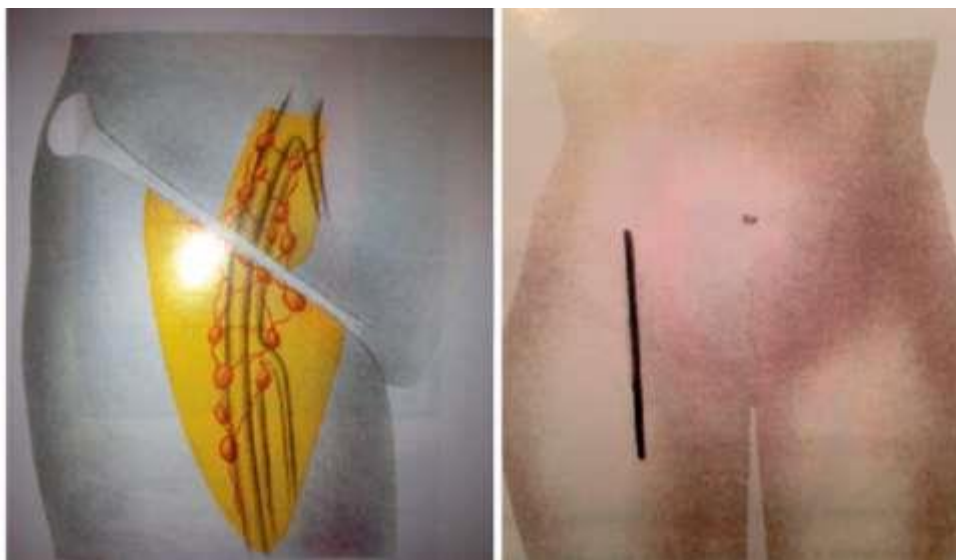

Макропрепарат полового члена (опухолевая инвазия уретры)

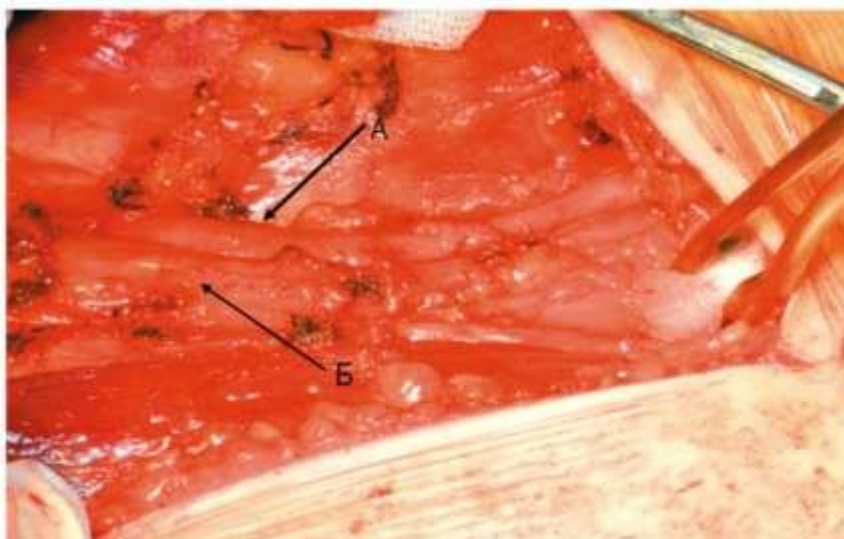
ЛЕЧЕНИЕ

- При поражении головки полового члена и дистального отдела тела даже при поверхностном характере опухоли выполняют частичную ампутацию на 2 см проксимальнее края опухоли. При обширном поражении тела выполняют пенэктомия, лимфаденэктомию

- При распространении опухоли на мошонку, область лобка и/или в случае массивного поражения паховых лимфоузлов объем операции расширяют вплоть до гемипельвэк-томии. Применение современных методик лучевой терапии, таких как мегавольтное облучение и брахитерапия, позволяет добиться хороших результатов
- В ряде современных исследований отмечен лечебный эффект полихимиотерапии, основанной на 5-фторурациле и цисплатине



Пахово-бедренная лимфаденэктомия (операция Дюкена)



Пахово-бедренная лимфаденэктомия (конечный вид послеоперационной раны): А - бедренная вена; Б - бедренная артерия

Рак полового члена является редкой опухолью, составляющей 1-2% всех новообразований мочеполовой системы. Средний возраст пациентов

55-58 лет.

Этиология. Предраковыми заболеваниями при данном виде опухоли являются эритроплазия Кей-ра и болезнь Боуэна. Эритроплазией Кейра называют рак *in situ* при локализации первичного очага в области головки, препуциального мешка или ствола полового члена. Болезнью Боуэна считают поражение кожи других половых органов и области промежности. Предположительно, этиологическая роль в появлении опухолей полового члена принадлежит 16-му и 18-му типам папилломавируса человека, которые обнаруживаются в 60-80% случаев злокачественных новообразований полового члена.

Классификация **TNM**

- Т - размеры и распространенность первичной опухоли:
 - T₀ - первичная опухоль не определяется;
 - T_{is} - преинвазивная карцинома (*carcinoma in situ*);
 - T_a - неинвазивная бородавчатая карцинома;
 - T₁ - опухоль распространяется на субэпителиальную соединительную ткань;
 - T₂ - опухоль распространяется на губчатое или пещеристое тело;
 - T₃ - опухоль распространяется на уретру или ПЖ;
 - T₄ - опухоль распространяется на соседние структуры.
- N - регионарные лимфатические узлы:
 - N_x - недостаточно данных для оценки состояния регионарных лимфоузлов;
 - N₀ - нет признаков поражения метастазами регионарных лимфоузлов;
 - N₁ - метастазы в одном поверхностном паховом лимфоузле;
 - N₂ - метастазы в нескольких поверхностных паховых лимфоузлах или метастазы с обеих сторон;
 - N₃ - метастазы в глубоких паховых лимфоузлах или в лимфоузлах таза с одной или с обеих сторон.
- M - отдаленные метастазы:
 - M_x - недостаточно данных для оценки наличия отдаленных метастазов;
 - M₀ - отдаленных метастазов нет;
 - M₁ - метастазы в отдаленные органы. **Метастазирование.** Гистологически большинство опухолей пениса представляют собой плоско-

клеточный рак различной степени ороговения. Для рака полового члена характерно лимфогенное метастазирование. Регионарными являются паховые, бедренные и подвздошные лимфатические узлы. Появление гематогенных метастазов отмечается в запущенных случаях заболевания у 1-10% больных. Описано поражение легких, печени, костей, головного и спинного мозга, сердца.

Клиническая картина. На ранних стадиях рак полового члена обычно характеризуется наличием небольшого экзофитного или плоского очага, который постепенно распространяется на весь орган. Наиболее распространенной локализацией является головка (85%), реже встречаются новообразования, располагающиеся на крайней плоти (15%). Тело полового члена поражается у незначительного числа больных (0,32%). Более частое поражение головки и крайней плоти, вероятно, обусловлено тем, что эти зоны, в отличие от тела полового члена, постоянно находятся в контакте со смегмой и канцерогенными продуктами деградации клеток эпителия.

Обследование больных раком полового члена должно быть комплексным и включать физикальные, инструментальные и лабораторные методы исследования.

УЗ-диагностика и *MPT* полового члена являются наиболее информативными при оценке степени распространенности опухолевого процесса. УЗИ позволяет определить размеры и глубину инвазии первичной опухоли, а также оценить состояние паховых и подвздошных лимфоузлов. МРТ может предоставить четкие изображения структур полового члена, позволяя определить степень местного распространения процесса с высокой точностью. КТ неинформативна при оценке первичных поражений, однако может помочь при идентификации увеличенных паховых и тазовых лимфоузлов.

Лечение. При вовлечении в опухолевый процесс головки полового члена и дистального отдела ствола, даже при поверхностном характере поражения, в большинстве случаев выполняется частичная ампутация на 2 см проксимальнее края опухоли. Если адекватная резекция при локализации опухоли в области ствола полового члена не обеспечивает длины культи, позволяющей осуществлять мочеиспускание в положении стоя, показана ампутация полового члена с промежностной уретростомией. При распространении опухоли на мошонку, область лобка и/или в случае массивного поражения паховых лимфоузлов объем операции расширяют вплоть до гемипельвэктомии. Однако подобное оперативное вмешательство оправдано только при отсутствии отдаленных метастазов. В настоящее время все

больше внимания уделяется органосохраняющему лечению больных раком полового члена, которое позволяет улучшить функциональные результаты, не снижая выживаемость. В последнее время в лечении больных, страдающих раком полового члена, на ранних стадиях стала применяться лазерная терапия. Лучевую терапию чаще всего применяют у больных молодого

возраста с небольшими поверхностными, экзофитными неинвазивными опухолями до 3 см в диаметре. Кроме того, доказана эффективность местного применения 5-фторурацила при поверхностных и предраковых поражениях полового члена. При лечении цисплатином эффект зарегистрирован в 15-23% наблюдений. Эффективность лечения блеомицином выявлена у 45-50%, метотрексатом - у 61% больных. В ряде работ отмечен лечебный эффект полихимиотерапии, основанной на 5-фторурациле и цисплатине, блеомицине и метотрексате.

При раке полового члена прогноз зависит от состояния лимфатических узлов. Стандартом лечения больных с пальпируемыми лимфоузлами и позитивными результатами биопсии увеличенных лимфоузлов является радикальная пахово-бедренная лимфаденэктомия (операция Дюкена). Границами лимфаденэктомии являются паховая связка, приводящая мышца, портняжная мышца, а также бедренные вена и артерия. Целесообразно проводить ее с двух сторон сразу в связи с большим количеством анастомозов между лимфатическими сосудами правой и левой паховой области. При обнаружении двух и более пораженных лимфоузлов или при наличии прорастания метастатической опухоли капсулы лимфоузла необходимо расширение границ лимфаденэктомии (тазовая лимфаденэктомия: проксимальная граница - бифуркация общих подвздошных артерий, латеральная - подвздошно-паховый нерв, медиальная - запирающий нерв).

Больным с фиксированными конгломератами паховых лимфоузлов или с метастазами в тазовых лимфоузлах необходимо проведение неоадьювантной химиотерапии в количестве 3-4 курсов цисплатина и фторурацила либо предоперационная лучевая терапия; при достижении частичного или полного эффекта - радикальная пахово-подвздошная лимфаденэктомия.

Адьювантная химиотерапия рекомендуется при наличии двух и более пораженных лимфоузлов или при наличии прорастания метастатической опухоли капсулы лимфоузла.

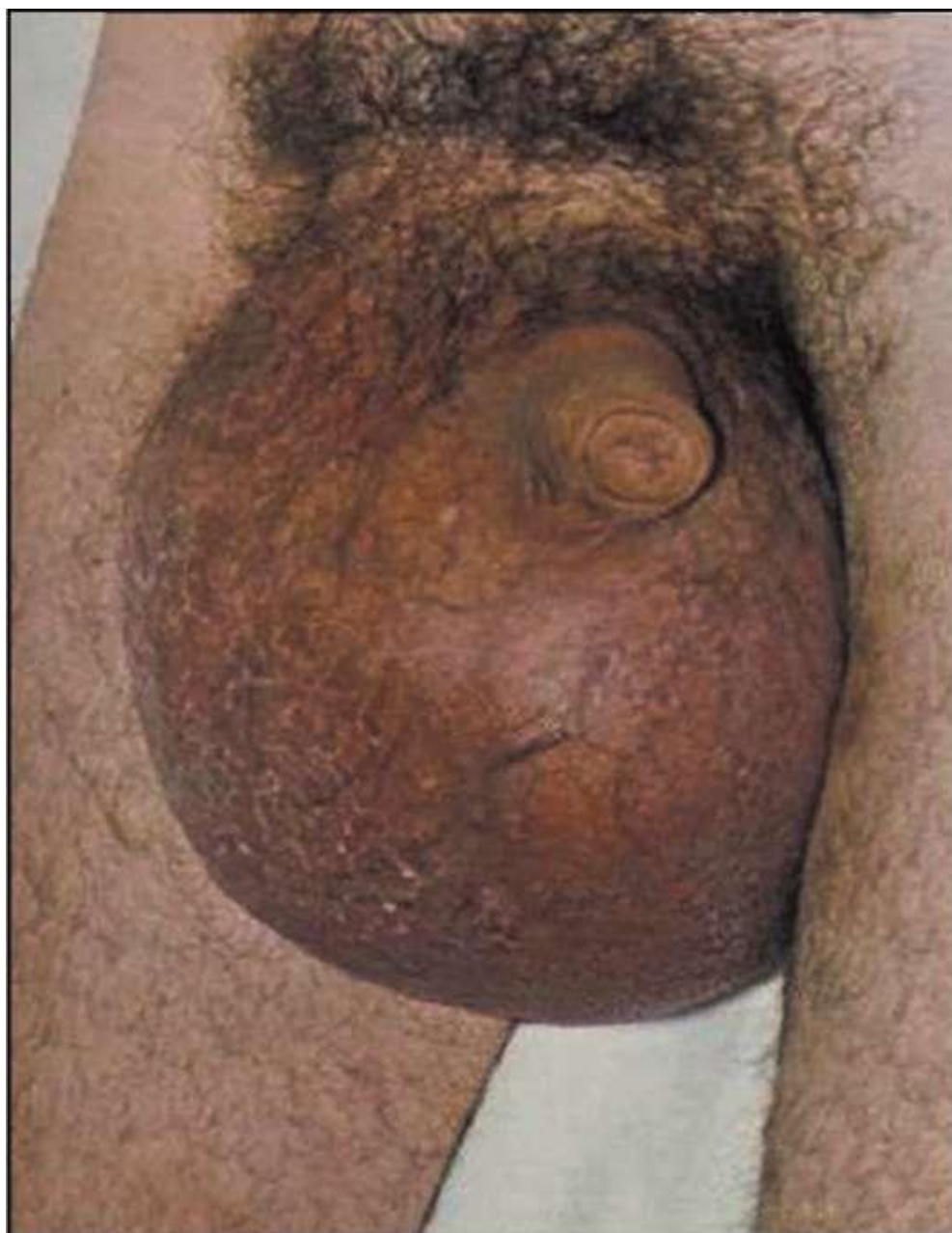ОПУХОЛИ ЯИЧКА

СИМПТОМАТИКА

Местные симптомы: боль, увеличение в размерах соответствующей половины мошонки с появлением в ней пальпируемой опухоли

Метастазы рака яичка

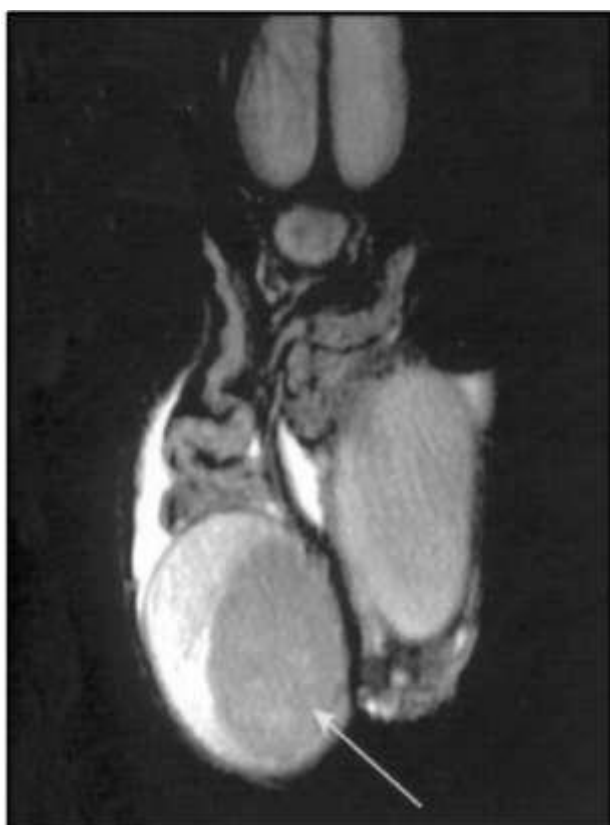Боли в спине могут свидетельствовать об увеличении забрюшинных лимфоузлов, которые сдавливают корешки нервов, или о вовлечении в опухолевый процесс поясничной мышцы. Сдавление нижней полой вены и блокада лимфатических путей влекут за собой появление отеков нижних конечностей. Нарушение оттока мочи по мочеточникам может привести к развитию почечной недостаточности. Следствием значительного увеличения забрюшинных лимфоузлов может являться кишечная непроходимость



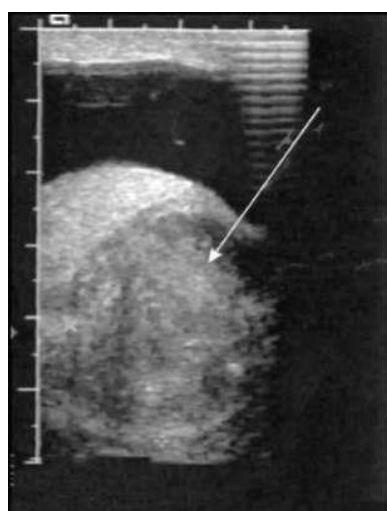
ДИАГНОСТИКА

- УЗИ
- МРТ
- КТ органов брюшной полости, забрюшинного пространства и грудной клетки (диагностика метастазов)
- Диагностика уровня опухолевых маркеров сыворотки крови

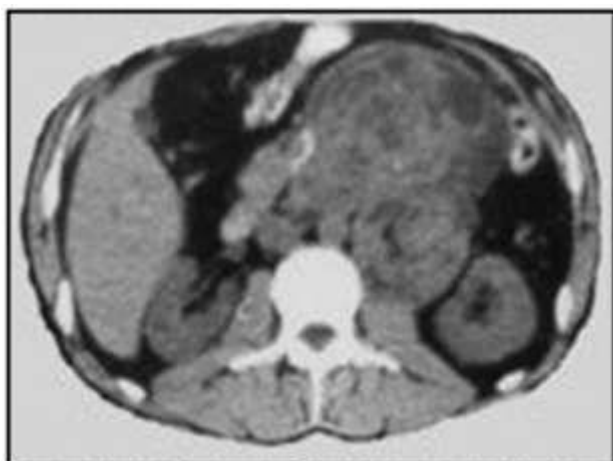
МРТ



УЗИ



КТ ОРГАНОВ БРЮШНОЙ ПОЛОСТИ



ЛЕЧЕНИЕ

Орхофуникулэктомия, лимфаденэктомия, химиотерапевтическое лечение, лучевая терапия. Тактика лечения зависит от морфологической структуры опухоли, распространенности поражений

Опухоли яичка составляют 1-2% всех злокачественных новообразований у мужчин. В России заболеваемость опухолями яичка ниже, чем в Европе, и составляет 0,5% всех злокачественных заболеваний у мужчин и 4,1% от злокачественных заболеваний мочеполовой системы. Средний возраст заболевших 15-39 лет.

Этиология. Несмотря на огромное количество исследований, посвященных раку яичка, этиология этой формы опухолей до сих пор не ясна. Можно выделить три группы факторов риска развития данной группы новообразований.

1-я группа - эндокринные факторы, действующие *in utero*, во время внутриутробного развития гонад. Это в основном эстрогены и эстрогеноподобные вещества.

2-я группа включает факторы, тем или иным путем приводящие к атрофии яичка: крипторхизм, химические факторы, травмы, идиопатическая атрофия яичка, а также различные инфекционные заболевания.

3-я группа - генетические факторы риска: исследование семейных случаев рака яичка подтверждает их значение в этиологии подобных новообразований.

Гистологически, согласно классификации ВОЗ, различают следующие виды опухолей яичка.

- Герминогенные опухоли (развивающиеся из семенного эпителия).

- Опухоли одного гистологического строения:

- ◆ семинома;
- ◆ сперматоцитарная семинома;
- ◆ эмбриональный рак;
- ◆ опухоль желточного мешка;
- ◆ полиэмбриома;
- ◆ хорионэпителиома;
- ◆ тератома (зрелая, незрелая, со злокачественной трансформацией).

- Опухоли более одного гистологического типа.

• Опухоли стромы полового тяжа.

- Хорошо дифференцированные формы:

- ◆ лейдигома;
- ◆ сертолиома;
- ◆ гранулезоклеточная опухоль.
- ◆ смешанные формы.

- Неполностью дифференцированные опухоли.

• Опухоли и опухолеподобные поражения, содержащие герминативные клетки и клетки стромы полового тяжа.

- гонадобластома;

- другие.

• Смешанные опухоли - опухоли лимфоидной и кроветворной тканей.

• Вторичные опухоли.

• Опухоли прямых канальцев, сети яичка, придатка, семенного канатика, капсулы, поддерживающих структур, рудиментарных образований.

• Неклассифицируемые опухоли.

Новая гистологическая классификация, предложенная в 1992 г., исходит из представления о едином происхождении всех герминогенных опухолей яичка из *carcinoma in situ*. Все герминогенные опухоли, за исключением сперматоцитомы, предложено называть гоноцитомы. Гоноцитомы

подразделяются на семиному (классическую и анапласти-ческую, характеризующуюся более агрессивным течением), тератогенную гоноцитому и анапласти-ческую герминогенную опухоль, имеющую признаки как сеиномы, так и тератогенной гоноцитомы.

Для клинициста наиболее важным является разделение всех герминогенных опухолей яичка на се-миномы и несеминомы, что существенно влияет на выбор тактики лечения.

В России, как и во многих странах, используется классификация, предложенная Международным противораковым союзом, более подробно освещающая степень распространенности опухолевого процесса с целью определения лечебной тактики. При использовании классификации TNM обязательно гистологическое подтверждение диагноза. Для оценки категорий TNM необходимо проведение минимума исследований:

- T - клиническое обследование и орхофунику-лэктомия;
- N - клиническое и рентгенологическое исследование, включая УЗИ и урографию;
- M - клиническое, рентгенологическое исследование и биохимические тесты;
- S - опухолевые маркеры.

Опухоли яичка отличаются ранним метастази-рованием. Чаще всего поражаются забрюшинные лимфатические узлы, являющиеся регионарными, и легкие. Затем в порядке уменьшения частоты - печень, медиастинальные лимфатические узлы, головной мозг, почки. Основным путем метастазирования большинства герминогенных опухолей яичка, за исключением хорионкарциномы, является лим-фогенный. Отводящие лимфатические сосуды, собирающие лимфу из внутриорганной лимфатической системы яичка, представленные 3-8 стволами, сопровождают яичковые сосуды в составе семенного канатика на всем протяжении.

Клиническая картина опухоли яичка складывается из симптомов, обусловленных наличием первич-

ной опухоли и метастазов. Наиболее частым проявлением опухоли яичка являются боль, увеличение в размерах соответствующей половины мошонки с появлением в ней пальпируемой опухоли. Симптоматика, обусловленная метастазами рака яичка, определяется тем, какой орган сдавливает опухолевый узел. Боли в спине могут свидетельствовать об увеличении забрюшинных лимфоузлов, которые сдавливают корешки нервов, или о вовлечении в опухолевый процесс поясничной мышцы. Сдав-ление нижней полой вены и блокада лимфатических путей влекут за собой появление отеков нижних конечностей. Нарушение оттока мочи по мочеточникам может привести к развитию почечной недостаточности. Следствием значительного увеличения забрюшинных лимфоузлов может являться кишечная

непроходимость. При распространении опухоли выше диафрагмы поражаются лимфоузлы средостения, в связи с чем появляются жалобы на одышку, кашель. Также могут увеличиваться надключичные лимфоузлы. При негерминогенных опухолях яичка возможно развитие дисгормональных проявлений. При этих новообразованиях в 24-36% случаев отмечается гинекомастия, обусловленная выработкой опухолевой тканью значительного количества хорионического гонадотропина. Кроме того, у взрослых возможны снижение либидо, импотенция и феминизация, обусловленные гиперэстрогемией, а у детей - маскулинизация (макрогенитосомия, оволосение на лобке, мутация голоса, гирсутизм, преждевременное развитие костной и мышечной систем, частые эрекции) вследствие повышенной выработки андрогенов опухолью.

Диагностика. Диагностику новообразований яичка осуществляют с помощью пальпации, УЗИ и определения уровня опухолевых маркеров сыворотки крови. С целью верификации диагноза в сложных диагностических случаях выполняют аспирационную биопсию с цитологическим исследованием пунктата, хотя это несет в себе опасность возникновения имплантационных метастазов. При сомнении в правильности установленного диагноза выполняют эксплоративную операцию со срочным гистологическим исследованием. Основными методами диагностики метастазов опухолей яичка являются рентгенография органов грудной клетки, УЗИ, КТ органов брюшной полости, забрюшинного пространства и грудной полости. На сегодняшний день практическое значение при герминогенных опухолях яичка имеют три основных маркера: α -фетопротеин, β -субъединица хорионического гонадотропина и лактатдегидрогеназа.

Лечение. Первым этапом лечения всех опухолей яичка является орхфуникулэктомия, во время которой удаляется яичко с семенным канатиком. При не-семинозных герминогенных опухолях яичка дальнейшая тактика лечения определяется гистологическим строением, уровнем опухолевых маркеров до и после орхфуникулэктомии, стадией заболевания. Лечение больных с I клинической стадией семиномы включает выполнение орхфуникулэктомии с последующей адъювантной лучевой терапией парааортальных забрюшинных лимфатических узлов либо химиотерапией. При стадии заболевания II A/B семиномы наиболее часто применяется лучевая терапия. Лечение больных распространенными герминогенными опухолями яичка включает проведение курсов химиотерапии.

ЭРЕКТИЛЬНАЯ ДИСФУНКЦИЯ

СИМПТОМЫ

Неспособность достичь или поддерживать эрекцию, достаточную для осуществления полноценного полового акта

ДИАГНОСТИКА

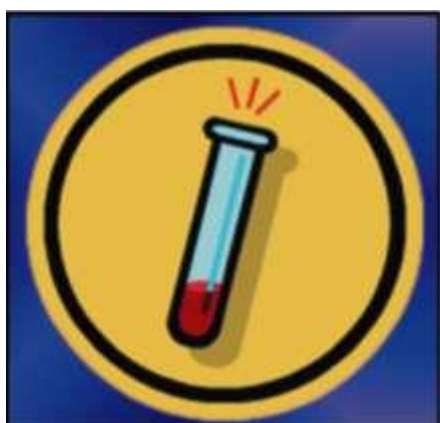

Анкетирование

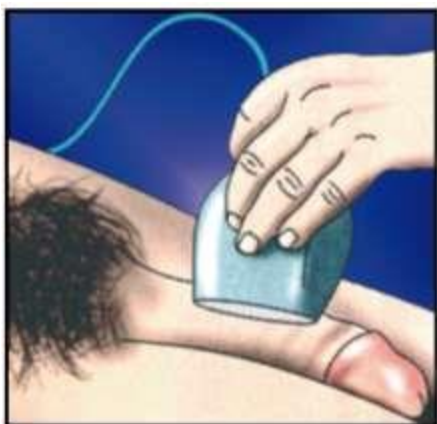по шкале Международного индекса эректильной функции



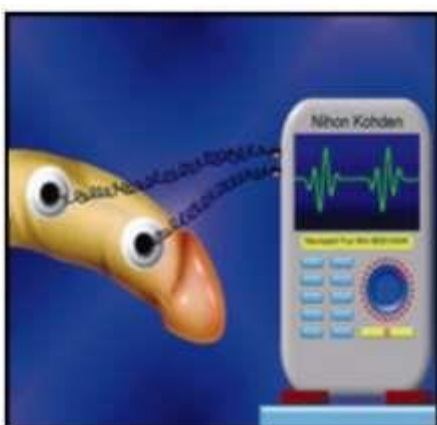
Консультация психиатра



Анализ крови: глюкоза, общий тестостерон, про-лактин, липидный профиль



Фармакодупплерография полового члена и препростатического венозного сплетения



Электромиография полового члена

ЛЕЧЕНИЕ

1-я ступень



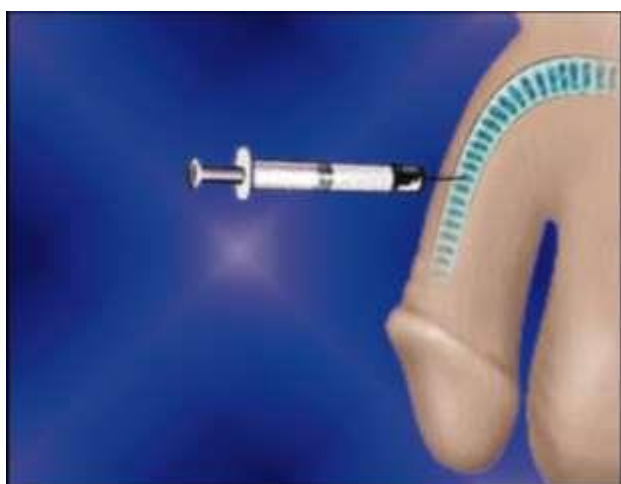Пероральные ингибиторы

ФДЭ-5

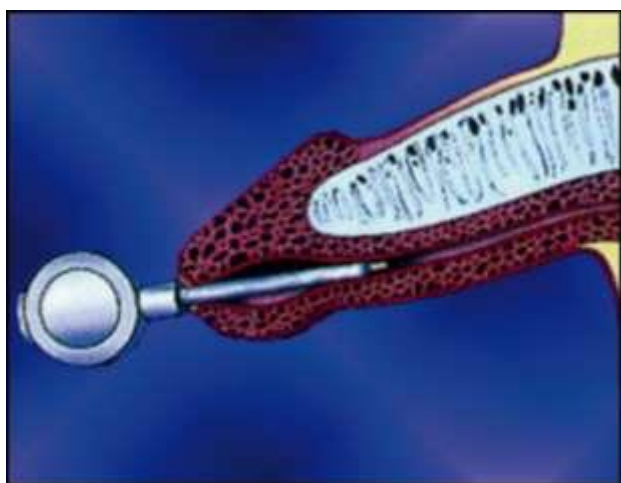


Андрогензаместительная терапия (только при гипогонадизме)

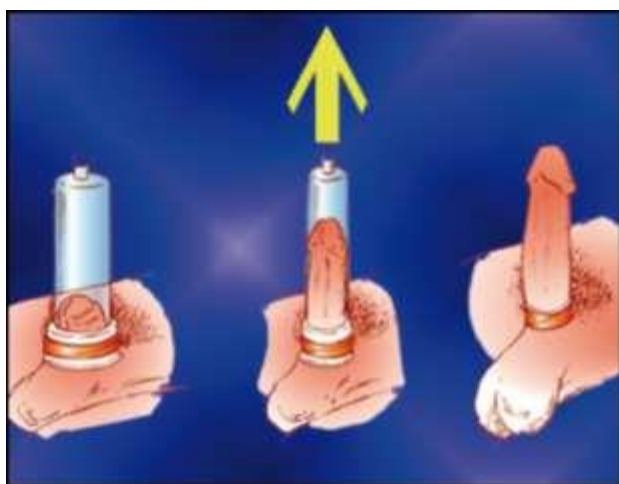
2-я ступень



Интракавернозная терапия вазоактивными препаратами

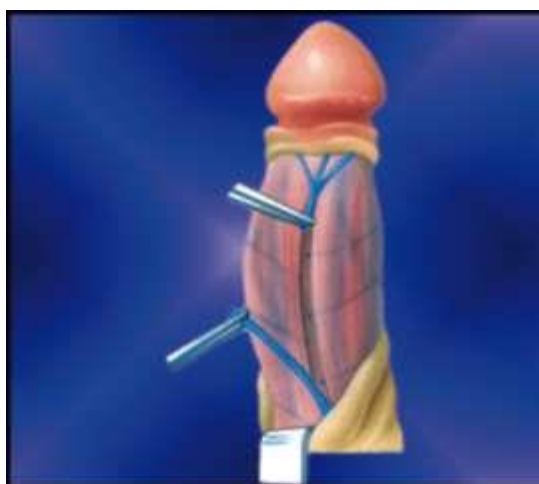

Внутриуретральная терапия простагландином E1

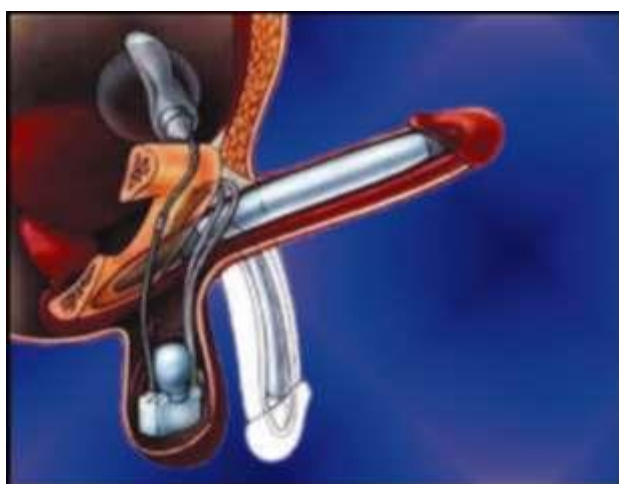

Вакуумные эректоры

3-я ступень



Сосудистые операции



Протезирование полового члена

Ингибиторы ФДЭ-5 эффективны более чем у 70% больных эректильной дисфункцией, поэтому прием препаратов данной группы относят к основным методам лечения нарушений эрекции

Эректильная дисфункция (ЭД) - это неспособность достижения или поддержания эрекции, достаточной для осуществления полового акта. Считается, что данный диагноз правомочен при существовании эрекцияльного расстройства в течение не менее 3 мес. Исключением из данного правила являются эректильные нарушения, возникшие вследствие травмирования сосудисто-нервных структур, отвечающих за эрекцию (после РПЭ, тупой травмы промежности, ишемического приапиз-ма и т.д.).

Нарушения эрекции подразделяют на психогенные и органические. Последние чаще всего вызваны сосудистыми (артериогенными, веногенными) и несколько реже - нервными (нейрогенными), а также гормональными факторами. При таких заболеваниях, как сахарный диабет и терминальная стадия ХПН, возникает ЭД смешанного генеза.

Диагностика эрекцияльных нарушений может состояться лишь при согласии пациента на ее проведение. При отсутствии такового после исключения соответствующих противопоказаний необходимо назначить ингибиторы фосфодиэстеразы-5 (ФДЭ-5), являющиеся препаратами 1-й линии при лечении ЭД.

Задача диагностики - установить генез нарушений эрекции, что позволяет максимально оптимизировать результаты терапии имеющихся расстройств. Прежде всего, необходимо установить наличие ЭД, что может быть эффективно сделано с помощью анкетирования по одной из психометрических шкал. Наиболее точной из них признан Международный индекс эректильной функции, который позволяет количественно (в баллах) оценить состояние эрекции и определить тяжесть эрекцияльных нарушений. Указанная шкала применяется также для определения эффективности лечения ЭД. Помимо этого, анкетный или непосредственный опрос пациента помогает выявить факторы риска в отношении развития нарушений эрекции (курение, алкоголизм, избыточная масса тела, сопутствующие заболевания, принимаемые медикаменты и т.д.). В ряде случаев для диагностики психогенных нарушений показана консультация психиатра. Всем больным ЭД выполняют анализ крови с определением содержания глюкозы (или гликированного гемоглобина), общего тестостеро-

на, пролактина и липидного профиля крови (холестерина, липопротеидов высокой и низкой плотности, триглицеридов и индекса атерогенности). Обязательным также является выполнение эхо-доплерографии полового члена и препростатического венозного сплетения с целью выявления сосудистых нарушений эрекции. При подозрении на нейрогенную ЭД выполняют электромиографию полового члена. Доплеровские и электромиографические методы используют при фармакологически созданной эрекции, моделированной с помощью внутримочечеристого введения вазоактивного вещества - простагландина E1.

Лечение эрекционных нарушений следует начинать согласно ступенчатому принципу путем движения от неинвазивных методов к инвазивным. Безусловным правилом является первоначальная ликвидация факторов, приведших к расстройствам эрекции (курение, ожирение и т.д.).

На первом этапе лечения назначают ингибиторы ФДЭ-5 (таблетированная форма). Препараты данной группы эффективны более чем у 70% больных ЭД. У больных с гипогонадизмом методом выбора является андрогензаместительная терапия.

При неэффективности ингибиторов ФДЭ-5 переходят ко второму этапу лечения, при котором выполняется интракавернозное или интрауретральное введение простагландина Е1 за некоторое время до полового акта. Указанные методы имеют повышенный риск развития приапизма (болезненной эрекции длительностью более 4 ч), в связи с чем первые (обучающие) процедуры и подбор эффективной дозировки выполняются под контролем врача. К терапии ЭД второго этапа относят также использование вакуумно-констрикторных устройств, однако ввиду громоздкости и неудобства применения их использование ограничено.

В случае неэффективности указанных методов лечения прибегают к оперативной коррекции эрек-тильной функции. Хирургические способы, применяемые при нарушениях эрекции, подразделяют на сосудистые операции (реваскуляризация полового члена нижней подчревной артерией, перевязка глубокой тыльной вены полового члена) и фалло-протезирование. Последнее может быть выполнено полужесткими имплантатами, постоянно имитирующими эрекцию, и гидравлическими протезами, позволяющими приводить половой член из спокойного состояния в эрегированное.

ОГЛАВЛЕНИЕ

УЧАСТНИКИ ИЗДАНИЯ
СПИСОК СОКРАЩЕНИЙ
ВВЕДЕНИЕ
НОВЫЕ ТЕХНОЛОГИИ В УРОЛОГИИ
СИМПТОМЫ. ГЕМАТУРИЯ
ПИУРИЯ
ДИЗУРИЯ
ИШУРИЯ
АНУРИЯ
ПОЧЕЧНАЯ КОЛИКА
МЕТОДЫ ДИАГНОСТИКИ. ПАЛЬПАЦИЯ ОРГАНОВ МОЧЕПОЛОВОЙ СИСТЕМЫ
УЛЬТРАЗВУКОВАЯ ДИАГНОСТИКА
РЕНТГЕНОДИАГНОСТИКА
МАГНИТНО-РЕЗОНАНСНАЯ ТОМОГРАФИЯ
КОМПЬЮТЕРНОЕ МОДЕЛИРОВАНИЕ
ИНСТРУМЕНТАЛЬНЫЕ МЕТОДЫ ДИАГНОСТИКИ ВЕРХНИХ МОЧЕВЫХ ПУТЕЙ
ИНСТРУМЕНТАЛЬНЫЕ МЕТОДЫ ДИАГНОСТИКИ НИЖНИХ МОЧЕВЫХ ПУТЕЙ
ДИАГНОСТИКА МОЧЕКАМЕННОЙ БОЛЕЗНИ
РАСПОЛОЖЕНИЕ КАМНЕЙ В МОЧЕВЫХ ПУТЯХ И ИРРАДИАЦИЯ БОЛИ В ЗАВИСИМОСТИ
ОТ ИХ ЛОКАЛИЗАЦИИ
ДИФФЕРЕНЦИАЛЬНАЯ ДИАГНОСТИКА ПОЧЕЧНОЙ КОЛИКИ С ОСТРЫМИ
ЗАБОЛЕВАНИЯМИ ОРГАНОВ БРЮШНОЙ ПОЛОСТИ
ЗАБОЛЕВАНИЯ ПОЧЕК И ВЕРХНИХ МОЧЕВЫХ ПУТЕЙ. АНОМАЛИИ ПОЧЕК И ВЕРХНИХ
МОЧЕВЫХ ПУТЕЙ
ОСТРЫЙ ПИЕЛОНЕФРИТ
НЕФРОГЕННАЯ ГИПЕРТЕНЗИЯ
ГИДРОНЕФРОЗ
МОЧЕКАМЕННАЯ БОЛЕЗНЬ
ПОВРЕЖДЕНИЯ ПОЧЕК
ТУБЕРКУЛЕЗ МОЧЕПОЛОВОЙ СИСТЕМЫ
РАК ПАРЕНХИМЫ ПОЧКИ
ОПУХОЛИ ЛОХАНКИ И МОЧЕТОЧНИКА
ЖИДКОСТНЫЕ ОБРАЗОВАНИЯ ПОЧЕК
ЗАБОЛЕВАНИЯ НИЖНИХ МОЧЕВЫХ ПУТЕЙ. АДЕНОМА (ГИПЕРПЛАЗИЯ)
ПРЕДСТАТЕЛЬНОЙ ЖЕЛЕЗЫ
РАК ПРЕДСТАТЕЛЬНОЙ ЖЕЛЕЗЫ
ОПУХОЛИ МОЧЕВОГО ПУЗЫРЯ
АНОМАЛИИ НИЖНИХ МОЧЕВЫХ ПУТЕЙ И НАРУЖНЫХ ПОЛОВЫХ ОРГАНОВ
ПОВРЕЖДЕНИЯ МОЧЕВОГО ПУЗЫРЯ
ПОВРЕЖДЕНИЯ МОЧЕИСПУСКАТЕЛЬНОГО КАНАЛА
ЗАБОЛЕВАНИЯ НАРУЖНЫХ ПОЛОВЫХ ОРГАНОВ. НЕОТЛОЖНЫЕ СОСТОЯНИЯ ПРИ
ЗАБОЛЕВАНИЯХ НАРУЖНЫХ ПОЛОВЫХ ОРГАНОВ У МУЖЧИН
РАК ПОЛОВОГО ЧЛЕНА
ОПУХОЛИ ЯИЧКА
ЭРЕКТИЛЬНАЯ ДИСФУНКЦИЯ