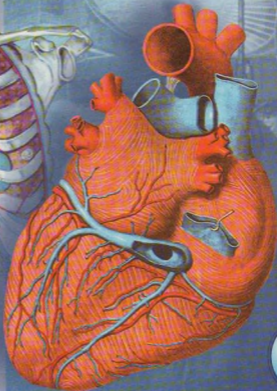
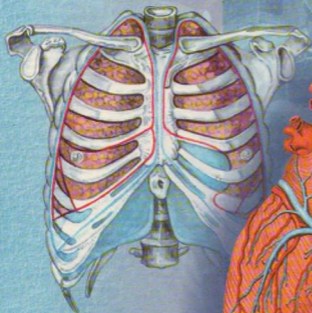


N.K.Ahmedov

# Atlas

## ODAM ANATOMIYASI



1

O'ZBEKISTON RESPUBLIKASI  
SOG'LIQNI SAQLASH VAZIRLIGI

OLYI VA O'RTA MAXSUS TA'LIM VAZIRLIGI

O'RTA MAXSUS KASB-HUNAR TA'LIMI MARKAZI

**N.K.Ahmedov**

# Atlas

## ODAM ANATOMIYASI



O'zbekiston Respublikasi Sog'liqni saqlash vazirligi Oliy va o'rta tibbiy ta'lim bo'yicha o'quv-uslubiy idorasi ilmiy-metodik kengashi tomonidan tibbiyot yo'nalishidagi akademik litsey va kasb-hunar kollejlari o'quvchilari uchun tavsiya etilgan

«O'zbekiston milliy ensiklopediyasi»  
Davlat ilmiy nashriyoti

Toshkent 2005

Mas'ul muharrir: **T.A.Soatov**  
tibbiyot fanlari doktori

A98 **Ahmedov, Nosir Komilovich.**  
**Odam anatomiyasi:** Atlas/N.K.Ahmedov; [Mas'ul muharrir: T.A.Soatov].  
J.I.-T.: O'zbekiston milliy ensiklopediyasi, 2004.-264 b.

BBK 28.706 ya 6

№ 562-2004  
Alisher Navoiy nomidagi O'zbekiston Milliy kutubxonasi.

Odam anatomiyasi atlası ikki jilddan iborat. Birinchi jild suyaklar, ularning o'zaro birlashuvi, muskullar va ichki a'zolarga bag'ishlangan. Atlas tibbiyot yo'nalishidagi akademik litsey, kasb-hunar kollejlari o'quvchilari uchun mo'ljallangan. Undan oliy o'quv yurtlari talabalari ham foydalanishlari mumkin.

A  $\frac{1909000000}{358-2005}$  2005

ISBN 5-89890-086-1

© "O'zbekiston milliy ensiklopediyasi"  
Davlat ilmiy nashriyoti, 2005.

**SO'Z BOSHI**

Hozir tibbiyot institutlari va o'rta bilim yurtlari zimmasiga bilimdon, hozirgi zamon talablariga to'la javob bera oladigan mutaxassislar tayyorlash vazifasi yuklatilgan. Zero talabalar chuqur bilim olishlari uchun zarur sharoitlar yaratish, ularni davlat tilidagi o'quv adabiyotlari bilan ta'minlash maqsadida ilk bor o'zbek tilida odam anatomiyasi atlası yaratildi.

Atlas ikki jilddan iborat. Birinchi jildda suyaklar, ularning o'zaro birlashuvi, muskullar va ichki a'zolar haqida ma'lumot berilgan. Ikkinchi jildda yurak-qon tomirlar, nerv sistemasi va sezgi a'zolari bayon etilgan.

Atlasni tuzishda tibbiyot institutlari va kollejlari fakultetlarining o'ziga xos xususiyatlari, odam anatomiyasi faniga ajratilgan mashg'ulot soatlari va dastur talablari e'tiborga olindi. Unda O'zbekiston tibbiyot olimlarining odam anatomiyasini o'zlashtirishga yordam beradigan rangli rasmlardan foydalanildi.

Atlasda keltirilgan lotincha terminlar 1955 yilda Parijda bo'lib o'tgan Xalqaro anatomlar s'yezdida qabul qilingan. Keyinchalik ular Nyu-York (1960) va Visbadenda o'tkazilgan (1965) Jahon kongresslarida va Jahon sog'liqni saqlash tashkilotida (1980) tuzilgan va to'ldirilgan.

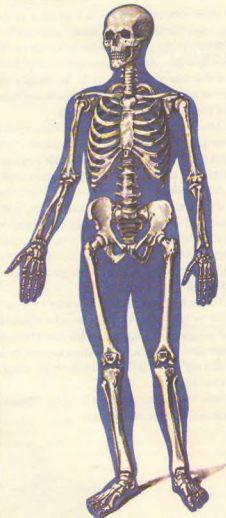
Atlas tibbiyot institutlari va kollejlari talabalari hamda shifokorlarga mo'ljallangan.

## SUYAKLAR HAQIDA TA'LIMOT, OSTEOLOGIYA

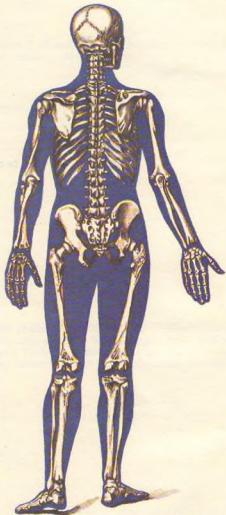Odam harakat qilish qobiliyatiga ega. Harakat apparati o'z navbatida faol harakatchan qism – muskullar va sust (faolsiz) qism – suyaklar va

boylamlarga ajratiladi. Lekin muskullar, suyaklar va ularni birlashtirib turgan boylamlarning vazifasi bir-biriga bog'liq bo'lib, bitta embrional qavat – mezodermadan rivojlanadi. Qisqasi, harakat apparati uchta: 1) suyak, 2) suyaklarni birlashtiruvchi boylamlar va 3) muskul sistemasidan tashkil topgan.

Harakat sistemasi gavdaning umumiy og'irligiga nisbatan 72,45% ni tashkil etadi. Jumladan, muskullar



1-rasm. Odam skeleti (old tomondan ko'rinishi).



2-rasm. Odam skeleti (orqa tomondan ko'rinishi).

gavdaning 2/5, suyaklar esa 1/5–1/7 qismini tashkil qiladi. Muskullar deyarli hamma suyaklar ustini qoplab turadi va gavdaning tashqi ko'rinishi (qomat)ning shakllanishida asosiy vazifani bajaradi.


Skelet (skeletos – quritilgan)<sup>1</sup> organizmda tayanch bo'ladigan zich to'qimalar (tuzilmalar yig'indisi)dan iborat (1, 2-rasmlar). Skelet bir qancha alohida suyaklardan tashkil topgan bo'lib, birlitiruvchi to'qimalar, boylamlar va tog'aylar vositasida o'zaro birlashib turadi hamda sust harakat apparatini hosil qiladi. Skelet organizmda, asosan, tayanch, harakat va himoya vazifasini bajaradi.

1. T a y a n c h v a z i f a s i – yumshoq to'qima va a'zolarining skeletning ayrim qismlariga birikib turishi natijasida vujudga keladi.

2. H a r a k a t v a z i f a s i – skeletni tashkil qilgan suyaklarning har xil richaglar hosil qilib, bo'g'im orqali birlashishi va nerv sistemasi yordamida muskullar qisqarishi bilan yuzaga keladi.

3. H i m o y a v a z i f a s i – skeletning alohida qismlaridan vujudga kelgan bo'shliqlar orqali bajariladi. Masalan, umurtqalar yig'ilib, orqa miyaning joylashishiga moslangan kanal, bosh miya uchun kalla suyaklaridan hosil bo'lgan – kallaning miya bo'shlig'i, yurak va o'pkaning saqlanishiga moslangan ko'krak qafasi, jinsiy a'zolari tashqi ta'sirdan saqlab turadigan chanoq bo'shlig'i shular jumlasidandir. Bundan tashqari, suyaklar organizmning biologik muhofazasini bajaradigan va to'qimalarga kislorod yetkazib beradigan qon tanachalarini vujudga keltiradigan ko'mikni ham saqlab turadi. Odam skeleti kalla suyagining tepa bo'lagi va yuz qismining ba'zi suyaklari, o'mrov suyaklarining ko'pgina qismlaridan mustasno<sup>2</sup>. Embriyoning o'rta varag'i – mezoderma uch davrda: 1) birlitiruvchi to'qima (parda) davri, 2) tog'aylanish va 3) suyaklanish davrlarida rivojlanadi.

## SUYAKLAR (3-rasm)



3-rasm. Katta boldir suyagining bo'yiga kesilgani. 1, 6 – metaepifizar tog'aylari; 2, 5 – suyakning g'ovak qismi; 3 – suyakning zich qismi; 4 – ilik bo'shlig'i.

Odam skeleti ikki yuzdan ortiq alohida-alohida suyaklardan tuzilgan, og'irligi o'rtacha 5–6 kg yoki gavda og'irligining 8–10% ini tashkil etadi. Skelet suyaklarining aksariyati juft suyaklardir. Suyak (os, ossis), asosan, suyak to'qimalaridan iborat.

Suyaklar qattiq va elastik bo'lib, asosan, ikki xil moddadan tuzilgan, ularning 1/3 qismi organik moddalar (ossein, muguz modda) bo'lsa, qolgan 2/3 qismi anorganik moddalar (asosan, kalsiy tuzlari,

ayniqsa fosfat ohak 51,04% ni tashkil etadi). Suyaklar elastikligini ossein moddalar bajaradigan bo'lsa, mineral tuzlar ularga qattqlik (pishiqlik) xossasini beradi. Organik va anorganik moddalarning suyaklar tarkibidagi nisbati kerakli bo'lgan mustahkamlikni vujudga keltiradi va bu holat yoshga qarab o'zgarib boradi. Yosh organizm suyaklari tarkibida ossein ko'p bo'lganligidan egiluvchan (elastik) va juda kam sinadigan bo'ladi. Yosh ulg'ayib borgan sayin suyaklarda mineral tuzlar miqdori ko'payadi. Shuning uchun keksa odamlarning suyaklari elastiklik xususiyatini asta-sekin yo'qotib, mo'rt, tez sinadigan bo'lib qoladi.

Suyaklar tarkibida organik va anorganik moddalardan tashqari, vitamin A, D va S ham bo'ladi.

<sup>1</sup> Qadimda skeletlar ofobda yoki qumning qizig'ida tayyorlanar edi.

<sup>2</sup> Bu suyaklarda birlitiruvchi to'qima davridan keyin suyaklanish boshlanadi.

Yosh bolalar suyaklari tarkibida kalsiy tuzlari va vitamin D yetishmasligi natijasida raxit kasalligi vujudga keladi. Bunda suyaklar nimjon bo'lib qoladi va har tomonga qiyshayadi. Agar suyaklarda vitamin A yetishmasa, suyaklar haddan tashqari yo'g'onlashib, ichidagi bo'shliqlari, har xil kanalchalari kattalashib qoladi.

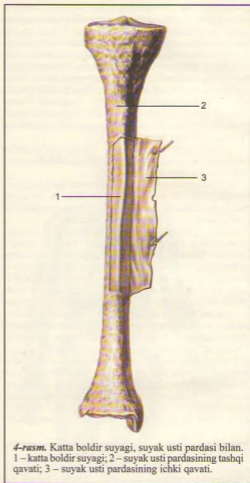
Ossein bilan anorganik moddaning qo'shilishi natijasida normal suyak muhim fizik xossalarga ega bo'ladi, ya'ni elastik va qattiq (pishiq) bo'ladi. Normal suyak eman daraxtidan pishiq, granitdan qattiq bo'lib, mis bilan temirga barobar keladi.

Suyakning ichki tuzilishini uni arralab qaragandagina ko'rish mumkin. Suyak ikki xil: zich (qattiq – substantia compacta) va g'ovak (ko'mik – substantia spongiosa) moddalardan iborat. Uzun suyaklarning ikki uchi (yunoncha epiphysis – usti) epifizlari kalta suyaklarga o'xshash tuzilgan bo'lsa, diafizi (tanasi) – diaphysis (yunoncha dia – oraliq) uzunasiga joylashgan kovak silindr shakli bo'lib, devori qalin zich modda po'stidan iborat. Uzun suyaklarning epifizlari bo'g'im yuzalari (facies articularis) bilan tugaydi. Ana shu kovak ilik kanali bo'lib, bu kanal uzun suyakning ikkala uchi (epifiz)dagi g'ovaklarga tutashib ketadi. Suyaklarning epifiz bilan diafiz oraliq qismi metafiz (metaphysis) deb ataladi.

Suyakning sirtqi yuzasi suyak usti pardasi (periost – periosteum) bilan qoplangan (suyakning bo'g'im yuzalari, paylar va boylamlar yopishgan joylarda periost bo'lmaydi). Periost yupqa, pushti rang biriktiruvchi to'qimadan iborat. Periostning o'zi suyaklarning alohida teshiklaridan o'tib, boradigan tolachalari vositasida suyakka mustahkam yopishib turadi (4-rasm).

Periost ikki qavatdan, ya'ni tashqi qavati tolali fibroz to'qimadan, ichki qavati esa nerv va qon tomirlarga boy suyak hosil qiladigan qismdan iborat. Qon tomirlar suyaklarga alohida oziq teshiklar (foramen nutritivum) orqali boradi. Periostning ichki qavati suyaklarni eniga o'stiradi. Suyaklarning bo'g'im hosil qiladigan sathlari bo'g'im tog'aylari bilan qoplangan (bo'g'imlar haqidagi bobga qaralsin).

Suyak kovaklari, ilik bo'shlig'i (cavitas medullaris) hamma vaqt suyak iligi bilan to'lgan bo'ladi. Ko'pincha naysimon suyaklarda ilik markaziy bo'shliq qismida joylashganligidan uni ilik bo'shlig'i (cavitas medullaris) yoki kanali deb ataladi. Suyak iligi organizmda qon yaratadi va biologik himoya vazifasini bajaradi. Suyaklarda uchraydigan o'siqlarga (do'mboqcha, g'adur-budur va hokazo) apofiz (apophysis – o'siqlar, bo'yinga metafiz yoki suyak bo'yni (collum), suyak boshchasiga (capitulum), bo'g'im chuqurchasiga (fossa articularis) g'adir-budur tepachalar (condylus) kiradi.



4-rasm. Katta boldir suyagi, suyak usti pardasi bilan. 1 – katta boldir suyagi; 2 – suyak usti pardasining tashqi qavati; 3 – suyak usti pardasining ichki qavati.

## SUYAKLAR TASNIFI

Odam skeleti quyidagi bo'laklarga ajratilgan: tana suyaklari (umurtqalar, qovurg'alar va to'sh suyagi); kalla suyagi (miya va yuz qismlaridan iborat); yelka kamari (ko'krak va o'mrov suyaklari); qo'l suyaklari (yelka, bilak va panja suyaklari); chanoq suyaklari (yonbosh, qovuq va quyumch suyaklari) va son, boldir hamda oyoq panjasi suyaklari.

Suyaklar tuzilishi, rivojlanishi va vazifalariga ko'ra quyidagicha tasnif qilinadi:

**I. Naysimon suyaklar**

1. Uzun suyaklar                      2. Kalta suyaklar

**II. G'ovak suyaklar**

1. Uzun suyaklar    2. Kalta suyaklar    3. Sesamasimon suyaklar

**III. Yassi suyaklar**

1. Kalla suyaklari                      2. Kamar suyaklari

**IV. Aralash suyaklar****Naysimon suyaklar:**

1) uzun suyaklar yelka, bilak, son va boldir suyaklari, ya'ni qo'l-oyoq suyaklari bo'lib, g'ovak va zich moddalaridan tuzilgan, ilik kanali bo'ladi va richag harakatiga ega bo'lib, tayanch, muhofaza vazifalarini bajaradi;

2) kalta naysimon suyaklarga qo'l-oyoq kafti va panja suyaklari kiradi va kalta harakat qilish richaglariga ega.

**G'ovak suyaklar:**

1) uzun g'ovak suyaklar – qovurg'a va to'sh suyaklari. Asosan, g'ovak moddasidan tuzilib, uni yupqa zich modda plastinkasi qoplab turadi va tayanch vazifasini bajaradi;

2) kalta g'ovak suyaklariga umurtqalar, qo'l-oyoq, kaft usti suyaklari kiradi;

3) sesamasimon suyaklar – tizza qopqog'i, no'xatsimon suyak va barmoq suyaklarining sesamasimon suyaklari – g'ovak moddasidan tuzilgan muskul payllarining orasida, deyarli bo'g'im atrofidagi joylashadi, ularni hosil qilishda qatnashadi, harakatini osonlashtiradi.

**Yassi suyaklar:**

1) kallaning yassi (qopqoq) suyaklari – himoya vazifasini bajaradi;

2) yassi kamar suyaklar – kurak va chanoq suyaklari tayanch va muhofaza vazifalarini bajaradi.

**Aralash suyaklar.** Bunga kalla suyagining asosiy qismini tashkil etgan va bir qancha suyaklar birikishidan vujudga kelgan suyaklar kiradi.

**TANA SKELETI**

Odamning tana skeleti umurtqa pog'onasi va o'n ikki juft qovurg'a, to'sh suyagidan tashkil topgan ko'krak qafasi (compages thoracis, tharax-BNA) suyagidan iborat.

Umurtqa pog'onasi (collumna vertebralis) bir-birining ustida joylashgan 33, 34 ta umurtqalar yig'indisidan tashkil topgan bo'lib, bular bo'yin

umurtqalari (yettita); ko'krak umurtqalari (o'n ikkita), bel umurtqalari (beshta), dumg'aza umurtqalari (to'rtta), beshtasi o'zaro birlashib bitta dumg'aza suyagini hosil qilgan va dum umurtqalari bo'limlariga ajratiladi.

Umurtqa pog'onasining o'rtacha uzunligi erkaklarda 73–75 sm, ayollarda esa 69–71 sm. Shundan bo'yin qismi uzunligi 13–14 sm, ko'krak bo'limi 27–30 sm, bel qismi 17–18 sm va dumg'aza qismi 12–15 sm.

Odam umurtqa pog'onasi organizmning tayanch bo'libgina qolmay, balki umurtqa kanalida joylashgan orqa miyani muhofaza qiladi va gavda bilan kalla harakatida faol qatnashadi.

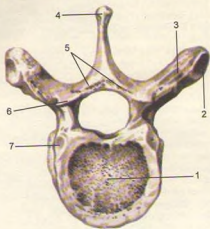
Har qaysi umurtqaning tayanch vazifasini bajaradigan tanasi (corpus vertebrae), ravog'i (arcus vertebrae) bor, umurtqa ravog'i tanasiga ikkita oyoqchasi (pediculi arcus vertebrae) orqali birlashib, umurtqa teshigini (foramen vertebrale) hosil qiladi. Hamma umurtqalarining teshiklari birga qo'shilib umurtqa kanali (canalis vertebralis) vujudga keladi, orqa miya ana shu kanalda joylashib, tashqi muhit ta'siridan saqlanib turadi. Umurtqa ravog'ida tepa va pastki juft bo'g'im o'simtalari (processus articularis superiores et inferiores) joylashgan. Umurtqa ravog'ining o'rtira qismida orqa tomonga bitta o'tkir qirrali o'siq (processus spinosus), ikki yon tomonidan bittadan ko'ndalang o'siq (processus transversus) ko'rinadi. Umurtqa tanasi bilan bo'g'im o'siq'larining o'rtira qismlarida yuqori va pastki o'yimalar (incisurae vertebrales superiores et inferiores) joylashgan. Umurtqa pog'onasida yuqoridagi umurtqaning pastki o'yimasi pastki umurtqaning yuqori o'yimasi bilan birlashib, har tarafda bittadan umurtqa oraliq teshigi (foramina intervertebralia)ni hosil qiladi. Bu teshiklar orqali orqa miya nervlari va qon tomirlari o'tadi. Odam umurtqalarining orasida bel va dumg'aza umurtqalari katta hajimli bo'lib, bosh, tana va qo'l og'irliги ana shular vositasida chanoq orqali oyoqqa tarqaladi. Dum umurtqalari, aksincha, odamda o'sishdan to'xtab yo'qolib borayotgan qoldiq umurtqalar hisoblanadi. Bularning tanalari kichkina bo'lib, ravoqlari bo'lmaydi.

Odam umurtqa pog'onasining ko'krak qismi (ko'krak umurtqalari – vertebrae thoracicae) 12 dona. Tuzilishiga qarab boshqa umurtqalarga nisbatan namuna qilib olinsa bo'ladi.

**UMURTQALAR**

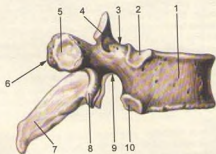
1. **Ko'krak umurtqalarining** (5, 6-rasmlar) **tanasi** – corpus vertebrae (tepadan pastga qarab) hajmi jihatidan kattalasha boradi. Ko'krak umurtqalarining ikki yonboshiga va ko'ndalang (processus transversus)





5-rasm. Ko'krak umurtqasi (vertebra thoracica). Tepadan ko'rinishi.

1 – corpus vertebrae; 2 – fovea costalis transversus; 3 – processus transversus; 4 – processus spinosus; 5 – arcus vertebrae; 6 – processus articularis superior; 7 – fovea costalis superior.



6-rasm. Ko'krak umurtqasi (vertebra thoracica). Yonboshdan ko'rinishi.

1 – corpus vertebrae; 2 – fovea costalis superior; 3 – incisura vertebralis superior; 4 – processus articularis superior; 5 – fovea costalis transversalis; 6 – processus transversus; 7 – processus spinosus; 8 – processus articularis inferior; 9 – incisura vertebralis inferior; 10 – fovea costalis inferior.

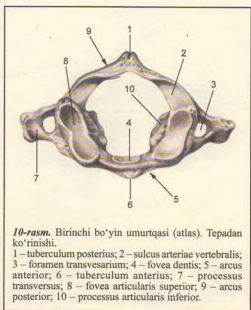
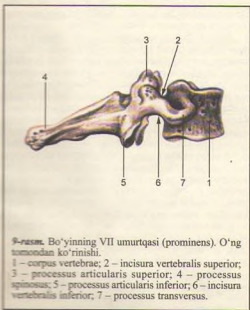
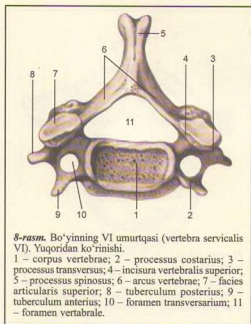
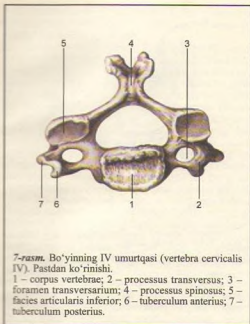
o'simtalarga 12 juft qovurg'aning bo'g'im hosil qilib qo'shilib turishi ularni boshqa umurtqalardan ajratib turadi. Aksariyat qovurg'alarining boshchalari yonmayon joylashgan ikkita umurtqa tanalarining yonbosh oraliq'iga o'mashgan bo'ladi. Shuning uchun aksariyat umurtqalarning ikkala tomonida (tepa va pastida) yarimtadan chuqurchasi (foveae costales superiores et inferiores) bo'ladi. Bundan birinchi umurtqa mustasno bo'lib, tanasining yuqori qirrasida birinchi qovurg'a uchun bitta butun qovurg'a chuqurchasi (foveae costalis superior), tanasining pastida ikkinchi qovurg'a uchun yarimta qovurg'a chuqurchasi (foveae costalis inferior) bo'ladi. O'ninchi umurtqada esa (X qovurg'a uchun) bitta yarim chuqurcha va XI–XII umurtqalarda har birining ikki yonboshida (tegishli qovurg'alar uchun) bittadan to'la chuqurcha joylashgan.

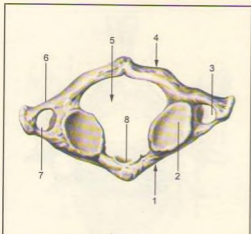
Umurtqa tanasi bilan uning ravog'i o'rtasida umurtqa teshigi (foramen vertebrale) bor. Yuqori va pastdagi bir juftdan frontal holatda joylashgan bo'g'im o'simtalari (processus articulares superiores) bilan umurtqalar o'zaro birlashib turadi. Umurtqa tanasining ikki yonboshidagi ko'ndalang o'siqlari old tomonida bo'g'im yuzachalari (foveae costalis processus transversus) joylashadi. Umurtqa ravog'ining o'rta qismida o'tkir qirrali o'siq (processus spinosus) joylashgan.

2. **Bo'yin umurtqasi** (vertebrae cervicales) (7, 8-rasmlar), (S1–S7) 7 dona bo'lib, yuqoridagi birinchi va ikkinchi umurtqalar boshqa beshta bo'yin umurtqalaridan tuzilishi bo'yicha ancha farq qiladi. Shuning uchun I, II bo'yin umurtqalari tuzilishiga quyida to'xtalib o'tamiz. Qolgan beshtasi umurtqalar kabi tuzilgan. Bo'yin umurtqalarining tana (corpus vertebrae)lari kichkina ko'ndalang-oval shaklda bo'lib, umurtqa teshigi (foramen vertebrale) katta burchak shaklda tuzilgan. Ko'ndalang o'siq (processus transversus)larning oldingi tomoniga embrion o'sishi davridagi qovurg'a qoldiqlari yopishib, ko'ndalang o'siq teshigi (foramen processus transversus)ni hosil qiladi. Shuning uchun ko'ndalang o'siqlar ko'ndalang qovurg'a o'siqlar (processus costotransversarius BNA) deb ham ataladi. Bu o'siqlarning uchlari ko'pincha ikkita do'mboqqa bo'linadi.

VI umurtqaning oldingi do'mbog'i oldidan uyqu arteriyasi o'tganligi uchun uyqu do'mbog'i (tuberculum caroticum) deb ataladi. Arteriya jarohatlanganda shu do'mboqchadagi qon tomirni bosib qon to'xtatiladi. Ko'ndalang o'simtalarda paydo bo'lgan barcha teshikchalar yig'indisi umurtqa arteriyasi kanali (canalis art. vertebralis)ni hosil qiladi. Bu kanaldan shu nomli arteriya o'tadi.

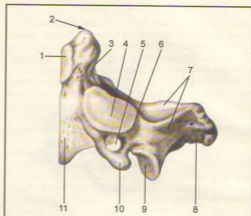
II–V bo'yin umurtqalari tanasining orqa tomonida joylashgan o'tkir qirrali o'siq (processus spinosus)lar kalta va uchi ayri (VI–VII umurtqalar bundan mustasno) bo'ladi. VII umurtqaning orqa o'sig'i boshqa bo'g'im umurtqalariga nisbatan uzun va





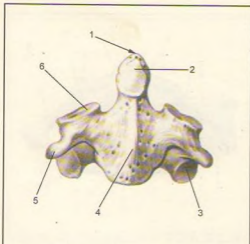
**11-rasm.** Birinchi bo'yin umurtqasi (atlas). Pastdan ko'rinishi.

1 – arcus anterior; 2 – fovea articularis inferior; 3 – foramen transversarium; 4 – arcus posterior; 5 – foramen vertebrale; 6 – processus transversus; 7 – processus costarius; 8 – fovea dentis.



**13-rasm.** Bo'yinning II umurtqasi (o'qli umurtqa – axis). Yonboshdan ko'rinishi.

1 – facies articularis anterior; 2 – dens; 3 – facies articularis posterior; 4 – facies articularis superior; 5 – foramen transversarium; 6 – sulcus nervi spinalis II; 7 – arcus vertebrae; 8 – processus spinosus; 9 – processus articularis inferior; 10 – processus transversus; 11 – corpus vertebrae.



**12-rasm.** Bo'yinning II umurtqasi (o'qli umurtqa – axis). Old tomondan ko'rinishi.

1 – dens; 2 – facies articularis anterior; 3 – facies articularis inferior; 4 – corpus vertebrae; 5 – processus transversus; 6 – facies articularis superior.

yo'g'on bo'lib, tirik odamda teri ostida bilinib turadi. Shuning uchun bu umurtqa turtib chiqqan umurtqa (vertebra prominens – 9-rasm) deyiladi.

Birinchi bo'yin umurtqasi – atlas (atlas, 10, 11-rasmlar)ning tanasi takomil etish davrida ikkinchi umurtqaga o'tib tishsimon o'siqni hosil qiladi. Natijada uning tanasi o'rninga oldingi ravog'i (arcus anterior) vujudga kelib, umurtqa teshigi (foramen vertebrale) esa kengaygan. Oldingi ravoqning old tomonida oldingi do'mboq (tuberculum anterius) joylashgan. Ravoqning ichki yuzasida esa II bo'yin umurtqasining tishsimon o'sig'i joylashadigan chuqurcha (fovea dentis) bor. Orqa ravog'i (arcus posterior)da o'tkir qirali o'siq qoldig'i – kichkina do'mboq (tuberculum posterius) paydo bo'lgan. Umurtqaning yonbosh qismi (massae laterales), oldingi va orqa ravoqlarining qo'shilib joylashgan yonbosh qismining yuqori va pastki yuzalarida bo'g'im chuqurchalari (foveae articulares superiores et inferiores) ko'rinadi. Yuqori bo'g'im yuzasi oval shaklli bo'lib, ensa suyagidagi do'ngsimon o'siq bo'g'im yuzasi bilan bo'g'im hosil qilib qo'shiladi. Massae laterales ning orqasida umurtqa arteriya ariqchasi (sulci a.vertebrales) bor.

Bo'yinning II umurtqasi (axis – o'qli, 12–13-rasmlar) tishsimon o'siq yoki tish (dens)ning bo'lishi bilan boshqa hamma umurtqalardan ajralib turadi. Ikkinchi umurtqa tishi birinchi umurtqa ravog'ining

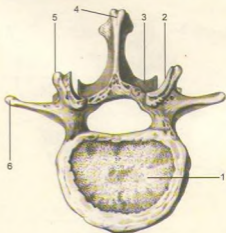
ichki tomonida bo'g'im yuzasi (facies articularis anterior) bilan birlashib turishi kallaning har tomonga burilishiga imkon tug'diradi.

Tishsimon o'siq silindrsimon shaklli bo'lib, uning uchi – arex-i bor. O'siqning oldingi yuzasida joylashgan bo'g'im yuzasi (facies articularis anterior) atlantning oldingi ravog'ini ichki yuzasidan bo'g'im chuqurchasi (fovea dentis) bilan bo'g'im hosil qilib qo'shilsa, dentis ning orqa bo'g'im yuzasi (facies articularis posterior) esa atlantning ko'ndalang joylashgan boylami bilan qo'shiladi. Axis ning ikki yonboshida joylashgan yuqori bo'g'im yuzasi (facies articularis superior) atlantning pastki bo'g'im chuqurchasi bilan, pastki bo'g'im yuzasi (facies articularis inferior) esa uchinchi bo'g'im umurtqasining yuqori bo'g'im yuzasi bilan qo'shiladi.

**3. Bel umurtqalari** (vertebrae lumbales) 5 dona (14, 15-rasmlar), umurtqalarga gavda og'irligi tushganligi sababli, uning tanasi (corpus vertebrae) kattalashgan buyrak shakliga o'xshash bo'ladi, uning teshigi katta va uchburchak shaklidir. Ko'ndalang o'sig'i (processus transversus) deyarli frontal vaziyatda bo'lib, uchi orqaga qarab turadi. O'tkir qirrali o'siq (processus spinosus) harakatchan bo'lganidan o'ppato'g'ri orqaga qarab turadi. Tapa bo'g'im o'siqlari (processus articularis superior)ning bo'g'im yuzalari (facies articularis superior) medial tomonga, pastki bo'g'im o'siqlari (processus articularis inferior) yuzalari (facies articularis inferior) tashqariga qaragan bo'ladi. Tapa bo'g'im o'sig'ining orqasida kichkina so'rg'ichsimon do'mboq (processus mamillaris) joylashgan.

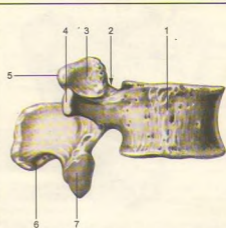
**4. Dumg'aza umurtqalari** (vertebrae sacrales) 5 dona (16, 17-rasmlar) bo'lib, 17–25 yoshlarda o'zaro qo'shilib, bitta butun dumg'aza suyagi (os sacrum)ni vujudga keltiradi. Bu ham odamning vertikal holatga o'tishi bilan gavda og'irligining dumg'aza umurtqalariga tushishi natijasida hosil bo'lgan. Dumg'aza suyagi uchburchak shaklida bo'lib, serbar qismi tubi (asosi – basis ossis sacri) bor. Uning ikki yonboshida esa tapa bo'g'im o'sig'i (processus articularis superior), pastga va oldinga qaragan uchi (apex ossis sacri) bor. Dumg'aza suyagi tubi bilan beshinchi bel umurtqasining tanasiga birlashadi. Dumg'aza suyagining oldingi chanoq sathi (facies pelvina) tekis va yoysimon bukilgan bo'lib, to'rtta oldingi teshiklar (foramina sacralia pelvina) va ko'ndalang joylashgan chiziq (lineae transversae)lar ko'rinib turadi.

Dumg'azaning orqa yuzasi g'adir-budur bo'rtib chiqqan bo'lib, u umurtqa o'siqlarining o'zaro suyaklanib ketishidan 5 ta qirra va dumg'azaning orqa to'rtta teshiklari (foramina sacralia dorsalia)ni hosil qiladi. Jumladan, o'tkir qirrali o'siqlarning birlashishidan dumg'azaning o'rtta qirradi (crista sacralis mediana), bo'g'im o'siqlarining



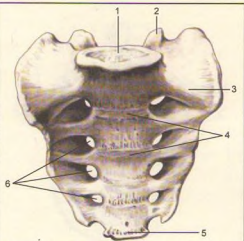
**14-rasm.** Bel umurtqasi (vertebra lumbalis). Tepadan ko'rinishi.

1 – corpus vertebrae; 2 – processus articularis superior; 3 – processus articularis inferior; 4 – processus spinosus; 5 – processus mamillaris; 6 – processus costarius.



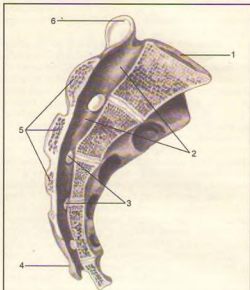
**15-rasm.** Bel umurtqasi (vertebra lumbalis). Yon tomondan ko'rinishi.

1 – corpus vertebrae; 2 – incisura vertebralis superior; 3 – processus articularis superior; 4 – processus costarius; 5 – processus mamillaris; 6 – processus spinosus; 7 – facies articularis inferior.



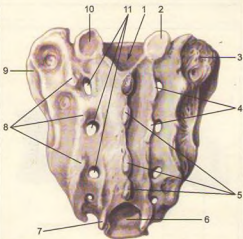
16-rasm. Dumg'aza suyagi (os sacrum). Old tomondan ko'rinishi.

1 – basis ossis sacri; 2 – processus articularis superior; 3 – pars lateralis; 4 – lineae transversae; 5 – apex ossis sacri; 6 – foramina sacralia pelvina.



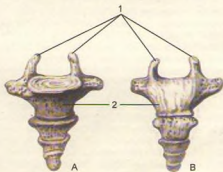
18-rasm. Dumg'aza suyagi (os sacrum). Sagittal kesilgan.

1 – basis ossis sacri; 2 – canalis sacralis; 3 – foramina intervertebralia; 4 – cornu sacrale; 5 – crista sacralis mediana; 6 – processus articularis superior.



17-rasm. Dumg'aza suyagi (os sacrum). Orqa tomondan ko'rinishi.

1 – canalis sacralis; 2 – processus articularis superior; 3 – tuberositas sacralis; 4 – crista sacralis intermedia; 5 – crista sacralis mediana; 6 – hiatus sacralis; 7 – cornu sacrale; 8 – crista sacralis lateralis; 9 – facies auricularis; 10 – processus articularis superior; 11 – foramina sacralia dorsalia.



19-rasm. Dum suyagi (os coccygis). A – old tomondan ko'rinishi; B – orqa tomondan ko'rinishi. 1 – cornua coccygea; 2 – corpus coccygeus.

birlashishidan oraliq qirrası (crista sacralis intermediana – orqa teshiklarning tashqi tomonida joylashgan) ko'rinadi. Nihoyat, umurtqalarning ko'ndalang o'siq qoldiqlari yig'indisidan dumg'aza suyagi orqa yuzasining eng chetida joylashgan lateral qirra (crista sacralis lateralis)lari ko'rinadi. Qirralardan tashqariroqda muskullar yopishadigan dumg'aza g'adir-buduri (tuberositas sacralis) joylashgan. O'siqlarning qovurg'a qoldiqlari bilan o'zaro qo'shilib ketishidan paydo bo'lgan dumg'aza tubining yon qismi (partes lateralis) quloqsimon yuza (facies auricularis, 18-rasm) bo'lib, chanoq suyagining ana shunday yuzasi bilan bo'g'im hosil qilib qo'shilib turadi (Chanoq suyaklarining birlashuviga qaralsin). Dumg'aza umurtqalari teshiklari o'zaro qo'shilib dumg'aza kanali (canalis sacralis)ni hosil qiladi. Dumg'aza kanalining pastki teshigi (hiatus sacralis) ikkala tomonidan chiqib turadigan o'siqchalar (cornu sacrale)ni hosil qiladi. Ayollarning dumg'aza suyagi kengroq, kaltaroq va kamroq bukilgan bo'lishi bilan erkaklar dumg'azasidan ajralib turadi.

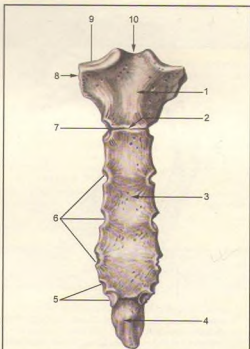
**5. Dum umurtqalari** (vertebrae coccygeae, 19-rasm) 4-5 dona bo'lib, odamda qoldiq (rudiment) umurtqalardan iborat. Bular o'rtta yashar odamlarda suyaklanib, dum suyagi (os coccygis)ni vujudga keltiradi. Birinchi dum umurtqasida tanasidan tashqari, uning ikki yonboshida bir juft shoxchasi (cornu coccygeum) ko'rinadi.

T o' s h s u y a g i (sternum, 20-rasm). Ko'krak umurtqalari va qovurg'alar bilan birgalikda ko'krak qafasini (thorax)ni hosil qiladi. To'sh suyagi uzunchoq yassi shaklda bo'lib, o'rtta yashar odamda uchta ayrim qismlardan iborat.

- 1) yuqori qismi – dastasi – manubrium sterni,
- 2) o'rtta qismi – tanasi – corpus sterni,
- 3) past qismi – xanjarsimon o'siq – processus xiphoideus deb ataladi. Bular o'zaro yupqa tog'ay qatlami bilan qo'shilgan bo'lib, keksalik davrida suyaklanib yaxlit bitta to'sh suyagini hosil qiladi. Dasta qismi keng va qalin bo'lib, tepa qismida chuqurcha – incisura jugularis ko'rinadi.

Dastaning ikki yonboshida o'mrov suyagining to'sh suyagiga qaragan uchining qo'shilishi uchun o'yma – incisurae clavicularae va undan pastda I qovurg'a tog'ayi bilan qo'shilishi uchun o'yma bo'ladi. Dasta bilan tanasi bir oz oldinga turtib qo'shilgan joyida angulus steni (to'sh burchagi)ni ko'rish mumkin. Dasta bilan tanasi oralig'ida II–VII qovurg'a tog'aylari uchun o'yma (incisurae costales) bor.

Xanjarsimon o'siq (processus xiphoideus) to'sh suyagining tanasidan pastki tomondan joylashgan turli uzunlik va shaklda bo'ladi. Ayollarning to'sh suyaklari erkaklarning to'sh suyagiga nisbatan bir oz kaltaroq bo'ladi.

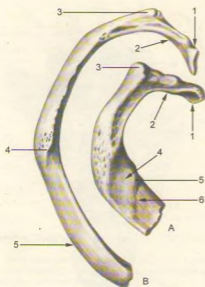


**20-rasm.** To'sh suyagi (sternum). Old tomondan ko'rinishi.

1 – manubrium sterni; 2 – angulus sterni; 3 – corpus sterni; 4 – processus xiphoideus; 5 – incisura costalis VI, VII; 6 – incisura costalis III, IV, V; 7 – incisura costalis II; 8 – incisura costalis I; 9 – incisura clavicularis; 10 – incisura jugularis.

## QOVURG'ALAR

**Qovurg'alar** (costae, 21, 22-rasmlar). 12 juft ingichka yoylardan iborat bo'lib, orqa tomondan ko'krak umurtqalarining tanalariga yopishib turadi. Har qaysi qovurg'a ikki qismdan iborat, qovurg'aning orqa qismi suyak (os costale) va oldingi qismi tog'aydan (cartilago costalis)dan tuzilgan. Yuqoridagi I–VII qovurg'alar bevosita tog'ay qismlari vositasida to'sh suyagiga birikadi va chin qovurg'a (costae verae) deb ataladi. Keyingi VIII–IX va X juft qovurg'alar o'zining oldingi tog'ay qismlari bilan bevosita to'sh suyagiga yopishmasdan, o'zidan yuqorida joylashgan qovurg'aning tog'ayiga tutashadi hamda yolg'on



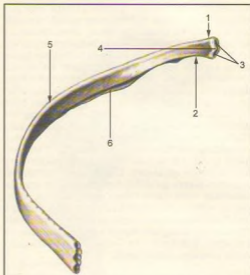
21-rasm. Qovurg'alar (costae).

A – birinchi qovurg'a.

1 – caput costae I; 2 – collum costae; 3 – tuberculum costae; 4 – sulcus arteriae subclaviae; 5 – tuberculum m. scaleni anterioris; 6 – sulcus v. subclaviae.

B – ikkinchi qovurg'a.

1 – caput costae II; 2 – collum costae; 3 – tuberculum costae; 4 – tuberositas m. serrati anterioris; 5 – corpus costae.



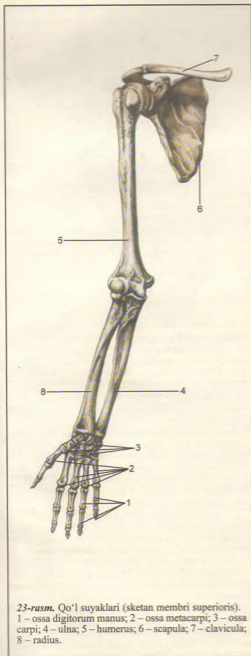
22-rasm. Sakkizinchi o'ng qovurg'a (sosta VIII). Ichki yuzasi.

1 – caput costae; 2 – collum costae; 3 – facies articularis capitis costae; 4 – crista capitis costae; 5 – corpus costae; 6 – sulcus costae.

qovurg'alar (costae spuriae) deb ataladi. Qolgan XI va XII juft qovurg'alarining tog' aylari esa hech qayerga yopishmasdan qorin muskullarining oralarida erkin joylashgan. Shu sababli juda harakatchan bo'ladi. Ular yetim qovurg'alar (costae fluctuantes) deb ataladi. Qovurg'alarining oldingi, orqa uchlari va bularning oraliq qismi, tanasi bor. Qovurg'aning orqa uchida yo'g'onlashgan boshchasi (caput costae) bor. II–X qovurg'alar boshchasi umurtqalar oraliq chuqurchalariga qo'shilgani uchun ularning bo'g'im yuzalari qirra (crista capitis costae) bilan ikkita bo'g'im yuzasiga ajralgan. I, XI va XII qovurg'alar boshchalarida qirra bo'lmaydi, chunki umurtqa tanasidagi butun bo'g'im chuqurchalari bilan qo'shilgan bo'ladi. Qovurg'a boshchasi ingichkalashgan bo'yin (collum costae) qismiga o'tadi. Bo'yin qismining qovurg'a tanasiga o'tish chegarasida do'mboqcha (tuberculum costae) ko'rinadi. I–X qovurg'alar do'mboqchalaridagi bo'g'im yuzlari

(facies articularis tuberculi costae) ikki qismga ajralgan bo'lib, ularning pastki qismi umurtqalar ko'ndalang o'siqlaridagi bo'g'im chuqurchalariga qo'shilib turadi. Do'mboqchalar bo'g'im yuzalarining yuqori qismlariga esa boylamlar yopishadi. XI–XII qovurg'alaridagi do'mboqchalar unchalik rivojlanmagan, bo'g'im yuzalari bo'lmaydi. Qovurg'a tanasida (corpus costae) tashqi, ichki yuzalari, tepa va pastki chekkalari bor. Birinchi qovurg'aning, aksincha yuqori va pastki yuzalari, ichki va tashqi chekkalari bo'ladi. Qovurg'a tanasi bir oz bukilib qovurg'a burchagi (angulus costae)ni hosil qiladi. Ko'pchilik qovurg'alar ichki yuzasining pastki chekkasiga yaqin joyida qovurg'a egatchasi (suleus costae) (nerv va tomirlar uchun) joylashgan. Qovurg'alarining shakli va uzunligi ko'krak qafasining tuzilishiga hamda shakliga bog'liq. Qovurg'alarining uzunligi I dan VII qovurg'agacha orta borib, VIII qovurg'adan oxirgi XII qovurg'agacha qisqarib kamayadi.

Birinchi qovurg'a boshqa qovurg'alardan uning yuqori yuzasida narvonsimon muskul do'mbog'i (tuberculum musculi scaleni anterioris) bor. Do'mboq oldida o'mrov osti vena egati – sulcus venae subclaviae, do'mboq orqasida esa o'mrov osti arteriya egati – sulcus arteriae subclaviae bo'ladi.



23-rasm. Qo'l suyaklari (sketan membri superioris).  
1 – ossa digitorum manus; 2 – ossa metacarpi; 3 – ossa carpi; 4 – ulna; 5 – humerus; 6 – scapula; 7 – clavícula; 8 – radius.

## QO'L-OYOQ SUYAKLARI

Odam qo'l-oyoq skeletlarining umumiy ko'rinishi (23-rasm). Odammning qo'l skeleti bilan oyoq skeletining tuzilishida bir qadar o'xshashlik bo'lsa ham, vazifalari bir-biridan tubdan farq qiladi. Odam oyoqlari yordamida bir joydan ikkinchi joyga yurib boradi va gavdasini ko'tarib tura oladi. Qo'l esa mehnat quroli bo'lib, ushlar vazifasini bajaradi.

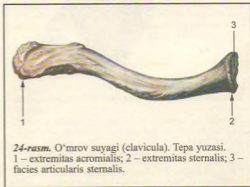
Qo'l-oyoq suyaklari joylashgan joylariga qarab kamar va erkin turgan bo'limlarga ajratiladi. Qo'l ham o'z kamarlari vositasida tana skeletiga qo'shilib turadi.

Qo'l skeleti – yelka kamari (cingulum membri superioris) o'mrov va kurak suyaklaridan iborat. Qo'lning erkin joylashgan (sketon membri superioris libri) yelka suyagi, bilak (tirsak va bilak) suyaklaridan va qo'l panjasi skeletidan iborat.

## YELKA KAMARI SUYAKLARI

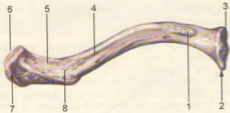Yelka kamari ikkala tomonda bittadan o'mrov va kurak suyaklaridan tuzilgan.

O'mrov (clavicula, 24,25-rasmlar), qo'lni tanaga birlashtirib turadigan birdan-bir suyak bo'lib, shakli lotincha "S" harfiga o'xshab bukilgan, uzun. To'sh suyagiga birlashgan uchiga extremitas sternalis va uning bo'g'im yuzasiga facies articularis sternalis, ikkinchi kurakdagi yelka o'sig'iga birlashadigan uchiga extremitas acromialis deyiladi, unda yelka o'sig'iga bo'g'im hosil qilib birlashadigan kichkina bo'g'im yuzasi – facies articularis acromialis ko'rinadi. O'mrov suyagi yelka bo'g'imining tanadan uzoqroqda bo'lishini ta'minlaydi. Natijada qo'lning

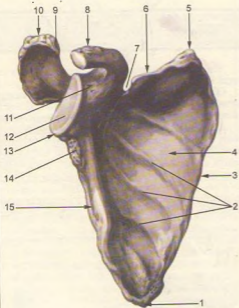


24-rasm. O'mrov suyagi (clavicula). Tepa yuzasi.  
1 – extremitas acromialis; 2 – extremitas sternalis; 3 – facies articularis sternalis.

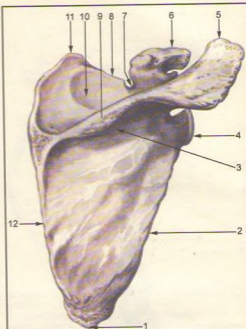




25-rasm. O'mrov suyagi (clavicula). Pastki yuzasi.  
1 – impressio lig. costoclavicularis; 2 – extremitas sternalis; 3 – facies articularis sternalis; 4 – foramen nutricium acromialis; 5 – linea trapezoidea; 6 – facies articularis acromialis; 7 – extremitas acromialis; 8 – tuberculum conoideum.



26-rasm. Kurak suyagi (scapula). Old qismi.  
1 – Angulus inferior; 2 – facies costalis; 3 – margo medialis; 4 – fossa subscapularis; 5 – angulus superior; 6 – margo superior; 7 – incisura scapulae; 8 – processus coranoideus; 9 – facies articularis acromi; 10 – acromion; 11 – collum scapulae; 12 – cavitas glenoidalis; 13 – angulus lateralis; 14 – tuberculum infraglenoidale; 15 – margo lateralis.



27-rasm. Kurak suyagi (scapula). Orqa yuzasi.  
1 – angulus inferior; 2 – margo lateralis; 3 – fossa infraspinata; 4 – angulus lateralis; 5 – acromion; 6 – processus coracoides; 7 – incisura scapulae; 8 – margo superior; 9 – spina scapulae; 10 – fossa suprascapulae; 11 – angulus superior; 12 – margo medialis.

har turli murakkab harakatlarni osongina bajarishiga qulaylik tug'dirib beradi. Ba'zida qo'l tanaga zich yopishadi, deyarli harakatsiz osilib turadi. O'mrov suyagining o'rta qismida tanasi (corpus claviculae) deyiladi. Tana pastida konussimon do'mboqcha – tuberculum conoideum va trapetsiyasimon chiziq – linea trapezoidea joylashgan.

O'mrov suyagining suyaklanishi embrion 6 haftaligida boshlanib, bola 16–18 yoshga borganda qo'shimcha suyaklanish nuqtasi (to'sh suyagiga qaragan uchi)da paydo bo'ladi. O'mrov suyagining suyaklanish davri 20–25 yoshlarga borib tugaydi.

**Kurak** (scapula, 26, 27-rasmlar) suyagi yassi, uchburchak shaklida bo'lib, ko'krak qafasining orqa tomonidan II–VII qovurg'alar tashqi sohasida turadi. Kurakning uchta chekkasi tafovut qilinadi: umurtqa pog'onasiga qaragan medial chekkasi (margo medialis), qo'litiqqa qaragan lateral chekkasi (margo lateralis) va yuqori kalta chekkasi (margo superior). Yuqori chekkasida kurak o'ymasi (incisura scapulae)

ko'rinib turadi. Kurak suyagining uchchala chekkasi o'zaro uchta burchak hosil qilib qo'shiladi: shulardan biri pastga qaragan burchak (angulus inferior), ikkinchisi yuqori tomondagi burchak (angulus superior) va uchinchisi lateral burchak (angulus lateralis).

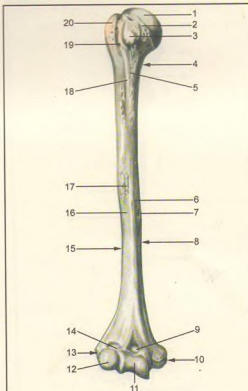
Lateral burchak yo'g'onroq bo'lib, undagi chuqurroq bo'g'im yuzasi (cavitas glenoidalis) orqali yelka suyagi bilan bo'g'im hosil qilib birlashadi. Bo'g'im yuzasining tepasidagi do'mboq – tuberculum supragenoidale, pastidagi do'mboq – tuberculum infraglenoidale ko'rinib turadi. Bo'g'im yuzasi orqa tomonga ingichka bo'yin (collum scapulae) orqali tanaga o'tadi.

Kurak suyagining bo'g'im yuzasi ustida tumshuqsimon o'siq (processus coracoideus) bo'rtib turadi. Kurakning oldingi, qovurg'alarga qaragan yuzasi (facies costalis) botiqroq bo'lib, kurak osti chuquri (fossa subscapularis)ni hosil qiladi, ana shu yuzadagi bir necha g'adir-budur chiziqdan kurak osti muskuli boshlanadi. Kurakning orqa yuzasi baland qirra (spina scapulae) bilan ikkita teng bo'lmagan qismga bo'lingan bo'ladi. Qirraning tepasidagi qirra usti chuqurchasi fossa supraspinata, pastki chuqurcha fossa infraspinata deyiladi. Bu chuqurchalarga shu nomdagi muskullar yopishib turadi. Kurakning baland qirrasida lateral tomonga davom etib, baquvvat yelka o'sig'i – akromion (acromion) bo'lib tugaydi. Ana shu o'siq uchidagi bo'g'im yuzasi faeies articularis acromialis orqali o'mrov bilan bo'g'im hosil qilib qo'shiladi.

## QO'LNING ERKIN TURGAN BO'LIMIDAGI SUYAKLAR

**Yelka suyagi** (humerus, 28, 29-rasmlar) rosmana uzun naysimon suyaklar turkumidan bo'lib, unda tana – diafiz (corpus humeri), ikkita (yuqori va pastki) uchi – epifizlar va ular o'rtasida joylashgan metafiz farqlanadi.

Yelka suyagining yuqori uchi sharsimon to'mtoq boshcha (caput humeri) bo'lib tugaydi. Boshcha suyakning qolgan boshqa qismlaridan unchalik chuqur bo'lmagan ariqcha – anatomik bo'yincha (collum anatomicum) orqali ajralib turadi; ana shu bo'yinchaning pastki tomonida ikkita do'mboqcha (lateral tomonda kattarog'i – tuberculum majus va bir oz oldingi tomonda kichigi – tuberculum minus) joylashgan. Har qaysi do'mboqchadan pastga qarab bittadan g'adir-budur qirra crista tuberculi majoris (katta do'mboqdan) va crista tuberculi minoris (kichik do'mboqdan) ketgan. Ana shu ikkala do'mboq va g'adir-budur qirralar orasida egatcha (sulcus

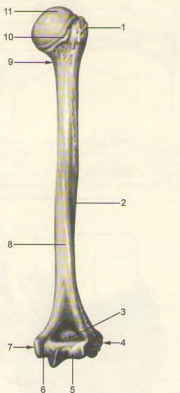


28-rasm. Yelka suyagi (humerus). Old yuzasi.

1 – saput humeri; 2 – collum anatomicum; 3 – tuberculum minus; 4 – collum chirurgicum; 5 – crista tuberculi minoris; 6 – facies anterior medialis; 7 – foramen nutricium; 8 – margo medialis; 9 – fossa coronoidea; 10 – epicondylus medialis; 11 – trochlea humeri; 12 – capitulum humeri; 13 – epicondylus lateralis; 14 – fossa radialis; 15 – margo lateralis; 16 – facies anterior lateralis; 17 – tuberositas deltoidea; 18 – crista tuberculi majoris; 19 – sulcus intertubercularis; 20 – tuberculum majus.

intertubercularis) bo'lib, undan yelkaning ikki boshi muskuli uzun boshining payi o'tadi. Do'mboqcha va qirralarga muskullar kelib yopishadi. Yelka suyagining do'mboqchalardan pastki qismi xipcharoq bo'lib, xiruroq bo'yin (collum chirurgicum – yelka suyagi ko'proq ana shu joyidan sinadi) deb ataladi va suyak tanasi (diafiz)ni epifizga qo'shib turadi.

Yelka suyagi tanasining yuqori qismi silindr shaklida, pastki qismi uch chekkali bo'ladi. Chekkalar



29-rasm. Yelka suyagi (humerus – orqa yuzasi).

1 – tuberculum majus; 2 – sulcus nervi radialis; 3 – fossa olecrani; 4 – epicondylus lateralis; 5 – trochlea humeri; 6 – sulcus nervi ulnaris; 7 – epicondylus medialis; 8 – facies posterior; 9 – collum chirurgicum; 10 – collum anatomicum; 11 – caput humeri.

orasida orqa yuza, oldingi lateral yuzalar – facies posterior, facies anterior, lateralis, oldingi medial yuza – facies anterior medialis va suyakning oldingi lateral yuzasida deltasimon g'adir-budur (tuberositas deltoidea) joylashgan. G'adir-budurning pastidan bilak nervi uchun spiralsimon egat (sulcus nervi radialis) boshlanib, suyak orqa yuzasini aylanib pastga tushadida, lateral qirrada tugaydi.

Yelka suyagining pastki kangaygan uchi ikki tomonida g'adir-budur tepachalar hosil qilib tugaydi: medial tepacha (epicondylus medialis) va lateral tepacha (epicondylus lateralis). Tepachalar yuqoriga medial va lateral qirralar bo'lib davom etadi. Medial

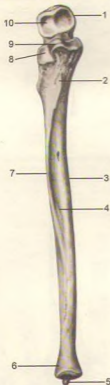
tepacha ko'proq o'sgan bo'lib, orqa yuzasida tirsak nervi joylashadigan egatcha (sulcus nervi ulnaris) ko'rinadi. Ikkala tepacha orasida bilak suyaklari bilan birlashadigan bo'g'im yuzasi bo'lib, u ikki bo'lakka ajralgan: medial tomonda ko'ndalang joylashgan va tirsak suyagi bilan birlashadigan g'altagi (trochlea humeri) bo'lsa, lateral tomonda bilak suyagi bilan birlashish uchun yarimsharga o'xshash bo'g'im yuzali boshchasi (trochlea humeri) bor. G'altakning tepasida oldingi tomonda toj chuqurchasi (fossa coronoidea) ko'rinadi va tirsak suyagining toj o'sig'i kirib turadi. Toj chuqurchasining lateral tomonidan bilak suyagining boshi kirib turishi uchun chuqurcha (fossa radialis) joylashgan. G'altakning tepasida, orqa tomonda tirsak suyagining tirsak o'sig'i kirib turadigan chuqurcha (fossa olecrani) bor.

**Bilak suyaklari** – antebrachium naysimon ikkita uzun suyakdan iborat: medial tomonda tirsak suyagi, lateral tomonda esa bilak suyagi.

**Tirsak suyagi** (ulna, 30-, 31-rasmlar)ning yuqori yo'g'on uchida yelka suyagining g'altagi bilan qo'shiladigan kattagina g'altaksimon bo'g'im o'ymasi (incisura trochlearis) bor. Bo'g'im o'ymasi old tomonda toj o'sig'i (processus coronoideus) va orqa tomonda tirsak o'sig'i (olecranon) bilan chegaralanib turadi.

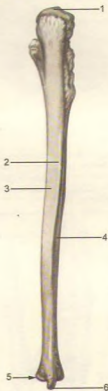
Toj o'sig'ining lateral tomonida bilak suyagining boshchasi bilan bo'g'im tuzilishi uchun botiq yuzacha (incisura radialis) joylashgan. Toj o'sig'ining pastida (oldingi tomonda) yelka muskuli yopishishidan paydo bo'lgan g'adir-budur joy tirsak g'adir-buduri (tuberositas ulnae) deb ataladi. Tirsak suyagining tanasida oldingi, orqa va medial yuzalar bo'lib, ular oldingi, orqa va oraliq qirralar bilan ajralgan. Tirsak suyagining pastki uchi yumaloq tirsak boshi (caput ulnae) bilan tugaydi, uning medial chekkasida esa bigizsimon o'siq (processus styloideus) chiqib turadi. Uning yonida bilak suyagining botiq bo'g'im yuzasi bilan birlashadigan doira bo'g'im yuzasi (circumferentia articularis ulnae) bor.

**Bilak suyagi** (radius, 32, 33, 34, 35-rasmlar)ning proksimal uchi, aksincha, dumaloq boshcha (caput radii) bo'lib, tepa tomonida botiq bo'g'im yuzasi (fovea articularis) orqali yelka suyagining boshchasi ana shu chuqurchaga joylashgan bo'ladi. Bilak suyagining gir aylana bo'g'im yuzasi (circumferentia articularis) tirsak suyagining bo'g'im yuzasi bilan bo'g'im hosil qiladi. Bilak suyagining boshi boshqa qolgan bo'laklaridan ingichka bo'yin (collum radii) bilan ajralib turadi. Bo'yinning pastida g'adir-budur (tuberositas radii) joylashgan. Bilak suyagining pastki uchi yo'g'onlashgan bo'lib, tashqi tomonida bigizsimon o'siq (processus styloideus) ko'rinib turadi. Ichki tomonidagi botiq bo'g'im o'ymasi (incisura ulnaris) esa tirsak suyagining doira bo'g'im yuzasi bilan qo'shiladi. Bilak suyagining tanasida oldingi,



30-rasm. Tirsak suyagi (ulna). Old yuzasi.

1 – olecranon; 2 – tuberositas ulnae; 3 – margo anterior; 4 – facies anterior; 5 – processus styloideus; 6 – caput ulnae; 7 – margo interosseus; 8 – incisura radialis; 9 – processus coronoideus; 10 – incisura trochlearis.



31-rasm. Tirsak suyagi (ulna). Orqa yuzasi.

1 – olecranon; 2 – margo posterior; 3 – facies medialis; 4 – facies posterior; 5 – saput ulnae; 6 – processus styloideus.

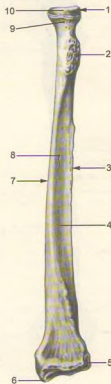
orqa va lateral yuzalari bo'lib, ular alohida qirralar orqali bir-biridan ajralib turadi. Bilak suyagi pastki uchining pastki tomoni uchburchak shaklidagi botiq bo'g'im yuzasi (facies articularis carpea) vositasida kaft suyaklari bilan bo'g'im hosil qilib qo'shiladi.

**Qo'l panjasining skeleti** (ossa manus 36, 37-rasmlar), kaft usti (ossa carpi), kaft (ossa metacarpi) va barmoq (falanga) – phalanges digitorum manus suyaklariga ajratiladi.

**Kaft usti suyaklari** (ossa carpi) turli shakldagi 8 ta mayda suyaklardan iborat bo'lib, to'rttadan ikki qator joylashgan. Bulardan birinchi yoki proksimal qator (bosh barmoq tomonidan hisoblaganda), qayiqsimon suyak, yarimoysimon suyak, uch qirrali suyak va no'xatsimon suyaklardan tashkil topgan.

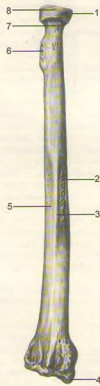
**Qayiqsimon suyak** (os scaphoideum – 38-rasm) birinchi qatordagi suyaklarning kattasi bo'lib, bo'rtib chiqqan yuzasi va chap tomonda do'mboqchasi (tuberculum) ko'rinadi.

Yarimoysimon suyakning (os lunatum, 39-rasm) tepa yuzasi qavariq, pastki yuzasi esa botiq bo'ladi. Uch qirrali suyakda (os triquetrum, 40-rasm) no'xatsimon suyak qo'shiladigan bo'g'im yuzasi ko'rinadi. No'xatsimon suyak (os pisiforme, 41-rasm) eng kichkina suyak bo'lib, u kaftni tirsak tomonga bukuvchi muskul payining orasida joylashgan. Ana shu to'rtta suyakning birinchi uchtasi o'zaro birlashib ellips shaklidagi qabarib turgan bo'g'im yuzasini hosil qiladi va bilak suyagining bo'g'im yuzasi bilan birikib turadi. Pastki yuzalari esa pastki (ikkinchi) qator suyaklari bilan bo'g'im hosil qilib qo'shiladi.



32-rasm. Bilak suyagi (radius). Old yuzasi.

1 – saput radii; 2 – tuberositas radii; 3 – margo interosseus; 4 – facies anterior; 5 – incisura ulnaris; 6 – processus styloideus; 7 – margo anterior; 8 – foramen nutricium; 9 – collum radii; 10 – circumferentia articularis.



33-rasm. Bilak suyagi (radius). Orqa yuzasi.

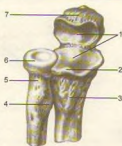1 – caput radii; 2 – facies lateralis; 3 – margo posterior; 4 – processus styloideus; 5 – facies posterior; 6 – tuberositas radii; 7 – collum radii; 8 – circumferentia articularis.

Kaft usti suyaklarining ikkinchi – distal qatori trapetsiya shaklidagi suyak (os trapezium, 42-rasm), trapetsiyasimon suyak (os trapezoideum, 43-rasm) boshchali suyak (os capitatum, 44-rasm) yuqoriga qarab yo'nalgan boshchasi bilan boshqa suyaklardan ajralib turadi va ilmoqli suyak (os hamatum, 45-rasm)dan tashkil topgan. Ilmoqli suyakning kaft tomon yo'nalgan ilmog'i (hamulus ossis hamati) bor.

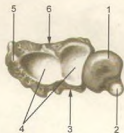
Kaft usti suyaklarining nomlari shakllariga mos keladi, ularning har birida bir-biri bilan qo'shiladigan mos bo'g'im yuzalari va ba'zilarida kaft yuzalariga tartib chiqqan g'adir-budur do'mboqlari bo'ladi.

Ossa carpi suyaklari orqa tomonga qavarib, oldingi kaft tomonga botib, kaft egati – sulcus carpi ni hosil qiladi. Egatchani bosh barmoq tomondan qayiqsimon va trapetsiyasimon suyaklar (do'mboqlari bilan), jimjiloq tomondan ilmoqli suyak ilmog'i va no'xatsimon suyaklar chegaralaydi.

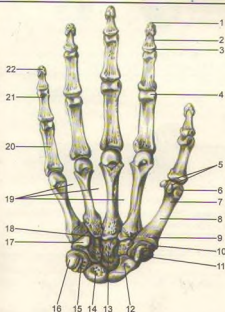
Kaft suyaklari (ossa metacarpalia) beshta kalta naysimon suyakdan tuzilgan bo'lib, bosh barmoq tomondan sanalganda I, II va hokazo nomlar bilan ataladi. Har bir kaft suyagining tubi (basis), tanasi (corpus) va dumaloq shakldagi boshchasi (caput) tafovut qilinadi.



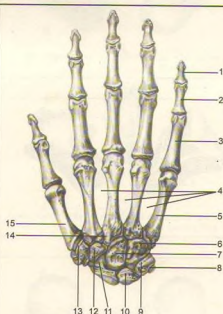
**34-rasm.** Bilak va tirsak suyaklarining tepa uchlari. 1 – incisura trochlearis; 2 – processus coronoideus; 3 – tuberositas ulnae; tuberositas radii; 5 – collum radii; 6 – circumferentia articularis; 7 – olecranon.



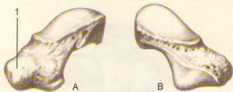
**35-rasm.** Bilak va tirsak suyaklarining pastki uchlari. 1 – saput ulnae; 2 – processus styloideus ulnae; 3 – facies posterior; 4 – facies articularis carpi; 5 – processus styloideus radii; 6 – facies anterior.



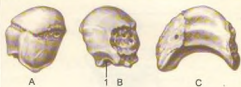**36-rasm.** Qo'l panjasining skeleti (osssa manus). Kaft yuzasi. 1 – tuberositas phalangis distalis; 2 – corpus phalangis; 3 – basis phalangis; 4 – caput phalangis; 5 – ossa sesamoidae; 6 – caput; 7 – os metacarpale; 8 – corpus; 9 – basis; 10 – os trapezium; 12 – os scaphoideum; 13 – os capitatum; 14 – os lunatum; 15 – os triquetrum; 16 – os pisiforme; 17 – os hamatum; 18 – hamulus ossis hamati; 19 – spatia interossea metacarpi; 20 – phalanx proximalis; 21 – phalanx media; 22 – phalanx distalis.



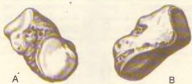**37-rasm.** Qo'l panjasining skeleti (osssa manus). Orqa yuzasi. 1 – phalanx distalis; 2 – phalanx media; 3 – phalanx proximalis; 4 – spatia interossea metacarpi; 5 – os metacarpale V; 6 – os hamatum; 7 – os capitatum; 8 – os piciforme; 9 – os triquetrum; 10 – os lunatum; 11 – os scaphoideum; 12 – os trapezoideum; 13 – os trapezium; 14 – processus styloideus; 15 – os metacarpale I.



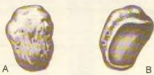38-rasm. Qayiqsimon suyak (os scaphoideum).  
A – kaft yuzasi. 1 – tuberculum ossis scaphoidei.  
B – orqa yuzasi.



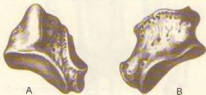39-rasm. Yarimoysimon suyak (os lunatum).  
A – kaft yuzasi; B – orqa yuzasi 1 – facies articularis.  
C – pastki yuzasi.



40-rasm. Uch qirrali suyak (os triquetrum).  
A – kaft yuzasi; B – orqa yuzasi.



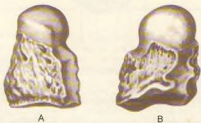
41-rasm. No'xatsimon suyak (os pisiforme).  
A – kaft yuzasi; B – orqa yuzasi.



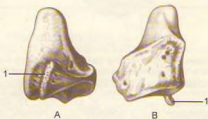42-rasm. Trapetsiya shaklidagi suyak (os trapezium).  
A – kaft yuzasi; B – orqa yuzasi.



43-rasm. Trapetsiyasimon suyak (os trapezoideum).  
A – kaft yuzasi; B – orqa yuzasi.



44-rasm. Boshchali suyak (os capitatum).  
A – kaft yuzasi; B – orqa yuzasi.



45-rasm. Ilmoqli suyak (os hamatum).  
A – kaft yuzasi, 1 – hamulus ossis hamati. B – orqa  
yuzasi. 1 – Hamulus ossis hamati.

Kaft suyaklarining uchidagi bo'g'im yuzalari yassi bo'lib, kaft usti suyaklarining ikkinchi qatorda joylashgan suyaklari bilan qo'shilsa, yonbosh yuzalari esa o'zaro bir-biri bilan bo'g'im hosil qilib birlashadi. I kaft suyagi kalta bo'lib, asosida egarsimon bo'g'im yuzasi bor. II kaft suyagi eng uzun, V kaft suyagi esa eng kalta.

Kaft suyaklarining boshchasidagi sharsimon bo'g'im yuzalari birinchi barmoq falanga suyaklari bilan bo'g'im hosil qiladi.

**Barmoq suyaklari** (phalanges digitorum, 37-rasm) kaft suyaklariga o'xshash kalta naysimon suyaklardan tuzilgan bo'lib, barmoqlarda ketma-ket joylashgan.

Bosh barmoqdan boshqa to'rtta barmoqning uchtadan falanga suyaklari bor, bosh barmoq esa faqat ikkita falanga suyagidan tuzilgan. Bosh barmoqning birinchi va uchinchi falanga suyaklari bo'lib, o'rtta falanga suyagi bo'lmaydi. Qolgan to'rt barmoqda proksimal, o'rtta va distal falanga suyaklari bo'ladi. Barmoq suyaklarida asosi (basis phalangis), tanasi (corpus phalangis), boshchasi (caput phalangis) tafovut qilinadi.

I va II barmoq suyaklari kaft tomonga bir oz bukilib joylashgan. I barmoq suyaklar asosidagi bo'g'im yuzalari kaft suyaklarining ikkinchi qatordagisi bilan birlashadi. II va III barmoq suyaklarida g'altaksimon bo'g'im yuzalari joylashgan.

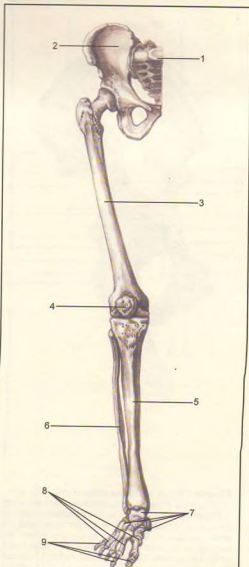
Oxirgi tirnoq falangalarining uchlari siqilib, yassi bo'lib, tirnoq g'adir-buduri – tuberositas phalangis distalisni hosil qiladi.

### OYOQ SKELETI (46-rasm)

**Oyoq suyaklari** qo'l suyaklari singari ikki qismga bo'linadi. Birinchisi oyoq kamari (cingulum membri inferioris) bo'lib, ikkala tomonda bittadan chanoq suyagidan tuzilgan. Ikkinchisi – erkin turgan qismi – skeleton membri inferioris liberi esa uch qimdan iborat: 1) proksimal qismi – son suyagidan; 2) o'rtta qismi – boldir (katta va kichik boldir) suyaklaridan hamda tizza qopqog'i suyagidan; 3) distal qismi – oyoq panjasi skeletidan tashkil topgan.

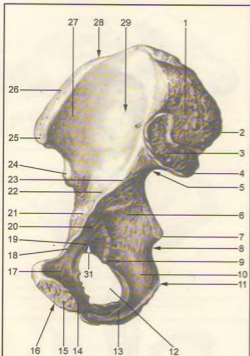
### OYOQ KAMARI SUYAKLARI

**Chanoq suyagi** (os coxae, 47, 48-rasmlar) ikkita yalpoq chanoq yoki nomsiz suyakdan iborat bo'lib, odam yurayotganda gavda og'irligini oyoqqa o'tkazadi va chanoq bo'shlig'idagi a'zolari tashqi muhit ta'siridan saqlab turadi. Chanoq suyagining shunday vazifalari uning murakkab tuzilishiga sabab bo'lgan.



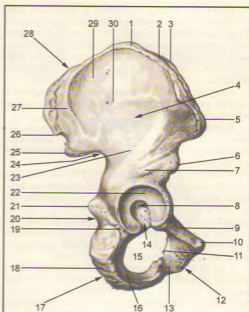
46-rasm. Oyoq skeleti (skeleton membri inferioris).  
1 – os sacrum; 2 – os coxae; 3 – femur; 4 – patella;  
5 – tibia; 6 – fibula; 7 – ossa tarsi; 8 – ossa metatarsalia;  
9 – ossa digitorum pedis.





47-rasm. Chanoq suyagi (os coxae). Ichki yuzasi.

1-tuberositas iliaca; 2-spina iliaca posterior superior; 3-Facies auricularis; 4-spina iliaca posterior inferior; 5-incisura ischiadica major; 6-corpus ossis ischii; 7-spina ischiadica; 8-incisura ischiadica minor; 9-tuberculum obturatorium posterius; 10-ramus ossis ischii; 11-os ischii; 12-foramen obturatum; 13-ramus ossis ischii; 14-ramus inferior ossis pubis; 15-facies symphysialis; 16-os pubis; 17-ramus superior ossis pubis; 18-pecten ossis pubis; 19-crista obturatoria; 20-corpus ossis pubis; 21-eminentia iliopubica; 22-corpus ossis ilii; 23-linea arcuata; 24-spina iliaca anterior inferior; 25-spina iliaca anterior superior; 26-crista iliaca; 27-ala ossis ilii; 28-os ilium; 29-fossa iliaca.



48-rasm. Chanoq suyagi (os coxae). Tashqi yuzasi.


1-labium externum cristae iliaceae; 2-linea intermedia; 3-labium internum cristae iliaceae; 4-facies gluteae; 5-spina iliaca anterior superior; 6-spina iliaca anterior inferior; 7-corpus ossis ilii; 8-fossa acetabuli; 9-ramus superior ossis pubis; 10-tuberculum pubicum; 11-tuberculum obturatorium anterius; 12-os pubis; 13-ramus inferior ossis pubis; 14-incisura acetabuli; 15-foramen obturatum; 16-ramus ossis ischii; 17-os ischii; 18-tuber ischiadicum; 19-corpus ossis ischii; 20-incisura ischiadica minor; 21-spina ischiadica; 22-facies lunata; 23-linea glutea inferior; 24-incisura ischiadica major; 25-spina iliaca posterior inferior; 26-spina iliaca posterior superior; 27-linea glutea inferior; 28-os ilium; 29-ala ossis ilii; 30-linea glutea anterior.

O'rta yashar odamning chanoq suyagida uchta ayrim suyaklar: yonbosh suyagi (os ilium), qov suyagi (os pubis) va quymich (o'tirg'ich) suyagi (os ischii) tafovut qilinadi. Bu suyaklar 14–16 yoshga kirguncha alohida bo'lib, tog'ay plastikalik vositasida o'zaro qo'shiladi, keyinchalik suyaklanib bir butun chanoq suyagini hosil qiladi. Chanoq suyagining tashqi yuzasida (uchchala suyakning o'zaro birlashgan joyida) son suyagining boshi kirib turadigan quymich kosasi (acetabulum) bo'lib, uning gir atrofi yarim oy bo'g'im yuzasi (facies lunata) bilan o'ralgan, qirg'oqning pastki qismi quymich o'ymasi (incisura acetabuli) bilan chegaralangan. Quymich kosasiga son suyagining boshchasi bo'g'im hosil qilib joylashadi. Quymich kosasining markazida kosa chuqurchasi – fossa acetabuli ko'rinadi.

**Yonbosh suyagi** (os ilium) ning pastki yo'g'onroq qismi, tanasi (corpus ossis ilii) quymich kosasining tuzilishida qatnashadi. Yonbosh suyagining tanasidan yuqoriga serbar plastinka, qanot (ala ossis ilii) "s" shaklida keng bo'lib, muskullar yopishadi. Yonbosh suyagining qanoti tepaga qirra (crista iliaca) bo'lib tugaydi. Qirra oldingi tomonda ustki va pastki o'tkir o'siq (spina iliaca anterior superior va spina iliaca anterior inferior) bilan tugaydi. Yonbosh suyak qirrasining orqa tomoni yuqori va pastki o'siq (spina iliaca posterior superior va spina iliaca posterior inferior)lar bilan tugaydi. Qanotning tepa qismida tashqi lab (labium externum) oraliq chizig'i (linea intermedia) va ichki lab (labium internum) joylashgan. Yonbosh suyagining orqa tomonida katta quymich o'ymasi (incisura ischiadica major) va uning pastida o'tkir o'siq (spina ischiadica) joylashgan. Yonbosh suyak qanotining ichki yuzasi silliq va botiqroq bo'lib, yonbosh chuqurchasi (fossa iliaca) deb ataladi. Ana shu chuqurcha pastki yoysimon chiziq (linea arcuata) bilan chegaralanadi, orqa va pastki tomonida quloq supراسi shaklidagi bo'g'im yuzasi (facies auricularis) o'ziga mos keladigan dum'aza suyagidagi bo'g'im yuzasi bilan birlashib turadi.

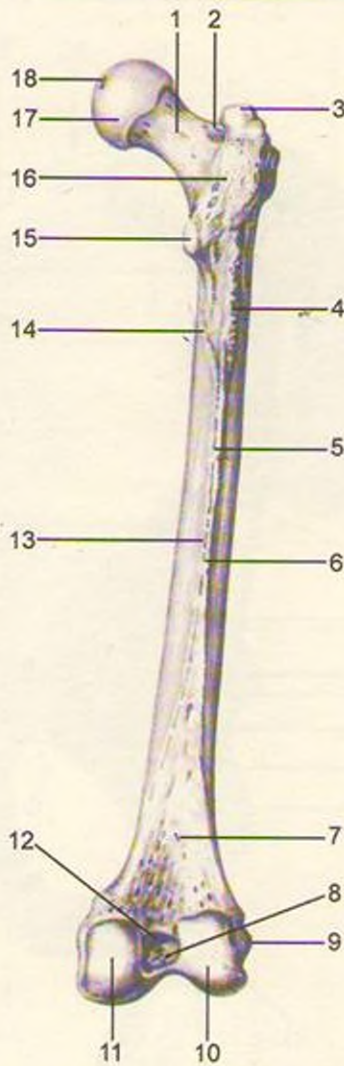Yonbosh suyak qanotining tashqi yuzasida muskullar yopishadigan uchta g'adir-budur chiziq bor. Ular oldingi dumba chizig'i – lineae gluteae anterior, orqadagi dumba chizig'i – lineae gluteae posterior va pastki dumba chizig'i – lineae gluteae inferior dir.

**Qov suyagi** (os pubis)ning kalta va keng qismi, tanasi (corpus ossis pubis) bo'lib, quymich kosasining oldingi bo'lagini hosil qiladi. Qov suyagini ikkita: yuqori (ramus superior ossis pubis) va pastki (ramus inferior ossis pubis) butoqlar burchak hosil qilib, o'zaro birlashtirib turadi va ana shu burchakning medial yuzasida oval shakldagi cho'zinchoq bo'g'im yuzasi (facies symphyssialis) ikkita qov suyaklarini o'zaro birlashtirib turadi. Yuqori butoqning suyak chegarasida yonbosh qov tepaligi eminentia iliopubica ko'rinadi.



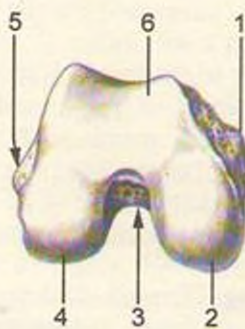49-rasm. Son suyagi (femur). Old yuzasi.

1–fovea capitis; 2–linea intertrochanterica; 3–trochanter minor; 4–epicondylus medialis; 5–facies patellaris; 6–epicondylus lateralis; 7–corpus femoris; 8–facies anterior; 9–trochanter major; 10–collum femoris; 11–caput femoris



50-rasm. Son suyagi (femur). Orqa yuzasi.

1–collum femoris; 2–fossa trochanterica; 3–trochanter major; 4–tuberositas glutea; 5–linea aspera; 6–labium laterale asperae; 7–facies poplitea; 8–fossa intercondylaris; 9–epicondylus lateralis; 10–condylus lateralis; 11–condylus medialis; 12–linea intercondylaris; 13–labium mediale lineae asperas; 14–linea pectinea; 15–trochanter minor; 16–crista intertrochanterica; 17–caput femoris; 18–fovea capitis.



51-rasm. Son suyagining pastki uchi.

1–epicondylus medialis; 2–condylus medialis; 3–fossa intercondylaris; 4–condylus lateralis; 5–epicondylus lateralis; 6–facies patellaris.

Yuqori butoqning facies symphysialis ga o'tish chegarasidagi do'mboq – tuberculum pubicum orqaga qov qirradi (pecten ossis pubis) bo'lib davom etib, qov tepaligiga qo'shiladi. Qov suyagi tepa butog'ining ichkari va pastki yuzasida yopqich egat – sulcus obturatorius joylashgan.

**Quymich suyagi** (os ischii) ning qov suyagiga o'xshash, quymich kosalarini hosil qilishda qatnashadigan qismi – tanasi (corpus ossis ischii) va undan davom etgan butog'i (ramus ossis ischii) bor. Ana shu butoq burchak hosil qilib pastki butoqqa o'tadi. Bu esa qov suyagining pastki butog'i bilan qo'shiladi. Quymich suyagi butoqlarining o'zaro birlashgan joyi kengayib, yo'g'onlashgan quymich do'mbog'i (tuber ischiadicum)ni hosil qiladi. Quymich suyagi tanasining orqa tomonidagi o'tkir uchli o'siq (spina ischiadica) bilan quymich do'mboq orasida kichkina kesimta (incisura ischiadica minor) joylashgan.

Quymich bilan qov suyaklarining butoqlari o'zaro qo'shib, kattagina tuxum shaklidagi yopqich teshik (foramen obturatum)ni hosil qiladi.

### OYOQNING ERKIN TURGAN BO'LIMIDAGI SUYAKLAR (46-rasm)

Oyoq skeletining erkin turgan qismi (skeleton membri inferioris liberi) son suyagi (femur), tizza qopqog'i (patella), boldir suyaklari (ossa cruris) va oyoq panjasi skeleti (ossa pedis) dan tashkil topgan.

**Son suyagi** (femur, 49, 50, 51-rasmlar) naysimon suyaklar orasida eng uzun va kattasi bo'lib, tana (corpus femoris), past va yuqori tomon (epifiz)lardan iborat. Son suyagining yuqori uchida (ichki tomonga qarab joylashgan) sharsimon boshcha (caput femoris) ko'rinib turadi. Boshcha markazining pastrog'ida chuqurcha (fovea capitis ossis feroris) joylashgan. Son suyagining boshchasi tanasiga bo'yin (collum feroris) orqali qo'shilgan. Bo'yin suyak tanasiga 130 o'tmas burchak hosil qilib qo'shilgan. Ayollarda chanoqlarining keng va katta bo'lishiga qarab son suyagining bo'yni to'g'ri burchak hosil qilib qo'shiladi.

Son suyagi bo'ynining tanaga o'tish chegarasida muskul yopishishidan paydo bo'lgan ikkita do'mboq – katta ko'st (trochanter major) va kichik ko'st (trochanter minor) joylashgan. Katta ko'stning ichkarisida chuqurcha (fossa trochanterica) ko'rinadi. Ko'stlar oralig'ida orqa tomonda qirra (crista intertrochanterica) va oldingi tomonda g'adir-budur chiziq (linea intertrochanterica) bo'ladi.

Son suyagining tanasi corpus femoris oldinga qarab bir oz bukilgan, uch qirrali dumaloq shaklda bo'lib, orqa tomondan bo'yiga qarab ikkita labdan tashkil topgan g'adir-budur qirradi (linea aspera) ko'rinadi. Uning ichkari tomondagi labi (labium mediale) yuqoridagi kichik do'mboqqacha davom etadi. Do'mboqlar o'z navbatida oraliq-taroqsimon chiziqqa (linea pectinea) qo'shilib ketadi. Tashqi labsimon chiziq (labium laterale) esa katta do'mboqning pastigacha boradi va dumba g'adirbuduri (tuberositas glutea)ga aylanadi. Bu joyga dumba katta muskuli payining bir qismi yopishadi. Ikkala labsimon chiziqlar pastga yo'nalib bir-biridan uzoqlashadi va tizza osti yuzasi (facies poplitea)ni hosil qiladi.

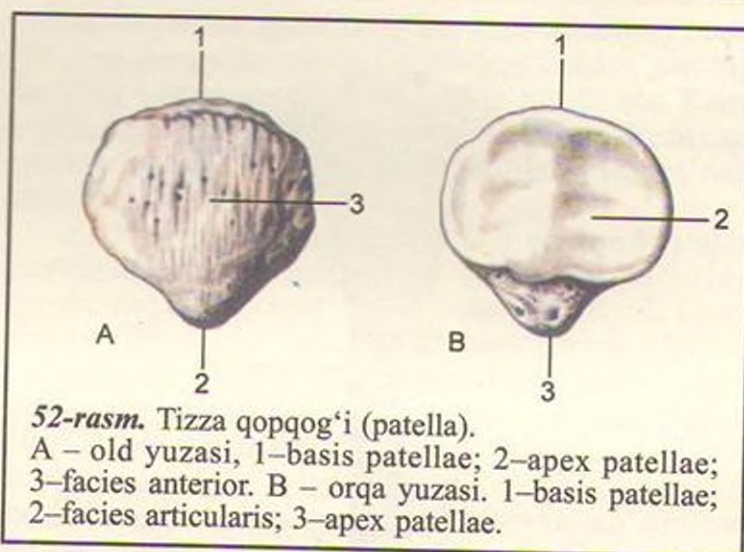
Son suyagining pastki, yo'g'onlashgan distal uchi orqaga qarab burilgan, ikkita muskul yopishadigan o'siq bilan tugaydi. Uning ichki o'sig'i condylus medialis, tashqi tomondagi o'sig'i condylus lateralis deyiladi. O'siqlar oldingi tomonida tizza bo'g'im yuzasi (facies patellaris) bilan o'zaro tutashib turuvchi tizza qopqog'i joylashadi. Ichki va tashqi o'siqlarning orqasi hamda oralig'ida o'siqlar oralig'idagi chuqurcha (fossa intercondylaris) joylashgan.

Har bir o'siqning bo'g'im yuzalari yon tomoni teparog'ida bittadan g'adir-budur tepachalar: medial tomonda epicondylus medialis, lateral tomonda epicondylus lateralis ko'rinib turadi.

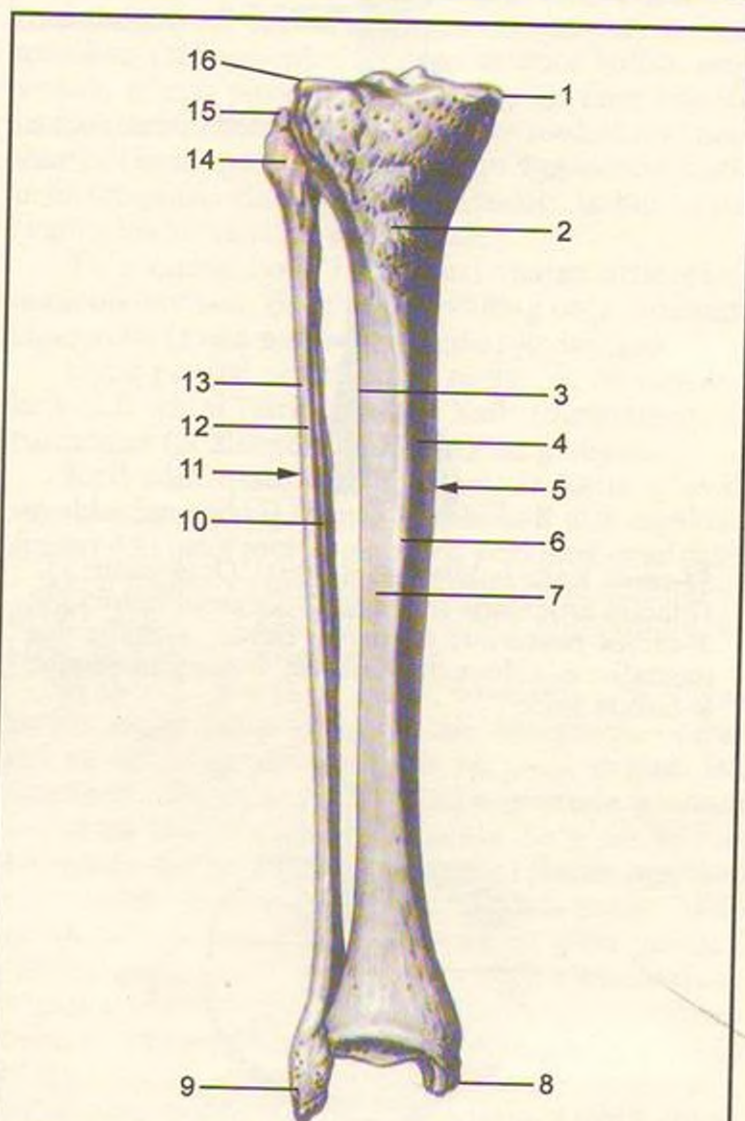
**Tizza qopqog'i** (patella, 52-rasm) – to'rt boshli son muskuli payining orasida joylashgan eng katta sesamasimon suyak. Tizza qopqog'ining oldingi yuzasi (facies anterior) g'adir-budur bo'lsa, orqasi silliq bo'g'im yuzasi (facies articularis) son suyagi bilan bo'g'im hosil qiladi. Uning keng asosi basis patellae va uchi apex patellae deyiladi.

**Boldir suyaklari** (53-rasm) ikkita naysimon suyakdan, ya'ni medial (ichki) tomonda joylashgan katta boldir va lateral (tashqi) tomonda joylashgan kichik boldir suyagidan tashkil topgan. Bu ikki suyak orasidagi masofa spatium interosseum cruris deyiladi.

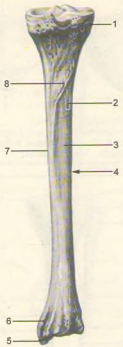
Katta boldir suyagi (tibia: 54, 55, 56-rasmlar) kichik boldir suyagiga nisbatan katta bo'lib, yuqori uchi (epiphizi)da medial do'ng (condylus medialis) va lateral do'ng (condylus lateralis) bor. Ikkala do'ngning yuqorisida son suyagi bilan bo'g'im tuzish uchun botiqroq yuza (facies articularis superior) joylashgan. Ana shu bo'g'im yuzalar ikkita do'mboq (medial do'mboq – tuberculum intercondylare mediale, lateral do'mboq – tuberculum intercondylare laterale)dan tuzilgan tepacha (eminentia intercondylaris) vositasida bir-biridan ajralib turadi. Tepachaning old tomonidagi yuza area intercondylaris anterior, orqa tomonidagi yuza esa area intercondylaris posterior deyiladi. Lateral do'ngning pastki va orqa tomonida kichik



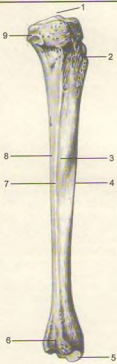52-rasm. Tizza qopqog'i (patella). A – old yuzasi, 1–basis patellae; 2–apex patellae; 3–facies anterior. B – orqa yuzasi. 1–basis patellae; 2–facies articularis; 3–apex patellae.



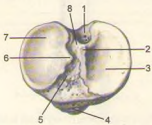
53-rasm. Katta boldir suyagi (tibia), kichik boldir suyagi (fibula). Old yuzalari. 1–condylus medialis; 2–tuberositas tibiae; 3–margo interosseus tibiae; 4–facies medialis; 5–tibia; 6–margo anterior; 7–facies lateralis; 8–malleolus medialis; 9–malleolus lateralis; 10–margo interosseus fibulae; 11–fibula; 12–margo anterior; 13–facies lateralis; 14–caput fibulae; 15–apex capitis fibulae; 16–condylus lateralis tibiae.



**54-rasm.** Katta boldir suyagi (tibia). Orqa yuzasi.  
 1-facies articularis fibularis; 2-foramen nutricium;  
 3-facies posterior; 4-corpora tibiae; 5-malleolus  
 medialis; 6-sulcus malleolaris; 7-margomedialis;  
 8-lineam solei.



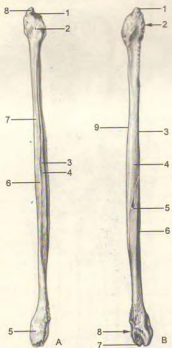
**55-rasm.** Katta boldir suyagi (tibia). Yon tomondan ko'rinishi.  
 1-eminentia intercondylaris; 2-tuberositas tibiae;  
 3-facies lateralis; 4-margo anterior; 5-malleolus  
 medialis; 6-incisura fibularis; 7-margo interosseus;  
 8-facies posterior; 9-facies articularis fibularis.



**56-rasm.** Katta boldir suyagining yuqori uchi.  
 1-area intercondylaris posterior; 2-tuberculum  
 intercondylare mediale; 3-facies articularis superior;  
 4-tuberositas tibiae; 5-area intercondylaris anterior;  
 6-tuberculum intercondylare laterale; 7-facies  
 articularis superior; 8-eminentia inter condylaris.

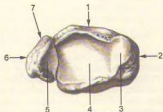
boldir suyagining yuqori uchi birlashadigan yassi bo'g'im yuzasi (facies articularis fibularis) bor.

Katta boldir suyagining tanasi (corpus tibiae) uch qirrali bo'lib, oldinda o'tkir qirra (margo anterior) teri ostidan ko'rinib turadi. Qirraning tepa tomonidagi g'adir-budur tepa tuberositas tibiae ga qo'shiladi. Kichik boldir suyagi tomonida lateral qirra (margo interosseus)ga suyakaro parda yopishadi. Medial tomonda to'mtoq qirra (margo medialis) bor. Qirralar orasida uchta yuza tafovut etiladi. Ulardan medial silliq yuza (facies medialis) teri ostida, lateral yuza (facies lateralis), orqa yuza (facies posterior) muskullar ostida joylashgan. Katta boldir suyagining pastki uchi (epiphysis distalis) to'rtburchak shaklida bo'lib, medial tomonda pastga qarab maxsus o'siq - ichki to'piq (malleolus medialis), uning orqasida sulcus malleolaris joylashgan. Katta boldir suyagining pastki uchida oyoq



57-rasm. Kichik boldir suyagi (fibula).

A– old yuzasi. 1–facies articularis capitis fibulae; 2–caput fibulae; 3–facies medialis; 4–margo interosseus; 5–malleolus lateralis; 6–margo anterior; 7–facies lateralis; 8–apex capitis fibulae. B– orqa yuzasi. 1–apex capitis fibulae; 2–caput fibulae; 3–margo posterior; 4–facies posterior; 5–foramen nutricium; 6–facies lateralis; 7–facies articularis malleoli; 8–malleolus lateralis; 9–crista medialis.



58-rasm. Katta va kichik boldir suyaklarining pastki uchlari.

1–tibia; 2–malleolus medialis; 3–facies articularis malleoli; 4–facies articularis inferior; 5–facies articularis malleoli; 6–malleolus lateralis; 7–fibula.

panjasi suyaklari bilan bo'g'im hosil qiladigan botiq bo'g'im (facies articularis inferior) va ichki to'pining bo'g'im yuzasi (facies articularis malleoli) bor. Katta boldir suyagining lateral tomonida kichik boldir suyagi joylashadigan o'ymani (incisura fibularis) ko'rish mumkin.

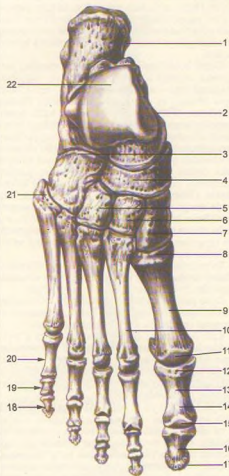
Kichik boldir suyagi (tibula, 57, 58-rasmlar) juda ingichka va ikki uchi yo'g'on bo'lib, yuqorida (proksimal uchi – epiphysis proximalis) suyak boshi (caput fibulae) va uning uchi (arex caritis fibulae) joylashgan. Uning medial yuzasida katta boldir suyagining lateral do'ngi bilan bo'g'im tuzadigan yuzasi (facies articularis capitis tibulae) bor. Suyak tanasi (corpus fibulae) bir oz buralgan, uchi qirrali bo'lib, uning boshchasidan bo'yni (collum fibulae) orqali ajralgan suyak tanasi medial yuzasining oraliq pardasi (membrana) va qirrasini (margo interosseus) ko'rish mumkin. Oldingi yuzada margo anterior bo'lsa, orqa yuzada margo posterior joylashgan. Qirralar orasida lateral (facies lateralis), medial (facies medialis) va orqa yuzalar (facies posterior) o'mashgan. Suyakning pastki uchi (epiphysis distalis) yo'g'onlashib, tashqi to'piq (malleolus lateralis) ni hosil qiladi.

To'pining bo'g'im yuzasi facies articularis malleoli deyiladi. Bo'g'im yuzasining orqa tomonida chuqurcha (fossa malleoli lateralis) joylashgan.

Oyoq panjasi skeleti (ossa pedis, 59, 60-rasmlar) kaft oldi qismi (tarsus), oyoq kafti (metatarsus) va barmoqlar (phalangea digitorum) dan tuzilgan.

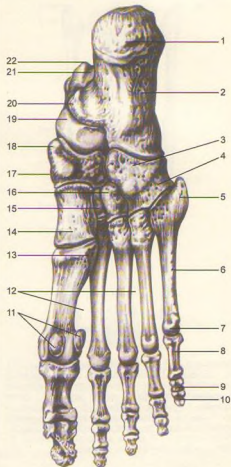
Kaft oldi qismi (tarsus) yettita kalta g'ovak suyaklardan tashkil topgan bo'lib, kaft usti suyaklari singari ikki qator joylashgan; orqa yoki proksimal qator – ikkita (oshiq va tovon) suyakdan iborat, oldingi va distal qator – qayiqsimon, uchta ponasimon va kubsimon suyaklardan tuzilgan.

Oshiq va tovon (talus, 61-rasm) yirik suyak bo'lib, uning tanasi – corpus tali, boshchasi – caput tali va ularni qo'shib turuvchi bo'yni – collum tali ajratiladi. Oshiq suyakning tepa qismida g'altagi (trochlea tali) bo'lib, unda uchta bo'g'im yuzasi ko'rinadi, ulardan tepa bo'g'im yuzasi (facies superior) katta boldir suyagining pastki bo'g'im yuzasi bilan qo'shiladi, qolgan ikkita yonbosh bo'g'im yuzalari (facies malleolaris medialis va facies malleolaris lateralis) esa tashqi va to'piqlarning bo'g'im yuzalari bilan qo'shiladi. Oshiq suyakning tashqi to'piq yuzasi o'sgan bo'lib, unga (processus lateralis tali) oshiq suyakning yonbosh o'sig'i deyiladi. Oshiq suyak g'altagining orqasidagi o'siq (processus posterior tali) dan m. flexor hallucis longus ning payi o'tadigan egat uni ikkita do'mboqcha (tuberculum mediale va laterale) ga bo'lib turadi. Oshiq suyakning pastki yuzasida tovon suyagi bilan birlashadigan uchta bo'g'im yuzalari joylashgan. O'rta va orqa bo'g'im yuzalari orqasida egat – sulcus tali ko'rinadi. Oshiq suyakning bosh qismidagi bo'g'im yuzasi – facies



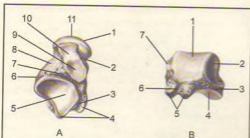
**59-rasm.** Oyoq panjasining skeleti (ossa pedis). Yuqori yoki dorzal yuzasi.

1—calcaneus; 2—talus; 3—os cuboideum; 4—os naviculare; 5—os cuneiforme laterale; 6—os cuneiforme inter-medium; 7—os cuneiforme mediale; 8—basis; 9—os metatarsale I (corpus), 10—os metatarsale II; 11—caput; 12—basis phalangis; 13—phalanx proximalis; 14—corpus phalangis; 15—caput phalangis; 16—phalanx distalis; 17—tuberositas; 18—phalanx distalis; 19—phalanx media; 20—phalanx proximalis; 21—tuberositas ossis metatarsalis V; 22—trochlea tali.



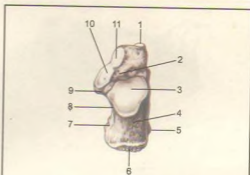
**60-rasm.** Oyoq kaftining skeleti (ossa pedis). Pastki yuzasi.

1—tuber calcanei; 2—calcaneus; 3—os cuboideum; 4—sulcus tendinis m. peronei (fibularis) longi; 5—tuberositas ossis metatarsalis V; 6—os metatarsale V; 7—caput ossis metatarsalis V; 8—phalanx proximalis; 9—phalanx media; 10—phalanx distalis; 11—ossa sesamoidea; 12—spatia interossea metatarsi; 13—tuberositas ossis metatarsalis I; 14—os cuneiforme mediale; 15—os cuneiforme intermedium; 16—os cuneiforme laterale; 17—os naviculare; 18—tuberositas ossis navicularis; 19—talus; 20—sustentaculum tali; 21—sulcus tendinis m. flexoris hallucis longi; 22—processus posterior tali.



61-rasm. Oshiq suyak (talus).

A—pastki yuzasiyu 1—caput tali; 2—collum tali; 3—sulcus tendinis m. flexoris hallucis longi; 4—processus posterior tali; 5—facies articularis calcanea posterior; 6—processus lateralis tali; 7—sulcus tali; 8—corpus tali; 9—facies articularis calcanea media; 10—facies articularis calcanea anterior; 11—facies articularis navicularis. B—orqa yuzasi. 1—trochlea tali; 2—facies malleolaris lateralis; 3—processus lateralis tali; 4—facies articularis calcanea posterior; 5—processus posterior tali; 6—sulcus tendinis m. flexoris hallucis longi; 7—facies malleolaris medialis.



62-rasm. Tovon suyagi (calcaneus). Tapa yuzasi.

1—facies articularis cuboidea; 2—culcus calcanei; 3—facies articularis talaris posterior; 4—corpus calcanei; 5—processus lateralis tuberis calcanei; 6—tuber calcanei; 7—processus medialis tuberis calcanei; 8—sulcus tendinis m. flexoris hallucis longi; 9—sustentaculum tali; 10—facies articularis talaris media; 11—facies articularis talaris anterior.

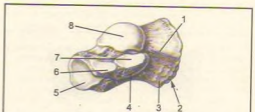
articularis navicularis qayiqsimon suyak bilan qo'shiladi.

Tovon suyagi (calcaneus, 62, 63-rasmlar) eng katta suyaklardan bo'lib, oshiq suyak va uchta ponasimon suyaklar orasida joylashgan. Uning orqa tomonida tovon do'mbog'i (tuber calcanei), pastga qaragan yuzasida ikkita do'mboqcha — processus lateralis tuberis calcanei va processus medialis tuberis calcanei ko'rinadi. Tovon suyagining tepasida oshiq suyak hamda pastki bo'g'im yuzalariga mos keladigan bo'g'im yuzalari joylashgan. Ularning o'rta orqa bo'g'im yuzalari o'rtasida joylashgan egat sulcus calcanei oshiq suyakdagi xuddi shunga o'xshash egat bilan qo'shilib kovak (sinus tali)ni hosil qiladi.

Tovon suyagining medial yuzasida oshiq suyakni ko'tarib turuvchi o'siq (sustentaculum tali) bo'lib, lateral yuzada m.peroneus longus ning payi o'tadigan egat — sulcus tendineus m.peronei longi joylashgan. Tovon suyagining old tomonida kubsimon suyak bilan birlashadigan bo'g'im yuzasi bor.

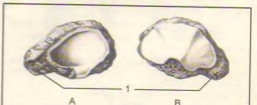
Qayiqsimon suyak (os naviculare, 64-rasm) oshiq suyak boshchasi bilan uchta ponasimon suyaklar orasida joylashgan bo'lib, uning orqa tomonida oshiq suyak boshchasi bilan bo'g'im hosil qilib birlashadigan botiq bo'g'im yuzasi ko'rinadi. Oldingi tomonda esa uchta ponasimon suyaklar bilan birlashadigan, sal bo'rtgan uchta bo'g'im yuzalari joylashgan.

Ponasimon suyaklar (ossa cuneiformia, 65, 66, 67-rasmlar) medial, o'rta va lateral holatda, qayiqsimon suyak (old tomondan) bilan oshiq suyakning boshchasi (orqa tomondan) o'rtasida o'rnashgan.



63-rasm. Tovon suyagi (calcaneus). Old tomondagi yonbosh yuzasi.

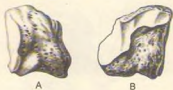1—corpus calcanei; 2—tuber calcanei; 3—processus medialis tuberis calcanei; 4—sustentaculum tali; 5—facies articularis cuboidea; 6—facies articularis talaris anterior; 7—facies articularis talaris media; 8—facies articularis talaris posterior.



64-rasm. Qayiqsimon suyak (os naviculare).

A—orqa yuzasi, B—old yuzasi.  
1—tuberositas ossis navicularis.





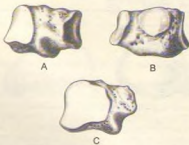
65-rasm. Medial ponasimon suyak (os cuneiforme mediale).  
A – ichki yuzasi. B – tashqi yuzasi.



66-rasm. O'rta ponasimon suyak (os cuneiforme intermedium).  
A – medial yuzasi, B – lateral yuzasi.



67-rasm. Lateral ponasimon suyak (os cuneiforme laterale).  
A – medial yuzasi, B – lateral yuzasi.



68-rasm. Kubsimon suyak (os cuboideum).  
A – lateral yuzasi, B – medial yuzasi, C – orqa yuzasi.

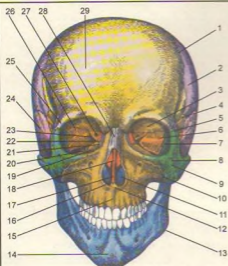
Ponasimon suyaklar o'rtasida eng kattasi os cuneiforme mediale birinchi kaft suyagi bilan birlashsa, o'rtadagi os cuneiforme intermedium ikkinchi kaft suyagi bilan, lateral tomondagi os cuneiforme laterale esa uchinchi kaft suyagi bilan bo'g'im hosil qilib qo'shiladi.

Kubsimon suyak (os cuboideum, 68-rasm) tovon suyagi bilan IV va V kaft suyaklari o'rtasida, oyoq panjasining lateral tomonida joylashgan bo'lib, ular bilan birlashadigan bo'g'im yuzalari bor. Bulardan tashqari, qayiqsimon va lateral ponasimon suyaklarni qo'shib turuvchi bo'g'im yuzalari mavjud. Kubsimon suyakning pastki yuzasida g'adir-budur (tuberositas ossis cuboidea) yuzacha bo'lib, oldida kichik boldir muskulining payi o'tadigan egat joylashgan.

**Oyoq kafti suyaklari** (ossa metatarsalia, 59, 60-rasmlar) beshta bo'lib, bosh barmoq tomondan I, II va h.k. hisoblanadi. Har bir kaft suyaklarining proksimal uchi – asosi (basis), tanasi (corpus) va distal tomonda boshchasi (caput) bo'ladi, I kaft suyagi eng kalta va yo'g'oni bo'lib, II kaft suyagi eng uzunidir. Kaft suyaklari uzunasiga joylashgan oraliq bilan bir-biridan ajralgan. I, II va III kaft suyaklari asosidagi bo'g'im yuzalari I, II va III ponasimon suyaklarga mos keluvchi bo'g'im yuzalariga qo'shilib turadi. IV–V kaft suyaklari basis esa kubsimon suyak bilan birlashadi. II–IV kaft suyaklari ikki yonboshdagi kichkina bo'g'im yuzasi orqali o'zaro birlashadi, I kaft suyagining bo'g'im yuzasi II kaft suyagiga qaragan tomonda, V kaft suyagidagi bo'g'im yuzasi IV kaft suyagiga qaragan tomonda bo'ladi. V kaft suyagining lateral tomondagi g'adir-budur tepacha (tuberositas ossis metatarsalis) I kaft suyagining pastki yuzasida (tuberositas ossis metatarsalis) bo'ladi.

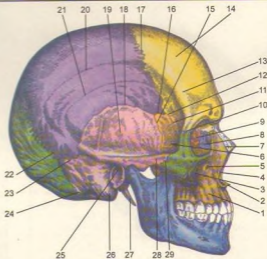
Oyoq barmoqlarining suyaklari – falangalar (ossa phalanges) qo'l barmog'i suyaklariga o'xshab tuzilgan bo'lib, bosh barmoqlardan tashqari (bosh barmoqda ikkita falanga bo'ladi) II–V barmoqlarda uchtdan barmoq suyaklari bo'ladi. Birinchi barmoq suyagi kaltaroq, yo'g'onroq, qolganlari bir oz uzunroq. Tirmoq falangalari g'adir-budur do'mboqchalar (tuberositas phalangis distalis) bilan tugaydi.

Odam gavdasining vertikal holatga o'tishi oyoq panjasining skelet tuzilishida ham o'z izini qoldiradi. Natijada oyoq panjasi tayanch nuqtasini bajarishga va gavda og'irligini ko'tarib yurishga moslashadi. Shuning uchun odamda tovon suyagi ancha yo'g'onlashgan, orqadan oldinga (bo'yiga) uzunlashgan va mustahkamlashgan bo'ladi. Oshiq suyak esa tovon suyagining ustida joylashgan bo'lib, yuqorida boldir suyaklari bilan, oldingi tomonda qayiqsimon suyak bilan bo'g'im hosil qilib birlashadi. Binobarin, oshiq suyakning tuzilishi va bo'g'im yuzasi ana shunga moslashgan. Qolgan suyaklar ham gavda og'irligini ko'tarib yurishda muhim ahamiyatga ega. Shuning uchun panja suyaklari asta-sekin kattalashgan va oyoq gumbazini hosil qilib o'zaro qo'shilib joylashgan.



**69-rasm.** Bosh skeleti (cranium). Old tomondan ko'rinishi.

1–sutura coronalis; 2–os parietale; 3–facies orbitalis ossis frontalis; 4–sutura sphenofrontalis; 5–sutura frontozygomatica; 6–facies orbitalis alae major ossis sphenoidalis; 7–sutura sphenozygomatica; 8–foramen zygomaticum; 9–os zygomaticum; 10–sutura zygomaticomaxillaris; 10–concha nasalis inferior; 12–spina nasalis anterior; 13–angulus mandibulae; 14–protuberantia mentalis; 15–sutura intermaxillaris; 16–cavum nasi; 17–vomer; 18–lamina perpendicularis ossis ethmoidalis; 19–facies orbitalis maxillae; 20–fissura orbitalis inferior; 21–os lacrimale; 22–lamina orbitalis ossis ethmoidalis; 23–fissura orbitalis superior; 24–squama temporalis; 25–processus zygomaticus ossis frontalis; 26–sutura sphenofrontalis; 27–canalis opticus; 28–os nasale; 29–tuber frontale.



**70-rasm.** Bosh skeleti (cranium). Yon tomondan ko'rinishi.

1–corpus maxillae; 2–spina nasalis anterior; 3–sutura zygomaticomaxillaris; 4–incisura nasalis; 5–foramen infraorbitalis; 6–fossa temporalis; 7–sutura nasomaxillaris; 8–os lacrimale; 9–lamina orbitalis ossis ethmoidalis; 10–sutura frontozygomatica; 11–facies temporalis alae majoris sphenoidalis; 12–sutura sphenofrontalis; 13–linea temporalis; 14–tuber frontale; 15–margoparietalis ossis temporalis (pars squamosa); 16–sutura sphenoparietalis; 17–sutura coronalis; 18–sutura squamosa; 19–squama temporalis; 20–linea temporalis superior; 21–linea temporalis inferior; 22–sutura lambdoidea; 23–sutura parietomastoidea; 24–sutura occipitomastoidea; 25–porus acusticus externus; 26–processus mastoideus; 27–processus styloideus; 28–arcus zygomaticus; 29–sutura temporozygomatica.

## BOSH SKELETI

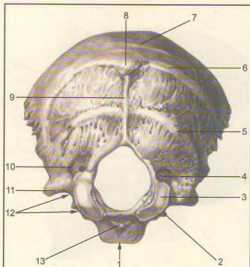
Bosh skeleti yoki kalla suyagi (Cranium, 69, 70-rasmlar) bosh miya va u bilan birga takomil etgan sezgi a'zolarining tayanchi bo'lib, ularni tashqi muhit ta'siridan saqlab turadi. Bundan tashqari, kalla suyagining yuz qismida organizm hayotida katta ahamiyatga ega bo'lgan nafas sistemasining boshlanish qismi – burun bo'shlig'i cavum nasi va ovqat hazm qilish sistemasining boshlanishi – og'iz bo'shlig'i – cavum oris joylashgan. Kalla suyagi ikki bo'limga: kallaning miya bo'limi – cranium cerebrale yoki

neurocranium hamda kallaning yuz bo'limi – cranium viscerale yoki splanchnocranium ga ajratiladi.

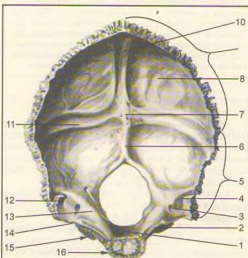
Miya bo'limi tepa tomondan kalla qopqog'i (calvaria) bilan qoplangan bo'lib, ichida bosh miya joylashib turadigan kalla bo'shlig'i (cavum crani cerebrale) bor. Kalla bo'shlig'i umurtqa kanalining kengaygan uchi bo'lib, u yerda bosh miya va uning pardalari, qon tomirlar joylashgan.

Kalla bo'shlig'i pastki tomondan turli teshik va kanallari bo'lgan kalla tubi – basis cranii bilan chegaralanib turadi.

Kalla qopqog'ining zich moddadan tuzilgan tashqi plastinkasi – lamina cranii externa va ichki yoki shishasimon plastinkasi – lamina cranii interna s. vitrea bo'lib, ular orasida yupqa g'ovak modda (diploe)



**71-rasm.** Ensa suyagi (os occipitale). Tashqi yuzasi. 1–pars basilaris; 2–processus intrajugularis; 3–condylus occipitalis; 4–canalis condylaris; 5–linea nuchae inferior; 6–linea nuchae superior; 7–linea nuchae suprema; 8–protuberantia occipitalis externa; 9–crista occipitalis externa; 10–fossa condylaris; 11–processus jugularis; 12–incisura jugularis; 13–tuberculum pharyngeum.



joylashgan. Fovak moddadan vena kanallari o'tadi. Ichki plastinkada organik moddalar kam bo'lganligidan u tez sinuvchan, mo'rt bo'ladi. Shishasimon plastinka nomi ham ana shundan olingan. Kalla suyagining miya bo'limi – neurocranium, ensa suyagi (os occipitale), peshona suyagi (os frontale), tepa suyagi (os parietale), ponasimon yoki asosiy suyak (os sphenoidale), g'alvir suyak (os ethmoidale) va chakka suyak (os temporale)dan tuzilgan. Tepa suyagi bilan chakka suyaklar bir juftdan, boshqasi toq.

Kallaning yuz bo'limi (cranium viscerale), yuqori jag' (maxilla), tanglay suyagi (os palatinum), yonoq suyagi (os zygomaticum), burun suyagi (os nasale), ko'z yoshi suyagi (os lacrimale), pastki chig'anoq (concha nasalis inferior), dimog' suyagi (vomere), pastki jag' (mandibula) va til osti (os hioideum) suyaklaridan tuzilgan.

### KALLANING MIYA BO'LIMI SUYAKLARI

**Ensa suyagi** (os occipitale, 71, 72-rasmlar) qisman kalla qopqog'ining orqa, pastki tomoni va uning asosini tashkil qilishda qatnashadi. U oldingi tomondan ponasimon suyakka, tepa va chakka suyaklariga birlashgan. Unda palla, yon qismlar, asosi yoki tanasi tafovut qilinadi. Ensa suyagining ana shu qismlari katta ensa teshigi atrofida joylashadi. Ensa suyagi katta teshik (foramen occipitale magnum) orqali umurtqa kanaliga qo'shilib turadi.

Ensa suyagining pallasi – squama occipitalis tashqi tomonga qavarib, ichki yuzasi botiq bo'lib egilgan serbar plastinka – palladan (squama occipitalis) iborat. Ensa suyagining tashqi yuzasi markazida, tashqi ensa do'mbog'i (suyaklanish nuqtasining o'rni) – protuberantia occipitalis externa bo'lib, uning ikkala tomonida ko'ndalang yo'nalgan g'adir-budur chiziqlar – linea nuchae superior ko'rinadi. Ammo shu chiziqdan yuqoriroqda parallel joylashgan yuqori g'adir-budur chiziq – linea nuchae suprema joylashgan. Ensa do'mbog'idan pastga ensaning tashqi qirradi – crista occipitalis externa yo'naladi. Ana shu qirradan ikki yonboshga – linea nuchae inferior chiziqlari tarqaladi.

**72-rasm.** Ensa suyagi (os occipitale). Ichki yuzasi.

1–clivus; 2–sulcus sinus petrosi inferioris; 3–canalis condylaris; 4–sulcus sigmoidei; 5–margo mastoideus; 6–crista occipitalis interna; 7–protuberantia occipitalis interna (eminentia crurisiformis); 8–squama occipitalis; 9–margo lambdoideus; 10–sulcus sinus sagittalis superioris; 11–sulcus sinus transversus; 12–processus jugularis; 13–tuberculum jugulare; 14–incisura jugularis; 15–pars lateralis; 16–pars basillaris.

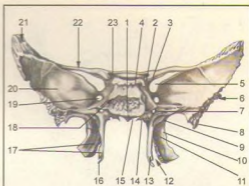
Pallaning ichki yuzasi butsimon tepa – eninentia cruciformis bilan to'rtta chuqurchaga bo'lingan, uning o'rtasida esa ichki ensa do'mbog'i protuberantia occipitalis interna bo'lib, unda tepaga yo'nalgan egatlar – sulcus sinus sagittalis superioris bilan birga ikki yonbosh tomonda joylashgan egatchalar sulcus sinus transversus ko'rinadi. Pastki tarmog'i – ensaning ichki qirasi – crista occipitalis interna ensa teshigiga qadar boradi.

Katta ensa teshigining ikki yonboshida pars lateralis joylashgan bo'lib, u pastki yuzada joylashgan ellips shaklidagi bo'g'im do'mboqchalar – condylus occipitalis orqali I bo'yin umurtqasining yuqori bo'g'im yuzasi bilan qo'shiladi. Ensa suyagining bo'g'im do'mboqchalari o'rtarog'ida til osti nervi o'tadigan kanal – canalis condylaris joylashgan. Do'mboqcha yon tomonida esa bo'yinturuq vena o'ymasi – incisura jugularis bo'ladi. Bu o'yma chakka suygaidagi ana shunday o'yma bilan qo'shilib bo'yinturuq teshigi – foramen jugularis ni hosil qiladi. Tanasi – pars basilaris ensa teshigining oldingi tomonida joylashgan bo'lib, 18–20 yoshlarda ponasimon suyak tanasiga qo'shilib ketadi. Uning kalla bo'shlig'iga qaragan yuzasi botiq bo'lib, ponasimon suyak tanasidagi xuddi ana shunday yuza bilan qo'shilib, ensa teshigi tomonga yo'nalgan nishab – clivus ni hosil qiladi. Bu nishabda uzunchoq miya va miya ko'prigi turadi. Ensa suyagi tanasining ikki chakkasida pastki toshsimon egatcha – sulcus sinus petrosi inferiores ko'rinib turadi.

**Ponasimon suyak (os sphenoidale, 73, 74-rasmlar)** juda murakkab tuzilgan bo'lib, kalla suyagining asosan o'rtasida, deyarli barcha kalla suyaklari bilan birlashgan holda joylashgan. Uning katta va kichik qanotlari – alae majores et minores uchayotgan ko'rschapalak shakliga o'xshash bo'lib, suyak tanasi – corpus sphenoidale ga birlashadi.

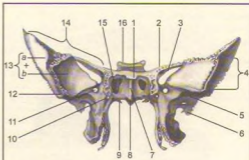
Ponasimon suyak tanasining kalla bo'shlig'iga qaragan yuqori yuzaning o'rta qismida egarchaga o'xshash chuqurcha – turk egari (sella turcica)ning tubi – fossa hypophysialis bo'lib, bunda miyaning pastki ortiq bezi – g i p o f i z joylashadi. Egarchaning oldingi tomonida ko'ndalanga joylashgan do'mboqcha – egar qoshi – tuberculum sellae va ko'rish nervlarining kesishmasi joylashgan egatcha – chiasmatis bor. Ular ikkala tomonda ko'z bo'shlig'iga ochiladigan ko'rish kanalchalari – canales optici teshigiga tutashadi. Bu kanalchalari orqali kalla bo'shlig'idan ko'rish nervlari o'tadi.

Turk egari orqa tomonda egar suyanchig'i – dorsum sellae bilan chegaralanadi. Ponasimon suyak tanasining ikki yonboshida yuqur arteriyasi joylashadigan egatcha – sulcus caroticus bor. Ponasimon suyak tanasining oldingi va pastki yuzasi o'rtasida qirra – crista sphenoidalis bo'lib, uning ikkala tomonidagi suyak plastinkalar ponasimon



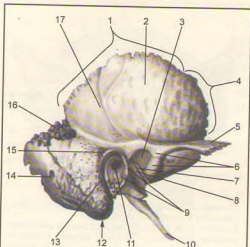
**73-rasm.** Ponasimon suyak (os sphenoidale). Orqa tomondan ko'rinishi.

1–corpus ossis sphenoidalis; 2–processus clinoides posterior; 3–processus clinoides anterior; 4–dorsum sellae; 5–fissura orbitalis superior; 6–margo squamosus; 7–canalis pterygoideus; 8–spina ossis sphenoidalis; 9–fossa scaphoidea; 10–lamina lateralis processus pterygoideus; 11–fossa pterygoidea; 12–incisura pterygoidea; 13–lamina medialis processus pterygoideus; 14–processus vaginalis; 15–rostrum sphenoidale; 16–hamulus pterygoideus; 17–processus pterygoideus; 18–sulcus caroticus; 19–foramen rotundum; 20–ala major; 21–margo parietalis; 22–ala minor; 23–canalis opticus.

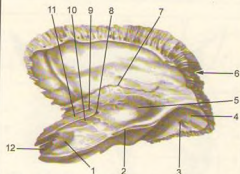


**74-rasm.** Ponasimon suyak (os sphenoidale). Old tomondan ko'rinishi.

1–corpus ossis sphenoidalis; 2–ala minor; 3–fissura orbitalis superior; 4–margo zygomaticus; 5–facies temporalis; 6–spina ossis sphenoidalis; 7–crista sphenoidalis; 8–rostrum sphenoidale; 9–processus vaginalis; 10–canalis pterygoideus; 11–foramen rotundum; 12–crista infratemporalis; 13–ala major (a–facies temporalis; b–facies orbitalis); 14–mago frontalis; 15–apertura sinus sphenoidalis; 16–dorsum sellae.



75-rasm. Chakka suyagi (os temporale). Tashqi yuzasi. 1-margo parietalis; 2-pars squamosa; 3-fossa mandibularis; 4-margo sphenoidalis; 5-processus zygomaticus; 6-tuberculum articulare; 7-fissura petrosquamosa; 8-fissura petrotympanica; 9-pars tympanica; 10-processus styloideus; 11-meatus acusticus externus; 12-processus mastoideus; 13-fissura tympanomastoidea; 14-foramen mastoideum; 15-spina suprameatum; 16-incisura parietalis; 17-sulcus arteriae temporalis media.



76-rasm. Chakka suyagi (os temporale). Ichki yuzasining tepa tomondan ko'rinishi. 1-impressio trigemini; 2-sulcus sinus petrosi superioris; 3-foramen mastoideum; 4-sulcus sinus sigmoidei; 5-eminentia areolata; 6-incisura parietalis; 7-fissura petrosquamosa; 8-hiatus canalis n. petrosi majoris; 9-hiatus canalis n. petrosi minoris; 10-sulcus n. petrosi majoris; 11-sulcus n. petrosi minoris; 12-foramen caroticum internum.

chig'anoqning – conchae sphenoidales bir juft suyak kovaklarini sinus sphenoidalis chegaralab turadi. O'ng tomondagi bo'shliq chap tomondagi bo'shliqdan sagittal to'siq (septum sinuum sphenoidalium) orqali ajralib turadi. Bu bo'shliqlar (kovaklar) kovak teshikchasi – aperture sinus sphenoidalis orqali burun bo'shlig'iga ochilgan.

Ponasimon suyak tanasi orqali ensa suyagi bilan birlashadi. Suyak tanasida bo'shliq mavjud, u yuqqa suyak devori bilan ajralgan. Bo'shliqlar teshikchalar orqali burun bo'shlig'iga ochiladi. Kichik qanot bilan katta qanot oralig'ida joylashgan yuqori ko'z yorig'i – fissura orbitalis superior ko'z kosasini miya bo'shlig'iga qo'shib turadi, u yerdan uch shoxli nervning tarmog'i hamda boshqa nervlar o'tadi. Kichik qanot miya bo'shlig'i tubini, ko'z kosasi yuqori devorini tashkil qilishda qatnashadi. Tanasining past tomonida ikkita qanotsimon o'siqlar – processus pterygoideus joylashgan.

O'siqlarning tubidagi naycha – canalis pterygoideus sagittal yo'nalishda joylashgan bo'lib, kanaldan nerv va qon tomirlar o'tadi. Qanotsimon o'siqlarning har biri medial (lamina medialis) va lateral plastinka (lamina lateralis)dan tuzilgan. Qanotsimon o'siqlarning oldingi chekkasidan egacha – sulcus pterygoideus o'tadi. Orqa tomondagi processus pterygoideus plastinkalari bir-biridan uzoqlashib, fossa pterygoidea ni hosil qiladi. Past tomondagi chuqurcha, o'yma – incisura pterygoidea gacha davom etadi. Qanotsimon o'siqlarning medial pastinkasi lateral plastinkaga nisbatan ingichka va uzunroq bo'lib, pastda ilmoq – hamulus pterygoideus ni hosil qiladi. Katta qanotning to'rtta yuzasi bor.

1. Kalla bo'shlig'iga qaragan yuza – facies cerebrealis.

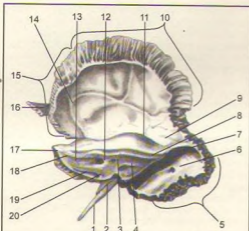
2. Ko'z kosasiga qaragan yuza – facies orbitalis.

3. Chakka yuza – facies temporalis.

4. Yuqori jag'ga qaragan yuza – facies maxillaris.

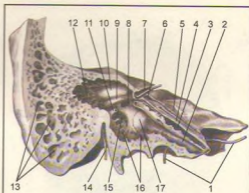
Katta qanotning tanaga yaqin joyida yumaloq teshik – foramen rotundum, cho'zinchoq teshik – foramen ovale va o'tkir qirrali teshik – foramen spinosum joylashgan. Yumaloq va cho'zinchoq teshiklardan uch shoxli nerv tarmoqlari o'tsa, o'tkir qirrali teshikdan miya pardasiga boruvchi arteriya o'tadi. Katta qanotning oldingi chekkasi yuqoriga davom etib, peshona suyagi bilan birlashadi.

**Chakka suyagi** (os temporale, 75, 76, 77, 78-rasm) bir juft bo'lib, murakkab tuzilgan. Unda eshitish, muvozanatni saqlash a'zolari joylashgan. Chakka suyagi to'rt qismdan iborat: palla (tanga) – pars squamosa, nog'ora – pars tympanica, piramida (toshsimon) – pars petrosa va so'rg'ichsimon – pars mastoidea qismlardir. Ana shu qismlar yangi tug'ilgan chaqaloqlarda alohida joylashgan bo'lib, bola bir yoshga yetganda suyaklanib, birlashadi va bitta butun chakka suyagini hosil qiladi. Chakka suyagining



**77-rasm.** Chakka suyagi (os temporale). Ichki yuzasining orqa tomondan ko'rinishi.

1–processus styloideus; 2–vagina processus styloidei; 3–fossa subarcuata; 4–apertura externa aquaductus vestibuli; 5–margo occipitalis; 6–foramen mastoideum; 7–sulcus sinus sigmoidalis; 8–sulcus sinus petrosi; 9–tegmen tympani; 10–margo parietalis; 11–eminentia arcuata; 12–porus acusticus internus; 13–facies posterior partis petrosae; 14–cuscus arteriosus; 15–margo sphenoidalis; 16–processus zygomaticus; 17–pars petrosa; 18–apex partis petrosae; 19–apex partis petrosae; 19–sulcus sinus petrosi inferioris; 20–apertura externa canaliculi cochleae.



**78-rasm.** Chakka suyagi (os temporale). Piramida qismidan kesilgan.

1–foramen caroticum orqali canalis caroticus – ko'rsatkich o'tkazilgani; 2–semicanalis tubae auditivae; 3–semicanalis musculus tensoris tympani; 4–sulcus n. petrosi minoris; 5–sulcus n. petrosi majoris; 6–hiatus canalis n. petrosi majoris; 7–canalis facialis – dan o'tkazilgan ko'rsatkich; 8–fenestra vestibuli; 9–prominentia canalis facialis; 10–prominentia canalis semicircularis lateralis; 11–eminentia pyramidalis; 12–antrum mastoideum; 13–cellulae mastoideae; 14–foramen stylomastoideum; 15–sinus tympani; 16–cellulae tympanicae; 17–promontorium.

to'rttali qismi tashqi eshituv yo'li – meatus acusticus externus atrofiida joylashgan.

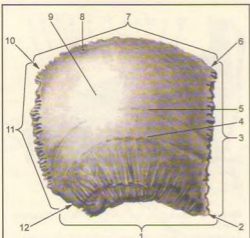
1. Chakka suyagining tangasimon qismi – pallasi (pars squamosa)ning ichki yuzasi – facies cesebralis da miya egallarining izlari bor. Pallaning tashqi yuzasi – facies temporalis silliq bo'lib, chakka chuqurining hosil bo'lishida qatnashadi va undan chiqqan yonoq o'sig'i – processus zygomaticus yonoq suyagi bilan birlashadi. Pastroqda pastki jag' bilan bo'g'im tuzadigan chuqurcha – fossa mandibularis joylashgan. Uning oldingi tuberculum articulare do'mbog'i, pastki jag'ning bo'g'im o'sig'ini chuqurchadan chiqib ketishdan saqlab turadi.

2. Nog'ora qismi (pars tympanica) unchalik katta bo'lmagan va bir oz egilgan plastinkadan iborat bo'lib, chakka suyagi tashqi eshituv yo'lining oldi va orqa tomonini chegaralab turadi, processus mastoideus lateral tomondan so'rg'ichsimon o'siq – processus styloideus va medial tomondan piramida qismlari bilan qo'shilib tursa, pastki tomon bigizsimon o'siqning (processus styloideus) ildizini o'raydi.

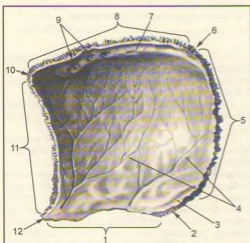
3. Toshimon qism (pars petrosa) chakka suyagining boshqa qismlariga nisbatan qattiqroq tuzilgan, shuning uchun bu bo'lak piramida – pyramis deb ataladi.

Piramida bag'rida eshitish va muvozanatni saqlash a'zolari bo'lib, ular turli tashqi ta'sirotlardan saqlanib turadi.

Piramidaning oldingi yuzasida – facies anterior (piramidaning uchi yaqinida) bosh miya uchlik nerv tugunining chuqur izi – impressio trigemini joylashgan. Chuqurchaning yon tomonida ikkita parallel joylashgan nozik egatcha bor, medial tomonda – sulcus n. petrosi majoris va lateral tomonda – sulcus n. petrosi minoris egatchalar hiatus canalis n. petrosi majoris et minoris nomli teshikchalarga davom etadi. Oldingi yuzaning orqa bag'rida yarim doira – semicanalis kanalinig (ichki quloq tuzilishiga qarang) turib chiqishidan vujudga kelgan tepa – eminentia arcuata bor. Nihoyat piramidaning oldingi yuzasi nog'ora bo'shlig'ining tomi – tegmen tympani holatida joylashgan. Piramidaning orqa yuzasi – facies posterior joylashgan ichki eshituv teshigi – porus acusticus internus orqali bosh miyaning yuz va eshituv nervlari, ichki eshituv qon tomirlari o'tadi.



**79-rasm.** Tepa suyagi (os perietake). Tashqi yuzasi. 1—margo squamosus; 2—angulus sphenoidalis; 3—margofrontalis; 4—linea temporalis inferior; 5—linea temporalis superior; 6—angulus frontalis; 7—margo sagittalis; 8—tuber parietale; 9—margo parietale; 10—angulus occipitalis; 11—margo occipitalis; 12—angulus mastoideus.



**80-rasm.** Tepa suyagi (os parietale) Ichki yuzasi. 1—margo squamosus; 2—angulus mastoideus; 3—sulcus sinus sigmoidei; 4—sulciarteriosi; 5—margo occipitalis; 6—angulus occipitalis; 7—sulcus sinus sagittalis superioris; 8—margo sagittalis; 9—foveolae granulares; 10—angulus frontalis; 11—margo frontalis; 12—angulus sphenoidalis.

Piramidaning pastki yuzasi – facies inferior kallaning tubiga qaragan bo'lib, bigizsimon-so'rg'ichsimon teshik – foramen stylomastoideum orqali yuz nervi kalla bo'shlig'idan tashqariga chiqadi. Bigizsimon o'siqling medial tomonida bo'yinturuq chuqurcha – fossa jugularis bor.

Bu chuqurcha ensa suyagidagi chuqurcha bilan qo'shilib, bo'yinturuq teshik – foramen jugulare ni hosil qiladi. Bu yerdan ichki uyqu arteriyasining kalla bo'shlig'iga o'tadigan tashqi teshik – foramen coroticum externum yaqqol ko'rinib turadi. Ichki teshik – foramen coroticum internum esa piramida uchida joylashgan. Piramidaning oldingi chekkasi – margo anterior suyakning palla qismi bilan o'tkir burchak hosil qilib qo'shiladi, shu yerdan muskul-nay kanali – canalis musculotubarius ning og'zi ko'rinadi, bu kanalning ikkinchi teshigi esa o'rta quloq bo'shlig'iga ochiladi. Kanal to'siq orqali ikkita yarim kanalga ajralgan, yuqoridagi kichik bo'lagidan (semicanalis m.tensoris tympani) quloq pardasini tarang qiladigan muskul boshlanadi, pastki kattaroq bo'lagi (semicanalis tubae auditivae) eshituv naychasining suyak bo'lagini tashkil qiladi.

4. So'rg'ichsimon qismida (processus mastoideus) o'siqlik bo'lib, u tashqi eshituv yo'li orqasida turadi. Bu o'siqla to'sh-o'mrov so'rg'ichsimon muskuli – m.sternocleidomastoideus yopishadi. So'rg'ichsimon o'siqling medial tomonida ikkita qorinchali muskul yopishadigan chuqur o'yma – incisura mastoidea bor. O'ymadan parallel ravishda (ichkari tomonda) ensa arteriyasining egati – sulcus arteriae occipitalis o'tadi. So'rg'ichsimon o'siqling tashqi yuzasini tekis uchburchak shaklidagi bo'lakcha egallagan. So'rg'ichsimon o'siqling ichki tuzilishi ko'pgina kataklardan – cellulase mastoideae tuzilgan bo'lib, o'rta quloq bilan qo'shilgan. So'rg'ichsimon o'siqling miya yuzasida facies cerebralis sigmasimon (S) egatcha – sulcus sinus sigmoidei bor.

Chakka suyagining kanallari: uyqu arteriyasi kanali – canalis caroticus, piramidaning pastki yuzasida joylashgan foramen coroticum externum dan boshlanib, yuqoriga ko'tariladi va to'g'ri burchak hosil qilib, uyqu arteriyasi kanalining ichki teshigi – foramen coroticum, internum da tugaydi. Kanaldan shu nomdagi arteriya o'tadi.

Yuz nervining kanali – canalis facialis ichki eshituv teshigining tubidan boshlanib, avval ko'ndalangiga yo'nalib boradi, so'ngra orqa va pastga qaytarilib tizza – geniculum canalis facialis ni hosil qiladi, keyin pastga qarab yo'naladi va foramen stylomastoideum bo'lib tugaydi.

**Tepa suyagi** (os parietale, 79, 80-rasmlar) bir juft bo'lib, kalla qopqog'ining o'rta qismini tashkil qiladi. Bosh miya takomillashgan sari tepa suyak ham rivojlanadi. Bu suyak kalla qopqog'ining talay qismini egallaydi va bosh miyani mexanik ta'sirotlardan

saqlaydi. Tapa suyagi boshqa kalla suyaklariga nisbatan qirrali va to'rt burchakli, sirti gumbazsimon bo'rtib chiqqan, plastinka shaklida tuzilgan. Uning oldingi chekkasi margo frontalis peshona suyagining pallasiga birlashadi, yuqori chekkasi – margo sagittalis esa ikkinchi tomondagi tapa suyagining xuddi shunday chekkasi bilan o'rta chiziqda birlashadi.

Orqa chekkasi – margo occipitalis ensa suyagining pallasiga birlashadi. Palla chekkasining (margo squamosus) oldingi qismi ponasimon suyakning katta qanoti bilan, o'rta va orqa bo'lagi esa chakka suyagi pallasiga birlashadi. Tapa suyagining old, tepa va orqa chekkalari tishli qirralari hosil qilsa, pastki (to'rtinchi) qirralari tashqi tomondan qiyshiq holda qirtilgan bo'lib ko'rinadi. Tapa suyagining to'rtta burchagi bor:

Birinci – oldingi-yuqori peshona burchak – angulus frontalis.

Ikkinchi – oldingi-pastki ponasimon burchak – angulus sphenoidalis.

Uchinchi – orqadagi-yuqori ensa burchak – angulus occipitalis va to'rtinchi – orqadagi-pastki so'rg'ichsimon burchak – angulus mastoideus lardir.

Tapa suyagining tashqi (qavariq) yuzasi muskul va fassiyalarning birlashishiga moslashgan bo'lib, o'rtasida tapa suyak do'mbog'i – tuber parietale joylashgan.

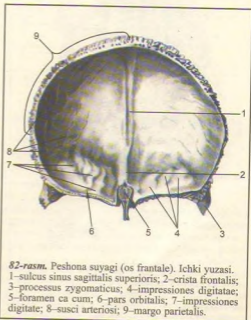
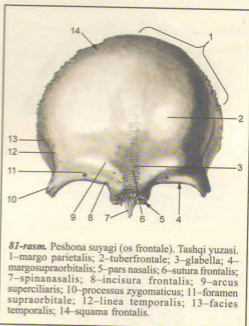
Pastdagi ikkita parallel chiziqning biri chakka fassiyasining yuqoridagisi – linea temporalis superior bo'lsa, ikkinchisi chakka muskulining (m.temporalis) yopishadigan pastki chizig'i (linea temporalis inferior) dir.

Tapa suyagining ichki botiq (facies interna) yuzasidan arteriya egachalari – sulci arteriosi hamda miya qiyiqlarining izlari – foveolae granulares yaqqol ko'rinadi. Bulardan tashqari, tepa qirra bo'yab davom etgan va so'rg'ichsimon o'siq bilan birlashadigan burchak sohasida joylashgan egachalar bor.

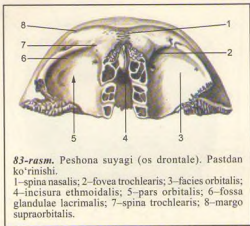
**Peshona suyagi** (os frontale, 81, 82, 83-rasmlar) bitta bo'lib, kalla qopqog'ining oldingi qismini tashkil qiladi. Peshona suyagining bu qismi sezgi a'zolari (ko'rish va hid bilish a'zolari) bilan uzviy bog'liq.

Peshona suyagi vertikal joylashgan palla qismi – sguama frontalis va gorizontall bo'lakka ajratiladi. Gorizontall bo'lak bir juft ko'z kosasi (pars orbitalis) va burun bo'lagi qismi (pars nasalis) dan tashkil topgan.

Peshona suyagi kalla suyaklarining pallasiga singari tashqi tomonga bo'rtib chiqqan plastinkadan iborat bo'lib, unda ikkita yuza tafovut qilinadi. Bulardan biri tashqariga qaragan qavariq yuza – facies externa va ichkari – miyaga qaragan (facies interna) botiq yuzadir. Peshona suyagining tashqi yuzasida bir juft peshona do'mbog'i – tuber frontalis ko'rinib turadi. Do'mboqlarning qoq o'rtasida chuqurcha – glabella bor. Peshona suyagining pallasiga ko'z kosasi qismidan

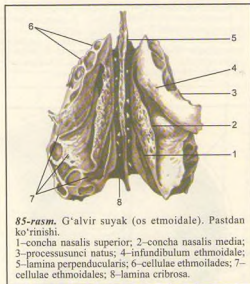






**83-rasm.** Peshona suyagi (os frontale). Pastdan ko'rinishi.

1—spina nasalis; 2—fovea trochlearis; 3—facies orbitalis; 4—incisura ethmoidalis; 5—pars orbitalis; 6—fossa glandulae lacrimalis; 7—spina trochlearis; 8—margo supraorbitalis.

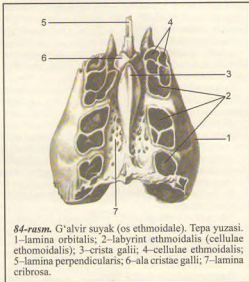


**85-rasm.** G'alvir suyak (os ethmoidale). Pastdan ko'rinishi.

1—concha nasalis superior; 2—concha nasalis media; 3—processus uncinatus; 4—infundibulum ethmoidale; 5—lamina perpendicularis; 6—cellulae ethmoidales; 7—cellulae ethmoidales; 8—lamina cribrosa.

bir juft ko'z kosasining chekkasi orbitalis bilan chegaralanib turadi. Undan teparoqda qosh usti ravog'i — arcus suociliaris joylashgan. Lateral tomonda yonoq suyagi bilan processus zygomaticus o'sig'i birlashadi.

Pallaning ichki yuzasida facies interna egatcha sulcus sagittalis superioris pastki tomonda toq peshona qirra — crista frontalis hosil qiladi. Bu qirra oldingi tomonda bosh miyaning qattiq pardasi yopishib turadigan ko'r teshik foramen caecum bilan tugaydi.



**84-rasm.** G'alvir suyak (os ethmoidale). Tepa yuzasi. 1—lamina orbitalis; 2—labyrinth ethmoidalis (cellulae ethmoidales); 3—crista galli; 4—cellulae ethmoidales; 5—lamina perpendicularis; 6—ala cristae galli; 7—lamina cribrosa.

Pallaning miya yuzasida bulardan boshqa arteriya egatchalari — sulci arteriosi miya qiyiqlarining izlarini ko'rish mumkin.

Peshona suyagining ko'z kosasi qismi — pars orbitalis gorizontaal joylashgan bir juft yupqa plastinkadan iborat. Peshona suyagi ko'z kosasining o'rtasi g'alvir suyagi joylashadigan egatcha — incisura ethmoidalis bilan ajralgan. Egatchada g'alvir suyagining plastinkasi — lamina cribrosa joylashgan. Ko'z kosasining yuqori (miya) yuzasida (facies cerebrialis) impressiones digitatae va juga ceryebralisa (BNA) ko'rinib turadi. Pastki yuzasi (facies orbitalis) silliq botiq bo'lib, ko'z kosasini yuqori tomondan chegaralab turadi. Lateral burchagida ko'z yoshi bezining chuqurchasi — fossa glandulae lacrimalis va medial tomonda bilinar-bilimnas g'altaksimon chuqurcha — favea trochlearis va o'siq — spina trochlearis bo'ladi. Ularga tog'ay g'altak — trochlea yopishadi; unga ko'z soqqasining yuqori qiyshiq muskul payi birikadi. Peshona suyagining burun bo'lagi — pars nasalis g'alvirsimon o'ymaning oldingi tomonida joylashgan. Uning o'rta qismida o'tkir qiltanoq (spina nasalis) bo'ladi. Qiltanoq burun to'sig'i — septum nasi ni hosil qilishda qatnashadi. Qiltanoqning ikki yonida bir juft peshona bo'shliqlari (sinus frontalis) bo'ladi. Kovaklar sagittal to'siq — septum sinus frontalis bilan ajralgan.

**Falvir suyak** (os ethmoidale, 84, 85-rasmlar) yuz suyaklari orasida markazda, burun bo'shlig'ining peshona suyagi egati tepasida joylashgan. U gorizontaal o'rnashgan g'alvirsimon nafis plastinka — lamina

cribrosa bilan kalla suyagining tubini (cranium cerebrale), kallada ko'z kosasi medial devorini hosil qilishda qatnashadi. Falvir suyak 3 qismdan iborat: gorizontaal joylashgan g'alvirsimon plastinka (lamina cribrosa), pastga yo'nalgan perpendikulyar plastinka (lamina perpendicularis) va uning yonida joylashgan labirintlar (g'ovakchalar) labyrinti ethmoibales dir. Falvirsimon plastinkaning juda ko'p teshikchalari bo'lib, ular orqali burun bo'shlig'iga hidlash nervining tolalari o'tadi. Plastinkaning qoq o'rtasida xo'roz tojiga o'xshash o'siq – crista galli ko'rinib turadi. Bosh miyaning qattiq pardasi shu tojga yopishadi. O'siq oldingi tomonga bir juft qanotsimon o'siq – ala cristae galli bo'lib davom etadi va peshona suyagi bilan birga ko'r teshik – foramen caecum ni hosil qiladi.

Falvir suyakning perpendikulyar plastinkasi burun suyaklari, dimog' suyagi va ponasimon suyak qirrasii bilan birlashadi va burun to'sig'ining bir qismini hosil qiladi.

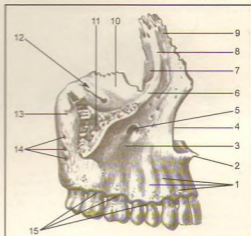
Falvir suyagida bir juft katta-kichik suyak kataklari (cellulae ethmoibales) bor. Kataklar lateral tomonda qog'ozsimon yuqqa plastinka yoki ko'z kosasi plastinkasi (lamina orbitalis) bilan qoplangan bo'lib, medial devorni hosil qiladi. Falvir suyagining oldingi kataklari peshona suyagi kataklari (sinus frontales) bilan, orqadagi kataklari esa ponasimon suyak katagi (sinus sphenoidalis) bilan tutashib turadi. Labirintning medial tomonlarida tepa va pastki chig'anoqlar conchae nasalis superior et media joylashgan. Ba'zida eng tepada joylashgan uchinchi burun chig'anog'i conchae nasalis suprema ham uchraydi.

## KALLANING YUZ BO'LIMI SUYAKLARI

**Yuqori jag'** (maxilla, 86, 87, 88-rasmlar) birmuncha murakkab tuzilgan. Yuqori jag' ko'z kosasi, burun va og'iz bo'shliqlarini hosil qilishda va chaynov apparatlari ishida faol qatnashadi.

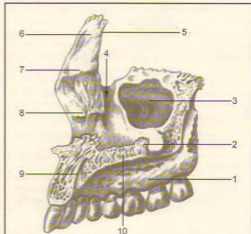Yuqori jag'ning tanasi va to'rtta o'sig'i bor: tanasi – corpus maxillae ning ichida havo saqlanadigan turli shakldagi bo'shliq (Gaymor bo'shlig'i) – sinus maxillaris bo'lib, burun bo'shlig'iga teshik – hiatus maxillaris orqali ochiladi. Tanasida to'rtta yuza (oldingi, chakka osti, ko'z kosasi va burun bo'shlig'i yuzasi) tafovut qilinadi.

Oldinga yoki yuzaga qaragan – facies anterior ning pastki tomonida tish ildizlaridan paydo bo'lgan tepachalar – juga alveolaris bor, shu tepachalar yuqorisida – lateral tomonda it chuqurchasi (kuldiringich) – fossa canina o'rin olgan. Ana shu chekkaning pastida joylashgan ko'z kosasi ostidagi teshik – foramen infraorbitale orqali qon tomir va nerv



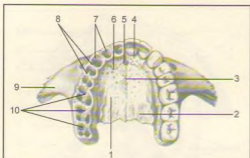
86-rasm. Yuqori jag' (maxilla). Tashqi yuzasi.

1–juga alveolaria; 2–spina nasalis anterior; 3–fossa canina; 4–incisura nasalis; 5–foramen infraorbitale; 6–margo infraorbitalis; 7–sulcus lacrimalis; 8–crista lacrimalis anterior; 9–processus frontalis; 10–facies orbitalis; 11–processus zygomaticus; 12–culcus infraorbitalis; 13–tuber maxillae; 14–foramina alveolaria; 15–arcus alveolaris.

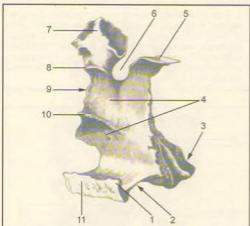


87-rasm. Yuqori jag' (maxilla). Ichki yuzasi.

1–processus alveolaris; 2–crista nasalis; 3–hiatus maxillaris; 4–sulcus lacrimalis; 5–margo lacrimalis; 6–processus frontalis; 7–crista ethmoidalis; 8–crista conchalis; 9–canalis incisivus; 10–processus palatinus.



**88-rasm.** Yuqori jag' (maxilla). Pastdan ko'rinishi. 1-processus palatinus; 2-sulci palatini; 3-sutura palatina mediana; 4-os incisivum; 5-foramen incisivum; 6-sutura incisiva; 7-alveoli dentales; 8-septa interalveolaria; 9-processus zygomaticus; 10-septa interalveolaria.



**89-rasm.** Tanglay suyagi (os palatinum). Ichki va orqa yuzalari. 1-spina nasalis posterior; 2-lamina horizontalis; 3-processus pyramidalis; 4-facies nasalis; 5-processus sphenoidalis; 6-incisura sphenopalatina; 7-processus orbitalis; 8-crista ethmoidalis; 9-lamina perpendicularis; 10-crista conchalis; 11-crista nasalis.

tolalari o'tadi. Medial tomondagi o'yma – incisura nasalis oldidagi burun qiltanog'i spina nasalis anterior bilan tugaydi.

Chakka osti yuzasi – facies infratemporalis oldingi yuzadan yonoq o'sig'i processus zygomaticus ning asosi bilan chegaralanadi va chakka osti qanot-tanglay chuqurchalarini hosil qilishda qatnashadi. Chakka

ostida jag' do'mbog'i – tuber maxillae orqa tomonda mayda teshikchalar – foramina alveolari mavjud. Bu teshikchalardan yuqoridagi jag' tishlariga boradigan qon tomirlar va nervlar o'tadi. Jag' do'mbog'ining medial tomonida katta tanglay egatchasi – sulcus palatinus major bo'lib, tanglay suyagiga birlashadi va canalis palatinus ni hosil qiladi. Yuqori jag' tanasining burunga qaragan yuzasi – facies nasalis burun bo'shlig'ining lateral devorini hosil qilishda qatnashadi, tanglay suyagi pastki burun chig'anoqi bilan birlashadi va pastda tanglay o'sig'ining yuqori yuzasiga o'tib ketadi. Facies nasalis da ikkita g'adir-budur qirra bo'lib, ular crista ethmoidalis (o'rtadagi qirra) va crista conchalis (pastdagi qirra) deb ataladi, ularga burun chig'anoqlari yopishib turadi.

Peshona o'sig'i (processus frontalis)ning orqa tomonida joylashgan chuqur ko'z yoshi egati – sulcus lacrimalis, ko'z yoshi kanali – canalis nasolacrimalis ni hosil qiladi va ko'z bo'shlig'ini burun bo'shlig'iga qo'shib turadi.

Ko'zga qaragan yuzasi – facies orbitalis tekis, bir oz botiqroq uchburchak shaklidagi plastinkadan iborat bo'lib, ko'z kosasining pastki devorini tashkil qiladi. Medial chekkasi ko'z yoshi suyagi, g'alvir suyagining ko'z kosasiga qaragan plastinkasi va tanglay suyagining ko'z o'sig'i (processus orbitalis) bilan birlashib turadi. Yuzaning orqa chekkasi ko'z kosasining pastdagi yorig'i – fissura orbitalis inferior bilan chegaralangan. Orqa chekkadan ko'z kosasining ostidagi egatcha – sulcus infraorbitalis boshlanadi va oldingi tomonga davom etib, canalis infraorbitalis ga aylanadi, kanal ko'z kosasining pastki teshigi – foramen infraorbitale yuz sohasiga ochiladi. Pastki teshikdan qon tomirlar va nervlar chiqib tarqaladi.

Yuqori jag'ning peshona o'sig'i (processus frontalis) peshona suyagiga qo'shiladi. Peshona o'sig'ining lateral yuzasida oldingi ko'z yoshi qirasi – crista lacrimalis anterior joylashgan bo'lib, pastki tomonda ko'z kosasining ostki chekkasi (margo infraorbitalis)ga o'tib ketadi va peshona o'sig'i bilan yosh o'ymasi – incisura lacrimalis ni oldindan chegaralab turadi. Peshona o'sig'ining chekkasi ko'z yoshi suyagi bilan birlashib, ko'z yoshi xaltachasining chuquri – fossa sacci lacrimalis ni hosil qiladi.

Tishlar turadigan alveolalar o'sig'ida (processus alveolaris) sakkizta tishning ildizi joylashadigan kataklar (alveoli dentales) bor. Tanglay o'siqlari o'zaro birlashib qattiq tanglay (rالاتum osseum)ni hosil qiladi.

Tanglay o'sig'ining medial chekkasida burun qirrasini – crista nasalis ko'tarilib turadi. Tanglay o'sig'ining pastki yuzasi g'adir-budur bo'lib, bu yerdan qon tomir va nervlar joylashadigan egat – suici palatini o'tadi. O'ng va chap tomondagi tanglay o'siqlari o'rtacha chiziqda birlashib chok hosil qiladi. Chokning oldingi tomonida kurak tishning teshigi – foramen incisivum

ko'rinib turadi, u shu nomli kanalga (canalis incisivum) davom etadi.

Yonoq suyagiga birlashadigan o'siq – processus zygo maticus yonoq suyagiga qo'shiladi.

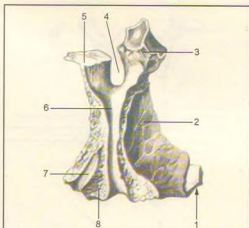
Bir juft tanglay suyagi (os palatinum, 89, 90-rasmlar), ko'z kosasi, burun bo'shlig'i, og'iz bo'shlig'i va qanot-tanglay chuqurining hosil bo'lishida qatnashadi. Suyakning gorizontal plastinkasi lamina horizontalis orqa tomondan yuqori jag' suyagining tanglay o'sig'i (processus palatinus maxillae) ga birlashib, qattiq tanglay – palatum osseum ni hosil qiladi. Gorizontal plastinka qarama-qarshi tomondagi ana shu nomli plastinka bilan birlashadi va burun qirrasining davomi – crista conchalis ni vujudga keltiradi. Orqa taraf chekkasi oz-moz bukilgan bo'lib, xonalarning pastki chekkasini hosil qiladi. Gorizontal plastinkaning lateral chekkasi vertikal plastinkaga birlashgan. Uning pastki yuzasida joylashgan katta tanglay teshigi – foramen palatinum majus shu nomli kanal – canalis palatinus ga davom etadi.

Vertikal plastinka – lamina perpendicularis yuqori jag' suyagining burun yuzasi – facies nasalis maxillae ga tegib turadi va burun bo'shlig'ining yon devorini hosil qilishda qatnashadi. Vertikal plastinkaning lateral yuzasida joylashgan katta tanglay egati – sulcus palatinus major jag' suyagiga shu nomli egat bilan qo'shilib, canalis palatinus major ni hosil qiladi.

Tanglay suyagining uchta: piramidasimon, ko'z va ponasimon o'siqlari bor. Piramidasimon o'siq – processus pyramidalis tanglay suyagining vertikal plastinkasi bilan gorizontal plastinka birlashgan yerdan boshlanadi. Bu o'siq pastga, orqaga, lateral tomonga yo'nalib, butun kallada ponasimon suyakning qanotsimon o'sig'idagi o'yma – incisura pterygoidus ni to'ldirib turadi. Ulardagi mayda kanalchalar canalis minores dan qon tomir va nervlar o'tadi. Processus orbitalis yon va oldingi tomonga yo'nalib, ko'z kosasining tubini hosil qilishda qatnashadi va g'alvirsimon suyak katakchalarini bir oz bekkitib turadi. Ponasimon o'siq processus sphenoidalis medial va orqa tomonga yo'nalib, ponasimon suyak tanasiga birkadi. Bu ikkala o'siq vertikal plastinkaning yuqori chekkasida joylashgan bo'lib, o'zaro ponasimon tanglay o'ymasi – incisura sphenopalatina ni hosil qiladi. Bu o'yama ponasimon suyakning tanasi bilan qo'shilgan qanottanglay teshigi (foramen sphenopalatinum)ga aylanadi.

Burunning pastki chig'anog'i (concha nasalis inferior, 91-rasm) bir juft suyak hamda yupqa bukilgan plastinkadan iborat. Uning yuqori chekkasi burun bo'shlig'ining yonbosh devoriga yopishib turadi. Suyakning medial bo'rtib turgan yuzasi burun bo'shlig'iga turtib kirib, burunning o'rta yo'lini pastki yo'ldan ajratib turadi.

Burun suyagi (os nasale, 92-rasm). Bir juft burun suyagi burun qirrasini hosil qiladi. Burun




90-rasm. Tanglay suyagi (os palatinum). Tashqi yuzasi.

1-lamina horizontalis; 2-facies maxillaris; 3-processus orbitalis; 4-incisura sphenopalatina; 5-processus sphenoidalis; 6-sulcus palatinus major; 7-fossa pterygoidea; 8-processus pyramidalis.

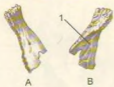suyagining yuqori qirrasini tepa tomondan peshona suyagiga yopishib tursa, pastki qirrasini burun tog'ayi bilan tutashadi (matseratsiya qilinib tayyorlangan kallada burun tog'aylari bo'lmaydi). Shuning uchun burun suyaklarining pastki qirralari noksimon burun teshigi – apertura piriformis nasi ni tepa tomondan chegaralab turadi, lateral qirralari esa yuqori jag' suyagining peshona o'sig'i – processus frontalis ga tutashadi.

Ko'z yoshi suyagi (os lacrimale, 93-rasm). Bir juft ko'z yoshi suyagi kalla suyaklarining orasida eng mo'rt va yuqqasidir. Bu suyak yuqori jag' suyagi peshona o'sig'i – processus frontalis ning orqa tomonida joylashib,

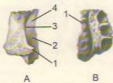


91-rasm. Burunning pastki chig'anog'i (concha nasalis inferior).

A-ichki yuzasi. 1-processus ethmoidalis; 2-processus lacrimalis. B-tashqi yuzasi. 1-processus maxillaris; 2-processus lacrimalis; 3-processus ethmoidalis.



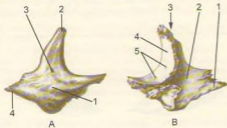
92-rasm. Burun suyagi (os nasale).  
A-tashqi yuzasi, B-ichki yuzasi. 1-sulcus ethmoidalis.



93-rasm. Ko'z yoshi suyagi (os lacrimale).  
A-tashqi yuzasi. 1-hamulus lacrimalis; 2-fossa sacci lacrimalis; 3-crista lacrimalis posterior; 4-sulcus lacrimalis. B-ichki yuzasi. 1-margo anterior.



94-rasm. Dimog' suyagi (vomer).  
1-Ala vomeris; 2-sulcus vomeris.



95-rasm. Yonoq suyaklari (os zygomaticum).  
A-tashqi yuzasi. 1-facies lateralis; 2-processus frontalis; 3-foramen zygomaticofaciale; 4-processus temporalis. B-ichki yuzasi. 1-processus temporalis; 2-facies temporalis; 3-processus frontalis; 4-facies orbitalis; 5-foramina zygomaticoorbitalia.

ko'z kosasi medial devorini hosil qilishda qatnashadi. Lateral yuza qirrasida joylashgan egatcha (sulcus lacrimalis) yuqori jag' suyagining peshona o'sig'ida shu nomli egat bilan qo'shilib, ko'z yoshi xaltasining chuqurchasi (fossa sacci lacrimalis)ni hosil qiladi. Past va oldingi tomondan ko'z yoshi suyagi yuqori jag' suyagining peshona o'sig'i bilan, orqadan g'alvir suyagining ko'z kosasiga qaragan plastinkasi, yuqoridan peshona suyagi bilan birlashib turadi.

Dimog' suyagi (vomer, 94-rasm), noto'g'ri to'rtburchak shakldagi yuqqa plastinkadan iborat toq suyak bo'lib, burun to'sig'ini hosil qilishda qatnashadi. Suyakning oldingi chekkasi g'alvir suyagining perpendikulyar plastinkasi bilan tutashadi. Orqa chekkasi bo'sh bo'lib, burun bo'shlig'ining orqa qismi - xoanani ikkiga ajratib turadi. Dimog' suyagi ko'pincha chap tomonga sal qayrilib joylashadi.

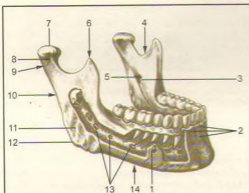
Yonoq suyagi (os zygomaticum, 95-rasm) yuz suyaklari orasida eng qattiqi bo'lib, kallaning yuz qismini miya bo'lagiga nisbatan mustahkamlab turadi. Yonoq suyagi chaynov muskulining keng sathini hosil qiladi. Bu suyak lunj va ko'zga qaragan ikkita plastinkadan iborat bo'lib, o'zaro ko'z osti chakkasi (margo infraorbitalis) orqali qo'shiladi.

Yonoq suyagining joylashgan joyiga qarab uchta yuza va ikkita o'siq tafovut qilinadi.

Facies lateralis to'rt qirrali yulduz shaklida bo'lib, unda do'mboq - tuber malare bor. Orqa yuzasi (facies temporalis) silliq bo'lib, shu nomli chuqurchaga qarab turadi. Uchinchi yuzasi facies orbitalis ko'z kosasining devorini hosil qilishda qatnashadi. Peshona o'sig'i - processus frontalis peshona suyagining yonoq o'sig'idagi ponasimon suyak qanoti bilan qo'shilib turadi. Chakka o'sig'i - processus temporalis chakka suyagidagi processus zygomaticus bilan qo'shilib, yonoq ravog'i - arcus zygomaticus ni hosil qiladi.

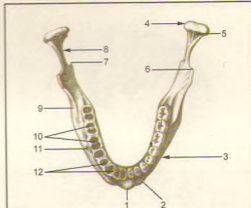
Pastki jag' (mandibula, 96, 97, 98-rasmlar) kalla suyaklari ichida harakatchanligi, ya'ni chakka suyaklariga bir juft bo'g'im tuzib qo'shilishi bilan farq qiladi. Pastki jag'da tishlar o'mashgan horizontal qism tanasi - corpus mandibulae va ikkita vertikal joylashgan shox - rami mandibulae bor, ana shu shoxlar vositasida bo'g'im hosil bo'ladi va chaynov muskullari yordamida pastki jag' harakatlanadi.

Pastki jag' tanasi shoxlar bilan burchak (angulus mandibulae) hosil qilib qo'shiladi. Pastki jag' burchagining tashqi yuzasiga chaynov muskuli yopishadi va natijada g'adir-budurlik - tuberositas masseterica vujudga keladi, ichki yuzasida esa medial qanotsimon muskul (m. pterygoideus medialis) yopishadigan g'adir-budur (tuberositas pterygoidea) bor. Ana shu chaynov muskulining vazifasiga va yoshiga qarab pastki jag' burchagi o'zgarib turadi. Jumladan, chaqaloqlarning pastki jag' burchaklari taxminan 150° bo'lsa, o'rta yoshdagi odamlarda 130-110° gacha kamayadi. Yoshi ulg'aygan qari



96-rasm. Pastki jag' (mandibula). Tashqi yonboshidan ko'rinishi.

1–foramen mentale; 2–juga alveolaria, lingula mandibulae; 4–incisura mandibulae; 5–foramen mandibulae; 6–processus coronoideus; 7–caput mandibulae; 8–collum; 9–processus condylaris; 10–ramus mandibulae; 11–tuberositas masseterica; 12–angulus mandibulae; 13–canalis mandibulae; 14–corpus mandibulae.



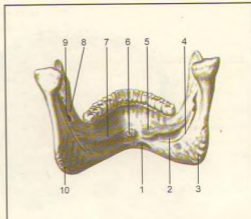
97-rasm. Pastki jag' (mandibula). Tapa yuzasi.

1–protuberantia mentalis; 2–tuberculum mentale; 3–corpus mandibulae; 4–processus condylaris; 5–fovea pterygoidea; 6–processus coronoideus; 7–lingula mandibulae; 8–collum, linea obliqua; 10–septa interalveolaria; 11–foramen mentale; 12–septa interalveolaria.

odamlarning tishlari tushib ketishi bilan chaynov muskullari birmuncha bo'shshadi. Natijada pastki jag' burchagi yassilana borib, chaqaloq bolalarning pastki jag'iga o'xshab qoladi.

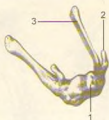Pastki jag'ning yuqori chekkasida tish katakchalarini – alveoli dentales bo'lib, ularni to'siqlar – septa interalveolaria bir-biridan ajratib turadi. tishlar katakchalarining bo'rtib chiqqan tashqi yuzasiga juga alveolaria deyiladi. Tananing pastki chekkasi yumaloq va qalinroq bo'ladi. U pastki jag'ning asosi basis mandibulae deb yuritiladi. Pastki jag' tanasining old yuzasi qoq o'rtasida iyak do'mbog'i (protuberantia mentale) va uning ikki yonboshida engak do'mboqchasi – tuberculum mentale bo'lsa, lateral yuzadan I-II kichik jag' tishlarining teri ostida iyak teshigi (foramen mentale) ko'rinish turadi. Bu teshikdan qon tomir va nervlar o'tadi. Pastki jag' tanasining ichki yuzasida qiltanoq do'mboq – spina mentalis bo'lib, uning ikki tomoniga fossa digastrica chuqurchasi (qo'sh qorinli muskulning oldingi qorinchasi) yopishadi. Chuqurchadan yuqoriroqda, lateral tomonda til osti bezi joylashadigan chuqurcha – fovea sublingualis bo'ladi.

Pastki jag' shoxlari – ramus mandibulae tanasidan ikki tomonga o'tmas burchak hosil qilib tarmoqlanadi. Uning ichki yuzasida pastki jag' teshigi – foramen mandibulae bor, pastki jag' kanali – canalis mandibulae ana shu teshikdan boshlanadi.



98-rasm. Pastki jag' (mandibula). Ichki yuzasi.

1–fossa digastrica; 2–fovea submandibularis; 3–tuberositas pterygoidea; 4–sulcus mylohyoideus; 5–fovea sublingualis; 6–spina mentalis; 7–linea mylohyoidea; 8–lingula mandibulae; 9–foramen mandibulae; 10–angulus mandibulae.



**99-rasm.** Til osti suyagi (os hyoideum). Tapa yuzasi.  
1—corpus; 2—cornu minus; 3—cornu majus.

Pastki jag' shoxi yuqorida ikkita o'siq bilan tugaydi; ularning oldingi tojsimon o'sig'i – processus coronoideus chakka muskulining ta'sirida vujudga kelgan bo'lsa, orqa tomondagi o'siq – bo'g'im o'sig'i – processus condylaris sifatida silliq boshcha bo'lib tugaydi va chakka suyagining bo'g'im chuqurchasiga kirib turadi.

Til osti suyagi (os hyoideum, 99-rasm) pastki jag' bilan hiqildoq o'rtasida (til ostida) joylashgan. U taqa kabi bukilgan bo'lib, o'rta qismi, tanasi – corpus va katta-kichik ikki juft shoxi (cornea majora et minor) bor, ular tanasi bilan tog'ay orqali birlashadi. Faqat 50 yoshdan keyin suyaklanadi.

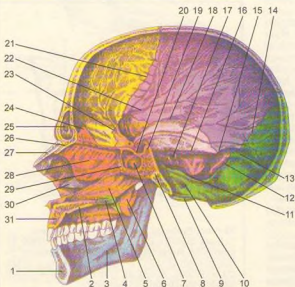
## KALLA SUYAKLARINING BIRLASHUVI TO'G'RSIDA MA'LUMOT

Kallaning ayrim suyaklari, ayniqsa uning qopqog'ini tashkil qilgan suyaklar (chakka suyagining palla qismidan tashqari tashqari) o'zaro tishli choklar – sutura serrata hosil qilib qo'shiladi. Turlicha birlashgan bu suyaklarning chekkalari kungurador bo'lib, bir suyakning tishlari ikkinchi suyakning tishchalari orasidagi kamgakka kirib turadi.

Chakka suyagining pallasi qiyiq bo'lib, baliq tangasi yoki cherepitsa singari tepa suyakning chekkasiga yopishib, bir oz yopib turadi va tangasimon chok – sutura squamosani hosil qiladi.

Kallaning yuz qismidagi suyaklar bir-biriga tep-tekis chekkalari (sutura plana) bilan tegib birlashadi. Ayrim choklar maxsus nom bilan yoki birlashadigan ikki suyakning nomi bilan ataladi. Masalan, sutura frontalis, sphenoparietalis va hokazo. Bundan tashqari, maxsus nomli choklar ham bo'ladi. Jumladan peshona suyagi bilan tepa suyaklar o'rtasidagi tojsimon chok – sutura lamboidea, ikkala tepa suyak orasidagi sagittal chok – sutura sagittalis.

Kalla asosini hosil qiladigan suyaklar bir-biri bilan talali tog'ay vositasida, ya'ni sinxondroz bo'lib



**100-rasm.** Kalla suyagi (sagittal kesimi – ichki yuzasi).

1—mandibula; 2—processus palatinus; 3—linea mylohyoidea; 4—lamina horizontalis ossis palatini; 5—vomer; 6—processus pterygoideus; 7—sinus sphenoidalis; 8—synchondrosis sphenoccipitalis; 9—condylus occipitalis; 10—canalis hypoglossi; 11—foramen jugulare; 12—sutura occipitomastoidea; 13—sulcus sinus transversus; 14—sutura lamdboidea; 15—sulcus sinus sigmoidei; 16—sulcus sinus petrosi superioris; 17—porus acusticus internus; 18—sutura squamosa; 19—dorsum sellae; 20—sella turcica; 21—sutura coronalis; 22—sulci arteriosi; 23—sutura sphenofrontalis; 24—crista galli; 25—sinus frontalis; 26—spina nasalis; 27—os nasale; 28—lamina perpendicularis ossis ethmoidalis; 29—crista sphenoidalis; 30—concha nasalis inferior; 31—maxilla (processus alveolaris).

birlashadi – synchondrosis petooccipitalis. Chakka suyagining piramidasimon qismi bilan ensa suyagining pars basilaris orasida birlashishi shular jumlasidandir. Ular bosh suyagining takomil etishidan qolgan tog'aylar bo'lib, suyaklar o'rtasidagi oraliqlarni to'ldirib turadi. Ba'zi odamlarda doimiy choklardan tashqari har doim uchramaydigan qo'shimcha choklar ham bo'ladi. Bu choklar peshona suyagi pallasining o'rtasida uchraydi va uni ikki bo'lakka ajratib turadi.

### BUTUN KALLA (100, 101-rasm)

Kalla skeletining yuz qismida tepa tomondan peshona qismi, bir juft ko'z kosasi va ular o'rtasida, pastroqda joylashgan burun bo'shlig'ining noksimon shakldagi kirishi teshigi (apertura piriformis nasi) ni ko'ramiz. Burun teshigining lateral tomondan, yuqori jag'ning oldingi yuzasida o'siq – processus alveolaris va bu o'siqda joylashgan tishlar ko'rinadi.

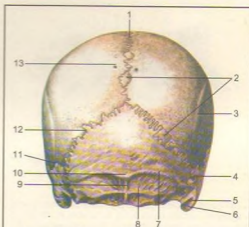
Ko'z kosasining lateral devori yonoq suyagidan iborat. Bu suyak tepa tomondan peshona suyagi va pastki tomondan yuqori jag' suyaklari bilan chok hosil qilib birlashib turadi. Yuz qismining pastki bo'lagini pastki jag' suyagi va unda joylashgan tishlar tashkil qiladi. Pastki jag' suyagi kallaning asosiga bo'g'im hosil qilib qo'shilgan.

Chakka-pastki jag' bo'g'imi (articulatio temporo-mandibularis, 101, 102-rasmlar). Pastki jag' suyagining (mandibula) ikki tomonida bo'g'im o'sig'i uchidagi boshcha bilan chakka suyaklaridagi bo'g'im chuqurchasi – fossa mandibularis o'rtasida hosil bo'lgan bo'g'im kombinatsiyalangan bo'g'imlar turkumiga kiradi. Chunki o'ng va chap tomondagi bo'g'imlar ayni vaqtda birgalikda bir xil harakatni bajaradi.

Pastki jag'ning bo'g'im chuqurchasi va boshchalari fibroz tolali tog'ay bilan qoplangan. Bo'g'im bo'shlig'i esa ustma-ust joylashgan fibroz tog'ay plastinkasi (disk) – discus articularis bilan ikki bo'lakka ajraladi. Disklarning chetlari bo'g'im xaltachasiga mustahkam yopishib ketganligidan bo'laklar o'zaro tutashmaydi.

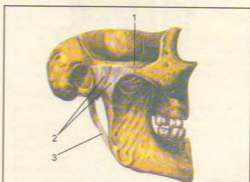
Disklarning ikki cheti baland, o'rtasi chuqur bo'ladi. Shu sababli bo'g'im boshchasi chuqurchaga moslashgan sari pastki jag' harakati osonlashadi.

Pastki jag' bo'g'imi yonoq o'sig'i – processus zygomaticus orqali pastki jag' bilan bo'yin o'rtasida tortilgan asosiy boylam (ligamentum laterale), ponasimon suyak bilan pastki jag' oralig'ida joylashgan boylam – ligamentum sphenomandibulare, pastki jag' bilan chakka suyagining bigizsimon o'sig'i (ligamentum stylomandibulare) oralig'ida tortilgan boylamlar vositasida mustahkamlangan. Pastki jag' bo'g'imi do'ngli bo'g'imlar guruhiga kiradi.



101-rasm. Kalla suyagini miya bo'limining tashqi ko'rinishi.

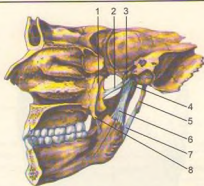
1 – sutura sagittalis; 2 – ossa suturatum; 3 – linea temporalis superior; 4 – foramen mastoideum; 5 – incisura mastoidea; 6 – processus mastoideus; 7 – linea nuchae superior; 8 – linea nuchae inferior; 9 – crista occipitalis externa; 10 – protuberantia occipitalis externa; 11 – sutura parietomastoidea; 12 – sutura lambda; 13 – foramen parietale.



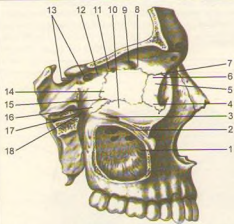
102-rasm. Chakka-pastki jag' bo'g'imi (articulatio temporo-mandibularis). Tashqi ko'rinishi.

1 – arcus zygomaticus; 2 – lig. laterale; 3 – lig. stylomandibulare.





**103-rasm.** Chakka-pastki jag' bo'g'imi (articulatio temporo-mandibularis). Ichki tomondan ko'rinishi. 1-processus pterygoideus; 2-lig. pterygospinale; 3-spina angularis; 4-capsula articulationis; 5-processus styloideus; 6-lig. sphenomandibulare; 7-lig. stylomandibulare; 8-hamulus pterygoideus.



**104-rasm.** Ko'z kosasi (orbita) va qanot-tanglay chuqurchasi (fossa pterygopalatina). 1-sinus maxillaris; 2-canal is infraorbitalis; 3-sulcus infraorbitalis; 4-sutura lacrimomaxillaris; 5-crista lacrimalis posterior; 6-os lacrimale; 7-sutura frontolacrimalis; 8-sutura frontoethmoidalis; 9-foramen ethmoidale anterius; 10-facies orbitalis maxillae; 11-foramen ethmoidale posterius; 12-os sphenoidale; 13-canal is opticus; 14-lamina orbitalis ossis ethmoidalis; 15-sutura ethmoidomaxillaris; 16-processus orbitalis ossis palatini lamina perpendicularis; 17-canal is pterygoideus; 18-foramen sphenopalatium.

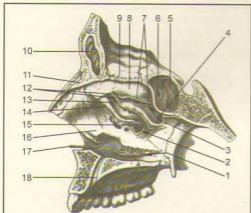
**Ko'z kosasi** (orbita, 104-rasm) bir juft bo'lib, to'rt burchakli piramidaga o'xshash bo'shliqdan iborat. Piramidaning asosi – og'zi oldinga, uchi esa orqaga (miya bo'shlig'i tomoniga) va medial tomonga qarab joylashgan. Ko'z kosasining medial, lateral, yuqori va pastki devorlari bor. Ko'z kosasining medial devori – paries medialis ni yuqori jag' suyagining peshona o'sig'i – processus frontalis, ko'z yoshi suyagi, g'alvir suyakning lateral plastinkasi, ponasimon suyak tanasi (ko'ruv kanalidan oldingi qismi) hosil qiladi.

Lateral devori – paries lateralis ponasimon suyakning katta qanotida ko'z kosasiga qaragan qismi va yonoq suyagidan hosil bo'lgan. Yuqori devori yoki orbitaning tomi peshona suyagining ko'z kosasiga qaragan qismidan va ponasimon suyakning kichik qanotidan yujudga kelgan. Pastki devori paries inferior yoki tubi yuqori jag' va yonoq suyaklaridan tashkil topgan, bundan tashqari, orqa tomondan tanglay suyagining o'sig'i – processus orbitalis ham qatnashadi. Ko'z kosasining uchida miya bo'shlig'iga ochiladigan ikkita teshik bor, ulardan biri lateral tomonga joylashgan ko'z kosasining tepa tomondagi yorig'i – fissura orbitalis superior bo'lsa, ikkinchisi medial tomonga joylashgan yumaloq shakldagi ko'rish kanali – canalis opticus dir.

Ko'z kosasining lateral va pastki devorlari o'rtasidagi burchakda qanot-tanglay va chakka osti chuqurchalariga ochiladigan pastki yoriq (fissura orbitalis inferior) joylashgan. Ko'z kosasining oldingi medial devori tomonida ko'z yoshi xaltasining chuqurchasi – fossa sacci lacrimalis pastda burun-ko'z yoshi kanali – canalis nasolacrimalis ga aylanib, burunning pastki yo'li – meatus nasi inferior ga ochiladi. Peshona suyagining g'alvir suyak bilan birlashgan chokida ikkita teshik ko'rinib turadi, oldingi teshik foramen ethmoidale anterior miya bo'shlig'iga, orqadagi teshik – foramen ethmoidale posterius burun bo'shlig'iga ochiladi. Ko'z kosasining pastki devorida joylashgan kanal – canalis infraorbitalis yuz qismiga ochilgan bo'ladi.

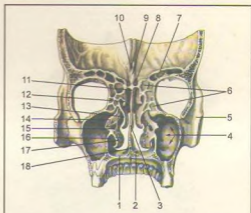
**Burun bo'shlig'i** (cavitas nasi, 105, 106-rasmlar) yuzning o'rtasida (markaziy qismida) joylashgan bo'lib, uni yuqoridan kalla bo'shlig'i, ikki yonidan ko'z kosalari va yuqoridan jag' suyagi bo'shliqlari, pastdan og'iz bo'shlig'i o'rab turadi. Burun bo'shlig'i to'siq – septum nasi osseum bilan ikkiga bo'linadi. Burun to'sig'i ko'pincha chapga qiyshayib joylashadi. U g'alvir suyakning vertikal plastinkasi va dimog' suyagidan, peshona suyagining sinas nasalis va crista sphenoidalis laridan iborat bo'lib, burun to'sig'ining oldingi qismi burunning uchigacha bormay, uni tog'ay to'ldirib turadi. Burun to'sig'i pastda tepa jag' va tanglay suyaklarining cristae nasalis qismiga yopishadi.

Burun bo'shlig'ining lateral devori jag' suyagining tanasi va peshona o'sig'i, ko'z yoshi suyagi, g'alvir



**105-rasm.** Burun bo'shlig'ining yonbosh devori (cavum nasi)yu

1-meatus nasi inferior; 2-meatus nasi medius; 3-meatus nasi superior; 4-foamen sphenopalatinum; 5-sinus sphenoidalis; 6-apertura sinus sphenoidalis; 7-orqa katakchalar teshigij 8-concha nasalis superior; 9-lamina cribrosa; 10-sinus frontalis; 11-spina nasalis; 12-oldingi katakchalar teshigi; 13-infundibulum; 14-processus uncinatus ossis ethmoidalis; 15-hiatus labyrinthi ethmoidalis; 16-concha nasalis inferior; 17-canal is nasalacrimalis; 18-canal is incisivus.



**106-rasm.** Burun bo'shlig'i va ko'z kosasi frontal kesimining orqa tomondan ko'rinishi.

1-processus palatinus maxillae; 2-foamen incisivum; 3-vomer; 4-sinus maxillaris; 5-sutura zygomaticomaxillaris; 6-cellulae ethmoidales; 7-sinus frontalis; 8-lamina cribrosa; 9-crista galli; 10-foamen caecum; 11-lamina perpendicularis ossis ethmoidalis; 12-concha nasalis superior; 13-concha nasalis media; 14-processus uncinatus; 15-concha nasalis inferior; 16-processus maxillaris conchae nasalis inferioris; 17-concha nasalis inferior; 18-crista nasalis.

suyak, tanglay suyagining perpendikulyar plastinkasi, ponasimon suyakning medial plastinkasi va pastki burun chig'anoq'idan hosil bo'ladi.

Burun bo'shlig'ining yuqori devorini g'alvir suyakning g'alvirsimon plastinkasi, ponasimon va tanglay suyaklarining ponasimon o'siqlari, qisman peshona suyagi hosil qiladi. Burun bo'shlig'ining tubi – qattiq tanglay (palatum osseum), yuqori jag'ning tanglay o'sig'i (processus palatini) bilan tanglay suyakning gorizontaal plastinkasi (lamina horizontalis) dan vujudga kelgan.

Burun bo'shlig'idan turtib chiqqan uchta chig'anoq bo'shliqni uch yo'lga bo'ladi. Burun bo'shlig'ining yuqori yo'li – meatus nasi superior ga g'alvirsimon suyakning orqa kataklari (cellulae ethmoidalis posterior) va ponasimon suyakning tanasidagi bo'shlig'i (sinus sphenoidalis) ochiladi. o'rtta yo'li (meatus nasi media) ga g'alvirsimon suyakning o'rtta va oldingi havo saqlaydigan (cellulae ethmoidalis mediae et anterior) kataklari, peshona suyagi g'ovagi (sinus frontalis) qo'shilib turadi. Burun bo'shlig'ining pastki yo'liga (meatus nasi inferior) ko'z yoshi-burun kanali (canalis nasalacrimalis) ochiladi. Burun bo'shlig'i kallaning yuz qismiga noksimon teshik

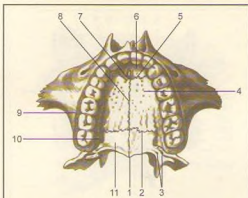
(apertura piriformis nasi) orqali ochilsa, orqa tomondan halqumning burun qismiga ikkita teshik – xoanalar orqali qo'shiladi.

O g'iz b o' s h l i g' i (cavum oris) da suyak devorlari kamroq bo'lib, yuqori devorini qattiq tanglay orqali qo'shiladi.

Og'iz bo'shlig'ining ikki yonboshi va oldingi devori yuqori jag' suyaklarining alveolyar o'siqlaridan, pastki jag'ning alveolyar chekkasi bilan tanasidan va tishlardan tashkil topgan. Og'iz bo'shlig'ining tubi muskullardan tuzilgan. Og'iz bo'shlig'ining orqa tomondan tashkil topgan tanglay suyagi gorizontaal plastinkasining ikki tomonida katta-kichik teshikchalar joylashgan.

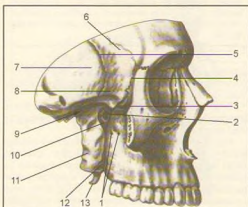
Ch a k k a c h u q u r c h a s i n i (fossa temporalis, 108-rasm) orqa va tepadan chakkaning pastki chizig'i – linea temporalis inferior, old tomondan yonoq suyagi, pastdan ponasimon suyakning katta qanotidagi qirra, yonoq ravog'i (arcus zygomaticus) chegaralaydi. Chuqurchani shu nomli chaynov muskuli to'ldirib turadi.

Ch a k k a o s t i c h u q u r c h a s i (fossa infratemporalis, 108-rasm) ning oldingi chegarasini yuqori jag' va yonoq suyaklarining pastki qismlari,



**107-rasm.** Qattiq tanglay (palatum osseum) – pastdan ko'rinishi.

1–spina nasalis; 2–sutura palatina transversa; 3–foramina palatina minora; 4–processus palatinus maxillae; 5–sutura incisiva; 6–os incisivum; 7–foramen incisivum; 8–sutura palatina mediana; 9–processus alveolaris maxillae; 10–lamina horizontalis; 11–lamina horizontalis.



**108-rasm.** Chakka chuqurchasi (fossa temporalis), chakka osti chuqurchasi (fossa infratemporalis), qanot-tanglay chuqurchasi (fossa pterygopalatina). Yonoq ravog'i kesilgan.

1–foramina alveolaria; 2–foramen sphenopalatinum; 3–fissura orbitalis inferior; 4–sutura sphenozygomatica; 5–sutura sphenosquamosa; 6–ala major; 7–squama ossis temporalis; 8–crista infratemporalis; 9–fossa infratemporalis; 10–fossa pterygopalatina; 11–lamina lateralis processus pterygoideus; 12–processus pyramidalis ossis palatini; 13–hamulus pterygoideus.

lateral devorchasini yonoq, pastki jag' o'simtasi, yuqoridan ponasimon suyak katta qanotining yuzasi va chakka suyak pallasining o'ziga bo'lagi tashkil qiladi. Chakka osti chuqurchasi chakka chuqurchasi bilan qirra (crista infratemporalis) orqali ajraladi.

Qanot-tanglay chuqurchasi (fossa pterygopalatina, 108-rasm) oldingi tomondan yuqori jag' bilan orqa tomondagi ponasimon suyakning o'sig'i orasida joylashgan. Medial devorchasini tanglay suyagining vertikal plastinkasi tashkil qiladi va uni burun bo'shlig'idan ajratib turadi. Lateral tomondan chuqurcha chakka osti chuqurchasiga yoriqcha – fissura pterygomaxillaris orqali qo'shiladi. Chuqurchaning pastki bo'lagi torayib, shu nomli kanalni hosil qiladi va tanglayga (og'iz bo'shlig'iga qaralsin) ochiladi. Qanot-tanglay bo'shlig'i burun bo'shlig'iga foramen sphenopalatinum orqali, kalla bo'shlig'i bilan foramen rotundum orqali, ko'z kosasiga fissura orbitalis inferior yordamida, og'iz bo'shlig'iga canalis palatinus major orqali va kalla asosiga canalis pterygoideus yordamida tutashib turadi.

Kalla skeletiga yuqoridan qaraganda tishsimon chok (sutura denta) ning bir necha turlarini ko'rish mumkin, jumladan peshona suyagi bilan tepa suyaklar ensa suyagi orasida lambdasimon chok bo'lsa, ikkita tepa suyak orasida (o'rta chiziqda) sagittal chok ko'rinadi.

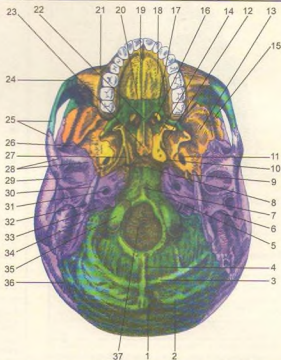
**Kalla suyagi tubining sirti (basis cranii externa, 109-rasm),** oldindan yuz qismi suyaklarining (pastki jag'dan tashqari) pastki yuzalari hamda kallaning miya bo'limi suyaklari yig'indisidan tuzilgan. Kalla suyagi tubi oldingi tomondan yuqori jag'da joylashgan kurak tishlar bilan, orqa tomondan yuqori ensa qirrasini bilan, lateral tomondan chakka suyak osti qirrasini, so'rg'ichsimon o'siqlar bilan chegaralangan.

Kalla suyagi tubining sirti uchta (oldingi, o'rta va orqa) bo'lakka ajratib o'rganiladi.

Oldingi bo'lagi yuqori jag'ning alveolyar o'sig'i va qattiq tanglaydan tuzilgan. Qattiq tanglayning orqa tomonida, alveolyar o'siqlar yaqinida (ikkala tomonida) teshikchalar (canalis palatinus major et minor) ko'rinib turadi. Kalla suyagi tubi sirtining o'rta bo'lagi oldingi tomonida xoana bo'lib, dimog' suyagi orqali ikkita bo'lakka (xoanaga) bo'linadi, kalla suyagi tubining orqa bo'lagida katta teshik – foramen magnum joylashgan. Bundan tashqari, piramida tanasi bilan ensa va ponasimon suyaklarning tanalari orasida noto'g'ri shaklli "yirtiq" teshik – foramen lacerum, chakka suyagi piramidasi ning pastki yuzasida uyqu arteriyasi kanalining tashqi teshigi – foramen caroticum externum, ovalsimon teshik – foramen ovale va orqa teshikchalar – foramen spinosum ko'rinib turadi. Kalla suyagi tubining tashqarisi ensa suyagidan katta teshikka, ya'ni umurtqa kanaliga ochiladi. Bularning ikki yonboshida birinchi bo'yin umurtqasi bilan bo'g'im hosil qilib birlashadigan bo'g'im

**109-rasm.** Kalla suyagi tubining sirti (basis cranii externa).

1–protuberantia occipitalis externa; 2–linea nuchae superior; 3–linea nuchae inferior; 4–crista occipitalis externa; 5–fissura petrooccipitalis; 6–processus mastoideus; 7–tuberculum pharyngeum; 8–synchronosis sphenoccipitalis; 9–foramen spinosum; 10–foramen lacerum; 11–foramen ovale; 12–lamina lateralis processus pterygoidei; 13–fossa infratemporalis; 14–lamina medialis processus pterygoidei; 15–crista infratemporalis; 16–choanae; 17–lamina horizontalis ossis palatini; 18–processus palatinus; 19–sutura palatina mediana; 20–sutura palatina transversa; 21–maxilla; 22–spina nasalis posterior; 23–vomer; 24–sutura zygomaticomaxillaris; 25–arcus zygomaticus; 26–sutura sphenosquamosa; 27–fossa scaphoidea; 28–tuberculum articulare; 29–fossa mandibularis; 30–processus styloideus; 31–foramen caroticum externum; 32–foramen stylo-mastoideum; 33–fossa jugularis; 34–incisura mastoidea; 35–condylus occipitalis; 36–sutura lambdae; 37–foramen magnum.



do'mboqchalari – condylus occipitalis va ularning orqalarida orqa chuqurchalari – fossa condylaris, til osti nerv kanali – canalis nervi hypoglossi joylashgan. Ensa suyagi bilan chakka suyak piramidasidagi chuqurchalar qo'shilib, bo'yinturuq teshigi – foramen jugulare ni hosil qiladi. Ana shu teshikning lateral tomonida yuz nervining foramen stylo-mastoideum teshigi, quloqning tashqi teshigi – meatus acusticus externus va turli yoriqchalar joylashgan.

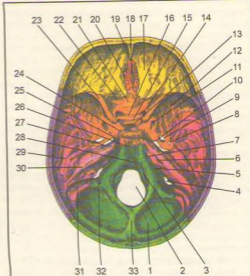
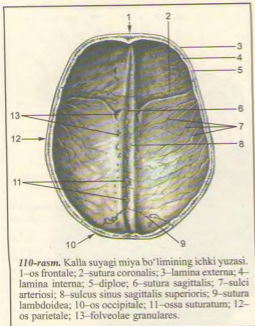
**Kalla suyagi tubining ichi** (basis cranii interna, 110, 111-rasm) ni kallani horizontal yoki sagittal qilib kesgandagina ko'rish mumkin. Kalla suyagi tubining ichi old, o'rta va orqa chuqurchalarga ajraladi.

Kalla suyagi tubining oldingi va o'rta chuqurchalarida bosh miya yarimsharlari joylashsa, orqa chuqurchasida esa miyacha turadi.

Kalla suyagining oldingi chuqurchasi – fossa cranii anterior peshona suyagining ko'z kosasi qismi, g'alvir suyagining g'alvir plastinkasi, ponasimon suyakning kichik qanotlari va tanasining bir qismidan tashkil topgan. Oldingi chuqurchada miya yarimsharining peshona qismi joylashgan. G'alvir suyakning plastinka

qismi chuqurroq bo'lib, unda hid bilish nervi tarmoqlarining burun bo'shlig'iga o'tadigan teshikchalari bor. Oldingi chuqurcha ponasimon suyak kichik qanotlarining orqa chekkasi bilan o'rta chuqurchadan chegaralanib turadi.

Kalla suyagining o'rta chuqurchasi – fossa cranii media oldingi chuqurchasidan hiyla chuqur bo'lib, o'rta qismi ponasimon suyakdan turk egari bilan ikki bo'lakka ajralgan. Unda miya yarimsharining chakka qismlari joylashgan. O'rta chuqurcha ponasimon suyakning tanasi va katta qanotlaridan, piramidaning oldingi yuzasi va chakka suyagining palla qismidan tuzilgan. Turk egarining old tomonida joylashgan egatcha – sulcus chiasmatis ikkala tomonda ko'rish kanallari – canalis opticus ga boradi. Kallaning chuqurchasida ko'z kosasining yuqori yoriqchasi (fissura orbitalis superior), dumaloq (foramen rotundum), ovalsimon (foramen ovale), yirtiqsimon (foramen lacerum) va orqa (foramen spinosum) teshiklar joylashgan. O'rta chuqurchaning orqa chegarasi piramidaning yuqori chekkasi bilan turk egarining suyanchig'idan hosil bo'lgan.



**III-rasm.** Kalla suyagi tubining ichki yuzasi (basis cranii interna).

1—squam a ossis occipitalis; 2—foramen magnum; 3—canalis hypoglossi; 4—foramen jugulare; 5—sulcus sinus petrosi inferioris; 6—porus acusticus internus; 7—fissura petrooccipitalis; 8—foramen spinosum; 9—foramen ovale; 10—foramen lacerum; 11—foramen rotundum; 12—ala major; 13—fossa hypophysialis; 14—canalis opticus; 15—tuberculum sellae; 16—sulcus chiasmatis; 17—pars orbitalis ossis frontalis; 18—crista galli; 19—foramen caecum; 20—lamina cribrosa; 21—lingula sphenoidale; 22—sutura sphenofrontalis; 23—ala minor; 24—dorsum sellae; 25—sulcus caroticus; 26—synchondrosis sphenooccipitalis; 27—impressio trigemini; 28—clivus; 29—fissura petroquamosa; 30—sulcus petrosus superior; 31—sulcus sigmoideus; 32—canalis condularis; 33—crista occipitalis interna.

Kallaning orqa chuqurchasi (fossa cranii posterior) yuqorida qayd qilingan ikkala chuqurchaga nisbatan chuqur va kengroq bo'lib, ensa suyagi, chakka suyagi va chakka suyagi piramidasi orqa yuzasi, ponasimon suyak tanasining orqa bo'lagi va tepa suyakning orqadagi pastki burchagidan tashkil topgan. Orqa chuqurchadan katta teshik (foramen magnum), til osti nervi kanali (canalis hypoglossi), bo'yinturug teshigi (foramen jugulare) va piramidaning orqa yuzasida joylashgan quloqning ichki teshiklari (porus acusticus va foramen mastoideum) ko'rinadi.

## CHAQALOQ KALLASI (112, 113-rasmlar)

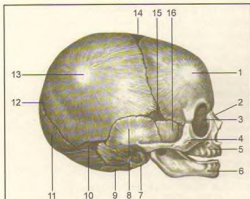
Chaqaloq kallasi miya bo'limi yuz bo'limiga qaraganda kattaroq bo'ladi. Kalla tubi kalla qopqog'iga nisbatan kechroq takomil etadi, ko'z kosalari kattaroq bo'ladi.

Chaqaloqlarda dastlab suyaklanish nuqtalari bir-biridan keng, biriktiruvchi to'qima plastinkalari bilan ajratilgan bo'lib, uzoq saqlanadi. Suyaklangan kalla qopqog'ining ushbu sohalari parda bilan qoplangan va suyaklanmagan bo'lib, ko'pincha choklar o'zaro

kesishgan qismlardagina kuzatiladi. Kalla qopqog'ining ana shunday yumshoq (suyaklanmagan) joylari liqildoq (fonticulus) nomi bilan ataladi. Chaqaloq kallasi quyidagi liqildoqlar bo'ladi:

1. Romb shaklidagi peshona liqild o'g'i — fonticulus anterior toj, sagittal va peshona choklari orasida joylashgan (uzunligi 3,5 sm gacha, ko'ndalig o'lehami taxminan 2,5 sm) bola ikki yoshga to'lganda suyaklanib yopiladi.

2. Uch burchak shaklidagi ensa liqild o'g'i — fonticulus posterior sagittal chokning orqa tomonida joylashadi, ya'ni oldindan ikkala tepa suyaklari, orqadan ensa suyagining pallasi bilan chegaralanadi. Bolaning ikki oyligida bekiilib ketadi.



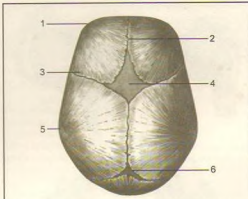
**112-rasm.** Chaqaloq kallasi skeleti (yonbo'shan ko'rinishi).

1–tuber frontale; 2–os nasale; 3–os lacrimale; 4–os zygomaticum; 5–maxilla; 6–mandibula; 7–anulus tympanicus; 8–squama temporalis; 9–pars lateralis ossis occipitalis; 10–fonticulus mastoideus; 11–squama occipitalis; 12–fonticulus posterior; 13–tuber parietale; 14–fonticulus anterior; 15–fonticulus sphenoidalis; 16–ala major.

3. **Yonliqildoqlar** – fonticuli laterales to'rtta bo'lib, kallaning har bir yonida bir juftan joylashadi. Ularning oldingisiga – fonticulus sphenoidalis, orqadagisiga so'rg'ichsimon liqildoq – fonticulus mastoideus deyiladi. Fonticulus sphenoidalis tepa suyagining, angulus mastoideus peshona suyagi, ponasimon suyakning katta qanoti va chakka suyagining pallasi orasida bo'ladi va bola 2–3 oyligida suyaklanib bitadi. Unga fonticulus mastoideus deyiladi. Fonticulus sphenoidalis tepa suyagining, angulus mastoideus ensa suyagining pallasi, chakka suyagi piramidasi o'rtasida bo'ladi.

Chaqaloq kallasi choklar bo'lmaydi. Kalla tubi suyaklari orasida esa tog'ay plastinkalari bo'ladi. Chaqaloqlarda chaynov funksiyasi yaxshi rivojlanmaganligi uchun jag' suyaklari unchalik takomillashmagan, pastki jag' ikki bo'lakdan iborat, orasida tog'ay plastinkasi bo'ladi. Jag' suyaklarining alveolyar o'siqlari bo'lmaydi.

Bola kallasi tug'ilgandan keyingi rivoji uch davrga bo'linadi. Birinchi o'sish davri – bola tug'ilgandan keyin yetti yoshgacha davom etib, bu davrda kallaning ensa qismi tez o'sib boradi. Ikkinchi o'sish davri – yetti yoshdan to balog'atga yetguncha (14–16 yoshgacha) davom etadi, bu davrda kalla bir qadar sekin o'sadi. Uchinchi o'sish davri – balog'atga yetgan vaqtdan gavdaning umumiy suyaklanish davri tamom bo'lguniga qadar (20–25 yoshgacha) davom etadi, bu vaqtda kallaning old qismi juda tez o'sadi.



**113-rasm.** Chaqaloq kallasi skeleti (tepadan ko'rinishi).

1–tuber frontale; 2–sutura frontalis; 3–sutura coronalis; 4–fonticulus anterior; 5–tuber parietale; 6–fonticulus posterior.

## SUYAKLARNING O'ZARO BIRLASHUVI–ARTROLOGIYA (114-rasm)

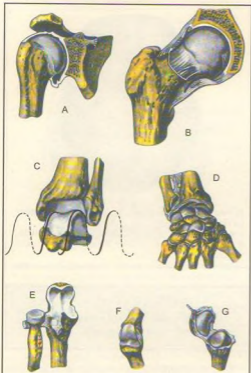
Til osti suyagidan tashqari hamma suyaklar o'zaro turlicha birlashadi. Jumladan, uzluksiz (harakatsiz) birlashmalar – sinartroz (synarthrosis), harakatchan birlashmalar (bo'g'imlar) – diartroz (diarthrosis).

Uzluksiz (sinartroz) birlashmalarda suyaklar o'zaro biriktiruvchi to'qima pardalar yoki tog'aylar bilan birlashgan bo'lib, harakatsiz yoki kam harakatli birlashmalarni vujudga keltiradi. Bu xildagi birlashmalar uch turda uchraydi.

I. **S i n d e s m o s** (syndesmosis). Suyaklar to'la biriktiruvchi to'qimalar yordamida birlashadi. Biriktiruvchi to'qima turlicha bo'lib, suyaklar orasida keng parda (suyaklararo parda) yoki tutam (boylam) holatda joylashadi. Bundan tashqari, kalla suyaklarining ko'pchiligi yupqa biriktiruvchi to'qima pardasi vositasida chok (sutura) hosil qilib qo'shiladi.

II. **S i n x o n d r o z** (synchondrosis). Suyaklar o'zaro tog'aylar vositasida birlashadi. Bu xildagi birlashmalarda suyaklar bir tomondan bir oz harakatchan bo'ladi, ikkinchi tomondan suyak oraliq'idagi tog'ay amortizator vazifasini bajaradi.

III. **S i n o s t o z** (synostosis). Suyaklar oraliq'idagi parda suyaklanib ketadi. Natijada bir nechta suyaklar birlashib butun bitta suyakni hosil qiladi. Jumladan bolalarda dumg'aza umurtqalari tog'ay parda bilan



114-rasm. Suyaklarning o'zaro birlashuv turlari.

A-sharsimon bo'g'im, articulatio spheroidea (articulatio humeri); B-cosachasimon bo'g'im, articulatio cotylica (articulatio coxae); C-g'altaksimon bo'g'im turlari - vintsimon bo'g'im (articulatio talocruralis); D-ellipsimon bo'g'im - ellipsoica (articulatio radiocarpea); E-silindsimon bo'g'im turi - buraluvchi bo'g'im - articulatio trochoidea (articulatio radioulnaris proximalis); F-g'altaksimon bo'g'im - ginglymus (articulatio interphalangea); G-egarsimon bo'g'im - articulatio sellaris (articulatio carpometacarpea pollicis).

birlasha, katta odamlarda o'zaro suyaklanib, bitta dumg'aza suyagini vujudga keltiradi. Yoki kalla skeletining tepa suyaklari yosh bolalarda sindesmoz bo'lib birlasha, katta odamlarda suyaklararo pardaning suyaklanishi natijasida sinostoz bo'lib birlashadi. Sindesmoz bilan sinostoz o'rtasida yarim bo'g'im - simfiz (symphysis) yoki gemiartroz birlashmalari ham uchralib turadi. Bu xildagi birlashmalarda suyak oraliq tog'aylari kichikroq bo'shliq bo'ladi. Qov suyaklarining o'zaro birlashishi gemiartroza misol bo'la oladi.

IV. Diartroz (diarthrosis) yoki bo'g'imlar (articulatio) suyaklarning bir-biriga yaqinlashmasdan o'rtada bo'shliq qoldirib qo'shilishidan vujudga keladi. Bo'g'im hosil bo'lishi uchun quyidagi shartlar lozim bo'ladi:

1. Bo'g'im hosil qilishda ishtirok etuvchi suyaklarning bir-biriga mos yuzalari (facies articulares) bo'lishi shart. Jumladan bir suyak uchi yumaloq shaklda bo'lsa (bo'g'im boshchasi), ikkinchisining uchi shunga yarasha botiq (bo'g'im yuzasi) bo'lishi lozim. Agar suyaklarning bo'g'im yuzalari shakl jihatidan moslashmagan bo'lsa, bo'g'im harakatiga xalaqit beradi. Lekin g'avdada bo'g'im yuzalarining o'zaro moslashmagan hollari ham uchraydi, bunday hollarda tog'aylardan tuzilgan turli shakldagi plastinkalar ularni moslashtirib turadi.

2. Suyaklarning bo'g'im hosil qiluvchi yuzalarini 0,2-0,6 mm qalinlikdagi tog'ay plastinkasi (cartilago articularis) qoplab, ularning g'adir-budur joylarini tekislaydi va bo'g'imlar harakatida tashqi ta'sirlarni ushlab qolish (amortizatsiya) vazifasini bajaradi. Tog'ay plastinkalari doimo sinovial suyuqlik bilan namlanib turadi. Bo'g'imlarni bo'g'im xaltasi (capsula articularis) o'rab turadi.

Bo'g'im xaltasi ikki qavat fibroz to'qimadan tuzilgan: tashqi qavat - fibroz kapsulasi (membrana fibrosa) va ichki sinovial membrana (membrana synovialis). Fibroz kapsulasi, bo'g'im xaltasini mustahkamlash uchun xizmat qilsa, siyrak, birtiruvchi to'qimadan va endotelial hujayralardan tuzilgan ichki qavat xalta yuzasini silliqlash uchun xizmat qiladi. Sinovial kapsula sarg'ish rangli tiniq (sinovial) suyuqlik chiqaradi. Suyuqlik bo'g'im yuzalarini namlaydi va ularni sovib qizishdan saqlaydi. Agar bo'g'im ichida boylam yoki muskul payi bo'lsa, ular ham sinovial parda bilan o'raladi.

Ba'zi bo'g'imlarda bo'g'im xaltasidan sinovial bo'shliqlar (bursa synovialis) hosil bo'ladi. Bo'g'im xaltalari ba'zi bo'g'imlarda tarang tortilib tursa, boshqalarida bo'sh (hilpillab) turadi. Bo'g'im kapsulasi bo'g'imlarni o'rab, suyaklarni ustki pardaga chambarchas birlashtiradi.

3. Bo'g'imlar to'qima tolalaridan tuzilgan boylamlar (ligamenta) bilan mustahkamlanadi.

Bo'g'im xaltasining tashqi - fibroz kapsulasi uzunasiga qat-qat bo'lib joylashib, ligg. extracapsularia ni hosil qiladi. Odatda, boylamlar bir suyakdan boshlanib bo'g'im osha ikkinchi suyakka yopishadi. Boylamlar, odatda, sinovial parda bilan o'ralgan bo'lib, kapsula ichkarisida bo'lsa, ligg. intracapsularia deyiladi. Bo'g'imdagi boylamlar harakatlarni tomozlash, bo'g'imlarni mustahkamlash vazifasini bajaradi. Serharakat bo'g'imlarda boylamlar yo'g'on va kuchli bo'lsa, kam harakatlilarda nozik, yupqa va bo'sh bo'ladi.

4. Bo'g'im xaltasi ichida, o'zaro birlashuvchi suyaklar oralig'ida bo'g'im bo'shlig'i bo'ladi. Bo'shliqlarda esa tiniq sinovial suyuqlik bo'ladi. Suyuqlik suyaklarning bo'g'im yuzalarini namlab turadi va ishqalanishdan saqlaydi. Bo'g'imlarning harakati suyaklardagi bo'g'im yuzalarining shakliga bog'liq. Odatda, bir suyakning bo'g'im hosil qiluvchi uchi sharsimon bo'lsa, ikkinchi suyakning uchi shunga yarasha botiq bo'ladi yoki suyakning uchi silindr shaklida bo'lsa, ikkinchisi shunga moslangan kemtik bo'ladi va hokazo (114-rasm).

Bo'g'im yuzalarini bir-biriga moslashtirish uchun bo'g'im bo'shlig'i ichida tolali tog'aydan tuzilgan bo'g'im lablari – labrum glenoidale, chanoq va yelka bo'g'imlarida turli shaklli tog'ay plastinkalar (disk va menisklar – disci va menisci articularis) bo'ladi. Bu disklar plastinka shaklida bo'lib, tashqi yuzasi bilan bo'g'im kapsulasiga yopishib turadi. Menisklar esa yarim oy shaklida bo'lib, bo'g'im yuzalarida joylashgan. Tog'aydan tuzilgan bo'g'im lablari bo'g'im yuzasi qirralarda joylashib, uning yuzalarini kengaytirib, chuqurlashtirib bo'g'im boshchasiga moslashtiradi.

Demak, bo'g'im hosil qilishda ishtirok etuvchi suyaklar bo'g'im boshlarining shakliga qarab ularning harakatlari aniqlanadi. Odam organizmida bir o'qli, ikki o'qli va ko'p o'qli bo'g'imlar bo'ladi. Masalan, bo'g'imlar (tirsak, barmoqlar bo'g'imi) bir o'q atrofida harakat qilsa, faqat bukib-yoziladi. Bunday bo'g'imlarni tashkil qilayotgan suyaklarning uchi g'altak yoki silindr shaklida bo'ladi.

Ikki o'qli bo'g'imlarda (bilak suyagi bilan kaft suyaklari o'rtasidagi bo'g'im) suyaklardan bittasining uchi tuxumsimon yoki egarsimon bo'lib, ikki tomonlama harakat qiladi. Ko'p o'qli bo'g'imlarda (yelka bo'g'imi) suyak uchi sharsimon bo'lib, har tomonlama harakatlanadi.

Organizmida bo'g'imlarning to'rt xil harakati tafovut qilinadi:

1. Frontal (ko'ndalang) o'q atrofida faqat bukish (flexio) va yozish (extensio) mumkin.

2. Sagittal (oldindan orqaga ketgan) o'q atrofida tanaga yaqinlashish (adductio) yoki tanadan uzoqlashish (abductio) harakati vujudga keladi.

3. Doira hosil qilib aylanish – cirumductio.

4. Bo'g'im o'qi atrofida burilish harakati sodir bo'ladi – rotatio. Bundan tashqari, kam harakatlil yassi bo'g'imlarga umurtqalarning bo'g'im o'siqlari orasidagi birlashuv-articulatio intervertebralis kiradi. Ikkiita suyakning birlashishidan vujudga kelgan bo'g'imlar oddiy bo'g'imlar (articulatio simplex) deb atalsa, murakkab bo'g'imlar (articulatio composita) uchta va undan ko'p suyaklar ishtirokida hosil bo'ladi.

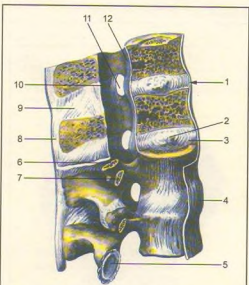
Ikkiita bo'g'im (pastki jag' bo'g'imi) hamkorligida bitta harakat sodir bo'lsa, unday bo'g'imlar kombinatsiyalangan bo'g'imlar deb ataladi.

## TANA SUYAKLARINING BIRLASHUVI

Umurtqa o'rtasidagi birlashmalar (115, 116, 117-rasmlar).

Umurtqa pog'onasining o'zaro birlashmalarida birlashishning hamma turlari (sindesmozlar – boylamlar, sinxondrozlar, sinostozlar va bo'g'imlar)ni ko'rish mumkin. Jumladan umurtqa tanalari o'zaro fibroz tolali tog'ay disklar yordamida qo'shiladi, lekin bunday tog'ay I va II umurtqalar o'rtasida bo'lmaydi.

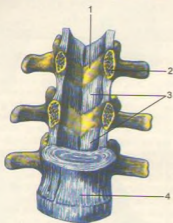
Dumg'aza va dum umurtqalar yosh organizmda tog'aylar bilan birlashsa, keyinchalik umurtqa tanalari o'rtasida tog'aylar suyukka aylanib ketadi. Shunday qilib, umurtqalar o'rtasidagi tog'aylar 23 ta disk (disci intervertebrales) dan iborat bo'ladi. Tog'ay disking tashqi qismi zich joylashgan va bir oz cho'zilish va qisqarish xususiyatiga ega bo'lgan fibroz tolali halqa (annulus fibrosus) dan iborat. Tog'ay halqa o'rtasida liqildoq – o'zak (nucleus pulposus) modda joylashgan.



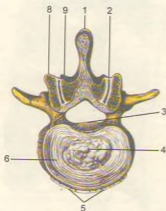
115-rasm. Umurtqa pog'onasining boylamlari.

1–discus intervertebralis; 2–nucleus pulposus; 3–annulus fibrosus; 4–lig. longitudinalis anterior; 5–facies articularis inferior; 6–processus articularis superior; 7–processus transversus; 8–lig. supraspinale; 9–lig. interspinale; 10–lig. flavum; 11–foramen intervertebrale; 12–lig. longitudinalis posterior.





116-rasm. Umurtqa pog'onasi boylamlari.  
1-arcus vertebralis; 2-pediculus arcus vertebrae; 3-  
ligg. flava; 4-lig. longitudinale anterius.



117-rasm. II, III bel umurtqalarining o'zaro birlashuvi  
(kesib ko'rsatilgan).

1-lig. supraspinale; 2-capsula articularis; 3-lig.  
longitudinale posterius; 4-nucleus pulposus; 5-lig.  
longitudinale anterius; 6-anulus fibrosus; 7-lig. flavum;  
8-processus articularis superior; 9-processus articularis  
inferior.

Bu embrion orqa torining (chorda dorsalis) qoldig'i bo'lib, o'zining elastiklik xususiyati bilan umurtqalami ezilishdan saqlaydi, tanaga tushadigan og'irlikni kamaytiradi. Umurtqa oraliq diskleri har xil qalinlikda bo'lib, bel qismida ayniqsa yaxshi rivojlangan.

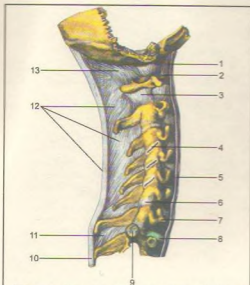
Umurtqa pog'onasi rivojlangan boylamga boy. Jumladan bir-biriga yaqin turgan umurtqa ravuqlari o'rtasida sarg'ish rangli boylam (ligamenta flava) joylashgan. Umurtqalarning qirrali yoki orqa o'siqlari orasida o'siq boylam (ligamentum interspinale) hamda ularning ko'ndalang o'siqlari o'rtasida tortilgan boylamlar – ligamentum intertransversale bo'ladi.

Umurtqalarning orqa o'rkrir o'siqlari orasidagi boylamlar, o'siqlarning uchiga yetib, bir-biri bilan tutashib o'siq usti boylami (ligamentum supraspinale) nomini oladi. Bu boylam bo'yin qismida yaxshi rivojlangan bo'lib, bo'yin (gardon) boylami (ligamentum nuchae) deb ataladi.

Umurtqalarning bo'g'im o'siqlari o'zaro bo'g'im hosil qilib tutashsa, ular tanalarining old tomonida oldingi uzun boylam (ligamentum longitudinale anterius), orqa tomonida orqa uzun boylam (ligamentum longitudinale posterius) joylashgan bo'ladi.

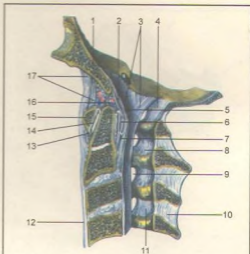
B i r i n c h i, i k k i n c h i bo'yin umurtqalari boshqa umurtqalardan farqli o'laroq, o'zaro bo'g'imlar (articulatio atlantoaxialis lateralis) hosil qilib tutashadi (118, 119, 120, 121-rasmlar). Ikkinchi umurtqaning tishsimon o'sig'i birinchi umurtqaning oldingi ravog'iga tutashib, articulatio atlantoaxialis mediana ni hosil qiladi. Bu bo'g'imlar alohida bo'g'im xaltasi bilan o'ralgan. Atlantning old ravog'i ensa suyagidagi katta teshik qirrasining old qismi oraliq'ida parda (membrana atlantooccipitalis anterior) bo'lsa, atlantning orqa ravog'i va ensa suyagining katta teshik qirrasidagi orqa qismi oraliq'ida orqa parda (membrana atlantooccipitalis posterior) joylashadi. Shu bilan birinchi bo'yin umurtqasining turli tomonga (aylanma) harakat qilishiga imkoniyat tug'diradi. Bosh skeleti ensa suyagining yon qismlarida joylashgan do'nglar vositasida birinchi bo'yin umurtqasining ustki bo'g'im chuqurchasiga bo'g'im (articulatio atlantooccipitalis) hosil qilib qo'shiladi.

Bir xil tuzilishga ega bo'lgan bu ikki bo'g'im birgalikda bir xil harakatni bajarganligi uchun kombinatsiyalashgan bo'g'im turkumiga kiradi. Bu bo'g'im ikkinchi bo'yin umurtqasining tishsimon o'sig'i bilan ensa suyagining nishabi o'rtasida tortilgan boylam (ligamentum apicis dentis), tishsimon o'siqlar orqasidan ko'ndalang tortilgan boylam (ligamentum transversum atlantis) va ularning tarmoqlari – qanotsimon boylam (ligamentum alarae) bilan mustahkamlangan. Bu boylamlar dens yonboshlaridan boshlanib, condylus occipitalis ning medial tomoniga yopishgan. Lig. criciforme atlantis (xochsimon boylam) dens ning ko'ndalang boylami



**118-rasm.** Umurtqa pog'onasi bo'yin qismining bo'g'imlari va boylamlari.

1-membrana atlantooccipitalis anterior; 2-atlas; 3-capsula articulationis atlantoaxialis lateralis; 4-articulatio zygapophysealis (ochilgan); 5-lig. longitudinale anterius; 6-capsula articulationis zygapophysealis; 7-vertebra prominens; 8-discus intervertebralis; 9-fovea costalis processus transversus; 10-lig. supraspinale; 11-lig. interspinale; 12-lig. nuchae; 13-membrana atlantooccipitalis posterior.



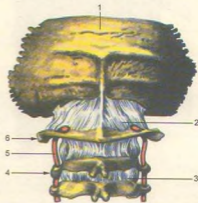
**119-rasm.** Bo'yin umurtqalari, ensa suyagining bo'g'imlari va boylamlari.

1-pars basillaris ossis occipitalis; 2-lig. cruciforme atlantis; 3-lig. longitudinale posterius; 4-membrana atlantooc-cipitalis posterior; 5-membrana tectoria; 6-lig. transversum atlantis; 7-lig. cruciforme atlantis; 8-lig. flavum; 9-foramen intervertebrale; 10-lig. interspinale; 11-lig. flavum; 12-lig. longitudinale anterius; 13-capsula articularis; 14-articulatio atlanto axialis mediana (ochilgan); 15-arcus anterior atlantis; 16-lig. apicis dentis; 17-membrana atlantooccipitalis anterior.

bilan uzunasiga yo'nalgan. Fibroz to'qima tutami (fasciculi longitudinales – lig. supraspinale ning davomi) dan tashkil topgan. 1–11 bo'yin umurtqa bo'g'imlari qalin fibroz parda (membrana tectoria) bilan qoplangan. Bu bo'g'imlar kallani umurtqa pog'onasiga qo'shib, mustahkam ushlaydi. Kallaning haddan tashqari buralib ketmasligini ta'minlaydi.

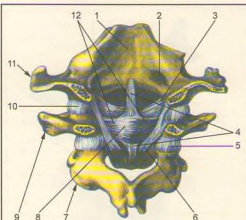
Umurtqa pog'onasi umurtqalarning o'zaro ustma-ust qo'shilishidan vujudga keladi va katta yoshdagi odamlarda "S" shaklida joylashadi. Umurtqa pog'onasining bo'yin va bel qismi oldinga fiziologik qiyshaygan (lordoz) bo'lsa, ko'krak va dumg'aza qismlari orqa tomonga fiziologik qiyshaygan (kifoz) bo'ladi. Umurtqa pog'onasining bu qiyshaymalari chaqaloqlarda sezilmaydi, bola o'tira boshlab, keyin yurganda, asta-sekin paydo bo'ladi.

Umurtqa pog'onasi boshni ushlab turadi, tananing tayanch vazifasini bajarib, tikka turishni ta'minlaydi. Umurtqa pog'onasi kanalida orqa miya tashqi ta'sirotlardan saqlanadi. Umurtqa pog'onasida har taraflama turli harakatlar sodir bo'ladi.



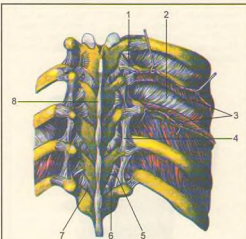
**120-rasm.** Ensa suyagi va bo'yin umurtqalarining oraliq boylamlari.

1-os occipitale; 2-membrana atlantooccipitalis posterior; 3-lig. flavum; 4-axis; 5-a. vertebralis; 6-atlas.



**121-rasm.** Ensa suyagi va bo'yin umurtqalarining oraliq boylamlari (ichki ko'rinishi).

1—pars basilaris; 2—canalis hypoglossialis; 3—lig. alare; 4—fasciculus longitudinalis; 5—capsula articularis; 6—membrana tectoria; 7—axis; 8—lig. cruciforme atlantis; 9—atlas; 10—capsula articularis (atlantooccipitalis); 11—os occipitale; 12—lig. transversum atlantis.



**122-rasm.** Umurtqalar-qovurg'alar boylamlari (orqa tomondan ko'rinishi).

1—lig. costotransversarium laterale; 2—membrana intercostalis interna; 3—m. intercostalis externa (kesib ajratib ko'rsatilgan); 4—lig. intertransversarium; 5—lig. costotransversarium laterale; 6—capsula articularis; 7—lig. flavum; 8—lig. supraspinale.

## QOVURG'ALARNING UMURTQALAR VA TO'SH SUYAGI BILAN QO'SHILISHI (122, 123, 124-rasmlar)

Qovurg'alar orqa uchi (boshchasi) va do'mboqlaridagi bo'g'im yuzalari bilan ko'krak umurtqalari, ustma-ust turgan tanalarining oraliq'i va ko'ndalang o'siqlardagi yuzalarga qo'shilib bo'g'im hosil qiladi.

Qovurg'alar boshchasi bo'g'imi (articulatio capitis costae) qovurg'aga boshchalaridagi bo'g'im yuzalari (facies articularis capitis costae) bilan umurtqa tanalaridagi yuqori va pastki yarim chuqurchalar (fovea costalis) orasida hosil bo'ladi. Har bir qovurg'a (II–X qovurg'alarda) bo'g'imi ichida boylam (lig. capitis costae interarticularis) bo'lib, qovurg'a boshchasidagi qirradan boshlanadi va umurtqa oraliq diskrlariga yopishadi. Lekin bu boylam I, XI va XII qovurg'alarda bo'lmaydi. Har bir qovurg'a bo'g'im kapsulasining tashqi tomonidan nur kabi tarqaladigan boylam (lig. capitis costae radiatum) dan boshlanib, ikki umurtqa tanasining yon tomonlariga va umurtqalar orasidagi tog'ay diska tarqalib yopishadi.

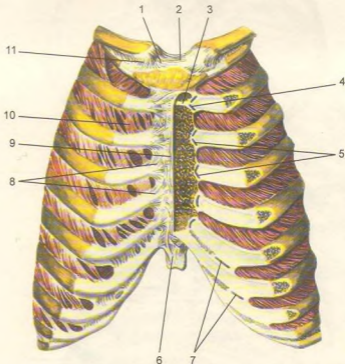
Qovurg'a do'mboqchalar bilan umurtqa ko'ndalang o'sig'i orasidagi bo'g'im (articulatio costotransversaria) qovurg'alar do'mboqlarining bo'g'im yuzalari (facies articularis tuberculi costae) bilan umurtqalar ko'ndalang o'sig'ida joylashgan qovurg'a chuqurchasi orasida bo'ladi. Bo'g'im xaltasining orasida qovurg'a do'mboqchasi bilan umurtqa ko'ndalang o'sig'i orasida tortilgan boylam – lig. costotransversarium bo'g'imni mustahkamlab turadi.

Qovurg'a – umurtqa bo'g'imlari uyg'un bo'g'imlar bo'lib, ular bir vaqtda bir xil harakatda (qovurg'alarining ko'tarilishi va tushishi) bo'ladi.

Qovurg'alarining oldingi uchlari qovurg'a tog'ayidan iborat bo'lib, birinchi yetti jufti to'g'ridan-to'g'ri to'sh suyagining yonboshiga birlashsa, keyingi VIII, IX, X juft qovurg'a tog'aylari bir-biriga tutashib, qovurg'a ravog'ini hosil qiladi, so'ngra to'sh suyagiga birlashadi. XI va XII juft qovurg'alarining uchlari qorin devori muskullari oraliq'ida erkin qoladi. Jumladan I qovurg'a tog'ayi to'g'ridan-to'g'ri sinxondroz bo'lib, to'sh suyagiga qo'shiladi. II–VII qovurg'alar tog'ay qismining to'sh suyagidagi qovurg'alar o'ymasiga to'sh-qovurg'a bo'g'im (art. sternocostales) hosil qilib qo'shiladi. Bo'g'imlar kapsulasi suyak ustki pardalari hisobidan bo'lib, nur kabi tarqalgan boylam (ligg. sternocostalia radiata), bo'g'imni old va orqa tomondan mustahkamlaydi. Nursimon boylamning oldingi qismi to'sh suyagi ustki pardasi bilan qo'shilib, to'sh membranasi (membrana sterni) ni hosil qiladi.

**123-rasm.** Qovurg'alar-to'sh suyagi bo'g'imlari va boylamlari (oldindan ko'rinishi).

1-lig. sternoclaviculare; 2-lig. interclaviculare; 3-synchondrosis manubriosternalis; 4-lig. sternocostale intraarticulare; 5-articulationes sternocostale; 6-lig. costoxiphoidae; 7-articulationes interchondrales; 8-lig. sternocostalia radiata; 9-membrana sterni; 10-membrana intercostalis externa; 11-lig. costoclaviculare.



II qovurg'a bo'g'imi kapsulasi bo'shlig'ida to'sh-qovurg'a bo'g'imi ichkarisidagi boylam (lig. sternocostale intraarticulare) joylashgan.

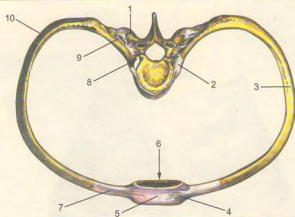
Yolg'on (VIII-X) qovurg'alarining tog'ay qismlari bir-biriga yonboshlab qo'shiladi. Ba'zan shu tog'aylar orasida bo'shliq – tog'aylar oraliq bo'g'imi (art. interchondrales) uchraydi. Bularning bo'g'im kapsulasi suyakning ustki pardasida joylashadi.

Qovurg'alarining old qismlari orasida tashqaridan ichkariga, tepadan pastga yo'naluvchi tashqi qovurg'alar oraliq membrana (membrana intercostalis externa) bo'lsa, qovurg'alarining orqa qismida pastdan yuqoriga va orqaga yo'naluvchi qovurg'alar oraliq ichki membrana (membrana intercostalis interna) joylashgan.

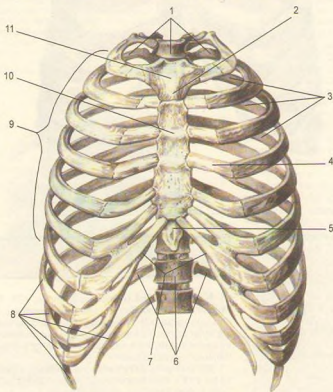
## KO'KRAK QAFASI

**Ko'krak qafasi** (compages thoracis, 125, 126-rasm) orqa tomondan 12 ta ko'krak umurtqasi, ikki yon tomondan XII juft qovurg'a va ular uchidagi tog'aylar hamda old tomondan to'sh suyagi boylamlari bilan birlashib, ko'krak qafasi bo'shlig'i (cavum thoracis) ni hosil qiladi.

Ko'krak qafasida t e p a (apertura thoracis superior) va p a s t k i (apertura thoracis inferior) teshiklar bor. Tepa teshigi kichikroq bo'lib, oldindan to'sh suyagi dastasi, ikki yondan I qovurg'a va orqa tomondan I



**124-rasm.** Qovurg'a-umurtqa-to'sh bo'g'imlari va boy-lamlari (tepadan ko'rinishi). 1—processus transversus; 2—capsula articulationis capitis costae; 3—corpus costae; 4—ligg. sternocostalia radiata; 5—membrana sterni; 6—corpus sterni; 7—cartilago costalis; 8—caput costae; 9—articulatio costotransversaria; 10—angulus costae.

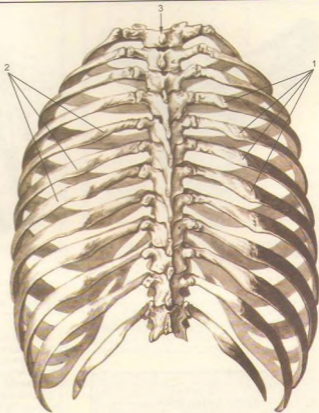


**125-rasm.** Ko'krak qafasi (thorax) old tomondan ko'rinishi.

1—apertura thoracis superior; 2—angulus sterni; 3—spatia intercostalia; 4—cartilago costalis; 5—processus xiphoideus; 6—apertura thoracis inferior; 7—angulus infrasternalis; 8—costae spuriae; 9—costae verae; 10—corpus sterni; 11—manubrium sterni.

**126-rasm.** Ko'krak qafasi-ning (thorax) orqa tomondan ko'rinishi.

1—anguli costarum; 2—spatia intercostalia; 3—columna vertebralis (ko'krak qismi).



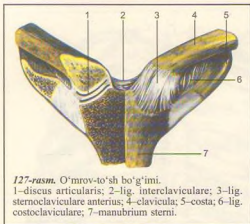
ko'krak umurtqasi bilan chegaralanadi, bu teshik orqali kekirdak, qizilo'ngach, qon tomir va nervlar o'tadi. Pastki teshik yuqori teshikka nisbatan kattaroq bo'lib, uni orqadan XII ko'krak umurtqasi, ikki yondan XII juft qovurg'a va oldindan to'sh suyagining xanjarsimon o'sig'i chegaralab turadi, bu teshik qorin bo'shlig'idan diafragma orqali ajralgan. Ko'krak bo'shlig'ining orqa tomonida joylashgan umurtqa pog'onasining ikki yonboshida o'pkalarning orqa yuzasi joylashadigan egat — sulci pulmones bor. Qovurg'alar oraliq bo'shliqqa spatia intercostalia deyiladi. Ko'krak qafasining hajmi va shakli yosh, jins va kasbga qarab turlicha bo'ladi.

Ko'krak qafasi chaqaloqlarda piramida shaklida bo'lib, oldindan orqaga qaragan hajmi ko'ndalang o'lchovga nisbatan kattaroq. To'sh osti burchagi (angulus infrasternalis) keng, o'tmas burchak hosil qilib joylashadi. Ayollarning ko'krak qafasi esa

erkaklarnikiga qaraganda birmuncha kaltaroq va pastki ravog'i (arcus costalis) yassiroq. O'rta yoshdagi erkaklarning ko'krak qafasi oval shaklda bo'lib, ko'ndalang o'lchovi kattaroq. To'sh osti burchagi to'g'ri burchak hosil qilib joylashgan.

**Uch xil ko'krak qafasi** tafovut qilinadi.

**Giperstenik** (past bo'yli) turdagi odamlarning ko'krak qafasi konussimon (yuqori tomoni tor, pastki tomoni keng) shaklda bo'lsa, **astenik** (novcha bo'yli) odamlarda ko'krak qafasi yassi (oldindan orqaga tomon yassilangan) shaklli, qovurg'alar pastga qarab ko'proq yo'nalib joylashgan bo'ladi. **Normostenik** (o'rta bo'yli) odamlar ko'krak qafasi giperstenik bilan astenik odamlar ko'krak qafasining oraliq hajmida silindr shaklida uchraydi. Agar odamning muskul va o'pkalari yaxshi rivojlangan bo'lsa, ko'krak qafasi ham shunga yarasha keng bo'ladi. Aksincha muskullar va o'pkalar unchalik



127-rasm. O'mrov-to'sh bo'g'imi.

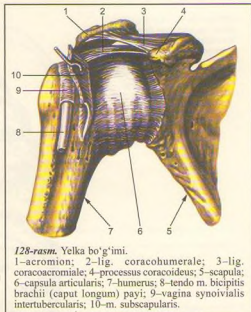
1-discus articularis; 2-lig. interclaviculare; 3-lig. sternoclaviculare anterius; 4-clavicula; 5-costa; 6-lig. costoclaviculare; 7-manubrium sterni.

yaqsho rivojlanmagan bo'lsa, ko'krak qafasi ancha tor, oldindan orqaga qarab yassilangan bo'ladi. Ba'zan oldingi devori burchak shaklida turib chiqqan tor ko'krak ("tovuq ko'krak") qafasi ham uchraydi. Ko'krak qafasi nafas olganda ko'tarilib, nafas chiqarganda pastga tushadi. Bunda muskullar yordamida qovurg'alar va ular tog'aylari to'sh suyagi bilan birga yuqoriga ko'tarilib yon tomonga tortiladi. Bunda ko'krak qafasi kengayadi. Nafas chiqarishda esa qovurg'alar pastga tushib, ko'krak qafasi torayadi.

## QO'L SUYAKLARINING BIRLASHUVI

**Yelka kamari suyaklarining birlashuvi** (127-rasm). O'mrov suyagining to'mtoq uchi to'sh suyagi dastasi bilan qo'shilib to'sh-o'mrov bo'g'imi (articulatio sternoclavicularis) ni, ikkinchi yassi uchi kurak suyagining yelka o'sig'iga qo'shilib, yelka o'sig'i-o'mrov (articulatio acromioclavicularis) bo'g'imini hosil qiladi. O'mrov suyagining to'sh suyagi dastasi bilan bo'g'im hosil qiladigan uchi mos bo'lmagani uchun ular orasida tog'ay diski (discus articularis) borligi tufayli bo'g'im bo'shlig'i ikkiga bo'lingan va deyarli har tomonga erkin harakat qila oladi. Bo'g'im kapsulasi oldingi va orqa lig. sternoclaviculares anterius et posterius bilan mustahkamlangan.

O'mrov suyaklarining uchlari o'mrov suyaklari oraliq boylami (lig. costoclaviculare) bilan o'zaro birlashadi. Bundan tashqari, o'mrov suyagi birinchi qovurg'a bilan o'mrov-qovurg'a boylami (lig. sternoclaviculare) orqali tutashadi.

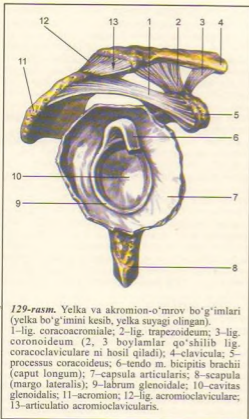

128-rasm. Yelka bo'g'imi.

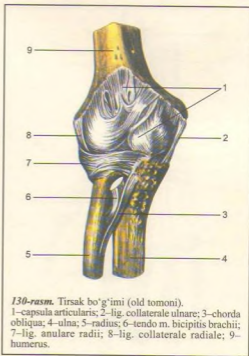
1-acromion; 2-lig. coracoclavulare; 3-lig. coracoacromiale; 4-processus coracoideus; 5-scapula; 6-capsula articularis; 7-humerus; 8-tendo m. bicipitis brachii (caput longum) payi; 9-vagina synovialis intertubercularis; 10-m. subscapularis.

O'mrov suyagi ikkinchi uchining bo'g'im yuzasi kurak suyagining yelka o'sig'idagi bo'g'im yuzasi bilan yelka o'sig'i - o'mrov-bo'g'im (articulatio acromioclavicularis) ni hosil qilib birlashadi. Bo'g'im hosil qiluvchi suyaklarni bir-biriga moslashtiradigan bo'g'im diski (discus articularis) bo'ladi. Bo'g'im kapsulasining tepa qismida - lig. acromioclavulare superius, pastki tomonda - lig. acromioclavulare inferius joylashgan. Bulardan tashqari, kurak suyagining tumshuqsimon o'sig'ini o'mrov suyagiga lig. coracoclavulare boylami birlashtiradi. Kurak suyagi tana skeletiga to'g'ridan-to'g'ri birlashmasdan, muskullar orasida joylashgan bo'lib, bu yerda kurakning o'ziga xos boylamlari mavjud. Jumladan, kurakning tumshuqsimon o'sig'i bilan yelka o'sig'i (acromion) o'rtasida lig. coracoacromiale tutilgan bo'lsa, kurak suyagining ustki qirrasida joylashgan kesimta (incisura scapulae) chekkalari oralig'ida ligamentum transversum scapulae superius bor.

Yelka bo'g'imi (articulatio humeri, 128, 129-rasmlar) yelka suyagining sharsimon boshi bilan kurak suyagining bo'g'im chuquri qo'shilihidan hosil bo'ladi. Bo'g'im boshchasi bo'g'im yuzasiga qaraganda taxminan uch baravar katta. Shuning uchun bo'g'im yuzasining qirrasidan boshlangan lab tog'ayi (labrum glenoidale) bo'g'im yuzasini kattalashtirib bo'g'im boshchasiqa moslashtiradi. Bu bo'g'im atrofiga boylamlar kam, kapsulasi yupqa



**129-rasm.** Yelka va akromion-o'mrov bo'g'imlari (yelka bo'g'imini kesib, yelka suyagi olingan).  
 1–lig. coracoacromiale; 2–lig. trapezoideum; 3–lig. coronoideum (2, 3 boylamlar qo'shilib lig. coracoclaviculare ni hosil qiladi); 4–clavicula; 5–processus coracoideus; 6–tendo m. bicipitis brachii (caput longum); 7–capsula articularis; 8–scapula (margo lateralis); 9–labrum glenoidale; 10–cavitas glenoidalis; 11–acromion; 12–lig. acromioclaviculare; 13–articulatio acromioclavicularis.



**130-rasm.** Tirsak bo'g'imi (old tomoni).  
 1–capsula articularis; 2–lig. collaterale ulnare; 3–chorda obliqua; 4–ulna; 5–radius; 6–tendo m. bicipitis brachii; 7–lig. anulare radii; 8–lig. collaterale radiale; 9–humerus.

vertikal o'q atrofida yelkani ichkariga va tashqariga burish mumkin. Bundan tashqari, yelka bo'g'imi atrofiya aylana harakat ham bo'ladi.

**Tirsak bo'g'imi** (articulatio cubiti) yelka suyagining pastki uchi bilan bilak va tirsak suyaklarining yuqori uchlari qo'shilishidan hosil bo'ladi (130, 131-rasm).

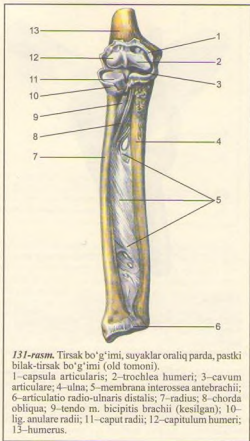
Tirsak bo'g'imi tarkibida yelka-bilak, yelka-tirsak va bilak bilan tirsak suyaklari yuqori uchlarning bo'g'imlari talfovut etiladi. Bu bo'g'imlar bitta kapsulaga o'ralib, paylar bilan tutashib turganligidan tirsak bo'g'imi deb ataladi. Ulardan biri – yelka-tirsak bo'g'imi (articulatio humeroulnaris) yelka suyagining pastki uchidagi g'altaksimon qismning bo'g'im yuzasi bilan tirsak suyagining tepa uchidagi g'altak kemtigi qo'shilishidan hosil bo'ladi. G'altaksimon yuzaning botig'i bir tomonga sal qiyshayganligidan bo'g'im vintsimon harakatlanish imkoniyatiga ega bo'ladi.

Yelka-bilak bo'g'imi – articulatio humeroradialis yelka suyagining pastki uchidagi sharsimon boshcha bilan bilak suyak boshchasi ustida fovea capitis radii ning qo'shilishidan hosil bo'ladi. Bu bo'g'im o'zi alohida bo'lmaganidan (bilak suyagi bilan tirsak suyagi o'rtasidagi bo'g'im xalqaq beradi) harakat faqat bitta (ko'ndalang) o'q atrofida bo'ladi.

bo'lganligidan bo'g'imni mustahkamlaydi. Kapsulaning tepa qismi qalinlashib tumshuqsimon – yelka boylami (lig. coracohumerale) ni hosil qiladi. Bu boylam tumshuqsimon o'siqdan boshlanib, yelka suyagining anatomik bo'yniga yopishadi. Bo'g'imni uning atrofida joylashgan muskullar, ayniqsa bo'g'im xaltasining ichidan o'tgan ikki boshli yelka muskuli uzun boshning payi mustahkamlab turadi.

Yelka bo'g'imida ikkita sinovial xaltacha bo'lib, biri do'mboqlar oraliq sinovial xalta (vagina synovialis intertubercularis) dir, u yelkaning ikki boshli muskuli uzun boshning payini o'rab turadi. Shu bilan muskul payining harakatini osonlashtiradi. Ikkinchi kurak osti muskul payi xaltasi (bursa subtendinea m. subscapularis) shu muskul payini namlaydi. Yelka bo'g'imi sharsimon bo'g'imlar turkumiga kiradi. Shu sababli erkin va har tomonlama harakat qiladi. Frontal o'q bo'ylab yelkani oldinga va orqaga, sagittal o'q orqali tanadan uzoqlashtirish va yaqinlashtirish,





**131-rasm.** Tirsak bo'g'imi, suyaklar oraliq parda, pastki bilak-tirsak bo'g'imi (old tomoni).

1-capsula articularis; 2-trochlea humeri; 3-cavum articulare; 4-ulna; 5-membrana interossea antebrachii; 6-articulatio radio-ulnaris distalis; 7-radius; 8-chorda obliqua; 9-tendo m. bicipitis brachii (kesilgan); 10-lig. anulare radii; 11-caput radii; 12-capitulum humeri; 13-humerus.

Articulatio radioulnaris proximalis – bilak suyagi boshchasi atrofidagi aylanma bo'g'im yuzasi (circumferentia articularis radii), bilak-tirsak suyagidagi bilak kemtigi (incisura radialis ulnae) ning qo'shilishidan hosil bo'lgani uchun silindr shaklidagi bo'g'imlar guruhiga kiradi.

Tirsak bo'g'imi ikki yon tomondan xuddi yo'g'on kanop ip singari yumaloq va pishiq boylamlar vositasida mustahkamlanadi. Bu boylamlarning ichki (medial) tomondagi yonlama tirsak boylami ligamentum collaterale ulnae deb atalib, yelka suyagi ichki do'ng'usti do'mbog'ining (epicondylus medialis) pastki chetidan boshlanadi va tirsak suyagidagi katta kemtikning ichki qirg'og'iga yopishadi.

Ikkinchi boylam, yonlama bilak boylami – ligamentum collaterale radiale yelka suyagi distal uchining tashqi do'ngidan boshlanib, bilak suyagining

boshini halqa singari o'ragan boylam – ligamentum anulare radii ga qo'shilib ketadi. Bu so'nggi boylam tirsak suyagidagi kemtik (incisura radialis ulnae) chetidan boshlanib, bilak suyagining boshchasini aylantirib o'tadi va kemtikning orqa (qarama-qarshi tomondagi) chetiga yopishadi. Bu aylanma boylam suyakning boshchasiga birikmaganligi uchun bilak suyagi o'zining vertikal o'qi atrofida erkin aylantiriladi. Tirsak suyagining incisura radialis ulnae qirrasini bilan bilak suyagi bo'yni oralig'ida ko'ndalang tortilgan lig. quadratum joylashgan.

Tirsak bo'g'imidagi harakat asosan bitta bo'g'im (ko'ndalang o'q) atrofida sodir bo'ladi (bukilish va yozilish). Shuning uchun u bir o'qli bo'g'imlar guruhiga kiradi. Bunday harakat vaqtda ikki bo'g'im, ya'ni articulatio humeroradialis bilan articulatio humeroulnaris qatnashadi. Bukilish hadeb davom etavermaydi. Tirsak suyagidagi toj o'sig'i (processus coronoideus) yelka suyagidagi shu nomli chuqurchaga kirib taqalgach, bukilish to'xtaydi. Xuddi shuningdek, yozilish ham ma'lum chegaragacha davom etadi. Bunda tirsak suyagining katta o'sig'i (olecranon) yelka suyagining orqa tomondagi tirsak chuquri (fossa olecrani) ga kirib taqaladi va yozilishga to'sqinlik qiladi.

**Bilak suyaklarining o'zaro birlashuvi.** Bilak suyagi bilan tirsak suyagining bir-biriga qaragan qirralari (margo interossea) o'rtasida fibroz to'qimadan tuzilgan parda – membrana interossea tortilgan. Bu pardaning o'rta qismi qalin va pishiq bo'lib, ikki suyakni bir-biriga mustahkam birlashtirib turadi, lekin ular harakatiga mutlaqo xalaqit bermaydi. Pardaning fibroz tolalari bilak suyagidan tirsak suyagiga qiyshiq holda tortilgan, uning ustki tomonida bir necha mayda teshiklari bor, ulardan arteriyalar o'tadi (131-rasm).

Suyaklarning pastki uchlari o'rtasida hosil bo'lgan bo'g'im – articulatio radioulnaris distalis (131-rasm) bilak suyagidagi maxsus kemtik (incisura ulnaris radii) bilan tirsak suyagining boshchasi qo'shilishidan hosil bo'ladi. Bilak suyagidagi kemtikning pastki qirg'og'idan tirsak suyagining bigizsimon o'sig'i tomon fibroz tog'aydan tuzilgan plastinka – discus articularis tortilgan bo'lib, u suyaklarning bo'g'im yuzalarini moslashtiradi.

Bu bo'g'im keng va pishiq kapsula bilan o'ralgan, yuqori qismida har ikkala suyak o'rtasida xaltasimon bo'rtma bo'shliq (cho'ntak) – recessus sacciformis ni hosil qiladi. Bo'g'im silindr shaklidagi bo'g'imlar guruhiga kiradi.

Suyaklarning yuqori uchidagi bo'g'imda bilak suyagining boshchasi tirsak suyagidagi kemtikka, pastki uchidagi bo'g'imda esa, aksincha tirsak suyagining boshchasi bilak suyagi kemtigiga kirib turadi. Bilak suyaklari o'zaro birlashib silindrsimon bo'g'imlarni vujudga keltirgan: Binobarin, bu

bo'g'imlarda aylanma harakat (bilak suyagi boshchasi orqali tirsak suyagi atrofida aylanib) yuzaga kelib, kaft pastga (pronatsiya) va yuqoriga (supinatsiya) harakatlanadi.

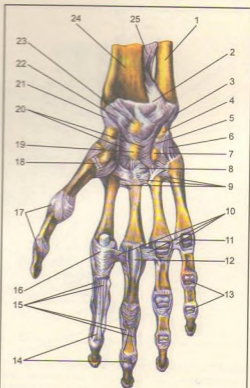
**Qo'l panjasidagi suyaklarning bilak suyaklari bilan o'zaro birlashishi** (132, 133-rasmlar). Ikki qator joylashgan kaft usti suyaklari (ossa carpus) birinchi qatordagi uchta suyak – qayiqsimon, yarimoysimon va uch qirrali suyaklarning proksimal tomondagi bo'g'im yuzalari hamda bilak suyagining pastki uchidagi keng bo'g'im yuzasi o'rtasida hosil bo'ladigan bo'g'im–bilak-kaft bo'g'imi – articulatio radiocarpea dan iborat. Kaft suyaklarining birinchi qatori bilan ikkinchi qatori o'rtasidagi bo'g'imga esa o'rta kaft bo'g'imi –articulatio mediocarpea deb ataladi. Ana shu ikkita birlashgan panja bo'g'imiga articulatio manus deyiladi. Bundan tashqari, kaft suyaklari ham o'zaro birlashadi.

1. Articulatio radiocarpea tuxumsimon bo'g'im, qator joylashgan uchta kaft usti suyaklari tuxum yarmini eslatadigan ellips shaklini olgan. Lekin bu bo'g'imni hosil qilishda no'xatsimon suyak bilan tirsak suyagi qatnashmaydi. Tirsak suyagi (os ulnae) faqat o'zining pastki uchi (boshchasi) tegib turgan fibroz tog'ay diski (discus articularis) vositasida umumiy bo'g'im yuzasining bir chekkasini to'ldiradi. Bo'g'imni hosil qilishda ishtrok etuvchi uchta kaft usti suyaklari o'zaro ligamenta intercarpea interossea deb ataluvchi boylamlar bilan mustahkamlangan.

Bo'g'im boylamlari, asosan, panjaning kaft va yon tomonida joylashgan. Yon tomonda ikkita boylam bo'lib, bulardan biri ligamentum collaterale carpi radiale (yonlama kaft-bilak boylami) bilak suyagining bigizsimon o'sig'idan boshlanadi va qayiqsimon suyakka yopishadi. Ikkinchi boylam – ligamentum collaterale carpi ulnare (kaft-tirsak yonlama boylami) tirsak suyagining bigizsimon o'sig'idan boshlanib, uch qirrali no'xatsimon suyakka yopishadi.

Kaft tomondagi boylam – ligamentum radiocarpeum palmare suyakning bigizsimon o'sig'idan va shu suyak bo'g'im yuzasining oldingi chetidan boshlanib pastga tushadi-da, birinchi qatordagi kaft usti suyaklariga tarqalib yopishadi. Ikkinchi boylam – ligamentum radiocarpeum dorsale panjaning orqa tomonida turadi.

2. Articulatio mediocarpea – ustki qatordagi uchta suyak (no'xatsimon suyak kirmaydi) bilan ikkinchi qatordagi o'rta kaft usti suyaklari o'rtasida hosil bo'ladi. Ikkinchi qatordagi suyaklar ham bir-biri bilan ligamentum intercarpea interossea vositasida qo'shilgan. Lekin bu boylamlar tarang tortilmaganligi sababli suyaklar bir-biriga uncha yaqin kelmaydi. Ligamenta intercarpea palmaria et dorsalia deb ataluvchi boylamlar ko'ndalangiga va qiyig'iga kaft usti suyaklarining biridan ikkinchisiga turtulgan bo'lib, o'sha ikkita qo'shiluvchi suyaklarning nomi bilan

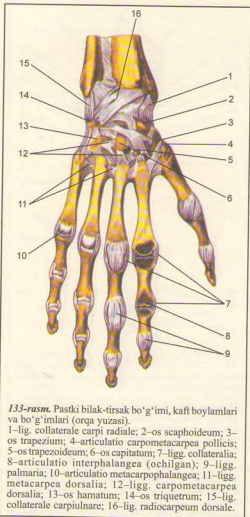


**132-rasm.** Pastki bilak-tirsak bo'g'imi, kaft boylamlari va bo'g'imlari (kaft yuzasi).

1–ulna; 2–articulatio radioulnaris distalis; 3–lig. collaterale carpi ulnae; 4–os pisiforme; 5–lig. pisohamatum; 6–lig. pisometacarpeum; 7–hamulus ossis hamati; 8–lig. carpometacarpeum palmare; 9–lig. metacarpea palmaria; 10–lig. metacarpea transversa profunda; 11–articulatio metacarpophalangea; 12–vagina fibrosa digiti manus; 13–articulationes interphalangea (ochilgan); 14–m. flexoris digitorum profundi; 15–tendo m. flexoris digitorum superficialis (ochilgan); 16–vagina fibrosa digiti manus; 17–lig. collateralia; 18–articulatio carpometacarpea pollicis; 19–os capitatum; 20–lig. carpi radiatum; 21–lig. collaterale carpi radiale; 22–lig. radiocarpeum palmare; 23–os lunatum; 24–radius; 25–membrana interossea antebrachii.

ataladi. Bundan tashqari, kaft tomondagi bitta boylam boshli suyak (ligamentum carpi radiatum) dan boshlanib, shu'la singari qo'shni suyaklarga taraladi.

No'xatsimon suyak uch qirrali suyak bilan qo'shib, articulatio ossis pisiformis ni hosil qiladi.



133-rasm. Pastki bilak-tirsak bo'g'imi, kaft boylamlari va bo'g'imlari (orqa yuzasi).

1-lig. collaterale carpi radiale; 2-os scaphoideum; 3-os trapezium; 4-articulatio carpometacarpeae pollicis; 5-os trapezoideum; 6-os capitatum; 7-lig. collateralia; 8-articulatio interphalangea (ochilgan); 9-lig. palmaria; 10-articulatio metacarpophalangea; 11-lig. metacarpea dorsalia; 12-lig. carpometacarpea dorsalia; 13-os hamatum; 14-os triquetrum; 15-lig. collaterale carpi ulnare; 16-lig. radiocarpeum dorsale.

No'xatsimon suyakdan boshlanuvchi ikki boylamning biri (haqiqiy boylam) ilmoqli suyakka yopishgani uchun ligamentum pisohamatum deb ataladi, ikkinchisi esa III, IV va V kaft suyaklarining (ligamentum pisometacarpeum) proksimal uchlariga yopishgan.

Bilak suyagi bilan kaft usti suyaklari o'rtasidagi harakatlar frontal va sagittal o'qlar atrofida sodir bo'ladi. Ko'ndalang o'q atrofida panjaning bukilishi va yozilishi (45°) yuz bersa, sagittal o'q atrofida ikki yon tomonga, ya'ni tana (ichki) (35-40°) va tashqi

tomonga (20°) harakat sodir bo'ladi. Bundan tashqari, bo'g'imlar ustma-ust joylashganligi tufayli, juda kam chegaralangan aylanma harakat yuzaga keladi. Bilak suyagi bilan kaft usti suyaklari o'rtasidagi tepacha (eminentia carpi radialis), tirsak suyagi va kaft usti suyaklari o'rtasidagi tepacha – eminentia carpi ulnaris orasidagi chuqur egat – sulcus carpi ustidan ko'ndalang boylam (retinaculum flexorum) yoki lig. carpitransversum tortiladi. Bunda hosil bo'lgan kanal canalis carpi dan barmoqlarni bukuvchi (bilak) muskul paylari va nervlar, qon tomirlar o'tadi.

3. Articulationes carpometacarpeae – kaft usti va kaft suyaklari o'rtasidagi bo'g'imlar ikkinchi qatordagi kaft usti suyaklarining pastki yuzalari bilan kaft suyaklarining ustki (proksimal) uchlari o'rtasida hosil bo'ladi.

Bosh barmoqlarning kaft suyagi bilan katta ko'p burchakli suyak o'rtasidagi bo'g'im mustaqil bo'lib, u yerda keng bo'g'im xaltasi bor. Bo'g'imning shakli egarsimon, shu sababli ikkita kesishgan o'q atrofida ikki tomonlama erkin harakat qila oladi, ya'ni bitta o'q atrofida bosh barmoq o'zining yon tomoni bilan ikkinchi (ko'rsatkich) barmoqqa yaqinlashib uzoqlashsa, ikkinchi o'q atrofida u boshqa barmoqlarga qarama-qarshi (oppositio) bukiladi.

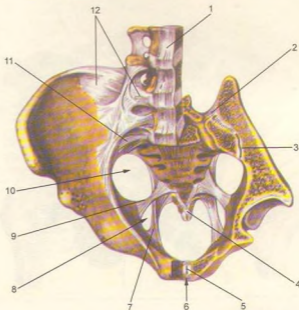
Qolgan to'rtta barmoqning kaft suyaklari bilan kaft usti suyaklari o'rtasidagi bo'g'imlarning harakati juda ham chegaralanganidan ular kam harakatli bo'g'imlar guruhiga kiritiladi. Ular kaft (old) tomondan va orqa tomondan ligamentum carpometacarpeae palmaria va ligamenta carpometacarpeae dorsalia deb ataluvchi boylamlar vositasida mustahkamlangan. Bu boylamlar tarang tortilganligi sababli bo'g'im harakati ancha (jimjiloqdan boshqa) chegaralangan.

To'rtta barmoq (II-V) kaft suyaklarining ustki uchlari kengayib, bir-biriga yaqinlashganidan ular o'rtasida kaft bo'g'imlar – articulationes intermetacarpeae hosil bo'ladi. Bu bo'g'imlar suyaklar asosining oralig'idagi ligamenta basium dorsalia deb ataladigan pishiq tolalar bilan, ichkaridan va sirdan ko'ndalang o'tuvchi ligamenta basium palmaria, lig. basium dorsalia deb ataluvchi boylamlar bilan kaft va orqa tomondan mustahkamlangan.

4. Articulationes metacarpophalangea – kaft suyaklari bilan barmoq suyaklari o'rtasidagi bo'g'imni ellips shaklidagi bo'g'imlar guruhiga kiritib bo'ladi. Bu bo'g'imlar kaft suyagining distal uchidagi boshchasi bilan birinchi qatordagi barmoq suyaklari (falanganlari) ning ustki uchlari chuqurchasining qo'shilishidan hosil bo'ladi. Bo'g'imning xaltasi keng bo'lib, uning kaft tomoni fibroz tog'ayi aralashishi hisobiga bir oz qalinlashadi. Ikki yon tomondagi, kaft suyagidan boshlanib, barmoq suyagiga yopishgan boylamlar (lig. collateralia) bo'g'imni mustahkamlab turadi. Bo'g'im xaltasining kaft tomonidagi qalinlashgan qismi ostida I, II, III, IV kaft

134-rasm. Chanoq suyaklari-ning boylamlari va bo'g'imlari (old tomoni, chap yonbosh suyagi bir oz kesilgan).

1-lig. longitudinale arterius;  
2-lig. sacroiliaca interossea;  
3-articulatio sacroiliaca (cavum articulare); 4-lig. sacrococcygeum ventrale; 5-discus inter-pubicus; 6-symphysis pubica; 7-lig. sacrotuberale; 8-foramen ischiadicum minus; 9-lig. sacrospinale; 10-foramen ischiadicum majus; 11-lig. sacroiliaca ventralia; 12-lig. iliolumbale.



suyaklarining boshchalari oralig'ida ko'ndalang boylam –ligamentum palmare joylashgan. Bo'g'im xaltasi keng bo'lgani uchun harakat erkin bo'ladi. Ikki yon tomondagi, kaft suyagidan boshlanib barmoq suyagiga yopishgan lig. collaterale bo'g'imni mustahkamlab turadi. Bo'g'im xaltasining kaft tomondagi qalinlashgan qismi ostida I, II, III, IV kaft suyaklarining boshchalari oralig'idagi ko'ndalang boylamlar – lig. meracarpea transversa profundus suyaklarning boshchalarini ushlab turadi. Bu bo'g'imda harakat ikki o'q atrofida sodir bo'ladi. Frontal o'q atrofida bukilish va yozilish yuz bersa, sagittal o'q atrofida barmoqlar bukilmagan holda bir-biriga yaqinlashadi va uzoqlashadi. Lekin barmoqlar bukilgan holda bo'lsa, yon tomonga harakat qilish mumkin bo'lmay qoladi, chunki yon tomondagi boylamlar (lig. collaterale) taranglashib harakat yuz beradi.

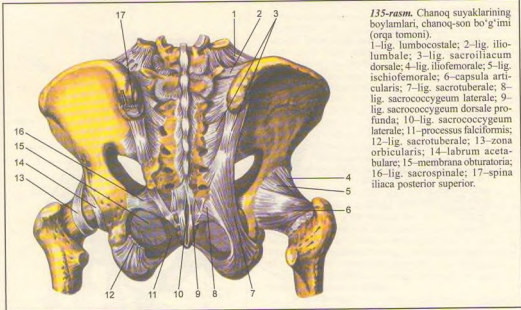
5. Articulaciones interphalangea manus barmoq suyaklari (falanganlar) o'rtasidagi bo'g'imlar – g'altak shaklidagi bo'g'imlar guruhiga kiradi. Bo'g'im II, III, IV, V barmoqlardagi birinchi va ikkinchi falangalarning pastki g'altaksimon yuzalari bilan har uchala falangalarning ustki bo'g'im chuqurchalari o'rtasida, bosh barmoqlar esa birinchi va ikkinchi falangalar o'rtasida hosil bo'ladi.

Bu bo'g'imlarning ham xaltasi keng bo'lib, ular uchta boylam bilan mustahkamlanadi. Boylamlarning ikkitasi (har qaysi bo'g'imda), ikki yon tomonda (yonlama boylamlar) – ligamenta collateralia bilan joylashgan bo'lsa, uchinchi qo'shimcha boylam esa, kaft tomonda bo'ladi. Barmoq bo'g'imlarida faqat ko'ndalang o'q atrofida harakat (bukilish va yozilish) sodir bo'ladi.

## OYOQ SUYAKLARINING BIRLASHUVI

**Chanoq suyaklarning birlashuvi** (134, 135-rasmlar). Ma'lumki, chanoq (pelvis) ni hosil qilishda uchta suyak (ikki yon va old tomondan chanoq suyaklari, orqa tomondan dumg'aza va dum suyagi) qatnashadi. Bu suyaklar o'zaro bo'g'imlar hosil qilib bo'lmagan boylamlar vositasida mustahkamlanadi.

I. Dumg'aza va chanoq suyaklaridagi quloqsimon yuzalarning bir-biri bilan qo'shilishidan dumg'aza-yanbosh bo'g'im – articulatio sacroiliaca hosil bo'ladi. Quloqsimon yassi yuzalar tolali tog'ay bilan qoplangan



**135-rasm.** Chanoq suyaklarining boylamlari, chanoq-son bo'g'imi (orqa tomoni).

1–lig. lumbocostale; 2–lig. ilio-lumbale; 3–lig. sacroiliacum dorsale; 4–lig. iliofemorale; 5–lig. ischiofemorale; 6–capsula articularis; 7–lig. sacrotuberale; 8–lig. sacrocoxygeum laterale; 9–lig. sacrocoxygeum dorsale profunda; 10–lig. sacrocoxygeum laterale; 11–processus falciformis; 12–lig. sacrotuberale; 13–zona orbicularis; 14–labrum acetabulare; 15–membrana obturatoria; 16–lig. sacrospinale; 17–spina iliaca posterior superior.

bo'lib, har jihatdan bir-biriga moslangan, shu sababli bu bo'g'im yassi bo'g'imlar deb ataladi. Bo'g'im xaltasi kalta va tarang tortilgan, bo'g'im bo'shlig'i esa juda tor oraliqdan iborat. Shuning uchun bo'g'im amfiartroz (chala bo'g'imlar) guruhiga kiradi va erkin harakat qila olmaydi.

Articulatio sacroiliaca old tomondan lig. sacroiliaca ventralia, orqa tomondan lig. sacroiliaca dorsalia dumg'aza suyagining oldingi va tashqi qirrasidan boshlanib, yonbosh suyagining ustki va pastki o'siqlariga yopishadi.

Bundan tashqari, dumg'aza suyagi bilan yonbosh suyak quloqsimon yuzalarining orqasidan g'adirbudur qismlari oraliq'idagi masofani suyaklararo boylam – lig. sacroiliaca interossea to'ldiradi.

2. Old tomondan ham ikki qov suyaklari bir-biri bilan qo'shilib, yarim (chala) bo'g'im hosil qiladi. Symphysis pubica deb ataladigan bu birlashma qov suyaklarining bo'g'im yuzalari – facies symphysialis o'rtasida hosil bo'ladi. Bu yuzalar bir-biriga taqalmaganidan, o'rtadagi oraliqni tog'ay plastinka – discus interpubicus to'ldirib turadi. Demak, tog'ay bu joyda ikkala suyakni birlashtiradigan vosita hisoblanadi. Ayollarda qalinroq, erkaklarda yuqaroq bo'lgan bu tog'ay plastinka orasida torgina bo'shliq bor. Bundan tashqari, ustki qov boylami – lig. pubicum superius va pastki qov ravog'ining boylami – lig. arcuatum bo'g'imini mustahkamlaydi.

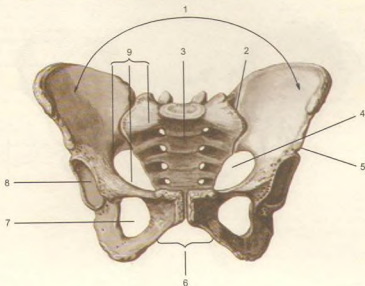
Chanoqni hosil qiladigan suyaklar o'rtasida bo'g'im yoki birlashmalarga aloqasi bo'lmagan bir nechta boylam va pardalar bor.

Qov suyagi bilan quyunchik suyagining ustki va ostki shoxlari o'rtasidagi yopiluvchi teshik (foramen obturatum) ni fibroz to'qimasidan tuzilgan parda – membrana obturatoria berkitadi, bu parda yopiluvchi teshikning orqa va pastki qirg'oqlaridan boshlanadi va qov suyagining ustki shoxi qirg'og'iga kelganda ikki varaqqa ajraladi va shu joyda yopiluvchi egat (sulcus orbulatorius) ning ikki chetiga yopishadi. Natijada shu nomdagi kanal (canalis obturatorius) hosil bo'ladi.

Beshinchi bel umurtqasining ko'ndalang o'sig'idan boshlangan lig. iliolumbale yonbosh suyagi qirrasining orqa qismiga yopishadi. Quyidagi ikkita katta va pishiq boylamlar bo'g'imlardan uzoqda, chanoq suyagi bilan dumg'aza suyagi o'rtasida tortilgan. Bularidan biri ligamentum sacrotuberale dumg'aza suyagi tashqi chetidan boshlanib, quyunchik do'ngiga yopishadi. Natijada shu boylam bilan katta quyunchik kemtigi o'rtasida teshik – foramen ischiadicum majus hosil bo'ladi. Ikkinchi boylam dumg'aza suyagidan boshlanib, chanoq suyagidagi quyunchik qirrasiga yopishadi va yo'l-yo'lakay lig. sacrotuberale bilan kesishib o'tadi.

Dumg'aza suyagi bilan dum suyagi lig. sacrocoxygeum ventrale va sacrocoxygeum dorsale boylamlar vositasida o'zaro birlashadi.

**136-rasm.** Erkaklar chanoq'i (pelvis masculinum). Old tomondan ko'rinishi. 1-pelvis major; 2-articulatio sacroiliaca dextra; 3-os sacrum; 4-pelvis minor; 5-os coxae; 6-angulus subpubicus; 7-foramen obturatum; 8-acetabulum; 9-linea terminalis.



### CHANOQ HAQIDA UMUMIY MA'LUMOTLAR (136, 137, 138-rasmlar)

Yuqorida aytib o'tilgan uchta birlashishdan hosil bo'lgan, katta va kichik chanoq deb yuritiladigan (pelvis major et pelvis minor) ikki qismga bo'linadi. Ularni chegaralovchi linea terminalis chizig'i ajratib turadi. Chegaralovchi chiziq ikki tomondan yonbosh suyagining ravoqsimon chizig'i (linea arcuata), old tomondan esa qov ustki qirg'og'ining bir-biri bilan birlashishidan hosil bo'ladi.

Katta chanoq ikki yon tomondan yonbosh suyaklarining qanotlari va orqa tomondan pastki ikkita bel umurtqasining tanasi bilan o'ralgan bo'lib, old tomoni suyakdan xoli, ochiq, faqat qorin devori muskullarining pastki qismidan iborat. Katta chanoq bo'shlig'i qorin bo'shlig'ining davomi hisoblanadi va u yerda bir qancha a'zolar joylashadi.

Katta va kichik chanoqlarni ajratuvchi chiziq bilan chegaralangan teshik kichik chanoqning ustki teshigi – apertura pelvis superior yoki katta chanoqning pastki chegarasidan iborat bo'ladi. Dum suyagi lig. sacrotuberale, quymich do'mbog'i, quymich va qov suyaklarining pastki shoxlari hamda lig. arcuatum

pubis lar bilan chegaralangan teshik kichik chanoqning pastki (chiqish) teshigi – apertura pelvis inferior deyiladi. Ana shu ustki va ostki teshiklar o'rtasi kichik chanoq bo'shlig'i (yoki chanoq bo'shlig'i) – cavum pelvis bo'lib, unda siydik va tanosil a'zolari, yo'g'on ichakning bir qismi va to'g'ri ichak joylashgan.

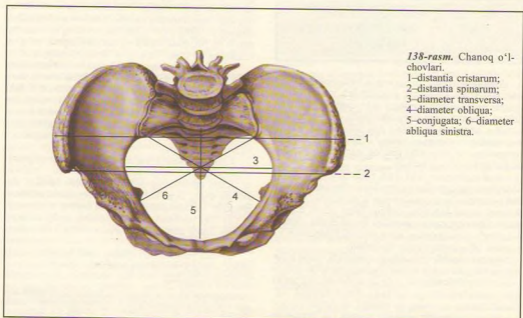
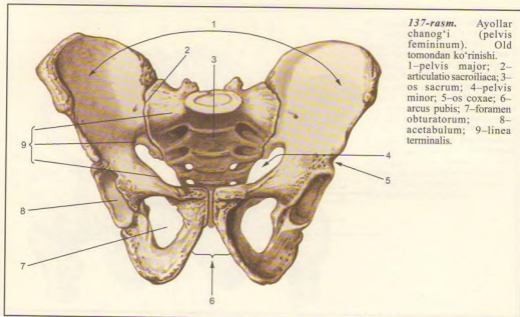
Kichik chanoqning atrof devori bir xil kattalikda va tekislikda emas. Orqa devorni dumg'aza va dum suyaklari tashkil qilganidan uzun va keng bo'ladi. Ikki yon devorini yonbosh, qov va quymich suyaklarining tanalari o'zaro qo'shilgan soha, ya'ni quymich kosasi sohasi va shu atrofda boylamlar tashkil qiladi. Eng kalta devor – old devor bo'lib, u faqat qov suyaklari va simfizdan iborat.

Chanoq shakli va katta-kichikligi tegishli o'lchovlar bilan aniqlanadi<sup>1</sup>.

Katta chanoqning old tomoni ochiq bo'ladi, shu sababli uning faqat ko'ndalang masofalarini o'lchash mumkin. Ko'ndalang masofa uch joydan o'lchanadi:

- 1) ikki yonbosh suyagi oldining ustki o'siqlari (spina iliaca anterior superior) oralg'i (distantia spinarum) – 25–27 sm;
- 2) ikki yonbosh suyagining ustki qirralari (crista iliaca) oralg'i (distantia cristarum) – 28–29 sm;

<sup>1</sup> Chanoqning o'lchovi ko'proq tug'ruq jarayoni uchun ahamiyatga ega, shu sababli hamma o'lchovlar ayollar chanoq'iga nisbatan beriladi.



3) ikki son suyagining katta ko'stlari (trochanter major) oralig'i (distantia trochanterica) – 30–32 sm.

Kichik chanoqning kirish va chiqish teshiklari hamda bo'shlig'ining o'lchovini bilish uchun ular uch tomonlama, ya'ni oldindan orqaga tomon (diametr recta), ko'ndalangiga (diametr transversa) va qiyvig'iga (diametr obliqua) o'lchanadi<sup>1</sup>.

Quyida shu o'lchovlar ayollar va erkaklar chanoq'iga nisbatan keltiriladi.

Kichik chanoq o'lchanadigan joylar	O'lchovlar (sm hisobida)					
	to'g'risi		ko'ndalangig		qiyshiq	
	ayol	erkak	ayol	erkak	ayol	erkak
Chanoqqa kirish teshigi	11,0	10,5	13,5	12,5	13,0	12,0
Chanoq bo'shlig'i-ning eng keng qismi	12,5	11,0	12,5	11,0	–	–
Chanoq bo'shlig'i-ning eng tor qismi	11,5	9,5	10,5	8,0	–	–
Chanoqdan chiqish teshigi	9,5	7,5	11,5	8,0	–	–

Bu o'lchovlardan tashqari, bir tomondagi yonbosh suyagining oldingi va orqadagi ustki o'siqlari (spina iliaca anterior superior va spina iliaca posterior superior) oralig'i ham o'lchanadi. Bu masofa 14,5–15 sm ga teng keladi (138-rasm).

1) Oxirgi bel umurtqasi bilan dumg'aza suyagi oralig'idan (promontorium) simfizning ustki chetiga qadar bo'lgan masofa anatomik kon'yugata – conjugata anatomica deb atalib, 11 sm ga teng.

2) Promontorium dan simfizning ichki tomoniga ko'proq bo'rtib chiqqan joyga qadar bo'lgan masofa ginekologik kon'yugata (conjugata gynecologica) deb ataladi va o'rta hisobda 10,35 sm ga teng.

3) Promontorium dan simfizning pastki qirg'og'iga qadar bo'lgan masofa qiyiq (diagonal) kon'yugata – conjugata diagonalis deyiladi va 12–13 sm ga teng.

Chanoqning kirish qismidagi va chiqish qismidagi har bir to'g'ri diametr diametr recta ning o'rtasidan bir-biriga qo'shiladigan chiziq, ya'ni chanoq bo'shlig'ining qoq o'rtasidan uzunasiga o'tgan chiziq chanoq o'qi deb ataladi. Ayollarda chanoq bo'shlig'i tug'ruq yo'li (kanali) hisoblangani uchun, bu o'q tug'ruq jarayonida yo'naltiruvchi yetakchi rol o'ynaydi.

Odamning chanoq'i hayvonlar chanoq'iga nisbatan kalta va keng bo'ladi, chunki odamlarning asta-sekin ikkita orqa oyoqqa ko'tarilib tik holatni olishi natijasida qorin bo'shlig'idagi a'zolarining

og'irligi qisman chanoqqa tushgan. To'rt oyoqlab yuruvchilarda esa chanoqqa hech qanday og'irlik tushmaydi, shuning uchun ham ularda chanoq birmuncha tor va uzun bo'ladi.

Shakl va o'lchovi jihatidan ayollar chanoqlari erkaklarnikidan ancha farq qiladi. Bunday jinsiy tafovut ayniqsa balog'atga yetgandan so'ng yaqqo bilina boshlaydi.

1. Ayollar chanoq'i erkaklarnikiga nisbatan kalta (silindr shaklida) va keng, chanoq suyaklari ancha yuqqa va tekis, erkaklarda esa voronka shaklida bo'ladi.

2. Ikki yonbosh suyak qanotlari ayollarda tashqariga yotiroq, erkaklarda esa tikka bo'ladi.

3. Ayollar chanoq'ining kirish qismi ko'ndalang oval shaklda, erkaklarda oval shaklda bo'ladi.

4. Chanoqning chiqish teshigi ayollarda erkaklarnikiga nisbatan keng. Chanoq dum suyagi ich tomonining u qadar bukilmaganligi hamda quymich do'ng'larining tashqariga qarab tarvaqaylashi hisobiga kengaygan.

5. Qov suyaklari qo'shilgan joy (simfiz)ning ostida hosil bo'lgan burchak ayollarda keng, erkaklarda tor bo'ladi.

## CHANOQ-SON BO'G'IMI (139, 140-rasmlar)

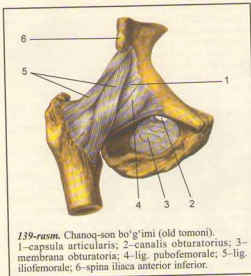
Chanoq-son bo'g'imi (articulatio coxae) chanoq suyagidagi quymich kosasi bilan son suyagining boshi birlashishidan vujudga keladi. Chaqaloqlarda bu bo'g'imda to'rtta suyak ishtirok etadi, jumladan chanoq suyagining uchta bo'lagi (yonbosh, qov va quymich suyaklari) quymich chuqurida tutashib turadi, biroq bir-biri bilan bitishmagan bo'ladi.

Quymich kosasining atrof qirg'og'idagi fibroz tog'ay halqa (labrum acetabulare) bo'g'im tomon bir oz toraygan bo'lgani uchun son suyagi boshini qisib ushlab turadi. Bu halqa quymich kosasining pastki chetidagi kemik (incisura acetabuli)ni to'ldiradi va quymich kosasining ko'ndalang boylami – lig. transversum acetabuli deyiladi. Chanoq-son bo'g'imi ichida yana bitta boylam (lig. capitis femoris) quymich kosasi o'rtasidagi chuqurchadan boshlanib, son suyagining boshidagi chuqurchaga yopishadi. Bu boylam sinovial parda bilan o'ralgan, uning tarkibida son suyagining boshiga boruvchi arteriya joylashgan.

Chanoq-son bo'g'imining xaltasi son suyagining old tomonidagi ko'stlararo chiziq (linea intertrochanterica) bo'ylab, orqadan esa ko'stlararo qirra (crista intertrochanterica) dan boshlanib, quymich kosasi chetining tashqi aylanasiga yopishadi.

<sup>1</sup> Qiyshiq o'lchov chanoqning faqat kirish qismiga xos.

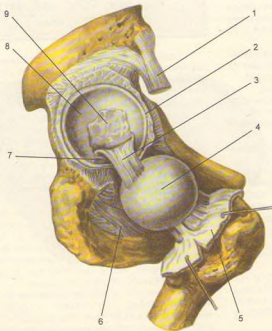




**139-rasm.** Chanoq-son bo'g'imi (old tomoni).  
1—capsula articularis; 2—canalis obturatorius; 3—  
membrana obturatoria; 4—lig. pubofemorale; 5—lig.  
iliofemorale; 6—spina iliaca anterior inferior.

Chanoq-son bo'g'imi xaltaning sirtidan to'r'tta boylam vositasida mustahkamlanadi: 1) yonbosh-son boylami – lig. iliofemorale bo'g'imning eng baquvvat va katta boylami bo'lib, yonbosh o'sig'i (spina iliaca anterior inferior) ning pastki sohalaridan boshlanib, ko'stlararo chiziqqa (linea intertrochanterica) kelib yopishadi; 2) quymich-son boylami – lig. ischiofemorale orqa tomondan quymich suyagining bo'g'imga yaqin qismidan boshlanib, yuqori va yon tomonga ko'tariladi-da, katta ko'stga borib yopishadi; 3) qov-son boylami – lig. pubofemorale – boylamlar ichida birmuncha kichikroq bo'lib, qov suyagi ustki shoxidan kichik ko'stga tortilgan; 4) yuqorida aytilgan uchta bo'g'im boylamlarining tagida, son suyagining bo'ynini o'rab olgan zona orbicularis deb ataluvchi yana bir boylam bo'lib, u pastki-oldingi yonbosh o'siqdan pastki sohaga yopishadi. Bu boylam tolalari uchta boylam tolalari bilan chatishib ketganligidan alohida ajratib bo'lmaydi.

Boylamlarning ko'pligi va son suyagi bo'ynining uzunligi erkin harakatga yo'l bermaydi. Bu bo'g'imda harakat asosan uch tomonlama sodir bo'ladi; 1) frontal o'q atrofida son bukiladi va yoziladi; 2) sagittal o'q atrofida son uzoqlashadi (70–75° atrofida) va



**140-rasm.** Chanoq-son bo'g'imi (bo'g'im xaltasi kesilib, son suyagi boshchasi ajratilgan).

1—m. rectus femoris; 2—labrum acetabulare; 3—lig. capitis femoris; 4—caput femoris; 5—capsula articularis (kesilgan); 6—membrana obturatoria; 7—lig. transversum acetabuli; 8—facies lunata; 9—quymich kosasidagi yog' qatlami.

yaqinlashadi; 3) vertikal o'q atrofida son tashqari va ichkariga buriladi (40–60° atrofida). Bundan tashqari, sonning pastki uchi o'z doirasi atrofida aylanib kelishi ham mumkin.

Bo'g'im xaltasi orqa tomondan son suyagining bo'yniga yopishmaganligi tufayli son juda erkin va yengil bukilishi mumkin (118–120°), lekin uning yozilishi ancha chegaralangan bo'ladi (19°), chunki taranglanuvchi yonbosh-son boylami bunga yo'l qo'ymaydi.

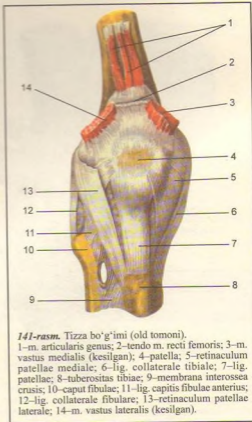
Chanoq-son bo'g'imi atrofida juda ko'p va kuchli muskullar bo'lgani uchun boylamlar harakat vaqtida uncha qattiq taranglashmaydi, tizza muskullar yo'l qo'ymaydi.

### TIZZA BO'G'IMI (141, 142, 143, 144-rasmlar)

Barcha bo'g'imlar ichida eng katta va murakkab tuzilgan tizza bo'g'imi – articulatio genus uchta suyak, ya'ni son suyagi, katta boldir suyagi va tizza qopqog'ining hamkorligida hosil bo'ladi.

Son suyagining pastki uchidagi bo'g'im yuzasi old qismi salgina botib, tizza yuza qopqog'i bilan bo'g'im hosil qilsa, bo'g'im yuzasining qolgan qismi ichki va tashqi do'nglar bo'ylab orqa tomonga davom etgan va anchagina yumaloqlangan. Shuning uchun ham son suyagidagi bu bo'g'im yuzasi katta boldir suyagining ustki uchidagi bo'g'im yuzasiga mos kelmaydi. Binobarin, ikki suyak o'rtasidagi bu yetishmovchilik tolali tog'aydan tuzilgan maxsus yarim oy shaklli plastinkalar (menisklar) – menisci yordamida tugaydi. Bunday menisklar bo'g'imda ikkita – meniscus medialis va lateralis bo'lib, qalin va menisklar bo'g'im xaltasi bilan bitishib ketadi, yupqa va o'tkir qirg'oqli ichki chetlari esa erkin turadi. Ularning uchlari old va orqa tomondan do'nglararo tepalikka kaltagina boylamlar bilan yopishgan. Menisklar o'rtasidagi kemptik old tomondan menisklarning biridan ikkinchisiga tortilgan ko'ndalang tizza boylami (lig. transversum genus) menisklarini ushlab turadi, menisklar esa bo'g'im bo'shlig'ini ustki va ostki qavatlariga ajratadi.

Suyaklarning gialin tog'ay bilan qoplangan bo'g'im yuzalari keng bo'lgani uchun ham bo'g'im xaltasi keng va erkin tortilgan. Katta boldir suyagida va tizza qopqog'ida u tog'ay bilan qoplangan bo'g'im yuzalarining chegarasida yopishsa, son suyagida bo'g'im yuzasi chegarasidan birmuncha o'tib yopishadi. Xaltaning yuqqalashgan orqa qismida qon tomir o'tadigan teshiklar bor. Bo'g'im xaltasi tizza qopqog'ining tepasida juda keng qo'shimcha xalta (choq'ntak) – bursa suprapatellaris ni hosil qiladi. Bu



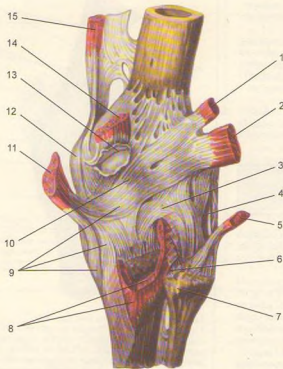
**141-rasm.** Tizza bo'g'imi (old tomoni).

1–m. articularis genus; 2–tendo m. recti femoris; 3–m. vastus medialis (kesilgan); 4–patella; 5–retinaculum patellae mediale; 6–lig. collaterale tibiale; 7–lig. patellae; 8–tuberositas tibiae; 9–membrana interossea crucis; 10–caput fibulae; 11–lig. capitis fibulae anterioris; 12–lig. collaterale fibulare; 13–retinaculum patellae laterale; 14–m. vastus lateralis (kesilgan).

bo'shliq son suyagi bilan to'rt boshli muskul orasidan yuqoriga davom etadi va bo'g'im bo'shlig'i bilan tutashadi.

Tizza bo'g'imi xaltaning ichida va sirtida joylashgan bir nechta kuchli boylamlar vositasida mustahkamlanadi. Xaltaning ichida yuqorida aytilgan ko'ndalang boylamdan tashqari yana ikkita juda pishiq boylam bor. Bir-biri bilan kesishgan boylamlarning oldingisi – lig. cruciatum anterioris son suyagi tashqi do'ngining ichki yuzasidan boshlanib, boldir suyagi do'nglari oralig'ining old sohasiga yopishadi. Orqadagi boylam – lig. cruciatum posterioris son suyagi medial do'ngining ichki yuzasidan boshlanib, boldir suyagi do'nglari oralig'ining orqa sohasiga borib yopishadi.

Bo'g'im xaltasining ichki (sinovial) qavati tashqi fibroz qavatiga nisbatan anchagina keng bo'lganidan burmalarning vujudga keladi. Bu burmalarning



142-rasm. Tizza bo'g'imi (orqa tomoni).

1-m. plantaris; 2-caput laterale m. gastrocnemii; 3-lig. popliteum arcuatum; 4-lig. collaterale fibulare; 5-m. biceps femoris; 6-lig. capitis fibulae posterior; 7-caput fibulae; 8-m. popliteus (kesilgan); 9-m. semimembranosi ning pay tutamlari; 10-lig. popliteum obliquum; 11-m. semimembranosus (kesilgan); 12-lig. collaterale tibiale; 13-bursa m. gastrocnemii medialis (ochilgan); 14-caput mediale m. gastrocnemii; 15-m. adductor magnus.

qo'shilishidan bitta plica synovialis infrapatellaris hosil bo'ladi.

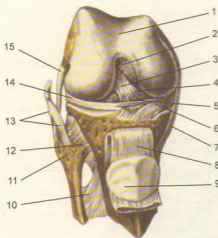
Lig. collaterale tibiale tizza bo'g'imining ichki tomonida joylashgan son suyagining ichki do'ngidan katta boldir suyagiga tortilgan. Lig. collaterale fibulare esa son suyagining tashqi do'ngidan kichik boldir suyagining boshiga tortilgan. Bu boylamlarning ichki yuzasi bo'g'im xaltasi bilan chatishgan. Yonlama boylamlar suyaklarning ikki yon tomonga surilishi yoki bukilishiga yo'l qo'ymaydi.

Bo'g'imning orqa tomonida qiyshiq taqim boylami – lig. popliteum obliquum va ravoqsimon – lig. popliteum arcuatum taqim boylami bo'g'im xaltasi bilan chatishib ketgan. Ularni alohida ajratib bo'lmaydi.

Patella ning pastki chetidan boldir suyagi g'adirbuduriga yo'g'on va mustahkam lig. patellae boylam tortilgan. Bu boylam sonning to'rt boshli muskul payi bo'lib, keyinchalik pay ichida patella vujudga keladi.

Muskl payining ana shu qismiga tizza qopqog'i boylami deyiladi. To'rt boshli muskul payining ikki yon tomondagi tolalari esa tizza qopqog'ini bo'g'im harakati vaqtida bir me'yorda ushlab turish vazifasini bajaradi. Ustki tolalar son suyagining ichki va tashqi do'nglariga, pastkilari esa katta boldir suyagi do'nglariga yopishadi. Binobarin, ularning turgan joylariga qarab retinaculum laterale va retinaculum mediale deyiladi.

Bo'g'im atrofida bir nechta shilliq xaltachalar joylashgan bo'lib, ulardan ba'zilar bo'g'im bo'shlig'i bilan tutashgan. Ana shular hisobiga bo'g'im bo'shlig'i yana ham kengayadi. Masalan, tizza qopqog'ini yaqinida uchta xaltacha bor: 1) bursa subcutanea prepatellaris superficialis – tizza qopqog'i bilan fassiya o'rtasidagi xaltacha; 2) bursa suprapatellaris – son suyagi bilan to'rt boshli muskul oralig'ida; 3) bursa infrapatellaris – tizza qopqog'i boylamining katta boldir suyagiga yopishgan joyidagi

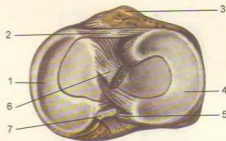


**143-rasm.** Tizza bo'g'imi (bo'g'im xaltasi olingan, to'rt boshli muskul payi tizza qopqog'i bilan kesilib, pastga tortilgan).

1-facies patellaris; 2-lig. cruciatum posterius; 3-lig. cruciatum anterius; 4-lig. meniscofemorale anterius; 5-lig. transversum genus; 6-menisus medialis; 7-lig. collaterale tibiale; 8-lig. patellae; 9-facies articularis patellae; 10-membrana interossea cruris; 11-caput fibulae; 12-lig. capitis fibulae anterius; 13-tendo m. bicipitis femoris; 14-menisus lateralis; 15-lig. collaterale fibulare.

xaltacha. Lekin bu so'nggi xaltacha tizzadan uzoqda bo'lgani uchun bo'g'im bo'shlig'i bilan tutashmaydi. Bo'g'imning orqa tomonidagi shilliq bo'shliqlari ko'pincha shu atrofga yopishuvchi muskullarning paylari ostida joylashgan.

Tizza bo'g'imi g'altaksimon bo'g'imlarga kiradi. Unda bukilish va yozilish (frontal o'q atrofida) hamda ichkari va tashqariga buralish (tikka o'q atrofida) harakatlari sodir bo'ladi. Lekin bu so'nggi harakat ancha chegaralangan. Bo'g'im ichidagi kesishma boylamlar va menisklar shunday joylashganki, ular bo'g'imning bukilishiga mutlaqo xalaqit bermaydi. Tizza bo'g'imi yozilganda menisklar son suyagi ostida ezilib, prujina holiga keladi, kesishgan boylamlar tarang tortiladi-da, tizza bo'g'imining yozilishini chegaralab qo'yadi. Bo'g'imning ana shunday taranglashgan holatida boldir bilan son suyagi bir butun to'g'ri oyoqni hosil qiladi va uzoq vaqt shunday qola oladi.



**144-rasm.** Tizza bo'g'imining pastki bo'g'im yuzasi. 1-menisus medialis; 2-lig. transversum genus; 3-tuberositas tibiae; 4-menisus lateralis; 5-lig. meniscofemorale posterius; 6-lig. cruciatum anterius (kesilgan); 7-lig. cruciatum posterius (kesilgan).

### BOLDIR SUYAKLARINING O'ZARO BIRLASHUVI

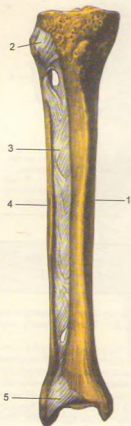
Katta va kichik boldir suyaklari (145-rasm) o'zaro proksimal va distal uchlari hamda tanalari orqali birlashadi.

Kichik boldir suyagining ustki uchi (boschasi)dagi bo'g'im yuzasi katta boldir suyagining tashqi do'ng tagidagi maxsus bo'g'im yuzasi bilan birlashib, yassi va harakatsiz bo'g'im -articulatio tibiofibularis proximalisni hosil qiladi. U old va orqa tomonidan har ikki suyak o'rtasida tortilgan boylamlar - lig. capitis fibulae anterior va lig. capitis fibulae posterior vositasida mustahkamlangan.

Suyaklarning pastki uchlari qo'shilishidan harakatsiz bo'g'im vujudga keladi. Bu bo'g'im ham xuddi yuqoridagi singari ikki boylam - lig. tibiofibulare anterius va lig. tibiofibulare posterior bilan mustahkamlanadi. Bu boylamlar tashqi to'piqdan katta boldir suyagining uchiga tortilgan.

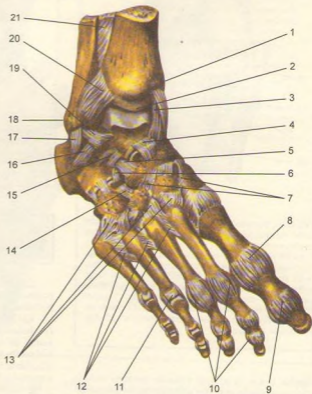
Suyaklarning bir-biriga qaragan tomonlaridagi chetlari o'rtasida fibroz tolalaridan tuzilgan parda-membrana interossei cruris bo'ladi. Parda tolalari katta boldir suyagidan kichik boldir suyagiga tomon qiyiq yo'nalgan bo'lib, suyaklar oralig'ini butunlay to'ldiradi, tepa qismida qon tomirlar o'tishi uchun teshiklar qoladi.

Suyaklararo parda shu suyaklarni ma'lum bir tekislikda ushlab turadi. Bundan tashqari, pardadan boldirdagi chuqur muskullar boshlanadi.



**145-rasm.** Boldir suyaklarining bo'g'imlari va boylamlari.

1-tibia; 2-lig. capitis fibulae anterioris; 3-membrana interossea cruris; 4-fibula; 5-lig. tibiofibulare anterioris.



**146-rasm.** Oshiq-boldir bo'g'imi, oyoq kaftining boylamlari.

1-malleolus medialis; 2-articulatio talocruralis (kesilgan); 3-lig. mediale (deltoideum, pars tibianavicularis); 4-lig. talonavicular; 5-lig. calcaneonavicular; 6-lig. calcaneocuboidum (5, 6 boylamlar qo'shilib, lig. bifurcatum bo'ladi); 7-lig. cuneonavicularia dorsalis; 8-capsula articulationis metatarsophalangeae I; 9-capsula articulationis hallucis interphalangeae; 10-lig. collaterale; 11-articulatio metatarsophalangeae IV; 12-lig. metatarsae dorsalis; 13-lig. tarsometatarsae dorsalis; 14-lig. cuneocuboidum dorsale; 15-lig. talocalcaneum interosseum; 16-lig. talocalcaneum laterale; 17-lig. calcaneofibulare; 18-malleolus lateralis; 19-lig. talofibulare anterioris; 20-lig. tibiofibulare anterioris; 21-membrana interossea cruris.

**OYOQ PANJASI  
SUYAKLARINING BOLDIR  
SUYAKLARI BILAN O'ZARO  
BIRLASHUVI (146, 147-rasmlar)**

Ikki boldir suyagining pastki uchlaridagi bo'g'im yuzalari bilan oshiq suyagining ustki va ikki yon tomondagi yuzalari qo'shilishidan oshiq-boldir bo'g'imi – art. talocruralis hosil bo'ladi. Bunda katta boldir suyagining pastki uchidagi bo'g'im yuzasi oshiq suyagining ustki yuzasiga, boldir suyaklaridagi to'piq yuzalari esa oshiqning ikki yon yuzasiga to'g'ri keladi. Birlashgan boldir suyaklari oshiq suyagiga minib turadi. Bu bo'g'im xaltasi old va orqa tomonda birmuncha erkin (bo'sh) tortilgan bo'lib, har uchchala qo'shiluvchi suyaklar bo'g'im yuzalarining cheti bo'ylab yopishgan. Xaltaning erkin turishi harakatni yengillashtiradi.

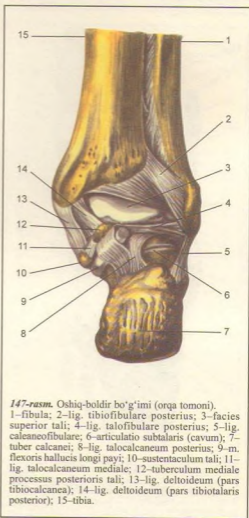
Bo'g'im to'rtta boylam vositasida mustahkamlangan: 1) lig. mediale deltoideum (deltasimon boylam) katta boldir suyagi to'pig'idan boshlanadi va xuddi yelpig'ich singari pastga tushadi-da, qayiqsimon suyak, oshiq suyagi va tovon suyagiga yopishadi; 2) lig. talofibulare anterior – oldingi oshiq-boldir boylami, kichik boldir suyak to'pig'idan boshlanib, oshiq suyagiga yopishadi; 3) lig. calcaneofibulare (tovon-boldir boylami) kichik boldir to'pig'idan boshlanib, tovon suyagining tashqi yuzasiga yopishadi; 4) lig. talofibulare posterius (orqa oshiq-boldir boylami) kichik boldir to'pig'idan oshiq suyagiga yopishadi.

Oshiq-boldir bo'g'imi g'altaksimon bo'g'im bo'lganidan harakat faqat bir o'q (ko'ndalang o'q) atrofida (63–66°) orqaga va oldinga bukiladi. Ko'ndalang o'q boldir suyaklarining to'piqlari va oshiq suyagi o'rtasidan o'tadi. Panja pastga tomon bukilganda uni ikki yon tomonga salgina harakatlantirish ham mumkin.

**OYOQ KAFTI BOYLAMLARI  
(148, 149, 150-rasmlar)**

Oyoq panjasidagi suyaklar har xil bo'lganidan xilma-xil bo'g'imlar hosil qiladi. Oyoq panjasida quyidagi bo'g'imlar va boylamlar bor.

1. Articulatio subtalaris (oshiq ostidagi bo'g'im) oshiq suyagining pastki tomonidagi orqa bo'g'im yuzasi bilan tovon suyagining ustki orqa bo'g'im yuzasi qo'shilishidan hosil bo'ladi. Bo'g'im xaltasi erkin joylashgan va to'rt tomondan boylamlar bilan mustahkamlangan. Bu bo'g'imdagi harakat chegaralangan sagittal o'q atrofida bo'ladi.

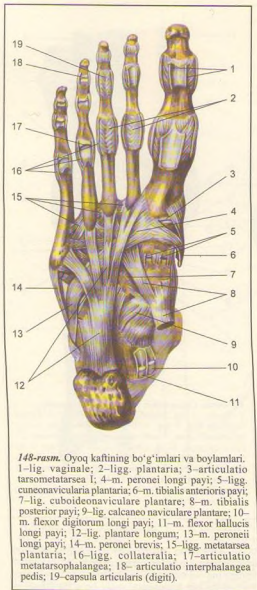


147-rasm. Oshiq-boldir bo'g'imi (orqa tomoni).

1–fibula; 2–lig. tibiofibulare posterius; 3–facies superior tali; 4–lig. talofibulare posterius; 5–lig. calcaneofibulare; 6–articulatio subtalaris (cavum); 7–tuber calcanei; 8–lig. talocalcaneum posterius; 9–m. flexoris hallucis longi payi; 10–sustentaculum tali; 11–lig. talocalcaneum mediale; 12–tuberculum mediale processus posterius tali; 13–lig. deltoideum (pars tibio-calcanea); 14–lig. deltoideum (pars tibio-talaris posterius); 15–tibia.

2. Articulatio calcaneonavicularis (oshiq-tovon, qayiqsimon suyaklar o'rtasidagi bo'g'im) tovon suyagining old tomondagi ustki bo'g'im yuzasi, oshiq suyagining old tomondagi ostki bo'g'im yuzasi va boshi hamda qayiqsimon suyakning chuqur bo'g'im yuzasi qo'shilishidan hosil bo'ladi.

Bo'g'im xaltasi ana shu aytilgan uchta suyakning bo'g'im yuzalari chetiga yopishgan bo'ladi. Bu bo'g'im sirdan quyidagi boylamlar bilan mustahkamlanadi:



148-rasm. Oyoq kaftining bo'g'imlari va boylamlari.

1-lig. vaginae; 2-ligg. plantaria; 3-articulatio tarsometatarsea I; 4-m. peronei longi payi; 5-ligg. cuneonavicularia plantaria; 6-m. tibialis anterioris payi; 7-lig. cuboideonavicularia plantare; 8-m. tibialis posterioris payi; 9-lig. calcaneo navicularia plantare; 10-m. flexor digitorum longi payi; 11-m. flexor hallucis longi payi; 12-lig. plantare longum; 13-m. peronei longi payi; 14-m. peronei brevis; 15-ligg. metatarsea plantaria; 16-ligg. collateralia; 17-articulatio metatarsophalangea; 18-articulatio interphalangea pedis; 19-capsula articularis (digi).

a) Lig. talocalcaneum interosseum (oshiq-tovon suyaklari oralig'idagi boylam) ikki suyakning bir-biriga qaragan yuzalari o'rtasidagi egatlar qo'shilishidan hosil bo'lgan bo'shliqlarni to'ldirib turadi va ikkala suyakni birlashtiradi;

b) Lig. calcaneonavicularia plantare – tovon va qayiqsimon suyaklar o'rtasidagi kaft boylami, tovon suyagi tanasining oldingi tomonidan boshlanib, qayiqsimon suyakning ichki chetiga yopishadi;

d) Lig. talonavicularia (oshiq va qayiqsimon suyaklar o'rtasidagi boylam) panjaning ust tomonida oshiq suyagi bilan qayiqsimon suyak o'rtasida tortilgan;

ye) Lig. tibionavicularia (katta boldir suyagi bilan qayiqsimon suyak o'rtasidagi boylam) katta boldir suyagi to'pig'idan boshlanib, qayiqsimon suyakning ichki-tepa yuzasiga yopishadi.

Bo'g'im sharsimon bo'lsa ham unda harakat, asosan, sagittal o'q atrofida bo'ladi. Sagittal o'q tovon suyagi bo'ylab qayiqsimon suyak tomon o'tgan bo'lib, panja shu o'q atrofida ichkariga va tashqariga salgina buriladi. Bundan tashqari, panja ichki va tashqi tomonga aylanganda, shuningdek, yuqori va pastga bukilganda ham bu bo'g'imda harakat sodir bo'ladi.

3. Articulatio calcaneocuboidea (tovon-kubsimon suyak bo'g'imi) tovon suyagining old tomondagi yuzasi bilan kubsimon suyakning orqa tomondagi bo'g'im yuzasi o'rtasida vujudga keladi. Bo'g'im xaltasi bo'g'im yuzalarining chetlari bo'ylab tarang tortilgan va ikki tomonga joylashgan boylamlar bilan mustahkamlangan. Boylamlarning kaft tomondagi lig. calcaneocuboideum plantare katta va kuchli bo'lib, uzun kaft boylami – lig. plantare longum ning tagida joylashadi. Bu so'nggi boylam tovon suyagidan boshlanib, uning sirtqi uzun tolalari kaft suyaklarining II va V sigacha bo'lgan asosiga va kubsimon suyakka yopishadi.

Odatda, articulatio calcaneocuboidea bilan uning qatoridagi ikkinchi bo'g'im articulatio talonavicularia ni birgalikda bitta umumiy nom bilan, ya'ni ko'ndalang kaft usti bo'g'imi – articulatio tarsi transverse (yoki Shopar bo'g'imi) deb atash mumkin. Bu ikki bo'g'im bir-biridan oldinma-keyin joylashgani sababli ko'ndalang turgan lotincha "S" harfini eslatadi.

Shopar bo'g'imi ayrisimon boylam – lig. bifurcatum bilan tashqi tomondan mustahkamlanadi. Boylam tovon suyagining tashqi yuzasidan boshlanib ikkiga bo'linadi. Ularning biri – lig. calcaneonavicularia qayiqsimon suyakning ustki chetiga, ikkinchisi lig. calcaneocuboideum kubsimon suyakning ustki yuzasiga yopishadi. Biror sabab bilan oyoq panjasining oldingi qismini shu Shopar bo'g'imidan ajratish kerak bo'lib qolsa, ayrisimon boylamni kesmasdan turib, bu bo'g'imni ajratish qiyin. Shunga ko'ra ayrisimon boylam Shopar bo'g'imining kaliti hisoblanadi. Bo'g'im egarsimon bir o'q atrofida salgina (ichkariga va tashqariga) harakat qiladi.

4. Articulatio cuneocuboideonavicularis – ponasimon suyaklarning orqa bo'g'im yuzalari bilan qayiqsimon suyakning oldingi bo'g'im yuzasi hamda kubsimon suyakning medial tomondagi bo'g'im yuzasi qo'shilishidan hosil bo'ladi. Bu bo'g'im bir

necha suyaklar ishtirokida paydo bo'lishiga qaramay, umumiy bitta xalta bilan o'ralgan. U har tarafdan bir suyakdan ikkinchisiga o'tuvchi va shu suyaklarning nomi bilan ataluvchi ko'p sonli (ligg. cuneonavicularia plantaria et dorsalia, ligg. intercuneiformia interossea va ligg. intercuneiformia dorsalia et plantaria) boylamlar vositasida mustahkamlanadi. Suyaklar oralig'idagi torgina bo'g'im bo'shlig'i bir-biri bilan tutashgan.

5. *Articulationes tarsometatarsee* (kaft usti va kaft suyaklari o'rtasidagi bo'g'imlar) uchta ponasimon va kubsimon suyaklarning proksimal uchlaridagi bo'g'im yuzalarining qo'shilishidan hosil bo'ladi. Bu bo'g'imlar birga qo'shilib Lisfrank bo'g'imi deb ham ataladi.

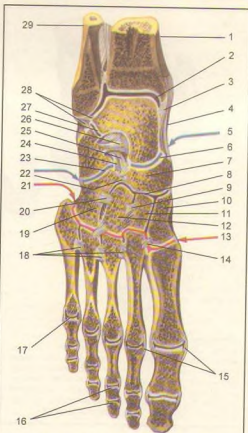
Birinchi ponasimon suyak bilan bosh barmoqning kaft suyagi o'rtasidagi bo'g'imning shakli egarsimon bo'lib, alohida xalta bilan o'ralgan. Ikkinchi va uchinchi ponasimon suyaklar o'rtasidagi ikki bo'g'im bitta xalta bilan, qolgan ikkitasi IV-V kaft suyaklari bilan kubsimon suyak o'rtasidagi ikki bo'g'im ham bitta xalta bilan o'ralgan.

Shunday qilib, ikki qator suyaklar oralig'idagi Lisfrank bo'g'imi ko'ndalangiga yoy shaklida o'rtasi yuqoriga ko'tarilgan, ikki cheti pastga tomon egilgan bo'lib, harakat juda ham chegaralanganidan yarim bo'g'imlar guruhiga kiradi. Bu bo'g'imlarning har biri ust tomondan lig. tarsometatarsee dorsalia, kaft tomondan lig. tarsometatarsee plantaria va ikki yon tomondan lig. tarsometatarsee interossea bilan mustahkamlangan.

Bo'g'im xaltalari ichidagi torgina bo'shliqlar kaft suyaklarining yon oraliqlariga ham kiradi. Shuning uchun II, III, IV va V kaft suyaklarining bir-biriga qaragan yon yuzalari o'rtasidagi bo'g'imlarga art. intermetatarsee deb nom berilgan. Bu so'nggi bo'g'imlar ust va ost (kaft) tomonlarda bir suyakdan ikkinchi suyakka ko'ndalang o'tuvchi lig. metatarsee interossea dorsalia va lig. metatarsee interossea plantaria boylamlari bilan mustahkamlanadi.

6. *Articulationes metatarsophalangeae* – kaft suyaklari bilan barmoq suyaklari o'rtasidagi bo'g'imlar xuddi qo'l panjasidagi singari kaft suyaklarining boshchalari bilan birinchi barmoq suyaklarining ustki uchlaridagi chuqurcha birlashishidan hosil bo'ladi. Har qaysi bo'g'imning xaltasi bo'g'im yuzalarining cheti (chegarasi) bo'ylab erkin tortilgan. Bu bo'g'imlarning ikki yon tomonida joylashgan lig. collateralia va kaft tomondagi lig. plantaria dir. Beshta kaft suyaklarining boshchalarini ko'ndalangiga tortilgan boylamlar (lig. metatarseeum profundum transversum) ushlab turadi.

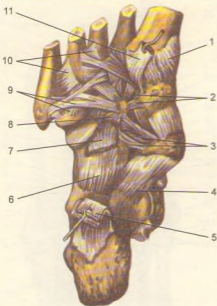
Bu bo'g'imlarda harakat ko'ndalang o'q atrofida yuqori va pastga bukilsa, tikka o'q atrofida barmoqlar uzoqlashib, yaqinlashadi. Bu harakatlar anchagina chegaralangan. Lekin qo'lga nisbatan oyoqda



149-rasm. Oyoq kaftining tepa yuzasi (bir qismi olingan).

1–tibia; 2–articulatio talocruralis; 3–pars tibiotalaris (lig. deltoideum qismi); 4–pars tibionavicularis (lig. deltoideum qismi); 5–articulatio tarsi transversa; 6–articulatio talonavicularis; 7–os naviculare; 8–articulatio cuneonavicularis; 9–lig. intercuneiforme interosseum; 10–os cuneiforme mediale; 11–os cuneiforme intermedium; 12–os cuneiforme laterale; 13–articulatio tarsometatarsee; 14–lig. cuneometatarsee interosseum; 15–ligg. collateralia; 16–articulationes digiti III; 17–articulatio metatarsophalangea; 18–ligg. metatarsee interossea; 19–os cuboideum; 20–lig. cuneocuboideum interosseum; 21–articulatio tarsometatarsee; 22–lig. cuboideonavicularis; 23–articulatio calcaneocuboidea; 24–lig. calcaneocuboideum (lig. bifurcatum tarmog'i); 25–lig. calcaneo naviculare (lig. bifurcatum tarmog'i); 26–lig. talocalcaneo interosseum; 27–articulatio subtalaris; 28–lig. talofibulare posterius; 29–fibula.





150-rasm. Oyoq kafti boylamlari.

1-lig. tarsometatarsum plantare; 2-ligg. intercuneiformia plantaria; 3-lig. cuboideonaviculare plantare; 4-lig. calcaneo naviculare plantare; 5-lig. plantare longum; 6-lig. calcaneocuboideum plantare; 7-lig. plantare longum; 8-lig. cuneocuboideum plantare; 9-ligg. tarsometatarsa plantaria; 10-ligg. metatarsa plantaria; 11-m. peroneus longi payi.

barmoqlarning yuqoriga tomon bukilishlari (ayniqsa panjaning uchi pastga qaratilgan holda) kuchli va ancha erkin sodir bo'ladi.

7. Articulationes interphalangeae barmoq suyaklari (falangalari) o'rtasidagi bo'g'imlar xuddi qo'ldagi barmoqlar oraliq bo'g'imlariga o'xshab tuzilgan.

Umuman oyoq panjasi bajaradigan vazifasiga ko'ra qo'l panjasidan ancha farq qiladi. Odam og'irligi faqat oyoqqa tushishi sababli oyoq panjasidagi suyaklarning shakli va joylashish tartibi ham o'zgaradi. Masalan, qadam tashlash vaqtida gavda og'irligini yengillatish va oyoqning yerga tegish vaqtidagi zarbni organizmga sezdirmaslik uchun oyoq [oyoq panjasiga ichki (medial) tomondan qaralsa] kaft suyaklarining oldingi (pastki) uchlari bilan tovon suyagining orqa do'ngi yerga qadaladi va ikki punkt oralig'i yerdan anchagina ko'tarilib, gumbaz holiga kiradi. Tashqi (lateral) tomondan qaraladigan bo'lsa, bunday holatni

ko'rmaymiz, chunki panjaning tashqi cheti ham yerga tegib turadi.

Gumbaz hosil bo'lishida uzun kaft boylami – lig. plantare longum bilan oyoq tagidagi muskullarning katta ahamiyati bor. Agar shu omillar (boylam va muskullar) bo'shshsa, oyoq gumbazi yo'qolib, yalpoq panja vujudga keladi, bu esa yurishni qiyinlashtiradi.

Oyoq gumbazi yurish paytida orqada qolgan oyoqni oldinga tashlash uchun ko'tarish paytida gavdaning og'irligini oyoqqa tushiradi va gumbaz eziladi, so'ngra gumbaz sekin-asta bo'shshib, gvardani oldingi tomonga (xuddi reszor singari) yo'naltiradi, yurishni osonlashtiradi. Oyoq panjasidagi suyak, muskul, pay qon va nervlarni yozilishdan saqlaydi. Ana shuning uchun ham oyoq gumbazi yassi (yassi panjali) kishilar uzoq masofaga yura olmay, tez charchaydilar.

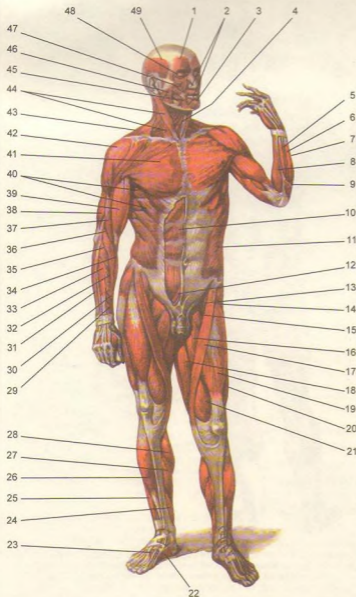
### MUSKULLAR HAQIDA TA'LIMOT UMUMIY MA'LUMOTLAR (151, 152-rasmlar)

Odam organizmida uch xil muskul mavjud: 1) skelet yoki ixtiyoriy qisqaruvchan muskul bo'lib, mikroskop ostida uning tolalari ko'ndalang-targ'il ko'rinadi. Shuning uchun skelet muskullari ko'ndalang-targ'il muskullar deb ataladi; 2) yurak muskullari garchand ko'ndalang-targ'il muskuldin tuzilgan bo'lsa-da, ixtiyorsiz qisqaradi; 3) silliq yoki ixtiyorsiz qisqaruvchan muskullar ichki a'zo va tomirlar devorida joylashgan.

Skelet muskullari harakat organlari sistemasi orasida o'zining qisqaruvchan xususiyati bilan muhim vazifani bajaradi. Muskullar nerv tolalari orqali markaziy nerv sistemasidan keladigan impulslar ta'sirida qisqarganda, gavdada turli harakatlar vujudga keladi. Odatda, skelet muskullari odam ixtiyoriga monand qisqaradi.

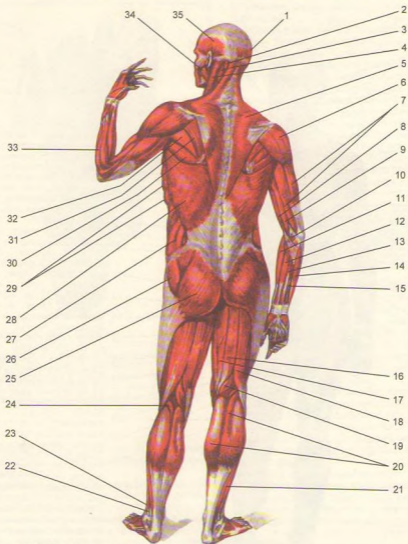
Skelet muskullari o'rta yashar odamda gavda og'irligining 40 foizini, yosh organizmida esa 20–25 foizni tashkil etadi. Sport bilan shug'ullanuvchilarda esa muskullarning umumiy og'irligi gavdaga nisbatan 50 foizgacha yetadi. Yosh ulg'aygan sari muskullar hajmi va og'irligi asta-sekin kamayib boradi. Odam gavdasida 600 ga yaqin skelet muskullari bor.

Skelet muskullarining (musculus) har biri ko'ndalang-targ'il tolalardan tuzilgan bo'lib, qisqarish qobiliyatiga ega. Har bir muskulning qisqaruvchi qismi – tanasi (venter) va ikki uchi, ya'ni boshlanish (origo) va biriktiruvchi (pay) qismlari bor. Bundan tashqari, uzun muskullarning boshi (caput) va dumi – yopishadigan pay qismi (insertio) bo'ladi. Yassi muskullar (qorin muskullari)ning yassi payi – aponevrozi (aponeurosis) bo'ladi.



**151-rasm.** Gavda muskullari (old tomoni).

- 1-venter frontalis (m. occipitofrontalis); 2-m. orbicularis oris; 3-m. mentalis; 4-m. sternohyoideus; 5-m. extensor carpi ulnaris; 6-m. extensor digiti minimi; 7-m. extensor digitorum; 8-m. flexor carpi ulnaris; 9-m. anconeus; 10-m. rectus abdominis; 11-m. obliquus externus abdominis; 12-pyramidalis; 13-m. iliopsoas; 14-tensor fasciae latae; 15-m. pectineus; 16-m. abductor longus; 17-m. sartorius; 18-m. gracilis; 19-m. rectus femoris; 20-m. vastus lateralis; 21-m. vastus medialis; 22-m. adductor hallucis; 23-m. extensor digitorum longus; 24-m. flexor digitorum longus; 25-m. extensor digitorum longus; 26-m. tibialis anterior; 27-m. soleus; 28-m. gastrocnemius; 29-m. extensor pollicis brevis; 30-m. abductor pollicis longus; 31-m. extensor carpi ulnaris; 32-m. extensor carpi radialis brevis; 33-m. extensor digitorum; 34-m. extensor carpi radialis brevis; 35-extensor carpi radialis longus; 36-m. brachioradialis; 37-m. brachialis; 38-m. triceps brachii; 39-m. biceps brachii; 40-m. serratus anterior; 41-m. pectoralis major; 42-m. deltoideus; 43-m. trapezius; 44-m. sternocleidomastoideus; 45-m. depressor anguli oris; 46-m. masseter; 47-m. zygomaticus major; 48-m. orbicularis oculi; 49-m. temporalis.



152-rasm. Gavda muskullari (orqa tomoni).

1 – venter occipitalis (m. occipitofrontalis); 2 – m. semispinalis capitis; 3 – m. splenius capitis; 4 – m. sternocleidomastoideus; 5 – m. trapezius; 6 – m. deltoideus; 7 – m. triceps brachii; 8 – m. biceps brachii; 9 – m. brachialis; 10 – pronator teres; 11 – m. brachioradialis; 12 – m. flexor carpi radialis; 13 – m. palmaris longus; 14 – m. flexor carpi ulnaris; 15 – m. flexor digitorum superficialis; 16 – m. semitendinosus; 17 – m. semimembranosus; 18 – m. biceps femoris; 19 – m. semimembranosus; 20 – m. gastrocnemius; 21 – m. soleus; 22 – m. peroneus longus; 23 – m. peroneus brevis; 24 – m. plantaris; 25 – m. gluteus maximus; 26 – m. gluteus medius; 27 – m. obliquus externus abdominis; 28 – m. latissimus dorsi; 29 – m. serratus anterior; 30 – m. teres major; 31 – m. infraspinatus; 32 – m. teres minor; 33 – m. brachioradialis; 34 – m. masseter; 35 – m. temporalis.

Har bir muskulni sirtidan biriktiruvchi to'qimadan tuzilgan parda – epimizit (epimysium) yoki fassiya o'rab turadi. Muskul ichidagi muskul tutamlarini o'rgan parda perimizit (perimysium) deb ataladi. Muskul tolasining har birini nafis to'r parda – endomizit (endomysium) o'raydi. Bu pardalar muskul tolalari, tutamlarini o'zaro birlashtiradi va muskulning alohida qisqarishiga imkoniyat tug'diradi. Ularga quyidagilar kiradi:

**Fassiylar** – fasci har bir muskulni o'rab turadigan (biriktiruvchi to'qimadan tuzilgan) parda – fassiya bir muskulni ikkinchi muskuldan ajratib turadi. Shuning uchun ham fassiya har qaysi muskulning alohida qisqarishini ta'minlaydi. Ayrim muskularni o'rgan fassiyaq fascia propria deyiladi. Fassiylarning boshqa turi ma'lum bir guruh muskuLLarni o'rab (umumiy fassiya – fascia communis), so'ngra ichkariga yo'naladi va suyakka borib fassiya to'sig'i (septa intermuscularia)ni hosil qiladi. Fassiylar odatda qavatma-qavat muskuLLarni o'rab turadi. Shu bois ular joylashgan o'rniqarab chuqur, o'rta va yuza yoki teri osti fassiylariga ajratiladi.

Fassiylar tibbiyot amaliyotida katta ahamiyatga ega. Ular oraliq'ida qon tomirlar va nerv tolalari joylashgan. Yallig'lanish jarayonida vujudga kelgan yiring ham fassiylar orasidan tarqaladi. Muskulning pay qismi yaltiroq oq yoki sarg'ish rangi bilan ajralib turadi. Muskul odatda suyaklarga pay yoki aponevrozlar yordamida yopishadi. Muskul uzun, qisqa, yassi bo'lishi mumkin. Uzun muskuLLar aksari qo'l va oyoqda, yassi muskuLLar esa gavdaning old va orqa tomonida joylashgan. Kalta muskuLLar gavdaning chuqur qismida, serbar muskuLLar esa yuzada joylashadi. Organizmda ikki boshli, uch boshli, to'rt boshli, duksimon, bir va ikki patli, ikki qorinli va boshqa turdagi muskuLLar uchraydi (153–159-rasmlar). Muskul tolalari yo'nalishiga qarab to'g'ri, qiyshiq, ko'ndalang va aylana bo'ladi.

Har bir muskulning o'z qon tomiri va nervlari bor. Muskul tarkibida sezuvchi nerv tolalari sezgilarini markaziy nerv sistemasiga yo'naltirsa, aksincha, markazdan kelayotgan harakat tolarining ta'sirida muskuLLar qisqaradi. Simpatik tolalar yordamida muskuLLar trofikasi (moddalar almashinuvi) bajariladi.

**G'altaklar** (trochlea) suyaklarda tog'ay va biriktiruvchi to'qima bilan qoplangan g'altaksimon do'nglar bo'lib, ulardan muskuLLarni o'rovchi paylar o'tadi. Muskul paylarining g'altaklaridan o'tadigan joyda ularga mos ariqchalar bo'ladi. Ariqchalardan o'tadigan muskul paylari biriktiruvchi to'qimadan yoki paydan tuzilgan boylamlar (retinaculum tendinea) yordamida mustahkamlangan.

**Sesamosimon suyaklar** (ossa sesamoidea) turli katta-kichiklikdagi yumaloq suyakchalar bo'lib, muskul payining tagida joylashadi va payni

suyaklardan bir oz ko'tarib, ishqalanishdan saqlaydi, aylanish burchagini oshirib, harakatini kuchaytiradi. Eng katta sesamosimon suyak tizza qopqog'i suyagidir.

**Sinoviial xaltachalar** (bursa synovialis) shaklan turli, katta-kichik uzunlikda bo'lib, ichida moysimon suyuqliklar saqlaydi. Xaltacha tashqi qavatining bir tomoni muskuLLarga, ikkinchi tomoni suyakka yopishadi. Natijada muskuLLar suyaklarga ishqalanmay, osongina harakat qiladi. Ko'pincha sinoviial xaltalar bo'g'im yaqinida joylashib, ular bo'shlig'iga qo'shilgan bo'ladi.

**Pay qinlari** (vagina tendinis) qo'l-oyoq panjalariga keluvchi muskul paylami o'rab turadi. Pay qinlari silindr shaklida bo'lib, devori ikki qavat, oraliq bo'shliqlarida esa sinoviial suyuqlik bor. Pay qinining ichki qavati uning ichidan o'tadigan muskul payiga yopishadi, tashqi qavati suyaklarga yopishadi. Natijada qo'l-oyoq panjalariga boruvchi muskul paylari panjalar bukilganda, yuk ko'targanda, odam yurganda siqilmasdan bemalol surila oladi.

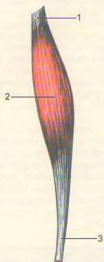
## MUSKULLARNING SHAKLLARI (153–159-rasmlar)

### TANA MUSKULLARI

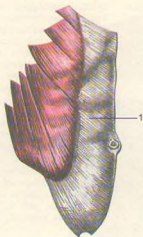
Tana muskuLLari ko'krak, qorin va orqa muskuLLaridan tuzilgan. Orqa (dorsum) tananing keng qismi bo'lib, tepadan ensa do'mbog'i, ensaning tepa g'adir-budur chizig'i va so'rg'ichsimon o'siq bilan, pastdan dumg'aza-chanoq bo'g'imi va dumsimon suyaklar bilan chegaralanadi. Yonbosh tomondan bo'yin sohasida so'rg'ichsimon o'siqdan kurak suyagining yelka o'sig'iga o'tkazilgan chiziq bilan chegaralansa, qo'ltiq osti bo'shlig'ining markaz qismidan yonbosh suyak qirrasiga o'tkazilgan tikka chiziq tananing orqasini old tomondan chegaralaydi.

## ORQANING YUZA MUSKULLARI (160, 161-rasmlar)

**Trapetsiyasimon muskul** (m. trapezius) ucburchak shaklli serbar muskul bo'lib, ensa suyagining g'adir-budur chizig'i ensa boylami (lig. nuchae)dan, barcha ko'krak umurtqalarining qirrali o'siqlaridan boshlanadi. O'mrov suyagining akromial tomondagi qismiga kurakning baland qirasi (spina scapulae) yopishadi. O'ng va chap tomondagi muskuLLar birgalikda trapetsiyaga o'xshaydi. MuskuLLarning yuqori tutamlari yuqoridan pastga, o'rta tutamlari ko'ndalang, pastki tutamlari pastdan yuqoriga ko'tariladi.



153-rasm. Duksimon muskul.  
1 – tendo; 2 – venter; 3 – tendo.



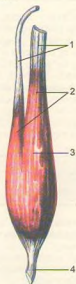
154-rasm. Serbar muskul.  
1 – aponeurosis.



155-rasm. Bir patli muskul.  
1 – venter; 2 – tendo.



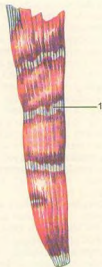
156-rasm. Ikki patli muskul.  
1 – venter; 2 – tendo.



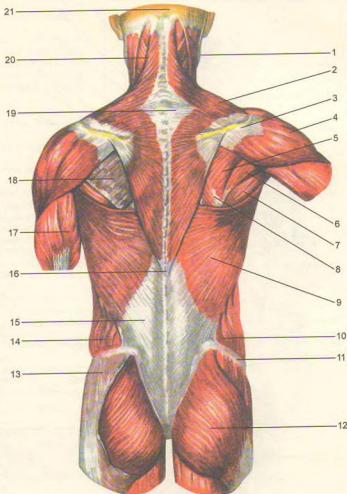
157-rasm. Ikki boshli muskul.  
1 – tendo; 2 – caput; 3 – venter; 4 – tendo.



158-rasm. Ikki qorinli muskul.  
1 – venter; 2 – tendo; 3 – venter.



159-rasm. Ko'p qorinli muskul.  
1 – intersectio tendinea.



**160-rasm.** Orqaning yuza muskullari.

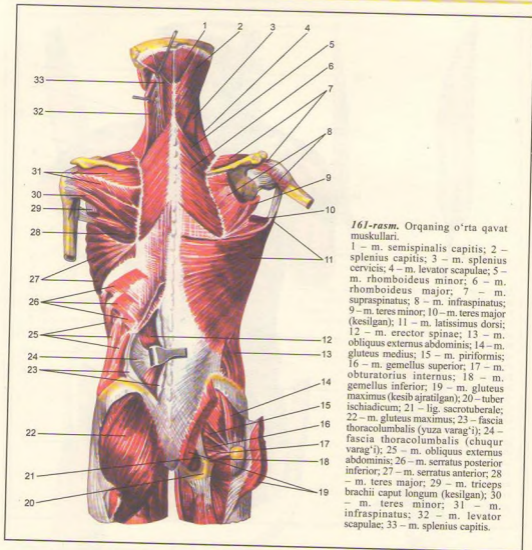
1 – m. sternocleidomastoideus; 2 – m. trapezius; 3 – spina scapulae; 4 – m. deltoideus; 5 – m. infraspinatus; 6 – m. teres minor; 7 – m. teres major; 8 – m. rhomboideus major; 9 – m. latissimus dorsi; 10 – m. obliquus internus abdominis; 11 – crista iliaca; 12 – m. gluteus maximus; 13 – m. gluteus medius; 14 – m. obliquus externus abdominis; 15 – fascia thoracolumbalis; 16 – processus spinosus vertebrae thoracicae XII; 17 – m. triceps brachii; 18 – fascia infraspinata; 19 – processus spinosus vertebrae cervicalis VII; 20 – m. splenius capitis; 21 – protuberantia occipitalis externa.

**Funksiyasi.** Muskulning yuqori qismi qisqarganda yelka kamarini (kurak va o'mrov suyaklarini) yuqoriga ko'taradi. Qo'lni yuqoriga ko'tarishda qatnashib, kurakning pastki burchagini tashqariga tortadi. Trapetsiyasimon muskullarning pastki qismi qisqarsa, kurak pastga tortiladi. Ikki tomondagi muskulning hamma tolalari qisqarsa, ikkala kurak bir-biriga (umurtqa pog'onasiga) yaqinlashadi.

**Innervatsiyasi:** n.accessorius XI va CII–IV plexus cervicalis dan.

**Qontomirlari:** a.transversa colli, a.occipitalis, a.suprascapularis, aa.intercostales posteriores.

**Orqaning serbar muskuli** (m. latissimus dorsi) orqa tomonning pastki qismini qoplab, teri ostida (yuzada) yotadi. Bu muskul pastki to'rtta kurak umurtqasining, barcha bel umurtqalarining qirrali o'siqlaridan, yonbosh suyagining tashqi qirrasidan va pastki to'rtta qovurg'adan boshlanadi. Muskul tolalari pastdan yuqoriga va lateral tomonga yo'nalib yig'ilib, asta-sekin xipcha tog'ayga o'tadi va yelka suyagining



161-rasm. Orqaning o'rta qavat muskullari.

1 – m. semispinalis capitis; 2 – splenius capitis; 3 – m. splenius cervicis; 4 – m. levator scapulae; 5 – m. rhomboideus minor; 6 – m. rhomboideus major; 7 – m. supraspinatus; 8 – m. infraspinatus; 9 – m. teres minor; 10 – m. teres major (kesilgan); 11 – m. latissimus dorsi; 12 – m. erector spinae; 13 – m. obliquus externus abdominis; 14 – m. gluteus medius; 15 – m. piriformis; 16 – m. gemellus superior; 17 – m. obturatorius internus; 18 – m. gemellus inferior; 19 – m. gluteus maximus (kesib ajratilgan); 20 – tuber ischiadicum; 21 – lig. sacrotuberale; 22 – m. gluteus maximus; 23 – fascia thoracolumbalis (yuza varag'i); 24 – fascia thoracolumbalis (chuqur varag'i); 25 – m. obliquus externus abdominis; 26 – m. serratus posterior inferior; 27 – m. serratus anterior; 28 – m. teres major; 29 – m. triceps brachii caput longum (kesilgan); 30 – m. teres minor; 31 – m. infraspinatus; 32 – m. levator scapulae; 33 – m. splenius capitis.

kichik g'adir-budur qirasi (crista tuberculi minoris)ga yopishadi.

**Funksiyasi.** Muskul qisqarib yuqoriga ko'tarilgan qo'lni pastga, orqaga tortadi. Agar qo'l qimirlamay tursa, ko'krak qafasi kengayadi, tana qo'lga yaqinlashadi.

**Innervatsiyasi:** n.thoracodorsalis, subscapularis (C<sub>IV</sub>-C<sub>VII</sub>)dan.

**Qon tomirlari:** aa. transversa colli, cervicalis superficialis, a.cervicalis ascendens.

**Rombsimon muskullar** (mm.rhomboideus major et minor) pastki ikkita bo'yin va yuqorigi to'rta ko'krak umurtqalarining qirrali o'siqlaridan boshlanib, kurakning medial chetiga yopishadi.

**Funksiyasi.** Kurakni medial tomonga, umurtqa pog'onasiga yaqinlashtiradi va yuqoriga tortadi.

Innervatsiyasi: n.dorsalis scapulae ( $C_{IV}-C_{VI}$ ) dan.

Qon tomirlari: a.transversa colli, a.suprascapularis, aa.intercostalis posteriores.

**Kurakni ko'taruvchi muskul** (m.levator scapulae). Bu muskul trapetsiyasimon muskulning ostida joylashgan bo'lib, yuqoridagi uchta yoki to'rtta bo'yin umurtqasining ko'ndalang o'sig'idan boshlanib, pastga qarab yo'nalib, kurakning yuqori burchagiga yopishadi.

**Funksiyasi.** Kurakni yuqoriga ko'tarib bir-biriga yaqinlashtiradi. Kurak qimirlamas, boshni o'z tomoniga egadi.

Innervatsiyasi: n.dorsalis scapulae ( $C_{IV}-C_{VI}$ ) dan.

Qon tomirlari: cervicalis ascendens. a. cervicalis superficialis.

**Orqaning yuqori tishli muskuli** (m. serratus posterior superior) rombsimon muskulning old tomonida joylashgan bo'lib, pastki ikkita bo'yin va yuqori ikkita ko'krak umurtqasining qirrali o'siqlaridan boshlanib, II-V qovurg'alarning orqa tomoniga yopishadi.

**Funksiyasi.** Qovurg'alarni ko'taradi.

Innervatsiyasi: nn.intercostales ( $th_{IX-XI}$ ) dan.

Qon tomirlari: aa.intercostales posteriores, a.cervicalis profunda.

**Orqaning pastki tishli muskuli** (m.serratus posterior inferior) serbar muskulning old tomonida joylashgan, pastki ikki ko'krak va yuqoridagi ikki bel umurtqalari qirrali o'siqlaridan boshlanib, ahida tishsimon bo'laklar yordamida IX-XII qovurg'alarga yopishadi.

**Funksiyasi.** Pastki qovurg'alarni pastga tortadi.

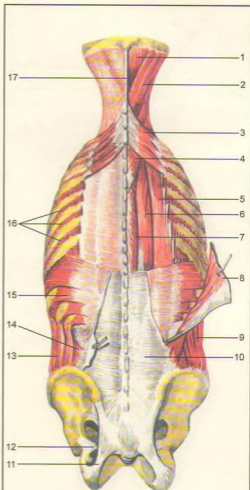
Innervatsiyasi: nn.intercostales ( $th_{IX-XII}$ ) dan.

Qon tomirlari: aa.intercostales posteriores, a.cervicalis profunda.

## ORQANING CHUQUR MUSKULLARI

**Orqaning chuqur muskullari** (162, 163, 164-rasmlar) umurtqa pog'onasining ikki yonboshida umurtqa qirrali o'siqlari bilan qovurg'alar burchagining o'rtasida hosil bo'lgan egatchalarda joylashgan. Uch qavat muskullardan iborat chuqur muskullarni orqaning yuza muskullari berkitib turadi.

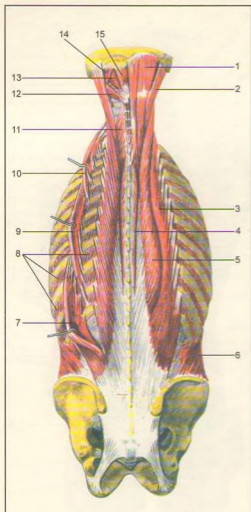
**Bo'yin va boshning tasma muskullari** (m. splenius cervicis et capitis) pastki beshta bo'yin va yuqoridagi oltita ko'krak umurtqalarining qirrali o'siqlaridan boshlanib, ensa suyagiga va chakka suyagining so'rg'ichsimon o'sig'iga yopishadi. Bo'yin qismi II-III bo'yin umurtqalarining ko'ndalang o'siqlariga yopishadi.



**162-rasm.** Orqaning chuqur muskullari.

1 – m. semispinalis capitis; 2 – m. splenius capitis; 3 – m. serratus posterior superior; 4 – m. splenius cervicis; 5 – m. iliocostalis thoracis; 6 – m. longissimus thoracis; 7 – m. spinalis thoracis; 8 – m. latissimus dorsi (kesib ajratilgan); 9 – m. obliquus externus abdominis; 10 – fascia thoracolumbalis (yuza varag'i); 11 – lig. sacrotuberale; 12 – lig. sacrospinale; 13 – m. obliquus externus abdominis; 14 – m. obliquus internus abdominis; 15 – m. serratus posterior inferior; 16 – mm. intercostales externi; 17 – lig. nuchae.





163-rasm. Orqaning chuqur muskullari.

1 – m. semispinalis capitis; 2 – longissimus capitis; 3 – m. iliocostalis thoracis; 4 – m. spinalis thoracis; 5 – m. longissimus thoracis; 6 – m. obliquus internus abdominis; 7 – m. iliocostalis lumborum; 8 – mm. intercostales externi; 9 – m. iliocostalis thoracis; 10 – m. iliocostalis cervicis; 11 – m. semispinalis cervicis; 12 – m. obliquus capitis inferior; 13 – m. rectus capitis posterior major; 14 – m. obliquus capitis superior; 15 – m. rectus capitis posterior minor.

Funktsiyasi. Ikki tomonlama qisqarib, boshni orqaga bukishga yordam beradi. Bir tomonlama qisqargan holda boshni o'z tomoniga egadi.

Innervatsiyasi: bo'yin nervlarining orqa tolalari ( $C_{III}-C_{VII}$ )dan.

Qon tomirlari: a. occipitalis, a. cervicalis profunda.

Lateral tutam bir necha muskullardan tuzilgan.

**Umurtqa pog'onasini tiklovchi muskullar** (m. erector spinae) eng kuchli muskul bo'lib, umurtqa pog'onasining ikki yonbosh qismini to'ldirib turadi. Muskul dumg'azaning orqa sathidan, bel umurtqasining ko'ndalang o'siqlaridan, yonbosh suyagining tashqi qirrasini va ko'krak-bel fassiyasidan boshlanib, yuqoriga ko'tariladi va ensa suyagigacha yetib boradi. Bu muskul orqaning yuzasi muskuli ostida joylashgan bo'lib, uch qismga bo'linadi.

**Yonbosh-qovurg'a muskuli** (m. iliocostalis) m. erector spinae ning lateral qismi bo'lib, yonbosh suyagi qirrasini, ko'krak-bel fassiyasining tashqi varag'idan boshlanib, yuqori tomonda uch qism (bel, ko'krak va bo'yin)ga bo'linadi.

**Yonbosh-qovurg'a muskulining bel qismi** (m. iliocostalis lumborum) yonbosh suyagi qirrasining ko'krak-bel fassiyasidan boshlanib, pastki oltita qovurg'aning burchak qismlariga yopishadi.

**Kurak qismi** (m. iliocostalis thoracis) pastki oltita qovurg'aning medial qismidan (yonbosh qovurg'a muskulining bel qismlari yopishgan joydan ilgariroqda) boshlanib, tepada oltita qovurg'aning burchaklariga va bo'yin umurtqasining ko'ndalang o'sig'iga yopishadi.

**Yonbosh-qovurg'a muskulining bo'yin qismi** (m. iliocostalis cervicis) III, IV va VI qovurg'alarining medial qismidan (yonbosh qovurg'a muskulining ko'krak qismi yopishgan joyidan ichkariroqda) boshlanib, IV–VI bo'yin umurtqalarining ko'ndalang o'siqlari orqaga do'mbog'iga yopishadi.

**Uzun muskul** (m. longissimus) medial holatda joylashgan bo'lib, ko'krak, bo'yin va bel qismlariga bo'linadi. Uzun muskulning ko'krak qismi (m. longissimus thoracis) dumg'aza suyagining orqa yuzasidan, bel umurtqalari va pastki ko'krak umurtqalari ko'ndalang o'siqlaridan boshlanib, pastki 9 ta qovurg'a burchagidan ichki qismlariga, ko'krak umurtqalarining ko'ndalang o'siq uchlariga yopishadi.

**Uzun muskulning bo'yin qismi** (m. longissimus cervicis) I–V ko'krak umurtqalarining ko'ndalang o'siqlari uchidan boshlanib, II–VI bo'yin umurtqasining ko'ndalang o'siqlari orqaga do'mboqlariga yopishadi.

**Uzun muskulning bosh qismi** (m. longissimus capitis) I–III ko'krak va III–VII bo'yin umurtqalarining ko'ndalang o'siqlaridan boshlanib, to'sh-o'mrov-so'rg'ichsimon va boshning tasma

muskullari ostidan ko'tarilib, so'rg'ichsimon o'siqning orqa yuzasiga yopishadi.

**Qirrali muskul** (m. spinalis) ko'krak va bo'yin umurtqalarining qirrali o'siqlari ustida medial holatda joylashgan, uning ko'krak, bo'yin va bosh qismlari tafovut etiladi.

**Qirrali muskulning ko'krak qismi** (m. spinalis thoracis) I-II bel umurtqalari va XI-XII ko'krak umurtqalarining o'tkir qirrali o'siqlaridan boshlanib, I-VIII ko'krak umurtqalari o'siqlariga yopishadi.

**Qirrali muskulning bo'yin qismi** (m. spinalis cervicis) I-II ko'krak va VII bo'yin umurtqalarining o'tkir qirrali o'siqlaridan va lig.nuchae ning pastki qismidan boshlanib, III-IV bo'yin umurtqalari o'siqlariga yopishadi.

**Qirrali muskulning bosh qismi** (m. spinalis capitis) yuqori ko'krak va bo'yin pastki umurtqasining qirralari o'siqlaridan boshlanib, yuqori tomonga ko'tarilib ensa suyagi do'mbog'iga yopishadi.

**Funksiyasi.** Ikki tomondan m.erector spinae qisqarsa, gavda tiklanadi. Bir tomondagi muskul qisqarsa, umurtqa pog'onasi bosh qisqargan tomonga bukiladi, qovurg'alar pastga tushadi.

**Innervatsiyasi:** orqa miya nervlarining orqa tolalari ( $C_{III}-L_{II}$ )dan.

**Qon tomirlari:** aa.intercostales posteriores va a.cervicalis.

Medial trakt muskul bir qancha mayda muskullardan tuzilgan bo'lib, m.erector spinae ning ostida joylashgan.

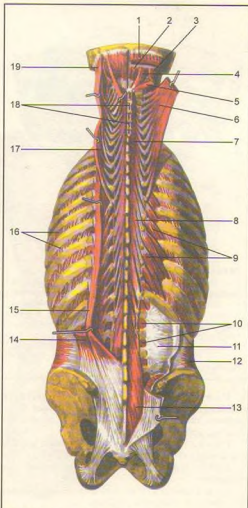
**Ko'ndalang-qirrali muskul** (m. transversospinalis) umurtqalarning qirrali o'siqlariga yopishadi. Bu muskullar turlicha uzunlikka ega bo'lganidan uch xil muskul (yarim o'tkir qirrali o'siq muskuli, ko'p tarmoqli muskul va buruvchi muskul)larga bo'linadi.

**Umurtqalarning ko'ndalang o'siqlaridan boshlangan yarim o'tkir, qirrali muskul** (m. semispinalis) ko'krak, bo'yin va bosh qismlarga ajralib, yuqoriga (4-6 umurtqalardan o'tib) ko'tarilib, o'tkir qirrali o'siqlarga yopishadi. Oxirgi bosh qismi I-VII ko'krak va IV-VII bo'yin umurtqalarining ko'ndalang o'siqlaridan boshlanib, ensa suyagining tepa va pastki g'adir-budur qirralarigacha ko'tarilib yopishadi.

**Funksiyasi.** Ikki tomonlama qisqarganda ko'krak va bo'yin umurtqalarini orqaga bukadi, boshni ushlaydi. Bir tomondan muskullar qisqarganda g'avdani qarama-qarshi tomonga buradi, natijada kalla ham qarama-qarshi tomonga buriladi.

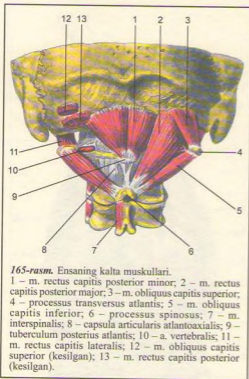
**Innervatsiyasi:**  $C_{III}-Th_{XII}$  nerv tolalaridan.  
**Qon tomirlari:** aa. intercostales posteriores, a. cervicalis profunda.

**Ko'p tarmoqli muskul** (mm. multifidi) umurtqalarning ko'ndalang o'siqlaridan boshlanadi, yuqoriga ko'tarilib, 3-4 umurtqalardan o'tib, o'tkir qirrali o'siqlarga yopishadi.



164-rasm. Orqaning chuqur muskullari.

1 – m. semispinalis capitis; 2 – rectus capitis posterior minor; 3 – m. obliquus capitis superior; 4 – m. rectus capitis posterior major; 5 – m. obliquus capitis inferior; 6 – m. semispinalis capitis (ajratilgan); 7 – m. semispinalis cervicis; 8 – m. semispinalis thoracis; 9 – mm. levatores costarum; 10 – mm. intertransversarii laterales lumborum; 11 – fascia thoracolumbalis (chuqur varag'i); 12 – m. transversus abdominis; 13 – m. multifidus; 14 – m. iliocostalis; 15 – m. longissimus thoracis; 16 – mm. intercostales externi; 17 – m. longissimus cervicis; 18 – mm. interspinales; 19 – m. longissimus capitis.



165-rasm. Ensaning kalta muskullari.

1 – m. rectus capitis posterior minor; 2 – m. rectus capitis posterior major; 3 – m. obliquus capitis superior; 4 – processus transversus atlantis; 5 – m. obliquus capitis inferior; 6 – processus spinosus; 7 – m. interspinalis; 8 – capsula articularis atlantoaxialis; 9 – tuberculum posterius atlantis; 10 – a. vertebralis; 11 – m. rectus capitis lateralis; 12 – m. obliquus capitis superior (kesilgan); 13 – m. rectus capitis posterior (kesilgan).

**Umurtqalarning ko'ndalang o'siqlaridan boshlangan tanani aylantiruvchi muskul** (m. rotatores) bitta umurtqa tepaga ko'tarilib, uning o'tkir o'sig'iga yopishadi.

**Funksiyasi.** Muskullar qisqarganda tana o'z o'qi atrofida aylanadi.

**Innervatsiyasi.**  $C_{III}-S_1$  nervlarning orqa tolalaridan.

**Qon tomirlari:** aa. lumbales, aa. intercostales posteriores, a. cervicalis profunda.

I-II bo'yin umurtqalari bilan ensa suyagi orasida kalta muskullar chuqur joylashgan (165-rasm).

**Boshning orqa katta to'g'ri muskuli** (m. rectus capitis posterior major) II bo'yin umurtqasining qirrali o'sig'idan boshlanib, ensa suyagining pastki g'adir-budur chizig'iga yopishadi.

**Boshning orqa kichik to'g'ri muskuli** (m. rectus capitis posterior minor) I bo'yin umurtqasining o'sig'idan boshlanib, ensa suyagining pastki g'adir-budur chizig'iga yopishadi.

**Boshning yuqori qiyshiq muskuli** (m. obliquus capitis superior) II bo'yin umurtqasining o'tkir qirrasidan boshlanadi va I bo'yin umurtqasining

ko'ndalang o'sig'iga yopishadi. Boshning pastki qiyshiq muskuli (m. obliquus capitis inferior) II bo'yin umurtqasining qirrali o'sig'idan boshlanib, atlantning ko'ndalang o'sig'iga yopishadi.

**Funksiyasi.** Muskullar ikki tomondan qisqarganda kalla orqaga tortiladi. Bir tomonlama qisqarganda kallani o'sha tomonga bukadi.

**Innervatsiyasi:** n. suboccipitalis (C<sub>1</sub>) dan.

**Qon tomirlari:** a. cervicalis profunda.

**Qirraor muskul** (m. interspinalis). Bo'yin va bel sohasida ikkita yonma-yon joylashgan umurtqalarning qirrali o'siqlari orasida joylashgan.

**Funksiyasi.** Gvdani tik saqlashda va orqaga bukishda qatnashadi.

**Orqa fassiyasi.** Orqada yuza va ko'krak-bel fassiyalari (fascia thoracolumbalis) tafovut etiladi. Teri ostida joylashgan orqaning serbar muskullarini trapetsiyasimon va orqaning serbar muskullarini usidan o'raydi. Ko'krak-bel fassiyasi xiyla qalin bo'lib, ikki varaqqa bo'linadi. Yuza varag'i umurtqa pog'onasini tiklovchi muskulning ustki tomonidan o'tib, bel umurtqalarining o'tkir qirrali o'siqlariga, yonbosh suyagi qirrasining oraliq qirrasiga yopishadi. Chuqur varag'i esa shu muskulni ostki tomonidan o'rab orqaning chuqur muskuliga qin hosil qiladi va umurtqalarning ko'ndalang o'siqlariga, bel, qovurg'a boylamiga, XII qovurg'a hamda yonbosh suyagining qirrasiga yopishadi.

Fassiyaning chuqur va yuza varaqlari muskullar tashqi chetida o'zaro qo'shilib, bitta fassiyani hosil qiladi.

Ko'krak-bel fassiyasi yupqalashib yuqoriga – ko'krak qafasiga o'tib ketadi.

## TANANING OLD TOMONIDAGI MUSKULLAR (166, 167, 168-rasmlar)

Tananing old tomonidagi muskullar ko'krak va qorin muskullaridan tashkil topgan.

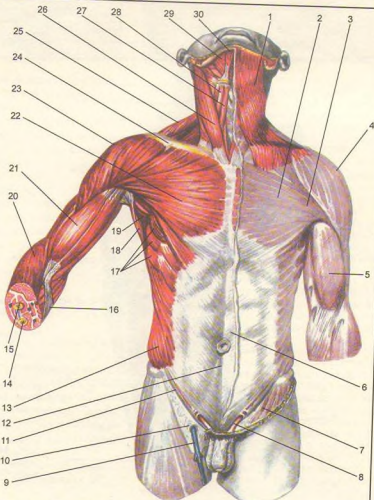
**Ko'krak muskullari.** Ko'krak muskullari ikki guruhdan tuzilgan bo'lib, birinchi guruh yuza – serbar muskullardan iborat. Ikkinchi guruh muskullari esa chuqur joylashgan ko'krak qafasining xususiy muskullaridir.

Ko'krak qafasining yuza muskullari deb, embrion rivojlanishi jarayonida avvalo qo'lda paydo bo'lib, keyin ko'krak qafasiga ko'chgan muskularga aytiladi.

**Ko'krakning katta muskuli** (m. pectoralis major) o'mrov suyagining medial qismi (pars clavicularis) dan, to'sh suyagining dastasidan, II-VII qovurg'alarining tog'ay qismi (pars sternocostalis) va qorin to'g'ri muskuli qinining oldingi devori (pars abdominalis) dan

**166-rasm.** Gavdaning old tomonidagi muskullar.

1 – platysma; 2 – fascia pectoralis (lamina superficialis); 3 – m. pectoralis major; 4 – m. deltoideus; 5 – fascia brachii; 6 – aponeurosis m. obliqui externi abdominis; 7 – fascia lata (lamina superficialis); 8 – funiculus spermaticus; 9 – v. saphenus magna; 10 – hiatus saphenus; 11 – lig. inguinale; 12 – linea alba; 13 – m. obliquus externus abdominis; 14 – ulna; 15 – radius; 16 – aponeurosis m. bicipitis brachii; 17 – m. serratus anterior; 18 – m. latissimus dorsi; 19 – cavitas axillaris; 20 – m. brachioradialis; 21 – m. biceps brachii; 22 – m. pectoralis major; 23 – m. deltoideus; 24 – regio infraclavicularis; 25 – m. trapezius; 26 – m. sternocleidomastoideus; 27 – m. sternohyoideus; 28 – m. omohyoideus; 29 – m. mylohyoideus; 30 – m. digastricus.



boshlanib, yelka suyagi katta do'mbog'ining g'adirdubur qirradi (crista tuberculi majoris)ga yopishadi. Bu muskul deltasimon muskuldan deltasimon ko'krak egati bilan ajraladi.

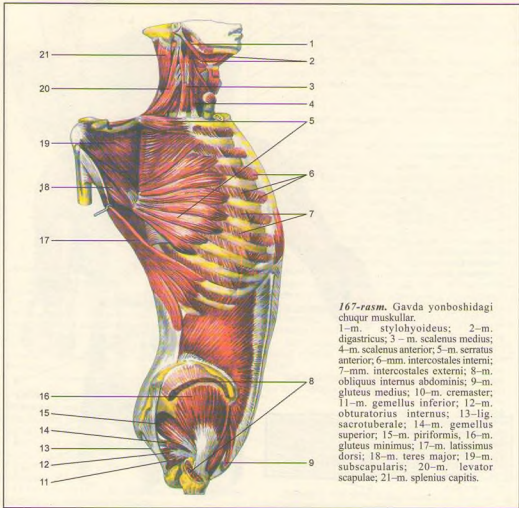
**F u n k s i y a s i.** Yuqoriga ko'tarilgan qo'lni pastga tortadi va ko'krakka yaqinlashtiradi. Pastga tushirilgan qo'l esa ichkariga buriladi. Qo'l qimirlamagan paytda qovurg'alarni ko'tarib, nafas olishga yordam beradi.

**I n n e r v a t s i y a s i:** nn. pectorales lateralis et medialis (C<sub>v</sub> VIII)dan.

Qon tomirlari: a. thoracoacromialis, aa. Intercostales posteriores, a. thoracica lateralis, rr. Intercostales anteriores.

**Ko'krakning kichik muskuli** (m. pectoralis minor) ko'krakning katta muskuli ostida yotadi. II–V qovurg'alardan boshlanib, kurakning tumshuqsimon o'sig'i (processus coracoideus)ga yopishadi.

**F u n k s i y a s i.** Muskul qisqarib yelka kamarini pastga tortsa, qo'l qimirlamay turganda qovurg'alarni ko'tarib, ko'krak qafasini kengaytiradi, nafas olishga yordamlashadi.



167-rasm. Gavda yonboshidagi chuqur muskullar.

1-m. stylohyoideus; 2-m. digastricus; 3 - m. scalenus medius; 4-m. scalenus anterior; 5-m. serratus anterior; 6-mm. intercostales interni; 7-mm. intercostales externi; 8-m. obliquus internus abdominis; 9-m. gluteus medius; 10-m. cremaster; 11-m. gemellus inferior; 12-m. obturatorius internus; 13-lig. sacrotuberale; 14-m. gemellus superior; 15-m. piriformis, 16-m. gluteus minimus; 17-m. latissimus dorsi; 18-m. teres major; 19-m. subscapularis; 20-m. levator scapulae; 21-m. splenius capitis.

Innervatsiyasi: nn. pectorales medialis et lateralis ( $C_{VII}$ -th<sub>v</sub>) dan.

Qon tomirlari: a. thoracoacromialis.

**O'mrov osti muskuli** (m. subclavius) o'mrov suyagidan boshlanib I qovurg'aga yopishadi.

Funksiyasi. O'mrov suyagini pastga tortadi.

Innervatsiyasi: n. subclavius dan.

Qon tomirlari: a. transversa scapulae, a. thoracoacromialis.

**Oldingi tishli muskul** (m. serratus anterior) keng,

to'rt qirrali muskul, yuqori qovurg'alarning 8 va 9 tasidan alohida tishlar (bo'laklar) shaklida boshlanib, kurakning medial chetiga yopishadi.

Funksiyasi. Muskul qisqarib kurakning pastki burchagini oldinga buradi va qo'lni yuqoriga ko'taradi. Qo'l qimirlamay turganda qovurg'alar ko'tarilib, nafas olish yengillashadi.

Innervatsiyasi: n. thoracicus longus ( $C_{V-VIII}$ ) dan.

Qon tomirlari: a. thoracodorsalis, a. thoracica lateralis, aa. Intercostales posteriores.

### KO'KRAK QAFASINING XUSUSIY MUSKULLARI (168, 169-rasmlar)

**Qovurg'alararo tashqi muskullar** (mm. intercostales externi). Qovurg'alararo tashqi muskullarning tolalari yuqoridan pastga va orqadan oldinga yo'nalgan bo'lib, yuqori qovurg'a pastki chetining tashqi yuzasidan boshlanadi va pastki qovurg'aning yuqori chetiga yopishadi. Bu xildagi muskullar umurtqa pog'onasi bilan qovurg'aning tog'ay oralig'ida joylashgan bo'ladi.

**Funksiyasi.** Qovurg'alarni ko'taradi.

**Qovurg'alararo ichki muskullar** (mm. intercostales interni) qovurg'a oralig'ining to'sh suyagi bilan qovurg'a burchagi o'rtasidagi masofani to'ldirib turadi. Muskul tolalari pastdan yuqoriga va oldindan orqaga yo'nalgan. Ichki qovurg'alar muskuli qovurg'aning ustki chetidan boshlanib ustki qovurg'aning pastki chetiga yopishadi.

**Funksiyasi.** Qovurg'alarni pastga tortadi.

**Qovurg'a oraliq muskullari innervatsiyasi** nn. intercostales ( $th_{1-x}$ )dan.

**Qon tomirlari:** aa. intercostales posteriores, a. thoracica interna, a. musculophrenica.

**Qovurg'a osti muskuli** (m. subcostalis) ko'krak qafasining pastki qismida joylashgan bo'lib, tolalari ichki qovurg'alararo muskul tolalariga o'xshab yo'nalgan bo'ladi. Muskul tolalari pastki qovurg'alarning ustki chetidan (qovurg'a burchagiga yaqin joydan) boshlanib, qovurg'aning pastki chetiga 1-2 qovurg'ani tashlab yopishadi.

**Funksiyasi.** Qovurg'alarni pastga tortadi.

**Innervatsiyasi:** nn. intercostales ( $th_{viii-x}$ )dan.

**Qon tomirlari:** a. nn. intercostales posteriores.

**Ko'krakning ko'ndalang muskuli** (m. transversus thoracis) to'sh suyagining ichki yuzasidan ko'ndalang yo'nalgan tolalaridan boshlanib, II-VI qovurg'alarning tog'ay qismiga yopishadi.

**Funksiyasi.** To'sh-qovurg'alar bo'g'imini mustahkamlaydi, qovurg'alarni pastga tortib nafas chiqarishda qatnashadi.

**Innervatsiyasi:** nn. intercostales ( $th_{ii-vi}$ )dan.

**Qon tomirlari:** a. thoracica interna.

### KO'KRAK-QORIN TO'SIG'I – DIAFRAGMA (170, 171-rasmlar)

Ko'krak-qorin to'sig'i – diafragma (diaphragma) yupqa muskuldan tuzilgan bo'lib, ko'krak qafasi tomonga gumbaz hosil qilib joylashgan. Diafragmaning o'rta (markaz) qismi (centrum tendineum) paydan tuzilgan. Chetlari muskul tolalaridan iborat bo'lib, bel, qovurg'a va to'sh qismlari tafovut qilinadi.

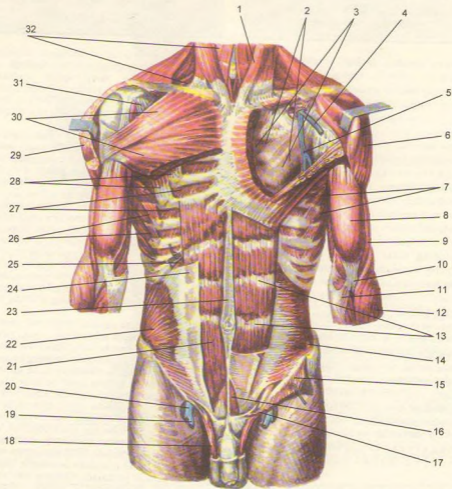
Bel qismidagi (pars lumbalis) ikkita o'ng va chap oyoqcha (crus dextrum et sinistrum) umurtqa pog'onasi bilan aorta va uning orqasidan ductus thoracicus o'tadigan uchburchak shaklli oraliq (hiatus aorticus) ni hosil qiladi. Bo'shliq chetlari pay plastinkalari bilan qoplangani uchun diafragma harakati aortaga ta'sir etmaydi. Bundan tashqari, o'ng va chap tomondagi oyoqchalar oralig'idan nn. splanchnici, v. azygos, v. hemiazygos va simpatik nerv stvollarini o'tadi. Diafragmaning o'ng va chap oyoqchalari aorta oldida o'zaro qo'shilib yuqoriga bir oz ko'tarilgach, yana ajralib qizilongach va adashgan nervlar o'tishi uchun teshik (hiatus esophagius) hosil etadi. Teshik atrofini o'ragan muskul tolalari qisqarib-ochilib, qizilongachdan ovqatning o'tishini tartibga soladi.

Qovurg'a (pars costalis) bilan bel qism (pars lumbalis) oralig'idagi uchburchak yoriq (trigonum lumbocostale) ko'krak bo'shlig'i fascia endothoracica va plevra bilan o'ralgan qorin bo'shlig'i tomonidan fascia subperitonealis biriktiruvchi to'qima parda orqali qoplangan. Ba'zan qorin bo'shlig'ida bosim haddan tashqari oshib ketganda, ichak yoki qorin charvisi ana shu teshiklar orqali ko'krak bo'shlig'i tomoniga yo'nalib, diafragma churrasi yuzaga kelishi mumkin. Qovurg'a bo'lari (pars costalis) VII-XII qovurg'alar tog'ayidan boshlanib, diafragma pay tomoniga qarab yo'naladi. To'sh qismi (pars sternalis) xanjarsimon o'siq qismidan boshlanib, diafragma markazi tomon yo'naladi. Qovurg'a-to'sh qismi oralig'ida joylashgan teshik (trigonum sternocostale)dan a. thoracica o'tadi. Diafragma pay qismining o'ng tomonida pastki kovak vena o'tadigan teshik (foramen venae cavae) joylashgan.

**Funksiyasi.** Diafragma qisqarib gumbazi yassilanadi va ko'krak qafasi kengayib, nafas olishga yordam beradi.

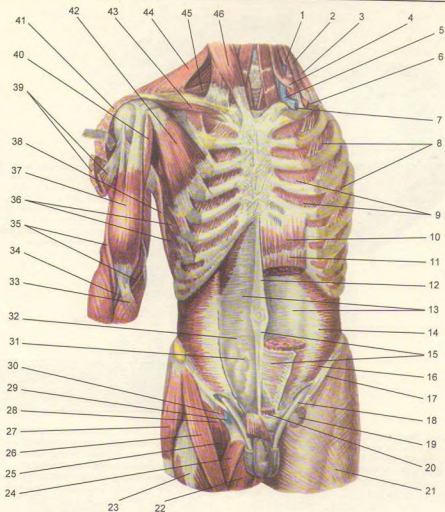
**Innervatsiyasi:** n. phrenicus ( $C_{iii-v}$ ), VII-XII nn. intercostales, plexus solaris dan.

**Qon tomirlari:** a. pericardiophrenica, a. phrenica superior, a. phrenica inferior, a. musculophrenica, aa. intercostales posteriores.



**168-rasm.** Qorinning chuqur qavat muskullari.

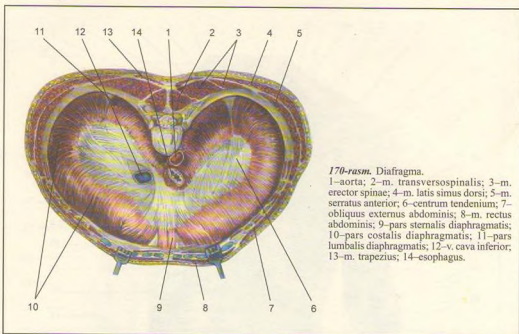
1-m. sternocleidomastoideus; 2-m. trapezius; 3-fascia pectoralis (lamina profunda); 4-v. cephalica; 5- m. pectoralis minor; 6-m. deltoideus; 7-m. serratus anterior; 8-m. biceps brachii; 9-m. brachialis; 10-m. bicipitis brachii payi; 11- aponeurosis m. bicipitis brachii; 12-m. brachioradialis; 13-intersecciones tendineae; 14-m. transversus abdominis; 15- m. obliquus internus abdominis; 16-m. pyramidalis; 17-hiatus saphenus; 18-funiculus spermaticus; 19-v. saphena magna; 20-v. femoralis; 21-m. rectus abdominis; 22-m. obliquus internus abdominis; 23-linea alba; 24-vagina m. recti (old varag'i); 25-vagina m. recti (orqa varag'i); 26-mm. intercostales externi; 27-mm. intercostales interni; 28- m. pectoralis minor; 29-m. deltoideus; 30-m. pectoralis major; 31-m. pectoralis minor; 32-m. omohyoideus.



169-rasm. Qorinning chuqur qavat muskullari.

1-m. scalenus anterior; 2-m. scalenus medius; 3-m. scalenus posterior; 4-omohyoideus (venter superior); 5-v. jugularis interna; 6-a. subclavia; 8-mm. intercostales externi; 9-mm. intercostales interni; 10-m. rectus abdominis; 11-intersectio tendinea; 12-linea alba; 13-vagina m. recti abdominis (orqa varag'i); 14-linea semilunari; 15-vagina m. recti abdominis (old varag'i); 16-m. transversus abdominis; 17-lig. inguinale; 18-funiculus spermaticus; 19-hiatus saphenus; 20-m. pyramidalis; 21-fascia lata; 22-m.adductor longus; 23-m. rectus femoris; 24-m. pectineus; 25-m. iliopsoas; 26-m. sartorius; 27-m. tensor fasciae latae; 28-n. femoralis; 29-v. femoralis; 30-a. femoralis; 31-fascia transversalis; 32-linea arcuata; 33-aponeurosis m. bicipitis brachii; 34-m. biceps brachii payi; 35-m. brachialis; 36-m. serratus anterior; 37-m. biceps brachii; 38-m. latissimus dorsi; 39-m. pectoralis major; 40-m. coracobrachialis; 41-m. deltoideus; 42-m. pectoralis minor; 43-m. subclavius; 44-m. trapezius; 45-m. omohyoideus (venter inferior); 46-m. sternocleidomastoideus.





170-rasm. Diafragma.

1–aorta; 2–m. transversospinalis; 3–m. erector spinae; 4–m. latis simus dorsi; 5–m. serratus anterior; 6–centrum tendinum; 7–obliquus externus abdominis; 8–m. rectus abdominis; 9–pars sternalis diaphragmatis; 10–pars costalis diaphragmatis; 11–pars lumbalis diaphragmatis; 12–v. cava inferior; 13–m. trapezius; 14–esophagus.

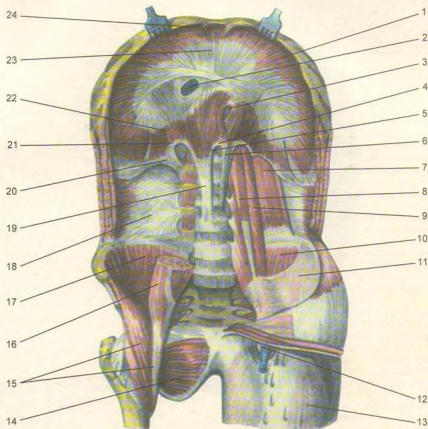
## QORIN MUSKULLARI (168, 169, 171-rasmlar)

**Ko'krak fassiyasi.** Ko'krak muskullarida uchta: yuza, xususiy va ko'krak qafasining ichki yuzasini qoplovchi fassiya tafovut qilinadi, ulardan biri teri osti yog' qavatining ostida joylashib, ko'krak muskullarini ustki tomondan qoplab, qo'shni soha tomonga yo'naladi. To'sh suyagi ustki pardasi tepada, ichki tomondan o'mrov ustki pardaga, tashqarida fascia deltoidea ga qo'shilib ketadi. Ko'krak xususiy fassiyasi ko'krak katta muskulining tepa qirrasiga kelganda ikki varaqqa ajralib, muskulni old va orqa tomondan o'rab, qin hosil qiladi. Xususiy fassiyaning chuqur varag'i o'mrov-ko'krak fassiyasi (fascia clavipectoralis) ko'krakning kichik muskuli bilan o'mrov osti muskuli sohasiga yaqinlashib, qalinlashadi. Ko'krakning chuqur va yuza (teri osti) varaqlari – m. pectoralis major pastki chetida o'zaro qo'shilgach, qo'ltiq ostiga fascia axillaris bo'lib o'tadi. Ko'krakning ichki fassiyasi (fascia endothoracica) ko'krak qafasining devorini ichki tomondan o'rab turadi.

Qorin ko'krak qafasining pastki hamda chanoqning ustki chegarasi (teshigi) o'rtasida joylashgan. Qorin bo'shlig'ini old, ikki yonbosh va qisman orqa tomondan qorin muskullari qoplab turadi.

**Qorinning tashqi qiyshiq muskuli** (m. obliquus externus abdominis) ko'krak qafasining pastki sakkizta qovurg'asidan tishlar orqali boshlanadi. Muskulning pastki tutamlari yonbosh qirrasining tashqi labiga yopishadi. Qolgan o'rta qismidagi muskul tolalari yassi payga aylanib, qorinning to'g'ri muskuli ustidan o'tib, qarama-qarshi tomondagi shu nomli muskul payi bilan o'rta chiziqda tutashadi va oq chiziq (linea alba) ni hosil qiladi.

Qorin tashqi muskul payining bir qismi yonbosh suyagining oldingi tepa do'ngi (spina iliaca anterior superior) bilan qov suyagining do'mboqchasi (tuberculum pubicum) o'rtasida taranglashib, qalinlashadi va ichkarida tarnovsimon ariqcha hosil qilib tutashadi. Shunday qilib, chov boylami (lig.



**171-rasm.** Diafragma va qorinning orqa devori muskullari.

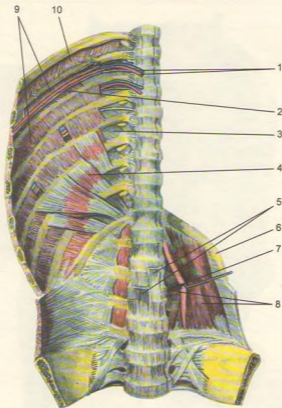
1–pars costalis diaphragmatis; 2–foramen venae cavae inferioris; 3–hiatus esophageus; 4–lig. arcuatum medianum; 5–hiatus aorticus; 6–crus sinistrum diaphragmatis; 7–m. quadratus lumborum; 8–m. psoas minor; 9–m. psoas major; 10–m. iliacus; 11–fascia iliaca; 12–hiatus saphenus; 13–fascia lata; 14–m. obturatorius externus; 15–m. iliopsoas; 16–m. psoas major (kesilgan); 17–m. iliacus; 18–fascia thoracolumbalis (lamina profunda); 19–crus dextrum diaphragmatis; 20–lig. arcuatum laterale; 21–lig. arcuatum mediale; 22–pars lumbalis diaphragmatis; 23–centrum tendineum; 24–pars sternalis diaphragmatis.

inguinale) hosil bo'ladi. Bu boylam tuberculum pubicum ga birlashishdan oldin ikki oyoqchaga bo'linadi. Ulardan medial oyoqcha – crus mediale qov simfiziga yopishsa, lateral oyoqcha – crus laterale tuberculum pubicum ga yopishadi.

**Innervatsiyasi:** nn. intercostales ( $th_{V-XII}$ ), n. iliohypogastricus, n. ilioinguinalis ( $th_{III-L}$ ) dan.

**Qontomirlari:** aa. intercostales posteriores, a. thoracica lateralis, a. circumflexa ilium superficialis.

**Qorinning ichki qiyshiq muskuli** (m. obliquus internus abdominis) tashqi qiyshiq muskuli ostida joylashgan bo'lib, yonbosh suyagining qirrasini, chov boylamining tashqi 2/3 qismi va ko'krak-bel fassiyasi (fascia thoracolumbalis) dan boshlanib, yelpig'ichga o'xshab yuqoriga ko'tariladi va XII, XI, X qovurg'alarga yopishadi. Muskel tolalarining pastki tutamlari qorin to'g'ri muskuli chetiga yaqinlashganda serbar pay (aponevroz)ga aylanadi va ikki varaqqa



172-rasm. Ko'krak qafasi va qorin bo'shlig'ining orqa devori muskullari.

1-a., v., intercostales posterioris; 2-m. intercostalis internus; 3-membrana intercostalis interna; 4-m.subcostalis; 5-crura diaphragmatis (kesilgan); 6-costa XII; 7-m.intertransversarius lateralis lumborum; 8-m. quadratus lumborum; 9-mm. intercostales interni; 10-m. intercostalis externus.

bo'linadi. Aponevrozning oldingi varag'i qorin to'g'ri muskuli (m. rectus) ning old tomonidan, orqa varag'i esa muskulning orqa tomonidan o'tib, muskulning medial qirrasida qo'shilib, yana bitta payga aylanadi va qorinning oq chizig'i (linea alba) ni hosil qilishda qatnashadi.

Innervatsiyasi: nn. intercostales (th<sub>VI-XII</sub>), n. iliohypogastricus (th<sub>XII-L1</sub>), n. ilioinguinalis (L<sub>1</sub>) dan.

Qon tomirlari: aa. intercostales posteriores, aa. epigastricae inferior et superior, a. musculophrenica.

**Qorinning ko'ndalang muskuli** (m. transversus abdominis). Muskel tolalari ko'ndalang yo'nalib pastki oltita qovurg'aning ichki yuzasidan, ko'krakbel fassiyasi (fascia thoracolumbalis) ning chuqur varag'i, yonbosh suyagi qirrasida va chov boylamining tashqi 2/3 qismidan boshlanib, qorin devorining old qismida serbar payga aylanadi va qorin to'g'ri muskulining orqa tomonidan o'tib, qarama-qarshi joylashgan shu nomli aponevroz bilan tutashadi hamda qorinning oq chizig'ini hosil qiladi.

Qorin ko'ndalang muskulini ichkari tomondan qorinning ko'ndalang fassiyasi qoplab turadi.

Qorinning ichki qiyshiq muskuli va ko'ndalang muskullarning pastki qismidan m. cremaster (moyakni ko'taruvchi muskul) ajraladi.

**Innervatsiyasi:** nn. intercostales ( $th_{VII-XII}$ ), nn. iliohypogastricus et ilioinguinalis ( $th_{XII-L}$ ) dan.

**Qon tomirlari:** aa. intercostales, aa. epigastricae superior, a. musculophrenica.

**Qorinning to'g'ri muskuli** (m. rectus abdominis) qorin devorining old qismida joylashgan. Pastki, V, XI va VII qovurg'alarining to'g'ay qismi ichki yuzasidan va to'sh suyagining xanjarsimon o'sig'idan boshlanib, qov suyagining simfizi va tuberculum pubicum ga kelib yopishadi. Muskul tolalarining uch-to'rt yerida pay belbog'lari (intersectionis terdineae) uchraydi. Pay belbog'lari muskul tolalarining mustahkam bo'lishini ta'minlaydi.

**Innervatsiyasi:** nn. intercostales ( $th_{VII-XII}$ ), n. iliohypogastricus ( $th_{XII-L}$ ) dan.

**Qon tomirlari:** aa. epigastricae superior et inferior, a. intercostales posteriores.

**Piramidasimon muskul** (m. pyramidalis) uchburchak shaklli kichik hajmdagi muskul; qov birlashmasidan boshlanib, qorinning oq chizig'iga yopishadi.

**Belning kvadratsimon muskuli** (m. quadratus lumborum) qorin bo'shlig'ining orqa sohasida joylashgan bo'lib, yonbosh suyagi qirrasiga (lig. iliolumbale) dan, pastki bel umurtqasining ko'ndalang o'sig'idan boshlanadi va I-IV bel umurtqalarining ko'ndalang o'siqlariga, XII qovurg'aga yopishadi.

**Qorin devori fassiyalari.** Odam organizmining boshqa sohaları singari yuza, xususiy va chuqur joylashgan fassiyalar tafovut qilinadi. Yuza yoki teri osti fassiyasi teri osti yog' qavatida joylashgan. Qorin devorining xususiy fassiyasi (fascia propria) uch varaqdan iborat bo'lib, qorinning tashqi qiyshiq muskuli, ichki qiyshiq muskuli va ko'ndalang muskulini tashqi tomondan o'rab turadi. Ichki tomondan fassiya bilan o'ralgan (fascia endoabdominalis) sohaga qarab qorin devori turlicha ataladi. Jumladan diafragmani o'rab turgan qorin fassiyasi (fascia diaphragmatica) diafragma fassiyasi, qorinning ko'ndalang muskulini o'ragan qismi qorinning ko'ndalang fassiyasi (fascia transversalis), yonbosh muskulini o'ragan qismi yonbosh fassiyasi deb ataladi.

**Qorin muskullarining funksiyasi.** Qorin muskullari qisqarganda qorin bo'shlig'i torayib, bosimi oshadi, bu hol ayollarda tug'ish, defekatsiya (hojat) va qusish jarayonlarini osonlashtiradi, ya'ni kuchanish yuzaga keladi. Bundan tashqari, qorin muskullari bir tomonlama qisqarganda gavda oldinga bukiladi, qovurg'alarni pastga tortib, ko'krak qafasini toraytiradi, nafas chiqarishga yordamlashadi. Oyoqlar bo'sh turganda ularni tepaga ko'taradi.

## QORIN TO'G'RI MUSKULINING QINI (173-rasm)

**Qorin to'g'ri muskulini** fibroz xalta (vagina musculi recti abdominis) o'rab turadi. To'g'ri muskul qini kindikdan yuqorida va pastda turlicha tuzilgan. Jumladan to'g'ri muskul qinining oldingi devori kindikdan yuqorida qorin tashqi qiyshiq muskuli aponevrozining to'g'ri muskul old tomonidan o'tadi. Qorinning ichki qiyshiq muskuli aponevrozi esa qorin to'g'ri muskulining chetiga kelganda ikki varaqqa bo'linadi. Bittasi to'g'ri muskulning old tomonidan, ikkinchisi esa orqa tomondan o'tib, muskulning medial chekkasida o'zaro tutashadi, so'ngra qorin oq chizig'ini hosil qilishda qatnashadi. Qorin ko'ndalang muskulining aponevrozi to'g'ri muskulning orqa tomondan (ichki qiyshiq muskul aponevrozidan keyin) o'tadi.

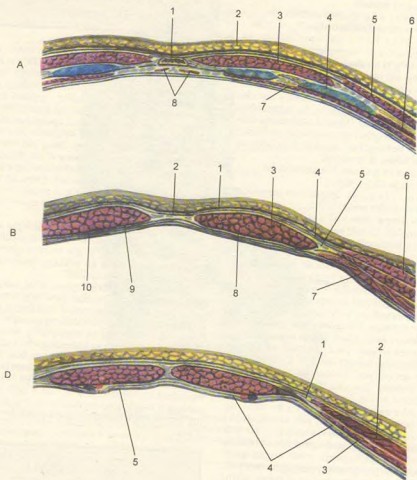
Kindikdan 4-5 sm pastroqda joylashgan uchchala serbar muskul aponevrozlari to'g'ri muskulning old tomondan o'tadi. Qorin to'g'ri muskuli qinining orqa devori esa faqat qorin ko'ndalang fassiyasi (fascia transversalis) hisobiga tuziladi.

**Qorinning oq chizig'i** (linea alba), qorin serbar muskullarining aponevrozlari qorin to'g'ri muskullari qinini hosil qilib, uning medial chekkasiga kelganda ikkala tomonda o'zaro birlashib, oq chiziq hosil qiladi. Qorin oq chizig'i to'sh suyagining xanjarsimon o'sig'idan qov suyagi birlashmasigacha tortilgan. Oq chiziqning o'rtasida kindik halqasi bor. Qorin oq chizig'ida qon tomir va nerv tolalari kam bo'ladi.

Kindik (chandiqlik) bola tug'ilgandan keyin kindik tizimchasi kesilishidan hosil bo'ladi. Kindik tizimchasi pardaga o'ralgan qon tomirlardan tuzilgan bo'lib, bola tug'ilish davrigacha ana shu qon tomirlardan oziqlanib o'sadi.

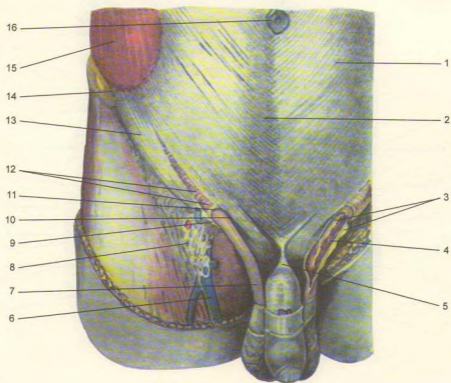
## CHOV KANALI

Chov kanali (canalis inguinalis, 174, 175, 176, 177, 178-rasmlar) chov sohasida, qorin serbar muskullarining pastki qismlari orasida hosil bo'lib, undan ayollarda bachadonning yumaloq boylami - lig. teres uteri, erkaklarda esa urug' tizimchasi - funiculus speraticus o'tadi. Chov kanalining ikkita ichki (annulus inguinalis profundus) va tashqi (annulus inguinalis superficialis) teshigi, to'rtta devori bor. Chov kanalining ichki chuqur teshigi qorin devorining lateral tomonida (lateral chov chuqurchasi sohasida)



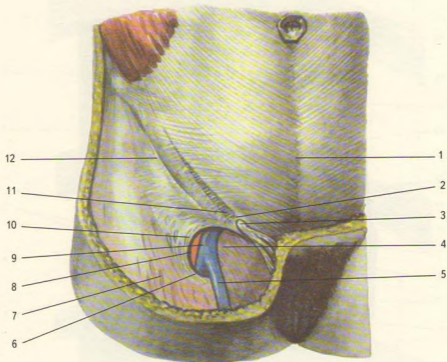
173-rasm. Qorin to'g'ri muskulining qini.

A-xanjarsimon o'siq ro'parasidagi to'g'ri muskul qini. 1–sternum; 2–intergumentum commune; 3–m. rectus abdominis; 4–cartilago costalis; 5–m. obliquus externus abdominis; 6–m. intercostalis internus; 7–diaphragma (pars sternalis); 8–diaphragma (pars costalis); 8–vagina m. recti abdominis (lamina anterior); 2–linea alba; 3–m. rectus abdominis; 4–aponeurosis m. obliqui abdominis externi; 5–aponeurosis m. obliqui abdominis interni; 6–m. obliquus externus abdominis; 7–m. transversus abdominis; 8–vagina m. recti abdominis (lamina posterior); 9–fascia transversalis; 10–peritoneum parietale. D–qorin to'g'ri muskulining kindikdan pastki qismining tuzilishi: 1–aponeurosis m. obliqui externi abdominis; 2–m. obliquus internus abdominis; 3–m. transversus abdominis; 4–fascia transversalis; 5–peritoneum parietale.



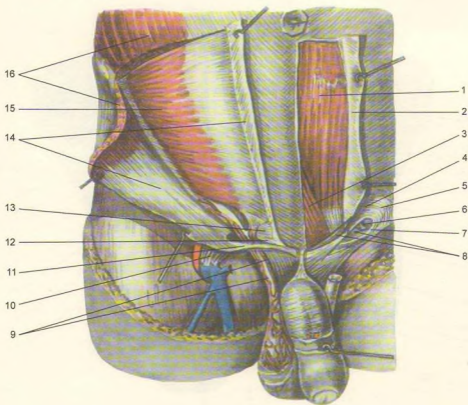
174-rasm. Erkaklar chov kanali.

1-aponeurosis obliqui externi abdominis; 2-linea alba; 3-fascia spermatica interna (kesilgan); 4-m. cremaster; 5-lig. suspensorium penis; 6-v. saphena magna; 7-funiculus spermaticus; 8-fascia cribrrosa; 9-crus laterale; 11-anulus inguinalis superficialis; 12-fibrae intercrurales; 13-lig. inguinale; 14-spina iliaca anterior superior; 15-m. obliquus externa abdominis; 16-umbilicus.



175-rasm. Ayollar chov kanali.

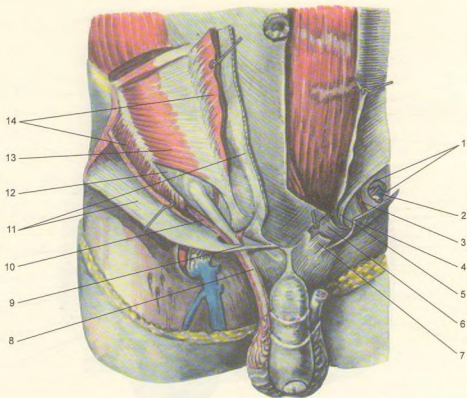
1–linea alba; 2–anulus inguinalis superficialis; 3–lig. teres uteri; 4–hianus saphenus; 5–v. saphena magna; 6–margo falciformis (cornu inferius); 7–fascia lata (lamina superficialis); 8–a. femoralis; 9–v. femoralis; 10–margo falciformis (cornu superius); 11–fibrae intercrurales; 12–lig. inguinale.



176-rasm. Chov kanali (tashqi teshigi).

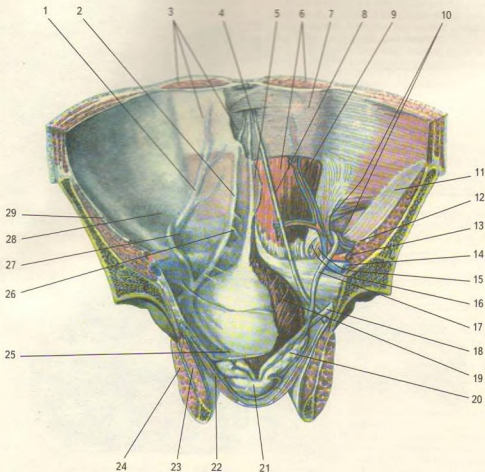
1—m. rectus abdominis; 2—vagina m. recti (oldingi varag'i kesilgan); 3—pyramidalis; 4—crus mediale; 5—fibrae intercurales; 6—falx inguinalis; 7—crus laterale; 8—lig. reflexum; 9—m. cremaster; 10—hiatus saphenus; 11—crus mediale; 12—crus laterale; 13—lig.inguinale reflexum; 14—aponeurosis m. obliqui externi abdominis (kesib ajratilgan); 15—m. obliquus internus abdominis; 16—m. obliquus externus abdominis (kesilgan).





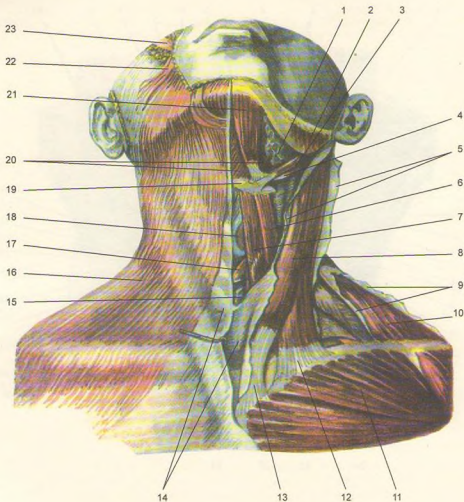
177-rasm. Chov kanali (ichki teshigi).

1—anulus inguinalis profundus; 2—funiculus spermaticus (kesilgan); 3—lig. interfoveolare; 4—crus laterale; 5—falx inguinalis (qorin yuza fassiyasidan); 6—lig. reflexum; 7—crus mediale; 8—funiculus spermaticus; 9—crus mediale; 10—m. cremaster; 11—aponeurosis m. obliqui externi abdominis (ajratilgan); 12—fascia transversalis abdominis; 14—m. obliquus internus abdominis.



178-rasm. Chov kanalining ichki teshigi.

1-plica umbilicalis lateralis; 2-plica umbilicalis medialis; 3-peritoneum parietale; 4-lig. umbilicale medianum; 5-plica umbilicalis mediana; 6-m. rectus abdominis; 7-vagina m. recti abdominis (lamina posterior); 8-lig. umbilicale laterale; 9-a., v. epigastrica inferior; 10-anulus inguinalis profundus; 11-fascia iliaca; 12-vasa spermatica; 13-a. iliacaxterna; 14-v. iliaca externa; 15-lig. interfoveolare; 16-falx inguinalis (qorin yuza fassiyalari); 17-ductus deferens; 18-ureter; 19-vesica urinaria; 20-vesicula seminalis; 21-prostata; 22-m. levator ani; 23-m. obturatorius internus; 24-m. obturatorius externus; 25-peritoneum parietale; 26-fossa supravescicalis; 27-fossa inguinalis medialis; 28-fossa inguinalis lateralis; 29-m. iliopsoas.



179-rasm. Bo'yinning yuza muskullari.

1—Glandula submandibularis; 2—m. masseter; 3—m. stylohyoideus; 4—m. digastricus (venter posterior); 5—fascia cervicalis (kesib ajratilgan); 6—m. omohyoideus (venter superior); 7—m. sternohyoideus; 8—m. sternocleidomastoideus; 9—fascia colli (kesilgan); 10—m. trapezius; 11—m. pectoralis major; 12—m. sternocleidomastoideus (caput clavicular); 13—m. sternocleidomastoideus (caput sternale); 14—fascia colli; 15—glandula thyroidea; 16—platysma; 17—m. cricothyroideus; 18—cartilago thyroidea; 19—os hyoideum; 20—m. mylohyoideus; 21—m. digastricus (venter anterior); 22—m. risorius; 23—m. zygomaticus major.

joylashgan bo'lib, qorin bo'shlig'i tomonidan qorin fassiyasi (fascia transversalis)ning qalin tortib chuqurlashgan voronkasimon qismi bilan qoplangan. Kanalning tashqi (yuza) teshigi to'rtta devor bilan chegaralanib turadi. Jumladan lateral va medial devorlari qorin tashqi qiyshiq muskuli aponevrozining ikkiga ajralgan qismi (aponevroz oyoqchalari) dan iborat. Medial aponevroz oyoqcha (crus mediale) qov birlashmasiga, lateral oyoqcha (crus laterale) esa qov do'mboqchasi – tuberculum pubicum ga yopishadi. Aponevroz oyoqchalar tepa tomondan oyoqchalararo fibroz tolalar (fibrae intercruralis) bilan birlashsa, past tomondan qaytuvchi boylam (lig. reflexum) bilan chegaralanadi.

Chov kanali pastki devorini chov boylami (lig. inguinale), oldingi devorini qorin tashqi qiyshiq muskuli aponevrozining chov sohasi, yuqoridan qorinling ichki qiyshiq muskuli bilan ko'ndalang muskullarning pastki tutamlari, orqa devorini esa qorin fassiyasi (fascia transversalis) chegaralab turadi.

Chov kanali qorin devorining eng bo'sh qismlarida bo'lib, qorin bo'shlig'i bosimi oshganda (ko'proq ayollarda) kanal orqali churra tushishi mumkin.

### BO'YIN MUSKULLARI (179, 180, 181-rasmlar)

Bo'yinning oldingi tomoni bo'yin, orqa tomoni esa ensa sohasi deb ataladi.

Bo'yin muskullari yuza muskullar, til osti suyagiga birikuvchi (o'rta guruh) muskullar va bo'yinning chuqur muskullaridan iborat.

### YUZA MUSKULLAR

Bo'yinning teri osti muskuli (m. platysma) bevosita teri ostida joylashgan bo'lib, yupqa plastinkadan tuzilgan. Bu muskul ko'krak fassiyasi – fascia pectoralis dan II qovurg'a sohasida boshlanib, pastki jag' sohasida fascia masseterica va chaynov fassiyasiga yopishadi, qolgan qismi esa og'iz muskullariga davom etadi.

**Funksiyasi.** Bo'yin terisini tortib, venada qon oqishini yaxshilaydi, og'iz burchagini pastga tortadi.

**Innervatsiyasi:** n. facialis dan.

**Qon tomirlari:** a. cervicalis superficialis, a. facialis.

**To'sh-o'mrov-so'rg'ichsimon muskul** (m. sternocleidomastoideus) to'sh va o'mrov suyaklaridan

ikkita boshcha holda boshlanib, chakka suyagining so'rg'ichsimon o'sig'iga yopishadi.

**Funksiyasi.** Har ikkala muskul bir vaqtda qisqarganda boshni tikka ushlab turadi yoki orqa tomonga bukadi. Bir tomondagi muskul qisqarsa, bosh o'sha tomonga bukiladi, yuz qarama-qarshi tomonga qaraydi. Agar ikki tomondan muskul qisqarsa, bosh qimirlamaydi, ko'krak qafasi yuqoriga ko'tarilib, nafas olish onsonlashadi.

**Innervatsiyasi:** n. accessorius va n. cervicalis dan.

**Qon tomirlari:** a. sternocleidomastoideus, a. occipitalis, a. thyroidea superior.

### TIL OSTI SUYAGIGA BIRIKUVCHI MUSKULLAR

Til osti suyagiga birikuvchi (o'rta guruh) muskullar ikki xil joylashgan. Bir guruh muskullar til osti suyagidan yuqori sohada bo'lsa, ikkinchi guruh til osti suyagidan pastda joylashadi.

Til osti suyagidan yuqorida quyidagi muskullar joylashgan:

Jag'-til osti muskuli (m. mylohyoideus) keng plastinka holatida, muskul tolalari esa yuqoridan pastga qarab parallel joylashadi. Ikki tomondagi muskul bo'yinning o'rta chizig'ida uchrashib, og'iz bo'shlig'i tubini hosil qiladi. Bu muskul pastki jag'ning ichki yuzasi – linea mylohyoides dan boshlanib, til osti suyagiga yopishadi.

**Funksiyasi.** Pastki jag' qimirlamay turganda til osti suyagi va hiqildoqni ko'taradi. Til osti suyagi va hiqildoq qimirlamaganda pastki jag'ni pastga tushiradi.

**Innervatsiyasi:** n. amylohyoideus (n. alveolaris inferior tarmog'i) dan.

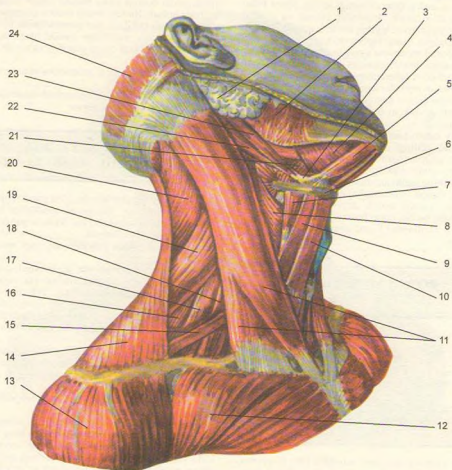
**Qon tomirlari:** a. sublingualis, a. submental.

Ikki qorinli muskul (m. digastricus) ning oldingi qorinchasi (venter anterior) pastki jag' suyagining ichki yuzasida fossa digastrica dan, orqa qorinchasi venter posterior chakka suyagining so'rg'ichsimon o'sig'i o'ymasi – incisura mastoidea dan boshlanib, o'zaro pay orqali birlashadi. Ikki qorinli muskul shu pay vositasida til osti suyagiga yopishadi.

**Innervatsiyasi:** orqa qorinchasi – r. digastricus n. facialis dan, old qorinchasi n. mylohyoideus, n. alveolaris interior tarmog'idan.

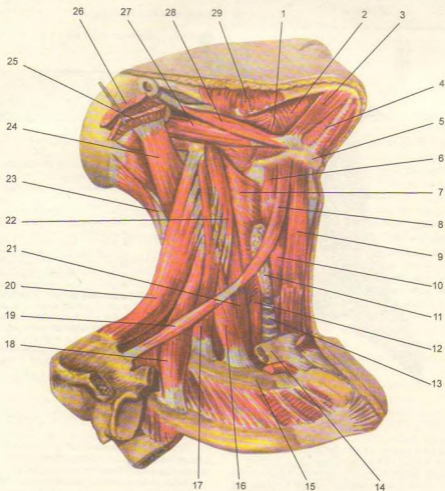
**Qon tomirlari:** old qorinchasi a. submental, orqa qorinchasi a. occipitalis.

**Bigizsimon o'siq-til osti muskuli** (m. stylohyoideus) chakka suyagining bigizsimon o'sig'i (processus stilodeus) dan boshlanib, til osti suyagi tanasiga yopishadi.



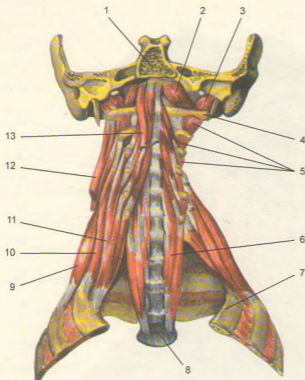
180-rasm. Bo'yinning yonbosh muskullari.

1-glandula parotis; 2-m. masseter; 3-m. digastricus payi; 4-m. mylohyoideus; 5-m. digastricus (venter posterior); 6-os. hyoideum; 7-m. thyrohyoideus; 8-m. constrictor pharyngis inferior; 9-m. omohyoideus (venter superior); 10-m. sternohyoideus; 11-m. sternocleidomastoideus; 12-m. pectoralis major; 13-m. deltoideus; 14-m. trapezius; 15-m. levator scapulae; 16-m. splenius posterior; 17-m. scalenus medius; 18-m. scalenus anterior; 19-m. splenius capitis; 20-m. venter occipitalis (m. occipitofrontalis); 21-m. hyoglossus; 22-m. digastricus (venter anterior); 23-m. stylo hyoideus; 24-m. venter occipitalis (m. occipitofrontalis).



**181-rasm.** Bo'yinning o'rta qavat muskullari.

1-m. hyoglossus; 2-m. mylohyoideus; 3-m. digastricus (venter anterior); 4-rape m. mylohyoidei; 5-os hyoideum; 6-m. thyrohyoideus; 7-m. constrictor pharyngis inferior; 8-m. omohyoideus (venter superior); 9-m. sternohyoideus; 10-m. sternothyroideus; 11-glandula thyroidea; 12-esophagus; 13-trachea; 14-clavicula (bir qismi); 15-costa I; 16-m. scalenus anterior; 17-m. scalenus medius; 18-m. scalenus posterior; 19-m. omohyoideus (venter inferior); 20-m. levator scapulae; 21-m. longus colli; 22-m. longus capitis; 23-m. semispinalis capitis; 24-m. longissimus capitis; 25-m. splenius capitis; 26-m. sternocleidomastoideus; 27-m. digastricus (venter posterior); 28-m. stylohyoideus; 29-m. masseter.



182-rasm. Bo'yinning chuqur muskullari.

1-pars basillaris (ossis occipitalis); 2-m. rectus capitis anterior; 3-m. rectus capitis lateralis; 4-processus transversus atlantis; 5-mm. intertransversarii anteriores cervicis; 6-m. longus colli; 7-tuberculum m. scaleni anterioris; 8-vertebra thoracica III; 9-m. scalenus posterior; 10-m. scalenus medius; 11-m. scalenus anterior; 12-m. levator scapulae (kesilgan); 13-v. longus capitis.

Innervatsiyasi: n. facialis dan.

Qon tomirlari: a. occipitalis, a. facialis.

**Iyak-til osti muskuli** (m. geniohyoideus) pastki jag'ning qiltanoq do'mboqchasi – spina mentalis dan boshlanib, til osti suyagining tanasiga yopishadi.

Innervatsiyasi: bo'yin chigali rr. muscularis II ( $C_1-C_{III}$ ) dan.

Qon tomirlari: a. sublingualis, a. submental.

**Funksiyasi.** Yuqorida keltirilgan to'rttala muskul pastki jag' qimirlamay turganda qisqarsa, til osti suyagi va kekirdakni yuqoriga ko'taradi, yoki aksincha, pastki jag' suyagini pastga tortadi. Ovqat yutishga, chaynashga xizmat qiladi. Bu harakatda bigizsimon o'siq-til osti muskuli qatnashmaydi.

Til osti suyagidan pastda quyidagi muskullar joylashadi:

**To'sh-o'mrov muskuli** (m. sternohyoideus) to'sh suyagi dastasining orqa tomonidan boshlanib, til osti suyagining pastki yuzasiga yopishadi.

**To'sh-qalqonsimon muskuli** (m. sternothyroides) to'sh-til osti muskuli orqasida joylashgan bo'lib, to'sh suyagi dastasining orqa yuzasidan I qovurg'a tog'ayidan boshlanadi, yuqoriga ko'tarilib qalqonsimon tog'ayga yopishadi.

**Qalqonsimon-til osti muskuli** (m. thyreochoideus) qalqonsimon tog'ayning qiyshiq chizig'i – linea obliqua dan boshlanib, til osti suyagining tanasiga yopishadi.

**Kurak-til osti muskuli** (m. omohyoideus) ning taxminan o'rta qismida pay-belbog' bo'lganligi sababli, yuqori va pastki qorinchalar tafovut etiladi. Muskul kurak o'ymasi (incisura scapulae) dan boshlanib, til osti suyagining tanasiga yopishadi.

**Funksiyasi.** Til osti suyagidan pastda joylashgan muskullar qisqarib, til osti suyagi va hiquldoqni pastga tortadi.

**Innervatsiyasi:** bo'yin chigali-ansa cervicalis ( $C_1-C_6$ ) dan.

**Qon tomirlari:** a. thyroidea inferior, a. cervicalis superficialis.

### BO'YINNING CHUQUR MUSKULLARI (182-rasm)

Oldingi narvonsimon muskul (m. scalenus anterior) III-VI bo'yin umurtqalari ko'ndalang o'siqlaridan boshlanib, uning qovurg'a tepa yuzasidagi egatcha (a. subclaviae) old tomonida shu nomli do'mboqqa (tuberculum m. scaleni anterioris) yopishadi.

**Innervatsiyasi:** bo'yin chigali ( $C_V-C_{VII}$ ) dan.

**Qon tomirlari:** a. cervicalis ascendens, a. thyroidea inferior.

O'rtadagi narvonsimon muskul (m. scalenus medius) barcha bo'yin umurtqalarining ko'ndalang o'siqlaridan boshlanib, I qovurg'aning tana yuzasiga (sucus a. subclavae ning orqasiga) yopishadi.

**Qon tomirlari:** a. vertebralis, cervicalis profunda.

Orqadagi narvonsimon muskul (m. scalenus posterior) V-VI bo'yin umurtqalarining ko'ndalang o'siqlaridan boshlanib, II qovurg'aning tashqi yuzasiga yopishadi.

**Innervatsiyasi:** bo'yin chigali  $C_{VII}-C_{VIII}$  dan.

**Funksiyasi.** Narvonsimon muskullar ikki tomondan qisqarsa, bo'yin umurtqalari oldinga bukiladi, bir tomondan qisqarganda bo'yinni yon tomonga buradi. Bo'yin qimirlamay turganda I-II qovurg'a ko'tarilib, nafas olish yengillashadi.

**Bo'yinning uzun muskuli** (m. longus colli). Bu muskul II-VI bo'yin umurtqalarining tanasini egallab yotadi. Old tomondan halqum va qizilo'ngach bilan yopilib turadi.

**Funksiyasi.** Muskullar ikki tomondan baravar qisqarsa, bo'yin oldinga, bir tomondan qisqarsa, yon tomonga bukiladi.

**Innervatsiyasi:** bo'yin chigali  $C_{II}-C_{VI}$  dan.  
**Qon tomirlari:** a. vertebralis, a. cervicalis ascendens, a. cervicalis profunda.

Boshning uzun muskuli (m. longus capitis) III-VI bo'yin umurtqalaridan boshlanib, ensa suyagining pars basilaris qay yopishadi.

**Funksiyasi.** Ikkala tomon baravar qisqarsa, bosh oldinga bukiladi.

### BO'YIN UCHBURCHAKLARI (183-rasm)

Bo'yin muskullari o'zining joylashishiga qarab bir qancha soha va uchburchaklarni tashkil etadi. Bu uchburchaklar qon tomir va nervlarni o'rganishda va jarrohlikda muhim ahamiyatga ega. Bu uchburchaklar quyidagilar.

Bo'yinning yonbosh uchburchagi (trigonum colli laterale) oldindan to'sh-o'mrov-so'rg'ichsimon muskul, orqadan trapetsiyasimon muskul (m. trapezius), pastdan o'mrov suyagi bilan chegaralanadi. Bu uchburchak kurak-o'mrov muskuli orqali kurak-o'mrov (trigonum omoclaviculare) va ko'krak trapetsiyasimon uchburchaklari (trigonum omotracheoideum) ga ajraladi. Ko'krak-o'mrov uchburchagi pastdan o'mrov suyagi, tepadan kurak-til osti muskulining pastki qorinchasi, oldindan to'sh-o'mrov-so'rg'ichsimon muskullar bilan chegaralanadi. Kurak trapetsiyasimon uchburchagi pastdan kurak-til osti muskuli, oldindan to'sh-o'mrov-so'rg'ichsimon muskul, orqadan trapetsiyasimon muskul bilan chegaralanadi. Bundan tashqari, bo'yinning yonbosh uchburchagida narvonsimon muskullar (mm. scalenum anterior, medium et posterior) o'rtasida oldingi (spatium antescalenum) - o'rta oraliklar (spatium intercalenum) bo'lib, bulardan qon tomirlari va yelka chigali nervlari o'tadi.

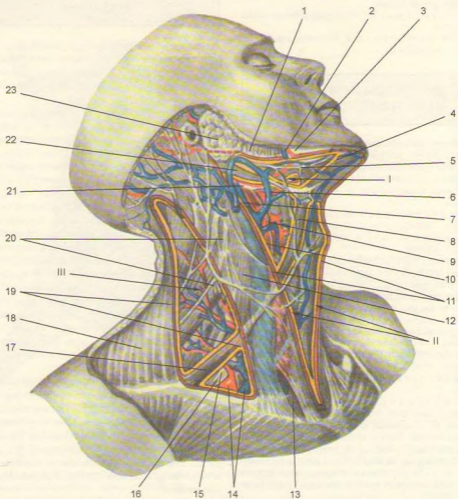
1. **Trigonum colli mediale** bo'yin o'rta sohasidagi uchburchak bo'lib, uni yuqoridan pastki jag' cheti, orqadan to'sh-o'mrov-so'rg'ichsimon muskulning oldingi cheti va medial tomondan bo'yinning o'rta chizig'i chegaralaydi. Bu uchburchak bir qancha uchburchak va sohalarni o'z ichiga oladi.

2. **Trigonum omotracheale** ni orqadan to'sh-o'mrov-so'rg'ichsimon muskul, oldindan kekirdak chegaralaydi.

3. **Trigonum caroticum** orqadan to'sh-o'mrov-so'rg'ichsimon muskul, oldindan va pastdan kurak-til osti muskulining yuqori qorinchasi, tepadan ikki qorinli muskulning orqa qorinchasi chegaralaydi. Uchburchakda uyqu arteriyasi joylashgan.

4. **Trigonum submandibulae** (fossa submandibularis) ni yuqoridan pastki jag'ning pastki cheti, pastdan ikki qorinchali muskullarning qorinchalari chegaralaydi. Uchburchakda jag' osti bezi, qon tomirlar va nervlar joylashgan.





**183-rasm.** Bo'yin uchburchaklari.

1-m. masseter; 2-a. facialis; 3-mandibula; 4-m. digastricus (venter anterior); 5-trigonum submanibulare; 6-a. lingualis; 7-v. jugularis interna; 8-m. omohyoideus (venter superior); 9-trigonum caroticum; 10-a. carotis communis; 11-trigonum colli mediale; 12-m. sternocleidomastoideus; 13-fossa supraclavicularis; 14-a. et. v. subclaviae; 15-trigonum omoclaviculare; 16-plexus brachialis; 17-m. omohyoideus (venter inferior); 18-m. trapezius; 19-trigonum colli lateralis; 20-plexus cervicalis; 21-n. hypoglossus; 22-m. digastricus (venter posterior); 23-glandula parotis (fossa retromandibularis da joylashgan) I-trigonum Pirogovi, II-kurak-kekirdak uchburchagi, III-kurak-trapetsiyasimon uchburchagi.

## BO'YIN FASSIYALARI (184, 185-rasmlar)

Bo'yin sohasidagi a'zolar, qon tomir va nervlar, muskul 5 ta fassiya (fasciae colli) bilan o'ralgan (V.N.Shevkenenko).

1. **Bo'yinning yuza fassiyasi** (fascia colli superficialis) teri ostida yupqa varaq holda joylashgan. Teri osti muskulini (m. platysma) o'rab, yuqoridan yuz fassiyasiga, pastdan ko'krak fassiyasiga o'tib ketadi.

2. **Bo'yin xususiy fassiyasining yuza varag'i** (lamina superficialis fascia colli propria) pastki jag' bilan to'sh suyagi dastasi va o'mrov suyaklari oralig'ida tortilib joylashib, bo'yinni hamma tomondan o'rab turadi.

Fassiya orqa tomonda umurtqalarning qirrali o'siqlariga yopishib yo'nalsa, ikkala yonboshida umurtqalarning ko'ndalang o'siqlariga to'siq orqali yopishadi, natijada bo'yin old va orqa sohalarga ajraladi. Fassiya bo'yinning old tomonida qarama-qarshi fassiya bilan tutashib, bo'yinning o'rta chizig'ida oq chiziq (linea alba) ni hosil qilishda qatnashadi, fassiya o'z yo'nalishida kekirdakni qoplab, jag' osti bezi va to'sh-o'mrov-so'rg'ichsomon muskul uchun qin hosil qiladi.

3. **Bo'yin xususiy fassiyasining chuqur varag'i** (lamina profunda fascia colli propria) til osti suyagi bilan to'sh va o'mrov suyaklari orasida joylashgan. Bu fassiya til osti suyagidan pastda joylashgan muskullarga qin hosil qiladi. Til ostida joylashgan muskullar va fassiya qisqarib, venada qon oqishini osonlashtiradi.

4. **Bo'yinning ichki fassiyasi** (fascia endocervicalis) – ikki (pariyetal va visseral) varaq (lamina visceralis et parietalis) dan iborat bo'lib, pariyetal varag'i halqum, hiqildoq, qalqonsimon bez, kekirdak, qizilo'ngach va qon tomirlari ustidan o'rab o'tsa, visseral varag'i har bir a'zoni alohida o'rab (qin hosil qilib) joylashadi. Natijada pariyetal va visseral varaqlar kekirdak oldida bo'shliq (spatium pretracheale) hosil qiladi. Bu bo'shliq ko'ks oralig'i bilan qo'shilgan. Chunki bo'yin ichki fassiyasi pastda ko'ks oralig'iga davom etadi.

5. **Umurtqa oldi fassiyasi** – fascia prevertebralis. Bu fassiya yuqoridan (halquming orqa tomonida) ensa suyagining asosidan boshlanib, pastga tushganda ko'krak qafasi fassiyasiga o'tib ketadi. Fassiya narvonsimon muskullarni o'rab qin hosil qiladi.

## BOSH MUSKULLARI (186-rasm)

Bosh muskullari mimika va chaynov muskullaridan tuzilgan.

**Mimika muskullari** (187-rasm) o'zining suyakdan boshlanib teriga yopishishi bilan boshqa muskullardan farq qiladi. Binobarin mimika muskullari qisqarib yuzda har xil o'zgarish (holat) larni vujudga keltiradi. Bundan tashqari, mimika muskullari so'zlash, chaynash jarayonida faol qatnashadi.

Yuzning mimika muskullari aksariyat og'iz, ko'z, burun va quloq atrofida joylashib, ularning torayishi (sfinkterlar) yoki kengayishi (dilatatorlar) ni ta'minlaydi.

Kallaning tepa qismi kalla tepasi muskuli (m. epicranii) bilan qoplangan bo'lib, ensa-peshona muskuli va aponevrozdan iborat.

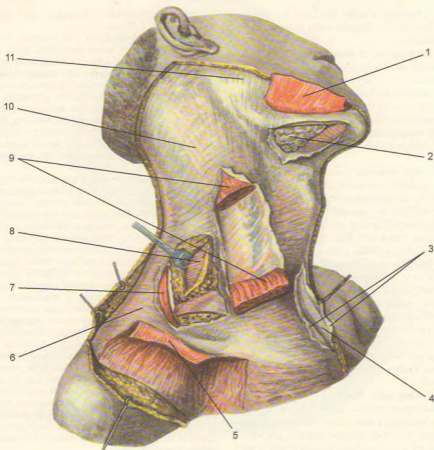
**Ensa-peshona muskuli** (m. occipito-frontalis) serbar va yupqa bo'lib, uning muskul qismi peshona (venter frontalis) va ensada (venter occipitalis) joylashgan bo'lsa, fibroz plastinka (aponevroz) bo'lgi – galea aponeurotica epicranis ikki muskul o'rtasida joylashib, kallaning tepa qismini qoplaydi. Ensa-peshona muskulining peshona muskul qismi (venter frontalis) qosh terisidan boshlanib, fibroz plastinkaga qo'shiladi. Qisqarganda qosh ko'tarilib, peshonada ajin paydo bo'ladi. Ensa muskul (venter occipitalis) bo'lgi esa ensa suyagining g'adir-buduri – linea nuchae superior dan boshlanib, aponevrozga o'tib ketadi. Qisqarganda aponevrozni orqaga tortadi. Aponevroz tepada bosh terisiga mustahkam birlashgan bo'lib, kalla suyagiga yumshoq to'qima orqali tutashadi. Shuning uchun kallaning aponevrozi osongina harakatlanuvchan bo'ladi. Kalla aponevrozi ikki yonbosh tomonidan quloq atrofida joylashgan chakka-tepa muskuli – m. temporoparietalis dan iborat. Bu muskul oldingi – m. auricularis anterior, tepa – m. auricularis superior, orqa – m. auricularis posterior dan iborat bo'lib, quloq suprasidan boshlanib, kalla aponevrozi ichiga qo'shilib ketadi. Bu muskullar quloq sifatida uchraydi.

**Funksiyasi.** Ensa-peshona muskulining ensa qismi qisqarganda, aponevroz kalla terisini orqaga tortadi. Muskulning peshona qismi qisqarganda kalla terisi oldinga surilib, peshonada ajinlar paydo bo'ladi, qosh ko'tarilib, odamning hayronlik holatini yuzaga keltirishda qatnashadi.

**Innervatsiyasi:** n. facialis dan.

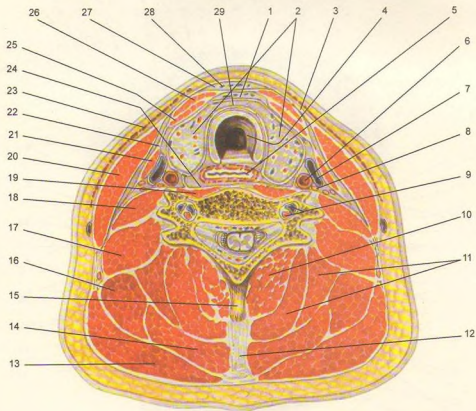
**Qon tomirlari:** a. occipitalis, a. auricularis posterior, a. temporalis superficialis, a. supraorbitalis.

**Takabburlik muskuli** (m. procerus) peshona suyagining burun qismidan boshlanib, ikki qosh o'rtasidagi teriga yopishadi.



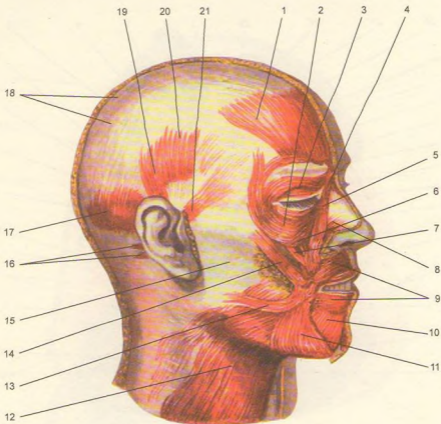
184-rasm. Bo'yin fassiyalari.

1-platysma (kesib ajratilgan); 2-glandula submandibularis; 3-lamina superficialis fasciae cervicis; 4-spatium suprasternale; 5-platysma (kesilgan); 6-fascia cervicis; 7-m. trapezius; 8-lamina pretrachealis fasciae cervicis; 9-m. sternocleidomastoideus (kesilgan); 10-fascia cervicis; 11-fascia masseterica.



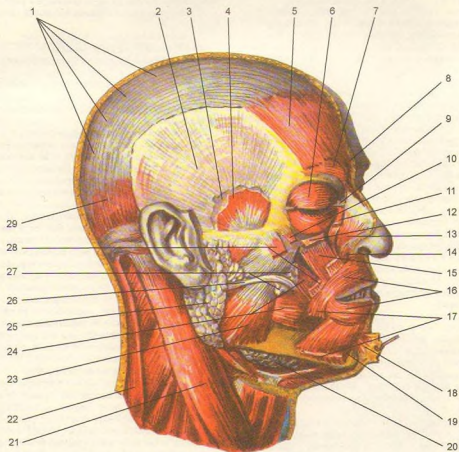
185-rasm. Bo'yin fassiyalari (ko'ndalang kesilgan).

1—spatium previscerale; 2—glandula thyroidea; 3—fascia colli superficialis; 4—trachea; 5—esophagus; 6—a. carotis communis; 7—v. jugularis internae; 8—n. vagus; 9—a. et v. vertebrales; 10—m. semispinalis cervicis; 11—m. semispinalis capitis; 12—lig. nuchae; 13—m. trapezius; 14—splenius capitis et m. splenius cervicis; 15—processus spinosus; 16—m. levator scapulae; 17—m. scalenus medius et m. scalenus posterior; 18—m. scalenus anterior; 19—m. longus colli; 20—m. sternocleidomastoideus; 21—m. omohyoideus; 22—fascia endocervicalis; 23—platysma; 24—fascia prevertebralis; 25—m. sternothyroideus; 26—m. sternohyoideus; 27—spatium suprasternale; 28—lamina superficialis fascia colli propria; 29—lamina profunda fascia colli propria.



**186-rasm.** Bosh muskullari.

1—venter frontalis; 2—m. orbicularis oculi (pars orbitalis); 3—m. orbicularis oculi (pars palpebralis); 4—m. praeceus; 5—m. levator labii superioris alae nasi; 6—m. levator labii superioris; 7—m. zygomaticus minor; 8—m. nasalis; 9—m. orbicularis oris; 10—m. depressor labii inferioris; 11—m. depressor anguli oris; 12—platysma; 13—m. risorius; 14—m. zygomaticus major; 15—fascia masseterica; 16—m. auricularis posterior; 17—venter occipitalis; 18—galea aponeurotica; 19—m. auricularis superior; 20—m. temporoparietalis; 21—m. auricularis anterior.



187-rasm. Mimika va chaynov muskullari.

1–galea aponeurotica; 2–fascia temporalis (lamina superficialis); 3–fascia temporalis (lamina profunda); 4–m. temporalis; 5–venter frontalis; 6–m. orbicularis oculi; 7–m. corrugator supercilii; 8–m. procerus; 9–lig. palpebrale mediale; 10–m. zygomaticus minor; 11–m. levator labii superioris alae nasi; 12–m. levator labii superioris; 13–m. nasalis; 14–m. nasalis (pars alaris); 15–m. levator anguli oris; 16–m. orbicularis oris; 17–m. depressor anguli oris (kesilgan); 18–m. mentalis; 19–m. depressor labii inferioris; 20–glandula submandibularis; 21–m. sternocleidomastoideus; 22–m. trapezius; 23–m. masseter; 24–m. buccinator; 25–glandula parotis; 26–ductus parotideus; 27–corpus adiposum buccae; 28–m. zygomaticus major; 29–venter occipitalis.

**Funksiyasi.** Muskul qisqarganda ikki qosh o'rtasida ko'ndalang ajin paydo bo'lib, takabburlik (viqorlik) holati vujudga keladi.

**Innervatsiyasi:** n. facialis dan.

**Qon tomirlari:** a. angularis, a. frontalis.

**Ko'zning aylana muskuli** (m. orbicularis oculi) ko'z kosasining atrofidagi joylashgan bo'lib, uch qismdan iborat: ko'z kosasi atrofidagi joylashgan qismi – pars orbitalis, qovoqlarda joylashgan qismi – pars palpebralis va ko'z yoshi qismi – pars lacrimalis dan tuzilgan.

Pars orbitalis keng va qalinlashgan qism bo'lib, peshona suyagining burun qismidan, tepa jag' suyagining peshona o'sig'i va ko'z qovoqlarining medial qismidan boshlanadi. Muskulning tepa qismi bosh tepa muskulining peshona qismiga va takabburlik muskuliga qo'shilib ketadi.

Pars palpebralis muskulning nozik qismi bo'lib, ko'z kosasi va qovoqlarning medial qismidan boshlanib, tepa va pastki qovoqlar orqali ko'zning lateral burchagida o'zaro chalkashib qo'shiladi, ko'z kosasining lateral devoriga qisman yopishadi.

Pars lacrimalis ko'z yoshi suyagining qirrasidan boshlanib, ko'z yoshi xaltasini aylanib o'tgach, qovoq muskullariga qo'shilib ketadi.

**Funksiyasi.** Muskulning birinchi va ikkinchi qismi qisqarganda ko'z yumiladi. Qoshlar pastga tortiladi. Muskulning uchinchi qismi ko'z yoshi xaltasidan boshlanganligi uchun u qisqarganda ko'z yoshi oqadi.

**Innervatsiyasi:** n. facialis dan.

**Qon tomirlari:** a. facialis, a. temporalis superficialis, a. infraorbitalis, a. supraorbitalis.

**Qoshni chimiruvchi muskul** (m. corrugator supercili) ikki qoshning o'rtasida ko'ndalangiga joylashgan bo'lib, arcus superciliaris dan boshlanib, qoshlar terisiga yopishadi. Musklar qisqarganda, qoshlar o'zaro yaqinlashib, uzunasiga ajin paydo bo'ladi.

**Innervatsiyasi:** n. facialis dan.

**Qon tomirlari:** a. frontalis, a. supraorbitalis.

**Yuqori labni ko'taruvchi muskul** (m. levator labii superioris) – ko'z kosasining pastki qirg'og'idan boshlanib, burun qanotlariga, lab va luj terisiga yopishadi.

**Funksiyasi.** Yuqori labni ko'taradi, burun katagini kengaytiradi.

**Innervatsiyasi:** n. facialis dan.

**Qon tomirlari:** a. labialis superior, a. infraorbitalis.

**Yonoqning katta va kichik muskuli** (m. zygomaticus major et minor) yonoq suyagidan boshlanib, og'iz burchagi terisiga va lunjga yopishadi.

**Funksiyasi.** Og'iz burchagini yuqori va yon tomonga tortadi. Natijada yuzda tabassum paydo bo'ladi.

**Innervatsiyasi:** n. facialis dan.

**Qon tomirlari:** a. infraorbitalis, a. buccalis.

**Kulgi muskuli** (m. risorius) quloq oldi bezi fassiyasidan boshlanib, og'iz burchagiga yopishadi.

**Funksiyasi.** Kulganda ikki yuzda chuqurcha hosil bo'ladi.

**Innervatsiyasi:** n. facialis dan.

**Qon tomirlari:** a. facialis.

**Og'iz burchagini pastga tortuvchi muskul** (m. depressor anguli oris) pastki jag' qirg'og'idan boshlanib, pastki lab terisiga va og'iz burchagiga yopishadi.

**Funksiyasi.** Og'iz burchagi va pastki labni pastga tortadi.

**Innervatsiyasi:** n. facialis dan.

**Qon tomirlari:** a. mentalis, a. labialis inferior.

**Pastki labni pastga tortuvchi muskul** (m. depressor labii inferioris) pastki jag'ning qirg'og'idan boshlanib, pastki lab terisiga yopishadi.

**Funksiyasi.** Pastki labni pastga va chetga tortadi.

**Innervatsiyasi:** n. facialis dan.

**Qon tomirlari:** a. labialis inferior, a. mentalis.

**Og'iz burchagini ko'taruvchi muskul** (m. levator angularis) yuqori jag' suyagining oldingi yuzasidan boshlanib, og'iz burchagiga yopishadi.

**Funksiyasi.** Og'iz burchagini yuqoriga tortadi.

**Innervatsiyasi:** n. facialis dan.

**Qon tomirlari:** a. infraorbitalis.

**Engak muskuli** (m. mentalis) – pastki jag' suyagining oldingi kesuvchi tishlari tish tepachalari – juga alveolaris dan boshlanib, iyak terisiga yopishadi.

**Funksiyasi.** Iyak terisini ko'tarib, pastki labni yuqori labga yaqinlashtiradi.

**Innervatsiyasi:** n. facialis dan.

**Qon tomirlari:** a. labialis inferior, a. mentalis.

**Lunj muskuli** (m. buccinator) – pastki va yuqori jag' suyaklarining oziq tishlari sohasidagi tish tepachalaridan boshlanib, yuqori va pastki lablar sohasida og'iz aylana muskuliga qo'shilib ketadi. Bu muskul og'iz bo'shlig'ining yonbosh devorini tashkil etadi.

**Funksiyasi.** Og'iz burchagini orqaga tortadi, luj va lablarni tishlarga va milkka, havoni tashqariga chiqaradi. Karnay va surnay chalishda yordam beradi.

**Innervatsiyasi:** n. facialis dan.

**Qon tomirlari:** a. buccalis.

**Og'izning aylana muskuli** (m. orbicularis oris) og'iz teshigining atrofidagi tepa va pastki lablarning teri ostida joylashgan muskullar lablar burchagida o'zaro qo'shilib ketadi.

**Funksiyasi.** Og'izni yumadi.

**Innervatsiyasi:** n. facialis dan.

**Qon tomirlari:** a. labialis superior et interior.

**Burun muskuli** (m. nasalis) burun qanotlaridan yuqorida joylashgan, qisqarganda burun teshigi torayadi.

Innervatsiyasi: n. facialis dan.

Qon tomirlari: a. angularis, a. labialis superior.

## CHAYNASH MUSKULLARI

Chaynash muskullari (188-rasm) to'rt juft bo'lib, kalla suyaklaridan boshlanadi va pastki jag' suyagiga yopishib, chaynashda qatnashadi.

1. **Chaynash muskuli** (m. masseter) yonoq suyagining pastki qirg'og'idan, yonoq ravog'idan boshlanib, pastki jag' suyagining shu nomli g'adirbuduri –tuberositas masseterica ga yopishadi.

Innervatsiyasi: n. trigeminus III tarmog'idan.

Qon tomirlari: a. masseterica.

2. **Chakka muskul** (m. temporalis, 189-rasm) chakka bo'shlig'ini to'ldirib turadi, chakka suyagi pallasidan boshlanib, pastki jag' suyagining tojsimon o'sig'i – processus coronoideus ga birikadi.

Innervatsiyasi: n. trigeminus III tarmog'idan.

Qon tomirlari: a. temporalis profunda et superficialis.

3. **Lateral qanotsimon muskul** (m. pterygoideus lateralis) ponasimon suyak katta qanotining pastki yuzasidan va qanotsimon o'siqdan boshlanib, pastki jag' suyagining bo'g'im o'sig'i bo'yniga yopishadi.

Innervatsiyasi: n. trigeminus III tarmog'idan.

Qon tomirlari: a. maxillaris.

4. **Medial qanotsimon muskul** (m. pterygoideus medialis) qanotsimon o'siqning shu nomli chuqurchasi – fossa pterygoidea dan boshlanib, pastki jag' burchagining ichki yuzaci – tuberositas pterygoidea ga birlashadi.

Innervatsiyasi: n. trigeminus III tarmog'idan.

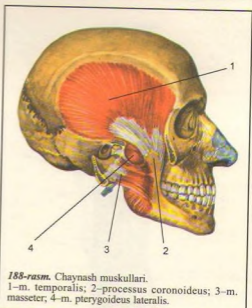
Qon tomirlari: a. maxillaris, a. facialis.

Chaynash muskullarining **Funksiyasi** – to'rttala chaynash muskuli pastki jag'ni yuqoriga tortib tishlashni ta'minlaydi. Medial va lateral qanotsimon muskullar bir tomonlama qisqarsa, pastki jag' qarama-qarshi tomonga, ikki tomondan baravar qisqarsa, oldinga siljiydi.

Chakka muskulining orqa tolalari qisqarganda, pastki jag' o'z joyiga qaytadi.

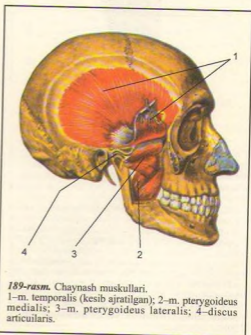
## BOSH FASSIYASI

Bosh fassiyasi juda zaif takomil etgan bo'lib, boshni fibroz qalin parda ustidan qoplab turadi. Bu



188-rasm. Chaynash muskullari.

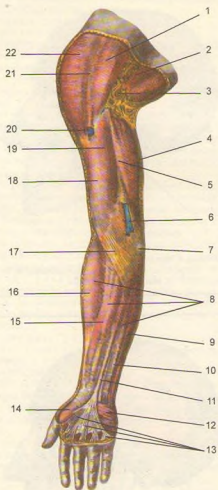
1–m. temporalis; 2–processus coronoideus; 3–m. masseter; 4–m. pterygoideus lateralis.



189-rasm. Chaynash muskullari.

1–m. temporalis (kesib ajratilgan); 2–m. pterygoideus medialis; 3–m. pterygoideus lateralis; 4–discus articularis.





190-rasm. Qo'lining yuza (teri osti) fassiyasi.

1-m. pectoralis major; 2-fascia axillaris; 3-fossa axillaris; 4-m. triceps brachii; 5-sulcus bicipitalis medialis; 6-v. basilica; 7-epicondylus medialis; 8-fascia antebrachii; 9-m. flexor carpi ulnaris; 10-m. flexor digitorum superficialis; 11-m. palmaris longi payi; 12-m. palmaris brevis; 13-aponeurosis palmaris; 14-thenor; 15-m. flexor carpi radialis; 16-m. brachioradialis; 17-aponeurosis m. bicipitis brachii (fascia Pirogowi); 18-m. biceps brachii; 19-fascia brachii; 20-v. cephalica; 21-sulcus deltoidea pectoralis; 22-m. deltoideus.

fassiya ikki chekka sohasida qalinishib, ikki varaqqa (yuza – lamina superficialis, chuqur – lamina profunda) bo'linib, chakka muskulini o'raydi. Quloq oldi so'lak bezi bilan chaynash muskulini bitta fassiya (fascia masseterica) o'raydi.

### QO'L MUSKULLARI (190, 191-rasmlar)

Qo'l muskullari yelka kamari muskullari va qo'l erkin qismining muskullariga bo'linadi.

### YELKA KAMARI MUSKULLARI

Yelka kamari muskullari (192, 193-rasmlar) yelka bo'g'imi atrofida joylashgan bo'lib, ko'krak va orqa muskullar ishtirokida yelka bo'g'imini harakatga keltiradi.

**Deltasimon muskul** (m. deltoideus) uchburchak shaklida bo'lib, o'mrov suyagining tashqi (lateral) yarmidan, kurak suyagining qirrasini (spina scapulae) va acromion bilan tumshuqsimon o'siq (processus coracoideus) dan boshlanadi, yelka suyagi boshining ustini qoplab o'tib, suyakning deltasimon g'adir-buduri (tuberositas deltoidea) ga yopishadi. Deltasimon muskul bilan tuberculum majus humeri orasida bursa subdeltoidea joylashgan.

**Funksiyasi.** Muskulning oldingi tutamlari qisqarsa, qo'lni old tomonga va yuqoriga tortadi, orqa tutamlari qisqarsa, qo'l orqaga va yuqoriga tortiladi. Muskulning o'rta tutamlari yoki hamma tutamlari bir vaqtda qisqarsa, tanadan qo'l uzoqlashib, yelka baravar ko'tariladi. Qo'lning bundan ham balandga ko'tarilishi kurak suyagining burilishi hisobiga bo'ladi.

**Innervatsiyasi:** n. axillaris ( $C_{v-vi}$ ) dan.

**Qontomirlari:** a. circumflexa humeri posterior, a. thoraco acromialis.

**Kurak qirrasini usti muskuli** (m. supraspinalis) kurak qirrasini ustidagi chuqurcha (fossa supraspinata) dan boshlanib, yelka suyagining katta do'mbog'iga yopishadi. Bu muskul qalin fascia supraspinata bilan qoplanadi.

**Funksiyasi.** Qo'lni tanadan uzoqlashtiradi.

**Innervatsiyasi:** n. suprascapularis ( $C_{v-vii}$ ) dan.

**Qontomirlari:** a. circumflexa scapularis, a. suprascapularis.

**Kurak qirrasini osti muskuli** (m. infraspinalis) kurak qirrasini ostidagi chuqurcha va fassiyadan boshlanib, yelka suyagining katta do'mbog'iga yopishadi.

**Funksiyasi.** Yelkani tashqi tomonga aylantiradi. Yelka bo'g'imi kapsulasini tortadi.

**Innervatsiyasi:** n. suprascapularis ( $C_{V-VI}$ ) dan.

**Qontomirlari:** a. circumflexa scapulae, a. suprascapularis.

**Kichik yumaloq muskul** (m. teres minor) kurak suyagining lateral qirrasini va kurak osti chuqurcha fassiyasidan boshlanib, yelka suyagining katta do'mbog'iga yopishadi.

**Funksiyasi.** Yelkani tashqi tomonga aylantiradi. Yelka bo'g'imi kapsulasini tortadi.

**Innervatsiyasi:** n. axillaris ( $C_V$ ) dan.

**Qontomirlari:** a. circumflexa scapulae.

**Katta yumaloq muskul** (m. teres major) kurak qirrasining pastki burchagidan boshlanib, yelka suyagining kichik do'mbog'i (crista tuberculi minoris) g'adir-buduriga yopishadi.

**Funksiyasi.** Qo'lni pastga va orqaga tortib, tanaga yaqinlashtiradi.

**Innervatsiyasi:** n. subscapularis ( $C_{V-VIII}$ ) dan.

**Qontomirlari:** a. circumflexa scapulae.

**Kurak osti muskuli** (m. subscapularis) kurakning qovurg'alarga qaragan yuzasidan boshlanib, yelka suyagining kichik do'mbog'i (tuberculum minus) va yelka bo'g'imi xaltachasiga yopishadi.

**Funksiyasi.** Yelkani ichkariga buradi va bo'g'im xaltachasini tortadi.

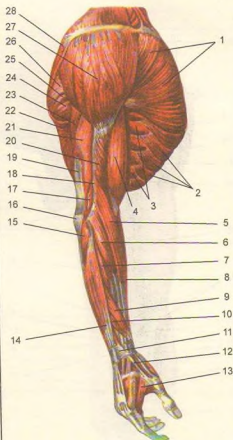
**Innervatsiyasi:** n. subscapularis ( $C_{V-VII}$ ) dan.

**Qontomirlari:** a. subscapularis.

## YELKA MUSKULLARI

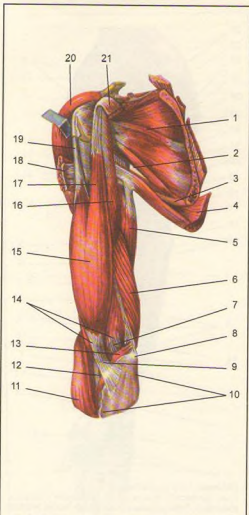
Yelka muskullari uzun muskullardan iborat bo'lib, joylashishiga ko'ra old va orqa guruhlarga ajratiladi.

**Yelkaning oldingi tomonidagi muskullar** (193, 194, 195, 196-rasmlar). Yelkaning ikki boshli muskuli (m. biceps brachii) teri ostida yaqqol ko'rinadi. Uning uzun boshi (caput longum) kurak suyagi bo'g'im yuzasi tepasidagi g'adir-budur (tuberculum supraglenoidale) dan boshlanib, uzun payi yelka bo'g'imi bo'shlig'idan o'tadi, g'adir-budur qirralari oraliq egatcha (sulcus intertubercularis)da sinovial qin (vagina synovialis intertubercularis) bilan o'ralgan bo'ladi: kalta boshi (caput brevis) kurakning tumshuqsimon o'sig'i (processus coracoideus) dan boshlanib, ikkala boshi qo'shiladi, so'ngra bilak suyagining g'adir-buduri (tuberositas radii) ga va bilak fassiyasiga pay bo'lib yopishadi. Bilak g'adir-buduri bilan muskul payi oralig'ida - bursa bicipitoradialis joylashgan.



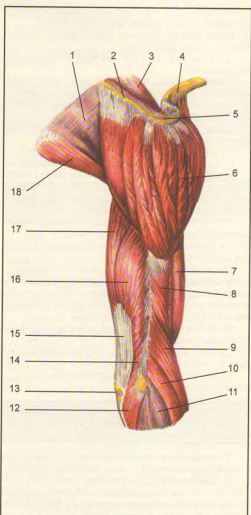
191-rasm. Qo'l muskullari.

1-m. pectoralis major; 2-m. obliquus externus abdominis; 3-m. serratus anterior; 4-m. biceps brachii; 5-m. brachioradialis; 6-m. extensor carpi radialis longus; 7-m. extensor carpi radialis brevis; 8-m. flexor carpi radialis; 9-m. abductor pollicis longus; 10-m. extensor pollicis brevis; 11-retinaculum extensorum; 12-m. extensoris pollicis longi payi; 13-m. interosseus dorsalis; 14-m. extensor digitorum; 15-m. anconeus; 16-olecranon; 17-caput mediale m. tricipitis brachii; 18-septum intermuscularis brachii laterale; 19-m. tricipitis brachii payi; 20-m. brachialis; 21-caput laterale m. tricipitis brachii; 22-m. latissimus dorsi; 23-caput longum m. tricipitis brachii; 24-m. teres major; 25-m. teres minor; 26-m. infraspinatus; 27-m. deltoideus; 28-m. trapezius.



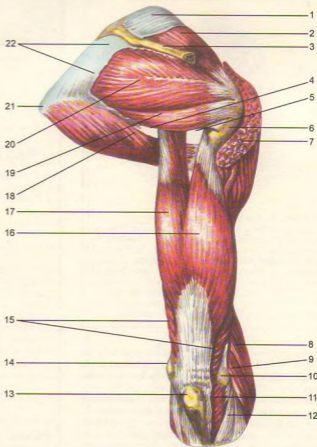
**192-rasm.** Yelka kamari va yelka muskullari.

1–m. subscapularis; 2–foramen trilaterum; 3–m. teres major; 4–m. latissimus dorsi; 5–caput longum m. tricipitis brachii; 6–caput mediale m. tricipitis brachii; 7–fossa cubitalis; 8–epicondylus medialis; 9–aponeurosis m. bicipitis brachii (fascia pirogowi); 10–fascia antebrachii; 11–m. brachioradialis; 12–m. biceps brachii payi; 13–m. pronator teres; 14–m. brachialis; 15–m. biceps brachii; 16–m. coracobrachialis; 17–caput bravis m. bicipitis brachii; 18–m. pectoralis major (kesilgan); 19–caput longum m. bicipitis brachii; 20–m. deltoideus; 21–m. pectoralis minor (kesilgan).



**193-rasm.** Yelka kamari va yelka muskullari.

1–fascia infraspinata; 2–spina scapulae; 3–fascia supraspinata; 4–clavicula; 5–acromion; 6–m. deltoideus; 7–m. biceps brachii; 8–m. brachialis; 9–m. brachioradialis; 10–m. extensor carpi radialis longus; 11–fascia antebrachii; 12–m. anconeus; 13–olecranon; 14–caput mediale m. tricipitis brachii; 15–m. tricipitis brachii payi; 16–caput laterale m. tricipitis brachii; 17–caput longum m. tricipitis brachii; 18–m. teres major.



194-rasm. Yelka kamari va yelka muskullari.

1-fascia supraspinata; 2-m. supraspinatus; 3-spina scapulae; 4-foramen quadrilaterum; 6-tuberculum majus humeri; 7-m. deltoideus; 8-m. brachioradialis; 9-m. extensor carpi radialis longus; 10-epicondylus lateralis; 11-m. anconeus; 12-fascia antebrachii; 13-olecranon; 14-epicondylus medialis; 15-m. triceps brachii; 16-caput laterale m. tricepitis brachii; 17-caput longum m. tricepitis brachii; 18-m. teres major; 19-m. teres minor; 20-m. infraspinatus; 21-angulus inferior scapulae; 22-fascia infraspinata.

**Funksiyasi.** Bilakni bukadi va tashqariga buradi.

**Innervatsiyasi:** n. musculocutaneus ( $C_{V-VII}$ ) dan.

**Qontomirlari:** aa. collateralis ulnaris superior et inferior, a. brachialis, a. recurrens radialis.

**Yelka muskuli** (m. brachialis) ikki boshli muskul ostida joylashgan bo'lib, yelka suyagining old yuzasi va ikki tomondagi septa intermuscularia brachii dan boshlanib, tirsak suyagi g'adir-buduri (tuberositas ulnae) ga yopishadi.

**Funksiyasi.** Bilakni tirsak bo'g'imida bukadi.

**Innervatsiyasi:** n. musculocutaneus ( $C_{V-VII}$ ) dan.

**Qontomirlari:** aa. collateralies ulnares superior et inferior, a. brachialis, a. recurrens radialis.

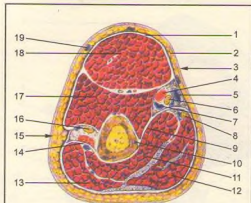
**Tumshuqsimon-yelka muskuli** (m. coracobrachialis) kurak suyagining tumshuqsimon o'sig'i (processus coracoideus) dan boshlanib, yelka suyagining medial yuzasiga yopishadi.

**Funksiyasi.** Yelkani ko'taradi va buradi.

**Innervatsiyasi:** n. musculocutaneus ( $C_{V-VII}$ ) dan.

**Qontomirlari:** aa. circumflaxae humeri anterior et posterior.

**Yelkaning orqa tomonidagi muskullar.** **Yelkaning uch boshli muskuli** (m. triceps brachii) yelka suyagining orqa tomonida joylashgan bo'lib,



**195-rasm.** Yelkaning ko'ndalang kesimi.

1-fascia brachii; 2-integumentum commune; 3-sulcus bicipitalis medialis; 4-a. brachiales; 5-v. basilica; 6-n. medianus; 7-vv. brachiales; 8-n. ulnaris; 9-septum intermusculare brachii mediale; 10-humerus; 11-caput mediale m. triceps brachii; 12-caput longum m. triceps brachii; 13-caput laterale m. triceps brachii; 14-septum intermusculare brachii laterale; 15-sulcus bicipitalis lateralis; 16-n. radialis; 17-m. brachialis; 18-m. biceps brachii; 19-v. cephalica.

uning uzun boshi (caput longum) kurak suyagi bo'g'im yuzasi ostidagi g'adir-budur (tuberculum infraglenoidale) dan, lateral boshi (caput laterale) yelka suyagining orqa yuzasi lateral qismidan, medial boshi (caput mediale) yelka suyagining orqa yuzasi medial qismi sulcus n. radialis ning pastrog'idan boshlanib, tirsak suyagining tirsak o'sig'i (olecranon) va tirsak bo'g'imining xaltachasiga birlashadi. Muskul payi bilan tirsak o'sig'i orasida – bursa olecrani (sinovial xalta) joylashgan.

**Funksiyasi.** Bukilgan bilakni yozadi. Muskulning uzun boshi esa yelkani yozadi.

**Innervatsiyasi:** n. radialis ( $C_{VI-VII}$ ) dan.

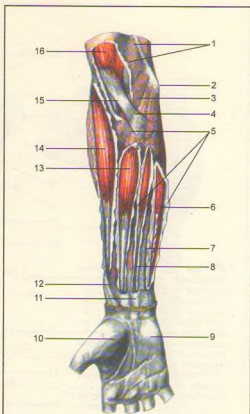
**Qontomirlari:** a. circumflexa humeri posterior, a. profunda brachii, aa. collateralis ulnares superior et inferior.

**Tirsak muskuli** (anconeus) kichik uchburchak shaklida bo'lib, yelka suyagining pastki qismidagi lateral g'adir-budur tepacha (epicondylus lateralis) va lig. collateralis radiale dan boshlanib, tirsak suyagining orqa yuzasiga yopishadi.

**Funksiyasi.** Bilakni yozadi, tirsak bo'g'im kapsulasini tortib, uni suyaklar oralig'ida siqilib qolishdan saqlaydi.

**Innervatsiyasi:** n. radialis ( $C_{VI-VII}$ ) dan.

**Qontomirlari:** a. interossea recurrens.



**196-rasm.** Bilak fassiyasi va muskullari (old yuzasi).

1-fascia brachii; 2-epicondylus medialis; 3-m. pronator teres; 4-aponeurosis m. bicipitis brachii (fascia Pirogowi); 5-fascia antebrachii; 6-m. flexor carpi ulnaris; 7-m. flexor digitorum superficialis; 8-m. palmaris longus; 9-hypothenar; 10-thenar; 11-fascia antebrachii; 12-m. abductor pollicis longi payi; 13-m. flexor carpi radialis; 14-m. brachioradialis; 15-m. bicipitis brachii payi; 16-m. biceps brachii.

## BILAK MUSKULLARI

Bilak muskullari joylashishiga ko'ra old, orqa va lateral guruhga ajratiladi. Bilakning oldingi guruh muskullari – yuza va chuqur qavat bo'lib joylashgan.

## YUZA QAVAT MUSKULLARI

(197-rasm)

**Yumaloq pronator muskul** (m. pronator teryes) yelka suyagidagi medial g'adir-budur tepachasidan, bilak suyagi g'adir-buduri (tuberositas ulnae) dan boshlanib, bilak suyagining lateral qirrasiga yopishadi.

**Funksiyasi.** Bilakni ichkariga buradi va bukadi.

**Innervatsiyasi:** n. medianus (C<sub>VI</sub>-th) dan.

**Qontomirlari:** a. brachialis, a. ulnaris, a. radialis.

**Kaftni bilak tomonga bukuvchi muskul** (m. flexor carpi radialis) m. pronator teres ning medial tomonida joylashgan bo'lib, yelka suyagining medial g'adir-budur tepachasidan va medial tomondagi muskullararo fassiyasidan boshlanib, ikkinchi kaft suyagining asosiga yopishadi.

**Funksiyasi.** Kaftni oldinga va bilak suyagi tomonga bukadi.

**Innervatsiyasi:** n. medianus (C<sub>VI</sub>-VII) dan.

**Qontomiri:** a. radialis.

**Kaftning uzun muskuli** (m. palmaris longus) oldingi muskulning medial tomonida joylashgan bo'lib, yelka suyagining medial g'adir-budur do'mboqchasi (epicondylus medialis) va bilak fassiyasidan boshlanib, uning uzun payi bilakni pastki qismidagi retinaculum flexorum (bukuvchi muskul ushlagichi) ustidan o'tib, kaft-pay plastinkasi (aponevroz)-aponeurosis palmaris ga yopishadi. Ba'zan bu muskul bo'lmasligi ham mumkin.

**Funksiyasi.** Kaft aponevrozini taranglashtirib kaftni bukadi.

**Innervatsiyasi:** n. medianus (C<sub>VI</sub>-th) dan.

**Qontomiri:** a. radialis.

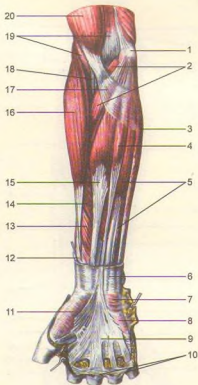
**Kaftni bukuvchi tirsak muskuli** (m. flexor carpi ulnaris) bilakning tirsak suyagi tomonida joylashib, yelka suyagining g'adir-budur tepachasi va tirsak o'sig'idan boshlanib, kaftning no'xatsimon va ilmoqli suyaklariga yopishadi.

**Funksiyasi.** Kaftni oldinga va tirsak suyagi tomoniga bukadi.

**Innervatsiyasi:** n. ulnaris (C<sub>VII</sub>-VIII) dan.

**Qontomirlari:** a. collateralis ulnaris superior, a. collateralis ulnaris interior, a. ulnaris.

**Panjani bukuvchi yuza muskul** (m. flexor digitorum superficialis) yelka suyagining medial g'adir-budur do'mboqchasi (epicondylus medialis), tirsak suyagining tojsimon o'sig'i (processus coronoideus) va bilak suyagining yuqori qismidagi old yuzadan boshlanadi. Kafidagi muskul payi to'rtta alohida paylarga ajralib, II-V barmoqlarga yaqinlashadi. Har qaysi pay o'z navbatida ayrisimon ikkita payga bo'linib, barmoq suyaklaridan ikkinchisining ikki yoniga yopishadi.



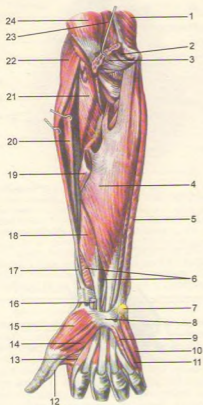
197-rasm. Bilakning yuza qavat muskullari.

1-epicondylus medialis; 2-m. pronator teres; 3-m. flexor carpi ulnaris; 4-m. palmaris longus; 5-m. flexor digitorum superficialis; 6-fascia antebrachii; 7-m. palmaris brevis; 8-hypothenar; 9-aponeurosis palmaris; 10-fasciculi transversi; 11-thenar; 12-m.abductor pollicis longi payi; 13-m. flexor pollicis longus; 14-m. flexor digitorum superficialis; 15-m. flexor carpi radialis; 16-m. brachioradialis; 17-aponeurosis m.bicipitis brachii (fascia Pirogovi); 18-m. biceps brachii payi; 19-m. brachialis; 20-m. biceps brachii.

**Funksiyasi.** Muskul qisqarganda II-V barmoqlar bukiladi.

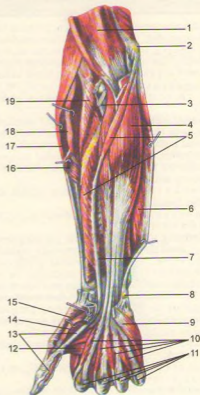
**Innervatsiyasi:** n. medianus (C<sub>VI</sub>-VII) dan.

**Qontomirlari:** a. radialis, a. ulnaris.



**198-rasm.** Bilakning o'rt qavat muskullari.

1—caput mediale m. tricipitis brachii; 2—m. pronator teres; 3—m. flexor carpi radialis; 4—m. flexor digitorum superficialis; 5—m. flexor carpi ulnaris; 6—m. pronator quadratus; 7—os pisiforme; 8—retinaculum flexorum; 9—m. opponens digiti minimi; 10—m. abductor digiti minimi; 11—m. flexor digiti minimi; 12—m. flexor pollicis longi payi; 13—m. adductor pollicis; 14—m. flexor pollicis brevis; 15—m. abductor pollicis brevis; 16—m. flexor carpi radialis payi; 17—m. abductor pollicis longi payi; 18—m. flexor pollicis longus; 19—m. pronator teres (kesilgan); 20—m. extensor carpi radialis longus; 21—m. supinator; 22—m. brachioradialis; 23—m. brachialis; 24—m. biceps brachii.



**199-rasm.** Bilakning chuqur qavat muskullari.

1—m. brachialis; 2—epicondylus medialis; 3—m. biceps brachii payi; 4—m. flexor digitorum profundus; 5—m. flexor pollicis longus; 6—m. flexor carpi ulnaris; 7—m. pronator quadratus; 8—os pisiforme; 9—m. opponens digiti minimi; 10—m. flexor digitorum profunda payi; 11—m. flexor digitorum superficialis (kesilgan); 12—m. adductor pollicis; 13—m. flexor pollicis longi; 14—m. flexor pollicis brevis; 15—m. opponens pollicis; 16—m. pronator teres (kesilgan); 17—m. brachioradialis; 18—m. extensor carpi radialis longus; 19—m. supinator.

**CHUQUR QAVAT MUSKULLARI**  
(198, 199, 200-rasmlar)

**Bosh barmoqni bukuvchi uzun muskul** (m. flexor pollicis longus) bilak suyagining old yuzasi, yelka suyagining medial g'adir-budur do'mboqchasidan boshlanib, kaftda retinaculum flexorum (bukuvchi muskul ushlagichi) tagidan o'tib, bosh barmoqning ikkinchi barmog'i suyagi asosiga yopishadi.

**Funksiyasi.** Bosh barmoqni bukadi.

**Innervatsiyasi:** n. medianus (C<sub>v-vii</sub>) dan.

**Qon tomirlari:** a. radialis, a. interossea anterior.

**Panjani bukuvchi chuqur muskul** (m. flexor digitorum profundus) shu nomli yuza muskul ostida joylashib, tirsak suyagining oldingi va medial sathi hamda suyaklararo pay pardadan boshlanib, bilakning o'rtasida to'rtta alohida payga bo'linadi. Panjani bukuvchi yuza muskul paylari va bilak kanalidan o'tib barmoqlarga borganda II-IV barmoqlarning tirnoq falangasi suyaklariga yopishadi.

**Funksiyasi.** Barmoqlarni va kaftni bukadi.

**Innervatsiyasi:** n. ulnaris, n. medianus (C<sub>v-th</sub>) dan.

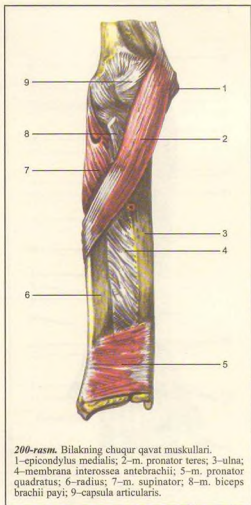
**Qon tomirlari:** a. ulnaris, a. radialis.

**Bilakni ichkariga buruvchi kvadrat muskul** (m. pronator quadratus) bilak suyaklarining old tomonida va suyaklar oraliq fibroz pardada joylashgan. U tirsak suyagining old yuzasidan boshlanib, bilak suyagining old yuzasiga yopishadi.

**Funksiyasi.** Bilakni ichkariga bukadi.

**Innervatsiyasi:** n. medianus (C<sub>v-th</sub>) dan.

**Qon tomirlari:** a. interossea anterior.



200-rasm. Bilakning chuqur qavat muskullari.

1-epicondylus medialis; 2-m. pronator teres; 3-ulna; 4-membrana interossea antebrachii; 5-m. pronator quadratus; 6-radius; 7-m. supinator; 8-m. biceps brachii payi; 9-capsula articularis.

**BILAKNING LATERAL GURUH**  
**MUSKULLARI (202-rasm)**

**Yelka-bilak muskuli** (m. brachioradialis) yelka suyagining old va lateral yuzasidan, muskullararo lateral pardadan boshlanib, m. brachialis bilan m. triceps brachii larning orasidan yo'nalgan holda bilak suyagining orqarog'iga o'tadi va bigizsimon o'siqqa yopishadi.

**Funksiyasi.** Bilakni tirsak bo'g'imidan bukadi va pronatsiya, supinatsiyada qatnashadi.

**Innervatsiyasi:** n. radialis (C<sub>v-viii</sub>) dan.

**Qon tomirlari:** a. radialis, a. collateralis radialis, a. recurrens radialis.

**Panjani yozuvchi uzun bilak muskuli** (m. extensor carpi radialis longus) m. brachioradialis ning

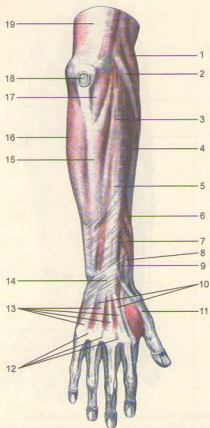
orqa tomonida joylashgan bo'lib, yelka suyagining lateral g'adir-budur tepachasi, bilak suyagining lateral chetidan boshlanib, o'rtada muskul tolalari payga aylanadi va kaft orqa yuzasiga o'tib, retinaculum extensorum (yozuvchi muskul ushlagichi) ostidan yo'nalgan holda II kaft suyagiga yopishadi.

**Funksiyasi.** Panjani orqa tomonga yozib, bilakni bukadi.

**Innervatsiyasi:** n. radialis (C<sub>v-viii</sub>) dan.

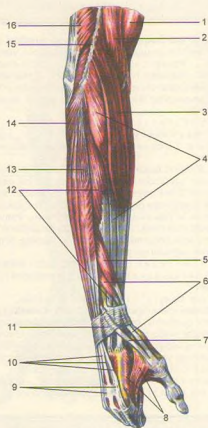
**Qon tomirlari:** a. collateralis radialis, a. recurrens radialis, a. radialis.





201-rasm. Bilakning orqa yuza fassiyasi.

1-m. brachioradialis; 2-m. extensor carpi radialis longus; 3-m. extensor digitorum; 4-m. extensor carpi radialis brevis; 5-fascia antebrachii; 6-m. abductor pollicis longus; 7-m. extensor pollicis brevis; 8-m. extensor carpi radialis longus; 9-m. extensor carpi radialis brevis; 10-fascia dorsalis manus; 11-m. extensor pollicis longus; 12-connexus intertendineus; 13-tendines mm. extensorum digitorum; 14-retinaculum extensorum; 15-m. extensor carpi ulnaris; 16-m. flexor carpi ulnaris; 17-m. anconeus; 18-bursa subcutanea olecrani; 19-fascia brachii.



202-rasm. Bilakning lateral guruh muskullari.

1-m. biceps brachii; 2-m. brachialis; 3-m. brachioradialis; 4-m. extensor carpi radialis longus; 5-m. abductor pollicis longus; 6-m. extensor pollicis brevis; 7-m. extensor pollicis longus; 8-m. interosseus; 9-connexus intertendineus; 10-tendines m. extensoris digitorum; 11-retinaculum extensorum; 12-m. extensor carpi radialis brevis; 13-m. extensor digitorum; 14-m. anconeus; 15-septum intermusculare brachii laterale; 16-m. triceps brachii.

**Panjani yozuvchi kalta bilak muskuli** (m. extensor carpi radialis brevis) – yelka suyagining lateral g'adir-budur do'mboqchasi (epicondylus lateralis) tirsak bo'g'imi kapsulasidan boshlanib, III kaft suyagining orqa sathiga yopishadi.

**Funksiyasi.** Panjani yozadi va tanadan uzoqlashtiradi.

**Innervatsiyasi:** n. radialis ( $C_{v-viii}$ ) dan.

**Qontomirlari:** a. collateralis radialis, a. recurrens radialis, a. radialis.

**Bilakning orqa guruh muskullari. Yuza qavat** (203, 204, 205-rasmlar).

**Panjani yozuvchi muskul** (m. extensor digitorum). Bu muskul panjaning bilak va tirsak yozuvchi muskullari orasida joylashgan bo'lib, yelkaning lateral g'adir-budur do'mboqchasi (epicondylus lateralis) va bilak fassiyasidan boshlanadi. Bilakning o'rta qismida to'rtta payga ajraladi va retinaculum extensorum (yozuvchi muskul ushlagichi) tagidan o'tib, panja sohasida ularning har biri uchtdan paychaga ajraladi. O'rta qismi II–V barmoqlarning ikkinchi falangalariga yopishadi. V barmoqqa boruvchi bu muskul jimjiloqning yozuvchi muskuli (m. extensor digiti minimi) deb ham ataladi.

**Funksiyasi:** II–V barmoqlarni va kaftni yozadi.

**Innervatsiyasi:** n. radialis ( $C_{v-viii}$ ) dan.

**Qontomiri:** a. interossea posterior.

**Panjani yozuvchi tirsak muskuli** (m. extensor carpi ulnaris) yelka suyagining g'adir-budur do'mboqchasi, tirsak suyagining orqa sathidan boshlanib, retinaculum extensorum (yozuvchi muskul ushlagichi) ostidan o'tadi va kaft suyagiga yopishadi.

**Funksiyasi.** Panjani tirsak tomonga tortib yozadi.

**Innervatsiyasi:** n. radialis ( $C_{v-viii}$ ) dan.

**Qontomiri:** a. interossea posterior.

**Supinatsiya qiluvchi muskul** (m. supinator) bilakning tepa va lateral tomonida, m. brachioradialis ostida joylashadi. Yelka suyagining lateral g'adir-budur do'mboqchasi – lig. collaterale radiale dan boshlanib, bilak suyagi yuqori qismining orqa sathi – tuberositas radii ga yopishadi.

**Funksiyasi.** Bilakni tashqariga buradi.

**Innervatsiyasi:** n. radialis ( $C_{v-viii}$ ) dan.

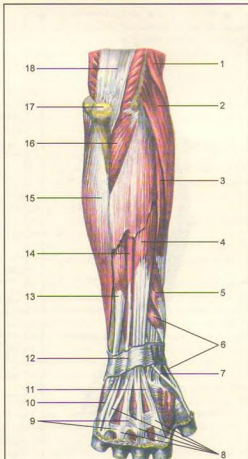
**Qontomirlari:** a. recurrens radialis, a. recurrens interossea, a. radialis.

**Bosh barmoqni olib qochuvchi uzun muskul** (m. abductor pollicis longus) – bilak suyaklarining orqa yuzasidan boshlanib, retinaculum extensorum (yozuvchi muskul ushlagichi) ostidan o'tadi va bosh barmoqning birinchi falangasiga yopishadi.

**Funksiyasi.** Bosh barmoqni qolgan barmoqlardan uzoqlashtiradi.

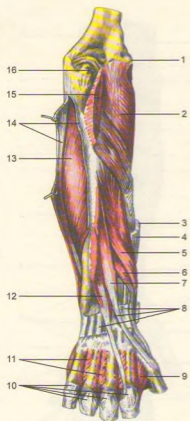
**Innervatsiyasi:** n. radialis ( $C_{v-viii}$ ) dan.

**Qontomirlari:** a. interossea posterior, a. radialis.

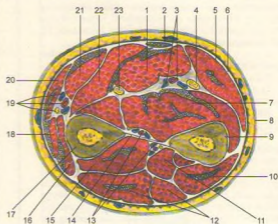


203-rasm. Bilakning orqa yuza muskullari.

1–m. brachioradialis; 2–m. extensor carpi radialis longus; 3–m. extensor carpi radialis brevis; 4–m. extensor digitorum; 5–m. abductor pollicis longus; 6–m. extensor pollicis longus; 7–m. extensor pollicis longus; 8–tendineus m. extensoris digitorum; 9–connexus intertendineus; 10–m. extensoris digiti minimi; 11–tendi m. extensoris indicis; 12–retinaculum extensorum; 13–m. extensor carpi ulnaris; 14–m. extensor digiti minimi; 15–m. flexor carpi ulnaris; 16–m. anconeus; 17–olecranon; 18–m. triceps brachii.



**204-rasm.** Bilakning orqa chuqur muskullari. 1-epicondylus lateralis; 2-m. supinator; 3-tendo m. extensoris carpi radialis longi; 4-tendo m. extensoris carpi radialis brevis; 5-m. abductor pollicis longus; 6-m. extensor pollicis longus; 7-m. extensor pollicis longus; 8-retinaculum extensorum; 9-m. interossea dorsalis; 10-tendones m. extensoris digitorum; 11-mm. interossei dorsales; 12-m. extensor indicis; 13-m. flexor digitorum profundus; 14-m. flexor carpi ulnaris (kesilgan); 15-m. anconeus (kesilgan); 16-olecranon.



**205-rasm.** Bilakning ko'ndalang kesimi.

1-m. flexor digitorum superficialis; 2-m. palmaris longus; 3-a. et vv. ulnaris; 4-n. ulnaris; 5-m. flexor carpi ulnaris; 6-fascia antebrachii; 7-m. flexor digitorum profundus; 8-integumentum commune; 9-ulna; 10-m. extensor carpi ulnaris; 11-m. supinator; 12-m. extensor digitorum; 13-vasa et nn. interossei; 14-membrana interossea; 15-m. extensor pollicis longus; 16-m. abductor pollicis longus; 17-radius; 18-m. extensor carpi radialis longus; 19-a.v. et n. radialis; 20-m. brachioradialis; 21-m. pronator teres; 22-m. flexor carpi radialis; 23-n. medianus.

**Bosh barmoqni yozuvchi uzun va qisqa muskullar** (m. extensor pollicis longus et brevis) bilak suyagi orqa yuzasining o'rta qismidan boshlanib, kalta muskul payi barmoqning birinchi falangasiga, uzuni esa tirnoq falangasiga yopishadi.

**Bilak-kaft bo'g'imi sohasida** (bosh barmoq tomonda) m. extensor pollicis longus bilan mm. extensor pollicis brevis et abductor pollicis longus lar oralig'ida anatomik chuqurcha mavjud bo'lib, tamaki chuqurchasi (anatomicheskaya tabakerka) ham deyiladi.

**Funksiyasi.** Bosh barmoqni orqaga tortadi.

**Innervatsiyasi:** n. radialis ( $C_{V-VIII}$ ) dan.

**Qon tomirlari:** a. interossea posterior, a. radialis.

**Ko'rsatkich barmoqni yozuvchi muskul** (m. extensor indicis). Tirsak suyagining orqa yuzasidan boshlanib, panjani yozuvchi muskulning ko'rsatkich barmoqqa boruvchi payiga qo'shilib ketadi.

**Funksiyasi.** Ko'rsatkich barmoqni yozadi.

**Innervatsiyasi:** n. radialis ( $C_{V-VIII}$ ) dan.

**Qon tomirlari:** a. interossea posterior.

**PANJA MUSKULLARI**  
(206, 207-rasmlar)

**Panja-kaft yuzasidagi muskullar** 3 guruhga bo'linib joylashadi.

**Bosh barmoq do'mbog'i** (thenor) bosh barmoqni uzoqlashtiruvchi kalta muskul, bosh barmoqni bukuvchi kalta muskul, bosh barmoqni boshqa barmoqlarga qarshi qo'yuvchi va yaqinlashtiruvchi muskullar hosil qiladi.

**Thenor muskullari. I. Bosh barmoqni uzoqlashtiruvchi kalta muskul** (m. abductor pollicis brevis) yuza joylashgan retinaculum flexorum (yozuvchi muskul ushlagichi) va qayiqsimon suyak g'adir-buduridan boshlanib, bosh barmoqning I falanga suyagi tashqi yuzasiga yopishadi.

**Funksiyasi:** Bosh barmoqni uzoqlashtiradi.

**Innervatsiyasi:** n. medianus ( $C_{v-7}$ ) dan.

**Qontomirlari:** r. palmaris superficialis, a. radialis.

**II. Bosh barmoqni bukuvchi kalta muskul** (m. flexor pollicis brevis) –retinaculum flexorum (bukuvchi muskul ushlagichi) dan (yuza qismi) va katta-kichik trapetsiyasimon hamda boshli suyaklardan (chuqur qismi) boshlanib, bosh barmoq I falangasining asosiga yopishadi.

**Funksiyasi:** Bosh barmoqni bukadi va boshqa barmoqlarga yaqinlashtiradi.

**Innervatsiyasi:** n. ulnaris ( $C_{viii-9}$ ) dan.

**Qontomirlari:** r. palmaris profundus, a. ulnaris.

**III. Bosh barmoqni boshqa barmoqlarga qarshi qo'yuvchi muskul** (m. opponens pollicis) m. abductor pollicis ostida joylashgan bo'lib, retinaculum flexorum va trapetsiyasimon suyak do'mbog'idan boshlanib, I kaft suyagiga yopishadi.

**Funksiyasi:** Bosh barmoqni boshqa barmoqlarga qarshi bukadi.

**Innervatsiyasi:** n. medianus ( $C_{v-V_{III}}$ ) dan.

**Qontomirlari:** r. palmaris superficialis, a. radialis, arcus palmaris profundus.

**IV. Bosh barmoqni yaqinlashtiruvchi muskul** (m. adductor pollicis) III kaft suyagidan boshlanib, II kaft suyagi ustidan ko'ndalang yo'nalib, bosh barmoqning I falanga suyagiga yopishadi.

**Funksiyasi:** Bosh barmoqni boshqa barmoqlarga yaqinlashtiradi.

**Innervatsiyasi:** n. ulnaris ( $C_{viii-9}$ ) dan.

**Qontomirlari:** arcus palmaris superficialis et arcus palmaris profundus.

**Jimjiloq tomondagi do'mboq** (hypothenor)ni kaftning kalta muskuli, jimjiloqni uzoqlashtiruvchi muskul, jimjiloqni bukuvchi kalta muskul, jimjiloqni bosh barmoqlarga qarshi qo'yuvchi muskullar hosil qiladi.

**Hypothenor muskullari. I. Kaftning kalta muskuli** (m. palmaris brevis) teri ostida joylashadi, u kaft aponevrozi (retinaculum flexorum)ning tirsak tomonidan boshlanib, teri osti to'qimasiga qo'shilib ketadi.

**Funksiyasi:** Kaft aponevrozini taranglashtirib, terida bir qancha chuqurlik hosil qiladi.

**II. Jimjiloqni uzoqlashtiruvchi muskul** (m. abductor digiti minimi) no'xatsimon suyak va kaftni bukuvchi muskul payidan boshlanib, V barmoqning I falangasiga yopishadi.

**Funksiyasi:** Jimjiloqni boshqa barmoqlardan uzoqlashtiradi.

**Innervatsiyasi:** n. ulnaris ( $C_{vii-8}$ ) dan.

**Qontomirlari:** r. palmaris profundus, a. ulnaris.

**III. Jimjiloqni bukuvchi kalta muskul** (m. flexor digiti minimi brevis) retinaculum flexorum va os hamatum ilmog'idan boshlanib, jimjiloqning I falanga asosiga yopishadi.

**IV. Jimjiloqni boshqa barmoqlarga qarshi qo'yuvchi muskul** (m. opponens digiti minimi) retinaculum flexorum va os hamatum ilmog'idan boshlanib, V kaft suyagiga yopishadi

**Orqa tomondagi suyaklararo to'rtta muskul** (mm. interossei dorsales) I–V kaft suyaklarining bir-biriga qaragan yuzalaridan boshlanib, II–V barmoqlarning dorzal aponevroziga va I falangalariga yopishadi (207, 208, 209, 210, 211-rasmlar).

**Funksiyasi:** I, II va V barmoqlarni III barmoqdan uzoqlashtiradi.

**Innervatsiyasi:** n. ulnaris ( $C_{vii-8}$ ) dan.

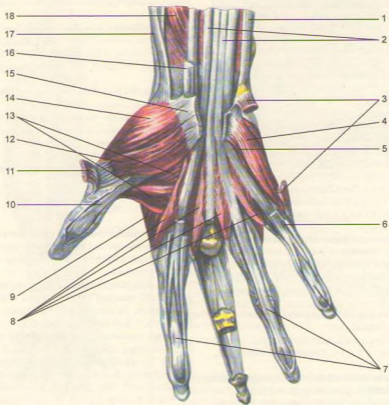
**Qontomirlari:** arcus palmaris profundus, aa. metacarpe dorsales.

**Chuvalehangsimon muskullar** (mm. lumbrales) m. flexor digitorum profundus paylarning bilak suyagi tomonidan boshlanib, II–V barmoqlarning dorzal aponevroziga yopishadi.

**Funksiyasi:** II–V barmoqlarning I falangalarini bukadi, timoq falangalarini esa yozadi.

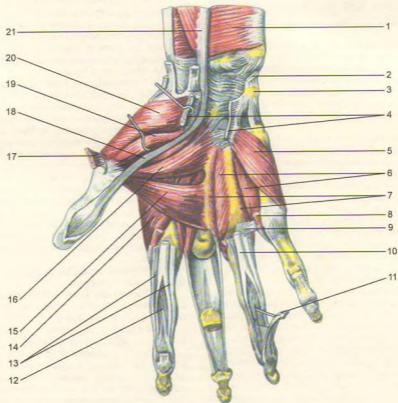
**Innervatsiyasi:** jimjiloq tomondagi ikkita muskulni –n. ulnaris ( $C_{vii-9}$ ), bosh barmoq tomondagi ikkita muskulni –n. medianus ( $C_{v-9}$ ) innervatsiya qiladi.

**Qontomirlari:** arcus palmaris profundus tarmoqlari.



206-rasm. Panja muskullari (panja-kaft yuzasi).

1–m. flexor carpi ulnaris; 2–m. flexor digitorum profundus; 3–m. abductor digiti minimi (kesilgan); 4–m. flexor digiti minimi brevis; 5–m. opponens digiti minimi; 6–tendo m. flexoris digitorum superficialis; 7–tendines m. flexoris digitorum profundi; 8–mm. lumbricales; 9–m. interosseus dorsalis 1; 10–tendo m. flexoris pollicis longi; 11–m. abductor pollicis brevis (kesilgan); 12–m. flexor pollicis brevis; 13–m. abductor pollicis; 14–m. opponens pollicis; 15–retinaculum flexorum (kesilgan); 16–tendo m. flexoris carpi radialis; 17–m. abductor pollicis longus; 18–m. flexor pollicis longus.



**207-rasm.** Panja muskullari (panja-kaft yuzasi).

1—m. pronator quadratus; 2—m. flexor carpi ulnaris (kesilgan); 3—os pisiforme; 4—retinaculum flexorum (kesilgan); 5—m. opponens digiti minimi; 6,7—mm. interossei palmares; 8—m. lumbricalis; 9—fasciculi transversi; 10—tendo m. digitorum superficialis; 11—tendo m. flexoris digitorum profundus; 12—chiasma tendinum; 13—vagina fibrosa digitorum manus (kesilgan); 14—m. interosseus dorsalis; 1, 15—caput transversum m. abductor pollicis; 16—caput obliquum m. adductor pollicis; 17—m. abductor pollicis bravis (kesilgan); 18—tendo m. flexoris pollicis longi; 19—m. flexor pollicis brevis; 20—m. opponens pollicis; 21—m. flexor pollicis longus.

## QO'L FASSIYALARI VA TOPOGRAFIYASI (190, 195, 201-rasmlar)

**Qo'lining teri osti yuza fassiyasi** yaxshi rivojlangan, teri ostida joylashib, qo'l muskullarini qoplab turadi. Bundan tashqari, muskullarning xususiy fassiyalari har bir muskulni alohida o'raydi. Jumladan deltasimon (fascia deltoidea) kurak, qirra usti va qirra osti muskullari va kurak osti muskullarining xususiy fassiyalari qin hosil qilib, ana shu muskullarni alohida o'raydi.

**Yelka fassiyasi** (fascia brachii) yelka kamari, to'sh osti (yuza) fassiyasi davomi bo'lib, yelka suyagining oldingi va orqa tomonlarida joylashgan muskullarni qin hosil qilib o'raydi. Yelkaning bukuvchi va yozuvchi muskullari orasiga fassiyadan ularni ajratib turuvchi lateral (septum intermusculare brachii laterale), medial (septum intermusculare brachii mediale) to'shiqlar choqib suyukka yopishadi. Yelka fassiyasi tirsak bo'g'imiga o'tib, bilak fassiyasi (fascia antebrachii) nomi bilan davom etadi. Fassiyaning tirsak bo'g'imi sohasidagi qalinlashgan qismi yelkaning ikki boshli muskul payi -aponeurosis m. bicipitis brachii ni hosil qiladi.

**Bilak fassiyasi** (196, 201, 208, 209-rasmlar) yelka fassiyasining davomi bo'lib, bilakda joylashgan muskullarni o'raydi. Lateral va medial muskullararo to'shiqlar orqa guruh muskullarni ajratadi. Bilak fassiyasi bilak-kaft bo'g'imi sohasida qalinlashib, orqa tomonda kaftni yozuvchi muskulni ushlab turuvchi ko'ndalang pay boylami (retinaculum extensorum)ni hosil qiladi. Orqa tomondagi ko'ndalang pay boylami ostida 6 ta suyak-do'mboq kanalcha mavjud bo'lib, undan pay qinlar (vaginae tendinum)ga o'ralgan 6 ta fibroz kanalchalar o'tadi. Birinchi kanaldan (bosh barmoq tomonidan hisoblaganda) m. extensor pollicis, m. adductor pollicis longi paylari, ikkinchi kanaldan m. extensores carpi radialis longus et brevis paylari, uchinchi kanaldan (oldingi kanallarga nisbatan kesishib joylashgan) m. extensor pollicis longus payi, to'rtinchi kanaldan m. extensor digitorum va m. extensor indicis, beshinchi kanaldan m. extensor digiti minimi va oxirgi, oltinchi kanaldan m. extensor carpi ulnaris paylari o'tadi.

**Kaft sohasidagi fassiya** bosh barmoq va jimjiloq tomonidagi muskullarni o'rab turadi. Kaft o'rta chuqurchasini esa keng uchburchak shaklli kaft aponevrozi yopadi, uning uchi to'rtga bo'linib, barmoqlarga tarqaladi. Barmoqlarga bo'lingan aponevrozlar oralg'ida ko'ndalang fassiyalar (fasciculi transversi) tortilgan. Panjaning kaft tomonida, aponevroz ostida ko'ndalang boylam va

ikkita fibroz kanalcha bo'lib, ularning biridan pay qiniga o'ralgan bosh barmoqni bukuvchi muskul o'tsa, ikkinchisidan panjalarni bukuvchi muskul paylari o'tadi. Pay qinlarida sinovial suyuqlik bo'lganidan muskullar qisqarganda ular ravon sirg'aladi. Pay (sinovial) qinlar kaftning o'rtasida (jimjiloqqa boruvchi paydan tashqari) tugaydi. Jimjiloq tomondagi sinovial qin timoq falangalarigacha davom etadi. II-V barmoqlarga boruvchi muskul paylarining har biri alohida fibroz qinga egadir.

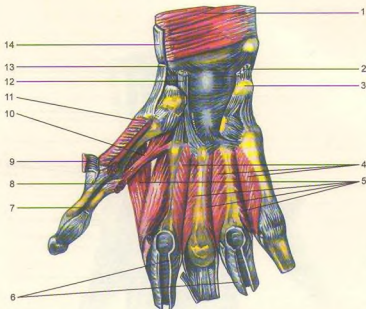
**Qo'l topografiyasi.** Fossa axillaris – qo'ltiq osti chuqurchasini oldindan katta va kichik ko'krak muskullari (mm. pectoralis major et minor), orqadan orqaning serbar muskuli (m. latissi mus dorsi), katta va kichik dumaloq muskul (mm. teres major et minor), kurak osti muskuli (m. subscapularis) chegaralaydi. Medial tomondan tishli muskul (m. serratus anterior), lateral tomondan yelka suyagi, yelkaning ikki boshli muskuli (m. biceps brachii), tumshuqsimon yelka muskuli (m. coracobrachialis) chegaralaydi. O'mrov suyagi bilan birinchi qovurg'a orasida joylashgan qo'ltiq sohasining tepa bo'shlig'i (apertura superior) bo'yinni qo'ltiq osti bo'shlig'i bilan qo'shib turadi. Qo'ltiq osti chuqurida (fassiyasida qo'ltiq osti arteriyasi va venasi) limfa tugunlari joylashgan.

Qo'ltiq osti chuqurining oldingi devori uchta uchburchakka ajratilgan.

1. **O'mrov-ko'krak uchburchagi** (trigonum clavipectorale) tepadan o'mrov suyagi, pastdan m. pectoralis minor ning tepa qirrasini bilan chegaralanadi.

2. **Ko'krak uchburchagi** (trigonum pectorale) ko'krakning kichik muskuli sathiga to'g'ri keladi.

3. **Pastki uchburchak** (trigonum subpectorale) tepadan ko'krakning kichik muskuli, pastdan katta muskulining pastki qirralari chegaralab turadi. Bu uchburchaklar qo'ltiq bo'shlig'ida joylashgan nerv chigallari va qon tomirlarining yo'nalishini aniqlashda muhim ahamiyatga ega. Qo'ltiq osti chuqurchasining orqa devorida ikkita teshikcha bo'lib, biriga to'rt qirrali (foramen quadrilaterum), ikkinchisiga uch qirrali (foramen trilaterum) teshikcha deyiladi. Teshikchalar tepadan kurak osti muskuli (m. subscapularis), pastdan katta dumaloq muskul (m. teres major) bilan chegaralanadi. Bu bo'shlig' o'rtasida yelkaning uch boshli muskuli (m. triceps brachii) uzun boshi o'tishi natijasida to'rt qirrali va uch qirrali teshiklar paydo bo'ladi. To'rt qirrali teshik (foramen quadrilaterum)ning lateral devorini yelka suyagining xirug'ik bo'yni, medial devori uch boshli muskulining uzun boshi, tepadan kurak osti muskulining pastki qirrasini, pastdan esa katta dumaloq muskul chegaralaydi. Uch qirrali teshikning lateral devorini uch boshli muskulning uzun boshi, tepadan kurak osti muskulining pastki qirrasini, pastdan esa katta dumaloq muskul chegaralaydi.



**208-rasm.** Kaftning suyaklararo muskullari.

1-m. pronator quadratus; 2-m. flexor carpi ulnaris (kesilgan); 3-os pisiforme; 4-mm. interossei palmares; 5-mm. interossei dorsales; 6-vaginae fibrosae mm. flexorum digitorum superficialis et profundus; 7-tendo m. flexoris pollicis longi (kesilgan); 8-m. adductor pollicis (kesilgan); 9-m. abductor pollicis brevis (kesilgan); 10-m. flexor pollicis brevis; 11-opponens pollicis (kesilgan); 12-tendo m. flexoris carpi radialis; 13-tendo m. abductoris pollicis longi; 14-tendo m. brachioradialis.

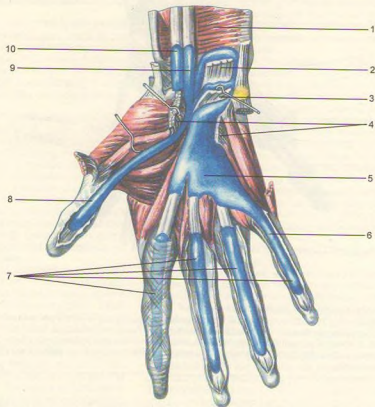
Yelkaning ikki boshli muskuli yonboshida medial va lateral egatchalar (sulcus bicipitalis medialis et lateralis) joylashgan. Medial egatchadan yelka arteriyasi bilan venasi va oraliq nervi o'tadi. Yelkaning orqa sohasida uch boshli muskul bilan yelka suyagining aylanma joylashgan bilak egati (sulcus radialis) bor, uning orasida bilak nervi kanali (canalis nervi radialis yoki canalis humeromucularis) joylashgan bo'lib, chiqish teshigi yelkaning pastki qismida bo'ladi. Kanaldan bilak nervi, yelkaning chuqur arteriyasi va venasi o'tadi.

Tirsak chuqurchasi (fossa cubitalis) ning tubini va tepa chegarasini yelka muskuli (m. brachialis) lateral tomondan yelka-bilak muskuli (m. brachioradialis), medial tomondan esa dumaloq pronator (m. pronator teres) chegaralab turadi. Bu chuqurchadan yelka

arteriyasi, venasi va oraliq nervi o'tadi. Chuqurcha sohasida, teri ostidan o'tadigan venadan amaliyotda har xil dorilarni vena qon tomiriga quyish uchun foydalaniladi.

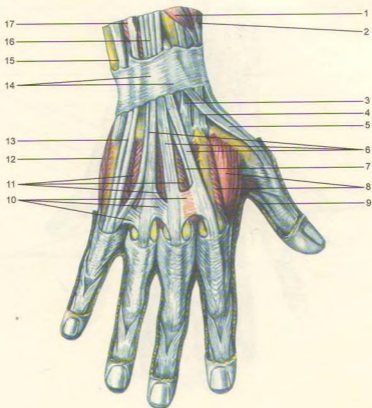
Bilakda yelka muskuli (m. brachialis) bilan kaftni bilak tomonga bukuvchi muskul (m. flexor carpi radialis) oraliq'ida bilak egati (sulcus radialis) bor. Tirsak tomonda kaftni tirsak tomonga bukuvchi muskul (m. flexor carpi ulnaris) bilan panjani bukuvchi yuza muskul (m. flexor digitorum superficialis) oraliq'ida tirsak egati (sulcus ulnaris) joylashgan. O'rta egat (sulcus medianus) esa m. flexor digitorum superficialis bilan kaftni bilak tomonga bukuvchi muskul oraliq'ida bo'ladi. Bilak va tirsak egatlaridan shu nomli arteriya, vena va nervlar o'tadi, oraliq egatida oraliq nervi joylashadi.





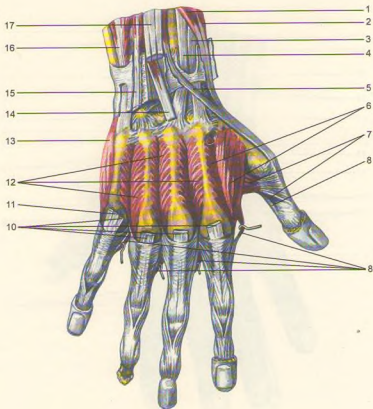
209-rasm. Panja muskullari va sinovial qismlari (kaft yuzasi).

1-m. pronator quadratus; 2-m. flexor digitorum profundus; 3-m. flexor digitorum superficialis; 4-retinaculum flexorum (kesilgan); 5-vagina synovialis m. flexor communis; 6-vagina synovialis digiti minimi; 7-vaginae synoviales tendinum digitorum; 8-vagina synovialis tendinis m. flexoris pollicis longi; 9-vagina tendinis m. flexoris pollicis longi; 10-vagina synovialis tendinis m. flexoris carpi radialis.



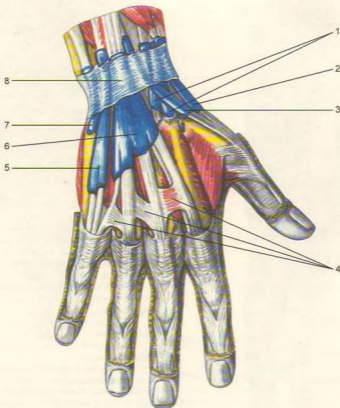
210-rasm. Panja muskullari (orqa yuzasi).

1—m. extensor pollicis brevis; 2—m. abductor pollicis longus; 3—tendo m. extensoris carpi radialis brevis; 4—tendo m. extensoris carpi radialis longi; 5—tendo m. extensoris pollicis longi; 6—tendines m. extensoris digitorum; 7—tendo m. extensoris indicis; 8—m. interosseus dorsalis; 1,9—tendo m. flexoris pollicis longi; 10—connexus intertendineus; 11—mm. interossei dorsales; 12—m. digiti minimi; 13—tendo m. extensoris digiti minimi; 14—retinaculum extensorum; 15—tendo m. extensoris carpi ulnaris; 16—m. extensor digitorum; 17—m. extensor digiti minimi.



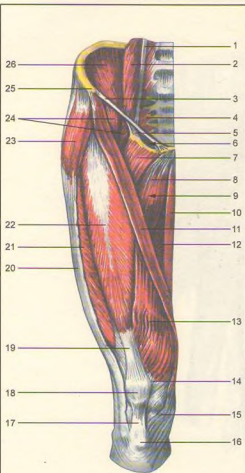
**211-rasm.** Panja muskullari (orqa yuzasi).

1–m. extensor pollicis brevis; 2–m. abductor pollicis longus; 3–tendo m. extensoris carpi radialis longi; 4–tendo m. extensoris carpi radialis brevis; 5–tendo m. extensoris pollicis longi; 6–m. interosseus dorsalis; 1,7–m. adductor pollicis; 8–tendo m. flexor pollicis longi; 9–mm.lumbricales; 10–tendines m. extensoris digitorum (kesilgan); 11–tendo m. extensoris digiti minimi (kesilgan); 12–mm. interossei dorsalis; 13–m. abductor digiti minimi; 14–tendo m. extensoris indicis (kesilgan); 15–tendo m. extensoris digiti minimi; 16–m. extensor carpi ulnaris; 17–tendines m. extensoris digitorum (kesilgan).



**212-rasm.** Panja muskullari va sinovial qinlari (orqa yuzasi).

1–vagina tendinis m. extensoris carpi radialis; 2–vagina tendinum mm. abductoris longi et extensoris brevis pollicis;  
 3–vagina tendinis m. extensoris pollicis longi; 4–connexus intertendineus; 5–vagina tendinis m. extensoris digiti minimi;  
 6–vagina tendinum mm. extensoris digitorum et extensoris indicis; 7–vagina tendinis m. extensoris carpi ulnaris; 8–  
 retinaculum extensorum.



**213-rasm.** Chanoq va son muskullari.

1-m. psoas minor; 2-m. psoas major; 3-lig. inguinale; 4-m. piriformis; 5-arcus iliopectineus; 6-lacuna vasorum; 7-m. pectineus; 8-m. adductir longus; 9-trigonum femorale; 10-m. gracilis; 11-m. sartorius; 12-m. adductor magnus; 13-m. vastus medialis; 14-retinaculum patellae mediale; 15-tendo m. sartorii; 16-tuberculum tibiae; 17-lig. patellae; 18-patella; 19-tendo m. recti femoris; 20-tractus iliotibialis 21-m. vastus lateralis; 22-m. rectus femoris; 23-m. tensor fasciae latae; 24-m. iliopsoas; 25-spina iliaca anterior superior; 26-m. iliacus.

## OYOQ MUSKULLARI (213, 214, 215-rasmlar)

Oyoq muskullari chanoq, son, boldir va oyoq panjasi muskullaridan tuzilgan.

## CHANOQ MUSKULLARI

Chanoq tana bilan deyarli harakatsiz birlashganligi sababli muskullar faqat chanoq-son bo'g'imiga aloqador bo'lib, ikki (oldingi va orqa) guruhlarga ajralib joylashgan.

**Oldingi guruh yonbosh-bel muskuli** (m. iliopsoas) ikki boshli bo'lib, katta (beldan boshlanuvchi) boshcha (m. psoas major) XII ko'krak va I-IV bel umurtqalaridan va umurtqalararo tog'aylardan boshlanadi, ikkinchi yonbosh boshchasi (m. iliacus) esa yonbosh suyagining shu nomli chuqurchasi (fossa iliaca. spina iliaca anterior, superior et inferior) dan boshlanadi. Ikkala muskul boshchalari o'zaro birlashib, m. iliopsoas ni hosil qiladi va chov boylamining osti (lacuna musculorum) dan o'tib, son suyagining kichik ko'stiga yopishadi.

**Funksiyasi.** Sonni bukadi va qisman tashqariga buradi. Oyoq qimirlamay turganda gavdani bukishda qatnashadi.

**Innervatsiyasi:** rr. musculare plexus lumbalis (LI-IV) dan.

**Qontomirlari:** a. iliolumbalis, a. circumflexa ilium profunda.

**Kichik bel muskuli** (m. psoas minor) XII ko'krak va I bel umurtqalari tanasi va umurtqa oraliq tog'aylardan boshlanib, fascia iliaca ga qo'shilib ketadi. Bu muskul 40 foiz odamlarda uchramaydi.

**Funksiyasi.** Fassiyani taranglatadi va belni bukishda qatnashadi.

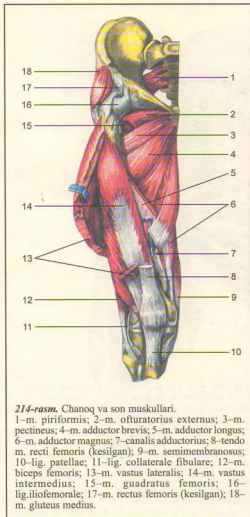
**Innervatsiyasi:** rr. musculares (L<sub>I-II</sub>) dan.

**Qontomirlari:** aa. lumbales.

**Orqa guruh muskullari** (216, 217, 218-rasmlar).

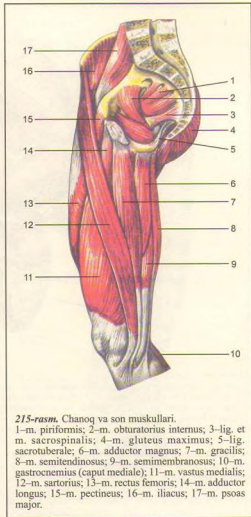
Katta dumba muskuli (m. gluteus maximus) katta hajmli bo'lib, teri ostida joylashadi. Yonbosh suyagining tashqi yuzasi va fascia thoracolumbalis dan, linea glutea posterior dan, dumg'aza va dumsimon suyaklar yonboshi yuzasidan, lig. sacrotuberale dan boshlanib, pastga yo'naladi va trochanter major ustidan o'tib, tuberositas glutea ga yopishadi. Muskul bilan trochanter major oralig'ida sinovial xaltacha (bursa trochanterica) joylashgan. Muskulning bir qismi son fassiyasiga qo'shilgan holda son fassiyasi taranglashuvida qatnashadi.

**Funksiyasi.** Qisqarganda m. iliopsoas ga qarama-qarshi son-chanoq bo'g'imini yozadi, sonni



214-rasm. Chanoq va son muskullari.

1-m. piriformis; 2-m. obturatorius externus; 3-m. pectineus; 4-m. adductor brevis; 5-m. adductor longus; 6-m. adductor magnus; 7-canal is adductorius; 8-tendo m. recti femoris (kesilgan); 9-m. semimembranosus; 10-lig. patellae; 11-lig. collaterale fibulare; 12-m. biceps femoris; 13-m. vastus lateralis; 14-m. vastus intermedius; 15-m. quadratus femoris; 16-lig. iliofemorale; 17-m. rectus femoris (kesilgan); 18-m. gluteus medius.



215-rasm. Chanoq va son muskullari.

1-m. piriformis; 2-m. obturatorius internus; 3-lig. et m. sacrospinalis; 4-m. gluteus maximus; 5-lig. sacrotuberale; 6-m. adductor magnus; 7-m. gracilis; 8-m. semitendinosus; 9-m. semimembranosus; 10-m. gastrocnemius (caput mediale); 11-m. vastus medialis; 12-m. sartorius; 13-m. rectus femoris; 14-m. adductor longus; 15-m. pectineus; 16-m. iliacus; 17-m. psoas major.

tashqariga buradi. Oyoqlar qimirlamay turganda engashgan gavnani to'g'rilaydi, odamning tik turishida qatnashadi.

Innervatsiyasi: n. gluteus inferior ( $L_{V-S_1}$ ) dan.

Qontomirlari: a. glutea superior et inferior, a. circumflexa femoris medialis.

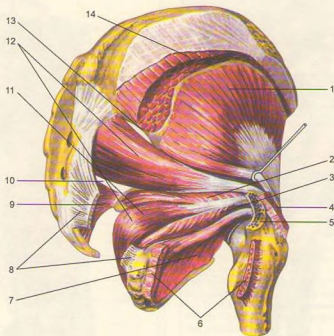
Dumbaning o'rtta muskuli (m. gluteus medius) dumba katta muskuli ostida joylashgan bo'lib, yonbosh suyagining tashqi yuzasi (oldingi va orqa dumba

chiziqdari oraliq sathi) dan boshlanib, son suyagining katta ko'stiga yopishadi.

Funksiyasi. Muskulning orqa tutamlari qisqarsa, oyoq tashqariga, oldingi tutamlari qisqarsa, son ichkariga buriladi, o'rtta tutamlari qisqarsa, oyoqlar bir-biridan uzoqlashadi.

Innervatsiyasi: n. gluteus superior ( $L_{IV-S_1}$ ) dan.

Qontomirlari: a. glutea superior, a. circumflexa femoris lateralis.



216-rasm. Chanoq muskullari.

1—m. gluteus minimus; 2—m. gemellus superior; 3—m. gemellus inferior; 4—m. gluteus medius; 5—trochanter major; 6—m. quadratus femoris (kesilgan); 7—m. obturatorius externus; 8—lig. sacrotuberale (kesilgan); 9—lig. sacrospinale; 10—foramen (s. spatium) infrapiriforme; 11—m. obturatorius internus; 12—m. piriformis; 13—foramen (s. spatium) suprapiriforme; 14—gluteus medius.

**Dumbaning kichik muskuli** (m. gluteus minimus) dumba o'rtta muskulining ostida joylashadi, yonbosh suyagining tashqi yuzasi (o'rtta pastki dumba chiziq-lari oraliq sathi)dan boshlanib, son suyagining katta ko'stiga yopishadi. Katta ko'st bilan muskul oralig'ida sinovial xalta (bursa trochanterica) joylashgan.

**Funksiyasi.** Sonni tashqariga buradi, sonchanoq bo'g'imini yozadi, engashgan gavadani to'g'rilaydi.

**Innervatsiyasi:** n. gluteus superior ( $L_{IV-V-S_1}$ ) dan.

**Qontomirlari:** a. glutea superior, a. circumflexa femoris lateralis.

**Sonning serbar fassiyasini taranglashtiruvchi muskul** (m. tensor fasciae latae) yonbosh suyagining oldingi tepa o'tkir o'sig'idan boshlanib, sonning serbar fassiyasiga qo'shilib ketadi.

**Funksiyasi.** Sonning serbar fassiyasini tarang qiladi, binobarin tizza bo'g'imini mustahkamlaydi, sonni bukadi.

**Innervatsiyasi:** n. gluteus superior ( $L_{IV-S_1}$ ) dan.

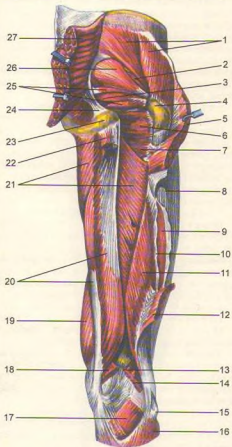
**Qontomirlari:** a. glutea superior, a. circumflexa femoris lateralis.

**Noksimon muskul** (m. piriformis) dumg'aza suyagining chanoq yuzasidan boshlanib, katta quymich teshigi orqali tashqariga chiqadi va sonning katta ko'stiga yopishadi. Bu muskul foramen ischia dicum ni to'la qoplamaydi. Shuning uchun muskulning ustki va pastki qismlarida qon tomir va nervlar o'tadigan bo'shliqlar qoladi.

**Funksiyasi.** Sonni tashqi tomonga buradi, bir oyoqni ikkinchisidan uzoqlashtiradi.

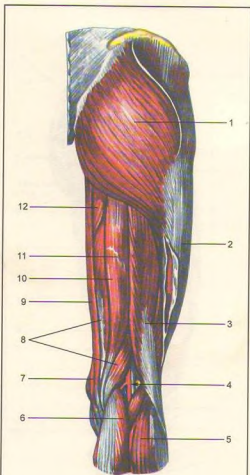
**Innervatsiyasi:** rr. musculares ( $S_{I-III}$ ) dan.

**Qontomirlari:** a. glutea superior et inferior.



217-rasm. Chanoq va sonning orqa muskullari.

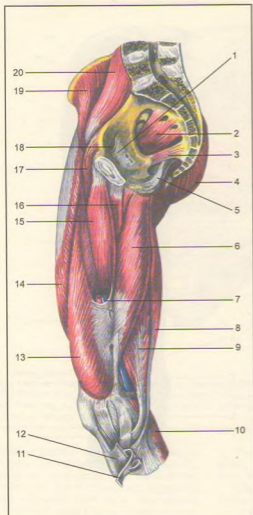
1-m. gluteus medius; 2-m. gluteus minimus; 3-m. obturatorius internus; 4-trochanter major; 5-m. gluteus maximus (kesilgan); 6-m. quadratus femoris; 7-m. adductor magnus; 8-tractus iliobtibialis; 9-m. vastus lateralis; 10-septum intermusculare femoris laterale; 11-m. biceps femoris (caput brevis); 12-m. biceps femoris (caput longum-kesilgan); 13-m. plantaris; 14-m. gastrocnemius (caput laterale, kesilgan); 15-caput fibulae; 16-m. soleus; 17-m. popliteus; 18-m. gastrocnemius (caput mediale; kesilgan); 19-m. vastus medialis; 20-m. semimembranosus; 21-m. adductor magnus; 22-m. semitendinosus et caput longum m. bicipitis femoris (kesilgan); 23-tuber ischiadicum; 24-lig. sacrotuberale; 25-mm. gemelli; 26-m. piriformis; 27-m. gluteus maximus (kesilgan).



218-rasm. Chanoq va sonning orqa muskullari.

1-m. gluteus maximus; 2-tractus iliobtibialis; 3-m. biceps femoris; 4-fossa poplitea (da qon tomir nerv tutami); 5-m. gastrocnemius (caput laterale); 6-m. gastrocnemius (caput mediale); 7-m. sartorius; 8-m. semimembranosus; 9-m. gracilis; 10-semitendinosus; 11-intersectio tendinea; 12-m. adductor magnus.





219-rasm. Chanoq va son muskullari.

1—membrana obturatoria; 2—m. piriformis; 3—lig. et m. sacrospiniales; 4—m. gluteus maximus; 5—lig. sacrotuberale; 6—m. adductor magnus; 7—canalis adductorius; 8—m. semitendinosus; 9—m. semimembranosus; 10—m. gastrocnemius; 11—m. gracilis (kesilgan); 12—m. sartorius (kesilgan); 13—m. vastus medialis; 14—m. rectus femoris; 15—m. adductor longus; 16—m. adductor brevis; 17—m. pectineus; 18—canalis obturatorius; 19—m. iliacus; 20—m. psoas major.

**Ichki yopqich muskul** (m. obturatoris internus) yonbosh suyagining yopqich teshigi atrofidan va yopqich pardaning yuzasidan boshlanadi, kichik quymich teshikdan tashqariga chiqib, spina ishiadica orqali davom etadi, so'ngra sonning katta ko'stidagi – fossa trochanterica ga yopishadi. Muskulning burilgan joyida muskul bilan spina ishiadica interni oralig'ida sinovial xalta (bursa ischiadica musculi abturatorii interni) joylashadi.

**Funksiyasi.** Sonni tashqariga buradi.

**Innervatsiyasi:** rr. musculares (pl. sacralis) dan.

**Qon tomirlari:** a. glutea inferior, a. obturatoria, a. pudenda interna. Ustki va ostki egizak muskullar (mm. gemellus superior et inferior) quymich do'mbog'i (spina ischiadica) va o'sig'i (tuber ischii) dan boshlanib, ichki yopqich muskul payi ustida va pastida joylashib, u bilan tashqariga chiqadi va fossa trochanterica ga yopishadi.

**Funksiyasi.** Sonni tashqariga buradi.

**Innervatsiyasi:** rr. musculares (L<sub>IV</sub>–S<sub>III</sub>) dan.

**Qon tomirlari:** a. glutea inferior, a. obturatoria, a. pudenda interna.

**Sonning to'rt burchakli muskuli** (m. quadratus femores) egizak muskullar oralig'ida joylashgan quymich do'mbog'i (spina ischiadica) dan boshlanib, sonning ko'stlararo g'adir-buduriga yopishadi.

**Funksiyasi.** Sonni tashqariga tortadi.

**Innervatsiyasi:** n. ischiadicus (L<sub>IV</sub>–S<sub>I</sub>) dan.

**Qon tomirlari:** a. glutea inferior, a. circumflexa femoris medialis, a. obturatoria.

**Tashqi yopqich muskul** (m. obturatorius externus) yopqich teshik va uning membrana tashqi yuzalaridan boshlanib, chanoq-son bo'g'imi kapsulasining orqa va pastidan o'tib, son suyagining katta ko'st chuqurchasiga yopishadi.

**Funksiyasi.** Sonni tashqariga buradi.

**Innervatsiyasi:** n. obturatorius (L<sub>III</sub>–S<sub>IV</sub>) dan.

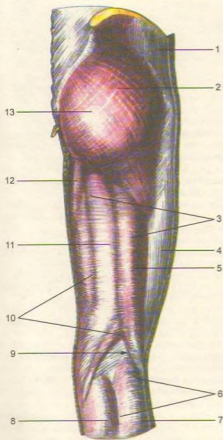
**Qon tomirlari:** a. obturatoria, a. circumflexa femoris lateralis.

## SON MUSKULLARI

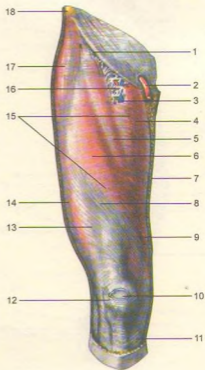
**Son muskullari** (219, 220, 221-rasmlar) uch (oldingi, medial va orqa) guruh bo'lib joylashgan.

**Oldingi guruh.** To'rt boshli muskul (m. quadriceps femoris) sonning oldingi, qisman yonbosh sathini qoplab joylashadi. Muskulning to'rtta boshchasi bor:

a) to'g'ri (boshchasi) muskul (m. rectus femoris) yonbosh suyagining oldingi pastki o'sig'i (spina iliaca anterior) dan, quymich kosachasi tepa chetidan, m. tensor fasciae latae va m. sartorius ning boshlanish joyidan boshlanib, tepasida boshqa boshchalar bilan qo'shiladi.

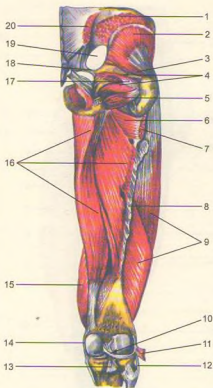


**220-rasm.** Chanoq va son fassiyasi hamda muskullari.  
 1–m. gluteus medius; 2–m. gluteus maximus; 3–fascia lata; 4–tractus iliotibialis; 5–m. biceps femoris; 6–fascia cruris; 7–m. gastrocnemius (caput laterale); 8–m. gastrocnemius (caput mediale); 9–fossa poplitea; 10–m. semimembranosus; 11–m. semitendinosus; 12–m. adductor magnus; 13–fascia glutea.



**221-rasm.** Son muskullari.

1–lig. inguinale; 2–funiculus spermaticus (kesilgan); 3–v. saphena magna; 4–m. adductor; 5–m. sartorius; 6–m. rectus femoris; 7–integumentum commune; 8–m. rectus femoris; 9–m. vastus medialis; 10–bursa subcutanea prepatellaris; 11–fascia cruris; 12–patella; 13–m. vastus lateralis; 14–tractus iliotibialis; 15–fascia lata; 16–fascia cribrosa; 17–m. tensor fasciae latae; 18–spina iliaca anterior superior.



**222-rasm.** Chanoq va sonning orqa muskullari.

1-m. gluteus medius (kesilgan); 2-m. gluteus minimus; 3-tendo m. piriformis (kesilgan); 4-mm. gemelli; 5-m. obturatorius externus; 6-m. adductor minimus; 7-m. gluteus maximus (kesilgan); 8-septum intermusculare femoris laterale; 9-m. vastus lateralis; 10-lig. popliteus (kesilgan); 12-lig. collateralis fibulare; 13-lig. cruciatus posterioris; 14-lig. collateralis tibiale; 15-vastus medialis; 16-m. adductor magnus; 17-m. obturatorius internus (kesilgan); 18-lig. sacrospinale; 19-foramen ischiadicum majus; 20-m. gluteus maximus (kesilgan).

b) lateral tomondagi serbar muskul (m. vastus lateralis) linea intertrochanterica dan, son suyagi g'adir-budur chizig'ining lateral labidan boshlanib, pastga yo'naladi, patella dan tepada qolgan boshchalar bilan qo'shiladi.

d) medial tomondagi serbar muskul (m. vastus medialis) sonning labium mediale linea aspera femoris dan boshlanib, pastga yo'naladi-da, boshqa boshchalar bilan qo'shiladi.

e) o'rtadagi serbar muskul (m. vastus intermedius) son suyagining oldingi yuzasidan boshlanib, bu to'rta muskul boshchalari son suyagining pastki qismida bitta kuchli payga birlashadi va tizza qopqog'i suyagini o'raydi, boldir tomon borib katta boldir suyagining g'adir-budur do'mbog'i (tuberositas tibiae) ga yopishadi. Muskul payning bir qismi patella ning ikki yonboshida retinacula patellae (payning kengaygan qismi)ni hosil qilib tizza qopqog'ini mustahkamlaydi.

**Funksiyasi.** Boldirni tizza bo'g'imida yozadi. Muskulning to'g'ri boshchasi esa sonni chanoq-son bo'g'imida bukadi.

**Innervatsiyasi:** n. femoralis ( $L_{II-IV}$ ) dan.

**Qontomirlari:** a. femoralis, a. profunda femoris.

**Mashinachilar muskuli** (m. sartorius) yonbosh suyagining oldingi yuqori o'sig'i (spina iliaca anterior superior) dan boshlanib, katta boldir suyagining g'adir-budur do'mbog'i (tuberositas tibia) ga yopishadi.

**Funksiyasi.** Tizza bo'g'imida boldirni, chanoq bo'g'imida sonni bukib ichkariga buradi.

**Innervatsiyasi:** n. femoralis ( $L_{II-IV}$ ) dan.

**Qontomirlari:** a. circumflexa femoralis lateralis, a. genus supra, a. femoris.

**Medial guruh.** Taroqsimon muskul (m. pectineus) qov suyagining o'tkir qirrali – lig. pubicum superior dan boshlanib, shu suyakning qirrali chizig'i (linea pectinea) ga yopishadi. Taroqsimon muskul bilan m. iliopsoas oralig'ida uchburchak shaklli chuqurcha (fossa iliopectinea) hosil bo'ladi.

**Funksiyasi.** Sonni bir-biriga yaqinlashtiradi.

**Innervatsiyasi:** n. obturatorius ( $L_{II-III}$ ) dan.

**Qontomirlari:** a. obturatoria, a. pudenda externa, a. profunda femoris.

Sonni yaqinlashtiruvchi uzun muskul (m. adductor longus) qov suyagidan boshlanib, son suyagi g'adir-budur chizig'ining ichki labiga yopishadi.

**Funksiyasi.** Sonni bir-biriga yaqinlashtiradi.

**Innervatsiyasi:** n. obturatorius dan.

**Qontomirlari:** a. obturatoria, a. pudenda externa.

Sonni yaqinlashtiruvchi katta muskul (m. adductor magnus) qov va quymich suyaklari – fuber ischiadicum dan boshlanib, son suyagining g'adir-budur chizig'iga yopishadi. Muskulning tepa qismi ko'ndalang yo'nalgan bo'lib, unga sonni yaqinlashtiruvchi kichik muskul (m. adductor minimus) deyiladi.

**Funksiyasi.** Sonni bir-biriga yaqinlashtiradi.

**Innervatsiyasi:** n. obturatorius dan.

**Qontomirlari:** a. obturatoria, a. pudenda externa.

Sonni yaqinlashtiruvchi kalta muskul (m. adductor brevis). Sonni yaqinlashtiruvchi katta muskul tagida joylashgan bo'lib, qov suyagidan boshlanib son suyagi g'adir-budur chizig'ining tepa qismiga yopishadi.

**Funksiyasi.** Sonni bir-biriga yaqinlashtiradi.

**Innervatsiyasi:** n. obturatorius dan.

**Qontomirlari:** a. obturatoria, aa. perforantes.

Nozik (ingichka) muskul (m. gracilis) sonning medial tomonida teri ostida joylashib, qov suyagining pastki qismidan boshlanadi va boldir suyagining g'adir-budur do'mbog'i (tuberositas tibiae) ga yopishadi.

**Funksiyasi.** Sonni bir-biriga yaqinlashtiradi.

**Innervatsiyasi:** n. obturatorius ( $L_{III-IV}$ ) dan.

**Qontomirlari:** a. obturatoria, aa. perforantes.

**Orqa guruh** (222, 223-rasmlar). Ikki boshli son muskulining (m. biceps femoris) uzun boshchasi (caput longum) – quymich suyagining shu nomli do'mbog'i (lig. sacrotuberosum) dan, kalta boshchasi (caput brevis) esa son suyagi g'adir-budur chizig'ining lateral labi – septum intermusculare laterale femoris dan boshlanib, ikkala boshcha birlashgan holda kichik boldir suyagining boshchasiga yopishadi.

**Funksiyasi.** Sonni yozadi; boldirni bukib tashqariga buradi.

**Innervatsiyasi:** n. ischiadicus ( $L_{IV-V-S_1}$ ) dan.

**Qontomirlari:** a. circumflexa femori medialis, aa. perforantes.

**Yarim pay muskul** (m. semitendinosus) muskulning pastki qismi paydan tuzilganligi sababli, shu nom bilan ataladi. Muskul quymich suyagining shu nomli o'sig'idan boshlanib, katta boldir suyagining g'adir-budur do'mbog'iga mashinachilar muskul payi va m. gracilis bilan "g'oz panjasi" (pes anserinus superficialis) ni hosil qilib yopishadi.

**Funksiyasi.** Sonni yozadi, boldirni bukadi.

**Innervatsiyasi:** n. ischiadicus ( $L_{IV-S_{II}}$ ) dan.

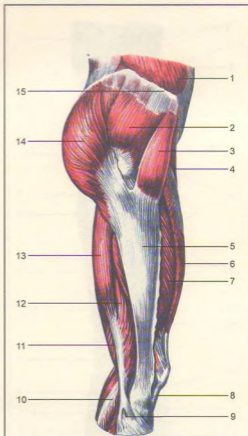
**Qontomirlari:** aa. perforantes.

**Yarim parda muskul** (m. semimembranosus) yarim pay muskulining ostida joylashadi. Yarim pardadan iborat muskul; quymich suyagining shu nomli o'sig'idan boshlanib, katta boldir suyagining medial do'ngiga uchta payga ajralib, "chuqur g'oz panjasi" – pes anserinus profundus ni hosil qilib yopishadi.

**Funksiyasi.** Sonni yozadi, boldirni bukadi.

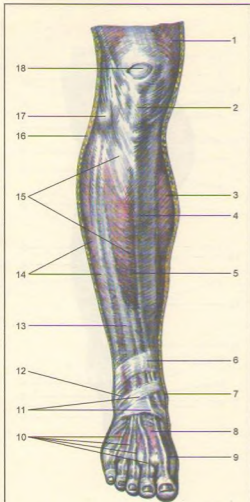
**Innervatsiyasi:** n. ischiadicus ( $L_{IV-S_1}$ ) dan.

**Qontomirlari:** a. circumflexa femoris medialis, aa. perforantes, a. poplitea.



**223-rasm.** Chanoq va son muskullarining yonboshdan ko'rinishi.

1–m. obliquus externus abdominis; 2–m. gluteus medius; 3–m. tensor fasciae latae; 4–m. sartorius; 5–tractus iliotibialis; 6–m. rectus femoris; 7–m. vastus lateralis; 8–lig. patellae; 9–caput fibulae; 10–m. gastrocnemius (caput laterale); 11–m. semimembranosus; 12–m. biceps femoris (caput breve); 13–m. biceps femoris (caput longum); 14–m. gluteus maximus; 15–crista iliaca.



224-rasm. Boldir va oyoq panjasi muskullari va fassiyasi.

1-m. vastus medialis; 2-lig. patellae; 3-m. triceps surae; 4-margo anterior; 5-m. tibialis anterior; 6-retinaculum mm. extensorum superioris; 7-malleolus medialis; 8-fascia dorsalis pedis; 9-tendo m. extensoris hallucis longi; 10-tendunes m. extensoris digitorum longi; 11-retinaculum extensorum inferioris; 12-malleolus lateralis; 13-m. extensor digitorum longus; 14-mm. peronei (mm. fibularis); 15-fascia cruris; 16-integumentum commune; 17-caput fibulae; 18-bursa subcutanea prepatellaris.

## BOLDIR MUSKULLARI

**Boldir muskullari** (224, 225, 226-rasmlar) uch guruh (oldingi, lateral va orqa guruh) bo'lib joylashgan.

**Oldingi guruh.** Oldingi katta boldir muskuli (m. tibialis anterior). Katta boldir suyagining yuqori lateral yuzasi, lateral do'ngi o'sig'i suyaklararo pardadan boshlanib, pastda pishiq payga o'tadi. Bu pay retinaculum externum (yozuvchi muskul pardasi) dan kichik boldir muskul paylari bilan birgalikda birinchi ponasimon suyakka va oyoq kaft suyagiga yopishadi.

**Funksiyasi.** Oyoq panjasini yozadi, panjaning medial tomonini ko'taradi.

**Innervatsiyasi:** n. peroneus profundus ( $L_{IV}-S_1$ ) dan.

**Qontomirlari:** a. tibialis anterior.

**Barmoqlarni yozuvchi uzun muskul** (m. extensor digitorum longus) katta boldir suyagining lateral do'ngi, suyaklararo parda va boldir fassiyasidan boshlanib, to'rtta payga ajraladi, lateral tomondagi pay kanali orqali o'tib, II-V barmoqlarning dorzal yuzalariga yopishadi. Bu muskulning pastki qismida (lateral tomondan) kichik boldir tutami ajraladi va m. peroneus fibularis (tertius) nomli muskul tutami V kaft suyagiga yopishadi.

**Funksiyasi.** Panja va barmoqlarni yozadi.

**Innervatsiyasi:** n. peroneus profunda ( $L_{IV}-S_1$ ) dan.

**Qontomirlari:** a. tibialis anterior.

**Bosh barmoqni yozuvchi uzun muskul** (m. extensor hallucis longus) kichik boldir suyagining medial yuzasi, suyaklararo pardadan boshlanib, pastda - retinaculum mm. extensorum inferioris ostidan o'tib, bosh barmoqning birinchi va ikkinchi falangalariga yopishadi.

**Funksiyasi.** Panjani va bosh barmoqni yozadi, oyoq kaftining ichki tomonini ko'taradi.

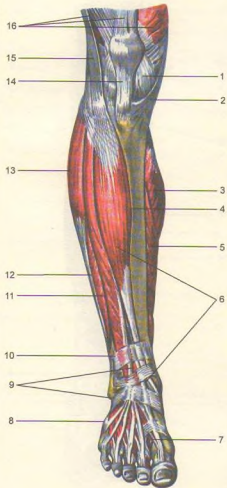
**Innervatsiyasi:** n. peroneus profundus ( $L_{IV}-S_1$ ) dan.

**Qontomirlari:** a. tibialis anterior.

**Orqa guruh** (227, 228, 229, 230-rasmlar). Bu muskullar yuza va chuqur qavat bo'lib joylashadi.

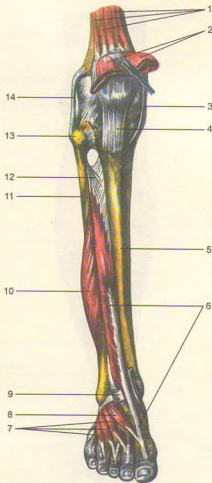
**Yuza qavat.** Boldirning uch boshli muskuli (m. triceps surae) boldir muskuli va kambalasion muskuldan tuzilgan bo'lib, teri ostida yuza joylashadi.

Boldir muskuli (m. gastrocnemius) ikki boshli bo'lib, ular tizza bo'g'imi kapsulasi, katta boldir suyagining medial va lateral do'ngi o'siqlaridan boshlanadi va boldirning o'rtalarida kuchli payga aylanib, kambalasion muskul payiga qo'shilgan holda tanada eng kuchli tovon payi (Axill payi - tendo



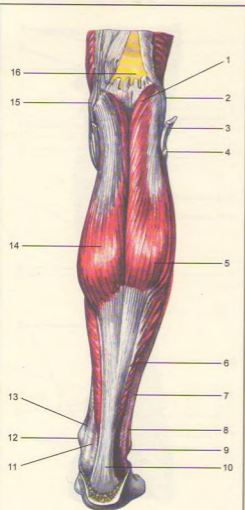
**225-rasm.** Boldir va oyoq panjasi muskullari (oldingi muskullar).

1—capsula articularis; 2—m. sartorius; 3—gastrocnemius; 4—margo anterior tibiae; 5—m. soleus; 6—m. tibialis anterior; 7—tendo m. extensoris hallucis longi; 8—tendo m. peronei tertii; 9—retinaculum mm. extensorum inferius; 10—retinaculum mm. extensorum superius; 11—m. extensor digitorum longus; 12—m. peroneus brevis (m. fibularis brevis); 13—m. peroneus longus; 14—lig. patellae; 15—tractus iliotibialis; 16—m. quadriceps femoris.



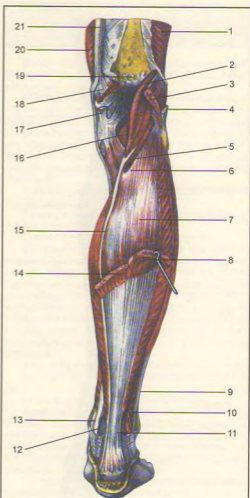
**226-rasm.** Boldir va oyoq panjasi muskullari (oldingi muskullar).

1—m. articularis genus; 2—m. quadriceps femoris; 3—lig. collaterale tibiale; 4—lig. patellae; 5—margo anterior; 6—m. extensor hallucis longus; 7—m. extensor digitorum longus; 8—m. extensor hallucis brevis; 9—m. extensor digitorum longus; 10—m. peroneus brevis (m. fibularis brevis); 11—fibula; 12—membrana interossea cruris; 13—caput fibulae; 14—lig. collaterale fibulare.



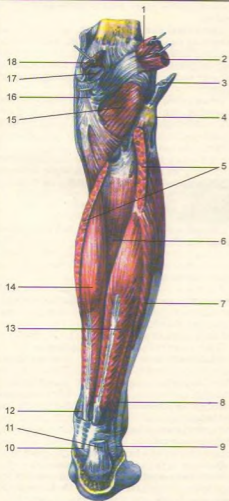
**227-rasm.** Boldirning orqa yuza muskullari.

1-m. plantaris; 2-epicondylus lateralis femoris; 3-m. biceps femoris; 4-caput fibulae; 5-m. gastrocnemius (caput laterale); 6-m. soleus; 7-fascia cruris; 8-tendo m. peronei longi; 9-malleolus lateralis; 10-tendo calcaneus; 11-tendo m. flexoris digitorum longi; 12-malleolus medialis; 13-tendo m. tibialis posterioris; 14-m. gastrocnemius (caput mediale); 15-epicondylus medialis femoris; 16-facies poplitea.



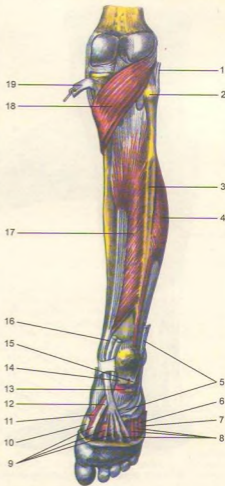
**228-rasm.** Boldirning orqa yuza muskullari.

1-m. vastus lateralis; 2-m. plantaris; 3-m. gastrocnemius (caput laterale - kesilgan); 4-tendo m. bicipitis femoris; 5-canalisis cruropopliteus; 6-arcus tendineus m. soli; 7-m. soleus; 8-m. gastrocnemius (caput laterale - kesilgan); 9-tendo m. peronei longi; 10-m. peroneus brevis; 11-tendo calcaneus (achillis); 12-tendo m. flexoris digitorum longi; 13-tendo m. tibialis posterioris; 14-m. gastrocnemius (caput mediale - kesilgan); 15-tendo m. plantaris; 16-m. popliteus; 17-m. semimembranosus (kesilgan); 18-m. gastrocnemius (caput mediale - kesilgan); 19-facies poplitea; 20-m. vastus medialis; 21-tendo m. adductoris magni.



229-rasm. Boldirning orqa chuqur muskullari.

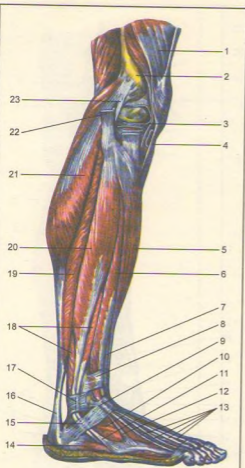
1-m. plantaris; 2-m. gastrocnemius (caput laterale); 3-tendo m. bicipitis femoris; 4-caput fibulae; 5-m. soleus (kesilgan); 6-m. tibialis posterior; 7-m. peroneus longus (m. fibularis longus); 8-m. peroneus brevis (m. fibularis brevis); 9-retinaculum mm. peroneorum (fibularium) superius; 10-retinaculum mm. flexorum; 11-tendo calcaneus (Achillis); 12-tendo m. tibialis posterioris; 13-m. flexor hallucis longus; 14-m. flexor digitorum longus; 15-m. popliteus; 16-tendo m. semimembranosi; 17-bursa subtendinea m. gastrocnemii medialis; 18-m. gastrocnemius (caput mediale).



230-rasm. Boldirning chuqur muskullari.

1-tendo m. bicipitis femoris (kesilgan); 2-caput fibulae; 3-fibula; 4-m. peroneus brevis (m. fibularis brevis); 5-tendo m. peronei longi (m. fibularis longi (kesilgan)); 6-m. flexor digiti minimi; 7-m. abductor digiti minimi; 8-mm. interossei; 9-tendo m. flexor digitorum longi; 10-tendo m. abductoris hallucis; 11-m. flexor hallucis brevis; 12-tendo m. flexoris hallucis longi (kesilgan); 13-m. flexor digitorum brevis (kesilgan); 14-aponeurosis plantaris (kesilgan); 15-m. abductor digiti minimi (kesilgan); 16-tendo m. flexoris digitorum longi (kesilgan); 17-m. tibialis posterior; 18-m. popliteus; 19-tendo m. semimembranosi.





231-rasm. Boldir va oyoq panjasining yonboshidagi muskullari.

1-m. quadriceps femoris; 2-epicondylus lateralis femoris; 3-meniscus lateralis; 4-lig. patellae; 5-m. tibialis anterior; 6-m. extensor digitorum longus; 7-m. extensor hallucis longus; 8-retinaculum m. extensorum superius; 9-retinaculum m. extensorum inferius; 10-m. extensor digitorum brevis; 11-tendo m. peronei brevis; 12-m. peroneus tertius; 13-tendines mm. extensorum digitorum longi; 14-m. abductor digiti minimi; 15-retinaculum mm. peroneorum inferius; 16-tendo calcaneus (Achillis); 17-retinaculum m. peroneorum superius; 18-m. peroneus brevis (m. fibularis brevis); 19-m. soleus; 20-m. peroneus longus; 21-m. gastrocnemius (caput laterale); 22-m. biceps femoris; 23-lig. callaterale fibulare.

calcaneus Achillis<sup>1)</sup> nomi bilan tovon suyagi o'sig'iga yopishadi.

**Kambalasimon muskul** (m. soleus) boldir muskulining ostida joylashgan bo'lib, kichik boldir suyagining tepa qismidan boshlanadi. Uning muskul qismi boldirning o'rtalarida payga aylanib, tovon payiga qo'shiladi hamda tovon suyagining o'sig'iga yopishadi.

**Tovon (oyoq kafti) muskuli** (m. plantaris) son suyagining taqim yuzasidan, tizza bo'g'imi kapsulasidan boshlanib, so'ngra uzun payga aylanadi va pastda tovon suyagining do'mbog'iga yopishadi. Bu muskul ba'zan uchramaydi.

**Funksiyasi.** Bu muskullar tizza bo'g'imini bukadi, bo'g'im kapsulasini tortadi. Oyoq kaftlarini bir-biriga yaqinlashtiradi. Odamning tik turishini ta'minlaydi.

**Innervatsiyasi:** n. tibialis ( $L_{V}-S_{II}$ ) dan.

**Qontomirlari:** a. tibialis posterior.

**Chuqur qavat. Barmoqlarni bukuvchi uzun muskul** (m. flexor digitorum longus) katta boldir suyagining orqa yuzasidan boshlanib, boldirning pastki qismida to'rtta payga bo'linadi va II-V barmoqlarning distal falangalariga yopishadi.

**Funksiyasi.** Oyoq panjasini va II-V barmoqlarni bukadi, boshqa muskullar hamkorligida oyoq uchida turishda qatnashadi. Odam yurganda barmoqlarni bukadi.

**Innervatsiyasi:** n. tibialis ( $L_{V}-S_{I}$ ) dan.

**Qontomirlari:** a. tibialis posterior.

**Katta boldir orqa muskuli** (m. tibialis posterior), boldirning orqa yuzasida chuqur joylashgan bo'lib, boldir suyaklari, suyaklararo membranadan boshlanadi, qayiqsimon suyakning – tuberositas ossis navicularis va ponasimon suyakka, II-IV oyoq kaft suyaklariga yopishadi.

**Funksiyasi.** Oyoq panjasini bukadi. Oyoqning kaft yoyini saqlaydi.

**Innervatsiyasi:** n. tibialis ( $L_{V}-S_{II}$ ) dan.

**Qontomirlari:** a. tibialis posterior.

**Bosh barmoqni bukuvchi uzun muskul** (m. flexor hallucis longus) engki patli bo'lib, kichik boldir suyagi orqa yuzasining pastki qismi va suyaklararo pardadan boshlanib, payi oyoq kaftida joylashgan shu muskul nomidagi egat orqali bosh barmoqning timoq falangasiga borib yopishadi.

**Funksiyasi.** Bosh barmoqni bukadi.

**Innervatsiyasi:** n. tibialis ( $L_{IV}-S_{II}$ ) dan.

**Qontomirlari:** a. tibialis posterior, a. peronea.

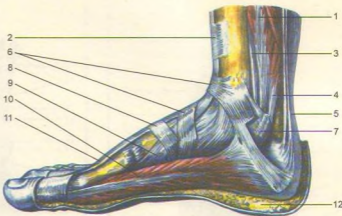
**Lateral guruh** (231-rasm).

**Kichik boldirning uzun muskuli** (m. peroneus longus yoki fibularis longus) qo'sh patli baquvvat muskul bo'lib, kichik boldir suyagining boshchasi va

<sup>1)</sup> Axill nomli pahlavonning engi kuchsiz joyi tovon payi bo'lgan.

232-rasm. Oyoq panjasi muskullari va fassiyalari.

1—m. flexor digitorum longus; 2—retinaculum m. extensorum superioris; 3—tendo m. tibialis posterioris; 4—m. flexor hallucis longus; 5—tendo calcaneus (Achillis); 6—retinaculum m. extensorum inferioris; 7—retinaculum mm. flexorum; 8—fascia dorsalis pedis; 9—tendo m. tibialis anterioris; 10—m. abductor hallucis; 11—tendo m. extensoris hallucis longi; 12—panniculus adiposus plantae.



yuqori qismidan, muskullar oraliq parda (septum intermuscularis) dan boshlanib, payi medial to'piq orqasidan o'tadi, oyoq panjasining kaft yuzasidan yo'nalib, I-II oyoq kafti suyagi va ponasimon suyaklarning kaft yuzalariga yopishadi.

**Funksiyasi.** Oyoq gumbazini mustahkamlaydi, oyoq panjasini va bosh barmoqni bukadi.

**Innervatsiyasi:** n. peroneus superficialis ( $L_{V-S_1}$ ) dan.

**Qontomirlari:** a. genus inferior lateralis, a. peronea.

**Kichik boldirning kalta muskuli** (m. peroneus brevis yoki m. tibularis brevis) oldingi muskul ostida joylashgan bo'lib, kichik boldir suyagining pastki qismidan boshlanadi, uning payi m. peroneus longus bilan birga bitta sinovial qinda joylashadi va medial to'piq orqasidan o'tib V kaft suyagiga yopishadi.

**Innervatsiyasi:** n. peroneus superficialis ( $L_{V-S_1}$ ) dan.

**Qontomirlari:** a. peronea.

## OYOQ PANJASI MUSKULLARI (232, 233, 234-rasmlar)

Oyoq panjasi muskullari qo'l kafti muskullari kabi dorzal [ustki yuzuvchi guruh va pastki (kaft tomon) bukuvchi guruh] muskullardan tuzilgan.

Oyoq panjasining ust tomonida barmoqlarni yuzuvchi kalta muskul (m. extensor digitorum brevis) va bosh barmoqni yuzuvchi kalta muskul

(m. extensor hallucis brevis) joylashgan, ular tovon suyagining lateral yuzasidan boshlanadi va sinus tarsi ga kirish oldida to'rtta nozik payga ajralib, m. extensor digitorum longus, m. extensor hallucis longus paylari bilan birgalikda IV barmoqning ustki yuzasiga yopishadi. Bu muskulning bosh barmoqqa boruvchi medial qismi m. extensor hallucis brevis deb ataladi.

**Funksiyasi.** Barmoqlarni yozadi.

**Innervatsiyasi:** n. peroneus profundus ( $L_{IV-S_1}$ ) dan.

**Qontomirlari:** a. dorsalis pedis.

**Oyoq panjasining kaft tomonidagi muskullar** (235, 236, 237, 238-rasmlar) bosh barmoq, jimjiloq tomonidagi tepaliklarni hosil qiladi. Ular oraliq'ida o'rta guruh muskullari joylashgan.

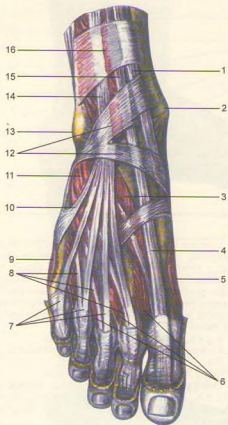
**Bosh barmoq tomondagi muskullar.** Uzoqlashtiruvchi muskul (m. abductor hallucis) yuza joylashgan bo'lib, tovon suyagining medial o'sig'i — tuberositas ossis navicularis dan boshlanadi va bosh barmoqning birinchi falangasiga yopishadi.

**Funksiyasi.** Bosh barmoqni boshqa barmoqlardan uzoqlashtiradi.

**Innervatsiyasi:** n. plantaris medialis ( $L_{V-S_1}$ ) dan.

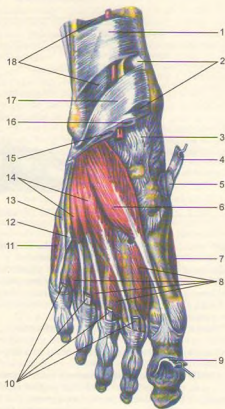
**Qontomirlari:** arcus plantaris, aa. metatarsae plantares.

**Bosh barmoqni bukuvchi kalta muskul** (m. flexor hallucis brevis) medial ponasimon suyak va lig. calcaneocuboideum plantare dan boshlanib (yo'lda uning tarkibidan m. flexor hallucis longus payi o'tadi), bosh barmoqning birinchi falangasiga yopishadi.



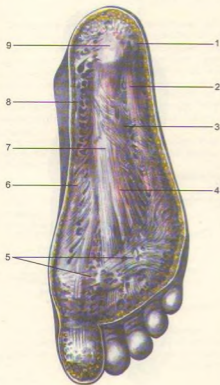
**233-rasm.** Oyoq panjasi muskullari (yuqoridan ko'rinishi).

1-tendo m. tibialis anterioris; 2-malleolus, medialis; 3-m. extensor hallucis brevis; 4-tendo m. extensoris hallucis longi; 5-m. abductor hallucis; 6-mm. interossei dorsales; 7-tendines m. extensoris digitorum longi; 8-tendines m. extensoris digitorum brevis; 9-m. abductor digiti minimi; 10-tendo m. peronei tertii (m. fibularis tertius); 11-extensor digitorum; 12-retinaculum m. extensorum inferius; 13-malleolus lateralis; 14-m. extensor digitorum longus; 15-m. extensor hallucis longus; 16-retinaculum m. extensorum superius.



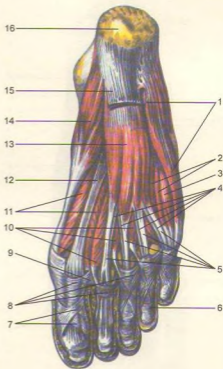
**234-rasm.** Oyoq panjasi muskullari (yuqoridan ko'rinishi).

1-retinaculum m. extensorum superius; 2-m. tibialis anterior kanali; 3-capsula art. talocruralis; 4-tendo m. tibialis anterioris (kesilgan); 5-bursa subtendinea; 6-m. extensor hallucis brevis; 7-m. abductor hallucis; 8-mm. interossei dorsales; 9-tendo m. extensoris hallucis longi (kesilgan); 10-tendines m. extensoris digitorum longi (kesilgan); 11-m. abductor digiti minimi; 12-m. peroneus tertius (m. fibularis tertius - kesilgan); 13-tendo m. peronei brevis; 14-m. extensor digitorum brevis; 15-m. extensoris digitorum longi kanali; 16-m. extensoris hallucis longi kanali; 17-retinaculum m. extensorum inferius; 18-m. extensoris digitorum longi.



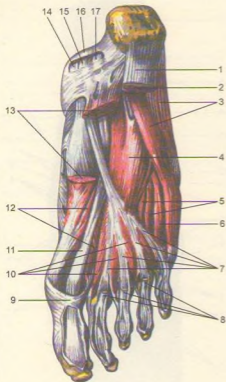
**235-rasm.** Oyoq panjasining kaft aponevrozi.

1-panniculus adiposus plantae; 2-eminentia plantaris lateralis; 3-sulcus plantaris lateralis; 4-aponeurosis plantaris; 5-fasciculi transversi aponeurosis plantaris; 6-eminentia plantaris medialis; 7-eminentia plantaris intermedia; 8-sulcus plantaris medialis; 9-tuber calcanei.



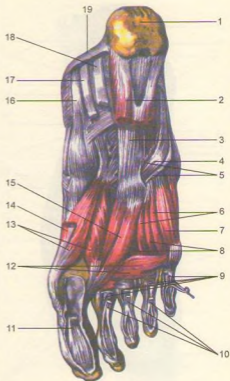
**236-rasm.** Oyoq panjasi muskullari (pastki yuzasi).

1-m. abductor digiti minimi; 2-mm. interossei plantares; 3-m. flexor digiti minimi brevis; 4-tendines m. flexoris digitorum longi; 5-tendines m. flexoris digitorum brevis; 6-pars annularis vaginae fibrosae; 7-pars cruciformis vaginae fibrosae; 8-vagina fibrosa digitorum pedis; 9-lig. metatarseum profundum; 10-mm. lumbricales; 11-m. flexor hallucis brevis; 12-tendo m. flexoris hallucis longi; 13-m. flexor digitorum brevis; 14-m. abductor hallucis; 15-apponeurosis plantaris (kesilgan); 16-tuber calcanei.



237-rasm. Oyoq panjasi muskullari (pastki yuzasi).

1-aponeurosis plantaris (kesilgan); 2-m. flexor digitorum brevis (kesilgan); 3-m. abductor digiti minimi; 4-m. quadratus plantae (m. flexor accessorius); 5-mm. interossei plantares; 6-m. flexor digiti minimi; 7-tendines m. flexoris digitorum longi; 8-tendines m. flexoris digitorum brevis; 9-vagina fibrosa digitorum brevis; 10-mm. limbricales; 11-tendo m. flexoris hallucis longi; 12-m. adductor hallucis (caput transversum); 13-m. abductor hallucis (kesilgan); 14-tendo m. tibialis posterioris; 15-tendo m. flexoris digitorum longi; 16-retinaculum mm. flexorum; 17-tendo m. flexoris hallucis longi.



238-rasm. Oyoq panjasi muskullari (pastki yuzasi).

1-tuber calcanei; 2-m. quadratus plantae (m. flexor accessorius (kesilgan)); 3-lig. plantare longum; 4-m. peroneus longus (m. fibularis longus); 5-vagina tendinis m. peronei (fibularis) longi plantaris; 6-mm. interossei plantares; 7-flexor digiti minimi brevis; 8-mm. interossei dorsales; 9-tendines m. flexoris digitorum longi (kesilgan); 10-tendines m. flexoris digitorum brevis (kesilgan); 11-tendo m. flexoris hallucis longi; 12-m. adductor hallucis (caput transversum); 13-m. abductor hallucis (kesilgan); 14-m. adductor hallucis (caput obliquum); 15-tendo m. tibialis posterioris; 16-tendo m. tibialis posterioris; 17-tendo m. flexoris digitorum longi (kesilgan); 18-tendo m. flexoris hallucis longi (kesilgan); 19-retinaculum m. flexorum.

**Funksiyasi.** Bosh barmoqni bukadi.

**Innervatsiyasi:** nn. plantares medialis et lateralis ( $L_{\sqrt{-S_{II}}$ ) dan.

**Qontomirlari:** arcus plantaris, a. plantaris medialis.

**Bosh barmoqni yaqinlashtiruvchi muskul** (m. adductor hallucis) chuqur joylashgan bo'lib, ikki boshchadan iborat. Qiyshiq boshchasi (caput obliquum) kubsimon suyak, lig. plantare longum, lateral ponasimon suyak va II-IV kaft suyaklaridan boshlanadi va ichki tomonga qiyshiq yo'naladi. Ko'ndalang boshchasi (caput transversum) esa lig. plantare longum, II-V kaft-barmoq suyagi bo'g'im kapsularalaridan boshlanib, birinchi falangaga yopishadi.

**Funksiyasi.** Bosh barmoqni boshqa barmoqlarga yaqinlashtiradi va oyoq-kaft gumbazini mustahkamlaydi.

**Innervatsiyasi:** n. plantaris lateralis ( $S_{I-II}$ ) dan.

**Qontomirlari:** arcus plantaris, aa. metatarsae plantares.

#### **Jimjiloq tomondagi muskullar:**

**Jimjiloqni uzoqlashtiruvchi muskul** (m. abductor digiti minimi) oyoq kaftining yonbosh qismida joylashgan bo'lib, tovon suyagidan boshlanadi va jimjiloqning birinchi falangasiga yopishadi.

**Funksiyasi.** Jimjiloqni boshqa barmoqlardan tortadi.

**Innervatsiyasi:** a. plantaris lateralis ( $S_{I-II}$ ) dan.

**Qontomirlari:** a. plantaris lateralis.

**Jimjiloqni bukuvchi kalta muskul** (m. flexor digiti minimi) beshinchi kaft suyagining asosidan boshlanadi va jimjiloqning birinchi falangasi asosiga yopishadi.

**Funksiyasi.** Oyoq kaftining lateral yuzasini mustahkamlaydi.

**Innervatsiyasi:** n. plantaris lateralis ( $S_{I-II}$ ) dan.

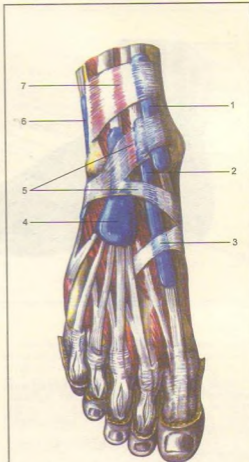
**Qontomiri:** a. plantaris lateralis.

**Oyoq kaftining kvadrat muskuli** (m. quadratus plantae yoki m. flexor accessorius) tovon suyagidan ikki bosh bilan boshlanib, m. flexor digitorum longus payining lateral chetiga yopishadi. Kichkina to'rtburchak shaklga ega, panjalarni bukuvchi uzun muskul uning qo'shimcha boshchasi hisoblanadi. Pastdan oyoq panjasini bukuvchi kalta muskul bilan, yuqoridan lig. plantare longum va bosh barmoqqa yaqinlashtiruvchi muskulning qiyshiq boshi bilan chegaralanadi.

**Funksiyasi.** Barmoqlarni bukishda m. flexor digitorum longus ga yordam beradi.

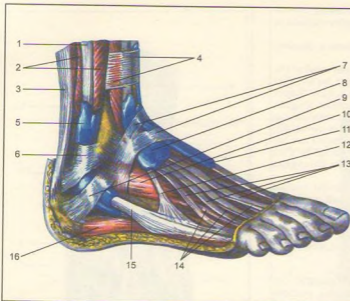
**Innyevatsiyasi:** n. plantaris ( $S_{I-II}$ ) dan.

**Qontomirlari:** a. plantares lateralis.



**239-rasm.** Oyoq panjasining sinovial qinlari (yuqoridan ko'rinishi).

1-vagina tendinis m. tibialis anterioris; 2-vagina tendinis m. extensoris hallucis longi; 3-fascia dorsalis pedis; 4-vagina tendinum m. extensoris digitorum longi; 5-retinaculum mm. extensorum inferius; 6-vagina synovialis mm. peroneum (fibularium communis); 7-retinaculum m. extensorum superius.



**240-rasm.** Oyoq panjasining sinovial qinlari (yuqoridan ko'rinishi).

1-m. peroneus longus (m. fibularis longus); 2-m. peroneus brevis (m. fibularis brevis); 3-tendo calcaneus (Achillis); 4-retinaculum m. extensorum superius; 5-vagina synovialis mm. peroneorum (fibularium) communis; 6-retinaculum mm. peroneorum (fibularium) superius; 7-retinaculum m. extensorum (fibularium) inferius; 8-vagina tendinum m. extensoris digitorum longi; 9-retinaculum m. peroneorum (fibularium) inferius; 10-m. extensor digitorum brevis; 11-vagina tendinis m. extensoris hallucis longi; 12-m. peroneus tertius (m. fibularis tertius); 13-tendines m. extensoris digitorum longi; 14-tendines m. extensoris digitorum brevis; 15-m. peroneus brevis (m. fibularis brevis); 16-m. abductor digiti minimi.

## OYOQ FASSIYALARI (220, 221, 222-rasmlar)

**Oyoq panjasining chualchangsimon muskullari** (mm. lumbricales) m. flexor digitorum longus va to'rtta payning medial hamda bir-biriga qaragan yuzalaridan boshlanib, II-V barmoqlarning birinchi falangalariga yopishadi.

**Funksiyasi.** II-V barmoqlarni bukib, medial tomonga tortadi.

**Innervatsiyasi:** nn. plantaris lateralis et medialis ( $S_{1-5}$ ) dan.

**Qontomirlari:** a. plantaris lateralis.

**Suyaklararo muskullar** (m. interossei). Oyoq panjasi kaft tomonining chuqur qavatida, ossa metatarsi orasida joylashgan. Suyaklararo muskullar ikki guruhga bo'linadi. To'rttasi oyoq panjasining ustki (dorsal) tomonida (mm. interossei dorsales), uchtasi kaft sohasida (mm. plantares) o'rashgan.

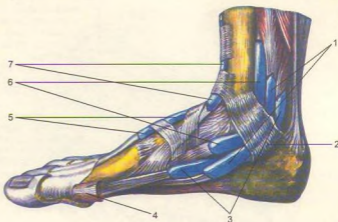
**Funksiyasi.** mm. interossei plantares lar III, IV va V barmoqlarni medial tomonga, mm. interossei dorsales lar esa II, III va IV barmoqlarni lateral tomonga tortadi.

**Innervatsiyasi:** n. plantaris lateralis ( $S_{1-5}$ ) dan.

**Qontomirlari:** Arcus plantaris, aa. metatarsae plantares.

Oyoqda yuza (fascia superficialis) va chuqur (fascia profundus) fassiyalar tafovut qilinadi. Oyoqning yuza fassiyasi gavdaning boshqa yerlaridagi yuza fassiyalar kabi teri ostida joylashib, oyoqning barcha muskullarini teridan keyin o'rab turadi. Sonning chuqur va serbar fassiyasi (fascia lata) qalin va pishiq bo'lib, tepada dumba sohasida (fascia glutea), pastda son va boldirga o'tib ketadi.

Sonning serbar fassiyasi sonning lateral tomonida yanada qalinlashib, yonbosh suyagi bilan sonning lateral ko'st o'sig'i oralig'ida taranglashadi va tractus iliotalibialis qismini paydo qiladi. Son fassiyasining yuza varag'i sonning uchburchak (trigonum femorale) sohasida, chov boylami ostida ovalsimon teshik yoki teri osti yirtig'i (hiatus saphenus)ni hosil qiladi. Hiatus saphenusning yoni o'roqsimon qirrasiga margo falciformis deyiladi va tepa shoxi (cornu superius) chov boylamiga birikadi, pastki shoxi (cornu inferius) sonning chuqur fassiyasiga o'tib ketadi. Hiatus saphenus g'alvirsimon plastinka (lamina cribrosa) bilan qoplangan bo'lib, undan v. saphena magna o'tib, son venasiga qo'shiladi. Bundan tashqari, fossa ovalis da limfa tomirlari, teri osti yog' qatlami joylashadi. Fassiyaning chuqur varag'i taroqsimon muskul, bel-



**241-rasm.** Oyoq panjasining sinovial qinlari (medial yuzasi). 1–vagina tendinum m. flexoris digitorum pedis longi; 2–retinaculum mm. flexorum; 3–vagina synovialis tendinis m. flexoris hallucis longi; 4–m. abductor hallucis (kesilgan); 5–vagina tendinis m. extensoris hallucis longi; 6–vagina synovialis tendinis m. tibialis posterioris; 7–vagina tendinis m. tibialis anterioris.

yonbosh muskullarini qoplaydi, unga yonbosh-taroqsimon fassiya (fascia iliopectinea) deyiladi. Bu ikki muskulning joylashgan yeri bir oz chuqurroq (fossa iliopectinea) bo'lib, u yerda son arteriyasi va venasi joylashadi.

Son serbar fassiyasining medial va lateral tomonidan muskullararo to'siq (septum intermusculare laterale et mediale) chiqib, son suyagining ikki tomoniga yopishadi. Shunday qilib, sonning serbar fassiyasi oldingi medial va orqa guruh muskullarini alohida-alohida qin hosil qilib o'raydi. Medial tomondagi muskullararo to'sig'i (septum intermusculare mediale) sonning to'rt boshli muskulini sonni yaqinlashtiruvchi muskullardan ajratsa, lateral tomondagi muskullararo to'siq (septum intermusculare laterale) sonning to'rt boshli muskulini orqa muskullardan ajratadi.

Bundan tashqari, sonning hususiy fassiyasi har bir muskulni qin hosil qilib o'rab turadi. Sonning keng fassiyasi sonning lateral tomonida qalinlashib, yonbosh, katta boldir suyagi oralg'ida taranglashadi. Bunga yonbosh katta boldir yo'li tractus iliotalialis deb ataladi.

Sonning yuza fassiyasi bilan chuqur fassiya oralg'ida vena qon tomirlari va nerv tolalari joylashgan.

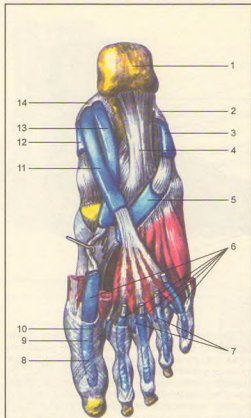
Boldir fassiyasi sonning serbar fassiyasi davomi bo'lib, boldir sohasida oldingi, orqa va lateral guruh muskullarini qin hosil qilib o'raydi.

Boldir fassiyasi (fascia cruris) katta boldir suyagining oldingi qirrasini bilan medial yuzasining suyak ustki pardasiga yopishgan bo'lib, oldingi lateral va orqa guruh muskullarini muskullararo to'siq (septum intermusculare) lar orqali bir-biridan ajratib, ularni mustahkam o'rab turadi. Bundan tashqari, septum intermusculare anterius cruris kichik boldirning uzun va kalta muskullarini alohida qin hosil qilib o'raydi. Orqadagi muskullararo to'siq (septum intermusculare posterius cruris) esa boldirning orqa guruh muskullarini kichik boldir muskullaridan ajratib turadi. To'rt boshli sohasida qalinlashib, ko'ndalang joylashgan old va orqa tasmani hosil qiladi.

Tepadagi ushlagich tasmlar (retinaculum mm. extensorum superior) boldirning old guruh muskul paylarini ushlab turadi. Bu tasmadan pastroqda (oshiqboldir bo'g'imi ro'parasida) yozuvchi muskullarning ikkinchi pastki tasmasi (retinaculum mm. extensorum inferior) joylashgan. Bu tasmlar o'z navbatida muskul payi o'tishiga moslashgan to'rtta kanalchani hosil qiladi. Eng chekkada joylashgan keng kanalchadan m. extensor digitorum longus va m. peroneus tertius paylari o'tadi. Ikkinchi kanalidan – m. extensor hallucis longus, uchinchi kanalidan (bosh barmoq tomonida) m. tibialis anterior o'tadi.

Muskul paylari sinovial qinlar (vagina synovialis) bilan o'ralgan. To'rtinchi kanal o'rtta kanalning orqasida joylashgan bo'lib, undan a. et v. dorsales pedis





242-rasm. Oyoq panjasining sinovial qinlari (pastki yuzasi).

1—Tuber calcanei; 2—retinaculum mm. peroneum (fibularum) inferius; 3—vagina synovialis mm. peroneum (fibularium) comminis; 4—Lig. plantare longum; 5—vagina tendinis m. peronei (fibularis) longi plantaris; 6—vaginae tendinum digitorum pedis; 7—bursae synovialis; 8—pars crusiformis vaginae fibrosae; 9—vagina fibrosa digitorum pedis; 10—pars anularis vaginae fibrosae; 11—vagina tendinis m. flexoris digitorum pedis longi; 12—vagina synovialis tendinis m. tibialis posterioris; 13—vagina synovialis tendinis m. flexoris hallucis longi; 14—retinaculum mm. flexorum.

n. peroneus profundus o'tadi. Bundan tashqari, to'piqlar orasida boldir fassiyasi qalinlashib, tasma hosil qiladi. Jumladan ichki to'piq tasmasi (retinaculum mm. flexorum) ostidan m. flexor digitorum longus va m. flexor hallucis longus paylari to'pigni aylanib o'tadi. Bu kanal yuzasida a. tibialis posterior va n. tibialis lar uchun maxsus kanal joylashgan.

Tashqi to'piq orqasida boldir fassiyasi qalinlashib, retinaculum mm. peroneorum superius et inferius ni hosil qiladi, undan mm. peronei longus et brevis paylar o'tadi. Ushbu tasmalar ostidan oyoq panjalriga boruvchi muskul paylari qinlarga o'ralgan bo'ladi. Bu pay-qinlar muskul paylarini ishqalanishdan saqlab turadi. Oyoq panjasi ustidan fassiya (fascia dorsalis pedis) juda yupqa bo'lib joylashadi, ostki (kaft) sohasida esa qalinlashib, kaft aponevrozi (aponeurosis plantaris) ni hosil qiladi. Bu aponevroz orqadan m. flexor digitorum brevis ga yopishsa, old tomonda bo'linib, beshta barmoqqa boradi (240, 241, 242, 243, 244-rasmlar).

### OYOQ TOPOGRAFIYASI (214, 215-rasmlar)

Chanoq sohasida katta quymich teshigi (foramen ischiadicum majus) dan o'tgan noxsimon muskul (m. piriformis) teshikni butunlay qoplamay, uning ustki (foramen suprapiriforme) va pastki (foramen infrapiriforme) qismida kammag teshiklar hosil qiladi. Bu teshiklardan dumba muskullariga boruvchi qon tomir va nervlar o'tadi. Qovuq suyagidagi sulcus obturatorius yopqich parda va ichki, tashqi yopqich muskullar yordamida yopqich kanal (canalis obturatorius) ga aylanib, undan shu nomli qon tomir va nervlar o'tadi.

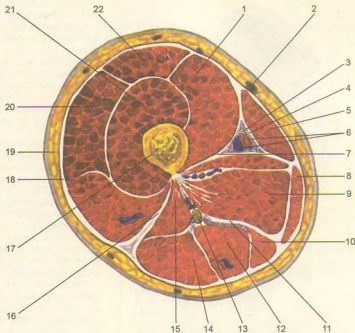
Yonbosh suyakning yuqoridagi old o'sig'i (spina iliaca anterior superior) bilan qov suyagining o'simtasi (tuberculum pubicum) oralig'ida chov boylami joylashgan. Lig. inguinale ostidagi bo'shliq yonbosh fassiyasining bir tomoni chov boylamiga, ikkinchi tomoni esa eminentia iliopubica ga yopishib, yonbosh qov-ravoqsimon boylam yoyi (arcus iliopectineus) ni hosil qiladi. Ana shu boylam yoy vositasida ikkita kovakka (bo'shliqqa) bo'linadi. Medial kovak (lacuna vasorum) dan son arteriyasi bilan son venasi o'tsa, ikkinchi lateral kovak (lacuna musculorum) dan m. iliopsoas bilan son nervi (n. femoralis) o'tadi.

Sonning old yuzasining yuqorigi qismida son kanali (canalis femoralis)<sup>1</sup> joylashgan bo'lib, uning ichki teshigi (anulus femoralis) tomir kovagining medial

<sup>1</sup> Son churrasi bo'lganda hosil bo'ladi.

**243-rasm.** Sonning ko'ndalang kesimi.

1–vastus medialis; 2–v. saphena magna; 3–n. saphenus; 4–lamina vastoadductoria; 5–m. sartorius; 6–a. et. v. femorales; 7–septum intermusculare mediale femoris; 8–m. gracilis; 9–m. adductores; 10–m. semimembranosus; 11–septum intermusculare femoris posterior; 12–m. semitendinosus; 13–n. ischiadicus; 14–m. biceps femoris (caput longum); 15–m. biceps femoris (caput breve); 16–septum intermusculare laterale femoris; 17–femur; 18–fascia lata; 19–integumentum commune; 20–m. vastus lateralis; 21–m. vastus intermedius; 22–m. rectus femo



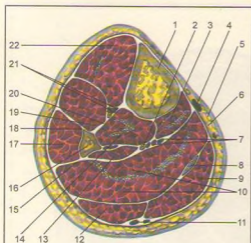
burchagida joylashadi. Kanalning ichki teshigini medial tomondan chov boylamining davomi – kovaksimon boylam (lig. lacunare) chegaralasa, lateral tomondan son venasi (v. femoralis) hosil qiladi. Teshikning old va tepa chegarasini lig. inguinale tashkil etsa, orqadan chov suyagi ustidagi taroqsimon qirrali boylam (lig. pectineale – lig. lacunare ning davomi) bilan chegaralanadi. Son kanalining ichki teshigi (sog'lom odamlarda) biriktiruvchi to'qima parda, limfa tuguni va limfa tomirlari bilan qoplangan bo'ladi. Chov kanalining tashqi teshigi yoki hiatus saphenus son serbar pardasining ovalsimon chuqurchasi bo'lib hisoblanadi. Ovalsimon chuqurcha margo falciformis (o'roqsimon qirra) bilan chegaralanadi, cornu superius et inferius uning tepa va pastki qismlaridir. Bu chuqurcha, odatda, g'alvirsimon parda (lamina cribrosa), limfa tugunlari va limfa tomirlari bilan yopilib turadi. Bundan tashqari, ovalsimon chuqurcha orqali sonning (yuza) teri osti venasi o'tib, son venasiga qo'shilib ketadi.

Son kanalining uchta devori bo'lib, lateral devorini son venasi (v. femoralis), oldingi va orqa devorlarini esa son serbar fassiyasining chuqur va yuza varaqlari

hosil qiladi. Kanalning oldingi devorini hosil qilishda son fassiyasining yuza varag'i, lig. inguinale va cornu superius lar ayniqsa muhim ahamiyatga ega.

Sog'lom kishilarda son kanali, uning ichki va tashqi teshiklari biriktiruvchi to'qima, limfa bezlari va limfa tomirlari bilan qoplanib turadi. Odamda son churrasi bo'lganda son kanalining ichki teshigi kengayib qorin pardasi, ichak yoki charvining bir qismi kanaldan o'tib, tashqi teshikdan teri ostiga chiqadi. Bu hodisa ko'proq qorin bosimi ortib ketganda (og'ir yuk ko'tarish yoki ayollarda tug'ish vaqtida kucanish paytida) bo'ladi. Son churrasi ayollarda ko'proq uchraydi, chunki ayollar chanog'i erkaklar chanog'iga qaraganda keng bo'ladi. Binobarin, son kanalining ichki teshigi ham kattaroq bo'ladi.

**Son uchburchagi** (trigonum femorale) sonning oldingi yuzasida bo'lib, tepa tomondan chov boylami (lig. inguinale), lateral tomondan mashinachi muskuli (m. sartorius) va medial tomondan oyoqni yaqinlashtiruvchi muskul (m. adductor longus) bilan chegaralangan. Uchburchakning tubini yonbosh-bel (m. iliopsoas) va taroqsimon muskullar (m. pectineus)



244-rasm. Boldirning ko'ndalang kesimi.

1-tibia; 2-n. tibialis; 3-m. flexor digitorum longus; 4-v. saphena magna; 5-integumentum commune; 6-fascia cruris; 7-a. et. vv. tibialis posteriores; 8-tenda m. plantaris longus; 9-m. gastrocnemius (caput mediale); 10-m. soleus; 11-v. saphena parva; 12-m. gastrocnemius (caput laterale); 13-m. flexor hallucis longus; 14-m. tibialis posterior; 15-septum intermusculare posterior cruris; 16-fibula; 17-m. peroneus longus (m. fibularis longus); 18-septum intermusculare arterius (cruris); 19-m. extensor digitorum longus; 20-membrana interossea cruris; 21-a. et. vv. tibiale anteriores; 22-m. tibialis anterior.

hosil qiladi. Kovak teshigi (lacuna vasorum) orqali qorin bo'shlig'idan chiqqan qon tomirlar va teri osti nervi sonning uchburchak sohasi orqali yo'nalib, pastki burchagiga kelganda, yaqinlashtiruvchi canal (canalis adductoris) ga o'tadi.

Yaqinlashtiruvchi kanalning kirish teshigi son uchburchagining pastki burchagida bo'lib, sonni yaqinlashtiruvchi katta muskul (m. adductor magnus) bilan sonning medial tomondagi serbar muskuli (m. vastus medialis) orasida joylashadi. Taqim-boldir kanalning medial chegarasini sonni yaqinlashtiruvchi katta muskul (m. adductor magnus), lateral chegarasini esa sonning medial tomondagi serbar muskuli (m. vastus medialis) hosil qiladi. Kanali old tomondan ana shu ikki muskul orasida tortilgan fibros plastinka (lamina vastoadductoria) chegaralab turadi. Kanalning chiqish teshigi taqim osti chuqurligining yuqori burchagiga ochiladi. Bu kanal orqali sondan taqim osti sohasiga son arteriyasi va venasi o'tadi.

Taqim osti chuqurchasi (fossa poplitea) rombsimon shaklda bo'lib, yuqori burchagi lateral tomondan ikki boshli muskul (m. biceps femoris) bilan, medial tomondan esa yarim parda va yarim pay muskullari (mm. semimembranosus et semitendinosus) yordamida chegaralangan. Rombsimon chuqurlikning pastki burchagi m. gastrocnemius ning medial va lateral boshlari bilan chegaralanadi. Taqim osti chuqurchasini shu nomdagi arteriya, vena, quymich nerv (n. ischiadicus) yoki uning shoxlari (katta va kichik boldir umumiy nervlari), yog' to'qimasi va limfa tugunlari to'ldirib turadi.

Taqim osti chuqurchasidan taqim-boldir kanali (canalis cruropopliteus) boshlanadi. Bu kanal boldirning orqa tomonida orqadan m. soleus va oldindan m. tibialis posterior muskullari orasida bo'lib, kanaldan n. tibialis va a. et v. tibialis posterior lar yotadi va ular medial to'pning orqa tomonidan oyoq kafti tomoniga o'tadi. Canalis cruropopliteus ning shaxobchasi canalis musculoperoneus inferior (kichik boldir muskulining pastki kanali) bo'lib, undan a. peronea o'tadi. Bu kanal os fibulae ning o'rta qismi bilan mm. flexor hallucis longus et tibialis posterior oralig'ida joylashadi.

Boldirning yuqori qismida kichik boldir muskulining yuqori kanali (canalis musculoperoneus superior) joylashgan bo'lib, undan n. peroneus supereicialis o'tadi.

### ICHKI A'ZOLAR HAQIDA TA'LIMOT, SPLANXNOLOGIYA (245-rasm)

Ichki a'zolariga ko'krak, qorin va chanoq bo'shliklarida joylashgan a'zolar kiradi. Ichki a'zolar bajaradigan ishiga qarab alohida sistemalarga ajratiladi. Hazm a'zolari qorin va ko'krak bo'shliklarida, nafas a'zolari ko'krak bo'shliklarida joylashgan. Hazm va nafas a'zolarining boshlanish qismlari esa bo'yin hamda kalla sohasidan o'rin olgan. Siydik ajratish a'zolarining boshlanish qismi qorin pardasining orqa sohasida, davomi esa chanoq bo'shlig'ida joylashgan. Jinsiy a'zolar ham chanoq bo'shlig'ida bo'lib, ko'payish vazifasini bajaradi. Hazm, nafas va siydik ajratish a'zolari, odatda, ichki shilliq, shilliq osti, o'rta muskul va tashqi seroz pardadan tuzilgan.

**Shilliq parda** (tunica mucosa) hazm a'zolarining hamma qismi (og'iz bo'shlig'i, halqum, qizilo'ngach, me'da va ichaklar) ni ichki tomondan qoplab turadi. Shilliq pardani ustki epiteliy qavati o'rab olgan. Epiteliy qavati hazm a'zolarining hamma qismlarida

ham bir xil tuzilmagan. Jumladan, og'iz bo'shlig'i ko'p qavatli yassi epiteliydan iborat bo'lsa, me'da bir qavatli silindrsimon bez epiteliysi bilan qoplanagan.

Shilliq pardaning rangi undagi qon tomir va qonning ko'p yoki oz bo'lishiga qarab pushti rangdan to'q qizil ranggacha bo'ladi.

**Shilliq osti qavat** (tela submucosa) biriktiruvchi to'qimadan tuzilgan bo'lib, shilliq qavatini muskul qavatini bilan qo'shib turadi. Shilliq osti qavatini hazm a'zolarining (og'iz bo'shlig'i va halqumdan boshqqa) barcha qismida shilliq pardaning burmalari hosil bo'lishida katta ahamiyatga ega.

**Muskul parda** (tunica muscularis) hazm a'zolari devoridagi shilliq va shilliq osti pardalaridan keyingi uchinchi parda bo'lib, silliq muskul hujayralarining tutamlaridan tuzilgan. Og'iz bo'shlig'i, halqum, qizilo'ngachning yuqori qismi va orqa chiqaruv teshigi devorlari ko'ndalang-targ'il muskul tolalaridan iborat. Silliq muskul hujayralarining tutamlari a'zolar devorida, odatda, ikki qavatdan (aylanma va uzunasiga yo'nalgan) iborat bo'ladi, ba'zan me'dada uchinchi (qiyshiq) qavat ham uchraydi.

**Seroz parda** (tunica serosa) siyrak tolali biriktiruvchi to'qimadan tuzilgan. U ovqat hazm qilish a'zolarini eng ustidan o'raydi va biriktiruvchi nozik to'qima vositasida muskul qavatga tutashadi. Qorin pardasining ichki varag'ida joylashgan seroz parda qorin bo'shlig'idagi a'zolarini ustidan o'rab turadi. Seroz parda bilan o'rالمagan hazm kanalining qismlari (og'iz bo'shlig'i, halqum, qizilo'ngachning bo'yin va ko'krak qismlari, to'g'ri ichakning oxirgi qismi) biriktiruvchi to'qimadan tuzilgan parda bilan o'rالمagan.

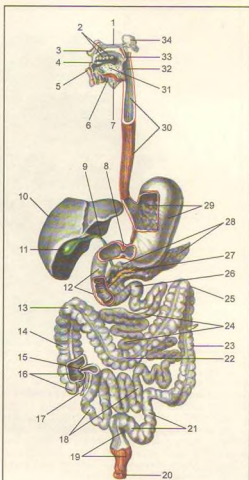
Me'da, ichaklar shilliq pardasida bez va limfoid to'qimalar joylashgan. Bezlar epiteliy hujayralaridan tuzilgan va turlicha bo'ladi. Jumladan organizmdagi barcha bezlar ajratadigan moddalariga qarab uch turkumga bo'linadi:

1) tashqi sekretiya bezlari og'iz bo'shlig'i, me'da-ichak devoridagi bezlar, ter va yog' bezlari suyuqliklarini maxsus naychalar orqali tananing ma'lum bir sohasi yoki bo'shlig'iga quyadi;

2) ichki sekretiya bezlari (gipofiz, buyrak usti bezi, qalqonsimon bez va h.k.) o'z suyuqlig'i (gormonlari)ni to'ppa-to'g'ri qonga quyadi.

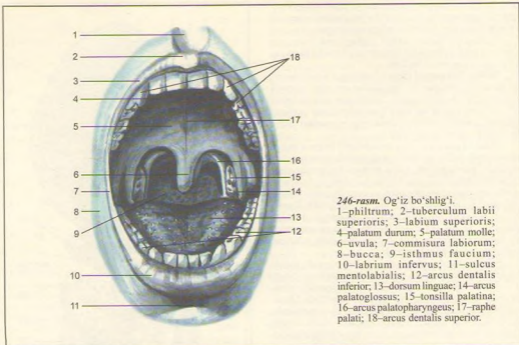
3) aralash bezlar (me'da osti bezi va jinsiy bezlar) – bir vaqtda ikki xil suyuqlik ishlab chiqaradi. Sekretning bir qismi (gormon) qonga shimiladi, ikkinchisi maxsus naychalar orqali organizmning ma'lum bir bo'shlig'iga quyiladi.

**Tashqi sekretiya bezlari** ikki xil: sodda va murakkab tuzilishga ega. Sodda tuzilgan bezlarning chiqaruv naychalari tarmoqlanmaydi, sekret ishlab chiqaruvchi tub qismlari naysimon yoki alveola (pufakcha)ga o'xshash bo'lishi mumkin. Ularga me'daning fundal va terining yog' bezlari misol bo'ladi. Murakkab tuzilgan



245-rasm. Ovqat hazm qilish sistemasi (systema digestorium).

1–palatum durum; 2–dentes; 3–labium superius; 4–cavum oris; 5–labium inferius; 6–glandula sublingualis; 7–glandula submandibularis; 8–m. Sphincter pylori; 9–ductus choledochus; 10–hepar; 11–vesica fellea; 12–duodenum; 13–flexura coli dextra; 14–colon ascendens; 15–valva ileocaecalis; 16–caecum; 17–appendix vermiformis; 18–ileum; 19–rectum; 20–m. Sphincter ani externus; 21–colon sigmoideum; 22–colon transversum; 23–colon descendens; 24–jejunum; 25–flexura coli sinistra; 26–flexura duodenojejunalis; 27–ductus pancreaticus; 28–pancreas; 29–ventriculus (gaster); 30–esophagus; 31–lingua; 32–pharynx; 33–palatum molle; 34–glandula parotis.



246-rasm. Og'iz bo'shlig'i.

1-philtrum; 2-tuberculum labii superioris; 3-labium superioris; 4-palatatum durum; 5-palatatum molle; 6-uvula; 7-commisura labiorum; 8-bucca; 9-isthmus faucium; 10-labrium inferius; 11-sulcus mentolabialis; 12-arcus dentalis inferior; 13-dorsum linguae; 14-arcus palatoglossus; 15-tonsilla palatina; 16-arcus palatopharyngeus; 17-raphe palati; 18-arcus dentalis superior.

bezlarning chiqaruv naychalari daraxt kabi tarmoqlangan va o'zaro birikkanligi sababli, ularning alohida bo'laklardan tuzilganligi yaqqol ko'zga tashlanadi. Murakkab tuzilgan bezlarga so'lak bezlari va me'da osti bezi kiradi. Bezlardan tashqari, hazm a'zolarining shilliq va shilliq osti pardalarini egallagan holda limfa follikulalari uchraydi. Bular yakka-yakka (solitar) yoki guruh holida (ingichka ichak) joylashgan.

### OG'IZ BO'SHLIG'I (246, 247, 248, 249-rasmlar)

Og'iz bo'shlig'i (cavitas oris, 246-rasm) hazm a'zolari sistemasining boshlanish qismi, ovqat birinchi marta shu bo'shliqda qabul qilinib, tishlar vositasida maydalanadi va so'lak yordamida namlanadi va kimyoviy parchalanish boshlanib, me'daga o'tkazish uchun tayyorlanadi.

Og'iz bo'shlig'i, og'izning kirish qismi – dahlizi (vestibulum oris) va xususiy og'iz bo'shlig'i (cavitas oris propria) dan iborat.

Og'iz dahlizi old tomondan yuqori va pastki lablar, yon tomondan lunjlar, orqa tomondan yuqori va pastki jag' tishlar hamda milklar bilan chegaralanadi.

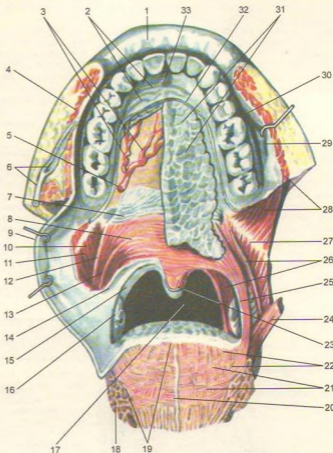
**Lablar** (labia oris) tashqi tomondan teri, ichki tomondan shilliq parda bilan qoplanib, uning asosini lablarning aylanma joylashgan mimika muskuli (m. orbicularis oris) tashkil etadi. Tepa va pastki lablar o'rtasidagi yoriq og'izga kirish teshigi (rima oris) deb ataladi. Lablarning shilliq qavatida juda ko'p bezlar joylashgan. Lablarning shilliq qavatini tishlarni o'rgan milklargacha (gingiva) davom etib, markaziy qismida yuqori va pastki burmalar (frenulum labii superior et inferioris) ni hosil qiladi.

**Lunj** (buccae) lablarning bevosita davomi bo'lib, uning chuqur qatlamida yog' qavatlari, shilliq pardasida esa mayda bezchalar joylashgan. Og'iz dahlizi lunj vositasida (oziq tish orqasida) xususiy og'iz bo'shlig'iga qo'shiladi.

Xususiy og'iz bo'shlig'i – cavitas oris propria ni berk turganda ikki yon va old tomondan tishlar chegaralaydi. Yuqori devorini qattiq va yumshoq tanglay hosil qiladi hamda burun bo'shlig'ini og'iz bo'shlig'idan ajratib turadi. Og'iz bo'shlig'i (tubi)ni

**247-rasm.** Og'iz bo'shlig'i bezlari va muskullari.

1-labium superius; 2-pliçae palatinae transversae; 3-a. palatina major; 4-m. buccinator; 5-fo-ramen palatinum majus; 6-ductus parotideus; 7-m. tensor veli palatini - payi; 8-m. levator veli palatini; 9-pars buccopharyngea; 10-m. constrictoris; 11-pharyngis superioris; 12-m. palatopharyngeus; 13-m. palatoglossus; 14-arcus palatoglossus; 15-arcus palatopharyngeus; 16-ton-silla palatina; 17-isthmus faucium; 18-m. longitudinalis inferior; 19-m. transversus linguae; 20-septum linguae; 21-m. verticalis linguae; 22-m. longitudinalis superior; 23-m. uvulae; 24-m. styloglossus; 25-m. palatoglossus; 26-m. palatopharyngeus; 27-rape-ptyerygomandibularis; 28-m. buccinator; 29-tunica mucosa buccae; 30-ductus parotideus; 31-glandulae palatinae; 32-tunica mucosa palati duri; 33-papilla incisiva.



pastki jag' diafragmasi (diaphragma oris), bir juft m. mylohoideus berkitib turadi. Og'iz bo'shlig'ining shilliq pardasida mayda bezlar ko'p joylashgan.

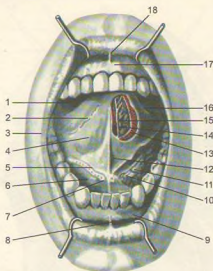
Tanglay (palatum) ikki qism (qattiq va yumshoq tanglay)dan iborat: qattiq tanglay – palatum durum yuqori jag'ning tanglay o'sig'i bilan tanglay suyagining ko'ndalang (gorizontal) o'siq bilan birlashishidan hosil bo'lgan. Uni o'rab turgan shilliq pardasida bezlar ko'p uchraydi.

Yumshoq tanglay (palatum molle) muskullardan iborat bo'lib, orqa tomoni halqumga osilib turadi. Uning o'rtasida tilcha – uvula joylashgan. Qattiq tanglay shilliq pardasi yumshoq tanglayga bevosita davom etadi. Yumshoq tanglaydan oldinda til tanglay

ravog'i – arcus palatoglossus, orqada tanglay halqum ravog'i – arcus palatopharyngeuslar bo'ladi. Bu ravoqlar orasida murtak bo'shlig'i bo'lib, tanglay murtagi – tonsilla palatina joylashgan. Murtak anatomik tuzilishi jihatidan limfo-epitelial to'qima, uning kattaligi vertikal yo'nalishda –20–25 mm, old-orqa yo'nalishda –15–20 mm, ko'ndalangiga 12–15 mm ni tashkil qiladi.

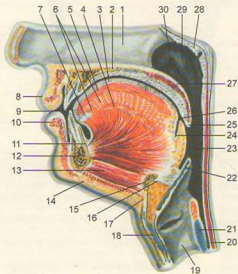
Yumshoq tanglay tarkibiga quyidagi muskullar kiradi:

**1. Tanglay-halqum muskuli** – m. palatopharyngeus yumshoq tanglay va qanotsimon o'siq ilgagidan boshlanib, shu nomli ravoq tarkibida joylashadi hamda qalqonsimon tog'ay va halqum



248-rasm. Og'iz bo'shlig'i.

1–dorsum linguae; 2–plica fimbriata; 3–commissura labiorum; 4–facies inferior linguae; 5–plica sublingualis; 6–og'iz bo'shlig'i tubi; 7–caruncula sublingualis; 8–frenulum labii inferioris; 9–gingiva; 10–ductus submandibularis; 11–glandula sublingualis; 12–frenulum linguae; 13–m. longitudinalis inferior; 14–n. lingualis; 15–glandula lingualis anterior; 16–margo linguae; 17–gingiva; 18–frenulum labii superioris.



249-rasm. Og'iz bo'shlig'ining sagittal kesimi (yonboshdan ko'rinishi).

1–septum nasi; 2–palatum durum; 3–tunica mucosa linguae; 4–m. longitudinalis inferior; 5–m. longitudinalis superior; 6–m. transversus linguae; 7–glandula lingualis anterior; 8–labium superius; 9–rima oris; 10–labium inferius; 11–m. genioglossus; 12–mandibula; 13–m. geniohyoideus; 14–m. mylohyoideus; 15–corpus ossis hyoidei; 16–lig. hyoepiglotticum; 17–lig. thyrohyoideum medianum; 18–cartilago thyroidea; 19–larynx; 20–esophagus; 21–cartilago cricoidea; 22–epiglottis; 23–pharynx; 24–ductus lingualis (ductus thyroglossus – qoldig'i); 25–uvula; 26–foramen caecum linguae; 27–palatum molle; 28–tonsilla pharyngea; 29–torus tubarius; 30–ostium pharyngeum tubae auditivae.

devoriga birikadi. Bu muskul tanglay chodirini pastga tortadi.

**2. Tanglay-til muskuli** (m. palatoglossus) yumshoq tanglayning pastki sirtidan boshlanib, shu nomli ravoq tarkibida, tilning yon tomonlariga birikkan holda til ko'ndalang muskullari toalariga qo'shilib ketadi. Bu muskul qisqarganda tanglay chodiri pastga tortiladi va halqumga o'tish teshigi kichrayadi.

**3. Tanglay chodirini ko'taruvchi muskul** – m. levator veli palatini bosh suyakning asosi, eshituv nayidan boshlanib, yumshoq tanglayga yo'naladi va tanglay chodirini ko'taradi.

**4. Tanglay chodirini taranglovchi muskul** – m. tensor veli palatini eshituv nayidan boshlanib, vertikal yo'naladi va hamulus processus pterygoidei ni aylanib o'tib, yumshoq tanglay aponevroziga birikib ketadi. Bu muskul ko'ndalang yo'nalishda tanglay chodirini taranglaydi.

**5. Tilcha muskuli** – m. uvulae tanglay suyagining spina nasalis posterior idan boshlanib, tilchani kattalashtiradi.

Og'iz bo'shlig'idan halqumga o'tish joyida – bo'g'iz teshik (tomoq) – fauces bo'lib, yuqoridan yumshoq tanglay chodiri, ikki yon tomondan tanglay ravoqlari, pastdan tilning orqa yuzasi va til ildizi bilan chegaralanib turadi.

## TISHLAR

**Tishlar** (dens, dentes, 250, 251, 252-rasmlar) ovqatni tishlab uzib olish, chaynab maydalash, so'zlni to'g'ri talaffuz etishda faol ishtirok etadi. Tishlar yuqori va pastki jag'lardagi maxsus katakchalar (alveoli dentales) da joylashgan bo'lib, og'iz bo'shlig'ining dahlizi bilan xususiy og'iz bo'shlig'i o'rtasida chegara bo'lib joylashgan. Shilliq pardaning suyaklangan so'rg'ichlari hisoblangan tishlar epitelily va mezenximadan rivojlanadi va jag' suyaklarining maxsus tish katakchalarida mix kabi (gomphosis) joylashadi.

Odamlarda tishlar ikki marta (ba'zida uch marta) almashinadi. Bolalarda sut tishlari – dentes decidui 6–7 oylikidan boshlab birin-ketin chiqa boshlaydi va bola 2–2,5 yoshga to'lganda (ba'zida bundan ham kechroq) butunlay chiqib bo'ladi. Sut tishi 20 ta bo'lib, 6–7 yoshga qadar turadi. Sut tishlarining formulasi quyidagicha:

$$\frac{2\ 0\ 1\ 2\ | 2\ 1\ 0\ 2}{2\ 0\ 1\ 2\ | 2\ 1\ 0\ 2}$$

Markazdan chetga qarab sanalganda ikkita kurak (dentes incisivi) tish 6–9 oylikda chiqadi. Bitta qoziq

tish (dentes canini) 16–20 oylikda chiqadi, ikkita katta oziq tishlar (dentes molares) 15–30 oyda chiqadi. Sut tishlari nozik va kichik bo'lib, unchalik mustahkam joylashmagan. Yosh bolalarda kichik oziq tishlar (dentes premolares) bo'lmaydi, 6–7 yoshdan boshlab doimiy tishlar chiqa boshlaydi (253, 254, 255, 256-rasmlar).

Doimiy tishlar – dentes permanentes formulasi:

$$\frac{3\ 2\ 1\ 2\ | 2\ 1\ 2\ 3}{3\ 2\ 1\ 2\ | 2\ 1\ 2\ 3}$$

ikkita kesuvchi – kurak (dentes incisivi) tish 8–9 yoshda chiqadi, bitta qoziq tish (dentes caninus) 11–13 yoshda chiqadi, ikkita kichik oziq tish (dentes praemolares) 10–15 yoshda chiqadi, uchta katta oziq tish – bulardan birinchisi va ikkinchisi (dentes molares) 7–13 yoshda, uchinchisi (aql tishlar) dens serotinus 18–25 yoshda chiqadi. Aql tishi ba'zida ko'rsatilgan vaqtdan kechroq chiqishi yoki butunlay chiqmasligi ham mumkin. Og'iz yumilganda yuqori va pastki jag'dagi tishlarning chaynov yuzalari bir-biriga yaqinlashadi. Jumladan katta va kichik oziq tishlarning chaynov yuzalari bir-biriga tegib tursa, yuqori tishlar (yuqori jag' suyagining ravog'i kengroq bo'lgandan) pastki jag'dagi kurak tishlarning oldiga o'tadi. Bundan tashqari, yuqori jag'dagi oldingi tishlar til tomonga qarab yo'nalgan bo'ladi.

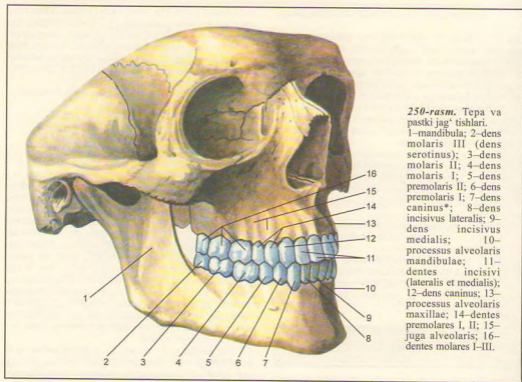
Har bir tish uch qismdan iborat: uning og'iz bo'shlig'iga o'sib chiqqan toj qismi (corona dentis), jag' suyaklarining tish katakchalariga joylashib turgan tish ildizi (radix dentis) va bu ikki qism o'rtasida bir oz toraygan (chegara) joyi – tish bo'yinchasi (collum dentis) mavjud. Tishlar kimyoviy tarkibiga ko'ra suyakka yaqin, lekin juda zich tuzilgan. Tish toj qismining asosi dentin (dentinum) moddadan tuzilgan bo'lib, ustini eng mustahkam modda – emal (enamelum) o'rab turadi. Emalning ust tomoni juda yupqa, shoxsimon kutikula pardasi bilan qoplangan. Bu parda emalni yemirilishdan saqlaydi.

Tishning bo'yinchasi va ildizi sement (cementum) moddasidan tuzilgan. Tish ildizining uchidagi teshik orqali tish ildizi kanaliga va toj qismida joylashgan bo'shliq (cavitas dentis pulposus) ga o'tiladi. Bo'shliqda tishning biriktiruvchi to'qimadan tuzilgan yumshoq qismi – pulpa (pulpa dentis) joylashgan. Tish bo'shlig'i va kanali (canalis radialis dentis) tish teshigi (foramen apicis dentis) bilan tugaydi. Bu teshik va kanal orqali qon tomir va nervlar pulpaga boradi.

Tishlarning ildiz qismlari milk bilan o'rallib mustahkamlanadi.

Tishning toj qismi milk ustida joylashgan bo'lib, uning bo'yin qismini milk o'rab turadi. Tishlarning ildizi alveolyar chuqurlikda joylashgan, ularning uchida kichik teshik – foramen apicis radialis borligini





250-rasm. Tepa va pastki jag' tishlari.

1-mandibula; 2-dens molaris III (dens serotinus); 3-dens molaris II; 4-dens molaris I; 5-dens premolaris II; 6-dens premolaris I; 7-dens caninus\*; 8-dens incisivus lateralis; 9-dens incisivus medialis; 10-processus alveolaris mandibulae; 11-dentes incisivi (lateralis et medialis); 12-dens caninus; 13-processus alveolaris maxillae; 14-dentes premolares I, II; 15-juga alveolaris; 16-dentes molares I-III.

ko'rish mumkin. Tishning ildizi alveolyar chuqurchalarni hosil qiluvchi suyak bilan mahkam bog'langan, bu fibroz tolalar periodont (periodontium) deb ataladi. Tish, periodont, alveola devori va milk birgalikda tish a'zosi deyiladi.

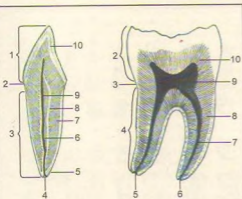
Tishni tashkil qiluvchi qattiq va yumshoq to'qimalarga quyidagilar kiradi: 1) **qattiq to'qimalar** – emal, dentin va sement; 2) **yumshoq to'qimalar** – pulpa va periodont.

Emal (enamelum) tishning eng qattiq to'qimasi bo'lib, prizmalardan iborat, u tishning toj qismini qoplab turadi. Dentin (dentinum) tuzilishi bo'yicha suyakka yaqin tursa ham undan birmuncha qattiq, ammo emaldan yumshoqroq bo'lib, tishning hamma qismlarida uchraydi. Sement (cementum) tishning faqat ildiz qismida bo'lib, qon tomirlari bo'lmagan suyak to'qimasiga o'xshab tuzilgan. **Periodont** – periodontum pishiq kollagen tolalardan iborat bo'lib, tish ildizini alveolyar chuqurchaga mahkamlaydi.

Tishlar jag'larda o'z qismlari bilan yonma-yon joylashib, yuqori va pastki tish qatorlarini yuzaga keltiradi. Har bir tish qatori 16 tishdan iborat bo'lib,

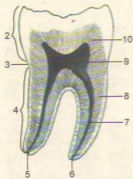
tish ravoqlarini hosil qiladi. Har bir tishda 5 ta yuza tafovut qilinadi: 1) og'iz dahliziga qaragan yuzasi – (facies vestibularis) oldingi tishlar lablarga, orqadagilari lunjlarning shilliq pardasiga tegib turadi; 2) tilga qaragan yuzasi – facies lingualis; 3) va 4) qo'shni tishlarga yopishib turuvchi yuzasi – facies contactus. Tish ravog'ining markazga qaragan yuzasi facies mesialis (yunoncha meso – orasida), qarama-qarshi yuzasi esa distal yuza (facies distalis) deyiladi; 5) chaynov yuzasi – facies oclusalis – qarama-qarshi qatordagi tishlarning bir-biriga tegib turuvchi yuzasidir. Bunday terminlar tishlarda joylashgan jarohatlarni belgilash uchun keng qo'llanilgani sababli ularni stomatologlar yaxshi bilishlari zarur.

Tishlarning o'ng yoki chap tomonga mansubligini bilish uchun quyidagi uch belgi yordam beradi: 1) ildiz belgisi (bir oz lateral tomonga bukilgan bo'ladi); 2) toj qismining burchak belgisi (kesuvchi qirrası-facies contactus bir xil emas, medial qirrası bir oz o'tkirroq bo'lsa, lateral qirrası tekisroq bo'ladi); 3) toj qismining egrilik belgisi (lab yuzasi bir oz bo'rtgan bo'ladi).



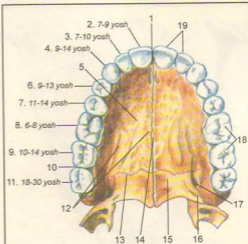
**251-rasm.** Bir ildizli tishning kesimi.

1–corona dentes; 2–collum dentes; 3–radix dentes; 4–foramen apicis dentes; 5–apex radialis dentes; 6–canalis radialis dentes; 7–cementum; 8–dentinum; 9–cavum dentes; 10–emaleum.



**252-rasm.** Ikki ildizli tishning kesimi.

1–enamelum; 2–corona dentes; 3–collum dentes; 4–radix dentes; 5–apex radialis dentes; 6–foramen apicis dentes; 7–canalis radialis dentes; 8–cementum; 9–cavum dentes; 10–dentinum.



**253-rasm.** Yuqori jag'ning doimiy tishlari (tishlarning chiqish tartibi).

1–foramen incisivum; 2–dens incisivus medialis (7–9 yoshda); 3–dens incisivus lateralis (7–10 yoshda); 4–dens caninus (9–14 yoshda); 5–processus palatinus maxillae; 6–dens premalaris I (9–13 yoshda); 7–dens premalaris II (11–14 yoshda); 8–dens molaris (6–8 yoshda); 9–dens molaris II (10–14 yoshda); 10–facies posterior; 11–dens molaris III (dens serotinus – 18–30 yoshda); 12–sulci palatini; 13–sutura palatina transversa; 14–sutura palatina mediana; 15–lamina horizontalis ossis palatina; 16–foramen palatinum minus; 17–foramen palatinum majus; 18–facies masticatoria; 19–margo incisivus.

Har bir tishning yuqori yoki pastki jag'ga mansubligi toj qismining shakli, tish ildizlarining soni va shakli bilan aniqlanadi. Shuning uchun har bir tishning toj qismi va ildizlarining tuzilishini bilish lozim.

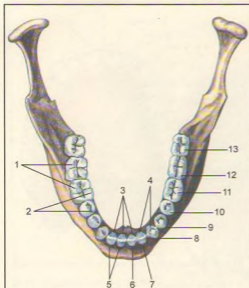
**Kurak tishlar** – dentes incisivi har bir jag'da to'rttadan bo'lib, ovqatni kesib olishga mo'ljallangan. Bu tishlar ildizi bitta bo'lib, pastki kurak tishlarda yon tomonda yassilangan. Toj qismlari keng va yassi bo'lib, iskanani eslatadi. Pastki kurak tishlarning tojlari ikki baravar ensizdir.

**Qoziq tishlar** – dentes canini har jag'da ikkittadan bo'lib, uzun yakka ildizga ega, ildizning yon tomonlarida egachalar bor. Yuqori qoziq tishlarning ildizlari pastki tishlarga nisbatan birmuncha uzun, toj qismlari ham kattaroqdir. Toj qismlari uchburchaksimon bo'lib, burchak hosil qiluvchi ikkita qirquvchi qirralari bor, ularning medial qirrası kaltaroq, distali esa bir oz uzunroqdir. Qoziq tishlar ovqatni uzib olish uchun xizmat qiladi. Bu tishlar yirtqich hayvonlarda yaxshi rivojlangan.

**Kichik oziq tishlar** – dentes premolares har jag'da to'rttadan bo'lib, qoziq tishlardan keyin joylashgan. Bu tishlarning toj qismlarida ikkittadan bo'rtma – tuberculum dentale bor, shuning uchun ularni qo'sh bo'rtmalı tishlar – dentes bicuspidati deyiladi. Yuqori

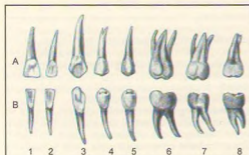
va pastki kichik oziq tishlarning ildizlari bir xil bo'lmaydi. Birinchilarining ildizlari aksariyat (yarmidan ko'proq holatda) aynisimon ikkiga ajralgan, pastki kichik oziq tishlarning ildizlari esa yakka bo'ladi. Shuning uchun bu tishlarni olishda doira bo'yicha (rotatsiya) harakat qilinadi.

**Katta oziq tishlar** – dentes molares har jag'da oltitadan bo'lib, orqa tomon sari kichiklashib boradi; birinchisi eng katta, uchinchi – eng kichikdir. Uchinchi katta oziq tishlar juda kech chiqadi va shuning uchun aql tish – dens serotinus deb ataladi. Bu tish tamoman chiqmasdan qolishi ham mumkinligi yuqorida eslatilgan edi. Katta oziq tishlarning toj qismlari kubsimon, chaynov yuzasi esa kvadrat shakliga yaqin, uchta va undan ortiq bo'rtiqlari bor. Yuqori jag'dagi katta oziq tishlarning uchta ildizi bo'lib, ularning ikkitasi lunjga, bittasi esa til tomonga qaragan. Pastki katta oziq tishlarning ildizlari ikkita bo'lib, biri oldinga, ikkinchisi orqaga qaragan va



254-rasm. Pastki jag'ning doimiy tishlari.

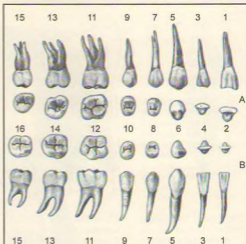
1-facies vestibularis; 2-facies masticatoria; 3-margo incisalis; 4-facies lingualis; 5-dens incisivus; 6-dens incisivus medialis; 7-dens incisivus lateralis; 8-dens caninus; 9-dens premolaris I; 10-dens premolaris II; 11-dens molaris I; 12-dens molaris II; 13-dens molaris III (dens serotinus).



255-rasm. Doimiy tishlar.

A-yuqori jag' tishlari (o'ng tomoni, tilga qaragan yuzasi).

B-pastki jag' tishlari (o'ng tomoni, tilga qaragan yuzasi). 1-medial kurak tish; 2-lateral kurak tish; 3- qoziq tish; 4-I kichik oziq tish; 5-II kichik oziq tish; 6-I katta oziq tish; 7-II katta oziq tish; 8-III katta oziq tish.



256-rasm. Doimiy tishlar.

A-yuqori jag' tishlari.

B-pastki jag' tishlari. 1-medial kurak tish (og'iz dahliziga qaragan yuzasi); 2-medial kurak tish (chaynov-kesuvchi qirradi); 3-lateral kurak tish (og'iz dahliziga qaragan yuzasi); 4-lateral kurak tish (chaynov-kesuvchi qirradi); 5-qoziq tish (og'iz dahliziga qaragan yuzasi); 6-qoziq tish (chaynov-kesuvchi qirradi); 7-I kichik oziq tish (og'iz dahliziga qaragan yuzasi); 8-II kichik oziq tish (chaynov yuzasi); 9-II kichik oziq tish (og'iz dahliziga qaragan yuzasi); 10-II kichik oziq tish (chaynov yuzasi); 11-I katta oziq tish (og'iz dahliziga qaragan yuzasi); 12-I katta oziq tish (chaynov yuzasi); 13-II katta oziq tish (og'iz dahliziga qaragan yuzasi); 14-II katta oziq tish (chaynov yuzasi); 15-16-III katta oziq tish (chaynov yuzasi).

uchlari orqa tomonga bir oz egilgan. Ildizlar tarkibida bitta (distal) yoki ikkita (ko'pincha medial) ildiz kanallari bo'ladi. Aql tishlarning uchchala ildizi qo'shilib ketib, bir butun konussimon shaklni qabul qilishi mumkin.

### TIL (257, 258-rasmlar)

Til (lingua, yunoncha – glossa) muskullardan tuzilgan bo'lib, og'iz bo'shlig'ida joylashgan. Til faqat hazm a'zolariga mansub bo'lmagan, so'zlashda, talaffuzda bevosita faol qatnashadi. Tilning oldida til uchi – apex linguae, o'rtaida til

tanasi – corpus linguae va orqa kengaygan qismida til ildizi – radix linguae bo'ladi. Tilning uchi va yon tomonlari (margo linguae) tishlarga tegib turadi. Tilning ustki yuzasining orqa qismi (dorsum linguae) bo'rtgan bo'lib, tanglayga qaragan. Pastki yuzasi (facies inferior) tilning faqat old qismida bo'ladi. Tilning ustki yuzasining o'rtasida (dorsum linguae) joylashgan egatcha (sulcus medianus linguae), orqada ko'r teshik (foramen caecum) bo'lib tugaydi (bu teshik o'rni embrional davrdagi qalqonsimon bez nayini o'rni) ko'r teshikdan har ikki tomon bo'ylab uncha chuqur bo'lmagan "V" raqamga o'xshash chegaralovchi egatcha (sulcus terminalis) joylashgan. Tilning bu qismlari embrional davrda turli kurtaklardan rivojlanishi va keyinchalik qo'shilib ketishdan darak beruvchi qoldiqdir. Tilning shilliq pardasi I, II, III va IV jabra cho'ntaklaridan rivojlanganligi sababli ushbu ravoqlarni innervatsiya qiluvchi V, VII, IX va X juft bosh miya nervlari ishtirok etadi. Tilning ustki yuzasida to'rt xil so'rg'ich (papillae linguales) mavjud.

1. **Ipsimon so'rg'ichlar** – papillae filiformes et conicae tilning ust yuzasida duxobasimon tus berib joylashgan. Bu so'rg'ichlar ovqatni qabul qilishda, chaynashda va halqumga yo'naltirishda hamda ovqat luqmasining yumshoqligi va uning mexanik xususiyatlarini sezishda qatnashadi.

2. **Zamburug'simon so'rg'ichlar** – papillae fungiformes tilning uchi va yonlarida joylashgan bo'lib, ta'm bilishda xizmat qiladi.

3. **Halqa bilan o'ralgan (tarnovsimon) so'rg'ichlar** – papillae vallatae 7–12 ta bo'lib, tilning ildizi va tana chegarasida, ko'r teshikning ikki yonboshida rimcha "V" raqami shaklida joylashgan. Ularda ta'm bilish so'g'onlari juda ko'p.

4. **Varaqsimon yoki bargsimon so'rg'ichlar** – papillae foliatae kitob varaqlari kabi tilning yonlarida joylashib, ta'm bilishda qatnashadi.

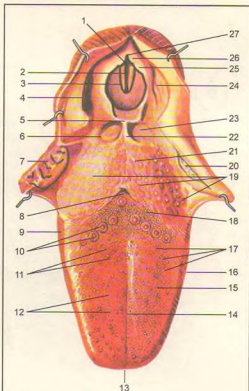
Tilning pastki yuzasi faqat oldingi qismidagina erkin, qolgan qismi til ildiziga qo'shilib ketgan. Pastki yuzadagi shilliq qavat hisobiga ikkita g'ijim burma (plica sublingualis) hosil qilgan.

Til murtagi – tonsilla lingualis tilning shilliq qavatida yakkama-yakka yoki to'planib joylashgan limfoid to'qimadan iborat. Murtaklar ko'proq til ildizi sohasida uchraydi.

Til muskullari xususiy va skelet muskullaridan iborat. Uch juft skelet muskullari skeletning biror joyidan boshlanib, tilga tutashadi.

1. Engak-til osti muskuli – m. genioglossus pastki jag' suyagining engak o'simtasidan boshlanib, tilga tutashadi. Muskel qisqarib tilni pastga va orqaga tortadi (258-rasm).

2. Til osti-til muskuli – m. hyoglossus til osti suyagidan boshlanib, tilning yon tomonlariga tutashadi. Tilni pastga va orqaga tortadi.

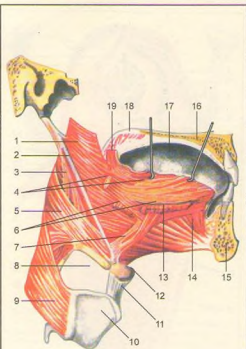


257-rasm. Til va hiqildoqqa kirish qismi.

1–rima glottidis; 2–plica vacalis; 3–plica vestibularis; 4–plica aryepiglottica; 5–epiglottis; 6–plica glossoepiglottica lateralis; 7–tonsilla palatina; 8–foramen caecum linguae; 9–papillae foliatae; 10–papilla vallatae; 11–papillae conicae; 12–papillae filiformes; 13–apex linguae; 14–sulcus medianus linguae; 15–dorsum linguae; 16–corpus linguae; 17–papillae fungiformes; 18–sulcus terminalis; 19–folliculi linguales; 20–tonsilla palatina; 21–radix linguae; 22–plica glossoepiglottica mediana; 23–vallecula epiglottica; 24–recessus piriformis; 25–tuberculum cuneiforme; 26–tuberculum cornicularum; 27–incisura interarytenoidea.

3. Bigiz-til muskuli – m. styloglossus chakka suyagining bigizsimon o'sig'idan boshlanib, tilning yonboshiga tutashadi. Muskel qisqarib, tilni yuqoriga va orqaga tortadi.

Tilning xususiy muskul tolalari turli tomonga yo'nalgan. Bu holat tilda ustki va pastki bo'ylama muskul m. longitudinalis superior et inferior,



258-rasm. Til muskullari.

1-m. constrictor pharyngis superior; 2-lig. stylopharyngeus; 3-m. stylopharyngeus; 4-m. styloglossus; 5-m. constrictor pharyngis medius; 6-m. hypoglossus (kesilgan); 7-m. chondroglossus; 8-membrana thyrohyoidea; 9-m. constrictor pharyngis inferior; 10-captilago thyroidea; 11-lig. thyrohyoideum medianum; 12-os hyoideum; 13-m. longitudinalis inferior; 14-m. genioglossus; 15-mandibula; 16-palatum durum; 17-lingua; 18-palatum molle; 19-m. glossopalatinus (kesilgan).

koʻndalang (m. transversus) va tikka yoʻnalgan (m. verticalis) muskullar borligini koʻrsatadi. Bu muskul tolalari oʻzaro tutashib, chirmashib ketgan. Buning natijasida til turli tomonga burilib, oʻz shaklini oʻzgartirish xususiyatiga ega. Tilning muskullari ensa miotomlaridan rivojlanganligi sababli bitta - til osti nervi - n. hypoglossus (XII juft) hisobiga innervatsiya qilinadi.

## SOʻLAK BEZLARI (259-rasm)

Ogʻiz boʻshligʻining shilliq qavatida turli hajmda juda koʻp soʻlak bezlari joylashgan. Ular til, lab, lunj va tanglay bezlari nomi bilan ataladi. Shuningdek, katta hajmdagi uch juft soʻlak bezlari ogʻiz boʻshligʻi atrofidagi joylashgan.

1. **Quloq oldi bezi** (glandula parotidea) yuz terisi ostida, tashqi quloq pastida va qisman m. masseter ustida joylashadi va orqa tomondagi pastki jagʻ suyagi chuqurchasi m. sternocleidomastoideus gacha boradi. Bez alohida-alohida boʻlakchalardan iborat boʻlib, ularning naychalari markaziy nayga qoʻshiladi. Bezning ogʻirligi 25-30 g, fibroz parda bilan oʻralgan. Bez naychasi (ductus parotideus) chaynov muskulidan koʻndalang oʻtib, lunj muskuli orqali ogʻiz boʻshligʻining dahliziga, yuqori jagʻning ikkinchi oziq tishlar sohasiga ochiladi. Quloq oldi bezi oqsilga boy tiniq soʻlak ajratadi.

2. **Pastki jagʻ osti bezi** (glandula submandibularis) 15 g boʻlib, pastki jagʻ suyagi osti chuqurligida joylashgan. Bu bez yaxshi taraqqiy etgan parda bilan oʻralgan. Uning chiqaruv nayi - ductus submandibularis til ostidagi soʻrgʻichlar - caruncula sublingualis ga ochiladi. Jagʻ osti bezi oqsil aralashgan shilliq suyuqlik ajratadi.

3. **Til osti bezi** (glandula sublingualis) ning ogʻirligi 5 g boʻlib, pastki jagʻ suyagi ichki yuzasidagi shu nomli chuqurchada, m. mylohyoideus ustida joylashgan. Bez ustini til osti shilliq qavati burmasi qoplab turadi. Bu bez boshqa bezlar kabi boʻlakchalardan tuzilgan. Ularning naylari (ductus sublingualis major et minores) alohida yoki oʻzaro qoʻshilib, bitta nay hosil qiladi. Bu naylar til ostidagi shilliq burmalar - olica sublingualis ga ochiladi. Bez oqsil aralash shilliq soʻlak ajratadi.

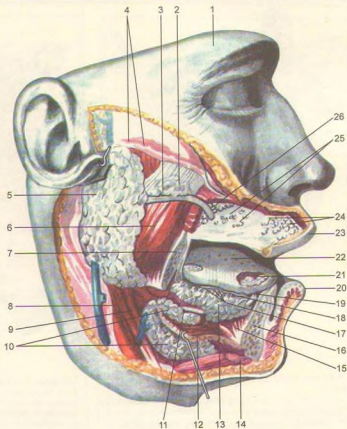
## HALQUM (260, 261, 262-rasmlar)

**Halqum yoki yutqin** (pharynx) voronkaga oʻxshash, pastga tomon torayib tuzilgan. U kalla suyagining tubi (asosi)dan boshlanib, ogʻiz va burun boʻshliqlariga keng ochilib turadi. Halqumni (orqa tomondan) umurtqa pogʻonasi va undagi muskullar chegaralaydi, old tomondan hiqildoq joylashib, halqumga tutashib turadi.

Halqum boʻshligʻi burun, ogʻiz va hiqildoq qismlaridan iborat.

## 259-rasm. Soʻlak bezlari.

1-peshona; 2-glandula parotis accessoria; 3-ductus parotideus; 4-fascia parotideae; 5-glandula parotis; 6-m. masseter; 7-mandibula; 8-m. digastricus (venter posterior); 9-m. stylohyoideus; 10-glandula submandibularis; 11-ductus submandibularis; 12-m. mylohyoideus; 13-glandula sublingualis; 14-m. digastricus (venter anterior); 15-m. genioglossus; 16-mandibula; 17-ductus sublinguales minores; 18-ductus sublingualis major; 19-cornuncula sublingualis; 20-labium inferius; 21-glandula lingualis anterior; 22-lingua; 23-labium superius; 24-glandulae labiales; 25-glandula buccales; 26-glandulae molares.

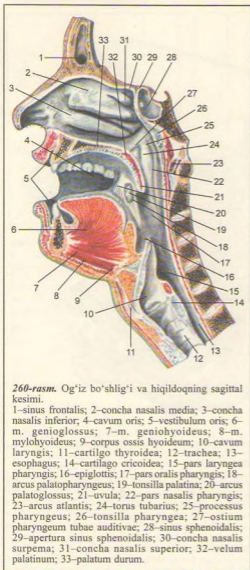


Halqumning burun (pars nasalis) qismi eng tepa qism boʻlib, burun boʻshligʻiga bir juft xoana (boʻshliq) orqali qoʻshilib turadi. Bu qismning pastki chegarasi yumshoq tanglay roʻparasida boʻlib, bu yerdan halqumni oʻrta quloq bilan tutashiruvchi eshituv nayi (ostium pharyngeum tubae) boshlanadi. Nayning togʻ ayi halqum tomonga sal boʻrtib chiqqan (torus tubarius). Uni shilliq parda oʻrab, orqa tomonida bir oz chuqurlikni vujudga keltiradi. Shu chuqurlikda eshituv nayi bilan yumshoq tanglay oʻrtasida limfa toʻqimasidan tuzilgan murtak (tonsilla tubaria) joylashgan.

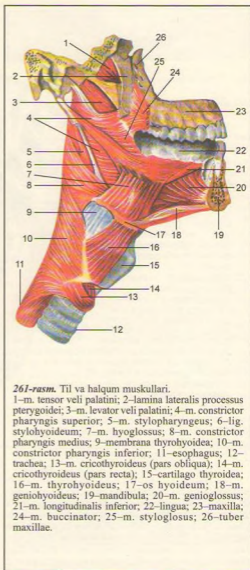
Halqumning ogʻiz qismi (pars oralis) old tomondan tomoq (faucis) orqali ogʻiz boʻshligʻiga tutashadi. Halqumning bu qismi ham havo, ham ovqat oʻtadigan umumiy yoʻl boʻlganidan bu ikki jarayonni

yumshoq tanglay tartibga solib turadi. Ovqat luqmasi yutilganda yumshoq tanglay taranglashib koʻtarilib havo yoʻlini toʻsadi, natijada havo oʻtmaydi. Halqum orqa devorining yuqori qismida limfa toʻqimasidan tuzilgan murtak (tonsilla pharyngea s. adenoidea) joylashgan. Halqum devorlarida ikkita nay murtagi, bitta halqum murtagi bilan bitta til murtagi va tanglay murtaklari halqa shaklida joylashgan. Shuningdek, oraligʻida koʻpgina limfa toʻqimalarini uchratish mumkin. Bu - Pirogov murtak halqasi boʻlib, organizmda himoya vazifasini bajaradi.

Halqumning hiqildoq qismi - pars laryngea (263, 264-rasmlar) birmuncha kalta, u hiqildoqning orqa tomonida joylashgan. Halqumning bu qismi pastda qiziloʻngachga qoʻshilib ketadi. Halqum hiqildoq qismining oldingi devorida kirish

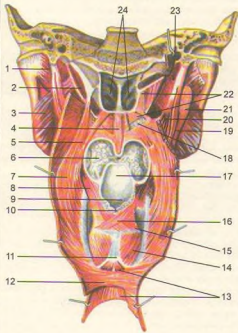


teshigi bo'lib, uni yon tomondan burmalar chegaralab turadi. Ovqat luqmasi o'tish paytida hiqildoqqa o'tish teshigini hiqildoq usti tog'ayi (hiqildoq qopqog'i) yopib turadi. Suyuqliklar esa hiqildoq teshigining ikki yonboshidagi egatchalar orqali qizilo'ngach tomonga o'tadi. Halqumning devori uch qavat bo'lib, ichki –



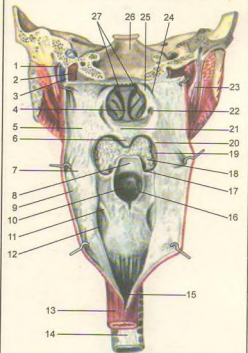
shilliq parda, o'rta – muskul parda va tashqi – biriktiruvchi to'qima pardadan iborat.

Shilliq parda – tunica mucosa og'iz, burun bo'shlig'idagi shilliq pardaning davomi hisoblanadi. U ko'p qavatli yassi epiteliy bilan qoplangan. Burun qismi esa kiprikli epiteliydan tuzilgan. Shilliq parda



262-rasm. Halqumning ichki muskullari.

1-m. pterygoideus lateralis; 2-m. levator veli palatini; 3-m. pterygoideus medialis; 4-m. uvulae; 5-m. salpingopharyngeus; 6-radix linguae; 7-m. palatopharyngeus; 8-m. stylopharyngeus; 9-adius laryngis; 10-incisura interarytenoidea; 11-cartilago cricoidea; 12-tunica muscularis esophagi (statum circulare); 13-tunica muscularis esophagi (stratum longitudinale); 14-m. cricoarytenoideus posterior; 15-m. arytenoideus transversus; 16-m. arytenoideus obliquus; 17-epiglottis; 18-glandulae palatinae; 19-m. stylohyoideus; 20-m. stylopharyngeus; 21-m. digastricus; 22-m. tensor veli palatini; 23-m. levator veli palatini; 24-choanae.



263-rasm. Halqum bo'shlig'i.

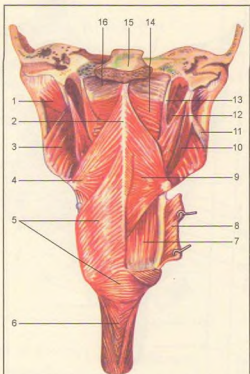
1-v.jugularis interna; 2-a. carotis interna; 3-n. vagus; 4-septum nasi; 5-pars nasalis pharyngis; 6-uvula; 7-pars oralis pharyngis; 8-epiglottis; 9-pars laryngea pharyngis; 10-adius laryngis; 11-plica n. laryngei; 12-processus piriformis; 13-esophagus; 14-trachea; 15-tunica mucosa esophagi; 16-plica aryepiglottica; 17-plica pharyngoepiglottica; 18-radix linguae; 19-tonsilla palatina; 20-arcus palatopharyngeus; 21-velum palatinum; 22-ostium pharyngeum tubae auditivae; 23-m. stylohyoideus; 24-recessus pharyngeus; 25-torus tubarius; 26-clivus; 27-choanae.

ostida ko'pgina shilliq bezlar joylashgan. Halqumda shilliq qavati rivojlanmagan. Shilliq parda muskul parda bilan fibroz to'qima orqali qo'shilib turadi.

Muskul parda - tunica muscularis (264-rasm) ko'ndalang- targ'il muskullardan tuzilgan. Cherepitsaga o'xshab ustma-ust joylashgan

halqumning uchta (yuqori, o'rt va pastki) qisuvchi muskullari - mm. constrictor pharyngis superior, media et inferior tafovut qilinadi. Halqumning yuqori qisuvchi muskuli kalla suyagining tubi (asosi) dan boshlansa, o'rt qisuvchi muskul til osti suyagidan, pastki muskul hiqildoq tog'aylaridan boshlanadi,





264-rasm. Halqum muskullari (orqadan ko'rinishi).

1-m. pterygoideus lateralis; 2-rape pharyngis; 3-m. pterygoideus medialis; 4-cornu majus ossis hyoidei; 5-m. constrictor pharyngis inferior; 6-esophagus; 7-m. palatopharyngeus; 8-m. constrictor pharyngis inferior (kesilgan); 9-m. constrictor pharyngis medius; 10-m. stylohyoideus; 11-lig. stylomandibulare; 12-m. stylopharyngeus; 13-m. petropharyngeus; 14-m. constrictor pharyngis superior; 15-clivus; 16-fascia pharyngobasilaris.

muskul parda halqumni ikki tomonidan o'rab, o'rta chiziqda tutashadi. Bundan tashqari, halqumni ko'taruvchi ikki juft muskul mavjud:

1. Bigizsimon o'siq – halqum muskuli – m. stylopharyngeus chakka suyagining bigizsimon o'sig'idan boshlanib, halqum devoriga yopishadi.

2. Halqum-tanglay muskuli – m. palatopharyngeus yumshoq tanglaydan boshlanib, halqum devoriga va qisman hiqliqoqqa yopishadi.

Halqumning siquvchi va ko'taruvchi muskullari qisqarish tufayli ovqat asta-sekin yuqoridan pastga, qizilo'ngach tomon yo'naladi.

Halqumning tashqi biriktiruvchi to'qima pardasi – tunica adentita muskul qavatlarini tashqaridan o'rab olgan. Bu pardaning tashqi yuzasini kletchatka (yog' o'rami) o'rab, halqumni qo'shni a'zoldan ajratib turadi.

## QIZILO'NGACH

**Qizilo'ngach** (ecophagus, 265-rasm) 25–30 sm uzunlikdagi muskuldan tuzilgan bo'lib, yuqorida VI bo'yin umurtqasining ro'parasida halqumdan boshlanadi, ko'krak sohasidan diafragma orqali qorin bo'shlig'iga o'tib, XI ko'krak umurtqasi ro'parasida me'daning kirish qismiga ulanadi.

Qizilo'ngach joylashishiga qarab uch bo'limga ajratiladi: yuqori bo'yin qismi – pars cervicalis, VI–VII bo'yin umurtqalari chegarasiga to'g'ri keladi, o'rta ko'krak qismi – pars thoracica eng uzun qismi bo'lib, II va X–XI ko'krak umurtqalari ro'parasiga to'g'ri keladi. Pastki qorin qismi – pars abdominalis eng kalta (taxminan 1–2 sm) bo'lib, diafragma orqali me'daning kirish qismiga qo'shiladi.

Qizilo'ngach orqa tomondan umurtqa pog'onasi bilan chegaralanadi, oldindan esa kekirdakning parda qismiga tegib turadi. Qizilo'ngachning ikki yonbosh sohasida adashgan nerv – n. vagus joylashgan. Qizilo'ngachning bo'yin sohasi ko'krak qafasiga uning ustki teshigi orqali o'tadi va IV–VII ko'krak umurtqalari oldida chap bronx bilan kesishib, uning orqa tomonidan o'tib, o'ng tomonga bir oz surilib joylashadi. IX ko'krak umurtqasi sohasida, qizilo'ngachning old tomonida aorta joylashadi va u bir oz chap tomonga surilib, diafragma orqali qorin bo'shlig'iga o'tib ketadi.

Qizilo'ngach devori uch pardadan iborat. Uning eng ustki pardasi – tunica adventitia biriktiruvchi to'qimadan tuzilgan. Qizilo'ngachning qorin bo'shlig'idagi qismi ust tomondan qorin pardasi bilan o'ralgan. Qizilo'ngachning muskul pardasi – tunica muscularis esa ikki qavatdan iborat bo'lib, tashqi qavati uzunasiga yo'nalgan, ichki qavati aylana joylashgan muskul tutamidan iborat. Qizilo'ngachning yuqori 1/3 qismi ko'ndalang-targ'il muskuldan tuzilgan bo'lib, asta-sekin silliq muskul bilan almashadi. Shuning uchun ham uning pastki 2/3 qismi silliq muskuldan iborat. Qizilo'ngach, odatda, yuqoridan pastga qarab qisqaradi. Qizilo'ngachning muskul bilan shilliq pardalari (tunica mucosa) o'rtasida shilliq osti qavati (tela submucosa) yaxshi rivojlangan. Bu holat shilliq parda harakatchan bo'lishini ta'minlaydi va uzunasiga joylashgan buralar hosil qiladi. Shilliq osti qavatida joylashgan

qizilo'ngachning xususiy bezlari o'z suyuqliklarini qizilo'ngach bo'shlig'iga chiqaradi. Shilliq parda qizilo'ngachning ichki qavatini bo'lib, yaxshi rivojlangan muskul plastinkasiga yaqin joylashgan uzunasiga burmalar hosil bo'lishiga va bezlar suyuqligining ajralishiga yordam beradi. Shilliq pardalardagi bez suyuqliklari uning yuzasini namlatiradi va ovqat luqmalari yo'nalishini osonlashtiradi. Qizilo'ngachning uch fiziologik toraygan joyi mavjud: birinchi – qizilo'ngachning boshlangan qismi (halqumdan boshlangan joyida), ikkinchi – kekirdakning ikkita bronxga bo'lingan yeri (qizilo'ngachning bronx bilan kesishgan sohasida), uchinchi – qizilo'ngachning diafragmadan o'tish joyi.

Qizilo'ngachning asosiy vazifasi ovqat luqmasi va yutilgan suyuqlikni me'daga o'tkazishdan iborat.

### ME'DA (266, 267-rasmlar)

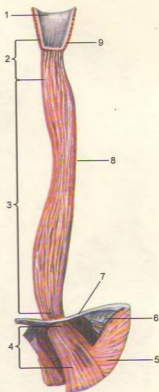
**Me'da** (ventriculus, gaster) hazm kanalining eng kengaygan qismi bo'lib, qorin bo'shlig'ining yuqori sohasida joylashgan. Uning ko'p qismi chap tomondagi qovurg'a osti sohasida, oz qismi esa qorin bo'shlig'i tepa bo'lugining o'rta qismida joylashgan.

Me'daning shakli nokka yoki laboratoriyadagi retorta (idish)ga o'xshaydi. O'rta yoshdagi odamlarda hajmi taxminan 1–3 litr (ba'zida undan ko'proq) bo'ladi. Me'daning old – paries anterior va orqa devorlari – paries posterior, yuqorida kichik – curvatura ventriculi minor, pastda katta egirliklar – curvatura ventriculi major ni hosil qiladi.

Me'daning kirish va chiqish qismlari tafovut qilinadi. Uning kirish – kardiya (pars cardiaca) qismidagi teshik – ostrum cardiacum (cardia – yurak) XI ko'krak umurtqasi qarshisida bo'lib, yurakka yaqin joylashgan. Me'daning chiqish (pars pylorica) qismi I bel umurtqasining ro'parasida, o'ng tomonga o'n ikki barmoq ichakka qo'shilib ketadi. Me'daning chiqish qismi ikkiga ajralgan: kengaygan qismi (antrum pyloricum) g'orcha deyilsa, uning teshigi (ostrum pyloricum), torayib davom etgan joyi kanal – canalis pyloricus bo'lagi deyiladi.

Ovqat bilan o'rta to'lgan me'da yuqoridan jigar chap bo'lugining pastki yuzasiga va diafragmaning chap gumbaziga, pastki tomondan ko'ndalang chamber ichak va uning tutqichiga tegib turadi. Me'daning oldingi devori qorinning oldingi devoriga, orqa devori me'da osti bez, chap buyrak va uning ustki beziga hamda taloqqa tegib turadi. Me'da atrofdan qorin parda bilan o'ralgan.

Me'da devori quyidagi 3 pardadan iborat: 1) tunica mucosa – shilliq parda bo'lib, uning shilliq osti qavatini tula submucosa juda yaxshi rivojlangan, 2) tunica

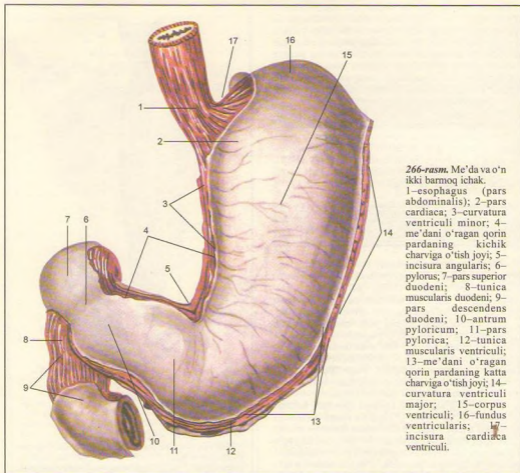


265-rasm. Qizilo'ngach.

1–pharynx (pars laryngea); 2–pars cervicalis; 3–pars thoracica; 4–pars abdominalis; 5–pars cardiaca; 6–diaphragma; 7–qizilo'ngachning pastki toraygan qismi; 8–qizilo'ngachning o'rta toraygan qismi; 9–qizilo'ngachning yuqori toraygan qismi.

muscularis – muskul parda, 3) tunica serosa – seroz parda.

Tunica mucosa ning asosiy vazifasi ovqatni kislotali muhitda parchalashga moslashgan bo'lib, bir qavatli prizmatik shilliq ishlab chiqaruvchi epiteli bilan qoplangan. Shilliq pardada juda ko'p katta-kichik burmalar – plicae gastricae mavjud, ularning yo'nalishi va miqdori katta amaliy ahamiyatga ega. Ushbu burmalardan ikkitasi kichik egirlikka parallel holda joylashib, turli tomonga yo'nalgan bo'ladi, qolgan burmalar me'daning qolgan qismlarida o'ziga xos shaklni tashkil qiladi. Odatda, me'dada uzoq



266-rasm. Me'da va o'nikki barmoq ichak.

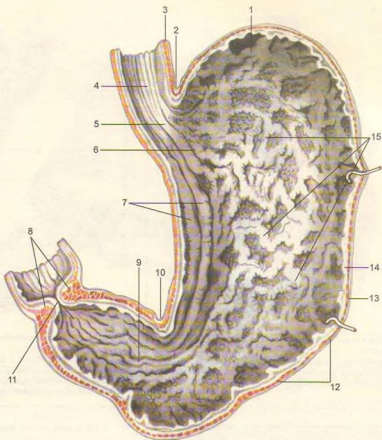
1—esophagus (pars abdominalis); 2—pars cardiaca; 3—curvatura ventriculi minor; 4—me'dani o'ragan qorin pardaning kichik charviga o'tish joyi; 5—incisura angularis; 6—pylorus; 7—pars superior duodeni; 8—tunica muscularis duodeni; 9—pars descendens duodeni; 10—antrum pyloricum; 11—pars pylorica; 12—tunica muscularis ventriculi; 13—me'dani o'ragan qorin pardaning katta charviga o'tish joyi; 14—curvatura ventriculi major; 15—corpus ventriculi; 16—fundus ventriculi; 17—incisura cardiaca ventriculi.

saqlanmaydigan moddalar (suv, choy, mineral suv) mana shu kichik egrilik bo'ylab joylashgan burmalardan to'g'ridan-to'g'ri o'n ikki barmoq ichakka o'tadi ("me'da yo'li"). Shilliq pardada burmalardan tashqari me'da maydonchalari — areae gastricae mavjud. Tepachalar orasida me'da chuqurchalari — foveolae gastricae bo'lib, ularga me'da bezlari ochiladi.

Me'da bezlari joylashishiga qarab quyidagi uch turga bo'linadi va birgalikda me'da shirasini ishlab chiqaradi: 1) kardial bezlar — glandulae cardicae, 2) me'daning xususiy bezlari — glandulae gastricae propriae, ular me'daning tubi va tanasida juda ko'p miqdorda bosh hujayralar — pepsinogen fermenti,

qoplovchi hujayralar esa xlorid kislotasi ishlab chiqaradi, 3) pilorik bezlar — glandulae pyloricae, asosan, shilliq modda ishlab chiqaradi. Bundan tashqari, shilliq pardada tarqoq joylashgan limfatik follikulalar — folliculi lymphatici gastrici uchraydi.

Me'daning chiqish qismida shilliq parda halqasimon burma hosil qiladi, u o'ziga xos qopqoq (klapan) — valvula pylorica deyiladi va kislotali muhitga ega bo'lgan me'dani, ishqoriy muhitli o'n ikki barmoq ichakdan ajratib turish vazifasini bajaradi. Shilliq osti qavati biriktiruvchi to'qimadan tuzilgan bo'lib, shilliq pardani muskul parda bilan bog'laydi, uning tarkibida bir qancha qon tomir, nerv tolalari o'tadi va ular chigallar hosil qiladi.



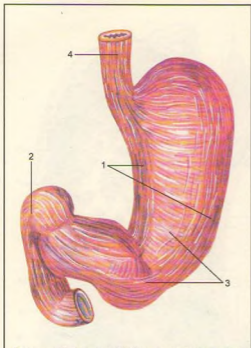
267-rasm. Me'daning shilliq qavati.

1-fundus ventricularis; 2-incisura cardiaca ventriculi; 3-tunica muscularis esophagi; 4-tunica mucosa esophagi; 5-ostium cardiacum; 6-pars cardiaca; 7-plicae mucosae gastricae; 8-m. sphincter pylori; 9-pars pylorica (canalis pyloricus); 10-incisura angularis; 11-ostium pyloricum; 12-tunica muscularis ventriculi; 13-tela submucosa ventriculi; 14-tunica mucosa ventriculi; 15-plicae gastricae.

Tunica muscularis (268, 269-rasmlar) – muskul pardasi ancha baquvvat bo'lib, uch yo'nalishda joylashgan. Uning tashqi qismi uzunasiga – stratum longitudinale yo'nalgan, o'rta qavati halqasimon – stratum circulare joylashgan, ichki qismidagi muskul tolalari esa qiyshiq – stratum oblique yo'nalgan. Uzunasiga yo'nalgan muskul tolalari, odatda, kichik va katta egrilikda yaxshi rivojlangan bo'ladi. Halqasimon yo'nalgan muskul tolalari esa me'daning hamma qismlarida yaxshi takomil etgan bo'lib, chiqish (pilorik) joyida zichlashadi va qisuvchi (sfinkter) muskul – m. sphincter pylori ga aylanadi. Qiyshiq yo'nalgan muskul tolalari me'daning tanasi va tubida yaxshi takomil etgan.

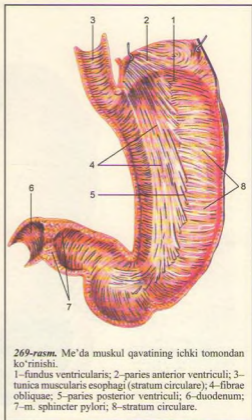
Qiyshiq yo'nalgan muskul qisqarganda suyuq ovqatlar kichik egrilik orqali me'dadan o'n ikki barmoq ichakka o'tadi. Me'da muskul qavati, kirish qismidan chiqish qismi tomon to'liqlanib qisqaradi. Tunica serosa – seroz parda (qorin pardaga qaralsin) ichki a'zolari o'raydigan qism bo'lib, me'dani hamma tomondan o'rab turadi. Seroz pardani me'daning muskul pardasiga seroz parda osti qavati qo'shib turadi.

Me'da past bo'yilarda hayvon shoxiga o'xshash shaklda bo'lsa, o'rta bo'yilarda baliq ovlashda ishlatiladigan ilmoqqa o'xshash bo'ladi. Baland bo'yilarda esa ayollar paypog'iga o'xshab ketadi.



268-rasm. Me'da va o'n ikki barmoq ichakning muskul qavati.

1–stratum longitundinale; 2–duodenum (pars superior); 3–stratum circulare; 4–tunica muscularis esophagi (stratum longitundinale).



269-rasm. Me'da muskul qavatining ichki tomondan ko'rinishi.

1–fundus ventricularis; 2–paries anterior ventriculi; 3–tunica muscularis esophagi (stratum circulare); 4–fibrae obliquae; 5–paries posterior ventriculi; 6–duodenum; 7–m. sphincter pylori; 8–stratum circulare.

## INGICHKA ICHAK (270, 271, 272, 273-rasmlar)

**Ingichka ichak** (intestinum tenuae) qorin bo'shlig'ida me'daning chiqish qismidan boshlanadi, uzunligi 5–6 m gacha boradi.

Ingichka ichak uch qismdan iborat:

1. **O'n ikki barmoq ichak** –intestinum duodenum, ingichka ichakning boshlang'ich qismi bo'lib, uzunligi 25–30 sm yoki o'n ikkita barmoqning ko'ndalangiga teng.

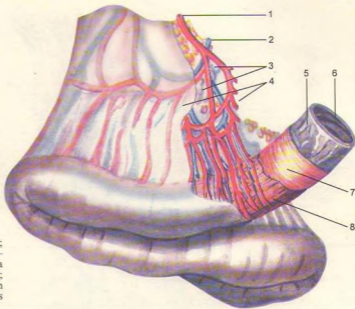2. **Och ichak** – intestinum jejunum o'n ikki barmoq ichakning davomi bo'lib, ingichka ichakning 3/5 qismini tashkil qiladi.

3. **Yonbosh ichak** – intestinum ileum ingichka ichakning 2/5 qismini tashkil qiladi.

**O'n ikki barmoq ichak** –intestinum duodenum qorin devorining orqa qismida I–III bel umurtqalari ro'parasida "taqa" shaklida joylashgan. Ichak me'daning chiqish joyidan boshlanib, ingichka ichakka qo'shilib ketadi. Uning halqasiga me'da osti bezining bosh qismi kirib turadi. O'n ikki barmoq ichak to'rt qismga bo'linadi:

1. **Ustki ko'ndalang qismi** – pars superior me'daning pilorik qismidan boshlanadi, I bel umurtqasi ro'parasida (o'ng tomondan) tepa burilish (flexura duodeni superior) hosil qilib (uzunligi 3–5 sm) ikkinchi qismga o'tadi. Pars superior orqasida darvoza venasi, umumiy o't yo'li va jigarning kvadrat bo'lagi joylashgan.

2. **Quyitushuvchi qismi** – pars descendens II–IV bel umurtqalari tanasining o'ng yonboshidan pastga yo'nalib, pastki burilish (flexura duodeni inferior) ni hosil qilib uchinchi qismga o'tadi.



270-rasm. Ingichka ichak.

1-a. jejunalis; 2-v. jejunalis;  
3-nodi lymphatici; 4-  
mesenterium; 5-tela  
submucosa; 6-tunica mucosa;  
7-tunica muscularis (stratum  
circulare); 8-tunica muscularis  
(stratum longitudinale).

Pars descendens qismining uzunligi 8–10 sm bo'lib, orqasidan o'ng buyrak va umumiy o't yo'li o'tsa, old tomonidan ko'ndalang-chambar ichak charvisi kesib o'tadi.

3. Pastdagi ko'ndalang qismi – pars horizontalis III–IV umurtqalar tanasining old tomonidan chap tomonga o'tadi.

4. Ko'tariluvchi qismi – pars ascendens uchinchi qismdan boshlanib, bel umurtqalarining chap yonboshidan yuqoriga, II bel umurtqasi ro'parasiga borganda o'n ikki barmoq ichak, och ichak burmasini – flexura duodenojejunalis ni hosil qilib, och ichakka o'tadi. Ko'tariluvchi qismning orqa tomonida qorin aortasi, uning gorizontol qismi bilan birikuvchi qismida esa yuqori ichak tutqich arteriyasi va venasi joylashgan.

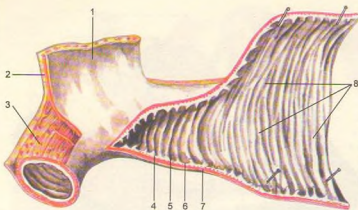
O'n ikki barmoq ichakning quyi tushuvchi qismiga me'da osti bezi yo'li hamda umumiy o't yo'li qo'shiladi va shilliq pardada so'rg'ich (papilla duodeni major) hosil qiladi.

**Och ichak** – intestinum jejunum va **yonbosh ichak** – intestinum ileum qorin bo'shlig'ining pastki qismini egallagan. Och ichak qorin bo'shlig'ining pastki qavati chap qismini ishg'ol qilsa, yonbosh ichak

qorin bo'shlig'ining pastki (yonbosh suyak bo'shlig'i sohasi) qismida joylashgan. Och ichak (chegarasiz) bevosita yonbosh ichakka o'tadi.

Ingichka ichak devori quyidagi pardalardan tuzilgan: 1) shilliq parda – tunica mucosa va uning shilliq osti qavati – tela submucosa; 2) muskul parda – tunica muscularis; 3) seroz parda – tunica serosa.

Shilliq parda ichakning eng ichkarisida joylashgan bo'lib, shilliq osti qavati tufayli harakatchan bo'ladi va ko'ndalang burmalar hosil qiladi. Shilliq parda yuzasida taxminan 4 mln ga yaqin vorsinkalar (so'rg'ichlar) – villi intestinales mavjud. Vorsinkalar va ular ostidagi o'raga o'xshash chuqurchalar, kriptalar silindrik hoshiyali epiteliy bilan qoplangan bo'lib, unda juda ko'p mikrovorsinkalar tutadi. Ovqat moddalari shular orqali shimiladi va vorsinkalar ichidagi qon hamda limfa tomirlariga so'riladi. Ingichka ichakning shilliq pardasida shilliq ishlovchi qadahsimon hujayralar va ichak shirasini chiqaruvchi hujayralar joylashgan. Bundan tashqari, yakka-yakka folliculi lymphatici solitarii yoki g'uj-g'uj – folliculi lymphatici aggregati joylashgan limfa tugunlari ham bo'ladi. Shilliq osti qavati muskul pardani shilliq qavati bilan biriktirib turadi, u biriktiruvchi to'qimadan tuzilgan.



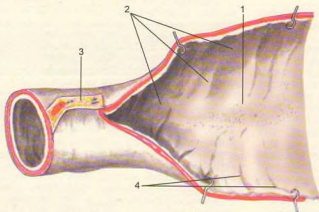
271-rasm. Ingichka ichakning shilliq qavati.

1-mesenterium; 2-a. jejunalis; 3-tunica muscularis (stratum longitudinale); 4-tela submucosa; 5-tunica mucosa; 6-tunica muscularis; 7-tunica serosa; 8-plicae circulares.

Shilliq osti qavatida qon tomir va nerv chigallari ko'p joylashgan.

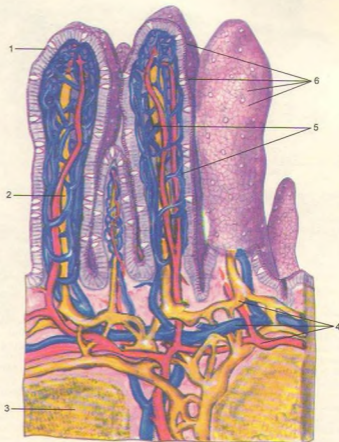
Muskul parda silliq muskul hujayralaridan tashkil topgan tolalardan tuzilgan bo'lib, tashqi qavati uzunasiga, ichki qavati esa aylanasiga ketgan tolalardan iborat. Seroz parda qorin pardasi

(peritoneum) ning bir qismi bo'lib, ichaklarni eng ustki tomonidan o'rab turadi. Jumladan o'n ikki barmoq ichakning ko'pchilik qismini faqat old tomondan o'rasa, och va yonbosh ichaklarni choratrofdan o'rab, ichak tutqichi – mesenterium ni hosil qiladi.



272-rasm. Ingichka ichakning shilliq qavati.

1-folliculi lymphatici agregati; 2-folliculi lymphatici solitarii; 3-mesenterium; 4-plicae circulares.



273-rasm. Vorsinka (so'r-g'ich)lar sxemasi.

1-epiteliy; 2-markaziy limfatik kapillyar; 3-limfa follikulalari; 4-limfa va qon tomirlar chigali; 5-qon tomir kapillyarlar to'ri; 6-qadahsimon hujayralar.

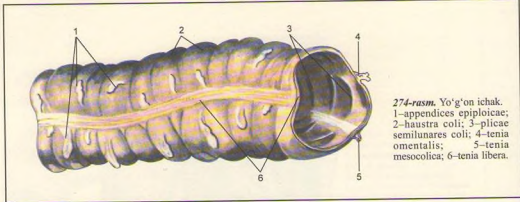
### YO'G'ON ICHAK (274, 275-rasmlar)

Yo'g'on ichak (intestinum crassum) ingichka ichakdan keyin boshlanib, orqa chiqarish teshigi bilan tugaydi. Yo'g'on ichakning uzunligi 1,5-2 m bo'lsa,

diametri ingichka ichak diametridan deyarli ikki baravar katta. Shuning uchun ham yo'g'on ichak deb ataladi. Yo'g'on ichak ko'richak - caecum, ko'tariluvchi chamber ichak - colonascendens, ko'ndalang chamber ichak - colon transversum, tushuvchi chamber ichak - colon descendens, "S" simon ichak - colon sigmoideum va to'g'ri ichak - rectum dan iborat.

Shilliq parda uning ostida joylashgan yaxshi rivojlangan shilliq osti qavati yordamida muskul





274-rasm. Yo'g'on ichak.  
1—appendices epiploicae;  
2—haustra coli; 3—plicae  
semilunares coli; 4—tenia  
omentalis; 5—tenia  
mesocolica; 6—tenia libera.

pardaga yopishgan. Shuning uchun shilliq parda harakatchan bo'lib, birmalqar yarim halqa shaklida joylashgan. Yo'g'on ichak shilliq pardasida vorsinkalar (so'rg'ichlar) bo'lmaydi. Unda joylashgan bezlar juda ko'p miqdorda shilliq ishlab chiqaradi. Yo'g'on ichakda limfa tugunlari yakka-yakka joylashgan. Shilliq parda prizmatik epiteliy bilan qoplangan.

Muskul parda ikki (ichki aylanasiga, tashqi uzunasiga yo'nalgan) qavatdan iborat. Uzunasiga yo'nalgan muskul tolalari bir tekis joylashmasdan, tasmalar – teniae coli hosil qiladi. Bu tasmalardan biri yo'g'on ichakning oldingi yuzasida erkin – tenia libera joylashsa, ikkinchisi charvi (tenia omentalis) hosil qilib, katta charviga tomon yo'naladi. Uchinchi tasma (tenia mesocolica) shu ichakning tutqichi bo'lib, uning orqa tomonida joylashgan. Natijada tasmalar oralig'ida, erkin va charvi tasmalarning boshidan oxirigacha bo'lgan masofada yog' o'simta (appendicis epiploicae) lar uchraydi. Yo'g'on ichak tasmalari oralig'ida turtib chiqqan pufakchalarni ko'rish mumkin.

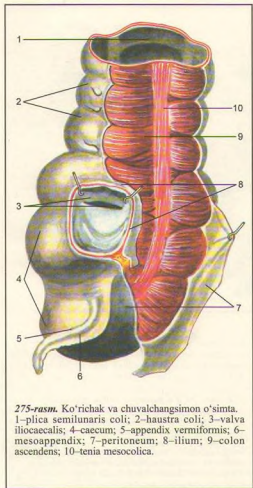
Seroz parda yo'g'on ichak devorining hamma qismini bir xilda o'ramaydi. Ko'richak, ko'ndalang chamber ichak, "S" simon ichaklarni hamma tomondan o'raydi. Hatto ko'ndalang chamber ichak bilan "S" simon ichaklarning ichak tutqichlari – mesocolon transversum, mesocolon sigmoideum bo'ladi. Ko'tariluvchi va tushuvchi chamber ichaklarni esa ikki yonboshi va old tomondangina o'raydi. Ichakning orqa devori biriktiruvchi to'qima (adventitsiya) bilan o'ralgan. Yo'g'on ichak qismlari: ko'richak (caecum, 275, 276-rasmlar) yo'g'on ichakning boshlang'ich qismi bo'lib, uzunligi 6 sm, diametri 7–8 sm gacha. Ko'richak o'ng tarafdagi yonbosh chuqurchada joylashgan, uning yonbosh ichakka qo'shilgan joyida yuqori va pastki labdan tuzilgan qopqoq – valva ileocaecalis bo'ladi. Bu

qopqoq ko'richakka qarab ochilganida ovqat ingichka ichakdan yo'g'on ichakka bemalol o'tadi. Aksincha ko'richakdan ingichka ichakka qaytib o'tishiga yo'l qo'ymaydi.

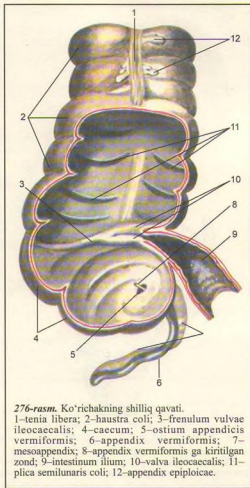
Ko'richakning orqa tomoni yonbosh va katta bel muskullari ustida joylashgan bo'lib, old tomondan qorin oldingi devorining ichki yuzasiga tegib turadi. Qorin parda ko'pincha ko'richakni hamma tomondan (10 foiz odamlarda qorin parda ko'richakni uchta tomondangina o'raydi) o'rganiga qaramasdan, uning ichak tutqichi bo'lmaydi. Odamda ko'richakning joylashishi turlicha bo'lib, u pastda, kichik chanoqqa kirish qismida, yoki yuqorida, oldingi yonbosh o'tkir o'simtasidan yuqorida bo'lishi mumkin. Ko'richakning orqa medial sirtida chamber ichakning uchchala tasmalari bir nuqtaga yig'iladi va xuddi shu yerdan chualchangsimon o'simta boshlanadi.

Ko'richakning pastki yuzasidan chualchangsimon o'simta (appendix vermiformis) o'sib chiqqan. O'simta 3–6, ba'zida esa 18–20 sm bo'ladi. Devori 0,5–1 sm, ichi esa juda tor (3–4 mm) tuzilgan, u ko'richak bo'shlig'idan shilliq qavatdan tuzilgan burma orqali ajralgan. Chualchangsimon o'simta, odatda, kichik chanoq bo'shlig'iga osilgan holatda joylashgan. Ba'zan o'simta ko'richakning orqa tomonida uchi tepaga qarab joylashgan bo'ladi.

Ko'tariluvchi chamber ichak (colon ascendens) ko'richakning davomi bo'lib, tikka yo'naladi va o'ng qovurg'a osti sohasida jigarning pastki yuzasiga burilib, flexura coli dextra ni hosil qilgan holda ko'ndalang chamber ichakka o'tadi. Ko'tariluvchi chamber ichakning old va ikki yonbosh qismini qorin parda o'raydi. Uning orqa yuzasi ochiq qoladi (mezoperitoneal), yonbosh muskuli bilan belning kvadrat muskuliga va o'ng buyrakka tegib joylashadi. Uning medial yuzasi belning katta muskuliga, oldingi



275-rasm. Ko'richak va chuvalchangsimon o'simta.  
1-plica semilunaris coli; 2-haustra coli; 3-valva ileocaecalis; 4-caecum; 5-appendix vermiformis; 6-mesoappendix; 7-peritoneum; 8-ilium; 9-colon ascendens; 10-tenia mesocolica.



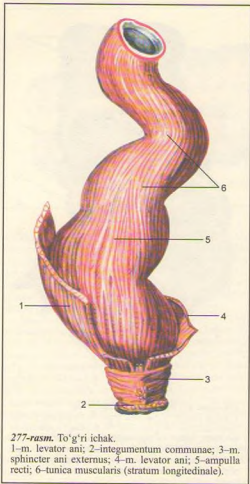
276-rasm. Ko'richakning shilliq qavati.  
1-tenia libera; 2-haustra coli; 3-frenulum vulvae ileocaecalis; 4-caecum; 5-ostium appendicis vermiformis; 6-appendix vermiformis; 7-mesoappendix; 8-appendix vermiformis ga kiritilgan zond; 9-intestinum ilium; 10-valva ileocaecalis; 11-plica semilunaris coli; 12-appendix epiploicae.

yuzasi qorinning oldingi devoriga, lateral yuzasi qorinning o'ng devoriga, medial yuzasi ingichka ichak qovuzloqlariga tegib joylashgan.

Ko'ndalang chamber ichak (colon transversum) ko'tariluvchi chamber ichakning buriilgan qismidan keyingi davomidir. Ko'ndalang chamber ichak ko'ndalangiga yo'nalib chap tomonga o'tganda, chap burilish (flexura coli sinistra)ni hosil qilib, quyi tushuvchi chamber ichakka o'tib ketadi. Ko'ndalang chamber ichak tutqich – mesocolon transversum (intraperitoyeal) orqali qorin devoriga yopishadi, uning old tomonida katta charvi osilib yotadi.

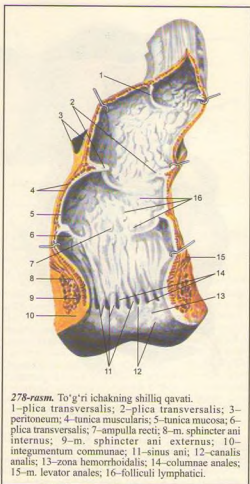
Ko'ndalang chamber ichakning orqa tomonida o'n ikki barmoq ichak bilan me'da osti bezi joylashgan bo'lsa, oldingi yuzasi bilan me'da qorin pardadan tuzilgan boylam (lig. gastrocolicum) bilan o'zaro tutashib turadi. Ko'ndalang chamber ichakning ustida o'ng tomonda jigar, chap tomonda taloq, pastida – ingichka ichak qovuzloqlari joylashgan.

Tushuvchi chamber ichak (colon descendens) chap burilishidan boshlangan yo'g'on ichakning bu qismi, qorin qora devorining chap tomoni bo'ylab yo'naladi va chap yonbosh chuqurchaga borganda "S" simon ichakka o'tadi. Ichakning orqa tomoni belning kvadrat



277-rasm. To'g'ri ichak.

1-m. levator ani; 2-integumentum commune; 3-m. sphincter ani externus; 4-m. levator ani; 5-ampulla recti; 6-tunica muscularis (stratum longitudoinale).



278-rasm. To'g'ri ichakning shilliq qavati.

1-plica transversalis; 2-plica transversalis; 3-peritoneum; 4-tunica muscularis; 5-tunica mucosa; 6-plica transversalis; 7-ampulla recti; 8-m. sphincter ani internus; 9-m. sphincter ani externus; 10-integumentum commune; 11-sinus ani; 12-canal analis; 13-zona hemorrhoidalis; 14-columnae anales; 15-m. levator anales; 16-folliculi lymphatici.

va ko'ndalang muskullari, chap buyrakning quyi qismiga tegib tursa, medial tomondan ingichka ichakka, oldingi tomoni bevosita qorinning oldingi devoriga, chap tomondan qorinning chap devoriga yondashib turadi.

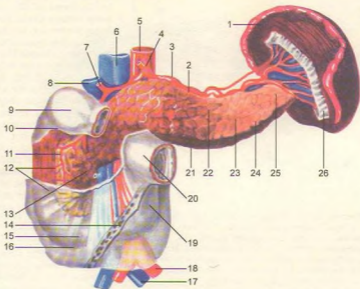
"S" simon ichak (colon sigmoideum) tushuvchi chamber ichakning chap yonbosh chuqurchasidan boshlanib, kichik chanoq bo'shlig'ida to'g'ri ichakka o'tib ketadi. Bu yerda uzunligi 10-12 sm bo'lgan "S" simon ichak qorin parda bilan hamma tomondan o'ralgan, ichak tutqichi (mesocolon sigmoideum) bor. Ichak chap siydik yo'li, chap yonbosh arteriyasi va venasi bilan kesishib joylashgan.

To'g'ri ichak (rectum, 277, 278-rasmlar) yo'g'on ichakning oxirgi qismi bo'lib, "S" simon ichakdan III dumg'aza umurtqasi ro'parasida boshlanib, orqa teshik (anus) bilan tashqariga ochiladi. To'g'ri ichakda tasmalar, yog'li o'simta va turib chiqqan pufakchalar bo'lmaydi. To'g'ri ichak nomiga yarasha juda ham to'g'ri emas, u ikkita bukilma hosil qiladi. Birinchi bukilma dumg'aza suyagiga, ikkinchisi dum suyagining shakliga moslashib paydo bo'ladi.

To'g'ri ichakning yuqori qismi - chanoq bo'ladi birmuncha kengaygan (ampulla recti), diametri to'lib turganda 6-8 sm gacha bo'ladi. Oxirgi orqa teshikka yaqin qismi ancha toraygan. To'g'ri ichakning ichki

279-rasm. Me'da osti bezi, taloq va o'n ikki barmoq ichak.

1-lien; 2-margo superior; 3-a. lienalis; 4-truncus coliacus; 5-aorta; 6-v. cava inferior; 7-a. hepatica propria; 8-v. portae; 9-pars superior duodeni; 10-flexura duodeni superior; 11-a. supraduodenalis superior; 12-pars descendens duodeni; 13-caput pancreatis; 14-radix mesenterii; 15-pars horizontalis duodeni inferior; 16-flexura duodeni inferior; 17-v. iliaca communis sinistra; 18-a. iliaca communis sinistra; 19-pars ascendens duodeni; 20-jejenum; 21-margo inferior; 22-facies anterior; 23-pancreas; 24-margo anterior; 25-cauda pancreatis; 26-lig. gastrolienale (kesilgan).



tomonida shilliq parda ko'ndalang burma hosil qiladi. Shilliq pardada yo'g'on ichakning bosh qismlariga o'xshash shilliq bezlari, yakka-yakka joylashgan limfa tugunlari uchraydi. Shilliq osti qavati yaxshi rivojlangan. Shuning uchun shilliq parda harakatchan bo'lib, ichakning tashqi teshikka yaqin qismida uzunasiga yo'g'on burmalar paydo qiladi. Bular pastga tushgan sari bir-biri bilan qo'shilib joylashadi. Bu zonada vena qon tomirlari juda yaxshi rivojlangan bo'lib, vena chigalini hosil qiladi. Ba'zida bu venalar kengayib, bavosil kasalligini paydo qilishi mumkin.

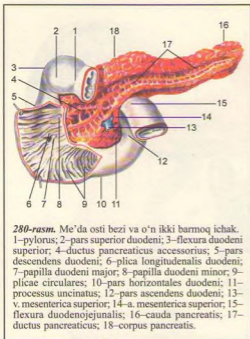
Muskul parda to'g'ri ichakda tashqi uzunasiga va ichki aylanasiga joylashgan qavatlardan tuzilgan. Aylanasiga joylashgan muskul tolalari orqa teshik sohasiga kelgach zichlashib, ichki qisqich - m. sphincter ani internus ni hosil qiladi. Bundan tashqari, tashqi teshik atrofida ixtiyoriy halqa muskul tolalaridan tuzilgan tashqi qisqich - m. sphincter ani externus bo'ladi. Shilliq qavatning muskul halqalari qalinlashuvidan hosil bo'lgan uchinchi qisqich orqa teshikdan 10 sm yuqorida joylashgan.

To'g'ri ichakning chanoq bo'lagi erkaklarda oldindan qovuqqa, urug' pufakchalari, prostata bezi va urug' tashuvchi tizimchaga tegib turadi. Ayollarda esa to'g'ri ichak bachadon, pastroqda qindan, oraliq bo'shlig'i va unda joylashgan birlashtiruvchi to'qima bilan ajralib turadi.

## ME'DA OSTI BEZI

**Me'da osti bezi** (pancreas, 279, 280-rasmlar), me'daning orqa sohasida I-II bel umurtqalari qarshisida ko'ndalang joylashgan. Me'da osti bezi og'irligi 70-90 g bo'lib, uch qism (bosh, tana va dum) dan iborat: boshi - caput pancreatis ilgaksimon o'simtasi (processus uncinatus) bilan, tanasi - corpus pancreatis va dum - cauda pancreatis. Bezning bosh qismini o'rab olgan o'n ikki barmoq ichak taqa shaklida joylashgan. Bezning bosh va tana qismlari chegarasida kemtik - incisura pancreatis bo'lib, u yerdan yuqori ichak tutqich arteriya va venasi o'tadi. Me'da osti bezining tanasi uch qirrali prizmani eslatadi va unda uchta yuza tafovut qilinadi: oldingi yuzasi - facies anterior botiq bo'lib me'daga tegib turadi, orqa yuzasi - facies posterior qorin bo'shlig'ining orqa devoriga yopishgan, pastki yuzasi - facies inferior pastga qaragan. Bu yuzalar uchta qirra - margo superior, anterior va inferior yordamida o'zaro ajralgan. Bez tanasining orqa tomonidan aorta va pastki kovak venasi o'tadi.

Bezning dumi tanasining bevosita davomi bo'lib, asta-sekin ingichkalashadi va taloq darvozisiga boradi. Me'da osti bezi qorin pardadan tashqarida (ekstraperitoneal) yotadi.



**280-rasm.** Me'da osti bezi va o'n ikki barmoq ichak. 1—pylorus; 2—pars superior duodeni; 3—flexura duodeni superior; 4—ductus pancreaticus accessorius; 5—pars descendens duodeni; 6—plica longitudinalis duodeni; 7—papilla duodeni major; 8—papilla duodeni minor; 9—plicae circulares; 10—pars horizontales duodeni; 11—processus uncinatus; 12—pars ascendens duodeni; 13—v. mesenterica superior; 14—a. mesenterica superior; 15—flexura duodenojejunalis; 16—cauda pancreatis; 17—ductus pancreaticus; 18—corpus pancreatis.

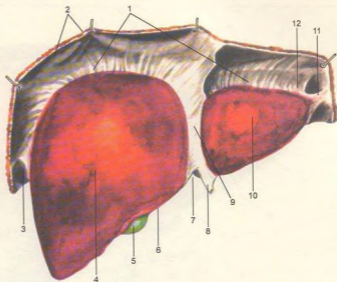
Me'da osti bezi murakkab tuzilgan, chiqaruv nayi (ductus pancreaticus) ko'p tarmoqlangan bezlarga kiradi, ishlab chiqaradigan mahsuloti jihatidan oqsil bezlariga mansub. Me'da osti bezining shirasi ishqoriy reaksiyaga ega bo'lgan rangsiz suyuqlikdir. Shira chiqaruv nayi orqali o'n ikki barmoq ichakning pastga yo'naluvchi qismiga quyiladi va oqsil, yog', uglevodlarni parchalab shimilishida bevosita qatnashadi. Me'da osti bezi shirasi ovqat yeyila boshlagandan so'ng 2–4 minut o'tgach, ajralib chiqq boshlaydi. Uning ichki sekretsiya gomoni – insulin, me'da osti bezining tana va dum bo'laklari tarkibida joylashgan maxsus hujayralar (pankreatik Langgans orolchasi)da ajralib, qonga shimiladi. Insulin qon tarkibida (organizmda) qand miqdorini bir me'yorda saqlaydi. Insulin ishlab chiqarilishining kamayishi qandli diabet kasalligiga sabab bo'ladi.

### JIGAR (281, 282, 283-rasmlar)

**Jigar** (hepar) qorin bo'shlig'ining yuqori qismida joylashib, tepa yuzasi diafragma – facies diaphragmatica ga tegib turadi. Jigarning ko'p qismi o'ng qovurg'a osti sohasida joylashgan. Jigarning

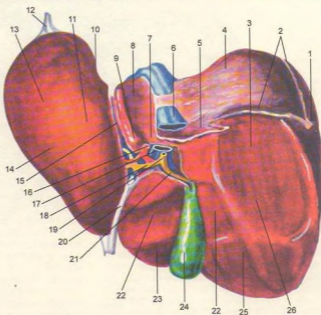
diafragma qaragan yuzasida o'roqsimon boylam – lig. faciforme bo'lib, u jigarni teng bo'lman o'ng – lobus hepatis dexter (katta) va kichik chap – lobus hepatis sinister bo'laklarga bo'lib turadi. Jigar organizmdagi hazm bezlarining kattasi bo'lib, og'irligi 1500 g gacha boradi. Normal holatdagi jigarning pastki qirg'og'i – margo inferior qovurg'a ravog'idan tashqariga chiqmaydi. Jigarning pastki yuzasi – facies interior (viseralis) bir oz orqaga qaragan bo'lib, unda parallel joylashgan chap va o'ng sagittal chuqur egat (fossa sagittalis dextra va fossa sagittalis sinistra) hamda ular o'rtasida ko'ndalang joylashgan (porta hepatis) egatlar bor. Bu egatlar jigarning pastki yuzasini o'ng, chap, kvadratsimon – lobus quadratus va dumsimon lobus caudatus bo'laklarga ajratadi. O'ng sagittal egatning oldingi qismida o't pufagi – fossa vesicae felleae, orqa qismida esa pastki kovak vena egati – sulcus venae cavae inferior joylashgan. Chap sagittal egatning old qismida (kindik venasi qoldig'i) jigarning dumaloq boylami – lig. teres hepatis, orqa qismida esa (embrion davridagi vena tomirining qoldig'i) vena boylami – lig. venosum joylashgan. Ko'ndalang egat jigar darvozasi – porta hepatis hisoblanib, undan jigarning darvoza venasi – v. portae, jigar arteriyasi – a. hepatica propria, o't yo'li – ductus choledochus, limfa tomirlari va nervlar o'tadi. Jigarning pastki yuzasi me'daga (impressia gastrica), yo'ng'on ichakning o'ng burihish qismi ko'ndalang chamber ichakka, o'ng buyrak usti beziga (impressio colica) va intestinum duodenum ra (impressio duodenalis) tegib turadi. O'tkir qirra – margo inferior jigarning pastki yuzasini yuqori yuzadan ajratib turadi. Jigarning orqa yuzasida qizilo'ngach izi (impressio oesophagea) uchraydi. Jigarning yuqori chegarasi diafragma gumbazining pastki yuzasiga, ya'ni IV qovurg'a ravog'iga to'g'ri keladi, so'ng chap tomonda yuqoriga ko'tarilib, VII–VIII qovurg'alarining tog'aylari birikkan joyga yetadi. Jigarning orqa tomonidan boshqa hamma qismi (mezoperitoneal) qorin parda bilan o'ralgan bo'ladi. Qorin parda jigardan qo'shni a'zolarga boylamlar hosil qilib o'tadi. Jumladan qorin pardaning jigardan o'n ikki barmoq ichakka o'tishida jigar-o'n ikki barmoq ichak boylami – lig. hepato duodenale, jigar bilan me'da o'rtasida jigar-me'da boylamlari – lig. hepatogastricum hosil bo'ladi. Jigar bilan diafragma o'rtasida tog' boylam – lig. coronarium hepatis va uning ikki uchida chap va o'ng uchburchakli boylamlar lig. triangulare dextrum et sinistrum jigarni ko'tarib turadi.

Jigarning tuzilishi (284-rasm) jigarni o'rgan (qorin parda ostidagi parda) fibroz parda – tunica fibrosa qon tomirlar bilan birga jigarning ichkarisiga kiradi va uni juda ko'p bo'lakchalarga – lobuli hepatis ga ajratadi. Bu bo'lakchalar 1–2 mm li olti burchakli prizmada o'xshaydi. Bo'lakchalar oralig'ida darvoza venasining eng mayda shoxchalari,



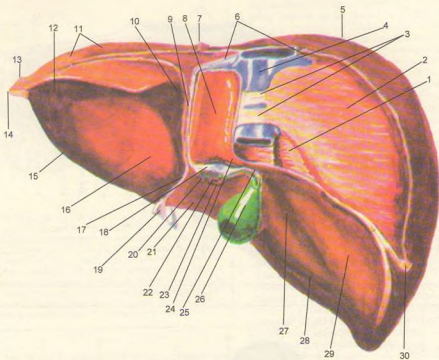
**281-rasm.** Jigar (tepa yuzasi).

1—lig. coronarium hepatis; 2—diaphragma; 3—lig. triangulare dextrum; 4—lobus dexter; 5—vesica fellea (fundus); 6—margo inferior; 7—incisura lig. teretis; 8—lig. teres hepatis; 9—lig. falciforme hepatis; 10—lobus sinister; 11—appendix fibrosa hepatis; 12—lig. triangulare sinistrum.



**282-rasm.** Jigar (pastki yuzasi).

1—lig. triangulare dextrum; 2—jigarga o'tgan qorin parda joyi; 3—impressio renalis; 4—facies diaphragmatica; 5—impressio suprarenalis; 6—v. cava inferior; 7—processus caudatus; 8—lobus caudatus; 9—processus papillaris; 10—impressio esophagea; 11—tuber omentale; 12—appendix fibrosa hepatis; 13—lobus sinister; 14—impressio gastrica; 15—lig. venosum; 16—a. hepatica propria; 17—v. portae; 18—ductus hepaticus communis; 19—ductus choledochus; 20—lig. teres hepatis; 21—ductus cysticus; 22—impressio duodenalis; 23—lobus quadratus; 24—vesica fellea; 25—impressio colica; 26—lobus dexter.

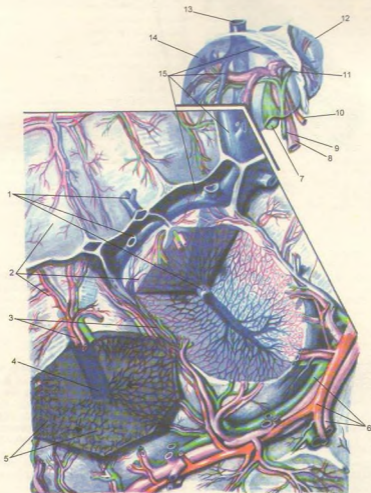


283-rasm. Jigar (orqa yuzasi).

1–impressio suprarenalis; 2–pars posterior fasciæ diaphragmatica; 3–lig. venæ cavæ; 4–lig. cava inferior; 5–lobus dexter; 6–vv. hepaticæ; 7–lig. falciforme hepatis; 8–lobus caudatus; 9–lig. venosum; 10–impressio esophagea; 11–lig. coronarium hepatis; 12–impressio gastrica; 13–lig. triangulare sinistrum; 14–appendix fibrosa hepatis; 15–lobus sinister; 16–tuber omentale; 17–lig. teres hepatis; 18–porta hepatis; 19–lig. falciforme hepatis; 20–a. hepatica propria; 21–lobus quadratus; 22–v. portæ; 23–ductus choledochus; 24–processus caudatus; 25–collum vesicæ felleæ; 26–vesica fellea; 27–impressio duodenalis; 28–impressio colica; 29–impressio renalis; 30–lig. triangulare dextrum.

arteriya shoxchalari, nerv tolalari va mayda limfa naychalari joylashgan. Bo'lakchalar oralig'idagi arteriya va venalar (a. et v. interlobularis) kapilyarlarga o'tib, bo'lakchalar ichkarisiga kiradi. Bo'lakchalar ichida moddalar almashinuvi davomida venoz qon markaziy venalar (v. centralis) dan yig'uvchi venalarga o'tadi. Bular ham asta-sekin yiriklashib, jigar venasi (v. hepatica)ni hosil qiladi. Bu vena pastki kovak vena (v. cava inferior) ga quyiladi. Jigar hujayralari orasida joylashgan o't naychalaridan (ductuli biliferi) bo'lakchalararo o't naychalari – ductus interlobularis hosil bo'ladi. Bular o'zaro qo'shilib, jigarning o'ng

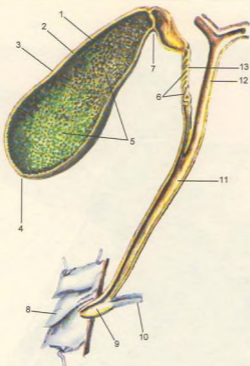
va chap bo'lak o't naychasi – ductus hepaticus dexter et sinister ni hosil qiladi. O'ng va chap bo'lak o't naychalari esa jigardan chiqqandan so'ng bir-biri bilan qo'shilib, jigarning umumiy o't yo'li – ductus hepaticus communis ni hosil qiladi. Jigarning umumiy o't yo'li esa o't pufagi naychasi – ductus cysticus bilan qo'shilib, o'n ikki barmoq ichakning pastki yo'naluvchi qismiga quyiladigan umumiy o't yo'lini – ductus choledochus hosil qiladi. Jigar organizmda muhim vazifani bajaradi: 1) organizmdagi zaharli moddalarni zararsizlantiradi; 2) o't ishlab chiqaradi; 3) embrional davrda qon elementlarini ishlaydi.



284-rasm. Jigar bo'lakchasining sxemasi.

1-vv. centrales; 2-lobuli hepatis; 3-aa. interlobulares; 4-v. centralis; 5-birlamchi o't yo'li; 6-bo'lakchalar oraliq qon tomirlar va o't yo'li; 7-vesica felleae; 8-v. portae; 9-ductus choledochus; 10-a. hepatica propria; 11-ductus hepaticus; 12-hepar (lobus sinister); 13-v. cava inferior; 14-hepar (lobus dexter); 15-vv. hepaticae.





**285-rasm.** O't pufagi va yo'llari.  
 1-tunica mucosa vesicae felleae;  
 2-tunica muscularis vesicae felleae;  
 3-corpora vesicae felleae;  
 4-fundus vesicae felleae;  
 5-plicae tunicae mucosae vesicae felleae;  
 6-plica spinalis;  
 7-collum vesicae felleae;  
 8-duodenum;  
 9-ampulla hepatopancreatica;  
 10-ductus pancreaticus;  
 11-ductus choledochus;  
 12-ductus hepaticus communis;  
 13-ductus cysticus.

## O'T PUFAGI

**O't pufagi** (vesica fellea, 285-rasm) jigar o'ng bo'lagining pastki yuzasida, o't pufagi chuqurchasida – fossae vesicae felleae joylashgan nok shaklidagi a'zo bo'lib, uning tubi – fundus vesicae felleae, tanasi – corpora vesicae felleae va bo'yni – collum vesicae felleae bor. O't pufagining tubi eng kengaygan joydir. O't pufagi to'la bo'lganda bir oz oldinga chiqib, qorin devoriga tegib turadi.

O't pufagining o'rta qismi tanasi hisoblanib, ko'pchilik qismini tashkil etadi. O't pufagi tanasining oldingi toraygan qismi o't pufagining bo'yni hisoblanadi, u o't nayiga – ductus cysticus qo'shilib ketadi. 3–4 sm li o't nayi jigardan kelayotgan umumiy jigar o't yo'li bilan qo'shilib, umumiy o't yo'lini hosil qiladi. Umumiy o't yo'li – ductus choledochus o'n ikki barmoq ichakning tushuvchi qismi (pars descendens) katta so'rg'ichiga me'da osti bezi yo'li bilan birgalikda ochiladi. O't pufagining devori seroz

parda, nozik tuzilgan muskul parda va burmalar hosil qilib joylashgan shilliq pardadan iborat. Muskul qavatdan, umumiy o't yo'lining o'n ikki barmoq ichakka ochiladigan joyida qisuvchi muskul halqasi (sfinkter) hosil bo'ladi. Qorin parda o't pufagini faqat pastki tomondan o'raydi. O't pufagining hajmi 50–60 sm<sup>3</sup> bo'lib, jigarda ishlanib chiqqan o'tning ortiqcha qismini saqlab turadi.

O't shirasi jigar hujayralarida tinmasdan ajralib turadi va o't yo'llari sistemasi orqali o'n ikki barmoq ichakka quyiladi.

O't tarkibida o't kislotalar, pigmentlar, xolesterin moddolari bo'ladi. Pigmentlar hayotini tugatgan eritrotsitlarning parchalanishidan vujudga keladi. Pigmentlarning bir qismi ichak devori orqali qonga so'rilsa, ko'proq qismi axlatga rang beradi va tashqariga chiqadi. O't ichakka quyilmay qolganida (o't yo'li yallig'lanib bekilganda, tosh bo'lganda) axlat rangsiz bo'ladi. Odamda bir kecha-kunduzda o'rta 800–1200 ml o't ishlanadi. O't ovqat moddasini, ayniqsa yog'larni parchalab, ularning shimilishida faol ishtirok etadi.

## QORIN PARDA (286, 287-rasmlar)

**Qorin parda** (peritoneum) qorin devori va qorin bo'shlig'idagi a'zolari o'rab turuvchi seroz pardadan iborat. Qorin parda ikki varaqdan, ya'ni devorni qoplab turuvchi pariyetal (peritoneum parietale) va ichki a'zolari o'rab turuvchi ichki visseral (peritoneum viscerale) varaqlardan iborat. Bu ikkala varaq erkaklarda qorin bo'shlig'ini tashqi muhitdan ajratib turadi, ayollarda esa bachadon nayining bir uchi qorin bo'shlig'iga, ikkinchi uchi esa bachadonga ochiladi. Shuning uchun qorin bo'shlig'i, bachadon nayi, bachadon va qin orqali tashqi muhit bilan aloqada bo'ladi. Seroz parda qorin bo'shlig'ini ikki bo'shliqqa: xalta bo'shlig'i (cavitas peritonei) va qorin bo'shlig'i (cavitas abdominalis) ga ajratadi. Qorin bo'shlig'i tepadan diafragma, oldindan serbar muskullar bilan, orqadan umurtqa pog'onasi va uning ikki yonboshida joylashgan muskullar bilan chegaralanadi. Qorin bo'shlig'i past tomondan chanoq bo'shlig'i (cavum pelvis) ga qo'shilib ketadi. Qorin pardaning tashqi bo'shlig'ida yog' to'qimalari, buyrak, buyrak usti bezi va siydik yo'li joylashgan. Qorin parda bu a'zolarning faqat old yuzasini qoplab turadi. Qorin pardaning visseral varag'i qorin bo'shlig'ida joylashgan a'zolari turlicha o'rab oladi. Jumladan me'da, ingichka ichak va h.k.ni hamma tomondan o'raydi. Bunday a'zolariga intraperitoneal a'zolar deyiladi. A'zolar (jigar, ko'tariluvchi – colon ascendens, tushuvchi – colon descendens chamber ichaklar va h.k.) qorin parda bilan uch tomondan o'ralib tursa, mezoperitoneal a'zolar deb ataladi.

Qorin parda tashqarisida joylashgan a'zolar (buyrak, buyrak usti bezi, siydik yo'li, me'da osti bezi va h.k.) ekstraperitoneal a'zolar bo'lib, ular seroz parda bilan faqat bir (old) tomondan o'ralib turadi. Seroz parda suyuqlik ishlab chiqaradi. Bu suyuqlik qorin parda yuzalarini namlab turgani uchun qorin parda bo'shlig'idagi a'zolar ishqalanmay harakat qiladi. Qorin pardaning pariyetal varag'i a'zolariga o'tishida yoki aksincha a'zoldan qaytib pariyetal varaqqa o'tishida, ikki varaq o'zaro qo'shilib dublikat hosil qiladi. Bu qorin parda dublikati boylamlar nomi bilan ataladi. Seroz parda ichakka o'tib, me'da-ko'ndalang chamber ichak boylamlari (lig. gastrocolicum) ni vujudga keltiradi. Shuni ham aytib o'tish kerakki, jigarni ushlab turuvchi toj boylam (lig. coronarium hepatis) jigarni diafragmaga yopishtirib turadi. Bu boylam jigarning o'ng va chap tomonida uchburchakli boylamlar (lig. triangulare dextrum et sinistrum) ga o'tadi (288, 289-rasmlar).

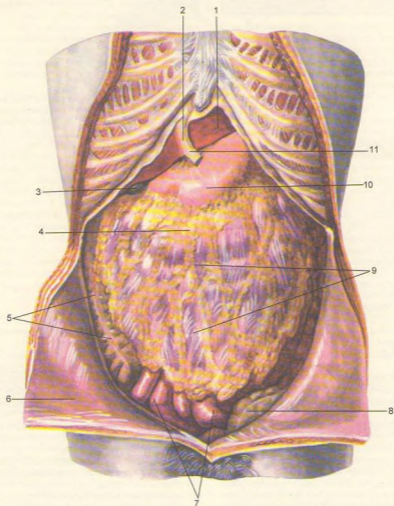
Qorin parda ichaklar uchun tutqichlar hosil qiladi. Qorin parda bo'shlig'ida joylashgan ingichka ichak

seroz parda bilan atroflicha (intraparitoneal) o'ralgan bo'lib, uning orqa tomonidagi ichak tutqichi ildizi – radix mesenterii – qorin bo'shlig'ining orqa devoriga borib yopishadi. Qorin parda ingichka ichakdan tashqari, ko'ndalang chamber ichak – mesocolon transversum, "S" shimon chamber ichak – mesocolon sigmoideum va chuvchalhangsimon o'sima – mesoappendix tutqichlarini hosil qiladi. Tutqichlar oralg'ida yog' to'qimalari, limfa tugunlari va qon tomirlar joylashgan. Charvilar ham seroz pardaning dublikatidan vujudga keladi.

Qorin parda old devorining pastki qismida kindikka boruvchi beshta burmani hosil qiladi. Ulardan biri o'rtta burma – plica umbilicalis mediana va ikkita juft – plicae umbilicales mediales va plicae umbilicales laterales bo'lib, qovuq tepasida har ikki tomonda joylashgan ikkita dan chuqurcha (fossa inguinales) chov kanaliga aloqadordir. Shu bilan birga chov boylami medial qismining ostida fossa femoralis bo'lib, shu nomdagi kanalning ichki halqasi sohasiga to'g'ri keladi. Qorin parda kindikdan yuqorida qorinning oldingi devoridagi diafragmaga o'roqsimon boylam (lig. falciforme hepatis) bo'lib o'tadi. Boylamning oldingi uchidan jigarning dumaloq boylami lig. teres hepatis – puchaygan kindik venasi joylashgan. Qorin parda o'roqsimon boylam orqasida jigarning diafragma yuzasiga tojimsimon boylam (lig. coronarium hepatis) holida o'tib, jigar qirrasida uchburchak shaklidagi boylam (lig. triangulare dextrum et sinistrum) ga aylanadi.

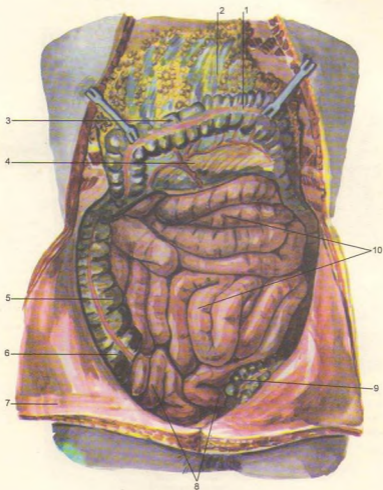
Qorin parda jigarning tepa yuzasidan pastki yuzasiga o'tib, o'ng buyrakka – lig. hepatorenale, jigar darvozidan me'daning egriligi – lig. hepatogastricum, duodenum ga lig. hepatoduodenale bo'lib o'tadi (290, 291-rasmlar). Bu boylamlar qorin parda ikki varag'ining bir-biriga yaqinlashuvidan vujudga kelgan. Lig. hepatoduodenale bilan lig. hepatogastricum lar birlashib, kichik charvi (omentum minus) ni hosil qiladi. Kichik charvi me'daning kichik egriligida ikki varaqqa ajralib, me'dani o'raydi va uning katta egriligida qo'shilib, katta charvini hosil qilishda qatnashadi.

Katta charvi (omentum majus) me'dani o'rab, katta egriligida – orqa va oldingi varag'i birlashib, ko'ndalang chamber ichak hamda ingichka ichak oldida pastga tomon yo'naladi. Katta charvi qorin pardaning to'rtta varag'idan vujudga keladi, ulardan ikkita oldingi va ikkita orqa varaqdir. Oldingi ikkita varaq me'daning katta egriligidan pastga tushib, qaytib yuqoriga ko'tariladi va katta charvining orqa varaqdari nomi bilan ko'ndalang chamber ichakka borib, uni o'raydi, so'ngra chamber ichak tutqichi (mesocolon transversum) qorin bo'shlig'ining orqa devoriga yopishadi. Katta charvining me'da bilan ko'ndalang chamber ichak oralg'idagi qismi, me'da-ko'ndalang chamber ichak boylami (lig. gastrocolicum) deb ham ataladi.



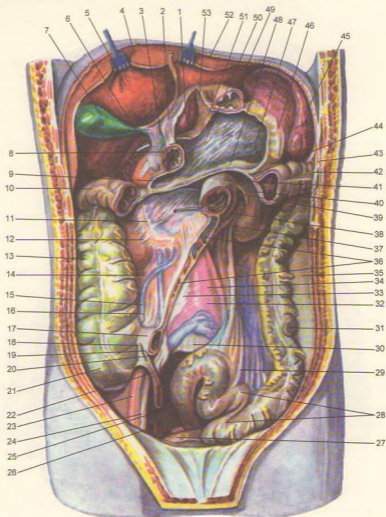
286-rasm. Qorin bo'shlig'idagi a'zolar va katta charvi.

1—hepar (lobus sinister); 2—lig. falciforme hepatis; 3—fundus vesicae felleae; 4—colon transversum; 5—colon ascendens; 6—peritoneum parietale; 7—intestinum tenue; 8—colon sigmoideum; 9—omentum majus; 10—ventriculus; 11—lig. teres hepatis.



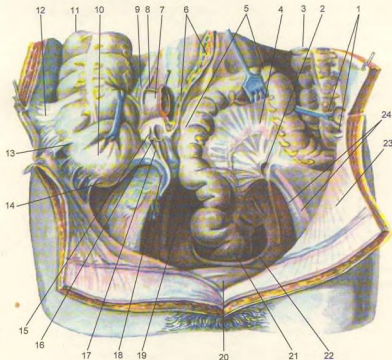
287-rasm. Qorin bo'shlig'i a'zolari.

1-tenia libera; 2-omentum majus; 3-colon transversum; 4-mesacolon transversum; 5-colon ascendens; 6-caecum; 7-peritoneum parietale; 8-ileum; 9-colon sigmoideum; 10-jejunum.



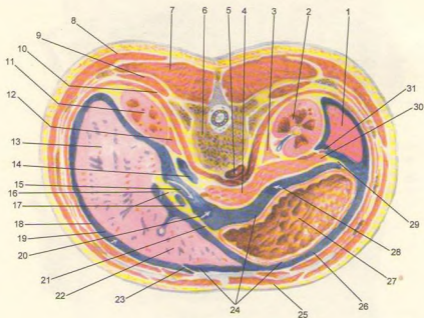
288-rasm. Qorin bo'shlig'i.

1-lobus caudatus hepatis; 2-lig. hepatogastricum; 3-lig. hepatoduodenale; 4-diaphragma; 5-lobus dexter hepatis; 6-foramen epiploicum dagi zont; 7-vesica fellea; 8-pylorus; 9-recessus inferior omentalis; 10-flexura coli dextra; 11-duodenum ning qorin parda ortidan ko'rinishi; 12-ren dexter; 13-colon ascendens; 14-peritoneum parietale; 15-plica ileocaecalis; 16-ileoocaecalis superior; 17-ileum; 18-plica ileocaecalis; 19-processus ileocaecalis inferior; 20-mesoappendix; 21-caecum; 22-appendix vermiformis; 23-a. sigmoideum; 30-promontorium; 31-colon descendens; 32-a. iliaca interna; 33-v. cava inferior; 34-aorta; 35-peritoneum parietale; 36-radix mesenterii (kesilgan); 37-recessus duodenalis; 38-pars ascendens duodeni; 39-recessus duodenalis superior; 40-plica duodenalis superior; 41-flexura duodenojejunalis; 42-flexura coli sinistra; 43-lig. phrenicocolicum; 44-mesocolon transversum (kesilgan); 45-lien; 46-lig. gastrolienale (kesilgan); 47-recessus lienalis bursae omentalis; 48-mesocolon transversum (kesilgan); 49-ventriculus gaster; 50-pancreas; 51-plicae gastropancreaticae; 52-lobus sinister hepatis; 53-recessus superior omentalis.



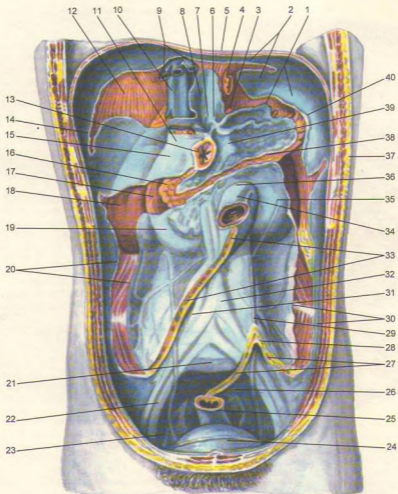
**289-rasm.** Qorin bo'shlig'i pastki qavati a'zolari.

1—sulci paracolici; 2—recessus intersigmoideum; 3—colon descendens; 4—mesocolon sigmoideum; 5—colon sigmoideum; 6—radix mesenterii; 7—intestinum ilium; 8—recessus iliocaecalis superior; 9—plica iliocaecalis; 10—caecum; 11—colon ascendens; 12—plica caecalis; 13—recessus retrocaecalis; 14—fossa caecalis; 15—plica ileocaecalis inferior; 16—recessus ileocaecalis inferior; 17—mesoappendix; 18—appendix vermiformis; 19—cavum pelvis; 20—vesica urinaria; 21—rectum; 22—plica rectovesicalis; 23—peritoneum parietale; 24—vasa iliaca externa.



290-rasm. Tananing ko'ndalang kesimi.

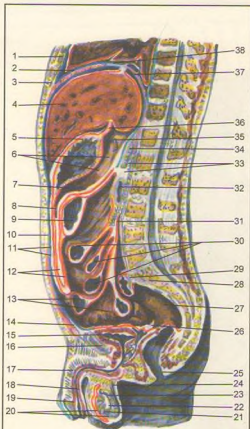
1-lien; 2-ren sinister; 3-glandula suprarenalis sinistra; 4-corpora pancreatis; 5-aorta abdominalis; 6-vertebra thoracica XII; 7-orqa muskullari; 8-m. latissimus dorsi; 9-m. quadratus lumborum; 10-diaphragma; 11-ren dexter; 12-glandula suprarenalis dextra; 13-hepar (lobus dexter); 14-v. cava inferior; 15-bursa omentalis ning kirish qismi; 16-foramen epiploicum; 17-lig. hepatoduodenale; 18-peritoneum parietale; 19-foramen epiploicum; 20-vestibulum bursae omentalis; 21-omentum minus (lig. hepatogastricum); 22-lobus sinister hepatis; 23-lig. falciforme; 24-peritoneum viscerale; 25-m. rectus abdominis; 26-cavum peritonei; 27-ventriculus; 28-bursa omentalis; 29-lig. gastrolienale; 30-pancreas (cauda); 31-lig. phrenicolienale.



291-rasm. Qorin bo'shlig'ining orqa devori (ichki ko'rinishi).

1–lig. phrenicolenale; 2–lig. coronarium hepatis; 3–a. gastrica sinistra; 4–esophagus; 5–diaphragma; 6–truncus coeliacus; 7–aorta abdominalis; 8–recessus omentalis superior; 9–vv. hepaticae; 10–v. cava inferior; 11–lig. hepatoduodenale (kesilgan); 12–jigar o'rni; 13–pars pylorica ventriculi; 14–lig. triangulare dextrum; 15–pars superior duodeni; 16–caput pancreatis; 17–pars descendens duodeni; 18–ren dexter; 19–pars horizontalis inferior duodeni; 20–colon ascendens o'rni; 21–promontorium; 22–vasa iliaca externa; 23–cavum pelvis; 24–vesica urinaria; 25–rectum; 26–cavum pelvis; 27–mesocolon sigmoideum (kesilgan); 28–recessus intersigmoideus; 29–ureter; 30–colon descendens o'rni; 31–v. cava inferior; 32–aorta abdominalis; 33–radix mesenterii; 34–jejunum; 35–ren sinister; 36–flexura duodenojejunalis; 37–lig. phrenicocolicum; 38–mesocolon transversum; 39–tuber omentale pancreatis; 40–cauda pancreatis.





292-rasm. Erkaklar qorin pardasi.

1–corpus sterni; 2–diaphragma; 3–processus xiphoideus; 4–hepar; 5–ventriculus; 6–bursa omentalis; 7–mesocolon transversum; 8–recessus inferior omentalis; 9–colon transversum; 10–cavum peritonei; 11–peritoneum parietale; 12–omentum majus; 13–ileum; 14–spatium retroperibica; 15–vesica urinaria; 16–symphysis pybica; 17–corpus cavernosum penis; 18–urethra; 19–glans penis; 20–tunica vaginalis testis; 21–tunica vaginalis propriae; 22–testis; 23–epididymis; 24–ductus deferens; 25–anus; 26–excavatio rectovericalis; 27–rectum; 28–promontorium; 29–mesocolon sigmoideum; 30–jejunum; 31–radix mesenterii; 32–duodenum; 33–spatium retroperitoneale; 34–pancreas; 35–foramen epiploicum zonti; 36–lig.hepatogastricum; 37–recessus superior omentalis; 38–lig. coronarium hepatis.

Katta charvi colon transversum dan fartuk shaklida tushib, ingichka ichakni old tomondan qoplaydi. Charvingning oldingi varag'i bilan orqa varag'i oralg'ida joylashgan kichkinagina yoriq charvi xaltasiga ochildadi. Ko'pincha katta charving oldingi varag'i bilan orqa varaqlari bir-biriga yopishgan bo'lib, tarkibida limfa tugunlari (nodi lymphaciti omentalis) joylashgan.

Qorin parda qorin bo'shlig'ining oldingi devoridan ko'ndalangiga yo'nalib, qorin bo'shlig'ining yonbosh devori orqali orqa devorga o'tib, ko'richak va chugalchangsimon o'simtani hamma tomondan o'rab, ushlangich – mesoappendix ni hosil qiladi. Qorin pardaning orqa devor qismi colon ascendens ni old va ikki yonboshidan o'rab o'tib, o'ng buyrak old yuzasining old qismini o'raydi, medial tomonga yo'nalib, m. psoas va siydik yo'lining old tomonidan ichak tutqichining o'ng tomonini hosil qiladi, yuqoriga ko'tarilib ingichka ichakni hamma tomondan o'rab, pastga qarab yo'naladi va ichak tutqichining chap tomonini hosil qiladi. Keyinchalik ichak tutqichi ildizi (radix mesenterii) orqali qorin bo'shlig'i orqa devorining chap qismini qoplaydi (292, 293, 294-rasmlar).

Qorin parda chap tomonda chap buyrak old yuzasining pastki qismini, pastga tushuvchi chambar ichakning old va ikkala yonbosh yuzasini qoplab, qorin bo'shlig'ining yonbosh devori orqali old devorga boradi.

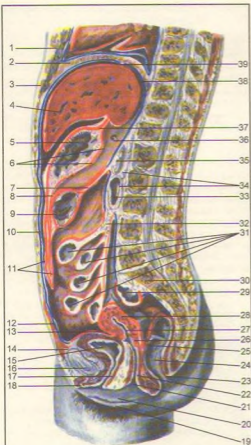
Qorin bo'shlig'i qorin parda orqali uch qavatga bo'linadi.

1. Tapa qavat tepadan diafragma va pastdan mesocolon transversum bilan chegaralanadi. Bu qavatda joylashgan charvi xaltasi (bursa omentalis) qorin parda bo'shlig'ining bir qismi bo'lib, u oldindan omentum minus (lig. hepatogastricum va lig. hepato duodenale dan iborat), pastdan mesocolon transversum, tepadan jigarning dumsimon qismi bilan chegaralansa, orqadan aortani, pastki kovak vena, chap buyrak bilan buyrak usti bezi va meda osti bezini qoplovchi pardaning priyetal varag'i chegaralaydi.

Charvi xalta o'ng tomondagi foramen epiploicum teshigi orqali qorin parda bo'shlig'iga qo'shiladi. Xaltaning lig. hepatoduodenale orqasidagi qismi xalta dahlizi vestibulum bursae omentalis deb ataladi. Lig. hepatoduodenale tarkibida umumiy o't yo'li (o'ng tomonda), umumiy jigar arteriyasi (chap tomonda) darvoza venasi (ularning orqa tomon oralg'ida) va limfa tugunlari, tomirlari hamda nervlar joylashgan.

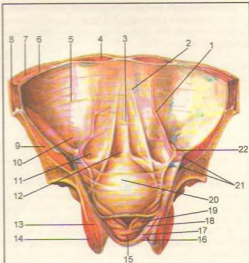
Charvi xaltaning chap devori me'da-taloq boylami (lig. gastrolienale) bilan diafragma-taloq boylami (lig. phrenicocolienale) dan tashkil topgan.

2. O'rta qavat mesocolon transversum bilan pastdan kichik chanoq bo'shlig'ining tepa chegarasi oralg'idagi qorin parda bo'shlig'idan iborat.



293-rasm. Ayollar qorin pardasi.

1–corpus sterni; 2–diaphragma; 3–processus xiphoideus; 4–hepar; 5–ventriculus; 6–bursa omentalis; 7–mesocolon transversum; 8–recessus inferior omentalis; 9–colon transversum; 10–cavum peritonei; 11–omentum majus; 12–peritonem parietale; 13–excavatio vesicouterina; 14–spatium retropubica; 15–vesica urinaria; 16–symphysis pubica; 17–urethra; 18–clitoris; 19–labium majus pudendi; 20–labium minus pudendi; 21–ostium vaginae; 22–vagina; 23–anus; 24–rectum; 25–excavatio rectouterina; 26–cervix uteri; 27–cavum uteri; 28–corpus uteri; 29–colon sigmoideum; 30–promontorium; 31–jejunum; 32–radix mesenterii; 33–duodenum; 34–spatium retroperitoneale; 35–pancreas; 36–foramen epiploicum dan o'tkazilgan zont; 37–lig. hepatogastricum; 38–recessus superior omentalis; 39–lig. coronarium hepatis.



294-rasm. Qorin bo'shlig'i devorining pastki qismi va chanoq bo'shlig'ining pardasi (ichki yuzasi).

1–plica umbilicalis lateralis; 2–plica umbilicalis medialis; 3–plica umbilicalis mediana; 4–m. rectus abdominis; 5–peritoneum parietale; 6–m. transversus abdominis; 7–m. obliquus internus abdominis; 8–m. obliquus externus abdominis; 9–m. iliacus; 10–fossa inguinalis lateralis; 11–fossa inguinalis medialis; 12–fossa suprapubica; 13–m. obturatorius internus; 14–m. obturatorius externus; 15–prostata; 16–fascia diaphragmatis pelvis minor; 17–m. levator ani; 18–fascia diaphragmatica pelvis superior; 19–vesicula seminalis; 20–vesicula urinaria; 21–vasa iliaca; 22–ductus deferens.

O'rta qavat ko'tariluvchi va tushuvchi chamber ichaklar ichak tutqichi yordamida to'rt qismga bo'linadi. Qorin bo'shlig'ining yonbosh devori bilan colon ascendens va descendens oraliq'ida canales laterales dexter et sinister joylashgan. Qorin parda bo'shlig'ining o'rtasi tepadan o'ng tomonga qarab qiyshiq joylashgan ichak tutqichi vositasida o'ng charvi bo'shlig'i – sinus mesentericus dexter va sinus mesentericus sinister ga bo'linadi.

Ichak tutqichi (mesenterium) qorin bo'shlig'ining orqa devoridagi pariyetal varaqlarning ikki varag'i bo'lib, visseral varaqqa o'tishidan paydo bo'ladi, ichak tutqichining ana shu qismida 15–17 sm tutqich ildizi

– radix mesenterii bo'ladi. Tutqichning ikkinchi erkin qismi ingichka va yonbosh ichaklarni o'raydi. Shuning uchun tutqich bu qismining uzunligi ichaklar uzunligiga teng bo'ladi.

Ichak tutqichi II bel umurtqasining chap ro'parasidan boshlanib, duodenum va pastki kovak vena hamda o'ng siydik yo'li oldidan yo'nalib, o'ng yonbosh chuqurchasiga boradi. Tutqich oralg'ida qon tomirlar, nervlar, yog' to'qimasi, limfa tugunlari va limfa tomirlari joylashgan. Bulardan tashqari, qorin parda duodenum dan och ichakka o'tish joyidagi ichakning burilish joyida cho'ntakcha – recessus duodenalis superior et inferior uchraydi. Yonbosh ichakning ko'richakka o'tish joyida recessus ileocaecalis inferior et superior hosil bo'ladi, ko'richak orqasida esa recessus retrocaecalis bo'lib, colon ascendens bilan qorinning orqa devori oralg'igacha boradi. "S" simon ichak charvisining pastki chap tomonida recessus intersigmoideus joylashgan.

3. Pastki qavat kichik chanoq bo'shlig'i sohasi bo'lib, o'rta qavatdan kichik chanoq bo'shlig'iga kirish chegarasi bilan ajralib turadi. Qorin parda kichik chanoq bo'shlig'ining devori (pariyetal varag'i) ni va unda joylashgan a'zolar (visseral varag'i) ni qoplaydi. Jumladan qorin parda "S" simon ichak boshlanish qismini hamma tomondan (interaperitoneal), o'rta qismini oldindan va ikki yonboshidan (mezoperitoneal) qoplasa, pastki qismi (ekstraperitoneal) qorin pardadan tashqarida joylashgan. Erkaklarda qorin parda to'g'ri ichakdan qovuqqa o'tayotib chuqurqa (excavatio rectovesicalis) ni hosil qiladi. Ayollarda to'g'ri ichak bilan qovuq oralg'ida bachadon joylashganligi uchun ikkita chuqurqa bo'ladi. Ulardan biri to'g'ri ichak bilan bachadon oralg'idagi cho'ntak excavatio rectouterina va bachadon bilan qovuq oralg'ida excavatio vesicouterina hosil bo'ladi. Bulardan tashqari, ikkala jins qovug'i oldida spatium prevesicale (oralig') bo'ladi.

## NAFAS A'ZOLARI SISTEMASI (295-rasm)

Odam hamda quruqlikda yashovchi hayvonlar ham tarkibidan nafas a'zolari yordamida kislorod qabul qilib, nafas orqali karbonat angidrid chiqaradi. Odamning nafas a'zolari – burun bo'shlig'i, hiqildoq, traxeya (kekirdak), bronx va o'pkalardan tuzilgan. Bulax, odatda, kislorodni o'pka alveolariga yetkazib beruvchi havo yo'li hisoblanadi. Klinika sharoitida burun bo'shlig'i va hiqildoq yuqori nafas yo'li deb ataladi. Kekirdak va bronxlar pastki nafas yo'li deyiladi.

## BURUN BO'SHLIG'I (296-rasm)

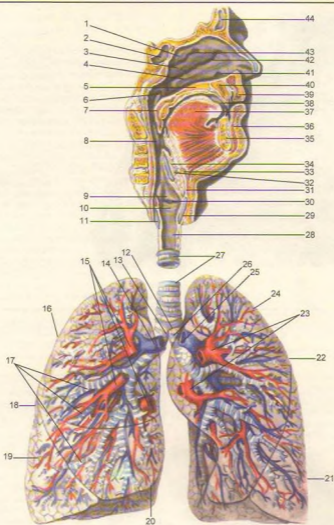
**Burun bo'shlig'i** (cavitas nasi) nafas yo'lining boshlanish qismi bo'lib, oldinda tashqari burundan noksimon teshik (apertura piriformis) orqali havo kirib, orqa tomonda joylashgan xoana orqali burun-hiqildoq yo'lga o'tadi. Burun bo'shlig'i yuqoridan peshona suyagi (os frontalis), g'alvir suyakning – lamina cribrosa (g'alvirsimon plastinkasi) va ponasimon suyaklar (os sphenoidale) bilan chegaralanadi.

Burun bo'shlig'ini ikki yonbosh tomondan burun suyagi (os nasale), tepa jag' (maxilla) suyagining tanasi (corpus maxillae) bilan peshona o'siqlari (processus frontalis), ko'z yoshi suyagi (os lacrimali), g'alvir suyak (os ethmoidale), pastki burun chig'anoq'g'i (concha nasalis inferior), tanglay suyagining perpendikulyar plastinkasi (lamina perpendicularis), ponasimon suyakning o'siq plastinkalari chegaralab turadi. Burun bo'shlig'ining pastki chegarasi tepa jag' suyagining tanglay o'sig'i (processus palatinus) bilan tanglay suyagining gorizontal plastinkalari (lamina horizontalis) qo'shilib qattiq (palatum durum) va yumshoq tanglay hosil bo'lishidan tashkil topgan. Burun bo'shlig'i to'siq (septum nasi osseum) orqali ikkiga bo'linadi. Uning oldingi qismida canalis incisivi (kesuvchi teshik) bo'ladi. Burun bo'shlig'i to'sig'i esa g'alvir suyakning perpendikulyar plastinkasi, dimog' suyagi va tepadan peshona suyagining (spina nasalis), pastdan tepa jag' suyagi bilan tanglay suyaklari qirra (cristae nasalis) larining o'zaro qo'shilishidan vujudga keladi.

Burun bo'shlig'ida uchta turtib chiqqan chig'anoq bo'shliqni uch yo'lga bo'ladi. Ularning yuqori yo'li (meatus nasi superior) g'alvir suyakning tepa va o'rta burun chig'anoqlari orasida joylashgan. Bu yo'lga g'alvir suyakning orqa kataklari (cellulae ethmoidales) va ponasimon suyak tanasidagi bo'shliq (sinus sphenoidalis) ochiladi.

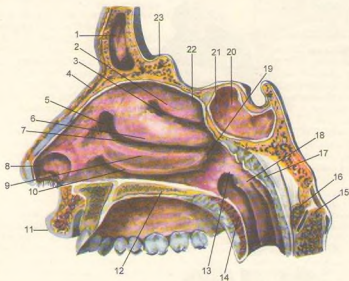
Burun bo'shlig'ining o'rta yo'li (meatus nasi medius) o'rta va pastki chig'anoqlar oralg'ida joylashgan bo'lib, unga g'alvir suyakning o'rta va oldingi havo saqlaydigan kataklari (cellulae ethmoidales anteriores et media) va sinus maxillaris ochilib turadi (296, 297-rasmlar).

Bundan tashqari, g'alvir suyakning piyozsimon o'simti (bulla ethmoidalis) bo'lib, uning oldidagi voronkasimon kanal (infundibulum ethmoidale) orqali burun bo'shlig'ining o'rta yo'li (cellulae ethmoidales anteriores) peshona suyagi (sinus frontalis) bilan qo'shilib turadi. Yo'lining orqa tomoni ponasimon tanglay teshigi (foramen sphenopalatinum) orqali ponasimon tanglay chuqurchasiga qo'shiladi. Burun bo'shlig'ining pastki yo'li (meatus nasi inferior) pastki

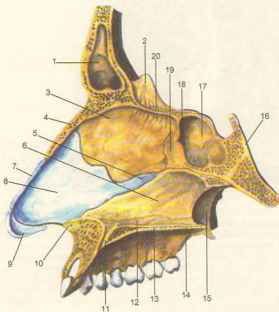


295-rasm. Nafas a'zolari sxemasi.

1—concha nasalis superior; 2—sinus sphenoidalis; 3—concha nasalis media; 4—concha nasalis inferior; 5—palatum durum; 6—ostium pharyngeum tubae auditivae; 7—palatum molle; 8—pars oralis pharyngis; 9—plica vestibularis; 10—plica vocalis; 11—lamina cartilaginis cricoideae; 12—bifurcatio tracheae; 13—bronchus principalis dexter; 14—a. pulmonalis; 15—vv. pulmonalis dextrae; 16—lobus superior; 17—bronchii lobares et segmentalis; 18—pulmo dexter; 19—lobus inferior; 20—lobus medius; 21—lobus inferior; 22—pulmo sinister; 23—vv. pulmonales sinistrae; 24—lobus superior; 25—a. pulmonalis sinistra; 26—bronchus principalis sinister; 27—trachea; 28—cavum laryngis; 29—cartilago thyroidea; 30—ventriculus laryngis; 31—lig. thyroideum medianum; 32—lig. hyoepiglotticum; 33—os hyoideum (corpus); 34—cartilago epiglottica; 35—mandibula; 36—labium inferius; 37—lingua; 38—cavum oris; 39—labium superius; 40—maxilla; 41—meatus nasi inferior; 42—meatus nasi medius; 43—meatus nasi superior; 44—sinus frontalis.



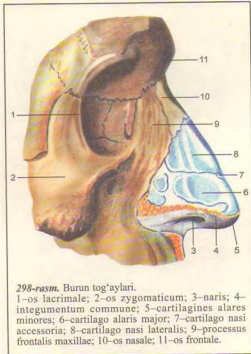
**296-rasm.** Burun bo'shlig'i.  
 1–sinus frontalis; 2–concha nasalis superior; 3–meatus nasi superior; 4–os nasale; 5–atrium meatus medii; 6–concha nasalis media; 7–meatus nasi medius; 8–vestibulum nasi; 9–concha nasalis inferior; 10–meatus nasi inferior; 11–labium superius; 12–palatinum durum; 13–ostium pharyngeum tubae auditivae; 14–palatum molle; 15–axis; 16–arcus anterior atlantis; 17–tonsilla pharyngea; 18–labium posterius torus tubarius; 19–meatus nasopharyngeus; 20–sinus sphenoidalis; 21–apertura sinus sphenoidalis; 22–recessus sphenothmoidalis; 23–crista galli.



**297-rasm.** Burun bo'shlig'i-ning o'rta devori.  
 1–sinus frontalis; 2–crista galli; 3–lamina perpendicularis ossis ethmoidalis; 4–os nasale; 5–processus posterior sphenoidalis; 6–vomer; 7–cartilago nasi lateralis; 8–cartilago septi nasi; 9–cartilago alaris major; 10–spina nasalis anterior; 11–canalis incisivus; 12–crista nasalis; 13–processus palatinus maxillae; 14–lamina horizontalis; 15–lamina medialis processus pterygoidei; 16–clivus; 17–sinus sphenoidalis; 18–apertura sinus sphenoidalis; 19–crista sphenoidalis; 20–lamina cribrosa.

burun chig'anog'i bilan burun bo'shlig'i pastki chegarasi orasida joylashgan. Bu yo'ning oldingi qismiga ko'z yoshi-burun kanali (canalis nasolacrimalis) ochiladi.

Burun bo'shlig'i qon tomir va bezlarga boy bo'lgan shilliq qavat bilan qoplangan. Bundan tashqari, burun bo'shlig'i shilliq qavatida kiprikli epiteliy ham bo'ladi. Shuning uchun burun bo'shlig'iga kirgan havo qon tomirlar yordamida isib, bez suyuqliklarida namlanadi, kipriklar yordamida ushlangan havo tarkibidagi chang zarrachalarini bezlar qamrab oladi. Shilliq qavat ostida qon tomirlari, ayniqsa vena chigallari yaxshi rivojlangan. Burun bo'shlig'ining yuqori qismidagi shilliq qavatda (hidlash sohasida) hidlash nervlarining oxirlari joylashgan. Burun bo'shlig'i shilliq qavati shamollab shishadigan bo'lsa, qon tomirlar devori yorilib, qon oqishi, nafas olish qiyinlashishi mumkin. Odatda, burun bo'shlig'ining o'rta va pastki qismiga nafas olish bo'lagi deyiladi. Burun bo'shlig'i yon devoridagi chig'anoqlar va uning atrofida joylashgan kovaklar burun bo'shlig'i yuzasini oshirib, nafas olganda burunga kirgan havoning tozalanishini, namlanishini va ilishini ta'minlaydi. Burunga kirish qismi – noksimon teshik (apertura piriformis) oldindan burun suyaklari va tog'aylari bilan chegaralanib, burunning old devorini hosil qiladi. Burunning qanot tog'aylari (cartilago nasi lateralis) uchburchak shaklli, bir juft bo'lib, yonbosh qismida burun qanotlarini, pastda burun qirrasini hosil qiladi. Tog'aydan tuzilgan o'rta devor (cartilago septi nasi) burun teshigini ikkiga bo'ladi (297, 298-rasmlar).



298-rasm. Burun tog'aylari.

1–os lacrimale; 2–os zygomaticum; 3–naris; 4–integumentum commune; 5–cartilagine alares minores; 6–cartilago alaris major; 7–cartilago nasi accessoria; 8–cartilago nasi lateralis; 9–processus frontalis maxillae; 10–os nasale; 11–os frontale.

## HIQILDOQ (299, 300-rasmlar)

**Hiqildoq** (larynx) nafas yo'lining (burun bo'shlig'idan so'ng) ikkinchi qismi bo'lib, o'zidan havo o'tkazishidan tashqari tozalash, ilitib berish, muhofaza qilish, ovoz paydo qilish kabi funksiyalarni ham bajaradi. Hiqildoq bo'yinning o'rta qismida IV–VI bo'yin umurtqalarining old tomonida joylashgan bo'lib, yuqorida til osti suyagiga osilib turadi, pastda esa bir oz torayib, kekirdakka o'tadi.

Hiqildoq orqa tomonda joylashgan halqumning hiqildoq qismi bilan qo'shilib joylashgan. Chunki nafas sistemasi birlamchi ichak nayining old tomonidan rivojlanganligi sababli hazm a'zolari sistemasi bilan nafas a'zolari o'zaro yutqin va hiqildoqlar orqali qo'shiladi. Shuning uchun havo yutqin orqali hiqildoqqa o'tadi. Hiqildoqni old tomondan mm. sternohyoideus, sternothyroideus, thyrohyoideus, omohyoideus bo'yin fassiyasining yuza varag'i va traxeya oldi fassiyasi qoplagan. Bundan tashqari, hiqildoqning old va ikki yon tomonini

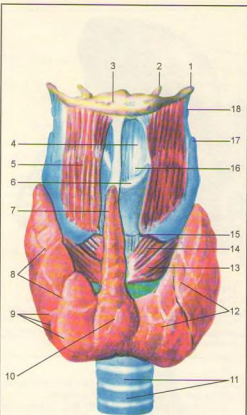
qalqonsimon bezning bo'laklari berkitib turadi. Hiqildoq juft va toq tog'aylardan tuzilgan.

Toq tog'aylar (301, 302, 303, 304-rasmlar) uzuksimon tog'ay (cartilago cricoidea), qalqonsimon tog'ay (cartilago thyroidea), hiqildoq usti tog'ayi (epiglottis s. cartilago epilottica) dan iborat.

Juft tog'aylar cho'michsimon tog'ay (cartilago arytenoideae), shoxsimon tog'ay (cartilagine coriculatae) va ponasimon tog'ay (cartilagine cuneiformes) lardan tuzilgan (305-rasm).

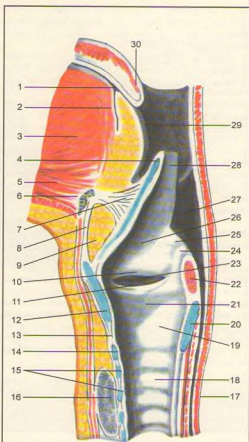
Uzuksimon tog'ay (cartilago cricoidea) gialin tog'aydan uzukka o'xshab tuzilgan. Uning ingichkalashgan old qismida halqasi (arcus) va orqa pengastan qismida plastinkasi (lamina) bor. Plastinkaning chekka yonbosh yuzasida cho'michsimon hamda qalqonsimon tog'aylarning bo'g'im yuzalari ko'rinadi.

Qalqonsimon tog'ay (cartilago thyroidea) hiqildoq tog'aylari ichida eng kattasi bo'lib, gialin tog'aydan tuzilgan. Uning ikkita yaxlit plastinkasi (lamina dextra et sinistra) bo'yin old tomonida burchak hosil qilib qo'shiladi. Bu burchak eraklarda yaxshi rivojlanib bo'rtib chiqqan bo'lsa, yosh bolalar va ayollarda o'tmas burchak (yassiroq) shakliida bo'ladi.



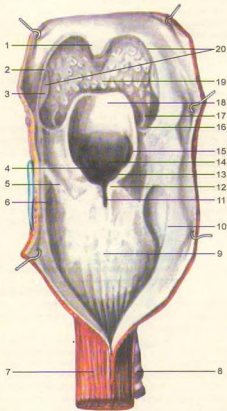
299-rasm. Hiqildoq va qalqonsimon bez (old ko'rinishi).

1-cornu majus; 2-cornu minus; 3-cornus ossis hyoidei; 4-lig. thyrohyoideum medianum; 5-m. thyrohyoideum; 6-prominentia larynge; 7-lobus pyramidalis; 8-lobus dexter; 9-lobuli glandulae thyrohyoideae; 10-isthmus glandulae thyrohyoideae; 11-cartilagine tracheales; 12-lobus sinister; 13-m. cricothyroideus (pars obliqua); 14-m. cricothyroideus (pars recta); 15-lig. cricothyroideum; 16-incisura thyroidea superior; 17-cornu superius cartilaginis thyroidea; 18-cartilago triticea.



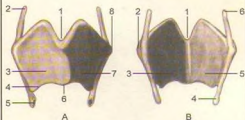
300-rasm. Hiqildoq bo'shlig'i.

1-foramen caecum; 2-ductus thyroglossus qoldig'i; 3-m. genioglossus; 4-cartilago epiglottica; 5-m. geniiohyoideus; 6-oe hyoideum; 7-lig. hyoepiglotticum; 8-lig. thyrohyoideum medianum; 9-yog' to'qima; 10-plica vestibularis; 11-plica vacalis; 12-cartilago thyroidea; 13-lig. cricothyroideum; 14-arcus cartilaginis cricoideae; 15-cartilagine tracheales; 16-glandula thyroidea; 17-esophagus; 18-trachea; 19-cavum laryngis; 20-lamina cartilaginis cricoideae; 21-cavum infraglotticum; 22-mm. arytenoidei (kesilgan); 23-ventriculus laryngis; 24-tuberculum corniculatum; 25-tuberculum cuneiforme; 26-vestibulum laryngis; 27-plica aryepiglottica; 28-epiglottis; 29-radix linguae; 30-uvula palatina.



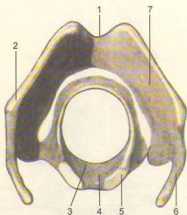
**301-rasm.** Hiqildoq (orqa ko'rinishi).

1-uvula; 2-arcus palatopharyngeus; 3-tonsilla palatina; 4-aditus laryngis; 5-plica n. laryngei; 6-recessus piriformis; 7-esophagus; 8-trachea; 9-cartilago cricoidea; 10-pars laryngea pharynx; 11-incisura interarytenoidea; 12-tuberculum corniculatum; 13-tuberculum cuneiforme; 14-tuberculum epiglotticum; 15-plica aryepiglottica; 16-pharyngoepiglottica; 17-plica glossaepiglottica lateralis; 18-epiglottis; 19-radix linguae; 20-isthmus faucium.



**302-rasm.** Qalqonsimon tog'ay.

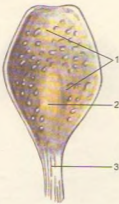
1-A-old yuzasi. 1-incisura thyroidea superior; 2-cornu superius; 3-lamina dextra; 4-tuberculum thyroideum inferius; 5-cornu inferius (facies articularis cricoidea); 6-angulus cartilaginis thyroideae; 7-lamina sinistra; 8-tuberculum thyroideum superius. B-orqa yuzasi. 1-incisura thyroidea superior; 2-tuberculum thyroideum superius; 3-lamina sinistra; 4-cornu inferius; 5-lamina dextra; 6-cornu superius.



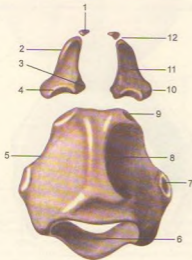
**303-rasm.** Qalqonsimon va uzuksimon tog'aylar.

1-incisura thyroidea superior; 2-tuberculum thyroideum superius; 3-arcus cartilaginis cricoideae; 4-lamina cartilaginis cricoideae; 5-facies articularis arytenoidea; 6-cornu superius; 7-lamina dextra cartilaginis thyroideae.





303-rasm. Hiqildoq usti tog'ayi.  
1—cartilago epiglottica; 2—tuberculum epiglotticum; 3—petiolus epiglottidis.



305-rasm. Hiqildoq tog'aylari (orqa yuzasi).  
1—cartilago corniculata; 2—cartilago arytenoidea; 3—processus vocalis; 4—facies articularis; 5—cartilago cricoidea; 6—arcus; 7—facies articularis thyroidea; 8—lamina; 9—facies articularis arytenoidea; 10—basis; 11—facies posterior; 12—apex cartilaginis arytenoideae.

Burchakning tepa tomonidan kesimta (*incisura thyroidea superior*) ko'rinsa, plastinkalar orqa tomonining qirralarida tepa va pastki shoxsimon o'siq (*cornu superius et inferius*) lar ko'rinadi. Cornu inferius uzunroq bo'lib, uchida uzuksimon tog'ay bilan qo'shiladigan bo'g'im yuzasi bor. Plastinkalarning tashqi yuzasida *m. sternothyroideus* va *m. thyroideus* lar yopishadigan qiyshiq chiziq (*linea obliqua*) ko'rinadi.

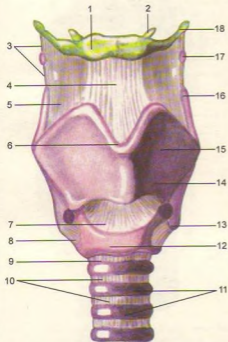
Hiqildoq usti tog'ayi (*epiglottis s. Cartilago epiglottica*) elastik tog'aydan tuzilgan bo'lib, yuqori qismi til asosining orqa tomoniga, uning pastki ingichkalashgan (*barg bandi – petiolus epiglottidis*) qismi esa qalqonsimon tog'ayning orqa yuzasiga (*hiqildoqqa kirish qismida*) yopishadi. Hiqildoq usti tog'ayi yutish jarayonida hiqildoqqa kirish teshigini yopib, ovqatning halqumdan qizilo'ngachga o'tishini ta'minlaydi.

Bir juft cho'michsimon tog'ayi (*cartilagine arytenoideae*) piramidaga o'xshaydi. Uning kengaygan, pastki asosiy qismi (*basis cartilaginis arytenoideae*) uchburchak shaklli bo'lib, uzuksimon tog'ayning usti yuzasi bilan birlashadi. Cho'michsimon tog'ayning uchi (*apex*) yuqoriga qarab turadi. Cho'michsimon tog'ay asosining old tomonida ovoz boylami birlashadigan ovoz o'sig'i (*processus vocalis*) bo'lsa, lateral tomonida muskullar yopishadigan o'siq (*processus muscularis*) ko'rinadi.

Shoxsimon tog'aylar (*cartilagine corniculatae*) uncha katta bo'lmagan juft tog'aydan iborat, ular shoxga o'xshab cho'michsimon tog'aylar ustida joylashgan.

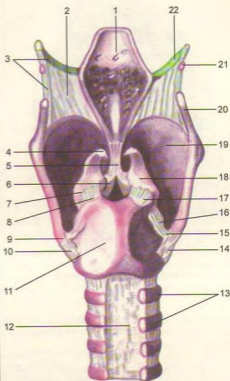
Unchalik katta bo'lmagan juft pona-simon tog'aylar (*cartilaginee cuneiformes*) cho'michsimon tog'ay bilan hiqildoq usti tog'ayi oralig'idagi burma (*plica aryepiglottica*) da uchraydi.

Hiqildoq boylamlari (306, 307-rasmlar). Hiqildoq tog'ay boylamlari yordamida o'zaro bo'g'im hosil qilib birlashadi. Jumladan hiqildoq til osti suyagiga *lig. thyrohyoideum* va til osti suyagining katta shoxi bilan qalqonsimon tog'ayning shoxsimon o'sig'i orasida tortilgan o'ng va chap boylam (*ligg. thyrohyoidea lateralia*) lar orqali tortilib turadi. *Lig. thyrohyoideum medianum* bilan *lig. thyrohyoidea lateralia* lar birgalikda membrana thyrohyoidea deb ataladi. Hiqildoq usti tog'ayi til osti suyagiga *lig. hyoepiglotticum* orqali va *lig. thyroepiglotticum* yordamida qalqonsimon tog'ay cheti bilan uzuksimon tog'ay halqasi orasida elastik toladan tuzilgan *lig. cricothyroideum* joylashgan. Bu boylamning bir qismi cho'michsimon o'siqqa borib yopishadi-da, *lig. cricothyroideum* bilan birga *conus elasticus* ni hosil qiladi. Konusning bo'shashgan qismi tovush boylami (*lig. vocale*) deb ataladi. Tovush boylami orqada cho'michsimon tog'ayning tovush o'sig'iga birlashsa, old tomonda qalqonsimon tog'ay burchagining ichki



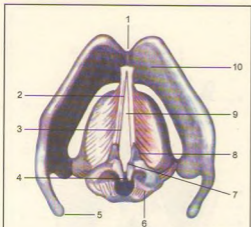
**306-rasm.** Hiqildoq bo'g'imlari va boylamlari (old ko'rinishi).

1—cornu minus ossis hyoidei; 2—os hyoideum (corpus); 3—lig. Thyrohyoideum laterale; 4—lig. thyrohyoideum medianum; 5—membrana thyrohyoidea; 6—incisura thyroidea superior; 7—lig. cricothyroideum; 8—lig. ceratocricoidae anterius; 9—lig. cricotracheale; 10—ligg. anularia trachealia; 11—cartilagine tracheales; 12—cartilago cricaidea; 13—cornu inferius cartilaginis thyroideae; 14—tuberculum thyroideum inferius; 15—cartilago thyroidea (lamina sinistra); 16—cornu superior cartilaginis thyroideae; 17—cartilago triticea; 18—cornu majus ossis hyoidei.



**307-rasm.** Hiqildoq bo'g'imlari va boylamlari (orqa ko'rinishi).

1—epiglottis; 2—membrana thyrohyoidea; 3—lig. Thyrohyoideum laterale; 4—cartilago corniculata; 5—lig. thyroepiglotticum; 6—processus vocalis; 7—processus muscularis; 8—articulatio cricoarytenoidea; 9—cornu inferius cartilaginis thyroideae; 10—articulatio cricothyroidea; 11—cartilago cricoidea; 12—paries membranaceus tracheae; 13—cartilagine tracheales; 14—lig. ceratocricoidae; 15—articulatio cricothyroidea; 16—lig. ceratocricoidae posterius; 17—lig. cricoarytenoideum posterius; 18—cartilago arytenoidea; 19—cartilago thyroidea; 20—cornu superius cartilaginis thyroideae; 21—cartilago triticea; 22—cornu majus ossis hyoidei.



**308-rasm.** Tovush boylamlari.

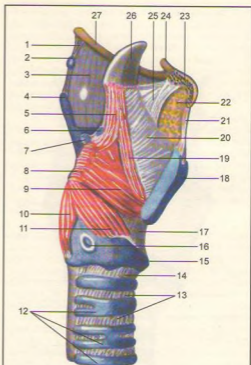
1–incisura thyroidea superior; 2–lig. vocale; 3–conus elacticus; 4–cartilago corniculata; 5–cornu superior cartilaginis thyroideae; 6–lig. cricoarytenoideum posterius; 7–rima glottidis (pars intercartilaginea); 8–processus vacalis; 9–rima glottidis (pars intermembranacea); 10–cartilago thyroidea.

yuvasiga yopishadi. Tovush boylamining medial o'tkir qirrasa bo'sh bo'lsa, uning lateral qismi pastki tomonda conus elasticus ga o'tib ketadi.

Tovush boylamlarining tepasida, ularga parallel ravishda bir juft dahliz boylami (lig. vestibulare, 308-rasm) hiqildoq dahlizining pastki chegarasida joylashgan. Hiqildoq tog'aylari yuqorida keltirilgan boylamlardan tashqari, bo'g'imlar orqali ham o'zaro birlashadi. Jumladan cho'michsimon tog'ay uzuksimon tog'ay bilan bir juft art. cricoarytenoideae orqali birlashadi. Bu bo'g'im orqali cho'michsimon tog'ayda aylanma, yaqinlashish va uzoqlashish harakatlari sodir bo'ladi.

Uzüksimon tog'ay qalqonsimon tog'ay bilan kombinatsiyalashgan bo'g'im – art. cricothyroidea hosil qilib birlashadi. Bunda qalqonsimon tog'ay oldinga va orqaga surilib, cho'michsimon tog'ayga yaqinlashadi (tovush boylami bo'shshadi) yoki uzoqlashib tovush boylami taranglashadi.

Hiqildoq muskullari ko'ndalang-targ'il (309, 310-rasmlar) muskullardan tuzilgan, ular odam ixtiyori bilan qisqaradi. Ularning qisqarib tovush boylami holatini o'zgartirishi natijasida o'rtadagi yoriq kengayib torayadi. Shuning uchun hiqildoq muskullari funksiyalariga qarab uch guruhga: siquvchi, bo'shashtiruvchi, tovush boylami holatini

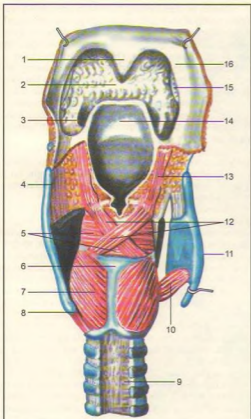


**309-rasm.** Hiqildoqning yonbosh muskullari.

1–lig. thyrohyoideum laterale; 2–cartilago tricea; 3–membrana thyrohyoidea; 4–cornu superior cartilaginis thyroideae; 5–m. aryepiglotticus; 6–cartilago cuneiforme; 7–cartilago corniculata; 8–processus muscularis cartilaginis arytenoideae; 9–m. thyroarytenoideus; 10–m. cricoarytenoideus posterior; 11–m. cricoarytenoideus lateralis; 12–cartilagine tracheales; 13–ligg. annularia; 14–lig. cricotrachiale; 15–cartilago cricoidea; 16–facies articularis thyroidea; 17–lig. cricothyroideum; 18–cartilago thyroidea; 19–m. thyroepiglotticus; 20–membrana quadrangularis; 21–lig. thyrohyoideum medianum; 22–yog' to'qimasi; 23–os hyoideum (kesilgan); 24–cornu minus ossis hyoidei; 25–lig. hyoepiglotticum; 26–epiglottis; 27–cornu majus ossis hyoidei.

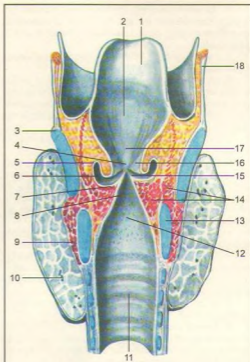
o'zgartiruvchilarga bo'linadi. Ba'zi muskullar bir necha xil vazifani bajarganligi uchun ularga aralash vazifali muskullar deyiladi.

1. Uzüksimon va cho'michsimon tog'aylar o'rtasida yonbosh joylashgan muskul (m. cricoarytenoideus lateralis) – uzüksimon tog'aydan boshlanadi, yuqoriga yo'nalgan holda orqa tomonda



**310-rasm.** Hiqildoqning orqa muskullari.

1-uvula; 2-radix linguae; 3-plica glossoepiglottica lateralis; 4-cornu superius cartilaginis thyroideae; 5-m. arytenoideus transversus; 6-lamina cartilaginis cricoideae; 7-m. cricoarytenoideus posterior; 8-cornu inferius cartilaginis thyroideae; 9-paries membranaceus tracheae; 10-m. cricothyroideus; 11-lamina dextra cartilaginis thyroideae (kesilgan); 12-mm. arytenoidei obliqui; 13-m. aryepiglotticus; 14-epiglottis; 15-tonsilla palatina; 16-arcus palatopharyngeus.



**311-rasm.** Hiqildoq bo'shlig'i.

1-epiglottis; 2-vestibulum laryngis; 3-cartilago thyroidea; 4-rima vestibuli; 5-sacculus laryngis; 6-ventriculus laryngis; 7-m. vocalis; 8-rima glottidis; 9-m. cricothyroideus; 10-glandula thyroidea; 11-trachea; 12-cavum infraglotticum; 13-cartilago cricoidea; 14-m. thyroarytenoideus; 15-plica vocalis; 16-plica vestibularis; 17-tuberculum epiglotticum; 18-membrana thyrohyoidea.

qalqonsimon tog'ay plastinkasining ichki yuzasidan boshlanib, cho'michsimon tog'ayning muskul o'sig'iga yopishadi.

**F u n k s i y a s i.** Muskul ikki tomondan barobar qisqarganda tovush boylamlari bo'shshadi, hiqildoqning tovush boylamidan yuqori qismi torayadi.

**3. O'ng va chap cho'michsimon tog'aylar o'rtasida ko'ndalang joylashgan toq muskul (m. arytenoideus transversus)** ikkala cho'michsimon tog'ayning bukilgan orqa yuzalari o'rtasida tortilib joylashgan.

**F u n k s i y a s i.** Muskul qisqarganda tovush yorig'ining orqa qismi torayadi.

cho'michsimon tog'ayning muskul o'sig'i (processus muscularis) ga yopishadi.

**F u n k s i y a s i.** Muskul qisqarganda tovush boylamlari taranglashadi (processus vocalis), ichkariga burilib, yoriq torayadi.

**2. Qalqonsimon va cho'michsimon tog'aylar o'rtasidagi kvadrat muskul (m. thyroarytenoideus)**

4. *Cho'michsimon tog'ayning qiyshiq muskuli* (m. arytenoidei obliqui) bir juft bo'lib, m. arytenoideus transversus ning orqa tomonida o'zaro kesishib joylashadi.

F u n k s i y a s i. Muskullar qisqarib hiqildoqqa kirish teshigini toraytiradi.

5. *Uzuksimon-cho'michsimon tog'aylar o'rtasidagi orqa muskul* (m. cricoarytenoideus posterior) uzuksimon tog'ay halqasidan boshlanib, cho'michsimon tog'ayning processus muscularis iga yopishadi.

F u n k s i y a s i. Muskul qisqarib tovush yorig'ini kengaytiradi.

6. *Qalqonsimon tog'ay bilan hiqildoq usti o'rtasidagi muskul* (m. thyroepiglotticus) qalqonsimon tog'ay plastinkasining ichki yuzasidan boshlanib, hiqildoq usti tog'ayining yonboshiga yopishadi. Muskulning bir qismi plica aryepiglottica ga qo'shiladi.

F u n k s i y a s i. Tovush boylamlarini taranglatib, hiqildoqqa kirish teshigini kengaytiradi.

7. *Uzuksimon tog'ay bilan qalqonsimon tog'ay o'rtasidagi muskul* (m. cricothyroideus) uzuksimon tog'ay halqasidan boshlanib, qalqonsimon tog'ay plastinkasiga yopishadi.

F u n k s i y a s i. Tovush boylamlarini taranglashtiradi.

8. *Tovush muskuli* (m. vocalis) bir juft bo'lib, tovush burmalari bag'rida yotadi. Qalqonsimon tog'ay ichki yuzasidan boshlanib, cho'michsimon tog'ayning ovoz o'sig'iga (processus vocalis) yopishadi.

F u n k s i y a s i. Muskul qisqarganda tovush boylamlari bo'shashadi.

**Hiqildoq bo'shlig'i** (cavitas laryngis, 311-rasm) qum soatga o'xshagan bo'lib, kirish teshigi noto'g'ri, oval shaklda. Hiqildoqqa kirish qismi (aditus laryngis) old tomondan hiqildoq usti tog'ayi qirralari bilan, orqadan cho'michsimon tog'ay – plica interarytenoidea (cho'michsimon tog'ay oraliq burma), ikki yonboshdan – plicae aryepiglotticae (cho'michsimon tog'ay bilan hiqildoq usti tog'ayi oraliq burma) bilan chegaralanadi. Plicae aryepiglotticae tashqarisida noksimon chuqurcha (recessus piriformes) ko'rinish turadi.

Hiqildoqqa kirish teshigi pastga, hiqildoq dahliziga qadar davom etadi. Hiqildoq dahlizi (vestibulum laryngis) tepadan hiqildoqqa kirish teshigi bilan, pastdan soxta tovush boylamlarining burmalari (plica vestibularis) bilan chegaralangan, uning bag'rida lig. vestibulare bo'ladi. Hiqildoq dahlizi oldindan hiqildoq usti tog'ayining orqa yuzasi, orqadan cho'michsimon tog'ay – plica interarytenoidea bilan chegaralangan. Ikki yonboshda plica vestibularis bilan plica aryepiglottica lar oralig'ida elastik parda (membrana fibroelastica laryngis) tortilgan.

Dahliz boylamlarining burmalari orasidagi yoriq (rima vestibuli)da o'zidan pastroqda joylashgan tovush boylamlari (lig. vocale – tovush muskuli) bo'ladi. Dahliz burmalari bilan tovush burmalari orasida o'ng va chap chuqurchalar (hiqildoq qorinchasi – ventriculus laryngis) ko'rinadi. Tovush burmalari orasida joylashgan yoriq (rima glottidis) ning hiqildoq bo'shlig'idagi eng tor qismiga pardalar oraliq qismi (pars intermembranaceae) deyilsa, uning processus vocalis (cho'michsimon tog'ayda) oralig'idagi kalta qismiga tog'aylar oraliq qismi (pars intercartilagineae) deyiladi.

Hiqildoqning pastki kengaygan qismi (cavitas infraglottica) asta-sekin torayib, kekirdakka qo'shiladi.

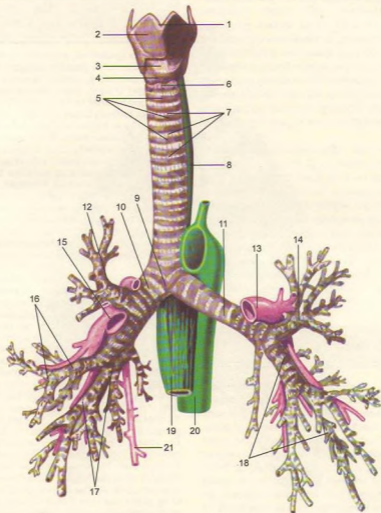
Hiqildoqning shilliq pardasi pushti rangli, ko'p qatorli, kiprikli qadahsimon hujayralar aralashgan epiteliydan iborat.

Sezuvchi nerv oxirlari hiqildoq dahlizida ayniqsa ko'p tarqalgan. Shu sababli havo bilan kirgan zarrachalar, changlar yo'talga sabab bo'ladi. Hiqildoq faqat havo o'tkazish a'zosi bo'lib qolmasdan, tovush chiqarish a'zosi hamdir. Nafas chiqarishda kekirdakdan kelayotgan havo ovoz yorig'idan o'ta turib tovush boylamlarini titratadi, natijada tovush paydo bo'ladi. Turli tovush (ovoz)larning paydo bo'lishi havo to'liqlinich kuchiga va tovush boylamlarining tebranish qobiliyatiga bog'liq.

Chaqaloqlarda hiqildoq kalta va keng, qalqonsimon tog'ay burchagi unchalik rivojlanmagan bo'ladi. Bolalarda hiqildoq usti tog'ayi yuqoriroqda joylashganligidan ovqat luqmasi uning ikki yonboshidan osongina o'tadi. Shuning uchun ular bir vaqtning o'zida ovqat yutib, nafas olishlari ham mumkin. Tovush yorig'i kattalarga nisbatan 3 marta kalta bo'lib, muskullari yaxshi rivojlanmagan. Bolalarning balog'atga yetish davridan boshlab 23–25 yoshgacha hiqildoq tez rivojlanib kattalashadi. Hiqildoq (shu jumladan tovush boylamlari ham) o'g'il bolalarda qizlarga nisbatan tezroq kattalashadi. Yosh ulg'aygan sari hiqildoq tog'ayi (hiqildoq usti tog'ayidan tashqari) asta-sekin suyaklanib boradi. Shuning uchun qarilarda hiqildoq tog'aylari sinuvchan bo'ladi.

## KEKIRDAK

**Kekirdak** yoki **traxeya** (trachea, 312-rasm) uzunligi 9–11 sm, diametri 15–18 mm keladigan naydan iborat bo'lib, IV bo'yin umurtqasining ro'parasida, bevosita hiqildoqdan boshlanadi, so'ngra ko'krak qafasining yuqori teshigi orqali ko'ks oralig'igacha borib, IV–V ko'krak umurtqalarining ro'parasida chap va o'ng bronxlarga ajraladi.



312-rasm. Traxeya va bronxlar.

1—prominentia laryngea; 2—cartilago thyroidea; 3—lig. cricothyroideum; 4—cartilago cricoidea; 5—cartilagines tracheales; 6—lig. cricotracheale; 7—ligg. annularia trachealia; 8—esophagus; 9—bifurcatio tracheae; 10—bronchus principalis dexter; 11—bronchus principalis sinister; 12—bronchus lobaris superior dexter; 13—a. pulmonalis sinistra; 14—bronchus lobaris superior sinister; 15—a. pulmonalis dexter; 16—bronchus lobaris medius dexter; 17—bronchus lobaris inferior dexter; 18—bronchus lobaris inferior sinister; 19—esophagus; 20—aorta; 21—v. azygos.

Traxeyaning ana shu ajralgan yeri kekirdak ayrisi (bifurcatio tracheae) deb ataladi. Kekirdak joylashishiga ko'ra bo'yin va ko'krak qismlariga bo'linadi. Kekirdakning bo'yin qismini old tomondan jag' osti muskullari (mm. sternohyoideus et sternothyroideus) va qalqonsimon bez, orqa tomondan qizilo'ngach, ikki yonboshdan umumiy uyqu arteriyasi o'rab turadi. Traxeyaning old sathi bilan bo'yinning chuqur fassiyasi orasidagi (spatium prettacheale) bo'shliq birkitiruvchi to'qima va qon tomirlar bilan band.

Traxeya ko'krak qafasi qismining old tomonida to'sh suyagining dastasi va gl. thymus joylashgan. Kekirdak devori 16–20 ta halqa shaklidagi tog'aylar (cartilagine tracheales) dan tuzilgan o'zaro fibroz to'qimalardan iborat boylam (lig. annularia) lar bilan tutashgan. Tog'ay yarim halqa devorining ochiq qismi muskul tolalari aralashgan parda (paries membranaceus) bilan o'ralgan. Muskul tolalari yo'tal paytida va nafas olganda qisqarib yordam beradi. Kekirdakning ichki yuzasi ko'p qatorli kiprokli epiteliy bilan qoplangan va shilliq bezlarga boy qavat bilan o'ralgan.

## BRONXLAR

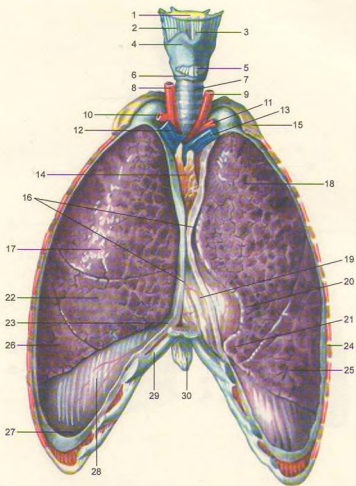
**Bronxlar** (bronchi, 312, 313-rasmlar) kekirdakning IV–V ko'krak umurtqalari ro'parasida (bifurcatio tracheae) o'ng va chap bronxlar – bronchi principales (yunoncha bronchus – nafas nayi) dexter et sinister bo'linishidan vujudga keladi. O'ng bronx chap bronxga qaraganda birmuncha kalta va kengroq bo'lib, 6–8 ta tog'ay halqadan tuzilgan. O'ng bronx deyarli vertikal ravishda yo'nalgan bo'lib, uning ustidan v. azygos o'tadi va v. cava superior ga qo'shiladi. Chap bronx o'ng bronxga nisbatan tor va uzunroqdir. U 9–12 ta tog'ay halqadan tuzilgan. Chap bronx ustida aorta yoyi mingashib joylashgan. Chap bronx kekirdakdan burchak hosil qilib yo'naladi. Bronxlarning shilliq qavatleri kekirdak shilliq qavatiga o'xshab tuzilgan.

Traxeya chaqaloqlarda kalta (3–4,5 sm) bo'lib, shakli voronkaga o'xshash, tog'aylari unchalik rivojlanmagan. Traxeya 10–12 yoshga borganida 2 baravar, 25 yoshda 3 baravar tez o'sadi. Qarilarda tog'aylar qattiqlashib borgan sari tez sinuvchan bo'ladi.

## O'PKA

(313, 314, 315, 316, 317-rasmlar)

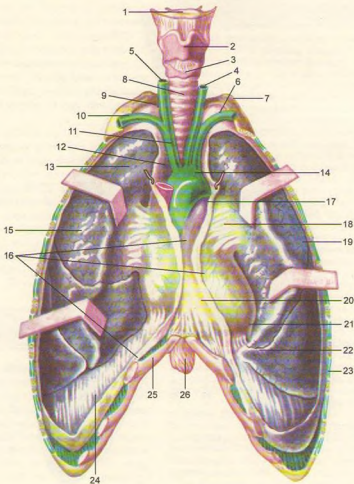
**O'pka** (pulmones, yunoncha pneumon – rasm, pnevmoniya so'zi shundan olingan) bir juft bo'lib, ko'krak qafasining (cavitas thoracis) ikki tomonida joylashgan. O'ng va chap o'pka o'rtasidagi kamgakda yurak, qon tomirlar va ko'ks oralg'i joylashgan. Har bir o'pka (pulmo) konus shaklida bo'lib, asosi (basis pulmonis) past tomondan diafragma tegib turadi va diafragma yuzasi (facies diaphragmatica) deyiladi. O'pkaning uchi (apex pulmonis) birinchi qovurg'adan 3–4 sm yuqoriroqda turadi yoki orqa tomondan VII bo'yin umurtqasining ro'parasiga to'g'ri keladi. O'pkaning uchida unchalik botmagan qovurg'a egati (sulcus subclavius) ko'rinadi. O'pkalarning qovurg'alarga tegib turgan yuzi (facies costalis) va bir-biriga qarab turgan ko'ks oralg'idagi medial yuzasi (facies medialis) tafovut qilinadi. Bu yuzalarning biri ikkinchisidan qirralararo chegaralanadi. Chap o'pka old qirrasining (margo anterior) pastrog'ida yurak o'ymasi (incisura cardiaca pulmonis sinistra) ko'rinadi. O'yma past tomondan o'pka tilchasi (lingula pulmonis sinistra) orqali chegaralanadi. O'pkalarning medial (ko'ks oralg'i) yuzasida o'pka arteriyasi, venasi va bronxlar kirib chiqadigan o'pka darvozasi (hilus pulmonis) joylashgan. Ana shu qon va limfa tomirlari o'zaro qo'shilib, o'pka ildizi (radix pulmonis) ni hosil qiladi. O'ng o'pka va chuqur egatchalar (fissura interlobares) yordamida uch bo'lakka (yuqori, o'rta va pastki), chap o'pka esa ikki bo'lakka (yuqori va pastki) bo'lingan. Ulardan biri yuqorida joylashgan qiyshiq egat (fissura obliqua) bo'lib, ikkala o'pkada ham o'pka uchlaridan 6–7 sm pastroqda boshlanadi va o'pkaning diafragma yuzasiga qarab qiyshiq yo'naladi. Natijada o'pklar ikki bo'lakka bo'linadi. Bu egatdan tashqari o'ng o'pka taxminan IV qovurg'ada joylashgan ikkinchi gorizontal egat (fissura horizontalis) bilan yana bir bo'lakka bo'linadi. Shunday qilib, chap o'pka ikki bo'lakka (tepa – lobus superior, pastki – lobus inferior) bo'laklarga bo'linadi. O'ng o'pka esa tepa (lobus superior), o'rta (lobus medius) va pastki bo'laklar (lobus inferior) dan iborat. O'ng o'pkaning tagida (diafragma ostida) jigar joylashgan. Shuning uchun o'ng o'pkaning eni chap o'pkaga qaraganda kattaroq, hajmi ko'p, bo'yi esa qisqaroq bo'ladi. O'ng va chap o'pka o'n segmentdan iborat. Segment hajmi 0,5–1,0 sm, piramida shaklida tuzilgan segmentlar esa bo'lakchalardan tashkil topgan. Bu bo'lakchalar bir-biridan birkitiruvchi to'qimadan tuzilgan devorcha va qon tomir bilan ajralib turadi. Bo'lakchalaro devorchalar nafas olishda bo'lakchalarning harakatchan bo'lishini ta'minlab turadi.



313-rasm. O'pkalar (ko'krak qafasining old devori qirqilgan).

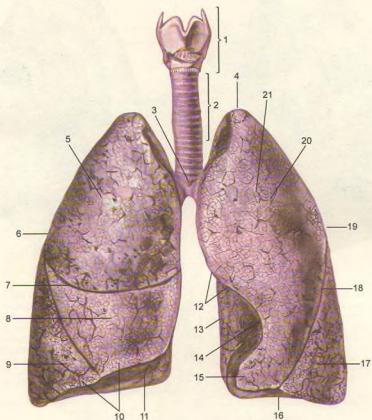
1-os hyoideum; 2-membrana thyrohyoidea; 3-lig. thyrohyoideum medianum; 4-cartilago thyroidea; 5-lig. cricothyroideum; 6-cartilago cricoidea; 7-trachea; 8-a. carotis communis dexter; 9-a. carotis communis sinistra; 10-a. subclavia dextra; 11-a. subclavia sinistra; 12-v. brachiocephalica dextra; 13-v. brachiocephalica sinistra; 14-v. glandula thymus; 15-costa I; 16-plevranning kesilgan joyi; 17-lobus superior; 18-lobus superior; 19-yurak (perikard bilan o'rgan); 20-incisura cardiaca pulmonis sinistri; 21-lingula pulmonis sinistri; 22-lobus medius (pulmonis dextri); 23-recessus costomediastinalis; 24-pleura costalis (kesilgan); 25-26-lobus anterior; 27-recessus costodiaphragmaticus; 28-pleura diaphragmatica; 29-cartilago costae VII; 30-processus xiphoideus.





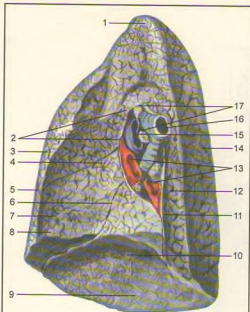
**314-rasm.** O'pkalar (ko'krak qafasining old devori kesilib, o'pkalarning oldingi qirralari tortilgan).

1-os hyoideum; 2-cartillago thyroidea; 3-cartillago cricoidea; 4-a. carotis communis sinistra; 5-a. carotis communis dextra; 6-a. subclavia sinistra; 7-costa I; 8-trachea; 9-cupula pleurae; 10-a. subclavia dextra; 11-truncus brachiocephalicus; 12-pleura mediastinalis; 13-v. cava superior; 14-arcus aortae; 15-pulmo dexter; 16-plevranning qirrilgan joyi; 17-truncus pulmonalis; 18-pleura pulmonalis ning pleura mediastinalis ga o'tish joyi; 19-pulmo sinister; 20-pericardium; 21-apex cordis; 22-lingula pulmonis sinistri; 23-pleura costalis; 24-pleura diaphragmatica; 25-cartilago costae VII; 26-processus xiphoideus.



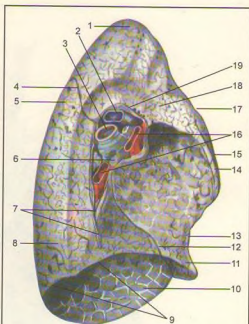
**315-rasm.** O'pkalar.

1–larynx; 2–trachea; 3–bifurcatio tracheae; 4–apex pulmonis; 5–lobus superior; 6–pulmo dexter; 7–fissura horizontalis (pulmonis dexter); 8–lobus medius; 9–lobus inferior; 10–margo inferior; 11–facies diaphragmatica; 12–margo anterior; 13–margo posterior; 14–incisura cardiaca; 15–lingula pulmonis; 16–basis pulmonis; 17–lobus inferior; 18–fissura obliqua; 19–pulmo sinister; 20–lobus superior; 21–facies costalis.



316-rasm. O'ng o'pka.

1-apex pulmonis; 2-kesilgan plevra chekkasi; 3-lobus superior; 4-pars mediastinalis; 5-margo anterior; 6-fissura obliqua; 7-impressio cardiaca; 8-lobus medius (pulmonis dexter); 9-margo inferior; 10-facies diaphragmatica; 11-lig. pulmonale; 12-pars vertebralis; 13-vv. pulmonales dextrae; 14-facies costalis; 15-a. pulmonalis dextra; 16-bronchus principalis dexter; 17-nodi lymphatici bronchopulmonales.



317-rasm. Chap o'pka.

1-apex pulmonis; 2-a. pulmonis sinistra; 3-bronchus principalis sinister; 4-fissura obliqua; 5-facies costalis; 6-nodi lymphatici bronchopulmonales; 7-lig. pulmonale; 8-lobus inferior; 9-margo inferior; 10-facies diaphragmatica; 11-lingula pulmonis sinistri; 12-fissura obliqua; 13-incisura cardiaca pulmonis sinistri; 14-impressio cardiaca pulmonis sinistri; 15-lobus superior; 16-vv. pulmonales sinistrae; 17-margo anterior; 18-pars mediastinalis; 19-plevrning qir qilgan joyi.

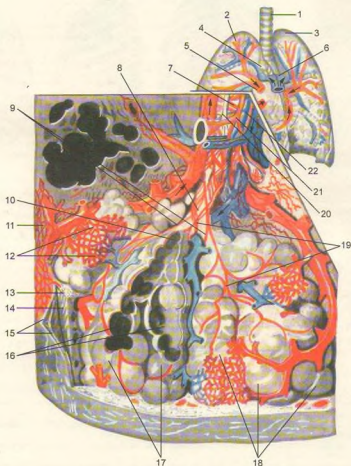
### Bronxlarning bo'linishi (318-rasm).

Asosiy bronxlar (bronchus principalis) o'ng va chap o'pkalar darvozasidan kirib, daraxt shoxi kabi o'pka bo'laklari (bronchi lobares) tarmoqlariga bo'linadi. O'ng o'pkaga kirgan bronx uch bo'lakka bo'linadi. Bularning bittasi o'pka yuqori bo'lagiga, ikkinchisi o'rta bo'lagiga va uchinchisi pastki o'pka bo'lagiga yo'naladi. Chap o'pkaga kirgan bronx ikki bo'lak bronx tarmog'ini beradi. Ularning bittasi o'pkaning yuqori bo'lagiga, ikkinchisi pastki bo'lagiga kiradi.

Bo'lak bronxlar (diametri 1 mm gacha shoxlanib) o'z navbatida segment bronx (bronchi segmentales) larga bo'linadi. O'pka tashqarisidagi bronxlar devorida halqa shaklida tog'aylar joylashgan. Bo'lak bronxlarning o'pka ichidagi skeleti esa panja shakli

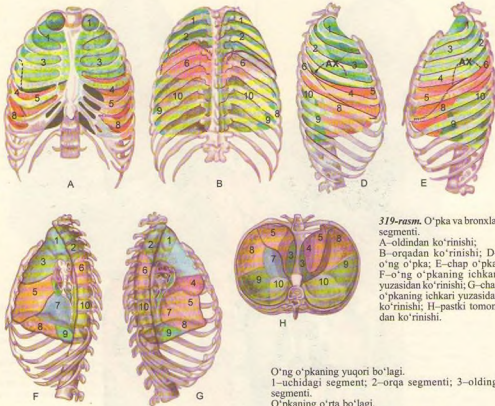
tog'aylardan iborat. O'pka segment bronxlari va ularning tarmoqlarida tog'aylar alohida bo'laklar shaklida joylashgan bo'ladi. Segment bronxlar 8 marta bo'linib, o'pka bo'lakchalari (bronchus lobularis) bronxlarini beradi. Bronxlarda muskul qavat aylanma shaklida joylashgan.

Bo'lak bronxlar ikkala o'pkada taxminan 1000 taga yaqin bo'ladi. O'pka bo'lakchalarining ichida bo'lak bronxlarning har bittasi diametri 0,3–0,5 mm bo'lgan 12–16 tadan oxirgi (chegara) bronx (bronchioli terminales) larga tarqaladi. Oxirgi bronxlardan boshlab eng katta (asosiy) bronxlar yig'indisi bronxlar daraxtini hosil qiladi. Bronxlar daraxti nafas yo'li hisoblanadi. Chegara bronxchalar devorida tog'ay plastinkalar va shilliq bezlar uchramaydi.



**318-rasm.** Bronxlarning bo'linishi.

1–trachea; 2–pulmo dexter; 3–pulmo sinister; 4–bronchus principalis; 5–v. pulmonalis; 6–a. pulmonalis; 7–bronchiolus; 8–bronchiolus respiratorius; 9–ductuli alveolares; 10–atrium; 11–vasa lymphatica; 12–alveolalarning kapillyar to'ri; 13–qo'shuvchi to'qima; 14–elastik to'qima; 15–pleura pulmonalis; 16–saculi alveolares; 17–alveolalar kesimi; 18–alveoli pulmonis; 19–silliqlik muskul tolalari; 20–nerv tolalari; 21–a. bronchialis; 22–v. bronchialis.



319-rasm. O'pka va bronxlar segmenti.

A—oldindan ko'rinishi; B—orqadan ko'rinishi; D—o'ng o'pka; E—chap o'pka; F—o'ng o'pkaning ichkari yuzasidan ko'rinishi; G—chap o'pkaning ichkari yuzasidan ko'rinishi; H—pastki tomondan ko'rinishi.

O'pkaning pastki bo'lagi.

6—uchidagi segmenti; 7—medial (asosiy) segmenti; 8—oldingi segmenti; 9—yonboshdagi segmenti; 10—orqa segmenti.

Chap o'pkaning tepa bo'lagi.

1,2—orqa va uchidagi segmenti; 3—oldingi segment; 4—tepadagi tilsimon segment; 5—pastki tilsimon segment.

Pastki bo'lagi.

6—tepa segmenti; 7—medial (asosiy) segmenti; 8—oldingi asosiy segment; 9—yonbosh segmenti; 10—orqa segmenti.

O'ng o'pkaning yuqori bo'lagi.

1—uchidagi segment; 2—orqa segmenti; 3—oldingi segmenti.

O'pkaning o'rta bo'lagi.

4—yonbosh segmenti; 5—medial segment.

Har bir chegara bronx o'z navbatida ikkita nafas bronxiolasi (bronchioli respiratorii) ga bo'linadi. Nafas bronxiolasi torayib nafas naychasi (ductuli alveolares) ga, u esa kengayib, nafas pufakchalari (sacculi alveolares) alveolalariga aylanadi.

Nafas bronxiolasi va undan tarqalgan nafas naychasi pufakchalari va alveolasi qo'shilib, uzum boshi shaklidagi o'pkaning struktura va funksional birligi — atsinus (acinus) yoki alveolalar daraxtini hosil

qiladi. 12–18 atsinus birgalikda o'pka bo'lakchasini (lobulus pulmonis primarius), bir necha bo'lakchalar qo'shilib, o'pka segmentini hosil qiladi.

O'pka segmentlari (319-rasm) o'zaro qo'shilib, o'pka bo'lagini, o'pka bo'laklari o'pkani hosil qiladi. O'pkalarda 800 000 atsinus yoki 300–500 mln. alveola bo'ladi. Ular sathi 30–100 m<sup>2</sup>. O'pka bronxlari havo almashish jarayonidan tashqari, organizmda suv, tuz va xlor miqdori bir me'yorda saqlanishiga ham yordam beradi.

Katta odamlarda ikkala o'pkada o'rtacha 4,9 – 5,0 l havo bo'ladi. Tinch nafas olish vaqtida (har bir nafas olganda) o'pkaga taxminan 500 ml havo kiradi, chuqur nafas olganda esa 1600 ml toza havo kirib, 1600 ml karbonat angidridga boy havo chiqadi. Natijada o'pkada hayotiy havo sig'imi o'rtacha 3500–3700 ml gacha bo'ladi. Qolgan 1300–1400 ml havo esa qoldiq havo bo'lib, doim o'pkada turadi.

O'pkada qon aylanishi. O'pkada havo almashinish sodir bo'lganidan so'ng, arteriya qon tomirlari bronxlarga o'xshab shoxlanib, kapillyarlarga o'tadi. Kapillyarlar esa nafas pufakchalarini to'r kabi o'raydi. Odam nafas olganda kislorodga boy havo nafas pufakchalaridan (havo bosimi pufakchada ko'tariladi) arteriya kapillyarlariga shimiladi. Vena qonidagi karbonat angidridga boy havo aksincha vena tomirlaridan nafas pufakchalariga o'tadi. Natijada nafas pufakchalarida havo almashinish sodir bo'ladi. Arteriya qonidagi toza havo (kislorod) alveolalarga o'tsa, ulardagi CO<sub>2</sub> nafas yo'li orqali tashqari chiqadi. Kislorod bilan boyigan qon yig'ilib, v.v. pulmonales orqali yurakning chap bo'lmachasiga, undan chap qorinchaga o'tib, aorta orqali organizmga tarqaladi.

O'pka segmentlari (320-rasm). Xalqaro anatomik terminlar qoidasiga ko'ra, o'ng va chap o'pkada 10 tadan segment borligi qabul qilingan. Jumladan o'ng o'pkaning yuqori bo'lagida 3 ta segment (uchida, orqa va oldingi) va pastki bo'lagida 5 ta segment (yuqori, lateral va medial bo'lak asosidagi hamda orqa va oldingi bo'lak asosidagi segmentlar) bo'ladi.

Chap o'pkaning tepa bo'lagida 5 ta segment (tepasida 2 ta o'pka uchidagi, orqa-oldingi, yuqori va pastki tilsimon segmentlar), pastki bo'lagida ham 5 ta segment (tepa, tepa usti asosidagi medial, lateral va orqa tomondagi asosiy va tepa usti segmentlar) bo'ladi.

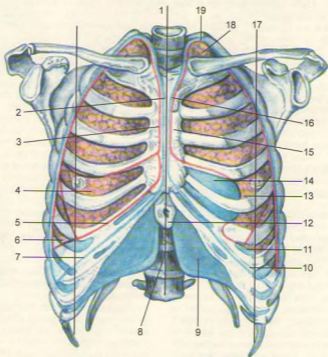
O'pka bo'laklari (ayniqsa tepa bo'lagi) chaqaloqlarda unchalik rivojlanmagan, og'irligi 40–70 g. Ikki yoshdan so'ng o'pka ikki baravar kattalashib, tashqi ko'rinishi katta odamlarnikiga o'xshab qoladi. Bolalar balog'atga yetgan davrda o'pka bronxlari 3–4 marta oshadi. Bronxlar 40–45 yoshda eng katta hajmga ega bo'ladi.

## PLEVRA (320, 321, 322, 323-rasmlar)

**Plevra** (pleura) – o'pkaning qoplagan seroz parda. Plevra ikki varaqli bo'ladi: uning ustidan o'rab turgan varag'i ichki (visceral) yoki o'pka varag'i (pleura pulmonalis), ko'krak bo'shlig'i devorining ichki tomoniga yopishgan varag'i pariyetal (pleura parietalis) varaq deyiladi. Visseral plevra o'pka

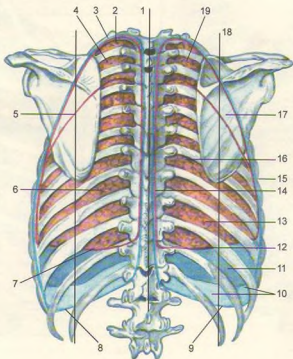
to'qimasiga yopishib, uning bo'laklar oralig'idagi yoriq ichiga ham kiradi. Visceral plevra o'pka darvozasiga kelganda o'zaro uchrashadi, o'pka darvozasining pastida plevralar qo'sh qavatli boylarni (lig. pulmonale) hosil qilib, parietal plevraga o'tib ketadi. Parietal plevra (pleura parietalis) qovurg'a (pleura costalis), diafragma (pleura diaphragmatica) va ko'ks oralig'i (pleura mediastinalis) qismlariga ajraladi. Pariyetal plevranning tashqi yuzasi ko'krak qafasi devoriga yopishib joylashgan. O'pkalar uchini plevra gumbazi (cupula pleurae) qoplagan bo'lib, u birinchi qovurg'adan 3–4 sm yuqorida joylashgan. Pariyetal va visseral plevralar orasidagi plevra bo'shlig'ida ma'lum miqdorda suyuqlik bo'ladi. Bu suyuqlik plevralarning bir-biriga qaragan yuzasini ho'llab, nafas olish va chiqarishda ishqalanishni kamaytiradi. Plevra bo'shlig'ida (cavitas pleuralis) manfiy bosim bo'lganligidan ko'krak qafasining gemitik butunligi buzilgan vaqtda plevra bo'shlig'iga havo kirib, o'pkani ezadi, natijada nafas olish qiyinlashadi. Pariyetal plevranning diafragma qismi (pleura diaphragmatica) diafragmaning tepa yuzasini (perikard yopishgan markaz qismidan tashqari) qoplaydi. Pariyetal plevranning ko'ks oralig' qismi (pleura mediastinalis) to'sh suyagining ichki yuzasidan boshlanib, orqa tomonga yo'nalgan holda umurtqa pog'onasining ichki yonboshidan qovurg'alarga o'tib ketadi. O'ng va chap o'pka orasida ko'ks bo'shlig'i (mediastinum) joylashgan. Bu bo'shliqni orqa tomondan umurtqa pog'onasining ko'krak qismi, oldingi tomondan to'sh suyagi, ikki yon tomondan ko'ks oralig'i plevrasi (pleura mediastinalis), pastdan diafragma, tepadan ko'krak qafasining yuqori teshigi chegaralab turadi. Ko'ks oralig'i kekiradk va bronxlar vositasida old (mediastinum anterior) va orqa (mediastinum posterius) qismlarga bo'linadi. Oldingi ko'ks oralig'ida yurak va uning xaltasi, ayrisimon bez, aorta ravg'i, o'pka arteriyasi stvoli va diafragma nervi joylashgan. Orqa ko'ks oralig'ida qizilo'ngach, ko'krak aortasi, limfa yo'li, venalar, nervlar bo'ladi.

O'pka va plevra chegaralari. O'ng va chap o'pkaning uchlari birinchi qovurg'adan 3–4 sm yuqorida bo'ladi, so'ngra o'mrov-to'sh bo'g'imi orqali past tomonga yo'naladi. To'sh suyagining dastasi bilan qo'shiladigan chegarada o'pkaning oldingi chegarasi boshlanadi. Shu joydan o'ng o'pkaning oldingi chegarasi to'sh suyagining tanasiga parallel holda pastga tomon yo'nalib, VI–VII qovurg'aning tog'ay qismiga yaqinlashadi va pastki chegaraga o'tib ketadi. Chap tomonda yurak joylashgan. Shuning uchun chap o'pkaning oldingi chegarasi IV qovurg'aga borganda chapga qarab chekinadi va VI qovurg'aning tog'ay qismida pastki chegaraga o'tib ketadi. O'pkalarning pastki chegarasi o'mrov suyagining o'rtasidan o'tkazilgan vertikal chiziqda VI qovurg'aga, linea



**320-rasm.** O'pka va plevranning ko'krak qafasidagi oldingi chegaralari (qizil rangli chiziqda o'pka bo'laklari chegaralari ko'rsatilgan, ko'k rangda plevra chegarasi aniqlangan).

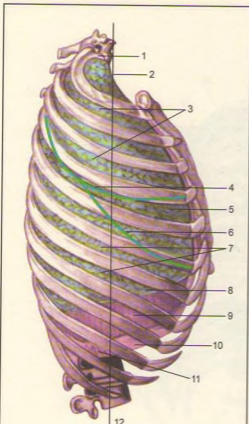
1–linea mediana anterior, linea sternalis, linea parasternalis; 2–plevranning oldingi chegarasi; 3–o'ng o'pkaning oldingi chegarasi; 4–lobus medius pulmonis dextri; 5–o'ng o'pkaning pastki chegarasi; 6–lobus inferior pulmonis dextri; 7–plevranning pastki chegarasi; 8–vertebra thoracica XII; 9–pleura diaphragmatica; 10–chap plevranning pastki chegarasi; 11–chap o'pkaning pastki chegarasi; 12–processus xiphoideus; 13–incisura cardiaca pulmonis sinistri; 14–cor (soyasi); 15–chap o'pkaning oldingi chegarasi; 16–plevranning oldingi chegarasi; 17–linea mamillaris (linea medioclavicularis); 18–apex pulmonis; 19–cupula pleurae.



**321-rasm.** O'pka va plevranning orqa chegaralari.

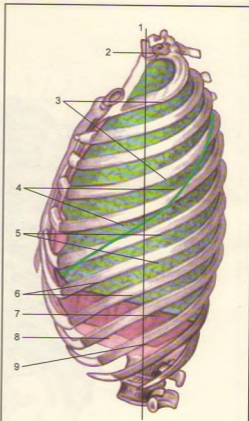
1–linea mediana posterior; 2–apex pulmonis; 3–lobus superior; 4–cupula pleurae; 5–fissura obliqua; 6–lobus inferior; 7–chap o'pkaning pastki chegarasi; 8–plevranning pastki chegarasi; 9–plevranning pastki chegarasi; 10–pleura costalis; 11–pleura diaphragmatica; 12–o'ng o'pkaning pastki chegarasi; 13–lobus inferior; 14–plevranning orqa chegarasi; 15–o'ng o'pkaning orqa chegarasi; 16–lobus inferior; 17–fissura obliqua; 18–linea scapularis; 19–lobus superior.





**322-rasm.** O'ng o'pka va plevranning yonbosh chegaralari.

1-apex pulmonis; 2-linea axillaris media; 3-lobus superior; 4-fissura horizontalis pulmonis dextri; 5-lobus medius; 6-fissura obliqua; 7-lobus inferior; 8-o'pkaning pastki chegarasi; 9-pleura diaphragmatica; 10-plevranning pastki chegarasi; 11-pleura costalis; 12-linea axillaris.



**323-rasm.** Chap o'pka va plevranning yonbosh chegaralari.

1-linea axillaris media; 2-apex pulmonis; 3-lobus superior; 4-fissura obliqua; 5-lobus inferior; 6-o'pkaning pastki chegarasi; 7-pleura diaphragmatica; 8-plevranning pastki chegarasi; 9-pleura costalis.

mammillaris da VII qovurg'aga, qo'ltiq chizig'i bo'ylab IX qovurg'aga va umurtqa pog'onasi sohasida XII qovurg'aga to'g'ri keladi. O'ng o'pkaga qaraganda chap o'pkaning chegarasi bitta qovurg'adan pastroqda joylashgan bo'ladi.

Plevralarning yuqori, oldingi va orqa chegarasi deyarli o'pka chegarasiga to'g'ri keladi.

Pariyetal plevranning bir qismdan ikkinchi qismga

o'tish joylariga o'pka kirib turmaganligi sababli u yerda bo'shliq – sinuslar (recessus pleurales) mavjud. Jumladan qovurg'a plevrasing diafragma plevrasinga o'tish chegarasida recessus costodiaphragmaticus bo'lsa, ko'ks oraliq'i plevrasing qovurg'a plevrasinga o'tish chegarasida recessus costomediastinalis ni ko'rish mumkin. O'pkalar sinuslarga faqat o'ta chuqur nafas olgandagina kirishi mumkin.

**SIYDIK-TANOSIL  
A'ZOLARI SISTEMASI.  
SIYDIK A'ZOLARI  
(324, 325-rasmlar)**

Siydik-tanosil a'zolari sistemasiga siydik a'zolari – organa urinaria hamda jinsiy a'zolar – organa genitalia kiradi. Bu a'zolar funksiyalari har xil bo'lishiga qaramay (organizmga keraksiz bo'lgan moddalarning tashqariga siydik nayi orqali chiqarilishi va ko'payish – nasl qoldirish), tuzilishiga ko'ra yaqindir. Bundan tashqari, ularning chiqaruv yo'llari umumiy siydik-tanosil kanalini hosil qiladi (erkaklarda) yoki umumiy bo'shliqqa ochiladi (ayollarda).

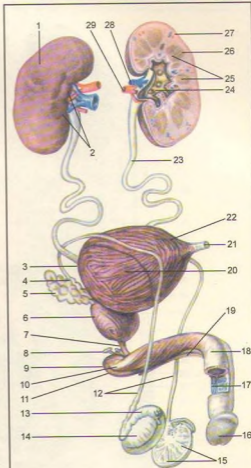
**SIYDIK AJRATISH A'ZOLARI  
(326-rasm)**

Siydik a'zolariga siydik ajratuvchi buyrak va siydik chiqaruvchi, uni vaqtincha to'plovchi yo'llar (siydik yo'llari, qovuq va siydik chiqarish kanali) kiradi.

**BUYRAK  
(327, 328, 329-rasmlar)**

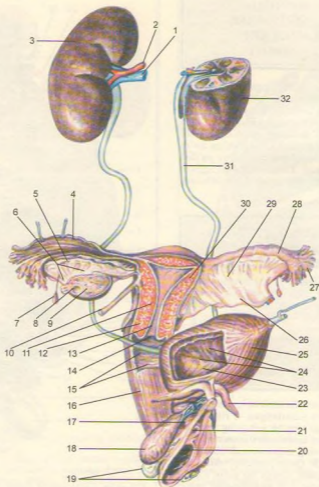
**Buyrak** (lot. ren, yunoncha nephris) loviya shaklida old va orqa tomonlari yassilangan, o'rta yashar odamlarda 140–150 g ga teng bir juft (o'ng va chap) a'zodir. Buyrak I–II bel umurtqalari tanasining ikki yonida, qorin bo'shlig'ining orqa tomonida muskul va diafragmaga tegib turadi. Qorin parda buyrakni faqat old tomonidan berkitadi. Qorin bo'shlig'i o'ng tomonining yuqori qismida jigar joylashganligi uchun o'ng buyrak chap buyrakka nisbatan pastroqda o'mashgan. Chap buyrakning yuqori uchi II, III bel umurtqalarining oralig'iga to'g'ri keladi.

Buyrakning yuqori va pastki oxiri (extremitas superior et inferior), medial va lateral cheti (margo medialis et lateralis) hamda oldingi va orqa yuzasi (facies anterior et posterior) tafovut qilinadi. Buyrakning lateral cheti qavariq, medial cheti esa botiq bo'lib, uning o'rtasi buyrak darvozasi (hilus renalis) deyiladi. Shu yerdan buyrakka arteriya qon tomiri kirib, vena, limfa tomirlari va siydik yo'li chiqadi. Buyrak darvozasi tor bo'shliqqa – sinus renalis ga ochiladi.



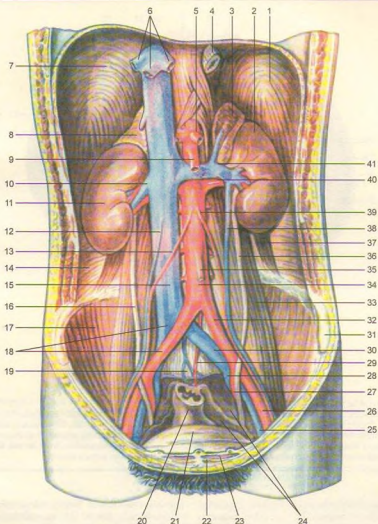
**324-rasm.** Erkaklarning siydik va jinsiy (tanosil) a'zolari sxemasi.

1–ren dexter; 2–hilus renalis; 3–fundus vesicae; 4–ampulla ductus deferentis; 5–vesicula seminalis; 6–prostata; 7–pars membranacea urethrae; 8–glandula bulbourethralis; 9–m. bulbospongiosus; 10–radix penis; 11–m. ischiocavernosus; 12–ductus deferens; 13–epididymis; 14–testis; 15–lobuli testis; 16–glans penis; 17–pars spongiosa urethrae; 18–corpus cavernosum penis; 19–corpus spongiosum penis; 20–corpus vesicae; 21–lig. umbilicale medianum (urachus); 22–apex vesicae; 23–ureter sinister; 24–pelvis renalis; 25–pyramides renales; 26–cortex renis; 27–ren sinister; 28–v. renalis; 29–a. renalis.



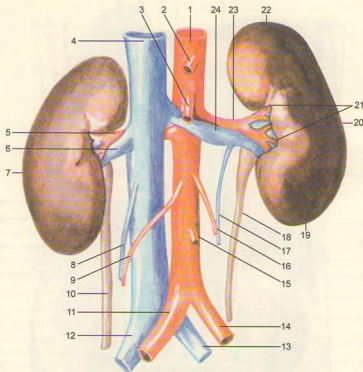
**325-rasm.** Ayollarning siydik va jinsiy (tanosil) a'zolari sxemasi.

1-v. renalis; 2-a. renalis; 3-ren dexter; 4-plicae ampullares; 5-epoophoron (ductus longitudinalis); 6-epoophoron (ductuli transversus); 7-appendix vesiculosa; 8-folliculus ovarici vesiculosus; 9-corpus luteum; 10-lig. teres uteri; 11-isthmus uteri; 12-cervicis uteri; 13-canalisis cervicis uteri; 14-ostium uteri; 15-rugae vaginales; 16-vagina; 17-urethra feminima; 18-bulbus vestibuli; 19-glandulae vestibulares majores; 20-ostium vaginae; 21-ostium urethrae externum; 22-crus clitoridis; 23-ostium ureteris; 24-plicae mucosae; 25-vesica urinaria; 26-mesometrium; 27-fimbriae tubae; 28-ampulla tubae; 29-mesosalpinx; 30-corpus uteri; 31-ureter sinister; 32-ren sinister.



**326-rasm.** Siydik ajratish a'zolari.

1–diaphragma; 2–ren sinister; 3–glandula suprarenalis sinistra; 4–esophagus; 5–truncus coeliacus; 6–vv. hepaticae; 7–diaphragma; 8–glandula suprarenalis dextra; 9–a. mesenterica superior; 10–v. renalis dextra; 11–ren dexter; 12–v. testicularis dextra; 13–a. testicularis dextra; 14–m. transversus abdominis; 15–v. cava inferior; 16–ureter dexter; 17–m. iliacus dexter; 18–vasa iliaca communia dextra; 19–promontorium; 20–rectum; 21–vesica urinaria; 22–m. pyramidalis; 23–m. rectus abdominis; 24–peritoneum parietale; 25–v. iliaca externa sinistra; 26–a. iliaca externa sinistra; 27–a. iliaca interna sinistra; 28–v. iliaca interna sinistra; 29–a. sacralis mediana; 30–v. iliaca communis sinistra; 31–crista iliaca; 32–a. iliaca communis sinistra; 33–m. psoas major; 34–aorta abdominalis; 35–a. mesenterica inferior; 36–ureter sinister; 37–m. quadratus lumborum; 38–v. testicularis sinistra; 39–a. testicularis sinistra; 40–a. renalis sinistra; 41–v. renalis sinistra.



**327-rasm.** Buyraklar (old yuzasi).

1–aorta abdominalis; 2–truncus celiacus; 3–a. mesenterica superior; 4–v. cava inferior; 5–a. renalis dextra; 6–v. renalis dextra; 7–ren dexter; 8–v. testicularis dextra; 9–a. testicularis dextra; 10–ureter dexter; 11–a. iliaca communis dextra; 12–v. iliaca communis dextra; 13–v. iliaca communis sinistra; 14–a. iliaca communis sinistra; 15–a. mesenterica inferior; 16–a. testicularis sinistra; 17–v. testicularis sinistra; 18–ureter sinister; 19–extremitas inferior ren sinister; 20–ren sinister; 21–hilus renalis; 22–extremitas superior; 23–a. renalis sinistra; 24–v. renalis sinistra.

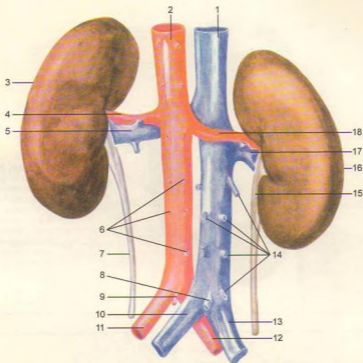
Ikki pallaga ajratilgan buyrakda jigar rang, qalinligi 4–5 mm keladigan buyrakning po'stloq moddasi (cortex renis) va ichki tomonda alohida-alohida to'dalashib, piramida shaklida joylashgan mag'iz (oq) moddasini (medulla renis) ko'rish mumkin.

Piramidalarning (pyramides renales) keng tomoni buyrak po'sti tomoniga, so'rg'ich (papillae renalis) shaklidagi uchi buyrak bo'shlig'iga qarab joylashgan. Piramidalar taxminan 1 mln. mayda kanalcha (nefron)lardan tuzilgan (330, 331, 332-rasmlar).

Buyrak – murakkab tuzilgan ekskretor (organizmga keraksiz moddalarni chiqaruvchi) a'zo bo'lib, u mayda, bir qancha buyrak naychalari (tubuli

renales) dan iborat. Buyrak kanalchalarining bir uchi berk bo'lib, devori ikki qavatli kapsula – capsula glomeruli (Shumlyanskiy–Bouman kapsulasi) bilan tugaydi. Ular o'z navbatida qon tomirli ko'ptokcha (glomerulus) ni o'rab turadi. Bu ko'ptokcha bilan kapsula birgalikda buyrak tanachasi (corpuscula renis) ni tashkil qiladi. Buyrak tanachalari bilan naychalar o'zaro birikkan holda nefron (nephron) – buyrakning struktura va funksional birligini tashkil etadi. Har bir buyrakda taxminan 1 mln nefron bor.

Buyrak tanachalari bevosita proksimal buralma naychalarga – tubulus renalis contortus proximalis davom etib, buyrakning po'st moddasidan piramidalar



**328-rasm.** Buyraklar (orqa yuzasi).

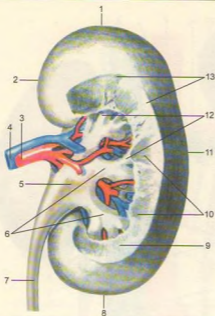
1–v. cava inferior; 2–aorta abdominalis; 3–ren sinister; 4–a. renalis sinistra; 5–v. renalis sinistra 6–aa. lumbales; 7–ureter sinister; 8–v. sacralis mediana; 9–a. sacralis mediana; 10–v. iliaca communis sinistra; 11–a. iliaca communis sinistra; 12–a. iliaca communis dextra; 13–v. iliaca communis dextra; 14–vv. lumbales; 15–ureter dexter; 16–ren dexter; 17–v. renalis dextra; 18–a. renalis dextra.

tomon yoʻnalgan. Naychalar piramidaning uchiga yaqinlashib orqasiga qaytadi va shu yoʻsinda nefron qovuzlogʻini hosil qiladi. Poʻstloq moddaga yetgan distal buralma naychalar – tubulus renalis contortus distalis yigʻuvchi naychalarga qoʻshiladi. Bu naychalar piramidalar tarkibida joylashib, toʻgʻri yoʻnalishga ega – tubulus renalis rectus. Ular asta-sekin oʻzaro qoʻshilishi natijasida 15–20 ta kalta naychalar – ductus papillares hosil qilib, piramidaning uchi (foramina papillaria) ga ochiladi.

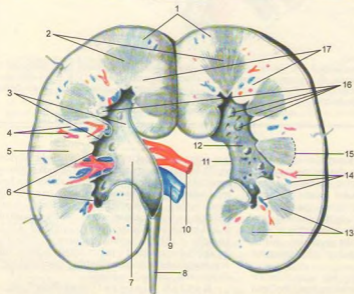
Demak, kapsula boʻshligʻida qon tomirli koʻptokchadan filtrlanish yoʻli bilan hosil boʻlgan birlamchi siydik ushbu ultrafiltrat oqsillari boʻlmagan

qon plazmasiga tarkibi jihatidan yaqindir. Birlamchi siydik buyrak naychalaridan oʻtayotganda organizmga kerakli boʻlgan suv, mineral tuzlar va boshqa kerakli moddalar qayta shimiladi, natijada haqiqiy siydik paydo boʻladi. Siydik piramida soʻrgʻichni oʻrab turgan kichik kosachalar (calyces renalis minores) ga quyiladi. 8–9 ta kichik kosachalar oʻzaro qoʻshilib, 2–3 ta katta kosacha – calyces renalis majores ni, ular oʻzaro qoʻshilib, buyrak jomi – pelvis renalis ni hosil qiladi. Jom buyrak darvozasidan chiqishi bilan siydik yoʻliga davom etib, qovuqqa ochiladi.

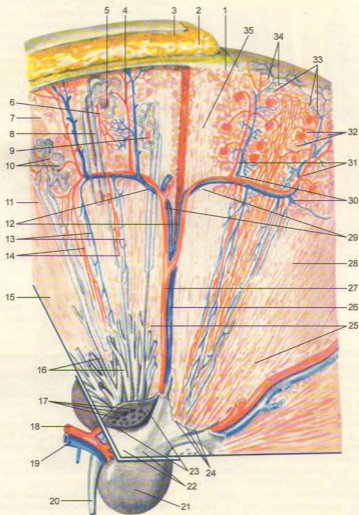
**Buyrak topografiyasi.** Buyrakning orqa yuzasi qorin devoriga (muskullarga) va diafragma



**329-rasm.** Buyrak (bir qism buyrak to'qimasi olingan).  
 1–extermitas superior; 2–margo medialis; 3–a. renalis; 4–v. renalis; 5–pelvis renalis; 6–calyces renalis majores; 7–ureteri; 8–extermitas inferior; 9–columna renalis; 10–madulla renalis; 11–margo lateralis; 12–calyces renalis minores; 13–cortex renalis.



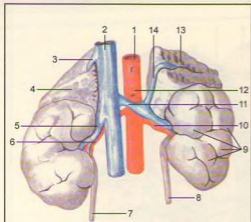
**330-rasm.** Buyrakning ichki tuzilishi.  
 1–cortex renalis; 2–medulla renalis; 3–calyces renalis majores; 4–qon tomirlari; 5–pyramis renalis; 6–calyces renalis minores; 7–pelvis renalis; 8–ureteri; 9–v. renalis; 10–a. renalis; 11–hilus renalis; 12–sinus renalis; 13–pyramides renalis; 14–qon tomirlar; 15–basis pyramidis; 16–papillae renalis; 17–columnae renalis.



**331-rasm.** Siydik naychalari va qon tomirlarning ko'rinishi.

1-capsula fibrosa; 2-capsula adiposa; 3-fascia renalis; 4-vas afferens; 5-corporacula renis; 6-vas efferens; 7-pars convaluta; 8-tubuli renales recti; 9-capsula glomeruli; 10-tubuli renales contorti; 11-po'stloq qavati; 12-vv. arcuatae; 13-venulae rectae; 14-arteriolae rectae; 15-medulla renis; 16-ductus papillares; 17-foramina papillaria; 18-a. renalis; 19-v. renalis; 20-ureter; 21-ren; 22-calyces renalis; 23-area cribrosa; 24-papillae renales; 25-pyramides renales; 26-v. interlobaris; 27-a. interlobaris renis; 28-basis pyramidis; 29-aa. Arcuatae; 30-vv. inter lobulares; 31-aa. Interlobulares; 32-glomeruli; 33-rr. Capsulares; 34-vv. stellatae; 35-pars radiata.





332-rasm. Buyrak va buyrak usti bezi.

1-aorta abdominalis; 2-v. cava inferior; 3-v. suprarenalis dextra; 4-glandula suprarenalis dextra; 5-v. renalis dextra; 6-a. renalis dextra; 7-ureter dexter; 8-ureter sinister; 9-lobi renales; 10-a. renalis sinistra; 11-v. renalis sinistra; 12-a. mesenterica superior; 13-glandula suprarenalis sinistra; 14-v. suprarenalis sinistra.

tegib turadi. Har ikkala buyrakning yuqori uchi buyrak usti bezi bilan qoplangan. O'ng buyrakning old qismi tepadan jigarga, pastki qismi chambar ichakning o'ng bukilmasisiga yaqin turadi. Ichki qirg'og'iga esa o'n ikki barmoq ichakning pastga tushuvchi qismi tegib turadi.

Chap buyrak old yuzasining tepa qismi me'da osti beziga, pastki qismi esa osh va chambar ichakning chap bukilmasisiga yondashib, buyrakning tashqi qirg'og'i esa taloqqa tegib turadi.

**Buyrak pardalari.** Buyrak fibroz to'qimadan tuzilgan parda – capsula fibrosa bilan o'ralgan bo'lib, uni tashqarisidan yog' qatlami (pardasi) qoplaydi. Yog'li parda (capsula adiposa) ning qalin yoki yuqa bo'lishi odamning semiz-oriqligiga bog'liq. Yog'li parda fasciya (fascia renalis) bilan o'ralgan. Buyrakning o'z joyida qimirlamasdan turishiga yuqorida aytib o'tilgan pardalar va fasciyadan tashqari, qorin bo'shlig'idagi bosim, buyrak qon tomirlari va buyrakka tegib turgan a'zolar katta yordam beradi.

**Buyrak qon tomirlari.** Qorin aortasidan chiqqan buyrak arteriyasi a. renalis buyrak darvozida uchta – tepa qism (polyus) aa. polares superiores, o'rta markaziy qism aa. centrales va pastki qism aa. polares inferiores tarmoqlariga bo'linadi. Buyrak bo'laklari orasida joylashgan arteriyaga a. interlobares deyiladi.

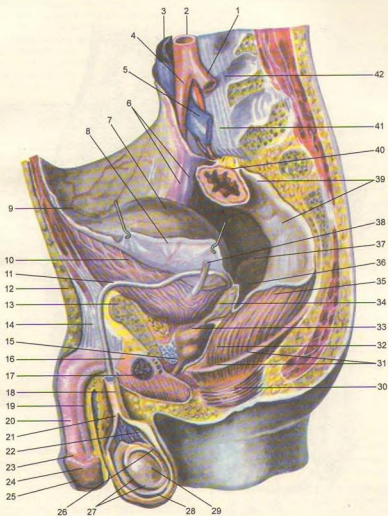
Ular piramidalar asosida ravoqlar – aa. arcuatae hosil qilib, po'stloq va mag'iz moddalari chegarasida joylashgan. Ravoq arteriyalar mag'iz modda tomon yo'nalgan bo'lakchalararo arteriyalar (a.a. interlobulares) ga tarmoqlanib, buyrakning miya qismi po'stloq qismidagi tugunchalar (pars convoluta corticis) dan o'tib, o'z navbatida qon tomirli koptokcha hosil qiluvchi vas. afferens ga shoxlanadi. Qon tomirli koptokchadan qon olib ketuvchi arteriya (vas. efferens) o'z navbatida yana mayda kapillyarlarga tarmoqlanib, buyrak naychalarini o'rab turadi. Bu kanalchalardan vena qon tomirlari boshlanadi, ular nomlari bir xil bo'lgan arteriyalar bilan birgalikda joylashgan. Vena qoni buyrakning po'stloq qismidan yulduzsimon venalar (venulae stellatae) orqali vv. interlobulares ga, so'ngra po'stloq va miya qismlari oralig'ida joylashgan vv. arcuatae orqali venulae rectae ga quyiladi. Bu venalar o'zaro qo'shilib, v. renalis ni hosil qiladi. Buyrak venasi – v. renalis yakka o'zak sifatida buyrak darvozisidan chiqib, pastki kovak venaga quyiladi.

Qon tomirli koptokchaga kiruvchi arteriya devorida muskul qavati borligi tufayli qalin va baquvvatrog' bo'ladi. Undagi qon bosim o'rta 90–100 mm ga teng. Kapsula ichidagi bosim (60 mm) va undan chiquvchi arteriya tomirlari bosimi esa 25–30 mm dan oshmaydi. Nihoyat, siydik chiqaruvchi naydagi bosim 10 mm ni tashkil etadi. Shunday qilib, buyrak koptokchasining qon tomirlari o'rtasidagi bosimlar turlicha bo'lib, birlamchi siydik ajralishiga sabab bo'ladi.

## SIYDIK YO'LI

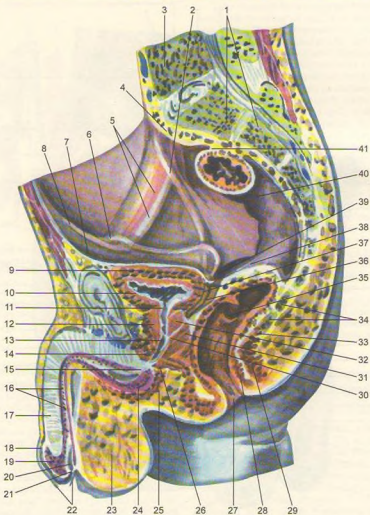
**Siydik yo'li** (ureter, 333, 334-rasmlar) ning uzunligi 30 sm atrofida bo'lib, siydik buyrak jomi pelvis renalis dan qovuqqa o'tadi. Bu nayni qorin parda faqat old tomondan qoplaydi. Siydik yo'li joylashishiga ko'ra ikki: qorin – pars abdominalis va chanoq – pars pelvina qismlaridan iborat. Siydik yo'li boshlanish qismida, chanoqqa o'tish chegarasida va qovuqqa kirish oldida birmuncha torayadi. Siydik yo'lining qovuq devori ichidagi qismiga yashiringan qism – pars intramuralis deyiladi.

Siydik yo'lining qorin qismi orqa tomondan bel muskullariga tegib tursa, old tomondan erkaklarda moyak arteriya va venasi bilan, ayollarda esa tuxumdon arteriya va venasi bilan kesishib joylashgan. O'ng siydik yo'li qorin bo'shlig'ida pastki kovak venasi, ko'richak va ko'tariluvchi chambar ichaklar bilan yondoshgan. Chap siydik yo'li esa aorta va pastga yo'naluvchi ichakka tegib turadi. Siydik yo'li chanoq bo'shlig'ining boshlanishida uning devori bo'ylab yo'naladi, so'ngra devordan uzoqlashib erkaklarda



**333-rasm.** Erkamlarning tanosil (jinsiy) a'zosi.

1–a. iliaca communis sinistra; 2–aorta abdominalis; 3–v. cava inferior; 4–a. iliaca communis dextra; 5–v. iliaca communis sinistra; 6–a. et v. iliacae externae (parda orqasida); 7–vesica urinaria; 8–peritoneum; 9–apex vesicae; 10–vesica urinaria (muskul qavati); 11–ductus deferens; 12–integumentum commune; 13–os pubis; 14–lig. suspensorium penis; 15–urethra (pars membranacea); 16–m. ischocavernosus; 17–bulbus-urethrae; 18–funiculus spermaticus; 19–corpus spongiosum penis; 20–corpus cavernosum penis; 21–fascia spermatica interna; 22–ductus deferens; 23–corona glandis; 24–glans penis; 25–preputium; 26–epididymis; 27–tunica vaginalis testis; 28–scrotum; 29–testis; 30–m. sphincter ani externa; 31–m. levator ani; 32–flexura perinealis; 33–prostata; 34–vesicula seminalis; 35–rectum; 36–excavatio rectovesicalis; 37–plica rectovesicalis; 38–ureter sinister; 39–restum (parda orqasida); 40–mesocolon sigmoideum; 41–promontorium; 42–corpus vetebrae lumbalis.



**334-rasm.** Erkablarning tanosil (jinsiy) a'zolari.

1—os sacrum; 2—ureter (parda orqasida); 3—vertebra lumbalis v. 4—promontorium; 5—a. et v. iliacae externae (parda orqasida); 6—ductus deferens (parda orqasida); 7—peritoneum; 8—plica umbilicalis lateralis; 9—tunica muscularis; 10—tunica mucosa; 11—ostium urethrae internum; 12—lobus prostatae; 13—colliculus seminalis; 14—m. transversus perinei profundus; 15—pars membranacea urethrae; 16—pars spongiosa urethrae; 17—corpus cavernosum penis; 18—corona glandis; 19—glans penis; 20—fossa navicularis urethrae; 21—ostium urethrae externum; 22—preputium; 23—septum scroti; 24—bulbus penis; 25—m. bulbospongiosus; 26—m. sphincter urethrae; 27—anus; 28—m. sphincter ani internus; 29—m. sphincter ani externus; 30—ductus ejaculatorius; 31—lobus prostatae; 32—lobus medius prostatae; 33—m. rectococcygeus; 34—os coccygis; 35—plica transversalis recti; 36—vesucula seminalis; 37—ampulla ductus deferentis; 38—ampulla recti; 39—excavatio rectovesicalis; 40—rectum; 41—mesocolon sigmoideum.

urug' yo'li bilan kesishadi va qovuqqa boradi. Ayollarda bachadon, qin yaqinida bachadon arteriyasi bilan kesishib o'tib, qovuq devoriga kiradi.

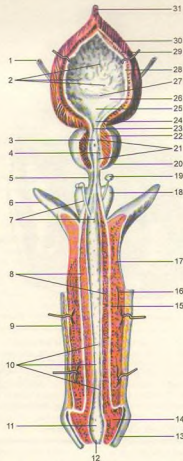
Siydik yo'lining devori quyidagi uch pardadan tuzilgan, ichki shilliq parda – tunica mucosa, o'rta muskul parda – tunica muscularis va tashqi birlaktruvchi to'qimali parda – tunica adventitia dan iborat.

## QOVUQ

**Qovuq** (siydik pufagi) (vesica urinaria, 345-rasm) kichik chanoq bo'shlig'ida joylashgan, hajmi 500–700 ml bo'lib, ichidagi siydik miqdoriga ko'ra o'z shaklini o'zgartirib turadi. Qovuq pastida qovuq tubining keng qismi – fundus vesicae, yuqori toraygan uchi – apex vesicae (cho'qqisi) va bu ikki qism oralig'ida qovuq tanasi – corpus vesicae tafovut qilinadi.

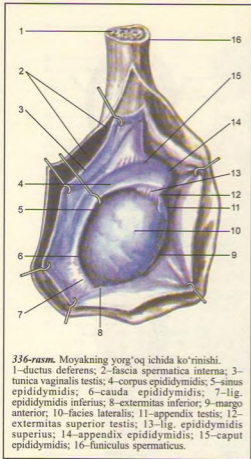
Qovuq devori to'rta pardadan tuzilgan: 1. Ichki shilliq parda – tunica mucosa qovuq bo'shlaganda burmalar hosil qiladi: siydikka to'lganda burmalar tortishib yoziladi. Shilliq pardada shilliq bezchalari va limfa tugunchalari joylashgan. 2. Birlaktruvchi to'qimadan tuzilgan shilliq osti qavati (tunica submucosa) shilliq pardada burmalar hosil bo'lishida ayniqsa muhim ahamiyatga ega. 3. Muskul pardasi – tunica muscularis uch qavat joylashgan silliq muskul hujayralaridan iborat. 4. Seroz parda – tunica serosa qovuq cho'qqisi bilan orqa yuzani o'raydi. Qovuq pastida uchburchak shakldagi maydoncha (trigonum vesicae) mavjud. Maydonchadagi shilliq parda hech qachon burmalar hosil qilmaydi, chunki shilliq parda bevosita muskul parda bilan birikkan. Bu uchburchakning yuqorisi ikki tomoniga siydik yo'li – ostia ureteres ochilgan bo'lsa, uning pastki qismidan siydik chiqaruv kanali – ostium urethrae internum yo'nalgan.

Erkak bilan ayolning qovug'i topografiyasi jihatidan bir-biridan tubdan farq qiladi. Ayollar qovuq'ining orqasida bachadon va qin, erkaklarda esa urug' pufaklari va urug' chiqarish yo'llari joylashgan. Ayollarda qovuqning ustiga bachadon engashib turganligi uchun qovuq cho'qqisi yaxshi rivojlanmagan, tekis bo'ladi. Qovuqning old tomonida, qovuq bilan qov suyaklari orasida ularni ajratib turuvchi oraliq joylashgan. Shuning uchun qovuq erkin harakat qila oladi. Qovuq siydik bilan to'lganda chanoq bo'shlig'idan ko'tarilib, qov birlashmasidan yuqoriga, hatto kindikkacha boradi. Qovuq tubi ayollarda maxsus boylamlar bilan mahkamlangan bo'lsa, erkaklarda boylamlardan tashqari prostata bezi bilan birlashgan. Shuning uchun erkaklar qovug'i ayollar qovug'iga nisbatan balandroq o'rmashtan.



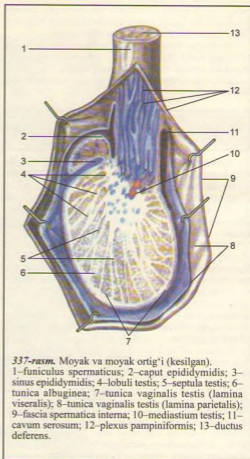
**335-rasm.** Erkaklarning tanosil (jinsiy) a'zosi.

1—ureter dexter; 2—plicae mucosae; 3—colliculus seminalis; 4—ductuli prostatici; 5—pars membranasea urethrae; 6—crus penis; 7—ductus glandulae bulbourethralis; 8—corpus spongiosum penis; 9—cutis; 10—lacunae urethrales; 11—fossa navicularis; 12—ostium urethrae externum; 13—preputium; 14—glans penis; 15—tunica albuginea corporis spongiosi; 16—a. profunda penis; 17—corpus cavernosum penis; 18—bulbus penis; 19—glandula bulbourethralis; 20—prostata; 21—crisra urethralis; 22—substantia muscularis; 23—ostium urethrae internum; 24—uvula vesicae; 25—trigonum vesicae; 26—ostium ureteris; 27—plica interureterica; 28—tela submucosa; 29—tunica muscularis; 30—tunica muscularis; 31—lig. umbilicale medianum.



336-rasm. Moyakning yorg'oq ichida ko'rinishi.

1–ductus deferens; 2–fascia spermatica interna; 3–tunica vaginalis testis; 4–corpus epididymidis; 5–sinus epididymidis; 6–cauda epididymidis; 7–lig. epididymidis inferius; 8–extermitas inferior; 9–margo anterior; 10–facies lateralis; 11–appendix testis; 12–extermitas superior testis; 13–lig. epididymidis superius; 14–appendix epididymidis; 15–caput epididymidis; 16–funiculus spermaticus.



337-rasm. Moyak va moyak ortig'i (kesilgan).

1–funiculus spermaticus; 2–caput epididymidis; 3–sinus epididymidis; 4–lobuli testis; 5–septula testis; 6–tunica albuginea; 7–tunica vaginalis testis (lamina viseralis); 8–tunica vaginalis testis (lamina parietalis); 9–fascia spermatica interna; 10–mediastium testis; 11–cavum serosum; 12–plexus pampiniformis; 13–ductus deferens.

## TANOSIL A'ZOLARI (336, 337-rasmlar) ERKAKLARNING TANOSIL A'ZOLARI

Tanosil a'zolari erkaklar tanosil a'zolari – organa genitalia masculina hamda ayollar tanosil a'zolari – organa genitalia feminina ga bo'linadi. Ichki va tashqi tanosil a'zolari tafovut qilinadi.

**Erkaklarning ichki tanosil a'zolari** – organa genitalia masculina ga:

1) erkaklarning jinsiy bezlari – moyaklar – testis, yunoncha orchis yoki didymis va ular ortig'i – epididymis;

2) urug' chiqarish yo'llari – ductus deferens;

3) urug' pufakchalari – vesiculae seminales;

4) prostata bezi – glandula prostatae;

5) bulbouretral bezlar – glandulae bulbourethrales

kiradi. Tashqi tanosil a'zolari esa erlik olati – penis va yorg'oq – scrotum dan iborat. Erkaklar siydik chiqarish kanali – urethra masculina ikkala sistema uchun umumiy bo'lganligi sababli uning tuzilishi tanosil a'zolariga qo'shib o'rganiladi.

## MOYAKLAR (337, 338-rasmlar)

**Moyaklar** – testis (tuxum) bir juft bo'lib, yorg'og' ichida joylashgan. Moyaklar tanosil a'zolari ichida erlik urug'i – spermatozoid va erkaklik gormoni ishlab chiqarishi bilan erkaklarning asosiy jinsiy bezi bo'lib, alohida o'rin tutadi.

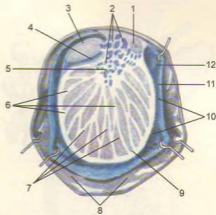
Moyakning ikki oxiri – extremitas superior va extremitas inferior tafovut qilinadi. Moyakning ikki qirg'og'i – margo anterior va posterior uning ikki facies medialis hamda lateralis yuzasini o'zaro ajratib turadi. Odatda, chap moyak o'ng moyakka nisbatan bir oz pastroqda joylashgan. Moyakning orqa qirg'og'iga moyak ortig'i epididymis va urug' chiqarish yo'li funiculus spermaticus birikkan.

Moyak ustini yaxshi pishgan tuxumga o'xshash yaltiroq oqsil parda – tunica albuginea o'rab turadi. Pardaning ichki tomonidan moyak ichiga o'sib kirgan to'siqlar (septula testis) uni alohida (250–300) bo'laklarga – lobuli testis ajratadi. Fibroz to'siqlar – septula testis keng yoylangan yelpig'ichga o'xshab moyak ko'ksi – mediastinum testis sohasidan tarqalgan, uning ikkinchi tomoni esa tuxum devoriga birikkan. Har bir bo'lakcha ichida urug' ishlab chiqaradigan 3–4 tadan buralma kanalchalar – tubuli seminiferi contorti bo'lib, ular mediastinum tomonga yaqinlashganda kalta to'g'ri urug' kanalchalari (tubuli seminiferi recti) ga davom etadi. Garchi buralma kanalchalar ichida spermatogenez – urug' hujayralarining takomili sodir bo'lsa-da, ushbu kanalchalar orasida erkaklar jinsiy gormonini ishlab chiqaruvchi hujayralar ham joylashgan. To'g'ri kanalchalar moyak oralig'i sohasida o'zaro qo'shilib, moyak to'ri – rete testis ni hosil qiladi. Kanalchalar to'ridan 12–16 ta urug' chiqarish naychalari – ductuli efferentes testis ajraladi va moyak ortig'ining boshchasi tomon yo'naladi. Urug' chiqarish naychalari moyak ortig'ining yagona yo'li – ductus epididymidis ga birikadi. Ushbu kanal bir necha marta buralgan bo'lib, urug' chiqarish yo'li – ductus deferens ga bevosita davom etadi.

Mana shunday murakkab tuzilgan kanalchalar sistemasida faqat buralma urug' naychalarigina urug' ishlab chiqaradi va erkak jinsiy gormonlarini hosil qiladi, qolgan kanalchalar esa ana shu urug'ni olib chiqib ketish hamda uni shilliq moddalarga boyitish vazifasini o'taydi.

Gormon (testeron) ikkilamchi jinsiy belgilar, jinsiy a'zolarning normal rivojlanishini ta'minlaydi.

**M o y a k o r t i g' i** – epididymis (338-rasm) shisha retortaga o'xshash bo'lib, uning bir oz kengaygan bosh qismi – caput epididymidis,



**338-rasm.** Moyak va moyak ortig'i (ko'ndalang kesilgan).

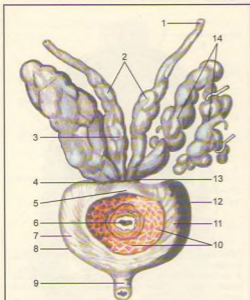
1–ductus deferens; 2–vasa testicularia; 3–caput epididymidis; 4–sinus epididymidis; 5–mediastinum testis; 6–lobuli testis; 7–septula testis; 8–fascia spermatica interna; 9–tunica albuginea; 10–cavum serosum; 11–tunica vaginalis testis (lamina parietalis); 12–tunica vaginalis testis (lamina visceralis).

o'rtasidagi tana qismi – corpus epididymidis va pastki uchi ingichkalashgan dum qismi – cauda epididymidis tafovut qilinadi. Moyak ortig'ining yagona yo'li nihoyatda egri-bugri bo'lib, chigal hosil qilib joylashgan, uning uzunligi 4 m ni tashkil qilishi mumkin.

Urug' chiqarish yo'li (ductus deferens) qon tomir va nervlar bilan birgalikda biriktiruvchi to'qimali parda bilan o'ralib, urug' tizimchasi sifatida chov kanali orqali qorin bo'shlig'iga o'tadi. Bu yerda urug' chiqarish yo'li qon tomirlardan ajralib, chanoq bo'shlig'ining yon devoriga tomon yo'naladi. Qovuq tagiga yetganda kengayib, ampula (ampula ductus deferentis) hosil qiladi va ductus excretorius bilan qo'shiladi, so'ngra urug' otuvchi yo'lni (ductus ejaculatorius) hosil qiladi. Bu yo'li prostata bezi orasidan o'tib, siydik chiqarish kanalining urug' do'mboqchasi asosida ochiladi.

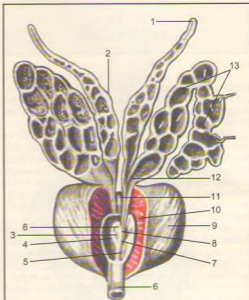
Urug' chiqarish yo'lining uzunligi 40–45 sm, devori ichki–shilliq parda (tunica mucosa), o'rtasidagi muskul parda (tunica muscularis) va tashqi – biriktiruvchi to'qimali parda (tunica adventitia) dan tuzilgan.

Urug' tizimchasi (funiculus spermaticus) urug' chiqarish yo'li (ductus deferens), moyakni



339-rasm. Prostata bezi va urug' pufakchalari.

1-ductus deferens; 2-diverticula ampullae; 3-ampulla ductus deferentis; 4-basis prostatae; 5-isthmus prostatae (lobus medius); 6-pars prostatica urethra; 7-lobus dexter prostatae; 8-facies inferolateralis; 9-pars membranacea urethra; 10-siydik pufagiga tegib turgan joyi; 11-facies anterior prostatae; 12-lobus sinister prostatae; 13-ductus excretorius vesiculae seminalis; 14-vesicula seminalis.



340-rasm. Prostata bezi va urug' pufakchalari.

1-ductus deferens; 2-ampulla ductus deferentis; 3-ductus ejaculatorius teshigi; 4-sinus prostaticus; 5-crista urethralis; 6-pars membranacea urethrae; 7-colliculus seminalis; 8-utrunculus prostaticus; 9-prostata; 10-urethra (pars prostatica); 11-ductus ejaculatorius; 12-ductus excretorius; 13-vesicula seminalis.

oziqlantiruvchi arteriya qon tomiri, ulardan ketuvchi vena, limfa tomirlari va nervlarning birga ichki urug' fasciyasi o'ramidan vujudga keladi. Urug' tizimchasi moyakdan chov kanali orqali qorin bo'shlig'iga o'tadi. Qorin bo'shlig'ida qon tomirlari va nervlardan ajralgan holda urug' otuvchi (ductus ejaculatorius) kanalchalarga o'tadi.

Urug' pufakchalari (vesiculae seminales) bir juft, usti notekis, uzunligi 5 sm, kengligi 3 sm keladigan xaltacha bo'lib, ishlab chiqargan suyuqlik siydik chiqarish yo'lini spermatozoidlar uchun tayyorlab beradi. Aks holda moyakdan kelayotgan urug' siydik yo'lidan o'ta turib otalantirish va harakatlanish xususiyatini yo'qotadi.

Urug' pufakchalarining devori ichki tomondan katak-katak joylashgan shilliq qavat, o'rta - muskul qavat va ustki - biriktiruvchi to'qimali qavatdan tuzilgan. Urug' pufakchalarining ostki o'tkirlashgan

qismi ingichka va kalta chiqaruv yo'liga (ductus excretorius) o'tib, ductus deferens bilan birikkan.

Bulbouretral bezlar - glandulae bulbourethrales siydik chiqarish kanali so'g'oni bezlari yoki Kuper bezlari, yumaloq, kattaligi no'xatdek bir juft bez bo'lib, siydik chiqarish yo'lining parda qismida, olat so'g'oni (bulbus penis) ning ustida joylashgan. Bezlarning ingichka naychalari olat so'g'onining ichidan o'tib, siydik chiqarish yo'liga ochiladi. Bezlar suyuqligi siydik chiqarish yo'lining devorini siydik ta'siridan saqlaydi.

Prostata bezi (prostata, 339, 340-rasmlar) qovuq tagida siydik chiqarish kanalini o'rab joylashgan. Tarkibida bez epiteliysidan tashqari silliq muskul tolalari va biriktiruvchi to'qimalar ham uchraganligi sababli bu muskulli bez a'zo hisoblanadi. Prostata bezi qizg'ish rangda bo'lib, katta odamlarda uzunligi 3 sm, kengligi 4 sm, og'irligi taxminan 20 g.

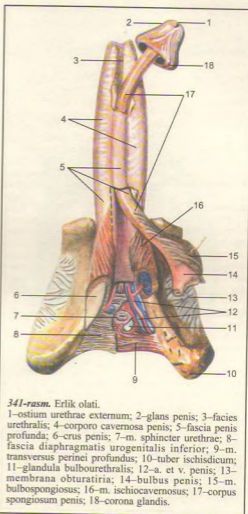
Uning tarkibi 30–50 bezchalar yig'indisidan iborat. Ularning sekret chiqarish naychalarini siydik chiqarish kanalining prostata bezi ichidan o'tgan qismiga ochiladi.

Prostata bezi shakli bo'yicha kashtanni eslatadi, uning kengroq tomoni (asosi) – basis prostatae qovuqqa qaragan, toraygan cho'qqisi – apex pastga, siydik-tanosil diafragmasiga qaragan. U uncha aniq bo'lmagan ikki bo'lakka – lobus dextera sinistra ga bo'lingan. Ular o'zaro ponasimon lobus medius bilan bog'langan bo'lib, bez siyig'i – isthmus prostatae deb yuritiladi, bu yerda urug' chiqaruvchi yo'llar joylashgan.

Prostata bezi ishlab chiqaradigan suyuqlik spermatozoidlarni suyultirib, harakatini faollashtiradi va o'z tarkibida gormonlarga yaqin bo'lgan prostaglandin moddalarini saqlaydi. Bez muskullari siydik chiqarish kanalining prostata qismini siqib turish vazifasini bajaradi.

**S p e r m a** (sperma) – urug', moyaklar bo'lakchalarida joylashgan burama kanalchalarda odam balog'atga yetgandan keyin ishlanadi. Yetilgan urug' to'g'ri kanalchalardan moyak to'riga, undan urug' chiqarish kanalchalariga, ulardan urug' tizimchasi orqali urug' otuvchi yo'lga o'tadi, so'ngra siydik chiqarish kanalining prostata qismiga ochiladi. Balog'atga yetgan odamda, uning jinsiy jihatdan faol bo'lgan davrida urug' hujayralari – spermatozoidlar moyakdan doimiy yetishib turadi.

## ERKAKLARNING TASHQI TANOSIL A'ZOLARI



341-rasm. Erlik olati.

1–ostium urethrae externum; 2–glans penis; 3–facies urethralis; 4–corporo cavernosa penis; 5–fascia penis profunda; 6–crus penis; 7–m. sphincter urethrae; 8–fascia diaphragmatitis urogenitalis inferior; 9–m. transversus perinei profundus; 10–tuber ischidicum; 11–glandula bulbourethralis; 12–a. et v. penis; 13–membrana obturatiria; 14–bulbus penis; 15–m. bulbospongiosus; 16–m. ischiocavernosus; 17–corpus spongiosum penis; 18–corona glandis.

boshiga kirib turadi. Ularning orqa tomonlari kengayib, qov suyagiga yopishadi.

Siydik chiqarish kanali olat boshiga vertikal holatda yoriq – ostium urethrae externum bo'lib ochiladi.

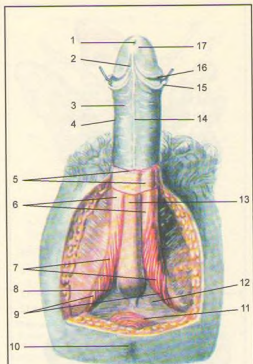
Olat terisi uning bosh tomoniga yaqinlashgan sari yuqalashadi va olat boshiga yetganda erkin qoplab turuvchi preputium ga aylanadi.

**Yorg'oq** (scrotum) teri xaltachadan iborat bo'lib, unda moyaklar joylashadi. Moyak joylashgan xalta 7 qavatdan iborat.

Erkaklarning tashqi tanosil a'zolari erlik olati va yorg'oqdan iborat.

**Erlik olati** (penis, 341, 342, 343, 344-rasmlar), jinsiy aloqa qilish a'zosi va siydik yo'lidan iborat bo'lib, spermatozoid va siydik chiqarish vazifasini bajaradi. Olat uchta g'ovak tanadan tashkil topgan. Bittasi (corpus spongiosum) siydik chiqarish kanalining atrofidan bo'lib, qolgan ikkitasi uning ustida yonma-yon joylashgan. Unga corpora cavernosa deyiladi. G'ovak tana silliq muskullardan va elastik fibroz to'qimalardan tuzilgan bo'lib, orasida kattakichik katakchalar mavjud. Erkak olatining taranglashishi va yumshashi ana shu katakchalarning qon bilan to'lib turishi yoki ularda qonning kamayishiga bog'liq. Siydik chiqarish naychasi joylashgan g'ovak tananing prostata bezi tomoniga qaragan qismi piyoz shaklida kengaygan – bulbus penis bo'lsa, ikkinchi erkin uch qismi qo'ziqorin qalpog'iga o'xshab olat boshi – glans penis ni hosil qiladi. Qolgan ikkita g'ovak tananing oldingi uchi olat

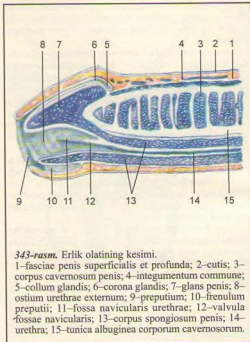




342-rasm. Erlik olati.

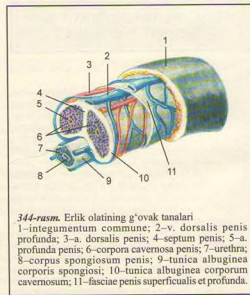
1-ostium urethrae externum; 2-frenulum preputii; 3-integumentum commune; 4-corpus penis; 5-fasciae penis superficialis et profunda; 6-corpora cavernosa penis; 7-m. ischiacavernosus; 8-bulbus penis; 9-radix penis; 10-anus; 11-m. sphincter ani externus; 12-m. transversus perinei profundus; 13-corpus spongiosum penis; 14-raphe penis; 15-preputium; 16-corona glandis; 17-glans penis.

Yorg'oq terisi to'q rangli, yupqa va nozik bo'lib, moyli modda va ter ishlab chiqaruvchi bezlarga boy. Go'shtdor parda – tunica dartos har qaysi moyakni alohida o'rgan teri osti biriktiruvchi to'qimadan tuzilgan. Ikkala moyak xaltasi o'rtada o'zaro qo'shilib, yorg'oq devorini hosil qiladi. Tashqi urug' fasciyasi – fascia spermatica externa qorin devoridagi muskullarni ustidan qoplovchi fasciyaning yorg'oqdagi davomidir. Moyakni ko'taruvchi muskul fasciyasi – fascia cremasterica shu nomdagi muskulni qoplab turgan fasciyadan iborat bo'lib, chov kanalining tashqi



343-rasm. Erlik olatining kesimi.

1-fasciae penis superficialis et profunda; 2-cutis; 3-corpus cavernosum penis; 4-integumentum commune; 5-collum glandis; 6-corona glandis; 7-glans penis; 8-ostium urethrae externum; 9-preputium; 10-frenulum preputii; 11-fossa navicularis urethrae; 12-valvula fossae navicularis; 13-corpus spongiosum penis; 14-urethra; 15-tunica albuginea corporum cavernosorum.



344-rasm. Erlik olatining g'ovak tanalari

1-integumentum commune; 2-v. dorsalis penis profunda; 3-a. dorsalis penis; 4-septum penis; 5-a. profunda penis; 6-corpora cavernosa penis; 7-urethra; 8-corpus spongiosum penis; 9-tunica albuginea corporis spongiosi; 10-tunica albuginea corporum cavernosum; 11-fasciae penis superficialis et profunda.

halqasidan yorg'oqqa tushadi. Moyakni ko'taruvchi muskul – m. cremaster qorin ko'ndalang muskulidan ajralib, ko'ndalang-targ'il muskul parda holdida yorg'oqqa tushadi, qisqarganda moyakni yuqoriga ko'taradi. Ichki urug' fasciyasi – fascia spermatica interna qorin devorining ichki tomonida ko'ndalang fasciyaning davomi bo'lib, moyak va urug' tizimchasini o'raydi.

Moyak g'ilof pardasi – tunica vaginalis testis qorin (seroz) pardaning bir qismidan iborat. Bu parda ikki varaqdan iborat bo'lib, biri moyak ustini o'rasa, ikkinchisi yorg'oq devorini o'raydi. Bu ikki varaq o'rtasida hosil bo'lgan seroz parda bo'shlig'i cavum vaginale deyiladi. Bo'shliq pardalarini seroz suyuqligi namlab turadi.

## ERKAKLAR SIYDIK CHIQRISH KANALI

**Erkaklar siydik chiqarish kanali** (urethra masculina) qovuqdan boshlanib, olatning boshida tashqi teshik bo'lib tugaydi. Uzunligi 18-19 sm bo'lgan siydik chiqarish kanali joylashgan o'miga qarab teng bo'lmagan uch qismga bo'linadi.

1. **Prostata qismi** – pars prostatica qovuqdan boshlanadi va prostata bezining qoq o'rtasidan o'tib, bez uchiga kelganda parda qismiga o'tadi. Ushbu qism kanalning eng keng bo'lagi bo'lib, uzunligi 3,5 sm. Urug' do'mboqchasi (colliculus seminalis) ning ikki yonboshiga prostata bezini naylorining teshigi va urug' otuvchi yo'l teshiklari ochiladi.

2. **Parda qismi** – pars membranacea siydik chiqarish kanalining eng kalta (1 sm ga teng) va tor qismi bo'lib, prostata bezining uchidan boshlanadi va pastda olat so'g'oniga o'tib ketadi. U chanoq bo'shlig'idan siydik-tanosil diafragmasi – diaphragma urogenitale ni teshib, siydik yo'lga o'tadi. Kanal parda qismining devori 4 qavatdan iborat. Eng ichki shilliq qavat uzunasiga joylashgan burmalar hosil qiladi. Uni sirtidan shilliq osti qavati o'raydi, undan so'ng ikki qavatdan iborat silliqliq muskul tolalari turadi. To'rtinchi qavat ko'ndalang-targ'il muskul tolalari m. sphincter urethrae hisoblanadi.

3. **Fovak tana qismi** – pars spongiosa kanalning eng uzun qismi bo'lib (14-15 sm), pastki tomondagi olat g'ovak tanasining o'rtasida joylashgan. Bu qismining boshlanish joyi va tashqariga chiqish oldi birmuncha kengaygan. Kanalning shilliq qavatida mayda bezlar joylashgan. Erlik olati taranglashmagan holatda turganida siydik chiqarish kanali «S» shimon shaklda, ikki joydan (g'ovak tananing boshlanish joyi va o'rtasidan) bukilgan bo'ladi. Olat taranglashganda oldingi bukilma yo'qoladi.

## AYOLLAR TANOSIL A'ZOLARI (345, 346-rasmlar)

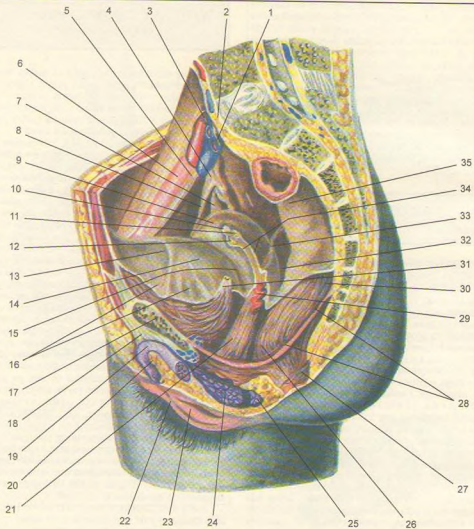
Ayollar tanosil a'zolari ichki va tashqi tanosil a'zolaridan tashkil topgan. Ichki tanosil a'zolari bir juft tuxumdon – ovarium, bachadon naylari – tuba uterina, bachadon – uterus va qin – vagina dan iborat. Tashqi tanosil a'zolariga esa katta va kichik jinsiy (uyatli) lablar, klitor va qizlik pardasi kiradi.

**Tuxumdon** (ovarum, 347, 348, 349-rasmlar) bir juft bo'lib, uzunligi 2–3 sm, qalinligi 1 sm keladi, u bachadon naylari tagida joylashgan. Uning ichkari va tashqariga qaragan facies medialis et lateralis ikki yuzasi, oldingi margo mesovarius va orqaga margo liber qaragan ikki qirg'og'i tafovut qilinadi. Tuxumdonning pastki uchi extremitas uterina lig. ovari proprium orqali bachadonga bog'langan bo'lsa, tashqi yuzasi kichik chanoqning yon devoriga tegib turadi. Oldingi botiq qirg'oqli tuxumdon darvozasi – hilus ovarii dan tuxumdon ichiga qon tomir va venalar kiradi va bachadonning keng boylami lig. lata uteri orqali bachadon bilan tutashadi. Tuxumdon ikki xil – po'stloq moddasi va ichkarida joylashgan tomirli mag'iz moddadan tuzilgan, bu moddada biriktiruvchi to'qima va nervlarni ham ko'rish mumkin. Tuxumdon po'stloq moddasining asosiy qismi bo'lgan ayollar tuxum hujayralari – ovotsitlar joylashgan. Ayollar tuxum hujayralari pufakchalar (follikulalar) ichida joylashgan bo'lib, 14–16 yoshdan boshlab navbat bilan har 28 kunda bittadan kattalashib (6 mm ga qadar) yetiladi. Natijada pufak yorilib (ovulyatsiya), ichidagi suyuqlik qorin bo'shlig'iga oqadi, ovotsit esa tuxumdon ustida, bachadon nayi shokilalarining harakati yordamida bachadon nayi ichiga uzatiladi. Ayni vaqtda tuxum pufakchasining yorilgan joyida follikula epiteliysi hisobiga sariq tana paydo bo'ladi.

Follikulalarda follikulin gormoni ishlanib chiqadi. Gormon jinsiy a'zolarining normal rivojlanishini, ikkilamchi jinsiy belgilar paydo bo'lishini va nerv sistemasi qo'zg'alishini ta'minlaydi.

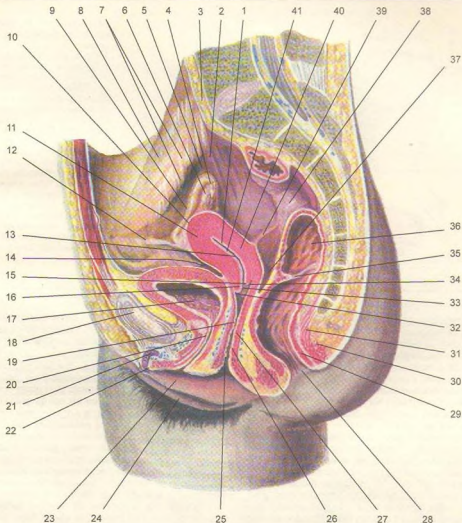
Sariq tana (corpus luteum) ikki xil bo'ladi. Biri chin (haqiqiy) yoki homiladorlik sariq tanasi (corpus luteum graviditatis) bo'lib, tuxum otalanib, homiladorlik boshlanganda tuxumdon pardasining yirtilgan joyida paydo bo'ladi. Chin sariq tana butun homiladorlik davrida homilaning normal rivojlanishini ta'minlab, yangi tuxum hujayra yetilishini to'xtatadi va sut bezlarini rivojlantiradi. Ikkinchisi soxta sariq tana yoki hayz sariq tanasi corpus luteum menstruationis bo'lib, tanadan ajralgan gormon yangi tuxum hujayraning yetilishiga ta'sir etadi.

**Bachadon naylari** (tuba uterina, salpinx) bachadon tubining ikki yonboshidan boshlangan (10–



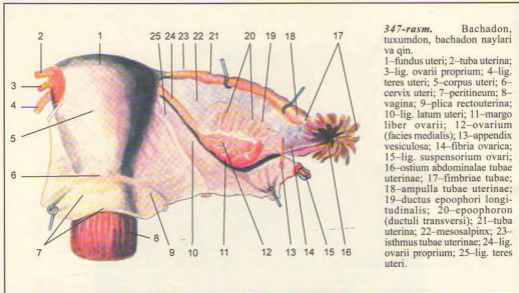
345-rasm. Ayollar tanosil a'zolari.

1—ureter dexter; 2—promontorium; 3—vasa ovarica; 4—infundibulum tubae uterinae; 5—v. iliaca externa dextra; 6—a. iliaca externa dextra; 7—ovarium; 8—tuba uterina; 9—uterus; 10—tuba uterina (kesilgan); 11—lig. ovarii proprium (kesilgan); 12—lig. teres uteri (kesilgan); 13—plica vesicalis transversa; 14—vesica urinaria; 15—excavatio vesicouterina; 16—peritoneum; 17—os pubis; 18—lig. suspensorium clitoridis; 19—crus clitoridis; 20—clitoris; 21—vagina; 22—labium majus pudendi; 23—labium minus pudendi; 24—bulbus vestibuli; 25—glandula vectibularis major; 26—flexura perinealis recti; 27—m. sphincter ani externus; 28—diaphragma pelvis; 29—a. uterina; 30—flexura sacralis recti; 31—ureter sinister (kesilgan); 32—excavatio rectouterina; 33—plica rectouterina; 34—lig. latum uteri (kesilgan); 35—rectum.



346-rasm. Ayollar tanosil a'zolari.

1–cavum uteri; 2–ureter; 3–promontorium; 4–fimbriae tubae; 5–lig. suspensorium ovarii; 6–ovarium; 7–vasa iliaca externa; 8–m. psoas major; 9–tuba uterina; 10–tunica serosa (perimetrium); 11–tunica muscularis (myometrium); 12–lig. teres uteri; 13–tunica mucosa (endometrium); 14–excavatio vesicouterina; 15–labium posterius uteri; 16–labium anterius uteri; 17–vesica urinaria; 18–symphysis pubica; 19–vagina; 20–urethra; 21–corpus clitoridis; 22–glans clitoridis; 23–labium minus pudendi; 24–labium majus pudendi; 25–ostium vaginae; 26–tunica muscularis vaginae (stratum circulare); 27–tunica muscularis vaginae (stratum longitudinale) 28–anus; 29–spinctor ani internus; 30–spinctor ani externus; 31–diaphragma pelvis (m. rectococcegeus); 32–fornix vaginae anterior; 33–ostium uteri; 34–fornix vaginae posterior; 35–plica transversalis recti; 36–ampulla recti; 37–excavatio recto uterina; 38–rectum; 39–plica rectouterina; 40–cervix uteri; 41–isthmus uteri.



**347-rasm.** Bachadon, tuxumdon, bachadon naylari va qin.  
 1-fundus uteri; 2-tuba uterina; 3-lig. ovarii proprium; 4-lig. teres uteri; 5-corporis uteri; 6-cervix uteri; 7-peritoneum; 8-vagina; 9-plica rectouterina; 10-lig. latum uteri; 11-margo liber ovarii; 12-ovarium (facies medialis); 13-appendix vesiculosa; 14-fibra ovarica; 15-lig. suspensorium ovarii; 16-ostium abdominale tubae uterinae; 17-fimbriae tubae; 18-ampulla tubae uterinae; 19-ductus epoophori longitudinalinalis; 20-epoophoron (ductuli transversi); 21-tuba uterina; 22-mesosalpinx; 23-isthmus tubae uterinae; 24-lig. ovarii proprium; 25-lig. teres uteri.

12 sm uzunlikdagi) naydan iborat bo'lib, tuxumdondan ajralgan tuxumni bachadonga o'tkazib beradi. Naylarda to'rt qism (bachadon devori ichidagi qism – pars uterina, siqilgan – isthmus va kengaygan – ampulla qismlar hamda oxirgi voronkasimon – infundibulum kengaygan qism) tafovut qilinadi. Shokilalar tuxumdondan ajralgan tuxumni tutib nay ichiga yo'naltiradi. Naylar bachadonning keng boylami ichida joylashgan. Naylarning ikkita teshigi bo'lib, biri bachadon bo'shlig'iga – ostium uterinum tubae, ikkinchisi voronkasimon kengaygan qism orqali qorin bo'shlig'iga – ostium abdominale tubae ochiladi. Shu yo'sinda ayollarning qorin bo'shlig'i bachadon nayi, bachadon va qin orqali tashqi muhitga ochiladi.

Naylar devori uchta pardadan iborat: 1. Ichki shilliq parda uzunasiga ketgan burmalar hosil qiladi. Shilliq parda tunica mucosa – kiperikli epiteliy bilan qoplangan. Epiteliy kiperiklari faqat bachadon tomonga harakat qilib, tuxumni bachadon tomon yo'naltiradi. 2. Ichki halqasimon, tashqi uzunasiga yo'nalgan muskul parda – tunica muscularis. 3. Seroz parda – tunica serosa va uning ostida joylashgan tela subserosa o'zaro farq qiladi.

Bachadon (lot. uterus, yunoncha metra yoki hystera) kichik chanoq bo'shlig'ida, qovuq bilan to'g'ri ichak o'rtasida joylashgan nokka o'xshash a'zo bo'lib, unda homila rivojlanadi. Bachadon qizlarda, farzand ko'rmagan ayollarda 50 g bo'ladi (347, 348, 349-rasmlar).

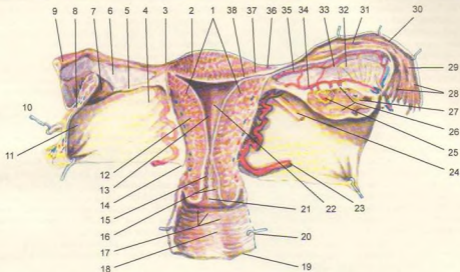
**B a c h a d o n b o' y n i** – cervix uteri (350-rasm) tanasi (corpus uteri) va tubi (fundus uteri) tafovut qilinadi. Bachadon tanasi va tubi oldinga qovuq yuzasi bilan qovuq ustida bir oz bukilib, orqa yuzasi esa to'g'ri ichakka yuzma-yuz joylashgan. Bachadon bo'ynining bir qismi qin ichiga – portio vaginalis kirib turadi. Shu yerda bachadon teshigi – ostium uteri qinga ochiladi.

Bachadon devori qalin bo'lib, uch qavatdan iborat:

1. **I c h k i s h i l l i q q a v a t** – endometrium bachadon naylari shilliq pardasining davomidir, bachadon tanasi ichida burmalar bo'lmaydi. Shilliq qavatda mayda bachadon bezlari – glandulae uterinae uchraydi. Shilliq qavat bachadon bo'yni qismida yanada qalinlashib, bir necha burmalarni hosil qiladi, bu yerda mayda bezlardan tashqari shilliq bezlar (glandulae sericales) ham bo'ladi. Bachadon shilliq qavati balog'atga yetgan qizlarda va homilasi bo'lmagan ayollarda har 28 kunda (har oyda) hayz ko'rish munosabati bilan o'zgarib turadi.

2. **O' r t a m u s k u l q a v a t** – myometrium silliq muskul tolalaridan iborat va uch qavat bo'lib joylashgan. Ichki va tashqi muskul tolalari bo'ylama joylashgan. Odatda, muskul qavati qon tomirlarga boy bo'ladi.

3. **T a s h q i q a v a t** – perimetrium seroz pardadan iborat. Bachadonni old va orqa tomondan yopib turadi, uning keng boylami – lig. lata uteri ga aylanib ketgan seroz pardaning ikki varag'i orasida (bachadon bo'ynining ikki yonboshida) birliktiruvchi to'qimadan tuzilgan qatlam – parametrium uchraydi.



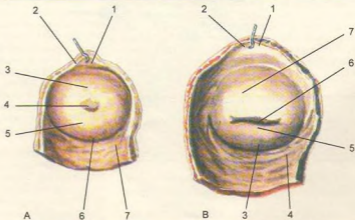
**348-rasm.** Bachadon, tuxumdon, bachadon naylari va qin.

1—corpus uteri; 2—fundus uteri; 3—tunica serosa (perimetrium); 4—mesometrium; 5—lig. ovarii proprium; 6—mesosalpinx; 7—ovarium sinistrum; 8—mesoovarium; 9—tuba uterina; 10—lig. teres uteri; 11—lig. latum uteri; 12—tunica muscularis (myometrium); 13—tunica mucosa (endometrium); 14—cervix uteri; 15—canalis cervicis uteri; 16—plicae pulmatae; 17—rugae vaginales; 18—columna rugarum anterior; 19—tunica mucosa vaginae; 20—tunica muscularis vaginae; 21—ostium uteri; 22—cavum uteri; 23—a. uterina; 24—lig. teres uteri; 25—corpus luteum; 26—stroma ovarii; 27—folliculus ovaricus vesiculosus; 28—fimbriae tubae; 29—infundibulum tubae uterinae; 30—ampulla tubae uterinae; 31—plicae tubariae; 32—epoophoron (ductuli transversi); 33—ductus epoophori longitudinalis; 34—ramus ovaricus; 35—ramus tubarius; 36—plicae tubariae; 37—isthmus tubae uterinae; 38—ostium utericum tubae.

**349-rasm.** Bachadon bo'yni.

A—Bola ko'rman ayol bachadonining bo'yni. 1—fornix vaginae; 2—paries anterior vaginae; 3—labium anterius; 4—ostium uteri; 5—labium posterius; 6—fornix vaginae; 7—paries posterior vaginae.

B—Bola ko'rgan ayol bachadonining bo'yni. 1—fornix vaginae; 2—paries anterior vaginae; 3—fornix vaginae; 4—paries posterior vaginae; 5—labium posterius; 6—ostium uteri; 7—labium anterius.



Bachadon tanasining ichidagi bo'shliq ucburchak shaklida bo'lib, uning tepa tomondagi ikki yon burchagiga bachadon naylari ochiladi, pastki burchagi esa bo'yin ichidagi kanal – canalis cervicis uteri orqali bachadon tashqi teshigi va qin bo'shlig'iga ochiladi. Bachadonning tashqi teshigi bola tug'magan ayollarda yumaloq, tuqqan ayollarda ko'ndalangiga cho'zilgan tirqish holatida bo'ladi.

Qorin parda bachadonning oldingi yuzasini qoplaydi, so'ngra orqa yuzasidan to'g'ri ichakka o'tib ketadi. Natijada bachadon bilan qovuq oralig'ida chuqurlik – excavatio vesicouterina yuvudga keladi. Xuddi shunday chuqurlik bachadon bilan to'g'ri ichak o'rtasida (excavatio rectouterina) ham bo'ladi.

Bachadonni o'rab turgan qorin parda uning yon tomonidan chanoq devoriga yo'naladi. Qorin pardaning ana shu bachadon bilan chanoq devori oralig'idagi qismi bachadonning keng boylami – lig. lata uteri deyiladi. Bu boylamning bachadon nayi bilan tuxumdon o'rtasidagi qismida bachadon nayi tutqichi – mesosalpinx bo'ladi.

Bachadon nayining old tomonidan boshlangan bachadon yumaloq boylami – lig. teres uteri chov kanali orqali tashqariga chiqib, katta uyatli lablar terisida tugaydi. Bachadonning homiladorlik davridagi uzunligi 20 sm, og'irligi 1 kg gacha bo'ladi.

**Qin** (lot. vagina, yunoncha colpos) bachadon bo'yni bilan tashqi tanosil a'zolari oralig'ida joylashgan. Uzunligi 8 sm gacha bo'lgan qin devorining ichki shilliq qavatida juda ko'p ko'ndalang burmalar ko'rinadi. Devorning ikkinchi muskul qavati tolalari ko'ndalangiga va uzunasiga yo'nalgan. Muskul qavat tashqi tomondan fibroz parda bilan o'ralgan. Bachadon bo'yni qinning tepa qismi ichiga ancha kirib joylashganidan uning atrofidagi chuqurliklar paydo bo'ladi. Qin orqa devori (paries posterior) ning yuqori qismi qorin parda bilan o'raladi, qolgan qismi to'g'ri ichakka yaqin turadi. Oldingi devor – paries anterior ning ustki qismi qovuqqa, pastki qismi siydik chiqarish kanaliga yaqin turadi. Qizlarda qinning tashqi teshigi halqa shaklidagi shilliq (qizlik) parda – hymen bilan bekilib turadi. Pardaning o'rtasida kichkina teshik bo'ladi.

### AYOLLARNING TASHQI TANOSIL A'ZOLARI (350, 351-rasmlar)

Ayollarning tashqi tanosil a'zolari katta va kichik uyatli lablar hamda ular orasida joylashgan klitordan iborat.

Katta uyatli lablar – labia majora pudendi tanosil yorig'ining ikki yonboshida teri burmasidan

iborat bo'lib, ichida birkitiruvchi yog' to'qimalari ko'p. Lablar oldingi va orqa tomonda o'zaro qo'shilmama commissura laborum anterior et posterior hosil qilib birlashadi. Oldingi qo'shilmaning tepasida yog' to'qimasi ko'p bo'lganidan qov do'mbog'ini mons pubis hosil qiladi. Qov bilan katta uyatli lablar terisining oldingi yarmi (13–15 yoshlardan boshlab) tuk bilan qoplangan bo'ladi. Katta uyatli lablar terisi ichkariga qarab yo'nalgan sari yupqalashadi va shilliq pardaga o'tib ketadi.

Kichik uyatli lablar – labia minor pudendi katta uyatli lablar ostida sagittal bo'lib joylashgan teri burmasidan tashkil topgan. Kichik uyatli lablarning ichki yuzalari shilliq pardadan tuzilgan bo'lib, bir-biriga tegib turadi, tashqi yuzalari esa teridan tuzilgan bo'lsa ham birmuncha qizg'ish ko'ringani uchun shilliq pardaga o'xshab ketadi. Ikkala kichik uyatli lablar oralig'i qin dahlizi vestibulum vaginae bo'lib, uning tepa qismida, katta va kichik uyatli lablar oralig'ida klitor (shahvoniy do'ng) joylashgan. Klitor tuzilishi va shakli jihatidan erlik olatini eslatadi. Lekin klitori faqat ikkita g'ovak tana tashkil etadi. Klitor sezuvchi nerv oxirlariga boy. Undan pastroqda siydik chiqarish nayining tashqi teshigi va undan ham pastroqda qin teshigi joylashgan.

Qin dahlizining ikki yoniga dahliz – glandula vestibularis Bartolini bezi yo'llari ochiladi. Bu bezlar erkaklarning bulbovretal bezlariga o'xshaydi.

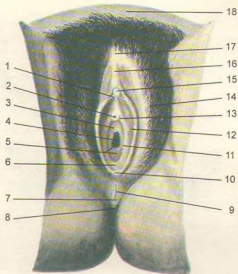
### AYOLLARNING SIYDIK CHIQRARISH KANALI

Ayollarning siydik chiqarish kanali (urethra feminina) qisqa, uzunligi 3–3,5 sm bo'lib, devori ancha cho'ziluvchan, diametri birmuncha katta (7–8 mm). Nayning ichki teshigi va siydik-tanosil diafragmasini teshib o'tgan bo'laki qisuvchi muskul – m. sphincter urethrae bilan o'ralgan. Siydik chiqarish kanalining tashqi teshigi (ostium urethrae) qin dahliziga ochiladi. Kanal devori ichkari tomondan shilliq qavat bilan qoplangan. Bu qavatda mayda shilliq bezlari – glandulae urethrales uchraydi. Shilliq osti qavati qon tomirlarga boy birkitiruvchi to'qimadan iborat. Siydik chiqarish kanalini ust tomondan silliq muskul o'rab turadi.

Oraliq (perineum, 352, 353, 354-rasmlar) deb, tashqi tanosil a'zolari bilan orqa teshik – anus orasidagi sohaga aytiladi. Oraliqni oldindan simfiz, orqadan dum suyagining cho'qqisi, ikki yon tomondan quymich do'mboqlari chegaralab turadi. Oraliq – muskul va ularni tepadan, pastdan o'rab turgan fasciyalardan iborat bo'lib, chanoqning pastki teshigini qoplab

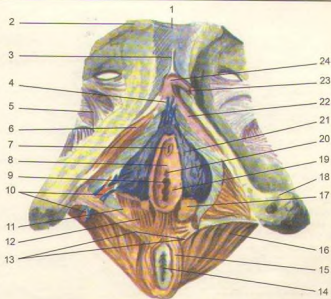
350-rasm. Ayollarning tashqi tanosil a'zolari.

1-frenulum clitoridis; 2-ostium urethrae externum; 3-ostium vestibuli vaginae; 4-ostium vaginae; 5-hymen; 6-fossa vestibuli vaginae; 7-perineum; 8-anus; 9-commissura laborum posterior; 10-frenulum laborum pudendi; 11-ductus glandulae vestibularis majoris; 12-labium minus pudendi; 13-ductus paraurethralis; 14-labium majus pudendi; 15-glans clitoridis; 16-preputium clitoridis; 17-commissura laborum anterior; 18-mons pubis.

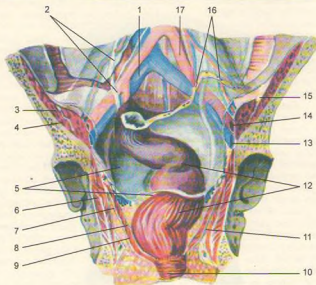


351-rasm. Klitor g'ovak tanasi va qin dahlizi.

1-symphysis pubica; 2-tuberculum pubicum; 3-lig. suspensorium clitoridis; 4-vv. bulbi et vv. clitoridis; 5-membrana obturatoria; 6-m. ischiocavernosus; 7-ostium urethrae externum; 8-carina urethralis vaginae; 9-ostium vaginae; 10-a. et v. bulbi vestibuli (vaginae); 11-m. bulbospongiosus (chuqur qavat); 12-m. bulbo spongiosus (yuza tutami); 13-m. transversus perinei superficialis; 14-anus; 15-m. sphincter ani externus; 16-m. levator ani; 17-glandula vestibularis major; 18-m. transversus perinei profundus; 19-ductus glandulae vestibularis; 20-carunculae humenalis; 21-bulbus vestibuli; 22-crus clitoridis; 23-glans clitoridis; 24-corporis clitoridis.

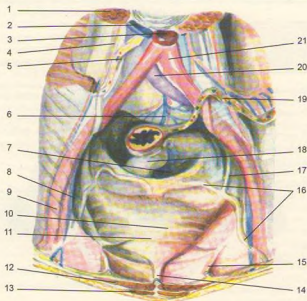






**352-rasm.** Kichik chanoq bo'shlig'i fassiyasi va qorin pardasi.

1-v. iliaca communis dextra; 2-ureter; 3-m. iliacus; 4-m. psoas major; 5-peritoneum; 6-m. obturatorius internus; 7-fascia diaphragmatis pelvis inferior; 8-fascia diaphragmatis pelvis superior; 9-m. levator ani; 10-m. sphincter ani externus; 11-fossa ischioirectalis sinistra; 12-rectum; 13-v. iliaca externa sinistra; 14-a. iliaca externa sinistra; 15-n. femoralis; 16-mesocolon sigmoideum; 17-a. iliaca communis sinistra.

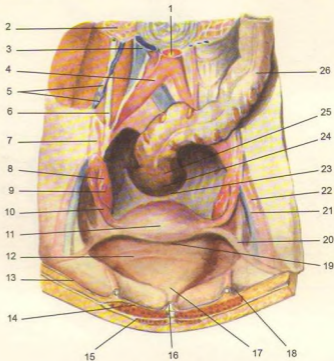


**353-rasm.** Qorin pardaning erkaklar kichik chanoq bo'shlig'idagi a'zolariga nisbatan munosabati.

1-m. psoas major; 2-v. cava inferior; 3-aorta abdominalis; 4-ureter; 5-radix mesenterii; 6-promontorium; 7-excavatio rectovesicalis; 8-v. iliaca externa dextra; 9-a. iliaca externa dextra; 10-vesica urinaria; 11-plica vesicalis transversa; 12-m. rectus abdominis; 13-m. pyramidalis; 14-plica umbilicalis mediana; 15-plica umbilicalis medialis; 16-ductus deferens; 17-ureter; 18-rectum; 19-mesocolon sigmoideum; 20-v. iliaca communis sinistra; 21-a. iliaca communis sinistra.

**354-rasm.** Qorin pardaning ayollar kichik chanoq bo'shlig'idagi a'zolarga nisbatan munosabati.

1-aorta abdominalis; 2-m. psoas major; 3-v. cava inferior; 4-a. iliaca communis dextra; 5-vasa ovarica; 6-ureter; 7-lig. suspensorium ovarii; 8-fimbriae tubae; 9-ovarium; 10-tuba uterina; 11-fundus uteri; 12-plica vesicalis transversa; 13-peritoneum parietale; 14-m. rectus abdominis; 15-m. pyramidalis; 16-plica umbilicalis mediana; 17-apex vesicae; 18-plica umbilicalis medialis; 19-excavatio vesicouterina; 20-lig. teres uteri; 21-v. iliaca externa sinistra; 22-a. iliaca externa sinistra; 23-plica rectouterina; 24-excavatio rectouterina; 25-rectum; 26-colon sigmoideum.

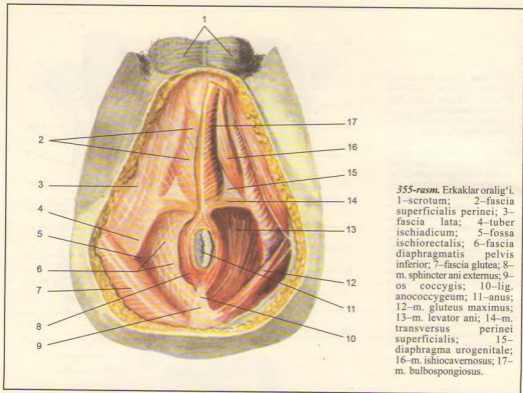


turadi. Oraliqda tashqi tanosil a'zolari va orqa teshik joylashgan. Oraliq ikkita soha – oldingi siydik-tanosil diafragma – diaphragma urogenitale va orqadan chanoq diafragma – diaphragma pelvis ga bo'linadi. Fascia diaphragmatis urogenitalis superior prostata bezi atrofida fascia pelvis ga o'tadi. Fascia diaphragmatis urogenitalis inferior esa olatning piyoz qismida o'zaro qo'shiladi. Ayollarda esa tepa va pastki fasciyalar qin va siydik chiqarish naylari bilan qo'shiladi.

Oraliq yuza fasciyasi (fascia superficialis perinei) diaframaning pastki yuzasidagi barcha muskullarni qoplab, chanoq suyagining ichki yuzasiga yopishadi. Bu fasciya orqa tomonda siydik-tanosil diafragmasining orqa qirrasiga, oldinda esa fascia penis bo'lib davom etadi. Ayollarda bu fasciya qin dahlizida ikki bo'lakka ajraladi.

Siydik-tanosil diafragma qismini quymich va qov suyaklarining butoqlari chegaralab turadi. Bu sohani oraliqning chuqur ko'ndalang muskuli m. transversus

perinei profundus siydik chiqarish kanalining siquvchi muskullari va fasciyalar fascia diaphragmatis qoplab turadi. M. transversus perinei profundus pars membranacea urethrae quymich suyagining do'mbog'i va pastki butog'idan boshlanadi va o'rtadagi pay markazi (centrum perineale) ga birlashadi. Ayollarda bu muskul unchalik rivojlanmagan bo'lib, siydik chiqarish nayini va qinni aylanasiga o'rab joylashadi. M. sphincter urethrae siydik chiqarish nayining parda qismini halqa bo'lib o'raydi. Bulardan tashqari, siydik-tanosil to'sig'ining yuzasida piyoz-g'ovak muskuli – m. bulbospongiosus joylashgan. Bu muskul erkaklarda bulbus yonboshini va corpus spongiosum penis ni o'rab, oraliqning o'rta qismida o'zaro birlashadi, siydik va erkaklik urug'i (spermatozoid) suyuqlig'ini chiqarishga xizmat qiladi. Ayollarda esa qinga kirish qismini o'rab, qisqarganda qin kirish qismini siqadi. Quymich g'ovak muskuli – m. ischioavernosus quymich suyak do'mbog'ining ichki yuzasidan boshlanib, crus penis ning yonboshidan o'tib, penis ning orqa yuzasida o'zaro



355-rasm. Erkaklar oraligi'i. 1—scrotum; 2—fascia superficialis perinei; 3—fascia lata; 4—tuber ischiadicum; 5—fossa ischiorectalis; 6—fascia diaphragmatis pelvis inferior; 7—fascia glutea; 8—m. sphincter ani externus; 9—os coccygis; 10—lig. anococcygeum; 11—anus; 12—m. gluteus maximus; 13—m. levator ani; 14—m. transversus perinei superficialis; 15—diaphragma urogenitale; 16—m. ishiocavernosus; 17—m. bulbospongiosus.

qo'shiladi. Ayollarda bu muskul klitorni o'raydi. Bu muskul qisqarib vena qonining oqishini qiyinlashtiradi, bu bilan erkaklarda olatni, ayollarda klitorni qo'zg'atadi. Erkaklar siydik-tanosil to'sig'i orqali siydik chiqarish kanali, ayollarda siydik chiqarish kanali bilan qin o'tadi (355, 356, 357-rasmlar)

Oraliq chanoq to'sig'i – diaphragma pelvis m. levator ani va m. coccygeus dan tuzilgan. Oldingisi siydik-tanosil diafragma qaraganda kattaroq. Oraliqning bu bo'lagi pastga qaragan gumbaz shakliga o'xshab tuzilgan. Chanoq gumbazi bilan quymich suyagi oraligi'da hosil bo'lgan to'g'ri ichak-quymich bo'shlig'ini – fossa ischiorectalis yog' to'qimalari to'ldirib turadi va undan nerv, qon tomirlari o'tadi. Chanoqning tubini hosil qilishda orqa teshikni ko'taruvchi m. levator ani hamda m. coccygeus muskullarining ahamiyati katta.

Orqa teshikni ko'taruvchi muskul (m. levator ani) uchburchak shaklida bo'lib, qov suyagining ichki yuzasi (fascia obturatoria interna) dan, quymich suyagining ichki yuzasidan boshlanib, oraliq o'rtasida

pay yoyi arcus tendines m. levator ani bo'lib o'zaro tutashadi. Bu muskul orqa teshikni ko'taradi (ayollarda qinni ham siqadi) (357-rasm).

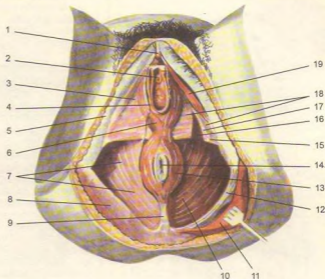
Chanoq diafragmasidan o'tgan to'g'ri ichak orqa teshik bo'lib tugaydi. Orqa teshikning atrofini teri ostida joylashgan, orqa teshikning yuza chiquvchi muskuli – m. sphincter ani externus o'rab turadi. U odam ixtiyoriga bo'ysunuvchi muskuldir. Oraliq fasciyalari orasida yuqori va ostki siydik-tanosil diafragma fasciyalari hamda yuza oraliq fasciyalari tafovut qilinadi.

Dum muskuli (m. coccygeus) qov va quymich suyaklar butoqlaridan boshlanib, chanoq diafragmasining orqa qismini to'ldirib turadi. Bu muskuldin siydik chiqarish nayining parda qismi o'tadi. Ayollarda siydik chiqarish nayi bilan qin o'tadi.

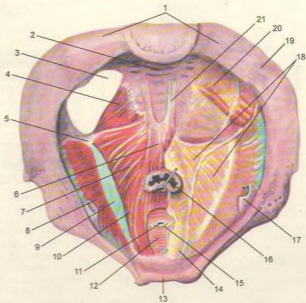
Chanoq diafragmasining chanoq fasciyasi (fascia pelvis) fascia iliaca ning davomi bo'lib, chanoqda m. levator ani ning tepa yuzasini va chanoq diafragmasidan o'tayotgan a'zolari qisman o'raydi.

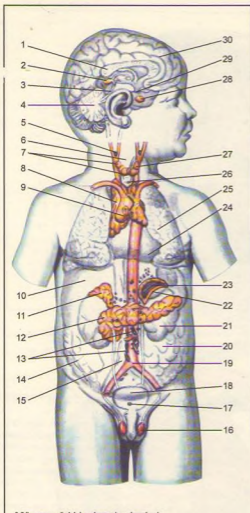
**356-rasm.** Ayollar oraliq'i.

1—glans clitoridis; 2—ostium urethrae externum; 3—fascia superficialis perinei; 4—ostium vaginae; 5—fascia lata; 6—m. bulbospongiosus; 7—fascia diaphragmatis pelvis inferior; 8—fascia glutea; 9—lig. anococcygeum; 10—m. levator ani; 11—m. gluteus maximus; 12—lig. sacrotuberale; 13—m. sphincter ani externus; 14—anus; 15—m. transversus perinei superficialis; 16—fascia diaphragmatis urogenitalis superior; 17—m. transversus perinei profundus; 18—fascia diaphragmatis urogenitalis inferior; 19—m. ischioavernosus.

**357-rasm.** Erkaklar oraliq'ining muskullari va fasyialari.

1—os sacrum; 2—fascies pelvina ossis sacri; 3—foramen ischiadicum majus; 4—m. coccygeus; 5—spina ischiadica; 6—m. rectococcygeus; 7—m. levator ani (m. iliococcygeus); 8—m. obturatorius internus; 9—arcus tendineus m. levatoris ani; 10—m. levator ani (m. pubococcygeus); 11—urethra; 12—m. transversus perinei profundus; 13—symphysis pubica; 14—lig. puboprostaticum; 15—m. sphincter urethrae; 16—rectum; 17—canalis obturatorius (qon tomir va nervlar bilan); 18—fascia diaphragmatis pelvis superior; 19—articulatio sacroiliaca; 20—m. piriformis; 21—lig. sacrococcygeum ventrale.





**358-rasm.** Ichki sekretsiya bezlari.

1—corpus callosum; 2—corpus pineale; 3—tectum mesencephali; 4—cerebellum; 5—glomus caroticum; 6—larynx; 7—glandulae parathyroideae; 8—thymus; 9—corpora paraaortica; 10—hepar; 11—glandula suprarenalis; 12—pancreas; 13—glomus aorticum; 14—intestinum crassum; 15—v. cava inferior; 16—testis; 17—glomus coccygeum; 18—vesica urinaria; 19—aorta; 20—intestinum tenue; 21—ren; 22—cortex glandulae suprarenalis; 23—medulla glandulae suprarenalis; 24—pericardium; 25—pulmo; 26—trachea; 27—glandula thyroidea; 28—hypophysis; 29—infundibulum; 30—hemispherium cerebri.

Chanoq diafragmasining pastki yuzasini fascia diaphragmatis pelvis inferior o'rab, to'g'ri ichakning ikkala yonboshi va chanoq bo'shlig'ining oralig'ida joylashgan bo'shliq (fossa ischiorectalis) yog' to'qimalari bilan to'lib turadi.

## ICHKI SEKRETSIYA BEZLARI (358-rasm)

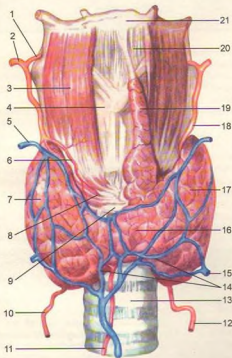
Ichki sekretsiya bezlari o'zida sekret chiqaruvchi naylori bo'lmasligi bilan tashqi sekretsiya bezlaridan farq qiladi. Ichki sekretsiya bezlarida ishlangan sekret (gormon) bevosita qonga shimiladi. Shuning uchun bunday bezlar endokrin (endocrino – ajrataman) bezlari deb ham ataladi.

Ichki sekretsiya bezlari odam organizmining turli joylarida o'mashgan bo'lib, ular funksiyalariga qarab (hajmlari garchand kichkina bo'lsa-da) juda ko'p qon tomirlar bilan ta'minlangan. Jumladan buyrak usti beziga uch juft qon tomir orqali qon kelsa, qalqonsimon bezga to'rt-beshta qon tomir keladi. Shu bilan birga endokrin bezlarni juda ko'p nerv tolalari innervatsiya qiladi. Ular endokrin bezlarni idora qiluvchi markazlar bilan bog'lanib turadi. Shunday qilib, bir tomondan endokrin bezlar funksiyasini nerv sistemasiga boshqarib tursa, ikkinchi tomondan qonga shimilgan gormonlar o'z navbatida nerv sistemasiga ta'sir qiladi. Ichki sekretsiya bezlari turlicha bo'ladi. Shuning uchun organizm funksiyalarining gormonal regulatsiyasi demasdan, balki neyrohumoral regulatsiya deb atalishi maqsadga muvofiqdir.

Organizmining normal faoliyati uchun gormonlar qon tarkibida muayyan miqdorda bo'lishi lozim. Gormonlar miqdorining qonda kamayish holatiga gipofunksiya deyilib, bu vaqtda turli kasalliklar paydo bo'ladi. Gormonlar qon tarkibida butun organizmga tarqalib u yoki bu jarayonga o'z ta'sirini ko'rsatadi.

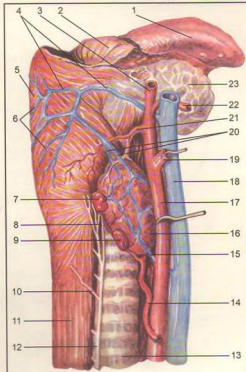
## QALQONSIMON BEZ

**Qalqonsimon bez** (glandula thyroidea, 359, 360-rasm) toq bez bo'lib, bo'yin sohasida hiqildoqning qalqonsimon tog'ayi bilan kekindakning yuqoridagi 3–4 tog'ay halqalari oldida joylashgan. Taqasimon shakldagi bez katta odamlarda 30–50 g, chaqaloqlarda 18–2,5 g bo'ladi. Bolalarning keyingi o'sish davrlarida 10–15 g gacha kattalashadi. Qarilik davrida uning asta-sekin kichiklashishi kuzatiladi. Ammo bezning kattakichikligi buoq kasalligi bor odamlarda boshqacha bo'ladi, ya'ni kattalashib og'irligi hatto 1–1,5 kg ni tashkil etadi. Qalqonsimon bezning o'ng (lobus dexter)



359-rasm. Qalqonsimon bez.

1-a. laryngea superior; 2-a. thyroidea superior; 3-m. thyrochyoideus; 4-cartilago thyroidea; 5-v. thyroidea superior; 6-r. cricothyroideus; 7-lobus dexter; 8-m. cricothyroideus; 9-cartilago cricoidea; 10-a. thyroidea inferior; 11-a. thyroidea ima; 12-a. thyroidea inferior; 13-trachea; 14-plexus thyroideus impar; 15-v. thyroidea inferior; 16-isthmus glandulae thyroideae; 17-lobus sinister; 18-a. thyroidea superior; 19-lobus pyramidalis; 20-lig. thyrohyoideum medianum; 21-os hyoideum.



360-rasm. Qalqonsimon bez va qalqonsimon bez orqa tanachalari.

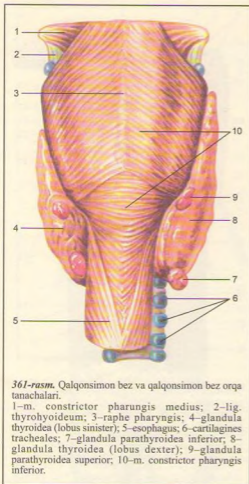
1-lingua; 2-palatum molle; 3-a. corotis externa; 4-vv. paryngeae; 5-pharynx; 6-plexus pharyngeus; 7-glandula parathyroidea superior; 8-n. laryngeus inferior; 9-glandula parathyroidea inferior; 10-r. esophageus; 11-esophagus; 12-n. laryngeus recurrens; 13-trachea; 14-a. thyroidea inferior; 15-v. thyroidea inferior; 16-glandula thyroidea; 17-a. carotis communis; 18-v. jugularis interna; 19-a. carotis interna; 20-vv. thyroideae superiores; 21-a. thyroidea superior; 22-a. lingualis; 23-glandula submandibularis.

va chap (lobus sinister) bo'lakchalari, oraliq qismi bo'yin (isthmus gl. thyroidei) orqali o'zaro qo'shiladi. Taxminan 25-30 foiz odamlarda bezning bo'ynidan tepaga qarab joylashgan (lobus pyramidalis) piramidasi bo'lagi uchraydi. Bezni o'rab turgan fibroz pardadan (capsula fibrosa) o'sib kirgan o'simtalar (trabekulalar) bez ichkarisini bo'lakchalarga ajratadi. Bez bo'lakchalari pufakchalar (follikulalar)dan iborat bo'lib, uning ichki yuzasi kubsimon hujayralar bilan qoplangan. Follikulalar tarkibida quyuk kolloid moddasi

bo'lib, uning tarkibida yodga boy aminokislotalar, oqsil bo'ladi. Bez tarkibida yod qon plazmasi tarkibiga nisbatan 300 marta oshiq bo'ladi. Bezning yuzasini qon tomir to'rlari va nerv chigallari (adashgan nerv to'lari) qoplab turadi.

**Innervatsiya:** nn. Laryngei superior et inferior (n. vagus).

**Qon tomirlari:** aa. thyroidea superior dextra et sinistra (a. carotis externa tarmoqlari), aa. thyroidea inferior dextra et sinistra (a. subclavia tarmoqlari).



361-rasm. Qalqonsimon bez va qalqonsimon bez orqa tanachalari.

1-m. constrictor pharyngis medius; 2-lig. thyrohyoideum; 3-raphe pharyngis; 4-glandula thyroidea (lobus sinister); 5-esophagus; 6-cartilagine tracheales; 7-glandula parathyroidea inferior; 8-glandula thyroidea (lobus dexter); 9-glandula parathyroidea superior; 10-m. constrictor pharyngis inferior.

Ba'zida yelka-bosh arteriya poyasidan qo'shimcha a. thyroidea ima ham chiqadi. Bu arteriyalar bez kapsulisi ostida o'zaro qo'shilib, qon tomir to'rini hosil qiladi.

Qalqonsimon bezning orqa tanachalari (glandula parathyroidea, 361-rasm) to'rtta, ba'zan beshta bo'lib, qalqonsimon bez yon bo'laklarining orqa yuzasiga ikki juft - glandula parathyroidea superior (bir juft), glandula parathyroidea inferior (bir juft) bo'lib yopishib yotadi. Endokrin bezlar ichida eng kichik bo'lgan bu bezlarning uzunligi 6 mm, kengligi 4 mm, qalinligi 2 mm ga teng. Har bir bez qon tomirlariga boy parda bilan o'ralgan. Gormonlari kalsiy va fosfor almashinuvini bajaradi.

## AYRISIMON BEZ

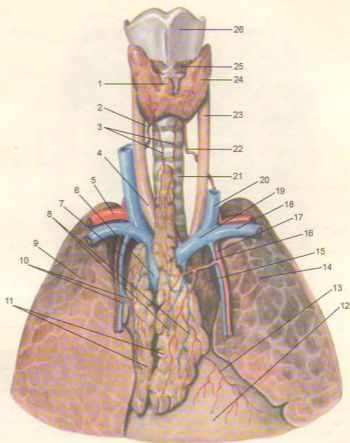
**Ayrison bez** (buqoq bezi, timus - thymus, 362-rasm) ikki bo'lak (lobus dexter-o'ng va lobus sinister - chap bo'lak) dan tuzilgan bo'lib, birlashtiruvchi to'qimalar vositasida o'zaro qo'shilgan. Bez ko'krak qafasining tepa qismida (to'sh suyagi dastasining orqa tomonida) o'ng va chap mediastinal plevra oraliq'ida joylashgan. Bezning yuqori, o'tkir qismi bo'yinning kekirdak oldi fasciyasi oraliq'idan (bolalarda 1-1,5 sm) chiqib turadi va to'sh-til osti hamda to'sh-qalqonsimon muskular orqasida joylashadi. Ayrison bezning oldingi sirti qavariq holda bo'lib, to'sh suyagining dastasi va qisman tanasining orqasida (II-IV qovurg'alar tog'ay sathida) joylashgan. Bezning orqasida perikardning yuqori qismi, aorta va o'pka stvoli, aorta ravog'i va undan tarqaluvchi yirik tomirlar, chap yelka-bosh va yuqori kovak venalar joylashgan.

Ayrison bez tashqaridan yupqa nozik birlashtiruvchi to'qimadan iborat kapsula (capsula thymi) bilan o'ralgan bo'lib, undan bez ichiga bir qancha to'siqlar (septa interlobulares) o'tadi va bez parenximasini mayda bo'lakchalarga bo'ladi. Har bir bo'lakchani tashqi qismi po'stloq modda (cortex thymi) dan iborat bo'lib, to'q rangda, mag'iz moddali (medulla thymi) markaziy qismi esa och rangda. Bo'lakchalarning asosini ikki xil to'r - epitelial va retikulyar to'r hosil qilishi ayrisimon bezning farqli belgilaridan biridir. Bu to'rdan limfotsitlar (bu yerda timotsitlar deb ham yuritiladi) joylashgan bo'lib, ular miqdori po'stloq moddada mag'iz moddaga nisbatan birmuncha ko'p. Shuning uchun bu to'q rangda. Bez bo'lakchalarining markazida konsentrik joylashgan yassi epitelij hujayralar to'dasi - timus tanachalari (corpusculum thymi yoki Gassal tanachalari) joylashgan. Ayrison bez embrional taraqqiyotda asosan III jabra cho'ntaklaridan juft o'siqlar sifatida rivojlanadi. Timus kurtaklari kaudal tomon o'sib yo'g'onlashadi, cho'ziladi va bir-biri bilan yaqinlashadi. Kurtakning ingichka, uzun, yuqori «ductus thymopharyngeus» deb ataluvchi qismi asta-sekin yo'qolib, pastki qismidan ayrisimon bez rivojlanadi. Embrional taraqqiyotning 5-oyida ayrisimon bez bir qancha bo'lakchalardan iborat ekanligini ko'rish mumkin.

Bezning massasi yoshga qarab o'zgaradi. Jumladan yangi tug'ilgan bolada 12 g, balog'atga yetish oldida 30-40 g gacha bo'ladi. Balog'atga yetgach, bez asta-sekin qayta kichrayib boradi. 25 yoshda 25-30 g, 60-70 yoshlarda burishib, 6-15 g bo'lib qoladi va yog' to'qimasiga aylanadi, lekin tamomila yo'q bo'lib ketmay, mayda orolchalar kabi to'sh suyagining orqasida saqlanib qoladi.

Innervatsiyasi: n. vagus, bo'yin chigali nervi va truncus sympathicus dan.

Qon tomirlari: aa. thoracica interna, truncus brachiocephalicus va a. subclavia tarmoqlari.



362-rasm. Qalqonsimon va ayrisimon bezlar.

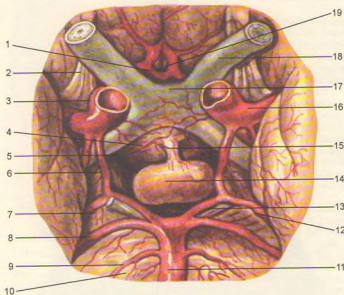
1–lobus pyramidalis; 2–a. thyroidea inferior; 3–aa. thymicae; 4–truncus brachiocephalicus; 5–a. subclavia; 6–v. cava superior; 7–v. thoracica interna; 8–vv. thymicae; 9–pulmo dexter; 10–a. et v. thymicae; 11–thymus; 12–pericardium; 13–ram. pericardiacus; 14–pulmo sinister; 15–aorta; 16–a. thymica; 17–a. thoracica interna; 18–v. subclavia; 19–v. brachiocephalica; 20–v. jugularis interna; 21–trachea; 22–a. thyroidea inferior; 23–a. carotis communis; 24–glandula thyroidea; 25–m. cricothyroideus; 26–cartilago thyroidea.

### MIYANING PASTKI ORTIG'I – GIPOFIZ

Miyaning pastki ortig'i (hypophysis – gipofiz, 363-rasm) oval shakldagi kichik (og'irligi 0,3–0,5 g) bez bo'lib, miya asosidagi kulrang do'mboqqa, voronkasimon oyoqchaga osilib turadi. Bez kalla ponasimon suyagining turk egari chuqurchasida joylashgan. Miyaning pastki ortig'i old va orqa bo'laklardan tashkil topgan. Bezning oldingi bo'lagi bez epitelij hujayralaridan tuzilgan va shuning uchun ham u adenogipofiz (adenohypophysis ektodermadan

o'sadi) bo'lagi deb ataladi. Bezning orqa bo'lagi (neurohypophysis) old miyaning ostidan III qorincha tubidan bo'rtib o'sib chiqadi. Shuning uchun bezning orqa qismida nerv to'qima elementlari uchraydi. Oldingi qismdan ishlanib chiqqan somatotrop, prolaktin, adenokortikotrop, gonadotrop gormonlar organizmning turli funksiyasiga ta'sir qiladi. Jumladan somatotrop gormon organizmning umumiy o'sishiga ta'sir ko'rsatadi. Agar somatotrop gormon ko'proq





363-rasm. Miyaning pastki ortig'i. Gipofiz.

1-a. communicans anterior; 2-tractus olfactorius; 3-a. carotis interna; 4-tuber cinereum; 5-a. hypophysealis; 6-a. communicans posterior; 7-pedunculus cerebri; 8-a. cerebelli superior; 9-a. labyrinthis; 10-pons; 11-a. basilaris; 12-a. cerebri posterior; 13-n. oculomotorius; 14-hypophysis; 15-infundibulum; 16-a. cerebri media; 17-chiasma opticum; 18-n. opticus; 19-a. cerebri anterior.

## ORTIQSIMON TANA

ta'sir qilsa, odam haddan tashqari o'sib ketishi (akromegaliya) mumkin. Prolaktin gormoni ko'krak bezidan sut chiqishini kuchaytiradi va ayollar tuxumdonidagi sariq tanacha faoliyatiga ta'sir etadi. Adenokortikotrop gormon buyrak usti bezining po'stloq qismi faoliyatiga ta'sir etib, undan gormon chiqishini kuchaytiradi. Gonadotrop gormon jinsiy bezlar (tuxumdon, moyak) funksiyasini faollashtiradi.

Bezning oldingi bo'lagi orqa tomonida joylashgan hujayralardan ajralgan gormon odam terisi rangiga ta'sir qiladi.

Bezning orqa bo'lagidan ajralgan gormonlar aslida ko'rish do'mbog'ining ostki qismidan ajralib, voronkasimon oyoqcha orqali pastga tushadi va bezda to'planadi. Gormon bezdan qonga o'tib, buyrak naychalarida siydikning qayta so'rilishini tezlatadi, bachadon qisqarishini, ko'krak bezidan sut (bola emayotganda) chiqishini kuchaytiradi.

**Innervatsiyasi:** bosh miya yumshoq (o'rta) pardasidagi simpatik tolalardan.

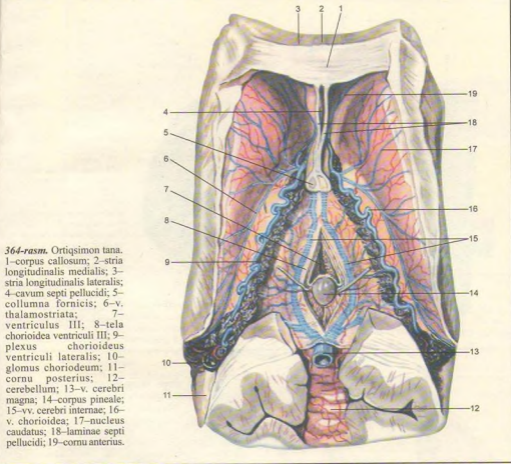
**Qon tomirlari:** ichki uyqu arteriyasi tolalari.

**Ortiqsimon tana** (corpus pineale yoki epiphysis cerebri, 364-rasm) bosh miyadagi to'rt do'mboqning yuqorisida, ikkita do'mboq o'rtasida joylashgan moshdek (og'irligi 0,2 g) dumaloq bez bo'lib, ko'rish do'mbog'iga (comissura habenularum) yuganchalar yordamida tutashib turadi. Bez uni o'rab turgan parda o'siqlari (trabekulalar) bilan bo'lakchalarga ajralgan. Bez yangi tug'ilgan bolalarda 7-10 mg ni tashkil etsa, 10 yoshlarga borganda uning og'irligi deyarli ikki baravar oshadi. Qarilik davrida bez tarkibida ohak moddasi to'planadi.

Epifiz gormoni jinsiy bezlarning rivojlanishini me'yorda ushlab turadi. Bez faoliyati susaysa, jinsiy bezlar tezroq rivojlanib, qiz va o'g'il bolalar ertaroq balog'atga yetadi.

Ortiqsimon bez III qorincha tepa qismidan rivojlanadi.

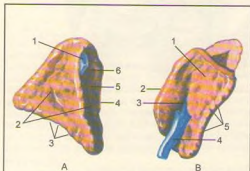
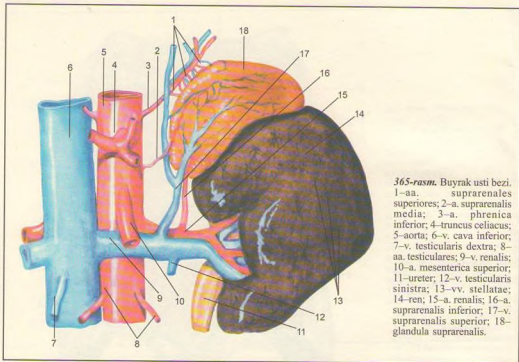
**Qon tomirlari:** a. chorioidea posterior (a. cerebri posterior), a. cerebrella, a. cerebri media.



## BUYRAK USTI BEZI

**Buyrak usti bezi** (glandula suprarenalis, 365, 366-rasmlar) qalpoq shaklida, o'ng va chap buyrak ustida joylashgan bo'lib, unda old (fascies anterior), orqa (fascies posterior) va pastki (fascies renalis) yuzalar tafovut etiladi. Bezning og'irligi 3–5 g. Tashqi yuzasi g'adir-budur, uning old tomonida egatchadarvoza (hilus) ko'rinib turadi. Bezni qoplab turgan pardadan chiqqan o'simtalar uni bir nechta bo'laklarga ajratadi. Bez tashqi sarg'imir po'stloq

(cortex) va ichkarisida joylashgan qoramtir miya (medulla) qismidan tuzilgan. Po'stloq qismi va miya qismi tuzilishi, rivojlanishi va bajaradigan ishi jihatidan bir-biridan farq qiladi. Bezning og'irligi yangi tug'ilgan bolalarda 3–4 g bo'lsa, 8–10 yoshlarga borib 1–1,5 marta kattalashadi, 20 yoshlik davrda esa bezning og'irligi o'rtacha 11–13 g ga tenglashadi. Qarilik davriga borganda bez hajmi asta-sekin kamaya boshlaydi.



**366-rasm.** Buyrak usti bezi.

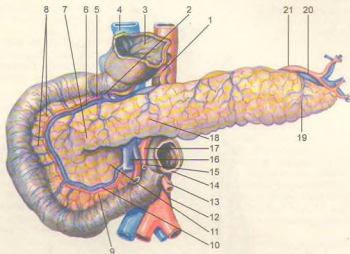
A-O'ng tomondagi bez. 1-v. suprarenalis; 2-facies anterior; 3-facies renalis; 4-margo medialis; 5-v. cava inferior ning joylashgan yuzasi; 6-hilus.

B-Chap tomondagi bez. 1-facies anterior; 2-margo medialis; 3-hilus; 4-v. suprarenalis; 5-facies renalis.

Po'stloq qismi mezodermadan rivojlanib, turli gormonlar ishlab chiqaradigan qon tomir va nervlarga boy epiteliy hujayralardan paydo bo'lgan uchta sohadan iborat. Bezning bu qismidan ishlanib chiqadigan aldosteron gormoni organizmda suv-tuz almashinishi jarayoniga ta'sir etsa, gidrokortizon gormoni oqsil, yog' va uglevod almashinishi jarayonida ishtirok etib, organizmning kasalliklarga qarshilik ko'rsatish kuchini oshiradi, yallig'lanish kasalligining tez tuzalishini ta'minlaydi. Bezda ishlangan jinsiy gormonlar esa jinsiy bezlarga ta'sir etadi. Buyrak usti bezi po'stloq qismining faoliyati pasaygan vaqtda organizmning turli kasalliklarga qarshilik ko'rsatish qobiliyati ham pasayadi, hatto kasallikka olib keladi (odam terisi bronza rangiga o'xshab qoladi). Aksincha, bezning po'stloq qismi funksiyasi ortganda jinsiy bezlarning gormon ishlab chiqarish faoliyati kuchayadi va o'spirinlar tezroq balog'atga yetadi.

Bezning miya qismi ektodermadan (simpatik tugunlari o'sadigan joydan) rivojlanadi. Bu qismga adrenalin yoki xromaffin sistemasi deyiladi. Bezning miya qismidan adrenalin va noradrenalin gormonlari

367-rasm. Me'da osti bezi.  
 1—truncus celiacus; 2—v. gastroepiploica dextra; 3—pylorus; 4—v. cava inferior; 5—a. pancreaticoduodenalis superior; 6—v. pancreaticoduodenalis; 7—caput pancreatis; 8—rr. Intestinales; 9—a. pancreaticoduodenalis inferior; 10—v. pancreaticoduodenalis; 11—processus uncinatus; 12—aorta; 13—a. mesenterica inferior; 14—flexura duodenojejunalis; 15—a. intestinalis; 16—v. mesenterica superior; 17—a. mesenterica superior; 18—corpus pancreatis; 19—cauda pancreatis 20—v. linealis; 21—a. lienalis.



ishlanib chiqadi. Adrenalin yurakning qisqarish faoliyatini oshiradi, qon tomirlarni siqadi. Ichak devorlarining siqilish qobiliyati (ichak peristaltikasi)ni pasaytiradi. Bronxlarni kengaytiradi.

**I n n e r v a s i y a s i :** n. splanchnicus major (plexusceliacus).

**Q o n t o m i r l a r i :** a. suprarenalis superior (a. phrenica inferior), a. suprarenalis media (aorta abdominalis), a. suprarenalis inferior (a. renalis).

### ME'DA OSTI BEZINING INKRETOR QISMI (367-rasm)

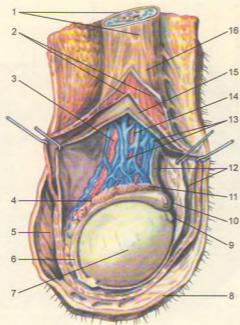
Me'da osti bezining dum qismida bir millionga yaqin yumaloq shaklli bez hujayralari bo'lib, ular ishlab chiqargan gormonlar qonga shimiladi. Shuning uchun bir xildagi bez to'plami inkretor funksiyali me'da osti bezi orolchasi (Langergans-Sobolev orolchasi) deb ataladi.

Orolcha bezlari insulin va glyukagon gormonlarini ishlab chiqaradi. Insulin qon tarkibidagi glyukozaning muskul va nerv hujayralariga o'tishini ta'minlaydi. Glyukagon gormoni glikogeni glyukozaga aylantirib, qonga o'tkazadi, natijada qonda glyukoza miqdori 0,1–0,5 foizgacha ko'payadi. Orolcha hujayrasining insulin ishlab chiqarish qobiliyati kamaygan taqdirda (buyrak

orqali) siydik bilan ko'p miqdorda (5 foizgacha) glyukoza tashqariga chiqadi. Bu hol qand kasalligi (diabet) kelib chiqishiga sabab bo'ladi. Bunda bemor bir kecha-kunduzda 5–6 l suv yo'qotib, organizm suvsizlanadi, u juda tashna bo'lib, ko'p suv ichadi. Qon tarkibida qandning ko'payishi sababli jigarda ham glikogen miqdori kamayadi, oqsil va yog'lar parchalanib qandga aylanadi, natijada odam ozib ketadi. Shu sababli organizm funksiyalari (nafas funksiyasi ham) o'zgarib, bemor hushdan ketishi, ahvoli og'irlashib, hatto o'lim sodir bo'lishi mumkin. Shuning uchun qand kasalligiga duchor bo'lgan odamlar shirinlik, oq non va xamir yemasliklari, vrach maslahati bilan insulin olib turishlari kerak.

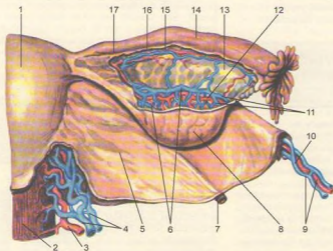
### JINSIY BEZLARINING ENDOKRIN QISMI (368, 369-rasmlar)

Erkaklar urug' bezi (moyak)dagi urug' ishlab chiqaradigan kanalchalar oralg'ida joylashgan to'qimada testosteron gormonini ishlab chiqaradigan interstitial hujayralar bo'ladi. Gormon ta'sirida ikkilamchi jinsiy belgilar, jinsiy a'zolarining normal rivojlanishi ta'minlanadi. Erkaklar urug' bezi olib tashlanganda yuqorida ko'rsatilgan belgilar rivojlanmaydi. Ayollar tuxumdonidagi follikulalarda



**368-rasm.** Moyakning yorg'oq ichida ko'rinishi.

1-funiculus spermaticus; 2-m. cremaster; 3-ductus deferens; 4-corporis epididymidis; 5-tunica dartos; 6-cauda epididymidis; 7-testis; 8-scrotum; 9-appendix testis; 10-appendix epididymidis; 11-caput epididymidis; 12-tunica vaginalis testis; 13-plexus pampiniformis; 14-a. testicularis; 15-fascia spermatica interna; 16-fascia cremasterica.



**369-rasm.** Bachadon, tuxumdon va bachadon nayi.

1-uterus; 2-vagina; 3-a. uterina; 4-vv. uterinae; 5-lig. latum uteri; 6-plexus pampiniformis ovarii; 7-lig. teres uteri; 8-ovarium; 9-vv. ovarica; 10-a. ovarica; 11-vv. ovaricae; 12-a. ovarica; 13-epoophoron; 14-tuba uterina; 15-tubaria; 16-r. tebarius a. uterinae; 17-r. ovaricae.

esa follikulin gormoni ishlanib chiqadi. Follikulin jinsiy organlarning normal rivojlanishini, ikkilamchi jinsiy belgilar hosil bo'lishini va nerv sistemasi qo'zg'alishini ta'minlaydi.

Ma'lumki, tuxumdonda yetilgan tuxum hujayra tuxumdon pardasini yorib tashqariga chiqadi va bachadon naychasining kipriklari yordamida naychani ichiga o'tadi (tuxumdon anatomiyasiga qarang).

Tuxumdon pardasining yirtilgan joyida ikki xil sariq tana (corpus luteum) paydo bo'ladi. Biri chin (haqiqiy) yoki homiladorlik sariq tanasi (corpus luteum graviditatis), ikkinchisi soxta yoki hayz sariq tanasi (corpus luteum menstruationis) deyiladi. Tuxum hujayra otalanib, homiladorlik boshlangan paytda tuxumdon pardasining yirtilgan joyida chin sariq tana yoki aksincha, otilib chiqqan tuxum hujayra otalanmasa, soxta sariq tana paydo bo'ladi.

Chin sariq tana butun homiladorlik davrida (9 oygacha) saqlanadi, undan chiqqan gormon homilaning normal rivojlanishini ta'minlab, yangi tuxum hujayra yetilishini to'xtatadi va sut bezlarini rivojlantiradi. Homiladorlik vaqtida chin sariq tana olib tashlansa, homila o'sishdan to'xtaydi. Soxta sariq tanada ishlanib chiqqan gormon esa yangi tuxum hujayraning yetilishiga ta'sir etadi.

## O'RGANISH USULLARI

Odami anatomiyasi, asosan, murdada o'rganiladi. Lekin ayni vaqtda tibbiyot xodimlarining tirik odam bilan munosabatda bo'lishini ham e'tiborga olish lozim. Shuning uchun odam organizmi va a'zolari tuzilishini, topografiyasini murdada o'rganishda turli usullar qo'llanadi. Tirik odamlarda esa mavjud texnika vositalari va fiziologiya usullari qo'llanib o'rganiladi. Bu usullar quyidagilar:

1. Antropometriya usuli – bunda gavdaning uzunligi, kengligi va og'irligi o'lchanib, olingan ma'lumotlarni organizmning ayrim bo'laklariga taqqoslab, uning o'sishi yoki o'zgarishini kuzatib boriladi. Bu usuldan hozir ham foydalaniladi.

2. Kesib ochish bilan preparatlar (preparati) tayyorlash usuli. Bunda skalpel (pichoqcha) va pinset (qisqich) bilan murdani, a'zolari kesish orqali preparatlar tayyorlanadi.

3. Arralash usuli – birinchi marta N.I.Pirogov qo'llagan. Avval murdani qattiq muzlatib, so'ngra organizmning o'rganish kerak bo'lgan bo'laklari qavatma-qavat kesib arralanadi. Bu usulda a'zolar topografiyasini aniqroq o'rganish mumkin.

4. In'yeksiya usuli (lotincha injectio–quyaman) – ichi kovak a'zolariga, qon tomirlarga turli xil kimyoviy moddalar yuborib turib o'rganiladi.

5. Yoritish, ravshanlashtirish usuli. Buning uchun a'zoni birorta kislotaga yoki ishqor suyuqligiga solib kuzatiladi. Vaqt o'tishi bilan har xil to'qimalar nurlarining turlicha sinishi natijasida bir-biridan ajralib ko'rinadi.

6. Korroziya yoki yemirish usuli – ichi bo'sh a'zolar ichini tez qotadigan modda bilan to'lg'azib, so'ngra uni turli kislotaga yoki ishqor suyuqlig'iga solinsa, a'zolarining to'qimalari yemiriladi, bo'shlig'iga yuborilgan modda esa a'zoning shaklini saqlab qoladi.

7. Rentgen nuri yordamida o'rganish usuli – K. Rentgen nur kashf etgandan buyon qo'llaniladi. Bu usul tirik odam tuzilishini o'rganishga keng imkon beradi. Rentgen nuri yordamida suyaklar tuzilishini, ayniqsa uning taraqqiy etishini kuzatish mumkin. Ichi kovak a'zolar rentgen nurlarini ushlab qololmaydi. Shuning uchun ularga rentgen nurini tubit qulovchi kimyoviy moddalar yuborib, ekranda ko'rish (rentgenoskopiya) yoki rasmini olish (rentgenografiya) yo'li bilan o'rganiladi.

8. Paypaslab (palpatio) ko'rib o'rganish usuli. 9. Perkussiya (percussio), barmoq yoki bolg'acha bilan urib aniqlash usuli. Bu ikki usul shifoxonalarda keng qo'llanib, a'zo chegarasini o'rganishda keng foydalaniladi.

10. Auskultatsiya (auscultatio) – eshitib ko'rish usuli; maxsus eshituv asboblari yordamida a'zo (yurak va o'pka)ning ishlab turgandagi tovushi eshitiladi. Bu usul a'zolarining normal yoki kasallik holatini aniqlashda katta yordam beradi.

11. Mikroskopda ko'rib o'rganish usuli. Bu usulda a'zolarining nozik tuzilishi maxsus bo'yoqlar surib to'qimalarni mikroskopda ko'rib o'rganiladi.

12. Fiziologiyada fizik, kimyoviy va texnik usullar keng qo'llanib, organizmdagi muhim hayotiy vazifalar aniqlanadi. Bulardan tashqari, turli tajribalar ham keng qo'llanadi. Bunda a'zolar biotoklar ta'sirida olinib yoki biror organizmdan ikkinchi organizmga ko'chirib tekshiriladi. Keyingi paytda organizm fiziologiyasini o'rganishda elektron hisoblash usullaridan ham keng foydalanilmoqda.

13. Patologik anatomiya usullari. Odatda, hamma a'zolar murdani yorib (autopsiya) o'rganiladi, keyin patologik gistologiya yo'li bilan tekshiriladi. To'satdan yuz bergan o'lim sabablarini sud tibbiyoti o'rganadi. To'qimalardagi kimyoviy o'zgarishlarni esa gistokimyoviy yo'li bilan aniqlanadi.

Hujayralar tuzilishining o'zgarishlarini aniqlashda elektron mikroskop va elektron-gistokimyoviy usullardan foydalaniladi.

Keyingi yillarda to'qimalarning hayot faoliyatini o'rganish maqsadida radioaktiv va immun morfologik usullar keng qo'llaniladi.

Organizmning kasallik holatini ikki xil aniqlash mumkin. Biri tirik odamning kasallangan a'zoidan kichik bo'lakcha (biopsiya) olib, uning to'qima va hujayralari kasallik holati gistologik o'rganiladi. Ikkinchisi odam organizmning kasallik darajasini, rivojlanishini va o'lim sabablarini murdani kesib, a'zolaridan kichik bo'lakchalar olib, gistologik yo'l bilan aniqlanadi.

## A'ZO VA A'ZOLAR SISTEMASI

A'zolar (lotincha organon) organizmning ajralmas bir qismi bo'lib, ma'lum shakliga ega. A'zolar tarkibida ularni tashkil qilgan asosiy to'qimalardan tashqari, nerv, qon tomirlari va birlitiruvchi to'qimalar ham bo'ladi. Masalan, muskullarning asosiy to'qimasi muskul tolalari (miofibrillalar) hisoblanadi. A'zolar organizmda ma'lum vazifani bajaradi va gvardani tashqi muhitga moslashtiradi. A'zolar organizmning evolyutsion rivojlanish jarayonida mavjud muhitga moslashgan holda saqlanish, ko'payish va hayot kechirishga moslashib rivojlanadi. A'zolar organizmdan tashqari sharoitda funksiyasini bajara olmaydi.

A'zolarining tuzilishi bilan funksiyalari bir-biriga chambarchas bog'liq. Shuning uchun a'zolar tuzilishining o'zgarishi ularning funksiyasiga va, aksincha, funksiyalarning o'zgarishi a'zolarining hajmi va tuzilishiga ta'sir etadi. Bundan tashqari, a'zolarining tuzilishi, shakli va vazni jinsga va yoshga qarab o'zgarib boradi.

Organizmda bir xil vazifani bajaruvchi a'zolar o'zaro birlashib, a'zolar sistemasini vujudga keltiradi.

A'zolar sistemasini tuzilishi, vazifasi va shakllanishi jihatidan bir-biriga o'xshash bir qancha a'zolari o'z ichiga oladi.

Tuzilishi va shakllanishi turli a'zolar yoki sistemalar hamkorlikda ma'lum bir vazifani bajaradi va a'zolar apparatini hosil qiladi. Jumladan, harakat a'zolari yoki harakat apparati suyaklardan (skelet), ularni birlashtiruvchi boylamlar (bo'g'im va boylamlar) va skelet muskullaridan tuzilgan. Bu harakat apparati yordamida organizm harakat qilish va ishlash qobiliyatiga ega bo'ladi. Bundan tashqari, u tayanch va muhofaza vazifalarini bajaradi. Jumladan, kalla bo'shlig'i, ko'krak qafasi, umurtqa pog'onasining kanali va chanoq bo'shlig'ida joylashgan a'zolar tashqi muhit ta'siridan xoli bo'lgan holda o'z funksiyasini bajaradi.

Shunday qilib, organizm a'zolar sistemasidan, a'zolar esa to'qimalardan, to'qimalar esa to'qima

elementlaridan iborat. Biroq butun organizmni bir yo'la o'rganish qiyinligidan, odam anatomiyasini ham alohida bo'limlarga ajratilgan holda o'rganiladi. Ular quyidagilardan iborat:

1. Suyaklar haqidagi ilm (osteologiya) organizm suyaklari (skeleti)ni o'rganadi.

2. Bo'g'imlar (boylamlar) haqidagi ilm (artrologiya) suyaklarning o'zaro birlashuvini bo'g'imlarni o'rganadi.

3. Muskullar haqidagi ilm (miologiya) skelet muskullarining tuzilishi, ularning shakli va organizm uchun ahamiyati o'rganiladi.

4. Ichki a'zolar haqidagi ilm (splanxnologiya) ovqat hazm qilish a'zolari, nafas a'zolari sistemasini, siydik va tanosil a'zolari sistemasini, jumladan:

a) ovqat hazm qilish a'zolarining tuzilishi, vazifasi va iste'mol qilingan oziq moddalarning mexanik va kimyoviy parchalanishi hamda ularning so'rinish jarayonlarini o'rganadi;

b) nafas a'zolari sistemasini organizmni kislorod bilan ta'minlab, karbonat angidrid gazini organizmdan chiqarish kabi murakkab vazifani ado etadi;

v) siydik a'zolari organizmda moddalar almashinuvi jarayonida hosil bo'ladigan va organizmga zararli moddalar (siydik) ni ajratib, tashqariga chiqaradi;

g) jinsiy yoki ko'payish a'zolari. Siydik chiqarish a'zolarining jinsiy a'zolar bilan rivojlanishi, joylashgan o'rni, o'zaro uzviy birikkanligi tufayli ularni siydik-tanosil a'zolari bilan birga o'rganiladi.

5. Qon tomirlar sistemasini organizmda muhim vazifani bajaradi. Tomirlar ichidagi suyuqlik (qon va limfa) to'qimalarning hayoti uchun zarur barcha moddalarni yetkazib beradi, chiqindi (organizmga keraksiz) moddalarni ma'lum a'zolariga olib boradi. Qon tomirlar sistemasini yurak, arteriyalar, venalar, limfa tomirlari va kapillyarlar singari murakkab tuzilmadan iborat.

6. Nerv sistemasini bosh miya, orqa miya, periferik nervlardan iborat. Bosh miya bilan orqa miya markaziy nerv sistemasini, ulardan tarqaluvchi nervlar periferik nerv sistemasini tashkil etadi. Nerv sistemasini organizmdagi turli a'zolarining funksiyalarini idora qiladi, organizmni o'rab turgan tashqi muhitdan ta'sirotlarni qabul qilib, ularga munosib javob qaytarish yo'li bilan organizmni tashqi muhitga uzviy bog'laydi.

7. Sezgi a'zolari yoki analizatorlar, eshitish va muvozanat a'zolari, ko'rish, ichki va tashqi muhitdan keladigan turli ta'sir (hid, ta'm bilish, temperatura, turli og'riq, tovush to'liqlari va h.k.) larni qabul qilishdan iborat.

8. Ichki sekretsiya bezlari haqidagi ilm. Ichki sekretsiya bezlari sistemasini gormonlar – maxsus kimyoviy tuzilmalardan iborat suyuqlik ishlab chiqaradi va ularni qon orqali organizmga tarqatib, uning faoliyatini tartibga solib turadi.

## MUNDARIJA

Suyaklar haqida ta'limot, osteologiya .....	4	Chuqur qavat muskullari .....	127
Suyaklar .....	5	Bilakning lateral guruh muskullari .....	127
Suyaklar tasnifi .....	6	Panja muskullari .....	131
Tana skeleti .....	7	Qo'l fassiyalari va topografiyasi .....	134
Umurtqalar .....	7	Oyoq muskullari .....	140
Qovurg'alar .....	13	Chanoq muskullari .....	140
Qo'l-oyoq suyaklari .....	15	Son muskullari .....	144
Yelka kamari suyaklari .....	15	Boldir muskullari .....	148
Qo'lining erkin turgan bo'limidagi suyaklar .....	17	Oyoq panjasi muskullari .....	153
Oyoq skeleti .....	23	Oyoq fassiyalari .....	158
Oyoq kamari suyaklari .....	23	Oyoq topografiyasi .....	160
Oyoqning erkin turgan bo'limidagi suyaklar .....	26	<b>Ichki a'zolar haqida ta'limot, splanxnologiya .....</b>	<b>162</b>
Bosh skeleti .....	33	Og'iz bo'shlig'i .....	164
Kallaning miya bo'limi suyaklari .....	34	Tishlar .....	167
Kallaning yuz bo'limi suyaklari .....	41	Til .....	170
Kalla suyaklarining birlashuvi to'g'risida ma'lumot .....	46	So'lak bezlari .....	172
Butun kalla .....	47	Halqum .....	172
Chaqaloq kallasi .....	52	Qizilo'ngach .....	176
Suyaklarning o'zaro birlashuvi – artrologiya .....	53	Me'da .....	177
Tana suyaklarining birlashuvi .....	55	Ingichka ichak .....	180
Qovurg'alarning umurtqalar va to'sh suyagi bilan		Yo'g'on ichak .....	183
qo'shilishi .....	58	Me'da osti bezi .....	187
Ko'krak qafasi .....	59	Jigar .....	188
Qo'l suyaklarining birlashuvi .....	62	O't pufagi .....	192
Oyoq suyaklarining birlashuvi .....	67	Qorin parda .....	193
Chanoq haqida umumiy ma'lumotlar .....	69	<b>Nafas a'zolari sistemasi .....</b>	<b>202</b>
Chanoq-son bo'g'imi .....	71	Burun bo'shlig'i .....	202
Tizza bo'g'imi .....	73	Hiqildoq .....	205
Boldir suyaklarining o'zaro birlashuvi .....	75	Kekirdak .....	212
Oyoq panjasi suyaklarining boldir suyaklari bilan		Bronxlar .....	214
o'zaro birlashuvi .....	77	O'pka .....	214
Oyoq kafti boylamlari .....	77	Plevra .....	221
<b>Muskullar haqida ta'limot. Umumiy ma'lumotlar .....</b>	<b>80</b>	<b>Siydik-tanosil a'zolari sistemasi .....</b>	<b>225</b>
Muskullarning shakllari. Tana muskullari .....	83	Siydik a'zolari .....	225
Orqaning yuza muskullari .....	83	Siydik ajratish a'zolari .....	225
Orqaning chuqur muskullari .....	87	Buyrak .....	225
Tananing old tomonidagi muskullar .....	90	Siydik yo'li .....	232
Ko'krak qafasining xususiy muskullari .....	93	Qovuq .....	235
Ko'krak-qorin to'sig'i – diafragma .....	93	Tanosil a'zolari .....	236
Qorin muskullari .....	96	Erkaklarning tanosil a'zolari .....	236
Qorin to'sig'i muskullarining qini .....	99	Moyaklar .....	237
Chov kanali .....	99	Erkaklarning tashqi tanosil a'zolari .....	239
Bo'yin muskullari .....	107	Erkaklar siydik chiqarish kanali .....	241
Yuza muskullar .....	107	Ayollar tanosil a'zolari .....	241
Til osti suyagiga birikuvchi muskullar .....	107	Ayollarning tashqi tanosil a'zolari .....	246
Bo'yinning chuqur muskullari .....	111	Ayollarning siydik chiqarish kanali .....	246
Bo'yin uchburchaklari .....	111	<b>Ichki sekretsiya bezlari .....</b>	<b>252</b>
Bo'yin fassiyalari .....	113	Qalqonsimon bez .....	252
Bosh muskullari .....	113	Ayrisimon bez .....	254
Chaynash muskullari .....	119	Miyaning pastki ortig'i – gipofiz .....	255
Bosh fassiyasi .....	119	Ortiqsimon tana .....	256
Qo'l muskullari .....	120	Buyrak usti bezi .....	257
Yelka kamari muskullari .....	120	Me'da osti bezining inkretor qismi .....	259
Yelka muskullari .....	121	Jinsiy bezlarning endokrin qismi .....	259
Bilak muskullari .....	124	O'rganish usullari .....	261
Yuza qavat muskullari .....	125	A'zo va a'zolari sistemasi .....	262



# ATLAS ODAM ANATOMIYASI

**Ahmedov Nosir Komilovich**

tibbiyot fanlari doktori, professor,  
O'zbekiston Respublikasida xizmat ko'rsatgan fan arbobi.

Toshkent, 700129, «O'zbekiston milliy ensiklopediyasi»  
Davlat ilmiy nashriyoti, Navoiy ko'chasi, 30.

Muharrir	<i>H. Zokirov</i>
Rassomlar	<i>A. Burxonov, A. Yoqubjonov</i>
Texnik muharrir	<i>M. Olimov</i>
Kompyuterda sahifalovchi	<i>A. Yoqubjonov</i>
Kompyuterda matn teruvchilar	<i>Z. G'ulomova, M. Abdullaeva, D. Hasanova</i>

«O'zbekiston nashriyot-matbaa ijodiy uyi»da bosildi.  
Toshkent, 700129, Navoiy ko'chasi, 30.

2005-yil 25-yanvarda bosishga ruxsat etildi. Qog'oz bichimi 84 x 108 <sup>1</sup>/<sub>16</sub>.  
Ofset qog'ozda bosildi. 27,72 shartli bosma tabog'i, 23,8 nashriyot hisob tabog'i.  
Adadi 2000. A-0028 sonli buyurtma. Bahosi shartnoma asosida.

