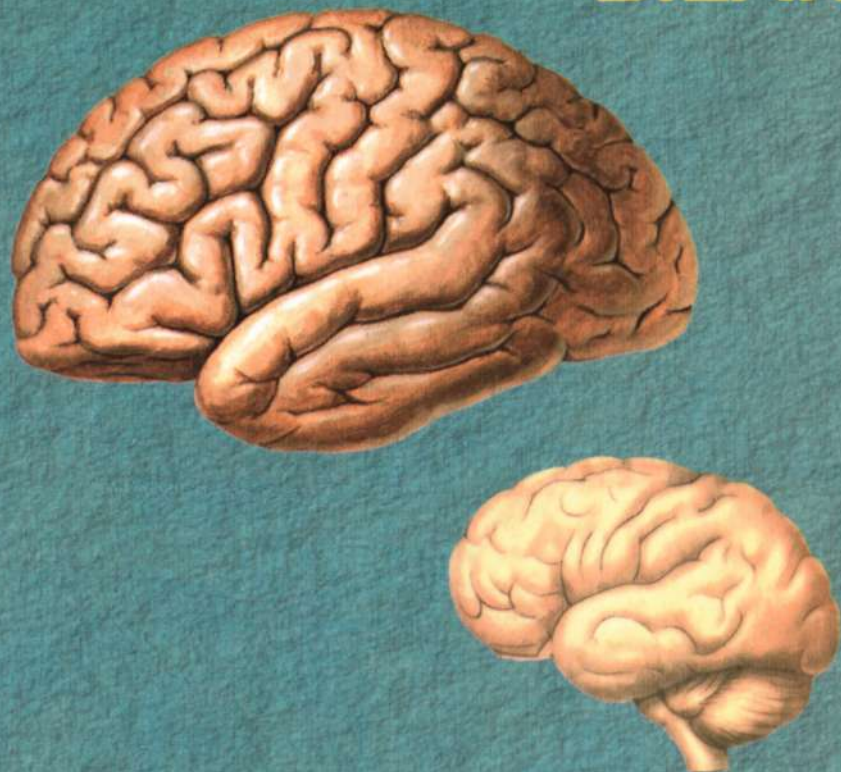

A. AHMEDOV, X. RASULOV

ODAM ANATOMIYASI

**BOLALAR
ANATOMIYASI
ASOSLARI
BILAN**



**O'ZBEKISTON RESPUBLIKASI
OLIV VA O'RTA MAXSUS TA'LIM VAZIRLIGI**

O'ZBEKISTON RESPUBLIKASI SOG'LIQNI SAQLASH VAZIRLIGI

A. AHMEDOV, X. RASULOV

**ODAM ANATOMIYASI
BOLALAR ANATOMIYASI
ASOSLARI BILAN**

*O'zbekiston Respublikasi Oliy va o'rta maxsus
ta'lim vazirligi tomonidan davolash ishi, pediatriya ishi
yo'nalishlari talabalari uchun darslik
sifatida tavsiya etilgan*

**Toshkent
«IQTISOD-MOLIYA»
2016**

УДК 611.01(075)

КБК 28.706

A-98

Hurmatli ustozimiz O'zbekiston Respublikasida xizmat ko'rsatgan fan arbobi, O'zbekistonda bolalar anatomiyasining asoschisi, professor Hakim Zohidovich Zohidovning yorqin xotirasiga va tavalludining 100 yilligiga bag'ishlanadi.

Taqrizchilar:

Tibbiyot fanlari doktori, professor **I.K.Qosimxo'jayev**

Tibbiyot fanlari doktori, professor **Sh.M.Ahmedov**

Tibbiyot fanlari doktori **Sh.Teshayev**

Ahmedov A.


A-98 Odam anatomiyasi, bolalar anatomiyasi asoslari bilan [Matn] :
darslik / A. Ahmedov, X. Rasulov; – T.: «IQTISOD-MOLIYA», 2016,
-632 b.

Ushbu darslik tibbiyot institutlari bakalavriat yo'nalishi talabalari uchun mo'ljallangan. O'zbekiston Respublikasi Oliy va o'rta maxsus ta'lim hamda Sog'liqni saqlash vazirligi tomonidan tasdiqlangan odam anatomiyasi o'quv dasturi asosida tuzilgan. Darslikda kattalar organizmining tuzilishi bilan birga a'zo va tizimlarning taraqqiyoti, bolalikning turli davrlarida kuzatiladigan yoshga xos o'zgarishlari haqidagi ma'lumotlar ham kiritilgan.

УДК 611.01(075)

КБК 28.706

ISBN 978-9943-13-368-6



SO'ZBOSHI

Odam anatomiyasi odam organizmining shakli, tuzilishi, uning rivojlanish jarayonini o'rganadigan fan. Anatomiya fani tibbiyotning poydevori bo'lib, birinchi bosqichdan boshlab I, II va III semestrlarda o'qitiladi.

Ushbu darslik O'zbekiston Respublikasi Oliy va o'rta maxsus ta'lim vazirligi hamda Sog'liqni Saqlash Vazirligi tomonidan tasdiqlangan umumiy amaliyot shifokori tayyorlash o'quv dasturi asosida yozildi. Darslik davolash va pediatriya fakultetlari talabalari uchun mo'ljallangan. Unga kattalar anatomiyasi bilan birga a'zo va tizimlarning taraqqiyoti, bolalikning turli davrlarida kuzatiladigan yoshga xos o'zgarishlari haqidagi ma'lumotlar ham kiritilgan. Lotin atamaları xalqaro anatomik terminologiyaga mos.

Darslikda keltirilgan rasmlar mavjud anatomiya atlaslari (R.D. Sinelnikov, M.R. Sapin, F.H. Netter), internet ma'lumotlaridan olindi va mualliflar tomonidan tayyorlandi. Darslik rasmlarini tayyorlashda ko'rsatgan yordami uchun Z.X. Nuriddinova chuqur minnatdorlik bildiramiz.

Ushbu darslik lotin alifbosida birinchi marotaba nashr etilayotgani uchun xato va kamchiliklardan xoli emas, shuning uchun bildirilgan fikr va mulohazalarni mamnuniyat bilan qabul qilamiz.

KIRISH

Odam anatomiyasi odam organizmining shakli va tuzilishini, uning rivojlanish jarayoni, ayni vaqtda, har bir a'zoning jinsiy jihatdan va yoshga qarab bo'lgan tafovutlari, shuningdek, tashqi muhitning a'zolar tuzilishi hamda faoliyatiga ta'sirini o'rganadi.

Anatomiya grekcha (**anatome**) kesaman degan ma'noni anglatadi. Odam organizmining tuzilishida yoshga xos, jinsiy va shaxsiy xususiyatlar ajratiladi. Bolalik va o'smirlik davrida organizm to'liq yetilmagan, to'qima elementlari to'la-to'kis takomillashmagan bo'ladi.

Anatomiya odam organizmini bir butun holda o'rganadi, chunki organizm ko'pgina a'zolaridan iborat bo'lib, ular nerv va qon tomirlar tizimi vositasida o'zaro bog'langan.

Tibbiyotda anatomiya fanini bilish nihoyatda zarur. Professor Ye.O.Muxin (1766–1850) «Anatomiyani bilmagan shifokor, foydasizgina emas, balki zararlidir», deb yozgan. Anatomiya fiziologiya bilan birgalikda tibbiy ilm poydevorini tashkil qiladi.

Odam organizmining alohida a'zolar yoki a'zolar tizimi tuzilishini oddiy ko'z bilan makroskopik anatomiya (**macros** – grekcha katta) o'rganadi.

Mikroskopik anatomiya (**micros** – grekcha kichik) esa a'zolarining nozik tuzilishini, tarkibiy elementlarini mikroskop yordamida o'rganadi.

Sistematik anatomiya odam organizmini tizimlarga bo'lib (suyak, mushak, ovqat hazm qilish a'zolari va boshqalar) o'rgangani uchun uni mo'tadil anatomiya deb ham ataladi.

Topografik anatomiya esa odam gavdasini sohalar bo'yicha, a'zolarining tuzilishi, shaklidan tashqari ularning o'zaro munosabatlarini, chegarasini va tanadan tashqaridagi proyeksiyalarini ham o'rganadi.

Patologik anatomiya a'zo va to'qimalarning turli kasalliklarda o'zgarishini o'rganadigan fandır.

Yoshga doir anatomiya organizmning tug'ilganidan boshlab, to hayotining oxirigacha bo'lgan davrni o'rganadi.

ANATOMIYANI O'RGANISH USULLARI

Odam anatomiyasi, asosan murdada o'rganiladi, lekin bu borada shifokorlik (vrachlik) ixtisosini egallaydigan kishi tirik odam bilan ham munosabatda bo'lishini e'tibordan chetda qoldirmasligi lozim. Shuning uchun odam organizmi va a'zolarining tuzilishi, topografiyasi, asosan murdada hamda turli usullar bilan va mavjud texnikadan foydalangan holda tirik odamlarda ham o'rganiladi. Bu usullar quyidagilar:

1. Kesib preparatlar tayyorlash usuli. Bunda skalpel (pichoqcha) va pinset bilan murda a'zolarini kesish orqali preparatlar tayyorlanadi.

2. Inyeksiya usuli – ichi kovak a'zolar va qon tomirlariga turli xil rangli moddalar yuborib to'ldirib o'rganish usuli.

3. Palpatsiya – tirik odamda a'zo va to'qimalarni paypaslab ko'rib o'rganish usuli.

4. Perkussiya – a'zo va to'qimalarni barmoq yoki bolg'acha bilan urib ko'rib aniqlash. Bu ikki usul poliklinika va kasalxonalarda keng qo'llanilib, undan a'zolarining chegaralarini aniqlashda foydalaniladi.

5. Auskultatsiya usuli – maxsus eshitish asboblari yordamida a'zolar (yurak, o'pka) ning ishlab turgandagi tovushi eshitib ko'riladi. Bu usul a'zolarining mo'tadil yoki kasallik holatini aniqlashda yaxshi yordam beradi.

6. Antropometriya usuli – bunda gavdaning uzunligi, kengligi va og'irligi o'lchanib, olingan ma'lumotlar organizmning ayrim bo'laklariga taqqoslanib, ularning oshishi yoki o'zgarishligi kuzatib boriladi.

7. Rentgenoskopiya va rentgenografiya usullari – bunda rentgen nuri yordamida a'zo va to'qimalarning holati ko'riladi yoki tasvirga olib o'rganiladi.

8. Korroziya yoki yemirish usuli – a'zolar tez qotadigan moddalar bilan to'ldirilib, to'qimasi kuchli kislotaga ta'sirida yemiriladi va a'zolarining shakli o'rganiladi.

Anatomiya fanining qisqacha tarixi

Anatomiya fani boshqa fanlar qatori juda uzoq rivojlanish yo'lini bosib o'tdi. Ammo qadimda odam murdasini kesib o'rganish gunoh hisoblangan, unga intilganlar esa hatto o'lim jazosiga hukm etilgan. Aslida, odam organizmini o'rganish ilmiy tibbiyot davridan ancha keyinroq boshlangan.

Anatomiyaning haqiqiy rivojlanish davri qadimiy Yunonistondan boshlangan. Kos va Knidos tibbiyot maktablari tashkil etilib, unda ko'pchilik yunon olimlari tahsil olganlar.

Pifagor (eramizdan avvalgi 590-yillarda yashagan). U hamma narsa urug'dan paydo bo'lishini aytgan va tirik moddalarning kelib chiqishini o'rgangan.

Alkmeon Krotonskiy (eramizdan 500 yillar ilgari yashagan) o'likni yorib ko'rib anatomiya haqida kitob yozgan. U birinchi bo'lib miya aqliy faoliyat markazi ekanligini tasdiqlagan.

Gippokrat (Buqrot) (eramizdan oldingi 460–377-yillar) tibbiyot ilmining otasi, organizmning asosini to'rt xil suyuqlik: qon, shilliq, o't va qora o't hosil qiladi degan ta'limotni yaratgan. Bu suyuqliklar miqdorining o'zgarishi turli kasalliklarni keltirib chiqaradi deydi. Uning yozib qoldirgan 72 ta asaridan 2000 yil mobaynida tibbiyotda foydalanilgan. Shu bilan birga, u nervlarni paylardan ajrata olmagan, arteriyalarda havo oqadi (aer – havo, terio – oqadi) degan noto'g'ri fikrda bo'lgan.

Aristotel (Arastu) (eramizdan oldingi 384–322-yillarda yashagan) yunon xoqoni Iskandar Zulqarnaynning tarbiyachisi bo'lgan. U Gippokratning qon tomirlar bosh miyadan boshlanib tanaga tarqaladi degan noto'g'ri fikrini rad etib, qon tomirlar yurakdan boshlanishini isbotlagan, shuningdek, paylarni nervlardan, suyakni tog'aydan ajratgan va aortani birinchi marta aniqlagan. Ammo Aristotel nervlarning ichi bo'shliqdan iborat bo'lib, bosh miyada hosil bo'ladigan ruh shu nervlar orqali organizmga tarqaladi, degan noto'g'ri fikrda bo'lgan.

Gerofil (eramizdan 304 yil oldin tug'ilgan). Ptolomey II ning saroy tabibi bo'lgan. Bemorlarni nima sababdan o'lganligini bilish uchun murdatarni kesib o'rgangan. Shu usulda Gerofil bosh miya va uning pardalarini, vena bo'shliqlarini, bosh miya nervlarini va ularni bosh miyadan chiqishini o'rgangan. O'n ikki barmoq ichakka birinchi bo'lib nom bergan, shuningdek, arteriyalarni venalardan ajratgan. Ko'z olmasi pardalarini va shishasimon tanani, ingichka ichak limfa tomirlarini o'rgangan. O'zidan oldingi va o'zi to'plagan ma'lumotlar asosida «Anatomiya haqida» kitobini yozgan.

Erazistrat (eramizdan 350–300-yillar oldin yashagan). Tomirlar tizimi: yurak qopqoqlari, aorta, kavak venalar, yirik arteriya va venalarni o'rganib, qon tomir anastomozlari haqidagi ilmga asos solgan. Erazistrat harakatlantiruvchi va sezuvchi nervlarni ajratgan, shuningdek, mushaklar qisqarishini o'rganib, harakat nazariyasini yaratgan.

Klavdiy Galen (130–201) anatomiya, fiziologiya va boshqa ko'pgina fanlarni mukammal o'rgangan olim. U o'n ikki juft bosh miya nervlaridan 7 tasining tuzilishini, mushaklardagi biriktiruvchi to'qima va nervlarni, ba'zi bir a'zolar qon tomirlarini, suyak va boylamlarni, bosh va orqa miyani o'rgangan. Galen hayvonlar yuragini va qon tomirlarini o'rganib, arteriyalarda havo emas, balki qon oqishini birinchi bo'lib ko'rsatgan. Galen davrida murdani yorish mumkin boimagani uchun, u anatomiyani hayvonlarda o'rgangan. Shuning uchun uning ba'zi ma'lumotlari xatolardan xoli emas.

Abu Bakr ar-Roziy (865–925-y.) – buyuk hakim, klinisist, Bag‘dodda shifoxona va uning qoshida tibbiyot maktabi tashkil etgan.

O‘rta asrlar (V–XI) da O‘rta Osiyodan ham bir qancha mashhur olimlar yetishib chiqdi. Ana shulardan biri har taraflama yetuk olim **Abu Ali ibn Sinodir** (980–1037). Yevropada Avitsenna nomi bilan mashhur bo‘lgan bu olim falsafa, matematika, astronomiya, kimyo, adabiyot, musiqashunoslik va tibbiyot bilimidan xabardor bo‘lgan. U Buxoro shahri yaqinidagi Afshona qishlog‘ida tug‘ilgan. Dastlabki bilimni Buxoroda olgan va 17 yoshidayoq ko‘p fanlarni mukammal egallagan. Abu Ali ibn Sino Xorazm va Eronda saroy tabibi bo‘lib xizmat qilgan. Tibbiyot sohasidagi buyuk xizmatlari, kashfiyotlari uni butun dunyoga mashhur qilgan. Ibn Sino 450 dan ortiq asar yozganligi qayd etilgan, lekin uning 242 tasi bizgacha yetib kelgan. Shulardan 43 tasi tabobatga oiddir.

Ibn Sinoning tabobatga oid eng yirik shoh asari «Tib qonunlari» 1012–1023-yillarda yozilgan. U o‘zining buyuk va o‘lmas asarida tibbiyot sohasidagi barcha ma‘lumotlarni to‘plab qolmasdan, o‘z kuzatishlari, tekshirishlari va tushunchalari bilan asarni boyitgan. Kitob besh jildlik bo‘lib, birinchi jildi anatomiya va fiziologiyaga bag‘ishlangan. Kitob turli tillarda 40 marta qayta nashr etildi va dunyodagi barcha mamlakatlarda 600 yildan ziyodroq vaqt ichida tibbiyot bilim yurtlarida asosiy o‘quv qo‘llanma bo‘lib xizmat qilib keldi.

Ibn Sino odam organizmini o‘rganishda uning konstitutsiyasiga birinchi bo‘lib e‘tibor berdi. «Tib qonunlari» jildlarida ichki kasalliklar, xururgiya, farmakologiya, gigiyena va tibbiyotning barcha sohalari to‘g‘risida ma‘lumot berilgan. «Tib qonunlari» birinchi marta 1954–56-yillarda o‘zbek tilida, Toshkentda bosilib chiqqan.

Ibn al Nafis (XIII asrda yashagan) birinchi bo‘lib o‘pka qon aylanish doirasini ochgan.

Anatomiya faniga qiziqish Uyg‘onish davrida (XII–XVI asrlarda) Italiyada, keyinchalik Fransiyada ochilgan tibbiyot maktablarida boshlanadi. Olimlar talabi bilan har besh yilda bir marta murdani ochib o‘rganishga ruxsat beriladi. Natijada dunyoda birinchi marta aniq ma‘lumotlar asosida yozilgan anatomiya darsligi paydo bo‘ldi. XIII asrdan boshlab universitetlarda tibbiyot fakultetlari tashkil etildi.

Mondino da Lyussi (1275–1327) 1326-yilda ikkita ayol murdasini yorib, anatomiya darsligini yozgan.

Leonardo da Vinchi (1452–1519) Uyg‘onish davrining buyuk arbobi, italiyalik olim, musavvir, matematik, muhandis va faylasuf. Odam portretini to‘g‘ri va aniq chizish maqsadida 30 dan ortiq murdani yorib o‘rgandi va a‘zolar rasmini chizib chiqdi. O‘zining rasmlarida u odamning turli a‘zolarini (dumg‘aza, umurtqa pog‘onasi egriliklari, ko‘p mushaklar, ichki a‘zolar, yurak qopqoqlari, bosh va orqa miya, miya qorinchalari, ko‘z va boshqalarni) tuzilishini aniq ko‘rsatib bergan. U dunyoda birinchi bo‘lib, mushaklarning ishlash dinamikasini o‘rgandi va plastik anatomiya asos soldi.

Andrey Vezaliy (1514–1564) ilmiy anatomiyaning asoschisi hisoblanadi. U murdalarni yorib qilgan kuzatishlari asosida «Odam tanasining tuzilishi haqida yetti kitob»ni yozadi. A. Vezaliy Galenning xatolarini ko'rsatib bergan. Uning shogirdlari XVI–XVII asrlar davomida odam a'zolarining tuzilishini to'g'ri yoritib berdilar.

Gabriel Fallopiy (1523–1562) tarixda birinchi bo'lib kalla suyaklarining tuzilishi va taraqqiyoti, mushaklar, jinsiy a'zolar, bachadon nayi (bu a'zo muallif nomi bilan ham ataladi), eshituv va ko'ruv a'zolarini o'rganib, «Anatomik kuzatishlar» kitobini yozgan.

Bartolomey Yevstaxiy (1510–1574) ko'proq a'zolarning rivojlanish jarayoni bilan shug'ullandi. Tishlar, buyraklar, venalar va eshituv a'zosini o'rganib, birinchi marta halqum bilan o'rta quloq bo'shlig'ini qo'shib turuvchi eshituv nayini aniqladi. Hozirgacha «Yevstaxiy nayi», «Yevstaxiy qopqog'i» uning nomi bilan nomlanib keladi.

XVI–XVII asrlarda murdalarni yorish ochiq yo'lga qo'yilib, buning uchun alohida joylar – «anatomik teatrlar» qurildi.

Migel Servet (1511–1553), ispan vrachi, undan 6 yil keyin A. Vezaliyning shogirdi **Reald Kolombo** (1516–1559) qon yurakning o'ng yarmidan chap yarmiga o'pka tomirlari orqali o'pkadan o'tishini ko'rsatib berdilar.

Ingliz vrachi, anatomi va fiziologi **Vilyam Garvey** (1578–1657) hayvonlarda tajriba o'tkazib qon aylanishini o'rgangan. Garvey o'z izlanishlari natijalarini to'plab 1628-yilda e'lon qilgan «Hayvonlarda yurak va qon harakatlari haqida anatomik izlanishlar» nomli ilmiy asarida katta va kichik qon aylanish doirasini tarixda ilk bor isbotlab bergan. Garvey qon arteriyadan venalarga ko'zga ko'rinmas mayda tomirlar orqali o'tadi, deb taxmin qilgan bo'lsa, **Marchelo Malpigi** (1628–1694) 1661-yilda arteriya bilan venani bir-biriga qo'shib turadigan kapillyarlar borligini mikroskop ostida ko'rib isbotladi. Ammo M. Malpigi qon arteriya kapillyarlaridan dastlab oraliq bo'shliqqa, undan keyin vena kapillyarlariga o'tadi deb o'ylaydi. Uning bu fikrini A.M. Shumlyanskiy (1748–1795) buyrakni o'rganish jarayonida inkor etib, arteriya va vena kapillyarlari bevosita bog'langanligi va qon tomirlar tizimi yopiqligini ko'rsatgan.

Fredrik Rynysh (1638–1731) gollandiyalik anatom qon tomirlar anatomiyasini o'rganishga katta hissa qo'shgan. U qon tomirlarga rangli moddalar yuborib o'rgangan va murdalarni balzamlashni yangi usulini ishlab chiqqan, o'z zamonasining eng yaxshi anatomik muzeyini tashkil qilgan. Uning muzeyida anatomik preparatlar bilan bir qatorda rivojlanish nuqsonlari va anomaliyalar ham joy olgan. Rus podshosi Petr I anatomiyaga qiziqqan va F.Ryuyshdan 1500 ta preparatni sotib olib Peterburgdagi birinchi anatomiya muzeyi Kunst-kamerani tashkil qilgan.

P.A.Zagorskiy (1764–1846) Sankt-Peterburg tibbiy-xirurgiya akademiyasi anatomiya kafedrasiga rahbarlik qilgan. Uning 1802-yilda rus tilida yozgan birinchi anatomiya darsligi «Vrachlik ilmimi o'qiyotganlarga odam gavdasining

tuzilishini o'rganish uchun qo'llanma yoki qisqacha anatomiya» besh marta nashr etilgan.

Ye.O.Muxin (1766–1850) Moskva universiteti professori 1812-yilda «Anatomiya kursi» darsligini yozgan. U kafedra qoshida anatomik muzey tashkil qilgan.

I.V.Buyalskiy (1789–1866) Zagorskiyning shogirdi. U 1844-yilda yozgan «Odam gavdasining qisqacha umumiy anatomiyasi» qo'llanmasida odam organizmining tuzilishi umumiy qonuniyatlarini keltirib, organizmning shaxsiy xususiyatlari haqidagi ta'limotga asos solgan. O'zining «Anatomo-xirurgik chizmalar» asarida anatomiyaning xirurgiya bilan bog'lagan.

N.I.Pirogov (1810–1881) topografik anatomiya va harbiy dala xirurgiyasining asoschisi. U odam a'zolarini joylashishini o'rganish uchun murdani muzlatib qotirib qavatma-qavat arralab kesib o'rganish usulini taklif etgan. Uning «Qon tomirlar va fassiyalarning xirurgik anatomiyasi» (1837), «Amaliy anatomiyaning to'la kursi» (1844) va «Muzlatilgan murdalarni arralab kesilganidagi topografik anatomiya atlas» (1859) asarlari uni dunyoga tanitdi. Anatomiya sohasida N.I. Pirogov ko'p yangiliklar ochgan, bo'yindagi uchburchak va son kanalining chuqur halqasida joylashgan limfa tuguni uning nomi bilan ataladi.

V.A.Bets (1834–1894) Kiyev universitetining professori, anatom. U buyrak usti bezining mag'iz qismini hamda bosh miya po'stlog'ini mikroskopik o'rganib, uning V qavatidagi katta piramida hujayralarini topgan. Shuning uchun bu hujayralar uning nomi bilan atalgan. «Odam miyasi pushtalarining turkumlari» (1870) asarida u miya po'stlog'ining turli qismlarida hujayra tarkibi haq xil ekanligini aniqlagan.

D.J.Zernov (1843–1917) Moskva universiteti professori, anatom. Miyaning pushtalari va egatlarini o'rganib, qulay tasnifini yaratdi. U dunyodagi turli millat vakillarining bosh miyasi tuzilishida farq yo'qligini isbot etdi, shu xususda hukm surib kelgan idealistik ta'limotni rad etdi. Uning «Odam tasviriy anatomiyasidan qo'llanma» asari 14 marta nashr etilgan.

V.P.Vorobyov (1876–1937) Xarkov tibbiyot instituti professori. Periferik nerv tizimini makro-mikroskopik o'rganishga asos solgan. 5 jildlik «Anatomiya atlas»ni tuzgan.

Xudoyberdiyev Rahim Egamberdiyevich (1922–2003) – anatom, O'zbekistonda xizmat ko'rsatgan fan arbobi, tibbiyot fanlari doktori, professor. Toshkent Davlat birinchi tibbiyot instituti odam anatomiyasi kafedrasini mudiri (1960–1992). «Odam anatomiyasi» (1964) darsligi mualliflaridan biri. Darslik 3 marotaba qayta nashr etilgan.

Ahmedov Nosir Komilovich (1922–2004) O'zbekistonda xizmat ko'rsatgan fan arbobi, Beruniy nomidagi Respublika mukofotining nishondori. Toshkent Davlat ikkinchi tibbiyot instituti odam anatomiyasi kafedrasini mudiri (1990–1998). 2 jildlik «Odam anatomiyasi» atlasini va ko'pgina darsliklar muallifi.

Yoshga doir anatomiyaning rivojlanish tarixi

Yoshga doir anatomiya odam anatomiyasining organizm tuzilishida turli davrlarda kechadigan o'zgarishlarni o'rganadigan qismidir.

Yoshga doir anatomiya anatomiya fanida o'tgan asr oxirlarida alohida yo'nalish sifatida paydo bo'ldi.

Rossiyada bolalar organizmining anatomo-fiziologik xususiyatlari to'g'risidagi ilmga asos solgan bolalar shifokori **N.P. Gundobin** (1860–1908) edi. Uning 1906-yilda nashr qilingan «Bolalar yoshining xususiyatlari» asarida bolalar anatomiyasiga taalluqli juda ko'p ma'lumotlar keltirilgan.

Keyingi davrlarda bolalar anatomiyasi sohasida izlanishlar bir muncha rivojlandi. Bu sohaga munosib hissa qo'shgan olimlardan biri **V.G. Shtefkodir** (1893–1945). U Qrim, Moskva universitetlari, shifokorlar malakasini oshirish instituti professori bo'lgan. Bu olim «Bolalar va o'smirlarning jismoniy taraqqiyoti haqida ma'lumotlar» (1925), «Yoshga doir osteologiya» (1947) va bir qancha asarlar muallifidir.

Sankt-Peterburg pediatriya tibbiyot instituti operativ jarrohlik va topografik anatomiya kafedrasining mudiri **F.I. Valkerning** (1890–1954) xizmatlarini ham eslab o'tish o'rinlidir. U «Bolalar yoshining topografo-anatomik xususiyatlari» (1959) va «Odam a'zolarining tug'ilgandan keyin o'sishi» (1961) asarlari muallifidir.

Keyingi yillarda bolalar anatomiyasini o'rganishga alohida ahamiyat berilmoqda. Rossiya Pedagogika fanlari akademiyasi akademigi **A.A. Markosyan** tahriri ostida tayyorlangan «Bolalar va o'smirlar morfologiyasi asoslari», Moskva tibbiyot universiteti professori **L.F. Gavrilovning** «Bolalarning harakat-tayanch apparati» (1973) asari va shu institut mualliflari jamoasi tayyorlagan «Bolalar operativ jarrohligi va topografik anatomiyasi» (1977) kitobi shu izlanishlarning hosilasidir.

Zohidov Hakim Zohidovich (1912–1978) anatom olim va mohir pedagog, O'zbekistonda xizmat ko'rsatgan fan arbobi, tibbiyot fanlari doktori, professor. O'rta Osiyo Meditsina Pediatriya instituti odam anatomiyasi kafedrasining birinchi mudiri (1972–1978-yillar). O'zbek tilida yozilgan «Odam anatomiyasi» (1964) darsligi va «Ruscha-o'zbekcha-lotincha anatomiya lug'ati» mualliflaridan biri. **H.Z. Zohidov** yoshli anatomiyani o'rganishga ilk bor qo'l urgan o'zbek olimidir. U 1941-yilda «To'sh suyagining suyaklanishi va anatomik tuzilishi» mavzusida nomzodlik, 1959-yilda esa «Uch shoxli nervning bosh miya so'g'onidagi topografo-anatomik munosabatini yoshga qarab o'zgarishi» mavzusida doktorlik dissertatsiyasini himoya qildi. Toshkent pediatriya tibbiyot instituti odam anatomiyasi kafedrasining hodimlari professor **H.Z. Zohidov** rahbarligida bolalar organizmidagi turli yoshda bo'ladigan o'zgarishlarni o'rganishga o'z hissalarini qo'shganlar.

Yosh davrlari

Odam organizmi taraqqiyotida ikki: prenatal (tug‘ilguncha) va postnatal (bola tug‘ulganidan keyingi) davr tafovut qilinadi.

Prenatal davr ikkiga bo‘linadi.

1. Embrion davri – pusht taraqqiyotini birinchi ikki oyini o‘z ichiga oladi.

2. Homila davri – pusht taraqqiyotini 3 oyidan to tug‘ilish vaqtigacha bo‘lgan davr.

Bola tug‘ilganidan keyingi postnatal davr organizmni bir-biridan to‘qima va a‘zolarining takomillashuvi bilan farq qiluvchi bir necha taraqqiyot davrlarini o‘tadi. Yosh davrlarini tasniflari turli xil o‘lchovlarga asoslangan.

Biz 1965-yilda Moskvada yoshli morfologiya, fiziologiya va bioximiya muommolari bo‘yicha o‘tkazilgan VII anjumanda qabul qilingan tasniflashni qo‘llaymiz. Unga asosan bolalik quyidagi davrlarga bo‘linadi:

Yangi tug‘ilgan chaqaloq	1–10 kun
Emizikli davr	10 kundan – 1 yoshgacha
Erta bolalik davri	1–3 yoshlar
Bolalikning 1 davri	3–7 yoshlar
Bolalikning 2 davri	8–12 o‘g‘il bolalar
	8–11 qiz bolalar
Balog‘at davri	13–16 o‘g‘il bolalar
	12–15 qiz bolalar
O‘smirlik davri	17–21 yigitlar
	16–20 qizlar

Prenatal taraqqiyot

Urug‘lanish, odatda, bachadon nayida ro‘y beradi. Zigota ikkala jinsiy hujayralarni xususiyatlarini o‘zida mujasamlantiradi. Shu davrdan boshlab yangi qiz organizmining rivojlanishi boshlanadi.

Pusht taraqqiyotining birinchi haftas – zigotaning qiz hujayralarida maydalanish (maydalanish to‘liq, ammo bir tekis emas) davri. Maydalanish bilan birga pusht bachadon nayida bachadonga qarab suriladi. Bu 3–4 kun davom etadi. Bu davrda pusht hujayralar to‘plami – blastulaga aylanadi. Yirik qoramtir va mayda oqish hujayralar – blastomerlar hosil bo‘ladi. Dastlab malina mevasi shaklini eslatuvchi blastomerlar to‘dasi – morulla, keyin esa sharsimon bir

Markaziy blastomerlar embrioblastni (pusht tugunchasi) hosil qiladi. Undan pusht tanasi rivojlanadi. Yuza qavat trofoblast bilan pusht tugunchasi o'rtasida oz miqdorda suyuqlik to'planadi.

Taraqqiyotning birinchi haftasini oxirida (homiladorlikning 6–7 kunlari) pusht bachadonning shilliq pardasiga botib kirib, unung implantatsiyasi ro'y beradi.

Pusht taraqqiyotining ikkinchi haftasi pusht tugunchasi hujayralarini ikki qavatga bo'linib, ulardan ikkita pufakcha hosil bo'lish bosqichi.

Trofoblastga yaqin turgan tashqi qavat hujayralaridan amnion suyuqligi bilan to'lgan ektoblast (amnion) pufakchasi hosil bo'ladi. Pusht tugunchasining ichki qavati hujayralaridan entoblast (sariqlik) pufagi shakllanadi. Bu davrda pusht ikki qavatli qalqonni eslatuvchi ikki varaqdan: pushtning tashqi varag'i (ektoderma) va pushtning ichki varag'i (entoderma) dan iborat bo'ladi.

Ikkinchi hafta oxirida pushtning uzunligi 1,5 mm. Bu davrda pusht qalqoni o'zining orqa (kaudal) qismida yo'g'onlashib, o'q a'zolari rivojlana boshlaydi.

Pusht taraqqiyotining uchinchi haftasi uch qavatli qalqoncha hosil bo'lish davri hisoblanadi.

Keyingi davrda a'zolar va to'qimalarning kurtaklarini ajralishi va ularning shakllanishi ro'y beradi. Bu jarayonlar bilan birgalikda integratsiya – qismlarning bir tekis rivojlanayotgan yaxlit tizim bo'lib qo'shilishi kuchayadi. Pusht tanasini provizor a'zoldan ajralishi tana burmasi hosil bo'lishi orqali ro'y beradi. Burma dastlab pushtning bosh tomonida, keyin unung dum qismida paydo bo'ladi va qolgan qismlariga tarqaladi. Natijada pusht pushtdan tashqari qismlardan ajraladi va ular bilan keyinchalik kindik tizimchasiga aylanib ketuvchi ingichka band bilan bog'lanadi. Bu bilan birga, mezoderma takomillashadi va tana segmentlari – somitlar hosil bo'ladi. Segmentlarga pushtning orqa tomonida joylashgan mezoderma bo'linadi. Mezodermaning ventral qismi segmentlarga ajralmaydi va har tomonda ikkita qatlam shaklida bo'ladi. Medial qatlam birlamchi ichak entodermasiga yondashib turadi va splanxoplevra deb ataladi. Lateral qatlam pushtning tanasi devori ektodermasiga yondashadi va somatoplevra deb ataladi. Splanxno – va somatoplevralardan seroz pardalarni qoplagan epiteliy qoplama (mezoteliy) va pusht varaqlari orasini to'ldirib turuvchi mezenxima rivojlanadi. Mezenximadan seroz pardaning xususiy plastinkasi va seroz osti asos rivojlanadi. Splanxoplevraning mezenximasidan hazim nayini epiteliyidan tashqari barcha pardalari hosil bo'ladi. Epiteliy birlamchi ichak entodermasidan hosil bo'ladi. Entodermadan oshqozon, ichak bezlari, jigar va o't yo'llari, osqozon osti bezining bez to'qimasi, nafas a'zolari epiteliy qoplamasi va bezlari paydo bo'ladi.

Mezodermaning segmentlarga bo'linmagan qismi plastinkalari oralig'i homila tana bo'shligiga aylanadi. Bu bo'shliq odam organizmida plevra, perikard va qorinparda bo'shliqlariga bo'linadi. Mezoderma somitlar va splanxoplevra o'rtasidagi chegarada nefrotomlar hosil qiladi, ulardan birlamchi buyrak naychalari rivojlanadi. Mezodermaning dorsal qismi – somitlari uchta

kurtak hosil qiladi. Somitning ventromedial qismi – sklerotomdan o‘q skeletning suyak va tog‘aylari rivojlanadi. Undan lateral yotgan miotomdan ko‘ndalang targ‘il mushaklar rivojlanadi. Somitning dorsolateral qismida joylashgan qismi dermatomdan terining biriktiruvchi to‘qimali asosi derma hosil bo‘ladi.

4-haftada ektodermadan quloq va ko‘z kurtaklari hosil bo‘ladi. Bu davrda old tomonda peshona va ustki jag‘ o‘simtalari bilan chegaralangan og‘iz ko‘rfazi atrofida to‘plangan boshning vistseral qismlari qayta shakllanadi. Ulardan pastroqda pastki jag‘ va gioid ravoqlar belgilari ko‘rinadi.

Pusht hayotining 5- dan 8-haftasigacha bo‘lgan davri – bu a‘zolar (organo-genez) va to‘qimalar (gistogenez) rivojlanishi davri. Bu vaqt yurak, o‘pkaning erta taraqqiyoti, ichak nayi tuzilishining murakkablashuvi, vistseral va jabra ravoqlarini, sezgi a‘zolari kapsulasi hosil bo‘lishi davri; nerv nayi butunlay birikib bosh uchi kengayadi. 31–32-kunlarda qo‘ining, 40-kunda esa oyoqning suzg‘ichsimon kurtaklari paydo bo‘ladi.

6-haftada tashqi quloq, 6-haftaning oxiri 7-haftalarda qo‘l barmoqlari, so‘ng oyoq barmoqlari kurtagi seziladi. 7-haftaning oxirlarida qovoqlar va ko‘z hosil bo‘la boshlaydi. 8-haftada a‘zolar kurtaklarini hosil bo‘lishi tugaydi.

9-haftadan, ya‘ni 3-oy boshidan pusht odam ko‘rinishini oladi va homila deb ataladi. 3-oydan boshlab va butun homila davrida hosil bo‘lgan a‘zolar va tana qismlarini o‘shishi va takomillashuvi amalga oshadi. Bu davrda tashqi jinsiy a‘zolarning takomillashuvi boshlanadi. Barmoqlarda timoqlar, 5-oy oxirida esa qosh va kipriklar bilina boshlaydi. 7-oyga kelib qovoqlar ochiladi. Shu davrdan boshlab teri ostida yog‘ to‘plana boshlaydi. 10-oy oxirida homila tug‘iladi.

Yo‘ldosh homilani oziqlantirish vazifasini bajaradi. Yo‘ldosh orqali oziqa moddalar so‘rilishi va qayta ishlanishi, ona qonidan kislorodni o‘tishi va ona qoniga homila modda almashinuvida hosil bo‘lgan moddalar ajratiladi. Yo‘ldosh himoya vazifasini bajarib homilaga har xil zararli moddalarni va mikroblarni o‘tishiga to‘sqinlik qiladi. U ichki sekretsiya a‘zosi sifatida qonga chiquvchi ba‘zi bir gormonlarni ishlab chiqaradi va homila oziqlanishi uchun kerak oziqa moddalarni o‘zida to‘playdi.

Kindik tizimchasi amnion oyoqchasi sariqlik poyasining mezenximasidan hosil bo‘ladi. Uning hosil bo‘lishida amnion pardalari bilan o‘ralgan sariqlik qopchasi va allantois qon tomirlari bilan ishtirok etadi. Shakllangan kindik tizimchasi biriktiruvchi to‘qimali tuzilma bo‘lib, unda ikkita kindik arteriyasi va vena o‘tadi. Uni hosil qilgan dirildoq to‘qima kindik qon tomirlarini shikastlanishdan va siqilib qolishdan saqlaydi.

Pestnatal taraqqiyot

Bola tug‘ilganidan so‘ng yangi tug‘ilgan chaqaloq davri boshlanadi. Yangi tug‘ilgan chaqaloq yetilgan va yetilvagan bo‘ladi. Agar chaqaloqning tana

og'irligi 2500 g ko'p, tana uzunligi 45 sm dan katta bo'lsa, u etilgan, tana og'irligi 2500 g kam bo'lsa yetilmagan bo'ladi.

Yangi tug'ilgan chaqaloqni boshi katta va yumaloq, bo'yni va ko'krak qafasi qisqa, qorni uzun, oyog'i kalta va qo'li yuzun bo'ladi. Ko'krak qafasi bochkasimon shaklda.

Emizikli davrda bola tez o'sadi. Bu davrda uning og'irligi 3 marta, bo'yi-ning uzunligi esa 1,5 marta kattalashadi. 6 oydan boshlab sut tishlari chiqib boshlaydi. Bola 6 oylikda emaklab, davr oxirida yura boshlaydi. Birinchi yil davomida ba'zi a'zo va tizimlar (harakat-tayanch, ovqat hazm qilish va nafas olish) tez o'sadi.

Erta bolalik davrida barcha sut tishlari chiqib bo'ladi. 2-3 yoshlarda bola bo'yiga sezillarli o'sadi. Bosh miyaning tez o'sishi munosabati bilan aqlan tez rivojlanadi.

Bolalikni I davrida 6 yoshdan boshlab birinchi doimiy tishlar (birinchi katta oziq tish va pastki jag'ning medial kurak tishi) paydo bo'ladi. Erta bolalik va bolalikning I davrlarida o'g'il va qiz bolalar tana o'lchamlari va shakli jihatidan bir-birlaridan farq qilmaydilar.

Bolalikning II davrida (qizlarda 8-11, o'g'il bolalarda 8-12 yoshlarda) tana shakli va o'lchamlarida jinsiy farq bilina boshlaydi. Bu davrda tananing bo'yiga o'sishi qiz bolalarda o'g'il bolalarga nisbatan yuqori bo'ladi, chunki qiz bolalarning jinsiy yetilishi o'rtacha ikki yil oldinroq boshlanadi. 8-9 yoshlarda qiz bolalarning chanog'i kengayib, soni yumaloqlashadi va moy bezlarini sekretsiyasi oshadi. Qiz bolalarning jinsiy gormonlarini ishlab chiqarilishini kuchayishi ikkilamchi jinsiy belgilarni taraqqiyotiga olib keladi. Ularda dastlab sut bezlari, so'ngra qov va qo'ltiq osti sohalarida tuklar paqdo bo'ladi.

O'g'il bolalarning jinsiy taraqqiyoti biroz kechroq boshlanadi. 10-11 yoshlarda ularning hiqildog'i, moyagi va yorg'og'i o'sa boshlaydi. Davr oxirida esa erlik olati o'sadi.

Balog'at davrida (qizlarda 12-15, o'g'il bolalarda 13-16 yosh) ikkilamchi jinsiy belgilar kuchayib, jinsiy a'zolar o'sishi tezlashadi. Qizlarda sut bezlari kattalashib, qov va qo'ltiq osti sohalarida tuklar quyqlashib, jinsiy a'zolar kattalashadi va hayz ko'rish boshlanadi.

Balog'at davrida o'g'il bolalarning jinsiy taraqqiyoti nisbatan tez o'tadi. 13 yoshlarda ularning tovushi o'zgarib, qov sohasida, 14 yoshlarda esa qo'ltiq sohasida tuklar paydo bo'ladi. Moyak va erlik olati kattalashib, yorg'oq terisida pigment ko'payadi. 15-16 yoshlarda yuzida soqol va mo'ylab payda bo'lib, jinsiy a'zolar yanada kattalashadi va birinchi eyakulyatsiya ro'y beradi.

O'smirlik davrida (qizlarda 16-20, o'g'il bolalarda 17-21 yosh) organizmning taraqqiyoti va o'sishi tugallanadi. Barcha a'zo va tizimlar o'zining morfofunktsional yetuklik darajasiga yetadi. Jinsiy a'zolar tizimi taraqqiyoti tugallanib, reproduktiv faoliyat yetiladi.

Oxirgi 100 yil davomida bolalar va o'smirlarning jismoniy va fiziologik taraqqiyoti tezlashganligi (aksekratsiya) ko'zga tashlanadi.

Hozirgi davrda yangi tug'ilgan chaqaloqlarning bo'yini uzunligi 1,5–1 sm, massasi 100–300 g oshgan. Bir yoshli bolalar bo'yining uzunligi XIX asrdagi tengdoshlaridan 5 sm uzun bo'lsa, 1,5–2 kg og'irdirlar.

So'ngi 100 yil davomida maktab yoshigacha bo'lgan bolalarning bo'yi 10–12 sm kattalashgan bo'lsa, maktab yoshidagi bolalarda 10–15 sm o'sdi.

Aksekratsiya butun organizmni qamrab olib, tana olchamlari, suyaklar va a'zolarining o'sishi, jinsiy taraqqiyotda ko'rinadi. Hozirgi o'smirlarning jinsiy taraqqiyoti ikki yil oldinroq roy beradi. Erkaklarda aksekratsiya ayollarga nisbatan kuchli.

Sathlar haqida tushuncha va anatomik nomlanish

Anatomiyada a'zolar va ularning qismlarini bo'shliqdagi holatini aniqlashda o'zaro perpendikulyar joylashgan sagittal, frontal va gorizontol sathlardan foydalaniladi. Sagittal sath (grekcha *sagitta* – o'q-yoy) deb gavdani oldindan orqaga qarab teshib o'tayotgan o'q-yoy yo'nalishida kesganda hosil bo'lgan yuzaga aytiladi. U gavdani o'ng va chap bo'lakka ajratadi. Frontal sath (grekcha *frons* – peshona) esa gavdani peshonaga parallel qilib kesganda hosil bo'ladigan yuza. U gavdani oldingi va orqa qismlarga ajratadi. Gorizontol sath gavdani sagittal va frontal sathlarga to'g'ri burchak ostida kesganda hosil bo'lgan yuza. U gavdani yuqori va pastki qismlarga ajratadi. Bu uchta sathni odam gavdasini hohlagan nuqtasidan o'tkazish mumkin va ularning soni ixtiyoriy bo'ladi.

Gavda qismlari va a'zolarining joylashishini aniqlashda anatomik terminlar tarkibiga kiruvchi quyidagi nomlardan foydalaniladi: **medialis** – medial, ichki; **lateralis** – yondagi, chetdagi, lateral; **intermedius** – oraliqdagi; **internus** – ichki; **externus** – tashqi; har xil chuqurlikdagi a'zolarining holatini aniqlashda **profundus** – chuqur va **superficialis** – yuzaki nomlari qo'llaniladi. Qo'l va oyoqning qismlarini tanaga nisbatan **proximalis** – proksimal, tanaga yaqin va **distalis** – distal, tanadan uzoq deyiladi. Ba'zi a'zolarini (yurak, o'pka, plevra va boshqalarning) tana yuzasidagi proyeksiyasini aniqlash uchun tana bo'ylab vertikal yo'nalgan shartli chiziqlar o'tkaziladi. Bularga to'sh chizig'i (**linea sternalis**) to'sh suyagi bo'ylab o'tkazilgan chiziq; to'sh suyagi yon chizig'i (**linea parasternalis**) to'sh suyagining ikki cheti bo'ylab o'tadi; o'rta o'mrov chizig'i (**linea medioclavicularis**) o'mrovning o'rtasidan o'tkaziladi; qo'lning oldingi chizig'i (**linea axillaris anterior**); qo'lning o'rta chizig'i (**linea axillaris media**); qo'lning orqa chizig'i (**linea axillaris posterior**); kurak chizig'i (**linea scapularis**); umurtqalarni cheti bo'ylab o'tkazilgan chiziq (**linea paravertebralis**) kiradi.

Odam organizmining tuzilishi

Odam organizmining tuzilishi haqida bir necha xil fikrlar mavjud. Mexanistik materializm tarafdorlari organizmga a'zolarning (D.Morgani), to'qimalarning (K.Bisha) yoki hujayralarning (R.Virxov) yig'indisi sifatida qaraydi.

Nemis olimi R.Virxov organizmni hujayralarni federativ davlatiga o'xshatadi va bunda har bir hujayra federatsiyasi alohida yashashi mumkin deydi. Organizmni ayrim qismlarini bunday ajratish metafizika, alohida hujayra qismlarini alohida yashay olish xususiyatini vitalizm (*vita* – hayot) deyiladi.

Organizm bu o'zini o'ragan tashqi muhit bilan modda almashinish, o'sish va ko'payish xususiyatiga ega bo'lgan yuqori tabaqadagi oqsil moddalarning murakkab yig'indisidir. U tarixiy tuzilishga ega bir butun, doimo o'zgarib turuvchi, o'ziga xos tuzilishga va taraqqiyotga ega tizim, u tashqi muhitning ma'lum bir sharoitlariga moslashgan holda yashaydi.

Organizm – hujayralar, to'qimalar, a'zolar, suyuq moddalardan tuzilgan, uning tarkibiy qismlarini bir tomondan tomirlarda harakat qiluvchi suyuqlik (**humor**) bir-biriga bog'lab tursa, ikkinchi tomondan nerv tizimi bir-biriga bog'laydi va ularning faoliyatini tartibga solib idora etadi.

Hujayra – tirik organizmning elementar zarrachasi, organizm hayot faoliyatining asosi. Hayotning asosiy xususiyatlari: ko'payish, moddalar almashinishi va boshqalar, shu hujayralar tarkibiga kiruvchi oqsillar ishtirokida bo'ladi. Hujayralar orasida hujayralararo modda joylashgan bo'lib, ular suyuq, liqildoq yoki zich holatdagi asosiy modda va turli tolalardan iborat. Hujayralar murakkab mikroskopik tuzilishga ega bo'lib, uning kattaligi bir necha mikrondan 200 mkm gacha. Har bir hujayra sitoplazma qobig'i, sitoplazma va o'zak (yadro)dan tashkil topgan. Hujayra haqidagi to'liq ma'lumot gistologiya fanida beriladi.

To'qimalar – kelib chiqishi, tuzilishi va faoliyati jihatidan bir xil bo'lgan hujayra va hujayradan tashqari moddalarning tarixan tashkil topgan yig'indidan iborat. Organizmda 4 xil: epiteliy, biriktiruvchi, mushak va nerv to'qima tafovut qilinadi.

1. Epiteliy to'qima (**textus epithelialis**) bazal membranada yotgan hujayralar qatlamidan iborat bo'lib, uning ostida yumshoq tolali biriktiruvchi to'qima joylashgan. Bu hujayralar tana yuzasi (teri) va shilliq pardalarni qoplab organizmni tashqi muhitdan ajratib himoya vazifasini bajaradi. Epiteliy ichki va tashqi sekretsiya bezlarini bez to'qimasini ham hosil qiladi. Epiteliy bir qavatli va ko'p qavatli bo'ladi. Bir qavatli epiteliy shakl jihatidan silindrik, kubsimon va yassi turlarga bo'linadi.

2. Ichki muhit to'qimasi (tayanch – trofik va himoya to'qimalari, biriktiruvchi to'qima) mezenximadan hosil bo'lib, uning tarkibiga qon, limfa va biriktiruvchi to'qima kiradi.

Biriktiruvchi to'qima tuzilishi va faoliyati jihatidan turlicha. Ular hujayralar, kollagen, elastik, retikular tolalardan iborat hujayralararo modda va asosiy moddadan tashkil topgan. Biriktiruvchi to'qimaga xususiy biriktiruvchi to'qima, tog'ay va suyak to'qimalar kiradi.

Xususiy biriktiruvchi to'qima yumshoq va zich tolali biriktiruvchi to'qimaga bo'linadi. Biriktiruvchi to'qima tayanch, himoya va trofik (oziqlantiruvchi) vazifalarni bajaradi.

Yumshoq biriktiruvchi to'qima fibroblastlardan tashkil topgan. U boshqa turdagi to'qimalarni bir-biriga bog'laydi, a'zolar tarkibidagi bo'shliqlarni to'ldiradi. Bu to'qima ko'proq qon tomirlar atrofida joylashadi.

Yog' to'qima yumshoq tolali biriktiruvchi to'qima hujayralari sitoplazmasida yog' kiritmalari to'planishidan hosil bo'ladi. U teri ostida, ko'proq qorinparda ostida, charvida va buyrak atrofida hosil bo'ladi. Zich biriktiruvchi to'qima shakllanmagan: ko'p sonli zich chatishgan tolalar va ular o'rtasidagi oz sonli hujayra elementlaridan tashkil topgan (terining to'r qavati).

Shakllangan zich biriktiruvchi to'qima tolalari dasta shaklida ma'lum bir tartibda va yo'nalishda joylashishi bilan farq qiladi (boylamlar, paylar). Ular organizmda tayanch vazifasini bajaradi.

Tog'ay to'qima guruh bo'lib joylashgan 2-3 ta tog'ay hujayralari (xondrositlar) va gel shaklida joylashgan asosiy moddadan iborat. U gialin va elastik tog'aylarga bo'linadi. Gialin tog'ay xira shisha ko'rinishida bo'lib, tashqi tomondan tog'ay usti pardasi bilan qoplangan. Ular suyaklarning bo'g'im tog'aylarini, qovurg'aning tog'ay qismini, nafas yo'llarining tog'ayini hosil qiladi. Kollagen tolali tog'ay to'qimasining asosiy moddasida kollagen tolalar ko'p bo'lib, tog'ayni mustahkamligini ta'minlaydi. Ular bo'g'im ichi diski, menisklar va umurtqalararo diskning fibroz halqasini hosil qiladi. Elastik tog'ay to'qimaning asosiy moddasida ko'p sonli chatishgan elastik tolalar bo'lib, sariq rangga ega. Ular hiqildoq usti tog'ayi va quloq suprasi tog'ayini hosil qiladi.

Suyak to'qima o'zining mexanik xususiyatlari bilan farq qiladi. U ossein tolalari va noorganik tuzlari bo'lgan ohaklangan hujayralararo modda ichida joylashgan suyak hujayralaridan tashkil topgan. Suyak to'qima organizmdagi eng qattiq va pishiq to'qimadir.

3. Mushak to'qima (*textus muscularis*) odam organizmida harakatni vujudga keltiradi. U qisqaruvchi miofibrillardan tashkil topgan. Mushak to'qima silliq va ko'ndalang-targ'il mushaklarga bo'linadi. Silliq mushak to'qima duksimon shakldagi hujayralardan tashkil topgan bo'lib, qon tomirlar va naysimon ichi bo'sh a'zolar (oshqozon, ichaklar va boshqa) devorida uchraydi. Silliq mushaklarning qisqarishi ixtiyordan tashqari bo'lib, ularni avtonom nerv tizimi innervatsiya qiladi. Ko'ndalang-targ'il mushaklar skelet mushaklarini va ba'zi bir ichki a'zolar (til, halqum, qizilo'ngachning yuqori qismi) tarkibiga kiradi. Ular ko'p o'zakli murakkab tuzilishga ega bo'lgan ko'ndalang-targ'il mushak tolalaridan iborat. Ularning qisqarishi odam ixtiyori bilan boshqariladi.

4. Nerv to'qima (*textus nevrosus*) nerv hujayralaridan va neyrogliyadan iborat. Nerv hujayrasi tanasining (uzun neyrit yoki akson) va qisqa (dendrit) shoxlari bor. Akson bo'ylab nerv impulsleri ishchi a'zolariga yo'naladi. Dendritlarning uchlari ta'sirotni qabul qilib, hujayra tanasiga o'tkazib beradi.

A'zo va a'zolar tizimi

A'zolar (*organon* – qurol degani) organizmning ajralmas bir qismi bo'lib, ular ma'lum bir shaklga ega va ma'lum bir vazifani bajaradi, shuningdek, gavnani tashqi muhitga moslashtiradi. A'zolar organizmning evolutsion rivojlanish jarayonida mavjud muhitga moslashgan holda saqlanishga, ko'payishga va hayot kechirishga moslashib rivojlanadi. A'zolar organizmdan tashqarida hayot kechira olmaydi.

A'zolarining tuzilishi va vazifalari bir-biriga uzviy bog'liq. Shuning uchun a'zolarining tuzilishi va shaklining o'zgarishi ularning faoliyatiga va aksincha, ularning faoliyati o'zgarishi a'zolar hajmi va tuzilishiga ta'sir etadi. Bundan tashqari a'zolarining tuzilishi, shakli va vazni odam jinsi va yoshiga qarab o'zgarib boradi.

Ba'zan a'zolar o'sishi davrida o'zining odatdagi tuzilishi va shakliga ega bo'lmay qolsa, g'ayri tabiiylik (*anomaliya*) holati vujudga keladi. A'zolar, odatda, bir necha to'qimadan iborat bo'lib, ulardan bittasi ko'proq bo'ladi va a'zoning tuzilishi va faoliyatini belgilaydi. Masalan: skelet mushagi faqat ko'ndalang-targ'il mushak to'qimadan iborat bo'lmay, uning tarkibida turli xil biriktiruvchi to'qima (fibroz va elastik tolalar), nerv to'qimasi, qon tomirlarni hosil qiluvchi endoteliy va silliq mushak tolalaridan iborat bo'ladi. Ammo ko'ndalang-targ'il mushak to'qimasi ko'p bo'lib, mushakning tuzilishi va faoliyatini (qisqarish) ta'minlaydi.

Odam organizmida quyidagi a'zolar tafovut qilinadi:

1. Organizmda moddalar almashinuvini ta'minlovchi a'zolar. Bular vositasida organizmga oziqa moddalar va kislorod qabul qilinadi, ishlanib bo'lgan va organizmda moddalar almashinuvi natijasida hosil bo'lgan chiqindi moddalar tashqariga chiqarib yuboriladi.

2. Ko'payish yoki jinsiy a'zolar.

3. Qon aylanish va limfa tizimi a'zolari. Bu a'zolar qabul qilingan oziqa moddalarni, kislorodni tananing barcha to'qimasiga yetkazib beradi va modda almashinuvida hosil bo'lgan keraksiz moddalarni ajratuv a'zolariga olib boradi.

4. Endokrin (*ichki sekretiya*) a'zolar organizmdagi barcha kimyoviy o'zgarishlarni tartibga solib turadi. Bu a'zolar ishlab chiqargan gormon qon orqali organizmga tarqalib boshqa a'zolar faoliyatini boshqarib turadi.

5. Organizmni tashqi muhitga harakat vositasida moslovchi a'zolar: suyaklar, bo'g'imlar va mushaklar.

6. Sezgi a'zolari tashqi va ichki muhitdan keladigan ta'sirotlarni qabul qiladi.

7. Nerv tizimi a'zolari organizmda turli a'zolari bir-biriga bog'lab, ularning faoliyatini idora etadi.

Organizmda bir xil vazifani bajaruvchi a'zolar o'zaro birlashib, a'zolar tizimini hosil qiladi. Odam organizmida quyidagi a'zolar tizimi tafovut qilinadi:

1. Tayanch-harakat a'zolar tizimi: a) nafaol (suyaklar va ularning birlashmalari) va b) faol qismlar (mushaklar tizimi) dan iborat.

2. Ichki a'zolar tizimi esa o'z navbatida: a) hazm a'zolari tizimi, b) nafas a'zolari tizimi, d) siydik ajratish a'zolari tizimi hamda e) ko'payish yoki jinsiy a'zolar tizimidan iborat.

Siydik ajratish va jinsiy a'zolarining faoliyati turlicha bo'lgani bilan, ularning rivojlanishi o'zaro bog'langanligi uchun ular bitta siydik-tanosil a'zolari tizimiga birlashtiriladi.

3. Ichki sekretsia bezlari tizimi.

4. Yurak-qon tomirlar va limfa tomirlar tizimi.

5. Nerv tizimi – bosh miya, orqa miya va ulardan chiquvchi nervlardan iborat.

6. Sezgi a'zolari tizimi tarkibiga ko'rish, eshitish, hid sezuv, ta'm sezuv, og'riq va harorat sezgisi a'zosi teri kiradi.

XUSUSIY QISM

TAYANCH-HARAKAT A'ZOLARI TIZIMI

Odam organizmining asosiy vazifalaridan biri uning harakat qilish qobiliyatidir. Bu harakat suyaklar va mushaklar ishtirokida ro'y beradi. Tayanch-harakat apparati faol harakatchan qism – mushaklar va nofaol qism – suyaklar handa ularning o'zaro qo'shilishidan iborat. Tayanch-harakat a'zolar tizimi organizmning ko'p qismi (gavdaning umumiy og'irligini 72,5 %)ni tashkil qiladi.

OSTEOLOGIYA – SUYAKLAR HAQIDAGI ILM

Umumiy ma'lumotlar

Osteologiya – suyaklarning tuzilishini o'rganadi. Organizmning qattiq asosini hosil qiluvchi suyaklar majmui skeletdir. Skelet (skeleton, grekcha – skeletos) quritilgan degan so'zdan olingan. U 200 dan ortiq alohida suyakdan iborat. Skeletning og'irligi 5–6 kg bo'lib, erkaklarda u gavda umumiy og'irligining 10 %ini, ayollarda 8,5 %ini tashkil qiladi. Skelet tayanch-harakat, himoya va biologik vazifalarni bajaradi.

1. Tayanch vazifasi yumshoq to'qima va a'zolarining skeletning ayrim qismlariga birikib turishi natijasida vujudga keladi.

2. Harakat vazifasi skeletni tashkil qilib turgan suyaklarning har xil richag hosil qilib, bo'g'im orqali birlashishi va nerv tizimi yordamida mushaklar qisqarishi bilan namoyon bo'ladi.

3. Himoya qilish vazifasi skeletning alohida qismlaridan vujudga kelgan bo'shliqlar orqali bajariladi. Masalan umurtqa kanali orqa miyani, kalla suyaklari bosh miyani, ko'krak qafasi o'pka va yurakni tashqi ta'sirlardan saqlab turadi.

4. Biologik vazifasi suyaklar tarkibida ko'p miqdorda mineral modda almashinuvida ishtirok etuvchi kalsiy, fosfor, magniy va boshqa elementlar bor. Bundan tashqari suyaklarning epifizlarida joylashgan qizil ilik organizmda biologik himoya vazifasini bajaradigan qon elementlarini ishlab chiqaradi.

Skeletda bosh, tana, qo'l va oyoq qismlari (1-rasm) tafovut qilinadi.

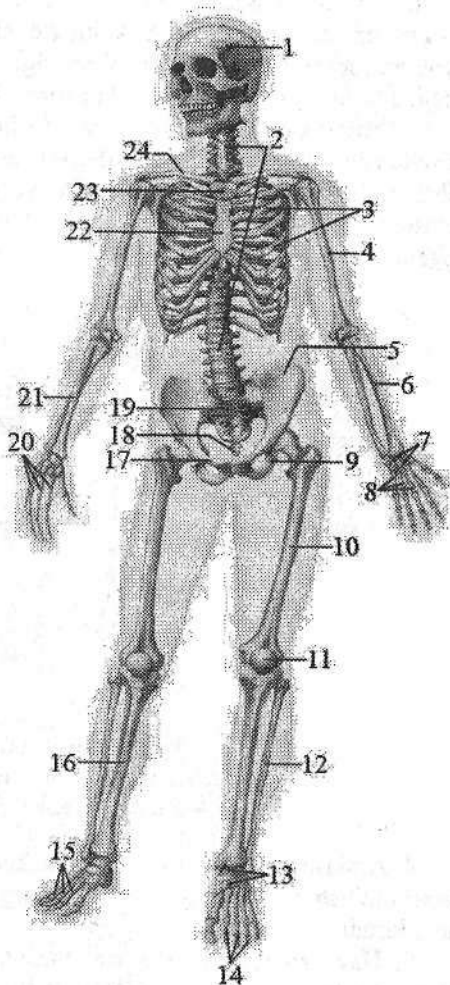
Suyaklarning tasnifi

Odam skeleti 200 dan ortiq alohida-alohida suyaklardan iborat. Skelet quyidagi bo'laklarga ajratilgan: tana suyaklari (umurtqalar, qovurg'alar va to'sh suyagi), kalla suyagi (miya va yuz qismlaridan iborat), yelka kamari (kurak va

o‘mrov suyaklari), qo‘l suyaklari (yelka, bilak va qo‘l kafti suyaklari), chanoq suyaklari (yonbosh, qov va quymich suyaklar) va oyoq suyaklaridan (son, boldir hamda oyoq panjasi) iborat.

1-rasm. Odam skeletining old tomondan ko‘rinishi:

- 1–bosh skeleti; 2–umurtqa pog‘onasi; 3–qovurg‘alar; 4–yelka suyagi; 5– yonbosh suyagi; 6–bilak suyagi; 7–kaft usti sohasi suyaklari; 8–barmoq suyaklari; 9–quymich suyagi; 10–son suyagi; 11–tizza qopqog‘i; 12–kichik boldir suyagi 13–kaft usti soha suyaklari; 14–barmoq suyaklari; 15–oyoq kafti suyaklari; 16–katta boldir suyagi; 17–qov suyagi; 18–dum suyagi; 19–dumg‘aza suyagi; 20–qo‘l kafti suyaklari; 21–tirsak suyagi; 22–tosh suyagi tanasi; 23–tosh suyagi dastasi; 24–o‘mrov suyagi.



Suyaklar tuzilishi, rivojlani-shi va vazifalariga ko‘ra quyida-gicha tasniflanadi (2-rasm).

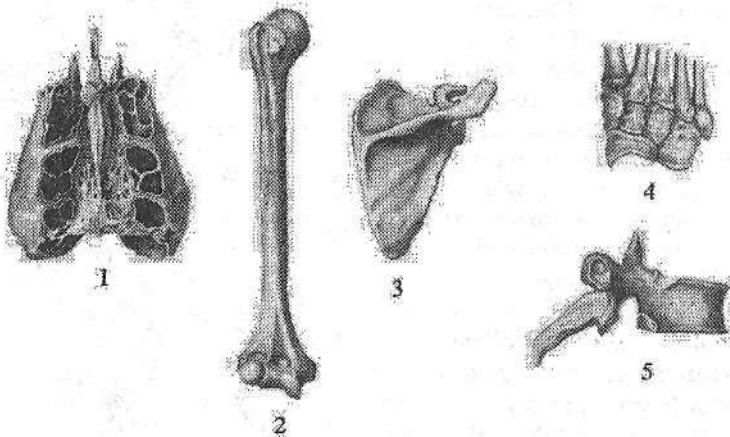
1. Naysimon suyaklar ikki guruhga bo‘linadi: a) uzun naysimon suyaklar (yelka, bilak, son va boldir suyaklari). b) kalta naysimon suyaklar (qo‘l-oyoq kafti va barmoq suyaklari). Naysimon suyaklar richag harakatini bajarib, tayanch va mudofaa vazifasini bajaradi. Naysimon suyaklarning o‘rta qismi tanasi –

diafiz (**diaphysis**) silindr yoki uchburchak shaklida. Naysimon suyaklarning tanasida ilik bo‘shlig‘i bor. Ularning kengaygan uchi – epifiz (**epiphysis**) deb ataladi. Unda qo‘shni suyak bilan birlashuvchi bo‘g‘im yuzasi (**facies articularis**) bo‘lib, u bo‘g‘im tog‘ayi bilan qoplangan. Epifiz asosan g‘ovak mod-dadan tuzilgan, ustidan yupqa zich modda qoplab turadi. Suyakni g‘ovak mod-dasi sohasida uni hosil qiluvchi suyak to‘sinlari orasida bolalarda va kattalarda qizil ilik joylashgan. Diafizni epifizga o‘tish joyi metafiz (**metaphysis**) deyi-

ladi. Bu sohada zich modda yupqalashib kamayib boradi; metafiz g'ovak tuzilishga ega.

2. G'ovak suyaklar ham ikki guruhga bo'linadi: a) uzun g'ovak suyaklarga to'sh suyagi va qovurg'alar; b) kalta g'ovak suyaklarga qo'l-oyoq kaft usti soha suyaklari kiradi. Ular ko'p qirrali shaklga ega bo'lib, asosan g'ovak moddadan tuzilgan bo'lib, yupqa zich modda qatlami bilan qoplangan.

3. Yassi suyaklar himoya vazifasini bajarib, tana bo'shliqlarini hosil qilishda ishtirok etadi (kalla gumbazi, chanoq va kurak suyaklari). Bu suyaklar: tashqi zich qatlam (*lamina externa*) va ichki zich qatlam (*lamina interna*) o'rtasida joylashgan mayda katakchali g'ovak moddadan (*diploe*) tashkil topgan.



2-rasm. Suyaklarning turlari.

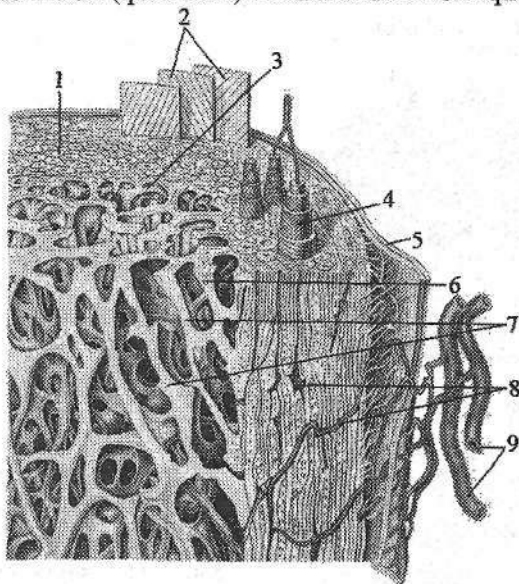
1—havo saqlovchi suyak; 2—uzun naysimon suyak; 3—yassi suyak;
4—g'ovak suyaklar; 5—aralash suyak.

4. Aralash suyaklar turli xil tuzilishga ega qismlardan iborat. Umurtqaning tanasi tuzilishi jihatidan g'ovak suyaklarga, ravog'i va o'siqchalari yassi suyaklarga kiradi.

5. Havo saqlovchi suyaklar tanasida shilliq parda bilan qoplangan havo bilan to'la bo'shliq bo'ladi. Ularga kallaning peshona, ponasimon, yuqori jag' va g'alvirsimon suyaklari kiradi.

Har bir suyakning yuzasida mushaklar, ularning paylari, fassiya, boylamlar boshlanadigan va birikadigan hosilalar bo'ladi. Ularni apofizlar (*apophysis*) deb ataladi. Bularga do'mboq (*tuber*), do'mboqcha (*tuberculum*), qirra (*crista*) va o'siqcha (*processus*) kiradi. Suyakning yuzalari o'zaro chekkalar (*margo*) bilan chegaralanadi. Ba'zi bir suyakda nerv va qon tomirlar yotgan joylarda egatchalar (*sulcus*) yuzaga keladi. Suyakning ichki yuzasida, uning ichiga kiruvchi oziqlantirish teshigi (*foramen nutricium*) bo'ladi.

Suyaklarning tuzilishida suyak to'qimasi muhim ahamiyatga ega. U metalldek qattqlikka ega bo'lib, molekulyar massasi 1,93 (suvdan 2 barobar ko'p). Tirik suyak to'qimada yoki yangi ajratilgan suyakda 50 % suv, 28,15 % organik moddalar, jumladan 15,75 % yog' va 21,85 % noorganik moddalar bor. Yog'sizlantirib quritilgan suyakni 1/3 qismini organik moddalar (ossein, xitin, muguz modda), 2/3 qismi esa noorganik moddalar (kalsiy tuzlari, ayniqsa, ohak orta fosfati – 51,04 %, kremniy va boshqa moddalar) tashkil qiladi. Noorganik moddalar yoki mineral tuzlar suyakni qattiq va pishiq qilsa, organik moddalar uning elastikligini ta'minlaydi. Agar suyak kuchli kislotaga solinsa, mineral tuzlar erib, ossein moddasi qoladi, bunda suyak qattqligini yo'qotib elastik bo'lib qoladi. Agar suyakni temir o'qqa o'rnatib yoqsak, organik moddalar yonib ketadi va suyakning elastikligi yo'qoladi, bunday suyak tezda kulga aylanadi. Bulardan tashqari suyaklar tarkibida vitaminlar (A, D, C) ham bo'ladi. Agar D vitamini yetishmasa, suyakning mineral tarkibi buzilib, raxit kasalligi kelib chiqadi. A vitamini yetishmasa suyaklar yo'g'onlashib, suyak bo'shliqlari va kanalchalari kattalashib ketadi. Suyakning tarkibiy birligi osteonni (3-, 4-rasm) osteon plastinkalari (qatlamlari) va kanalchalari hosil qiladi.



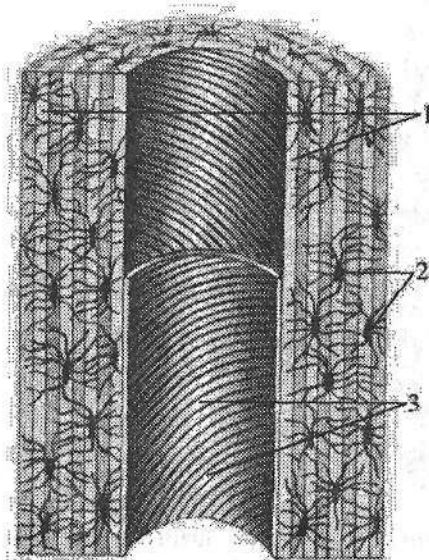
3-rasm. Suyakning zich va g'ovak moddasining tuzilishi.

1—substancia compactae; 2—laminae circumferentales externae; 3—laminae circumferentales internae; 4—osteon; 5—periosteum; 6—substancia spongiosa; 7—trabeculae ossei; 8—canalis nutricius; 9—qon tomirlar.

Osteon kanalchalaridan qon tomir va nerv tolalari o'tadi. Uning atrofini zich suyak qatlami (kompakt modda) o'rgan. Osteon qatlamlari orasini oraliq

moddalar to'latib turadi, ular qattiq, ichida kollagen tolalari bor oqsil moddalardan iborat. Suyakning tashqi kompakt qavatı naysimon suyaklarning diafizlarida qalin, epifizlari, yassi va g'ovak suyaklarda yupqa bo'ladi. Uning ostida esa suyakning g'ovak moddasi joylashadi.

Naysimon suyaklarning diafizlarida ilik bo'shlig'i (*cavitas medullaris*) bor. Suyakning tashqi yuzasi suyak usti pardasi (*periosteum*) bilan qoplangan. Suyak usti pardasi yupqa pishiq biriktiruvchi to'qimadan iborat. U suyak ichiga kiruvchi tolalar vositasida suyakka yopishib turadi. Suyak usti pardasi ikki: tashqi tolali fibroz to'qima qavatı va qon tomir hamda nervlarga boy bo'lgan suyak hosil qiluvchi (kambial) ichki qavatlardan iborat. Uning kambial qavatı suyakka tegib turadi va yosh suyak hujayralarini hosil qilib, suyakning o'sishida ahamiyatga ega. Suyakning ichida suyak iligi bo'shlig'ida va g'ovak modda katakchalarida suyak iligi bo'ladi. Homila davrida va erta bolalik davrida barcha suyaklarda suyakning qizil iligi (*medulla ossium rubro*) bo'lib, qon ishlab chiqarish va himoya vazifasini bajaradi. Katta odamda yassi suyaklarning g'ovak moddasida, g'ovak suyaklarda va naysimon suyaklarning epifizlarida qizil ilik, uzun naysimon suyaklarning suyak iligi kanalida suyakning sariq iligi (*medulla ossium flava*) bo'ladi.



4-rasm. Osteonning tuzilishi.

1—osteon qatlamlari, 2—suyak hujayralari; 3—markaziy kanal.

Yangi tug'ilgan chaqaloq skeleti 270 ta alohida suyaklardan iborat (5-rasm). Ularning 172 tasi tana va kalla sohasida, 98 tasi qo'l va oyoqlarda. Yangi tug'ilgan chaqaloqning suyaklari yirik tolali suyak to'qimasidan iborat bo'lib, asosiy moddasi tartibsiz joylashgan. Suyak tola dastalari har tomonga yo'nalib, uni o'ragan biriktiruvchi to'qimaga birikkan. Suyakning asosiy qismi g'ovak moddadan iborat. Zich suyak modda kam rivojlangan bo'lib, suyak chetida yupqa qavatni hosil qiladi. G'ovak moddada

qizil ilik bo'lib, unda qonning barcha hujayralari hosil bo'ladi. Yosh bola suyagi tarkibida mineral tuzlar kam, suv va qon tomirlar ko'p. Bola hayotining dastlabki 6 yilida yirik tolali suyak, qatlamli suyak bilan almashinadi va osteonlar hosil bo'ladi. Ular konsentrik joylashgan bir necha qavat suyak qatlamlaridan iborat. Har bir osteonning ichida nay bo'lib, unda qon tomirlar va

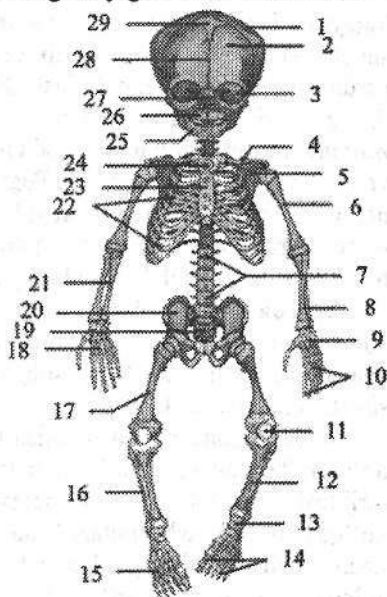
nervlar bor. Suyak ichidagi g'ovak modda qisman yemirilib, suyak iligi bo'shlig'i paydo bo'ladi. Suyakning qizil iligi yog' to'planishi bilan asta-sekin suyakning sariq iligiga aylanadi. Yosh suyakning zichligi kam, g'ovak moddasi yaxshi takomillashmagan. Shuning uchun yosh bolalar suyagi uncha qattiq bo'lmay, pishiq va bukiluvchan; qon tomirlarning ko'pligi suyaklarning oziqlanishi uchun sharoit yaratib beribgina qolmay, har xil yallig'lanish jarayonlarining tez tarqalishiga ham sabab bo'ladi. Suyak usti pardasi yosh bolalarda qalin, uning ichki qavati yaxshi takomillashgan.

8-9 yoshlarda suyak qirralari va mushak do'mboqchalarida ikkilamchi suyaklanish nuqtalari paydo bo'la boshlaydi. Balog'at davrida esa suyaklarning ayrim qismlari o'zaro qo'shiladi.

Skelet taraqqiyoti endokrin bezlar ta'siri ostida o'tadi. Gipofizning oldingi bo'lagi ishlab chiqargan o'sish gormoni suyakning bo'yiga o'sishini tezlatadi.

5-rasm. Yangi tug'ilgan chaqaloq skeleti.

- 1-tepa suyagi; 2-peshona suyagi; 3-ko'z kosasi; 4-o'mrov suyagi; 5-kurak suyagi; 6-yelka suyagi; 7-umurtqa pog'onasi; 8-bilak suyagi; 9-kaft usti sohasi suyaklari; 10-barmoq suyaklari; 11-tizza qopqog'i; 12-katta boldir suyagi; 13-kaft usti soha suyaklari; 14-barmoq suyaklari; 15-oyoq kafti suyaklari; 16-kichik boldir suyagi; 17-son suyagi; 18-qo'l kafti suyaklari; 19-dumg'aza suyagi; 20-chanoq suyagi; 21-tirsak suyagi; 22-qovurg'alar; 23-to'sh suyagi tanasi; 24-to'sh suyagi dastasi; 25-pastki jag'; 26-ustki jag' suyagi; 27-burun bo'shlig'i; 28-metopik chok; 29-peshona liqidog'i.



Agar bez faoliyati pasayib ketsa, epifizlarning suyaklanishi buziladi. Jinsiy bezlarning gormonlari suyaklarning o'sish sohasiga ta'sir qilib sinostozlarni hosil bo'lishini tezlatadi va skeletning o'sishini susaytiradi.

Suyaklarning taraqqiyoti

Homila taraqqiyoti davrida suyak to'qima boshqa to'qimalarga nisbatan kechroq, prenatal taraqqiyotning ikkinchi oyi o'rtalarida mezenximadan vujudga kelgan alohida hujayralar – osteoblastlardan paydo bo'ladi. Bu osteoblastlar tayanch vazifasini bajaradigan oraliq suyak moddalarini ishlab chiqaradi.

Suyaklar taraqqiyot davrida bir xil rivojlanmaydi. Ularning ma'lum birlari: kallaning gumbaz va yuz qismi suyaklari biriktiruvchi to'qimadan suyakka aylanadi va ikki bosqichni o'tadi. Bularni birlamchi suyaklar deb ataladi. Boshqa suyaklar esa tog'aydan taraqqiy etadi yoki uch bosqichni: (parda, tog'ay, suyak) o'tadi, ularni ikkilamchi suyaklar deyiladi.

Suyaklanish jarayoni to'rt turga bo'linadi:

1. Endesmal suyaklanish turida birlamchi suyaklar vujudga keladi. Bunda yosh biriktiruvchi to'qimani markazida suyaklanish markazi (**centrum ossificationis**) hosil bo'ladi. Suyaklanish markazi yosh suyak hujayralari – osteoblastlardan iborat bo'ladi. Osteoblastlar zo'r berib ko'payadi va suyaklanish markazi har tomonga qarab nur shaklida qator-qator bo'lib tarqaydi. Osteoblastlar hujayralararo modda ishlab chiqaradi, keyinchalik unda kalsiy tuzlari to'planadi. Osteoblastlar esa suyak modda ichida joylashib suyak hujayralari (**osteositlarga**) aylanadi. Biriktiruvchi to'qimaning yuza qavati suyak usti pardasiga aylanadi va yosh suyakni ustini qoplaydi. Suyak usti pardasi hisobiga suyak qalinlashadi.

2. Perixondral suyaklanish. Bunda homila hayotining 8-haftasida mezenxima to'qimalardan kelgusida hosil bo'ladigan suyaklar shakli paydo bo'ladi va gialin tog'ayga aylanadi. Tog'ayni tashqi tomondan qoplagan tog'ay usti pardasini ichki qavati yosh suyak hujayralari – osteoblastlarni hosil qiladi. Bu osteoblastlar ko'payib, suyak qatlamini hosil qiladi va asta-sekin tog'ay to'qimaning o'rnini egallab, suyakning zich (kompakt) moddasiga aylanadi.

3. Tog'ay suyaklanib bo'lganidan keyin tog'ay usti pardasi suyak usti pardasiga aylanadi. Keyingi davrlarda suyaklarni eniga o'sishi (yo'g'onlashishi) ana shu suyak usti pardasi hisobga bo'ladi va suyaklanishning bu turi **periostal** suyaklanish deb ataladi.

4. **Endoxondral** suyaklanish tog'aylar ichida tog'ay usti pardasi ishtirokida bo'ladi. Tog'ay usti pardasidan tog'ay ichiga qon tomirlar bilan birga kirgan biriktiruvchi to'qimadan osteoblastlar hosil bo'ladi. Bu osteoblastlardan paydo bo'lgan suyaklanish nuqtasi tashqariga qarab o'sib, suyakni g'ovak moddasini hosil qiladi. Bu tur suyaklanishda tog'aylar to'g'ridan to'g'ri suyak moddasiga aylanmaydi, balki yemirilgan tog'ay moddasi o'rnida paydo bo'ladi.

Naysimon suyaklarning birinchi suyaklanish markazi homila hayotining ikkinchi oyida suyakning tanasida paydo bo'ladi. Suyak diafizi bir-biriga yaqin joylashgan ikki qatlamli zich suyak moddasidan tuzilgan: tashqi qatlam po'stloq modda perixondral yo'l bilan rivojlanadi. Po'stloq moddaning qon tomirlari ham periostdan tarqaladi. Ichki qatlam endoxondral yo'l bilan taraqqiy etadi va suyak iligi qon tomirlari orqali oziqlanadi. Diafiz organizmda tayanch va himoya vazifasini bajaradi. Bu vaqtda suyakning uchi (epifizi) tog'ayligicha qoladi. Suyaklanish nuqtasi pastki epifizida ilgariroq, yuqori epifizida esa 2 yoshdan keyin paydo bo'ladi. Epifizlar ichida qizil ilik bo'lgan g'ovak moddadan tuzilgan bo'lib, endoxondral yo'l bilan suyaklanadi. Bulardan tashqari bolalar,

o'smirlar va kattalarda ikkilamchi suyaklanish nuqtalari paydo bo'lib, ulardan suyaklarni boylamlar va mushaklar birikadigan qismlari (apofizlari) suyaklanadi. Suyakning rivojlanish davrida yangi osteonlarning paydo bo'lishi, eski osteonlarning so'rilib ketishi bilan bir vaqtda kechadi. Osteoblast hujayralari suyak diafizini endoxondral qismini yemiradi va ilik bo'shlig'i paydo bo'ladi. Ikkinchi tomondan periostning ichki qavatidagi osteoblastlar yangi suyak tuzilishini boshlaydi, bir qavat ustiga ikkinchi qavat taxlanishi natijasida suyak eniga o'sadi.

Tana skeleti

Tana skeleti umurtqa pog'onasi (*columna vertebralis*) va ko'krak qafasi (*cavea thoracis*) dan iborat. Umurtqa pog'onasi 33–34 ta (7 ta bo'yin, 12 ta ko'krak, 5 ta bel, 5 ta dumg'aza va 3–5 ta dum) umurtqalardan hosil bo'lgan. Umurtqa pog'onasining o'rtacha uzunligi erkaklarda 73–75 sm, ayollarda esa 69–71 sm bo'ladi. Odamning umurtqa pog'onasi tana uchun tayanch bo'libgina qolmay, balki umurtqa kanalida joylashgan orqa miyani muhofaza qilib turadi va tana hamda kallaning harakatida faol qatnashadi.

Ko'krak qafasi 12 ta ko'krak umurtqasi, 12 juft qovurg'a va to'sh suyagidan iborat.

Yangi tug'ilgan chaqaloq tanasi katta odamnikiga nisbatan uzun. Ular tanasining yuqori va pastki qismlari tor bo'lib, o'rta qismi keng.

Umurtqalar

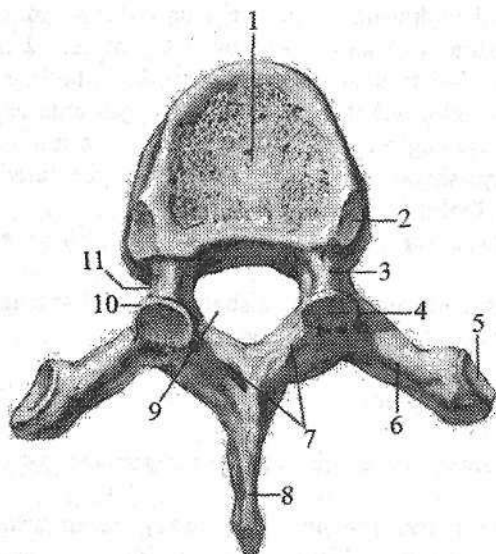
Umurtqalar umurtqa pog'onasining qaysi qismida joylashganidan qat'iy nazar umumiy tuzilishga ega.

Umurtqa (*vertebra*) umurtqa tanasi (*corpus vertebrae*) va umurtqa ravog'idan (*arcus vertebrae*) iborat (6-rasm). Umurtqa tanasi oldinga qaragan bo'lib, tayanch vazifasini bajaradi, u pastga tomon gavdaning og'irligiga qarab kattalashib boradi.

Umurtqa tanasining oldingi yuzasi qavariq, umurtqa ravog'iga qaragan orqa yuzasi esa bukilgan bo'lib, unda qon tomirlar o'tadigan oziqlantirush teshigi (*foramen nutricium*) bor.

Umurtqa ravog'i tananing orqasida joylashib, tana bilan ikkita umurtqa ravog'ning oyoqchasi (*pedunculus arcus vertebrae*) vositasida birikib, umurtqa teshigini (*foramen vertebrale*) hosil qiladi. Umurtqa teshiklari o'zaro qo'shilishidan umurtqa kanali (*canalis vertebralis*) hosil bo'lib, uning ichida orqa miya va uning pardalari yotadi. Umurtqa ravog'ida mushaklar birikadigan o'siqchalar bor. Orqada o'rta chiziqdan toq o'tkir qirrali o'siqcha (*processus spinosus*) chiqadi. Frontal sathda yon tomonga yo'nalgan juft ko'ndalang o'siqcha (*processus transversus*) joylashgan. Umurtqa ravog'ining tanaga yaqin

qismida yuqoriga yoʻnalgan ustki boʻgʻim oʻsiqchasi (**processus articularis superior**) va pastga yoʻnalgan pastki boʻgʻim oʻsiqchasi (**processus articularis inferior**) joylashadi. Ularning har birida ustki va ostki boʻgʻim yuzalari (**facies articularis superior et inferior**) boʻlib, qoʻshni umurtqalar bilan boʻgʻim hosil qiladi. Ustki va pastki boʻgʻim oʻsiqchalarining asosi bilan umurtqa tanasi oʻrtasida umurtqaning ustki va pastki kemtigi (**incisura vertebralis superior et inferior**) bor. Umurtqaning pastki kemtigi nisbatan chuqurroq. Umurtqalar oʻzaro birlashganida umurtqaning ustki va pastki kemtiklari oʻng va chap tomonda umurtqalararo teshikni (**foramen intervertebrale**) hosil qiladi. Bu teshiklar orqali orqa miya nervlari va qon tomirlar oʻtadi.



6-rasm. Umurtqa. Ust tomondan koʻrinishi.

1—corpus vertebrae; 2—fovea costalis superior; 3, 11—pedunculus arcus vertebrae; 4—facies articularis superior; 5—fovea costalis processus transversi; 6—processus transversus; 7—arcus vertebrae; 8—processus spinosus; 9—foramen vertebrale; 10—processus articularis superior.

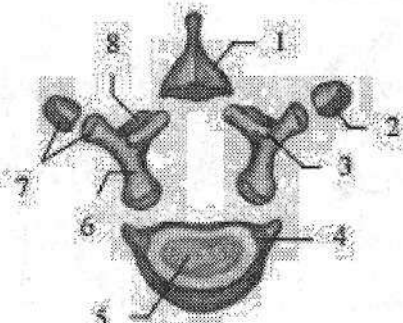
Umurtqalar sklerotomning skelet mezenximasidan homila tanasining segmentlariga mos ravishda taraqqiy etadi. Ular taraqqiyotning uch davrini oʻtadi. Birinchi davrida mezenxima asta-sekin oʻsib, orqa tor (**chor-da dorsalis**) va nerv nayini oʻrab birlamchi umurtqani hosil qiladi. Odam homilasida 38 ta umurtqa paydo boʻlib, ular 7 ta boʻyin, 13 ta koʻkrak, 5 ta bel va 12–13 ta dumgʻaza va dum umurtqalaridan iborat.

Homila taraqqiyoti davrida oxirgi koʻkrak umurtqasi 1-bel, oxirgi bel umurtqasi esa 1-dumgʻaza umurtqasiga aylanadi. Keyinchalik dum umurtqalari yoʻqolib ketib, bola tugʻilishi vaqtida 33–34 ta umurtqa qoladi. Homila hayotining 5-haftasida umurtqalar tanasi va ravoqlarda alohida togʻay toʻplamlari paydo boʻladi. Keyinchalik ular oʻzaro qoʻshilib, togʻay umurtqani hosil qiladi. Umurtqalarning suyaklanish jarayoni homila hayotining 2-oyi oxirida, 3-oyining boshida boshlanib, maʼlum bir tartibda boradi. Suyaklanish 3-boʻyin umurtqasidan boshlanib, pastga qarab 4-bel umurtqasigacha ketma-ket davom etadi. Bu davrda yuqoridagi umurtqalarning togʻay modelida 3 ta suyaklanish nuqtasi: ravoqlarning ikkala boʻlagida va tanada paydo boʻladi.

Yangi tugʻilgan chaqaloqning 3–7 boʻyin, koʻkrak va bel umurtqalari shakl jihatdan kattalarnikiga oʻxshaydi. Ammo koʻp qismi togʻaydan iborat (7-rasm). Ularning ravogʻida joylashgan suyaklanish nuqtalari oʻzaro togʻay qatlamlar vositasida ajrab turadi.

7-rasm. Yangi tugʻilgan chaqaloq koʻkrak umurtqasining qismlari.

- 1–processus spinosus; 2–fovea costalis
- processus transversi; 3–processus articularis superior; 4–fovea costalis superior; 5–corpus vertebrae;
- 6–pediculus arcus vertebrae;
- 7–processus transversus; 8–lamina arcus vertebrae.



Emizikli davrda umurtqa tanasi va ravogʻidagi suyaklanish nuqtalari kattalashadi. Bola hayotining birinchi ikki yilida har bir yarim ravoqlar suyaklanadi va boʻgʻim oʻsiqchalari hosil boʻladi. Uch yoshda yarim ravoqlar oʻzaro birikib, oʻtkir qirrali oʻsiqchani hosil qiladi va umurtqa kanalining orqa tomoni yopiladi. Bu birikish 3-boʻyin umurtqasi sohasidan to 4-bel umurtqasigacha ketma-ket boʻladi. 3–7 yoshlarda umurtqa ravoqlari tanasi bilan yuqoridagi ketma-ketlikda qoʻshiladi va umurtqa kanali oʻsishdan toʻxtaydi.

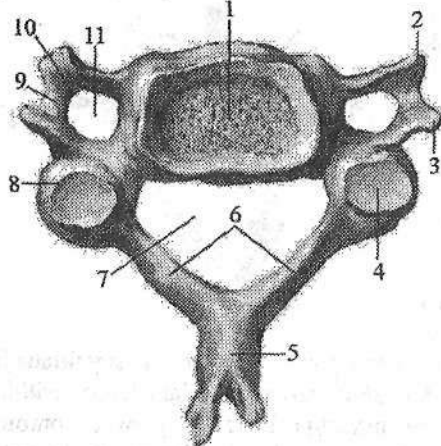
16–17 yoshlarda umurtqalar umuman suyaklanib boʻladi, ammo koʻndalang, boʻgʻim, oʻtkir qirrali oʻsiqchalarning uchlarida va tananing pastki va ustki yuzasi qirralaridan togʻay toʻqimasi boʻlib, ularda ikkilamchi suyaklanish nuqtalari paydo boʻladi. Ular umurtqa bilan 18–20 yoshlarda qoʻshiladi.

Boʻyin umurtqalari

Boʻyin umurtqalari (*vertebrae cervicales*) 7 dona (8-rasm). Ularga ogʻirlik kam tushgani uchun tanasi nisbatan kichik va ellipssimon shaklda. Boʻyin umurtqalari tanasi III umurtqadan VII ga qarab kattalashib boradi. Ularning ustki va pastki yuzalari egarsimon bukilgan. Umurtqa teshigi esa katta uchburchak shaklida. Boʻyin umurtqalarining oʻziga xos xususiyatlaridan biri, ularning koʻndalang oʻsimtadagi teshikdir (**foramen transversarium**).

Boʻyin umurtqalarining koʻndalang oʻsiqchalari yuqori yuzasida joylashgan orqa miya nervining egati (**sulcus nervi spinalis**) uni oldingi doʻmboqcha (**tuberculum anterius**) va orqa doʻmboqchaga (**tuberculum posterius**) ajratadi. VI umurtqaning oldingi doʻmboqchasiga uyqu arteriyasi yaqin joylashgani uchun uni uyqu doʻmboqchasi (**tuberculum caroticum**) deyiladi. Arteriya jarohatlanganda uni shu doʻmboqchaga bosib, qon oqishini toʻxtatish mumkin. Boʻyin umurtqalarining boʻgʻim oʻsiqchalari qisqa. Ularning ustki boʻgʻim yuzasi orqaga va yuqoriga, ostki boʻgʻim yuzasi esa oldinga va pastga qaragan. II–VI boʻyin umurtqalarining oʻtkir qirrali oʻsiqchalarning uchi ayri shaklida

tugaydi. VII bo'yin umurtqasining o'tkir qirrali o'siqchasi boshqa bo'yin umurtqalariga nisbatan uzun va yo'g'on bo'lib, tirik odamda teri ostida bilinib turadi. Shuning uchun bu umurtqani bo'rtib turuvchi umurtqa (*vertebra prominens*) deyiladi.

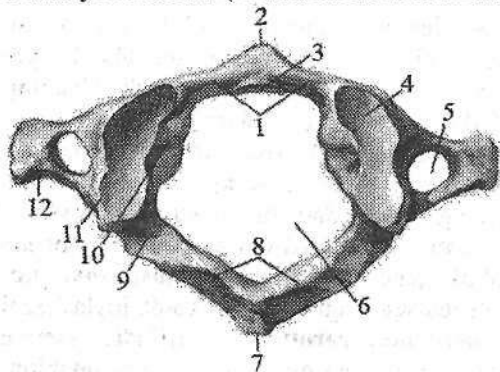


8-rasm. Bo'yin umurtqasi. Ust tomondan ko'rinishi.

1—corpus vertebrae; 2—tuberculum anterius; 3—tuberculum posterius; 4—facies articularis superior; 5—processus spinosus; 6—arcus vertebrae; 7— foramen vertebrale; 8—processus articularis superior; 9—sulcus nervi spinalis; 10—processus transversus; 11— foramen transversarium.

I va II bo'yin umurtqalari boshqa bo'yin umurtqalaridan tuzilishi jihatidan farq qiladi. I bo'yin umurtqasi atlantning (*atlas*) (9-rasm) tanasi taraqqiyot davrida II bo'yin umurtqasiga tish hosil qilib birikib ketadi.

Natijada uning tanasi o'rinda atlantning oldingi ravog'i (*arcus anterior atlantis*) hosil bo'ladi va umurtqa teshigi kengayadi. Atlantning oldingi ravog'ining old yuzasida oldingi do'mboqcha (*tuberculum anterius*), ichki tomonida II umurtqa tishi bilan bo'g'im hosil qiladigan tish chuqurchasi (*fovea dentis*) bor. Atlantning orqa ravog'ining (*arcus posterior atlantis*) orqa yuzasida orqa do'mboqcha (*tuberculum posterius*) bor. Atlantning oldingi va orqa ravoglari o'zaro yon massasi (*massa lateralis atlantis*) vositasida birikadi.



9-rasm. I bo'yin umurtqasi. Ust tomondan ko'rinishi.

1—arcus anterior atlantis; 2—tuberculum anterius; 3—fovea dentis; 4—facies articularis superior; 5—foramen transversarium; 6—foramen vertebrale; 7—tuberculum posterius; 8—arcus posterior atlantis; 9—sulcus arteriae vertebralis; 10—massa lateralis atlantis; 11—processus articularis superior; 12—processus transversus.

Yon massalarning ustida joylashgan ustki bo'g'im yuzasi (*facies articularis superior*) oval shaklda, ensa suyagining do'ngi bilan bo'g'im hosil qiladi.

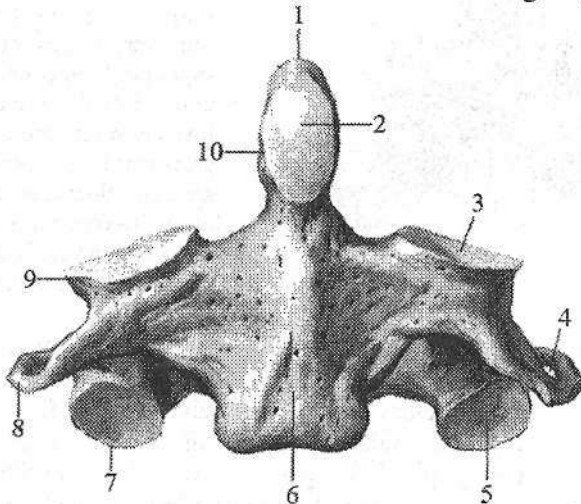
Ostki bo'g'im yuzasi (**facies articularis inferior**) yassi, yumaloq bo'lib, II bo'yin umurtqasi bilan bo'g'im hosil qiladi. Orqa ravogning yuqori yuzasida umurtqa arteriyasining egati (**sulcus arteriae vertebralis**) bor.

I bo'yin umurtqasi tog'ay davrida uning yon massalari va orqa ravog'i uchun bir juft suyaklanish nuqtasi bo'lib, ular o'zaro tog'ay qatlam bilan ajralgan. Oldingi ravog uchun 2 ta ikkilamchi suyaklanish nuqtasi 1 yoshda paydo bo'ladi va o'zaro 3 yoshda birikadi. Uning orqa yarim ravoqlari o'zaro 2-5 yoshlarda qo'shiladi.

Oldingi va orqa ravoqlar esa 5-9 yoshlarda birikadi.

II bo'yin umurtqasi, o'qli umurtqa (**axis**) (10-rasm) boshqa umurtqalardan tanasining ustki yuzasida joylashgan tishi (**dens**) borligi bilan farq qiladi.

Tish silindr shaklida bo'lib, tish uchi (**apex**) bor. I va II bo'yin umurtqalari o'zaro birlashganida, tish atlantni kalla suyagi bilan birga o'ngga va chapga aylanuvchi o'q vazifasini bajaradi. Tishning oldingi bo'g'im yuzasi (**facies articularis anterior**) I bo'yin umurtqasi bilan, orqadagi bo'g'im yuzasi (**facies articularis posterior**) atlantning ko'ndalang boylami bilan bo'g'im hosil qiladi. Tishning yon tomonlarida atlant bilan birlashuvchi ustki bo'g'im yuzasi bor.



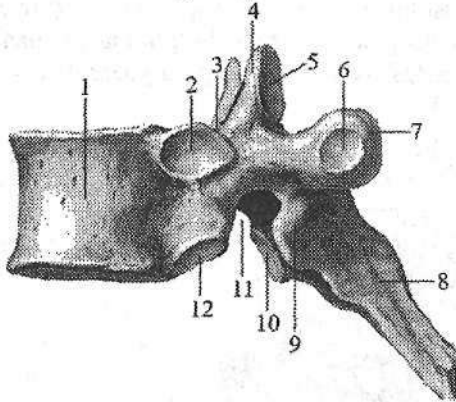
10-rasm. II bo'yin umurtqasi. Old tomondan ko'rinishi.

- 1—apex dentis; 2—facies articularis anterior; 3—facies articularis superior; 4—foramen transversarium; 5—facies articularis inferior; 6—corpus vertebrae; 7—processus articularis inferior; 8—processus transversus; 9—processus articularis superior; 10—dens.

II bo'yin umurtqasida 3 ta asosiy suyaklanish nuqtasi homila hayotining to'rtinchi oyida paydo bo'ladi. Ularning 2 tasi umurtqa ravog'ida, uchinchisi esa tanasida joylashgan bo'lib, o'zaro 2 yoshda birikadi.

Ko'krak umurtqalari

Ko'krak umurtqalarining (*vertebrae thoracicae*) tanasi (tepadan pastga tomon) hajm jihatdan kattalashib boradi (11-rasm). Umurtqa teshigi bo'yin umurtqalariga nisbatan kichik va yumaloq shaklda. Ko'krak umurtqalarining o'ziga xos xususiyatlaridan biri ularda qovurg'alar boshi bilan birikadigan qovurg'a chuqurchalari borligidir. II–IX ko'krak umurtqalari tanasining orqa yon tomonida o'ng va chap ustki va pastki qovurg'a chuqurchalari (*fovea costalis superior et inferior*) bo'ladi. Bundan I umurtqa mustasno bo'lib, tanasining yuqori qirrasida 1–qovurg'a uchun bitta butun qovurg'a chuqurchasi (*fovea costalis superior*), tanasining pastida 2–qovurg'a chuqurchasi (*fovea costalis inferior*) bo'ladi. X–umurtqaning ikki ustki chekkasida (X qovurg'a uchun) bittadan yarim chuqurcha bor. XI–XII umurtqalarning yon tomonlarida esa bittadan to'liq chuqurchalar bor.



11-rasm. Ko'krak umurtqasi. Yon tomondan ko'rinishi.

- 1–corpus vertebrae; 2–fovea costalis superior; 3–incisura vertebralis superior; 4–processus articularis superior; 5–facies articularis superior; 6–fovea costalis processus transversus; 7–processus transversus; 8–processus spinosus; 9–processus articularis inferior; 10–facies articularis inferior; 11–incisura vertebralis inferior; 12–fovea costalis inferior.

I–X umurtqalarning ko'ndalang o'siqchalarining oldingi yuzasida ko'ndalang o'simtaning qovurg'a chuqurchasi (*fovea costalis processus transversus*) bor. U qovurg'a do'mboqchasi bilan birlashadi. XI va XII ko'krak umurtqalarining ko'ndalang o'siqchalari qisqa bo'lib, bo'g'im chuqurchasi yo'q. Ko'krak umurtqalarining qirrali o'siqchasi nisbatan uzun bo'lib, uchi pastga qaragan. Bo'g'im o'siqchalari frontal sathda joylashgan, ustki bo'g'im yuzasi orqaga, ostki bo'g'im yuzasi oldinga qaragan bo'ladi.

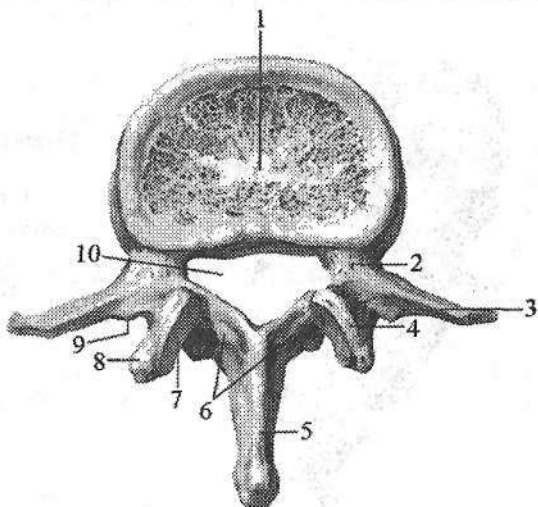
Bel umurtqalari

Bel umurtqalari (*vertebrae lumbales*) 5 ta (12-rasm) bo'lib, ularga og'irlik ko'p tushgani uchun tanasi kattalashgan va loviyasimon shaklda. Umurtqa teshigi uchburchak shaklida. Ko'ndalang o'siqchasi rudiment holidagi qovurg'a bo'lgani uchun qovurg'a o'simtasi (*processus costiformis*) deyiladi. U uzun frontal sathda joylashgan. Bu o'simtaning orqa yuzasining asosida qo'shimcha

o'siqcha (**processus accessorius**) bor. O'tkir qirrali o'siqchasi qisqa, yassi, uchi qalinlashgan va orqaga qaragan. Bo'g'im o'siqchlari yaxshi rivojlangan, ularning bo'g'im yuzalari sagittal sathda joylashib, ustki bo'g'im o'siqchada medial tomonga, ostkisida esa lateral tomonga qaragan. Ustki bo'g'im o'siqchasining yon tomonida uncha katta bo'lmagan so'rq'ichsimon o'siqcha (**processus mamillaris**) bor.

12-rasm. Bel umurtqasi. Ust tomondan ko'rinishi.

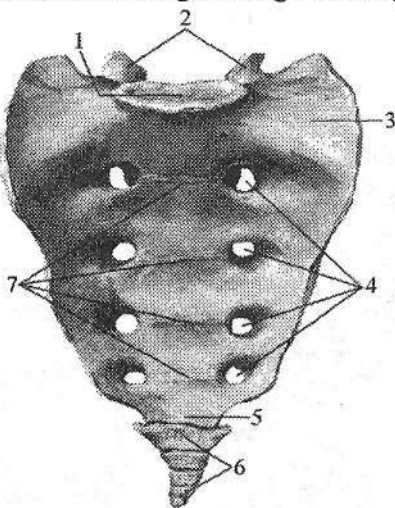
1—corpus vertebrae; 2—incisura vertebralis superior; 3—processus costiformis; 4—processus articularis superior; 5—processus spinosus; 6—arcus vertebrae; 7—facies articularis superior; 8—processus mamillaris; 9—processus accessorius; 10—foramen vertebrale.



Dumg'aza umurtqalari

Dumg'aza umurtqalari (**vertebrae sacrales**) 5 ta bo'lib, o'smirlik davrida o'zaro birikib, uchburchak shaklidagi bitta butun dumg'aza suyagini (**os sacrum**) hosil qiladi (13-, 14-rasm). Dumg'aza suyagining asosi (**basis ossis sacri**) yuqoriga, dumg'aza cho'qqisi (**apex ossis sacri**) esa pastga va oldinga yo'nalgan. Unda oldingi chanoq yuzasi (**facies pelvina**), orqa yuzasi (**facies dorsalis**) tafovut qilinadi. Dumg'aza suyagi 5-bel umurtqasi bilan birikkan joyda burun (**promontorium**) hosil bo'ladi. Dumg'aza suyagining chanoq yuzasi yoysimon bukilgan va tekis. Unda umurtqalarning birikishidan hosil bo'lgan to'rtta ko'ndalang chiziqzlar (**lineae transversae**) ko'zga tashlanadi. Ularning ikki uchida oldingi dumg'aza teshiklari (**foramina sacralia pelvina**) joylashgan. Dumg'azaning orqa yuzasi g'adir-budir bo'rtib chiqqan. Unda umurtqa o'siqchalarini qo'shilishidan hosil bo'lgan beshta bo'ylama qirra bor. Toq dumg'azaning o'rta qirrasini (**crista sacralis mediana**) o'tkir qirrali o'siqchalarning birikishidan hosil bo'ladi. Uning yon tomonida joylashgan juft dumg'azaning medial qirrasini (**crista sacralis medialis**) bo'g'im o'siqcha-

larining birikishidan hosil bo'lsa, dumg'azaning lateral qirradi (*crista sacralis lateralis*) ko'ndalang o'siqchalarning birikishidan hosil bo'ladi. Dumg'azaning medial va lateral qirralari o'rtasida orqa dumg'aza teshiklari (*foramina sacralia posteriora*) joylashgan. Undan tashqarida lateral qismi (*pars lateralis*) bor, undagi quloqsimon yuza (*facies auricularis*) yonbosh suyagidagi shunday yuza bilan bo'g'im hosil qilib, qo'shilib turadi. Uning yuqori qismida boylamlar va mushaklar birikadigan dumg'aza do'ngligi (*tuberositas ossis sacri*) bor.

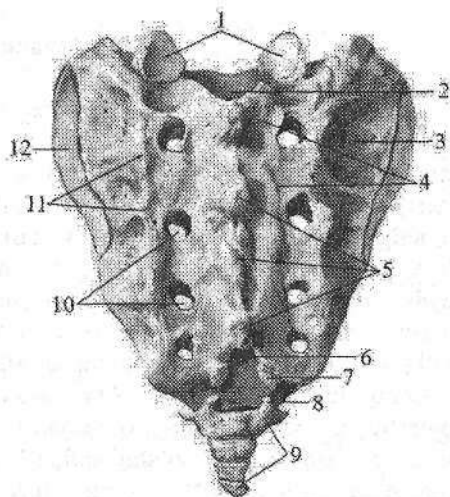


13-rasm. Dumg'aza va dum suyaklari. Chanoq yuzasi.

- 1-basis ossis sacri; 2-processus articulares superiores; 3-pars lateralis; 4-foramina sacralia pelvina; 5-apex ossis sacri; 6-os coccygis; 7-lineae transversae.

14-rasm. Dumg'aza va dum suyaklari. Orqa yuzasi.

- 1-processus articulares superiores; 2-canal is sacralis; 3-tuberositas ossis sacri; 4-crista sacralis medialis; 5-crista sacralis mediana; 6-hiatus sacralis; 7-cornu sacrale; 8-cornu coccygeum; 9-os coccygis; 10-foramina sacralia posteriora; 11-crista sacralis lateralis; 12-facies auricularis.



Dumg'aza umurtqalarining teshiklari o'zaro qo'shilib dumg'aza kanalini (*canalis sacralis*) tashkil etadi. Bu kanal pastga tomon torayib dumg'aza yorig'i (*hiatus sacralis*) bo'lib tugaydi. Uning ikki tomonidagi bo'g'im o'siqchalari dumg'aza shoxini (*cornu sacrale*) hosil qiladi.

Dumg'aza umurtqalari ham boshqalarga o'xshab uchta asosiy suyaklanish nuqtasidan taraqqiy etadi. Homila taraqqiyotining 6-7 oylarida uchta yuqorigi umurtqalar yon qismlari sohasida bittadan ikkilamchi suyaklanish nuqtasi paydo bo'ladi.

Yangi tug'ilgan chaqaloqni dumg'aza suyagi pona shaklida bo'lib, asosan tog'aydan iborat. 3 yoshgacha bo'lgan davrda suyaklanish nuqtalari kattalashadi va ular o'rtasidagi qatlam yupqalashadi. Dumg'azaning umumiy hajmi kattalashib, suyaklanish nuqtalari 3-8 yoshlarda o'zaro qo'shiladi va suyak o'z shaklini oladi. Bu davrda I umurtqa oldinga, II-IV umurtqalar orqaga qarab suriladi va dumg'aza kifozi paydo bo'ladi. 17-25 yoshlarda dumg'aza umurtqalari o'zaro birikib bitta suyakni hosil qiladi.

Dum umurtqalari (*vertebrae coccygeae*) 4-5 ta bo'lib, odamda qoldiq (*rudimentar*) umurtqalar hisoblanadi. Ular katta odamda suyaklanib uchburchak shaklidagi dum suyagini (*os coccygis*) hosil qiladi. U oldinga qarab bukilgan bo'lib, asosi yuqoriga, uchi esa pastga qaragan. I dum umurtqasida dumg'aza suyagi bilan bo'g'im hosil qiladigan uncha katta bo'lmagan tanadan tashqari dum suyagining shoxi (*cornu coccygeum*) ham bor.

Yangi tug'ilgan bolalarning dum umurtqalari faqat tanasi bo'lgan 4-5 tog'ay umurtqadan iborat. Ularning tanasida bitta suyaklanish nuqtasi bor. Birinchi dum umurtqasining suyaklanish nuqtasi 1-7 yoshlarda, qolganlari esa ikkinchi bolalik davrida paydo bo'lib, 30 yoshda suyaklanib bo'ladi.

Qovurg'alar

Qovurg'alar (*costae*) 12 juft bo'lib, orqa tomondan ko'krak umurtqalarining tanasiga birikadi. Har qaysi qovurg'a ikki qismdan iborat. Uning orqa uzun qismi suyakdan (*os costale*), oldingi qisqa qismi tog'aydan (*cartilago costalis*) tuzilgan.

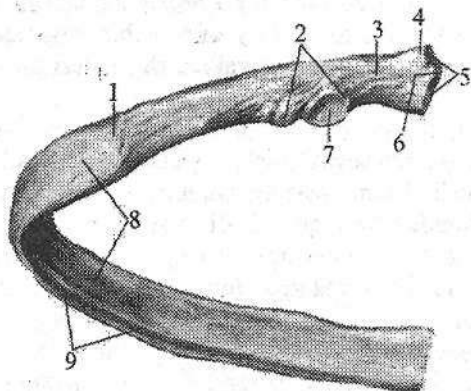
Yetti juft (I-VII) yuqoridagi qovurg'alar tog'ay qismlari bilan to'sh suyagiga birikadi va chin qovurg'alar (*costae verae*) deb ataladi.

VIII-X juft qovurg'alar tog'ayi to'sh suyagiga yetib bormay, yettinchi qovurg'a tog'ayiga birikkani uchun soxta qovurg'alar (*costae spuriae*) deyiladi.

XI-XII juft qovurg'alar tog'ayi qisqa bo'lib, hech qayerga birikmay ular qorin mushaklari orasida erkin joylashadi va yetim qovurg'alar (*costae fluctuantes*) deb ataladi.

Har bir qovurg'aning (15-rasm) orqa uchida qovurg'a boshchasi (*caput costae*) bo'lib, unda ko'krak umurtqalari tanasidagi qovurg'a chuqurchasi bilan bo'g'im hosil qiladigan qovurg'a boshchasining bo'g'im yuzasi (*facies articularis capitis costae*) bor.

II-X qovurg'alarning boshchasi ikkita qo'shni umurtqalar bilan birikkani uchun bo'g'im yuzasini qovurg'a boshchasining qirrasini (*crista capitis costae*) ikkiga ajratib turadi.



15-rasm. Chap qovurg'a.

- 1—angulus costae; 2—tuberculum costae; 3—collum costae; 4—caput costae; 5—facies articularis capitis costae; 6—crista capitis costae; 7—facies articularis tuberculi costae; 8—corpus costae; 9—sulcus costae.

Bu qirradan qovurg'a boshchasi ko'krak umurtqasiga mustahkamlovchi boylam boshlanadi. I, XI, XII qovurg'a boshchalari faqat bitta umurtqa bilan birikkani

uchun ularda bu qirra bo'lmaydi. Boshchadan keyin toraygan qovurg'a bo'yinchasi (*collum costae*), uning yuqori chekkasida qovurg'a bo'yinchasining qirrasini (*crista colli costae*) bor. Bo'yinchaning tanaga o'tish joyida qovurg'a do'mboqchasi (*tuberculum costae*) bor. Qovurg'a do'mbog'idagi bo'g'im yuzasi (*facies articularis tuberculi costae*) ko'krak umurtqasining ko'ndalang o'siqchasidagi qovurg'a chuqurchasi bilan bo'g'im hosil qiladi.

XI, XII qovurg'alarining do'mboqchasi va bo'g'im yuzasi bo'lmaydi. Qovurg'a bo'yinchasi va do'mboqchasi uning eng uzun qismi, qovurg'a tanasiga (*corpus costae*) davom etadi. Qovurg'a tanasi biroz bukilib qovurg'a burchagini (*angulus costae*) hosil qiladi. Birinchi 2 ta qovurg'ada burchak qovurg'a do'mboqchasiga to'g'ri kelsa, keyingi qovurg'alarda burchak bilan qovurg'a do'mboqchasi orasidagi masofa uzoqlasha boradi. Qovurg'a tanasi yassi bo'lib, tashqi va ichki yuzasi, ustki va pastki qirralari tafovut qilinadi. Ichki yuzasi silliq bo'lib uning pastki qirrasini bo'ylab, qovurg'alararo qon tomirlar va nerv yotadigan qovurg'a egati (*sulcus costae*) joylashgan.

I qovurg'ada (*costa prima*) ustki va pastki yuzalari, medial va lateral qirralari tafovut qilinadi. Uning yuqori yuzasida oldingi narvonsimon mushak do'mboqchasi (*tuberculum musculi scaleni anterioris*) bor. Uning orqasida o'mrov osti arteriya egati (*sulcus arteriae subclaviae*), oldida esa o'mrov osti venasining egati (*sulcus venae subclaviae*) bor.

Ikkinchi qovurg'aning (*costa secunda*) tashqi yuzasida oldingi tishsimon mushak g'adir-budirligi (*tuberositas musculi serrati anterioris*) bor.

Umurtqalarning ventral ravoqlari yon tomonlariga yo'l hosil qilib o'sib, miotomlarning ventral qismi orasiga kiradi va qovurg'alami hosil qiladi. Qovurg'alar umurtqa va to'sh suyaklariga nisbatan erta suyaklanadi. Homila hayotining 6–8 haftasida VI–VII qovurg'alar burchagida, keyin boshqa qovurg'alarda suyaklanish nuqtalari paydo bo'ladi. Bu suyaklanish nuqtasidan suyaklanish jarayoni ikki tomonga qarab tarqalib, tez orada qovurg'a tanasini egallaydi.

Yangi tugʻilgan bolalarda 7 juft chin, 2 juft soxta va 3 juft yetim qovurgʻalar boʻladi. Ularning qovurgʻasi ikki qismdan: suyak va togʻay qismlardan iborat. Bu qismlarning bir-biriga nisbati kattalarnikiga oʻxshaydi. Qovurgʻa boshchasi va doʻmboqchasi togʻaydan iborat. Qovurgʻa boʻyinchasi suyak va togʻay qismlardan iborat boʻlib, uning togʻay qismi qovurgʻa boshchasi va doʻmboqchasini bir-biri bilan qoʻshib turadi. Qovurgʻaning tanasi yumaloq, qovurgʻa egati va burchagi yaxshi bilinmaydi.

Erta bolalik davrida qovurgʻalar oʻsishi tezlashadi. Uning orqa qismi boʻyinchasi hisobiga uzayadi. Oldingi qismi tez oʻsib tanasi yassilanadi va ichkariga qarab buriladi.

Bolalikning birinchi davrida qovurgʻa oʻsishda davom etadi va uning burchagi aniq bilinadi.

Bolalikning ikkinchi davrida qovurgʻa boshchasi va doʻmboqchasi uchun ikkilamchi suyak nuqtalari paydo boʻladi. U tana bilan 18–25 yoshda birikadi. X qovurgʻa togʻayi qovurgʻa ravogʻi bilan qoʻshiladi va bu davrda 7 juft chin, 3 juft soxta va 2 juft yetim qovurgʻalar boʻladi. Balogʻat davrida qovurgʻalarning relyefi paydo boʻlib, boʻyinchasi togʻayi yoʻqoladi. Suyaklanish nuqtalari oʻzaro birikadi.

Toʻsh suyagi

Toʻsh suyagi (*sternum*) frontal sathda joylashgan yassi suyak (16-rasm). Unda 1) yuqorigi qismi – tosh suyagi dastasi, 2) oʻrta qismi – tosh suyagi tanasi; 3) pastki qismi – xanjarsimon oʻsiqcha tafovut qilinadi.

Toʻsh suyagi dastasi (*manubrium sterni*) uning kengaygan va qalin qismi. Dastaning yuqori chekkasida uncha chuqur boʻlmagan boʻyinturuq kemtigi (*incisura jugularis*), uning yon tomonlarida esa oʻmrov suyagi birikadigan oʻmrov oʻymasi (*incisura clavicularis*) joylashgan. Undan pastda toʻsh suyagi dastasining yon tomonlarida I qovurgʻa togʻayi birikadigan oʻyma (*incisura costalis I*) bor. Dastaning pastki chekkasida II qovurgʻa uchun yarim oʻyma boʻlib, toʻsh tanasidagi yarim oʻyma bilan qoʻshilib II qovurgʻa oʻymasini hosil qiladi. Tosh suyagi dastasi bilan tanasi qoʻshilgan joyda toʻsh suyagi burchagi (*angulus sterni*) hosil boʻladi.

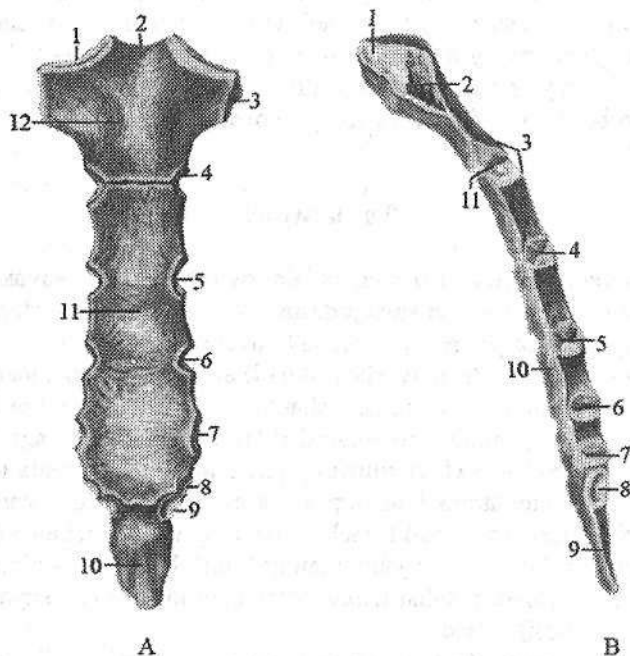
Toʻsh suyagi tanasi (*corpus sterni*) eng uzun qismi boʻlib, uning pastki qismi yuqoriga nisbatan keng, oldingi yuzasida taraqqiyot davrida suyak qismlarining qoʻshilishidan hosil boʻlgan koʻndalang gʻadir-budir chiziqlar mavjud. Uning yon chekkasida III–VI qovurgʻalar togʻayi birlashadigan qovurgʻalar oʻymasi (*incisurae costales*) bor. VII qovurgʻa oʻymasi tana bilan xanjarsimon oʻsiqcha oʻrtasida joylashgan.

Homila hayotining 5-haftasida yuqori 9 juft togʻay qovurgʻalarning oldingi uchlari kengayib, ikkala tomonda oʻzaro qoʻshiladi va toʻsh yoʻllarini hosil qiladilar. 2-oyning oxirida oʻng va chap toʻsh yoʻllarining yuqori uchlari

o‘zaro qo‘shilib, to‘sh suyagi dastasini hosil qiladi. Ularning pastki qismlarini qo‘shilishidan tosh suyagi tanasi bilan xanjarsimon o‘siqcha paydo bo‘ladi. Agar to‘sh yo‘llarini pastki qismlari o‘zaro qo‘shilmay qolsa, xanjarsimon o‘siqcha ayrisimon shaklni oladi. To‘sh suyagining birinchi suyaklanish nuqtasi homila hayotining 4–6-oylarida uning dastasida paydo bo‘ladi. Homila hayotining 7–8-oylarida to‘sh suyagi tanasining yuqori qismida suyaklanish nuqtasi paydo bo‘lsa, bola tug‘ilishidan oldin to‘sh suyagi tanasining o‘rta qismida juft suyaklanish nuqtasi hosil bo‘ladi.

Yangi tug‘ilgan chaqaloqning to‘sh suyagi dastasida bitta, tanasida beshta, goho xanjarsimon o‘siq asosida bitta suyaklanish nuqtasi bo‘ladi.

Emizikli davrda to‘sh suyagi suyaklanish nuqtalari kattalashadi va tananing pastki qismida ikkita ikkilamchi suyaklanish nuqtasi paydo bo‘ladi.



16-rasm. To‘sh suyagi.

A—old tomondan ko‘rinishi. 1—incisura clavicularis; 2—incisura jugularis; 3—incisura costalis I; 4—incisura costalis II; 5—incisura costalis III; 6—incisura costalis IV; 7—incisura costalis V; 8—incisura costalis VI; 9—incisura costalis VII; 10—processus xipoideus; 11—corpus sterni; 12—manubrium sterni.

B—o‘ng tomondan ko‘rinishi. 1—incisura clavicularis; 2—incisura costalis I; 3—angulus sterni; 4—incisura costalis III; 5—incisura costalis IV; 6—incisura costalis V; 7—incisura costalis VI; 8—incisura costalis VII; 9—processus xipoideus; 10—corpus sterni; 11—incisura costalis II.

Uch yoshli bolalarda to'sh suyagini suyaklanish nuqtalari yumaloq shaklni oladi va o'zaro tog'ay qatlamlar vositasida ajrab turadi. To'sh dastasi va tana qismlari ortasida to'sh burchagi paydo bo'ladi.

Bolalikning 2-davrida to'sh suyagi dastasini suyaklanish nuqtasi uni qoplaydi. Tananing juft suyaklanish nuqtalari o'zaro qo'shilib, sternebrlarni hosil qiladi.

Balog'at davrida bu sternebrlar o'zaro birikib, butun to'sh suyagi tanasini hosil qiladi.

Xanjarsimon o'siqcha 30 yoshlarda suyaklanib, tanasi bilan birikadi. To'sh suyagi dastasi tanasi bilan juda kech 40 yoshlarda birikadi, ba'zi hollarda birikmay qolishi ham mumkin.

QO'L SUYAKLARI

Qo'l mehnat quroli sifatida erkin harakatlanadi. Qo'l suyaklarida yelka kamari va qo'lning erkin harakatchan qismi tafovut qilinadi.

Qo'l skeletining taraqqiyoti

Homila hayotining 3-haftasida mezenxima hujayralari, homila tanasining yon burmalarida to'planib, baliq suzg'ichlariga o'xshagan qo'l kurtaklarini hosil qiladi. Bu kurtaklar ustki tomondan ektoderma bilan qoplanadi. Burmalar kengayib, qo'l pilakchalarini hosil qiladi. Homilaning 7-haftasida barmoq kurtakchalari paydo bo'ladi. Avval ular o'zaro qo'shilgan bo'lib, 8-haftada ajraydilar va ulardan beshta nur kabi barmoqlar hosil bo'ladi. Bo'lajak qo'lning ayrim qismlarining taraqqiyoti distal qismidan boshlanib, proksimal qismigacha davom etadi. Ikkinchi oyda qo'lning ayrim qismlari: yelka, bilak va kaft belgilari paydo bo'ladi. Barmoqlar teri burmalari bilan birikib, alohida turadi. Ikkinchi oyining oxirida qisqa barmoqlardan timoqsimon ortiqchalar paydo bo'ladi. Kurtak mezenxima to'qimasi qattiqlashib, sekin-asta tog'ay oldi to'qimasiga aylanadi. Homila hayotining 2-oyida esa tog'ay to'qimasi paydo bo'ladi. Qo'lning barcha suyaklari (o'mrov suyagidan tashqari) taraqqiyotining uch davrini o'tadi. Bu suyaklarning diafizlari ona qornidagi davrida suyaklansa, epifiz va apofizlari bola tug'ilgandan so'ng suyaklanadilar.

Yangi tug'ilgan chaqaloqning qo'li tanaga nisbatan kalta bo'lib, oyoqqa nisbatan uzundur. Ularning qo'lida kattalarga xos bo'lgan qismlar: yelka kamari va qo'lning erkin qismi suyaklari bor. Ammo ularning tuzilishi har xil yoshdagi bolalarda o'z xususiyatlariga ega.

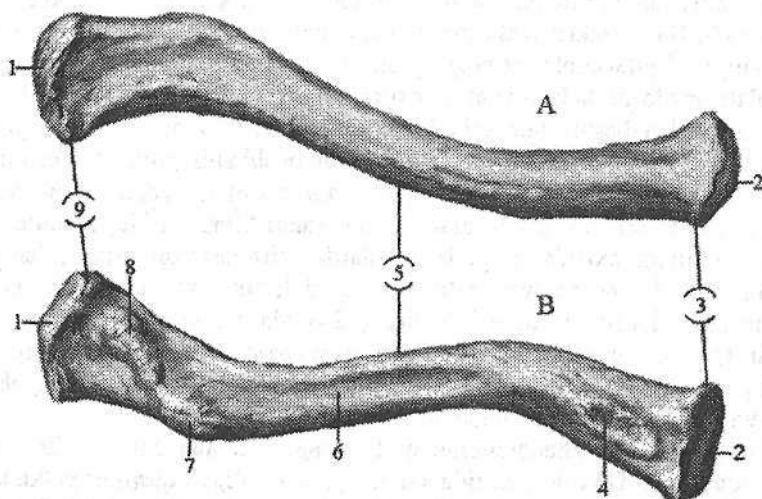
Yangi tug'ilgan chaqaloq qo'lning yelka qismi qisqa bo'lsa, bilak, ayniqsa, kafti uzundur. Bola o'sgan sari bu nisbatlar asta-sekin o'zgaradi. Yelka va bilakni o'sishi kaftga nisbatan tezroq bo'ladi.

Balogʻat davrida bolaning yelkasi yangi tugʻilgan chaqaloqqa nisbatan 4 marta, bilagi 3,5 marta va kafri esa 3 marta oʻsadi. Bunday oʻzgarishlar natijasida 20 yoshda qoʻl qismlarining bir-biriga nisbati kattalarnikiga oʻxshab qoladi. Qoʻlning uzun naysimon suyaklari uchun monoepifizar oʻsish xos. Yelka suyagi uzunasiga proksimal epifiz hisobiga oʻssa, bilak suyaklari distal epifiz hisobiga oʻsadi.

Yelka kamari suyaklari

Yelka kamari sohasida (*cingulum membri superioris*) 2 ta: oʻmrov va kurak suyagi boʻlib, ulardan oʻmrov suyagi qoʻlni tana bilan bogʻlab turadigan yagona suyak.

Oʻmrov suyagi (*clavicula*) S shaklida bukilgan uzun naysimon suyak (17-rasm) boʻlib, toʻsh suyagining oʻmrov oʻymasi bilan kurak suyagining akromioni oʻrtasida joylashadi. Unda oʻmrov tanasi (*corpus claviculae*) toʻshga qaragan uchi (*extremitas sternalis*) va akromion uchi (*extremitas acromialis*) tafovut qilinadi. Toʻshga qaragan uchi oldinga turtib chiqqan va yoʻgʻonlashgan boʻlib, toʻsh suyagi bilan birikadigan boʻgʻim yuzasi (*facies articularis sternalis*) bor. Uning akromion uchi toʻsh uchiga nisbatan keng va yupqa. U orqaga qaragan, kurak suyagining akromioni bilan birlashadigan yassi akromion boʻgʻim yuzasi (*facies articularis acromialis*) bor.



17-rasm. Oʻmrov suyagi.

A—ust tomondan koʻrinishi. B—ost tomondan koʻrinishi.

- 1—*facies articularis acromialis*; 2—*facies articularis sternalis*; 3—*extremitas sternalis*;
4—*impressio ligamenti costoclavicularis*; 5—*corpus sterni*; 6—*sulcus musculi subclavii*;
7—*tuberculum conoideum*; 8—*linea trapezoidea*; 9—*extremitas acromialis*.

O'mrov suyagi tanasining yuqori yuzasi silliq, pastki yuzasida boylamlar birikadigan konussimon do'mboqcha (*tuberculum conoideum*) va trapetsiya-simon chiziq (*linea trapezoidea*) mavjud.

O'mrov – endesmal yo'l bilan suyaklanadigan yagona naysimon suyak. Uning birinchi suyaklanish nuqtasi homila hayotining 6–7 haftasida biriktiruvchi to'qimadan tuzilgan o'mrov tanasida paydo bo'ladi. Bu suyak nuqtasidan akromion uchi va tanasi suyaklanadi. Yangi tug'ilgan chaqaloqning o'mrov suyagi S shakliga ega. Uning akromion uchi ingichka tog'ay hoshiya bilan qoplangan bo'lib, to'shga qaragan uchi tog'aydan iborat.

Bola hayotining birinchi yetti yilida o'mrov suyagi bo'yiga va eniga o'sadi. Bolalikning ikkinchi davrida o'mrov suyagining akromion va to'shga qaragan uchlarida g'adir-budirliklar paydo bo'ladi. Akromion uchidagi tog'ay hoshiya yo'qolib, o'rnida bo'g'im yuzasi paydo bo'ladi.

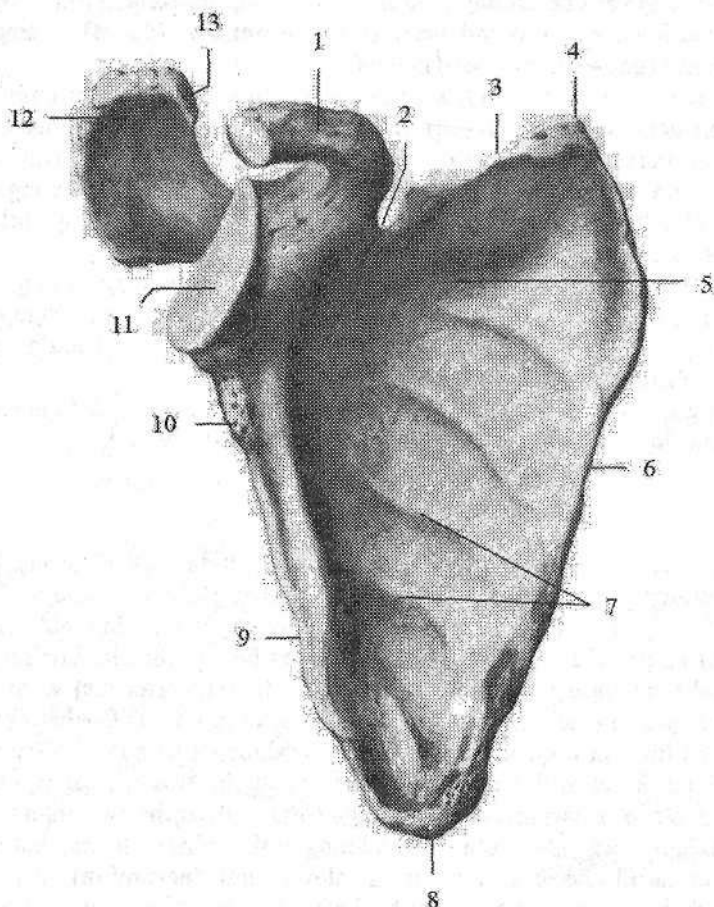
Balog'at davrida (16–18) o'mrovning to'sh uchida ikkilamchi suyaklanish nuqtasi paydo bo'lib, u tanasi bilan 20–25 yoshlarda qo'shiladi.

Kurak suyagi

Kurak suyagi (*scapula*) yassi uchburchak shaklida (18-, 19-rasm). U ko'krak qafasining orqa lateral tomonida II–VII qovurg'alar sohasida joylashgan. Unda 3 ta: yuqori burchak (*angulus superior*), lateral burchak (*angulus lateralis*) va pastki burchak (*angulus inferior*) hamda shunga mos ravishda 3 ta: medial qirra (*margo medialis*) lateral qirra (*margo lateralis*) va ustki qirra (*margo superior*) tafovut qilinadi. Kurakning orqa yuzasi (*facies posterior*) qavariq bo'lib, uni orqaga qarab chiqqan kurakning o'tkir qirrasini (*spina scapulae*) 2 ga: kurak o'tkir qirrasini ustidagi chuqurcha (*fossa supraspinata*) va kurakning o'tkir qirrasini ostidagi chuqurchasiga (*fossa infraspinata*) ajratadi. Ularda shu nomdagi mushaklar yotadi. Kurakning o'tkir qirrasini lateral burchak tomoniga ko'tarilib borib kengayadi va akromionni (*acromion*) hosil qiladi. Uning uchida o'mrov suyagi bilan birikadigan o'mrov bo'g'im yuzasi (*facies articularis clavicularis*) bor. Kurakning oldingi qovurg'a tomondagi yuzasi (*facies costalis*) biroz bukilgan kurak osti chuqurchasini (*fossa subscapularis*) hosil qiladi. Unda shu nomdagi mushak yotadi. Kurakning lateral burchagi yo'g'onlashib yelka suyagi boshchasi bilan birlashadigan bo'g'im chuqurchasini (*cavitas glenoidalis*) hosil qiladi. Uning yuqorisida bo'g'im chuqurchasini ustidagi do'mboqcha (*tuberculum supraglenoidale*) bo'lib, undan yelka ikki boshli mushagining uzun boshchasi payi boshlanadi.

Bo'g'im chuqurchasini tagidagi do'mboqchadan (*tuberculum infraglenoidale*) yelkaning uch boshli mushagining uzun boshchasi payi boshlanadi.

Bo'g'im chuqurchasidan keyin toraygan kurak suyagi bo'yni (*collum scapulae*) bor. Kurakning ustki qirrasida kurak kemtigi (*incisura scapulae*) bo'lib, u bilan bo'yni o'rtasidan tumshuqsimon o'simta (*processus coracoideus*) ko'tarilib turadi.



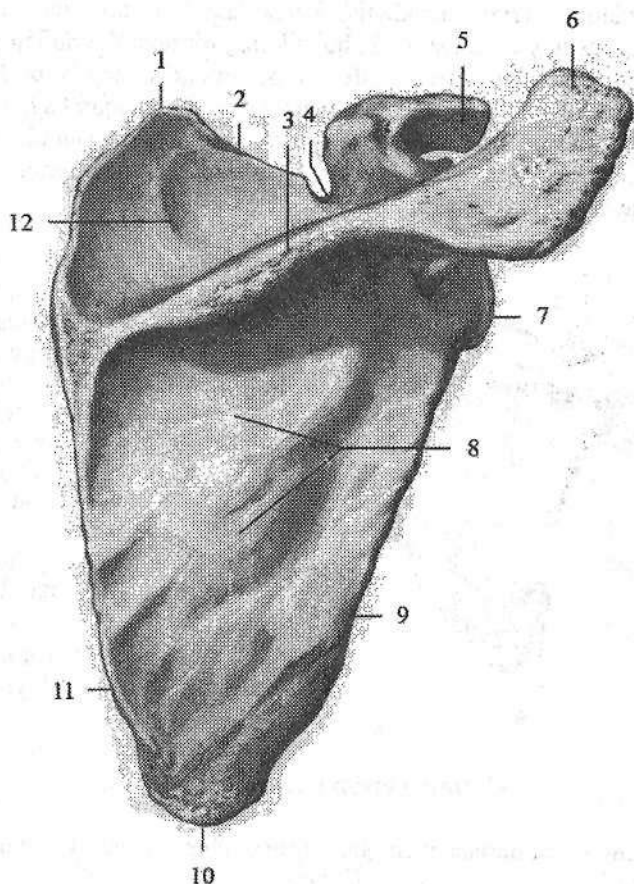
18-rasm. Ong 'kurak suyagi. Old tomondan ko'rinishi.

- 1–processus coracoideus; 2–incisura scapulae; 3–margo superior; 4–angulus superior;
 5–fossa subscapularis; 6–margo medialis; 7–facies costalis; 8–angulus inferior;
 9–margo lateralis; 10–tuberculum infraglenoidale; 11–cavitas glenoidalis;
 12–tuberculum supraglenoidale; 13–acromion.

Kurak suyagining birinchi suyaklanish nuqtasi homila hayotining ikkinchi oyi oxirida kurak suyagi boy'ni sohasida paydo bo'ladi.

Bu suyaklanish nuqtasidan kurak suyagi tanasi va kurakning o'tkir qirasi suyaklanadi.

Yangi tug'ilgan chaqaloqning kurak suyagi uning ko'krak qafasini tuzilishi xususiyatiga bog'liq holatda kattalarnikiga nisbatan yuqoriroq va lateral joylashgan.



19-rasm. Ong 'kurak suyagi. Orqa tomondan ko'rinishi.

1—angulus superior; 2—margo superior; 3—spina scapulae; 4—incisura scapulae; 5—processus coracoideus; 6—acromion; 7—angulus lateralis; 8—fossa infraspinata; 9—margo lateralis; 10—angulus inferior; 11—margo medialis; 12—fossa suprascapularis.

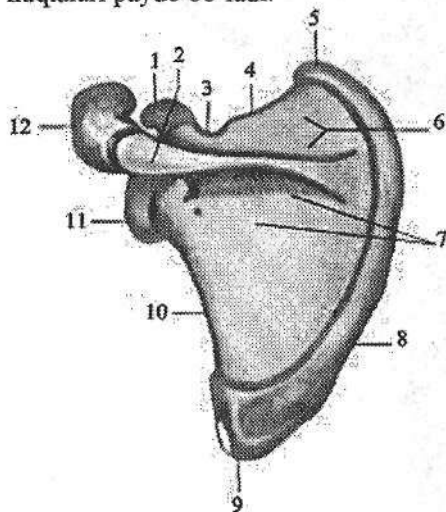
Uning yuqori chegarasi I–II qovurg'alar sohasida bo'lsa, pastkisi IV–V qovurg'alar sohasida turadi. Uning shakli kattalarnikiga o'xshasa ham, tanasi va lateral qirrasidan tashqari qismlari tog'aydan iborat (20-rasm). Kurak kemtigi juda katta bo'lib, kurak o'tkir qirrasida ustidagi chuqurchani egallab turadi. Bo'g'im yuzasi oval shaklida. Kurak o'tkir qirrasida ustidagi chuqurcha va kurakning o'tkir qirrasida osti chuqurchalari yuza va silliq bo'ladi.

Bola o'sishi bilan birga kurak suyagi ham o'zgaradi.

Emizikli davrning oxirida tumshuqsimon o'simta tog'ayda suyaklanish nuqtasi paydo bo'ladi.

Erta bolalik davrida suyaklanish kurak tanasidan bo'g'im yuzasi asosiga taraqaydi. Bo'g'im yuzasi tez o'sib, bolalikning birinchi davrida tuxum shaklini oladi, va bo'g'im chuqurchasi ustidagi do'mboqcha paydo bo'ladi. Yuqori burchagi o'sishi hisobiga kurak o'tkir qirrasida ustidagi chuqurcha kattalashadi.

Balog'at va o'smirlilik davrlarida kurakning tumshuqsimon o'simtasi va akromioni uchida, pastki burchagi va medial qirrasida ikkilamchi suyaklanish nuqtalari paydo bo'ladi.



20-rasm. Chaqaloqning chap kurak suyagi. Orqa tomondan ko'rinishi.

1—processus coracoideus; 2—spina scapulae; 3—incisura scapulae; 4—margo superior; 5—angulus superior; 6—fossa supraspinata; 7—fossa infraspinata; 8—margo medialis; 9—angulus inferior; 10—margo lateralis; 11—angulus lateralis; 12—acromion.

Akromion va tumshuqsimon o'simta kurak suyagi bilan 18–21 yoshda, medial qirra va pastki uchi qo'shimcha suyaklanish nuqtalari asosiy qismi bilan 20–21 yoshda qo'shiladi.

Qo'lning erkin harakatchan qismi

Qo'lning erkin harakatchan qismi (*pars libera membri superioris*) yelka, bilak va tirsak hamda qo'l kafti suyaklaridan tashkil topgan.

Yelka suyagi

Yelka suyagi (**humerus**) uzun naysimon suyaklar turkumiga kiradi (21-rasm). Unda yelka suyagining tanasi (**corpus humeri**) va 2 ta: yuqorigi (proksimal) va pastki (distal) uchlari tafovut qilinadi. Uning yuqorigi uchida ichkariga va biroz orqaga qaragan sharsimon yelka suyagining boshchasi (**caput humeri**) bor. Uning chekkasidan uncha chuqur bo'lmagan egat— anatomik bo'yincha (**collum anatomicum**) o'tadi. Bu egat boshchasini lateralroq joylashgan katta do'mboqcha (**tuberculum majus**) va undan oldinda joylashgan kichik do'mboqchadan (**tuberculum minus**) ajratib turadi. Har bir do'mboqchadan pastga qarab katta va kichik do'mboqchalar qirrasida (**crista tuberculi majoris et minoris**) ketadi. Do'mboqchalar va qirralar o'rtasida do'mboqchalararo egat (**sulcus intertubercularis**) bo'lib, unda yelkaning ikki boshli mushagi uzun

boshining payi o'tadi. Do'mboqchalardan pastki qismi xipcharoq bo'lib, xirurgik bo'yincha (*collum chirurgicum*) deb ataladi. Suyak tanasining yuqori qismi silindr shaklida, pastki qismi uch qirrali bo'ladi. Bu qismida oldingi medial yuza (*facies anteromedialis*), oldingi lateral yuza (*facies anterolateralis*) va orqa yuza (*facies posterior*) tafovut qilinadi. Suyakning orqa yuzasi ikkala oldingi yuzasidan medial qirra (*margo medialis*) va lateral qirra (*margo lateralis*) vositasida ajrab turadi. Suyak tanasining o'rtasidan yuqori qismida deltasimon mushak birikadigan deltasimon g'adir-budirlik (*tuberositas deltoidea*) joylashgan. Undan pastda suyakning orqa yuzasida spiralsimon bilak nervining egati (*sulcus nervi radialis*) o'tadi. U suyakning medial qirrasidan boshlanadi, uning orqa yuzasini aylanib o'tib lateral qirrasida tugaydi. Yelka suyagining pastki uchi kengayib yelka suyagining do'ngligini (*condylus humeri*) hosil qilib tugaydi. Uning medial tomonida tirsak suyagi bilan birlashuvchi yelka suyagi g'altagi (*trochlea humeri*), lateral tomonida esa bilak suyagi bilan birlashuvchi yelka suyagi do'ngligining boshchasi (*capitulum humeri*) bor.

21-rasm. O'ng yelka suyagi.

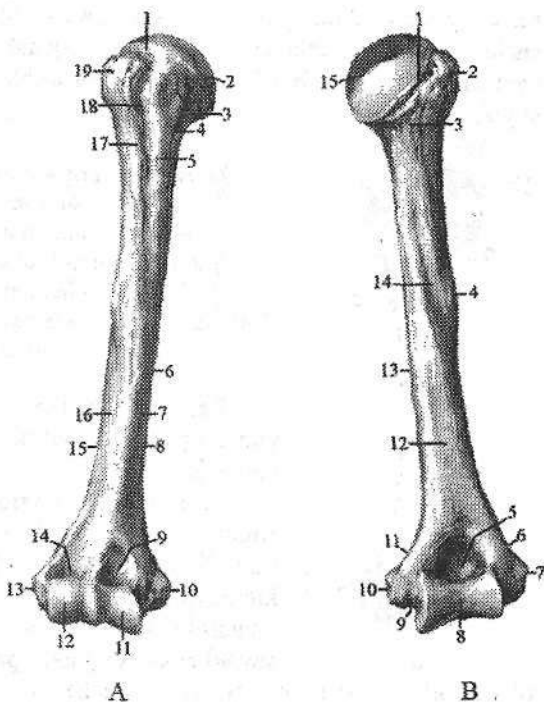
A—old tomondan ko'rinishi.

- 1—collum anatomicum;
- 2—caput humeri; 3—tuberculum minus; 4—collum chirurgicum; 5—crista tuberculi minoris; 6—corpus humeri;
- 7—facies anteromedialis;
- 8—margo medialis; 9—fossa coronoidea; 10—epicondylus medialis; 11—trochlea humeri;
- 12—capitulum humeri; 13—epicondylus lateralis; 14—fossa radialis; 15—margo lateralis;
- 16—facies anterolateralis;
- 17—crista tuberculi majoris;
- 18—sulcus intertubercularis;
- 19—tuberculum majus.

B—orqa tomondan ko'rinishi.

- 1—collum anatomicum; 2—tuberculum majus; 3—collum chirurgicum;
- 4—tuberositas deltoidea;

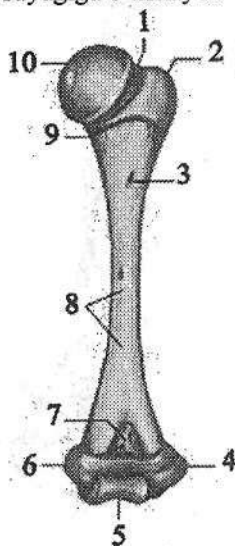
- 5—fossa olecrani; 6—crista supraepicondylaris lateralis; 7—epicondylus lateralis;
- 8—trochlea humeri; 9—sulcus nervi ulnaris; 10—epicondylus medialis; 11—crista supraepicondylaris medialis; 12—facies posterior; 13—margo medialis; 14—sulcus nervi radialis; 15—caput humeri.



Old tomonda g'altak ustida tojsimon chuqurcha (*fossa coronoidea*), yelka suyagi do'ngligining boshchasi ustida kichikroq bilak chuqurchasi (*fossa radialis*) joylashgan. Orqa tomonda g'altak ustida katta tirsak o'sig'i chuqurchasi (*fossa olecrani*) bo'ladi. Yelka suyagi do'ngligini medial va lateral tomonlarida medial va lateral do'ng usti do'mboqchasi (*epicondylus medialis et lateralis*) bor. Medial do'ng usti do'mboqchasining orqa yuzasidan tirsak nervining egati (*sulcus nervi ulnaris*) o'tadi. Yuqori tomonga medial do'ng usti do'mboqchasi medial do'ng usti qirrasini (*crista supraepicondylaris medialis*) bo'lib, yelka suyagining medial qirrasiga davom etadi. Lateral do'ng usti do'mboqchasi yuqoriga qarab lateral do'ng usti qirrasini (*crista supraepicondylaris lateralis*) hosil qilib, yelka suyagining lateral qirrasiga o'tib ketadi.

Yelka suyagining birinchi suyaklanish nuqtasi homila hayotining 8-haftasida uning diafizida paydo bo'ladi.

Yangi tug'ilgan chaqaloq yelka suyagi nisbatan qisqa, uchlari katta (22-rasm). Suyak tanasining katta, kichik do'mboqchalari va ularning qirrasidan boshqa qismlari suyaklanib bo'lgan. Suyak iligi kanali hosil bo'lmagan. Tana relyefi yaxshi bilinmaydi. Yelka suyagining boshchasi tog'aydan iborat bo'lib, shakli yumaloq. Katta va kichik do'mboqchalar tog'ay bo'lib, o'zaro chuqur egat bilan ajragan. Distal uchi tog'aydan tashkil topgan, uning relyefi kattalar suyagiga o'xshaydi.



22-rasm. Chaqaloqning o'ng yelka suyagi. Orqa tomondan ko'rinishi.

- 1—collum anatomicum; 2—tuberculum majus;
3—foramen nutricium; 4—epicondylus lateralis;
5—trochlea humeri; 6—epicondylus medialis;

7—fossa olecrani; 8—facies posterior; 9—collum chirurgicum;
10—caput humeri.

Emizikli davrda yelka suyagining boshchasida yumaloq suyak nuqtasi, tanasida esa so'rilish markazi paydo bo'ladi.

Erta bolalik davrida katta do'mboqchada, delta-simon g'adir-budirlik va pastki uchida yelka suyagi do'ngligining boshchasida, bolalikning birinchi davrida kichik do'mboqchasida, tojsimon va bilak chuqurchalarida, medial do'ng usti do'mboqchasida ikkilamchi suyaklanish nuqtalari paydo bo'ladi. Bu davrda suyak o'sishi bilan birga uning relyefi yuzaga keladi.

Bolalikning ikkinchi davri oxirlarida yelka suyagi tanasining taraqqiyoti tugab u kattalarnikiga o'hshab qoladi. Yuqori uchi tanasidan yupqa tog'ay qatlam bilan ajraladi. Bu davrda pastki uchida lateral do'ng usti do'mboqchasi va yelka suyagi g'altagida ikkilamchi suyaklanish nuqtasi paydo bo'ladi.

O'smirlilik davrida suyakning pastki epifizi tanasi bilan suyaklanib birikadi. Yuqori epifizi esa tanasi bilan 20–24 yoshda birikib, bir butun yelka suyagini hosil qiladi.

BILAK SUYAKLARI

Bilak sohasida ikkita uzun naysimon suyak: medial joylashgan tirsak suyagi harakat yo'nalishini aniqlansa, lateral joylashgan bilak suyagi tayanch vazifasini bajaradi. Bu suyaklarning taraqqiyoti ularning vazifasiga bevosita bog'liq.

Tirsak suyagi

Tirsak suyagini (*ulna*) yuqori uchi kengaygan bo'lib (23-rasm), yelka suyagi g'altagi bilan birlashadigan g'altaksimon kemtik (*incisura trochlearis*) bor. Bu kemtik yuqori tomondan tirsak o'sig'i (*olecranon*), pastdan tojsimon o'siqcha (*processus coronoideus*) bilan chegaralangan.

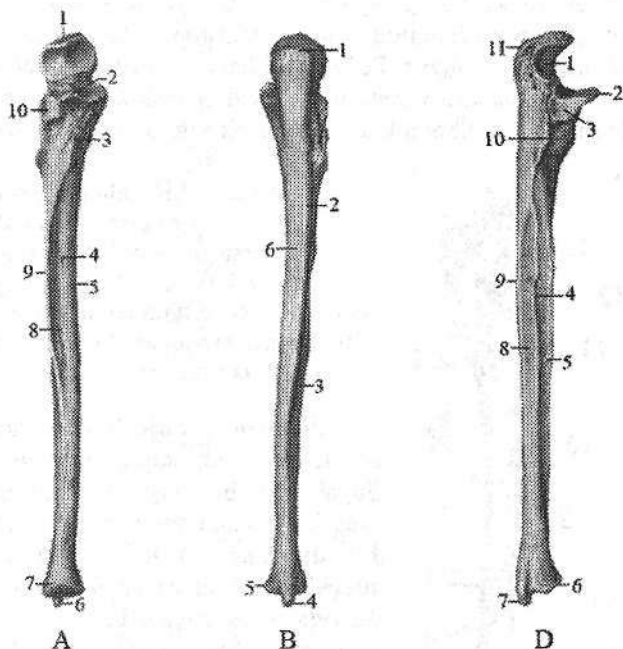
23-rasm. O'ng tirsak suyagi.

A—old tomondan ko'rinishi.

1—olecranon; 2—processus coronoideus; 3—tuberositas ulnae; 4—foramen nutricium; 5—margo anterior; 6—processus styloideus; 7—caput ulnae; 8—facies anterior; 9—margo interossea; 10—incisura radialis.

B—orqa tomondan ko'rinishi.

1—olecranon; 2—margo posterior; 3—facies posterior; 4—processus styloideus; 5—caput



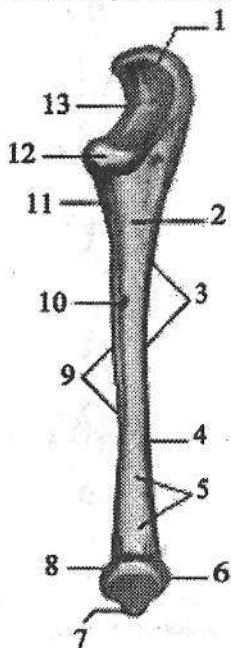
ulnae; 6—facies medialis;

D—bilak suyagi tomondan ko'rinishi. 1—incisura trochlearis; 2—processus coronoideus; 3—incisura radialis; 4—margo interossea; 5—facies anterior;

6—circumferentia articularis; 7—processus styloideus; 8—facies posterior; 9—margo posterior; 10—crista musculi supinatoris; 11—olecranon.

Tojsimon o'siqchanning tashqi tomonida bilak suyagining boshchasi birlashadigan bilak kemtigi (*incisura radialis*) joylashgan. Old tomonda undan pastroqda tirsak suyagining g'adir-budur do'ngligi (*tuberositas ulnae*) bor. Tirsak suyagining tanasi uch qirrali. Unda uchta: orqa yuzasi (*facies posterior*), oldingi yuzasi (*facies anterior*) va medial yuzasi (*facies medialis*) farqlanadi. Bu yuzalarni o'zaro uchta: oldingi qirra (*margo anterior*), orqa qirra (*margo posterior*), oldingi va orqa yuza o'rtasida joylashgan suyaklararo qirra (*margo interossea*) ajratib turadi. Suyakning pastki uchi yuqorisiga nisbatan ingichkaroq bo'lib, tirsak suyagining boshchasi (*caput ulnae*) bilan tugaydi. Suyak boshchasida bilak suyagi bilan birlashadigan bo'g'im gir aylanasi (*circumferentia articularis*) joylashgan. Boshchanning pastki yuzasi yassi. Suyak boshchasining medial tomonida tirsak suyagining bigizsimon o'siqchasi (*processus styloideus ulnae*) bor.

Tirsak suyagini birinchi suyaklanish nuqtasi uning diafizida homila hayotining 8-haftasida paydo bo'ladi. Yangi tug'ilgan chaqaloqning tirsak suyagi asosi yuqoriga qaragan konus shaklida (24-rasm), tanasi suyaklanib bo'lgan. Suyak yuzasi silliq, suyaklararo qirra yaxshi ko'rinadi. Suyak iligi bo'shlig'i yo'q. Tirsak suyagining yuqori uchi tog'aydan iborat, tojsimon o'siqcha asosi qisman suyaklangan. Pastki uchi ham tog'aydan iborat, tirsak suyagining bigizsimon o'siqchasi yaxshi bilinmaydi. Tirsak suyagining o'sishi emizikli davrda boshlanib, erta bolalik davrida suyak iligi bo'shlig'i paydo bo'la boshlaydi.



24-rasm. Chaqaloqning o'ng tirsak suyagi.
Old tomondan ko'rinishi.

1—olecranon; 2—margo anterior; 3—facies medialis;
4—corpus; 5—facies anterior; 6—caput ulnae; 7—processus
styloideus; 8—circumferentia articularis; 9—margo interossea;
10—foramen nutricium; 11—tuberositas ulnae; 12—processus
coronoideus; 13—incisura trochlearis.

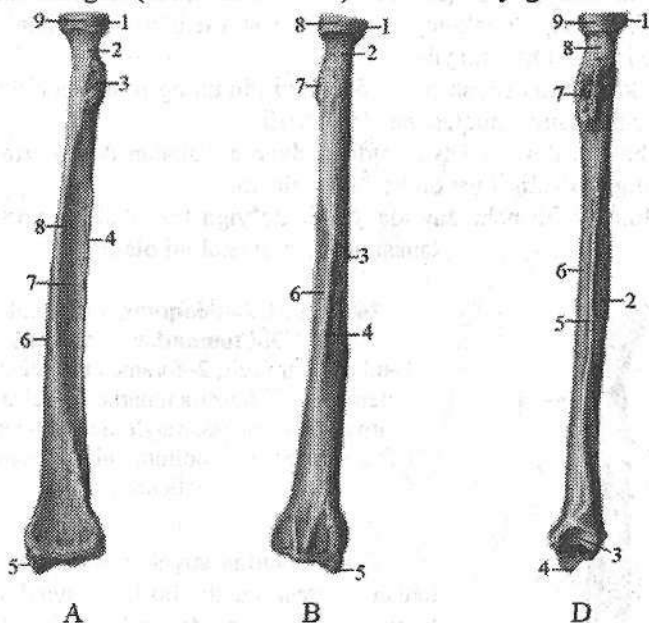
Bolalikning birinchi davrida suyak bo'yiga va eniga bir tekis o'sib, suyak tanasining relyefi aniqlashadi. Suyak iligi bo'shlig'i kattalashadi. Tojsimon o'siqchanning ko'p qismi suyaklangan, uchi esa tog'aydan iborat. Bu davrning oxirida pastki epifizida oval shaklida suyaklanish nuqtasi paydo bo'ladi. Bolalikning ikkinchi davrida tirsak suyagi bo'yiga o'sadi. Suyak relyefi aniq bilingan bo'lib, tojsimon o'siqchanning uchidagi ingichka tog'ay hoshiyadan tashqari qismlari suyaklanib bo'lgan.

Uning hajmi eniga kattalashgan. Davr oxirida g'altaksimon kemtikda qirra paydo bo'ladi. Pastki uchidagi suyaklanish nuqtasi o'sib, suyak boshchasi va tirsak suyagining bigizsimon o'siqchasini qoplaydi. Suyakning

yuqori uchi tanasi bilan o'smirlik davrida 16–17 yoshlarda biriksa, pastki uchi 20–24 yoshda birikadi.

Bilak suyagi

Bilak suyagining (**radius**) yuqorigi nisbatan kichik (25-rasm), uchida bilak suyagining boshchasi (**caput radii**) joylashgan. Boshchani ust tomonida yelka suyagi boshchasi bilan bo'g'im hosil qiladigan yassi bo'g'im chuqurchasi (**fovea articularis**) bor. Boshchani yon tomonida tirsak suyagi bilan bo'g'im hosil qiladigan bo'g'im gir aylanasi (**circumferetia articularis**) joylashgan. Suyakning boshchasi tanasidan toraygan bilak suyagi bo'yinchasi (**collum radii**) vositasida ajralib turadi. Undan pastda mushak birikadigan bilak suyagidagi g'adir-budur do'nglik (**tuberositas radii**) bor. Bilak suyagi tanasi uch qirrali.



25-rasm. O'ng bilak suyagi.

A—old tomondan ko'rinishi. 1—caput radii; 2—collum radii; 3—tuberositas radii; 4—margo interossea; 5—incisura ulnaris; 6—processus styloideus; 7—margo anterior; 8—facies anterior; 9—foramen nutricium; 10—circumferentia articularis.

B—orqa tomondan ko'rinishi. 1—caput radii; 2—collum radii; 3—facies lateralis; 4—margo posterior; 5—processus styloideus; 6—facies posterior; 7—tuberositas radii; 8—circumferentia articularis.

D—tirsak suyagi tomonidan ko'rinishi. 1—caput radii; 2—facies posterior; 3—incisura ulnaris; 4—processus styloideus; 5—margo interossea; 6—facies anterior; 7—tuberositas radii; 8—collum radii; 9—circumferentia articularis.

Unda uchta: oldingi yuzasi (*facies anterior*), orqa yuzasi (*facies posterior*) va lateral yuzasi (*facies lateralis*) bo'lib, ular o'zaro uchta: oldingi qirra (*margo anterior*), orqa qirra (*margo posterior*) va suyaklararo qirra (*margo interossea*) vositasida bir-biridan ajralib turadi. Bilak suyagini pastki uchi kengaygan, uning medial tomonida tirsak suyagining boshchasi bilan bo'g'im hosil qiladigan tirsak kemtigi (*incisura ulnaris*), lateral tomonida bilak suyagining bigizsimon o'siqchasi (*processus styloideus radii*) bor. Pastki uchidagi kaft suyaklari bo'g'im yuzasi (*facies articularis carpalis*) botiq bo'lib, kaft usti sohasi suyaklari bilan bo'g'im hosil qilib qo'shiladi.

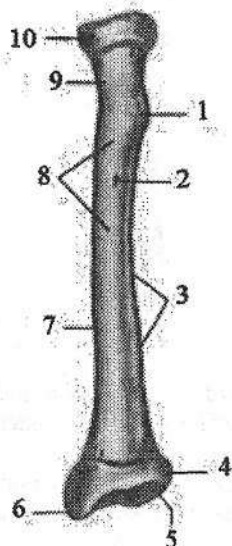
Bilak suyagining birinchi suyaklanish nuqtasi uning diafizida homila 8 haftaligida paydo bo'ladi.

Yangi tug'ilgan chaqaloqning bilak suyagi nisbatan qisqa, uning uchlari yumaloq shaklda bo'ladi (26-rasm). Suyak tanasi suyaklanib bo'lgan, suyak iligi bo'shlig'i yoq. Suyakning yuqori va pastki uchlari tog'aydan iborat, suyak bo'yinchasi yaxshi bilinmaydi.

Emizikli davrda suyak o'sib, davr oxirida uning pastki uchida uchburchak shakldagi suyaklanish nuqtasi paydo bo'ladi.

Erta bolalik davrida suyak oldingi davrga nisbatan ikki marta kattalashadi va suyak iligi bo'shlig'i paydo bo'la boshlaydi.

Bolalikning birinchi davrida suyak bo'yiga tez o'sib, 7 yoshlarda suyak tanasi uch qirrali shaklni oladi.



**26-rasm. Chaqaloqning o'ng bilak suyagi.
Old tomondan ko'rinishi.**

1-tuberositar radii; 2-foramen nutricium; 3-margo interossea; 4-incisura ulnaris; 5-facies articularis carpalis; 6-processus styloideus; 7-corpus radii; 8-facies anterior; 9-collum radii; 10-circumferentia articularis.

Yuqori uchida suyak boshchasi uchun suyaklanish nuqtasi paydo bo'lib, suyaklanish tanadan bilak suyagidagi g'adir-budur do'nglikka tarqaydi. Pastki uchidagi suyaklanish nuqtasi o'sib bilak suyagining bigizsimon o'siqchasi asosini egallaydi.

Bolalikning ikkinchi davrida suyak tez o'sadi va uning tanasi kattalanikiga o'xshaydi. Suyak boshchasi suyaklanib o'ziga xos shaklni oladi. Epifiz bilan metafiz o'rtasidagi yupqa tog'ay qatlam ularni ajratib turadi. Balog'at davrida epifizlarni suyaklanishi tugab, suyakning yuqori uchi tanasi bilan 17-18 yoshda, pastki uchi esa 20-25 yoshda birikadi.

Qo'l kaft suyaklari

Qo'l kaft suyaklari (*ossa manus*) kaft usti sohasi suyaklari, qo'l kafti suyaklari va barmoq suyaklariga bo'linadi.

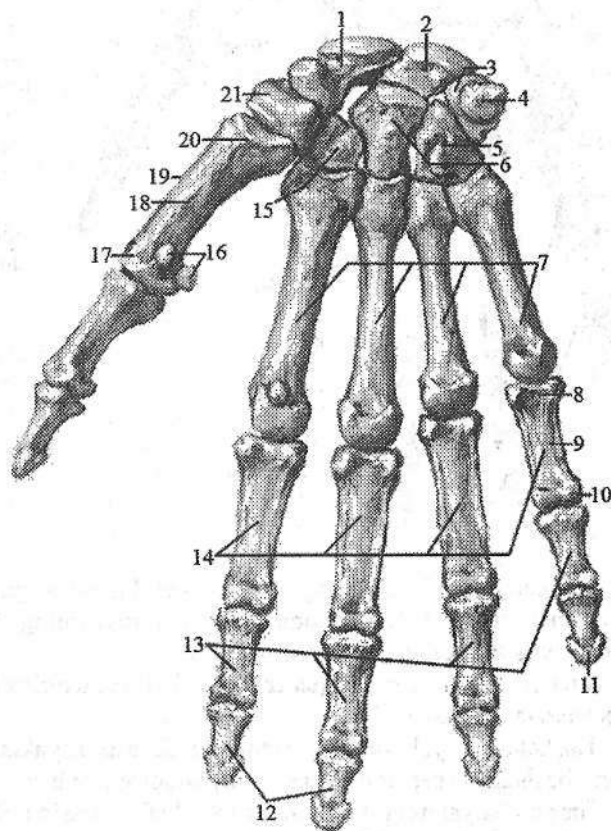
Kaft usti sohasi suyaklari (*ossa carpi*) turli shakldagi ikki qator joylashgan (27-, 28-rasm) 8 ta mayda g'ovak suyaklardan iborat. Yuqorigi (proksimal) qator bosh barmoq tomondan hisoblaganda qayiqsimon suyak, yarimoysimon suyak, uch qirrali va no'xatsimon suyaklardan; pastki (distal) qator trapetsiya suyagi, trapetsiyasimon suyak, boshchali va ilmoqli suyakdan tashkil topgan.

Bu suyaklarning nomlari shakllariga mos, yuzalarida qo'shni suyaklar bilan birlashadigan bo'g'im yuzalari bor.

Qayiqsimon suyak (*os scaphoideum*) birinchi qatordagi eng katta suyak bo'lib, qabariq yuzasi bilak suyagining bo'g'im yuzasi bilan birlashadi. Kaftga qaragan yuzasi botiq bo'lib, lateral chekkasida qayiqsimon suyak do'mboqchasi (*tuberculum ossis scaphoidei*) bor.

27-rasm. Qo'l kafti suyaklari. Kaft tomoni.

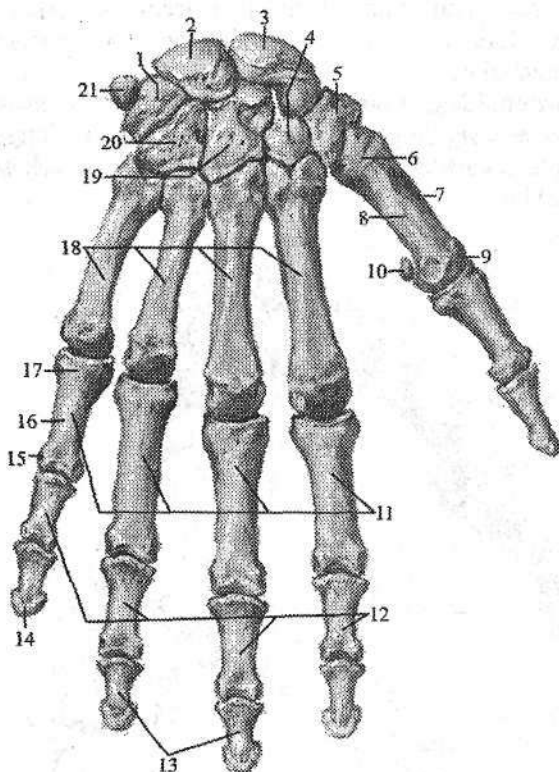
- 1—os scaphoideum;
- 2—os lunatum; 3—os triquetrum;
- 4—os pisiforme; 5—os trapezium;
- 6—os trapezoideum;
- 7—ossa metacarpi;
- 8—basis phalangis proximalis;
- 9—corpus phalangis proximalis;
- 10—caput phalangis proximalis;
- 11—tuberositas phalangis distalis;
- 12—palanx distalis;
- 13—palanx media;
- 14—palanx proximalis;
- 15—os capitatum;
- 16—ossa sesamoidea;
- 17—caput ossis metacarpi;
- 18—corpus ossis metacarpi I;
- 19—os metacarpi I;
- 20—basis ossis metacarpi I;
- 21—os hamatum.



Yarimoysimon suyakning (*os lunatum*) ustki yuzasi qavariq, pastki yuzasi esa botiq, boshchali suyak bilan bo'g'im hosil qiladi.

Uch qirrali suyakning (*os triquetrum*) ustki yuzasi qavariq bo'lib, bilak suyagining bo'g'im yuzasi bilan, tashqi yassi yuzasi esa no'xatsimon suyak bilan birlashadi.

No'xatsimon suyak (*os pisiforme*) kaft ustining eng kichik suyagi, u qo'l kaftini tirsak tomonga bukuvchi mushak payi ichida joylashgan. Proksimal qatorning uchta suyagi o'zaro birlashib, ellipssimon bo'g'im yuzasini hosil qiladi.



28-rasm. Qo'l kafti suyaklari. Orqa tomondan ko'rinishi.

1—os triquetrum; 2—os lunatum; 3—os scaphoideum; 4—os trapezoideum; 5—os trapezium; 6—basis ossis metacarpi I; 7—os metacarpi I; 8—corpus ossis metacarpi I; 9—caput ossis metacarpi I; 10—os sesamoideum; 11—palanges proximales; 12—palanx media; 13—phalanx distalis; 14—tuberositas phalanx distalis; 15—caput palangis proximalis; 16—corpus phalangis proximalis; 17—basis phalangis proximalis; 18—ossa metacarpi; 19—os capitatum; 20—os hamatum; 21—os pisiforme.

Trapetsiya suyagida (*os trapezium*) I kaft suyagi asosi bilan birlashadigan egarsimon bo'g'im yuzasi bor, uning kaft yuzasida trapetsiya suyagining do'mboqchasi (*tuberculum ossis trapezii*) va egatcha mavjud.

Trapetsiyasimon suyak (*os trapezoideum*) kichkina bo'lib, shakl jihatidan trapetsiyaga o'xshash.

Boshchali suyak (*os capitatum*) kaft usti suyaklari ichida eng kattasi. Uning boshchasi (*caput ossis capitati*) yuqoriga va biroz tashqariga yo'nalgan.

Ilmoqli suyakning (*os hamatum*) kaft yuzasida ilmoqli suyak ilmog'i (*hamulus ossis hamati*) bor.

Kaft usti sohasi suyaklarining pastki chekkasi esa nisbatan tekis. Kaft usti sohasining orqa yuzasi ko'tarilgan. Oldingi kaft yuzasi botiq bo'lib, kaft tarnovini (*sulcus carpi*) hosil qiladi.

Kaft suyaklari yangi tug'ilgan bolalarda to'liq suyaklanmagan (29-rasm). Kaft usti sohasi suyaklari shakli o'xshasa ham ular tog'aydan iborat. Qo'l kafti va barmoq suyaklarining tana qismi suyaklangan bo'lib, uchlari tog'aydan iborat.

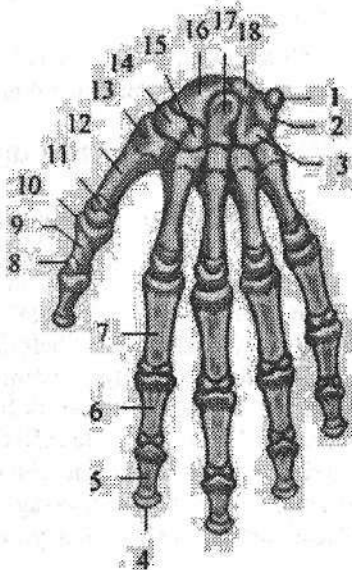
Kaft usti sohasi suyaklarida birinchi suyaklanish nuqtasi emizikli davrda boshchali suyakda (2-oyda) va ilmoqli suyakda (3-oyda), erda bolalik davrda 3 yoshlarda uch qirrali suyakda, bolalikning birinchi davrda (4 yoshda) yarimoy-simon suyakda, (5 yoshda) qayiqsimon suyakda, (5-6 yoshda) trapetsiya va trapetsiyasimon suyaklarda, bolalikning ikkinchi davrida (7-12 yoshda) esa no'xotsimon suyakda paydo bo'ladi.

Qo'l kafti suyaklari (*ossa metacarpi*) 5 ta kalta naysimon suyakdan iborat. Qo'l kafti suyaklarining asosi (*basis ossis metacarpi*), tanasi (*corpus ossis metacarpi*) va boshchasi (*caput ossis metacarpi*) tafovut qilinadi. Qo'l kafti suyaklarining uchlari kattalashgan, tanasi uchburchakka o'xshash. Ularning tanasini kaft tomoni biroz bukilgan, orqa tomoni esa ko'tarilgan. Birinchi qo'l kafti suyagi (*os metacarpi I*) boshqalaridan keng va qisqa bo'lib, uning asosida egarsimon, qolgan qo'l kafti suyaklarida yassi bo'g'im yuzasi bor. II qo'l kafti suyagi eng uzun. Qo'l kafti suyaklarining boshchasi sharsimon bo'lib, proksimal falangalar bilan birlashadigan bo'rtib chiqqan bo'g'im yuzasi bor. I qo'l kafti suyagini boshchasi boshqalarga nisbatan kichikroq. II-V qo'l kaft suyaklari asosida bir-biri bilan birlashishi uchun yon bo'g'im yuzalari bor.

29-rasm. Chaqaloqning qo'l kafti suyaklari.

Kaft yuzasi.

- 1—os pisiforme; 2—os triquetrum; 3—os hamatum; 4—tuberositas phalangis distalis; 5—phalanx distalis; 6—phalanx media; 7—phalanx proximalis; 8—caput phalangis; 9—corpus phalangis; 10—basis phalangis; 11—caput ossis metacarpi I; 12—corpus ossis metacarpi I; 13—basis ossis metacarpi I; 14—os trapezium; 15—os trapezoideum; 16—os scaphoideum; 17—os capitatum; 18—os lunatum.



Qo'l kafti suyaklarida suyaklanish nuqtasi ancha barvaqt paydo bo'ladi. II-V kaft suyaklari diafizida suyaklanish nuqtasi homila hayotining 9-10 haftasida, I kaft suyagida esa 10-11-haftasida paydo bo'ladi. Epi-

fizar suyaklanish nuqtasi bola hayotini 3-yilida I kaft suyagining asosida, II–V kaft suyaklarida esa boshchashda paydo bo‘ladi. Suyaklarni qarama-qarshi tomonidagi tog‘ay epifizlari suyak tanasidan suyaklanish jarayoni tarqalishi hisobiga suyaklanadi. Kaft suyaklarining epifizlari tanasi bilan 15–20 yoshlarda birikadi.

Barmoq suyaklarida (*ossa digitorum*) yo‘g‘on va qisqa bosh barmoq (*pollex*), ko‘rsatkich barmoq (*index*), eng uzun o‘rta barmoq (*digitus medius*), nomsiz barmoq (*digitus annularis*) va jimjiloq (*digitus minimus*) tafovut qilinadi. Barmoq suyaklari qisqa naysimon suyakdan iborat. II–V barmoqlarda 3 ta: proksimal falanga (*phalanx proximalis*), o‘rta falanga (*phalanx media*) va distal falanga (*phalanx distalis*), bosh barmoqda esa proksimal va distal falangalar bor. Har bir falangada falanga asosi (*basis phalangis*), falanga tanasi (*corpus phalangis*) va falanga boshi (*caput phalangis*) farqlanadi. Proksimal falangalarning asosida kaft suyaklari bilan bo‘g‘im hosil qiluvchi chuqurcha, o‘rta va distal falangalarda bo‘g‘im yuzasi bor. Distal falangalarning uchlari yassilashib distal falanga do‘ngligini (*tuberositas phalangis distalis*) hosil qiladi.

Barmoq suyaklari diafizida suyaklanish nuqtasi homila hayotining 2–oyida distal, 3–oyning boshida proksimal, 3–oyning oxirida o‘rta falangalarda paydo bo‘ladi. Epifizlar suyaklanish nuqtalari 2–3 yoshda barmoq falangalari asosida yuzaga keladi. Qarama-qarshi tomondagi tog‘ay epifizlari suyak tanasidan suyaklanish jarayonining tarqalishi hisobiga suyaklanadi. Epifizlar tanasi bilan 18–20 yoshlarda birikadi.

OYOQ SUYAKLARI

Odam oyog‘i katta va yo‘g‘on suyaklardan iborat. Oyoq suyaklarida chanoq kamari va oyoqning harakatchan qismi suyaklari tafovut qilinadi.

Oyoq suyaklarining taraqqiyoti

Oyoqlar homila hayotining 4-haftasi oxirida homilaning ventral va dorsal qismlari chegarasida hosil bo‘lgan yon bolishlar (kurtaklar) shaklida paydo bo‘ladi. 6-haftaning boshida bu kurtaklarni uchlari kengayib, ularning yuzasida barmoqlarning birlamchi belgilari paydo bo‘ladi. Kurtak bo‘yiga o‘sib avval boldir, keyinchalik son belgilari paydo bo‘ladi. 6-haftaning oxirida oyoq kurtaklarida oyoq panjasi, boldir, son va chanoq suyaklarining mezenxima qatlamlari aniq bilinadi. Homila hayotining 8-haftasida bu mezenxima to‘qimasi qattiqlashib tog‘ayga aylanadi. Oyoq suyaklarining hammasi taraqqiyotning uch davrini o‘taydi. Bu suyaklarning diafizlari ona qornidagi davrda suyaklansa, epifizlari va apofizlari bola tug‘ilganidan keyin suyaklanadi. Oyoq suyaklarning o‘sishi bitta epifiz hisobiga, ya‘ni monoepifizar o‘sadi.

Yangi tugʻilgan chaqaloqning oyoqʻida ham kattalarnikiga oʻxshab chanoq kamari va oyoqning erkin harakatchan qismlari boʻladi, ammo har xil yoshlarda ularni tuzilishi oʻziga xos xususiyatga ega boʻladi. Yangi tugʻilgan chaqaloqni oyoqʻi nisbatan kalta. Uning oyoq panjasi uzun, son qismi kalta. Yoshga qarab uning qismlari har xil tezlikda oʻsadi. Balogʻat yoshida son qismi yangi tugʻilgan chaqaloqqa nisbatan 4,5 marta oʻssa, boldir 3,7 marta, oyoq panjasi suyaklari esa 3 marta kattalashadi.

Oyoq kamari suyaklari

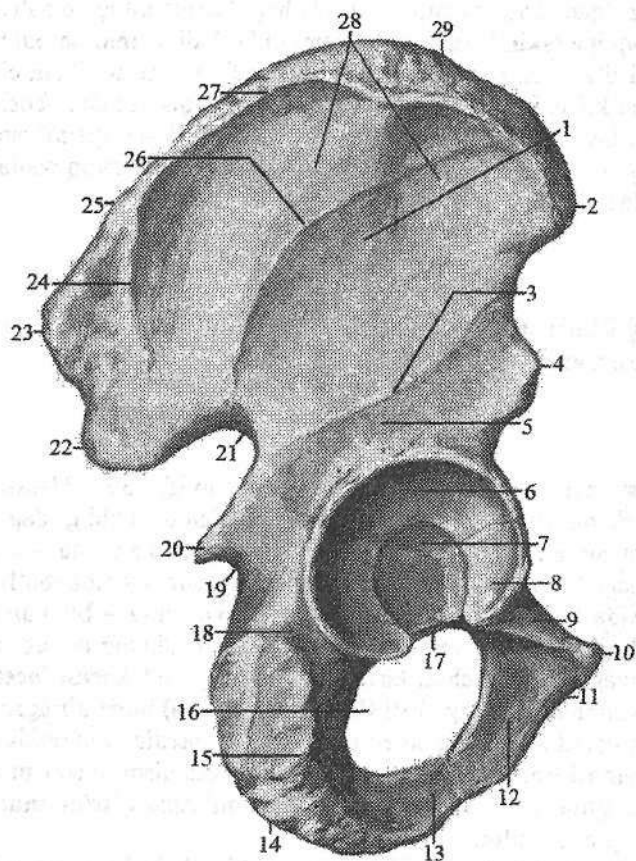
Oyoqning kamar qismi (*cingulum membri inferioris*) juft chanoq suyagidan tashkil topgan.

Chanoq suyagi

Chanoq suyagi (*os coxae*) juft yassi suyak boʻlib (30-, 31-rasm), odam yurganida gavda ogʻirligini oyoqqa oʻtkazadi va chanoq boʻshligʻidagi aʻzolari tashqi muhit taʼsiridan himoya qiladi. Chanoq suyagi 3 ta alohida: yonbosh, qov va quymich suyaklaridan iborat. Ular 16 yoshgacha alohida boʻlib, oʻzaro togʻay vositasida birikkan boʻlsa, keyinchalik suyaklanib – bir butun chanoq suyagini hosil qiladi. Uning tashqi yuzasida (3 ta suyakning oʻzaro birlashgan joyida) son suyagining boshchasi kirib turadigan quymich kosasi (*acetabulum*) bor. Unda quymich kosasining cheti (*limbus acetabuli*) bilan oʻralgan quymich kosasining chuqurchasi (*fossa acetabuli*) boʻlib, medial tomonida quymich kosasining oʻymasi (*incisura acetabuli*) bor. Chekka qismini son suyagi boshchasi bilan boʻgʻim hosil qiluvchi yarimoysimon yuza (*facies lunata*) egallagan, tubi esa gʻadir-budur.

Yonbosh suyagi (*os ilium*) ikki qism: pastki qalindlashgan, quymich kosasini yuqori qismini hosil qilishda qatnashadigan yonbosh suyagining tanasi (*corpus ossis ilii*) va yuqorigi kengaygan yonbosh suyagining qanotidan (*ala ossis ilii*) iborat. Yonbosh suyagining qanoti S shaklida, oʻrtasi yuqalashgan, uning chekkasi qalindlashib, yonbosh suyagining qirrasini (*crista iliaca*) hosil qiladi.

Yonbosh suyagining qirrasida qorin mushaklari birikadigan uchta gʻadir-budur chiziq: tashqi lab (*labium externum*), ichki lab (*labium internum*) va oraliq chizigʻi (*linia intermedia*) bor. Bu qirra oldingi va orqa tomonlarda oʻsiqlar hosil qilib tugaydi. Oldinda oʻzaro oʻyma bilan ajragan yonbosh suyagining oldingi ustki otkir oʻsigʻi (*spina iliaca anterior superior*) va yonbosh suyagining oldingi pastki otkir oʻsigʻi (*spina iliaca anterior inferior*), orqada esa yonbosh suyagining orqadagi ustki otkir oʻsigʻi (*spina iliaca posterior superior*) va yonbosh suyagining orqadagi pastki otkir oʻsigʻi (*spina iliaca posterior inferior*) hosil boʻladi.

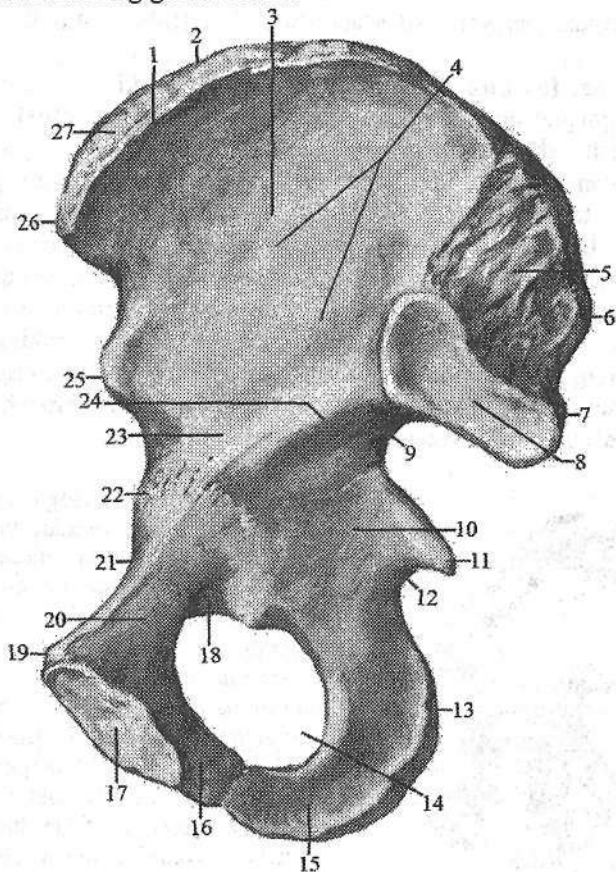


30-rasm. O'ng chanoq suyagi. Tashqi yuzasi.

1-facies glutea; 2-spina iliaca anterior superior; 3-linea glutea inferior; 4- spina iliaca anterior inferior; 5-corpus ossis ilii; 6-facies lunata; 7-fossa acetabuli; 8-corpus ossis pubis; 9-ramus superior ossis pubis; 10-tuberculum pubicum; 11-os pubis; 12-ramus inferior ossis pubis; 13-ramus ossis ischii; 14-os ischii; 15-tuber ishiadicum; 16-foramen obturatum; 17-incisura acetabuli; 18-corpus ossis ischii; 19-incisura ischiadica minor; 20-spina ischiadica; 21-incisura ischiadica major; 22-spina iliaca posterior inferior; 23-spina iliaca posterior superior; 24-linea glutea posterior; 25-linea intermedia crista iliaca; 26-linea glutea anterior; 27-labium externum cristae iliaca; 28-ala ossis ilii; 29-crista iliaca.

Qanotning tashqi yuzasida dumba mushaklari boshlanadigan uchta chiziq bor. Eng uzun oldingi dumba chizig'i (**linea glutea anterior**) yonbosh suya-gining oldingi ustki o'tkir o'sig'idan boshlanib, katta quymich kemtigi tomon ravoq shaklida yo'naladi.

Nisbatan qisqa orqa dumba chizig'i (**linea glutea posterior**) oldingi chiziqning orqa qismiga parallel joylashgan. Boshqalardan qisqa pastki dumba chizig'i (**linea glutea inferior**) yonbosh suyagining oldingi yuqorigi va pastki o'tkir o'siqlari o'rtasidan boshlanib, ravoq shaklida quymich kosachasi ustidan o'tib katta quymich kemtigigacha boradi.

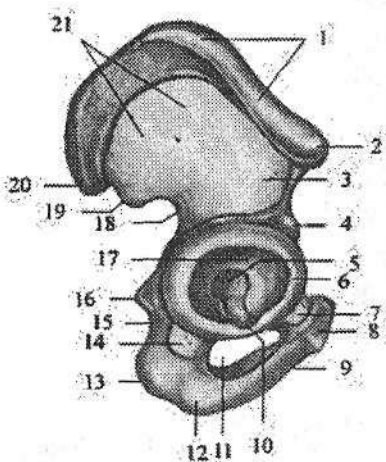


31-rasm. O'ng chanoq suyagi. Ichki yuzasi.

- 1-labium internum cristae iliacaе; 2-linea intermedia; 3-ala ossis ilii; 4-fossa iliaca;
 5-tuberositas iliaca; 6-spina iliaca posterior superior; 7-spina iliaca posterior inferior; 8-facies auricularis; 9-incisura ischiadica major; 10-corpora ossis ishiu;
 11-spina ishiadica; 12-incisura ishiadica minor; 13-os ishiu; 14-for. obturatum;
 15-ramus ossis ishiu; 16-ramus inferior ossis pubis; 17-facies symphyialis;
 18-sulcus obturatorius; 19-tuberculum pubicum; 20-ramus superior ossis pubis;
 21-corpora ossis pubis; 22-eminentia iliopubica; 23-corpora ossis ilii; 24-linea arcuata;
 25-spina iliaca anterior inferior; 26-spina iliaca anterior superior;
 27-crista iliaca.

Yonbosh suyagi qanotining ichki botiq yuzasida yonbosh chuqurchasi (**fossa iliaca**) bor. Uni pastki tomondan ravoqsimon chiziq (**linea arcuata**) chegaralab turadi. Bu chiziq quloqsimon yuzaning (**facies auricularis**) oldingi chekkasidan boshlanib, yonbosh-qov tepachasiga o'tib ketadi. Quloqsimon yuzadung'aza suyagining shu nomli yuzasi bilan bo'g'im hosil qiladi. Uning ustida boylamlar birikadigan yonbosh g'adur-budurligi (**tuberositas iliaca**) joylashgan.

Qov suyagi (**os pubis**) quymich kosasining pastki oldingi qismini hosil qiluvchi kengaygan qov suyagining tanasi (**corpus ossis pubis**) va ikki: qov suyagining ustki shoxi (**ramus superior ossis pubis**) hamda qov suyagining pastki shoxidan (**ramus inferior ossis pubis**) iborat. Qov suyagining ustki shoxi suyak tanasidan oldinga qarab yo'nalgan, unda yonbosh va qov suyaklarining birikkan chiziqda joylashgan yonbosh-qov tepachasi (**eminentia iliopubica**) bor. Qov suyagining ustki shoxining medial uchiga yaqin joyda qov do'mboqchasi (**tuberculum pubicum**) bor. Qov suyagining ustki shoxning orqa chekkasi bo'ylab qov suyagining qirrasini (**pectin ossis pubis**) joylashgan. Qov suyagining ustki shoxning oldingi qismi bukilib qov suyagining pastki shoxiga o'tadi. Bu sohada qarama-qarshi suyak bilan birlashadigan oval shakldagi simfizial yuzasi (**facies symphysialis**) bor.



32-rasm. Chaqaloqning o'ng chanoq suyagi. Tashqi tomondan ko'rinishi.

- 1—crista iliaca; 2—spina iliaca anterior superior; 3—corpus ossis ilii; 4—spina iliaca anterior inferior; 5—fossa acetabuli; 6—lumbus acetabuli; 7—corpus ossis pubis; 8—ramus superior ossis pubis; 9—ramus inferior ossis pubis; 10—incisura acetabuli; 11—foramen obturatum; 12—ramus ossis ischii; 13—tuber ischiadicum; 14—corpus ossis ischii; 15—incisura ischiadica minor; 16—spina ischiadica; 17—facies lunata; 18—incisura ischiadica major; 19—spina iliaca posterior inferior; 20—spina iliaca posterior superior; 21—ala ossis ilii.

Quymich suyagi (**os ischii**) quymich kosasini pastki orqa qismini hosil qilishda qatnashadigan kengaygan qismi quymich suyagining tanasi (**corpus ossis ischii**) va quymich suyagining shoxidan (**ramus ossis ischii**) iborat. Tanasi shoxiga burchak hosil qilib o'tgan yerda, quymich do'ngligi (**tuber ischiadicum**) bor. Undan yuqoriroqda suyak tanasining orqa chekkasidan chiqqan quymich suyagining o'tkir o'sig'i (**spina ischiadica**) katta quymich kemtiginini (**incisura ischiadica major**) kichik quymich kemtigidan (**incisura**

ischiadica minor) ajratib turadi. Quymich suyagining shoxi qov suyagining pastki shoxi bilan birikib yopqich teshikni (*foramen obturatum*) hosil qiladi.

Chanoq suyagi 3 birlamchi va bir nechta ikkilamchi suyaklanish nuqtalaridan suyaklanadi. Birlamchi suyaklanish nuqtalari homila hayotining 4-oyida quymich suyagi tanasida, 5-oyida qov suyagi tanasida, 6-oyida yonbosh suyagi tanasida paydo bo'ladi. Bola tug'ilish davrida suyak tanalari quymich kosachasi sohasida o'zaro Y shaklidagi tog'ay qatlam bilan ajragan holda bo'ladi.

Yangi tug'ilgan chaqaloqning yonbosh suyagi tog'ay va suyakdan iborat bo'lib (32-rasm), uning qanotini relyefi yaxshi bilinmaydi. Suyak tanasi noto'g'ri shaklda bo'lib, quymich kosasining yuqori qismini hosil qiladi.

Quymich suyagining tanasi va shoxi suyaklangan. Tanasi quymich kosachasining pastki orqa qismini hosil qiladi.

Qov suyagining tanasi va ustki shoxi suyaklangan bo'lib, pastki shoxiga suyaklanish jarayoni tarqalayotgan bo'ladi. Qov suyagi tanasi quymich kosachasining pastki oldingi qismini hosil qiladi.

Quymich kosasi tashqi tomondan tog'ay bilan qoplangan. Uning qirrasiga tog'ay bo'g'im labi birikkan; kosacha tubida suyaklarning birikkan joyida Y shaklidagi tog'ay bo'lib, uning qalinligi turlicha.

Erta bolalik davrida chanoq suyagini o'sishi va suyaklanishi tezlashib, yonbosh suyagi qanoti S shaklini oladi va yonbosh chuqurchasi paydo bo'la boshlaydi. Quymich suyagining shoxi va qov suyagining pastki shoxi suyaklanib, o'zaro 1–2 mm qalinlikdagi tog'ay qatlam bilan ajralib turadi.

Bolalikning birinchi davrida chanoq suyagi 1,5–2 marta kattalashadi, Bolalikning ikkinchi davrida esa uning o'sishi sekinlashadi. Chanoq suyagining relyefi shakllanib, quymich va qov suyaklarining shoxlari o'zaro qo'shiladi. Yonbosh suyagi qirrasida, o'tkir o'siqlarida, quloqsimon yuzasida, quymich do'ngligi va qov do'mboqchasida ikkilamchi suyaklanish nuqtalari paydo bo'ladi.

Balog'at davrida yonbosh, qov va quymich suyaklari tanalari quymich kosachasi sohasida o'zaro birikib yagona suyakni hosil qiladi. Qo'shimcha suyaklanish nuqtalari chanoq suyagi bilan 22–25 yoshlarda qo'shiladi.

Oyoqning harakatchan qismi suyaklari

Oyoqning harakatchan qismi (*pars libera membri inferioris*) son suyagi, tizza qopqog'i, boldir suyaklari va oyoq panjasining skeletidan tashkil topgan.

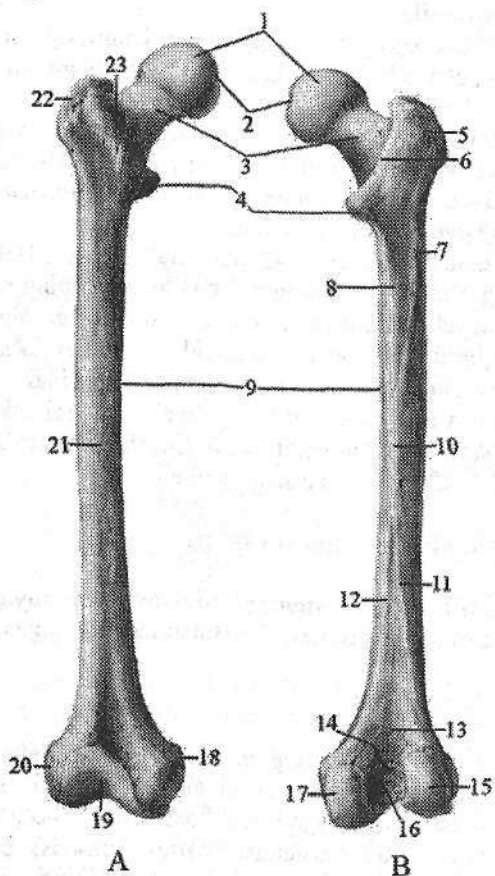
Son suyagi

Son suyagi (**femur**) odam organizmidagi eng uzun va katta naysimon suyak (33-rasm). Uning tanasi, yuqori va pastki uchlari tafovut qilinadi. Son suyagining yuqori uchida chanoq suyagidagi quymich kosasi bilan bo'g'im hosil qiladigan sharsimon son suyagining boshchasi (**caput femoris**) bor. Boshchani bo'g'im yuzasi yuqoriga va medial tomonga qaragan. Uning o'rt-

sida son suyagi boshchasinig chuqurchasi (*fovea capitis femoris*) bo'lib, unga son suyagining boshchasiidagi boylam birikadi.

Son suyagining bo'yinchasi (*collum femoris*) suyak tanasiga 130° o'tmas burchak hosil qilib qo'shilgan. Shu sohada mushaklar birikadigan ikkita ko'st bor. Katta ko'st (*trochanter major*) yuqori va lateral joylashgan bo'lib, uning medial yuzasida mushaklar birikadigan ko'st chuqurchasi (*fossa trochanterica*) bor. Kichik ko'st (*trochanter minor*) suyak bo'yinchasining pastki chekkasida orqaroqda va medialroq joylashgan. Ko'stlar old tomondan o'zaro ko'stlararo chiziq (*linea intertrochanterica*), orqa tomondan esa ko'stlararo qirra (*crista intertrochanterica*) vositasida birikib turadi.

Son suyagining tanasi (*corpus femoris*) oldinga qarab biroz bukilgan silindrsimon shaklda. Oldingi yuzasi silliq, orqasida g'adir-budur chiziq (*linea aspera*) bor bo'lib, u medial va lateral lablarga (*labium mediale et laterale*) ajragan.



33-rasm. O'ng son suyagi.
A—old tomondan ko'rinishi.
B—orqa tomondan ko'rinishi.

- 1—caput femoris; 2—fovea capitis femoris; 3—collum femoris; 4—trochanter minor;
- 5, 22—trochanter major;
- 6—crista intertrochanterica;
- 7—tuberositas glutea; 8—linea pectenea; 9—corpus femoris;
- 10—linea aspera; 11—labium laterale lineae asperae; 12—labium mediale lineae asperae;
- 13—facies poplitea; 14—linea intercondylaris; 15—condylus lateralis; 16—fossa intercondylaris; 17—condylus medialis; 18—epicondylus medialis; 19—facies patellaris;
- 20—epicondylus lateralis;
- 21—facies anterior;
- 23—linea intertrochanterica.

Lablar suyak tanasining o'rta qismida bir-biriga yaqin tursa, yuqoriga va pastga yo'nalib bir-biridan ajraladi. Yuqoriga qarab lab-

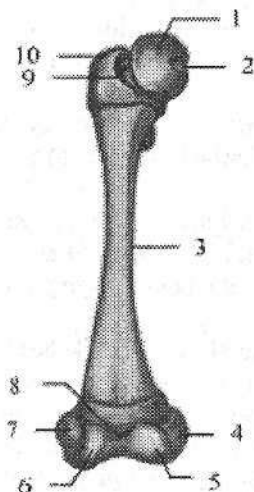
lar katta va kichik ko'stlar tomonga yo'naladi. Lateral lab kengayib katta dumba mushagi birikadigan dumba g'adir-budurligini (*tuberositas glutea*) hosil qiladi. Medial lab taroqsimon chiziqqa (*linea pectinea*) o'tib ketadi. Pastga tomon ikkala lab bir-biridan uzoqlashib, uchburchak shaklidagi taqim yuzasini (*facies poplitea*) chegaralaydi.

Son suyagining pastki (distal) uchi kengayib, ikkita yumaloq do'nglikni hosil qiladi. Medial do'nglik (*condylus medialis*) lateral do'nglikdan (*condylus lateralis*) kattaroq. Ular orqa tomonda o'zaro do'nglar orasidagi chuqurcha (*fossa intercondylaris*) bilan ajrab turadi. Do'ngliklarning yon tomonida medial va lateral do'ng usti do'mboqchalari (*epicondylus medialis et epicondylus lateralis*) ko'rinib turadi. Do'ngliklarning oldingi yuzalari o'rtasida tizza qopqog'i yuzasi (*facies patellaris*) bor. Do'ng usti do'mboqchalar sohasida do'ng usti chiziqlari (*linea supracondylaris medialis et linea supracondylaris lateralis*) bo'ladi.

Lateral do'ng usti do'mboqcha sohasida taqim egati (*sulcus popliteus*) joylashgan.

Son suyagining birinchi suyaklanish nuqtasi uning tanasida homila hayotining 2-oyida paydo bo'lsa, bola tug'ilishidan avval uning pastki epifizida ikkinchi suyaklanish nuqtasi vujudga keladi.

Yangi tug'ilgan chaqaloqning son suyagi nisbatan qisqa bo'lib, uchlari katta va tog'aydan iborat (34-rasm). Diafizi to'g'ri, suyaklanib bo'lgan. Ilik bo'shlig'i tor. Suyak tanasining dumba g'adir-budurligi va g'adir-budur chizig'i o'rnida ingichka tog'ay hoshiya joylashgan. Son suyagining bo'yinchasi silindr shaklida bo'lib, qisqa, tana bilan birikish burchagi 150° bo'ladi. Suyak boshchasi aylana shaklida bo'lib, tog'aydan iborat. Katta va kichik ko'stlar tog'ay bo'lib, bir-biriga yaqin joylashgani uchun ko'stlararo qirra qisqa.



34-rasm. Chaqaloqning o'ng son suyagi. Old tomondan ko'rinishi.

1—caput femoris; 2—fovea capitis femoris; 3—corpus femoris; 4—epicondylus medialis; 5—condylus medialis; 6—condylus lateralis; 7—epicondylus lateralis; 8—facies patellaris; 9—collum femoris; 10—trochanter major.

Suyakning pastki uchi ham tog'aydan iborat. Do'ngliklar o'zaro teng bo'lib, do'nglar orasidagi chuqurcha keng va yuza. Bola 4-6 oyligida suyak boshchasi suyaklanish nuqtasi paydo bo'ladi. Bola hayotining birinchi yilida suyak qismlari bir xil o'smaydi va u kattalarnikiga o'xshash shaklga ega bo'ladi.

Erta bolalik davrida suyak tanasi va bo'yni tez

o'sib uning hajmi ikki barobar ortadi. Tana egriligi yaxshi bilinib, bo'yinchasi silindrsimon shaklni oladi. Ilik bo'shlig'i tananing o'rta qismini egallaydi. Pastki uchidagi suyaklanish nuqtasi kattalashib, ikkala do'nglikka yoyiladi.

Bolalikning birinchi davrida suyakning hamma qismlari bir tekis o'sadi va katta ko'stda suyaklanish nuqtasi paydo bo'ladi.

Bolalikning ikkinchi davrida ilik bo'shlig'i hosil bo'lib, kichik ko'stda suyaklanish nuqtasi paydo bo'ladi. Bola 16 yoshga yetganida epifiz va apofizlarini suyaklanishi tugallanadi. 18–20 yoshda yuqori uchi, 20–24 yoshda esa pastki uchi tanasi bilan birikadi.

Tizza qopqog'i (**patella**) sonning to'rt boshli mushagi payi orasida joylashgan eng katta sesamasimon suyak. Tizza qopqog'ining asosi (**basis patellae**) yuqoriga, cho'qqisi (**apex patellae**) pastga qaragan. Uning bo'g'im yuzasi (**facies articularis**) son suyagi bilan bo'g'im hosil qiladi. Oldingi yuzasi (**facies anterior**) teri ostida seziladi.

Boldir suyaklari

Boldir suyaklari ikkita uzun naysimon: medial tomonda joylashgan katta boldir va lateral tomonda joylashgan kichik boldir suyaklaridan tashkil topgan.

Katta boldir suyagining (**tibia**) tanasi va ikki uchi tafovut qilinadi (35-rasm). Uning yuqori (proksimal) uchi kengaygan bo'lib, medial va lateral do'ngliklari (**condylus medialis et lateralis**) bor. Bu do'ngliklarning ustki tomonida son suyagini pastki uchi bilan bo'g'im hosil qiluvchi botiqroq yuqorigi bo'g'im yuzasi (**facies articularis superior**) joylashgan. Katta boldir suyagining do'ngliklarining bo'g'im yuzasi o'zaro do'nglararo tepalik (**eminentia intercondylaris**) bilan ajralgan. U do'nglar orasidagi medial va lateral do'mboqchalarga (**tuberculum intercondylarum mediale et laterale**) bo'linadi.

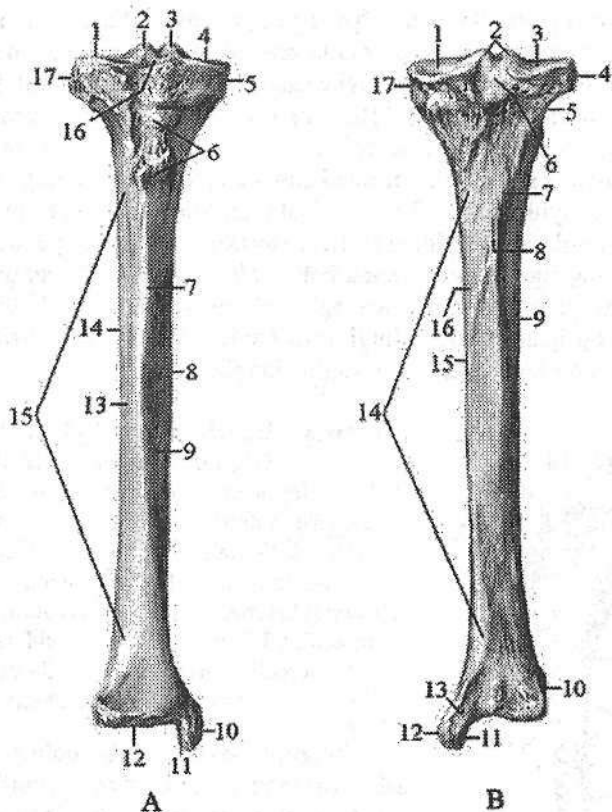
Do'nglararo tepalikning oldingi yuzasida do'nglar orasidagi oldingi maydon (**area intercondylaris anterior**), orqa yuzasida esa do'nglar orasidagi orqa maydon (**area intercondylaris posterior**) bor.

Lateral do'nglikning tashqi tomonida biroz orqaroqda kichik boldir suyagi birlashadigan kichik boldir bo'g'im yuzasi (**facies articularis fibularis**) joylashgan.

Katta boldir suyagining tanasi (**corpus tibiae**) uch qirrali. Oldingi qirra (**margo anterior**) o'tkir bo'lib, teri ostida bilinib turadi. U yuqori tomonda kengayib, sonning to'rt boshli mushagi birikadigan katta boldir suyagining g'adir-budurini (**tuberositas tibiae**) hosil qiladi.

Medial qirra (**margo medialis**) biroz to'mtoq. Lateral qirra kichik boldir suyagiga qaragani uchun suyaklararo chegara qirra (**margo interossea**) deyiladi. Katta boldir suyagini uchta yuzasi tafovut qilinadi. Ichki yuzasi (**facies medialis**) silliq, bevosita teri ostida joylashgan. Lateral yuza (**facies lateralis**) va orqa yuzasi (**facies posterior**) mushaklar bilan qoplangan. Orqa yuzasida

tashqi doʻnglikning orqa chekkasidan pastga va ichkariga qiya yoʻnalgan kambalasimon mushak chizigʻi (**linea m. solei**) oʻtib, undan shu nomli mushak boshlanadi. Bu chiziqdan pastroqda oziqlantiruvchi teshik (**foramen nutricium**) bor.



35-rasm. Katta boldir suyagi.

A—old tomondan koʻrinishi. 1, 4—facies articularis superior; 2—tuberculum intercondylare laterale; 3—tuberculum intercondylare mediale; 5—condylus medialis; 6—tuberositas tibiae; 7—margo anterior; 8—margo medialis; 9—facies medialis; 10—malleolus medialis; 11—facies articularis malleoli medialis; 12—facies articularis inferior; 13—facies lateralis; 14—margo lateralis; 15—corpus tibiae; 16—area intercondylaris anterior; 17—condylus lateralis.

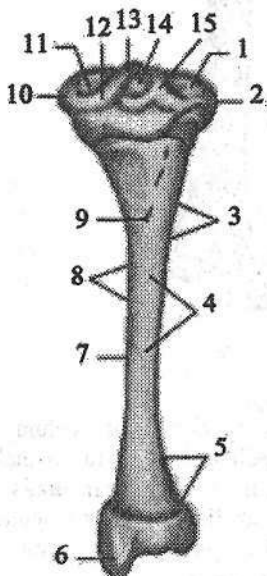
B—orqa tomondan koʻrinishi. 1, 3—facies articularis superior; 2—eminentia intercondylaris; 4—condylus lateralis; 5—facies articularis fibularis; 6—area intercondylaris posterior; 7—linea m. solei; 8—foramen nutricium; 9—margo lateralis; 10—incisura fibularis; 11—facies articularis malleoli medialis; 12—malleolus medialis; 13—sulcus malleolaris; 14—corpus tibiae; 15—margo medialis; 16—facies posterior; 17—condylus medialis.

Katta boldir suyagining pastki (distal) uchi kengaygan va to'rt burchak shaklda. Katta boldir suyagi pastki uchini lateral tomonida kichik boldir suyagi bilan birlashishi uchun kichik boldir kemtigi (*incisura fibularis*), medial tomonida medial to'piq (*malleolus medialis*) bo'lib, uning orqasida orqa katta boldir mushagi payi o'tadigan to'piq egati (*sulcus malleolaris*) mavjud.

Medial to'piqni tashqi tomonida medial topiqning bo'g'im yuzasi (*facies articularis malleoli medialis*) joylashgan, u burchak hosil qilib pastki bo'g'im yuzasiga (*facies articularis inferior*) o'tadi. Bu yuzalar oshiq suyak bilan bo'g'im hosil qilishda ishtirok etadi.

Katta boldir suyagining birinchi suyaklanish nuqtasi uning tanasida homila hayotining 2-oyida paydo bo'ladi. Bola tug'ilishidan avval uning proksimal epifizida do'nglararo tepalikda epifizar suyaklanish nuqtasi paydo bo'ladi.

Yangi tug'ilgan chaqaloqning katta boldir suyagi nisbatan qisqa (36-rasm), yuqori uchi yo'g'on va orqaga egilgan. Suyak tanasi uchburchak shaklda, suyaklanib bo'lgan. Uning oldingi qirrası aniq bilinadi. O'rta qismida ilik kanali qisman hosil bo'ladi. Pastki uchi tog'aydan iborat.



36-rasm. Chaqaloqning o'ng katta boldir suyagi. Orqa tomondan ko'rinishi.

- 1, 11—*facies articulates superior*; 2—*condylus lateralis*; 3—*margo interossea*; 4—*facies posterior*; 5—*facies lateralis*; 6—*malleolus medialis*; 7—*corpus tibiae*; 8—*margo medialis*; 9—*foramen nutricium*; 10—*condylus medialis*; 12—*tuberculum intercondylare medialis*; 13—*eminentia intercondylaris*; 14—*area intercondylaris posterior*; 15—*tuberculum intercondylare laterale*.

Emizikli davrda katta boldir suyagi yuqori uchi hisobiga o'sadi. Yuqori epifizidagi suyaklanish nuqtasi o'sib ikkala do'nglikka tarqaydi. Suyakni distal uchida suyaklanish nuqtasi paydo bo'ladi.

Erta bolalik davrida suyakning o'sishi tezlashib, uning hajmi 2 marta kattalashadi.

Bolalikning I davrida suyak o'sishda davom etib, yuqori uchi kattalashadi va shakli kattalar-nikiga o'xshab qoladi. Tana relyefi aniq bilinadi.

Bolalikning II davrida suyak uchlari ko'ndalangiga o'sadi va katta boldir suyagining g'adir-budurligida ikkilamchi suyaklanish nuqtasi paydo bo'ladi. Suyak tanasi va ilik bo'shlig'ini o'sishi tugallanadi. Distal uchidagi suyaklanish nuqtasi medial to'piqni egallab, tanasidan yupqa tog'ay qatlam bilan ajralib turadi.

Balogʻat davrida suyak oʻsishi toʻxtaydi. Distal epifizi tanasi bilan 16–19 yoshlarda biriksa, proksimal epifizi 19–24 yoshlarida birikadi.

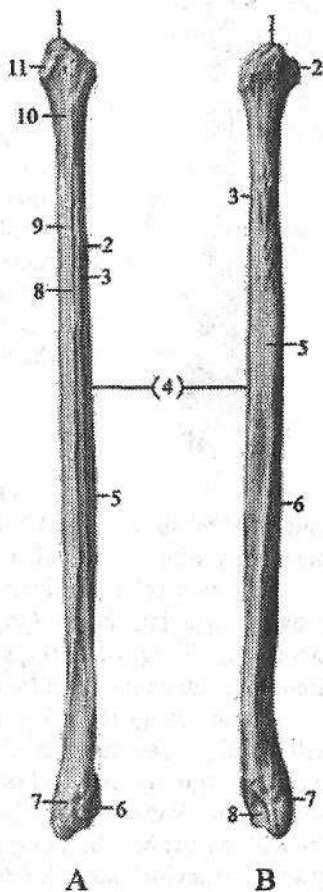
Kichik boldir suyagi (**fibula**) katta boldir suyagiga nisbatan ingichka boʻlib (37-rasm), ikki uchi yoʻgʻonlashgan. Uning yuqorigi uchida kichik boldir suyagining boshchasi (**caput fibulae**) boʻlib, unda kichik boldir suyagi boshchasining uchi (**apex capitis fibulae**), medial tomonida esa katta boldir suyagiga birikadigan kichik boldir suyagi boshchasining boʻgʻim yuzasi (**facies articularis capitis fibulae**) joylashgan.

Pastga tomon boshcha torayib kichik boldir suyagi boʻyinchasini (**collum fibulae**) hosil qilib suyak tanasiga oʻtadi.

37-rasm. Oʻng kichik boldir suyagi.

A—old tomondan koʻrinishi. 1—apex capitis fibulae; 2—facies medialis; 3—margo interossea; 4—corpus fibulae; 5—margo posterior; 6—facies articularis malleoli lateralis; 7—malleolus lateralis; 8—margo anterior; 9—facies lateralis; 10—collum fibulae; 11—caput fibulae; 12—caput fibulae.

B—orqa tomondan koʻrinishi. 1—apex capitis fibulae; 2—caput fibulae; 3—margo interossea; 4—corpus fibulae; 5—facies posterior; 6—facies lateralis; 7—malleolus lateralis; 8—fossa malleoli lateralis.

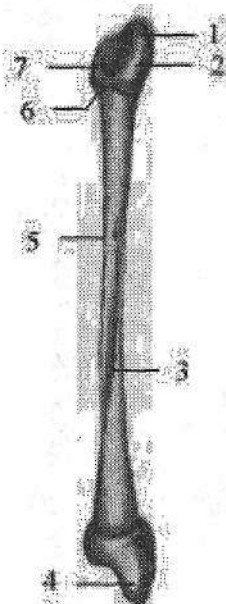


Kichik boldir suyagining tanasi (**corpus fibulae**) uch qirrali, oʻzining boʻylama oʻqi atrofi-biroz buralgan. Tanada oldingi qirra (**margo anterior**), orqa qirra (**margo posterior**) va katta boldir suyagiga qaragan suyaklararo qirra (**margo interossea**) tafovut qilinadi. Ular lateral yuza (**facies lateralis**), orqa yuza (**facies posterior**) va medial yuza (**facies medialis**) ni bir-biridan ajratib turadi. Suyakning pastki uchi kengayib, katta boldir suyagini medial toʻpigʻidan uzunroq boʻlgan lateral toʻpiqni (**malleolus lateralis**) hosil qiladi. Lateral toʻpiqning ichki tomonida oshiq suyak bilan birlashadigan silliq lateral toʻpiqning boʻgʻim yuzasi (**facies articularis malleoli lateralis**), uning orqasida esa kichik boldir mushaklari payi oʻtadigan lateral toʻpiqning chuqurchasi (**fossa malleoli lateralis**) bor.

Kichik boldir suyagining birinchi suyaklanish nuqtasi uning tanasida homila 2 oyligida paydo boʻladi.

Yangi tugʻilgan chaqaloqning kichik boldir suyagining tanasi suyaklangan, uchlari esa togʻaydan iborat boʻlib (38-rasm), pastki uchi yoʻgʻonroq, tanasi yassi, oldingi va orqa qirralari tekis boʻlib, medial qirrası biroz bilinadi.

Emizikli davrda suyak bir tekis oʻsadi. 2 yoshda pastki uchida suyaklanish nuqtasi paydo boʻladi.



38-rasm. Chaqaloqning oʻng kichik boldir suyagi.

Orqa tomondan koʻrinishi.

1—apex capitis fibulae; 2—caput fibulae; 3—corpus fibulae;
4—malleolus lateralis; 5—margo interossea; 6—collum fibulae;
7—facies articularis capitis fibulae.

Bolalikning birinchi davrida kichik boldir suyagi tanasi oʻz shakliga ega boʻlib, ilik boʻshligʻi suyak tanasini egallaydi. Bu davrda uning yuqori uchida suyaklanish nuqtasi paydo boʻladi, pastki uchidagi suyaklanish nuqtasi kattalashib lateral toʻpiq oʻz shaklini oladi. Bolalikning ikkinchi davrida suyak tuzilishi tugallanib, yuqori va pastki epifizlari tanasidan yupqa togʻay qatlam bilan ajrab turadi. Balogʻat davrida suyakning boʻyiga oʻsishi toʻxtaydi va pastki uchi 20–22 yoshlarda, yuqori uchi esa 24 yoshda tanasi bilan birikadi.

Oyoq panjasining suyaklari

Oyoq panjasining suyaklari (*ossa pedis*) xuddi qoʻl kaftiga oʻxshab (39-rasm) kaft usti soha suyaklari, oyoq kafti suyaklari va oyoq panjasi barmoq suyaklaridan iborat.

Kaft usti soha suyaklari (*ossa tarsi*) ikki qator (39-rasm) joylashgan 7 ta gʻovak suyakdan iborat. Orqa (proksimal) qatorda 2 ta katta: oshiq va tovon suyaklari, oldingi (distal) qatorda qayiqsimon, lateral, oraliqdagi, medial ponasimon va kubsimon suyaklar bor.

Oshiq suyagi (*talus*) yirik boʻlib, unda oshiq suyagining boshchasi (*caput tali*), oshiq suyagining tanasi (*corpus tali*) va ularni biriktirib turuvchi toraygan oshiq suyagining boʻyinchasi (*collum tali*) tafovut qilinadi. Oshiq suyagining tanasi eng katta qismi. Uning yuqori qismida oshiq suyagining gʻaltagi (*trochlea tali*) boʻlib, uning uchta boʻgʻim yuzasi koʻrinadi. Ulardan ustki yuza (*facies superior*) katta boldir suyagining pastki boʻgʻim yuzasi bilan, qolgan ikkitasi yon tomonda joylashgan medial va lateral toʻpiq yuzalari (*facies malleolaris medialis et lateralis*) shu nomdagi toʻpiq yuzasi bilan boʻgʻim hosil qiladi. Lateral toʻpiq yuzasi medialiga nisbatan katta boʻlib oshiq suyagining lateral oʻsigʻigacha (*processus lateralis tali*) yetib boradi. Oshiq suyagi

g'altagining orqasidagi oshiq suyagining orqa o'simtasini (**processus posterior tali**) bosh barmoqni bukuvchi uzun mushak payining egati medial va lateral g'adir-budurlikka (**tuberculum mediale et laterale**) bo'ladi. Oshiq suyagining pastki yuzasida tovon suyagi bilan birlashadigan uchta: tovon suyagining oldingi, o'rta va orqa bo'g'im yuzalari (**facies articularis calcanea anterior, media et posterior**) bo'lib, o'rta va orqa bo'g'im yuzalari o'rtasidan oshiq suyagining egati (**sulcus tali**) o'tadi. Oshiq suyagining boshchasi oldinga va medial tomonga yo'nalgan, unda qayiqsimon suyak bilan birlashadigan qayiqsimon bo'g'im yuzasi (**facies articularis navicularis**) bor.

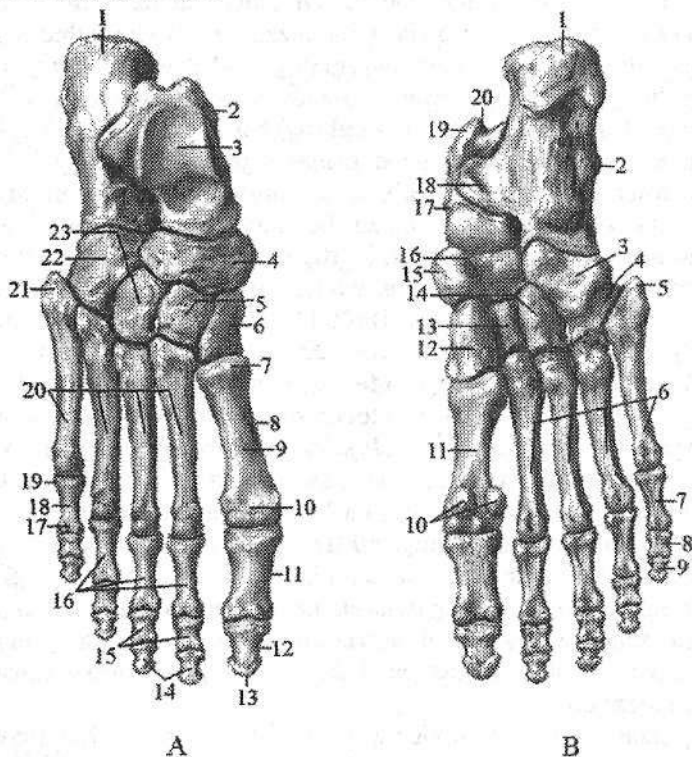
Tovon suyagi (**calcaneus**) oyoq panjasidagi eng katta suyak. U oshiq suyagining ostida joylashgan bo'lib, tanasi orqa tomonda tovon suyagining bo'rtig'ini (**tuber calcanei**) hosil qiladi. Bo'rtiqning pastki qismlari medial va lateral tomonlarga qarab tovon suyagi bo'rtig'ining medial o'simtasi (**processus medialis tuberis calcanei**) va tovon suyagi bo'rtig'ining lateral o'simtasiga (**processus lateralis tuberis calcanei**) o'tib ketadi. Uning ustki yuzasida oshiq suyagi bo'g'im yuzalariga mos 3 ta: oldingi, o'rta va orqa oshiq bo'g'im yuzalari (**facies articularis talaris anterior, media et posterior**) bor. O'rta va orqa oshiq bo'g'im yuzalari o'rtasida tovon suyagining egati (**sulcus calcanei**), oshiq suyagi egati bilan tovon suyagidagi kaft usti chuqurini (**sinus tarsi**) hosil qiladi. Suyakning medial yuzasida oshiq suyagining tayanchi (**sustentaculum tali**) bo'lib, uning pastki yuzasidan bosh barmoqni bukuvchi uzun mushak payining egati (**sulcus tendinis musculi flexoris hallucis longi**) o'tadi. Lateral yuzasining oldingi qismida uncha katta bo'lmagan kichik boldir suyagi g'altagi (**trochlea fibularis**) bo'lib, uning orqasida uzun kichik boldir mushagi payining egati (**sulcus tendinis musculi fibularis longi**) o'tadi. Suyakning old uchida kubsimon suyak bilan birlashadigan kubsimon bo'g'im yuzasi (**facies articularis cuboidea**) bor.

Qayiqsimon suyak (**os naviculare**) medial tomonda oshiq suyak bilan uchta ponasimon suyaklar o'rtasida joylashgan. Uning proksimal botiq yuzasi oshiq suyak boshchasi bilan birlashadi. Distal yuzasi uch qismga bo'lingan bo'lib ponasimon suyaklar bilan birikadi. Suyakning medial chekkasida orqa katta boldir mushagi birikadigan qayiqsimon suyak g'adir-budurligi (**tuberositas ossis navicularis**) bor.

Ponasimon suyaklar (**ossa cuneiformia**) oyoq kaftining medial chekkasida qayiqsimon suyak bilan I–III kaft suyaklari o'rtasida joylashgan. Ularning eng kattasi medial ponasimon suyak (**os cuneiforme mediale**) I kaft suyagi asosi bilan, oraliqdagi ponasimon suyak (**os cuneiforme intermedium**) II kaft suyagi bilan, lateral ponasimon suyak (**os cuneiforme laterale**) III kaft suyagi bilan bo'g'im hosil qiladi.

Kubsimon suyak (**os cuboideum**) lateral tomonda tovon suyagi bilan IV–V kaft suyaklari o'rtasida joylashgan bo'lib, ular bilan birlashadigan bo'g'im yuzalari bor. Bundan tashqari uning medial tomonida lateral ponasimon suyak

bilan birlashadigan bo'g'im yuzasi mavjud. Kubsimon suyakning pastki tomonida kubsimon suyak g'adir-budurligi (*tuberositas ossis cuboidei*), uning oldida uzun kichik boldir mushagi payining egati (*sulcus tendinis musculi fibularis longi*) joylashgan.



39-rasm. O'ng oyoq panjasining suyaklari.

A—ustki yuzasi. 1—calcaneus; 2—talus; 3—trochlea tali; 4—os naviculare; 5—os cuneiforme intermedium; 6—os cuneiforme mediale; 7—basis ossis metatarsi I; 8—os metatarsi I; 9—corpus ossis metatarsi I; 10—caput ossis metatarsi I; 11, 16—phalanx proximalis; 12, 14—phalanx distalis; 13—tuberositas palangis distalis; 15—phalanx media; 17—caput palangis; 18—corpus palangis; 19—basis palangis; 20—ossa metatarsi; 21—tuberositas ossis metatarsi V; 22—os cuboideum; 23—os cuneiforme laterale.

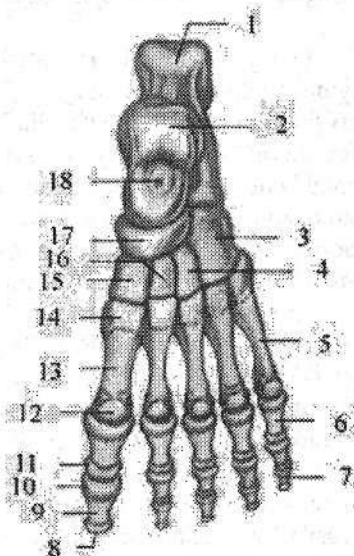
B—kaft yuzasi. 1—tuber calcanei; 2—calcaneus; 3—os cuboideum; 4—sulcus tendinis musculi fibularis longi; 5—tuberositas ossis metatarsi V; 6—ossa metatarsi; 7—phalanx proximalis; 8—phalanx media; 9—phalanx distalis; 10—ossa sesamoidea; 11—os metatarsi I; 12—os cuneiforme mediale; 13—os cuneiforme intermedium; 14—os cuneiforme laterale; 15—os naviculare; 16—tuberositas ossis naviculare; 17—talus; 18—sustentaculum tali; 19—processus posterior tali; 20—sulcus tendinis musculi flexoris hallucis longi.

Oyoq panjasi suyaklarining taraqqiyoti qoʻl kafti suyaklaridan oldinroq boshlanib, ularda suyaklanish nuqtasi homila davrida paydo boʻladi.

Yangi tugʻilgan chaqaloqda kaft usti soha suyaklarida kattalarga xos hamma qismlar bor (40-rasm). Ular asosan togʻaydan tuzilgan boʻlib, faqat oshiq, tovon va kubsimon suyaklarda suyaklanish nuqtalari bor. Bu suyaklanish nuqtalari tovon suyagida homila 6 oyligida, oshiq suyakda 7–8, kubsimon suyakda esa 9 oyligida paydo boʻladi. Bola tugʻilganidan keyin oshiq, tovon va kubsimon suyaklardagi suyaklanish nuqtalari kattalashib boradi.

40-rasm. Chaqaloqning chap oyoq panjasi suyaklari. Ustki yuzasi.

1—calcaneus; 2—talus; 3—os cuboideum; 4—os cuneiforme laterale; 5—os metatarsi V; 6—phalanx proximalis; 7—phalanx distalis; 8—tuberositas phalangis distalis; 9—corpus phalangis; 10—basis phalangis; 11—caput phalangis; 12—caput ossis metatarsi I; 13—corpus ossis metatarsi I; 14—basis ossis metatarsi I; 15—os cuneiforme mediale; 16—os cuneiforme intermedium; 17—os naviculare; 18—centrum ossificationis.



Emizikli davrda lateral ponasimon, 2 yoshda medial ponasimon suyakda, 3–4 yoshlarda oraliqdagi ponasimon suyakda suyaklanish nuqtalari paydo boʻladi.

Bolalikning birinchi davrida kaft usti soha suyaklarining oʻsishi birmuncha tezlashib, suyaklanish nuqtalari kattalashadi va togʻayni butunlay egallaydi. Bu davrda qayiqsimon suyakda suyaklanish nuqtasi paydo boʻlib, u ham tez oʻsadi va davr oxirida togʻay yupqa qatlam shaklida qayiqsimon suyak gʻadir-budurligida qoladi. Bolalikning birinchi davrida tovon suyagi boʻrtigʻida ikkilamchi suyaklanish nuqtasi vujudga keladi.

Bolalikning ikkinchi davrida kaft usti soha suyaklarining oʻsishi bir tekis boʻlmaydi. Tovu suyagi boʻyiga tez oʻsadi va uning boʻrtigʻidagi alohida suyak qatlamlari birlashib butun apofizini hosil qiladi. Qayiqsimon suyak gʻadir-budurligi togʻayida ikkilamchi suyaklanish nuqtasi paydo boʻladi.

Balogʻat davrida kaft usti soha suyaklarining oʻsishi tugab, ular kattalarga oʻxshash tuzilishga ega boʻladi. Bu davrda tovon va qayiqsimon suyak apofizlari tanasi bilan qoʻshiladi.

Oyoq kafti suyaklari (ossa metatarsi) 5 ta kalta naysimon suyakdan iborat. I kaft suyagi qisqa va yoʻgʻon, II kaft suyagi esa eng uzun. Oyoq kafti suyaklarining tanasi (corpus ossis metatarsi) prizma shaklida, qavariqligi kaft ustiga qaragan. Oyoq kafti suyagining asosida (basis ossis metatarsi) kaft usti

soha suyaklari bilan birlashuvchi bo'g'im yuzalari bor. I kaft suyagining asosi medial ponasimon suyak bilan, II va III kaft suyaklari asosi oraliqdagi va lateral ponasimon suyaklari bilan, IV va V kaft suyaklari asosi esa kubsimon suyak bilan bo'g'im hosil qiladi. V kaft suyagining lateral tomonida kalta kichik bo'ldir mushagi birikadigan V oyoq kafti suyagining do'ngligi (*tuberositas ossis metatarsi quinti*) joylashgan.

Oyoq kafti suyagining boshchasi (*caput ossis metatarsi*) yon tomondan siqilgan bo'lib, barmoq falangalari bilan birikadigan sharsimon bo'g'im yuzasi bor.

Oyoq kafti suyaklari diafizlarida suyaklanish nuqtasi homila hayotining 3-oyida paydo bo'ladi. Yangi tug'ilgan chaqaloq oyoq kafti suyaklari katta odam suyaklariga nisbatan kalta, diafizi suyaklanib bo'lgan, uchlari katta va tog'aydan iborat. Kaft suyaklari epifizlarida 3 yoshda faqat bitta uchida ikkilamchi suyaklanish nuqtasi paydo bo'ladi. Bu suyaklanish nuqtasi I kaft suyagining proksimal uchida, qolgan kaft suyaklarini distal uchida paydo bo'ladi. Suyaklarning ikkinchi uchi esa tanasidagi birlamchi suyaklanish nuqtasi hisobiga suyaklanadi. Epifizlar tanasi bilan 12–16 yoshlarda birikadi.

Oyoq panjasi barmoq suyaklari (*ossa digitorum*) qo'lga nisbatan qisqa va yo'g'on. II–V barmoqlar uchta (proksimal, o'rta va distal), I barmoq (*hallux*) esa ikki: proksimal va distal falangalardan iborat. Barmoq falangalarining tanasi (*corpus phalangis*), barmoq falangasining boshchasi (*caput phalangis*) va barmoq falangasining asosi (*basis phalangis*) tafovut qilinadi. Proksimal va o'rta falangalarning tanalari kaft orqasi tomonga biroz qavargan. Proksimal falangalarning asosida kaft suyagi boshchasi bilan bo'g'im hosil qiladigan yassilashgan chuqurcha, o'rta va distal falangalarning asosida undan yuqorigi falanga bilan bo'g'im hosil qiladigan, qirra bilan bo'lingan ikkita yassi yuza bor. Distal falangalarda distal falanganing do'ngligi (*tuberositas phalangis distalis*) mavjud.

Barmoq suyaklarining birlamchi suyaklanish nuqtasi homila hayotining 3-oyida paydo bo'ladi. Yangi tug'ilgan chaqaloq barmoq suyaklarining hammasini diafizida suyaklanish nuqtasi bo'ladi. Proksimal falangalar va bosh barmoqning distal falangasida suyaklanish nuqtasi tanasining qisqa qismini egalagan bo'lsa, o'rta va qolgan to'rta distal falangalarda suyaklanish nuqtasi kichik bo'lib, tanasining markaziy qismida joylashgan. 3–4 yoshda barmoq falangalari asosida ikkilamchi epifizlar suyaklanish nuqtasi paydo bo'ladi. Ularning distal epifizlari esa tananing suyaklanish nuqtasi hisobiga suyaklanadilar. Barmoq falangalari epifizlari tanasi bilan qizlarda 16–17 yoshlarda, o'g'il bolalarda 18–20 yoshlarda birikadi.

1989-yil 10-avgustda...

KALLA SKELETI

Kalla skeleti yoki kalla suyaklari tuzilishi jihatidan skeletning eng murakkab, ahamiyati jihatidan eng kerakli qismidir. Kalla suyaklarining murakkabligi, uning vazifasiga bogʻliq. Uning ichida odam uchun zarur boʻlgan bosh miya joylashgan. Kalla suyagining miya qismi *neurocranium* deb ataladi. Kalla suyagining ayrim qismlari odam uchun zarur boʻlgan sezgi aʼzolarini (eshituv-muvozanat, koʻruv va hid sezuv) qoplab, ularni tashqi muhit taʼsiridan saqlab turadi. Kalla skeletining ikkinchi yuz yoki visseral qismida ovqat hazm qilish va nafas aʼzolari tizimining boshlangʻich qismlari joylashgan. Yuz qismi yana chaynov apparatiga ham kiradi, chunki bu qism suyaklariga chaynov mushaklari birikkan. Kalla skeletining ikki qismi bir-biridan faqat vazifasiga qarab emas, balki taraqqiyoti jihatidan ham farq qiladi. Kalla suyagining miya qismi suyaklari mezenximadan taraqqiy etsa, yuz qismi suyaklari mezodermadan taraqqiy etadi.

Kalla suyaklarining taraqqiyoti

Kalla suyaklari homila orqa torining (*chorda dorsalis*) yuqori uchidan rivojlanadi. U uch taraqqiyot bosqichi: parda, togʻay, suyak davrlarini oʻtaydi. Parda davri homila hayoti birinchi oyining oxiri va ikkinchi oyi boshlarida oʻtib, bu davrda bosh miya mezenxima pardasi bilan oʻralib parda yoki birlashtiruvchi toʻqimadan tuzilgan parda boshni hosil qiladi.

Kallaning yuz qismini hosil qiladigan birlashtiruvchi toʻqima homila bosh ichagi devorini oʻragan boʻlib, mezodermaning ventral qismidan yoki yon qatlamlardan taraqqiy etadi. Homila taraqqiyotini ikkinchi oyining boshida orqa torning oʻng va chap tomonlarida ikkita paraxordal togʻaylar paydo boʻladi. Ular dastlab mayda boʻlaklardan iborat boʻlib, soʻngra oʻzaro qoʻshiladi. Shu davrda orqa tori old tomonida, oxirgi miyaning ostida ikkita bosh trabekulalari vujudga keladi. Shu bilan birga, hid sezuv, koʻruv, eshituv va muvozanat aʼzolarining ustini qoplagan parda xaltalar ham togʻayga aylanadi. Dastlab alohida-alohida boʻlgan togʻaylar oʻzaro qoʻshilib, bosh miyaga kirayotgan qon tomirlar va chiqayotgan nervlarni oʻraydi. Homila hayotining ikkinchi oyi oxiri va uchinchi oyi boshlarida togʻay boshning ichki va tashqi asosi oʻz shaklini oladi.

Kalla gumbazi va yuz qismi suyaklari endesmal yoʻl bilan suyaklanadi. Kallaning yuz qismi suyaklari visseral ravoqlardan taraqqiy etadi. Homilada 5 juft visseral ravoqlar boʻlib, ular boshning yonbosh mezenxima qatlamlaridan bir juftan paydo boʻladi. Ularning birinchi jufti pastki jagʻ ravogʻi boʻlsa, ikkinchisi gioid ravoqdir. Qolgan uchinchi, toʻrtinchi va beshinchi juftlari jabra ravoqlari nomi bilan ataladi. Pastki jagʻ ravogʻi ikki: kvadrat tanglay (*palatoquadratum*) va mekkel togʻayi boʻlaklaridan iborat.

- Odamning kalla suyaklari taraqqiyotiga qarab 3 guruhga bo'linadi:
- I. Bosh miya pardasini (kapsulasini) hosil qiluvchi suyaklar:
 - a) birlamchi yoki kalla gumbazi suyaklari: ensa suyagining pallasi, chakka suyagining tanga va nog'ora qismlari, peshona, tepa suyaklari;
 - b) ikkilamchi yoki kalla asosi suyaklari: ponasimon suyak, ensa suyagining asos va lateral qismlari, chakka suyagining toshsimon (piramida) qismi bilan so'rg'ichsimon o'simtasi.
 - II. Burun xaltasi (kapsulasi) bilan bog'lanib rivojlangan suyaklar:
 - a) birlamchi suyaklar: ko'z yoshi suyagi, burun va dimog' suyaklari;
 - b) ikkilamchi suyaklar: g'alvirsimon suyak, burunning pastki chig'anog'i.
 - III. Visseral ravoqlardan rivojlangan suyaklar:
 - a) harakatsiz suyaklar: ustki jag' suyagi, tanglay va yonoq suyaklari;
 - b) harakatchan suyaklar: pastki jag', til osti suyagi va eshituv suyakchalari (bolg'acha, sandoncha, uzangi).

Kallaning miya qismi suyaklari

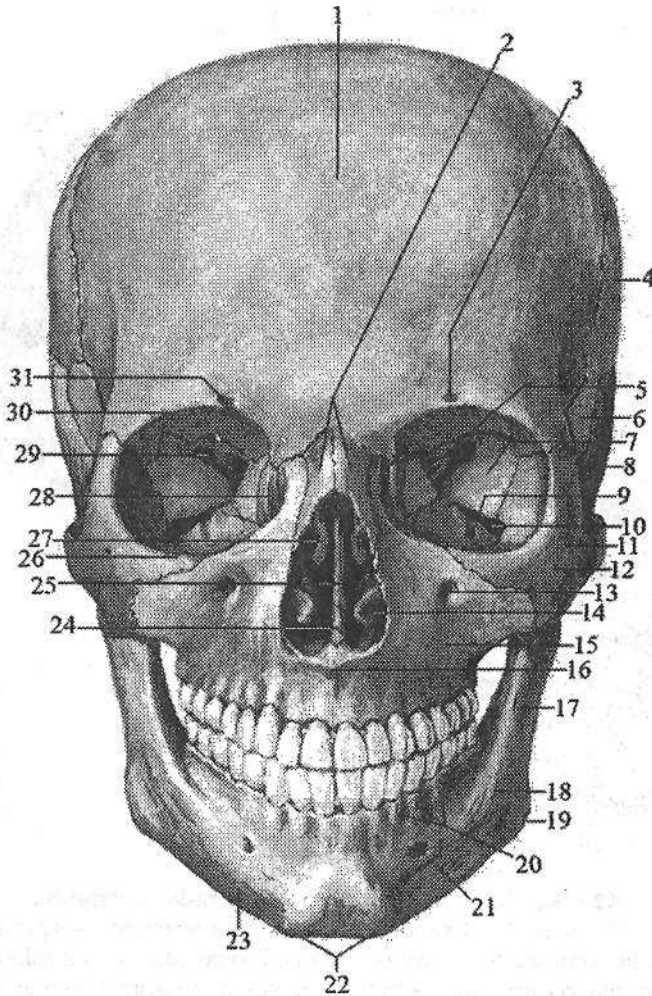
Bu turkum suyaklar kalla gumbazi suyaklari va kalla asosini hosil qiluvchi suyaklarga bo'linadi. Kalla gumbazini peshona suyagining pallasi, tepa suyagi, ensa suyagining pallasi, chakka suyagining tanga qismi va ponasimon suyakning katta qanoti hosil qiladi (41-, 42-rasm).

Yangi tug'ilgan chaqaloqda kalla gumbazi asosiga nisbatan katta (43-rasm). Bola hayotining birinchi yilida kalla gumbazi tez o'sadi va bola bir yoshga to'lganida uning uzunligi katta odam boshining 1/2 ga teng bo'ladi. Keyinchalik uning o'sishi sekinlashib 20 yoshda doimiy shaklni oladi. Bir yoshgacha bo'lgan bolaning kalla gumbazi suyaklari elastik bo'lib, ularda zich (kompakt) qavat yaxshi takomillashgan. Tashqi plastinka, diploe va ichki plastinka o'rtasida ma'lum chegara bo'lmagani uchun bola kalla suyagi lat yeganda ichki qatlami ko'chmaydi.

Kalla gumbazi suyaklarining tashqi yuzasi silliq bo'lib, faqat choklar sohasidagina biroz g'adir-budurliklar bor. Suyaklarning ichki yuzasi ham tekis bo'lib, bola 5-6 oylik bo'lganida miya qattiq pardasi o'рта arteriyasi egati, vena bo'shliqlari (sinus) egati paydo bo'la boshlaydi. Katta bolalarda kalla gumbazi suyaklari tashqi va ichki zich qatlamdan va ular o'rtasida joylashgan g'ovak moddadan iborat bo'ladi. Suyaklarni ichki yuzasida suyak usti pardasi bo'lmay, miya qattiq pardasi unga yopishib turadi.

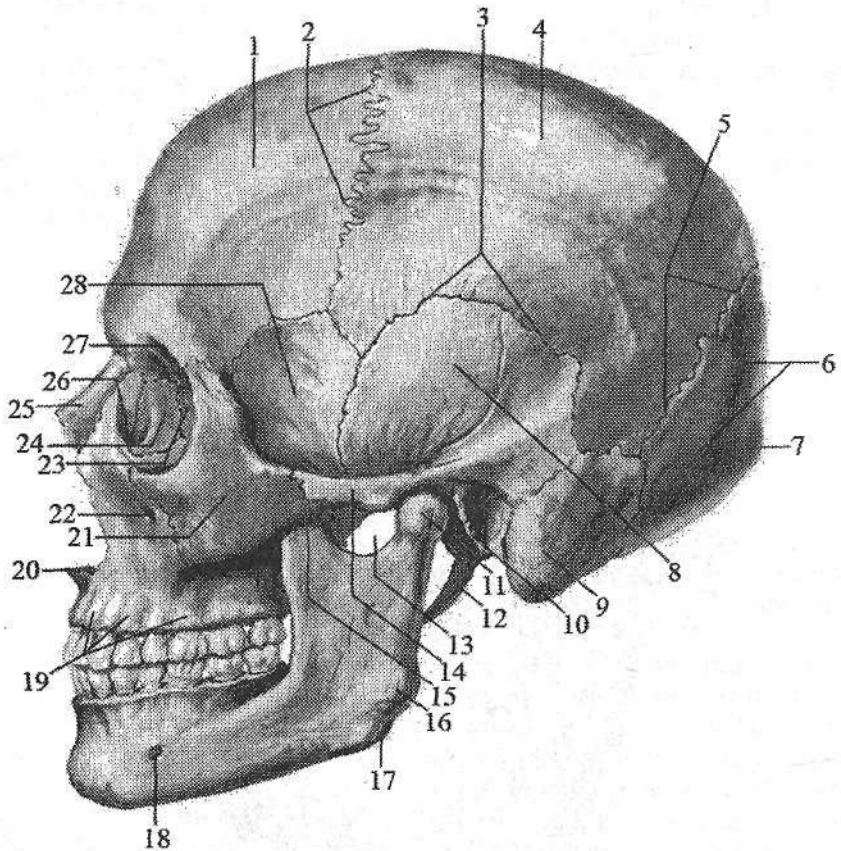
Kalla suyagining miya qismi asosini ensa suyagining asos va lateral qismlari, ponasimon suyak, chakka suyagining toshsimon qismi, g'alvirsimon suyakning g'alvirsimon plastinkasi hosil qiladi.

Yangi tug'ilgan chaqaloq kalla suyagining asosi sagittal yo'nalishda chozilgan, ko'ndalangiga toraygan. Bola hayotining birinchi 7 yilida suyakning bu qismi bir tekis o'sadi va uning uzunligi katta odam kallasi asosini 1/2 ga teng bo'ladi.



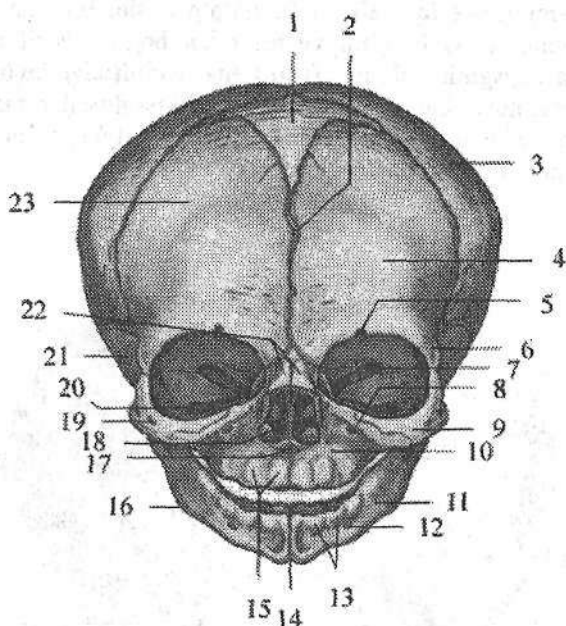
41-rasm. Kalla suyaklari. Old tomondan ko'rinishi.

1—squama frontale; 2—os nasale; 3—foramen supraorbitale; 4—os parietale; 5—canalis opticus; 6—facies temporalis alae major ossis sphenoidale; 7— facies orbitalis alae major ossis sphenoidalis; 8—pars squamosa ossis temporalis; 9—sulcus infraorbitalis; 10—fissura orbitalis inferior; 11—foramen zygomaticofaciale; 12—os zygomaticum; 13—foramen infraorbitale; 14—concha nasalis inferior; 15—maxilla; 16—spina nasalis anterior; 17—ramus mandibulae; 18—tuberositas masseterica; 19—angulus mandibulae; 20—juga alveolyaria; 21—foramen mentale; 22—tuberculum mentale; 23—corpus mandibulae; 24—vomer; 25—lamina perpendicularis ossis ethmoidale; 26—margo infraorbitalis; 27—concha nasalis media; 28—os lacrimale; 29—fissura orbitalis superior; 30—margo supraorbitais; 31—incisura supraorbitais.



42-rasm. Kalla suyaklari. Chap tomondan ko‘rinishi.

- 1—tuber frontale; 2—sutura coronalis; 3—sutura squamosa; 4—os parietale;
 5—sutura lambdoidea; 6—squama occipitalis; 7—protuberatia occipitalis externa;
 8—pars squamosa ossis temporalis; 9—processus mastoideus; 10—porus acusticus
 externus; 11—caput mandibulae; 12—processus styloideus; 13—incisira mandibulae;
 14—arcus zygomaticus; 15—processus coronoideus; 16—tuberositas massterica;
 17—angulus mandibulae; 18—foramen mentale; 19—juga alveolyaria; 20—spina nasalis
 anterior; 21—os zygomaticum; 22—foramen infraorbitale; 23—lamina orbitalis ossis
 ethmoidalis; 24—os lacrimale; 25—os nasale; 26—sulcus lacrimalis;
 27—margo supraorbitalis; 28—facies temporalis alae major ossis sphenoidalis.



43-rasm. Chaqaloq kallasi. Old tomondan ko'rinishi.

1—fonticulus anterior; 2—sutura metopica; 3—os parietale; 4—tuber frontale; 5—incisura supraorbitalis; 6—processus zygomaticus; 7—fissura orbitalis superior; 8—foramen infraorbitale; 9—os zygomaticum; 10—maxilla; 11—mandibula; 12—foramen mentale; 13, 15—juga alveolyaria; 14—symphysis mentalis; 16—angulus mandibulae; 17—spina nasalis anterior; 18—septum nasi; 19—foramen zygomaticofaciale; 20—fissura orbitalis inferior; 21—pars squamosa ossis temporalis; 22—os nasale; 23—os frontale.

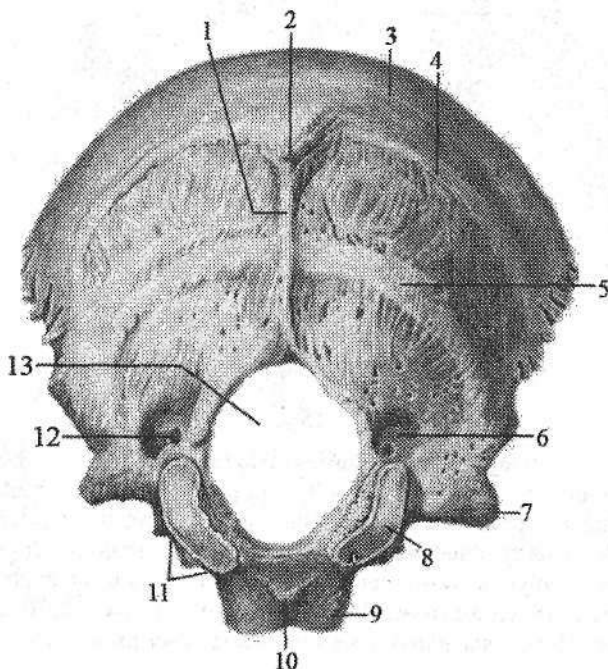
Bolalikning ikkinchi davrida kalla suyagi asosining o'sishi sekinlashadi va balog'at davrining ikkinchi yarmida u katta odamlarnikiga barobarlashadi.

Ensa suyagi

Ensa suyagi (*os occipitale*) kallaning miya qismining orqa pastki sohasini hosil qiladi (44-, 45-rasm). Unda ensa suyagini asos, lateral qismlari va ensa suyagini pallasi tafovut qilinadi. Bu qismlar o'zaro birikib, kalla bo'shlig'ini umurtqa kanali bilan qo'shuvchi katta teshikni (**foramen magnum**) hosil qiladi.

Ensa suyagining asos qismi (*pars basilaris*) katta teshikni old tomonida joylashgan bo'lib, 18–20 yoshlarda ponasimon suyak tanasiga qo'shilib ketadi. Uning miya yuzasi tarnov shaklida bo'lib, ponasimon suyak tanasi bilan birgalikda yuza nishabni (*clivus*) hosil qiladi. Uning lateral chekkasida pastki toshsimon sinus egati (*sulcus sinus petrosi inferioris*), pastki yuzasida halqum do'mboqchasi (*tuberculum pharyngeum*) ko'rinib turadi.

Lateral qismi (*pars lateralis*) juft, noto'g'ri shaklga ega. Uning pastki yuzasida atlantning ustki bo'g'im yuzasi bilan bog'im hosil qiluvchi ellips shaklidagi ensa suyagining do'ngi (*condylus occipitalis*) joylashgan. Uning o'rtasidan til osti nervi kanali (*canalis nervi hypoglossi*) o'tadi. Ensa suyagining do'ngi orqasida do'ng chuqurchasi (*fossa condylaris*), uning tubida esa bo'g'im do'mbog'i kanali (*canalis condylaris*) bor.



44-rasm. Ensa suyagi. Tashqi tomondan ko'rinishi.

1—*crista occipitalis externa*; 2—*protuberantia occipitalis externa*; 3—*linea nuchae suprema*; 4—*linea nuchae superior*; 5—*linea nuchae inferior*; 6—*fossa condylaris*; 7—*processus jugularis*; 8—*condylus occipitalis*; 9—*pars basilaris*; 10—*tuberculum pharyngeum*; 11—*incisura jugularis*; 12—*canalis condylaris*; 13—*foramen magnum*.

Bo'g'im do'mbog'ining yonboshida bo'yinturuq kemtigi (*incisura jugularis*) bo'lib, u chakka suyagidagi shunday kemtik bilan qo'shilib bo'yinturuq teshigini (*foramen jugulare*) hosil qiladi. Lateral qismning miya yuzasida sigmasimon sinus egati (*sulcus sinus sigmoidei*) joylashgan.

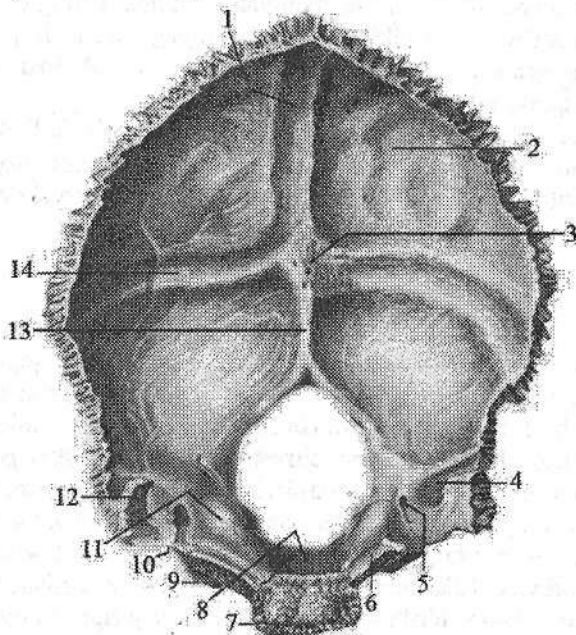
Ensa suyagi pallasi (*squama occipitalis*) tashqariga qavargan keng plattinka shaklida. Uning tashqi yuzasining o'rtasida ensa suyagining tashqi do'ngligi (*protuberantia occipitalis externa*) bor bo'lib, undan to katta teshikkacha o'rta chiziq bo'ylab ensa suyagining tashqi qirrasini (*crista occipitalis externa*) yo'nalgan. Ensa suyagining tashqi do'ngligidan o'ng va chap tomonga pastga

qarab egilgan ensaning yuqori bo'yin chizig'i (**linea nuchae superior**) yo'naladi.

Unga parallel ravishda ensa suyagining tashqi qirrasining o'rta qismidan ensaning pastki bo'yin chizig'i (**linea nuchae inferior**) boshlanadi.

Bundan tashqari ensa suyagining tashqi do'ngligi ustida uncha yaxshi bilinmagan ensaning eng yuqori bo'yin chizig'i (**linea nuchae suprema**) joylashgan.

Ensa suyagi pallasining ichki botiq miya yuzasida joylashgan xochsimon tepalik (**eminentia cruciformis**) uni to'rtta chuqurchaga bo'ladi. Uning markazida ensa ichki do'ngligi (**protuberantia occipitalis interna**) joylashgan. U pastga tomon torayib ensa suyagining ichki qirrasiga (**crista occipitalis interna**) davom etadi. Undan yuqori tomonga qarab ustki o'qsimon sinus egati (**sulcus sinus sagittalis superior**) ketadi. O'ng va chap tomonga yo'nalgan ko'ndalang sinus egati (**sulcus sinus transversi**) sigmasimon sinus egatiga (**sulcus sinus sigmoidei**) o'tadi. Ensa suyagi pallasining yon chekkasi tishlari yaxshi bilinadi, u chakka va tepa suyaklari bilan birlashadi.



45-rasm. Ensa suyagi. Ichki tomondan ko'rinishi.

- 1—sulcus sinus sagittalis superioris; 2—squama occipitalis; 3—protuberantia occipitalis interna; 4—sulcus sinus sigmoidei; 5—canalis condylaris; 6—sulcus sinus petrosi inferioris; 7—pars basilaris; 8—clivus; 9—pars lateralis; 10—incisura jugularis; 11—tuberculum jugulare; 12—processus jugularis; 13—crista occipitalis interna; 14—sulcus sinus transversi.

Ensa suyagi ancha murakkab taraqqiyot yo'lini o'tadi. Uning asos, lateral qismlari va ensa suyagining pallasini pastki qismi endoxondral suyaklanishning uch davrini o'tadi. Ensa suyagi pallasining yuqori qismi biriktiruvchi to'qimadan endesmal yo'l bilan taraqqiy etadi. Bu sohada homila hayotining 8-haftasida ikkita suyaklanish nuqtasi vujudga keladi. 8-haftaning oxirida lateral qismlarda, 9-haftasida ensa suyagi pallasining pastki qismida, 10-haftada ensa suyagining asos qismida bittadan suyaklanish nuqtalari vujudga keladi.

Pallaning ikki qismi homila davrini 5-6 oylarida o'zaro qo'shilsa ham, ular o'rtasidagi biriktiruvchi to'qima to'qima to'qima tug'ulgunicha saqlanib qoladi.

Yangi tug'ilgan chaqaloq ensa suyagi katta teshikni o'rab, bir-biridan tog'ay qatlam bilan ajralgan to'rt burchakdan iborat. Ensa suyagining pallasini yumaloq shaklda bo'lib, tashqi yuzasida ensa suyagining tashqi do'ngligi ko'rinib turadi. Ichki yuzasi botiq va tekis, biroz bilingan xochsimon tepalik bor.

Lateral qismi noto'g'ri shaklda. Uning tashqi tomonida ensa suyagining do'ngi, tagida til osti nervi kanali joylashgan.

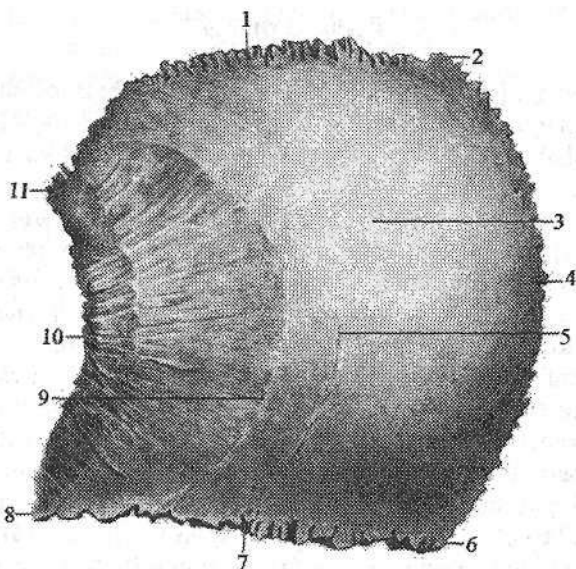
Ensa suyagining asos qismi to'rtburchak shaklida. Uning oldingi chekkasi ponasimon suyakdan, yon chekkalari chakka suyagining tosh qismidan tog'ay qatlamlar bilan ajralgan. Ichki yuzasi biroz bukik nishab hosil qiladi. Tashqi tomonida halqum do'mboqchasi yaxshi bilinmaydi.

Ensa suyagining taraqqiyoti uzoq vaqt davom etib, bolalikning birinchi davrida (4 yoshda) pallasini va lateral qismlari o'zaro qo'shilsa, asos qismi lateral qismi bilan bolalikning ikkinchi davrida (6-10 yoshlarda) qo'shiladi. Suyakning o'sishi o'smirlilik davrida (20 yoshda) tugaydi.

Tepa suyagi

Tepa suyagi (*os parietale*) bir juft suyak bo'lib, kalla qopqog'ini yuqori yon qismlarini tashkil qiladi (46-rasm). U to'rt qirrali va to'rt burchakli, sirti gumbazsimon bo'rtib chiqqan plastinka shaklida. Tepa suyagining uchta chekkasi tishli bo'lib, oldingi peshona qirrasini (*margo frontalis*) peshona suyagi bilan, orqa ensa qirrasini (*margo occipitalis*) ensa suyagi bilan, yuqorigi o'qsimon qirrasini (*margo sagittalis*) shu nomdagi ikkinchi suyak bilan tishli chok hosil qiladi. Uning pastki palla qirrasini (*margo squamosus*) ponasimon suyakning katta qanoti va chakka suyagining tanga qismi bilan birikadi.

To'rt qirra o'zaro birikib to'rt burchak: oldingi-yuqorigi peshona burchagini (*angulus frontalis*), oldingi-pastki ponasimon burchagini (*angulus sphenoidal*), orqa-yuqorigi ensa burchagini (*angulus occipitalis*) va orqa-pastki so'rg'ichsimon burchakni (*angulus mastoideus*) hosil qiladi. Qavariq tashqi yuzasining markazida tepa suyagining do'ngligi (*tuber parietale*), undan pastroqda chakka mushaklari boshlanadigan yuqorigi va ostki chakka chiziqlari (*lineae temporales superior et inferior*) joylashgan.



46-rasm. O'ng tepa suyagi. Tashqi tomondan ko'rinishi.

1—margo occipitalis; 2—angulus occipitalis; 3—tuber parietale; 4—margo sagittalis; 5—linea temporalis superior; 6—angulus frontalis; 7—margo frontalis; 8—angulus sphenoidalis; 9—linea temporalis inferior; 10—margo squamosus; 11—angulus mastoideus.

Uning ichki botiq yuzasida ustki o'qsimon sinus egati (*sulcus sinus sagittalis superioris*) va bosh miya pardasining o'rta arteriyasining egati (*sulcus arteriae meningeae mediae*) bor. So'rg'ichsimon burchak sohasida sigma-simon sinus egati (*sulcus sinus sigmoidei*) joylashgan. Ustki o'qsimon sinus egati bo'ylab turli kattalikdagi bosh miya to'r pardasining mayda donachali hosilalari izlari (*foveolae granulares*) ko'zga tashlanadi.

Tepa suyagi biriktiruvchi to'qimadan endesmal yol bilan rivojlanadi. Homila hayotining 8-haftasida bo'lajak tepa suyagining do'ngligida bir juft suyaklanish nuqtasi vujudga keladi. Bu yerdan suyaklanish radius bo'ylab hamma tomonga tarqaladi va tepa suyagi chekkasiga yetib boradi.

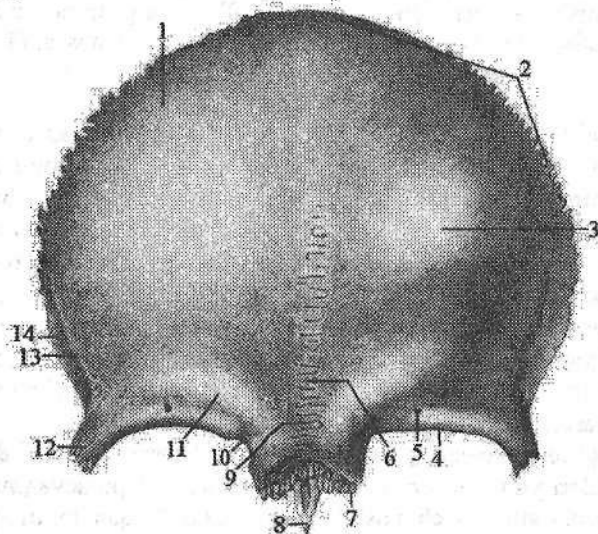
Yangi tug'ilgan chaqaloqning tepa suyagi to'rtburchak shaklida, chekkalari tekis, burchaklari yumaloq bo'ladi. Tashqi yuzasida tepa suyagining do'ngligi bor, ichki yuzasi silliq. Uch yoshda ichki yuzasida qon tomir egatlari, to'rt yoshlarda esa chekkalarida chok tishlari paydo bo'ladi.

Bolalikning birinchi davrida qon tomir egatlari chuqurlashib, ustki o'qsimon sinus egati shakllanadi, bolalikning ikkinchi davrida tepa suyagi relyefi tugallanadi. Tashqi yuzasida yuqorigi va ostki chakka chiziq-lari vujudga kelib, suyak tuzilishi kattalarnikiga o'xshab qoladi.

Peshona suyagi

Peshona suyagi (*os frontale*) toq bo'lib, kalla gumbazning oldingi qismi va oldingi kalla chuqurchasini hosil qilishda ishtirok etadi (47-, 48-rasm). Unda uch qism: vertikal joylashgan peshona suyagining pallasini, juft ko'z kosa qismi va burun qismi tafovut qilinadi.

Peshona suyagining pallasini (*squama frontalis*) qavariq tashqi yuzasi (*facies externa*) yon tomonlarida chakka yuzasiga (*facies temporalis*) o'tib ketadi. Peshona suyagi pallasining tashqi yuzasida bir juft peshona do'ngligi (*tuber frontale*) bor, ularning o'rtasida qanshar (*glabella*) joylashgan. Suyakning pallasini ko'z kosa qismidan ko'z kosasining ustki qirrasini (*margo supraorbitalis*) ajralib turadi. Bu qirraning burun qismiga yaqin joyida ko'z kosasi usti kemtigi (*incisura supraorbitalis*) bor. Ko'pincha bu kemtik teshikka (*foramen supraorbitalis*) aylanishi mumkin. Ko'z kosasining ustki qirrasini lateral tomonga yonoq suyagi bilan birikadigan yonoq o'simtasini (*processus zygomaticus*) hosil qilib tugaydi. Undan yuqoriga va orqaga qarab chakka mushagi birikadigan chakka chizig'i (*linea temporalis*) yo'naladi. Ko'z kosasining ustki qirrasidan yuqoriroqda qosh usti yoyi (*arcus superciliaris*) bor. Peshona suyagining pallasini ichki yuzasi (*facies interna*) gorizontaal joylashgan ko'z kosa qismiga o'tadi.

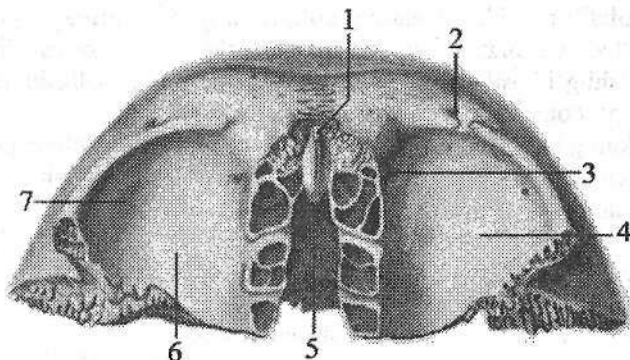


47-rasm. Peshona suyagi. Tashqi tomondan ko'rinishi.

- 1—*squama frontalis*; 2—*margo parietalis*; 3—*tuber frontale*; 4—*margo supraorbitalis*;
5—*foramen supraorbitale*; 6—*glabella*; 7—*pars nasalis*; 8—*spina nasalis*; 9—*sutura frontalis*; 10—*incisura supraorbitalis*; 11—*arcus superciliaris*; 12—*processus zygomaticus*; 13—*linea temporalis*; 14—*facies temporalis*.

Pallaning ichki yuzasini oldingi tomonida peshona qirradi (*crista frontalis*) bor. U orqa tomonga qarab oʻrta chiziq boʻylab yoʻnalgan ustki oʻqsimon sinus egatigacha (*sulcus sinus sagittalis superioris*) davom etadi. Peshona qirrasining asosida bosh miya qattiq pardasi birikadigan koʻr teshik (*foramen caecum*) bor.

Peshona suyagining koʻz kosa qismi (*pars orbitalis*) gorizontal joylashgan bir juft yupqa plastinkadan iborat. Oʻng va chap koʻz kosa qismlari oʻzaro gʻalvirsimon suyak kemtigi (*incisura ethmoidalis*) bilan ajralgan. Uning ustki miya yuzasida barmoqsimon botmalar (*impressiones digitatae*) va miya izlarining boʻrtmalari (*jiga cerebralia*) bor.



48-rasm. Peshona suyagi. Ost tomondan koʻrinishi.

1—spina nasalis; 2—incisura supraorbitalis; 3—fovea trochlearis; 4—facies orbitalis;
5—incisura ethmoidalis; 6—pars orbitalis; 7—fossa glandulae lacrimalis.

Pastki koʻz kosasiga qaragan yuza (*facies orbitalis*) silliq va botiq boʻlib, koʻz koʻsasining ustki devorini hosil qiladi. Uning lateral burchagida koʻz yoshi bezining chuqurchasi (*fossa glandulae lacrimalis*), ichki tomonida bilinar-bilinmas botiqlik — gʻaltak chuqurchasi (*fovea trochlearis*), hamda koʻz olmasining yuqorigi qiyshiq mushagi oʻtadigan togʻay gʻaltak birikadigan oʻtkir gʻaltak qirradi (*spina trochlearis*) joylashgan.

Peshona suyagining burun qismi (*pars nasalis*) taqasimon shaklda. U koʻz kosa qismlarining oʻrtasida joylashib gʻalvirsimon suyak kemtiginini old va yon tomondan chegaralaydi. Uning oldingi tishli qismi burun suyaklari va ustki jagʻ suyagining peshona oʻsigʻi bilan birikadi. Bu qismning oʻrtasida burunning oʻtkir qirradi (*spina nasalis*) boʻlib, burun toʻsigʻini hosil qilishda qatnashadi. Uning oʻng va chap tomonlarida peshona boʻshligʻi (*sinus frontalis*) va peshona suyagi boʻshligʻining teshigi (*apertura sinus frontalis*) bor.

Peshona suyagi homila hayotining 9-haftasida boʻlajak peshona doʻngligi sohasida hosil boʻladigan ikkita suyaklanish nuqtasidan endesmal yoʻl bilan suyaklanadi.

Yangi tugʻilgan chaqaloqning peshona suyagi bir-biri bilan chok vositasida qoʻshilgan ikki simmetrik boʻlakdan iborat boʻlib, har birida peshona suyagining pallasasi, koʻz kosa qismi va burun qismi tafovut qilinadi. Peshona suyagining pallasasi uchburchak shaklda, tashqi tomonida peshona doʻngligi bor. Pallaning ichki yuzasi silliq. Koʻz kosa qismi uchburchak shakldagi yupqa plastinkadan iborat, uning miyaga qaragan yuzasi tekis. Koʻz kosasining ustki qirrasi oʻtkir. Burun qismi chekkasi notekis kichkina oʻsiqcha shakliga ega.

Bu boʻlaklarning oʻzaro birikishi bola hayotining 6-oyidan boshlanib, 7-8 yoshlarda tugaydi. Agar ular birikmay qolsa oʻrtasidagi metopik chok (**sutura metopica**) umr boʻyi qolishi mumkin.

Erta bolalik davrida suyakning koʻz kosa qismini miyaga qaragan yuzasi qavariq boʻladi va unda barmoqsimon botmalar yaxshi koʻrinadi. Bu davrda peshona boʻshligʻi hosil boʻla boshlaydi. Peshona suyagi pallasining ichki yuzasi oʻzgarib, peshona qirrasi paydo boʻladi.

Bolalikning birinchi davrida metopik chok birikishi hisobiga peshona suyagining oʻsishi sekinlashadi. Peshona boʻshligʻi kattalashib qosh usti yoyi paydo boʻladi. Peshona suyagi pallasini chekkalarida tishlari koʻpayadi.

Bolalikning ikkinchi davrida peshona boʻshligʻining hajmi kattalarnikini 1/2 qismiga teng boʻlib, uning taraqqiyoti 25 yoshlarda tugaydi.

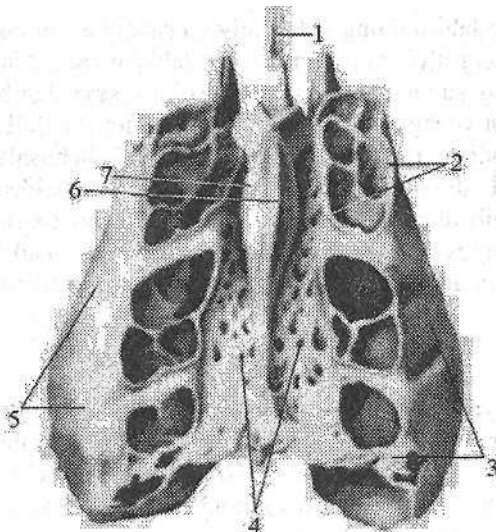
Galvirsimon suyak

Gʻalvirsimon suyak (**os ethmoidale**) kalla asosining oldingi qismida joylashgan boʻlib, burun boʻshligʻi va koʻz kosasi devorini hosil qilishda ishtirok etadi, U uch qismdan: gorizontal joylashgan gʻalvirsimon, oʻrtada pastga yoʻnalgan perpendikulyar plastinka va uning ikki tomonidagi gʻalvirsimon suyak labirintlardan iborat (49-rasm).

Gʻalvirsimon plastinka (**lamina cribrosa**) gʻalvirsimon suyakning yuqori qismini hosil qiladi. U peshona suyagini qalvirsimon suyak kemtigida joylashib, oldingi kalla chuqurchasi tubini hosil qiladi. Unda hidlov nervi ipchalari oʻtadigan gʻalvirsimon teshikchalar (**foramina cribrosa**) bor. Gʻalvirsimon plastinkaning ustida oʻrta chiziqda xoʻroz toji (**crista galli**) joylashgan. U old tomonga bir juft xoʻroz tojining qanoti (**ala cristae galli**) boʻlib davom etadi va peshona suyagi bilan birikib, koʻr teshikni (**foramen coecum**) hosil qiladi.

Perpendikulyar plastinka (**lamina perpendicularis**) notoʻgʻri beshburchak shaklida. U pastga qarab yoʻnalib, burun toʻsigʻining yuqori qismini hosil qiladi.

Gʻalvirsimon suyak labirinti (**labyrinthus ethmoidalis**) bir juft boʻlib, havo saqlovchi gʻalvirsimon katakchalardan (**cellulae ethmoidales**) iborat. Ular oldingi (**cellulae ethmoidales anteriores**), oʻrta (**cellulae ethmoidales mediae**) va orqa katakchalarga (**cellulae ethmoidales posterioris**) boʻlinadi.



49-rasm. G'alvirsimon suyak. Ust tomondan ko'rinishi.

1—lamina perpendicularis; 2—cellulae ethmoidales; 3—labyrinthus ethmoidalis;
4—lamina cribrosa; 5—lamina orbitalis; 6—crista gali; 7—ala cristae gali.

G'alvirsimon suyak labirinti perpendikulyar plastinkaning o'ng va chap tomonlarida g'alvirsimon plastinkaning chekkalariga birikkan holda joylashadi. Uning burun bo'shlig'iga qaragan medial yuzasini perpendikulyar plastinkadan tor vertikal yoriq ajratib turadi. G'alvirsimon suyak labirintining medial yuzasida burunning yuqori va o'rta chig'anoqlari (**concha nasalis superior et media**) bor. Ba'zan uchinchi burunning eng yuqori chig'anog'i (**concha nasalis suprema**) ham uchraydi.

Chig'anoqlarning yuqori qismi labirintning katakchalariga birikkan, pastki chekkasi labirint bilan perpendikulyar plastinka o'rtasidagi bo'shliqda erkin osilib turadi. Burunning o'rta chig'anog'ining orqa qismida pastki burun chig'anog'i birikuvchi ilgaksimon o'siqcha (**processus uncinatus**) bor. G'alvirsimon labirint lateral tomondan ko'z kosasini ichki devorini hosil qiladigan yuqqa ko'z kosasi plastinkasi (**lamina orbitalis**) bilan qoplangan.

G'alvirsimon suyak burun kapsulasi tog'ayida hosil bo'lgan uchta suyaklanish nuqtasidan suyaklanadi. Uning suyaklanishi ancha kech boshlanadi. Ikkita lateral suyaklanish nuqtalari homila hayotining 7-oyida g'alvirsimon labirintlarni ko'z kosasi plastinkasida paydo bo'lib, burun chig'anoqlariga yoyiladi. Shuning uchun yangi tug'ilgan chaqaloq g'alvirsimon suyak labirintining bir qismigina suyaklangan bo'ladi.

Yangi tug'ilgan chaqaloqda g'alvirsimon suyak 4 qismdan: perpendikulyar, g'alvirsimon plastinka va juft g'alvirsimon suyak labirintidan iborat bo'lib,

g'alvirsimon suyak labirintining bir qismigina suyaklangan bo'ladi. Bola hayotini birinchi yilida g'alvirsimon suyak bir tekis o'sadi. Uning g'alvirsimon plastinkasi o'zining suyaklanish nuqtasi hisobiga suyaklanib labirintlar bilan qoshiladi. Bola uch yoshga yetganida burun bo'shlig'ini shilliq pardasi labirint katakchalariga kiradi va uni qoplab turgan tog'ay so'rila boshlaydi.

Bolalikning I davrida medial suyaklanish nuqtasidan perpendikulyar plastinka suyaklanib dimog' suyagigacha boradi. Davr oxirida labirint katakchalari ichidagi tog'ay so'rilib bo'ladi va katakchalar hosil bo'ladi. Balog'at yoshida esa suyak taraqqiyoti tugallanib kattalarnikiga o'xshab qoladi.

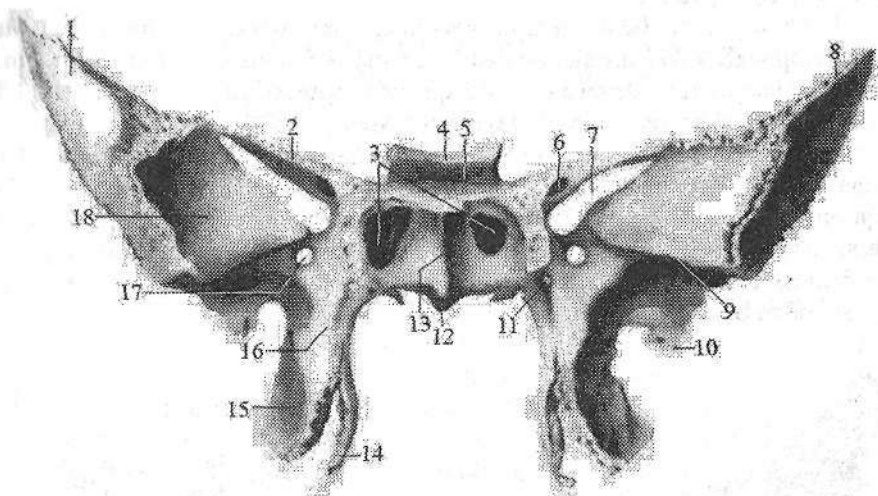
Ponasimon suyak

Ponasimon suyak (**os sphenoidale**) juda murakkab tuzilgan bo'lib (50-, 51-rasm), kalla suyagining asosi o'rtasida deyarli barcha kalla suyaklari bilan birlashgan holda joylashgan. U kalla asosi va yuz qismi chuqurchalarini hosil qilishda ishtirok etadi. Ponasimon suyakning tanasi, katta va kichik qanotlari va qanotsimon o'simtasi tafovut qilinadi.

Ponasimon suyakning tanasi (**corpus**) noto'g'ri kub shaklida. Uning ichida havo saqlovchi ponasimon suyak bo'shlig'i (**sinus sphenoidalis**) bor. U ponasimon bo'shliq to'sig'i (**septum sinuum sphenoidalium**) vositasida ikkiga ajralgan bo'lib, ponasimon bo'shliq teshigi (**apertura sinus sphenoidalis**) orqali burun bo'shlig'iga ochiladi. Suyak tanasida oltita: ustki yoki miyaga qaragan yuzasi, orqa, oldingi, pastki va ikkita yon yuzalari tafovut qilinadi. Suyak tanasining ustki yuzasini o'rta qismida turk egari (**sella turcica**) bo'lib, uning o'rtasida gipofiz bezi joylashadigan gipofiz chuqurchasi (**fossa hypophysialis**) bor. Uning old tomonida ko'ndalang joylashgan egar do'mboqchasi (**tuberculum sellae**) bo'lib, oldida ko'ruv nervi kesishmasining oldidagi egat (**sulcus prechiasmatis**) yotadi. Gipofiz chuqurchasini orqa tomondan egarning suyanchig'i (**dorsum sellae**) chegaralaydi. Egat suyanchig'ining tashqi chekkasi oldinga yo'nalib, orqa egilgan o'simtani (**processus clinoides posterior**) hosil qiladi. Suyak tanasining ikki yonboshida uyqu arteriyasining egati (**sulcus caroticus**) bor. Ponasimon suyak tanasining yon yuzalari katta qanotga o'tib ketadi. Ponasimon suyak tanasining oldingi yuzasi bilan pastki yuzasi o'rtasida aniq chegara yo'q. Oldingi yuzada joylashgan ponasimon suyak qirrasini (**crista sphenoidalis**), uning pastki yuzasiga ponasimon suyak tumshug'i (**rostrum sphenoidale**) bo'lib davom etadi. Qirraning oldingi chekkasi g'alvirsimon suyakning perpendikulyar plastinkasiga birikib ketadi. Qirraning yon tomonlarida noto'g'ri shakldagi ponasimon suyak chig'anog'i (**concha sphenoidalis**) bo'lib, ikki tomonida joylashgan ponasimon bo'shliq teshiklarini chegaralab turadi. Ponasimon suyak tanasining orqa yuzasi kattalarda esa suyagining asosiy qismi bilan birikib ketadi.

Ponasimon suyakning kichik qanoti (**ala minor**) suyak tanasining yon to-

monlaridan ikkita ildiz hosil qilib chiqqan juft plastinka shaklida bo'lib, ildizlar o'rtasida ko'ruv nervi o'tadigan ko'ruv nervi kanali (**canalis opticus**) yotadi. Uning oldingi chekkasi tishlar vositasida peshona suyagining ko'z kosa qismi va g'alvirsimon suyakning g'alvirsimon plastinkasi bilan birikadi; orqa chekkasi erkin bo'lib, medial tomonda miya qattiq pardasi birikadigan oldinga egilgan o'siqcha (**processus clinoides anterior**) bo'lib tugaydi.



50-rasm. Ponasimon suyak. Old tomondan ko'rinishi.

1–facies orbitalis; 2–ala minor; 3–apertura sinus sphenoidalis; 4–dorsum sellae; 5–fossa hypophysialis; 6–canalis opticus; 7–fissura orbitalis superior; 8–ala major; 9–crista infratemporalis; 10–spina ossis sphenoidalis; 11–canalis pterygoideus; 12–rostrum sphenoidalis; 13–crista sphenoidalis; 14–lamina medialis processus pterygoidei. 15–lamina lateralis processus pterygoidei; 16–processus pterygoideus; 17–foramen rotundum; 18–facies temporalis.

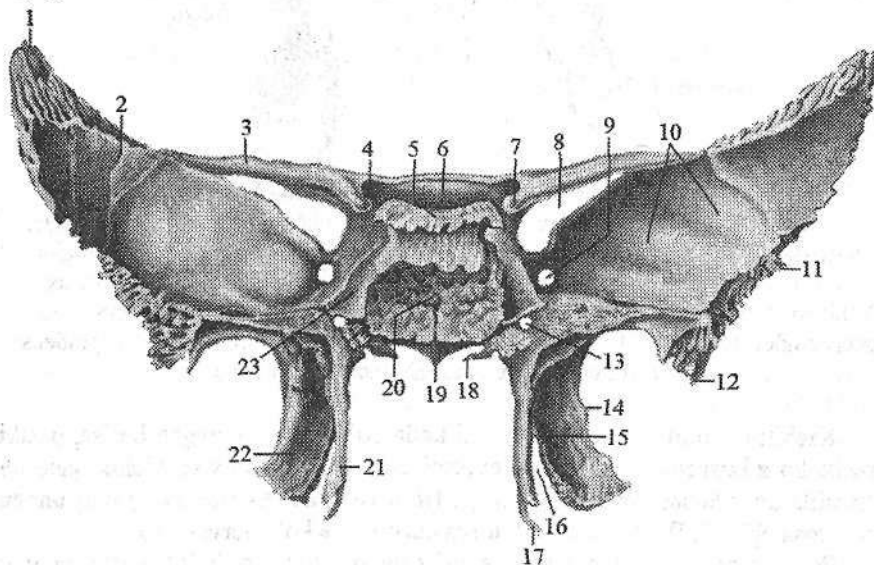
Kichik qanotning yuqorigi yuzasi kalla bo'shlig'iga qaragan bo'lsa, pastki yuzasi ko'z kosasining yuqorigi devorini hosil qiladi. Katta va kichik qanotlar o'rtasida ko'z kosasining ustki yorig'i (**fissura orbitalis superior**) bor, undan ko'z kosasiga III, IV, VI juft bosh miya nervlari va ko'z nervi o'tadi.

Ponasimon suyakning katta qanoti (**ala major**) juft bo'lib tananing yon yuzasidan boshlanadi. Uning to'rtta yuzasi tafovut qilinadi. Miyaga qaragan yuzasida (**facies cerebralis**) barmoqsimon botmalar (**impressionses digitatae**), miya izlarining bo'rtmalari (**juga cerebralia**) va kalla ichidagi arteriyalar egatlari (**sulci arteriosi**) bor. Katta qanotning tanaga yaqin joyida uchta teshik bor. Boshqalardan yuqoriroq va oldinda uch shoxli nervning II shoxi o'tadigan yumaloq teshik (**foramen rotundum**), qanotning o'rtasida uch shoxli nervning III shoxi o'tadigan oval teshik (**foramen ovale**) joylashgan. Nisbatan kichkina

o'tkir qirrali teshik (**foramen spinosum**) katta qanotning orqa burchagida joylashgan bo'lib, undan bosh miya qattiq pardasining o'rta arteriyasi o'tadi. Ko'z kosasiga qaragan yuza (**facies orbitalis**) ko'z kosasining lateral devorini hosil qiladi. U to'rtburchakli silliq plastinka shaklida.

Yuqori jag' yuzasi (**facies maxillaris**) uchburchak shaklida, qanot-tanglay chuqurchasiga qaragan.

Chakka yuzasi (**facies temporalis**) keng, uni chakka osti qirrasini (**crista infratemporalis**) ikki qismga ajratadi. Yuqorigi katta qismi vertikal joylashib, chakka chuqurchasi devorini hosil qilishda qatnashadi. Pastki gorizontal joylashgan chakka osti yuzasi (**facies infratemporalis**) chakka osti chuqurchasini yuqorigi devorini hosil qiladi. Katta qanotning qirralari qo'shni suyaklar bilan birikadi. Uning chakka suyagining tanga qismiga qaragan qirrasini (**margo squamosus**) chakka suyagi pallasini bilan, yonoq suyagiga qaragan qirrasini (**margo zygomaticus**) yonoq suyagi bilan, tepa suyagiga qaragan qirrasini (**margo parietalis**) tepa suyagi bilan, peshona qirrasini (**margo frontalis**) esa peshona suyagi bilan birikadi.



51-rasm. Ponasimon suyak Orqa tomondan ko'rinishi.

1—margo parietalis; 2—ala major; 3—ala minor; 4—canalis opticus; 5—dorsum sellae; 6—sulcus prechiasmatis; 7—processus clinoides anterior; 8—fissura orbitalis superior; 9—foramen rotundum; 10—facies cerebralis; 11—margo squamosus; 12—spina ossis sphenoidalis; 13—canalis pterygoideus; 14—processus pterygoideus; 15—fossa pterygoidea; 16—incisura pterygoidea; 17—hamulus pterygoideus; 18—processus vaginalis; 19—rostrum sphenoidale; 20—corpus sphenoidale; 21—lamina medialis processus pterygoidei; 22—lamina lateralis processus pterygoidei; 23—sulcus caroticus.

Qanotsimon o'simta (*processus pterygoideus*) juft bo'lib tanadan katta qimot boshlanadigan joydan pastga qarab vertikal yo'nalgan. Ularning ichki yuzasi burun bo'shlig'iga qaragan bo'lsa, tashqi yuzasi chakka osti chuqurchasiga qaragan.

Qanotsimon o'simtaning asosida oldindan orqaga yo'nalgan qanotsimon o'siq kanali (*canalis pterygoideus*), uning oldingi chekkasda yuqoridan pastga tomon qanotsimon-tanglay egati (*sulcus pterygopalatinus*) o'tadi. Qanotsimon o'simta ikki: medial plastinka (*lamina medialis*) va lateral plastinkadan (*lamina lateralis*) iborat. Old tomonda plastinkalar birikkan. O'simta plastinkalari orqa tomonda bir-biridan uzoqlashadi va ularning o'rtasida qanotsimon chuqurcha (*fossa pterygoidea*) hosil bo'ladi. Pastga tomon ikkala plastinka o'zaro qanotsimon kemtik (*incisura pterygoidea*) bilan ajralgan. Qanotsimon o'simtaning medial plastinkasi nisbatan ingichka va uzunroq bo'lib, uchida qanotsimon o'siq ilmoqchasi (*hamulus pterygoideus*) bor.

Ponasimon suyakni suyaklanishi ancha murakkab. Uning ko'p qismi taraqqiyotning uch davrini o'taydi. Suyakning qanotsimon o'simtasi medial plastinkasi (qanotsimon o'siq ilmoqchasidan tashqari) va katta qanotning tashqi qismlari endesmal yo'l bilan suyaklanadi. Ponasimon suyakning birinchi suyaklanish nuqtasi homila hayotining 2-oyi oxirida katta qanotda paydo bo'lsa 3-oyda suyak tanasini oldingi va orqa qismlari va kichik qanotlarida paydo bo'ladi.

Qanotsimon o'simtani lateral plastinkasi katta qanot bilan birga suyaklanadi. Medial plastinka esa homila hayotining 2-oyida endesmal yo'l bilan suyaklanadi. Ular homila hayotini 7-oyida o'zaro birikadi. Shunday qilib ponasimon suyak 5 juft suyaklanish nuqtasidan suyaklanib bola tug'ilish davrida 3 qismdan iborat bo'ladi:

1. Markaziy qism: tana va kichik qanotlardan;
2. Katta qanotlar va qanotsimon o'simtani lateral plastinkasi;
3. Qanotsimon o'simtani medial plastinkasi;

Yangi tug'ilgan chaqaloq ponasimon suyagining tanasi ikki (oldingi va orqa) qismlardan iborat bo'lib o'zaro yupqa tog'ay qatlam bilan ajralgan.

Kichik qanotlar tananing oldingi qismi bilan birikkan bo'lsa, katta qanotlar undan tog'ay qatlam bilan ajralgan. Katta qanotlar yuzalari katta odamnikiga o'xshasada, ular yaxshi rivojlanmagan va nisbatan kichik. Qanotsimon o'simta qisqa oldinga va yon tomonga qiyshaygan.

Bola hayotining birinchi yilida tanani oldingi va orqa qismlari o'zaro birikadi. Katta qanotlar esa tana bilan 3 yoshlarda birikadi. Bu davrda ponasimon sinus paydo bo'la boshlaydi.

Bolalikning I davrida ponasimon suyak kattalarnikiga o'xshash xususiyatlarga ega bo'lsada, uni relyefi to'liq takomillashmagan.

Bolalikning II davrida suyak relyefi kuchayadi va ponasimon sinus kattalashadi.

Balogʻat davrida suyak relyefida shaxsiy va jinsiy belgilar paydo boʻladi. 15–18 yoshlarda ponasimon va ensa suyaklari oʻzaro birikadi.

Chakka suyagi

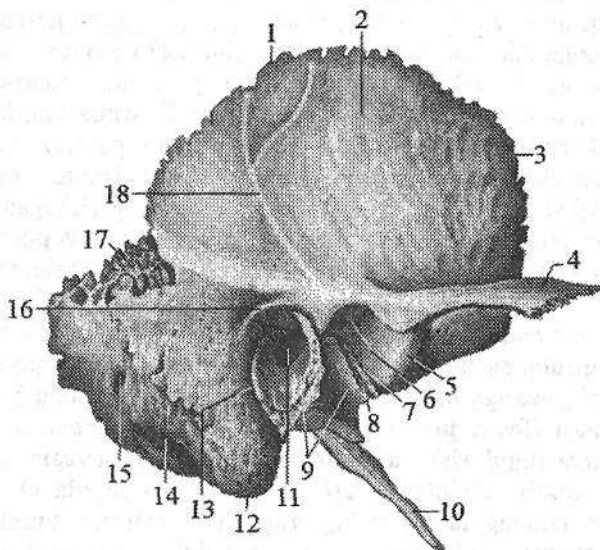
Chakka suyagi (**os temporale**) bir juft boʻlib, murakkab tuzilgan (52-, 53-, 54-rasm). U kallaning yon devori va asosini hosil qilishda ishtirok etadi, ichida eshituv va muvozanat aʼzosi joylashgan. Chakka suyagi ensa qirrasini (**margo occipitalis**), tepa suyakka qaragan qirra (**margo parietalis**) va ponasimon suyakka qaragan qirra (**margo sphenoidalis**)lar vositasida qoʻshni suyaklar bilan birlashadi. U old tomondan ponasimon, yuqoridan tepa va orqadan ensa suyaklari oʻrtasida joylashib, pastki jagʻ suyagi bilan boʻgʻim hosil qiladi. Chakka suyagi tanga (palla), nogʻora, piramida (toshsimon) qismlar va soʻrgʻichsimon oʻsimtadan iborat. Bular oʻzaro birikib tashqi eshituv yoʻlagini (**meatus acusticus externus**) hosil qiladi.

Chakka suyagining tanga (palla) qismi (**pars squamosa**) tashqariga qavargan plastinka boʻlib, yuqori chekkasi tepa suyagi va ponasimon suyakning katta qanoti bilan tangasimon chok hosil qilib birikadi. Uning tashqi chakka yuzasi (**facies temporalis**) silliq boʻlib, chakka chuqurchasining hosil boʻlishida ishtirok etadi. Bu yuzada vertikal yoʻnalgan oʻrta chakka arteriyasining egati (**sulcus arteriae temporalis mediae**) bor. Tanganing tashqi yuzasidan tashqi eshituv teshigidan yuqori va oldiroqdan yonoq oʻsimtasi (**processus zygomaticus**) chiqadi. U oldinga tomon yoʻnalib, yonoq suyagining chakka oʻsigʻi bilan birikadi va yonoq ravogʻini (**arcus zygomaticus**) hosil qiladi. Bu oʻsimta asosida pastki jagʻ suyagi doʻngli oʻsiqchasi bilan birlashadigan pastki jagʻ chuqurchasi (**fossa mandibularis**) joylashgan. Uni old tomondan boʻgʻim doʻmboqchasi (**tuberculum articulare**) chegaralab turadi. Tanganing miya yuzasida (**facies cerebri**) barmoqsimon botmalar (**impressionses digitatae**) va miya qattiq pardasi oʻrta arteriyasi egati (**sulcus a. meningea media**) joylashgan.

Chakka suyagining nogʻora qismi (**pars tympanica**) uncha katta boʻlmagan, tarmovsimon egilgan plastinka boʻlib, tashqi eshituv teshigini (**porus acusticus externus**) old, orqa va past tomondan oʻrab turadi. Bu teshik tashqi eshituv yoʻlagiga (**meatus acusticus externus**) davom etib nogʻora boʻshligʻigacha boradi. Nogʻora qismi nogʻora boʻshligʻining lateral devorini hosil qilishda qatnashib orqa tomonda soʻrgʻichsimon oʻsimta bilan qoʻshiladi. Bu joyda nogʻora-soʻrgʻichsimon yorigʻi (**fissura tympanomastoidea**) hosil boʻladi. Tashqi eshituv yoʻlagini old tomonida nogʻora qismi nogʻora-palla yorigʻini (**fissura tympanosquamosa**) hosil qilib palla bilan, toshsimon-nogʻora yorigʻi (**fissura petrotympanica**) vositasida toshsimon qismi bilan birikadi.

Chakka suyagining (piramida) toshsimon qismi (**pars petrosa**) uch qirrali piramida shaklida boʻlib, suyak moddasining qattiqligi uchun toshsimon qismi deb ataladi. Uning ichida eshituv-muvozanat aʼzosi joylashgan. Bu qism kallada

gorizontal yotadi, asosi orqaga va lateral tomonga qaragan bo'lib, so'rg'ichsimon o'simtga o'tib ketadi. Chakka suyagi piramida qismining cho'qqisi (**apex partis petrosae**) erkin, oldinga va medial tomonga qaragan. Piramidada uchta: oldingi, orqa va pastki yuzalari tafovut qilinadi. Oldingi va orqa yuzalari kalla ichiga qaragan bo'lsa, pastki yuzasi kalla asosining tashqi tomonidan yaxshi ko'rinadi. Uchta yuzaga mos yuqorigi, oldingi va orqa qirralar tafovut qilinadi.



52-rasm. O'ng chakka suyagi. Tashqi tomondan ko'rinishi.

1–margo parietalis; 2–pars squamosa; 3–margo sphenoidalis; 4–processus zygomaticus; 5–tuberculum articulare; 6–fossa mandibularis; 7–fissura petrosquomosa; 8–fissura petrotympanica; 9–pars tympanica; 10–processus styloideus; 11–meatus acusticus externus; 12–processus mastoideus; 13–fissura tympanomastoidea; 14–incisura mastoidea; 15–foramen mastoideum; 16–spina suprameatum; 17–incisura parietalis; 18–sul. a. temporalis media.

Piramida qismining oldingi yuzasi (**facies anterior partis petrosae**) oldinga va yuqoriga qaragan. Lateral tomonga u chakka suyagi tanga qismining miya yuzasiga o'tib undan tohsimon-palla yorig'i (**fissura petrosquomosa**) bilan ajralib turadi. Shu yorig'ning yonida piramida qismining oldingi qirrasida mushak-nay kanali (**canalis musculotubarius**) teshigi bor. Piramida qismini oldingi yuzasining o'rta qismida ravoqsimon tepacha (**eminentia arcuata**) ko'rinadi. U bilan tohsimon-palla yorig'i o'rtasida nog'ora bo'shlig'ining tomi (**tegmen tympani**) joylashgan. Piramida qismining uchiga yaqin uch shoxli nerv tugunining botig'i (**impressio trigeminalis**), undan chekkaroqda ikkita kichkina teshik bor. Katta tohsimon nerv kanalining tirqishidan (**hiatus canalis**

nervi petrosi majoris), katta toshsimon nervining egati (**sulcus nervi petrosi majoris**) boshlanadi. Bu teshikdan biroz oldinda va chekkada kichik toshsimon nerv kanalining tirqishi (**hiatus canalis nervi petrosi minoris**) bor, undan kichik toshsimon nervining egati (**sulcus nervi petrosi minoris**) boshlanadi.

Piramida qismining yuqori qirrasini (**margo superior partis petrosae**) piramidada qismini oldingi yuzasini orqa yuzasidan ajratadi, undan yuqori toshsimon sinus egati (**sulcus sinus petrosi superioris**) o'tadi.

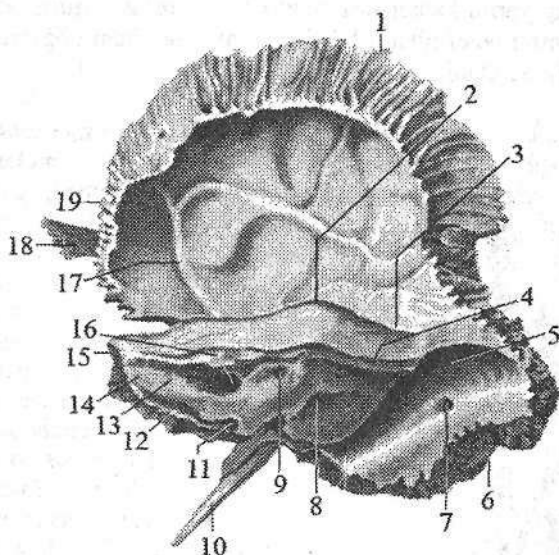
Piramida qismining orqa yuzasi (**facies posterior partis petrosae**) orqaga va medial tomonga qaragan. Uning o'rta qismida ichki eshituv teshigi (**porus acusticus internus**) joylashgan. U ichki eshituv yo'lagiga (**meatus acusticus internus**) davom etib, uning tubidan yuz nervi kanali boshlanadi. Ichki eshituv yo'lagidan chekkaroq va yuqoriroqda bosh miya qattiq pardasi o'simtasi kiradigan ravoq osti chuqurchasi (**fossa subarcuata**) bor. Undan past va lateral dahliz kanalchasi teshigi (**apertura canaliculi vestibuli**) joylashgan.

Piramida qismining orqa qirrasini (**margo posterior partis petrosae**) uning orqa yuzasini pastki yuzasidan ajratib turadi. Unda pastki toshsimon sinus egati (**sulcus sinus petrosi inferioris**) o'tadi. Bu egatning lateral uchida bo'yinturuq teshigi yonida chig'anoq kanalchasining teshigi (**apertura canaliculi cochleae**) bor. Piramida qismining pastki yuzasi (**facies inferior partis petrosae**) kalla asosining tashqi yuzasiga qaragan. Piramidaning asosiga yaqin joyda bo'yinturuq chuqurchasi (**fossa jugularis**) bo'lib, uni orqa tomondan bo'yinturuq o'ymasi (**incisura jugularis**) chegaralab turadi. U ensa suyagining shu nomli kemtigi bilan birikib bo'yinturuq teshigini (**foramen jugulare**) hosil qiladi. Oldida uyqu kanalining tashqi teshigi (**apertura externa canalis carotici**) bo'lib, kanal kalling ichki yuzasiga uyqu kanalining ichki teshigi (**apertura interna canalis carotici**) bo'lib, piramida qismining uchiga ochiladi. Uyqu arteriyasi kanali orqa devorida uning tashqi teshigiga yaqin joyda nog'ora bo'shlig'iga ochiladigan uyqu-nog'ora kanalchalari (**canaliculi caroticotympanici**) boshlanadi.

Uyqu kanali teshigi bilan bo'yinturuq teshigi o'rtasida toshsimon chuqurcha (**fossula petrosa**), uning tubida nog'ora kanalchasining pastki teshigi (**apertura inferior canaliculi tympani**) bor. Bo'yinturuq teshigining tashqi tomonida ingichka, uzun bigizsimon o'siqcha (**processus styloideus**) chiqib turadi. Uning orqasida bigizsimon va so'rg'ichsimon o'simtalar o'rtasida bigizso'rg'ichsimon teshik (**foramen stylomastoideum**) yotadi.

So'rg'ichsimon o'simta (**processus mastoideus**) tashqi eshituv yo'lagining orqasida joylashib tashqi yuzasi qavariq va g'adir-budir, pastki uchi yumaloq. O'simtani ichki tomondan so'rg'ichsimon o'simta kemtigi (**incisura mastoidea**) chegaralab turadi. Kemtikdan ichkarida ensa arteriyasining egati (**sulcus arteriae occipitalis**) joylashgan.

O'simta ichida so'rg'ichsimon katakchalar (**cellulae mastoideae**) bo'lib, ular so'rg'ichsimon g'or (**antrum mastoideum**) vositasida o'rta quloqqa qo'shilib turadi.



53-rasm. O'ng chakka suyagi. Ichki tomondan ko'rinishi.

- 1—margo parietalis; 2—eminentia arcuata; 3—tegmen tympani; 4—sulcus sinus petrosi superior; 5—sulcus sinus sigmoidei; 6—margo occipitalis; 7—foramen mastoideum; 8—apertura externa aqueductus vestibuli; 9—fossa subarcuata; 10—processus styloideus; 11—apertura externa canaliculi cochleae; 12—sulcus sinus petrosi inferior; 13—facies posterior partes petrosae; 14—pars petrosa; 15—apex partes petrosae; 16—porus acusticus internus; 17—sulcus arteriosus; 18—processus zygomaticus; 19—margo sphenoidalis.

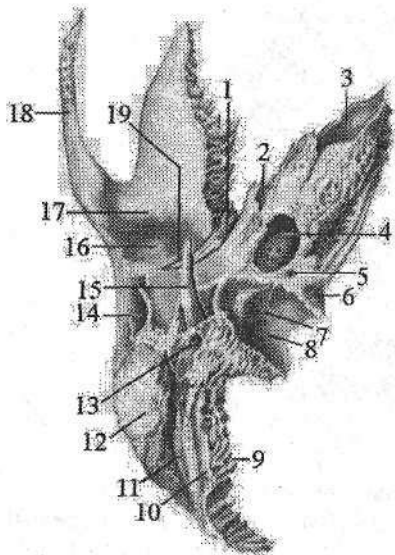
O'simtaning ensa suyagi bilan birikadigan joyda so'rg'ichsimon o'simta teshigi (**foramen mastoideum**) ko'rinadi. So'rg'ichsimon o'simtaning kalla bo'shlig'iga qaragan ichki yuzasida sigmasimon sinus egati (**sulcus sinus sigmoidei**) joylashgan.

Chakka suyagi ichidagi kanallar

Uyqu kanali (**canalis caroticus**) orqali ichki uyqu arteriyasi o'tadi. U piramidaning pastki yuzasidagi yuqu kanalining tashqi teshigidan (54-rasm) boshlanib, yuqoriga va oldinga yo'naladi va uyqu kanalining ichki teshigi orqali kalla ichiga kiradi.

Mushak-nay kanali (**canalis musculotubarius**) piramidaning oldingi chekkasi bilan palla qismi o'rtasidagi burchakdan boshlanib orqaga va yon tomonga yo'naladi, uni bo'ylamasiga gorizontall joylashgan to'siq ikki yarim kanalga ajratadi. Ustki nog'ora pardani taranglovchi mushak yarim kanalchasi (**semicanalis muscoli tensoris tympani**) shu nomli mushak yotadi. Pastki

eshituv nayining yarim kanalchasi (*semicanalis tubae auditivae*) eshituv nayining suyak qismini hosil qiladi. Ikkala yarim kanal ham nog'ora bo'shlig'ining oldingi devoriga ochiladi.



54-rasm. O'ng chakka suyagi.

Ostki tomondan ko'rinishi.

1—fissura petrotympanica; 2—canalis musculotubarius; 3—apertura interna canalis carotici; 4—apertura externa canalis carotici; 5—fossula petrosa; 6—apertura externa canaliculi cochleae; 7—canaliculus mastoideus; 8—fossa jugularis; 9—margo occipitalis; 10—sulcus arteriae occipitalis; 11—incisura mastoidea; 12—processus mastoideus; 13—foramen stylo-mastoideum; 14—meatus acusticus externus; 15—processus styloideus; 16—fossa mandibularis; 17—tuberculum articulare; 18—processus zygomaticus; 19—fissura petrosquamosa.

Yuz nervi kanali (*canalis nervi facialis*) ichki eshituv yo'lagining tubidan

boshlanib, orqadan oldinga gorizontaal yo'naladi. Katta toshsimon nerv tirqishi sohasida to'g'ri burchak shaklida bukilib tizzacha hosil qiladi, keyin orqaga va lateral davom etib, nog'ora bo'shlig'ini aylanib pastga vertikal tushadi va piramidaning pastki yuzasidagi bigiz-so'rg'ichsimon teshikda tugaydi. Kanal orqali shu nomli nerv o'tadi.

Uyqu-nog'ora kanalchalari (*canaliculi caroticotympanici*) uyqu kanalining orqa devoridan uning tashqi teshigi sohasidan boshlanib, nog'ora bo'shlig'iga ochiladi. Undan shu nomdagi arteriya va nervlar o'tadi.

Nog'ora tori kanali (*canaliculus chordae tympani*) yuz nervi kanalidan bigiz-so'rg'ichsimon teshik ustidan boshlanib, oldinga yo'naladi va nog'ora bo'shlig'iga ochiladi. Undan nog'ora tori o'tadi.

Nog'ora naychasi (*canaliculus tympanicus*) piramidaning pastki yuzasidagi tosh chuqurchaning tubidan boshlanib, yuqoriga ko'tariladi. Nog'ora bo'shlig'ining pastki devorini teshib o'tib, unga kiradi. Undan til-halqum nervining nog'ora tarmog'i o'tadi.

So'rg'ichsimon kanal (*canaliculus mastoideus*) bo'yinturuq chuqurchasining tubidan boshlanib, nog'ora-so'rg'ichsimon tirqishda yakunlanadi, undan adashgan nervning quloq tarmog'i o'tadi.

Chakka suyagi tuzilishi jihatidan murakkab bo'lib qolmay, murakkab taraqqiyot yo'lini ham o'taydi. Uning piramida qismi taraqqiyotda uch bosqichni o'tsa, tanga va nog'ora qismi ikki bosqichni o'tadi.

Chakka suyagini piramidasi eshituv va muvozanat a'zosini o'ragan tog'ayda homila hayotining 5–6-oyida hosil bo'lgan 6 ta suyaklanish nuqtasidan suyaklanadi. Chakka suyagining tanga qismida suyaklanish nuqtasi homila hayotining 9-haftasida, nog'ora qismida esa 10-haftada paydo bo'ladi. Suyakning bu qismlari o'zaro bola tug'ilishidan oldinroq biriksa, piramidasi bilan bir yoshda birikadi.

Yangi tug'ilgan chaqaloqning chakka suyagi uch qismdan iborat bo'lib, ular o'rtasida tog'ay qatlami bor. Suyakning tanga qismi yupqa va nozik bo'lib, faqat tashqi va ichki zich qatlamdan iborat. G'ovak modda takomillashmagan. Uni tashqarisida joylashgan bigizsimon o'siqcha bola tug'ilishdan avval va ikki yoshda paydo bo'ladigan 2 ta suyaklanish nuqtasidan suyaklanadi. So'rg'ichsimon o'simta yaxshi takomillashmagan. Bola uch yoshga to'lgunicha suyak bir tekis o'sadi. Nog'ora qismi tezroq o'sib, tashqi eshituv yo'lagini suyak qismini hosil qiladi.

Bolalikning I davrida piramidani so'rg'ichsimon g'or tomonida g'ovaklar paydo bo'la boshlaydi. Chakka suyagi so'rg'ichsimon o'simtasi o'sib, ichida so'rg'ichsimon katakchalar vujudga keladi. Bu davrda nog'ora qismini tuzilishi tugallanib kattalarga o'xshash ko'rinishga ega bo'ladi. Tanga qismida bo'g'im yuzasi va do'mboqchasi hosil bo'ladi.

Bolalikning II davrida suyak relyefi kuchayib, suyak qismlarining birlashishi tugaydi. Balog'at davrida uning shaxsiy va jinsiy xususiyatlari paydo bo'ladi.

KALLANING YUZ QISMI SUYAKLARI

Ustki jag' suyagi

Ustki jag' suyagi (*maxilla*) juft suyak bo'lib, birmuncha murakkab tuzilgan (55-, 56-rasm). Uning tanasi va to'rtta o'sig'i bor. Ustki jag' suyagining tanasi (*corpus maxillae*) ichida havo saqlaydigan ustki jag' (*gaymor*) bo'shlig'i (*sinus maxillaris*) bo'lib, u burun bo'shlig'iga ustki jag' bo'shlig'ining yorig'i (*hiatus maxillaris*) orqali ochiladi.

Tanasida to'rtta: oldingi, ko'z kosasiga qaragan, burun va chakka osti yuzasi tafovut qilinadi.

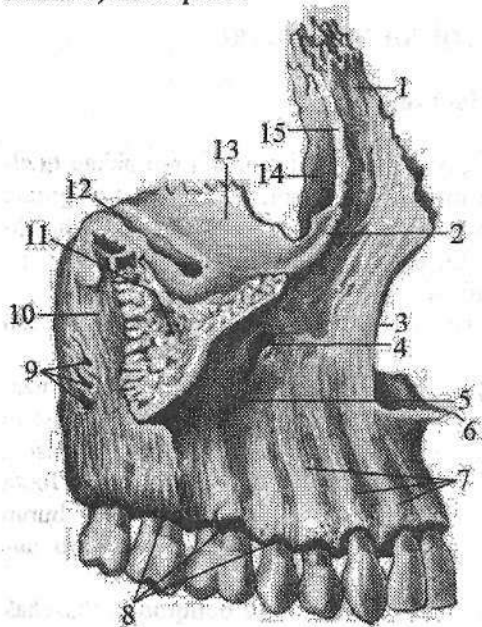
Oldingi yuzasi (*facies anterior*) botiq bo'lib, ko'z kosasiga qaragan yuzasidan ko'z kosasining pastki chekkasi (*margo infraorbitale*) bilan ajralib turadi. Uning ostida qon tomir va nervlar o'tadigan ko'z kosasi ostidagi teshik (*foramen infraorbitalis*) bor. Undan pastroqda qoziq tish chuqurchasi (*fossa canina*) joylashgan. Oldingi yuzani medial tomondan chegaralaydigan burun kemtigi (*incisura nasalis*) burunning oldingi o'tkir qirrasini (*spina nasalis anterior*) bo'lib tugaydi.

Ko'z kosasiga qaragan yuza (*facies orbitalis*) bir oz botiqroq uchburchak

shakldagi silliq yuza bo'lib, ko'z kosasining pastki devorini tashkil qiladi. Bu yuzaning medial chekkasi ko'z yoshi suyagi, g'alvirsimon suyakning ko'z kosasi plastinkasi va tanglay suyagining ko'z kosasi o'sig'i bilan birikadi. Uning ko'z kosasining ostki yorig'ini (**fissura orbitalis inferior**) chegaralaydigan orqa erkin chekkasidan ko'z kosasining ostki egati (**sulcus infra-orbitale**) boshlanadi. Oldinda u shu nomdagi kanalga (**canalis infraorbitalis**) o'tib, ustki jag' suyagining oldingi yuzasiga ko'z kosasi ostidagi teshik (**foramen infraorbitalis**) bo'lib ochiladi.

Chakka osti yuzasi (**facies infratemporalis**) chakka osti va qanot-tanglay chuqurchalarini hosil qilishda ishtirok etadi. Uni oldingi yuzasidan yonoq o'sig'ining asosi ajratib turadi. Bu yuzada ustki jag' suyagining do'mboqchasi (**tuber maxillae**) bor bo'lib, unda ustki jag'ning tish katakchalari teshiklari (**foramina alveolyaria**) bor. Bu teshiklar suyak ichiga tish katakchalari kanallari (**canales alveolyares**) bo'lib ochiladi. Ustki jag' suyagining do'mboqchisidan medialroqda vertikal yo'nalgan katta tanglay egati (**sulcus palatinus major**) joylashgan bo'lib, u shu nomdagi kanalni hosil qilishda ishtirok etadi.

Burun yuzasi (**facies nasalis**) burun bo'shlig'ining lateral devorini hosil qilishda ishtirok etadi. Unga tanglay suyagi va pastki burun chig'anog'i birikadi. Unda ustki jag' bo'shlig'i yorig'i (**hiatus maxillaris**), undan oldinroqda esa ko'z yoshi egati (**sulcus lacrimalis**) bor. Bu ko'z yoshi suyagi va pastki burun chig'anog'i bilan birikib burun-ko'z yoshi kanalini (**canalis nasolacrimalis**) hosil qiladi.



55-rasm. O'ng ustki jag' suyagi.

Tashqi tomondan ko'rinishi.

- 1—processus frontalis; 2—margo infraorbitalis; 3—incisura nasalis; 4—canalis infraorbitalis; 5—fossa canina; 6—spina nasalis anterior; 7—juga alveolyaria; 8—arcus alveolaris; 9—foramina alveolyaria; 10—tuber maxillae; 11—processus zygomaticus; 12—sulcus infraorbitalis; 13—facies orbitalis; 14—sulcus lacrimalis; 15—crista lacrimalis anterior.

Uning oldida pastki burun chig'anog'i birikadigan chig'anoq qirasi (**crista conchalis**) ko'ndalang joylashgan.

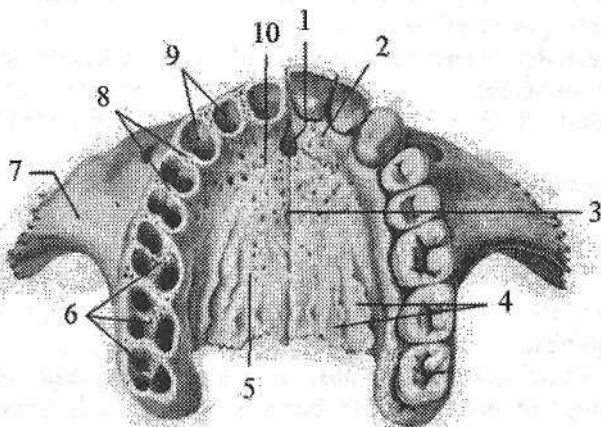
Peshona o'sig'i (**processus**

frontalis) tananing oldingi va ko'z kosasiga qaragan yuzalari o'rtasidan boshlanib, yuqori uchi peshona suyagining burun qismiga yetib boradi. Uning ichki yuzasida o'rta burun chig'anog'i birikadigan g'alvirsimon suyak qirrasida (**crista ethmoidalis**) bor.

Yonoq o'sig'i (**processus zygomaticus**) suyakning yuqorigi lateral qismidan boshlanib yonoq suyagi bilan birlashadi.

Alveolar o'siq (**processus alveolaris**) suyak tanasidan pastga chiqib oldinga qarab qavargan plastinka. O'siqning pastki chekkasi alveolyar yoyini (**arcus alveolaris**) hosil qiladi. Unda tish alveolari (**alveoli dentales**) va ularning o'rtasida alveolalararo to'siqlar (**septa interalveolyaria**), shuningdek, tish ildizlari orasidagi to'siqlar (**septa interradicularia**) bor. Alveolar o'siqning tashqi yuzasida esa alveola tepaliklari (**juga alveolyaria**) bor.

Tanglay o'sig'i (**processus palatinus**) suyakning burun yuzasidan boshlanib, gorizontal joylashadi. U qarama-qarshi o'siq bilan birikib qattiq tanglayni hosil qilishda qatnashadi. O'siqning medial erkin chekkasida yuqoriga ko'tarilgan burun qirrasida (**crista nasalis**) ko'rinadi, u dimog' suyagining pastki chekkasi bilan birikadi.



56-rasm. Ustki jag' suyaklari. Ost tomondan ko'rinishi.

- 1—canalis incisivi; 2—os incisivum; 3—sutura palatina mediana; 4—sulci palatini;
5—processus palatinus; 6—septa interradicularia; 7—processus zygomaticus;
8—septa interalveolyaria; 9—alveoli dentales; 10—sutura incisiva.

O'siqning ustki yuzasi silliq bo'lib burun bo'shlig'ining pastki devorini hosil qiladi. Pastki yuzasida esa bo'ylama tanglay egatlari (**sulci palatini**), o'rta chokning oldingi uchida kurak tishlari sohasidagi kanal (**canalis incisivi**) teshigi bor.

O'siqning orqa chekkasi tanglay suyagini gorizontal plastinkasi bilan birikadi.

Ustki jag' suyagi jabra ravoqlaridan rivojlanadigan harakatsiz suyaklar turkumiga kiradi. Bu suyak o'ng va chap ustki jag' o'siqlari va ular bilan qo'shiladigan peshona suyagining burun o'sig'idan hosil bo'ladi.

Homila taraqqiyotining ikkinchi oyi oxirida bu o'siqlar biriktiruvchi to'qimasida 6 ta suyaklanish nuqtasi paydo bo'ladi. Ulardan bittasi bo'lajak alveolyar o'siqni kurak tishlari katakchalari joylashgan qismida bo'lib, kurak tishlari sohasidagi suyak deb ataladi. Undan tashqarida joylashgan 5 ta suyak nuqtasi juda erta, homila taraqqiyotining 4 oyida birikib ketadi. Kurak tishlari sohasidagi suyak qolgan qismi bilan bola tug'ilishidan avval birikadi.

Homila taraqqiyotining 5-oyida burun bo'shlig'i shilliq pardasi ustki jag'ni medial tomonini qoplagan qismiga o'sib kiradi va ustki jag' bo'shlig'i taraqqiy eta boshlaydi.

Yangi tug'ilgan chaqaloq ustki jag' suyagining tanasi va 4 o'sig'i tafovut qilinadi. Suyak tanasi yaxshi takomillashmagan, bo'yi past bo'lgani uchun ko'z kosasining pastki qirrasini alveolyar o'siqqa yaqin. Peshona, yonoq, tanglay o'siqlari yaxshi rivojlanmagan bo'lib, alveolyar o'siq arang bilingan.

Emizikli davrda suyak ancha tez o'sadi. Alveolyar o'siqni tashqi tomonida alveola tepaliklari, o'siq ichida esa tish alveolalari va ular o'rtasida alveolalararo to'siqlar paydo bo'ladi.

Erta bolalik davrida ustki jag' juda tez o'sib, tanasi kattalashadi.

Bolalikning ikkinchi davrida tishlar almashinuvidan so'ng suyak tanasi yanada kattalashadi. Uning tashqi relyefi tugallanib, katta odamlarnikiga o'xshab qoladi.

Balogat davrida esa uning jinsiy va shaxsiy xususiyatlari paydo bo'ladi.

Yonoq suyagi (**os zygomaticum**) yuz suyaklari orasida eng qattig'i bo'lib, kallaning miya va yuz qismi suyaklarini (peshona, chakka, ustki jag') bir-biriga qo'shib turadi (42-rasm). Yonoq suyagining joylashgan o'rniga qarab uchta yuzasi: (lateral, chakka, ko'z kosasiga qaragan) va ikkita o'sig'i (peshona, chakka) tafovut qilinadi.

Lateral yuzasi (**facies lateralis**) noto'g'ri to'rtburchak shaklida bo'lib, lateral tomonga va oldinga qarab biroz qavargan. Unda yonoq-yuz teshigi (**foramen zygomaticofaciale**) bor.

Chakka yuzasi (**facies temporalis**) silliq, chakka osti chuqurchasining oldingi devorini hosil qiladi. Unda yonoq-chakka teshigi (**foramen zygomaticotemporale**) bor.

Ko'z kosasiga qaragan yuzasi (**facies orbitalis**) ko'z kosasining lateral-pastki devorini va ko'z kosasining pastki chekkasining lateral qismini hosil qilishda qatnashadi. Bu yuzada joylashgan yonoq-ko'z kosasi teshigi (**foramen zygomaticoorbitale**) suyak ichida ikkiga bo'linib, lateral yuzasiga yonoq-yuz teshigi bilan, chakka yuzasiga esa yonoq-chakka teshigi bilan ochiladi.

Peshona o'sig'i (**processus frontalis**) yuqoriga yo'nalib, peshona suyagining yonoq o'simtasi va ponasimon suyakning katta qanoti bilan birikadi.

Chakka o'sig'i (*processus temporalis*) orqaga yo'nalib, chakka suyagi yonoq o'simtasi bilan qo'shilib yonoq ravog'ini (*arcus zygomaticus*) hosil qiladi.

Yonoq suyagi jabra ravog'idan taraqqiy etuvchi harakatsiz suyaklar turkumiga kiradi. U homila taraqqiyotining 2-oyi oxirida birlashtiruvchi to'qimada paydo bo'ladigan 2-3 suyaklanish nuqtasidan endesmal yol bilan suyaklanadi.

Yangi tug'ilgan chaqaloqning yonoq suyagi suyak tuzilishiga ega bo'lib suyakka xos bo'lgan yuza va o'siqlarga ega. Uning peshona o'sig'i yonoq o'sig'idan ikki barobor keng. Bola hayoti davomida yonoq suyagi o'sa borib bolalikning II davrida katta odamlarnikiga o'xshaydi. Balog'at davrida uni shaxsiy va jinsiy tafovutlari vujudga keladi.

Ko'z yoshi suyagi (*os lacrimale*) bir juft, to'rtburchak shakldagi juda yupqa va nozik plastinka bo'lib, ko'z kosasi medial devorining oldingi qismini hosil qilishda qatnashadi (41-rasm). Old va past tomondan ustki jag'ning peshona o'sig'i bilan, orqa tomondan g'alvirsimon suyakning ko'z kosasi plastinkasi bilan, yuqoridan peshona suyagi ko'z kosa qismining ichki chekkasi bilan chegaralanadi. Lateral yuzada joylashgan ko'z yoshi suyagining orqa qirras (*crista lacrimalis posterior*) pastga tomon ko'z yoshi suyagi ilmog'i (*hamulus lacrimalis*) bo'lib tugaydi. Ko'z yoshi suyagining orqa qirrasini oldida joylashgan ko'z yoshi egati (*sulcus lacrimalis*) yuqori jag'ning shunday egati bilan qo'shilib ko'z yoshi xaltachasining chuqurchasini (*fossa sacci lacrimalis*) hosil qiladi.

Ko'z yoshi suyagi ham burun kapsulasidan taraqqiy etuvchi suyaklar turkumiga kiradi. U homila hayotining uchinchi oyida burun kapsulasi tog'ayini o'ragan birlashtiruvchi to'qimada paydo bo'ladigan bitta suyaklanish nuqtasidan rivojlanadi.

Yangi tug'ilgan bolada ko'z yoshi suyagi suyaklanib bo'lgan. Uning relyefi katta odamlarnikiga o'xshaydi. Bola hayoti davomida bu suyak bosh suyaklarining o'sishiga mos ravishda kattalashib boradi.

Burun suyagi (*os nasale*) bir juft bo'lib, to'rtburchakli plastinka shaklida, u yassi suyaklar guruhiga kiradi (41-rasm). Ular ikki tomondan medial qirralari vositasida o'zaro birikib burun orqasini hosil qiladi. Yuqori qirras peshona suyagining burun qismiga, lateral chekkasi yuqori jag' suyagining peshona o'sig'iga birikadi. Pastki qirras erkin bo'lib, burun teshigini yuqori tomondan chegaralaydi.

Burun suyagi ham burun kapsulasidan taraqqiy etuvchi suyaklar turkumiga kiradi. U homila hayotining uchinchi oyida burun kapsulasi tog'ayini o'ragan birlashtiruvchi to'qimada paydo bo'ladigan bitta suyaklanish nuqtasidan rivojlanadi.

Yangi tug'ilgan bolada burun suyagi suyaklanib bo'lgan. Uning relyefi katta odamlarnikiga o'xshaydi. Bola hayoti davomida bu suyak bosh suyaklarining o'sishiga mos ravishda kattalashib boradi.

Dimogʻ suyagi (**vomer**) burun boʻshligʻida joylashgan trapeziya shaklidagi toq suyak plastinka. U gʻalvirsimon suyakning perpendikulyar plastinkasi bilan birgalikda burunning suyak toʻsigʻini hosil qilishda qatnashadi. Dimogʻ suyagining yuqorigi orqa chekkasi nisbatan keng va ikkiga ayrilgan boʻlib, dimogʻ suyagining qanotlarini (**ala vomeris**) hosil qiladi. Ularning orasiga ponasimon suyak qirrasasi va tumshugʻi kirib turadi. Dimogʻ suyagini orqa chekkasi tekis boʻlib, xoanalarni ajratib turadi. Uning pastki chekkasi ustki jagʻ va tanglay suyaklarini burun qirrasasi bilan biriksa, ustki chekkasi gʻalvirsimon suyakning perpendikulyar plastinkasi bilan birikadi.

Dimogʻ suyagi ham burun kapsulasi bilan aloqada rivojlanadigan suyaklar turkumiga kiradi. Homila taraqqiyotining 2-oyi oxirida togʻay burun toʻsigʻini pastki qismini ikki tomonida joylashgan biriktiruvchi toʻqimada paydo boʻladigan juft suyaklanish nuqtasi dimogʻ suyagi plastinkasini hosil qiladi. Homila hayotini 3-oyi davomida bu suyaklanish nuqtalari togʻay toʻsiqni pastki tomonidan boshlab birikadi. Ularning birikishi yuqoriga koʻtarilgan sari togʻay toʻsiq soʻrila boshlaydi va bola hayotining 7-yoshlarda yoʻqolib ketadi. Dimogʻ suyagi qanotlarini oʻsishi bolalikning I davrigacha sekin boʻlsa, keyinchalik u tezlashadi.

Bolalikning II davrida dimogʻ suyagi yon tomonga bir oz qiyshayadi va kattalarinikiga oʻxshab qoladi.

Tanglay suyagi

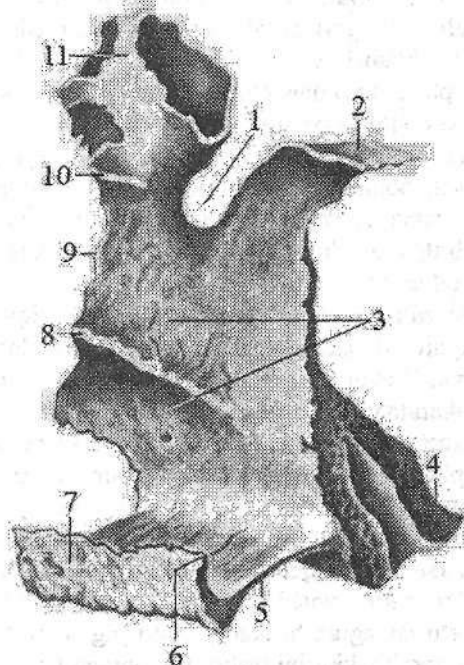
Tanglay suyagi (**os palatinum**) juft boʻlib, koʻz kosasi, burun boʻshligʻi, ogʻiz boʻshligʻi va qanot-tanglay chuqurchasini hosil qilishda ishtirok etadi. U bir-biriga toʻgʻri burchak hosil qilib birikkan gorizont va perpendikulyar plastinkalardan iborat (57-rasm).

Gorizont plastinka (**lamina horizontalis**) old tomondan ustki jagʻning tanglay oʻsigʻi bilan, medial tomondan esa qarama-qarshi plastinka bilan oʻrta chok hosil qilib birikadi va qattiq tanglayni (**palatum osseum**) vujudga keltiradi. Uning orqa chekkasi silliq va erkin boʻlib, koʻndalangiga bukilgan. Ogʻiz boʻshligʻiga qaragan pastki tanglay yuzasi (**facies palatina**) gʻadir-budir, burun boʻshligʻiga qaragan yuzasi (**facies nasalis**) silliq.

Gorizont plastinkaning medial chekkasida joylashgan dimogʻ suyagi birikadigan burun qirrasasi (**crista nasalis**) burunning orqa oʻtkir qirrasiga (**spina nasalis posterior**) oʻtib ketadi.

Perpendikulyar plastinka (**lamina perpendicularis**) burun boʻshligʻining lateral devorini hosil qilishda ishtirok etadi. Uning lateral yuzasida katta tanglay egati (**sulcus palatinus major**) joylashgan. Bu egat ustki jagʻ va ponasimon suyak qanotsimon oʻsimtasidagi egatlar bilan birga katta tanglay kanalini (**canalis palatinus major**) hosil qilib, katta tanglay teshigi (**foramen palatinum majus**) boʻlib ochiladi. Gorizont plastinkaning medial yuzasida ikkita

gorizontal: o'rtta burun chig'anog'i birikadigan yuqorigi g'alvirsimon suyak qirasi (*crista ethmoidalis*) va pastki burun chig'anog'i birikadigan chig'anoq qirasi (*crista conchalis*) bor. Tanglay suyagida uchta: piramidasimon, ko'z kosasi va ponasimon o'siqlari tafovut qilinadi.



57-rasm. O'ng tanglay suyagi. Ichki tomondan ko'rinishi.

1—incisura sphenopalatina; 2—processus sphenoidalis; 3—facies nasalis; 4—processus pyramidalis; 5—lamina horizontalis; 6—spina nasalis posterior; 7—crista nasalis;

8—crista conchalis; 9—lamina perpendicularis; 10—crista ethmoidalis;

11—processus orbitalis.

Piramidasimon o'siq (**processus pyramidalis**) tanglay suyagining perpendikulyar va gorizontal plastinkalari birikadigan joydan orqaga, pastga va lateral tomonga chiqib, ponasimon suyak qanotsimon o'simtasining lateral va medial plastinkalari orasiga kiradi. Uning ichidan kichik tanglay kanallari (**canales palatini minores**) o'tib, kichik tanglay teshiklari (**foramina palatina minora**) bo'lib ochiladi.

Ko'z kosasi o'sig'i (**processus orbitalis**) oldinga va lateral yo'nalib, ko'z kosasining pastki devorini hosil qilishda ishtirok etadi.

Ponasimon o'siq (**processus sphenoidalis**) orqaga va medial tomonga yo'naladi va ponasimon suyak tanasini pastki yuzasiga birikadi. Ko'z kosasi o'sig'i bilan ponasimon o'siq o'rtasida pona-tanglay o'ymasi (**incisura sphen-**

palatina), ponasimon suyak bilan qoʻshilganida ponasimon-tanglay teshigini (**foramen sphenopalatinum**) hosil qiladi.

Tanglay suyagi ham jabra ravoqlaridan taraqqiy etuvchi harakatsiz suyaklar turkumiga kiradi. U birlashtiruvchi toʻqimada homila taraqqiyotining 2-oyi oxirida perpendikulyar va gorizontal plastinkalar oʻrtasidagi burchakda hosil boʻladigan bitta suyaklanish nuqtasidan suyaklanadi. Avval perpendikulyar soʻngra gorizontal plastinka bilan piramidasimon oʻsigi, keyinchalik esa koʻz kosasi va ponasimon oʻsiqlari taraqqiy etadi.

Yangi tugʻilgan chaqaloq tanglay suyagida kattalarga xos boʻlgan hamma qismlar: koʻz kosasi, ponasimon, piramida oʻsiqlari perpendikulyar va gorizontal plastinkalari mavjud. Perpendikulyar plastinkasi kalta va keng boʻlgani uchun shakli kvadratga oʻxshaydi. Gorizontal plastinkasi ingichka va qalin, oʻsiqlari yaxshi rivojlangan.

Erta bolalik davrida perpendikulyar plastinka boʻyiga oʻsadi. Uning ichki yuzasida chigʻanoq qirrasini yaxshi bilinadi, tashqi tomonidagi katta tanglay egati chuqurlashadi. Suyak keyingi davrlarda bir tekis oʻsib bolalikning II davri soʻngida tuzilishi jihatidan kattalarnikiga oʻxshab qoladi.

Burunning pastki chigʻanogʻi (**concha nasalis inferior**) juft, yupqa choʻzinchoq bukilgan plastinka shaklidagi suyak. Uning tanasini ichki yuzasi koʻtarilgan, tashqi yuzasi botiq. Yuqori chekkasi bilan ustki jagʻ va tanglay suyagining chigʻanoq qirrasiga birikadi. Uning yuqori chekkasida koʻz yoshi, ustki jagʻ va gʻalvirsimon oʻsiqchlari bor. Pastki chekkasi erkin boʻlib, tashqariga buralgan. Uning koʻz yoshi oʻsiqchasi (**processus lacrimalis**) yuqoriga koʻtarilib, koʻz yoshi suyagiga birikadi. Ustki jagʻ oʻsigʻi (**processus maxillaris**) suyakning yuqori chekkasini tashqi tomonidan boshlanib pastga yoʻnalib ustki jagʻ boʻshligʻi teshigini qisman yopadi. Gʻalvirsimon oʻsiqcha (**processus ethmoidalis**) yuqoriga yoʻnalib, gʻalvirsimon suyakning ilgaksimon oʻsiqchasiga birikadi.

Burunning pastki chigʻanogʻi burun kapsulasi togʻayida homila hayotining 4-oyida hosil boʻladigan bitta suyaklanish nuqtasidan rivojlanadi.

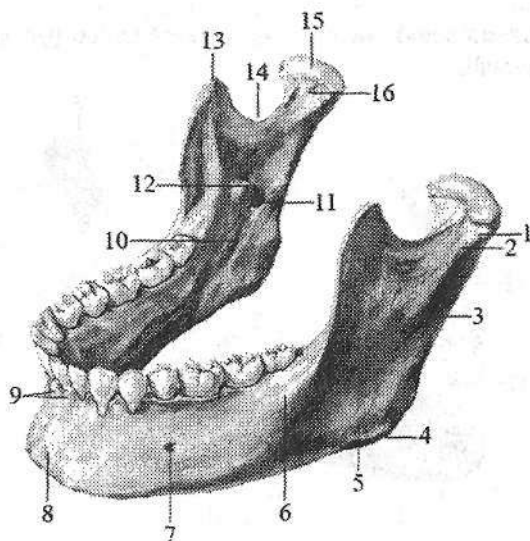
Yangi tugʻilgan bolalarda burunning pastki chigʻanogʻi hali butunlay suyaklanib boʻlmagan boʻlib, uning oʻsiqchalari togʻaydan iborat. Erta bolalik va bolalikning I davri davomida suyak bir tekis oʻsib, uning oʻsiqchalari suyaklanadi. Bolalikning ikkinchi davrida uning oʻsishi tezlashib, bola 13 yoshga kirganda suyak tuzilishi kattalarnikiga oʻxshab qoladi.

Pastki jagʻ suyagi

Pastki jagʻ suyagi (**mandibula**) kalladagi birdan-bir harakatchan toq suyak boʻlib (58-, 59-rasm), chakka suyaklari bilan chakka-pastki jagʻ boʻgʻimini hosil qiladi. Unda gorizontal joylashgan pastki jagʻ tanasi va vertikal yoʻnalgan ikkita pastki jagʻning shoxi tafovut qilinadi.

58-rasm. Pastki jagʻ. Chap tomondan koʻrinishi.

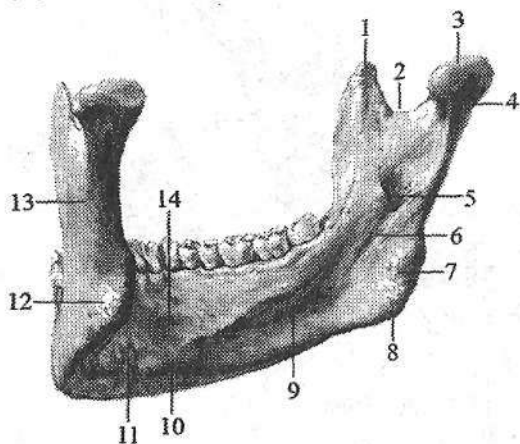
- 1—processus condylaris;
 2—collum mandibulae; 3—ramus mandibulae; 4—angulus mandibulae; 5—tuberositas masseterica; 6—linea obliqua;
 7—foramen mentale;
 8—protuberantia mentalis;
 9—juga alveolyaria;
 10—sulcus mylohyoideus;
 11—foramen mandibulae;
 12—lingula mandibulae;
 13—processus coronoideus;
 14—incisura mandibulae;
 15—caput mandibulae;
 16—fovea pterygoidea.



Pastki jagʻ tanasi (**corpus mandibulae**) taqasimon shaklda boʻlib, ichki va tashqi yuzalari tafovut qilinadi. Uning tanasi qalinlashgan pastki jagʻ asosi (**basis mandibulae**) va tishlar joylashadigan alveolali qismidan (**pars alveolaris**) iborat. Alveolali qismi alveolali yoy (**arcus alveolaris**) shaklida boʻlib, unda 16 ta tish alveolari (**alveoli dentales**) va alveolalararo toʻsiqlar (**septa interalveolyaria**), shuningdek, tish ildizlari orasidagi toʻsiqlar (**septa interradicularia**) bor. Uning tashqi tomonida alveola boʻrtmalari (**juga alveolyaria**) joylashgan. Suyak tanasining oldingi qismida oʻrta chiziqda engak tepaligi (**protuberantia mentalis**) koʻrinadi. Undan orqaroqda qon tomir va nervlar oʻtadigan engak teshigi (**foramen mentale**) boʻlib, uning orqasidan boshlangan qiyshiq chiziq (**linea obliqua**) yuqoriga va orqaga yoʻnalib, tojsimon oʻsimtaning asosida tugaydi. Tananing ichki yuzasini oʻrta qismidan engakning oʻtkir qirrasini (**spina mentalis**) chiqadi. Uning yon tomonida pastki jagʻ asosida ikki qorinchali mushak chuqurchasi (**fossa digastrica**), ustki chekkasining ikki tomonida esa til osti chuqurchasi (**fovea sublingualis**) joylashgan. Uning ostidan boshlangan jagʻ-til osti chizigʻi (**linea mylohyoidea**) yuqoriga qiya yoʻnalib tananing orqa uchiga boradi. Uning ostida jagʻ tishlari sohasida pastki jagʻ osti chuqurchasi (**fovea submandibularis**) koʻrinadi.

Pastki jagʻning shoxi (**ramus mandibulae**) tanasi bilan oʻtmas pastki jagʻ burchagi (**angulus mandibulae**) hosil qilib birikadi. Unda oldingi, orqa chekkalari va ichki, tashqi yuzalari tafovut qilinadi. Uning tashqi yuzasida chaynov gʻadir-budurligi (**tuberositas masseterica**), ichki yuzasida qanotsimon gadir-budurlik (**tuberositas pterygoidea**) boʻlib, ularga shu nomdagi mushaklar birikadi. Suyak shoxi ikki: oldingi tojsimon oʻsimta (**processus**

coronoideus) va orqa go'ngli o'siqcha (**processus condylaris**) hosil qilib tugaydi.



59-rasm. Pastki jag'. Ichki tomondan ko'rinishi.

- 1—processus coronoideus;
- 2—incisura mandibulae; 3—caput mandibulae; 4—processus condylaris; 5—foramen mandibulae; 6—sulcus mylohyoideus; 7—angulus mandibulae; 8—tuberositas pterygoidea; 9—fovea submandibularis; 10—fossa digastrica; 11—spina mentalis; 12—tuberositas masseterica; 13—ramus mandibulae; 14—fossa sublingualis.

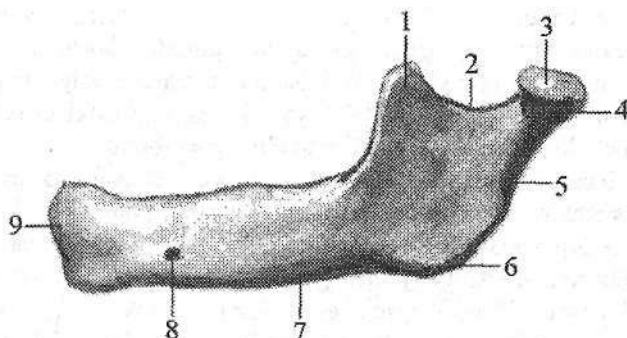
Ularning o'rtasida pastki jag' o'ymasi (**incisura mandibulae**) bor. Do'ngli o'siqchada pastki jag' boshchasi (**caput mandibulae**) va toraygan pastki jag' bo'yinchasi (**collum mandibulae**), bo'yinning oldingi yuzasida qanotsimon chuqurcha (**fovea pterygoidea**) joylashgan. Suyak shoxining ichki yuzasida pastki jag' tilchasi (**lingula mandibulae**) bilan chegaralangan pastki jag' teshigi (**foramen mandibulae**) bo'lib, u pastki jag' kanaliga (**canalis mandibulae**) davom etadi.

Pastki jag' suyagi jabra ravoqlaridan taraqqiy etuvchi harakatchan suyaklar turkumiga kirib, u mekkel tog'ayi atrofidagi biriktiruvchi to'qimadan rivojlanadi. U dastlab ikki bo'lakdan iborat bo'ladi. Parada pastki jag'ning har bir bo'lagida homila taraqqiyotining 2-oyida bir nechta suyaklanish nuqtalari paydo bo'ladi. Bu suyaklanish nuqtalari sekin-asta o'zaro birikadi va suyak o'rtasidagi tog'ay so'rilib ketadi.

Yangi tug'ilgan bolada pastki jag' suyagi juft bo'ladi. Har bir suyakda tanasi va shoxchasi bor (60-rasm). Bu suyaklari o'zaro biriktiruvchi to'qima qatlami dilan ajralib turadi.

Pastki jag' suyagi tanasining asosi yaxshi takomillashgan bo'lib, unda tish kurtaklari bor. Tananing alveolyar qismi yaxshi bilinmagan. Engak tepaligi va o'tkir qirrası yo'q. Pastki jag' suyagining tanasi shoxi bilan 140°–150° burchak hosil qilib qo'shiladi. Do'ngli o'siqcha kam rivojlangan qisqa, pastki jag' boshchasi tog'aydan iborat bo'lib, ko'ndalangiga cho'zilgan. Pastki jag' bo'yinchasi kalta va yo'gon. Tojsimon o'simta nisbatan yaxshi rivojlangan. Pastki jag' o'ymasi keng. Emizikli davrda pastki jag' tez o'sadi. Uning tanasi va shoxlari kattalashadi. Bu davrda pastki jag'ni ikkala bo'lagi o'zaro qo'shilib bitta

suyakni hosil qiladi. Kurak tishlar chiqishi munosabati bilan alveolyar yoyni oldini qismgi uzayadi, ammo tashqi relyefi hali aniq emas.



60-rasm. Chaqaloqning pastki jag' suyagi. Chap tomondan ko'rinishi.

- 1—processus coronoideus; 2—incisura mandibulae; 3—caput mandibulae;
4—processus condylaris; 5—ramus mandibulae; 6—angulus mandibulae; 7—corpus mandibulae; 8—foramen mentale; 9—protuberantia mentalis.

Erta bolalik davrida pastki jag'ni tanasi uzayadi va balandligi oshadi. Tana bilan shox o'rtasidagi burchak 125° – 130° ga kamayadi.

Bolalikning II davrida pastki jag' suyagini tashqi relyefi yaxshi bilinadi va kattalarnikiga o'xshab qoladi. 20 yoshlarda suyak tanasi va shoxi o'rtasidagi burchak to'g'ri burchakka yaqinlashadi va uni shoxi vertikal joylashadi.

Til osti suyagi (os hyoideum) bo'yinda pastki jag' suyagi bilan hiqildoq o'rtasida joylashgan bo'lib uning tanasi, katta va kichik shoxlari tafovut qilinadi. Til osti suyagining tanasi (corpus ossis hyoidei) bukilgan plastinka shaklida bo'lib old tomoni ko'tarilgan, orqasi botiq. Tananing o'ng va chap tomonidan yuqoriga va orqaga yo'nalgan katta shoxlari (cornua majora) boshlanadi. Kichik shoxlari (cornua minora) esa tanadan yuqoriga va orqaga qarab chiqadi.

Til osti suyagini tanasi va kichik shoxlari II, katta shoxlari esa III jabra ravoqlari tog'ayidan rivojlanadi. Bu suyak 5 ta suyaklanish nuqtasidan suyaklanadi. Bitta suyaklanish nuqtasi homila hayotining 8-oyida suyak tanasida 2 ta lateral suyaklanish nuqtalari 10-oyda katta shoxlarda paydo bo'ladi.

Yangi tug'ilgan chaqaloqning til osti suyagi kattalarnikiga o'xshash shaklga ega bo'ladi. Unda tanasi katta va kichik shoxlarini ko'rish mumkin. Suyak bola hayoti davomida bir tekis o'smaydi. Bolalikning birinchi va ikkinchi davrlarida suyak ancha sezilarli o'zgaradi. Uning kichik shoxlarida suyaklanish nuqtasi balog'at davrida paydo bo'ladi. Suyak qismlari o'zaro 25–30 yoshlarda birikadi.

Butun kalla

Kallaning miya qismi kalla gumbazi va asosidan tashkil topgan. Ular o'rtasidagi chegara ensa suyagining tashqi do'ngligidan boshlanib, ensaning eng yuqori bo'yin chizig'i bo'ylab so'rg'ichsimon o'simta asosiga, undan tashqi eshituv teshigi ustidan yonoq ravog'i va ko'z kosasining ustki qirrasini bo'ylab peshona burun chokigacha boradigan shartli chiziqdan iborat.

Kalla gumbazining (*calvaria*) peshona, ensa va chakka suyaklarining palla qismlari, tepa suyaklari, ponasimon suyak katta qanotini lateral bo'laklari hosil qiladi. Uning tashqi yuzasida tepa suyaklarining sagittal chekkalari o'rtasida sagittal chok (*sutura sagittalis*) joylashgan. Frontal sathda peshona suyagining pallasi bilan tepa suyaklari o'rtasida esa tojsimon chok (*sutura coronalis*) o'tsa, tepa suyaklari bilan ensa suyagining pallasi o'rtasida lambdasimon chok (*sutura lambdoidea*) yotadi. Kalla gumbaziining ikki yon yuzasida tepa suyagining palla qirrasini bilan chakka suyagi pallasi o'rtasida tangasimon chok (*sutura squamosa*) bor.

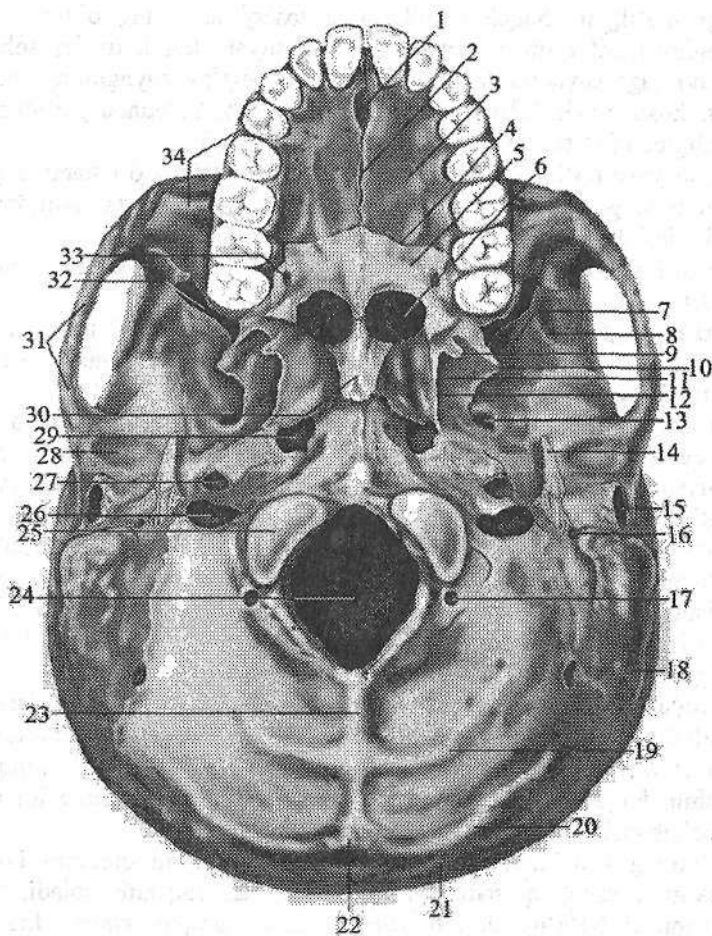
Kalla gumbazining ichki yuzasida yuqoridagi choklardan tashqari bosh miya pushtalarining botishidan hosil bo'lgan barmoqsimon botmalar, miya izlarining bo'rtmalari, kalla ichidagi arteriya va vena egatlari (*sulci arteriosi et venosi*) bor.

Kalla asosida ham tashqi va ichki yuza tafovut qilinadi.

Kallaning tashqi asosi (*basis cranii externa*) uch qismga bo'linadi (61-rasm). Uning oldingi qismi ustki jag' suyagining alveolyar o'sig'i va qattiq tanglaydan hosil bo'ladi. Bu qismda o'rta va ko'ndalang tanglay choklari (*sutura palatina mediana et transversa*), kurak tishlari sohasidagi kanal, katta va kichik tanglay teshiklari joylashgan.

Kalla tashqi asosining o'rta qismi qattiq tanglayning orqa chekkasidan katta teshikning oldingi chekkasigacha davom etadi. Bu sohada oval, o'tkir qirrali va yirtiq teshik (*foramen lacerum*), pastki jag' chuqurchasi, bo'g'im do'mboqchasi, uyqu kanalining tashqi teshigi, mushak-nay kanali (*canalis musculotubarius*), bo'yinturuq chuqurchasi va teshigi, halqum do'mboqchasi, bigizsimon o'siqcha, bigizsimon-so'rg'ichsimon teshik, tashqi eshituv teshigi joylashgan.

Kallaning tashqi asosining orqa qismi katta teshikning oldingi chekkasidan ensaning yuqori bo'yin chizig'igacha boradi. Unda ensa suyagining do'ngi, do'ng chuqurchasi va bo'g'im do'mbog'i kanali, til osti nervi kanali, so'rg'ichsimon o'simta, so'rg'ichsimon o'simta kemtigi, ensa arteriyasining egati, ensa suyagining tashqi do'ngligi, ensaning yuqori va pastki bo'yin chiziqlari joylashgan.



61-rasm. Kallaning tashqi asosi.

- 1—canalis incisivi; 2—sutura palatina mediana; 3—processus palatinus; 4—sutura palatina transversa; 5—lamina gorizontalis ossis palatinae; 6—choanae; 7—fossa infratemporalis; 8—crista infratemporalis; 9—hamulus pterygoideus; 10—lamina lateralis processus pterygoidei; 11—fossa pterygoidea; 12—lamina medialis processus pterygoidei; 13—foramen ovale; 14—processus styloideus; 15—porus acusticus externus; 16—foramen stylomastoideum; 17—canalis condylaris; 18—processus mastoideus; 19—linea nuchae inferior; 20—linea nuchae superior; 21—linea nuchae suprema; 22—protuberantia occipitalis externa; 23—crista occipitalis externa; 24—foramen magnum; 25—condylus occipitalis 26—foramen jugulare; 27—apertura externa canalis carotici; 28—fossa mandibularis; 29—foramen Iacerum; 30—vomer; 31—arcus zygomaticus; 32—fissura orbitalis inferior; 33—foramen palatinum major; 34—maxilla.

Yangi tug'ilgan chaqaloq kallasining tashqi asosining oldingi qismini qattiq tanglay hosil qilib uni tarkibiga 3 ta suyak: kurak tishlar sohasidagi suyak, ustki jag' suyagini tanglay o'sig'i va tanglay suyagining gorizontall plastinkasi hosil qiladi. Ularda tanglay yassi bo'lib, ko'ndalang o'lchami (24 mm) uzunligidan (21 mm) katta va yuzasi silliq bo'ladi.

Bola bir yosh bo'lganda uning uzunligi va ko'ndalang o'lchami tenglashib tanglay gumbazi paydo bo'la boshlaydi. Bolalikning II davrida qattiq tanglayni o'sishi sekinlashib u kattalarnikiga o'xshash relyefga ega bo'ladi.

Kalla tashqi asosini o'rta va orqa qismlarini boshning miya qismi suyaklari hosil qiladilar.

Yangi tug'ilgan chaqaloqda bu suyaklar hali to'liq rivojlanmagan va bir-biri bilan birikmagan alohida qismlardan iborat. Shuning uchun kalla tashqi asosini relyefi o'ziga xos xususiyatlarga ega.

Xoanalar uchburchak shaklda bo'lib, uchi yuqoriga, orqaga va medial tomonga qaragan. Qanotsimon o'simtalar kalta va qalin bo'lib tashqariga va oldinga qiyshaygan. Medial plastinkasi yaxshi bilinmagan bo'lib, lateral plastinkasi qalin va keng, qanotsimon chuqurcha yo'q. Pastki jag' chuqurchasi yassi bo'lib, chakka suyagi yonoq o'simtasidagi bo'g'im do'mboqchasi va so'rg'ichsimon o'simta yo'q. Bigizsimon o'siqcha tog'aydan iborat. Ensa suyagini asosiy qismida halqum do'mboqchasi yo'q. Ensa suyagining do'ngi yassi bo'lib, bir-biridan tog'ay qatlam bilan ajragan 2 qismdan iborat. Bo'yintiriq teshigi ingichka yorig' shaklida, ensaning bo'yin chiziqlari yo'q.

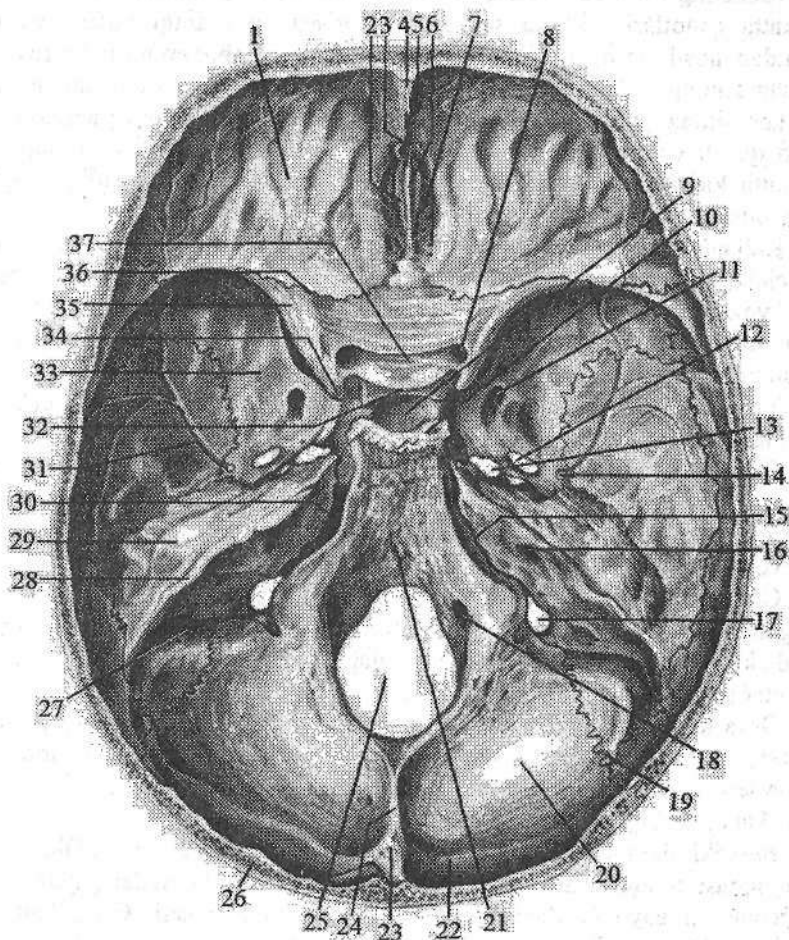
Erta bolalik davri oxirida kalla tashqi asosini o'rta va orqa qismlari relyefi murakkablashadi. Xoanalar kattalashib oval shaklni oladi. Qanotsimon o'simta uzayib ular o'rtasidagi chuqurcha chuqurlashadi. Pastki jag' chuqurchasi chuqurlashib, bo'g'im do'mboqchasi paydo bo'ladi. Chakka suyagini nog'ora qismi tez o'sib tashqi eshituv yo'lagini hosil qiladi.

Bolalikning I davrida kalla asosini tashqi yuzasini umumiy ko'rinishi kattalarnikiga o'xshab qolsada, ba'zi bir belgilari saqlanib qoladi. Bularga yonoq o'simtasi bo'g'im do'mboqchasini kam taraqqiy etgani, bigizsimon o'siqchaning chakka suyag'iga birikmagani, so'rg'ichsimon o'simtani kichikligi, ensa suyagi pallasi relyefi yaxshi bilinmaganligidir.

Bolalikning II davrida kallani tashqi asosi kattalarnikiga o'xshah ko'rinishga ega bo'lib, faqat ponasimon suyak tanasi ensa suyagi bilan birikmagan. Ular 16 yoshdan keyin birikadilar.

Kallaning ichki asosi (**basis cranii interna**) bosh miyaning pastki yuzasi relyefiga mos tekis bo'lmagan yuzaga ega (62-rasm). U uchta: kallaning oldingi, o'rta va orqa chuqurchasiga bo'linadi.

Kallaning oldingi chuqurchasi (**fossa cranii anterior**) peshona suyagining ko'z kosa qismi, ponasimon suyakning kichik qanotlari va g'alvirsimon suyakning g'alvirsimon plastinkasidan hosil bo'lgan. Bu chuqurchada kalla suyagi ichidagi barmoqsimon botmalar va miya izlarining bo'rtmalari, xo'roz toji, ko'r teshik va peshona qirrasini bor.



63-rasm. Kallaning ichki asosi.

1—pars orbitalis ossis frontalis; 2—ala crista galli; 3—foramen caecum; 4—sulcus sinus sagittalis superior; 5—crista frontalis; 6—crista galli; 7—lamina cribrosa ossis ethmoidalis; 8—canalis opticus; 9—fossa hypophysialis; 10—dorsum sellae; 11—foramen rotundum; 12—foramen ovale; 13—foramen lacerum; 14—foramen spinosum; 15—fissura petrooccipitalis; 16—porus acuatius internus; 17—foramen jugulare; 18—canalis n. hypoglossi; 19—sutura occipitomastoidea; 20—squama occipitalis; 21—clivus; 22—sulcus sinus transversi; 23—eminentia cruciformis; 24—crista occipitalis interna; 25—foramen magnum; 26—diploe; 27—sulcus sinus sigmoidei; 28—sulcus sinus petrosi superioris; 29—eminentia arcuata; 30—sulcus sinus petrosi inferioris; 31—sulcus arteriosus; 32—tuberculum sellae; 33—ala major; 34—processus clinoides anterior; 35—ala minor; 36—sutura sphenofrontalis; 37—sulcus prechiasmatis.

Kallaning oʻrta chuqurchasi (*fossa cranii media*) ponasimon suyak tanasi va katta qanotlari, chakka suyagi piramidasining oldingi yuzasi va tanga qismidan hosil boʻlgan. Unda turk egari, gipofiz chuqurchasi, koʻruv nervi kesishmasining oldidagi egati, koʻruv nervi kanali, uyqu arteriyasining egati, koz kosasining yuqorigi yorigʻi (*fissura orbitalis superior*), yumaloq, oval, oʻtkir qirrali va yirtiq teshik (*foramen lacerum*), uch shoxli nerv tugunining izi, katta, kichik toshsimon nervlar egati va tirqishi, nogʻora boʻshligʻining tomi va ravoqsimon tepacha joylashgan.

Kallaning orqa chuqurchasi (*fossa cranii posterior*) eng chuquri boʻlib, uni chakka suyagi piramidasining orqa yuzasi, ponasimon suyak tanasining orqa yuzasi va ensa suyagi hosil qiladi. Unda katta teshik, nishab, ensa suyagining ichki qirrasini, ichki eshituv teshigi, boʻyinturuq teshigi, til osti nervi kanali va sigmasimon sinus egati bor.

Yangi tugʻilgan chaqaloqda kalla asosining ichki yuzasi uchta kalla chuqurchasidan iborat boʻlib, ular oʻziga xos xususiyatlarga ega.

Oldingi kalla chuqurchasi nisbatan keng va qisqa. Uning tubi yassi boʻlib, unda barmoqsimon botmalar yoʻq. Suyaklar yaxshi taraqqiy etmagan boʻlib, koʻp qismlari togʻaydan iborat. Peshona qirrasini oʻrnida metopik chokni biriktiruvchi toʻqima qatlami joylashgan. Koʻr teshik katta.

Oʻrta kalla chuqurchasi chuqur boʻlib uni oʻrta qismida ancha katta oldingi egilgan oʻsiqcha bor. Turk egari doʻmboqchasi yaxshi bilingan boʻlib, uni oldida koʻruv nervi kesishmasining oldidagi egati bor. Yirtiq teshik yoʻq. Katta qanotlar suyak tanasi bilan birikmagan.

Orqa kalla chuqurchasi yassi, nishabni yuzasi notekis boʻlib, gorizontal joylashgan. Katta teshik oval shaklida, til osti nervi kanali nisbatan katta. Xochsimon tepalik yaxshi bilinmagan. Ichki eshituv yoʻlagi qisqa va uni tubida yuz nervi kanali teshigi koʻrinadi.

Emizikli davrda kalla chuqurchalari oʻlchamlari kattalashadi. Oldingi kalla chuqurchasi chuqurlashib, uni yuzasida barmoqsimon botmalar paydo boʻladi. Gʻalvirsimon suyakni ilma-teshik plastinkasi suyaklanadi. Oʻrta kalla chuquridagi oldingi egilgan oʻsiqcha kichik qanot bilan birikadi. Koʻruv nervi kanali yumaloq shaklni oladi. Yirtiq teshik juda kichik. Orqa kalla chuqurchasi chuqurlashadi. Chakka suyagini piramida qismi kattalashib ichki eshituv teshigi oval shaklda, ichki eshituv yoʻlagi uzayadi. Xochsimon tepalik relyefi kuchayadi.

Erta bolalik davrida kalla chuqurchalari bir xil oʻzgarmaydi. Oldingi chuqurcha boʻyiga kattalashsa, oʻrta va orqa chuqurchalar boʻyiga va eniga kattalashadi. Oldingi chuqurchada metopik chok bitib oʻrnida peshona qirrasini paydo boʻladi.

Oʻrta kalla chuqurchasida turk egari suyanchigʻi uzayib, gipofiz chuqurchasi chuqurlashadi.

Orqa kalla chuqurchasi yanada chuqurlashib xochsimon tepalik tuzilishi

tugallanadi. Bo'yinturuq teshigi kattalashib, sigmasimon sinus egati chuqurlashadi. Chakka suyagi piramida qismida yuqori toshsimon sinus egati paydo bo'ladi.

Bolalikning birinchi davrida oldingi kalla chuqurchasi ko'proq ko'ndalangiga o'sadi. Suyaklar relyefi kuchayib choklar aniqlashadi. Ko'r teshik bekifa boshlaydi. O'rta kalla chuqurchasi bir tekis o'sadi. Ponasimon suyak tanasi kattalashib, turk egari kengayadi. Yirtiq va oval teshiklar o'lchami kattalashadi. Suyaklar relyefi kuchayadi.

Orqa kalla chuqurchasi bir tekis kattalashadi va chuqurlashadi. Bo'yinturuq va katta teshiklar yumaloq shaklni oladi. Nishab uzayib vertikal holatni oladi. Ensa suyagi qismlari bir-biri bilan qo'shiladi.

Bolalikning II davrida kalla chuqurchalari ko'proq eniga o'sadi va suyaklar relyefi kuchayadi. Oval, o'tkir qirrali, yirtiq va bo'yinturiq teshiklari kattalashadi.

Kallaning yuz qismi

Kallaning yuz qismini oldingi yuzasida ko'z kosasi, burun bo'shlig'i, yon yuzasida chakka, chakka osti va qanot-tanglay chuqurchalari joylashgan.

Ko'z kosasi (**orbita**) bir juft bo'lib, to'rt tomonli piramida shaklida (64-rasm). Uning asosi tashqariga va oldinga qaragan bo'lib, ko'z kosasiga kirish teshigini (**aditus orbitalis**) hosil qiladi. Uchi orqaga va ichkariga yo'nalgan, undan ko'ruv nervi kanali (**canalis opticus**) o'tadi. Ko'z kosasining to'rtta: yuqorigi, ostki, lateral va medial devorlari bor.

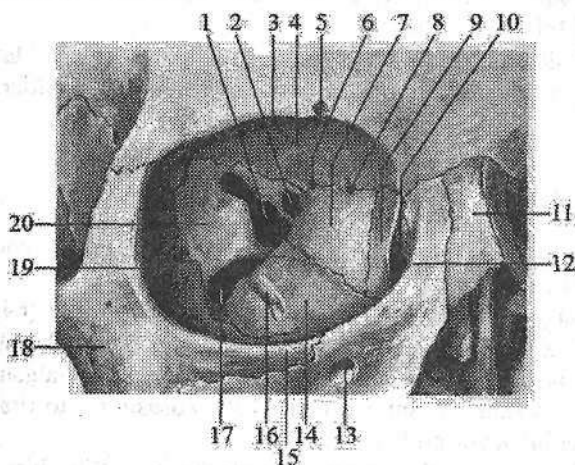
Yuqorigi devori (**paries superior**) gorizontall joylashgan bo'lib, biroz qavariq va silliq. Uni peshona suyagining ko'z kosa qismi va ponasimon suyakning kichik qanotlari hosil qiladi. Bu devor bilan lateral devor o'rtasida ko'z yoshi bezining chuqurchasi (**fossa glandulae lacrimalis**) joylashgan. Yuqorigi devorining medial chekkasida g'altak chuqurchasi, uning yonida ko'pincha, o'tkir g'altak qirrasini uchraydi.

Medial devori (**paries medialis**) sagittal joylashgan. Uni ustki jag' suyagining peshona o'sig'i, ko'z yoshi suyagi, g'alvirsimon suyakning ko'z kosasi plastinkasi, ponasimon suyak tanasi va peshona suyagining ko'z kosa qismi hosil qiladi. Bu devorning oldingi qismida ko'z yoshi xaltasining chuqurchasi (**fossa sacci lacrimalis**) joylashgan. Pastga tomon bu chuqurcha burun-ko'z yosh kanaliga (**canalis nasolacrimalis**) o'tadi va pastki burun yo'lga ochiladi. Ko'z yoshi xaltasining chuqurchasidan orqaroqda medial devorning yuqori qismida ikkita: oldingi g'alvirsimon teshik (**foramen ethmoidale anterius**) va orqa g'alvirsimon teshik (**foramen ethmoidale posterius**) bo'lib, ulardan shu nomdagi qon tomir va nervlar o'tadi.

Ostki devori (**paries inferior**) ustki jag' suyagining ko'z kosasiga qaragan yuzasi, yonoq suyagi va tanglay suyagining ko'z kosasi o'sig'idan hosil bo'l-

gan. Bu devorda koʻz kosasining ostki egati (**sulcus infraorbitalis**) joylashgan. Bu egat ustki jagʻ suyagining oldingi yuzasiga ochiladigan shu nomdagi kanalga davom etadi.

Lateral devori (**paries lateralis**) ponasimon suyak katta qanotining koʻz kosasiga qaragan yuzasi, yonoq suyagining peshona oʻsigʻi va peshona suyagining yonoq oʻsimtasidan hosil boʻladi. Bu devorda yonoq-koʻz kosasi teshigi (**foramen zygomaticoorbitale**) bor. Koʻz kosasining lateral va ustki devorlari oʻrtasida koʻz kosasining yuqorigi yorigʻi (**fissura orbitalis superior**) boʻlib, u kallaning oʻrta chuqurchasiga ochiladi.



64-rasm. Oʻng koʻz kosasi.

Old tomondan koʻrinishi.

- 1—fissura orbitalis superior;
- 2—canalis opticus; 3—margo supraorbitalis; 4—paries superior orbitae; 5—foramen supraorbitale; 6—foramen ethmoidale posterius;
- 7—lamina orbitalis ossis ethmoidale; 8—foramen ethmoidale anterius; 9—os lacrimale; 10—fossa saccus lacrimale; 11—os nasale;
- 12—processus frontalis maxillae; 13—canalis infraorbitalis; 14—facies

- orbitalis maxillae; 15—margo infraorbitalis; 16—sulcus infraorbitalis; 17—fissura orbitalis inferior; 18—os zygomaticum; 19—paries lateralis orbitae;
- 20—facies orbitalis ala major.

Lateral va ostki devor oʻrtasida koʻz kosasining ostki yorigʻi (**fissura orbitalis inferior**) koʻrinadi, u qanot-tanglay va chakka osti chuqurchalariga ochiladi.

Kallaning yuz qismi skeleti yaxshi rivojlanmagani uchun yangi tugʻilgan chaqaloqning koʻz kosasi nisbatan katta boʻladi. Koʻz kosasining kirish qismini koʻndalang oʻlchami vertikal oʻlchamidan katta boʻlgani uchun, uning kirish qismi oval shaklda boʻladi. Koʻz kosasining kirish qismini hosil qiluvchi suyaklar kattalarnikiga oʻxshagan boʻladi. Uning hajmi nisbatan kichik boʻlib, 6 sm³ tashkil qiladi. Koʻz kosasining medial devori yaxshi rivojlanmagani uchun u uch qirrali prizma shaklida. Koʻz kosasining yuqorigi yorigʻi nisbatan keng va uzun boʻlib ponasimon suyak kichik qanotini katta qanotidan ajratib turadi. Koʻz kosasining ostki yorigʻi katta qanotni yuqori jagʻ suyagi tanasidan

ajratibgina qolmay, yonoq suyagini peshona o'sig'idan ham ajratadi. Ko'ruv nervi kanali nisbatan keng va qisqa.

Emizikli davrda ko'z kosasining kirish qismini hosil qiluvchi suyaklarnig bir tekis o'smasligi natijasida uning ko'ndalang va vertikal o'lchamlari tenglashadi va u doira shaklini oladi. Ko'z kosasi bo'shlig'i esa konussimon shaklga ega bo'ladi.

Erta bolalik davrida ko'z kosasining o'sishi kuchayadi. Uning medial devori tez, lateral va yuqorigi devorlari esa sekin o'sadi. Natijada ko'z kosasiga kirish qismi yana oval shaklni oldi. Uch yoshda ko'z kosasining yuqorigi yorig'i torayib katta odamlarnikiga o'xshash hajmga va shaklga ega bo'ladi. Ko'z kosasining ostki yorig'i kam o'zgaradi.

Bolalikning I davrida ko'z kosasi devorlari bir tekis o'sadi. Uning kirish qismini ko'ndalang o'lchami biroz uzayadi va to'rt burchakli shaklni oladi.

Bolalikni II davrida esa ko'z kosasining devorlari tuzilishi tugallanib, uning shakli kattalamikiga o'xshab qoladi.

Burun bo'shlig'i (*cavitas nasi*) yuzning o'rtasida joylashgan bo'lib, uni yuqoridan kalla bo'shlig'i, ikki yonidan ko'z kosalari va ustki jag' suyagi bo'shliqlari, pastdan og'iz bo'shlig'i o'rab turadi. G'alvirsimon va dimog' suyaklarining perpendikulyar plastinkalaridan hosil bo'lgan burun to'sig'ining suyakli qismi (*septum nasi osseum*), past tomonda burun qirrasiga mustahkamlanib uni ikki bo'lakka ajratadi. Burun bo'shlig'ining old tomonida ustki jag' suyagining burun kemtigi, yuqoridan burun suyaklari bilan chegaralangan noksimon teshigi (*apertura piriformis*) bor. Orqa tomonda burun bo'shlig'i xoanalar (*choanae*) vositasida halqumga qo'shiladi. Burun bo'shlig'ining uchta devori tafovut qilinadi.

Burun bo'shlig'ining yuqorigi devorini burun suyaklari, peshona suyagining burun qismi, g'alvirsimon suyakning g'alvirsimon plastinkasi va ponasimon suyak tanasining pastki yuzasi hosil qiladi.

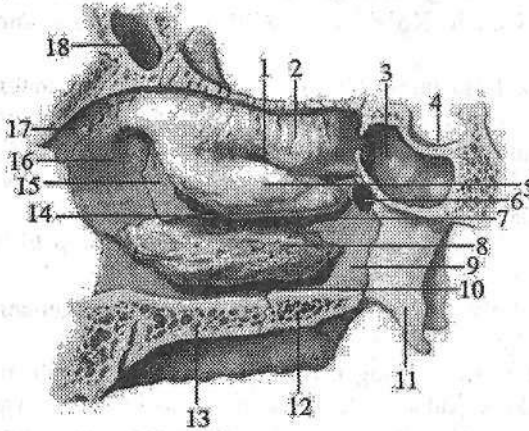
Burun bo'shlig'ining ostki devori ustki jag' suyagining tanglay o'siqlari va tanglay suyagining gorizontaal plastinkasidan hosil bo'lgan.

Burun bo'shlig'ining lateral devori murakkab tuzilgan (65-rasm). Uni ustki jag' suyagining peshona o'sig'i, g'alvirsimon labirintlar, tanglay suyagining perpendikulyar plastinkasi va qanotsimon o'simtaning medial plastinkasi hosil qiladi. Burun bo'shlig'ining lateral devorida uchta burun chig'anog'i bo'lib, burunning yon devorini uchta burun yo'liga ajratadi.

Yuqorigi burun yo'li (*meatus nasi superior*) yuqorigi va o'rta burun chig'anoqlari o'rtasida joylashgan. Unga g'alvirsimon suyakning orqa katakchalari va ponasimon bo'shliq aperturasi ochiladi.

O'rta burun yo'li (*meatus nasi media*) o'rta va pastki burun chig'anoqlari o'rtasida joylashgan. Unga g'alvirsimon suyakning oldingi va o'rta katakchalari, peshona, ustki jag' bo'shliqlari yorig'i va ponasimon-tanglay teshigi (*foramen sphenopalatinum*) ochiladi.

Ostki burun yo'li (*meatus nasi inferior*) burunning pastki chig'anog'i bilan qattiq tanglay o'rtasida joylashgan. Uning oldingi qismiga burun-ko'z yoshi kanalining teshigi (*ostium canalis nasolacrimalis*) ochiladi.



65-rasm. Burun bo'shlig'ining lateral devori. O'ng tomoni.

- 1—meatus nasi superior;
- 2—concha nasalis superior;
- 3—sinus sphenoidalis; 4—sella turcica; 5—concha nasalis media; 6—foramen sphenopalatina; 7—meatus nasi media;
- 8—concha nasalis inferior;
- 9—lamina perpendicularis ossis palatini; 10—meatus nasi inferior; 11—lamina medialis processus pterygoidei;
- 12—lamina gorizontalis ossis

palatini; 13—processus palatinis maxillae; 14—hiatus maxillaris; 15—os lacrimale; 16—processus frontalis maxillae; 17—os nasale; 18—sinus frontale.

Yangi tug'ilgan chaqaloqning burun bo'shlig'i nisbatan past va tor bo'ladi. Agar uning balandligi 18 mm, kengligi 7mm bo'lsa, kattalarda 52 mm va 14 mm. Kirish qismi noto'g'ri romb shaklida bo'lib, pastki tomonlari yuqoriga nisbatan qisqa. Xoanalar uchburchak shaklida. Burun to'sig'i to'g'ri va qisqa bo'lib, tog'aydan iborat.

Lateral devorida to'rtta burun chig'anoqlari bo'lib, ular to'rtta: eng yuqorigi, yuqorigi, o'rta va ostki burun yo'llarini hosil qiladilar. O'rta burun yo'li nisbatan katta bo'lib, balandligi 6–7 mm va uzunligi 20 mm. Burunning yon bo'shliqlaridan yuqori jag' sinusi biroz rivojlangan bo'lib qolganlari taraqqiy etmagan.

Bola hayoti davomida burun bo'shlig'ining ko'ndalangiga va balandligiga o'sishi, burun sinuslarini hosil bo'lishi g'alvirsimon va dimog' suyaklari plastinkalarining o'sishi hisobiga ozgaradi.

Yangi tug'ilgan chaqaloqda burunning ikki hid bilish va nafas olishda ishtirok etuvchi qismlarini nisbati 2:1 yoki 11 va 6,5 mm ga teng. Bola hayoti davomida uning yuqori qismi 2,5 marta, pastki qismi esa 4 marta kattalashadi. Yuqori va pastki qismlarini o'sishi bir tekis bo'lmaydi. Pastki qismini o'sishi sut tishlari chiqishi bilan bog'liq emizikli va o'smirlilik davrlarida bo'lsa, yuqori qismi bolalikning I davrida tez o'sadi.

Bola 7 yoshga yetganda g'alvirsimon suyak perpendikulyar plastinkasi suyaklanishi natijasida burun to'sig'i suyaklanib bo'ladi. Burunning lateral

devoridagi eng yuqori chig'anoq yo'qolib yuqori burun chig'anog'i kattalashadi. Bu davrda burunga kirish teshigi vertikal o'lchami o'sib u noksimon shaklni oladi.

Balog'at davrida burun yon bo'shliqlari taraqqiyoti tugallanib, burun bo'shlig'ini jinsiy va shaxsiy xususiyatlari paydo bo'ladi.

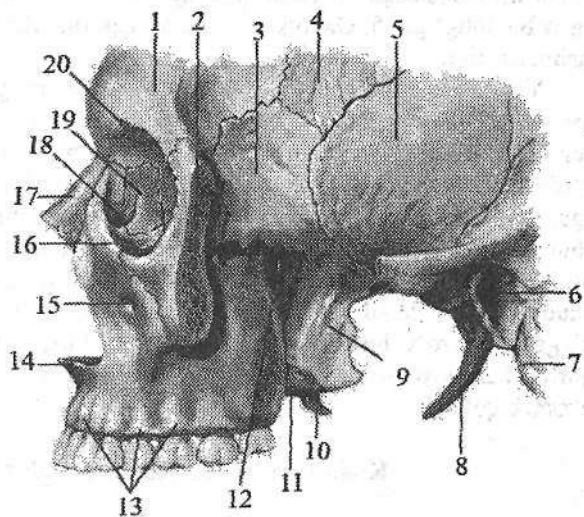
Suyak (qattiq) tanglay (**palatum osseum**) o'zaro o'rta chiziqda choklar vositasida birikkan o'ng va chap ustki jag' suyaklari tanglay o'sig'i, hamda tanglay suyagi gorizontallastinkalaridan hosil bo'ladi (56-rasm). Old va yon tomondan ustki jag' suyagi alveolyar o'siqlari bilan chegaralanadi. Suyak tanglay og'iz bo'shlig'ining ustki devorini hosil qilib, pastki yuzasi bukilgan. Uning o'rtasidan o'rta tanglay choki (**sutura palatina mediana**) o'tgan bo'lib, oldingi uchida kurak tishlar sohasidagi kanal (**canalis incisivi**) joylashgan. Ustki jag' suyagi tanglay o'sig'ining orqa chekkasiga tanglay suyagi gorizontallastinkasi birikkan joyda ko'ndalang tanglay choki (**sutura palatina transversa**) bor.

Kallaning yon qismida chakka, chakka osti va qanot-tanglay chuqurchalarini ko'rish mumkin.

Chakka chuqurchasi (**fossa temporalis**) orqa va yuqoridan chakkaning pastki chizig'i, pastdan chakka osti qirrasini va yonoq ravog'ining oldingi chekkasi, oldindan yonoq suyagi bilan chegaralanadi. Bu chuqurchani chakka mushagi to'ldirib turadi (66-rasm).

66-rasm. Chakka, chakka osti va qanot-tanglay chuqurchasi. Yonoq ravog'i kesilgan. Chap tomondan ko'rinishi.

1—os frontale; 2—os zygomaticum; 3—ala majoris ossis sphenoidale; 4—os parietale; 5—os temporale; 6—porus acusticus externus; 7—processus mastoideus; 8—processus styloideus; 9—lamina lateralis processus pterygoideus; 10—hamulus pterygoideus; 11—lamina medialis processus pterygoideus; 12—foramen



sphenopalatinum; 13—juga alveolyaria; 14—spina nasalis anterior; 15—foramen infraorbitale; 16—margo infraorbitalis; 17—os nasale; 18—fossa saccus lacrimalis; 19—os lacrimale; 20—incisura supraorbitalis.

Yangi tugʻilgan chaqaloqning chakka chuqurchasi uncha chuqur boʻlmay, uni chakka osti chuqurchasidan ajratadigan qirra boʻlmaydi. Chakka chuqurchasi chakka mushagi rivojlana borishi bilan barobar bolalikning birinchi davrigacha chuqurlashib boradi. Bu davrda chakka osti qirrasini paydo boʻladi. Balogʻat yoshida chakka chuqurchasi chakka osti chuqurchasidan aniq ajraladi.

Chakka osti chuqurchasining (*fossa infratemporalis*) ustki devorini chakka suyagi va ponasimon suyakning katta qanoti, medial devorini qanotsimon oʻsimtaning lateral plastinkasi hosil qiladi. Uning oldingi devori ustki jagʻ suyagi doʻmboqchasi va yonoq suyagidan hosil boʻlgan. Chakka osti chuqurchasi old tomondan koʻz kosasining ostki yorigʻi orqali koʻz kosasiga, ichki tomondan qanotsimon-ustki jagʻ yorigʻi (*fissura pterygomaxillaris*) orqali qanot-tanglay chuqurchasiga ochiladi.

Qanot-tanglay chuqurchasida (*fossa pterygopalatina*) uchta devor tafovut qilinadi (66-rasm). Uning oldingi devorini ustki jagʻ suyagining doʻmboqchasi, orqa devorini qanotsimon oʻsimtaning asosi, medial devorini tanglay suyagining perpendikulyar plastinkasi hosil qiladi. Lateral tomondan u chakka osti chuqurchasi bilan qoʻshiladi. Qanot-tanglay chuqurchasi beshta teshik, kanal va yoriqar vositasida kalla suyagining asosiy boʻshliqlari bilan qoʻshiladi: 1. Ponasimon-tanglay teshigi (*foramen sphenopalatinum*) orqali burun boʻshligʻiga; 2. Yumaloq teshik (*foramen rotundum*) orqali oʻrta kalla chuqurchasiga; 3. Koʻz kosasining ostki yorigʻi (*fissura orbitalis inferior*) orqali koʻz kosasiga; 4. Katta tanglay kanali (*canalis palatinus major*) orqali ogʻiz boʻshligʻiga; 5. Qanotsimon kanali (*canalis pterygoideus*) orqali kallaning tashqi asosiga.

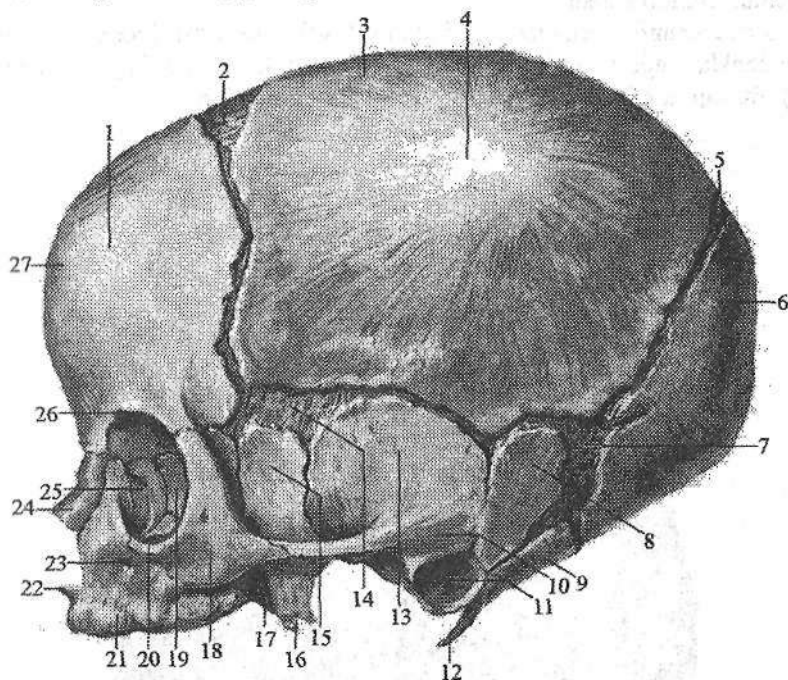
Yangi tugʻilgan chaqaloqda qanot-tanglay chuqurchasi yaxshi rivojlanmagan. Ponasimon suyakni qanotsimon oʻsimtalari, tanglay suyagining perpendikulyar plastinkasi va ustki jagʻ suyagining tanasi qisqa boʻlib, uning gʻadir-budurligi yoʻq boʻlgani uchun bu chuqurcha oʻziga xos xususiyatlarga ega. U nisbatan keng, chuqur va qisqa boʻlib, uning boʻshligʻi chakka osti chuqurchasi, koʻz kosasi, burun boʻshligʻi, kalla asosini ichki va tashqi yuzalari bilan qoʻshilib turadi. Bola hayotining dastlabki davrlarida qanot-tanglay chuqurchasini hosil qiluvchi suyaklarni oʻsishi natijasida unda maʼlum oʻzgarishlar roʻy beradi. Bola uch yoshga kirganida uning kengligi va chuqurligi kamayib boʻyiga uzayadi va 7 yoshli bolalarda uni shakli kattalarnikiga oʻxshab qoladi.

Kalla suyagining yoshga qarab oʻzgarishi

Chaqaloq kallasining miya qismi yuz qismiga nisbatan 8 marta (kattalarda 2 marta) katta boʻladi. Chaqaloq kallasining miya qismi boʻshligʻining hajmi 350–375 sm³. Bola hayotining birinchi 6 oyida uning hajmi ikki marta kattalashsa, 2 yoshlarda uch marta kattalashadi, kattalarda esa 4 marta katta.

Suyaklar o'zaro tog'ay yoki biriktiruvchi to'qima vositasida birikkan. Peshona va tepa do'ngligi yaxshi bilinadi. Chaqaloq kallasiga tepa tomondan qaraganda u to'rtburchak shaklida ko'rinadi. Kalla suyaklarida mushak bo'rtiqlari va chiziqlari yaxshi bilinmaydi. Peshona va pastki jag' suyaklari ikki bo'lakdan iborat. Chakka suyagi qismlari bir-biridan yaxshi bilingan biriktiruvchi to'qimali qatlami bor tirqishlar bilan ajralgan.

Chaqaloq kallasining asosiy belgilaridan biri bu liqildoqlardir. Ular hali suyaklanib ulgurmagan biriktiruvchi to'qimadan (pardadan) tashkil topgan bo'lib, kalla gumbazida joylashgan.



67-rasm. Chaqaloq kallası. Yon tomondan ko'rinishi.

- 1—tuber frontale; 2—fonticulus anterior; 3—os parietale; 4—tuber parietale; 5—fonticulus posterior; 6—os occipitale; 7—fonticulus mastoideus; 8—pars mastoidea ossis temporalis; 9—pars lateralis ossis occipitale; 10—processus zygomaticus; 11—porus acusticus externus; 12—processus styloideus; 13—squama temporalis; 14—fonticulus sphenoidalis; 15—ala major ossis sphenoidale; 16—processus pterygoideus; 17—fossa pterygoidea; 18—os zygomaticum; 19—lamina orbitalis ala major; 20—margo infraorbitalis; 21—maxilla; 22—spina nasalis anterior; 23—foramen infraorbitale; 24—os nasale; 25—os lacrimale; 26—pars orbitalis ossis frontale; 27—squama frontale.

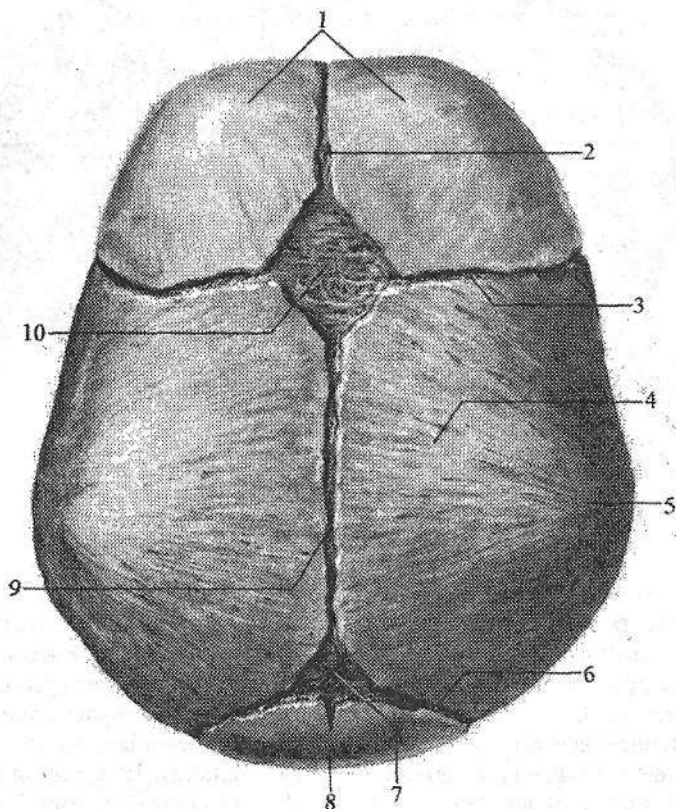
Oldingi liqildoq (fonticulus anterior) romb shaklida bo'lib (68-rasm),

peshona suyagining ikki qismi va ikkita tepa suyaklari o'rtasida joylashgan. Bu liqildoq bola 2 yoshga to'lganida suyaklanib ketadi.

Orqa liqildoq (**fonticulus posterior**) uchburchak shaklida bo'lib, ikkita tepa va ensa suyagining palla qismi o'rtasida joylashgan (68-rasm). Bu liqildoq bola 2 oylik bo'lganida bekilib ketadi.

Ponasimon (oldingi lateral) liqildoq (**fonticulus sphenoidalis**) bir juft bo'lib, ponasimon suyak katta qanotini tepa, peshona va chakka suyaklarining pallasi bilan qo'shilgan yerda joylashgan (67-rasm). U bola 2-3 oylik bo'lganida bekilib ketadi.

So'rg'ichsimon (orqa lateral) liqildoq (**fonticulus mastoideus**) ham bir juft bo'lib chakka, tepa va ensa suyagining palla qismlari o'rtasida joylashadi (67-rasm). Bu liqildoq bola 2-3 oylik bo'lganida suyaklanib bitadi.



68-rasm. Chaqaloq kallasi. Ust tomondan ko'rinishi.

1—os frontale; 2—sutura frontalis; 3—sutura coronalis; 4—os parietale; 5—tuber parietale;
6—sutura lambdoidea; 7—fonticulus posterior; 8—os occipitale; 9—sutura sagittalis;
10—fonticulus anterior.

Kalla gumbazi suyaklarining chekkasi silliq, ular oʻrtasida choklar boʻlmaydi. 3 yoshlarda suyak chekkasida tishchalar paydo boʻla boshlaydi va yoshga qarab ular koʻpayib tishli chok paydo boʻladi.

Bola tugʻilganidan keyin kallaning oʻsishi uch davrga boʻlinadi.

Birinchi davr 7 yoshgacha davom etib, unda kalla suyagi tez oʻsadi. Bola bir yoshga toʻlguncha kalla suyagi 3 marta qalinlashadi. Kalla gumbazi suyaklarida ichki va tashqi zich qatlam, ular oʻrtasida diploe qavati hosil boʻla boshlaydi.

Erta bolalik davrida kalla suyagining orqa qismi bolaning vertikal holatda yurishi bilan bogʻliq ravishda tez oʻsadi. 2–3 yoshlarda sut tishlarining chiqib boʻlishi va chaynov mushaklari faoliyatini kuchayishi munosabati bilan kallaning yuz qismi balandligiga va kengligiga sezilarli oʻsadi.

Chakka suyagi soʻrgʻichsimon oʻsimtasi oʻsib, ichida soʻrgʻichsimon katkchalar vujudga keladi. 3 yoshdan 7 yoshgacha kalla asosi oʻsishda davom etadi. 7 yoshda unung uzunasiga oʻsishi asosan tugallanib, katta odamnikiga oʻxshab qoladi. 7 yoshlarda peshona suyagi va gʻalvirsimon suyak qismlari birikadi.

Ikkinchi davr –7 yoshdan to 13 yoshgacha davom etadi. Bu davrda kalla suyagi asosi sekin, ammo bir tekis oʻsadi. Kalla gumbazi suyaklari 6–8 va 11–13 yoshlarda tez oʻsadi va uning boʻshligʻini hajmi 1200–1300 sm³ yetadi. Bu davrda kalla suyaklarining ayrim qismlari oʻzaro birikadi.

Uchinchi davr – 13 yoshdan 20–23 yoshlargacha davom etadi. Bu davrda kallaning yuz qismi suyaklari tez oʻsadi va jinsiy farqlar koʻrinadi. 13 yoshdan keyin suyaklarning qalinlashuvi davom etadi. 20 yoshda ponasimon va ensa suyaklari oʻrtasidagi chok suyaklanib, kalla asosining boʻyiga oʻsishi tugallanadi. 20, ayniqsa, 30 yoshdan keyin kalla gumbazi choklari bitib ketadi.

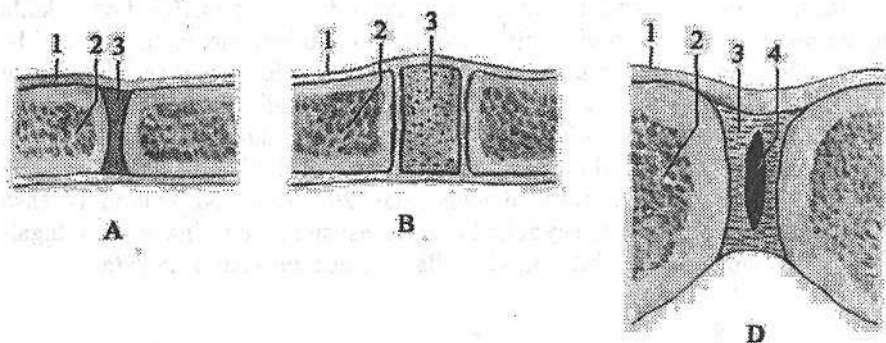
SUYAKLARNING O'ZARO QO'SHILISHI

Umumiy ma'lumotlar

Suyaklarning o'zaro qo'shilishi haqidagi bo'lim (*systema articulare*) deb ataladi. Skelet suyaklari o'zaro qo'shilib ma'lum bir harakatini bajaradi. Suyaklarning o'zaro qo'shilishlari har xil tuzilishga ega, ularda harakatchanlik, qattqlik va pishiqlik kabi fizik xususiyatlar bor.

Suyaklarning o'zaro qo'shilishi 3 guruhga bo'linadi.

1. Uzlüksiz (harakatsiz) birlashuvda suyaklar orasida bo'shliq bo'lmaydi.
2. Sinovial birlashuv yoki bo'g'implarda suyaklar o'rtasida bo'shliq bo'ladi.
3. Simfiz yoki yarim bo'g'imga suyaklar orasidagi tog'ay yoki biriktiruvchi to'qima o'rtasida bo'shliq bo'ladi (69- d rasm).



69-rasm. Suyaklarning qo'shilishini turlari.

A—sindesmoz; 1—suyak usti pardasi; 2—suyak; 3—tolali biriktiruvchi to'qima.

B—sinxondroz; 1—suyak usti pardasi; 2—suyak; 3—tog'ay.

D—simfiz; 1—suyak usti pardasi; 2—suyak; 3—qov suyaklari orasidagi yassi plastinka; 4— qov suyaklari orasidagi yassi plastinkadagi yoriq.

Uzlüksiz birlashuvlar (*synarthrosis*) juda pishiq, qattiq tuzilishga ega bo'lib, harakati chegaralangan. Birlashuvning bu turida suyaklar orasida biriktiruvchi to'qima yoki tog'aylar bo'ladi. Suyaklarni biriktirib turgan to'qima turiga qarab uzlüksiz birlashuvlar uch turga bo'linadi.

I. Fibroz to'qima vositasida bog'lanish (*junctura fibrosa*). Agar suyaklarni birlashtiruvchi to'qima suyaklar taraqqiyotining parda davri holatida qolsa, fibroz bog'lanish hosil bo'ladi. Bunda suyaklar o'zaro pishiq tolali biriktiruvchi to'qima vositasida birikadi. Bu xildagi bog'lanish uch turda uchraydi:

1. Sindesmozda (*syndesmosis*) suyaklar tolali biriktiruvchi to'qima yor-

damida bog'lanadi (69- a rasm), unda kollagen tolalar suyak usti pardasi bilan birikib ketadi. Sindesmozga boylam va suyaklararo parda kiradi.

Boylam (**ligamenta**) pishiq tolali biriktiruvchi to'qimani tutam-tutam bo'lib joylashishidan yuzaga keladi. Umurtqalar ravog'i o'rtasidagi sariq boylam elastik biriktiruvchi to'qimadan tuzilgan. Umurtqa pog'onasi oldinga egilganda u cho'ziladi va elastikligi tufayli qisqarib umurtqa pog'onasining to'g'rilanishiga yordam beradi.

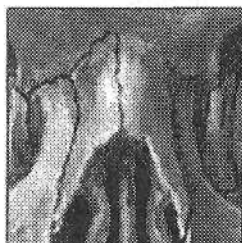Suyaklararo parda (**membrana interossea**) uzun naysimon suyaklar tanasining o'rtasida tortilgan serbar biriktiruvchi to'qimadan tuzilgan parda; bilak va boldir suyaklari orasida bo'ladi.

2. Chok (**sutura**) fibroz to'qima vositasida bog'lanishning bir turi bo'lib, ular vositasida kalla suyaklari qo'shiladi. Choklar chekkasining tuzilishiga qarab uch turga ajratiladi:

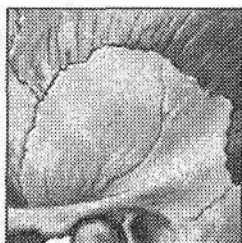
a) tishli chok (**sutura serrata**) bir suyakning tishli chekkasi ikkinchi suyak tishlari orasiga kiradi (70- d rasm). Ularning o'rtasida biriktiruvchi to'qima qatlami yotadi (tepa suyaklarining o'zaro bog'lanishi);

b) tangachasimon chok (**sutura squamosa**) bir suyakning chekkasi baliq tangasiga o'xshab (70- b rasm) ikkinchi suyak ustiga chiqib turadi (chakka suyagi pallasining tepa suyagi bilan birlashuvi).

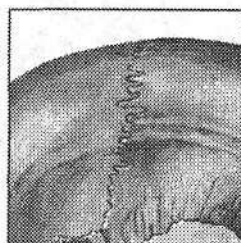d) yassi chok (**sutura plana**) ikki suyakning tekis chekkalari yonma-yon yupqa (70 a-rasm) biriktiruvchi to'qimali qatlam vositasida birikadi (yuz suyaklarining o'zaro birlashuvi).



A



B



D

70-rasm. Chok turlari.

A–sutura plana; B–sutura squamosa; D–sutura serrata.

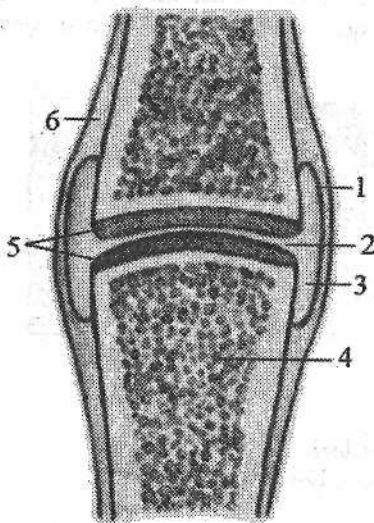
3. Fibroz to'qima vositasi bog'lanishning tish alveolasidagi sindesmoz turida (**gomphosis**) bir suyak ikkinchi suyakka xuddi mix qoqqandek birikadi (tishlarni jag'ga birlashuvi), bunda tishlar bilan jag' o'rtasida yupqa biriktiruvchi to'qima qatlami **periodont** bor.

II. Sinxondrozda (**synchondrosis**) suyaklar o'zaro tog'aylar vositasida birlashadi (69- b rasm). Suyaklarni birlashtiruvchi to'qima suyak taraqqiyo-

uning 2-davrida vujudga keladi. Bu birlashuvlar pishiq, kamharakat va sodda tuzilishga ega. Unda elastik tog'ay bo'ladi. Bu birlashuvda tog'ay butun hayot davomida qolsa, u doimiy bo'ladi. Agar tog'ay suyaklanib birlashib ketsa, suyak to'qimasi vositasida birlashuv (*synostosis*) hosil bo'ladi (dumg'aza umurtqalarining birlashuvi).

Sinovial birlashuv (*juncturae synovialis*) yoki bo'g'im (*articulatio*) nafaqat tuzilishining murakkabligi, balki vazifasi bilan ham farq qiladi (71-rasm). Bo'g'im bu a'zo, uning hosil bo'lishida suyak, tog'ay va xususiy biriktiruvchi to'qima ishtirok etadi. Bo'g'imning tuzilishida asosiy va yordamchi elementlar bor. Asosiy elementlar hamma bo'g'imlarda bo'lib, ularga suyaklarning bo'g'im yuzalari, bo'g'im tog'ayi, bo'g'im bo'shlig'i, bo'g'im xaltasi va sinovial suyuqlik kiradi.

Bo'g'im yuzasi (*facies articularis*) bo'g'im hosil qilishda ishtirok qiladigan suyaklarda bo'ladi. Har bir bo'g'im eng kamida ikkita bo'g'im yuzasidan hosil bo'ladi. Ulardan biri turtib chiqqan bo'lib, bo'g'im boshchasini, ikkinchisi esa botiq bo'lib, bo'g'im chuqurchasini hosil qiladi. Turtib chiqqan yuzasi har doim keng bo'ladi. Agar suyaklarning bo'g'im yuzalari bir-biriga mos kelsa – kongruentli, shakli yoki kattaligi jihatidan mos kelmasa – inkongruentli deyiladi.



71-rasm. Bo'g'im tuzilishining chizmasi.

1–membrana synovialis; 2–fissura articularis;
3–cavum articulare; 4–os; 5–cartilago
articularis; 6–periosteum.

Bo'g'im tog'ayi (*cartilago articularis*) 0,2–1,5 mm gacha qalinlikda bo'ladi. Ular asosan gialin tog'ay bilan qoplangan bo'lib, faqat ba'zi bo'g'imda (chakka-pastki jag') tolali tog'ay uchraydi. Bo'g'im tog'ayining tashqi yuzasi silliq, bu bo'g'im yuzalarini bir-birida sirpanishiga yordam beradi. Bo'g'im tog'ayi elastik bo'lib, harakat qilgan vaqtda suyaklarni uchlarini lat yeyishdan saqlaydi.

Bo'g'im xaltasi (*capsula articularis*) suyaklarning bo'g'im hosil qiluvchi uchlari va ular o'rtasidagi bo'shliqni atrofidan o'raydi. Bo'g'im xaltasi bo'g'im yuzasining chekkasiga yoki bir oz chetroqqa yopishib bo'g'imni germetik yopib turadi. U ikki: tashqi fibroz va ichki sinovial pardadan iborat.

Tashqi fibroz parda (*membrana fibrosa*) tolali biriktiruvchi to'qimadan iborat bo'lib, juda ko'p kollagen tolalari bo'ladi. U bo'g'im xaltasining

mustahkamligini ta'minlaydi. Fibroz pardaga bo'g'imni mustahkamlaydigan boylamlar yopishgan bo'lib, bu joylari qalinlashib qoladi. Boylamlar birikmagan qismi esa yupqa, bu yerda bo'g'im xaltasini bo'rtib chiqqan joylari hosil bo'ladi.

Sinovial parda (**membrana synovialis**) xaltaning ichki qavati bo'lib, u bo'g'im ichidagi bo'g'im tog'ayidan boshqa hamma narsani o'rab turadi. Uning tarkibida kollagen va elastik tolalari bor. Ba'zi bir bo'g'implarda sinovial parda sinovial burmalar (**plica synovialis**) hosil qiladi; ular ichidagi yog' to'qimasi bo'g'im bo'shlig'i ichidagi bo'sh joylarini to'latib turadi. Sinovial parda qon, limfa tomirlari va nervlarga boy va juda sezuvchan. Shuning uchun bo'g'im yallig'langanida yoki shikastlanganda qattiq o'g'riq va harakatning chegaralanishi kuzatiladi. Sinovial parda bo'g'im ichiga sarg'ish rangli tiniq sinovial suyuqlik (**synovia**) chiqaradi. Suyuqlik suyaklarning bo'g'im yuzalarini namlaydi va ularni sovitiq qizishdan saqlaydi.

Bo'g'im bo'shlig'i (**cavum articulare**) sinovial parda bilan suyaklarning bo'g'im yuzalari o'rtasida tor yoriq shklida bo'ladi. Uning shakli suyaklarning bo'g'im yuzalari hamda bo'g'im ichidagi yordamchi elementlarga bog'liq.

Bo'g'implarning yordamchi elementlariga bo'g'im diski, bo'g'im meniski, bo'g'im labi va boylamlar kiradi.

Bo'g'im diski (**discus articularis**) bu tolali tog'aydan tuzilgan plastinka. U sinovial parda bilan o'ralib bo'g'im bo'shlig'i ichida suyaklarning o'rtasida joylashadi va bo'g'im xaltasiga birikib ketadi. Bunday disklar chakka-pastki jag' bo'g'imi, to'sh-o'mrov, bilak kaft usti suyaklari o'rtasidagi bo'g'implarda bo'ladi. Bo'g'im diskining bir turi bo'g'im meniski (**meniscus articularis**) bo'lib, ular tizza bo'g'imida bo'ladi. Menisk bukilgan yarimoysimon yoki o'roqsimon shakldagi tog'ay plastinka, u bo'g'im ichida alohida boylamlar vositasida mustahkamlanadi. Disk va menisklar harakat vaqtida surilib suyaklarni bo'g'im yuzalarini bir-biriga moslab turadi va yurgan vaqtda amortizator vazifasini bajaradi.

Bo'g'im labi (**labrum articulare**) tolali tog'aydan tuzilgan halqa shklida: u bo'g'im yuzasi qirrasiga birikib, uning yuzasini kengaytirib chuqurlashtirib bo'g'im boshchasiga moslashtiradi.

Boylamlar (**ligamenta**) bo'g'implarni mustahkamlashda va harakatida muhim ahamiyatga ega. Bo'g'im xaltasiga nisbatan boylamlar 2 guruhga bo'linadi: 1. Kapsula tashqarisidagi boylamlar (**ligg. extracapsularia**) bo'g'im xaltasining tashqarisida joylashib, ko'pincha, unga birikib ketadi. 2. Kapsula ichidagi boylamlar (**ligg. intracapsularia**) bo'g'im xaltasi ichida joylashib sinovial parda bilan o'ralgan. Boylamlar vazifasiga qarab yo'naltiruvchi va ushlab turuvchilarga ajratiladi.

Bo'g'imlarning tasniflanishi

Bo'g'imlarning harakati bo'g'im yuzalarining tuzilishiga (shakli, olchami, bukilganligi) qarab frontal, sagittal va bo'ylama o'q atrofida bajariladi.

1. Frontal (ko'ndalang) o'q atrofida faqat bukish (**flexio**) va yozish (**extensio**) mumkin. 2. Sagittal (oldindan orqaga ketgan) o'q atrofida tanaga yaqinlashtirish (**adductio**) yoki uzoqlashtirish (**abductio**) harakati bajariladi. 3. Suyak o'zining bo'ylama o'qi atrofida ichkariga va tashqariga buriladi (**rotatio**). 4. Aylanma harakatda (**circumductio**), suyakning erkin uchi birin-ketin barcha o'qlar atrofida harakat qiladi. Bo'g'imlarda harakat hajmi suyaklar bo'g'im yuzalarining shakliga, bo'g'im xaltasining keng yoki torligiga, bo'g'im atrofidagi boylamlar, paylar va mushaklarning soni va faoliyatiga bog'liq.

Bo'g'imlar bo'g'im hosil qilishda ishtirok etuvchi suyak yuzalari soniga qarab: sodda bo'g'im (**articulatio simplex**) faqat ikkita suyak yuzasidan hosil bo'lgan va murakkab bo'g'im (**articulatio composita**) uch va undan ortiq bo'g'im yuzasidan tashkil topgan bo'g'imlarga bo'linadi.

Bundan tashqari kompleks bo'g'imlar (**articulatio complexa**) va hamkor bo'g'imlar tafovut qilinadi. Kompleks bo'g'imda bo'g'im yuzalari o'rtasida tog'ay plastinkasi bo'ladi. Hamkor bo'g'imda tuzilishi bir xil bo'lgan ikki alohida bo'g'im bir vaqtda bir xil harakatni bajaradi (o'ng va chap chakka-pastki jag' bo'g'imlari).

Bo'g'imlar harakat o'qining soniga qarab bir o'qli; ikki o'qli va ko'p o'qli bo'g'imlarga bo'linadi.

Bir o'qli bo'g'imlar unda ishtirok etayotgan suyaklar uchining bir-biriga mos kelishiga qarab uch turga bo'linadi:

1. Silindsimon bo'g'im (**articulatio cylindrica**) bunda suyaklardan birining uchi silindr shaklida bo'lsa, ikkinchisida shunga mos kemtik bo'ladi (proksimal va distal bilak-tirsak bo'g'imi). Bunday bo'g'imning o'qi suyakning uzunasi bo'ylab o'tgani uchun shu o'q atrofida ichkariga (**pronatio**) yoki tashqariga (**supinatio**) buraladi.

2. G'altaksimon bo'g'im (**ginglymus**) bunda bo'g'im hosil qiluvchi suyaklardan birining uchi g'altak shaklida, ikkinchisining uchi esa shunga mos (barmoq falangalari o'rtasidagi bo'g'im) bo'ladi. Bunday bo'g'imda frontal sathda joylashgan ko'ndalang o'q atrofida bukish (**flexio**) va yozish (**extensio**) harakati bajariladi.

3. Vintsimon bo'g'im (**articulatio cochlearis**) g'altaksimon bo'g'imning bir turi bo'lib, g'altakning o'ymasi burama shaklda bo'ladi. Bir suyakning bo'g'im yuzasida suyak qirra bo'lsa, ikkinchi suyakning bo'g'im chuqurchasida yo'naltiruvchi egat (yelka-tirsak bo'g'imi) bo'ladi. Bu bo'g'imda ham harakat g'altaksimon bo'g'imga o'xshab ko'ndalang o'q atrofida bukish va yozish bo'ladi.

Ikki o'qli bo'g'imlar suyak uchlarining shakliga qarab uch turga bo'linadi:

1. Tuxumsimon (ellipsimon) bo'g'imda (**articulatio ellipsoidea**) suyak-

lardan birining uchi ellips shaklidagi bo'g'im boshchasini hosil qilsa, ikkinchisi shunga mos chuqurcha hosil qiladi. Bunday bo'g'imda harakat ikki: frontal va sagittal o'q atrofida bo'ladi. Frontal o'q atrofida bukish va yozish, sagittal o'q atrofida yaqinlashtirish va uzoqlashtirish (bilak-kaft usti bo'g'imi) harakatlari bajariladi.

2. Egarsimon bo'g'imda (**articulatio sellaris**) suyaklarning uchlari bir-biriga mingashib turuvchi egar shaklida bo'ladi. Bunday bo'g'im birinchi kaft suyagi va trapetsiyasimon suyak o'rtasida uchraydi. Bu bo'g'imda harakat xuddi ellipssimon bo'g'imdagidek ikki o'q atrofida kechadi.

3. Do'ngsimon bo'g'imda (**articulatio bicondyllaris**) bir suyakning bo'g'im yuzasi do'ng, ikkinchisida esa shunga mos o'yiqlik (tizza bo'g'imi) bo'ladi. Bu bo'g'imda harakat frontal o'q atrofida bukish va yozish bo'lsa, bo'ylama o'q atrofida burish bo'ladi.

Ko'p o'qli bo'g'imler unda ishtirok etadigan suyaklarning uchlari shakliga va bir-biriga nisbatan joylashishiga qarab uch turga bo'linadi:

1. Yumaloq (sharsimon) bo'g'imda (**articulatio spheroida**) suyaklardan bittasining uchi sharsimon, ikkinchisining uchi esa shunga mos chuqurchadan iborat. Bo'g'im chuqurchasi, odatda, kichikroq, shuning uchun bunday bo'g'imda harakat erkinroq va uch o'q atrofida: frontal o'q atrofida bukish va yozish; sagittal o'q atrofida tanaga yaqinlashtirish va uzoqlashtirish; bo'ylama o'q atrofida burish sodir bo'ladi. Bu asosiy harakatlardan tashqari sharsimon bo'g'implarda aylanma harakat (**circumductio**) ham bajariladi (yelka bo'g'imi).

2. Kosachali bo'g'imda (**articulatio cotylica**) bo'g'im chuqurchasi chuqur bo'lib, bo'g'im boshchasining yarmini o'rab oladi. Shunga ko'ra kosachali bo'g'im harakati biroz (chanoq-son bo'g'imi) chegaralangan.

3. Yassi bo'g'imning (**articulatio plana**) bo'g'im yuzalari yassi, biroz bukilgan bo'lib, katta shar yuzasining bir qismiga o'xshaydi. Ularda harakat uch o'q atrofida bo'lsa-da, bo'g'im yuzalari kichik bo'lgani uchun chegaralangan bo'ladi (umurtqalarning bo'g'im o'siqchalarining birlashuvi).

Birlashuvlarning taraqqiyoti va yoshga qarab o'zgarishi

Homila taraqqiyotining boshlang'ich davrida hamma suyaklar o'zaro uzluksiz birlashuvlarga o'xshab birikadi. Keyinchalik ular o'zgarib bo'g'imler hosil bo'ladi. Suyaklarning tog'ay qatlamlari bir-biri bilan mezenxima vositasida birikadi. Suyak birlashuvlaridagi keyingi o'zgarishlar birlashuvning turiga qarab har xil bo'ladi. Agar uzluksiz birlashuvlar hosil bo'lsa, mezenxima qatlami yuqalashib fibroz yoki tog'ay to'qimaga aylanadi. Agar bo'g'imler yuzaga kelsa, homila olti haftaligida mezenxima qatlamida yorig' paydo bo'ladi. Birlamchi bo'g'im xaltasining chuqur qavati sinovial pardani hosil qiladi. Tizza, to'sh-o'mrov va chakka-pastki jag' bo'g'implarida ikkita bo'g'im yorig'i bo'lib, ular o'rtasidagi mezenxima qatlami bo'g'im diskiga aylanadi.

Bo'g'im ichi tog'ayining o'rta qismi so'rilib ketib, chekka qismlari suyaklarining bo'g'im yuzasi qirrasiga birikib bo'g'imining tog'ay labini hosil qiladi.

Yarim bo'g'im hosil bo'lganida suyaklar o'rtasidagi mezenximadan juda qalin tog'ay qatlami uning o'rta qavati o'rnida esa kichkina yorig' hosil bo'ladi.

Yangi tug'ilgan chaqaloq bo'g'imlarining hamma tarkibiy qismlari anatomik nuqtayi nazardan shakllangan bo'lsa-da, ularning to'qima tuzilishida katta farq bor. Suyaklarning bo'g'im uchlari tog'aydan iborat. Ularda suyaklanish nuqtasi 1-2 yoshligidan boshlanib, to o'smirlik davrigacha davom etadi. Bola hayotining birinchi oylarida bo'g'im tog'ayi tolali tuzilishiga ega bo'lsa, uning o'zgarishi birinchi uch yilda tez, so'ngra sekinlashib 9-14 yoshlarda to'xtaydi va gialin tog'ayga aylanadi.

Yangi tug'ilgan chaqaloqning bo'g'im xaltasi tarang bo'lib, ko'pchilik boylamlari yaxshi takomillashmagan. Sinovial pardada bola tug'ilganidan keyin burma va vorsinkalar soni ko'payadi va o'lchamlari kattalashadi, ularga qon tomir va nerv tolalari o'sib kiradi. 6-10 yoshga borib, vorsinkalar tuzilishi murakkablashib, ular shoxlanadi. 2-3 yoshlarda bola harakati faollashishi bilan bo'g'imning o'sishi ham tezlashadi. 3-8 yoshli bolalarning barcha bo'g'imlarida harakat doirasi kengayadi, bo'g'im xaltasi va boylamlarida kollagen tolalar soni ortib, ular qalinlashadi. Bo'g'im yuzalari, bo'g'im xaltasi va boylamlar hosil bo'lishi, asosan balog'at yoshida tugaydi, ammo bo'g'imlar o'zining mukammal tuzilishiga 23-25 yoshlarda yetadi.

Kalla suyaklarining birlashuvi

Kalla suyaklari o'zaro uzluksiz birlashuvlarning bir turi bo'lgan choklar vositasida birlashadi. Ulardan faqat pastki jag' suyagi chakka suyagi bilan bo'g'im hosil qilib qo'shiladi.

Kalla gumbazi suyaklari o'zaro tishli chok hosil qilib qo'shiladi. Chakka suyagining tanga qismi tepa suyagi bilan tangachasimon chok hosil qilsa, yuz suyaklari o'zaro yassi chok yordamida qo'shiladi. Kalla asosida esa sinxon-drozlar ham uchraydi.

Yangi tug'ilgan chaqaloqning kalla gumbazi suyaklari choklar hosil qilmaydi. Ular o'rnida, suyak chekkalari o'rtasida qon tomirlarga boy va suyak hosil qiluvchi hujayralari bo'lgan 6 mm kenglikdagi biriktiruvchi to'qimali qatlam yotadi. Undan keyinchalik choklar paydo bo'ladi. Emizikli davrda suyaklarning chekkalari shakllana boshlaydi. Bo'lg'usi choklar o'rnidagi biriktiruvchi to'qimali qatlam torayib suyak chekkalari bir-biriga yaqinlashadi. Erta bolalik davrida choklar kattalarnikiga o'xshash ko'rinishda bo'ladi. Keyinchalik choklar tishlarining soni, eni va bo'yi oshib, balog'at davrida choklarning tuzilishi tugallanadi.

Bolalarning kalla gumbazi suyaklari o'rtasida beshta chok bor: 1. Bo'y-lama chok (**sutura sagittalis**) peshona chokidan boshlanib, ensa suyagi pal-

lasigacha boradi. 2. Tojsimon chok (**sutura coronalis**) peshona va tepa suyaklari o'rtasida, bo'ylama chok bilan kesishib o'tadi. 3. Lambdashimon chok (**sutura lambdoidea**) tepa suyaklari va ensa suyagi pallasi o'rtasida. 4 va 5. Tangasimon choklar (**sutura squamosa**) tepa suyagi va chakka suyagi tanga qismi o'rtasida.

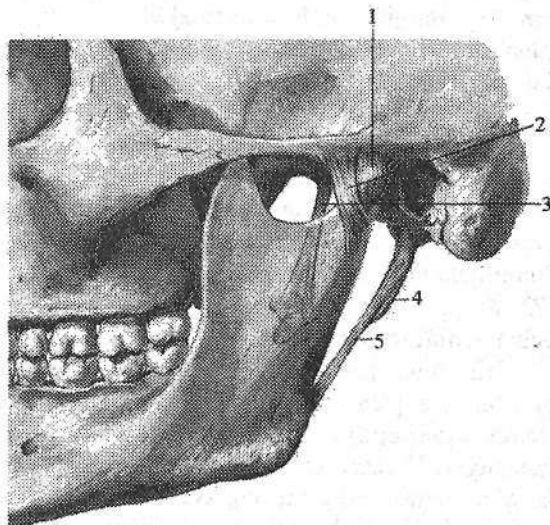
Yangi tug'ilgan chaqaloqning kalla asosi suyaklari o'rtasi tog'ay to'qima bilan to'la. Ponasimon suyak tanasi va katta qanoti, ensa suyagi palla, yon va asosiy qismlari o'rtasida vaqtinchalik sinxondrozlar bor.

Chakka-pastki jag' bo'g'imi (**articulatio temporomandibularis**) juft, hankor bo'g'im (72-rasm). U tuzilishi jihatidan ellipssimon bo'g'im turkumiga kiradi va pastki jag' suyagi boshchasi bilan chakka suyagini pastki jag' chuqurchasi o'rtasida hosil bo'ladi. Suyaklarning bo'g'im yuzalari fibroz tolali tog'ay bilan qoplangan. Bo'g'im chambar yassi tog'ay halqasi (**discus articularis**) chekkasi bo'g'im xaltasiga birikib ketganligi uchun, bo'g'im bo'shlig'ini ikki qavatga ajratadi. Chambar yassi tog'ay halqasining ikki cheti baland, o'rtasi chuqur bo'lib, suyaklarning bo'g'im yuzalarini bir-biriga moslab turadi. Bo'g'im xaltasi chakka suyagiga old tomondan bo'g'im do'mboqchasi, orqa tomondan esa tohsimon-nog'ora yorig'i sohasida yopishadi. Pastki jag' suyagi do'ngli o'siqchasini old tomondan pastki jag' boshchasining chekkasi bo'ylab biriksa, orqa tomondan boshchaning orqa chekkasidan 0,5 sm pastroqda birikadi. Bo'g'im xaltasining old tomoni orqasiga nisbatan yupqaroq. Uni tashqi tomondan yonoq o'simtasi asosidan boshlanib, pastki jag' bo'yinchasini orqa lateral yuzasiga birikadigan yelpug'ich shaklidagi lateral boylam (**lig. laterale**) mustahkamlaydi.

72-rasm. Chakka-pastki jag' bo'g'imi. Chap tomondan ko'rinishi.

1—capsula articularis; 2—lig. laterale; 3—lig. sphenomandibulare; 4—processus styloideus; 5—lig. stylomandibulare.

Bundan tashqari bo'g'imni mustahkamlashda ponasimon suyak qanot-simon o'simtasidan boshlanib, pastki jag' tilchasiga birikadigan ingichka fibroz tizimcha shaklidagi ponasimon-pastki jag' boy-



lami (**lig. sphenomandibulare**) va bigizsimon o'siqchadan boshlanib pastki jag' shoxining orqa chekkasini ichki yuzasiga birikadigan bigizsimon-pastki jag' boylami (**lig. stylomandibulare**) ham ishtirok etadi.

Bo'g'im harakati uch o'q atrofida bo'ladi: 1. Og'izni ochib yopilishiga mos ravishda pastki jag' pastga tushadi va ko'tariladi. 2. Pastki jag'ning oldinga va orqaga surilishi. 3. Pastki jag'ning o'ng va chap tomonga harakati.

Yangi tug'ilgan chaqaloqning chakka-pastki jag' bo'g'imida bo'g'im do'mboqchasi yaxshi bilinmaydi, bo'g'im chuqurchasi yuza va yassi.

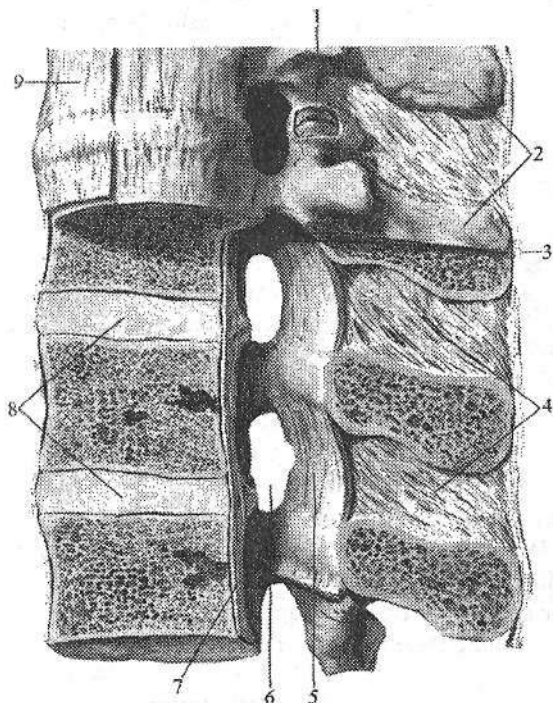
Tana suyaklarining birlashuvi. Umurtqa pog'onasining birikishlari

Umurtqalar o'zaro tanasi, bo'g'im o'siqchalari va ravog'i bilan birlashadi (73-rasm). Umurtqalarning tanasi o'zaro umurtqalar orasidagi disk (**discus intervertebralis**) yordamida qo'shiladi. Umurtqa pog'onasida jami 23 ta umurtqalar orasidagi disk bo'lib, ular II–III bo'yin umurtqalari o'rtasidan boshlanib, to V bel va I dumg'aza umurtqa oralg'igacha davom etadi. Umurtqalar orasidagi disk (74-rasm) ikki qismdan: tashqi–tolali tog'aydan tuzilgan fibroz halqa (**annulus fibrosus**) va markazda joylashgan dirildoq o'zakdan (**nucleus pulposus**) iborat. Dirildoq o'zak xuddi bosilgan prujina singari bosim ostida turib amortizator vazifasini bajaradi. Umurtqalar orasidagi diskning kengligi umurtqa tanasidan katta bo'lgani uchun ularning chekkasidan chiqib turadi. Uning qalinligi bo'yin qismida 5–6 mm, ko'krak qismida 3–4 mm, bel qismida 10–12 mm. Umurtqalar tanasining birlashuvi oldingi va orqadagi bo'ylama boylamlar bilan mustahkamlanadi. Oldingi bo'ylama boylam (**lig. longitudinale anterius**) ensa suyagining halqum do'mboqchasi va atlantning oldingi do'mboqchasidan boshlanib, dumg'aza suyagining 2–3 ko'ndalang chiziqlarigacha tortilgan bo'lib, umurtqalar orasidagi diskka yopishgan (73-rasm).

Orqadagi bo'ylama boylam (**lig. longitudinale posterius**) II bo'yin umurtqasi tanasining orqa yuzasidan dumg'aza kanaligacha davom etadi va dumg'aza umurtqalari tanasining orqa yuzasida tugaydi. Bu boylam umurtqalar orasidagi disk sohasida kengayib tog'ayga yopishib ketadi (73-rasm). Umurtqalarning ravog'i o'zaro sariq boylamlar (**lig. flava**) vositasida birikadi (73-rasm). U umurtqalar ravog'i oralg'ini toldirib turadi va elastik bo'lgani uchun umurtqa pog'onasini to'g'rilanishini ta'minlaydi.

Bir umurtqaning ostki bo'g'im o'siqchasi ikkinchi umurtqaning ustki bo'g'im o'siqchasi bilan yoy-o'simta (umurtqalararo) bo'g'implari (**articulationes zygapophysiales**) hosil qiladi. Bo'g'im yuzalari gialin tog'ay bilan qoplangan. U yassi, ko'p o'qli, kam harakat bo'g'implar turkumiga kiradi. Uning bo'g'im xaltasi bo'g'im tog'ayi chekkasi bo'ylab birikadi. Umurtqalarning birlashuvini mustahkamlashda quyidagi boylamlar ishtirok etadi. Umurtqa-

larning o'tkir qirrali o'siqchalarini oralig'ida o'tkir qirrali o'simtalar orasidagi boylamlar (**ligg. interspinalia**) tortilgan bo'lib (73-rasm), u o'siqcha uchiga borgach o'zaro qo'shilib ketadi va o'tkir qirrali o'siqchalar usti boylamiga (**lig. supraspinale**) aylanadi (73-rasm). Bu boylam umurtqa pog'onasi bo'ylab cho'zilgan fibroz tizimcha shaklida. U bo'yin qismida yaxshi bilingan bo'lib, yuqoridan ensa suyagining tashqi do'ngligi bilan pastdan VII bo'yin umurtqasini o'tkir qirrali o'siqchasi o'rtasida tortilgan, sagittal sathda joylashgan uchburchak plastinka shaklidagi ensa boylamini (**lig. nuchae**) hosil qiladi. Umurtqalarning ko'ndalang o'siqchalari o'rtasida ko'ndalang o'siqchalararo boylamlar (**ligg. intertransversaria**) tortilgan. Umurtqa pog'onasining bo'yin qismida bu boylam uchramaydi.



73-rasm. Umurtqalarning birlashuvi va ularning boylamlari. Chap tomondan ko'rinishi.

- 1-art. zygapophysialis;
- 2-processus spinosus;
- 3-lig. supraspinale; 4-ligg. interspinalia;
- 5-lig. flava;
- 6-foramen intervertebrale;
- 7-lig. longitudinale posterius;
- 8-discus intervertebralis;
- 9-lig. longitudinale anterior.

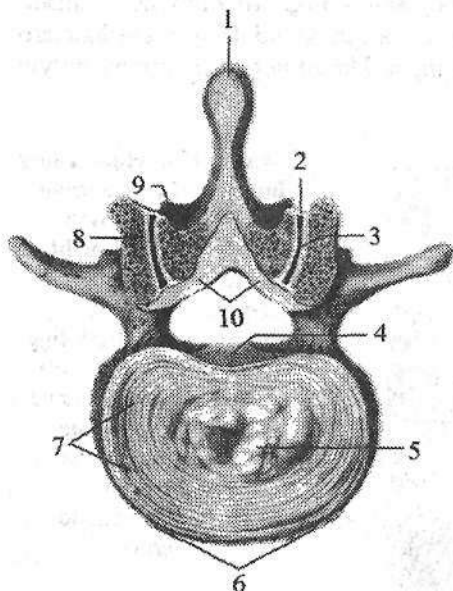
Yangi tug'ilgan chaqaloq umurtqalarining bo'g'im o'siqchalari, tanasi, ko'ndalang va o'tkir qirrali o'siqchalariga nisbatan yaxshi rivojlangan. Ularda umurtqalar orasidagi disk qalin bo'lib,

umurtqa pog'onasi uzunligining 45–48 % (kattalarda 30 %)ni tashkil etadi. Uning yuqori va pastki yuzalarini qoplovchi tog'ay qatlami kattalarga nisbatan qalin. Fibroz halqa yaxshi rivojlangan, dirildoq o'zakdan aniq ajrab turadi.

Bolalarda umurtqalar orasidagi disklar qon tomirlarga boy, umurtqa pog'onasining boylamlari kam rivojlangan. Umurtqa pog'onasi birlashuvlarining takomillashuvida 20 yoshgacha umurtqalar orasidagi disklar balandligi sekin-asta kamayib, fibroz halqa qalinlashadi. Boylamlar 12 yoshgacha rivojlanib kollagen tolalari ko'payadi.

Dumg'aza-dum bo'g'imi

Dumg'aza-dum bo'g'imi (*articulatio sacrococcygea*). Dumg'aza suyagining cho'qqisi I dum umurtqasi bilan fibroz tolali tog'ayli disk vositasida birlashadi. Uning o'rtasida kichkina yoriq bor, u 50 yoshlarda bekilib ketadi. Bu bo'g'imning oldingi yuzasida oldingi bo'ylama boylamning davomi bo'lgan oldingi dumg'aza-dum boylami (*lig. sacrococcygeum anterius*) joylashgan.



74-rasm. Umurtqalar orasidagi disk, hamda II va III bel umurtqalari ortasidagi bo'g'im. Ust tomondan ko'rinishi.

1—lig. supraspinale; 2—capsula articularis; 3—articulatio zygapophysialis; 4—lig. longitudinale posterius; 5—nucleus pulposus; 6—lig. longitudinale anterius; 7—anulus fibrosus; 8—processus articularis superior; 9—processus articularis inferior; 10—lig. flavum.

Dumg'aza-dum lateral boylami (*lig. sacrococcygeum laterale*) lateral dumg'aza qirrasining pastki chekkasidan boshlanib, I dum umurtqasining ko'ndalang o'siqchasiga birikadi. Dumg'aza-dum orqa yuzaki boylami (*lig. sacrococcygeum posterius superficiale*) dumg'aza yorig'i chekkasidan boshlanib, dum suyagini orqa yuzasida tugaydi. Bu boylam dumg'aza yorig'ini to'liq yopadi. Dumg'aza-dum orqa chuqur boylami (*lig. sacrococcygeum posterius profundum*) V dumg'aza va I dum umurtqalarining orqasida joylashgan. Dumg'aza shoxi bilan dum shoxi o'zaro biriktiruvchi to'qima (*sindesmoz*) vositasida birikkan.

Umurtqa pog'onasining kalla suyagi bilan birlashuvi

Umurtqa pog'onasining kalla suyagi bilan birlashuvida uchta: ensa suyagi, I va II bo'yin umurtqalari ishtirok etadi. Bu suyaklar o'rtasida mustahkam, serharakat va murakkab tuzilishga ega, ikkita juft va bitta toq bo'g'im hosil bo'ladi.

Atlant-ensa bo'g'imi (*articulatio atlantooccipitalis*) hamkor bo'g'im (75-rasm). Tuzilishi jihatidan u do'ngli bo'g'imlar turkumiga kirib, ensa suyagining do'ngi bilan atlantning ustki bo'g'im chuqurchasi o'rtasida hosil bo'ladi.

Bo'g'imlar alohida bo'g'im xaltasi bilan o'ralgan. Ular tashqi tomondan oldingi va orqa atlant-ensa pardasi bilan mustahkamlanadi.

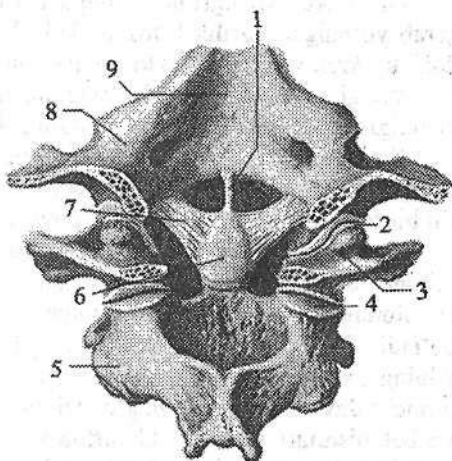
Oldingi atlant-ensa pardasi (**membrana atlantooccipitalis anterior**) ensa suyagi asosi bilan atlantning oldingi ravog'ining ustki qirrasida tortilgan. Orqa atlant-ensa pardasi (**membrana atlantooccipitalis posterior**) oldingisiga nisbatan yupqa va keng bo'lib, katta teshikning orqa qismidan atlantning orqa ravog'ining ustki qirrasigacha tortilib boradi. Bo'g'imda harakat ikki o'q atrofida: frontal o'q atrofida boshni oldinga bukish va orqaga yozish, sagittal o'q atrofida boshni o'rta chiziqdan uzoqlashtirish va yaqinlashtirish.

I va II bo'yin umurtqalari o'rtasida uchta bo'g'im: toq birinchi va ikkinchi bo'yin umurtqalari orasidagi o'rta bo'g'im va juft birinchi va ikkinchi bo'yin umurtqalari orasidagi lateral bo'g'im hosil bo'ladi (75-rasm).

Birinchi va ikkinchi bo'yin umurtqalari orasidagi o'rta bo'g'im (**articulatio atlantoaxialis mediana**) II bo'yin umurtqasi tishining oldingi bo'g'im yuzasi bilan atlantning oldingi ravog'idagi tish chuqurchasi o'rtasida hosil bo'ladi. Tishning orqa bo'g'im yuzasi esa atlantning ko'ndalang boylamining oldingi yuzasidagi bo'g'im chuqurchasi bilan bo'g'im hosil qiladi. Bu boylam tishning orqa yuzasini aylanib o'tib, atlantning yon massalarining ichki yuzasi o'rtasida tortilgan. Shunday qilib tishli umurtqaning tishi oldindan atlantning oldingi ravog'i, orqadan atlantning ko'ndalang boylamidan hosil bo'lgan suyak-fibroz halqa ichida joylashgan ikkita alohida bo'g'imda ishtirok etadi. Bu ikki bo'g'im bo'shlig'i va xaltasi alohida bo'lib, tuzilishi jihatidan silindrsimon bo'g'imlar turkumiga kiradi, harakati esa vertikal o'q atrofida kechadi. Atlantning tish atrofida aylanishi kalla bilan birgalikda bo'ladi.

75-rasm. I, II bo'yin umurtqalari va ensa suyagining birlashuvi. Orqa tomondan ko'rinishi.

1-lig. apices dentis; 2-art. atlanto-occipitalis; 3-atlant; 4-art. atlantoaxialis lateralis; 5-axis; 6-dens; 7-lig. alare; 8-os occipitale; 9-clivus.



Birinchi va ikkinchi bo'yin umurtqalari orasidagi lateral bo'g'im (**articulatio atlantoaxialis lateralis**) – hamkor bo'g'im bo'lib, uni hosil qilishda atlantning pastki bo'g'im yuzasi va tishli umurtqaning ustki bo'g'im yuzasi ishtirok etadi. Bo'g'imlar alohida xalta bilan o'ralgan.

O'rta va tashqi atlant-aksis bo'g'imlari bir nechta boylamlar bilan mustahkamlanadi (75-rasm): 1. Katta teshik oldingi qismining orqa yuzasidan tish

uchiga tortilgan ikkinchi bo'yin umurtqasi tishining cho'qqisidagi boylam (**lig. apicis dentis**); 2. Tishning yon yuzasidan boshlanib ensa suyagi do'ngi ichki yuzasiga birikuvchi qanotsimon boylamlar (**ligg. alaria**); 3. Birinchi bo'yin umurtqasidagi xochsimon boylam (**lig. criciforme atlantis**), birinchi bo'yin umurtqasining ko'ndalang boylami (**lig. transversum atlantis**), hamda undan pastga va yuqoriga qarab yo'nalgan boylama fibroz tolalardan (**faciculi longitudinales**) iborat. Bu bo'g'imlar va ularning boylamlari orqa tomondan ensa suyagi nishabidan boshlanib tishli umurtqaning tanasi sohasiga birikuvchi fibroz yopuvchi parda (**membrana tectoria**) bilan qoplangan.

Umurtqa pog'onasi

Umurtqa pog'onasi (**columna vertebralis**) barcha umurtqalarning umurtqalararo disklar, bo'g'imlar va boylamlar vositasida ustma-ust qo'shilishidan hosil bo'ladi. Umurtqa pog'onasi o'q skeletni, ko'krak, qorin bo'shlig'ini va chanoqning orqa devorini hosil qilib, orqa miyani himoya qilish vazifasini bajaradi. Vertikal holatda umurtqa pog'onasi bosh, ko'krak qafasi va qorin bo'shlig'i a'zolari uchun tayanch vazifasini bajaradi. Umurtqa pog'onasiga tushayotgan og'irlik kuchi yuqoridan pastga qarab ortib borgan uchun, uni hosil qiluvchi umurtqalarning o'lchami ham pastga tomon kattalashib boradi.

Katta yoshdagi odam umurtqa pog'onasining uzunligi erkaklarda 60–75 sm, ayollarda 60–65 sm bo'ladi. Eng keng o'lchami (11–12 sm) dumg'aza suyagi asosida. Katta yoshdagi odamning umurtqa pog'onasi to'g'ri bo'lmay fiziologik egriliklar hosil qiladi.

Unda ikki xil egrilik: oldinga qarab yo'nalgan egrilik lordoz va orqaga qarab yo'nalgan egrilik kifoz bo'ladi. Mo'tadil holatda bo'yin hamda bel lordozi, ko'krak va dumg'aza kifoz tafovut qilinadi.

Yangi tug'ilgan chaqaloqning umurtqa pog'onasi to'g'ri bo'lib, o'rtacha uzunligi 22,1 sm yoki tana uzunligining 40 %ini tashkil qiladi.

Emizikli va erta bolalik davrida uning o'sishi tezlashib, ikki yoshda o'rtacha uzunligi 47,1 sm ga yetadi. Keyingi davrlarda umurtqa pog'onasining o'sishi bir tekis davom etib o'smirlik davri oxirida 59,7 sm ga yetadi.

Yangi tug'ilgan chaqaloqning umurtqa pog'onasining egriliklari yaxshi bilinmaydi. Uning bo'yin qismi uzun, ko'krak va bel qismi qisqa bo'ladi. Bola hayotining 3-oyida bo'yin orqa sohasi mushaklari ta'sirida bo'yin lordozi paydo bo'ladi. Bola o'tira boshlagach (6-oy), ko'krak kifoz hosil bo'ladi. Birinchi yilning oxirida orqa mushaklari ta'sirida bel lordozi hosil bo'ladi. Bolalikning birinchi davrida umurtqa pog'onasining bo'yin qismi nisbati kamayib, ko'krak va bel qismlari uzayadi. Umurtqa kanali kengayib, umurtqa pog'onasi egriliklari kuchayadi. Bolalikning birinchi davri oxirida umurtqa pog'onasi qismlari o'rtasida kattalarnikiga o'xshash nisbat hosil bo'ladi. Dumg'aza kifoz paydo bo'ladi. Keyingi davrlarda umurtqa pog'onasi qismlari bir xil o'sib, bel lordozi hosil bo'lishi davom etadi.

Yosh ulg'aygan sari suyaklarning va umurtqalar orasidagi disklarning kichrayishi hisobiga umurtqa pog'onasining uzunligi 5 sm gacha kamayadi.

Umurtqa pog'onasining harakati har taraflama bo'lib, bu harakat ayrim umurtqalar o'rtasidagi harakatlarning yig'indisidan iborat. Umurtqa pog'onasini frontal o'q atrofida oldinga bukish va orqaga yozish mumkin.

Sagittal o'q atrofida o'ng va chap tomonga uzoqlashishi va yaqinlashishi asosan bel qismida bo'ladi.

Bo'ylama o'q atrofida burama va aylanma harakatlar qilish mumkin.

Ko'krak qafasidagi bo'g'imlar

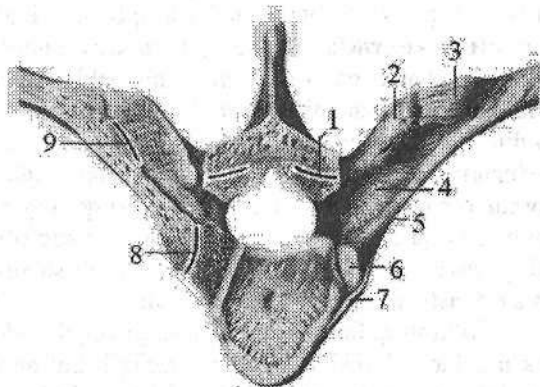
Qovurg'a-umurtqa bo'g'imlari (articulationes costovertebralis)

Qovurg'alar ko'krak umurtqalari bilan ikkita bo'g'im: qovurg'a boshchasi bo'g'imi va qovurg'a-ko'ndalang o'siqcha bo'g'imini hosil qilib birikadi.

Qovurg'a boshchasi bo'g'imi (articulatio capitis costae) ikkita qo'shni ko'krak umurtqalarining qovurg'a chuqurchalari va qovurg'a boshining bo'g'im yuzasi o'rtasida bo'ladi (76-rasm). II-X qovurg'alarda bo'g'im ichida qovurg'a boshchasi qirrasidan boshlanib, umurtqalararo diskka birikuvchi qovurg'a boshchasining bo'g'im ichidagi boylami (lig. capitis costae interarticulare) bo'ladi. I, XI, XII qovurg'alarining boshida qirrasini bo'lmagani uchun ularda bunday boylam yo'q. Bo'g'im xaltasi qovurg'a boshining oldingi yuzasidan boshlanib, nur kabi tarqalib umurtqalar tanasiga va umurtqalar orasidagi diskka birikuvchi qovurg'a boshchasining nursimon boylami (lig. capitis costae radiatum) bilan mustahkamlanadi.

76-rasm. Qovurg'a-umurtqa bo'g'imlari.

- 1-art. zygapophysialis;
- 2-processus transversus; 3-lig. costotransversarium laterale;
- 4-lig. costotransversarium;
- 5-collum costae; 6-facies articularis capitis costae; 7-lig. capitis costae radiatum;
- 8-articulatio capitis costae;
- 9-articulatio costatransversarium.



Qovurg'a-ko'ndalang o'siqcha bo'g'imi (articulatio costotransversaria) qovurg'a do'mbog'idagi bo'g'im yuzasi va ko'ndalang o'simtaning qovurg'a chuqurchasi o'rtasida hosil bo'ladi (76-rasm). Bu bo'g'imning xaltasi yupqa bo'lib, uni qovurg'a-ko'ndalang o'siqcha boylami (lig. costotransversarium)

mustahkamlab turadi. Bu boylam tutamlari yuqoridagi qovurg'a-ko'ndalang osiqcha boylami (**lig. costotransversarium superius**) va qovurg'a-ko'ndalang o'siqcha lateral boylamiga (**lig. costotransversarium laterale**) bo'linadi (76-rasm). XI, XII qovurg'alarda bu bo'g'im bo'lmaydi.

Qovurg'alar to'sh suyagi bilan bo'g'im va sinxondrozlar hosil qilib birikadi. I qovurg'a tog'ayi to'sh suyagi bilan sinxondroz hosil qilib biriksa, II-VII qovurg'a tog'aylari to'sh suyagi bilan to'sh-qovurg'a bo'g'imlari (**articulatio sternocostales**) hosil qilib birlashadi. Bu bo'g'imda qovurg'alar tog'ayining oldingi uchi to'shning qovurg'a o'ymalari bilan birlashadi.

To'sh-qovurg'a bo'g'imida bo'g'im xaltasi bo'lmaydi, uning vazifasini to'sh suyagiga o'tuvchi qovurg'a tog'ayini qoplagan tog'ay usti parda bajaradi. Bo'g'im ichida tosh-qovurg'a bo'g'imining ichki boylami (**lig. sternocostale intraarticulare**) bor. Bo'g'imning oldingi va orqa yuzalarini to'sh-qovurg'a bo'g'imining nursimon boylami (**lig. sternocostalia radiata**) mustahkamlab turadi. Bu boylamlar old tomondan to'shning suyak pardasi bilan birikib, zich to'sh pardasini (**membrana sterni**) hosil qiladi. VIII, IX, X qovurg'a tog'aylari to'sh suyagiga birikmaydi. Ularning tog'aylari bir-biriga chetlari bilan yondashib tog'aylararo bo'g'imlar (**articulationes interchondrales**) hosil qiladi. VIII qovurg'a tog'ayi esa VII qovurg'a tog'ayiga birikadi.

Ko'krak qafasi (**cavea thoracis**) 12 ta ko'krak umurtqasi, 12 juft qovurg'a va to'sh suyagining o'zaro qo'shilishidan hosil bo'ladi. Odamda u oldindan orqaga qarab yassilashgan kesik konus shaklida bo'ladi. Uning shakli o'zgaruvchan (yassi, silindsimon va konussimon) bo'lib, uni o'rab turgan mushaklarga, ichki a'zolarining joylashishi va kasbga bog'liq. Ko'krak qafasida ustki va pastki teshiklar tafovut qilinadi. Ko'krak qafasining ustki teshigi (**apertura thoracis superior**) I ko'krak umurtqasi, birinchi qovurg'alarning ichki chekkalari va to'sh dastasining ustki chekkasi bilan chegaralangan. Uning oldingi-orqa o'lchami 5-6 sm, ko'ndalang o'lchami esa 10-12 sm bo'lib, biroz oldinga egilgan bo'ladi. Ko'krak qafasining pastki teshigi (**apertura thoracis inferior**) orqadan XII ko'krak umurtqasi, oldindan to'sh suyagining xanjar-simon o'siqchasi, yon tomondan pastki qovurg'alar bilan chegaralangan. Uning oldingi-orqa o'lchami 13-15 sm, ko'ndalang o'lchami esa 25-28 sm. O'ng va chap qovurg'a ravoqlari yon tomondan to'sh suyagi ostidagi burchakni (**angulus infrasternalis**) chegaralab turadi.

Ko'krak qafasining ustki teshigi orqali kekirdak, qizilo'ngach, qon tomir va nervlar o'tadi. Uning pastki teshigi diafragma bilan bekiilgan bo'lib, unda qizilo'ngach, aorta va pastki kavak vena o'tadigan teshiklar bor.

Yangi tug'ilgan chaqaloqning ko'krak qafasi ikki yonidan siqib qo'yilgan kesik konus shaklida bo'ladi. Uning oldingi-orqa o'lchami (7,5-7,7 sm), ko'ndalang o'lchamidan (6,9-7,2 sm) katta bo'lib, ularda ko'krak qafasining yuqori qismi yaxshi taraqqiy etmagan, pastki qismi esa keng bo'ladi. To'sh suyagi ostidagi burchak 90-96°. Bola hayotining birinchi yilida ko'krak qafasining

aylanmasi 1,5 marta kattalashadi va to'sh suyagi ostidagi burchak 60–70° gacha kamayadi. Erta bolalik davrida ko'krak qafasi uzayib konus shaklini oladi. Bu davrning oxirida uning oldingi-orqa va ko'ndalang o'lchamlari tenglashadi. Bolalikning birinchi davri oxirida ko'krak qafasining ko'ndalang o'lchami oldingi-orqa o'lchamidan kattalashib, kattalarnikiga o'xshash shaklga ega bo'ladi. Ko'krak qafasining taraqqiyoti o'smirlilik davrida tugallanib, uning shaxsiy va jinsiy belgilari paydo bo'ladi.

Qo'l suyaklarining birlashuvlari

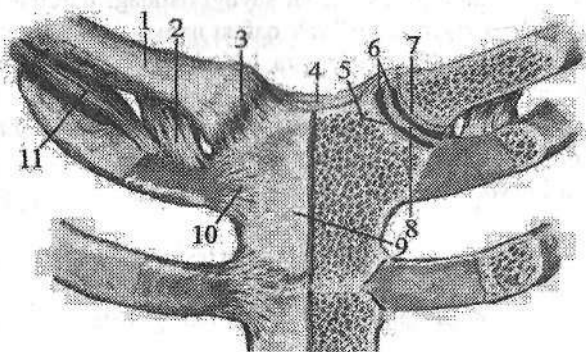
Yelka kamari sohasidagi bo'g'imlar

Yelka kamari suyaklari o'rtasida ikkita: to'sh-o'mrov va kurak-o'mrov bo'g'imi hosil bo'ladi.

To'sh-o'mrov bo'g'imi (*articulatio sternoclavicularis*) to'sh suyagi das-tasining o'mrov o'ymasi bilan o'mrov suyagining to'shga qaragan uchi o'rta-sida hosil bo'ladi (77-rasm). Bu suyaklarning bo'g'im yuzalari bir-biriga mos kelmagani uchun ular o'rtasida fibroz tolali tog'aydan iborat bo'g'im diski bo'ladi. Uning chekkalari bo'g'im xaltasiga yopishib, bo'g'im bo'shlig'ini ikki bo'lakka ajratadi. Bu bo'g'imni to'rtta pishiq boylam har tomondan mustah-kamlab turadi. Bo'g'im xaltasini old tomonidan oldingi to'sh-o'mrov boylami (*lig. sternoclaviculare anterius*) orqadan esa orqa to'sh-o'mrov boylami (*lig. sternoclaviculare posterius*) mustahkamlaydi. Bu boylamlar bo'g'im xalta-sining fibroz pardasiga old va orqa tomondan birikib ketadi. Yuqori tomonda o'mrov o'ymasi ustida o'ng va chap o'mrov suyaklarining to'sh uchlari o'rta-sida tortilgan o'mrov suyaklariaro boylam (*lig. interclaviculare*) bor. O'mrov suyagining to'sh uchi pastki yuzasi bilan I qovurg'aning ustki yuzasi o'rtasida qisqa, keng va pishiq qovurg'a-o'mrov boylami (*lig. costoclaviculare*) tor-tilgan.

To'sh-o'mrov bo'g'imi qisman egarsimon bo'g'imga o'xshagan bo'lib, bo'g'im xaltasi keng va ichida bo'g'im diski bo'lgani uchun erkin harakatlana oladi. Bo'g'imda asosiy harakat ikki o'q atrofida: sagittal o'q atrofida o'mrov suyagi yuqoriga va pastga, vertikal o'q atrofida oldinga va orqaga bo'ladi. Bundan tashqari o'mrov suyagi o'z o'qi atrofida aylanma harakat ham qilishi mumkin.

Yangi tug'ilgan chaqaloqning to'sh-o'mrov bo'g'imi sharsimon shaklda bo'lib, bo'g'im ichi diski o'lchamlari o'mrov va to'sh suyaklari bo'g'im yuzalari o'lchamlaridan ikki baravar katta bo'ladi. U bo'g'im xaltasiga yopi-shib, yuqori uchi o'mrov suyagiga, pastkisi esa I qovurg'a tog'ayiga birikadi. Bo'g'im xaltasi yupqa bo'lib, boylamlari bilinmaydi. Bola hayotining birinchi yilida o'mrov suyagining to'sh uchida egarsimon yuza hosil bo'lib, to'shning bo'g'im yuzasi chuqurlashadi. Bo'g'im diski o'lchamlari kichiklashadi.



77-rasm. To'sh-o'mrov bo'g'imi. Old tomondan ko'rinishi.

1-clavicula; 2-lig. costoclaviculare; 3-lig. sternoclaviculare anterius; 4-lig. interclaviculare; 5, 7-cartilago articularis; 6-cavum articularis; 8-discus articularis; 9-manubrium sterni; 10-lig. sternocostalia radiata; 11-m. subclavius.

Kurak-o'mrov bo'g'imi (*articulatio acromioclavicularis*) kurak suyagi akromionining o'mrov bo'g'im yuzasi bilan o'mrov suyagini akromion bo'g'im yuzasi o'rtasida hosil bo'ladi (78-rasm).

U yassi bo'g'imga kirib harakati chegaralangan. Bo'g'im xaltasini ustidan kurak-o'mrov boylami (*lig. acromioclaviculare*) mustahkamlab turadi. Bundan tashqari bu bo'g'imni mustahkamlashda bo'g'imdan tashqarida joylashgan tumshuqsimon-o'mrov boylami (*lig. coracoclaviculare*) ham ishtirok etadi. Bu boylam tumshuqsimon o'simtadan boshlanib ikki dastaga bo'linadi. Orqa va medial tomondagi konus shaklidagi boylam *lig. conoideum* o'mrov suyagining konussimon do'mboqchasiga birikadi. Old va lateral tomondagi trapetsiyasimon boylam (*lig. trapezoideum*) o'mrov suyagining trapeziasimon chizig'iga birikadi (78-rasm).

Qo'l sohasidagi bo'g'imga

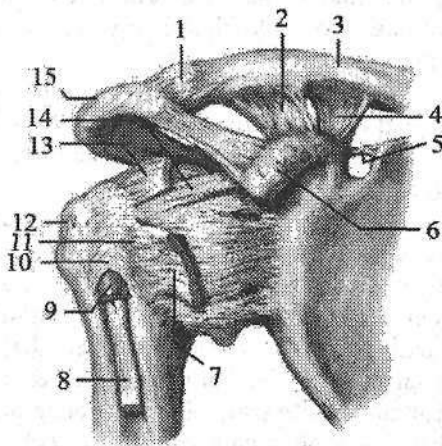
Yelka bo'g'imi

Yelka bo'g'imi (*articulatio humeri*) yelka suyagining boshchasi va kurak suyagining bo'g'im chuqurchasi o'rtasida hosil bo'ladi (78-rasm). Yelka suyagining boshchasini bo'g'im yuzasi sharsimon shaklda bo'lib, kurakning yassilashgan bo'g'im chuqurchasidan taxminan 3 barobar katta bo'ladi. Kurak suyagining bo'g'im chuqurchasi yelka suyagi boshchasiga mos kelmagani tufayli uning atrofini bo'g'im chuquri qirg'og'i (*labi*) (*labrum glenoidale*) o'raydi. Bu bo'g'im chuquri labi kurakning bo'g'im yuzasini chuqurlashtirib, yelka suyagining boshiga moslaydi. Bo'g'im xaltasi kurak suyagining bo'g'im chuquri labining tashqi yuzasi, qisman bo'g'im chuqurchasi chekkasi bo'ylab

biriksa, yelka suyagining anatomik bo'yniga birikadi. Bo'g'im xaltasi yupqa va keng bo'lib, harakat vaqtida burmalar hosil qiladi. Uning yuqori qismi tumshuqsimon o'simtadan boshlanib, yelka suyagining anatomik bo'yining yuqori qismiga yopishgan tumshuqsimon-yelka boylami (**lig. coracohumerale**) hisobiga qalinlashgan bo'ladi. Bu boylamning kengligi 3 sm gacha bo'lib, ko'pincha yaxshi rivojlangan. Yelka bo'g'imining xaltasi o'z atrofida joylashgan mushaklar payi to'lasi hisobiga qalinlashadi. Yelka bo'g'imining o'ziga xos xususiyati shundaki, bo'g'im xaltasining ichida yelka ikki boshli mushagining uzun boshi payi o'tadi. Yelka bo'g'imida boylami kam bo'lgani uchun uning chiqishi tez-tez kuzatiladi. Bu bo'g'imni mustahkamlashda uning atrofida joylashgan yelka kamari mushaklari ishtirok etadi. Yelka bo'g'imi shakl jihatidan sharsimon bo'g'im turkumiga kiradi. Uning boylamlari kam va bo'g'im xaltasi keng bo'lgani uchun harakati erkin bo'lib, uch o'q atrofida sodir bo'ladi. Sagittal o'q atrofida qo'lni tanaga yaqinlashtirish va uzoqlashtirish; frontal o'q atrofida bukish va yozish; vertikal o'q atrofida yelkani bilak va qo'l kafti bilan birgalikda ichkariga va tashqariga burish, shuningdek, aylanma harakat qilish mumkin.

**78-rasm. O'ng yelka va kurak-
o'mrov bo'g'imi. Old tomondan
ko'rinishi.**

- 1—capsula articulatio acromio-clavicularis; 2—lig. trapezoideum;
- 3—clavicula; 4—lig. conoideum; 5—lig. transversum scapulae superius;
- 6—processus coracoideus; 7—tendo m. subscapularis; 8—tendo caput longum m. bicepsitis brachii; 9—vagina tendinis intertubercularis; 10—lig. transversum humeri; 11—tuberculum minus humeri; 12—tuberculum majus humeri; 13—tendo m. supraspinatus; 14—lig. coracohumerale; 15—acromion.



Yangi tug'ilgan chaqaloqda yelka bo'g'imini hosil qiluvchi suyaklarning bo'g'im yuzalari tog'ay holatida, kurakning bo'g'im yuzasi yassi, ovalsimon shaklda bo'ladi. Bo'g'im chuquri labi yupqa va past bo'lib, bo'g'im xaltasi pishiq, tarang faqat pastki qismlari burmalar hosil qiladi. Tumshuqsimon-yelka boylami yaxshi rivojlangan. U qisqa, pishiq, yassi fibroz qatlam hosil qilib, bo'g'im xaltasiga birikib ketadi. Bu boylam qisqa bo'lgani uchun bo'g'im harakatining hajmi chegaralangan bo'ladi.

Bolalikning birinchi davrida bo'g'im yuzasi katta odamlarga xos shaklni oladi. Bo'g'im xaltasi bo'shashib, tumshuqsimon-yelka boylami uzayadi.

Tirsak bo'g'imi

Tirsak bo'g'imi (*articulatio cubiti*) murakkab bo'g'im hisoblanadi (79-rasm). Uning hosil bo'lishida uchta suyak: yelka suyagining pastki (distal) uchi, bilak va tirsak suyaklarining yuqori uchi ishtirok etadi. Bu bo'g'imda bitta umumiy bo'g'im xaltasi ichida uchta alohida: yelka-tirsak, yelka-bilak va proksimal bilak-tirsak bo'g'implari joylashgan bo'ladi.

Yelka-tirsak bo'g'imi (*articulatio humeroulnaris*) yelka suyagi g'altagi bilan tirsak suyagi g'altaksimon kemtigi o'rtasida hosil bo'ladi. Shakl jihatidan g'altaksimon bo'g'im hisoblanadi.

Ammo g'altakning o'rtasidagi o'ymacha bir tomonga qiyshayib turgani uchun bo'g'im yuzasi vintsimon shaklni oladi. Bu bo'g'imda harakat bir o'q atrofida bo'lib, tirsakni bukish va yozish mumkin.

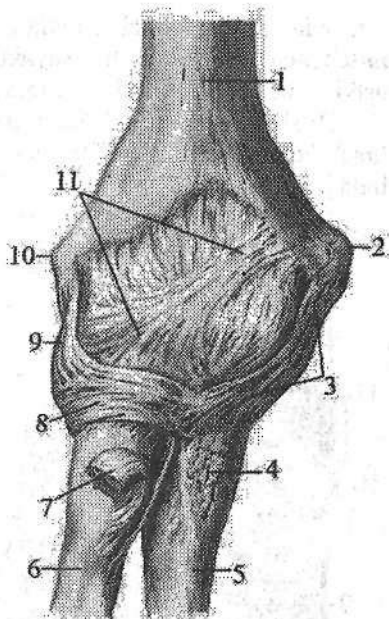
Yelka-bilak bo'g'imi (*articulatio humeroradialis*) yelka suyagi do'ngli-gining boshchasi bilan bilak suyagi boshchasidagi bo'g'im chuqurchasi o'rtasida hosil bo'ladi. U shakl jihatidan sharsimon bo'g'im hisoblanadi. Bu bo'g'imda harakat ikki o'q atrofida bo'ladi. Frontal o'q atrofida bukish va yozish, vertikal o'q atrofida ichkariga va tashqariga burish (*pronatio va supinatio*) mumkin.

Proksimal bilak-tirsak bo'g'imi (*articulatio radioulnaris proximalis*) bilak suyagi boshchasining bo'g'im gir aylanasi bilan tirsak suyagining bilak kemtigi o'rtasida hosil bo'ladi. U shakl jihatidan silindrsimon bo'g'implar guruhiga kiradi.

Tirsak bo'g'imining xaltasi umumiy, keng va erkin bo'ladi (79-rasm). U yelka suyagining do'ng usti do'mboqchalarini tashqarida qoldirib o'rasa, bilak suyagini boshchasi va tirsak suyagini tirsak o'sig'i qirrasidan o'raydi. Bo'g'im xaltasi yon tomondan qalinlashib, tashqi tomondan uchta boylam bilan mustahkamlanadi. Bo'g'imning yon tomonlarida joylashgan kollateral boylamlar bo'g'im xaltasiga birikib ketgan. Tirsak suyagi tomondagi kollateral boylam (*lig. collaterale ulnare*) yelka suyagining medial do'ng usti do'mboqchasidan boshlanib, g'altak o'ymasini medial chekkasiga birikadi. Bilak suyagi tomondagi kollateral boylam (*lig. collaterale radiale*) mustahkam va qalin bo'lib, yelka suyagining lateral do'ng usti do'mboqchasidan boshlanib, bilak suyagi boshchasi sohasida ikki dastaga bo'linadi. Oldingi dastasi bilak bo'ynini oldidan o'tib, g'altak o'ymasining oldingi lateral chekkasiga biriksa, orqa dastasi bilak bo'ynini orqasidan o'tib bilak suyagining halqasimon boylamiga birikib ketadi. Bilak suyagining halqasimon boylami (*lig. anulare radii*) bilak suyagi bo'ynini halqa shaklida o'rab (79-rasm), tirsak suyagi bilak o'ymasining oldingi va orqa chekkalariga birikadi.

79-rasm. Tirsak bo'g'imi. Old tomondan ko'rinishi.

1—humerus; 2—epicondylus medialis; 3—lig. collaterale ulnare; 4—m. brachialis birikish joyi; 5—ulna; 6—radius; 7—tendo m. biceps brachii; 8—lig. annulare radii; 9—lig. collaterale radiale; 10—epicondylus lateralis; 11—capsula articularis.



Tirsak bo'g'imida asosiy harakat frontal o'q atrofida bo'lib, bilakni bukish va yozishda yelka-tirsak hamda yelka-bilak bo'g'implari ishtirok etadi. Bunda yelka suyagi g'altagidagi egat va g'altak o'ymasidagi qirra g'altakning ko'ndalang o'qiga ozgina burchak hosil qilib joylashgani uchun tirsak bo'g'imini bukkan vaqtda bilak medial tomonga biroz og'adi. Tirsak bo'g'imini to'liq yozganda tirsak

o'sig'i yelka suyagining tirsak chuqurchasiga tirilib qoladi va yelka bilan bir chiziqda turadi. Bilak suyagining bo'y-lama o'qi proksimal bilak-tirsak bo'g'imida bilakni ichkariga va tashqariga burishda ishtirok etadi.

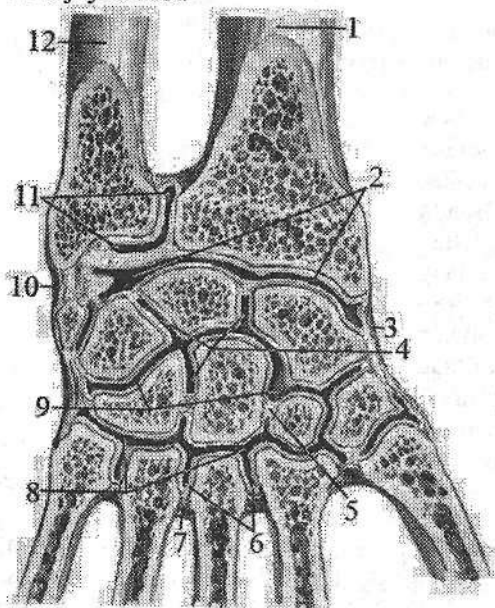
Yangi tug'ilgan chaqaloq tirsak bo'g'imini hosil qiluvchi suyaklarning uchlari tog'ay holatida bo'ladi. Bo'g'im xaltasi yelka suyagini do'ng usti do'mboqchalarini tashqarida qoldirib oraydi. Tirsak va bilak suyaklarini esa bilak suyagi boshchasi va tirsak o'sig'ini qirrasidan o'raydi. Bo'g'im xaltasi kaft tomonda qalinlashgan bo'lib, orqa tomonda yupqa. U tarang tortilgan. Tirsak va bilak suyagi tomondagi kollateral boylamlari uni fibroz qavatidan yaxshi ajragan. Bilak suyagi tomondagi kollateral boylam yaxshi taraqqiy etmagan, faqat uni uchlarigina qalinlashgan. Sinovial parda fibroz qavatga zich yopishgan. Bola o'sgan sari bo'g'imni hosil qiluvchi suyaklarni bo'g'im yuzalari suyaklanib boradi. Shu bilan birga, bo'g'imda ham ma'lum o'zgarishlar bo'ladi. Bo'g'im xaltasi bo'shashib, tirsak va bilak tomondagi kollateral boylamlar uzayadi, bo'g'im harakati hajmi oshadi. Sinovial parda fibroz qavatdan ajrab, ular orasiga yumshoq biriktiruvchi to'qima yig'iladi. Bolalikning II davri oxirida bo'g'im xaltasi va boylamlari tuzilishi kattalarnikiga o'xshash bo'ladi.

Bilak suyaklarining o'zaro birlashuvi

Bilak suyaklari o'zaro uzluksiz va uzlukli birlashuvlar hosil qilib birlashadi. Uzluksiz birlashuv bilak va tirsak suyaklarining suyaklararo qirralari

oʻrtasida tortilgan bilak suyuklari orasidagi pardadan (**membrana interossea antebrachii**) iborat boʻlib, suyaklar diafizini birlashtirib turadi. Bu pardaning ustki va pastki qismlarida qon tomirlar oʻtadigan teshiklar bor.

Bilak suyuklari oʻrtasidagi uzlukli birlashuvga proksimal va distal bilak-tirsak boʻgʻimlari kiradi. Proksimal bilak-tirsak boʻgʻimi tirsak boʻgʻimi tarkibida joylashadi.



80-rasm. Distal bilak-tirsak, bilak-kaft usti va qoʻl panjasi boʻgʻimlari. Qoʻl kaftining frontal kesmasi.

1—radius; 2—articulatio radiocarpalis; 3—lig. collaterale carpi radiale; 4—articulationes intercarpales; 5—lig. intercarpalia interossea; 6—articulationes intermetacarpales; 7—ligg. intercarpalia interossea; 8—articulationes carpometacarpales; 9—articulatio mediocarpalis; 10—lig. collaterale carpi ulnare; 11—articulatio radioulnaris distalis; 12—ulna.

Distal bilak-tirsak boʻgʻimi (**articulatio radioulnaris distalis**) tirsak suyagi boshchasi

boʻgʻim gir aylanasi bilan bilak suyagining tirsak kemtigi oʻrtasida hosil boʻladi. Bilak suyagining tirsak kemtigidan boshlangan uchburchak shakldagi boʻgʻim diski (**discus articularis**) tirsak suyagining bigizsimon oʻsiqchasi tomon yoʻnalib, bu boʻgʻimni bilak-kaft usti boʻgʻimidan ajratib turadi. Boʻgʻim xaltasi erkin boʻlib, u suyaklarning boʻgʻim yuzalari va boʻgʻim togʻayi chekkasi boʻylab birikadi. Proksimal va distal bilak-tirsak boʻgʻimlari birgalikda silindrsimon hamkor boʻgʻimni hosil qiladilar. Ularda harakat boʻylama oʻq atrofida boʻlib, bilak ichkariga va tashqariga buriladi.

Qoʻl panjasi boʻgʻimlari

Bilak-kaft usti boʻgʻimi (**articulatio radiocarpalis**) bilak suyagining kaft suyuklari boʻgʻim yuzasi, medial tomondan boʻgʻim diski (**discus articularis**) va kaft usti sohasi suyuklarining birinchi qatoridagi uchta: qayiqsimon, yarimoysimon va uch qirrali suyuklarning proksimal boʻgʻim yuzalari oʻrtasida hosil boʻladi (80-rasm).

Tuzilishi jihatidan bilak-kaft usti bo'g'imi murakkab bo'lib, shakl jihatidan ellipssimon bo'g'imlar guruhiga kiradi. Bo'g'im xaltasi suyaklarning bo'g'im yuzalari chekkasi bo'ylab birikkan bo'lib, orqa tomonda yupqa bo'ladi. Bo'g'im xaltasini yon tomonda joylashgan kollateral boylamlar mustahkamlab turadi. Kaft ustining bilak kollateral boylami (**lig. collaterale carpi radiale**) bilak suyagining bigizsimon o'siqchasidan boshlanib, qayiqsimon suyakka birikadi. Kaft ustining tirsak kollateral boylami (**lig. collaterale carpi ulnare**) tirsak suyagining bigizsimon o'siqchasi bilan uch qirrali va no'xatsimon suyaklar o'rtasida tortilgan bo'ladi. Bo'g'imning kaft yuzasida bilak suyagining kaft suyaklari bo'g'im yuzasining oldingi chekkasidan boshlanib, kaft usti suyaklarining birinchi qatoriga va boshchali suyakka alohida dastalar shaklida birikadigan kaft bilak-kaft usti boylami (**lig. radiocarpale palmare**) bo'ladi. Bo'g'imning orqa yuzasida bilak suyagining orqa yuzasidan boshlanib kaft usti suyaklarining birinchi qatoriga birikadigan dorsal bilak-kaft usti boylami (**lig. radiocarpale dorsale**) joylashgan. Bo'g'imda harakat ikki o'q atrofida bajariladi, frontal o'q atrofida qo'l kaftini bukish va yozish, sagittal o'q atrofida esa qo'l kaftini uzoqlashtirish va yaqinlashtirish mumkin.

Bilak-kaft usti bo'g'imi yangi tug'ilgan chaqaloqda bilak, qayiqsimon va yarimoyssimon suyaklarning bo'g'im yuzalari o'rtasida hosil bo'ladi. Tirsak suyagi, bilak suyagidan kalta bo'lgani uchun uning boshchasi uch qirrali suyak bo'g'im yuzasiga yetib kelmaydi va bo'g'imda ishtirok etmaydi. Tirsak suyagi boshchasi bilan uch qirrali suyak o'rtasiga uchburchak shakldagi tog'ay disk joylashadi. Yangi tug'ilgan chaqaloqda bu bo'g'imni hosil qiluvchi suyaklar tog'aydan iborat bo'ladi. Bo'g'im xaltasi mustahkam, ayniqsa, kaft tomoni tarang. Shuning uchun bu bo'g'imda kaftni yozish biroz chegaralangan. Bo'g'im boylamlari yaxshi rivojlanmagan. Bo'g'imni hosil qilgan suyaklarning barchasi suyaklanib bo'lganidan keyin bu bo'g'im taraqqiyoti tugallanadi.

Kaft usti sohasi suyaklari bilak va qo'l kafti suyaklari o'rtasida joylashib bir nechta bo'g'imlarni hosil qilishda qatnashadi. Kaft usti sohasi suyaklarining birinchi va ikkinchi qatori o'rtasida ikki qator kaft usti suyaklari o'rtasidagi bo'g'im hosil bo'lsa, ayrim suyaklar o'zaro kaft usti suyaklari orasidagi bo'g'imlarni hosil qilib birlashadi. Kaft usti sohasi suyaklarining distal qatori bilan kaft suyaklari o'rtasida kaft-kaft usti bo'g'imlari hosil bo'ladi. Bu bo'g'imlar murakkab tuzilishga ega bo'lib, qo'l panjasi harakatida katta ahamiyatga ega.

Ikki qator kaft usti suyaklari o'rtasidagi bo'g'im (**articulatio medio-carpalis**) kaft usti sohasining birinchi va ikkinchi qator suyaklari o'rtasida joylashib, faoliyati bilak-kaft usti bo'g'imi bilan bevosita bog'liq (80-rasm). Uni hosil qiluvchi suyaklarning bo'g'im yuzalari murakkab ko'rinishga ega bo'lib, bo'g'im yorig'i S shaklida bo'ladi. Bu bo'g'imning bo'shlig'i kaft usti suyaklari orasidagi bo'g'imlar bo'shlig'iga qo'shilib turadi. Bo'g'im xaltasi erkin va orqa tomoni yupqa bo'lib, bu bo'g'imda faqat frontal o'q atrofida bukish va yozish mumkin.

Kaft usti suyaklari orasidagi bo'g'imlar (**articulationes intercarpales**) kaft usti sohasining alohida suyaklari o'rtasida hosil bo'ladi (80-rasm). Ikki qator kaft suyaklari o'rtasidagi va kaft usti suyaklari orasidagi bo'g'imlarni qo'l panjasining kaft va orqa yuzalarida joylashgan bir nechta boylam mustahkamlab turadi. Kaft yuzasida joylashgan kaft usti sohasining nursimon boylami (**lig. carpi radiatum**) boshchali suyakdan boshlanib yonidagi suyaklarga birikadi. Kaft ustining oldingi yuzasida kaft usti suyaklari orasidagi oldingi boylamlar (**ligg. intercarpalia palmaria**) va orqa yuzasida kaft usti suyaklari orasidagi orqadagi boylamlar (**ligg. intercarpalia dorsalia**) joylashgan bo'ladi. Ular bir suyakdan ikkinchi suyakka ko'ndalangiga yo'naladi. Kaft usti sohasining alohida suyaklari bundan tashqari yana kaft usti suyaklari orasidagi boylamlar (**ligg. intercarpalia interossea**) vositasida birikadi.

Kaft usti sohasi suyaklaridan no'xatsimon suyak uch qirrali suyak bilan alohida no'xotsimon suyak bo'g'imi (**articulatio ossis pisiformis**) hosil qiladi. Bu bo'g'im ilmoqli suyakka birikuvchi no'xatsimon-ilmoqsimon boylami (**lig. pisohamatum**) va IV-V kaft suyaklari asosiga birikuvchi no'xatsimon-kaft boylamlari (**lig. pisometacarpale**) bilan mustahkamlanadi.

Kaft-kaft usti bo'g'imlari (**articulationes carpometacarpales**) kaft ustining distal qatori suyaklari bilan kaft suyaklari asosi o'rtasida hosil bo'ladi. I kaft suyagi bilan trapetsiya shaklidagi suyak o'rtasidagi qo'l bosh barmog'ining kaft-kaft usti bo'g'imi (**articulatio carpometacarpalis pollicis**) shakl jihatidan egarsimon bo'g'im bo'lib harakati ikki: sagittal o'q atrofida bosh barmoq ko'rsatkich barmoqqa yaqinlashadi (**adductio**) va uzoqlashadi (**abductio**). Frontal o'q atrofida esa bosh barmoq boshqa barmoqlarga qarama-qarshi (**oppositio**) keladi va o'z holiga qaytadi (**repositio**). Qolgan II-V kaft - kaft usti bo'g'imlari yassi bo'g'imlar guruhiga kirib, ularning bo'g'im bo'shlig'i ko'ndalang chiziq holatida yotadi. Bu bo'g'im bo'shlig'i o'rta kaft usti va kaft suyaklariaro bo'g'im bo'shliqlari bilan birikadi. Bo'g'im xaltasi yupqa, to'rta bo'g'im uchun umumiy bo'lib tarang tortilgan. Bo'g'im xaltasini kaft tomondan kaft-kaft usti oldingi boylamlar (**ligg. carpometacarpalia palmaria**), orqa tomondan kaft-kaft usti orqa boylamlari (**ligg. carpometacarpalia dorsalia**) mustahkamlab turadi. Bu bo'g'imning boylamlari mustahkam va tarang tortilgani uchun harakati juda chegaralangan bo'ladi.

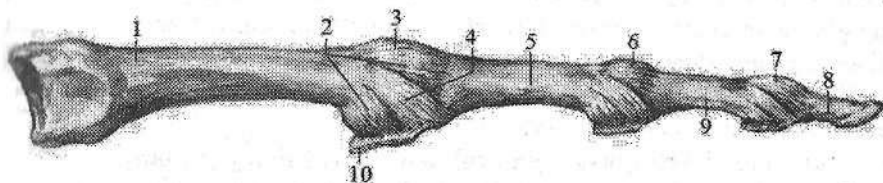
II-V kaft suyaklari asosi keng bo'lib o'zaro yaqin joylashgani uchun ularning bir-biriga qaragan yuzalari o'rtasida kaft suyaklari orasidagi bo'g'imlar (**articulationes intermetacarpales**) hosil bo'ladi. Bu bo'g'imlar xaltasi kaft-kaft usti bo'g'imlari xaltasi bilan umumiydir. Bu bo'g'imni yonma-yon kaft suyaklari o'rtasida ko'ndalang yo'nalgan kaft suyaklari orasidagi oldingi va orqa boqlamlar (**ligg. metacarpalia palmaria et dorsalia**) va bo'g'im ichida joylashgan kaft suyaklararo boylamlari (**ligg. metacarpalia interossea**) mustahkamlab turadi.

Qo'l kafti bilan barmoqlar orasidagi bo'g'imlar (**articulationes metacar-**

popphalangeae) kaft suyaklari boshchasining bo'g'im yuzasi bilan proksimal barmoq falangalari asosi o'rtasida hosil bo'lib (81-rasm), ellipssimon bo'g'imlar guruhiga kiradi. Bo'g'im xaltasi erkin va keng bo'lib, yon tomondan yon boylamlar (*ligg. collateralia*) bilan mustahkamlansa, kaft tomondan kaft boylamlari (*ligg. palmaria*) tolalari hisobiga qalinlashadi.

II-V barmoqlarning qo'l kafti bilan barmoqlar orasidagi bo'g'imlar kaft suyaklari boshchasi o'rtasida ko'ndalang tortilgan kaftning ko'ndalang chuqur boylami (*ligg. metacarpale transversum profundum*) vositasida mustahkamlanadi. Qo'l kafti bilan barmoqlar orasidagi bo'g'implarda harakat ikki o'q atrofida sodir bo'ladi. Frontal o'q atrofida barmoqlarni bukish va yozish, sagittal o'q atrofida barmoqlarni uzoqlashtirish va yaqinlashtirish mumkin.

Qo'l panjasining barmoq falangalari o'rtasidagi bo'g'imlar (*articulationes interphalangeae manus*) bitta barmoq falangasining boshchasi bilan ikkinchi falanganing asosi o'rtasida hosil bo'ladi (81-rasm). Shakl jihatidan g'altak-simon bo'g'im hisoblanadi. Bu bo'g'implarning xaltasi keng bo'lib, yon tomondan yon boylamlar (*ligg. collateralia*) bilan mustahkamlanib, kaft tomondan esa kaft boylamlari (*ligg. palmaria*) hisobiga qalinlashadi (81-rasm). Harakat faqat frontal o'q atrofida bo'lib, barmoqlarni bukish va yozishdan iborat.



81-rasm. Qo'l kafti bilan barmoqlar orasidagi bo'g'implarning boylamari.

1—os metacarpalia; 2—capsula articularis; 3—articulatio metocarpophalangea; 4—lig. collaterale; 5—phalangis proximalis; 6,7—articulationes interphalangeae manus; 8—palanx distalis; 9—palanx media; 10—lig. palmaria.

Yangi tug'ilgan chaqaloqda kaft bo'g'implarini hosil qiluvchi suyaklar tog'ay holatida bo'ladi. Bo'g'im xaltasi mustahkam bo'lib, kaft tomonda tarang bo'lgani uchun kaftni yozish biroz chegaralangandir. Boylamlari yaxshi rivojlanmagan bo'lib, bo'g'imni hosil qiluvchi suyaklar suyaklanib bo'lganidan keyin bu bo'g'inning takomillashuvi tugaydi.

Oyoq suyaklarining birlashuvi

Chanoq kamari suyaklarining birlashuvi

Chanoq kamari suyaklarining birlashuvi chanoq suyaklarini o'zaro va dumg'aza suyagi bilan birlashuvidan hosil bo'ladi. Orqa tomondan chanoq

suyaklari dumg'aza suyagi bilan juft dumg'aza-yonbosh bo'g'imini hosil qilsa, old tomondan o'zaro birlashib qov simfizini hosil qiladi.

Dumg'aza-yonbosh bo'g'imi (*articulatio sacroiliaca*) chanoq va dumg'aza suyaklarining quloqsimon yuzalarini birlashuvidan hosil bo'ladi (82-rasm). Bu suyaklarning bo'g'im yuzalari yassi bo'lib, yupqa tolali tog'ay bilan qoplangan. Bo'g'im yuzalari yassi bo'lgani uchun yassi bo'g'implar guruhiga kiradi. Shunga qaramay bu bo'g'imning boylamlari mustahkam bo'lgani uchun harakatsiz bo'g'im hisoblanadi. Bo'g'im xaltasi tarang va juda pishiq bo'ladi. U dumg'aza va chanoq suyaklarining suyak usti pardasiga birikib ketadi. Bo'g'im xaltasi old tomondan ko'ndalang va qiyshiq yo'nalishdagi oldingi dumg'aza-yonbosh boylami (*lig. sacroiliacum anterius*) bilan mustahkamlanadi (82-rasm). U yupqa bo'lib, bo'g'im xaltasiga birikib ketgan. Bo'g'imning orqa tomonida dumg'aza do'ngligi va yonbosh do'mboqchasi oralig'idagi ingichka yoriqni to'latib turuvchi mustahkam suyaklararo dumg'aza-yonbosh boylami (*lig. sacroiliacum interosseum*) bo'lib, u eng pishiq boylam hisoblanadi va bo'g'im xaltasining orqa yuzasiga birikib ketadi. Bo'g'imni orqa tomondan qoplagan orqa dumg'aza-yonbosh boylami (*lig. sacroiliacum posterius*) yonbosh suyagining orqadagi ustki va pastki o'tkir o'siqlaridan boshlanib, dumg'azaning lateral qirrasiga birikadi. Bu bo'g'imni mustahkamlashda pastki ikkita bel umurtqalarining ko'ndalang o'siqchalaridan boshlanib, yonbosh suyagi qirrasiga va do'mboqchasiga birikuvchi yonbosh-bel boylami (*lig. iliolumbale*) ishtirok etadi (82-rasm).

Qov simfizi (*symphysis pubica*) qov suyaklarining bir-biriga qaragan simfiz yuzalari o'rtasida hosil bo'lib, yarim bo'g'im (*amfiartroz*) turkumiga kiradi. Suyaklarning bo'g'im yuzalari tog'ay bilan qoplangan bo'lib, o'zaro qov suyaklari orasidagi yassi plastinka (*discus interpubicus*) vositasida birlashadi. Bu plastinkaning o'rtasida sagittal sathda joylashgan tor bo'shliq bor. Qov simfizini ikkita qov boylami: ustki tomonidan ko'ndalang yo'nalgan qovning ustki boylami (*lig. pubicum superius*) va pastki tomonida tortilgan pastki qov boylami (*lig. pubicum inferius*) mustahkamlaydi.

Qov simfizining yassi plastinkasi ayollarda erkaklarga nisbatan qalin bo'ladi.

Qov simfizi yangi tug'ilgan chaqaloqda sinxondroz shaklida bo'ladi. Bo'shliq bola hayotining 1-2-yilida paydo bo'la boshlaydi va 5-7 yoshlarda yaxshi bilinadi.

Chanoq suyagi dumg'aza bilan dumg'aza-yonbosh bo'g'imidan ma'lum masofada joylashgan ikkita boylam vositasida ham birlashadi.

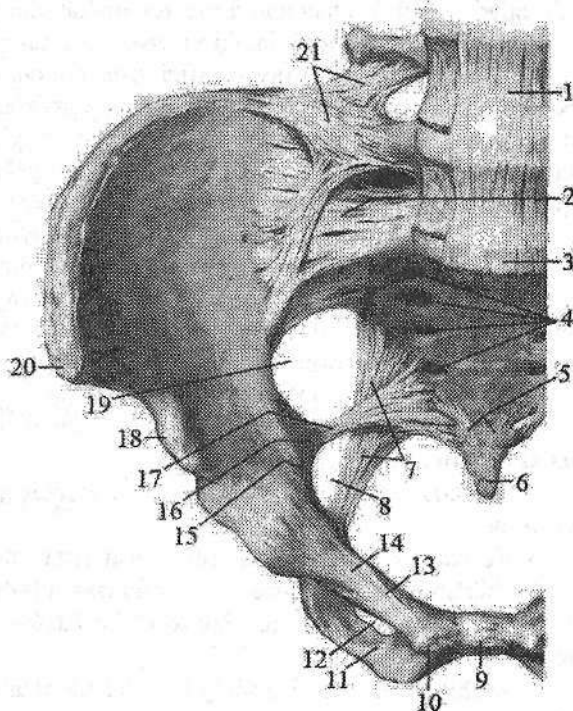
1. Dumg'aza-quymich do'mbog'i boylami (*lig. sacrotuberale*) quymich do'nglidan boshlanib dumg'aza suyagining lateral chekkasiga birikadi va kichik quymich teshigini (*foramen ischiadicum minus*) hosil qiladi (82-rasm).

82-rasm. Chanoqning bo'g'im va boylamlari.

Old tomondan ko'rinishi.

1–lig. longitudinale anterior; 2–ligg. sacroiliacum anterior; 3–promontorium; 4–foramina sacralia pelvinaa; 5–lig. sacrococcygeum anterior; 6–os coccygis; 7–lig. sacrotuberale; 8–foramen ischiadicum minus; 9–symphysis pubica; 10–tuberculum pubicum; 11–ramus inferior ossis pubis; 12–foramen obturatum; 13–pecten ossis pubis; 14–ramus superior ossis pubis; 15–linea arcuata; 16–spina ischiadica; 17–lig. sacrospinale; 18– spina iliaca

anterior inferior; 19–foramen ishiadicum majus; 20–spina iliaca anterior superior; 21–lig. iliolumbale.



2. Dumg'aza-o'tkir qirrali o'simta boylami (**lig. sacrospinale**) quymich suyagining o'tkir o'sig'i bilan dumg'aza suyagining lateral chekkasi o'rtasida tortilgan bo'lib, katta quymich teshigini (**foramen ischiadicum majus**) hosil qiladi (82-rasm).

Butun chanoq

Chanoq suyaklari va dumg'aza dumg'aza-yonbosh bo'g'imi va qov simfizi vositasida birikib butun chanoqni (**pelvis**) hosil qiladi. Butun chanoq (83-rasm) suyak halqadan iborat bo'lib, uning ichida ichki a'zolar joylashadi. U ikki qismga: yuqorigi katta chanoq (**pelvis major**) va pastki kichik chanoqqa (**pelvis minor**) bo'linadi. Ular o'rtasidan chegaralovchi chiziq (**linea terminalis**) o'tadi. Chegaralovchi chiziq–promontorium, yonbosh suyagining ravoqsimon chizig'i, qov suyagi qirradi va qov simfizining ustki chekkasidan o'tadi. Katta chanoq orqa tomondan V bel umurtqasi tanasi, yon tomondan yonbosh suyagi qanotlaridan hosil bo'ladi. Katta chanoq qorin bo'shlig'ining pastki qismini

hosil qiladi. Kichik chanoqni orqa tomondan dumg'aza suyagining chanoq yuzasi va dum suyagining oldingi yuzasi, old tomondan qov suyagining yuqorigi va pastki shoxlari va qov simfizi, yon tomondan esa chanoq suyagining sirka kosachasi qismlari, quymich suyagi, dumg'aza-quymich do'mbog'i va dumg'aza-o'tkir qirrali o'simta boylamlari hosil qiladi. Kichik chanoq pastga tomon toraygan suyak kanaldan iborat. Uning ustki teshigi (**apertura pelvis superior**) kirish qismi bo'lib, chegaralovchi chiziq bilan chegaralangan. Kichik chanoqdan chiqish uning pastki teshigi (**apertura pelvis inferior**) orqa tomondan dum suyagi, yon tomondan dumg'aza-quymich do'mbog'i boylami, quymich do'ngligi, quymich suyagi shoxi, qov suyagining pastki shoxi, old tomondan qov simfizi bilan chegaralangan. Bu yerda joylashgan yopqich teshik yopqich parda (**membrana obturatoria**) bilan yopilgan.

Katta chanoq o'lchamlari:

1. Yonbosh suyagining oldingi ustki o'tkir o'simtalari o'rtasidagi masofa (**distantia interspinosa**) – 25–27 sm.

2. Yonbosh suyagi qirralari orasidagi masofa (**distantia intercrystalis**) – 28–30 sm.

3. Ko'stlar orasidagi masofa (**distantia intertrochanterica**) – 30–32 sm.

Kichik chanoqning o'lchamlari quyidagicha bo'iadi:

1. Kichik chanoqqa kirishning to'g'ri o'lchami yoki chin konyugata (**conjugata vera**) – 11 sm.

2. Kichik chanoqqa kirishning ko'ndalang diametri (**diameter transversa**) – 13 sm.

3. Kichik chanoqqa kirishning qiyshiq diametri (**diameter obliqua**) – 12 sm.

Ayollarning chanog'i erkaklarnikiga qaraganda keng, yonbosh suyagi qanotlari yon tomonga yoyilgan bo'iadi. Kichik chanoqqa kirish yumaloq shaklda bo'lib, ayollarda dumg'aza keng va qisqa bo'iadi. Qov suyagi shoxlari o'rtasidagi burchak (qov ravog'i) ayollarda 90° bo'lsa, erkaklarda $70-75^\circ$ dir.

Yangi tug'ilgan chaqaloq chanog'i ikki tomondan siqilgan, shakli quym'ichsimon bo'lib, yonbosh chuqurchasi yuza bo'iadi. Kichik chanoq yaxshi taraqqiy etmagan.

Uning kirish teshigi bo'ylama oval shaklida.

Yangi tug'ilgan chaqaloq chanog'i o'lchamlari quyidagicha bo'iadi:

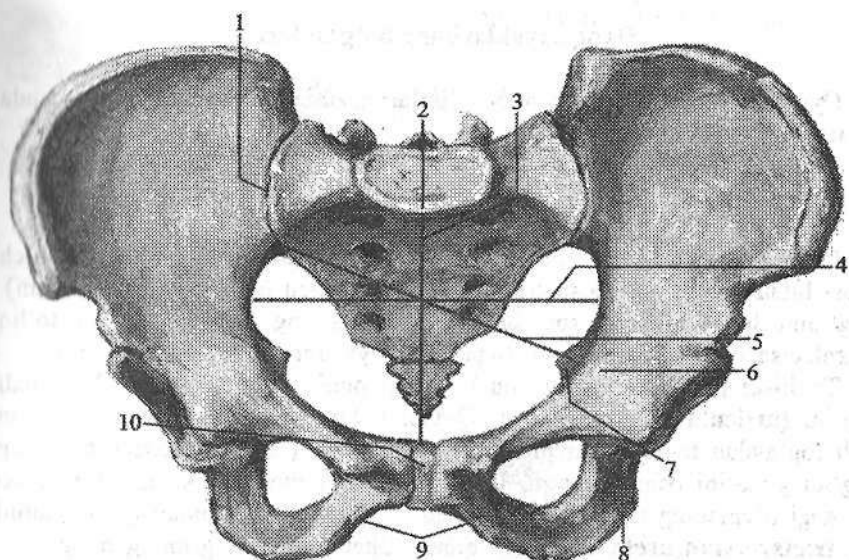
1. Yonbosh suyagining oldingi ustki o'tkir o'simtalari o'rtasidagi masofa – 6,5 sm.

2. Yonbosh suyagi qirralari orasidagi masofa – 7,1 sm.

3. Ko'stlar orasidagi masofa – 10,0 sm.

4. Kichik chanoqqa kirishning to'g'ri o'lchami yoki chin konyugata – 4,1 sm.

5. Kichik chanoqqa kirishning ko'ndalang diametri – 3,6 sm.



83-rasm. Kichik chanoq o'lechlari.

1-articulatio sacroiliaca; 2-promontorium; 3-conjugata vera; 4-diameter transversa; 5-diameter obliqua; 6-eminentia iliopubica; 7-spina ischiadica; 8-tuber ischiadicum; 9-arcus pubicum; 10-symphysis pubica.

Erta bolalik davri oxirida chanoq suyaklarining tez o'sishi hisobiga chanoq o'lechlari sezilarli o'zgaradi. Bu davrda o'g'il bolalar chanog'i qizlarnikiga nisbatan baland va o'lechlari katta bo'ladi.

Bolalikning birinchi davrida chanoq shakli o'zgarmay, o'lechlari tekis o'sadi.

Bolalikning ikkinchi davrida yonbosh chuqurchasi chuqurlashadi. Bu davrda qizlarning chanog'i o'g'il bolalarnikiga nisbatan tez o'sadi. Kichik chanoqqa kirish teshigining to'g'ri o'lechlari ko'ndalang o'lechlardan kichrayadi. Qiz bolalar chanog'i silindrsimon shaklni oladi. Bu davrda chanoq o'lechlari quyidagicha bo'ladi:

1. Yonbosh suyagining oldingi ustki o'tkir o'siqlari o'rtasidagi masofa – 18,7 sm.

2. Yonbosh suyagi qirralari orasidagi masofa – 20,7 sm.

3. Ko'stlar orasidagi masofa – 23,8 sm.

4. Kichik chanoqqa kirishning to'g'ri o'lechlari yoki chin konyugata–8,7 sm.

5. Kichik chanoqqa kirishning ko'ndalang diametri – 10,0 sm.

Balog'at davrida chanoq katta odamnikiga o'xshash ko'rinishga ega bo'ladi.

Oyoq suyaklarining bo'g'imlari

Oyoqning harakatchan qismi bo'g'imlari o'zining vazifasiga mos ravishda ayrim xususiyatlarga ega.

Chanoq-son bo'g'imi

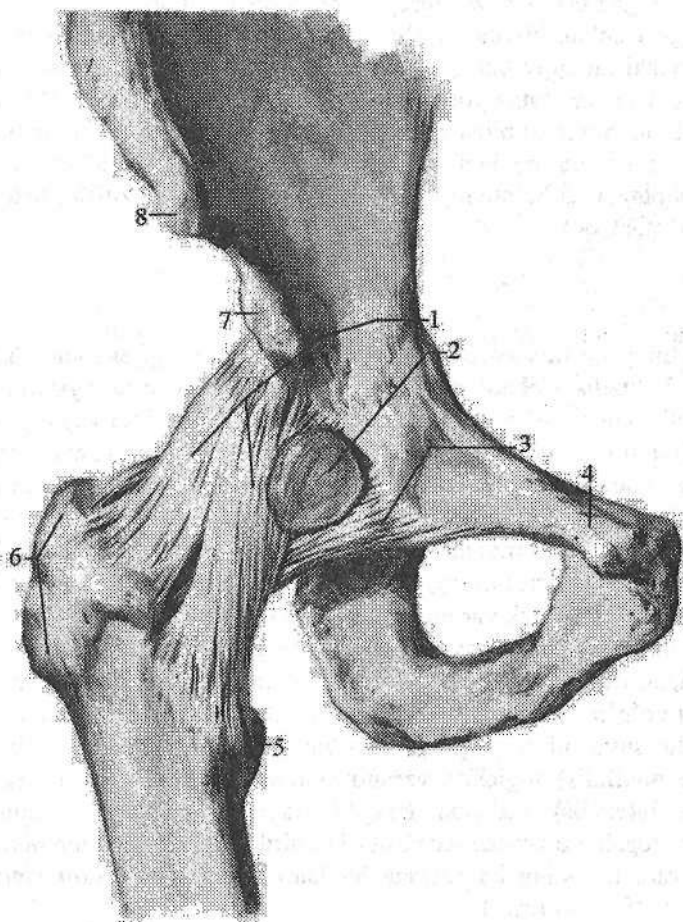
Chanoq-son bo'g'imi (*articulatio coxae*) chanoq suyagining quymich kosasi bilan son suyagi boshchasining birlashuvidan hosil bo'ladi (84-rasm). Bo'g'imni hosil qilishda son suyagi boshchasining bo'g'im yuzasi to'liq ishtirok etsa, quymich kosasining faqat yarimoysimon yuzasi ishtirok etadi.

Tuzilishi jihatidan chanoq-son bo'g'imi oddiy, shakl jihatidan kosachali bo'g'im (*articulatio cotylica*) dir. Quymich kosasining chekkasiga birikkan tolali tog'aydan tuzilgan quymich kosasining labi (*labrum acetabuli*) uning bo'g'im yuzasini oshirib turadi. Uning bir qismi quymich kosasining pastki chetidagi o'ymaning ustidan o'tib, quymich kosasining ko'ndalang boylamini (*lig. transversum acetabuli*) hosil qiladi. Chanoq-son bo'g'ining o'ziga xos xususiyatlaridan biri quymich kosasi o'rtasidagi chuqurchadan boshlanib, son suyagi boshchasining chuqurchasiga birikkan son suyagining boshchasidagi boylamdir (*lig. capitis femoris*). Bu boylam orqali chanoq suyagidan son suyagi boshiga arteriya o'tib, uni oziqlantiradi.

Chanoq-son bo'g'imining xaltasi chanoq suyagining quymich kosasi chekkasi bo'ylab biriksa, son suyagining old tomonida ko'stlararo chiziq bo'ylab, orqa tomonda esa ko'stlararo qirradan ichkariroqqa birikadi. Bo'g'im xaltasini tashqi tomondan uchta boylam mustahkamlab turadi. Ularning eng kuchlisi yonbosh-son boylamining (*lig. iliofemorale*) qalinligi 1 smga yaqin bo'lib, yonbosh suyagining oldingi pastki o'tkir o'sig'ining oldingi chekkasidan boshlanadi (84-rasm). U pastga tomon yo'nalib ikki: ko'ndalang qism (*pars transversa*) va tushuvchi qismga (*pars descendens*) bo'linib, ko'stlararo chiziqqa birikadi. Qov-son boylami (*lig. pubofemorale*) uchburchak shaklida bo'lib (84-rasm), uning keng asosi qov suyagining ustki shoxidan boshlanib, uchi ko'stlararo chiziqning ichki chekkasiga birikadi. Quymich-son boylami (*lig. ischiofemorale*) nisbatan yupqa bo'lib bo'g'imning orqa yuzasida joylashgan. U quymich suyagi tanasidan boshlanib, katta ko'st chuqurchasiga birikadi. Bundan tashqari son suyagining bo'ynini sirtmoq kabi o'rab, yonbosh suyagining oldingi pastki o'tkir o'sig'iga birikuvchi aylanma belbog' boylami (*zona orbicularis*) ham bor.

Chanoq-son bo'g'imida harakat uch o'q atrofida sodir bo'lsada, sharsimon bo'g'imga nisbatan biroz chegaralangan. Frontal o'q atrofida chanoq-son bo'g'imida son bukiladi va yoziladi, sagittal o'q atrofida son bir-biridan uzoqlashadi va yaqinlashadi. Vertikal o'q atrofida esa son ichkariga va tashqariga buriladi va aylanma harakat sodir bo'ladi. Chanoq-son bo'g'imida harakatni

chegaralashda, uning atrofiga joylashgan kuchli mushak guruhlarining ahamiyati katta.



84-rasm. O'ng chanoq-son bo'gimi. Old tomondan ko'rinishi.

1—lig. iliofemorale; 2—bursa iliopectinalis; 3—lig. pubofemorale; 4—tuberculum pubicum; 5—trochanter minor; 6—trochanter major; 7—spina iliaca anterior inferior; 8—spina iliaca anterior superior.

Yangi tug'ilgan chaqaloqda chanoq-son bo'g'imini hosil qiluvchi suyaklar yaxshi taraqqiy etmagan, ular bolalik davrlarida ma'lum bir o'zgarishlarga uchraydi. Yangi tug'ilgan chaqaloqda quymich kosasi yuza va ovalsimon shaklga ega. Shuning uchun son suyagi boshchasini ko'p qismi undan tashqarida joylashgan. Ularda bo'g'im xaltasi juda yupqa va tarang bo'lib old tomondan yonbosh-son boylami, old va past tomondan esa yupqa qov-son boy-

lami bilan qoplangan. Uning oʻrta qismlarida aylanma belbogʻ boylami joylashgan boʻlib, qolgan qismlari, ayniqsa, yuqori-orqa qismi boylamlar bilan mustahkamlanmagani uchun ularda boʻgʻim tez-tez chiqishi kuzatiladi. Quymich-son boylami yaxshi taraqqiy etmagan boʻlib, kalta boʻsh fibroz dastani hosil qilib boʻgʻim xaltasi chekkasiga yopishadi. Bola oʻsishi va tana vertikal holatni olib tikka yurishi munosabati bilan chanoq son boʻgʻimi xaltasi va uning boylamlari oʻsadi. Quymich-son boylami yaxshi rivojlanib, boʻgʻim xaltasini orqa tomonidan qoplaydi. U bolalikning II davrida qalinlashib, tuzilish jihatdan kattalarnikiga oʻxshab qoladi.

Tizza boʻgʻimi

Tizza boʻgʻimi (**articulatio genus**) odam gavdasidagi eng katta boʻgʻimdir (85-rasm). U tuzilishi jihatidan murakkab, shakl jihatidan doʻngsimon boʻgʻim turiga kiradi. U uchta: son suyagi, katta boldir suyagi va tizza qopqogʻidan hosil boʻlgan. Son suyagi doʻngliklarining ellipssimon boʻgʻim yuzasi katta boldir suyagining yuqorigi boʻgʻim yuzasini hosil qiluvchi ovalsimon botiqlikka mos kelmaydi. Shuning uchun boʻgʻim yuzalari oʻrtasidagi kemtik boʻgʻim ichida joylashgan lateral va medial menisklar hisobiga bartaraf qilinadi. Tizza qopqogʻining orqa yuzasida joylashgan boʻgʻim yuzasi faqat son suyagi bilan birlashadi. Har bir menisk yarimoy shaklidagi togʻay plastinkadan iborat. Uning qalin chekkasi tashqariga qaragan boʻlib, boʻgʻim xaltasiga birikkan boʻladi. Yupqalashgan ichki chekkasi esa boʻgʻim ichiga qaragan. Ularning ustki yuzasi son suyagi boʻgʻim yuzasiga mos ravishda bukilgan, pastki yuzasi yassi boʻlib katta boldir suyagining yuqorigi boʻgʻim yuzasida yotadi. Medial menisk (**meniscus medialis**) ingichka yarimoyimon shaklda boʻlib, lateral menisk (**meniscus lateralis**) nisbatan keng boʻladi (86-rasm). Ularning uchlari doʻnglararo tepalikka boylamlar vositasida birikib turadi. Old tomondan ikkala menisk oʻzaro tizzaning koʻndalang boylami (**lig. transversum genus**) bilan birikib turadi (85-, 86-rasm).

Tizza boʻgʻimining xaltasi son suyagi boʻgʻim yuzasidan 1 sm yuqoriroqqa biriksa, katta boldir suyagi va tizza qopqogʻiga ularning boʻgʻim yuzalari chekkalari boʻylab birikadi.

Boʻgʻim xaltasi yupqa, erkin va juda keng boʻlib, boʻgʻim xaltasining sinovial pardasi boʻgʻim boʻshligʻida koʻp sonli burmalar hosil qilib, boʻgʻim boʻshligʻining boʻsh qismlarini toʻldiradi.

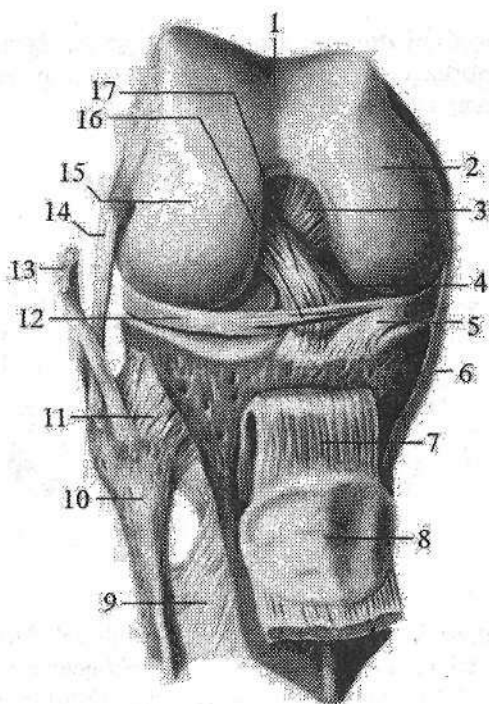
Tizza boʻgʻimi boylamlari boʻgʻim sirti va boʻgʻim ichi boylamlariga boʻlinadi. Boʻgʻim ichi boylamlari:

1. Oldingi xochsimon boylam (**lig. cruciatum anterius**) son suyagining lateral doʻngligining medial yuzasidan boshlanib, doʻnglar orasidagi oldingi maydonga birikadi (85-rasm).

85-rasm. O'ng tizza bo'g'imi.

Old tomondan ko'rinishi.

- 1—facies patellaris; 2—condylus medialis; 3—lig. cruciatum posterius; 4—lig. meniscefemorale anterius; 5—meniscus medialis; 6—lig. collaterale tibiale; 7—lig. patellae; 8—facies articularis patellae; 9—membrana interossea cruris; 10—caput fibulae; 11—lig. capitis fibulae antireius; 12—meniscus lateralis; 13—tendo m. bicepsis femoris; 14—lig. collaterale fibulare; 15—condylus lateralis; 16—lig. transversum genus; 17—lig. cruciatum anterius.



2. Orqa xochsimon boylam (**lig. cruciatum posterius**) son suyagi medial do'ngligining lateral yuzasidan boshlanib, do'nglar orasidagi orqa maydonga birikadi.

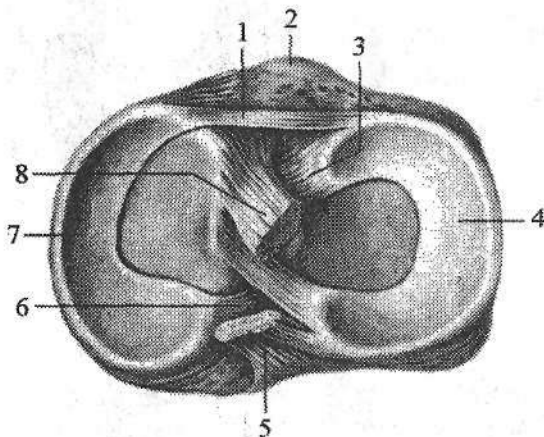
3. Oldingi menisk-son boylami (**lig. meniscefemorale anterius**) medial meniskning oldingi qismidan boshlanib yuqoriga va lateral yo'nalib, son suyagi lateral do'ngligini medial yuzasiga birikadi.

4. Orqadagi menisk-son boylami (**lig. meniscefemorale posterius**) lateral meniskning orqa chekkasidan boshlanib yuqoriga va medial yo'nalib, son suyagi medial do'ngligining ichki yuzasiga birikadi.

Tizza bo'g'imining bo'g'im sirti boylamlari uning yon, old va orqa tomonlarida joylashib o'ziga xos xususiyatga ega bo'ladi. Bo'g'imning lateral tomonida son suyagining lateral do'ng usti do'mboqchasidan boshlanib, kichik boldir suyagi boshchasida birikuvchi kichik boldir yonlama boylami (**lig. collaterale fibulare**) joylashgan (85-rasm). U yumaloq shakldagi fibroz tizimchadan iborat bo'lib, bo'g'im xaltasidan yumshoq to'qima qatlami bilan ajralgan. Bo'g'imning medial tomonida son suyagining medial do'ng usti do'mboqchasidan boshlanib, katta boldir suyagining medial chekkasiga birikadigan katta boldir yonlama boylami (**lig. collaterale tibiale**) joylashgan (85-rasm). Uning kengligi 10–12 mm li fibroz plastinka shaklida bo'lib bo'g'im xaltasiga birikib ketgan.

Bo'g'imning old tomonida tizza qopqog'ining cho'qqisidan boshlanib, katta boldir suyagining g'adir-buduriga birikkan qalin va kuchli tizza qopqog'ining

boylami (**lig. patellae**) joylashgan (85-rasm). Bu boylam sonning to'rt boshli mushagi payi bo'lib, pay ichida tizza qopqog'i hosil bo'lganidan so'ng boylamga aylanib ketadi.



86-rasm. O'ng tizza bo'g'imi.

- 1– lig. transversum genus;
- 2–tuberositas tibiae; 3–lig. meniscofemorale anterius;
- 4–meniscus lateralis; 5–lig. criciatum posterius; 6–lig. meniscofemorale posterius;
- 7–meniscus medialis;
- 8–lig. criciatum anterius.

Tizza qopqog'ini ushlab turuvchi medial va lateral bog'ichlar (**retenaculum patellae mediale et retenaculum patellae laterale**) to'rt boshli

mushak payi tolalari dastasidan iborat. Ular tizza qopqog'i bilan son suyagi medial va lateral do'ng usti do'mboqchalari o'rtasida tortilgan.

Bo'g'imning orqa yuzasida bo'g'im xaltasiga birikib ketgan taqimning qiyshiq boylami (**lig. popliteum obliquum**) va taqimdagi ravoqsimon boylam (**lig. popliteum arcuatum**) joylashgan.

Tizza bo'g'imida bir nechta sinovial xaltalar bor. Ularning ba'zilari bog'im bo'shlig'i bilan birikib, uning hajmini oshiradi.

Tizza bo'g'imida harakat ikki o'q atrofida: frontal o'q atrofida – boldirni bukish va yozish, vertikal o'q atrofida – ichkariga va tashqariga burish sodir bo'ladi.

Yangi tug'ilgan chaqaloqda tizza bo'g'imni hosil qiluvchi suyaklarni epifizlari tog'aydan iborat. Ularda suyaklanish nuqtalari bola tug'ilgandan keyin paydo bo'ladi. Son suyagi do'ngliklari balandligi bir xil bo'lib, katta boldir suyagi do'ngliklari esa orqaga qiyshaygan. Do'nglik bo'g'im lareral yuzasi botiq, medialiniki turtib chiqqan. Bo'g'im xaltasi pishiq va tarang bo'lib, old tomondan sonni to'rt boshli mushagi payi bilan mustahkamlangan. Tizza qopqog'ining boylami va yonlama boylamlar yaxshi rivojlangan. Tizza qopqog'ini ushlab turuvchi lateral bog'ich yupqa parda tuzilishiga ega bo'lsa, tizza qopqog'ini ushlab turuvchi medial bog'ich yaxshi taraqqiy etmagan. Taqimning qiyshiq boylami va taqimdagi ravoqsimon boylam yupqa biriktiruvchi to'qima dastalari shaklida bo'ladi. Menisklar yupqa bo'lib, biriktiruvchi to'qimadan iborat. Medial menisk oval shaklda, juda ingichka bo'lsa, lateral menisk keng yumaloq shaklga ega pardadan iborat. Old tomondan ular o'rtasida yaxshi rivoj-

langan tizzaning ko'ndalang boylami joylashgan. Xochsimon boylamlar yumshoq fibroz dastadan tashkil topgan bo'lib, ular kalta bo'lgani uchun tizza bo'g'imida yozishni chegaralab turadi. Bo'g'im taraqqiyoti 18 yoshgacha davom etadi.

Boldir suyaklari orasidagi bo'g'im

Katta va kichik boldir suyaklari o'zaro uzluksiz va uzlukli birlashuvlar vositasida birikadi.

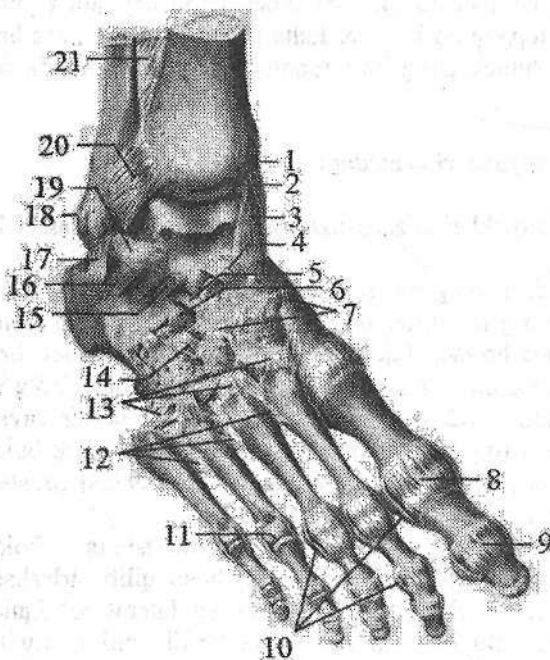
Boldir suyaklari o'rasidagi bo'g'im (*articulatio tibiofibularis*) kichik boldir suyagi boshchasining bo'g'im yuzasi bilan katta boldir suyagining kichik boldir bo'g'im yuzasi o'rtasida bo'ladi. Ikkala bo'g'im yuzasi ham yassi. Bo'g'im xaltasi tarang bo'lib, bo'g'im yuzalarining chekkasiga birikadi. Bo'g'im xaltasini tashqi tomondan ikki suyak o'rtasida tortilgan kichik boldir suyagi boshchasining oldingi boylami (*lig. capitis fibulae anterioris*) va kichik boldir suyagi boshchasining orqa boylami (*lig. capitis fibulae posterioris*) mustahkamlab turadi. Bu bo'g'imda harakat chegaralangan bo'ladi.

Boldir suyaklarining pastki uchlari o'zaro uzluksiz birlashma – boldir suyaklariaro sindesmozni (*syndesmosis tibiofibularis*) hosil qilib birlashadi. Bunda katta boldir suyagining kichik boldir kemtigi va lateral to'piqning bo'g'im yuzasi ishtirok etadi. Bu bo'g'im harakatsiz bo'lib, uni tashqi tomondan lateral to'piq va katta boldir suyagi o'rtasida tortilgan boldir suyaklari o'rtasidagi oldingi va orqa boylamlar (*ligg. tibiofibulare anterioris et posterioris*) mustahkamlab turadi. Bu ikki birlashuvdan tashqari boldir suyaklarining suyaklararo qirralari o'rtasida boldir suyaklariaro parda (*membrana interossea cruris*) tortilgan bo'ladi. Bu parda bilakdagiga nisbatan qalin va mustahkam bo'lib, uning yuqori va pastki qismlarida qon tomirlar uchun teshiklar bor.

Oyoq panjasining bo'g'imlari

Oyoq panjasi suyaklari to'rt guruh bo'g'imlar hosil qilib birlashadi. Bular: 1) boldir-oyoq panja bo'g'imi; 2) kaft usti sohasi suyaklarining birlashuvi; 3) kaft usti sohasi va oyoq kaft suyaklarining birlashuvi; 4) barmoq suyaklarining birlashuvi.

Boldir-oyoq panja bog'imining (*articulatio talocruralis*) (87-, 88-rasm) hosil bo'lishida katta boldir suyagining pastki bo'g'im yuzasi, medial va lateral to'piqlarning bo'g'im yuzalari bilan oshiq suyakning g'altagi bo'g'im, yuzalari ishtirok etadi. O'zaro birikkan boldir suyaklarining pastki uchi oshiq suyagi g'altagini xuddi ayri kabi ikki yon va ust tomondan o'rab turadi. U tuzilishi jihatidan murakkab, shakl jihatidan g'altaksimon bo'g'im bo'lib, bo'g'im xaltasi boldir suyaklarining oldingi yuzasida va oshiq suyakning bo'g'im tog'ayidan 5–8 mm oldinroqqa birikadi.



87-rasm. O'ng oyoq panjasining bo'g'im va boylamlari. Ust tomondan ko'rinishi.

1-tibia; 2-art. talocruralis; 3-lig. mediale; 4-lig. talonaviculare; 5-lig. calcaneonaviculare; 6-lig. calcaneocuboideum; 7-ligg. cuneonavicularia dorsalia; 8-capsula art. metatarsophalangeae; 9-capsula art. interphalangeae; 10-ligg. collateralia; 11-articulatio metatarsophalangeae; 12-ligg. metatarsalia interossea; 13-ligg. tarsometatarsalia dorsalia; 14-lig. cuneocuboideum dorsale; 15-lig. talocalcaneum interosseum; 16-lig. talocalcaneum laterale; 17-lig. calcaneofibulare; 18-malleolus lateralis; 19-lig. talofibulare anterior; 20-lig. tibiofibulare anterior; 21-membrana interossea.

Orqa va yon tomonda bo'g'im tog'ayi chizig'i bo'ylab birikadi. Bo'g'im xaltasi old va orqa tomonda yupqa hamda bo'sh, yon tomonda esa qalin va mustahkam burmalar hosil qiladi. Bo'g'imni mustahkamlovchi boylamlar asosan yon yuzalarda joylashgan. Bo'g'imning medial yuzasida joylashgan qalin va pishiq medial yonlama boylami (lig. *collateralae mediale*) medial to'piqdan boshlanib (87-rasm), pastga tomon kengayib to'rt bo'lakka bo'linadi. Uning qayiqsimon suyukka birikadigan katta boldir-qayiqsimon qismi (*pars tibionavicularis*), tovon suyagiga birikadigan katta boldir-tovon qismi (*pars tibioalcanea*) hamda oshiq suyakning oldingi va orqa tomoniga birikadigan oldingi va orqa katta boldir-oshiq qismlari (*pars tibiotalaris anterior et posterior*) tafovut qilinadi. Bo'g'im lateral tomondan uchta boylam bilan mustahkamlanadi. Bular lateral to'piq bilan oshiq suyagining bo'ynchasi o'rtasida tortilgan oldingi kichik boldir-oshiq boylami (lig. *talofibulare anterior*), lateral to'piq bilan oshiq suyagining orqa o'simtasi o'rtasida tortilgan orqa kichik boldir-oshiq boylami (lig. *talofibulare posterior*) va lateral to'piq bilan tovon suyagining tashqi yuzasi o'rtasida tortilgan tovon-kichik boldir boylamidir (lig. *calcaneofibulare*). Boldir-oyoq panja bo'g'imi bir o'qli bo'g'imlar guruhiga kirib, faqat frontal o'q atrofida bukish va yozish mumkin.

Boldir-oyoq panja bo'g'imi bolalarda boldir suyagining pastki bo'g'im yuzasi va oshiq suyagining g'altagi birlashuvidan hosil bo'ladi.

Yangi tug'ilgan chaqaloqda bo'g'imni hosil qiluvchi suyaklar hali to'liq tuzilishga ega bo'lmay, asosan tog'aydan iborat. Oshiq suyak g'altagining tashqi chekkasi ichkisiga nisbatan yuqori bo'ladi. Lateral to'piq medialiga nisbatan orqaroq turgani uchun ularning tovonni tashqariga yarim burilgan holatda turadi. Ularning bo'g'im xaltasi pishiq va tarang. Lateral tomondan bo'g'im uchta boylam bilan mustahkamlangan. Bu boylamlardan tovon-kichik boldir, oldingi va orqa kichik boldir-oshiq boylamlari boshqalarga qaraganda ancha yaxshi rivojlangan. Kattalardan farqli oldingi va orqa oshiq-kichik boldir boylamlari gorizontal joylashgan. Medial to'piq tomonida medial yonlama boylami ham uchta yaxshi rivojlangan yassi fibroz tizimcha shaklida bo'ladi. Bu boylam kalta bo'lib oyoq kaftida bukilishni chegaralab turadi. Oyoq panjasi gumbazi yaxshi bilinmay, u bola hayotining birinchi ikki yilida paydo bo'ladi, 14–16 yoshlarda uning takomillashuvi tugaydi.

Kaft usti soha suyaklari o'rtasida oshiq osti, oshiq-tovon-qayiqsimon, tovon-kubsimon, oyoq panjasining kaft ustu ko'ndalang bo'g'imi, ponasimon-qayiqsimon va oyoqning kaft usti-kaft bo'g'imlari tafovut qilinadi.

Oshiq osti bo'g'imi (*articulatio subtalaris*) oshiq suyakning tovonning orqa bo'g'im yuzasi bilan tovon suyagining orqa oshiq bo'g'im yuzasi o'rtasida hosil bo'ladi. Bo'g'im xaltasi yupqa va erkin, har tomondan boylamlar bilan mustahkamlangan bo'lib, bo'g'imda harakat faqat sagittal o'q atrofida sodir bo'ladi.

Oshiq-tovon-qayiqsimon bo'g'imi (*articulatio talocalcaneonavicularis*) oshiq suyak boshchasining old tomondan qayiqsimon suyak va past tomondan tovon suyagi bilan birlashishidan hosil bo'ladi. Bo'g'im xaltasi suyaklarning bo'g'im yuzalari chekkasi bo'ylab birikib, bitta bo'shliqni hosil qiladi. Bu bo'g'imni quyidagi boylamlar mustahkamlaydi: 1) sinus tarsi ning ichida joylashib oshiq va tovon suyaklari egatlarini bir-biriga qaragan yuzalarini birlashtiruvchi suyaklararo oshiq-tovon boylami (*lig. taioalcaneum interosseum*). Bu boylam juda pishiq bo'lib, ikkala suyakni mustahkamlaydi. 2) tovon suyagining oshiq suyagining tayanchi bilan qayiqsimon suyakning ostki yuzalari o'rtasida tortilgan qalin fibroz tizimcha shaklidagi oyoq kaftidagi tovon-qayiqsimon boylam (*lig. calcaneonaviculare plantare*). Bu boylam oshiq suyak boshini ushlab turadi, shuning uchun u cho'zilib ketsa oyoq panjasi yassilashib qoladi. 3) oshiq-qayiqsimon boylami (*lig. talonaviculare*) oshiq suyak bo'ynini ustki yuzasi bilan qayiqsimon suyak o'rtasida joylashib bo'g'imning ust tomondan mustahkamlaydi.

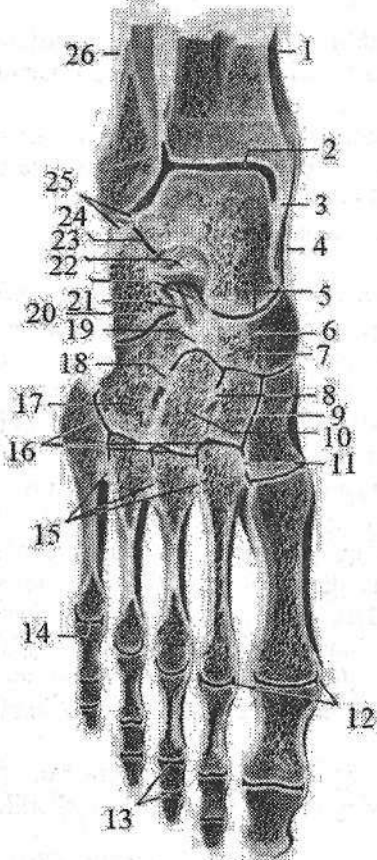
Bo'g'im shakl jihatidan sharsimon bo'g'imlar turkumiga kirsa ham, harakat faqat sagittal o'q atrofida bo'lib, u oshiq osti bo'g'imi bilan hamkorlikda ichkariga va tashqariga salgina suriladi.

Bola hayotining birinchi yilida oyoq panjasi supinatsiya holatida bo'lgani

uchun u yurgan paytida oyoq panjasi kaftini to'liq bosmay, uning tashqi chetini bosadi. Yoshga qarab oyoq panjasining ichki chekkasi sekin-asta pastga tushadi.

Tovon-kubsimon bo'g'imi (*articulatio calcaneocuboidea*) tovon va kubsimon suyaklarning bir-biriga qaragan bo'g'im yuzalarining birlashuvidan hosil bo'ladi. Bo'g'im xaltasi medial tomonda qalin va tarang tortilgan bo'lib, tashqi tomondan yupqa va erkin bo'ladi. Bo'g'imni oyoq kafti tomonidan pishiq oyoq kaftidagi tovon-kubsimon boylami (*lig. calcaneocuboideum plantare*) va tovon suyagining pastki yuzasidan boshlanib II-V kaft suyaklari asosiga birkuvchi oyoq kaftining uzun boylami (*lig. plantare longum*) mustahkamlaydi.

Bo'g'im egarsimon bo'g'imlar turkumiga kirsada, harakati chegaralangan. Amaliyotda (*articulatio calcaneocuboidea* va *articulatio talonavicularis*) birgalikda oyoq panjasining kaft usti ko'ndalang bo'g'imi (*articulatio tarsi transversa*) yoki shopar bo'g'imi deb ataladi (88-rasm).



88-rasm. O'ng oyoq panjasi suyaklarining birlashuvi. Frontal kesma.

1—tibia; 2—talus; 3—malleolus medialis; 4—lig. mediale; 5—articulatio talonavicularis; 6—os naviculare; 7—articulatio cuneonavicularis; 8—lig. intercuneiformia interossea; 9—os cuneiforme intermedium; 10—os cuneiforme laterale; 11—lig. cuneometatarsalia interossea; 12—lig. collateralia; 13—articulationes interphalangeae pedis; 14—articulatio metatarsophalangeae; 15—ligg. metatarsalia interossea; 16—articulatio tarsometatarsales; 17—os cuboideum; 18—lig. cuneocuboideum interosseum; 19—lig. cuboideonaviculare; 20—calcaneus; 21—lig. calcaneocuboideum; 22—lig. calcaneonaviculare; 23—lig. talocalcaneum interosseum; 24—articulatio subtalaris; 25—lig. talofibulare posterius; 26—fibula.

Bu ikkala bo'g'im bo'shlig'i oldinmaykeyin joylashgani uchun ko'ndalang turgan lotincha S shaklida bo'ladi. Bu bo'g'imlarni mustahkamlovchi boylamlardan tashqari ularning ikkalasi uchun umumiy bo'lgan ayrisimon boylam (*lig. bifurcatum*) bor (88-rasm). U tovon suyagining yuqori chekkasidan boshlanib, ikkiga: qayiqsimon

suyakning orqa lateral chekkasiga birikadigan tovon-qayiqsimon boylami (**lig. calcaneonaviculare**) va kubsimon suyakni ustki yuzasiga birikadigan tovon-kubsimon boylamiga (**lig. calcaneocuboideum**) bo'linadi. Bu boylamni kesmasdan turib shopar bo'g'imini ajratish qiyin, shuning uchun uni shopar kaliti deyiladi.

Ponasimon-qayiqsimon bo'g'im (**articulatio cuneonavicularis**) uchta ponasimon va qayiqsimon suyak bo'g'im yuzalari o'rtasida hosil bo'ladi (88-rasm). Bo'g'im bitta umumiy xalta bilan o'ralgan bo'lib, bo'g'im xaltasi bo'g'im tog' aylari chekkasi bo'ylab birikkan bo'ladi. Bu bo'g'imni oyoq panjasining orqa va kaft yuzalarida joylashgan orqa va oyoq kaftidagi ponasimon-qayiqsimon boylamlar (**ligg. cuneonavicularia plantaria et dorsalia**), ponasimon suyaklar oralig'idagi boylamlar (**lig. intercuneiformia interossea**), hamda ponasimon suyaklar orasidagi orqa va kaft yuzasidagi boylamlar (**ligg. intercuneiformia dorsalia et plantaria**) mustahkamlaydi. Bo'g'im shakl jihatidan yassi bo'lsa-da, harakati juda chegaralangan.

Oyoqning kaft usti-kaft bo'g'imlari (**articulationes tarsometatarsales**) (lisfrank bo'g'imi) kubsimon va ponasimon suyaklarning kaft suyaklari bilan birlashishidan hosil bo'ladi. U uchta alohida bo'g'imdan iborat bo'lib, birinchisi medial ponasimon va I kaft suyagi o'rtasidagi alohida bo'g'im xaltasi bilan o'ralgan egarsimon bo'g'im. Ikkinchi bo'g'im oraliq va lateral ponasimon suyaklar bilan II va III kaft suyaklari o'rtasidagi ikkita bo'g'im bitta bo'g'im xaltasi bilan o'ralgan. Uchinchi bo'g'im kubsimon suyak bilan IV va V kaft suyaklari o'rtasida joylashgan. Bu ikki bo'g'im ham bitta bo'g'im xaltasi bilan o'ralgan. Bo'g'im xaltasi ustki va oyoq kaftidagi kaft usti-kaft boylamlari (**ligg. tarsometatarsalia dorsalia et plantaria**), hamda ponasimon va kaft suyaklariaro boylamlar (**ligg. cuneometatarsalia interossea**) bilan mustahkamlanadi. Bu boylamlardan medial ponasimon suyak bilan II kaft suyagi o'rtasidagisi amaliyotda ahamiyatga ega bo'lgani uchun lisfrank bo'g'imi kaliti deyiladi. Oyoqning kaft usti-kaft bo'g'imlari yassi bo'g'im turiga kirsa ham, harakat juda chegaralangan.

Oyoq kafti suyaklari asosining bir-biriga qaragan yuzalari o'rtasida oyoq kafti suyaklari orasidagi bo'g'imlari (**articulatio intermetatarsales**) hosil bo'ladi. Bu bo'g'imlarning bo'g'im xaltasi tashqi tomondan oyoq kaft suyaklarining ustki va kaft yuzasidagi boylamlari (**lig. metatarsalia dorsalia et plantaria**) bilan mustahkamlanadi. Oyoq kaft suyaklariaro boylamlari (**ligg. metatarsalia interossea**) kaft suyaklarining bir-biriga qaragan yuzalari o'rtasida joylashgan.

Oyoq kaft suyaklari bilan barmoq falangalari o'rtasidagi bo'g'imlar (**articulationes metatarsophalangeae**) kaft suyaklarining boshchasi bilan proksimal barmoq falangalari asosi o'rtasida hosil bo'ladi. Oyoq kafti suyaklarining boshchasi sharsimon shaklga ega bo'lib, bo'g'im xaltasi yupqa va erkin bo'ladi. Bo'g'imni lateral va medial tomonidan yonlama boylamlar (**lig. collateralia**),

past tomonidan esa oyoq kaftining boylamlari (**lig. plantaria**) mustahkamlaydi. Bundan tashqari barcha kaft suyaklari boshini birlashtirib, bo'g'im xaltasiga birikib ketgan ko'ndalang yo'nalgan tizimcha shaklidagi oyoq kaftining ko'ndalang chuqur boylami (**lig. metatarsale transversum profundum**) ham bo'ladi. Bo'g'imda harakat ikki o'q atrofida bo'lib, bukish va yozish, hamda uncha katta bo'lmagan masofaga uzoqlashtirish va yaqinlashtirish kabi harakatlarni bajarish mumkin.

Oyoq falangalarining orasidagi bo'g'implari (**articulationes interphalangeae pedis**). Shakl va faoliyat jihatidan bu bo'g'implar xuddi qo'l kaftiga o'xshaydi. Ular g'altaksimon bo'g'implar guruhiga kirib, yon tomondan yonlama boylamlar (**lig. collateralia**), hamda oyoq kaftining boylamlari (**ligg. plantaria**) bilan mustahkamlanadi.

Oyoq panjasining suyaklari qo'l kafti suyaklariga nisbatan kam harakat bo'lib, tananing tayanch vazifasini bajarishiga moslashgan. Oyoq panjasining suyaklari o'zaro birlashib yuqoriga qaragan gumbaz hosil qiladi. Shuning uchun oyoq panjasi yerga butun kaft bilan emas, balki uchta nuqta: orqada tovon suyagining bo'rtig'i, oldinda I va V kaft suyaklarining boshchasi bilan tegadi.

Oyoq gumbazining hosil bo'lishida **lig. plantare longum**, **lig. calcaneonaviculare plantare**, **aponevrosus plantare** laming va oyoq kafti mushaklarining roli katta. Agarda bu boylamlar va mushaklar bo'shashib ketsa, oyoq gumbazi yo'qolib, yassi panja vujudga keladi. Oyoq gumbazi amortizator vazifasini bajaradi. U tana og'irligini oyoq panjasiga bir tekis taqsimlanishida, yurganda, yugurganda va sakraganda tananing silkinishini kamaytirishda katta ahamiyatga ega.

MUSHAKLAR HAQIDAGI ILM – MIOLOGIYA

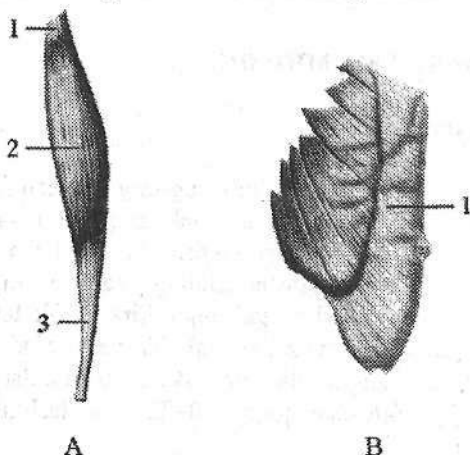
Umumiy ma'lumotlar

Tananing har bir harakati organizmda bo'lgan ko'ndalang-targ'il mushak tolalarining qisqarishi natijasida paydo bo'ladi. Tana mushaklari suyaklarga birikib, ularni harakatga keltiradi. Ular tana bo'shliqlari devorini hosil qilishda ishtirok etadi va ba'zi bir ichki a'zolar (halqum, qizilo'ngachning yuqori qismi, hiqudoq, to'g'ri ichakning pastki qismi) devorlari tarkibiga kiradi. Skelet mushaklari yordamida odam harakat qiladi va muvozanat saqlaydi, nafas oladi, ovqatni yutadi va mimikasini o'zgartiradi. Katta odamning skelet mushaklari gavda og'irligining 40 %ini, yangi tug'ilgan chaqaloqda 20–22 %ini tashkil qiladi.

Mushaklarning tuzilishi

Har bir mushak biriktiruvchi to'qimali parda endomiziy (**endomysium**) bilan o'ralgan ko'ndalang-targ'il mushak tolalaridan tuzilgan. Turli kattalikdagi mushak tolalari bir-biridan biriktiruvchi to'qimali qatlamlar perimiziy (**perimysium**) vositasida ajrab turadi. Bu perimiziy ichida qon tomirlar va nervlar joylashgan bo'lib, agar biriktiruvchi to'qimali parda butun mushakni o'rasa uni epimiziy (**epimysium**) deb ataladi. Bu parda mushak payiga davom etib peritendiniy (**peritendinum**) degan nomni oladi. Mushaklarda juda kuchli modda almashinuvi ketganligi sababli ularda qon tomirlar ko'p bo'ladi. Har bir mushakning faol qisqaruvchi qismi–qorincha (**venter**) bo'lib (89-rasm), u mushak tolalaridan iborat bo'ladi. Mushakning nefaol suyaklarga birikuvchi pay qismi (**tendo**) zich biriktiruvchi to'qimadan iborat, yaltiroq kumushrang bo'lib, mushak tanasidan aniq ajrab turadi. Paylarda modda almashinuvi kam bo'lgani uchun ularda qon tomirlar ham kam bo'ladi. Paylarning bittasi yuqori qismida bo'lib, mushak boshchasi (**caput**) deyiladi (89-rasm). Uning yordamida mushak suyakdan boshlanadi. Pastki uchi dum (**cauda**) deyilib, uning yordamida mushak suyakka birikadi (89-rasm). Paylar kollagen tolalardan iborat bo'lib, juda pishiq bo'ladi. Masalan axill payi 400 kg yukni ko'tara olsa, sonning to'rt boshli mushagining payi 600 kg yukni ko'tara oladi. Barcha mushaklarning payi bir xil emas. Uzun mushaklarning paylari ingichka tasma shaklida bo'lsa, tanada joylashgan keng mushaklarning paylari keng va yassi bo'lib, aponevroz (**aponevrosis**) deyiladi. Ba'zi mushaklarda ikkita qorincha

orasida joylashgan oraliq payi (*tendo intermedius*) ham uchraydi (ikki qorinchali mushak – *m. biventer*). Agar mushak bir nechta miotomdan taraqqiy etgan bo'lsa, mushak to'qimasi orasidagi pay to'siqchalar (*intersectio tendineae*) hosil bo'ladi. Bunday mushaklarga qorinning to'g'ri mushagi kiradi.



89-rasm. Mushak turlari.

A—duksimon mushak. 1—caput;
2—venter; 3—cauda.

B—Yassi mushak. 1—aponeurosis.

Mushak qisqargan vaqtda uning bir uchi harakatsiz bo'lib, uni harakatsiz nuqta (*punctum fixum*) deyiladi. Bu nuqta asosan mushakning boshlanish qismida bo'ladi. Harakatli nuqta (*punctum mobile*) mushak birikkan ikkinchi suyakda bo'lib, mushak qisqargan vaqtda u o'z holatini o'zgartiradi.

Mushaklarning tasniflanishi

Odamda 400 dan ortiq skelet mushaklari bo'lib, shakl jihatidan ular uch xil: uzun, kalta va yassi bo'ladi. Uzun mushaklar duksimon (*fusiformis*) tuzilishga ega bo'lib, ular qo'l va oyoqlarda richag vazifasini bajaradilar (*m. biceps brachii*). Yassi mushaklarga esa tana mushaklari kiradi. Duksimon mushaklarning tolalari mushakning uzun o'qiga parallel joylashgan bo'ladi. Ba'zi bir mushaklar bir nechta bosh bilan har xil suyaklardan boshlanadi. Bu esa ularning tayanchini oshiradi. Boshchasiga qarab ikki boshli mushak (*m. biceps*), uch boshli mushak (*m. triceps*), to'rt boshli mushak (*m. quadriceps*) mushaklar bo'ladi. Paylar soni ham ko'p bo'lishi mumkin (ko'p dumli mushaklar) qo'l va oyoq barmoqlarini yozuvchi va bukuvchi mushaklarning bir nechtadan payi bo'ladi. Buning natijasida bitta mushakning qisqarishi bir nechta barmoqlarni harakatga keltirib mushaklar ishini tejaydi.

Mushaklar shakliga qarab: kvadrat shaklidagi mushak (*m. quadratus*), uch burchaksimon mushak (*m. triangularis*), yumaloq mushak (*m. teres*), delta-simon mushak (*m. deltoideus*), tishli mushak (*m. serratus*), kambalasimon mushak (*m. soleus*), trapetsiyasimon mushak (*m. trapezius*), rombsimon mushak (*m. rhomboideus*) deb ataladi.

Tolalarning yo'nalishi bo'yicha mushaklar to'g'ri parallel tolali mushak (*m. rectus*), ko'ndalang tolali mushak (*m. transversus*), aylanma tolali mushaklarga (*m. orbicularis*) bo'linadi. Aylanma tolali mushaklar teshiklarni o'rovchi sfinkterlarni hosil qiladi.

Mushak tolalari pay o'qiga nisbatan har xil yo'nalishga ega bo'ladi. Agar qiyshiq tolalar payning bir tomonida joylashsa bir patli mushak (**m. uni-pennatus**), agar mushak tolalari payning ikki tomonida joylashsa ikki patli mushak (**m. bipennatus**), har tomonida joylashsa ko'p patli mushak (**m. multipennatus**) deyiladi.

Vazifasiga qarab: bukuvchi mushak (**m. flexor**), yozuvchi mushak (**m. extensor**), yaqinlashtiruvchi mushak (**m. adductor**), uzoqlashtiruvchi mushak (**m. abductor**), aylantiruvchi mushak (**m. rotator**), ichki tarafga buruvchi (**m. pronator**) va tashqi tarafga buruvchi (**m. supinator**), qarama-qarshi qo'yuvchi mushak (**m. opponens**) deyiladi.

Bo'g'imlarga nisbatan mushaklar: bir, ikki va ko'p bo'g'imli mushaklarga bo'linadi. Ko'p bo'g'imli mushaklar uzun bo'lib, yuzaroq joylashadi. Bir bo'g'imli mushaklar kalta bo'lib chuqurroq joylashadi.

Joylashishiga qarab mushaklar yuza va chuqur, lateral va medial, oldingi va orqa guruhlariga bo'linadi.

Mushaklarning yordamchi apparatlari

Mushaklarning asosiy qismlari ya'ni qorinchasi va paylaridan tashqari uning yordamchi qismlari ham bo'lib, ular mushak ishini yengillashtiradi. Bularga fassiyalar, pay qinlari, sinovial sumkalar va mushaklar g'altagi kiradi.

Fassiya (**fascia**) mushaklarni o'ragan zich tolali biriktiruvchi to'qimadan tuzilgan parda bo'lib, ular mushaklarni bir-biridan ajratib, qisqargan vaqtda mushakni bir joydan surilib ketmasligini ta'minlaydi. Fassiyalar g'ilof tuzilishiga ega bo'lib, ba'zi bir patologik hollarda (yiring to'plangan va qon quyilgan vaqtda) ularning tarqalishini chegaralaydi va ba'zi hollarda anesteziya qilishda yordam beradi. Fassiyalar suyaklarga birikib mushaklararo devorlar (**septa intermuscularia**) hosil qiladi. Fassiyalar mushakning xususiy fassiyasiga (**fasciae propriae musculi**) va yuza fassiyalarga (**fascia superficialis**) bo'linadi. Mushakning xususiy fassiyasi odam tanasining har bir sohasiga tegishli bo'lib, shu nom bilan ataladi. Agar mushaklar bir necha qavat joylashgan bo'lsa, unda qavatlar o'rtasida xususiy fassiya qatlamlari: yuza qavat orasida – **lamina superficialis**, chuqur qavat orasida esa – **lamina profunda** hosil bo'ladi.

Yuza fassiyalar teri ostida joylashgan bo'lib, mushaklarni teri osti yog'to'qimasidan ajratib turadi, shuning uchun uni teri osti fassiyasi (**fascia subcutanea**) ham deb ataladi. Yuza fassiya yumshoq biriktiruvchi to'qimadan tuzilgan bo'lib, u teri ostida butun tanani o'rab turadi va unda ba'zi bir sohalarda yog'to'qimasi to'plangan bo'ladi. Fassiyalar tananing turli qismlarida har xil taraqqiy etib, agar mushaklar harakati kuchli bo'lsa (oyoqda) fassiyalar qalin bo'ladi. Qo'l va oyoqning ba'zi bo'g'imlari sohasida (bilak-kaft usti, oshiqboldir) mushak paylarining yo'nalishi o'zgaradi. Bu sohalarda fassiyalar qalinlashadi va suyaklarni turtib chiqqan joylariga birikib mushaklarni ushlab tu-

ruvchi bog'ichni (**retinaculum musculorum**) hosil qiladi. Bu sohada mushaklarni ushlab turuvchi bog'ich ostida kanallar hosil bo'lib, ulardan mushak paylari o'tadi. Bu kanallarni fibroz yoki suyak-fibroz kanallar deb ataladi. Fibroz kanallar fassiyalardan hosil bo'lsa, suyak-fibroz kanallar fassiya va suyaklar o'rtasida hosil bo'ladi. Ular payni bir holatda ushlab turib, ularning harakat kuchining yo'nalishini ta'minlaydi. Fibroz kanallarning devorlari sinovial parda bilan o'ralgan bo'lib, bu parda kanalni ikkala uchida payni o'rab, yopiq sinovial qin (**vagina synovialis**) hosil qiladi. Sinovial pardaning bir qismi payni o'rab olib unga birikib ketadi va uning visseral varag'ini hosil qiladi. Ikkinchi qismi esa fibroz qinini ichidan qoplab uni devoriga birikib pariyetal varaqni hosil qiladi. Visseral varaqning pariyetal varaqqa o'tgan yerda sinovial parda 2 qavat bo'ladi va uni pay tutqichi mezotendiniy (**mesotendineum**) deyiladi. Mezotendiniy ichida payning qon tomirlari va nervlari joylashadi. Sinovial qinning visseral va pariyetal varaqlari orasida bo'shliq bo'lib, unda bir necha tomchi suyuqlik bo'ladi. Bu suyuqlik pay harakat qilgan vaqtda uni ishqalanishdan saqlaydi.

Pay yoki mushaklar suyaklarning ko'tarilgan joyiga tegib tursa, bu yerlarda sinovial xalta (**bursa synovialis**) hosil bo'ladi. U biriktiruvchi to'qimadan tuzilgan bo'lib, ichida ozgina suyuqlik bo'ladi. Bu suyuqlik ham payni ishqalanishdan saqlaydi. Sinovial xaltaning devori bir tomondan harakatlanuvchi pay yoki mushakka yopishgan bo'lsa, ikkinchi tomondan suyakka yopishadi. Xalta bo'shlig'i qo'shni bo'g'im bo'shlig'i bilan qo'shiladi.

Mushak payi o'z yo'nalishini o'zgartiradigan joylarda mushak g'altagi (**trochlea muscularis**) hosil bo'lib, uning ustida pay xuddi kamar o'q ustidan o'tganidek bo'ladi. G'altak suyakdan iborat bo'lishi mumkin. Bu holda suyak ust tomondan tog'ay bilan qoplanadi. Bunda suyak bilan pay o'rtasida sinovial xalta joylashgan bo'ladi. Fibroz g'altak fassiya boylamlaridan hosil bo'ladi.

Sesamisimon suyak paylar ichida paydo bo'ladi. Bularga no'xatsimon suyak va tizza qopqog'i kiradi.

Mushaklarning taraqqiyoti

Tana mushaklari orqa tor va nerv nayi yonida joylashgan mezodermaning dorsal qismidan rivojlanadi. Homila hayotining uchinchi haftasida bu mezzoderma birlamchi segmentlar yoki somitlarga bo'linadi. 6-haftada homilada 39 juft: 4 ta ensa, 8 ta bo'yin, 12 ta ko'krak, 5 ta bel, 5 ta dumg'aza va 5 ta dum somitlari tafovut qilinadi. Somitning sklerotom ajrab chiqib umurtqa pog'onasi paydo bo'lganidan qolgan orqa lateral qismi miotomni hosil qiladi. Miotom hujayralari (**mioblastlar**) bo'yiga cho'zilib, ko'ndalang-targ'il mushak tolalariga aylanadi. Miotomlar ventral tomonga o'sib, dorsal va ventral qismlarga bo'linadi. Uning dorsal qismidan tananing orqa qismi mushaklari taraqqiy etsa, ventral qismidan tananing oldingi va yon tomon mushaklari taraqqiy etadi. Tana

mushaklarining bir qismi o'zi taraqqiy etgan joyida qolib o'ziga xos, autoxton mushaklarni (autos – o'zi), (chton – joy) hosil qiladi. Bularga orqaning va ko'krakning xususiy mushaklari, shuningdek, qorin mushaklari kiradi. Boshqa bir guruh mushaklar tanadan qo'l va oyoqlarga o'tib trunkofugal (truncus – tana, fugere – qochaman) mushaklarni hosil qiladi. Bularga trapetsiyasimon mushak, to'sh-o'mrov-so'rg'ichsimon mushagi, katta va kichik rombsimon mushaklar, oldingi tishchali mushak va kurakni ko'taruvchi mushak kiradi. Uchunchi guruh mushaklar qo'l va oyoqdan boshlanib tanaga birikuvchi trunkopetal (truncus – tana, petere – intilaman) mushaklarni hosil qiladi. Bularga katta va kichik ko'krak mushaklari, orqaning serbar mushagi va katta bel mushagi kiradi.

Qo'l mushaklari V–VIII bo'yin va I ko'krak miotomlaridan, oyoq mushaklari esa I–V bel va I–III dumg'aza miotomlaridan hosil bo'lgan mushaklar kurtagidan rivojlanadi. Boshlang'ich davrda qo'l-oyoq mushaklari oldingi va orqa tomonda joylashgan (yozuvchi va bukuvchi) bo'lib, keyinchalik qo'l mushaklari proksimal tomonga yo'nalib (trunkopetal) tananing xususiy mushaklarini ko'krak va orqa tomondan qoplaydi. Bundan tashqari yelka kamariga tananing ventral (trunkofugal) mushaklari kelib birikadi.

Bosh mushaklari qisman bosh somitlaridan, asosan visseral ravoqlar mezodermasidan taraqqiy etadi. Jag' ravog'idan pastki jag'ga birikuvchi chaynov va og'iz tubi mushaklari, gioid ravoqdan esa bo'yinning teri osti va bosh mushaklari rivojlanadi.

Yangi tug'ilgan chaqaloqda barcha skelet mushaklari paydo bo'lgan bo'lsa-da, ular nisbatan kam rivojlangan bo'ladi. Ular tana og'irligining 20–22 %ini tashkil qiladi. 1–2 yoshli bolada mushaklar og'irligi 16,6 %gacha kamayadi. Bola 6 yoshga to'lganida harakati yuqori darajada faollashuvi natijasida mushaklari tana og'irligining 21,7 %ini, 8 yoshda esa 33 %ini tashkil qiladi. Erkaklarda mushak massasi 36 % bo'lsa, ayollarda 33 % bo'ladi.

Mushaklarning o'zgarishiga qarab bola tanasining tashqi ko'rinishi ham o'zgaradi. Yangi tug'ilgan chaqaloq va yosh bolalarning qo'l-oyoqlari silindr shaklida bo'lsa, mushaklari o'sib, yog' to'qimasi kamayishi bilan, ular duksimon yoki konus shaklini oladi.

Skelet mushaklarining tuzilishi ham yoshga qarab o'zgaradi. Yangi tug'ilgan chaqaloqning mushak tolalari aniq ko'ndalang-targ'il tuzilishga ega. Mushak tolalari qalinligi 4–22 mkm bo'lib, mushak dastalarida bo'sh joylashgan. Keyingi davrlarda mushaklar tana qismlarining faoliyatiga bog'liq ravishda turlicha o'zgaradi. Bola hayotining birinchi yilida qo'l va oyoq mushaklari tez o'ssa, 2–4 yoshlarda orqaning uzun mushagi hamda katta dumba mushagi tez o'sadi. Tanani vertikal holatda tutuvchi mushaklar 7 yoshdan keyin, ayniqsa, o'smirlik davrida tez o'sadi. Mushak tolalarining ko'ndalang o'lchami 18–20 yoshlarda 90 mkm gacha kattalashadi.

Yangi tug'ilgan chaqaloq mushagida qon tomir va nerv apparati yaxshi

rivojlangan, biriktiruvchi to'qimasi kam. Bola tug'ilganidan keyin mushaklarning pay qismi tez o'sib, ularning suyaklarga birikadigan qismi kattalashadi.

Yangi tug'ilgan chaqaloqda fassiyalar yaxshi bilinmasdan yupqa va bo'sh bo'lib, mushaklardan oson ajraydi. Fassiyalar bola hayotining birinchi oyidan boshlab mushaklarning vazifasiga qarab rivojlanadi.

Mushaklarning ishi

Skelet mushaklari nerv impulslari ta'sirida qisqarganida ularning harakatli nuqtasi, harakatsiz nuqtasiga yaqinlashadi va ma'lum bir ishni bajaradi. Buning natijasida gavdaning ma'lum bir qismi harakatga keladi. Mushaklar bo'g'imlarga ta'sir qilib, suyak richaglarining holatini o'zgartiradi. Bunda mushaklar bo'g'imlarga ma'lum bir yo'nalishda ta'sir qiladi. Agar bir nechta mushaklar bo'g'imga bir xil ta'sir qilsa **sinergist mushaklar**, qarama-qarshi ta'sir qilsa **antagonist mushaklar** deb ataladi. Mushaklar bajaradigan ishning kuchi ularning ko'ndalang kesimiga bog'liq. Anatomik ko'ndalang kesim mushak qorinchasini ko'ndalang kesganda hosil bo'lgan maydon yuzasi bo'lib, uning qalinligining ko'rsatkichidir. Fizologik ko'ndalang kesim barcha mushak to'plarining ko'ndalang kesimi yuzalarining yig'indisidan iborat bo'lib, mushak kuchining ko'rsatkichidir. Duksimon va tasmaimon mushaklarning anatomik va fiziologik ko'ndalang kesimlari bir xil bo'ladi. Patli mushaklarning fiziologik ko'ndalang kesimi duksimon mushaklarga nisbatan katta bo'lgani uchun ularning kuchi katta bo'ladi. Mushaklar qisqarganda bo'g'imlar vositasida birikkan suyaklar richag vazifasini bajaradi. Biomexanikada ikki tur richag farq qilib, birinchi tur richag ikki yelkali bo'lib, muvozanat richagi deyiladi. Bunda tayanch nuqtasi kuch qo'yiladigan va qarshilik nuqtalari o'rtasida turadi. Bunga misol qilib I umurtqa va ensa suyagi o'rtasidagi bo'g'imni ko'rsatish mumkin.

Ikkinchi tur richag bir yelkali bo'lib, ikki turda uchraydi. Birinchi turi kuch richagi deyilib, bunda qarshilik tayanch nuqtasi bilan kuch qo'yiladigan nuqta o'rtasida bo'ladi. Bunga misol qilib oyoq panjasi suyaklari o'rtasidagi bo'g'imni keltirish mumkin. Ikkinchi turi tezlik richagi. Bunda kuch qo'yiladigan nuqta yelkasi qarshilik yelkasidan qisqa bo'ladi. Bunga misol qilib tirsak bo'g'imini olganimizda ozgina yukni ko'tarish uchun katta kuch sarf qilinib tezlikdan yutiladi.

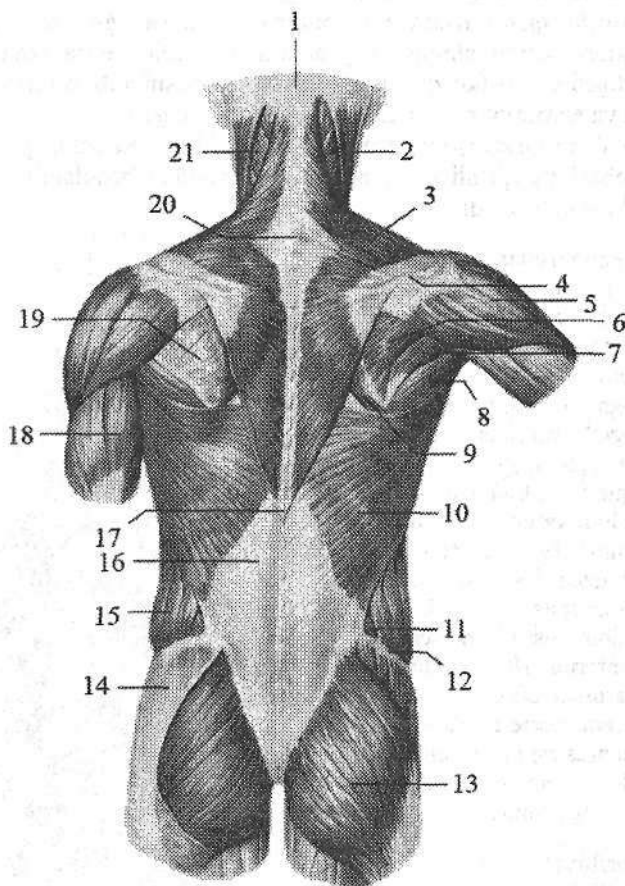
Xususiy miologiya

Tananing orqa tomonidagi mushaklari

Orqa mushaklari juft bo'lib, tananing orqa yuzasida dumg'aza va yonbosh suyaklari qirrasidan kalla asosigacha bo'lgan sohani egallaydi. Ular bir nechta qavat bo'lib joylashadi. Orqa mushaklari yuza va chuqur guruhlarga bo'linadi.

Orqaning yuza mushaklari

Orqaning yuza mushaklari yelka kamari va yelka suyagiga birikib, (90-rasm) ikki qavat joylashadi. Birinchi qavatda trapetsiyasimon mushak bilan, orqaning serbar mushagi, ikkinchi qavatda katta va kichik rombsimon mushaklar, kurakni ko'taruvchi mushak yotadi.



90-rasm. Orqaning yuza mushaklari.

1—protuberantia occipitalis externa; 2—m. sternocleidomastoideus; 3—m. trapezius; 4—spina scapulae; 5—m. deltoideus; 6—m. infraspinatus; 7—m. teres minor; 8—m. teres major; 9—m. romboideus maior; 10—m. latissimus dorsi; 11—m. obliquus abdominus internus; 12—crista iliaca; 13—m. gluteus maximus; 14—m. gluteus medius; 15—m. obliquus externus abdominus; 16—fascia thoracodorsalis; 17—processus spinosus vertebrae thoracicae XII; 18—m. triceps brachii; 19—fascia infraspinata; 20—processus spinosus vertebrae cervicalis VII; 21—m. splenius capitis.

Orqaning yuqori va pastki tishli mushaklari chuqurroq yotadi va qovurg'alarga birikadi.

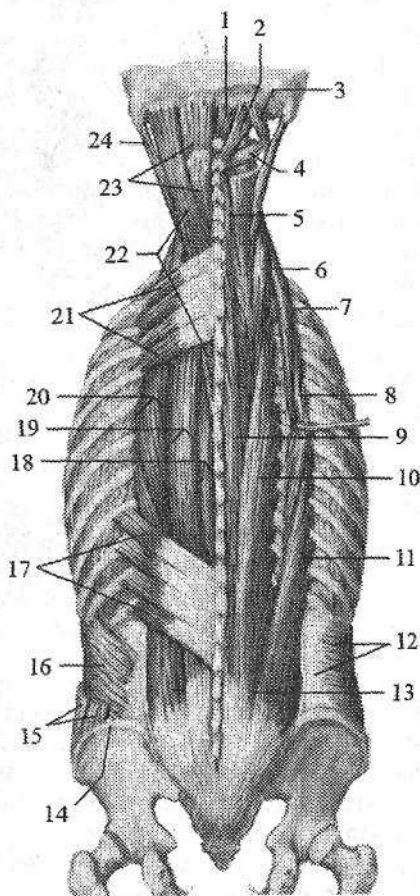
1. Trapetsiyasimon mushak (*m. trapezius*) uchburchak shaklidagi yassi mushak bo'lib, keng asosi o'rta chiziqqa qaragan bo'ladi (90-rasm). U orqaning yuqori va bo'yinning orqa sohasini qoplab, o'ng va chap mushak birgalikda trapetsiya shakliga o'xshaydi. U uch qismga bo'linadi:

a) tushuvchi qismi (*pars descendens*) ensa suyagini tashqi do'ngligi, ensaning yuqori bo'yin chizig'ining medial qismidan, ensa boylami va VII bo'yin umurtqasining o'tkir qirrali o'siqchasidan boshlanib, o'mrov suyagining lateral qismi va acromionning medial yuzasiga birikadi.

b) ko'ndalang qismi (*pars transversa*) I-IV ko'krak umurtqalarining otkir qirrali o'siqchasi va qirrali o'siqcha usti boylamidan boshlanib, akromionning medial chekkasiga birikadi.

91-rasm. Orqa va ensa mushaklari.

- 1-m. rectus capitis posterior minor;
 2-m. rectus capitis posterior major;
 3-m. obliquus capitis superior; 4-m. obliquus capitis inferior; 5-m. spinalis cervicis; 6-m. longissimus cervicis; 7-m. iliocostalis cervicis; 8-m. iliocostalis thoracis; 9-m. spinalis thoracis; 10-m. longissimus thoracis; 11-m. iliocostalis lumborum; 12-m. transversus abdominis; 13-m. erector spinae;
 14-crista iliaca; 15-m. obliquus externus abdominus; 16-m. obliquus internus abdominus; 17-m. serratus posterior inferior; 18-m. spinalis; 19-m. longissimus; 20-m. iliocostalis; 21-m. serratus posterior superior; 22-m. splenius capitis et splenius cervicis; 23-m. semispinalis capitis; 24-m. longissimus capitis.



d) ko'tariluvchi qismi (*pars ascendens*) I-XII ko'krak umurtqalarining o'tkir qirrali o'siqchasi va o'tkir qirrali o'siqcha usti boylamidan boshlanib, *spina scapulae* ga birikadi. Mushakning yuqori tutamlari pastga va lateral tomonga, o'rta tutamlari ko'ndalangiga, pastki tutamlari esa yuqoriga va lateral tomonga yo'naladi.

Faoliyati: ikki tomonlama qisqarsa, kurakni bir-biriga yaqinlashtiradi. Yuqori tutamlari qisqarsa, kurak yuqoriga ko'tarilib pastki burchagi oldinga va tashqariga suriladi, pastki tutamlari qisqarsa, kurakni pastga tomon tortadi.

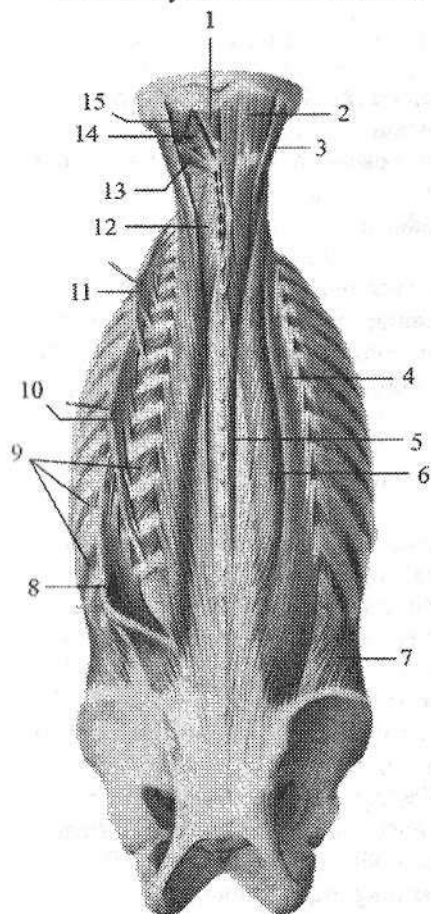
Innervatsiyasi: n. accessorius, plexus cervicalis (C_{III-IV}).

2. Orqaning serbar mushagi (**m. latissimus dorsi**) uchburchak shaklidagi yassi, serbar mushak bo'lib, orqaning pastki qismini qoplaydi (90-rasm). Bu mushak pastki oltita ko'krak va barcha bel umurtqalarining o'tkir qirrali o'siqchasidan, pastki to'rta qovurg'a burchagi hamda yonbosh suyagi qirrasida va dumg'aza suyagining o'rta qirrasidan boshlanadi.

Mushak tolalari yuqoriga va tashqariga yo'nalib torayadi va yelka suyagining kichik do'mboqcha qirrasiga birikadi.

Faoliyati: qo'lni orqaga, pastga tortib tanaga yaqinlashtiradi va pronatsiya qiladi.

Innervatsiyasi: n. thorocodorsalis.



92-rasm. Orqaning chuqur mushaklari.

1—m. rectus capitis posterior minor; 2—m. semispinalis capitis; 3—m. longissimus capitis; 4, 10—m. iliocostalis thoracis; 5—m. spinalis thoracis; 6—m. longissimus thoracis; 7—m. obliquus internus abdominis; 8—m. iliocostalis lumborum; 9—mm. intercostales externi; 11—m. iliocostalis cervicis; 12—m. semispinalis cervicis; 13—m. obliquus capitis inferior; 14—m. rectus capitis posterior major; 15—m. obliquus capitis superior.

Ikkinchi qavatda:

1. Kurakni ko'taruvchi mushak (**m. levator scapulae**) to'rta yuqorigi bo'yin umurtqalari ko'ndalang o'siqchasining orqa do'mboqchasidan boshlanib, pastga tomon yo'naladi va kurakning medial qirrasiga yuqori burchagi bilan kurakning o'tkir qirrasida oralig'ida birikadi.

Faoliyati: kurakni yuqoriga ko'taradi va umurtqa pog'onasiga yaqinlashtiradi.

Innervatsiyasi: n. dorsalis scapulae.

2. Kichik va katta rombsimon mushaklar (**mm. rhomboidei minor et major**). Kichik rhombsimon mushak VII bo'yin va I ko'krak umurtqasi, katta rhombsimon mushak esa II–V ko'krak umurtqalarining o'tkir qirrali o'siqchasidan boshlanadi. Mushak tolalari yuqoridan pastga va lateral tomonga yo'nalib kurakning medial qirrasiga birikadi.

Faoliyati: kurakni umurtqa pog'onasiga yaqinlashtiradi va yuqoriga tortadi.

Innervatsiyasi: n. dorsalis scapulae.

Orqaning qovurg'alarga birikuvchi mushaklari uchinchi qavatda joylashgan orqaning yuqori va pastki tishli mushagidan iborat.

1. Orqaning yuqori tishli mushagi (**m. serratus posterior superior**) rombsimon mushaklar oldida yotadi (91-rasm). U VI–VII bo'yin va I–II ko'krak umurtqalarining o'tkir qirrali o'siqchasidan boshlanadi. Yuqoridan pastga va lateral tomonga qiya yo'nalib II–V qovurg'alarning orqa yuzasiga qovurg'a burchagidan lateralroq birikadi.

Faoliyati: qovurg'alarni ko'taradi.

Innervatsiyasi: n. intercostales.

2. Orqaning pastki tishli mushagi (**m. serratus posterior inferior**) orqaning serbar mushagi oldida yotadi (91-rasm). U XI–XII ko'krak, I–II bel umurtqalarining o'tkir qirrali o'siqchasidan boshlanib, IX–XII qovurg'alarning orqa yuzasiga birikadi.

Faoliyati: qovurg'alarni pastga tushiradi.

Innervatsiyasi: n. intercostales.

Yangi tug'ilgan chaqaloqda orqaning yuza mushaklaridan trapetsiysimon mushak yaxshi rivojlangan. Orqaning serbar mushagi keng, yupqa, uning aponevrozi mushak qismiga aniq chegarasiz o'tib ketadi. Rombsimon mushaklarning mushak va pay qismlari o'rtasidagi chegara bilinmaydi. Orqaning tishli mushaklari yupqa, tishchalari yaxshi taraqqiy etmagan.

Orqaning xususiy mushaklari

Orqaning xususiy mushaklari umurtqalarining o'tkir qirrali va ko'ndalang o'siqchalari, ko'ndalang o'siqchalar va qovurg'alar burchagi o'rtasidagi egatlarda joylashib, uch: yuza, o'rta va chuqur qavatlarni hosil qiladi.

Yuza qavatda bosh va bo'yinning tasmasimon va umurtqa pog'onasini tiklaydigan mushaklar yotadi.

1. Boshning tasmasimon mushagi (**m. splenius capitis**) ensa boylamining pastki qismi, VII bo'yin va yuqorigi 3–4 ko'krak umurtqalarining o'tkir qirrali o'siqchasidan boshlanadi. Mushak tolalari yuqoriga lateral yo'nalib, ensaning yuqori bo'yin chizig'ini lateral qismiga va so'rg'ichsimon o'simtaga birikadi.

Faoliyati: ikki tomonlama qisqarsa, bosh va bo'yinni orqaga tortadi. Bir tomonlama qisqarsa, boshni o'z tomoniga tortadi.

Innervatsiyasi: C_{II}–C_{VIII} bo'yin nervlarining orqa tarmoqlari.

2. Bo'yinning tasmasimon mushagi (**m. splenius cervicis**) III–V ko'krak umurtqalarining o'tkir qirrali o'siqchasidan boshlanib, 2–3 ta yuqorigi bo'yin umurtqalarining ko'ndalang o'siqchasining orqa do'mboqchasiga birikadi.

Faoliyati: ikki tomonlama qisqarsa, umurtqa pog'onasining bo'yin qismini orqaga tortadi. Bir tomonlama qisqarsa, o'z tomoniga buradi.

Innervatsiyasi: C_{III}–C_{VIII} bo'yin nervlarining orqa tarmoqlari.

3. Umurtqa pogonasini tiklaydigan mushaklar (**mm. erector spinae**) orqaning eng kuchli autoxton mushagi bo'lib umurtqa pog'onasining bor bo'yicha tortilgan (92-rasm). U qalin, pishiq pay vositasida dumg'azaning orqa yuzasidan, bel, XII va XI ko'krak umurtqalarining o'tkir qirrali o'siqchasidan, yonbosh suyagi qirrasining orqa qismi, bel-ko'krak fassiyasidan boshlanadi. Mushak tolalari yuqori tomonga yo'nalib, yuqorigi bel umurtqalari sohasida uch qismga: lateral-qovurg'alarga birikuvchi yonbosh-qovurg'a mushagi, oraliq-ko'ndalang o'siqchalarga birikuvchi eng uzun mushak va medial – o'tkir qirrali o'siqchalarga birikuvchi o'tkir qirrali mushaklarga bo'linadi.

Yonbosh-qovurg'a mushagi (**m. iliocostalis**) yonbosh suyagi qirrasini, bel-ko'krak fassiyasining yuza qatlamidan boshlanadi (92-rasm). Mushak tolalari qovurg'alarning orqa yuzasidan yuqoriga yo'nalib VII–IV bo'yin umurtqalari ko'ndalang o'siqlarigacha boradi. Qismlarining joylashish sohasiga qarab bu mushak uchga bo'linadi.

Belning yonbosh-qovurg'a mushagi (**m. iliocostalis lumborum**) yonbosh suyagi qirrasini, bel-ko'krak fassiyasining yuza qatlamidan boshlanib pastki oltita qovurg'a burchagiga birikadi.

Ko'krakning yonbosh-qovurg'a mushagi (**m. iliocostalis thoracis**) pastki oltita qovurg'aning oldingi mushak birikkan joyidan ichkariroqda boshlanib, yuqoridagi oltita qovurg'aning burchagiga va VII bo'yin umurtqasining ko'ndalang o'siqchasi orqa yuzasiga birikadi.

Bo'yinning yonbosh-qovurg'a mushagi (**m. iliocostalis cervicis**) III–VI qovurg'a burchagining oldingi mushak birikkan joyidan ichkarida boshlanib, IV–VI bo'yin umurtqasining ko'ndalang o'siqchasini orqa do'mbog'iga birikadi.

Faoliyati: umurtqa pog'onasini yozadi, qovurg'alarni pastga tushiradi. Bir tomonlama qisqarsa, umurtqa pog'onasini o'sha tomonga bukadi.

Eng uzun mushak (**m. longissimus**) umurtqa pog'onasini tiklaydigan mushaklarning nisbatan katta qismini tashkil qilib, yonbosh-qovurg'a va o'tkir qirrali mushaklar o'rtasida yotadi (92-rasm). Unda uch qism: ko'krakning eng uzun mushagi, bo'yinning eng uzun mushagi va boshning eng uzun mushagi tafovut qilinadi.

Ko'krakning eng uzun mushagi (**m. longissimus thoracis**) dumg'azaning orqa yuzasi, bel va pastki kokrak umurtqalarining ko'ndalang o'siqchalaridan boshlanib, pastki to'qqizta qovurg'aning burchagi va do'mboqchasi oralig'iga, shuningdek, barcha ko'krak umurtqalarining ko'ndalang o'siqchasi uchiga birikadi.

Bo'yinning eng uzun mushagi (**m. longissimus cervicis**) beshta yuqorigi ko'krak umurtqalarining ko'ndalang o'siqchasi uchidan boshlanib, VI–II bo'yin umurtqasining ko'ndalang o'siqchasini orqa do'mboqchasiga birikadi.

Boshning uzun mushagi (**m. longissimus capitis**) I–III ko'krak va III–VII bo'yin umurtqasining ko'ndalang o'siqchasidan boshlanib, chakka suyagi so'rg'ichsimon o'simtasining orqa yuzasiga birikadi.

Faoliyati: umurtqa pog'onasini yozadi, yon tomonga bukadi. Bosh qismi boshni orqaga tortib, yuzni o'z tomoniga buradi.

O'tkir qirrali mushak (**m. spinalis**) umurtqa pog'onasini tiklaydigan mushaklarning medial tomonida bo'yin va ko'krak umurtqalarining o'tkir qirrali o'siqchasi yonida yotadi (92-rasm). Joylashgan yeriga qarab bu mushakning ham uch qismi tafovut qilinadi.

Ko'krakdagi o'tkir qirrali mushak (**m. spinalis thoracis**) II–I bel va XII, XI ko'krak umurtqalarining o'tkir qirrali o'siqchasidan 3–4 pay bilan boshlanib, yuqorigi sakkizta ko'krak umurtqalarining o'tkir qirrali o'siqchasiga birikadi.

Bo'yindagi o'tkir qirrali mushak (**m. spinalis cervicis**) I–II ko'krak, VII bo'yin umurtqasi o'tkir qirrali o'siqchasi va ensa boylamining pastki qismidan boshlanib, II–IV bo'yin umurtqalarining o'tkir qirrali o'siqchasiga birikadi.

Boshdagi o'tkir qirrali mushak (**m. spinalis capitis**) yuqorigi ko'krak va pastki bo'yin umurtqalarining o'tkir qirrali o'siqchasidan boshlanib, ensa suyagining tashqi do'ngligi sohasiga birikadi.

Faoliyati: umurtqa pog'onasini yozadi.

Umurtqa pog'onasini tiklaydigan mushaklarni orqa miya nervlarining orqa tarmoqlari innervatsiya qiladi.

O'rta qavatda:

Umurtqalarning ko'ndalang va o'tkir qirrali o'siqchalari orasidagi mushaklar (**mm. transversospinales**) umurtqalarning ko'ndalang va o'tkir qirrali o'siqchalari o'rtasidagi egatda bir necha qavat bo'lib joylashadi. Bu mushak umurtqalarning ko'ndalang va o'tkir qirrali o'siqchalari o'rtasida yuqoriga qiya yonalgan tolalardan iborat. Umurtqalarning ko'ndalang va o'tkir qirrali o'siqchalari orasidagi mushaklarning tolalari turli uzunlikka ega bo'lib, nechta umurtqaning ustidan o'tishiga qarab uch: yarim qirrali mushak, ko'p bo'lakli mushak va buruvchi mushaklarga bo'linadi.

Yarim qirrali mushak (**mm. semispinalis**) yuza joylashadi. U pastki umurtqaning ko'ndalang o'siqchasidan boshlanib 4–6 ta umurtqa ustidan o'tib otkir qirrali o'siqchaga birikadi. Joylashgan eriga qarab ko'krakdagi, bo'yindagi va boshdagi yarim qirrali mushaklarga bo'linadi.

Ko'krakdagi yarim qirrali mushak (**m. semispinalis thoracis**) pastki oltita ko'krak umurtqalarining ko'ndalang o'siqchalaridan boshlanib, yuqorigi to'rtta ko'krak va ikkita pastki bo'yin umurtqalarining o'tkir qirrali o'siqchalariga birikadi.

Bo'yindagi yarim qirrali mushak (**m. semispinalis cervicis**) yuqorigi oltita

ko'krak umurtqalarining ko'ndalang o'siqchalaridan va pastki to'rtta bo'yin umurtqalarini bo'g'im o'siqchalaridan boshlanib, V-II bo'yin umurtqalarining o'tkir qirrali o'siqchalariga birikadi (92-rasm).

Boshdagi yarim qirrali mushak (**m. semispinalis capitis**) yuqorigi oltita ko'krak umurtqalarini ko'ndalang o'siqchalari va pastki to'rtta bo'yin umurtqalarining bo'g'im o'siqchalaridan boshlanib ensaning yuqori va pastki bo'yin chiziqlari o'rtasiga birikadi.

Faoliyati: ko'krakdagi va bo'yindagi yarim qirrali mushaklar ikki tomonlama qisqarsa umurtqa pog'onasining ko'krak va bo'yin qismlarini yozadi; bir tomonlama qisqarsa umurtqa pog'onasini shu qismlarini qarama-qarshi tomonga buradi. Boshdagi yarim qirrali mushak ikki tomonlama qisqarsa, boshni orqaga tortadi; bir tomonlama qisqarsa yuzni qarama-qarshi tomonga buradi.

Ko'p bo'lakli mushaklar (**mm. multifidi**) umurtqa pog'onasining bor bo'yiga dum'aza suyagidan to II bo'yin umurtqasigacha bo'lgan sohada o'tkir qirrali o'siqchalar yonidagi egatda yotadi. Ular pastki umurtqalarning ko'ndalang o'siqchalaridan boshlanib, 2-4 ta umurtqa ustidan o'tib yuqorigi umurtqalarning o'tkir qirrali o'siqchasiga birikuvchi mushak tolalaridan iborat. Joylashgan joyiga qarab bu mushaklar beldagi ko'p bo'lakli mushaklar, kokrakdagi ko'p bo'lakli mushaklar va bo'yindagi ko'p bo'lakli mushaklarga bo'linadi.

Faoliyati: umurtqa pog'onasini bo'ylama o'q atrofida buradi, uni yozishda va yon tomonga egilishida ishtirok etadi.

Buruvchi mushaklar (**mm. rotatores**) o'tkir qirrali va ko'ndalang o'siqchalar o'rtasidagi egatda chuqur joylashadi. Ular uzun va kalta bo'ladi. Uzun buruvchi mushaklar ko'ndalang o'siqchalardan boshlanib bitta umurtqa ustidan o'tib keyingi umurtqaning o'tkir qirrali o'siqchasi asosiga birikadi. Kalta buruvchi mushaklar ikkita qo'shni umurtqa o'rtasida tortilgan.

Faoliyati: umurtqa pog'onasini bo'ylama o'q atrofida buradi.

Innervatsiyasi: orqa miya nervlarining orqa tarmoqlari.

Chuqur qavatda:

1. Qirrali o'siqlar oralig'idagi mushaklar (**mm. interspinales**) ham medial egatda joylashgan. Ular II bo'yin umurtqasidan boshlab pastga tomon ikki qo'shni umurtqaning o'tkir qirrali o'siqchalari o'rtasida tortilgan. Joylashgan joyiga qarab beldagi, ko'krakdagi va bo'yindagi qirrali o'siqlar oralig'idagi mushaklar tafovut qilinadi.

Faoliyati: umurtqa pog'onasini yozadi.

2. Ko'ndalang o'siqchalar oralig'dagi mushaklar (**mm. intertransversarii**) qo'shni umurtqalarning ko'ndalang o'siqchalari o'rtasida tortilgan qisqa mushak dastalaridan iborat. Joylashgan joyiga qarab beldagi, ko'krakdagi va bo'yindagi ko'ndalang o'siqchalar oralig'dagi mushaklar tafovut qilinadi. Umurtqa pog'onasini bo'yin va bel qismlarida bu mushaklar yaxshi rivojlangan bo'ladi.

Faoliyati: umurtqa pog'onasini o'z tomoniga bukadi.

Innervatsiyasi: orqa miya nervlarining orqa tarmoqlari.

Yangi tugʻilgan chaqaloqda orqaning chuqur mushaklaridan boshning tasmasimon mushagi yaxshi rivojlangan boʻlib, uning yuqori qismi keng. Umurtqa pogʻonasini tiklaydigan mushaklar qalin va keng tizimcha shaklida boʻlib, uch qismga boʻlinadi. Uning oʻrta qismini hosil qiluvchi eng uzun mushak yaxshi rivojlangan boʻlsa, oʻtkir qirrali mushak kam rivojlangan. Orqaning boshqa chuqur mushaklari yangi tugʻilgan chaqaloqda kuchsiz rivojlangan boʻlib, ularning paylari yupqa boʻladi. Orqa mushaklari bolalikning birinchi davri va balogʻat davrida tez oʻsadi.

Orqa fassiyalari

Orqada uchta fassiya tafovut qilinadi:

1. Orqaning yuza fassiyasi, yupqa biriktiruvchi toʻqimali parda boʻlib, orqaning yuza mushaklarini qoplaydi.

2. Ensa fassiyasi (*fascia nuchae*) boʻyinning orqa tomonida yuza va chuqur mushaklar orasida yotadi. Ichki tomondan ensa boylamiga birikib ketsa, tashqi tomondan boʻyinning yuza fassiyasiga oʻtib ketadi.

3. Koʻkrak-bel fassiyasi (*fascia thorocolumbalis*) orqaning chuqur mushaklari uchun qin hosil qiladi. U ikki yaproqdan iborat. Orqa (yuzaki) yaprogʻi bel umurtqalarining oʻtkir qirrali oʻsiqchalariga, oʻtkir qirrali oʻsiqchalar usti boylamiga va dumgʻazaning oʻrta qirrasiga birikadi. Oldingi (chuqur) yaprogʻi medial tomondan bel umurtqalarining koʻndalang oʻsiqchalari, koʻndalang oʻsiqchalararo boylamlar, yuqoridan XII qovurgʻaning pastki chekkasi va pastdan yonbosh suyagining qirrasida oʻrtasida tortilgan boʻladi. Bu fassiya bel sohasida qalinlashadi. Koʻkrak-bel fassiyasining oldingi yaprogʻi umurtqa pogʻonasini tiklaydigan mushaklarni belning kvadrat mushagidan ajratib turadi.

Koʻkrak mushaklari va fassiyalari

Koʻkrak mushaklari bir nechta qavat boʻlib joylashadi. Yuza qavatda qoʻl bilan bogʻlangan mushaklar joylashsa, chuqur qavatda koʻkrakning xususiy (autoxton) mushaklari joylashadi.

Koʻkrak mushaklari (93-rasm) kelib chiqishi va faoliyatiga koʻra ikki guruhga: 1) koʻkrak qafasidan boshlanib, yelka kamari suyaklari va yelka suyagiga birikuvchi mushaklar; 2) koʻkrak qafasining oʻziga xos (autoxton) mushaklariga boʻlinadi. Birinchi guruhga toʻrtta: katta koʻkrak mushagi, kichik koʻkrak mushagi, oʻmrov osti mushagi va oldingi tishchali mushak kiradi.

1. Katta koʻkrak mushagi (*m. pectoralis major*) katta, yelpugʻichsimon shaklda boʻlib, koʻkrak qafasining oldingi devorini yuqori qismini egallaydi (93-rasm). U oʻmrov suyagining medial yarmidan – oʻmrov qismi (*pars clavicularis*), toʻsh suyagining oldingi yuzasi va II–VII qovurgʻalar togʻayidan –

to'sh-qovurg'a qismi (**pars sternocostalis**), qorin to'g'ri mushagi qining oldingi devoridan – qorin qismi (**pars abdominalis**) boshlanadi. Mushak tolalari lateral tomonga yo'nalib, yelka suyagi katta do'mboqcha qirrasiga birikadi.

Faoliyati: ko'tarilgan qo'lni tushirib tanaga yaqinlashtiradi va ichkariga buradi (**pronatio**). Agar qo'l qimirlamay tursa, qovurg'alarni ko'tarib nafas olishda ishtirok etadi.

Innervatsiyasi: nn. pectoralis medialis et lateralis.

2. Kichik ko'krak mushagi (**m. pectoralis minor**) uchburchak shaklidagi yassi mushak (94-rasm). Katta ko'krak mushagining orqasida yotadi, II–V qovurg'alarning oldingi uchiga yaqin joydan boshlanadi. Yuqoriga va lateral yo'nalib qisqa pay bilan kurakning tumshuqsimon o'simtasiga birikadi.

Faoliyati: kurakni oldinga va pastga tortadi, agar qo'l qimirlamay tursa, qovurg'alarni ko'tarib nafas olishda ishtirok etadi.

Innervatsiyasi: nn. pectoralis medialis et lateralis.

3. O'mrov osti mushagi (**m. subclavius**) I qovurg'a tog'ayidan boshlanadi (94-rasm) va lateral yo'nalib o'mrov suyagining akromial uchi pastki yuzasiga birikadi. Bu mushak o'mrov suyagi bilan I qovurg'a oralig'ida joylashadi.

Faoliyati: o'mrov suyagini pastga va ichki tarafga tortadi, to'sh-o'mrov bo'g'imini mustahkamlaydi.

Innervatsiyasi: n. subclavius.

4. Oldingi tishchali mushak (**m. serratus anterior**) keng to'rtburchak shaklida bo'lib, ko'krak qafasini yon tomonida yotadi (93-, 94-rasm). U 8–9 ta tishcha bilan yuqorigi qovurg'alardan boshlanadi va kurakning medial qirrasiga hamda pastki burchagiga birikadi. Mushakning yuqorigi va o'rta dastalari gorizontal yotsa, pastki dastalari oldindan orqaga va pastdan yuqoriga yo'naladi. Pastki 4–5 tishchalari boshlangan joyida qorinning tashqi qiyshiq mushagi tishchalari orasiga kiradi.

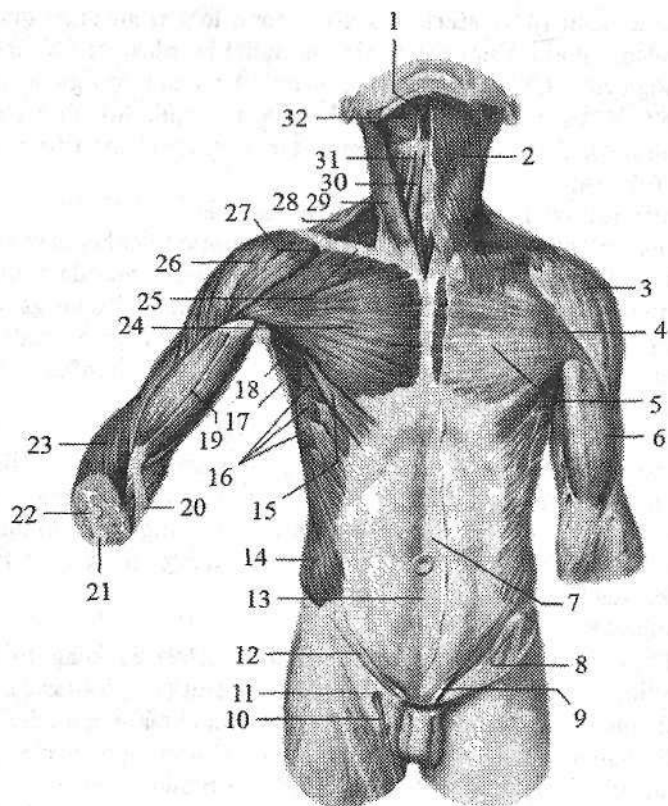
Faoliyati: kurakning pastki burchagini oldinga va lateral tomonga tortib, kurakning lateral burchagini yuqoriga hamda medial tomonga yo'naltirib, qo'lni gorizontal holatdan yuqoriga ko'taradi. Kurak qimirlamay turganida qovurg'alarni ko'tarib ko'krak qafasini kengaytiradi va nafas olishda ishtirok etadi.

Innervatsiyasi: n. thoracicus longus.

Yangi tug'ilgan chaqaloqda katta ko'krak mushagi yaxshi bilingan, ammo uning taraqqiyot darajasi turlicha bo'ladi. Kichik ko'krak mushagi uchburchak shaklida, uning pay qismi kam rivojlangan. O'mrov osti mushagi yetarli darajada takomillashgan. Oldingi tishchali mushak yaxshi rivojlangan bo'lsada, tishchalari yaxshi ajralmagan.

Ko'krak qafasining xususiy (autoxton) mushaklari

Bu guruhga qovurg'alararo tashqi mushaklar, qovurg'alararo ichki mushaklar, qovurg'a osti mushagi va ko'krakning ko'ndalang mushagi kiradi.



93-rasm. Tana mushaklari. Old tomondan ko‘rinishi.

- 1–*m. venter anterior digastricus*; 2–*m. platysma*; 3–*m. deltoideus*; 4–*m. pectoralis major*; 5–*lamina superficialis fascia pectoralis*; 6–*fascia brachii*; 7–*aponeurosis m. obliqui externi abdominis*; 8–*lamina superficialis fascia lata*; 9–*funiculus spermaticus*; 10–*v. saphena magna*. 11–*hiatus saphenus*; 12–*lig. inguinale*; 13–*linea alba*; 14–*m. obliquus externus abdominis*; 15–*pars abdominalis m. pectoralis majoris*; 16–*m. serratus anterior*; 17–*m. latissimus dorsi*; 18–*fossa axillaris*; 19–*m. biceps brachii*; 20–*aponeurosis m. bicipitis brachii*; 21–*ulna*; 22–*radius*; 23–*m. brachioradialis*; 24–*pars sternocostalis m. pectoralis majoris*; 25–*clavicula*; 26–*m. deltoideus*; 27–*pars clavicularis m. pectoralis majoris*; 28–*m. trapezius*; 29–*m. sternocleidomastoideus*; 30–*m. sternohyoideus*; 31–*m. omohyoideus*; 32–*m. mylohyoideus*.

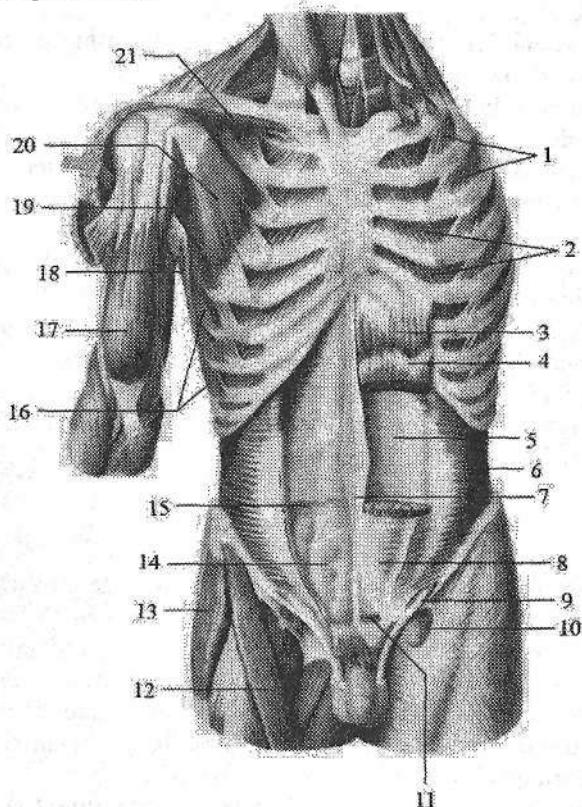
1. Qovurg‘alararo tashqi mushaklar (***mm. intercostales externi***) har tomonda o‘n bittadan bo‘lib, ustki qovurg‘aning pastki chekkasining qovurg‘a egati tashqarisidan boshlanadi (94-rasm). Tolalari pastga va oldinga yo‘nalib, pastki qovurg‘aning yuqorigi chekkasiga birikadi. Bu mushaklar qovurg‘a

do'mboqchasidan to qovurg'a tog'ayigacha bo'lgan sohada qovurg'alarning suyak qismi oralig'ida joylashadi. Qovurg'aning tog'ay qismi oralig'ini esa tashqi qovurg'alararo parda (**membrana intercostalis externa**) qoplab turadi.

Faoliyati: qovurg'alarni ko'tarib, nafas olishda ishtirok etadi.

Innervatsiyasi: nn. intercostales.

Qovurg'alararo ichki mushaklar (**mm. intercostales interni**), qovurg'alararo tashqi mushaklardan ichkarida joylashib, pastki qovurg'aning yuqori chekkasidan boshlanib (94-rasm), ustki qovurg'aning pastki chekkasiga, qovurg'a egatidan ichkariga birikadi.



94-rasm. Tana mushaklari. Old tomondan ko'inishi.

1—mm. intercostales externi; 2—mm. intercostales interni; 3—m. rectus abdominus; 4—intersectiones tendineae; 5—lamina posterior vaginae m. recti abdominis; 6—m. transversus abdominis; 7—linea alba; 8—lamina anterior vaginae m. recti abdominis; 9—funiculus spermaticus; 10—hiatus saphenus; 11—m. pyramidalis; 12—m. sartorius; 13—m. tensor fasciae latae; 14—fascia transversalis; 15—linea arcuata; 16—m. serratus anterior; 17—m. biceps brachii; 18—m. latissimus dorsi; 19—m. coracobrachialis; 20—m. pectoralis minor; 21—m. subclavius.

Mushak tolalari pastdan yuqoriga va lateral tomonga yoʻnalib, qovurgʻaning oldingi uchi bilan burchagi oʻrtasida joylashadi. Qovurgʻalar burchagidan to boshchasigacha boʻlgan oraliqni ichki qovurgʻalararo parda (**membrana intercostalis interna**) qoplaydi.

Faoliyati: qovurgʻalarni tushiradi va nafas chiqarishda ishtirok etadi. Innervatsiyasi: nn. intercostales.

3. Qovurgʻalar ostidagi mushaklar (**mm. subcostales**) koʻkrak qafasi ichki yuzasining orqa pastki qismida joylashgan. X–XII qovurgʻalar burchagi yaqindan boshlanib, yuqoriga va lateral tomonga yoʻnaladi. Bu mushak bitta-ikkita qovurgʻani tashlab, ustidagi qovurgʻaga birikadi.

Faoliyati: qovurgʻalarni tushirib, nafas chiqarishda ishtirok etadi.

Innervatsiyasi: nn. intercostales.

4. Koʻkrakning koʻndalang mushagi (**m. transversus thoracis**) koʻkrak qafasi oldingi devorining orqa yuzasida joylashadi. U toʻsh suyagi tanasining pastki qismi va xanjarsimon oʻsiqchadan boshlanadi. Lateral va yuqoriga yelpugʻichsimon tarqalib, alohida tishchalar bilan II–VI qovurgʻalar togʻayiga birikadi.

Faoliyati: qovurgʻalarni tushirib nafas chiqarishda ishtirok etadi.

Innervatsiyasi: nn. intercostales.

Yangi tugʻilgan chaqaloqda nafas olish qorin bilan kechgani uchun qovurgʻalararo mushaklar kuchsiz, yaxshi rivojlanmagan boʻladi.

Koʻkrak bilan nafas olinib boshlangach, qovurgʻalararo mushaklar koʻpayib qalinlashadi. Ayrim mushaklarning koʻndalang diametri 12 yoshlarga borib 5–6 marta kattalashadi.

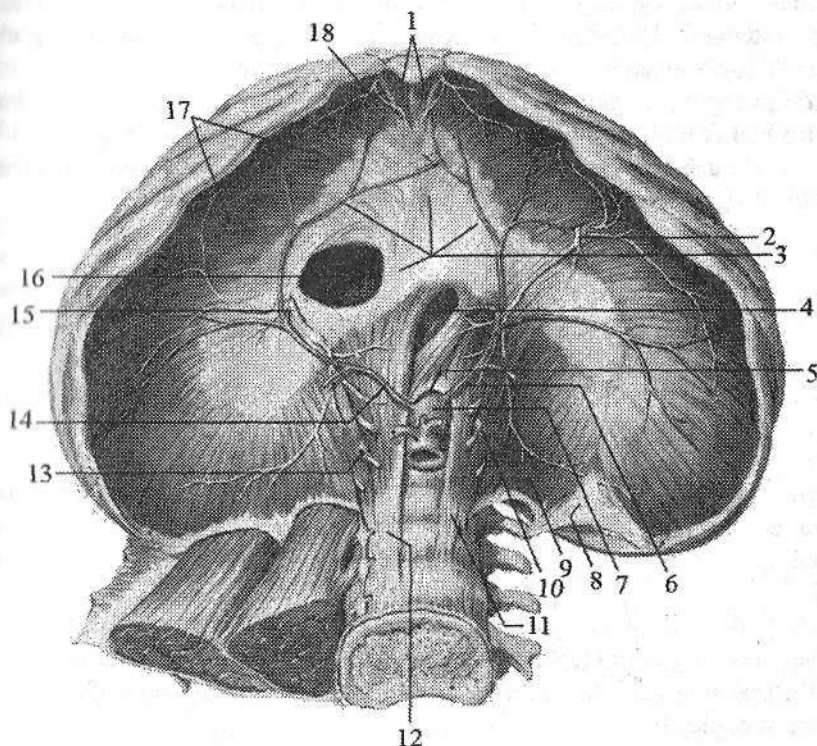
Diafragma

Diafragma (**diaphragma**) yassi, yupqa harakatchan mushak – pay toʻsiq boʻlib, koʻkrak va qorin boʻshliqlari oʻrtasida yuqoriga koʻtarilgan gumbaz shaklida joylashgan (95-rasm). Diafragma asosiy nafas mushagi boʻlib, koʻkrak qafasining pastki teshigini oʻrganan suyaklardan boshlanadi. Uning boshlanish sohasiga qarab uch: bel, qovurgʻa va toʻsh qismlari tafovut qiladi. Mushak tolalari tashqaridan oʻrtaga qarab radiar yoʻnalib, payli markazni (**centrum tendineum**) hosil qiladi.

Diafragmaning bel qismi (**pars lumbalis diaphragmatis**) bel umurtqalarining oldingi yuzasidan oʻng va chap oyoqchalar (**crus dextrum et crus sinistrum**) bilan boshlanadi. Oʻng oyoqcha kuchliroq rivojlangan boʻlib, I–IV bel umurtqalari tanasining oldingi yuzasidan boshlanadi. Chap oyoqcha esa birinchi uchta bel umurtqalaridan boshlanadi. Yuqori tomonda oʻng va chap oyoqchalar I bel umurtqasi tanasi oldida oʻzaro birikib, aorta oʻtadigan teshikni (**hiatus aorticus**) hosil qiladi. U orqali aorta va koʻkrak limfa yoʻli oʻtadi. Aorta teshigining cheti fibroz halqa bilan oʻralgan boʻlib, diafragma qisqar-

ganida aortani siqilishdan saqlaydi. Bu teshikdan yuqoriroq va chapda diafragma oyoqchalarining mushak tolalari yana kengayib qizilo'ngach va adashgan nerv o'tadigan qizilo'ngach o'tadigan teshikni (**hiatus esophageus**) hosil qiladi. O'ng va chap diafragma oyoqchalarining mushak tolalari o'rtasidan simpatik poya, katta va kichik ichki a'zolar nervi, o'ng tomondan toq va chap tomondan yarim toq venalar o'tadi.

Diafragmaning qovurg'a qismi (**pars costalis diaphragmatis**) pastki oltita qovurg'alarning ichki yuzasidan alohida mushak tolalari bo'lib boshlanadi. Har ikki tomonda diafragmani bel va qovurg'a qismlari o'rtasida mushak tolalari bo'lmagan bel-qovurg'a uchburchagi (**trigonum lumbocostale**) bo'ladi. Bu sohani yuqori tomondan plevra, pastdan esa qorinparda va fassiyalar qoplagan bo'lib, unda diafragma churrasi hosil bo'lishi mumkin.



95-rasm. Diafragma. Ostki tomondan ko'rinishi.

1—pars sternalis diaphragmatis; 2—n. phrenicus sinister; 3—centrum tendineum;
 4—hiatus esophageus; 5—hiatus aorticus; 6—a. phrenica sinistra; 7—aorta; 8—trigonum lumbocostale; 9—pars lumbalis diaphragmatis; 10—v. hemiazygos; 11—crus sinistrum;
 12—crus dextrum; 13—v. azygos; 14—a. phrenica dextra; 15—n. phrenicus dexter;
 16—foramen venae cavae; 17—pars costalis diaphragmatis; 18—trigonum sternocostale.

Diafragmaning to'sh qismi (*pars sternalis diaphragmatis*) to'sh suyagi-ning orqa yuzasidan boshlanadi. To'sh va qovurg'a qismlari o'rtasida ham mushak tolalari bo'lmagan to'sh-qovurg'a uchburchagi (*trigonum sternocostale*) bor. Uni ham yuqori tomondan plevra, pastdan esa qorinparda va fassiyalar qoplagan bo'lib, unda diafragma churrasi hosil bo'lishi mumkin. Diafragmaning pay markazida pastki kavak vena o'tadigan teshik (*foramen venae cavae*) bor.

Faoliyat jihatidan diafragma asosiy nafas mushagi hisoblanadi. U qisqarganida gumbazi yassilanib ko'krak qafasi kengayadi va nafas olinadi.

Innervatsiyasi: n.phrenicus.

Yangi tug'ilgan chqaloq diafragmasi nisbatan yaxshi rivojlangan mushak hisoblanib, uning og'irligi mushaklar umumiy og'irligining 5,3 %ini tashkil qiladi (kattalarda 1,02–1,34 %). 5 yoshgacha bo'lgan bolalarda qovurg'alar gorizontal joylashgani uchun diafragma yuqori joylashadi.

Yangi tug'ilgan chaqaloqda uning gumbazi ancha ko'tarilgan, pay markazi nisbatan kichik bo'lib, uning 12–15 % maydonini egallaydi. To'sh-qovurg'a va bel-qovurg'a uchburchaklari nisbatan katta bo'ladi. 7 yoshlarda diafragma katta odamlarnikiga o'xshash ko'rinishni egallaydi.

Ko'krak fassiyalari

Ko'krak sohasida yuza fassiya yaxshi rivojlanmagan bo'lib, u sut bezlarini o'rab, uning ichida biriktiruvchi to'qimali to'siqlar hosil qiladi.

Ko'krak ustidagi fassiyasi (*fascia pectoralis*) yuza va chuqur qatlamlardan iborat bo'lib katta ko'krak mushagini old va orqa tomondan o'raydi. Ko'krak fassiyasining yuza qatlami yuqoridan o'mrov suyagiga, medial tomondan to'sh suyagining oldingi yuzasiga birikadi. U lateral va yuqoriga deltasimon mushak, pastga qo'ltiq osti fassiyasiga davom etadi. Uning chuqur qatlami kichik ko'krak mushagi va o'mrov osti mushagini o'rab, qo'ltiq osti fassiyasiga o'tib ketadi.

Ko'krak xususiy fassiyasi (*fascia thoracica*) qovurg'alararo tashqi mushaklar va qovurg'alarni tashqi tomondan qoplagan pishiq qatlamdan iborat.

Ko'krakning ichki fassiyasi (*fascia endothoracica*) ko'krak qafasini ichki tomondan qoplaydi.

Qorin mushaklari va fassiyalari

Qorin (*abdomen*) tananing ko'krak bilan chanoq o'rtasida joylashgan qismi bo'lib, bu yerdagi mushaklar qorin devorini hosil qilib qorin bo'shlig'ini chegaralaydi. Qorin mushaklari (96-rasm) topografiya nuqtayi nazaridan uch guruhga: qorinning oldingi, yon va orqa devori mushaklariga bo'linadi.

Qorinning yon devori mushaklari

Qorinning yon devorida uch qavat serbar mushaklar: qorinning tashqi qiyshiq mushagi, qorinning ichki qiyshiq mushagi va qorinning ko'ndalang mushagi joylashadi. Bu mushaklarning oldingi qismlari serbar pay – aponevroz hosil qilib, qorinning to'g'ri mushagini old va orqa tomonidan o'tib unga aponevrotik qin hosil qiladi. So'ngra bu aponevrozlar oldingi o'rta chiziqda o'zaro birikib qorinning oq chizig'ini hosil qiladi.

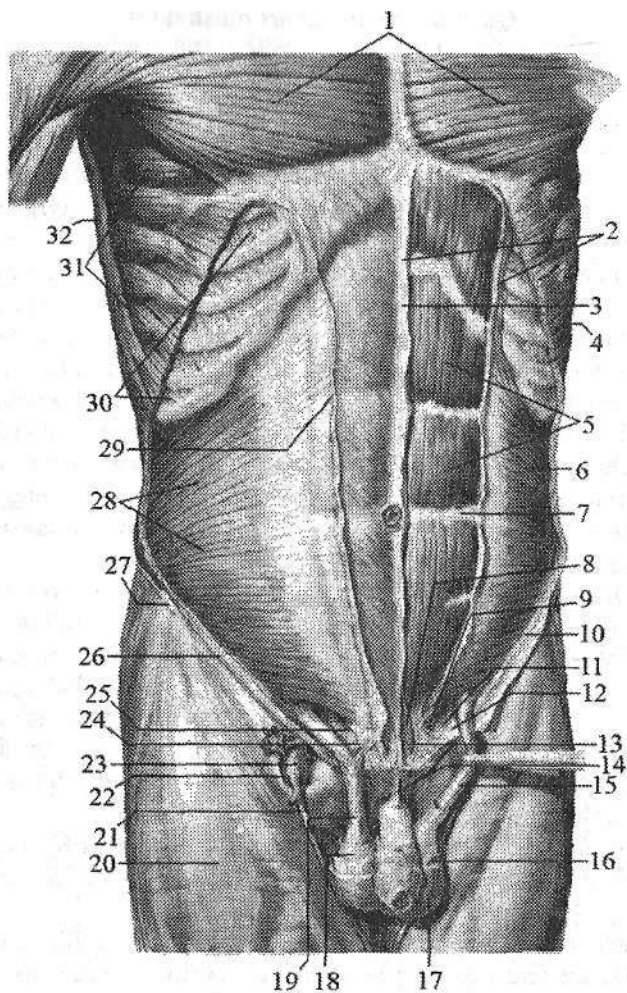
1. Qorinning tashqi qiyshiq mushagi (**m. obliquus externus abdominis**) eng yuza va keng mushak bo'lib, pastki sakkizta qovurg'adan alohida yirik tishchalar bilan boshlanadi (93-rasm). Ularning beshta yuqoridagisi oldingi tishchali mushak, pastki uchta esa orqaning serbar mushagi tishlari bilan chatishib boshlanadi. Mushakning yuqori qismi tolalari gorizontallik yo'nalib, keng aponevroz hosil qiladi va qarama-qarshi mushak aponevrozi bilan birikib, qorinning oq chizig'ini hosil qilishda ishtirok etadi. Uning pastki qismi tolalari yuqoridan pastga va medial tomonga qiyshiq yo'naladi. Qorinning tashqi qiyshiq mushagi aponevrozining eng pastki qismi yonbosh suyagi qirrasining tashqi labiga va qov bo'rtig'iga birikadi.

Aponevrozning yonbosh suyagining oldingi ustki o'tkir o'sig'i bilan qov do'mboqchasi o'rtasida tortilgan pastki chekkasi tarnov shaklida bo'lib, chov boylamini (**lig. inguinale**) hosil qiladi. Qov suyagiga birikkan joyda bu aponevroz ikki: medial va lateral oyoqchalarga ajraladi. Medial oyoqcha (**crus mediale**) qov simfizining oldingi yuzasiga biriksa, lateral oyoqcha (**crus laterale**) qov do'mboqchasiga birikadi. Medial oyoqchanning uchidan davom etgan fibroz tolalar pastga burilib qov suyagining qirrasiga birikib lakunar boylamni (**lig. lacunare**) hosil qiladi.

Faoliyati: ikki tomonlama qisqarsa, qovurg'alarni tushirib, umurtqa pog'onasini bukadi, qorin bosimini oshiradi. Bir tomonlama qisqarsa, tanani qarama-qarshi tomonga buradi.

Innervatsiyasi: nn. intercostales, n. iliohypogastricus, n. ilioinguinalis.

2. Qorinning ichki qiyshiq mushagi (**m. obliquus internus abdominis**) qorinning tashqi qiyshiq mushagining ichkarisida ikkinchi qavatda joylashib (96-rasm), chov boylamining tashqi 2/3 qismi ustki yuzasidan, yonbosh suyagi qirrasining oldingi 2/3 qismidan va ko'krak-bel fassiyasidan boshlanadi. Mushakning yuqori qismi tolalari pastdan yuqoriga yo'nalib pastki uchta qovurg'a tog'ayiga birikadi. Pastki qismi tolalari yelpug'ichsimon tarqalib keng aponevrozga davom etadi. Bu aponevroz yuqori qismida ikki qatlamga bo'linadi. Uning qatamlari qorinning to'g'ri mushagini old va orqa tomonidan o'tib, qarama-qarshi mushak aponevrozi bilan birikadi va qorinning oq chizig'ini hosil qilishda ishtirok etadi. Mushakning pastki qismi tolalarining bir qismi qorinning ko'ndalang mushagi tolalari bilan birga urug' tizimchasi tarkibiga kirib, moyakni ko'taruvchi mushakni (**m. cremaster**) hosil qiladi.



96-rasm. Qorin mushaklari. O'rta qavat.

1-m. pectoralis major; 2-lamina anterior vaginae m. recti abdominis; 3-linea alba; 4-m. obliquus externus abdominis; 5-m. rectus abdominis; 6, 28-m. obliquus internus abdominis; 7-intersectiones tendineae; 8-m. pyramidalis; 9, 25-falx inguinalis; 10, 26-lig. inguinale; 11-lig. pecteneum; 12-lig. lacunare; 13-m. pyramidalis; 14-lig. suspensorium penis; 15-fascia cremasterica; 16-tunica dartos; 17-scrotum; 18-fascia spermatica externa; 19-m. cremaster; 20-fascia lata; 21-v. saphena magna; 22-hiatus saphenus; 23-v. femoralis; 24-lig. reflexum; 27-spina iliaca anterior superior; 29-aponeurosis m. obliquus externus abdominis; 30-mm. intercostales externi; 31-m. serratus anterior; 32-m. latissimus dorsi.

Faoliyati: ikki tomonlama qisqarganida qovurg'alarni tushirib, umurtqa pog'onasini bukadi, qorin bosimini oshiradi. Bir tomonlama qisqarsa tanani o'z tomoniga buradi.

Innervatsiyasi: nn. intercostales, n. iliohypogastricus, n. ilioinguinalis.

3. Qorinning ko'ndalang mushagi (**m. transversus abdominis**) uchinchi qavatni hosil qilib tolalari orqadan oldinga va medial tomonga gorizontol yo'nalgan bo'ladi (93-rasm). Uning tolalari oltita pastki qovurg'alardan, ko'k-rak-bel fassiyasining oldingi yaprog'idan, yonbosh suyagi qirrasining ichki labi oldingi yarmidan va chov boylamining lateral 1/3 qismidan boshlanib, keng aponevrozi qarama-qarshi mushak aponevrozi bilan birikib qorinning oq chizig'ini hosil qilishda ishtirok etadi.

Faoliyati: qorin bosimini oshiradi, qovurg'alarni oldinga, o'rta chiziqqa tortadi.

Innervatsiyasi: n. intercostales, n. iliohypogastricus, n. ilioinguinalis.

Yangi tug'ilgan chaqaloqning qorin mushaklari kam taraqqiy etgan. Ular kattalarga nisbatan uzun bo'lib, bir-biridan qiyin ajraladi. Ular yupqa, aponevrozlari keng va nozik. Mushak qismi aponevrozga bilinmasdan o'tib ketadi. Qorinning tashqi qiyshiq mushagining mushak qismi nisbatan qisqa bo'ladi. Qorinning tashqi qiyshiq mushagi aponevrozini lateral oyoqchasi burama boylam bilan mustahkamlanganligi uchun medial oyoqchaga qaraganda mustahkam. Yangi tug'ilgan chaqaloqda oyoqchalar orasidagi tolalar bo'lmay, ular 2 yoshlarda paydo bo'ladi. Lakunar boylam yaxshi rivojlangan.

Qorinning ichki qiyshiq mushagining pastki undan moyakni ko'taruvchi mushak ajrab chiqadigan qismi tolalari yaxshi taraqqiy etgan bo'ladi.

Qorinning ko'ndalang mushagini mushak qismi aponevrozga bilinmasdan o'tgani uchun yarimoysimon chiziq yaxshi sezilmaydi.

Qorinning old devori mushaklari

1. Qorinning to'g'ri mushagi (**m. rectus abdominis**) uning oq chizig'ini ikki tomonida bo'y-lamasiga yo'nalgan uzun tasmasimon mushakdir (96-rasm). U qov qirrasini va qov simfizidan ikki pay bilan boshlanib yuqoriga yo'naladi va biroz kengayib xanjarsimon o'siqchanning oldingi yuzasi, V-VII qovurg'alar tog'ayiga birikadi. Bu mushak tolalari 3-4 yerida ko'ndalang yo'nalgan mushak qorinchalari orasidagi paylar (**intersectiones tendineae**) bilan bo'linadi. Buning natijasida mushakning ayrim qismlari alohida qisqarishi mumkin.

Faoliyati: umurtqa pog'onasini bukadi, qovurg'alarni pastga tortadi.

Innervatsiyasi: nn. intercostales, n. iliohypogastricus.

2. Piramidasimon mushak (**m. pyramidalis**) uchburchak shaklida bo'lib (96-rasm), qorinning to'g'ri mushagini pastki qismi oldida yotadi. Bu mushak qov qirrasidan boshlanib tolalari pastdan yuqoriga yo'naladi va qorinning oq chizig'iga birikadi.

Faoliyati: qorinning oq chizig'ini taranglaydi.

Innervatsiyasi: nn. intercostales, n. iliohypogastricus.

Qorinning to'g'ri mushagining qorinchalari orasidagi paylar yosh bolalarda yuqori joylashgan bo'ladi.

Qorinning orqa devori mushagi

Belning kvadrat mushagi (**m. quadratus lumborum**) bel umurtqalari ko'ndalang o'siqchalarining yon tomonida yotadi. Yonbosh suyagi qirrasi, lig. **iliolumbale**, pastki bel umurtqalarining ko'ndalang o'siqchalaridan boshlanib, XII qovurg'aning pastki qirrasi va ustki bel umurtqalarining ko'ndalang o'siqchalariga birikadi.

Faoliyati: ikki tomonlama qisqarganida umurtqa pog'onasini tik tutsa, bir tomonlama qisqarganida uni o'z tomoniga, XII qovurg'ani pastga tortadi.

Yangi tug'ilgan chaqaloqda belning kvadrat mushagi yassi, nisbatan yupqa va yaxchi takomillashmagan. Qorin mushaklarining tez o'sishi bola yura boshlagan davrdan boshlanadi. Ularning mushak qismi ko'payib aponevrozlari mustahkamlanadi.

Innervatsiyasi: plexus lumbalis.

Qorin fassiyalari

Qorinning yuza fassiyasi (**fascia superficialis abdominis**) teri osti yog' to'qimasi bilan qorin mushaklari orasida joylashgan.

Qorinning xususiy fassiyasi (**fascia propria abdominis**) qorin devori mushak qavatlariga mos ravishda bir necha qatlamdan iborat. Uning yuza qatlami qorinning tashqi qiyshiq mushagini tashqi tomondan o'raydi. Bu qatlam tolalari chov boylami oyoqchalari o'rtasida oyoqchalar orasidagi tolalarni (**fibrae intercrurales**) hosil qilib, chov kanalining yuza teshigi sohasida urug' tizimchasini o'rab moyakni ko'taruvchi mushak fassiyasiga (**fascia cremasterica**) aylanadi. Xususiy fassiyaning ikki qatlami qorinning ichki qiyshiq mushagini old va orqa tomondan o'rab turadi.

Ko'ndalang fassiya (**fascia transversalis**) qorinning yon va oldingi devorini ichki tomondan qoplaydi. Bolalarda ko'ndalang fassiya yupqa bo'lib, qorinparda old yog' to'qimasi bo'lmagani uchun ko'ndalang fassiya qorinpardaning pariyetal varag'iga bevosita tegib turadi. Yog' kletchatkasi 2 yoshlarda paydo bo'lib, asta-sekin ko'paya boradi.

Qorinning oq chizig'i

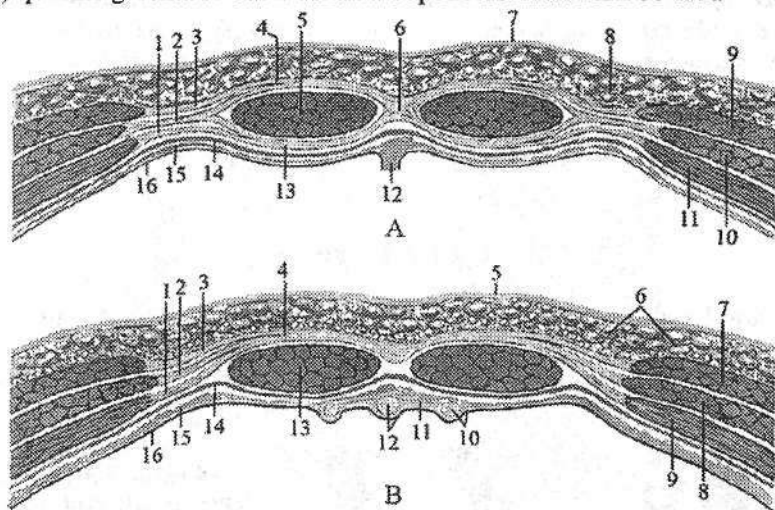
Qorinning oq chizig'i (**linea alba**) qorin serbar mushaklari aponevrozlari tolalarining birlashishidan hosil bo'ladi. U xanjarsimon o'siqchadan qov simfiziga tortilgan fibroz plastinkadan iborat bo'lib, yuqori qismining kengligi 2,5 sm bo'ladi. Kindikdan pastga tomon u torayib qalinlashib boradi. U pishiq

bo'lib, qon tomirlari kam bo'lgani uchun jarrohlik aralashuvlarida katta ahamiyatga ega.

Yangi tug'ilgan chaqaloqda qorinning oq chizig'i aniq bilinib, uning kengligi xanjarsimon o'siqcha sohasida 5–8 mm, kindik sohasida 12–16 mm bo'ladi. Uning yuqori qismida va kindik sohasida yuqqalashgan joylar bo'lib, u 2 yoshgacha sekin o'sadi.

Qorin to'g'ri mushagining qini

Qorin to'g'ri mushagining qini (*vagina musculi recti abdominis*) (97-rasm) qorinning uchta serbar mushaklari aponevrozidan hosil bo'ladi.



97-rasm. Qorin to'g'ri mushagining qini.

Qorin old devorining gorizontol kesmalari.

A—kindikdan yuqorida. 1—aponeurosis m. transversi abdominis; 2—aponeurosis m. obliqui interni abdominis; 3—aponeurosis m. obliqui externi abdominis; 4—lamina anterior vaginae m. recti abdominis; 5—m. rectus abdominis; 6—linea alba; 7—teri;

8—qorinning teri osti yog' to'qimasi; 9—m. obliquus externus abdominis; 10—m. obliquus internus abdominis; 11—m. transversus abdominis; 12—lig. falciforme; 13—lamina posterior vaginae m. recti abdominis; 14—fascia transversalis; 15—fascia extraperitoneale; 16—peritoneum.

B—kindikdan pastda. 1—aponeurosis m. transversi abdominis; 2—aponeurosis m. obliqui interni abdominis; 3—aponeurosis m. obliqui externi abdominis; 4—lamina anterior vaginae m. recti abdominis; 5—teri; 6—qorinning teri osti yog' to'qimasi; 7—m. obliquus externus abdominis; 8—m. obliquus internus abdominis; 9—m. transversus abdominis; 10—lig. et plica umbilicalis medialis; 11—peritoneum parietale; 12—urachus et plica umbilicalis medianum; 13—m. rectus abdominis; 14—fascia transversalis; 15—fascia extraperitoneale; 16—peritoneum.

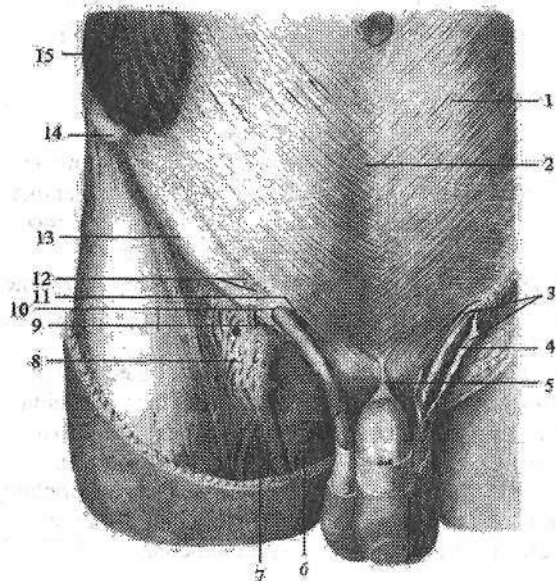
Ular qorin to'g'ri mushagini old tomondan oldingi plastinka (**lamina anterior**) va orqa tomondan orqa plastinka (**lamina posterior**) bo'lib o'rab oladi. Uning oldingi va orqa plastinkalarini tuzilishi yuqori va pastki qismlarda bir xil emas. Kindikdan yuqorida qorin tashqi qiyshiq mushagining aponevrozi qorinning to'g'ri mushagini old tomondan o'tsa, qorinning ko'ndalang mushagi aponevrozi orqa tomondan o'tadi.

Qorinning ichki qiyshiq mushagining aponevrozi to'g'ri mushakning tashqi chekkasida ikki varaqqa bo'linadi. Uning bittasi qorinning to'g'ri mushagining old tomondan o'tib, qorinning tashqi qiyshiq mushagi aponevrozi bilan birikib oldingi plastinkani, ikkinchisi esa orqa tomondan o'tib qorinning ko'ndalang mushagi aponevrozi bilan birikib orqa plastinkani hosil qiladi. Kindikdan 4–5 sm pastroqda qorinning barcha serbar mushaklarining aponevrozlari qorinning to'g'ri mushagining old tomondan o'tib, qorin to'g'ri mushagining qinini oldingi plastinkasini hosil qiladi. Qorin to'g'ri mushagini orqa tomondan bu sohada faqat ko'ndalang fassiya qoplaydi.

Yosh bolalarda qorin to'g'ri mushagi qinining orqa devori yaxshi taraqqiy etmagan bo'ladi.

Chov kanali

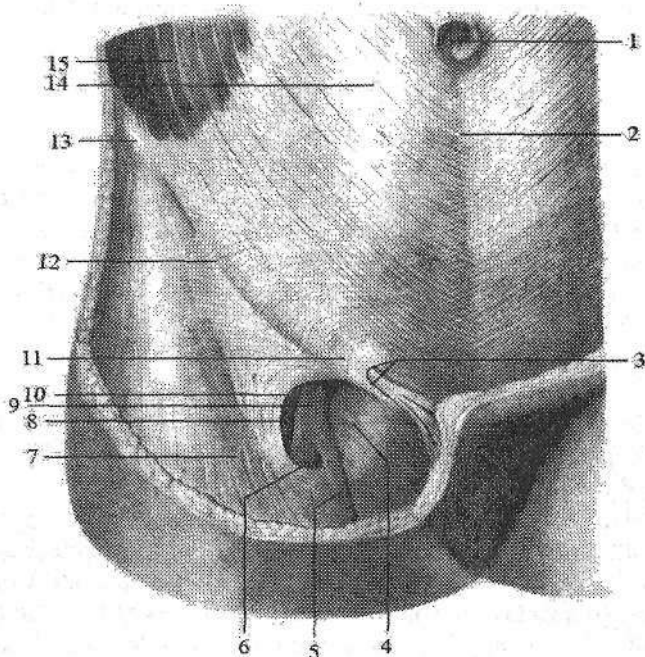
Chov kanali (**canalis inguinalis**) chov boylamining medial yarmi ustida, qorin serbar mushaklarining orasida qiya joylashgan tirqish bo'lib (98-, 99-rasm), undan erkaklarda urug' tizimchasi, ayollarda bachadonning yumaloq boylami o'tadi.



98-rasm. Erkaklarning chov kanali. Old tomondan ko'rinishi.

1—aponeurosis m. obliqui externi abdominis; 2—linea alba; 3—fascia spermatica interna; 4—m.cremaster; 5—lig. suspensorius penis; 6—funiculus spermaticus; 7—v. saphena magna; 8—fascia cribrosa; 9—crus laterale; 10—anulus inguinalis superficialis; 11—crus mediale; 12—fibrae intercruralis; 13—lig. inguinale; 14—spina iliaca anterior superior; 15—m. obliquus externus abdominis.

Chov kanalining uzunligi 4–5 sm bo‘ladi. Uning chuqur va yuza halqachalari tafovut qilinadi. Chov kanalining yuza chov halqachasi (**annulus inguinalis superficialis**) qov suyagining ustida joylashgan bo‘lib, uni yuqori tomondan chov boylamining medial oyoqchasi (**crus mediale**), pastdan lateral oyoqchasi (**crus laterale**) chegaralaydi. Yuza chov halqachasini lateral tomondan medial va lateral oyoqchalar o‘rtasida tortilgan oyoqchalar orasidagi tolalar (**fibrae intercrurales**) va medial tomondan lateral oyoqqchaning tolalaridan hosil bo‘lgan burama boylam (**lig. reflexum**) chegaralaydi.



99-rasm. Ayollarning chov kanali. Old tomondan ko‘rinishi.

1–umbilicus; 2–linea alba; 3–anulus inguinalis superficialis; 4–hiatus saphenus; 5–v. saphena magna; 6–cornu inferius margo falciformis; 7–lamina superficialis fasciae latae femoris; 8–a. femoralis; 9–v. femoralis; 10–cornu superius margo falciformis; 11–fibrae intercrurales; 12–lig. inguinale; 13–spina iliaca anterior superior; 14–aponeurosis m. obliquus externus abdominis; 15–m. obliquus externus abdominis.

Chov kanalining chuqur chov halqachasi (**annulus inguinalis profundus**) qorin bo‘shlig‘i tomonidan ko‘ndalang fassiyada lateral chov chuqurchasi sohasida joylashgan quyg‘ichsimon botiqlikdan iborat. Chov kanaldan o‘tayotgan a‘zolarga nisbatan uning to‘rtta devori tafovut qilinadi. Chov kanalining oldingi devorini qorinning tashqi qiyshiq mushagining aponevrozi, orqa devo-

rini ko'ndalang fassiya, ustki devorini qorinning ko'ndalang va ichki qiyshiq mushaklarining pastki chekkalari, pastki devorini chov boylami hosil qiladi.

Yangi tug'ilgan chaqaloqda chov kanali nisbatan qisqa, keng va to'g'ri yo'nalgan. Bir yoshli bolalarda uning uzunligi 0,5–2,5 sm bo'lib, yoshga qarab uzayadi va qiya holatni oladi. Uning yuza chov halqachasi kattalarga nisbatan yuqori joylashgan bo'lib, oval yoki uchburchak shaklida. Medial va lateral oyoqchalar va oyoqchalar orasidagi tolalar kam taraqqiy etgan bo'ladi. Chov kanalining chuqur chov halqachasi ko'ndalang fassiyada qorinparda bilan yopilgan 2–4 mm kenglikdagi quyg'ichsimon botiqlik shaklida. Chov kanalining tuzilishi 3 yoshda tugallanadi.

Qo'l mushaklari va fassiyalari

Qo'lning erkin va ko'p qirrali harakati uning ko'p sonli mushaklarining qisqarishi natijasida bo'ladi. Qo'l mushaklari qo'lning faoliyatiga mos ravishda joylashgan bo'lib, uning nozik harakatlarini bajarishda ishtirok etadi. Qo'l mushaklari yelka kamari mushaklari va qo'lning erkin harakatchan qismi mushaklariga bo'linadi.

Yelka kamari mushaklari

Yelka kamari mushaklari yelka bo'g'imi atrofida joylashib, shu bo'g'imning murakkab harakatini ta'minlaydi. Ular yelka kamari suyaklari: o'mrov va kurak suyagidan boshlanib yelka suyagiga birikadi.

1. Deltasimon mushak (*m. deltoideus*) teri ostida yuza joylashib yelka bo'g'imini oldindan, orqadan, ust va lateral tomondan qoplaydi. Boshlanishiga qarab uch: o'mrov, akromion va kurak qismlari tafovut qilinadi. Uning oldingi o'mrov qismi (*pars clavicularis*) tutamlari o'mrov suyagining lateral 1/3 qismidan boshlanib oldinga, pastga va lateral tomonga yo'naladi. O'rta akromion qismi (*pars acromialis*) tutamlari akromiondan boshlanib yuqoridan pastga yo'naladi. Orqa o'tkir qirrali qismi (*pars spinalis*) tutamlari kurakning o'tkir qirrasidan boshlanib pastga va lateral tomonga yo'naladi. Uchala qismi tolalari har tomondan yelka suyagining tashqi yuzasiga yo'naladi va deltasimon mushak bo'rtig'iga birikadi (100-rasm).

Faoliyati: mushak tolalari barobar qisqarsa, qo'lni tanadan uzoqlashtirib gorizontol holatgacha ko'taradi. Uning oldingi o'mrov qismi yelkani bukib, ichkariga buradi va ko'tarilgan qo'lni tushiradi. Orqa kurak qismi yelkani yozib tashqariga buradi, ko'tarilgan qo'lni tushiradi. O'rta akromion qismi qo'lni tanadan uzoqlashtiradi.

Innervatsiyasi: n. axillaris.

2. Kurak qirrasidagi mushak (*m. supraspinatus*) kurak o'tkir qirrasidagi chuqurchani to'ldirib turadi (100-rasm). Kurakning orqa yuzasidan

kurakning o'tkir qirradi usti sohasi va qirra usti fassiyasidan boshlanadi. Mushak tolalari lateral tomonga yo'nalib yelka suyagi katta do'mboqchasining ustki yuzasiga birikadi. Mushak tolalarining bir qismi yelka bo'g'im xaltasiga chatishib ketadi.

Faoliyati: yelkani tanadan uzoqlashtiradi, yelka bo'g'imi xaltasini tortadi.

Innervatsiyasi: n. suprascapularis.

3. Kurak qirradi ostidagi mushak (**m. infraspinatus**) kurakning orqa yuzasidan qirra osti sohasi va shu nomli fassiyadan boshlanadi (100-rasm).

Mushak tolalari lateral va yuqoriga yo'nalib yelka suyagi katta do'mboqchasining o'rta qismiga birikadi.

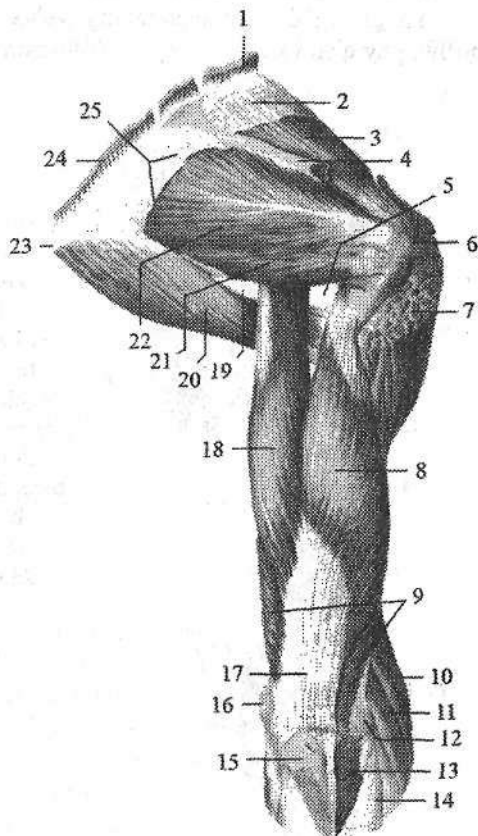
Faoliyati: yelkani tashqariga (supinatsiya) buradi.

Innervatsiyasi: n. suprascapularis.

4. Kichik yumaloq mushak (**m. teres minor**) kurakning lateral qirradi va qirra osti fassiyasidan boshlanib, yelka suyagi katta do'mborchasining pastki yuzasiga birikadi (100-rasm).

100-rasm. O'ng yelka kamari va yelka mushaklari. Orqa tomondan ko'rinishi.

- 1-m. levator scapulae; 2-fascia supraspinata; 3-m. supraspinatus; 4-spina scapulae; 5-foramen quadrilaterum; 6-tuberculum majus; 7-m. deltoideus (kesilgan); 8-caput laterale m. tricipitis brachii; 9-caput mediale m. tricipitis brachii; 10-m. brachioradialis; 11-m. extensor carpi radialis longus; 12-epicondylus lateralis; 13-m. anconeus; 14-fascia antebrachii; 15-olecranon; 16-epicondylus medialis; 17-tendo m. tricipitis brachii; 18-caput longum m. tricipitis brachii; 19-foramen trilaterum; 20-m. teres major; 21-m. teres minor; 22-m. infraspinatus; 23-angulus inferior scapulae; 24-m. romboideus major; 25-fascia infraspinata.



Faoliyati: yelka suyagini tashqariga (supinatsiya) buradi.

Innervatsiyasi: n. axillaris.

5. Katta yumaloq mushak (**m. teres major**) kurakning lateral qirrasining pastki qismi, pastki burchagi va qirra osti fassiyasidan boshlanadi (100-rasm). Mushak tolalari kurak suyagining lateral chekkasi bo'ylab yo'nalib, yelka suyagini kichik do'mboqcha qirrasiga orqaning serbar mushagi payidan pastroqqa va biroz orqaroqqa birikadi.

Faoliyati: kurak qimirlamay turganida ko'tarilgan qo'lni pastga tushirib tanaga yaqinlashtiradi va ichkariga (pronatsiya) buradi. Qo'l qimirlamay tursa, kurakning pastki burchagini tashqariga va oldinga tortadi.

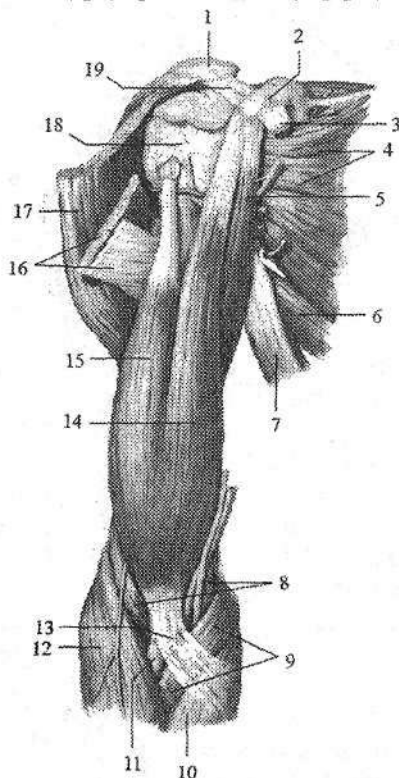
Innervatsiyasi: n. subscapularis.

6. Kurak osti mushagi (**m. subscapularis**) keng, qalin uchburchak shaklida bo'lib, kurakning qovurg'a yuzasini qoplab turadi (101-rasm). Kurak osti chiqurchasi va kurakning lateral qirrasidan boshlanib, yassi pay bilan yelka suyagi kichik do'mboqchasi va uning qirrasiga birikadi.

Faoliyati: yelkani ichkariga (pronatsiya) buradi va tanaga yaqinlashtiradi.

Innervatsiyasi: n. subscapularis.

Yangi tug'ilgan chaqaloqning yelka kamari mushaklari yaxshi bilingan bo'lib, pay qismi kalta va yupqa (108-rasm).



101-rasm. O'ng yelka kamari va yelka mushaklari. Old tomondan ko'rinishi.

1—acromion; 2—processus coracoideus;
3—tendo m. pectoralis minor; 4—m. subscapularis; 5—m. coracobrachialis; 6—m. teres major; 7—m. latissimus dorsi; 8—m. brachialis; 9—m. pronator teres; 10—m. flexor carpi radialis; 11—tendo m. bicipitis brachii; 12—m. brachioradialis; 13—aponeurosis m. bicipitis brachii; 14—caput breve m. bicipitis brachii; 15—caput longum m. bicipitis brachii; 16—m. pectoralis major; 17—m. deltoideus. 18—tuberculum minus; 19—lig. coracoacromiale.

Qo'lning erkin harakatchan qismi mushaklari

Yelka mushaklari

Yelka mushaklari oldingi (bukuvchi) va orqa (yozuvchi) mushaklarga bo'linadi. Ular o'zaro yelkaning xususiy fassiyasi qatlamlaridan hosil bo'lgan yelka mushaklari o'rtasidagi medial va lateral devorlar vositasida ajrab turadi. Yelkaning oldingi guruh mushaklari uchta: yelkaning ikki boshli mushagi, tumshuqsimon-yelka mushagi va yelka mushagidan iborat.

1. Yelkaning ikki boshli mushagining (*m. biceps brachii*) ikki: uzun va kalta boshchasi bor (101-rasm). Uzun boshchasi (*caput longum*) kurak suyagining bo'g'im chuqurchasi ustidagi do'mboqchadan boshlanadi. Uning payi yelka bo'g'imi xaltasi ichida do'mboqchalararo egatda yotadi. Kalta boshchasi (*caput breve*) kurakning tumshuqsimon o'simtasidan boshlanadi. Yelkaning o'rta qismida mushakning ikkala boshchasi o'zaro birikib duk shaklidagi umumiy qorinchani hosil qiladi. Mushak payi bilak suyagidagi g'adir-budur do'nglikka birikadi.

Faoliyati: yelkani yelka bo'g'imida bukadi. Bilakni tirsak bo'g'imida bukadi va tashqariga (supinatsiya) buradi.

Innervatsiyasi: n. musculocutaneus.

2. Tumshuqsimon – yelka mushagi (*m. coracobrachialis*) tumshuqsimon o'simtaning uchidan boshlanadi (101-rasm). Uning yassi payi yelka suyagining medial yuzasiga, kichik do'mboqcha qirtirasidan pastroqqa birikadi.

Faoliyati: yelkani yelka bo'g'imida bukadi va tanaga yaqinlashtiradi.

Innervatsiyasi: n. musculocutaneus.

3. Yelka mushagi (*m. brachialis*) yelka suyagining pastki uchdan ikki qismidan, deltasimon g'adir-budurlik va tirsak bo'g'imi xaltasi oralig'idan boshlanib, tirsak suyagining g'adir-budur do'ngligiga birikadi.

Faoliyati: bilakni tirsak bo'g'imida bukadi.

Innervatsiyasi: n. musculocutaneus.

Yangi tug'ilgan chaqaloq yelkasining oldingi guruh mushaklari yaxshi rivojlangan (107-rasm).

Yelkaning orqa guruh mushaklari ikkita: ancha katta bo'lgan yelkaning uch boshli mushagi va tirsak mushagidan iborat.

1. Yelkaning uch boshli mushagi (*m. triceps brachii*) kuchli rivojlangan bo'lib, yelkaning orqa yuzasini qoplaydi (100-rasm). U uchta alohida boshcha bilan boshlanadi. Lateral boshchasi (*caput laterale*) yelka suyagining lateral yuzasidan va yelka mushaklari o'rtasidagi lateral devordan, medial boshchasi (*caput mediale*) yelka suyagining orqa yuzasidan, yelka mushaklari o'rtasidagi lateral va medial devordan boshlanadi. Uzun boshchasi (*caput longum*) kurakning bo'g'im chuqurchasi tagidagi do'mboqchadan boshlanib mushak qorinchasini hosil qiladi. Unga yelka suyagi orqa yuzasining o'rta qismida lateral va

medial boshchalar qoʻshilib mushakni hosil qiladi. Mushakning yassi va keng payi tirsak suyagining tirsak oʻsigʻiga birikadi.

Faoliyati: bilakni tirsak boʻgʻimida yozadi. Uzun boshi yelkani yelka boʻgʻimida yozadi va tanaga yaqinlashtiradi.

Innervatsiyasi: n. radialis.

2. Tirsak mushagi (**m. anconeus**) uchburchak shaklida. U yelka suyagining lateral doʻng usti doʻmboqchasining orqa yuzasidan boshlanib, tirsak suyagi yuqori uchining orqa yuzasiga birikadi.

Faoliyati: bilakni tirsak boʻgʻimida yozadi.

Innervatsiyasi: n. radialis.

Yangi tugʻilgan chaqaloq yelkasining orqa guruh mushaklari yaxshi rivojlangan (108-rasm). Yelkaning uch boshli mushagini uchchala boshchasi ham yaxshi takomillashgan. Mushakning pay qismlari yupqa boʻlsa ham aniq koʻrinadi.

Bilak mushaklari

Bilak mushaklari koʻp sonli boʻlib, koʻp boʻgʻimli mushaklar turkumiga kiradi, chunki ular tirsak, bilak-kaft usti va qoʻl kafti boʻgʻimlariga taʼsir etadi. Bilak mushaklari faoliyat jihatidan ikki: oldingi (bukuvchi va pronatorlar), orqa (yozuvchi va supinatorlarga) guruhga boʻlinadi.

Bilakning oldingi guruh mushaklari

Bilakning oldingi guruh mushaklariga (102-rasm) qoʻl kaftini va barmoqlarini bukuvchi va pronatsiya qiluvchi mushaklar kiradi. Bu mushaklarning koʻpchiligi yelka suyagining medial doʻng usti doʻmboqchasidan va bilak fassiyasidan boshlanadi. Bilakning oldingi guruh mushaklari toʻrt qavat boʻlib joylashadi.

Birinchi qavat mushaklari:

1. Bilakni ichkariga buruvchi yumaloq mushak (**m. pronator teres**) yelka suyagining medial doʻng usti doʻmboqchasi va yelka mushaklari oʻrtasidagi medial devor, bilak fassiyasi va tirsak suyagi tojsimon oʻsiqchasidan boshlanadi. Pastga va tashqariga yoʻnalib bilak suyagi lateral yuzasining oʻrta qismiga birikadi (102-rasm).

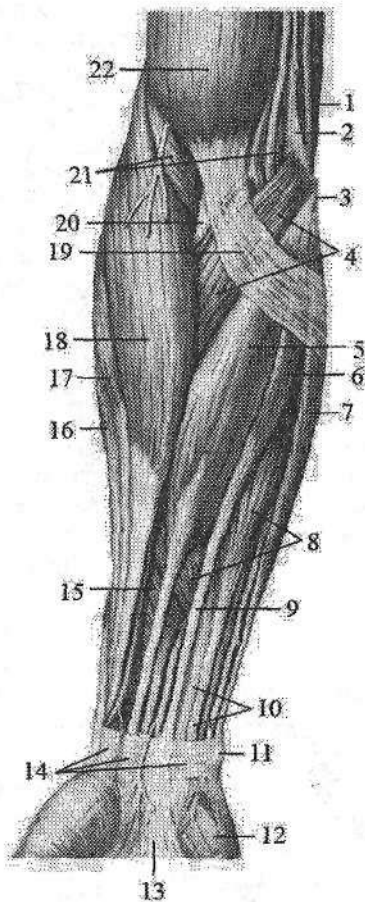
Faoliyati: bilakni pronatsiya qiladi va uni tirsak boʻgʻimida bukishda ishtirok etadi.

Innervatsiyasi: n. medianus.

2. Panjani bukuvchi bilak mushagi (**m. flexor carpi radialis**) yelka suyagining medial doʻng usti doʻmboqchasi, yelka fassiyasi va yelka mushaklari oʻrtasidagi medial devordan boshlanadi. Bilakning oʻrta qismida uzun payga oʻtib, II kaft suyagi asosiga birikadi (102-rasm).

102-rasm. O'ng bilakning oldingi guruh mushaklari. Birinchi qavat.

- 1—m. triceps brachii; 2—septum intermusculare brachii mediale; 3—epicondylus medialis; 4—m. pronator teres; 5—m. flexor carpi radialis; 6—m. palmaris longus; 7—m. flexor carpi ulnaris; 8—m. flexor digitorum superficialis; 9—tendo m. palmaris longus; 10—tendinus m. flexor digitorum superficialis; 11—os pisiforme; 12—hypothenar; 13—aponeurosis palmaris; 14—retinaculum mm. flexorum; 15—m. flexor pollicis longus; 16—m. extensor carpi radialis brevis; 17—m. extensor carpi radialis longus; 18—m. brachioradialis; 19—aponeurosis m. bicipitis brachii; 20—tendo m. bicipitis brachii; 21—m. brachialis; 22—m. biceps brachii.



Faoliyati: kaft ustini oldinga bilak suyagi tomoniga bukadi.

Innervatsiyasi: n. medianus.

3. Uzun kaft mushagi (**m. palmaris longus**) qisqa duksimon qorinchaga ega. Bu mushak yelka suyagining medial do'ng usti do'mboqchasi, yelka mushaklari o'rtasidagi medial devordan boshlanib uzun pay vositasida kaft aponevroziga birikadi (102-rasm). Ba'zan bu mushak bo'lmasligi mumkin.


Faoliyati: kaft aponevrozini taranglaydi va kaftni bukadi.

Innervatsiyasi: n. medianus.

4. Panjani bukuvchi tirsak mushagining (**m. flexor carpi ulnaris**) ikki: yelka va tirsak boshchasi bor. Yelka boshchasi (**caput humerale**) yelka suyagining medial do'ng usti do'mboqchasi va yelka mushaklari o'rtasidagi medial devordan, tirsak boshchasi (**caput ulnare**) tirsak o'sig'ining medial chekasidan va tirsak suyagining orqa qirrasidan boshlanadi. Bilakning yuqori uchdan birida ikkala boshcha birikib, mushakni hosil qiladi. Uning uzun payi no'xatsimon suyakka birikadi. Payning tolalari pastga yo'nalib, ilmoqli suyak ilmog'iga va V kaft suyagi asosiga birikadi (102-rasm).

Faoliyati: kaft ustini oldinga va tirsak suyagi tomonga bukadi.

Innervatsiyasi: n. ulnaris.



103-rasm. O'ng bilakning oldingi guruh mushaklari. Uchinchi qavat.

1—humerus; 2—epicondylus medialis; 3—ulna; 4—membrana interossea; 5—m. flexor digitorum profundus; 6—tendines m. flexor digitorum profundus; 7—tendines m. flexor digitorum superficialis; 8—chiasma tendinum; 9—m. flexor pollicis longus; 10—radius.

Ikkinchi qavat mushaklari:

5. Barmoqlarni bukuvchi yuzaki mushak (**m. flexor digitorum superficialis**) ikki boshcha bilan boshlanadi. Yelka-tirsak boshchasi (**caput humeroulnare**) yelka suyagining medial do'ng usti do'mboqchasi, tirsak suyagining tojsimon o'siqchasining medial chekkasi, bilak fassiyasi va tirsak suyagi tomonidagi kollateral boylamdan boshlanadi. Bilak boshchasi (**caput radiale**) esa bilak suyagining yuqorigi uchdan ikki qismining oldingi yuzasidan boshlanadi. Bilak suyagining proksimal uchdan bir qismida ikkala boshcha o'zaro birikib umumiy qorinchani hosil qiladi. Bu qorincha bilakning o'rta qismida to'rt bo'lakka bo'linadi. Bilakning distal qismida ular payga aylanib, barmoqlarni bukuvchi chuqur mushak payi bilan birga kaft usti kanalidan o'tadi. Kaftda mushak paylari II–IV barmoqlarning kaft yuzasidan yo'nalib, proksimal falangalar tanasi sohasida ikkiga bo'linadi va o'rta falangalar asosining ikki

yoniga birikadi.

Faoliyati: II–IV barmoqlarning o'rta falangasini bukadi, kaftni bukishda ishtirok etadi.

Innervatsiyasi: n. medianus.

Uchinchi qavat mushaklari.

6. Barmoqlarni bukuvchi chuqur mushak (**m. flexor digitorum profundus**) tirsak suyagini yuqorigi uchdan ikki qismining oldingi yuzasidan va suyaklararo pardadan boshlanib, to'rtta payga bolinadi (103-rasm). Uning paylari barmoqlarni bukuvchi yuza mushak payi bilan kaft usti kanalidan o'tib kaftga chiqadi. Proksimal falangalar sohasida bu mushakning paylari barmoq-

larni bukuvchi yuzaki mushak paylari ayrisi orasidan o'tib, paylar kesishmasini (**chiasma tendinum**) hosil qiladi va II-V barmoqlar distal falangasi asosiga birikadi.

Faoliyati: II-V barmoqlarning distal falangasini bukadi, kaftni bilak-kaft bo'g'imida bukishda ishtirok etadi.

Innervatsiyasi: n.ulnaris, n.medianus.

7. Qo'lning bosh barmog'ini bukuvchi uzun mushak (**m. flexor pollicis longus**) bilak suyagining oldingi yuzasining bilak suyagidagi g'adir-budur do'nglikdan pastroqda va suyaklararo pardadan boshlanadi. Mushak payi kaft usti kanalidan o'tib bosh barmoq distal falangasi asosiga birikadi (103-rasm).

Faoliyati: bosh barmoqni distal falangasini bukadi, kaftni bukishda ishtirok etadi.

Innervatsiyasi: n.medianus.

To'rtinchi qavat mushaklari.

8. Bilakni ichkariga buruvchi kvadrat mushak (**m. pronator quadratus**) yassi, ko'ndalang yo'nalgan tolalardan iborat bo'lib, bilakning pastki uchdan birida bilak, tirsak suyaklari va suyaklararo pardaning oldingi yuzasida joylashgan. U tirsak suyagining pastki uchdan bir qismining oldingi yuzasi va oldingi qirrasidan boshlanib ko'ndalang yo'naladi va bilak suyagi tanasining pastki uchdan birini oldingi yuzasiga birikadi.

Faoliyati: bilakni va kaftni pronatsiya qiladi.

Innervatsiyasi: n.medianus.

Yangi tug'ilgan chaqaloq bilagining oldingi guruh mushaklari yetarli darajada rivojlangan bo'lib, paylari yaxshi bilingan (107-rasm).

Bilakning orqa guruh mushaklari

Bilakning orqa guruh mushaklariga (104-rasm) qo'l kaftini va barmoqlarni yozuvchi va supinatsiya qiluvchi mushaklar kirib, ular yuza va chuqur qavat bo'lib joylashadi. Bu mushaklarning ko'pi yelka suyagining lateral do'ng usti do'mboqchasidan va bilak fassiyasidan boshlanadi.

Yuza qavat mushaklari

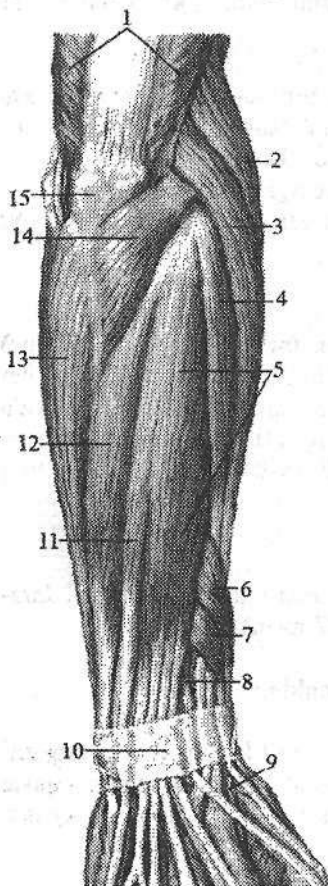
1. Yelka-bilak mushagi (**m. brachioradialis**) yelka suyagining lateral do'ng usti qirrasini va yelka mushaklari o'rtasidagi lateral devordan boshlanadi. Bilakning o'rta qismida uzun payga o'tib, bilak suyagining distal uchi va bigizsimon o'siqchasining lateral yuzasiga birikadi (104-rasm).

Faoliyati: bilakni tirsak bo'g'imida bukadi, qo'l kaftini pronatsiya va supinatsiya holatining o'rtasiga keltiradi.

2. Kaftni bilak tomonga yozuvchi uzun mushak (**m. extensor carpi radialis longus**) yelka suyagining lateral do'ng usti do'mboqchasi va yelka mushaklari o'rtasidagi lateral devordan boshlanadi. Bilakning o'rta qismida

yassi payga davom etadi va yozuvchi mushaklarni ushlab turuvchi bog'ich ostidan o'tib II kaft suyagi asosiga birikadi (104-, 105-rasm).

Faoliyati: kaftni orqa tomonga yozadi, bilakni qisman bukadi.



104-rasm. O'ng bilakning orqa guruh mushaklari. Yuza qavat.

- 1-m. triceps brachii; 2-m. brachioradialis; 3-m. extensor carpi radialis longus; 4-m. extensor carpi radialis brevis; 5-m. extensor digitorum; 6-m. abductor pollicis longus; 7-m. extensor pollicis brevis; 8-m. extensor pollicis longus; 9-a. radialis; 10-retinaculum musculorum extensorum; 11-m. extensor digiti minimi; 12-m. extensor carpi ulnaris; 13-m. flexor carpi ulnaris; 14-m. anconeus; 15-olecranon.

3. Kaftni bilak tomonga yozuvchi kalta mushak (**m. extensor carpi radialis brevis**) yelka suyagining lateral do'ng usti do'mboqchasi, bilak suyagi tomonidagi kollateral boy-lam va bilak fassiyasidan boshlanib, III kaft suyagiga birikadi (104-, 105-rasm).

Faoliyati: kaftni orqa tomonga yozadi.

4. Barmoqlarni yozuvchi mushak (**m. extensor digitorum**) kaftni bilak tomonga yozuvchi mushaklardan ichkariroqda yotadi. Bu mushak yelka suyagining lateral do'ng usti do'mboqchasi va bilak fassiyasidan boshlanib, bilak-kaft usti bo'g'imi sohasida to'rtta payga ajraydi. Uning paylari yozuvchi mushaklarni ushlab turuvchi bog'ich ostidan o'tib, uchga bo'linadi (104-rasm). O'rta dastasi II-V barmoqlarning o'rta falangalarining orqa yuzasiga, yon dastalari esa distal falangalarning yon yuzasiga birikadi. Kaft suyaklarining boshchalarini sohasida bu mushak paylari o'zaro ko'ndalang yo'nalgan paylarning o'zaro qo'shilishi (**connexus intertendineus**) vositasida birikkan.

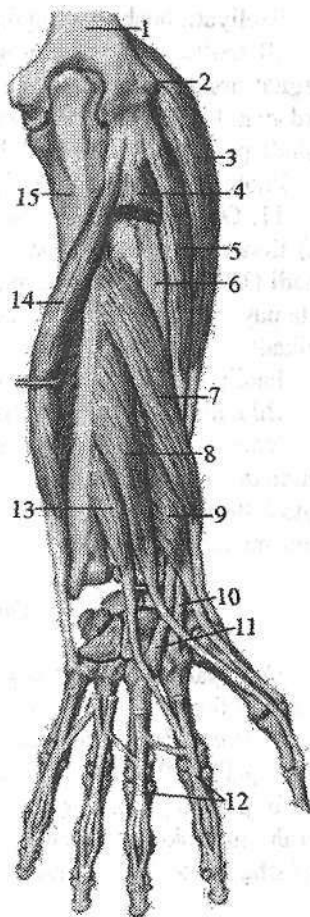
Faoliyati: II-V barmoqlarni yozadi, kaftni bilak-kaft bo'g'imida yozishda qatnashadi.

5. Jimjiloqning yozuvchi mushagi (**m. extensor digiti minimi**) barmoqlarni yozuvchi mushakdan ajrab chiqqan. Uning ingichka uzun payi alohida pay qini orqali o'tib jimjiloqni o'rta va distal falangalariga birikadi (104-rasm).

Faoliyati: jimjiloqni yozadi.

105-rasm. O'ng bilakning orqa guruh mushaklari. Chuqur qavat.

1—humerus; 2—epicondylus lateralis; 3—m. extensor carpi radialis longus; 4—m. extensor digitorum (kesilgan); 5—m. extensor carpi radialis brevis; 6—radius; 7—m. abductor pollicis longus; 8—m. extensor pollicis longus; 9—m. extensor pollicis brevis; 10—tendo m. extensoris carpi radialis longus; 11—tendo m. extensoris carpi radialis brevis; 12—tendinus m. extensor digitorum; 13—m. extensor indicis; 14—m. extensor carpi ulnaris; 15—ulna.



6. Kaftni tirsak tomonga yozuvchi mushak (**m. extensor carpi ulnaris**) yelka suyagining lateral do'ng usti do'mboqchasi, tirsak bo'g'imi xaltasi va bilak fassiyasidan boshlanadi. Uning payi yozuvchi mushaklarni ushlab turuvchi bog'ich ostidan alohida pay qinida o'tib V kaft suyagi asosiga birikadi (104-, 105-rasm).

Faoliyati: panjani yozadi.

Chuqur qavat mushaklari

7. Qo'l bilagini tashqariga buruvchi mushak (**m. supinator**) yelka suyagining lateral do'ng usti do'mboqchasi, bilak suyagi tomonidagi kollateral boylam va tirsak suyagining supinator mushagining qirrasidan boshlanadi. Mushak qiya va lateral yo'nalib bilak suyagining yuqorigi uchdan bir qismining lateral yuzasiga birikadi.

Faoliyati: bilak va kaftni tashqariga (supinatsiya) buradi.

8. Qo'lning bosh barmog'ini uzoqlashtiruvchi uzun mushak (**m. abductor pollicis longus**) tirsak va bilak suyaklarining orqa yuzasidan, suyaklararo pardadan boshlanadi (105-rasm).

Pastga tomon yo'nalib uning payi bosh barmoqni bukuvchi qisqa mushak payi bilan bitta sinovial qin ichida yotadi va yozuvchi mushaklarni ushlab turuvchi bog'ich ostidan o'tib I kaft suyagi asosiga birikadi.

Faoliyati: bosh barmoqni uzoqlashtiradi va kaftni uzoqlashtirishda ishtirok etadi.

9. Qo'lning bosh barmog'ini yozuvchi kalta mushak (**m. extensor pollicis brevis**) bilak suyagining orqa yuzasi va suyaklararo pardadan boshlanadi (105-rasm). Uning payi bosh barmoqni uzoqlashtiruvchi uzun mushak payi bilan yo'nalib, bosh barmoqni proksimal falangasining asosiga birikadi.

Faoliyati: bosh barmoqni proksimal falangasini yozadi.

10. Qo'lining bosh barmog'ini yozuvchi uzun mushak (**m. extensor pollicis longus**) tirsak suyagi o'rta qismining orqa yuzasining lateral qismi, suyaklararo pardadan boshlanadi (105-rasm). Uning payi yozuvchi pay tutqichi ostidan alohida pay qiniga o'tib bosh barmoqning distal falangasi asosiga birikadi.

Faoliyati: bosh barmoqni yozadi.

11. Qo'lining ko'rsatkich barmog'ini yozuvchi mushak (**m. extensor indicis**) tirsak suyagining orqa yuzasi va bilakning suyaklararo pardasidan boshlanadi (105-rasm). Mushak payi barmoqlarni yozuvchi mushak payi bilan birga bitta pay qinidan o'tib, ko'rsatkich barmoq proksimal falangasini orqa yuzasiga birikadi.

Faoliyati: ko'rsatkich barmoqni yozadi.

Bilakning orqa guruh mushaklarining n.radialis innervatsiya qiladi.

Yangi tug'ilgan chaqaloq bilagini orqa guruh mushaklaridan kaftni bilak tomonga yozuvchi uzun va kalta mushaklarni qorinchalari uzun, paylari esa kalta (108-rasm). Barmoqlarni yozuvchi mushakni proksimal qismi keng. Supinator mushagi yassi va keng.

Qo'l panjasi mushaklari

Qo'l panjasi mushaklari asosan kaft tomonda joylashib, uch guruhga bo'linadi (106-rasm).

1. Bosh barmoq mushaklari lateral tomonda joylashib, bosh barmoq asosidagi tepalikni (**thenar**) hosil qiladi. 2. Jimjiloq mushaklari medial tomonda joylashib, jimjiloq asosidagi tepalikni (**hypothenar**) hosil qiladi. 3. Kaftning o'rta guruh mushaklari (**mesothenar**) yuqoridagi ikki guruh mushaklar o'rtasida joylashgan bo'lib, kaftning orqasida ham bo'ladi.

Bosh barmoq tepaligi mushaklari

1. Qo'l bosh barmog'ini uzoqlashtiruvchi kalta mushak (**m. abductor pollicis brevis**) yuza joylashgan yassi mushak (106-rasm). U bukuvchi mushaklarni ushlab turuvchi bog'ich, qayiqsimon suyak do'mboqchasi va trapetsiya suyagidan boshlanib, bosh barmoq proksimal falangasining bilak suyagi yuzasiga birikadi.

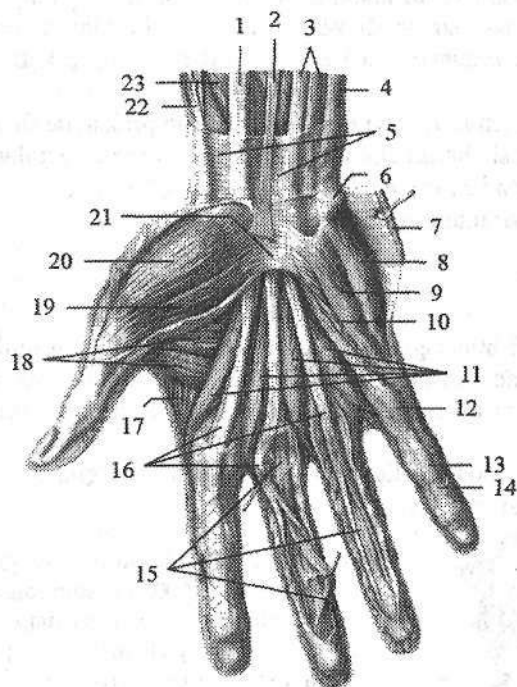
Faoliyati: bosh barmoqni uzoqlashtiradi.

Innervatsiyasi: n. medianus.

2. Qo'lining bosh barmog'ini qarama-qarshi qo'yuvchi mushak (**m. opponens pollicis**) qisman oldingi mushak ostida yotadi. U bukuvchi mushaklarni ushlab turuvchi bog'ich va trapetsiya suyagidan boshlanib, I kaft suyagining bilak chekkasi va oldingi yuzasiga birikadi.

Faoliyati: bosh barmoqni jimjiloqqa va boshqa barmoqlarga qarama-qarshi qo'yadi.

Innervatsiyasi: n. medianus.



106-rasm. O'ng qo'l kafti mushaklari. Kaft yuzasi.

1–m. flexor carpi radialis; 2–m. palmaris longus; 3–m. flexor digitorum superficialis; 4–m. flexor carpi ulnaris; 5–fascia antebrachii; 6–os pisiforme; 7–m. palmaris brevis; 8–m. abductor digiti minimi; 9–m. flexor digiti minimi brevis; 10–m. opponens digiti minimi; 11–mm. lumbricales; 12–pars anularis vaginae fibrosae; 13–vagina fibrosa digitorum manus; 14–pars cruciformis vaginae fibrosae; 15–tendinus m. flexoris digitorum profundus; 16–tendines m. flexoris superficialis; 17–m. interosseus dorsalis I; 18–m. adductor pollicis; 19–m. flexor pollicis brevis; 20–m. abductor pollicis brevis; 21–retinaculum musculorum flexorum; 22–tendo m. abductoris pollicis longi; 23–m. flexor pollicis longus.

3. Qo'ning bosh barmog'ini bukuvchi kalta mushak (**m. flexor pollicis brevis**) ikkita boshchasi bor. Yuzaki boshchasi (**caput superficiale**) bukuvchi mushaklarni ushlab turuvchi bog'ichdan, chuqur boshchasi (**caput profundum**) trapetsiya va trapetsiyasimon suyaklar, hamda II kaft suyagidan boshlanadi. Mushak bosh barmoqning proksimal falangasiga birikadi.

Faoliyati: bosh barmoqning proksimal falangasini bukadi.

Innervatsiyasi: yuzaki boshchasi n. medianus, chuqur boshchasi n. ulnaris.

4. Qo'ling bosh barmog'ini yaqinlashtiruvchi mushak (**m. adductor pollicis**) barmoqlarni bukuvchi yuza va chuqur mushaklar payi ostida yotadi. Uning ikkita: qiyshiq va ko'ndalang boshchasi bo'lib, qiyshiq boshchasi (**caput obliquum**) boshchali suyak, II va III kaft suyaklarining asosidan, ko'ndalang boshchasi (**caput transversum**) esa III kaft suyakning kaft yuzasidan boshlanadi.

Mushakning umumiy payi bosh barmoqning proksimal falangasiga birikadi
Faoliyati: bosh barmoqni ko'rsatkich barmoqqa yaqinlashtiradi va bosh barmoqni bukishda ishtirok etadi.

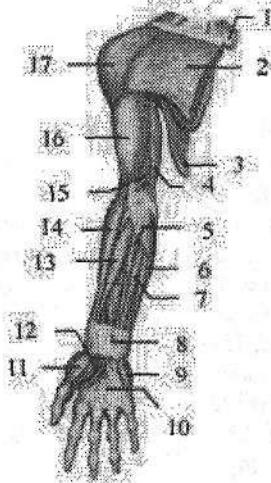Innervatsiyasi: n. ulnaris.

Jimjiloq tepaligi mushaklari

1. Kalta kaft mushagi (**m. palmaris brevis**) gipotenorning teri osti yog' asosida joylashgan mushak tolalaridan iborat. Uning tolalari bukuvchi mushaklarni ushlab turuvchi bog'ichdan boshlanib kaftning medial chekkasi terisiga birikadi.

Faoliyati: jimjiloq tepaligi terisida burmalar hosil qiladi.

Innervatsiyasi: n. ulnaris.



107-rasm. Chaqaloqning o'ng qo'li mushaklari.

Yuza qavat. Old tomondan ko'rinishi.

- 1—clavicula; 2—m. pectoralis major; 3—m. latissimus dorsi; 4—m. triceps brachii; 5—m. palmaris longus; 6—m. flexor carpi ulnaris; 7—m. flexor digitorum superficialis; 8—retinaculum musculorum flexorum; 9—m. flexor digiti minimi brevis; 10—aponeurosis palmaris; 11—m. abductor pollicis brevis; 12—m. flexor pollicis brevis; 13—m. flexor carpi radialis; 14—m. brachioradialis; 15—m. brachialis; 16—m. biceps brachii; 17—m. deltoideus.

2. Jimjiloqni uzoqlashtiruvchi mushak (**m. abductor digiti minimi**) yuza joylashgan (106-rasm). No'xatsimon suyak va bukuvchi mushaklarni ushlab turuvchi bog'ichdan boshlanib, jimjiloqning proksimal falangasining medial yuzasiga birikadi.

Faoliyati: jimjiloqni uzoqlashtiradi.

Innervatsiyasi: n. ulnaris.

3. Jimjiloqni qarama-qarshi qo'yuvchi mushak (**m. opponens digiti minimi**) oldingi mushak ostida yotadi. Bukuvchi mushaklarni ushlab turuvchi bog'ich va ilmoqli suyak ilmog'idan boshlanib, V kaft suyakning medial chekkasi va oldingi yuzasiga birikadi.

Faoliyati: jimjiloqni bosh barmoqqa qarama-qarshi qo'yadi.

Innervatsiyasi: n. ulnaris.

4. Jimjiloqni bukuvchi kalta mushak (**m. flexor digiti minimi brevis**) bukuvchi mushaklarni ushlab turuvchi bog'ich va ilmoqli suyak ilmog'idan boshlanib, jimjiloqning proksimal falangasiga birikadi (106-rasm).

Faoliyati: jimjiloqni bukadi.

Innervatsiyasi: n. ulnaris.

Kaftning o'rta guruh mushaklari

Bu mushaklar yuqoridagi ikki guruh mushaklar o'rtasida joylashgan bo'lib, ularga chuvalchangsimon va suyaklararo mushaklar kiradi.

1. Chuvalchangsimon mushaklar (**mm. lumbricales**) to'rtta (106-rasm). Ularning birinchi va ikkinchisi barmoqlarni bukuvchi chuqur mushakning ko'rsatkich va o'rta barmoqqa borayotgan payining lateral chekkasidan, uchinchisi III va IV barmoqlarga boradigan paylarning bir-biriga qaragan chekkasidan, to'rtinchisi esa IV va V barmoqlarga boradigan paylarning bir-biriga qaragan chekkasidan boshlanadi. Ular pastga tomon II-V barmoqlarning lateral tomoniga yo'naladi va ularning proksimal falangasi orqasiga o'tadi. Bu mushaklar proksimal falanga asosiga barmoqlarni yozuvchi mushak payi bilan birga birikadi.

Faoliyati: II-V barmoqlarning proksimal falangasini bukadi, o'rta va distal falangalarni yozadi.

Innervatsiyasi: birinchi va ikkinchi chuvalchangsimon mushaklarni n. medianus, uchinchi va to'rtinchi mushaklarni n. ulnaris.

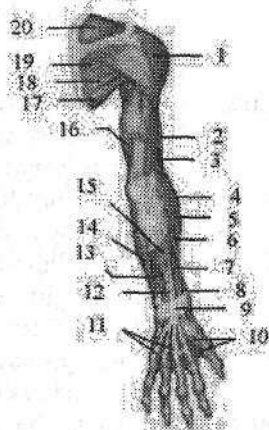
108-rasm. Chaqaloqning o'ng qo'li mushaklari.

Yuza qavat. Opqa tomondan ko'rinishi.

1-m. deltoideus; 2-m. biceps brachii; 3-m. brachialis;
4-m. brachioradialis; 5-m. extensor carpi radialis longus; 6-m. extensor carpi radialis brevis; 7-m. abductor pollicis; 8-m. extensor pollicis longus; 9-retinaculum musculorum extensorum; 10-mm. interossei dorsales;

11-connexus intertendineus; 12-m. extensor digiti minimi; 13-m. extensor carpi ulnaris; 14-m. flexor carpi ulnaris; 15-m. extensor digitorum; 16-m. triceps brachii;

17-m. teres major; 18-m. teres minor; 19-m. infraspinatus; 20-m. supraspinatus.



Suyaklararo mushaklar (**mm. interossei**) kaft suyaklari o'rtasida joylashib ikki: qo'l panjasi suyaklariaro kaft mushaklari va qo'l panjasi suyaklariaro orqa mushaklariga bo'linadi.

1. Qo'l panjasi suyaklariaro kaft mushaklari (**mm. interossei palmares**)

uchta. Ular ikkinchi, uchinchi, to'rtinchi kaft suyaklari oralig'ida yotadi. Ularning birinchisi II kaft suyagining medial tomonidan boshlanib, II barmoq proksimal falangasi asosiga birikadi. Ikkinchi va uchinchi mushaklar esa IV va V kaft suyaklarining lateral tomonidan boshlanib, IV va V barmoqlarning proksimal falangasining orqa yuzasiga birikadi.

Faoliyati: II, IV, V barmoqlarni o'rta barmoqqa yaqinlashtiradi.

Innervatsiyasi: n.ulnaris.

2. Qo' I panjasi suyaklararo orqa mushaklari (**mm. interossei dorsales**) to'rtta bo'lib, kaft tomondagi mushaklardan sezilarli katta bo'ladi. Ularning har biri I-V kaft suyaklarining bir-biriga qaragan yuzalaridan ikkita boshcha bilan boshlanadi. Birinchi mushakning payi ko'rsatkich barmoqning proksimal falangasining lateral tomoniga, ikkinchisi o'rta barmoq proksimal falangasining lateral tomoniga, uchinchisi shu barmoqning medial tomoniga biriksa, to'rtinchisi IV barmoq proksimal falangasining medial tomoniga birikadi.

Faoliyati: I, II, IV barmoqlarni o'rta barmoqdan uzoqlashtiradi.

Innervatsiyasi: n.ulnaris.

Yangi tug'ilgan chaqaloqning qo'l kafti mushaklari yaxshi rivojlanmagan bo'lib, uncha katta bo'lmagan mushak tolalaridan iborat. Qo'l mushaklari bola hayotining birinchi yilida sezilarli o'sadi. Bolalikning keyingi davrlarida qo'l mushaklari bola taraqqiyotiga mos ravishda o'zgarib boradi.

Qo'l fassiyalari va qo'lning pay qinlari

Qo'lning fassiyalari qo'lning ayrim qismlariga mos ravishda: deltasimon, qirra usti, qirra osti, yelka, bilak va qo'l kafti fassiyalariga bo'linadi.

Qo'lning teri osti fassiyasi juda yupqa va nozik bo'lib, ajratib olish qiyin.

Yelka kamari sohasida deltasimon fassiya (**fascia deltoidea**) o'z nomidagi mushakni qoplab, mushak tolalari orasiga o'siqlar beradi. Bu fassiya lateral tomondan yelka fassiyasiga, old tomondan ko'krak fassiyasiga davom etadi. Orqa tomonda u qalinlashib qirra osti fassiyasiga birikib ketadi.

Qirra usti va qirra osti fassiyalari o'z nomidagi chuqurchalar chekkasiga birikadi. Qirra osti fassiyasi kurak qirrasida ostidagi mushak va kichik yumaloq mushakni o'rasa, qirra usti fassiyasi esa o'z nomidagi mushakni o'raydi.

Yelka fassiyasi (**fascia brachii**) yelka mushaklarini o'rab, yelka suyagining medial va lateral chekkalariga birikuvchi yelka mushaklari o'rtasidagi devorlarni hosil qiladi.

Yelka mushaklari o'rtasidagi medial devor (**septum intermusculare brachii mediale**) qiyshiq bo'lib, yelka va tumshuqsimon-yelka mushagini yelkaning uch boshli mushagini medial boshchasidan ajratib turadi. Yelka mushaklari o'rtasidagi lateral devor (**septum intermusculare brachii laterale**) yelka va yelka-bilak mushagini yelkaning uch boshli mushagi lateral boshchasidan ajratib turadi.

Bilak fassiyasi (*fascia antebrachii*) yelka fassiyasining davomi bo'lib unga nisbatan yaxshi rivojlangan bo'ladi. U bilak mushaklarini g'iloq shaklida o'rab bilak mushaklar o'rtasidagi devorni hosil qiladi. Orqa tomonda bilak fassiyasi tirsak o'sig'i va tirsak suyagining orqa qirrasiga birikib yelka uch boshli mushagi payi tolalari hisobiga qalinlashsa, old tomonda u yelka ikki boshli mushagi payi hisobiga qalinlashadi. Kaft usti sohasida bilak fassiyasi qalinlashib ko'ndalang mushaklarni ushlab turuvchi bog'ichlarini hosil qiladi. Bilakning old tomonida joylashgan bukuvchi mushaklarni ushlab turuvchi bog'ich (*retenaculum musculorum flexorum*) kaft egati ustidan medial tomondan no'xatsimon va ilmoqli suyaklarga, lateral tomondan qayiqsimon va trapetsiyasimon suyaklarga birikadi. Uning ostida hosil bo'lgan kaft usti kanalida (*canalis carpi*) ikkita pay qini: barmoqlarni bukuvchi yuzaki va chuqur mushaklarning umumiy pay qini (*vagina synovialis communis mm. flexorum*) va qo'lning bosh barmog'ini bukuvchi uzun mushak payi qini (*vagina tendinis m. flexoris pollicis*) yotadi (109-rasm). Birinchi pay qini medial tomonda joylashib, sakkizta payni o'raydi.

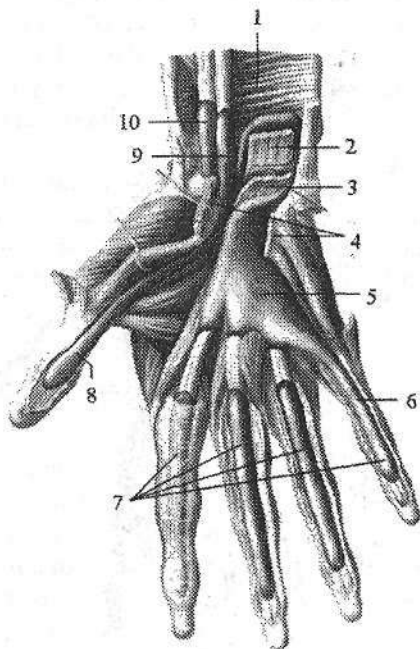
Yuqori tomonga u bukuvchi mushaklarni ushlab turuvchi bog'ichdan 1–2 sm yuqoriga chiqib, pastda kaft o'rtasiga keladi. Faqat kichik barmoqda uni bukuvchi mushak payini o'rab, to tirnoq falangasigacha keladi. II–IV barmoqlarda alohida qinlar kaft-barmoq bo'g'imidan to tirnoq falangalari asosigacha borib bukuvchi mushak paylarini o'raydi.

109-rasm. O'ng qo'l kaftining bukuvchi mushaklari paylarining sinovial qinlari.

1–m. pronator quadratus; 2–tendines m. flexor digitorum profundus; 3–tendines m. flexor digitorum superficialis;

4–retenaculum musculorum flexorum (kesilgan) 5–vagina synovialis communis mm. flexorum; 6–vagina synovialis digiti minimi; 7–vaginae synoviales tendinum digitorum manus; 8–vagina synoviales tendinis m. flexoris pollicis longi;

9–vagina tendinis m. flexoris pollicis longi; 10–vagina synovialis tendinis m. flexoris carpi radialis.



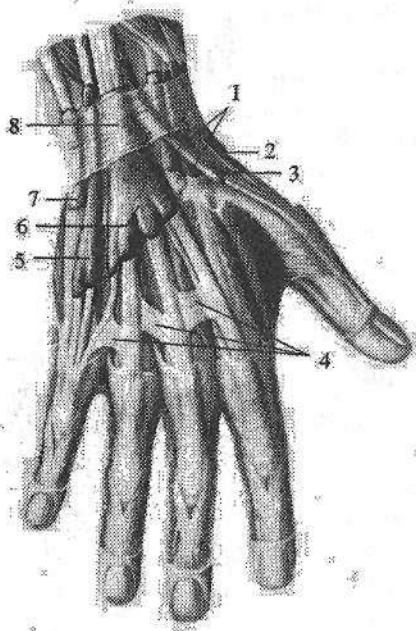
Bukuvchi mushaklarni ushlab turuvchi bog'ichning fibroz tolalari bilak va tirsak suyaklari tomonda shu suyaklar nomi bilan ataladigan fibroz kanal-

lar hosil qiladi. Tirsak tomondagi kanaldan tirsak nervi va uning yonida yotgan tirsak arteriyasi va venasi o'tadi. Bilak tomondagi kanaldan kaftni bilak tomonga bukuvchi mushak payi va uning pay qini o'tadi.

Bilakning orqa tomonida hosil bo'lgan yozuvchi mushaklarni ushlab turuvchi bog'ich (*retenaculum musculorum extensorum*) bilak suyagining distal qismini oldingi qirrasida bilan tirsak suyagining bigizsimon o'simtasi o'rtasida tortilgan bo'lib, uning ostidagi bo'shliqni fibroz tolalar oltita suyak-fibroz kanalga ajratadi. Ulardan sinovial qinlar bilan o'ralgan kaft va barmoqlarni yozuvchi mushaklar payi quyidagi tartibda o'tadi (110-rasm).

Bilak suyagi tomonidan birinchi kanaldan qo'lning bosh barmog'ini uzoqlashtiruvchi uzun mushak va qo'lning bosh barmog'ini yozuvchi kalta mushak payi; ikkinchi kanaldan kaftning bilak tomonga yozuvchi uzun va kalta mushaklar payi; uchinchi kanaldan qo'lning bosh barmog'ini yozuvchi uzun mushak payi; to'rtinchi kanaldan barmoqlarni yozuvchi mushak va qo'lning ko'rsatkich barmog'ini yozuvchi mushak payi; beshinchi kanaldan jimjiloqni yozuvchi mushak payi; oltinchi kanaldan esa kaftning tirsak tomonga yozuvchi mushak payi o'tadi.

Kanallar devori sinovial parda bilan o'ralgan bo'lib, u qayrilib payni o'raydi va pay qinlari hosil bo'ladi. Sinovial qinlar yuqori tomonga yozuvchi mushaklarni ushlab turuvchi bog'ichdan 2-3 sm yuqoriga bilak suyagining bigizsimon o'siqchasi sohasigacha boradi. Pastga tomon ular kaft suyaklari o'rtasigacha davom etadi.



110-rasm. O'ng qo'l kaftining yozuvchi mushaklar paylarining sinovial qinlari.

- 1-vagina tendinum mm. extensorum carpi radiatum;
- 2-vagina tendinum mm. abductoris longi et extensoris brevis pollicis;
- 3-vagina tendinis m. extensoris pollicis longi;
- 4-connexus intertendineus;
- 5-vagina tendinis m. extensoris digiti minimi;
- 6-vagina tendinum mm. extensoris digitorum et extensoris indicis;
- 7-vagina tendinis m. extensoris carpi ulnaris;
- 8-retinaculum musculorum extensorum.

Qo'l kaftining oldingi yuzasida fassiya ancha qalinlashgan bo'lib uchburchak shaklidagi kaftning serbar payini (*aponeurosis palmaris*) hosil qiladi. Uning uchi bukuvchi mushaklarni ushlab turuvchi bog'ichga, asosi esa barmoqlarga qaragan bo'ladi.

Qo'l kaftning orqa fassiyasi ikki: yuza va chuqur qatlamdan iborat. Yuza qatlam yaxshi bilinmaydi. Chuqur qatlam yaxshi rivojlangan bo'lib, dorsal suyaklararo mushaklarni yopib turadi.

Qo'l topografiyasi

Qo'l suyaklari, mushaklari va fassiyalari o'rtasida qon tomir va nervlar o'tadigan bo'shliqlar, kanallar, egatlar joylashgan bo'lib amaliyotda katta ahamiyatga ega.

Qo'litiq osti chuqurchasini (*fossa axillaris*) old tomondan katta ko'krak mushagining pastki chekkasiga to'g'ri kelgan teri burmasi, orqa tomondan orqaning serbar mushagini pastki chekkasiga to'g'ri kelgan teri burmasi chegaralab turadi. Unda qo'litiq osti arteriyasi va yelka chigali dastalari joylashgan. Uning oldingi devori uchta uchburchakka bo'linadi:

1. O'mrov-ko'krak uchburchagi yuqori tomondan o'mrov suyagi bilan, past tomondan esa kichik ko'krak mushagining yuqorigi chekkasi bilan chegaralangan.

2. Ko'krak uchburchagi kichik ko'krak mushagi sohasida yotadi.

3. Ko'krak osti uchburchagi yuqoridan kichik ko'krak mushagining pastki chekkasi bilan pastdan katta ko'krak mushagining pastki chekkasi o'rtasida yotadi.

Qo'litiq osti chuqurchasining orqa devorida ikkita teshik bor. Uch tomonli teshik (*foramen trilaterum*) medial tomonda joylashib, uning devorlarini: yuqoridan kurak osti mushagining pastki chekkasi, pastdan katta yumaloq mushak, lateral tomondan yelka uch boshli mushagining uzun boshi hosil qiladi. Undan (*a. circumflexa scapulae*) o'tadi.

To'rt tomonli teshik (*foramen quadralaterum*) lateral tomonda joylashib uning devorlarini: lateral tomondan yelka suyagi, medial tomondan yelka uch boshli mushagining uzun boshi, yuqori tomondan kurak osti mushagining pastki chekkasi, past tomondan katta yumaloq mushak hosil qiladi. Undan (*a. circumflexa humeri posterior* va *n. axillaris*) o'tadi.

Yelka suyagidagi bilak nervi egati (*sulcus n. radialis*) yelkaning uch boshli mushagi bilan qoplanib bilak nervi kanali yoki yelka-mushak kanaliga (*canalis humeromuscularis*) aylanadi. Undan bilak nervi, yelkaning chuqur arteriyasi va venasi o'tadi.

Yelkaning old sohasida yelka ikki boshli mushagining yon tomonlarida lateral va medial egatlar (*sulcus bicepsalis lateralis et medialis*) joylashgan. Medial egat yaxshi bilinib, unda yelka arteriyasi, venasi va nervlar yotadi.

Tirsak chuqurchasi (*fossa cubitalis*) tubini va yuqorigi chegarasini yelka mushagi, lateral tomondan yelka-bilak mushagi, medial tomondan yumaloq pronator chegaralagan. Bu yerdan yirik qon tomir va nervlar o'tadi.

Bilakning old sohasida uchta egat tafovut qilinadi:

1. Medial tirsak egati (**sulcus ulnaris**) lateral tomondan barmoqlarni bukuvchi yuza mushak, medial tomondan qo'l panjasini tirsak tomonga bukuvchi mushak bilan chegaralangan. Bu egatda tirsak nervi, arteriyasi va venasi yotadi.

2. Lateral bilak egati (**sulcus radialis**) lateral tomondan yelka-bilak mushagi, medial tomondan esa qo'l panjasini bilak tomonga bukuvchi mushak bilan chegaralanadi. Unda bilak nervi, arteriyasi va venasi o'tadi.

3. O'rta egat (**sulcus medianus**) lateral tomondan qo'l panjasini bilak tomonga bukuvchi mushak, medial tomondan barmoqlarni bukuvchi yuza mushak bilan chegaralangan bo'lib, unda o'rtadagi nerv yotadi.

Oyoq mushaklari

Oyoq mushaklari qo'ldagi kabi chanoq kamari va oyoqning harakatchan qismi mushaklariga bo'linadi. Oyoqning harakatchan qismi o'z navbatida son, boldir va oyoq panjasi mushaklariga bo'linadi.

Chanoq mushaklari

Chanoq mushaklariga chanoq suyaklaridan boshlanib son suyagiga birkuvchi mushaklar kiradi. Ular chanoq-son bo'g'imiga ta'sir qilib, uning uch o'q atrofidagi harakatini ta'minlaydi va birikish sohasiga qarab ikki: chanoqning ichki yuzasidagi va chanoqning tashqi yuzasidagi mushaklarga bo'linadi.

Chanoqning ichki yuzasidagi mushaklar

Chanoqning ichki yuzasidagi mushaklarga yonbosh-bel va belning kichik mushaklari kiradi (112-rasm).

1. Yonbosh-bel mushagi (**m. iliopsoas**) turli sohadan boshlanuvchi ikki: belning katta mushagi va yonbosh mushagidan iborat. Belning katta mushagi (**m. psoas major**) duksimon shaklda bo'lib, XII ko'krak va barcha bel umurtqalarining ko'ndalang o'siqchalari va tanasining lateral yuzasidan boshlanadi. U umurtqalarning ko'ndalang o'siqchalari oldidan umurtqa tanasi bo'ylab pastga tushadi. Yonbosh mushagi (**m. iliacus**) yassi bo'lib yonbosh chuqurchasida yotadi. Yonbosh chuqurchasini yuqorigi uchdan ikki qismi, yonbosh qirrasining ichki labi, oldingi dumg'aza-yonbosh boylamidan boshlanib, katta bel mushagi bilan qo'shiladi. Yonbosh-bel mushagi chov boylami orqasidan mushaklar sohasi botig'i (**lacuna musculorum**) orqali son sohasiga chiqadi va son suyagining kichik ko'stiga birikadi.

Faoliyati: sonni chanoq-son bo'g'imida bukadi, agar oyoq qimirlamay tursa, umurtqa pog'onasini oldinga bukadi.

Innervatsiyasi: plexus lumbalis (rr.muscularis).

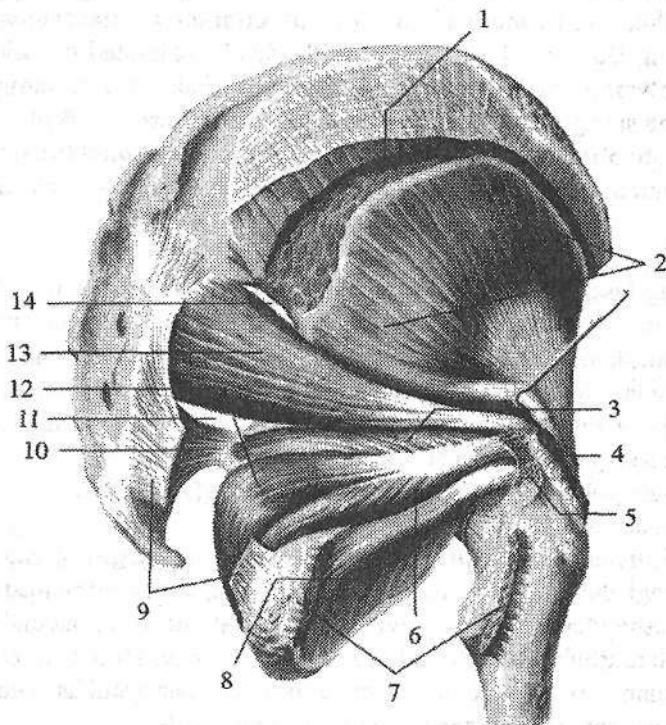
2. Belning kichik mushagi (**m. psoas minor**) (40 % holatda uchramaydi) XII ko'krak va I bel umurtqalarining yon yuzasidan, umurtqalar orasidagi diskdan boshlanadi. U katta bel mushagining oldingi yuzasida joylashadi va uzun pay vositasida yonbosh fassiyasiga birikadi.

Faoliyati: yonbosh fassiyasini taranglaydi.

Innervatsiyasi: plexus lumbalis (rr.muscularis).

Chanoqning tashqi yuzasidagi mushaklar

Chanoqning tashqi yuzasidagi mushaklari yuza va chuqur qavat bo'lib joylashadi (111-rasm). Yuza mushaklarga dumba sohasi va chanoqning lateral yuzasida joylashgan katta, o'rt va kichik dumba mushaklari kiradi.



111-rasm. O'ng chanoqning tashqi guruh mushaklari.

Orqa tomondan ko'rinishi.

1, 4-m gluteus medius (kesilgan); 2-m. gluteus minimus; 3-m gemellus superior; 5-trochanter major (arralangan); 6-m. gemellus inferior; 7-m duadratus femoris (kesilgan); 8-m. obturatorius externus; 9-lig. sacrotuberale; 10-lig. sacrospinale;

11-foramen infrapiriforme; 12-m. obturatorius internus; 13-m piriformis;

14-foramen suprapiriforme.

1. Katta dumba mushagi (**m. gluteus maximus**) odamning tik holatda yurishi munosabati bilan kuchli rivojlangan mushakdir. U yonbosh suyagining tashqi yuzasidagi orqa dumba chizig'i, dumg'aza va dum suyaklarining orqa yuzasi va **lig. sacrotuberale** dan boshlanadi. Mushak tolalari pastga va lateral tomonga qiyshiq yo'nalib, son suyagining dumba g'adir-budurligiga birikadi.

Faoliyati: sonni chanoq-son bo'g'imida yozadi va tashqariga buradi. Oyoqlar qimirlamay tursa engashgan tanani orqaga tortib to'g'rilaydi.

Innervatsiyasi: n.gluteus inferior.

2. O'rta dumba mushagi (**m. gluteus medius**) yonbosh suyagining tashqi yuzasidagi oldingi va orqa dumba chiziqlari oralig'idan boshlanadi. Mushak tolalari pastga tomon yo'nalib, qalin pay vositasida son suyagi katta ko'stini uchiga va tashqi yuzasiga birikadi.

3. Kichik dumba mushagi (**m. gluteus minimus**) o'rta dumba mushagi ostida yotadi. Bu mushak oldingi va pastki dumba chiziqlari o'rtasidan, katta quymich o'ymasi chekkasidan boshlanadi. Mushak tolalari pastga tomon yo'nalib, son suyagi katta ko'stining oldingi lateral yuzasiga birikadi.

Faoliyati: o'rta va kichik dumba mushaklari sonni uzoqlashtiradi va qisman ichkariga buradi. Oyoqlar qimirlamay turganida chanoqni va tanani tik holatda tutadi.

Innervatsiyasi: n.gluteus superior.

4. Keng fassiyani taranglovchi mushak (**m. tensor fasciae latae**) yonbosh suyagining oldingi ustki o'tkir o'sig'idan va yonbosh qirrasining unga yaqin qismidan boshlanadi. Mushak sonning keng fassiyasini yuza va chuqur qatlami o'rtasida joylashib pastga yo'naladi. Sonning yuqori va o'rta uchdan bir qismi oralig'ida keng fassiyaning yonbosh-katta boldir pay yo'liga o'tib katta boldir suyagining tashqi do'ngligiga birikadi.

Faoliyati: yonbosh-boldir traktini taranglaydi, sonni bukadi.

Innervatsiyasi: n.gluteus superior.

5. Noksimon mushak (**m. piriformis**) dumg'aza suyagining chanoq yuzasidagi oldingi dumg'aza teshiklarining lateral tomonidan boshlanadi. U katta quymich teshigidan o'tib son suyagi katta ko'sti uchining medial yuzasiga birikadi. Bu mushak katta quymich teshigini butunlay to'ldirmaydi. Uning ustki va pastki tomonlarida qon tomir va nervlar o'tishi uchun teshiklar qoladi.

Faoliyati: sonni tashqariga buradi va uzoqlashtiradi.

Innervatsiyasi: plexus sacralis.

6. Ichki yopqich mushagi (**m. obturatorius internus**) yopqich teshigining chekkasidan va yopqich pardaning ichki yuzasidan, quymich suyagining chanoq yuzasidan boshlanadi. U kichik chanoq bo'shlig'idan kichik quymich teshigi orqali chiqib, son suyagi katta ko'sti chuqurchasiga birikadi. Bu mushak bilan birga kichik quymich teshigi orqali ustki va pastki egizak mushagi ham o'tadi.

112-rasm. O'ng chanoq va son mushaklari.

Old tomondan ko'rinishi.

1-m. iliacus; 2-m. psoas major; 3-m. pectineus;
4-m. adductor longus; 5-m. gracilis; 6-m. vastus
medialis; 7-lig. patellae; 8-patella; 9-m. vastus
lateralis; 10-m. rectus femoris; 11-m. sartorius;
12-m. iliopsoas; 13-lig. inguinale.

7. Ustki egizak mushagi (**m. gemellus superior**) quymich suyagining o'tkir o'sig'idan boshlanadi.

8. Pastki egizak mushak (**m. gemellus inferior**) esa quymich do'ngligidan boshlanadi. Ikkala egizak mushak ichki yopqich mushakning ustki va pastki tomonidan yo'nalib, kichik quymich teshigi orqali chanoq bo'shlig'idan chiqadi va son suyagi katta ko'sti chuqurchasiga birikadi.

Faoliyati: ichki yopqich, yuqorigi va pastki egizak mushaklar sonni tashqariga buradi.

Innervatsiyasi: plexus sacralis.

9. Sonning kvadrat mushagi (**m. quadratus femoris**) yassi, to'rtburchak shaklidagi mushak. Quymich do'ngligining tashqi chekkasi yuqori qismidan boshlanib, ko'stlararo qirraning yuqori qismiga birikadi.

Faoliyati: sonni tashqariga buradi.

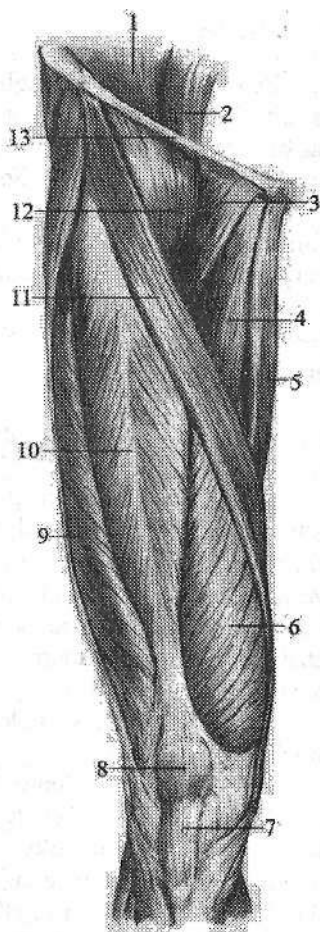
Innervatsiyasi: n. ischiadicus.

10. Tashqi yopqich mushagi (**m. obturatorius externus**) uchwurchak shaklida bo'lib, qov suyagining tashqi yuzasi, quymich suyagi shoxi va yopqich pardaning medial uchdan ikki qismidan boshlanadi. Mushak tolalari orqaga, yuqoriga va lateral yo'nalib son suyagi katta ko'sti chuqurchasiga birikadi.

Faoliyati: sonni tashqariga buradi.

Innervatsiyasi: n. obturatorius.

Yangi tug'ilgan chaqaloqda chanoqning tashqi guruh mushaklaridan katta va o'rta dumba mushaklari yaxsh, kichik dumba mushagi esa kam rivojlangan bo'ladi. Keng fassiyani taranglovchi mushak kalta va yassi bo'lib, yonbosh-katta boldir pay yo'li yupqa va kuchsiz. Sonning kvadrat mushagi va tashqi yopqich mushak aniq ko'rinadi.



Son mushaklari

Son mushaklari tik holatda yurishni va tanani vertikal holatda turishini ta'minlab, uzun suyak richaglarini harakatga keltiradi. Shu sababli ular uzun bo'lib, katta massali, bir nechta boshli (ikki boshli, to'rt boshli) va bitta payli mushaklarni hosil qiladi. Son mushaklari son suyagini har tomondan o'rab, chanoq-son va tizza bo'g'imlariga ta'sir ko'rsatadi. Son mushaklari faoliyatiga qarab uch: oldingi (yozuvchi), orqa (bukuvchi) va medial (yaqinlashtiruvchi) guruhlariga bo'linadi. Birinchi ikki guruh mushaklari chanoq-son va tizza bo'g'imlariga ta'sir qilib, ularni frontal o'q atrofidagi harakatini ta'minlaydi. Medial guruh mushaklari esa chanoq-son bo'g'imini sagittal o'q atrofidagi harakatida ishtirok etadi.

Sonning oldingi guruh mushaklari

1. Tikuvchilar mushagi (**m. sartorius**) yonbosh suyagining oldingi ustki o'tkir o'sig'idan boshlanadi (112-rasm). Bu mushak odamning eng uzun mushagi hisoblanib, sonning oldingi yuzasida yuqoridan pastga va medial tomonga yo'naladi (112-rasm) va katta boldir suyagining g'adir-buduriga birikadi. Birikkan joyda tikuvchilar mushagi payi nozik va yarimpay mushaklar payi bilan chatishib yuza g'oz panjasi deb ataluvchi uchburchak shakldagi pay qatlamni hosil qiladi.

Faoliyati: sonni va boldirni bukadi, sonni tashqariga burish va uzoqlashtirishda ishtirok etadi.

Innervatsiyasi: n. femoralis.

2. Sonning to'rt boshli mushagi (**m. quadriceps femoris**) odamdagi eng katta mushak bo'lib, to'rtta boshchasi bor. Uning har bir boshchasi alohida-alohida boshlanib son suyagini har tomondan o'rab turadi. Sonning distal uchdan birida mushakning to'rtta boshchasi umumiy payni hosil qilib katta boldir suyagi g'adir-buduriga birikadi (112-rasm).

a) sonning to'g'ri mushagi (**m. rectus femoris**) yonbosh suyagining oldingi pastki o'tkir o'sig'i va quymich kosachasining ustki sohasidan boshlanadi. U pastga tomon chanoq-son bo'g'imining oldidan o'tadi. Uning payi tizza qopqog'i asosiga birikadi.

b) lateral serbar mushak (**m. vastus lateralis**) to'rtta boshning ichida eng kattasi. Ko'stlararo chiziq, katta ko'stning pastki qismi, dumba g'adir-budurligi va son mushaklararo lateral devordan boshlanadi. Sonning to'g'ri mushagi payiga, tizza qopqog'ining yuqori lateral qismiga va katta boldir suyagining g'adir-buduriga birikadi. Mushak payining bir qismi tizza qopqog'ini ushlab turuvchi lateral bog'ichga davom etadi.

d) medial serbar mushak (**m. vastus medialis**) ko'stlararo chiziqning pastki yarmi, son suyagi g'adir-budir chizig'ining medial labi va son mushak-

lariaro medial devordan boshlanadi. Tizza qopqog'i asosining yuqori chekkasiga va katta boldir suyagi ichki do'ngligini oldingi yuzasiga birikadi. Bu mushak payi tizza qopqog'ini ushlab turuvchi medial bog'ichni hosil qilishda ishtirok etadi.

e) sonning o'rta serbar mushagi (**m. vastus intermedius**) son suyagining oldingi va lateral yuzasini yuqorigi uchdan ikki qismi, son suyagi g'adir-budur chizig'i lateral labining pastki qismi va son mushaklariaro lateral devordan boshlanadi. Tizza qopqog'i asosiga birikib, sonning to'g'ri, lateral va medial keng mushaklari payi bilan sonning to'rt boshli mushagining umumiy payini hosil qiladi.

Faoliyati: tizza bo'g'imida boldirni yozadi. Sonning to'g'ri mushagi chanoq-son bo'g'imida sonni bukadi.

Innervatsiyasi: n.femoralis.

3. Tizza bo'g'imi mushagi (**m. articularis genuis**) sonning to'rt boshli mushagi payi ostida yotadi. Qisqarganida tizza bo'g'imini yozishda ishtirok etadi va bo'g'im xaltasini taranglaydi.

Yangi tug'ilgan chaqaloqda sonning oldingi guruh mushaklaridan tikuvchilar mushagi kattalarga nisbatan keng va to'g'ri yo'nalgan. Sonning to'rt boshli mushagi yaxshi rivojlangan, uning boshchalari takomillashgan (118-rasm).

Sonning orqa guruh mushaklari

Sonning orqa yuzasida sonning ikki boshli mushagi, yarim payli va yarim pardali mushaklar joylashgan. Yuqori tomonda ularning uchallasini quymich do'ngligidan boshlangan joyda katta dumba mushagi yopib turadi. Pastda yarim payli va yarim pardali mushaklar medial tomonda joylashib, taqim osti chuqurchasini medial tomondan chegaralaydi. Ikki boshli mushak esa lateral tomonda joylashib, taqim osti chuqurchasini lateral tomondan chegaralaydi (113-rasm).

1. Sonning ikki boshli mushagining (**m. biceps femoris**) uzun va kalta boshchasi bor. Uning uzun boshchasi (**caput longum**) quymich do'ngligining yuqori medial yuzasi va dumg'aza-quymich do'mbog'i boylamidan, kalta boshchasi (**caput breve**) son suyagi g'adir-budur chizig'ining lateral labi, son mushaklariaro lateral devordan boshlanadi. Sonning pastki uchdan bir sohasida mushakning ikkala boshchasi o'zaro birikib umumiy payni hosil qiladi. Umumiy pay pastga tizza bo'g'imining orqa lateral tomoniga yo'nalib kichik boldir suyagining boshchasi va katta boldir suyagi tashqi do'ngligining tashqi yuzasiga birikadi (113-rasm).

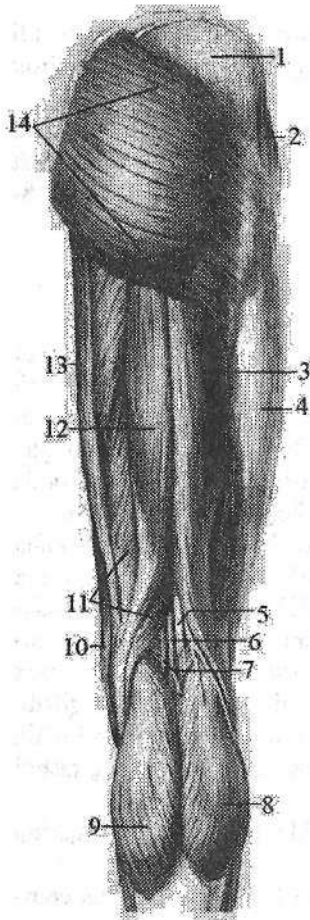
Faoliyati: sonni yozadi, boldirni tizza bog'imida bukadi va tashqariga buradi.

Innervatsiyasi: uzun boshchasi n.tibialis, kalta boshchasi n.peroneus communis.

2. Yarim payli mushak (*m. semitendinosus*) quymich do'ngligidan boshlanadi. Sonning o'rta qismida uzun payga o'tib pastga tizza bo'g'imining orqa medial tomoniga yo'naladi va katta boldir suyagining yuqori qismining medial yuzasiga birikadi (113-rasm).

Faoliyati: sonni yozadi, boldirni tizza bo'g'imida bukib ichkariga buradi.
Innervatsiyasi: n.tibialis.

3. Yarimpardali mushak (*m. semimembranosus*) quymich do'ngligidan uzun yassi payli parda shaklida boshlanadi. Payli parda pastga yo'nalib, sonning o'rtasida mushak qorinchasiga o'tadi. Mushak tizza bo'g'imi sohasida yassi payga aylanadi. U uchta tutamga bo'linib chuqur g'oz panjasini hosil qiladi va katta boldir suyagining ichki do'ngligini orqa lateral yuzasiga birikadi. Tutamlarning bittasi pastga yo'nalib, katta boldir yonlama boyiamiga birikadi.



113-rasm. O'ng chanoq va sonning orqa guruh mushaklari.

- 1—fascia glutea et *m. gluteus medius*;
- 2—*m. tensor fasciae latae*; 3—*caput longum m. bicipitis femoris*; 4—*tractus iliotibialis*;
- 5—*n. tibialis*; 6—*v. poplitea*; 7—*a. poplitea*;
- 8—*caput laterale m. gastrocnemius*;
- 9—*caput mediale m. gastrocnemius*;
- 10—*m. sartorius*; 11—*m. semimembranosus*;
- 12—*m. semitendinosus*; 13—*m. gracilis*;
- 14—*m. gluteus maximus*.

Ikkinchisi pastga va lateral yo'nalib taqim mushagi fassiyasida va katta boldir suyagining kambalasimon mushak chizig'ida tugaydi. Uchinchi eng kuchli tutami taqimning qiyshiq boylamiga aylanadi.

Faoliyati: sonni yozadi, boldirni bukadi va ichkariga buradi.

Innervatsiyasi: n.tibialis.

Yangi tug'ilgan chaqaloqda sonning orqa guruh mushaklaridan sonning ikki boshli mushagi boshchalari yaxshi takomillashgan. Yarim payli mushakning pay tolalari kam rivojlangan. Yarim pardali mushak kattalarga nisbatan katta (119-rasm).

Sonning medial guruh mushaklari

Sonning medial yuzasida bir sonni ikkinchi songa yaqinlashtiruvchi mushaklar: nozik mushak, taroqsimon mushak, sonni yaqinlashtiruvchi uzun, kalta va katta mushaklar joylashgan (114-rasm). Bu mushaklar quymich va qov suyaklarining tashqi yuzasidan boshlanadi. Ularning boshlanish joyi qov do'moqchasidan to quymich do'ngligigacha bo'lgan katta sohani egallaydi. Ular son suyagining g'adir-budir chizig'ini bor bo'yiga birikadi.

114-rasm. Sonning medial guruh mushaklari.

- 1—os coxae; 2—os sacri; 3—m. piriformis;
4—m. obturatorius externus; 5—m. adductor brevis;
6—m. adductor magnus; 7—lig. patellae; 8—lig.
collaterale tibiale; 9—m. vastus intermedius.

1. Nozik mushak (**m. gracilis**) qov simfizi va qov suyagining pastki shoxidan boshlanib, sonning medial yuzasi bo'ylab yuza joylashadi. Uning payi katta boldir suyagi yuqori qismining medial yuzasiga birikib, yuza g'oz panjasini hosil qilishda ishtirok etadi.

Faoliyati: sonni yaqinlashtiradi, boldirni bukadi va ichkariga buradi.

Innervatsiyasi: n.obturatorius.

2. Taroqsimon mushak (**m. pectineus**) kalta, yassi mushak. Qov qirrasi va ustki shoxidan boshlanib, son suyagini taroqsimon chizig'iga birikadi.

Faoliyati: sonni yaqinlashtiradi va bukadi.

Innervatsiyasi: n.obturatorius, n.ischiadicus.

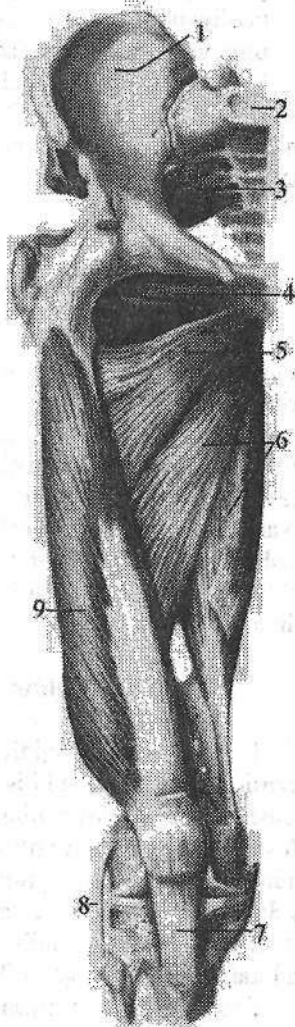3. Sonni yaqinlashtiruvchi uzun mushak (**m. adductor longus**) uchburchak shaklida bo'lib, oldingi mushakdan pastda va medialroq joylashadi. Qov suyagining ustki shoxini tashqi yuzasidan qalin pay bilan boshlanadi. Pastga va lateral yo'nalib yupqa keng pay bilan son suyagi g'adir-budir chizig'ining ichki labiga birikadi.

Faoliyati: sonni yaqinlashtiradi va ichkariga buradi.

Innervatsiyasi: n.obturatorius.

4. Sonni yaqinlashtiruvchi kalta mushak (**m. adductor brevis**). Uchburchak shaklli qalin mu-

shak (114-rasm). Qov suyagi tanasining tashqi yuzasi va pastki shoxidan bosh-



lanadi. Pastga va lateral tomonga yoʻnalib ancha kengayadi va qisqa pay vositasida son suyagi gʻadir-budir chizigʻining yuqori qismiga birikadi.

Faoliyati: sonni yaqinlashtiradi va bukishda ishtirok etadi.

Innervatsiyasi: n.obturatorius.

5. Sonni yaqinlashtiruvchi katta mushak (**m. adductor magnus**) medial guruhdagi eng katta, qalin va uchburchak shakldagi mushak (114-rasm). Quy-mich doʻngligʻi, quy-mich va qov suyaklarining pastki shoxidan boshlanib, son suyagining gʻadir-budir chizigʻining medial labini bor boʻyiga birikadi.

Faoliyati: sonni yaqinlashtiradi va yozishda ishtirok etadi.

Innervatsiyasi: n.obturatorius, n.ischiadicus.

Yangi tugʻilgan chaqaloqda sonning medial guruh mushaklaridan taraq-simon mushak yassi va nisbatan keng (119-rasm). Sonni yaqinlashtiruvchi uzun mushak kattalarga nisbatan pastroqqa birikadi. Sonni yaqinlashtiruvchi katta mushak eng katta mushak boʻlib, nozik mushak yaxshi rivojlangan.

Boldir mushaklari

Boldir mushaklari tizza, boldir-oyoq panja va oyoq panjasining boʻgʻim-lariga taʼsir qilib, tanani vertikal holatda tutishga va yerda yurishga moslashgan. Shuning uchun ular boldir-oyoq panja boʻgʻimi va oyoq panjasining boʻgʻim-larini frontal oʻq atrofida harakatga keltirish uchun koʻproq oldingi va orqa tomonlarida joylashgan. Oyoq panjasining sagittal oʻq atrofidagi harakati lateral guruh mushaklari taʼsiri ostida boʻladi. Boldir mushaklari boʻylama yoʻnalishga ega boʻlib baʼzilar oyoq panjasining kaft usti soha suyaklari va oyoq kafti suyaklarining asosiga, boshqalari esa barmoq falangalariga birikadi. Boldir mushaklarining goʻshtdor qismi proksimal, paylari esa distal joylashgani uchun boldir konus shaklida boʻladi. Boldir mushaklari: oldingi, orqa va lateral gu-ruhga boʻlinadi.

Boldirning oldingi guruh mushaklari

1. Oldingi katta boldir mushagi (**m. tibialis anterior**) boldirning oldingi yuzasida joylashadi (115-rasm). Katta boldir suyagining tashqi doʻngligi, tanasining tashqi yuzasining yuqori qismi va suyaklararo pardadan boshlanadi. Mushak pastga tomon yoʻnalib boldirning pastki qismida uzun payga aylanadi. Uning payi boldir-oyoq panja boʻgʻimi oldida yozuvchi mushaklarning payini ushlab turuvchi yuqorigi va pastki bogʻichlar ostidan oʻtadi. Oyoq panjasining medial chekkasini aylanib oʻtgach medial ponasimon suyakning kaft yuzasiga va I kaft suyagi asosiga birikadi.

Faoliyati: oyoq panjasini yozib, medial chekkasini koʻtaradi va tashqariga buradi.

2. Barmoqlarni yozuvchi uzun mushak (**m. extensor digitorum longus**)

katta boldir suyagining tashqi doʻngligi, kichik boldir suyagi tanasining oldingi yuzasi va suyaklararo pardaning yuqori qismidan boshlanadi. Oyoq panjasi tomon yoʻnalib, yozuvchi mushaklarning payini ushlab turuvchi yuqorigi va pastki bogʻichlar ostidan oʻtgach, boldir-oyoq panja boʻgʻimi sohasida toʻrtta payga boʻlinadi (115-rasm). Har bir pay II–V barmoqlarning oʻrta va distal falangalarining asosiga birikadi. Mushakning pastki qismidan ajrab chiqqan kichkina mushak dastasi uchinchi kichik boldir mushagi (**m. peroneus tertius**) nomi bilan V kaft suyagi asosiga birikadi.

Faoliyati: II–V barmoqlarni kaft-barmoq boʻgʻimida, shuningdek, oyoq panjasini boldir-oyoq panja boʻgʻimida yozadi va tashqi chetini koʻtaradi.

3. Oyoq bosh barmogʻini yozuvchi uzun mushak (**m. extensor hallucis longus**) yuqoridagi ikkita mushakni oʻrtasida yotadi. Kichik boldir suyagining oldingi yuzasining oʻrta qismidan va suyaklararo pardadan boshlanadi. Mushak payi yozuvchi mushaklarning payini ushlab turuvchi yuqorigi va pastki bogʻichlar ostidan oʻtib, bosh barmoqning distal falangasiga birikadi. Mushak payining ayrim dastalari bosh barmoqning proksimal falangasiga ham birikadi (115-rasm).

Faoliyati: bosh barmoqni yozadi va oyoq panjasini boldir-oyoq panja boʻgʻimida bukishda ishtirok etadi.

Boldirning oldingi guruh mushaklarini n. peroneus profundus innervatsiya qiladi.

Boldirning orqa guruh mushaklari

Boldirning orqa guruh mushaklari ikki: yuza va chuqur qavat boʻlib joylashadi. Yuza qavatda kuchli rivojlangan boldirning uch boshli mushagi boʻlib, u boldirda oʻziga xos yumaloqlikni hosil qiladi.

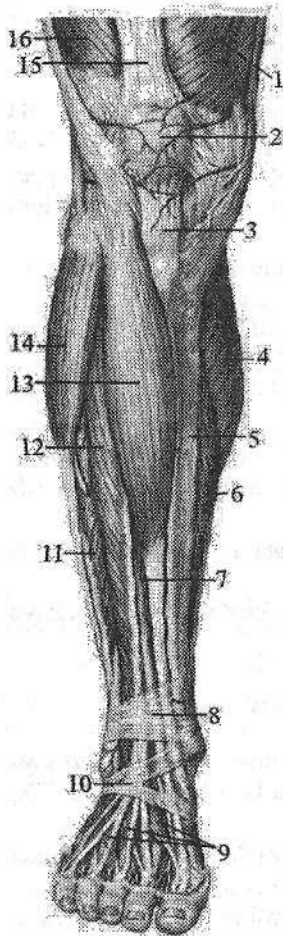
1. Boldirning uch boshli mushagi (**m. triceps surae**) ikki: yuza joylashgan boldir mushagi va kambalasimon mushakdan iborat (116-rasm).

a) boldir mushagi (**m. gastrocnemius**) ikki boʻgʻimli mushak boʻlib, tizza va boldir-oyoq panja boʻgʻimlariga taʼsir qiladi. Uning ikkita boshchasi bor. Medial boshchasi (**caput mediale**) son suyagini medial doʻngligidan, lateral boshchasi (**caput laterale**) esa son suyagining lateral doʻngligi ustidan boshlanadi. Boldirning oʻrtasida ikkala boshchasi qalin yassi payga oʻtib pastga tomon torayadi va kambalasimon mushak payi bilan qoʻshilib, tovon (axil) payini hosil qiladi va tovon suyagi boʻrtigʻiga birikadi.

b) Kambalasimon mushak (**m. soleus**) boldir mushagining oldida joylashgan qalin yassi mushak. U katta boldir suyagining orqa yuzasidagi kambalasimon mushak chizigʻidan boshlanib, yassi pay bilan boldir mushagi payiga qoʻshiladi.

Faoliyati: boldirning uch boshli mushagi qisqarganida boldirni va oyoq panjasini bukadi.

Innervatsiyasi: n.tibialis.



115-rasm. O'ng boldir va oyoq panjasi mushaklari. Old tomondan ko'rinishi.

1-m. vastus medialis; 2-patella; 3-lig. patellae; 4-caput mediale m. gastrocnemius; 5-tibia; 6-m. soleus; 7-m. extensor hallucis longus; 8-retinaculum mm. extensorum superius; 9-m. extensor digitorum brevis; 10-retinaculum mm. extensorum inferius; 11-m. peroneus brevis; 12-m. extensor digitorum longus; 13-m. tibialis anterior; 14-m. peroneus longus; 15-tendo m. rectus femoris; 16-m. vastus lateralis.

2. Oyoq kafti mushagi (**m. plantarius**) kichkina qorinchali, uzun payli mushak bo'lib har doim uchramaydi. Son suyagining lateral do'ngligining orqa yuzasidan boshlanadi. Uning uzun payi boldir va kambalasimon mushaklar orasidan o'tib, ularning paylari bilan birga tovon suyagi bo'rtig'iga birikadi.

Faoliyati: tizza bo'g'imi xaltasini taranglaydi, boldir va oyoq panjasini bukishda ishtirok etadi.

Innervatsiyasi: n.tibialis.

Chuqur qavat yuza qavatdan boldirning chuqur fassiyasi bilan ajralgan bo'lib to'rtta: taqim osti mushagi, barmoqlarni va oyoqning bosh barmog'ini bukuvchi uzun hamda orqa katta boldir mushaklari joylashgan.

3. Taqim osti mushagi (**m. popliteus**) taqim osti chuqurchasini tubida yotadi. Qalin pay bilan son suyagi lateral do'ngligining tashqi yuzasidan boshlanadi. U tizza bo'g'imining orqa yuzasiga tegib turadi va katta boldir suyagining orqa yuzasiga kambalasimon mushak chizig'i ustiga birikadi.

Faoliyati: tizzani bukadi va ichkariga buradi.

Tizza bo'g'imi xaltasini taranglaydi.

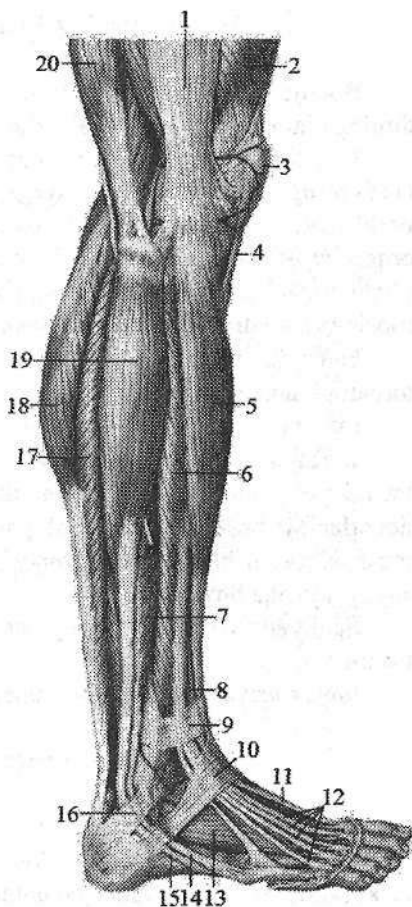
Innervatsiyasi: n.tibialis.

4. Barmoqlarni bukuvchi uzun mushak (**m. flexor digitorum longus**) katta boldir suyagi orqa yuzasining kambalasimon mushak chizig'idan pastroqdan, boldir fassiyasi va boldirning orqa mushaklararo devoridan boshlanadi. Uning payi pastga yo'nalib, ichki to'piqning orqasidan, bukuvchi mushaklarning payini ushlab turuvchi bog'ichlar, so'ngra **sustentaculum tali** ostidan o'tganidan so'ng to'rtta payga bo'linib II-V barmoqlarning distal falangalariga birikadi.

Faoliyati: II-V barmoqlarning distal falangalarini bukadi, shuningdek, oyoq panjasini bukib tashqariga buradi. Innervatsiyasi: n.tibialis.

116-rasm. O'ng boldir va oyoq panjasi mushaklari. Tashqi tomondan ko'rinishi.

1—tractus iliotalialis; 2—m. vastus lateralis; 3—patella; 4—lig. patellae; 5—m. tibialis anterior; 6—m. extensor hallucis longus; 7—m. peroneus brevis; 8—m. extensor hallucis longus; 9—retinaculum mm. extensorum superius; 10—retinaculum mm. extensorum inferius; 11—tendo m. extensor hallucis longus; 12—tendines mm. extensorum digitorum longi; 13—m. extensor digitorum brevis; 14—tendo m. peroneus brevis; 15—tendo m. peroneus longus; 16—retinaculum mm. peroneorum superius; 17—m. soleus; 18—m. gastrocnemius; 19—m. peroneus longus; 20—m. biceps femoris.



5. Oyoqning bosh barmog'ini bukuvchi uzun mushak (**m. flexor hallucis longus**) kichik boldir suyagi tanasining pastki uchdan ikki qismidan, suyaklararo pardadan boshlanadi. Uning payi bukuvchi mushaklarning payini ushlab turuvchi bog'ichlar ostidan, ichki to'piq orqasidan, oshiq suyak orqa o'simtasi va **sustentaculum tali** ostidagi o'z nomidagi egatdan o'tib, bosh barmoqning distal falangasiga birikadi.

Faoliyati: oyoq panjasi bosh barmog'ini bukadi, oyoq panjasini bukishda va yaqinlashtirishda, oyoq gumbazini mustahkamlashda ishtirok etadi.

Innervatsiyasi: n.tibialis.

6. Orqadagi katta boldir mushagi (**m. tibialis posterior**) boldirning orqa yuzasida chuqur yotadi. Kichik boldir suyagi tanasining orqa yuzasidan, katta boldir suyagi tashqi do'ngligining pastki yuzasi, tanasining yuqorigi uchdan ikki qismi va suyaklararo pardadan boshlanadi. Uning kuchli payi bukuvchi pay tutqichlar va ichki to'piqning orqasidan oyoq kafti ostiga o'tadi va qayiqsimon suyak g'adir-budurligiga, uchta ponasimon suyaklar, shuningdek, IV kaft suyagi asosiga birikadi.

Faoliyati: oyoq panjasini bukadi, ichki chekkasini ko'taradi, yaqinlashtiradi va supinatsiya qiladi.

Innervatsiyasi: n.tibialis.

Boldirning lateral guruh mushaklari

Boldirning lateral yuzasida uzun va kalta kichik boldir mushaklari boldirning oldingi va orqa mushaklariaro devori o'rtasida joylashgan.

1. Uzun kichik boldir mushagi (**m. peroneus longus**) yuza joylashgan (116-rasm). U kichik boldir suyagi boshchasi va tanasining lateral yuzasidan boshlanadi. Mushak payi boldir-oyoq panja bo'g'imi sohasida lateral to'pinqi orqasidan kichik boldir mushaklarini ushlab turuvchi yuqorigi va pastki bo'g'ichlar ostidan o'tadi. Oyoq panjasining ostida qiya yo'nalib I-II kaft suyaklari asosiga va medial ponasimon suyakka birikadi.

Faoliyati: oyoq panjasining lateral chetini ko'tarib, medial chetini pastga tortadi pronatsiya qiladi.

Innervatsiyasi: n. peroneus superficialis.

2. Kalta kichik boldir mushagi (**m. peroneus brevis**) kichik boldir suyagi lateral yuzasining pastki uchdan ikki qismidan va boldirning mushaklariaro devorlaridan boshlanadi. Mushak payi lateral to'pinqning orqasidan kichik boldir mushaklarini ushlab turuvchi yuqorigi va pastki bo'g'ichlar ostidan o'tib V kaft suyagi asosiga birikadi.

Faoliyati: oyoq panjasining lateral chetini ko'taradi, medial chetini pastga tushiradi.

Innervatsiyasi: n. peroneus superficialis.

Oyoq panjasining mushaklari

Oyoq panjasi mushaklari oyoq panjasi suyaklari sohasida boshlanadi va birikadi. Ular oyoq panjasining ustki (dorsal) yuzasida joylashgan yozuvchi va ostki (kaft) yuzasida joylashgan bukuvchi guruhlariga bo'linadi.

Oyoq panjasining ustki (dorsal) mushaklari

1. Barmoqlarni yozuvchi kalta mushak (**m. extensor digitorum brevis**) tovon suyagining oldingi yuqorigi va lateral yuzasidan boshlanadi (117-rasm). U uchta payga bo'linib, II-IV barmoqlarga yetib boradi va barmoqlarni yozuvchi uzun mushak paylarining lateral tomoniga qo'shilib, ular bilan birga barmoqlarning o'rta va distal falangalariga birikadi.

Faoliyati: barmoqlarni yozuvchi uzun mushak payi bilan birga barmoqlarni yozishda ishtirok etadi.

Innervatsiyasi: n. peroneus profundus.

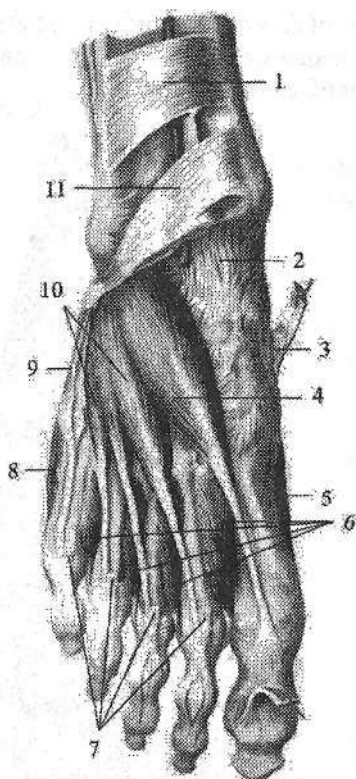
2. Oyoqning bosh barmog'ini yozuvchi kalta mushak (**m. extensor hallucis brevis**) oldingi mushakning medial tomonida yotadi (117-rasm). Tovu suya-gining oldingi ustki yuzasidan boshlanadi. Medial va old tomonga yo'nalib, bosh barmoqning proksimal falangasiga birikadi.

117-rasm. O'ng oyoq panjasining ustki yuzasi mushaklari.

1—retinaculum mm. extensorum superius;
2—capsula art. talocruralis; 3—tendo m. tibialis anterioris;
4—m. extensor hallucis brevis;
5—m. abductor hallucis; 6—mm. interossei dorsales;
7—tendines m. extensoris digitorum longi;
8—m. abductor digiti minimi; 9—tendo m. peronei brevis;
10—m. extensor digitorum brevis;
11—retinaculum mm. extensorum inferius.

Faoliyati: bosh barmoqni yozishda ishtirok etadi.

Innervatsiyasi: n. peroneus profundus.



Oyoq panjasining ostki (kaft) mushaklari

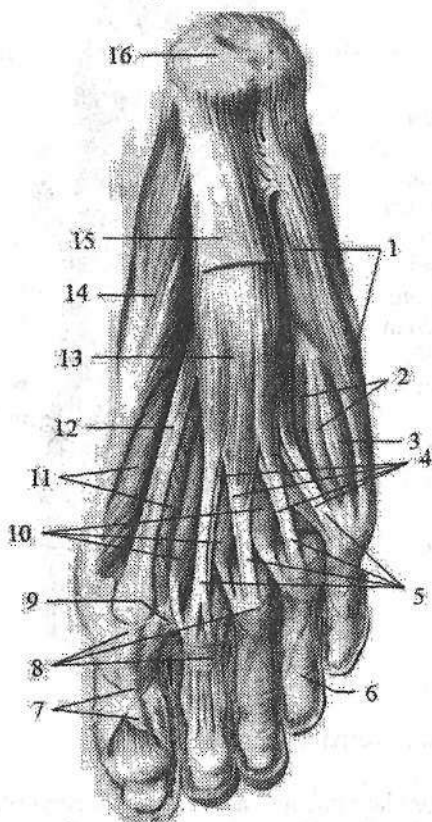
Oyoq panjasining ostki (kaft) tomonidagi mushaklar ham qo'l kaftiga o'xshab uch: medial, lateral va o'rta guruhga bo'linadi. Qo'l kaftidan farqli ravishda oyoq kafti tomonda 14 ta mushak bor. Shundan medial guruh mushaklari uchta, lateral guruhda ikkita mushak bor. O'rta guruh mushaklariga chualchangsimon, suyaklararo mushaklardan tashqari barmoqlarni bukuvchi kalta va oyoq kaftining kvadrat mushagi ham kiradi.

Oyoq kaftining medial guruh mushaklari

Medial guruh mushaklariga bosh barmoq tomonda joylashgan bosh barmoqni uzoqlashtiruvchi mushak, bosh barmoqni bukuvchi kalta mushak va bosh barmoqni yaqinlashtiruvchi mushak kiradi (118-rasm).

1. Oyoq bosh barmog'ini uzoqlashtiruvchi mushak (**m. abductor hallucis**) tovon suyagi bo'rtig'ining medial o'simtasi, bukuvchi mushaklarning payini

ushlab turuvchi bog'ich va kaft aponevrozidan boshlanadi. U oyoq panjasining medial chekkasi bo'ylab yo'nalib, bosh barmoq proksimal falangasi asosining medial tomoniga birikadi.



118-rasm. O'ng oyoq panjasining kaft yuzasi mushaklari.

1—m. abductor digiti minimi; 2—mm. interossei plantares; 3—m. flexor digiti minimi brevis; 4—tendines m. flexoris digitorum longus; 5—tendines m. flexoris digitorum brevis; 6—pars annularis vaginae fibrosae; 7—pars criciformis vaginae fibrosae; 8—vagina fibrosa digitorum pedis; 9—lig. metatarsium transversum profundum; 10—mm. lumbricales; 11—m. flexor hallucis brevis; 12—tendo m. flexoris hallucis longi; 13—m. flexor digitorum brevis; 14—m. abductor hallucis; 15—aponeurosis plantaris; 16—tuber calcanei.

Faoliyati: bosh barmoqni boshqa barmoqlardan uzoqlashtiradi va medial tomonga tortadi.

Innervatsiyasi: n. plantaris medialis.

2. Oyoqning bosh barmog'ini bukuvchi kalta mushak (**m. flexor hallucis brevis**) kubsimon suyak kaft yuzasining medial tomoni, ponasimon suyaklarning kaft yuzasi va kaft boylamidani boshlanadi. U ikki qismga bo'linadi: lateral qismi bosh barmoq proksimal falangasi asosiga biriksa, medial qismi I kaft-barmoq bo'g'ini sohasidagi sesamasimon suyakka birikadi.

Faoliyati: bosh barmoqni bukadi.

Innervatsiyasi: lateral qismini n. plantaris lateralis, medial qismini n. plantaris medialis.

3. Oyoqning bosh barmog'ini yaqinlashtiruvchi mushakning (**m. adductor hallucis**) ikki: qiyshiq va ko'ndalang boshchasi bor. Qiyshiq boshchasi (**caput obliquum**) kubsimon, lateral ponasimon, II, III va IV kaft suyaklarining asosidan boshlanib, medial va oldinga tomon yo'naladi. Ko'ndalang boshchasi (**caput transversum**) III–V kaft-barmoq bo'g'imlari xaltasidan boshlanadi. Ikkala boshchani paylari o'zaro qo'shilib bosh barmoqning proksimal falangasini asosiga va lateral sesamasimon suyakka birikadi.

Faoliyati: bosh barmoqni boshqa barmoqlarga yaqinlashtiradi. Innervatsiyasi: n.plantaris lateralis.

Oyoq kaftining lateral guruh mushaklari

Oyoq kaftining lateral guruh mushaklariga jimjiloq barmoqni uzoqlashtiruvchi mushak va beshinchi barmoqni bukuvchi kalta mushak kiradi (118-rasm).

1. Jimjiloq barmoqni uzoqlashtiruvchi mushak (**m. abductor digiti minimi**) tovon suyagining boʻrtigʻining kaft yuzasidan, V oyoq kafti suyagi doʻngligidan, oyoq kafti aponevrozidan boshlanadi. Mushak payi oyoq kaftining lateral chekkasi boʻylab yoʻnalib kichik barmoq proksimal falangasi asosining lateral tomoniga birikadi.

Faoliyati: kichik barmoqni uzoqlashtiradi va bukadi.

2. Beshinchi barmoqni bukuvchi kalta mushak (**m. flexor digiti minimi brevis**) V kaft suyagining kaft yuzasining medial tomonidan va kaftning uzun boylamidan boshlanadi. Mushak payi kichik barmoqning proksimal falangasi asosiga birikadi.

Faoliyati: kichik barmoqni bukadi.

Lateral guruh mushaklarni n.plantaris lateralis innervatsiya qiladi.

Oʻrta guruh mushaklari

1. Barmoqlami bukuvchi kalta mushak (**m. flexor digitorum brevis**) kaft aponevrozi ostida yotadi (117-rasm). Tovu suya gining boʻrtigʻining kaft yuzasi oldingi qismidan va oyoq kafti aponevrozidan boshlanadi. Mushak qorinchasi toʻrtta payga boʻlinadi. Bu paylar II–V barmoqlarning proksimal falangasi sohasida ikki dastaga boʻlinib, II–V barmoqlarning oʻrta falangasiga birikadi. Bu mushakning paylari oraligʻida barmoqlami bukuvchi uzun mushak payi oʻtadi.

Faoliyati: II–V barmoqlami bukadi va oyoq gumbazini mustahkamlaydi.

Innervatsiyasi: n.plantaris medialis.

2. Oyoq kafti kvadrat mushagining (**m. quadratus plantae**) ikkita lateral va medial boshchasi bor. Lateral boshchasi (**caput laterale**) tovon suyagi pastki yuzasining tashqi tomonidan va kaftning uzun boylamining lateral chekkasidan boshlanadi. Medial boshchasi (**caput mediale**) tovon suyagi pastki yuzasining medial tomonidan va kaftning uzun boylami medial chekkasidan boshlanadi. Ikkala boshchasi oʻzaro birikib, oyoq kafti oʻrtasida barmoqlarni bukuvchi uzun mushak payining lateral tomoniga birikadi.

Faoliyati barmoqlarni bukishda ishtirok etadi.

Innervatsiyasi: n. plantaris lateralis.

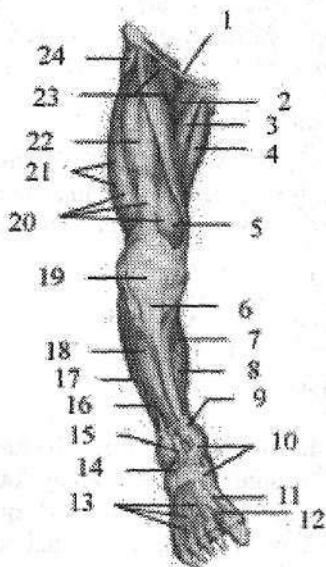
3. Chuvalchangsimon mushaklar (**m. lumbricales**) toʻrtta duksimon mu-

shakdan iborat. Lateral joylashgan uchtasi barmoqlarni bukuvchi uzun mushak payini bir-biriga qaragan yuzalaridan, medial joylashgan to'rtinchisi esa yonidagi payning medial yuzasidan boshlanadi. Chuvalchangsimon mushaklar payi II-V barmoqlar proksimal falangasining medial tomoniga birikadi.

Faoliyati: II-V barmoqlarning proksimal falangalarini bukadi va ularni bosh barmoq tomonga tortadi.

Innervatsiyasi: nn. plantaris lateralis et medialis.

Oyoq panjasi suyaklari orasidagi mushaklar (**mm. interossei**) kaft suyaklari orasida joylashgan bo'lib, qo'l kaftidan farqli II barmoq atrofida to'plangan.



119-rasm. Chaqaloq oyoq'i mushaklari.

Old tomondan ko'rinishi.

1-lig. inguinale; 2-m. pectenaeus; 3-m. adductor longus; 4-m. gracilis; 5-m. vastus medialis; 6-lig. patellae; 7-caput mediale m. gastrocnemii; 8-m. soleus; 9-retinaculum musculorum extensorum superius; 10-retinaculum musculorum extensorum inferius; 11-tendo m. extensoris hallucis longi; 12-m. extensor hallucis brevis; 13-m. extensor digitorum brevis; 14-tendo m. peroneus tertius; 15-m. extensor digitorum longus; 16-m. peroneus brevis; 17-m. peroneus longus; 18-m. tibialis anterior; 19-patella; 20-m. quadriceps femoris; 21-m. vastus lateralis; 22-m. rectus femoris; 23-m. iliopsoas; 24-m. tensor faciae latae.

4. Ular ikki guruhga bo'linadi. Oyoq panjasi suyaklari orasidagi kaft mushaklari (**m. interossei plantares**) uchta bo'lib, oyoq kafti suyaklari oralig'ining kaft osti tomonida III-V kaft suyaklarining asosidan va tanasining ichki yuzasidan boshlanib, III-V barmoqlar proksimal falangasining medial yuzasiga birikadi.

Faoliyati: III-V barmoqlarni II barmoqqa yaqinlashtiradi va shu barmoqlar proksimal falangasini bukadi.

Oyoq panjasi suyaklari orasidagi ustki mushaklar (**mm. interossei dorsales**) to'rtta bo'lib, kaft suyaklari o'rtasida ust tomonda joylashgan. Ularning har biri yonma-yon turgan kaft suyaklarining bir-biriga qaragan yuzalaridan boshlanadi. Birinchi suyaklararo mushak II barmoq proksimal falangasi asosining ichki tomoniga, qolgan uchtasi esa II-IV barmoqlar proksimal falangasi asosining tashqi tomoniga birikadi.

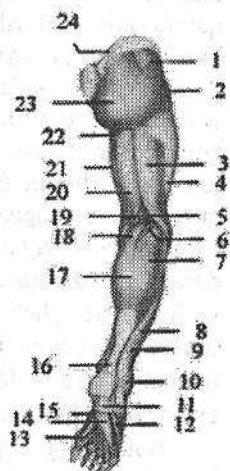
Faoliyati: I mushak II barmoqni medial tomonga, qolgan uchtasi esa II-IV barmoqlarni lateral tomonga tortadi.

Innervatsiyasi: n. plantaris lateralis.

Yangi tugʻilgan chaqaloq oyoq kafti mushaklari kam rivojlangan (120-rasm). Bola hayotining birinchi yilida harakatning faollashishi munosabati bilan bolalar oyogʻi mushaklari tez oʻsishi kuzatiladi. Bolalikning keyingi davrlarida oyoq mushaklarining oʻzgarishi bolaning hayot tarziga bogʻliq ravishda oʻzgaradi.

**120-rasm. Chaqaloq oyogʻi mushaklari.
Orqa tomondan koʻrinishi.**

- 1-m. gluteus medius; 2-m. tensor faciae latae; 3-caput longi m. bicipitis femorii; 4-tractus iliotibialis; 5-fossa poplitea; 6-m. plantaris; 7-caput laterale m. gastrocnemii; 8-m. peroneus brevis; 9-m. peroneus longus; 10-retinaculum musculorum peroneorum superius; 11-aponeurosis plantaris; 12-m. abductor digiti minimi; 13-tendo m. flexoris hallucis longi; 14-m. flexor digitorum brevis; 15-m. abductor hallucis; 16-tendo calcaneus; 17-m. triceps surae; 18-caput mediale m. gastrocnemii; 19-m. semimembranosus; 20-m. semitendinosus; 21-m. gracilis; 22-m. adductor magnus; 23-m. gluteus maximus; 24-crista iliaca.



Oyoq fassiyalari

Yonbosh-bel mushagini qoplagan yonbosh fassiyasi (**fascia iliaca**) pastga tomon yoʻnalib lateral tomonda chov boylamiga yopishsa, medial tomonda yonbosh-qov tepachasiga birikib yonbosh-qirra yoyini (**arcus iliopecteneus**) hosil qiladi. Bu yoy chov boylami osti sohasini mushaklar sohasi botigʻi va tomirlar sohasi botigʻiga ajratadi. Chov boylamidan pastda yonbosh fassiyasi serbar fassiyaga oʻtib ketadi.

Serbar fassiyasi (**fascia lata**) qalin pay tuzilishiga ega boʻlib son mushaklarini har tomondan oʻrab turadi. Sonning yuqori uchdan birida serbar fassiya ikki qatlamdan iborat.

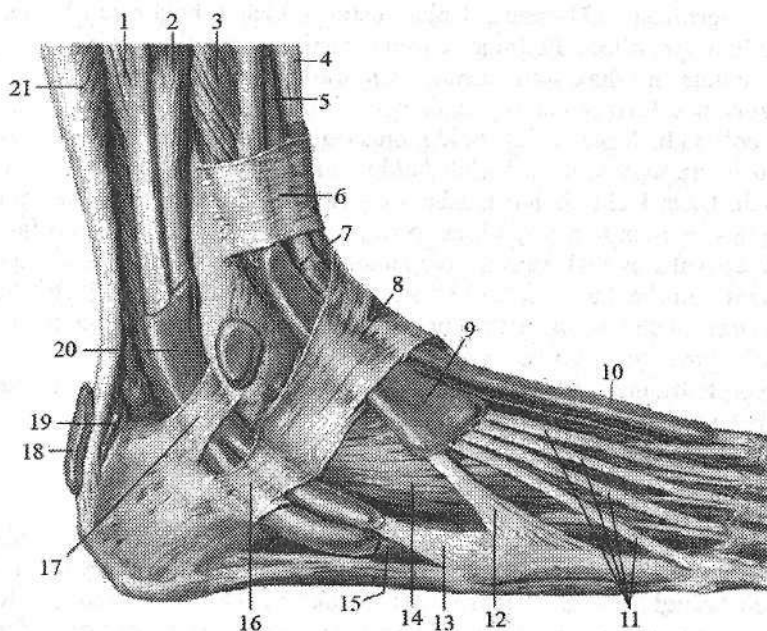
Uning yuza qatlami yuqori tomondan chov boylamiga birikkan boʻlib, son qon tomirlarining oldidan oʻtib son venasining yon tomonida oʻroqsimon qirra (**margo falciformis**) hosil qilib tugaydi. Oʻroqsimon qirra teri osti tirqishini (**hiatus saphenus**) oʻrab ikki shoxdan iborat. Uning pastki shoxi ustidan oyoqning katta teri osti venasi oʻtib son venasiga quyiladi. Yuqorigi shoxi esa chov boylamiga birikib ketadi. Oval teshik toʻr shaklida tuzilgan gʻalvirsimon fassiya (**fascia cribrosa**) bilan qoplangan. Fassiya son mushaklarini oʻrab ularni bir-biridan ajratuvchi devorlar hosil qilib son suyagiga birikadi. Son mushaklararo lateral devor (**septum intermusculare femoris laterale**) son suyagi gʻadir-budur chizigʻining lateral labiga birikib oldingi guruh mushaklarni orqa

guruhdan ajratadi. Son mushaklariaro medial devor (**septum intermusculare femoris mediale**) son suyagi g'adir-budur chizig'ining medial labiga birikib, oldingi guruh mushaklarini medial guruh mushaklaridan ajratadi. Bundan tashqari fassiya keng fassiyani taranglovchi va tikuvchilar mushagi chekkasida ikki qatlamga bo'linib ular uchun qin hosil qiladi. Sonning lateral yuzasida juda qalinlashib yonbosh-katta boldir pay yo'lini (**tractus iliotibialis**) hosil qilib katta boldir suyagi tashqi do'ngligiga birikadi. Bu pay yo'li katta dumba mushagi va keng fassiyani taranglovchi mushak payi vazifasini bajaradi. Uning vositasida katta dumba mushagi tizza bo'g'imiga bukuvchi va tashqariga buruvchi ta'sir ko'rsatadi. Serbar fassiya tizza bo'g'imining old va yon tomondan o'tib boldir fassiyasiga davom etadi. Orqa tomondan esa taqim osti chuchurasini qoplagan taqim osti fassiyasiga o'tib ketadi.

Boldir fassiyasi (**fascia cruris**) boldirni o'rab, katta boldir suyagining oldingi va medial qirralariga birikib boldirning oldingi va orqa mushaklariaro devorini hosil qiladi. Boldirning oldingi mushaklariaro devori (**septum intermusculare cruris anterioris**) boldirning oldingi guruh mushaklarini lateral guruhdan ajratsa, boldirning orqa mushaklariaro devori (**septum intermusculare cruris posterioris**) lateral va orqa guruh mushaklari o'rtasida yotadi.

Boldirning orqa yuzasida fassiya ikki: yuza va chuqur qatlamdan iborat bo'ladi. Yuza qatlam boldirning uch boshli mushagini o'rasa, chuqur qatlam chuqur guruh mushaklarini o'rab boldir suyaklariga birikadi.

Boldir fassiyasi medial va lateral to'piqning asosi sohasida boldir suyaklari o'rtasidan ko'ndalang tortilgan fibroz tolalar dastasi hisobiga qalinlashib boldirning oldingi guruh mushaklari payi ustidan o'tuvchi yozuvchi mushaklarning payini ushlab turuvchi yuqorigi bog'ichni (**retinaculum mm. extensorum superius**) hosil qiladi. Yozuvchi mushaklarning payini ushlab turuvchi pastki bog'ich (**retinaculum mm. extensorum inferius**) oshiq-boldir bo'g'imi sohasida joylashib, Y shaklida bo'ladi (121-rasm). U tovon suyagining lateral chekkasidan boshlanib ikki oyoqchaga bo'linadi. Ustki oyoqchasi yozuvchi mushaklar payi ustidan o'tib medial to'piqning oldingi yuzasiga birikadi. Pastki oyoqchasi esa oyoq kaftining medial chekkasiga yo'nalib qayiqsimon va medial ponasimon suyaklarga birikadi. Yozuvchi mushaklarning payini ushlab turuvchi pastki bog'ichni ichki yuzasidan oyoq kafti suyaklariga to'siqlar chiqib to'rtta fibroz kanalni hosil qiladi. Ularning medial tomondagisidan oldingi katta boldir mushagi payi qini, o'rtadagisidan bosh barmoqni yozuvchi uzun mushak payi qini, lateral tomondagisidan barmoqlarni yozuvchi uzun mushak payi qini o'tadi. Yuza joylashgan to'rtinchi fibroz kanaldan esa oyoq kafti usti arteriyasi va venasi, hamda chuqur kichik boldir nervi o'tadi.



**121-rasm. O'ng oyoq panjasi mushaklari paylarining sinovial qinlari.
Ustki lateral yuzasi.**

1-m. peroneus longus; 2-m. peroneus brevis; 3-m. extensor digitorum longus;
4-m. tibialis anterior; 5-m. extensor hallucis longus; 6-retinaculum mm. extensorium
superius; 7-vagina tendinis m. tibialis anterioris; 8-retinaculum mm. extensorium
inferius; 9-vagina tendinum m. extensoris digitorum longi; 10-vagina tendinis m.
extensoris hallucis longi; 11-tendines m. extensoris digitorum longi; 12-m. peroneus
tertius; 13-tengo m. peroneus brevis; 14-m. extensor digitorum brevis; 15-tendo m.
fibularis longus; 16-retinaculum musculorum peroneum inferius; 17-retinaculum
musculorum peroneum superius; 18-bursa subcutanea calcanea; 19-bursa tendinis
calcanei; 20-vagina communis tendinum mm. peroneum; 21-m. soleus.

Medial to'piqning orqasida fassiya qalinlashib bukuvchi mushaklarning payini ushlab turuvchi yuqorigi bog'ichni (**retinaculum mm. flexorum**) hosil qiladi. U ichki to'piq bilan tovon suyagi ortasida tortilgan bo'lib, ostida uchta suyak-fibroz va bitta fibroz kanal hosil bo'ladi. Ichki to'piqning orqasidagi birinchi kanaldan orqa katta boldir mushagining pay qini, uning orqasidagi ikkinchi kanaldan barmoqlarni bukuvchi uzun mushak pay qini va orqadagi uchinchi kanaldan bosh barmoqni bukuvchi uzun mushak pay qini o'tadi, yuza joylashgan to'rtinchi fibroz kanaldan orqa katta boldir arteriyasi, venasi va katta boldir nervi o'tadi. Boldir-oyoq panja bo'g'imi sohasida lateral to'piqning orqasida kichik boldir mushaklarini ushlab turuvchi yuqorigi bog'ich (**retinaculum mm. peroneorum superius**) bo'lib, u lateral to'piq bilan tovon suyagi

oʻrtasida tortilgan (121-rasm). Uning ostidan kichik boldir mushaklarining umumiy pay qini oʻtadi. Pastroqda tovon suyagining lateral yuzasida joylashgan kichik boldir mushaklarini ushlab yuqorigi bogʻich (**retinaculum mm. peroneorum inferius**) ostida kichik boldir mushaklarining umumiy pay qini ikkiga boʻlinadi. Kalta kichik boldir mushagi pay qini pastki tutqich ostidan chiqqan joyda tugasa, uzun kichik boldir mushagi pay qini oyoq kafti ostiga yoʻnaladi. Uzun kichik boldir mushagi payi kubsimon suyak egatidan to birikkan joyigacha alohida pay qin bilan oʻralgan. Oyoq panjasining ustki fassiyasi (**fascia dorsalis pedis**) yaxshi rivojlanmagan boʻlib, uning chuqur qatlami suyaklararo mushaklarni qoplab kaft suyaklari suyak pardasiga yopishib ketadi. Uning yuza va chuqur qatlamlari orasida barmoqlarni yozuvchi uzun va qisqa mushaklar payi, qon tomirlar va nervlar yotadi.

Oyoq kaftining serbar payi (**aponeurosis plantaris**) qalin fibroz plastinka shaklida barmoqlarga yetib borib, ularning fibroz qinlariga birikadi.

Oyoq topografiyasi

Oyoq mushaklari, fassiyalari va suyaklari oʻrtasida turli teshik, chuqur, kanal va egatlar boʻlib, ularda qon va limfa tomirlar, nervlar yotadi. Katta quvmich teshigidan oʻtgan noksimon mushak uni ikki: noksimon usti teshigi (**foramen suprapiriformis**) va noksimon osti teshigiga (**foramen infrapiriformis**) ajratadi. Bu teshiklar orqali chanoq boʻshligʻidan oyoqning erkin qismiga boruvchi qon tomir va nervlar oʻtadi.

Mushaklar sohasi botigʻi (**lacuna musculorum**) oldindan va yuqoridan chov boylami, orqadan yonbosh suyagi, medial tomondan yobosh-qirra yoyi bilan chegaralangan. Undan yonbosh-bel mushagi va son nervi oʻtadi.

Tomirlar sohasi botigʻi (**lacuna vasorum**) old tomondan chov boylami, orqa va past tomondan taroqsimon boylam, lateral tomondan yonbosh-qirra yoyi, medial tomondan **lig. lacunare** bilan chegaralangan. U orqali son arteriyasi, venasi va limfa tomirlar oʻtadi. Sonning oldingi yuzasida chov boylamidan pastda son (skarp) uchburchagi (**trigonum femorale**) joylashgan. Uni yuqori tomondan chov boylami, lateral tomondan tikuvchilar mushagi, medial tomondan esa sonni yaqinlashtiruvchi uzun mushak chegaralaydi.

Son uchburchagining uchidan yaqinlashtiruvchi (son-taqim osti yoki gunter) kanal (**canalis adductorius**) boshlanadi. Bu kanal sonning oldingi yuzasini taqim osti chuqurchasiga qoʻshib turadi. Uning medial devorini **m. adductor magnus**, lateral devorini **m. vastus medialis**, old tomondan yuqoridagi mushaklar oʻrtasida tortilgan fibroz qatlam – **lamina vastoadductoria** qoplab turadi.

Son kanali (**canalis femoralis**) sogʻ odamda boʻlmaydi, ammo tomirlar sohasi botigʻining ichki burchagida son halqasi (**anulus femoralis**) boʻladi. Uning devorlarini old tomondan chov boylami, orqadan taroqsimon fassiya, medial tomondan **lig. lacunare** va lateral tomondan son venasi chegaralab

turadi. Son kanalining ichki teshigi sog' odamda ichki tomondan qorin ko'ndalang fassiyasi bilan chegaralangan bo'lib, tashqi tomonida Pirogov limfa tuguni turadi. Qorin bo'shlig'ida bosim oshganida son churrasi paydo bo'lishi mumkin. Bunday holatda son halqasi son kanalining kirish teshigiga aylanadi. Bu teshik orqali kirgan churra sonning serbar fassiyasining yuza va chuqur qatlamlari o'rtasidan o'tib oval chuqurcha sohasiga boradi va **hiatus saphenus** orqali teri ostiga chiqadi. Bu teshik son kanalining chiqish teshigiga aylanadi. Son kanalining uchta devori bo'lib, oldingi devorini sonning serbar fassiyasining yuza qatlami, orqa devorini sonning serbar fassiyasining chuqur qatlami, lateral devorini son venasi hosil qiladi.

Taqim chuqurchasi (**fossa poplitea**) romb shaklida bo'lib, tizza bo'g'imi orqasida joylashgan. Uning yuqori burchagi lateral tomondan sonning ikki boshli mushagi, medial tomondan yarim payli mushak bilan, pastki burchagi boldir mushagining boshchalari bilan chegaralanadi. Taqim osti chuqurchasida nerv, qon tomirlar, limfa tugunlari yotadi.

Taqim osti chuqurchasining pastki burchagidan taqim-boldir kanali (**canalis cruropopliteus**) boshlanadi. Bu kanal boldirning orqa guruh mushaklarining yuza va chuqur qavatlarini o'rtasida joylashib old tomondan orqa katta boldir mushagi, orqa tomondan kambalasimon mushak chegaralaydi. Kanaldan orqa katta boldir arteriyasi, venasi va katta boldir nervi o'tadi.

Boldirning lateral yuzasining yuqori qismida kichik boldir suyagi bilan uzun kichik boldir mushagi o'rtasida ustki mushak-kichik boldir kanali (**canalis musculoperoneus superior**) joylashgan bo'lib, undan yuza kichik boldir nervi o'tadi. Pastki mushak-kichik boldir kanali (**canalis musculoperoneus inferior**) boldirning o'rta qismida taqim-boldir kanalidan lateral tomonga ajrab chiqadi. Uning oldingi devorini kichik boldir suyagining orqa yuzasi, orqa devorini esa bosh barmoqni bukuvchi uzun mushak hosil qiladi. Bu kanalda kichik boldir arteriyasi va venasi yotadi.

Oyoq panjasining kaft yuzasida medial va lateral kaft egatlari bo'lib, ulardan shu nomdagi qon tomir va nervlar o'tadi.

Yangi tug'ilgan chaqaloqning oyoq mushaklari yaxshi taraqqiy etmagan bo'ladi (119-, 120-rasm). Boldir mushaklarining qisqaruvchi qismi uzun bo'l-gani uchun, ularning hajmi boldirning yuqori va pastki qismlarida bir xil. Chuqur qavat mushaklari aniq takomillashmagan bo'lib, umumiy tuzilishga ega. Oyoq mushaklari umumiy mushak massasining 38 %ini tashkil qiladi.

Son uchburchagi yangi tug'ilgan chaqaloqda nisbatan katta va sonning 1/3 qismini egallaydi. Yangi tug'ilgan chaqaloqda tomirlar va mushaklar sohasi botiqlari nisbatan tor va vertikal joylashgan bo'ladi.

Taqim chuqurchasi yuza bo'lib, pastga tomon taqim-boldir kanaliga o'tib ketadi. Tovuqning suyak-fibroz kanallari va sinovial qinlari hosil bo'ladi. Oyoq mushaklari 5-6 yoshgacha va balog'at yoshida tez o'sadi. Birinchi navbatda, oyoq panjasining kaft mushaklari takomillashadi.

Bo'yin mushaklari

Bo'yin mushaklari kelib chiqishi va faoliyati turli xil bo'lgani uchun murakkab tuzilishga va topografiyaga ega. Topografiya nuqtayi nazaridan bo'yin mushaklari uch guruhga: bo'yinning yuza mushaklari, til osti suyagiga birikuvchi mushaklar va bo'yinning chuqur mushaklariga bo'linadi.

Bo'yinning yuza mushaklari

Bo'yining yuza mushaklariga bo'yinning teri osti mushagi va to'sh-o'mrov-so'rg'ichsimon mushak kiradi.

1. Bo'yinning teri osti mushagi (**m. platysma**) yupqa, yassi mushak bo'lib, bevosita bo'yin terisi ostida yotadi (125-rasm).

Bu mushak ko'krak fassiyasining yuza qatlamidan boshlanadi. Yuqoriga va medial tomonga yo'nalib, pastki jag' qirrasiga birikadi.

Faoliyati: bo'yin terisini taranglab, yuza venalardan qon oqishini yaxshilaydi, og'iz burchagini pastga tortadi.

Innervatsiyasi: n. facialis.

2. To'sh-o'mrov-so'rg'ichsimon mushagi (**m. sternocleidomastoideus**) teri osti mushagining ostida yotadi. To'sh suyagi dastasining oldingi yuzasi va o'mrov suyagining to'sh uchidan ikki qism bo'lib boshlanadi. Yuqoriga va orqa tomonga yo'nalib, chakka suyagining so'rg'ichsimon o'simtasiga va ensaning yuqori bo'yin chizig'ining lateral qismiga birikadi (122-rasm).

Faoliyati: bir tomonlama qisqarsa, boshni o'sha tomonga egadi va yuzni qarama-qarshi tomonga buradi. Ikki tomonlama qisqarsa boshni orqaga tortadi.

Innervatsiyasi: n. accessorius.

Til osti suyaklariga birikuvchi mushaklar

Bu guruh mushaklari, o'z navbatida, til osti suyagi usti mushaklari (**mm. suprahyoidei**) va til osti suyagining ostidagi mushaklarga (**mm. infrahyoidei**) bo'linadi (122-rasm). Bu ikki guruh mushaklari til osti suyagiga turli tomonidan birikib uni o'rta holatda ushlab turadi. Til osti suyagi usti mushaklari til osti suyagini pastki jag', kalla suyagi asosi bilan bog'laydi. Til osti suyagining ostidagi mushaklar esa kurak suyagi, to'sh suyagi va hiqildoqning qalqonsimon tog'ayidan boshlanib til osti suyagiga birikadi.

Til osti suyagi usti mushaklari

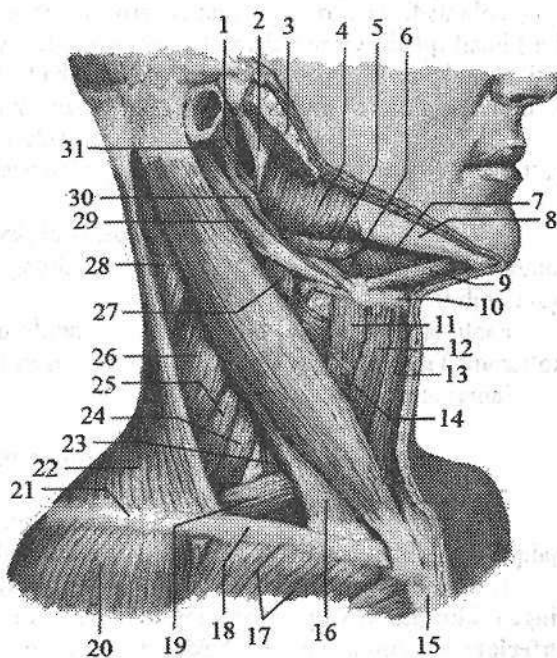
Bu guruh mushaklariga ikki qorinchali mushak, bigizsimon-til osti suyagi mushagi, pastki jag'-til osti suyagi mushagi va engak-til osti mushagi kiradi.

1. Ikki qorinchali mushak (**m. digastricus**) o'zaro oraliq payi bilan birik-

kan oldingi va orqa qorinchalardan iborat. Orqa qorincha (**venter posterior**) chakka suyagining so'rg'ichsimon o'simta kemtigidan boshlanib, oldinga va pastga yo'nalib, oraliq pay vositasida til osti suyagi tanasi va katta shoxiga birikadi. Oraliq pay oldingi qorinchaga (**venter anterior**) davom etib, oldinga va yuqoriga yo'naladi va pastki jag' suyagining ikki qorinchali mushak chuqurchasiga birikadi.

122-rasm. Bo'yin mushaklari. Yon tomondan ko'rinishi.

1-m. styloglossus; 2-ramus mandibulae; 3-glandula parotidea; 4-m. masseter; 5-glandula submandibularis; 6-m. hyoglossus; 7-m. omohyoideus; 8-corpus mandibulae; 9-venter anterior m. digastricus; 10-os hyoideum; 11-m. thyrohyoideus; 12-venter superior m. omohyoideus; 13-m. sternohyoideus; 14- m. sternothyroideus; 15-manubrium sterni; 16-m. sternocleidomastoideus; 17-m. pectoralis major; 18-clavicula; 19-venter inferior m. omohyoideus; 20-m. deltoideus;



21-acromion; 22-m. trapezius; 23-m. scalenus anterior; 24-m. scalenus medius; 25-m. scalenus posterior; 26-m. levator scapulae; 27-m. longus coli; 28-m. splenius capitis; 29-venter posterior m. digastricus; 30-m. stylohyoideus; 31-processus styloideus.

Faoliyati: pastki jag' qimirlamay turganida orqa qorinchasi ikki tomonlama qisqarsa, til osti suyagini yuqoriga va orqaga, bir tomonlama qisqarsa, uni yuqoriga, orqaga va o'zi tomoniga tortadi. Agar til osti suyagi qimirlamay tursa pastki jag'ni pastga tortadi.

Innervatsiyasi: orqa qorinchasi r. digastricus n. facialis, oldingi qorinchasi n. mylohyoideus.

2. Bigizsimon-til osti suyagi mushagi (**m. stylohyoideus**) chakka suyagi bigizsimon o'siqchasidan boshlanadi. Pastga va oldinga yo'nalib til osti suyagi tanasiga birikadi.

Faoliyati: ikki tomonlama qisqarsa, til osti suyagini yuqoriga va orqaga tor-

tadi. Bir tomonlama qisqarsa, til osti suyagini yuqoriga, orqaga va o'zi tomoniga tortadi.

Innervatsiyasi: n. facialis.

3. Pastki jag'-til osti suyagi mushagi (**m. mylohyoideus**) keng, yassi mushak. Pastki jag' suyagining ichki yuzasidagi jag'-til osti chizig'idan boshlanadi. O'ng va chap mushaklarning oldingi uchdan ikki qismi tolalari ko'ndalang yo'naladi va o'rta chiziqda o'zaro birikib pay chokni (**raphe mylohyoidea**) hosil qiladi. Orqa uchdan bir qismi tolalari yuqoridan pastga yo'nalib, til osti suyagi tanasining oldingi yuzasiga birikadi. Pastki jag' va til osti suyagi o'rtasida joylashgan bu mushak og'iz diaframasini hosil qiladi.

Faoliyati: pastki jag' qimirlamay turganida til osti suyagini va hiqildoqni ko'taradi. Til osti suyagi qimirlamay turganida pastki jag'ni tushiradi.

Innervatsiyasi: n. mylohyoideus.

4. Engak-til osti suyagi mushagi (**m. geniohyoideus**) o'rta chiziqning ikki tomonida jag'-til osti suyagi mushagining ustida yotadi. Engak o'tkir qirrasidan boshlanib til osti suyagi tanasiga birikadi.

Faoliyati: pastki jag' qimirlamay turganida til osti suyagini va hiqildoqni ko'taradi. Til osti suyagi qimirlamay tursa, pastki jag'ni tushiradi.

Innervatsiyasi: bo'yin chigali.

Til osti suyagining ostidagi mushaklar

Bu guruh mushaklarga kurak-til osti mushagi, to'sh-til osti mushagi, to'sh-qalqonsimon mushagi va qalqonsimon-til osti mushagi kiradi (122-rasm).

1. Kurak-til osti mushagi (**m. omohyoideus**) o'zaro oraliq pay bilan bo'lingan ikki: pastki va yuqorigi qorinchalardan iborat. Pastki qorinchasi (**venter inferior**) kurakning yuqori chekkasini kurak o'ymasidan ichkariroqdan boshlanib, yuqoriga va oldinga qiya ko'tariladi. To'sh-o'mrov-so'rg'ichsimon mushakning orqa chekkasida oraliq payga o'tadi. Oraliq paydan boshlangan yuqorigi qorinchasi (**venter superior**) til osti suyagi tanasining pastki chekkasiga birikadi.

Faoliyati: til osti suyagi qimirlamay tursa bu mushak ikki tomonlama qisqarganida, bo'yin fassiyasini taranglaydi va bo'yinning yirik venalaridan qon oqishini yaxshilaydi. Kurak qimirlamay turganida bu mushak til osti suyagini pastga va orqaga tortadi.

Innervatsiyasi: ansa cervicalis.

2. To'sh-til osti mushagi (**m. sternohyoideus**) to'sh suyagi dastasining orqa yuzasidan, o'mrov suyagining to'sh uchi va orqa to'sh o'mrov boylamidan boshlanib, til osti suyagining pastki chekkasiga birikadi.

Faoliyati: til osti suyagini pastga tortadi.

Innervatsiyasi: ansa cervicalis.

3. To'sh-qalqonsimon mushagi (**m. sternothyroideus**) to'sh suyagi dasta-

ning orqa yuzasidan va I qovurg'a tog'ayidan boshlanib, hiqildoqning qalqonsimon tog'ayini qiyshiq chizig'iga birikadi.

Faoliyati: hiqildoqni pastga tortadi.

Innervatsiyasi: ansa cervicalis.

4. Qalqonsimon-til osti mushagi (**m. thyrohyoideus**) qalqonsimon tog'ay qiyshiq chizig'idan boshlanib, til osti suyagi tanasi va katta shoxiga birikadi.

Faoliyati: til osti suyagi gimirlamay turganida qisqarsa, hiqildoqni yuqoriga tortadi.

Innervatsiyasi: ansa cervicalis.

Bo'yinning chuqur mushaklari

Bo'yinning chuqur mushaklari lateral va medial guruhlarga bo'linadi. Lateral guruhga: umurtqa pog'onasining yon tomonida joylashgan oldingi, o'rta va orqa narvonsimon mushaklar kiradi. Medial guruhga umurtqa pog'onasining oldida joylashgan umurtqa oldi mushaklari: bo'yinning uzun mushagi, boshning uzun mushagi, boshning oldingi to'g'ri mushagi, boshning lateral to'g'ri mushagi kiradi (123-rasm).

Lateral guruh mushaklari

1. Oldingi narvonsimon mushak (**m. scalenus anterior**) III–IV bo'yin umurtqalarining ko'ndalang o'siqchasining oldingi do'mboqchasidan boshlanib, I qovurg'aning oldingi narvonsimon mushak do'mboqchasiga birikadi.

2. O'rta narvonsimon mushak (**m. scalenus medius**) II–VII bo'yin umurtqalarining ko'ndalang o'siqchasidan boshlanib, I qovurg'aning o'mrov osti arteriy egati orqasiga birikadi.

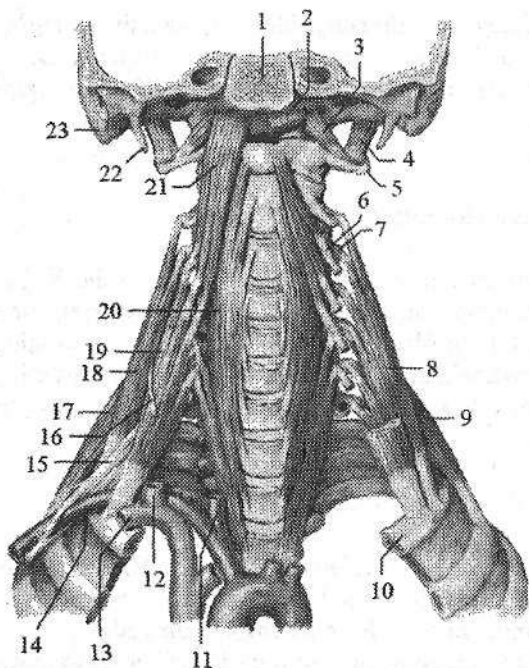
3. Orqa narvonsimon mushak (**m. scalenus posterior**) IV–VI bo'yin umurtqalari ko'ndalang o'siqchasining orqa do'mboqchasidan boshlanib, II qovurg'aning yuqori chekkasi va tashqi yuzasiga birikadi.

Narvonsimon mushaklar I va II qovurg'alarni ko'tarib, ko'krak qafasini kengaytiradi. Qovurg'alar qimirlamay tursa, ikki tomonlama qisqarganida umurtqa pog'onasining bo'yin qismini oldinga bukadi. Ularni bo'yin chigalining r.muscularis lari innervatsiya qiladi.

Medial guruh mushaklari

1. Bo'yinning uzun mushagi (**m. longus colli**) III ko'krak umurtqasidan to I bo'yin umurtqasigacha bo'lgan sohada umurtqa pog'onasining oldingi yon yuzasida yotadi (123-rasm). Bu mushakning uchta qismi tafovut qilinadi. Vertikal qismi yuqorigi uchta ko'krak va pastki uchta bo'yin umurtqalari tanasining oldingi yuzasidan boshlanib yuqoriga vertikal yo'naladi va II–IV bo'yin

umurtqalarining tanasiga birikadi. Pastki qiyshiq qismi birinchi uchta ko'krak umurtqalari tanasining oldingi yuzasidan boshlanadi va VI-V bo'yin umurtqalari ko'ndalang o'siqchasining oldingi do'mbochasiga birikadi.



123-rasm. Bo'yinning chuqur mushaklari. Old tomondan ko'rinishi.

1—pars basillaris ossis occipitalis; 2, 21—m. longus capitis; 3—m. rectus capitis anterior; 4—m. rectus capitis lateralis; 5—processus transversus atlantis; 6—tuberculum anterius processus transversi C_{III}; 7—tuberculum posterius processus transversi C_{III}; 8, 18—m. scalenus medius; 9, 17—m. scalenus posterior; 10—costa I; 11—a. carotis communis dextra; 12—v. jugularis interna dextra; 13—v. subclavia dextra; 14—a. subclavia dextra; 15—plexus brachialis; 16—n. phrenicus; 19—m. scalenus anterior; 20—m. longus colli; 22—processus styloideus; 23—processus mastoideus.

Ustki qiyshiq qismi III-V bo'yin umurtqalari ko'ndalang o'siqchasining oldingi do'mboqchasidan boshlanib yuqoriga ko'tariladi va atlantning oldingi do'mboqchasiga birikadi.

Faoliyati: umurtqa pog'onasining bo'yin qismini oldinga bukadi. Bir tomonlama qisqarsa, bo'yinni o'z tomoniga bukadi.

Innervatsiyasi: bo'yin chigalining r. muscularis.

2. Boshning uzun mushagi (**m. longus capitis**) III-VI bo'yin umurtqalari ko'ndalang o'siqchasining oldingi do'mboqchasidan pay dastalar bilan boshlanib, ensa suyagining asosiy qismining pastki yuzasiga birikadi (123-rasm).

Faoliyati: boshni oldinga bukadi. Bir tomonlama qisqarsa, boshni o'z tomoniga bukadi.

Innervatsiyasi: bo'yin chigalining r. muscularis.

3. Boshning oldingi to'g'ri mushagi (**m. rectus capitis anterior**) oldingi mushakdan chuqurroq yotadi. Atlantning oldingi ravog'idan boshlanib, ensa suyagining asosiy qismini pastki yuzasiga, boshning uzun mushagining orqasiga birikadi.

Faoliyati: boshni oldinga bukadi. Bir tomonlama qisqarsa, boshni o'z tomoniga bukadi.

Innervatsiyasi: bo'yin chigalining r. muscularis.

4. Boshning lateral to'g'ri mushagi (*m. rectus capitis lateralis*) boshning oldingi to'g'ri mushagidan lateralroq yotadi. Atlantning ko'ndalang o'siqchasidan boshlanib, yuqoriga yo'naladi va ensa suyagining lateral qismiga birikadi.

Faoliyati: boshni yon tomonga bukadi.

Innervatsiyasi: bo'yin chigalining r. muscularis.

I-II bo'yin umurtqalari va ensa suyagi orasidagi mushaklar ensa osti mushaklari (*mm. suboccipitales*) deyilib, ularga boshdagi yarim qirrali mushak, boshning uzun mushagi va boshning tasmaimon mushagi ostida joylashgan boshning orqa katta to'g'ri mushagi, boshning orqa kichik to'g'ri mushagi, boshning ustki qiyshiq mushagi va boshning pastki qiyshiq mushagi kiradi.

1. Boshning orqa katta to'g'ri mushagi (*m. rectus capitis posterior major*) II bo'yin umurtqasining qirrali o'siqchasidan boshlanib, ensaning pastki bo'yin chizig'iga birikadi.

Faoliyati: boshni orqaga tortadi. Bir tomonlama qisqarsa boshni o'z tomoniga buradi.

2. Boshning orqa kichik to'g'ri mushagi (*m. rectus capitis minor*) atlantning orqa do'mboqchasidan boshlanib, ensa suyagiga oldingi mushakdan medialroq birikadi.

Faoliyati: boshni orqaga va yon tomonga tortadi.

3. Boshning ustki qiyshiq mushagi (*m. obliquus capitis superior*) atlantning ko'ndalang o'siqchasidan boshlanib, ensaning pastki bo'yin chizig'i ustiga birikadi.

Faoliyati: ikki tomonlama qisqarsa, boshni orqaga, bir tomonlama qisqarsa, o'zi tomoniga bukadi.

4. Boshning pastki qiyshiq mushagi (*m. obliquus capitis inferior*) II bo'yin umurtqasining o'tkir qirrali o'siqchasidan boshlanib, atlantning ko'ndalang o'siqchasiga birikadi.

Faoliyati: boshni II umurtqa tishining bo'ylama o'qi atrofida buradi.

Ensa osti mushaklarini n. suboccipitalis innervatsiya qiladi.

Yangi tug'ilgan chaqaloqning pastki jag' suyagi yaxshi taraqqiy etmaganligi va til osti suyagining yuqori joylashganligi uchun bo'yin mushaklari o'ziga xos xususiyatlarga ega. Ularda til osti suyagi usti mushaklari nisbatan uzun bo'lsa, til osti suyagining ostidagi mushaklar nisbatan kalta bo'ladi. Bo'yin mushaklari yangi tug'ilgan chaqaloqda yupqa bo'ladi. To'sh-o'mrov-so'rg'ichsimon, ikki qorinchali va narvonsimon mushaklar nisbatan yaxshi rivojlangan. 5-7 yoshlarda bo'yinning hamma mushaklari yaxshi takomillashib, 10-14 yoshlarda kattalarnikiga o'xshaydi. Bo'yin mushaklarining taraqqiyoti 20-25 yoshlarda tugaydi.

Bo'yin fassiyalari

Parij anatomik nomenklaturasiga asosan bo'yin fassiyalari uchta plastinkadan iborat.

1. Yuzadagi plastinka (*lamina superficialis*) bo'yinning teri osti mushagi orqasida joylashib, bo'yinni har tomondan o'raydi. Yuza plastinka past tomondan o'mrov suyagi va to'sh dastasining oldingi chekkasiga birikkan. U yuqori tomon ko'tarilib, to'sh-o'mrov-so'rg'ichsimon mushakka qin hosil qilib, til osti suyagiga birikadi. Undan keyin til osti suyagidan yuqorida joylashgan mushaklar va pastki jag' osti bezini qoplab qin hosil qilgach, pastki jag' suyagi asosidan o'tib, chaynov fassiyasiga aylanadi. Yuza plastinka bo'yinning orqa tomonida trapetsiyasimon mushakka qin hosil qilib ensa boylamiga va yuqoridan *linea nuchae superior et protuberatia occipitalis externa* ga birikadi.

2. Kekirdak oldi plastinkasi (*lamina pretrachealis*) o'mrov suyagi va to'sh suyagi dastasining orqa yuzasi bilan til osti suyagi o'rtasida tortilgan. U yon tomondan kurak-til osti mushagiga birikkan bo'lib bu mushak qisqargan vaqtda taranglashib bo'yin venalaridan qon oqishini yaxshilaydi. Bu plastinka til osti suyagidan pastda joylashgan mushaklarga qin hosil qiladi.

3. Umurtqa oldi plastinkasi (*lamina prevertebralis*) halqumning orqasida joylashib, umurtqa oldi va narvonsimon mushaklar uchun qin hosil qiladi. Bu plastinka bilan halqumning orqa devori o'rtasida yaxshi rivojlangan yog' qatlami bor.

Yangi tug'ilgan chaqaloqda bo'yin fassiyalari juda yupqa va bo'sh bo'lib, fassiyalararo bo'shliqlarda yumshoq to'qima kam bo'ladi. Ularning hajmi 6-7 yoshlarda sezilarli o'ssa, balog'at davrida juda ortadi.

Bo'yin topografiyasi

Bo'yin (*cervix*) orqa yoki ensa (*regio nuchae*) va oldingi soha bo'yin (*collum*) ga bo'linadi.

Bo'yin yuqoridan pastki jag', tashqi eshituv yo'li, so'rg'ichsimon o'simta; pastdan to'sh suyagining bo'yinturuq o'ymasi, o'mrov suyagi, akromion; orqa tomondan trapetsiyasimon mushakning lateral chekkasi bilan chegaralanadi.

Pastki jag' suyagi burchagi orqasi bilan so'rg'ichsimon o'simta oldida joylashgan kichik uchburchak shaklidagi soha (*fossa retromandibularis*) deb atalib, unda quloq oldi bezi, qon tomirlar va nervlar yotadi. To'sh-o'mrov-so'rg'ichsimon mushak bo'yinni uch sohaga: regio sternocleidomastoidea, lateral va medial bo'yin uchburchaklariga (124-rasm) ajratadi.

Bo'yinning lateral uchburchagi (*trigonum colli laterale*) to'sh-o'mrov-so'rg'ichsimon mushakning orqasida joylashib old tomondan shu mushak bilan, pastdan o'mrov suyagi, orqadan trapetsiyasimon mushak bilan chegaralangan.

Bo'yinning medial uchburchagi (*trigonum colli mediale*) to'sh-o'mrov-

soʻrgʻichsimon mushakning oldida joylashib orqa tomondan shu mushak bilan, yuqoridan pastki jagʻ va old tomondan boʻyinning oʻrta chizigʻi bilan chegaralanadi. Kurak-til osti mushagi pastdan yuqoriga yoʻnalib, boʻyinning ikkala uchburchagini yana kichik uchburchaklarga ajratadi. Boʻyinning lateral uchburchagi ikkiga boʻlinadi:

1. Yuqorigi kurak-trapetsiyasimon uchburchak (**trigonum omotrapezoidum**) old tomondan toʻsh-oʻmrov-soʻrgʻichsimon mushak, pastdan kurak-til osti mushagining pastki qorinchasi, orqadan trapetsiyasimon mushakning lateral chekkasi bilan chegaralangan.

2. Pastki kurak-oʻmrov uchburchagi (**trigonum omoclaviculare**) old tomondan toʻsh-oʻmrov-soʻrgʻichsimon mushak, yuqoridan kurak-til osti mushagi, pastdan oʻmrov suyagi bilan chegaralangan.

Boʻyinning medial uchburchagi uchga boʻlinadi:

1. Uyqu uchburchagi (**trigonum caroticum**) orqadan toʻsh-oʻmrov-soʻrgʻichsimon mushak, yuqoridan ikki qorinchali mushakni orqa qorinchasi, old va pastdan kurak-til osti mushagining yuqorigi qorinchasi bilan chegaralangan.

124-rasm. Boʻyin uchburchaklari chizmasi.

1-trigonum submandibulare

2-venter anterior m.

digastricus; 3-trigonum caroticum; 4-venter superior m.

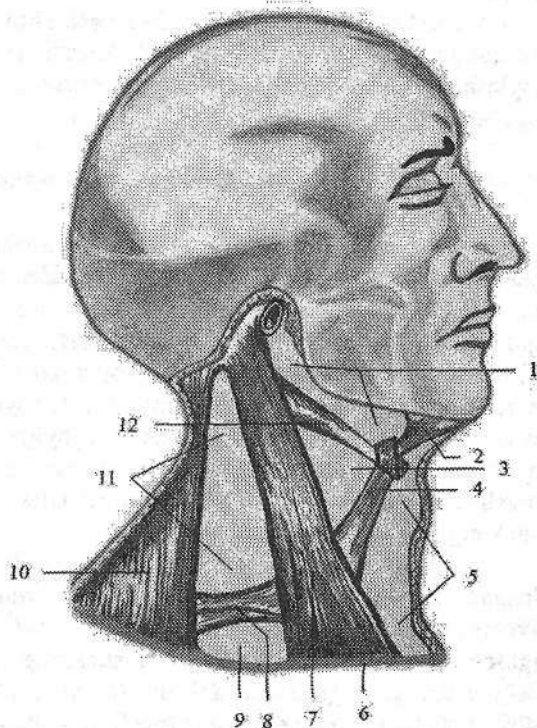
omohyoideus 5-trigonum omotracheale; 6-clavicula;

7-m. sternocleidomastoideus;

8-venter inferior m. omohyoideus;

9-trigonum omoclaviculare; 10-m. trapezius;

11-trigonum omotrapezoidum; 12-venter posterior m. digastricus.



2. Kurak-kekirdak uchburchagi (**trigonum omotracheale**) orqa va past tomondan toʻsh-oʻmrov-soʻrgʻichsimon mushak, orqa va ust tomondan kurak-til osti mushagining yuqori qorinchasi, old tomondan kekirdak bilan chegaralangan.

3. Pastki jag^c osti uchburchagi (**trigonum submandibulare**) yuqoridan pastki jag^c, pastdan ikki qorinchali mushakning oldingi va orqa qorinchalari bilan chegaralangan. Bu sohada jag^c osti bezi, qon tomirlar va nervlar joylashadi. Bu uchburchak sohasidagi jarrohlikda katta ahamiyatga ega bo'lgan til (Pirogov) uchburchagi tafovut qilinadi. U old tomondan pastki jag^c-til osti mushagining orqa chekkasi, past va orqa tomondan ikki qorinchali mushakning orqa qorinchasi, yuqoridan til osti nervi bilan chegaralangan bo'lib, unda til arteriyasi yotadi.

Bo'yinning yon tomonida narvonsimon mushaklar orasida ham uchburchak shaklidagi oraliqlar bo'lib, bulardan qon tomir va nervlar o'tadi.

1. Narvonsimonaro oraliq (**spatium interscalenium**) oldingi va o'rta narvonsimon mushak o'rtasida, pastdan I qovurg'a bilan chegaralangan. Undan o'mrov osti arteriyasi va yelka chigali poyalari o'tadi.

2. Narvonsimon oldi oraliq (**spatium antescalenium**) oldindan to'sh-qalqonsimon va to'sh-til osti mushaklari, orqadan oldingi narvonsimon mushak bilan chegaralangan. Bu oraliqdan o'mrov osti venasi va kurak osti arteriyasi o'tadi.

Yangi tug'ilgan chaqaloq va 2-3 yoshli bolalarda bo'yin chegaralari yuqori joylashgani sababli uning uchburchaklari ham kattalarnikiga nisbatan yuqori joylashadi. Bo'yin uchburchaklari 15 yoshdan keyin kattalarnikiga xos joyga ega bo'ladi.

Bosh mushaklari va fassiyalari

Bosh mushaklari mimika va chaynov mushaklariga bo'linadi. Mimika mushaklari tananing boshqa sohasi mushaklaridan o'zining kelib chiqishi, birikishi va faoliyati bilan farq qiladi. Ular teri ostida yuza joylashib fassiyalar bilan qoplanmaydi, suyaklardan boshlanib teriga birikadi. Shuning uchun ularning qisqarishi terini harakatga keltirib, odamning hissiyotini ifodalaydi. Mimika mushaklari ko'proq tabiiy teshiklar atrofida joylashgan bo'lib, tolalari aylanma yoki radial yo'nalishga ega. Joylashgan joyiga qarab mimika mushaklari kalla qopqog'i mushaklari; ko'z yorig'ini o'ragan mushaklar; burun teshigini o'ragan mushaklar; og'iz yorig'ini o'ragan mushaklar va quloq suprasini o'ragan mushaklarga bo'linadi.

Kalla qopqog'i ust tomondan kalla usti mushagi (**m. epicranii**) bilan qoplangan (125-rasm). U peshona qorinchasi (**venter frontalis**), ensa qorinchasi (**venter occipitalis**) va ularni o'zaro qo'shib turgan kallaning pay qalpog'idan (**galea aponeurotica**) iborat. Bu mushakning ensa qorinchasi ensaning yuqori bo'yin chizig'ining lateral 2/3 qismidan boshlanib kallaning pay qalpog'iga o'tib ketadi. Uning peshona qorinchasi kallaning pay qalpog'idan boshlanib qosh sohasi terisiga birikadi. Kallaning pay qalpog'i yassi fibroz qatlamdan iborat bo'lib, kalla gumbazining katta qismini qoplaydi. U bilan kalla gum-

bazini qoplagan suyak parda oʻrtasida yumshoq biriktiruvchi toʻqima qatlami joylashgan. Shuning uchun ensa-peshona mushagi qisqarganida bosh terisi kallaning pay qalpogʻi bilan birga kalla gumbazi ustida erkin harakat qiladi.

Faoliyati: ensa qorinchasi bosh terisini orqaga tortadi, peshona qorinchasi esa peshona terisini yuqoriga koʻtarib peshonada koʻndalang burmalar hosil qilib qoshni yuqoriga koʻtaradi.

Innervatsiyasi: n. facialis.

Takaburlar mushagi (**m. procerus**) burun suyagining tashqi yuzasidan boshlanib yuqoriga yoʻnaladi va peshona terisiga birikadi.

Faoliyati: ikki qosh oʻrtasida koʻndalang egat va burmalar hosil qiladi.

Innervatsiyasi: n. facialis.

Koʻz yorigʻini oʻragan mushaklar

1. Koʻzning aylanma mushagi (**m. orbicularis oculi**) yassi mushak boʻlib, qovoqlarning tashqi yuzasini va koʻz kosasining chekkasini egallaydi. Uni uch: koʻz qovogʻining qismi, koʻz kosasining qismi va koʻz yoshi qismi tafovut qilinadi. Koʻz qovogʻining qismi (**pars palpebralis**) yupqa mushak qavatidan iborat boʻlib, qovoqlarning medial boylami va koʻz kosasining medial devoridan boshlanadi. Koʻz kosasining qismi (**pars orbitalis**) qalin va keng boʻlib peshona suyagining burun qismi va ustki jagʻ suyagining peshona oʻsigʻidan va qovoqlarning medial boylamidan boshlanadi. Koʻz yoshi qismi (**pars lacrimalis**) koʻz yoshi suyagi qirrasidan va lateral yuzasidan boshlanadi. Mushakning uchala qismi koʻz yorigʻining lateral chetiga, yuqori va pastki qovoqlarning birlashgan yeriga birikadi.

Faoliyati: koʻz tirqishini yopadi. Koʻz yoshi xaltachasini kengaytiradi.

Innervatsiyasi: n. facialis.

2. Qoshlarni chimiruvchi mushak (**m. corrugator supercilli**) qosh usti ravogʻining medial chetidan boshlanib, yuqori va lateral tomonga yoʻnaladi va oʻz tomonidagi qosh terisiga birikadi.

Faoliyati: qoshlarni bir-biriga yaqinlashtirib, qoshlar oʻrtasida vertikal burmalar hosil qiladi.

Innervatsiyasi: n. facialis.

Burun teshigini oʻragan mushaklar

1. Burun mushagi (**m. nasalis**) ustki jagʻ suyagining qoziq va lateral kurak tishlari alveolasi ustidan boshlanib yuqoriga koʻtariladi va ikki qismga boʻlinadi. Koʻndalang qismi (**pars transversa**) burun qanotini aylanib oʻtib, qarama-qarshi tomondagi mushak payiga birikadi. Qanot qismi (**pars alaris**) burun qanoti terisiga birikadi.

Faoliyati: burun teshigini toraytiradi.

Innervatsiyasi: n. facialis.

2. **Burun to'sig'ini pastga tortuvchi mushak (m. depressor septi nasi)** ustki jag' suyagining medial kurak tishi alveolasi ustidan boshlanib, burun to'sig'i tog' ayiga birikadi.

Faoliyati: burun to'sig'ini pastga tortadi.

Innervatsiyasi: n. facialis.

Og'iz yorig'ini o'ragan mushaklar

1. **Og'izning aylanma mushagi (m. orbicularis oris)** ustki va pastki lablar asosini hosil qilib, tolalari yo'nalishi turlicha bo'lgan ikki qismdan iborat. Labga tegishli qismi (**pars labialis**) ustki va pastki lablar ichida joylashib tolalari og'iz burchaklari sohasida o'zaro birikadi. Chetdagi qismi (**pars marginalis**) ustki va pastki lablarga keluvchi og'iz yorig'i yaqinida joylashgan mimika mushaklari tolalaridan iborat.

Faoliyati: og'iz tirqishini yumadi, so'rish va chaynash jarayonlarida ishtirok etadi.

Innervatsiyasi: n. facialis.

2. **Og'iz burchagini pastga tortuvchi mushak (m. depressor anguli oris)** pastki jag' suyagining oldingi yuzasidan engak teshigining ostidan boshlanib, og'iz burchagi terisiga birikadi.

Faoliyati: og'iz burchagini pastga va tashqariga tortadi.

Innervatsiyasi: n. facialis.

3. **Pastki labni pastga tortuvchi mushak (m. depressor labii inferioris)** pastki jag'ning oldingi yuzasidan engak teshigi oldidan boshlanadi. Tolalari yuqoriga va medial tomonga yo'nalib pastki lab terisi va shilliq pardasiga birikadi.

Faoliyati: pastki labni pastga tortadi.

Innervatsiyasi: n. facialis.

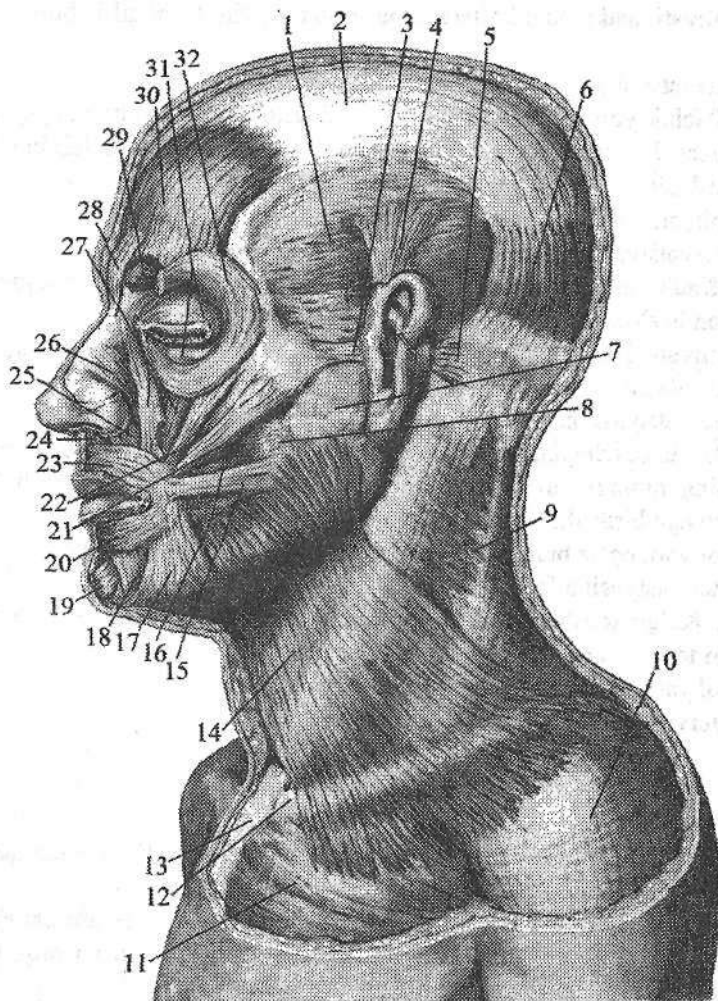
4. **Engak mushagi (m. mentalis)** pastki jag' kurak tishlari alveolasi bo'rtmasidan boshlanib, engak terisiga birikadi. Faoliyati: engak terisini yuqoriga va tashqariga ko'taradi.

Innervatsiyasi: n. facialis.

5. **Lunj mushagi (m. buccinator)** yupqa to'rtburchak shakldagi mushak, pastki jag' shoxidagi qiyshiq chiziqdan, ustki jag' alveolali yoyining katta oziq tishlari sohasidan, qanotsimon o'simta ilmog'i va pastki jag' o'rtasidagi fibroz pardadan boshlanib og'iz burchagi shilliq pardasi va terisiga, ustki va pastki labga, og'iz tirqishi atrofidagi aylanma mushakka birikadi.

Faoliyati: og'iz burchagini orqaga tortadi. Lunjni tishlarga va milkka tegizadi. Innervatsiyasi: n. facialis.

6. **Ustki labni ko'taruvchi mushak (m. levator labii superioris)** ustki jag' suyagining ko'z kosasi osti qirrasidan boshlanib, ustki lab terisiga birikadi.



125-rasm. Boshning mimika mushaklari. Chap tomondan ko'rinishi.

1—fascia temporalis; 2—galea aponeurotica; 3—m. auricularis anterior; 4—m. auricularis superior; 5—m. auricularis posterior; 6—venter occipitalis m. occipitofrontalis; 7—fascia parotidea; 8—fascia masseterica; 9—lamina superficialis fascia cervicalis; 10—fascia deltoidea; 11—fascia pectoralis; 12—clavicula; 13—sternum; 14—m. platysma; 15—m. risorius; 16—m. buccinator; 17—m. depressor anguli oris; 18—m. depressor labii inferioris; 19—m. mentalis; 20, 23—m. orbicularis oris; 21—m. zygomaticus major; 22—m. zygomaticus minor; 24—m. depressor septi nasi; 25—pars alaris m. nasalis; 26—pars transversa m. nasalis; 27—m. levator labii superior; 28—m. procerus; 29—m. corrugator supercillii; 30—venter frontalis m. occipitofrontalis; 31—pars palpebralis m. orbicularis oculi; 32—pars orbitalis m. orbicularis oculi.

Faoliyati: ustki labni ko'taradi, burun-lab egatini hosil qilib, burun qanotini tortadi.

Innervatsiyasi: n.facialis.

7. Kichik yonoq mushagi (**m. zygomaticus minor**) yonoq suyagining oldingi yuzasidan boshlanib pastga va medial tomonga yo'nalib lab burchagi terisiga birikadi.

Faoliyati: lab burchagini ko'taradi.

Innervatsiyasi: n.facialis.

8. Katta yonoq mushagi (**m. zygomaticus major**) yonoq suyagining yon yuzasidan boshlanib lab burchagi terisiga birikadi.

Faoliyati: lab burchagini yuqoriga va tashqariga tortib, asosiy kulgu mushagi hisoblanadi.

Innervatsiyasi: n.facialis.

9. Og'iz burchagini ko'taruvchi mushak (**m. levator anguli oris**) ustki jag' suyagining oldingi yuzasidagi kuldargich chuqurchasidan boshlanib lab burchagi terisiga birikadi.

Faoliyati: og'iz burchagini yuqoriga va lateral tomonga tortadi.

Innervatsiyasi: n.facialis.

10. Kulgu mushagi (**m. risorius**) chaynov fassiyasidan boshlanib, og'iz burchagi terisiga birikadi.

Faoliyati: og'iz burchagini lateral tomonga tortadi.

Innervatsiyasi: n.facialis.

Quloq supراسi mushaklari

Quloq supراسi mushaklari odamda kam rivojlangan. Bu sohada quloq supراسining oldingi, ustki va orqa mushaklari tafovut qilinadi.

1. Quloq supراسining oldingi mushagi (**m. auricularis anterior**) chakka fassiyasi va **galea aponeurotica** dan boshlanadi. U pastga va orqa tomonga yo'nalib quloq supراسi terisiga birikadi.

Faoliyati: quloq supراسini oldinga tortadi.

3. Quloq supراسining ustki mushagi (**m. auricularis superior**) **galea aponeurotica** dan boshlanib, quloq supراسi tog'ayining yuqori qismiga birikadi.

Faoliyati: quloq supراسini yuqoriga tortadi.

3. Quloq supراسining orqa mushagi (**m. auricularis posterior**) boshqalardan ko'proq rivojlangan bo'lib, so'rg'ichsimon o'simtadan boshlanib oldinga yo'naladi va quloq supراسini orqa yuzasiga birikadi.

Faoliyati: quloq supراسini orqaga tortadi.

Quloq supراسi mushaklarini n. facialis innervatsiya qiladi.

Chaynov mushaklari

Bu guruh mushaklar kalla suyaklaridan boshlanib pastki jagʻ suyagiga birikadi. Ular kallaning birgina harakatchan birlashmasi boʻlgan chakka-pastki jagʻ boʻgʻimi harakatini taʼminlaydi.

1. Chaynov mushagi (**m. masseter**) toʻrtburchak shaklda boʻlib, yuza, oralik va chuqur qismlardan iborat. Yuza qismi (**pars superficialis**) yonoq ravogʻining pastki qirrasidan va ichki yuzasidan boshlanadi. Chuqur qismi (**pars profunda**) yonoq ravogʻining ichki yuzasidan hamda yonoq suyagidan boshlanadi. Yuza qismi pastga va orqaga yoʻnalsa, chuqur qismi pastga va oldinga yoʻnalib pastki jagʻning chaynov gʻadir-budurlikiga birikadi.

Faoliyati: yuza tutamlari pastki jagʻni oldinga suradi, chuqur tutamlari esa pastki jagʻni koʻtaradi.

2. Chakka mushagi (**m. temporalis**) yelpugʻuch shaklidagi mushak boʻlib oʻz nomidagi chuqurcha va kalla suyagining lateral yuzasida joylashgan. Chakka chuqurchasidan boshlanib qalin pay bilan pastki jagʻ suyagining tojsimon oʻsimtasiga birikadi.

Faoliyati: pastki jagʻni koʻtaradi va orqaga tortadi.

3. Medial qanotsimon mushak (**m. pterygoideus medialis**) toʻrtburchak shakldagi qalin mushak boʻlib, ponasimon suyakning qanotsimon chuqurchasidan boshlanadi. Mushak tolalari pastga lateral va orqaga yoʻnalib, pastki jagʻ burchagining ichki yuzasida joylashgan qanotsimon gʻadir-budurlikka birikadi.

Faoliyati: ikki tomonlama qisqarsa pastki jagʻni yuqoriga tortadi. Bir tomonlama qisqarsa pastki jagʻ qarama-qarshi tomonga yoʻnaladi.

4. Lateral qanotsimon mushak (**m. pterygoideus lateralis**) qalin qisqa mushak ikki: yuqorigi va pastki boshchadan iborat. Yuqorigi boshchasi (**caput superior**) ponasimon suyak katta qanotining ustki jagʻ yuzasi va chakka osti qirrasidan, pastki boshchasi (**caput inferior**) esa qanotsimon oʻsimtaning lateral plastinkasining tashqi yuzasidan boshlanadi. Mushak tolalari orqaga lateral tomonga yoʻnalib, pastki jagʻ suyagining qanotsimon chuqurchasiga, chakka-pastki jagʻ boʻgʻimi xaltasi va boʻgʻim diskiga birikadi.

Faoliyati: ikki tomonlama qisqarsa, pastki jagʻni oldinga, bir tomonlama qisqarsa, qarama-qarshi tomonga harakatlantiradi.

Chanov mushaklarini n.trigeminus innervatiya qiladi.

Yangi tugʻilgan chaqaloqda mimika mushaklari ogʻizning aylanma va lunj mushaklaridan tashqari hammasi yupqa va kuchsiz. Kalla usti mushagining kallaning pay qalpogʻi kam taraqqiy etib, kalla gumbazi suyaklari suyak pardasi bilan boʻsh birikkan boʻlishiga qaramay, peshona va ensa qorinchalari nisbatan yaxshi ribojlangan.

Yangi tugʻilgan chaqaloqda chaynov mushaklari ham kam rivojlangan. Sut tishlari, ayniqsa, jagʻ tishlari chiqishi davrida ular qalinlashib kuchayadi. Bu

davrda bolalarning chakka va lunj sohalarida yog' to'qimasi ko'p to'planadi va yuziga yumaloq shaklni beradi. 5-8 yoshlarda bosh mushaklari va ularning fassiyalari yaxshi rivojlanadi.

Bosh fassiyalari

Bosh sohasida: chakka, chaynov va lunj-halqum fassiyalari uchraydi.

Chakka fassiyasi (**fascia temporalis**) yuqori chakka chizig'i va kallaning pay qalpog'idan boshlanadi. U chakka mushagini o'raydi va yonoq ravog'i yaqinida ikki plastinkaga bo'linadi. Yuza plastinka yonoq ravog'ini lateral yuzasiga; chuqur plastinka esa medial yuzasiga birikadi. Bu plastinkalar orasida qon tomirlar va yog' to'qimasi joylashgan.

Chaynov mushagi fassiyasi (**fascia masseterica**) yuqoridan yonoq suyagi va yonoq ravog'ining lateral yuzasiga birikadi. U o'z nomidagi mushakni qoplab, oldinda lunj-halqum fassiyasiga o'tsa, orqada quloq oldi bezi xaltasiga birikadi.

Lunj-halqum fassiyasi (**fascia buccopharyngea**) lunj mushagini qoplab, halqumning lateral devoriga o'tib ketadi.

ICHKI A'ZOLAR HAQIDAGI ILM

Umumiy ma'lumotlar

Ichki a'zolarga tana bo'shliqlari (ko'krak, qorin va chanoq), shuningdek, bosh va bo'yin sohasida joylashgan a'zolar kiradi. Ichki a'zolar: ovqat hazm qilish, nafas a'zolari, siydik-tanosil va yurak-qon tomirlar tizimlariga bo'linadi. Ular organizmning modda almashinish faoliyatida, uni oziqa moddalar bilan ta'minlash, hamda modda almashinish jarayonida hosil bo'lgan moddalarni chiqarib yuborish vazifasini bajaradi. Tanosil yoki jinsiy a'zolar esa ko'payish vazifasini bajaradi.

Hazm a'zolari vositasida organizmga qattiq va yumshoq oziqa moddalar qabul qilinadi, parchalanadi va so'riladi. Nafas a'zolari vositasida gaz almashinuvi ro'y beradi. Ayiruv a'zolari organizmda modda almashinuvida hosil bo'lgan qoldiq moddalarni chiqarishda ishtirok etadi. Bu jarayonlar o'simliklarga ham xos bo'lgani uchun ichki a'zolari o'simlik hayoti a'zolari deb ataladi.

O'simlik hayoti a'zolari tananing ventral qismida homila entodermasidan paydo bo'ladi. Entodermadan ichak nayi hosil bo'lib, u mezodermaning qorin qismi bilan o'raladi. Ichak nayi devorining mushak va seroz qavatlarini mezenximadan rivojlanadi. Hazm a'zolarining ko'p qismi entodermadan taraqqiy etadi. Og'iz bo'shlig'i a'zolari va to'g'ri ichakning ostki qismi ektodermadan rivojlanadi. Odamda o'simlik hayoti a'zolari tashqi muhit bilan aloqada bo'lgan 3 ta naydan iborat:

1. Ovqat hazm qilish nayi tananing bor bo'yicha o'tib ikkita teshik: kirish (og'iz tirqishi) va chiqish (**anus**) vositasida tashqi muhitga ochiladi.

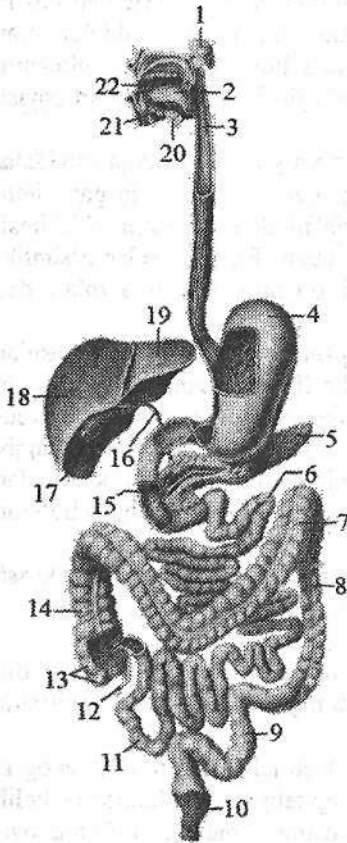
2. Nafas a'zolari nayining bitta teshigi (burun) bor.

3. Siydik-tanosil nayi tananing pastki qismida erkaklarda bitta (siydik chiqarish nayi), ayollarda ikkita (siydik chiqarish nayi va qin) teshik vositasida tashqariga ochiladi.

Ichak nayi bosh va tana ichakka bo'linadi. Bosh ichak o'z navbatida og'iz va halqum qismlariga bo'linadi. Og'iz qismi epiteliysi ektodermadan kelib chiqqan. Halqum qismidan nafas a'zolari, qalqonsimon, qalqon oldi va ayrison bezlar hosil bo'ladi. Ichak nayining tana qismi oldingi, o'rta va orqa ichaklarga bo'linadi. Oldingi ichakdan qizilo'ngach va oshqozon rivojlanadi. O'rta ichakdan ingichka va yo'g'on ichakning boshlang'ich qismi (ko'richak, ko'tariluvchi va ko'ndalang chamber ichak) rivojlanadi. Orqa ichakdan esa tushuvchi, sigmasimon chamber va to'g'ri ichak rivojlanadi.

Hazm a'zolari tizimi

Hazm a'zolari (*systema digestorium*) bosh, bo'yin sohasida, ko'krak, qorin va chanoq bo'shliqarida joylashgan. Ular og'iz bo'shlig'i va unda joylashgan a'zolar (tishlar, til, so'lak bezlari), halqum, qizilo'ngach, oshqozon, ingichka va yo'g'on ichak, jigar, oshqozon osti bezidan iborat (126-rasm). Bu tizim a'zolari organizmga tushgan oziqa moddalarni mexanik va kimyoviy parchalash, parchalangan oziqa moddalarni qon va limfa tomirlarga so'rilishi, so'rilmay qolgan qismini esa chiqindi (axlat) sifatida tashqariga chiqarib yuborish vazifasini bajaradi.



126-rasm. Ovqat hazm qilish a'zolari tizimining chizmasi.

- 1—glandula parotis; 2—lingua; 3—esophagus;
4—gaster; 5—pancreas; 6—jejunum; 7—colon transversum; 8—colon descendens; 9—colon sigmoideum; 10—rectum; 11—ilium; 12—appendix vermiformis; 13—caecum; 14—colon ascendens; 15—duodenum; 16—ductus choledochus; 17—vesica biliaris; 18—lobus hepatis dexter; 19—lobus hepatis sinister; 20—glandula submandibularis; 21—glandula sublingualis; 22—cavitas oris.

Og'iz bo'shlig'i hazm a'zolarining boshlang'ich qismi bo'lib, bu yerda tishlar vositasida uzib olingan ovqat mahsuloti maydalanaadi, til yordamida aralastirilib, so'lak bezlari ishlab chiqargan suyuqlik — so'lak bilan yumshatiladi. Hosil bo'lgan ovqat luqmasi halqum va qizilo'ngach orqali oshqozonga o'tkaziladi. Oshqozonda ovqat moddalari oshqozon shirasi ta'sirida suyultiriladi va parchalana boshlaydi. Ingichka ichakning boshlang'ich qismi bo'lgan o'n ikki barmoq ichakda ovqat moddalari oshqozon osti bezi shirasi va jigarda ishlab chiqarilgan o't suyuqligi ta'sirida parchalanishda davom etadi. Och va yonbosh ichakda parchalangan oziqa moddalar qon va limfa tomirlariga so'riladi. Parchalanmay va so'rilmay qolgan ovqat moddalari yo'g'on ichakka o'tadi. Bu yerda suv so'rilib, qolgan moddalardan axlat hosil bo'ladi.

Ovqat hazm qilish kanali pushtda birlamchi ichak nayi shaklida bo'lib, homilada u og'iz bo'shlig'i, halqum, qizilo'ngach, oshqozon, va ichaklarga

bo'linadi. Ovqat hazm qilish a'zolari tizimi homila hayotining 4-oyidan faoliyat ko'rsata boshlaydi. Bu davrda homila ichagida barg rang mekoniy bo'lib, uning tarkibiga epiteliy hujayralari, shilliq, o't hamda homila yutgan amnion suyuqligi tarkibidagi moddalar bo'ladi. Shu davrdan boshlab ichaklarda ovqat hazm qilish fermentlari bo'ladi. Homila davrining so'ngida ovqat hazm qilish tizimi yangi tug'ilgan chaqaloqning hayotiy vazifalarini bajarish qobiliyatiga ega bo'ladi.

Hazm a'zolari devorining tuzilishi

Hazm nayining devori umumiy tuzilishga ega bo'lgani bilan, har bir a'zoda uning vazifasiga qarab ayrim xususiyatlarga ega. Hazm a'zolari ichki tomonidan shilliq parda bilan qoplangan bo'lib, u shilliq osti asosi vositasida mushak qavatdan ajrab turadi (127-rasm).

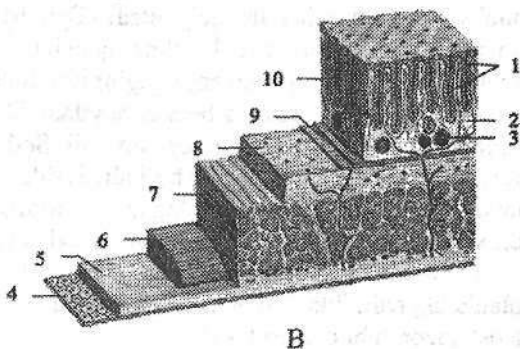
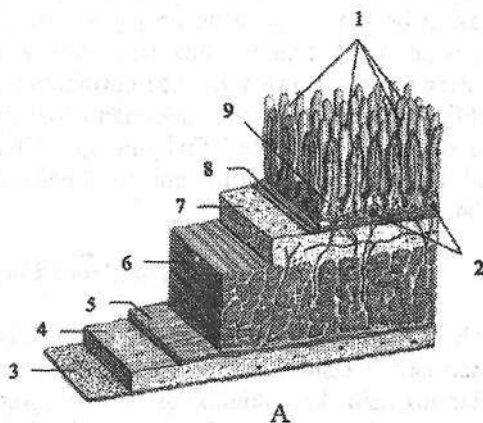
127-rasm. Hazm a'zolari devorining tuzilishi chizmasi.

A—ingichka ichak.

1—villi intestinalis; 2—nodulae lymphoidei solitarii; 3—tunica serosa; 4—tela subserosa; 5—stratum longitudinalae tunica muscularis; 6—stratum circularae tunica muscularis; 7—tela submucosa; 8—lamina muscularis mucosae; 9—lamina propria mucosae.

B—yo'g'on ichak.

1—cryptae intestinales; 2—lamina propria mucosae; 3—nodulae lymphoidei solitarii; 4—tunica serosa; 5—tela subserosa; 6—stratum longitudinalae tunica muscularis; 7—stratum circularae tunica muscularis; 8—tela submucosa; 9—lamina muscularis mucosae; 10—tunica mucosa.



Shilliq pardasi (tunica mucosa) pushti rangda bo'lib, cho'ziluvchan, qalinligi 1–1,5 mm. Uning yuzasi shilliq bezlari ishlab chiqargan shilliq bilan qoplangan. Shilliq parda ustidan epiteliy bilan qoplangan bo'lib u tashqi muhit hamda hazm a'zolari devori o'rtasida to'siq vazifasini bajaradi. Bundan tashqari bu epiteliydan hazm

bezlari taraqqiy etadi. Shilliq parda yuzasida burmalar, vorsinkalar boʻlib (127-rasm), ular aʼzolar yuzasini kattalashtiradi va oziqa moddalarni soʻrilishida ishtirok etadi.

Shilliq osti asosi (**tela submucosa**) biriktiruvchi toʻqimadan tuzilgan boʻlib, unda qon va limfa tomirlar, nervlar, bezlar va limfoid follikulalar joylashgan (127-rasm). Shilliq osti asosi yordamida shilliq parda harakatchan boʻlib, burmalar hosil qiladi. U yoʻq joylarda shilliq qavat mushak qavatga birikib burmalar hosil qilmaydi.

Mushakli parda (**tunica muscularis**) shilliq osti qavatning tashqarisida joylashadi. U hazm nayining boshlangʻich qismi (ogʻiz boʻhligʻi, halqum, qiziloʻngachning yuqori uchdan biri va oxirida (orqa chiqaruv teshigi tashqi sfinkteri) koʻndalang-targʻil mushak, qolgan qismlarida silliq mushak tolalaridan iborat. Silliq mushak tolalari ikki xil yoʻnalishda: ichki halqali qavat va tashqi boʻylama qavat boʻlib joylashadi (127-rasm). Mushaklarning qisqarishi ovqat moddalarni mexanik maydalash va harakatlanishini taʼminlaydi.

Seroz parda (**tunica serosa**) qorinpardaning visseral varagʻi boʻlib, qorin boʻshligʻi aʼzolarini tashqi tomondan oʻrab turadi. Hazm nayining qorinparda bilan oʻralmagan qismlari (halqum, qiziloʻngach va toʻgʻri ichakning pastki qismi adventitsial (biriktiruvchi toʻqimali) parda (**tunica adventitia**) bilan qoplangan.

Hazm aʼzolari bezlari

Bezlar (**glandulae**) epiteliy hujayralari, biriktiruvchi toʻqima, qon tomirlar va nervlardan tashkil topgan boʻlib, organizmning hamma qismida uchraydi. Bezlar tuzilishi, katta-kichikligi, hamda ajratadigan suyuqligi tarkibiga koʻra turli xil boʻladi. Hazm aʼzolarining bezlari ichak nayi shilliq pardasining epiteliy hujayralaridan taraqqiy etadi. Epiteliy hujayralari maʼlum sohalarda zoʻr berib oʻsishi natijasida boʻrtma, qopcha shaklida bezlar paydo boʻladi. Bu bezlar oʻzi ishlab chiqargan suyuqligini naycha (**tubuli**) orqali aʼzo boʻshligʻiga chiqarsa – tashqi sekretiya bezlari deyiladi. Tashqi sekretiya bezlari ikki xil: sodda va murakkab tuzilishga ega boʻladi. Sodda bezlar bez alveolalari va sekret ajratuvchi naychadan iborat boʻladi. Sodda bezlar turkumiga ogʻiz boʻshligʻi mayda bezlari, halqum, qiziloʻngach, oshqozon va ichak bezlari kiradi. Ular ikki xil koʻrinishda: sodda naysimon va sodda tarmoqlangan shaklda uchraydi.

1. Sodda naysimon bezlarning bir uchi biriktiruvchi toʻqimada yopiq holatda tugaydi, ikkinchi uchi epiteliy yuzasiga ochiladi. Bunday bezlarga ichak va oshqozon tubi bezlari kiradi.

2. Sodda tarmoqlangan bezlarning yopiq uchi bir nechta ikkilamchi naychalar hosil qiladi. Bunday bezlarga oshqozonning pilorik bezlari va oʻn ikki barmoq ichak bezlari kiradi.

Murakkab tuzilgan bezlar alohida boʻlakchalardan (**lobuli**) iborat. Bu boʻ-

lakcha naychalari bir-biriga qoʻshilib umumiy naychani hosil qiladi va bez shu naycha orqali oʻz suyuqligini ajratadi. Murakkab bezlarga oshqozon osti bezi, quloq oldi, pastki jagʻ osti va til osti bezlari kiradi.

Agarda taraqqiyot davrida bez toʻqimasi oʻzi taraqqiy etgan epiteliydan ajrab, chiqaruv navi yoʻqolib ketsa, ichki sekretiya bezlari paydo boʻladi. Bu bezlar suyuqligini (gormon) qonga yoki limfaga quyadi. Bunday bezlarga qalqonsimon bez, qalqon oldi bezi, gipofiz, epifiz va buyrak usti bezlari kiradi.

Aralash bezlar (oshqozon osti bezi va jinsiy bezlar) ikki xil sekret ishlab chiqaradi.

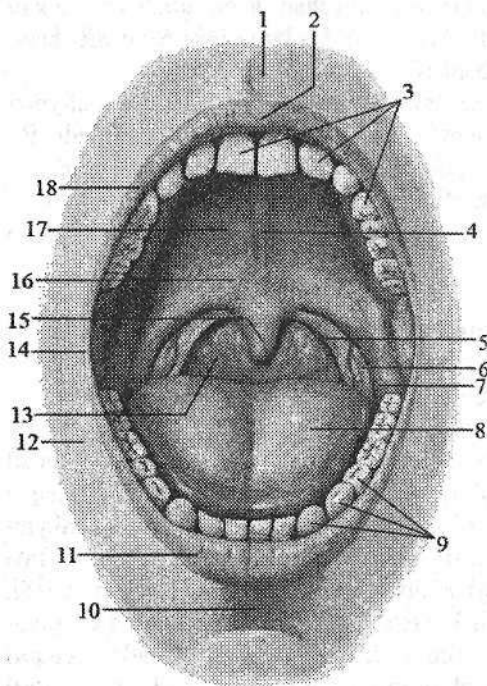
Birlamchi ichak nayining boshlangʻich qismidan rivojlanuvchi aʼzolar

Hazm tizimining oldingi uchi ektodermadan taraqqiy etadi. Bosh miyaning oldingi qismi tez oʻsishi natijasida peshona boʻrtigʻi, uning ostida esa botiqlik–ogʻiz koʻrfazi hosil boʻladi. Ogʻiz koʻrfazi chuqurlashib entodermadan hosil boʻlgan birlamchi ichak nayining oldingi uchiga yaqinlashadi va uni qoplagan ektoderma birlamchi ichak entodermasi bilan qoʻshilib epitelial halqum pardasini (**membrana pharyngea**) hosil qiladi. Homila hayotining 3-haftasida bu parda soʻrilib, ogʻiz koʻrfazi birlamchi ichak boʻshligʻi bilan qoʻshiladi. Ogʻiz koʻrfazi yon va past tomondan I visseral ravoq hosilalari bilan chegaralangan. Bu ravoqning yuqori jagʻ oʻsimtasidan: yuqori jagʻ, tanglay, yuqori labning tashqi qismi, lunj, burun boʻshligʻining yon devori hosil boʻladi. Juft pastki jagʻ oʻsimtasining birikishidan esa pastki jagʻ, pastki lab, ogʻiz boʻshligʻining tubi hosil boʻladi. Yuqori jagʻ oʻsimtalari orasiga peshona boʻrtigʻining oʻrta burun oʻsimtasi kiradi va undan qattiq tanglayning keskich qismi va yuqori labning oʻrta qismi hosil boʻladi. Agar shu oʻsimta yuqori jagʻ oʻsimtalari bilan birikmasa, yuqori lablar birikmay quyon lab (**labium leporinum**), yuqori jagʻ oʻsimtasining tanglay plastinkasi birikmay qolsa, boʻri ogʻiz (**palatum fissum**) hosil boʻladi.

Ogʻiz boʻshligʻi

Ogʻiz boʻshligʻi (**cavitas oris**, grekcha – **stoma**) hazm aʼzolari tizimining boshlangʻich qismi (128-rasm). Ogʻiz boʻshligʻi pastdan ogʻiz diafragmasi (**diaphragma oris**), yuqoridan qattiq va yumshoq tanglay, yon tomondan lunjlar, old tomondan lablar bilan chegaralansa, orqada tomoq teshigi (**fauces**) vositasida halqum bilan qoʻshiladi. Tishlar va jagʻlarning alveolyar oʻsimtasi ogʻiz boʻshligʻini ikki: ogʻiz dahlizi va xususiy ogʻiz boʻshligʻiga ajratadi.

Ogʻiz dahlizi (**vestibulum oris**) tashqi tomondan lablar va lunj bilan, ichki tomondan esa tishlar va milk bilan chegaralanadi. Ogʻiz dahliziga kirish ogʻiz yorigʻi (**rima oris**) lablar bilan chegaralanadi.



128-rasm. Og'iz bo'shlig'i va tomoqning toraygan joyi. Old tomondan ko'rinishi.

1—piltrum; 2—tuberculum labii superioris; 3—arcus dentalis superior; 4—raphe palatin; 5—arcus palatopharyngeus; 6—tonsila palatina; 7—arcus palataglossus; 8—dorsum linguae; 9—arcus dentalis inferior; 10—sulcus mentolabialis; 11—labium inferius; 12—bucca; 13—isthmus faucium; 14—commissura labiorum; 15—uvula; 16—palatum molle; 17—palatum durum; 18—labium superius.

Yangi tug'ilgan chaqaloqda tishlar bo'lmagani hamda jag'larning alveolyar o'simtasini yaxshi rivojlanmagani uchun og'iz bo'shlig'i kichik bo'lib, og'iz dahlizi lablar, lunjlar va

milk qirralari o'rtasida joylashgan tor yorig'dan iborat.

Milk (*gingivae*) yuqori va pastki jag'larning alveolyar o'simtasini qoplagan shilliq parda. U juda qalin va pishiq bo'lib, tish bo'ynini o'rab oladi va suyak usti pardaga mustahkam birikadi.

Yangi tug'ilgan chaqaloq milkini qoplagan shilliq parda qalinlashgan bo'lib, bo'lajak tishlar o'rnida bo'rtiqchalar bo'ladi.

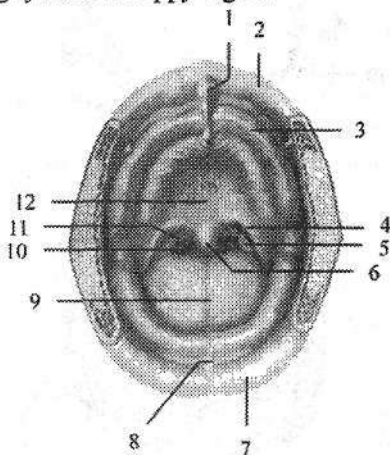
Ustki va pastki labning (*labium superius et inferius*) asosini og'izning aylanma mushagi tashkil qiladi (128-rasm). Uni tashqi tomondan teri (*pars cutanea*), ichki tomondan shilliq parda (*pars mucosa*) qoplagan. Ularning o'rtasida oraliq qism (*pars intermedia*) joylashgan. Lablarning shilliq pardasi milkka davom etib o'rta chiziqda ustki va pastki lab yuganchasini (*frenulum labii superioris et inferioris*) hosil qiladi. Ustki lab yuganchasi biroz yaxshi rivojlangan. Uning terisi markazida tikka yo'nalgan labdagi egatchasi (*philtrum*) bo'lib, ustki lab domboqchasigacha (*tuberculum labii superioris*) davom etadi. Ustki va pastki lablar og'iz yorig'ini chegaralab, ikki tomonda o'zaro birikib lablarning bitishmasini (*commissura labiorum*) hosil qiladi. Ustki lab lunjdan burun lab egati (*sulcus nasolabialis*) vositasida ajralib tursa, pastki lab engakdan ko'ndalang yo'nalgan engak lab egati (*sulcus mentolabialis*) bilan ajrab turadi. Erkaklarda ustki lab terisida mo'ylov (*mustax*), pastki lab terisi, engak va bo'yin sohasida soqol (*papus* yoki *barba*) bo'ladi.

Lablarning shilliq osti asosida ko'p sonli lab bezlari (*glandulae labiales*) bo'lib, ularning chiqaruv naylari shilliq parda yuzasiga ochiladi.

Yangi tug'ilgan chaqaloq labi qalin, shilliq pardasi yupqa, so'rg'ichlar bilan qoplangan. Labning ichki yuzasida ko'ndalang bolishlar bor. Ustki lab o'rtasida balandligi 4 mm, kengligi 7 mm bo'lgan tepacha bo'lib (129-rasm), labni qolgan qismidan egat bilan ajratib turadi. Pastki labda esa shunga mos chuqurcha bo'ladi. Emizikli bola lablarida so'ruvchi mushaklar bo'ladi. Og'iz yorig'i atrofidagi og'izning aylanma mushagi yaxshi taraqqiy etgan.

129-rasm. Yangi tug'ilgan chaqaloqning og'iz bo'shlig'i va tomoqning toraygan joyi. Old tomondan ko'rinishi.

1—tuberculum labii superioris; 2—labium superius; 3—gingivae; 4—arcus palataglossus; 5—tonsila palatina; 6—uvula; 7—labium inferius; 8—frenulum labii inferioris; 9—dorsum linguae; 10—isthmus faucium; 11—arcus palatopharyngeus; 12—palatum durum.



Lunj (**bucca**) og'iz bo'shlig'ini o'ng va chap tomondan chegaralab turadi. Uning ichida lunj mushagi (**m. buccinator**) joylashib, ichki tomondan shilliq parda, tashqi tomondan teri bilan qoplangan. Teri bilan lunj mushagi o'rtasida lunjning yog'li tanachasi (**corpus adiposum buccae**) joylashgan bo'lib, u bolalarda yaxshi rivojlangan. Emizikli davrda lunjning yog'li tanachasi og'iz bo'shlig'i devorining qalinlashuviga olib keladi va emish vaqtida og'iz bo'shlig'iga atmosfera bosimi ta'sirini kamaytiradi. Lunjning shilliq pardasiga uning shilliq osti asosida joylashgan lunj bezlarining (**glandulae buccales**) chiqaruv naychalari ochiladi. Lunj shilliq pardasida II ustki katta jag' tishi sohasida quloq oldi bezi nayining so'rg'ichi bor.

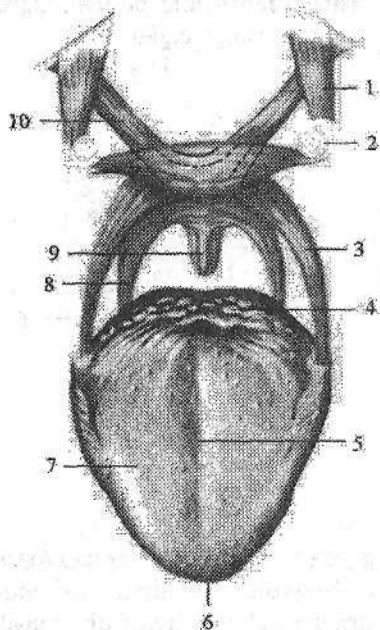
Xususiy og'iz bo'shlig'i

Xususiy og'iz bo'shlig'i (**cavitas oris propria**) og'iz yopiq holatida til bilan to'lib turadi. Uni tashqi tomondan yuqori va pastki jag' tishlarining til yuzasi, hamda milk, yuqori tomondan tanglay, past tomondan og'iz diafragmasini hosil qiluvchi mushaklar chegaralab turadi.

Tanglay

Tanglay (**palatum**) og'iz bo'shlig'ining yuqori devorini hosil qilib ikki qismdan: qattiq va yumshoq tanglaydan iborat (128-rasm).

Qattiq tanglay (**palatum osseum seu palatum durum**) tanglayni oldingi uchdan ikki qismini tashkil qiladi. U yuqori jag' suyagi tanglay o'simtasi va tanglay suyagi gorizontallastinkasidan hosil bo'lgan. Uni qoplagan shilliq parda och pushti rangda bo'lib, o'rtasida chok (**raphe palatini**) joylashgan (128-rasm). Undan ikki tomonga qarab tanglayning ko'ndalang burmalari (**plicae palatinae transversae**) yo'naladi.



130-rasm. Yumshoq tanglay mushaklari chizmasi.

- 1—m. tensor veli palatini; 2—hamulus pterygoideus; 3—m. palatoglossus; 4—radix linguae; 5—sulcus medianus linguae; 6—apex linguae; 7—corpus linguae; 8—m. palatopharyngeus; 9—m. uvulae; 10—m. levator veli palatini.

Yumshoq tanglay (**palatum molle**) qattiq tanglayni orqasida joylashib, tanglayni uchdan bir qismini tashkil qiladi. U qattiq tanglayni orqasiga birikkan. Uning asosini tanglayning serbar payi (**aponeurosis palatina**) va unga yopishgan mushaklar tashkil qilib, ust va past tomondan shilliq parda bilan qoplangan. Uni qoplagan shilliq parda bevosita qattiq tanglayga davom etadi. Yumshoq tanglayning oldingi qismi gorizontallastinkasida joylashsa, orqa qismi osilib tanglay chodirini (**velum palatinum**) hosil qiladi. Yumshoq tanglayning orqa chekkasi erkin chekka hosil qilib tugaydi. Uning o'rtasida tilcha (**uvula**) bor. Tanglay chodirini yon chekkalaridan ikkita ravog: oldingi tanglay-til ravog'i (**arcus palatoglossus**) til ildiziga qarab yo'nalsa, orqadagi tanglay-halqum ravog'i (**arcus palatopharyngeus**) pastga, halqumning yon devoriga yo'naladi. Oldingi va orqa ravoqlar o'rtasida uchburchak shaklidagi murtak chuqurchasi (**fossa tonsillaris**) bo'lib, unda tanglay murtagi (**tonsilla palatina**) joylashgan. Yumshoq tanglay tarkibiga (129-rasm) beshta ko'ndalang targ'il mushak kiradi:

1. Tanglay-til mushagi (**m. palatoglossus**) juft, til ildizining lateral qismidan boshlanadi. Yuqoriga tanglay-til ravog'ini hosil qilib ko'tarilib yumshoq tanglay aponevroziga birikadi. Bu mushak qisqarganida tanglay chodiri pastga tushadi va tomoq teshigi torayadi.
2. Tanglay-halqum mushagi (**m. palatopharyngeus**) juft, uchburchak shaklida. Uning keng qismi halqumning orqa devoridan boshlanib yuqoriga

ko'tariladi va shu nomdagi ravoqni hosil qilib tanglay aponevroziga birikadi. U qisqarganida tanglay chodiri pastga tushadi va tomoq teshigi torayadi.

3. Tilcha mushagi (**m. uvulae**) juft, tanglay aponevrozidan boshlanib orqa tomonga yo'naladi va tilcha shilliq pardasiga birikib ketadi. Qisqarganida tilcha ko'tariladi va qisqaradi.

4. Tanglay chodirini ko'taruvchi mushak (**m. levator veli palatini**) juft, chakka suyagi piramidasining pastki yuzasidan va eshituv nayining tog'ay qismidan boshlanadi. U vertikal yo'nalib tanglay aponevroziga birikadi.

Qisqarganida tanglay chodirini ko'taradi.

Tanglayning yuqoridagi to'rtta mushagini IX va X juft bosh miya nervlari shoxlaridan hosil bo'lgan **plexus pharyngeus** innervatsiya qiladi.

5. Tanglay chodirini taranglovchi mushak (**m. tensor veli palatini**) juft, uchburchak shaklida bo'lib, ponasimon suyak o'simtasidan va eshituv nayining tog'ay qismidan boshlanadi. Mushak payi qanotsimon o'simta ilmog'ini aylanib ichkariga yo'naladi va tanglay aponevroziga birikadi.

Qisqarganida tanglay chodirini taranglaydi. Bu mushakni uch shoxli nervni III shoxining n. tensoris veli palatini shoxi innervatsiya qiladi.

Qattiq tanglay yangi tug'ilgan chaqaloqda keng va yassi bo'lib, gumbazi yaxshi bilinmagan. Uni qoplagan shilliq parda suyak usti parda bilan yaxshi birikkan, burmalari kam rivojlangan va bezlari kam bo'ladi.

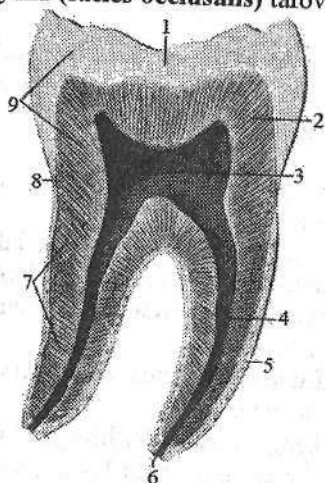
Yangi tug'ilgan chaqaloqda yumshoq tanglay mushaklari yaxshi rivojlangan bo'lib, gorizontal joylashgan bo'ladi. Tanglay orqa tomonda tilcha bilan tugasa, yon tomonda tomoqning yon devoriga o'tib ketadi. Tanglay chodiri halqumning orqa devoriga tegmaydi, shuning uchun bola emgan vaqtida ham bemalol nafas oladi. Qattiq va yumshoq tanglay uzunligi yuqori jag'ning alveolyar o'sig'idan to tilchani uchigacha yangi tug'ilgan chaqaloqda 3,9 sm, 5 oylik bolada 5,2 sm, 20 yoshda 7,9 sm bo'ladi. Og'iz bo'shlig'ini qoplagan shilliq parda nozik, qon tomirlarga boy va yangi tug'ilgan chaqaloqda quruq bo'ladi. Emizikli va erta bolalik davrida tishlar chiqishi bilan birga jag'larning alveolyar o'simalari va og'iz bo'shlig'i kattalashadi. Qattiq tanglay gumbazi ko'tariladi.

Tishlar

Tishlar (**dentes**) ovqat hazm qilishda ishtirok etib qolmay, odamda so'z bo'g'inlarini hosil qilishda ham qatnashadi. Ular yuqori va pastki jag'ning tish katakchalarida milklarning yuqorigi chekkasida joylashadi. Tishlar kimyoviy tarkibi va fizik xususiyatlari jihatidan suyaklarga o'xshaydi va ulardan kelib chiqishi bilan farq qiladi. Tish uch qismdan: toji, bo'yni va ildizidan iborat (131-rasm).

Tish toji (**corona dentes**) tishning og'iz bo'shlig'ida ko'rinib turgan qismi bo'lib, to'rtta yuzasi bor. Til yuzasi (**facies lingualis**), og'iz dahliziga qaragan

(vestibulyar) yuzasi (*facies vestibularis*) kesuychi tishlarda lab yuzasi (*facies labialis*), kichik va katta oziq tishlarda lunj yuzasi (*facies buccalis*) bo'ladi. Tishlarning bir-biriga tegib turgan yuzalari (*area contingens*) va okklyuzion yuza (*facies oclusalis*) tafovut qilinadi.



131-rasm. Katta oziq tishning tuzilishi.

- 1—enamelum; 2—dentinum; 3—cavum dentis;
4—canalis radicis dentis; 5—cementum;
6—foramen apicis dentis; 7—radix dentis;
8—cervix dentis; 9—corona dentis.

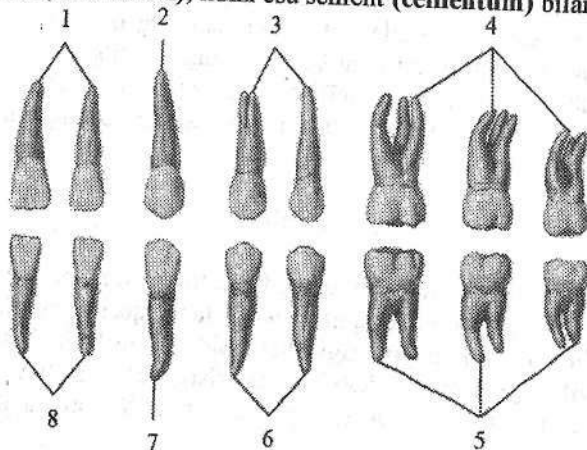
Tishning bo'yinchasi (*cervix dentis*) tish toji bilan ildizi o'rtasidagi toraygan qismi. Uni atrofidan milkning shilliq pardasi o'rab turadi.

Tish ildizi (*radix dentis*) bittadan uchtagacha bo'lib, tish katakchalarida joylashgan. U tish ildizining uchi (*apex radicis dentis*) bo'lib tugaydi.

Tish toji ichidagi tish bo'shlig'i (*cavum dentis*) ildizga tish ildizining kanali (*canalis radicis dentis*) bo'lib davom etadi. Bu kanal ildiz uchida tish ildizi uchidagi teshik (*foramen apicis dentis*) bo'lib ochiladi. Bu kanal orqali kirgan qon tomir va nervlar tish pulpasini (*pulpa dentis*) hosil qiladi.

Tish pulpasi joylashgan joyiga qarab tish tojining pulpasi (*pulpa coronalis*) va tish ildizining pulpasiga (*pulpa radicialis*) bo'linadi.

Tishning moddasi dentindan (*dentinum*) iborat bo'lib, tish toji tashqi tomondan emal (*enamelum*), ildizi esa sement (*cementum*) bilan qoplangan.



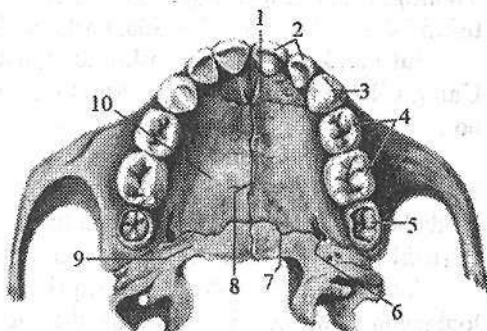
132-rasm. Doimiy tishlar. Til yuzasi.

- 1, 8—kesuvchi tishlar; 2, 7—qoziq tish; 3, 6—kichik oziq tishlar; 4, 5—katta oziq tishlar.

Odamda tish ikki marta chiqadi. Sut tishlari (*dentēs decidui*) bola 5–7 oylik boʻlganida paydo boʻla boshlaydi va 2–2,5 yoshlarda ularning soni 20 taga yetadi (133-, 134-rasm).

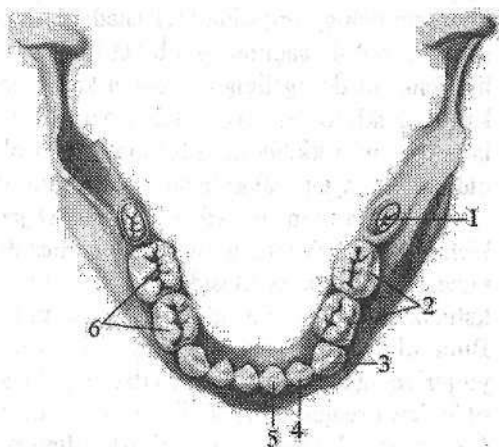
133-rasm. Yuqori jagʻning sut tishlari.

- 1—os incisivae; 2—*dentēs incisivi*;
 3—*dens caninus*; 4—*dentēs molares*;
 5—I doimiy katta oziq tishning kurtagi;
 6—*canalis palatinus majoris*;
 7—*sutura palatina transversa*;
 8—*sutura palatina mediana*; 9—*lamina horizontalis ossis palatini*;
 10—*processus palatinus ossis maxillae*.



134-rasm. Pastki jagʻning sut tishlari.

- 1—I doimiy katta oziq tishning kurtagi;
 2—*dentēs molares*; 3—*dens caninus*;
 4—*dens incisivi lateralis*;
 5—*dens incisivi medialis*; 6—*facies occlusalis*.



Bola 5–7 yosh boʻlganida sut tishlari tusha boshlaydi va ularning oʻrniga doimiy tishlar (*dentēs permanentes*) chiqa boshlaydi. Katta odamda doimiy tishlar 32 ta boʻladi. Yuqori va pastki jagʻning har bir tomonida 8 tadan tish joylashgan. Oʻrta chiziqdan lateral tomonga qarab: 2 ta kesuvchi (kurak), 1 ta qoziq tish, 2 ta kichik oziq tish va 3 ta katta oziq tishlar tafovut qilinadi. Tishlarning joylashish tartibi tish formulasini hosil qiladi.

Doimiy tishlarning joylashish tartibi (formulasi) quyidagicha:

$$\frac{3.2.1.2 : 2.1.2.3}{3.2.1.2 : 2.1.2.3}$$

Tish toji va ildizining tuzilishiga qarab (132-rasm) toʻrt turga ajratiladi:

1. Kesuvchi (kurak) tish (*dens incisivi*) jagʻning bir tomonida ikkitadan boʻlib, joylashishiga qarab medial va lateral kurak tishlar deb ataladi. Tish toji iskanaga oʻxshash, ogʻiz dahliziga qaragan yuzasi biroz koʻtarilgan, til yuzasi

botiq bo'lib, tish bo'yinchasi sohasida tish do'mboqchasi (**tuberculum dentis**) bor. Chaynov yuzasi o'tkir kesuvchi chekka (**margo incisalis**) bilan tugaydi. Yuqorigi kurak tishlarning toji pastkisiga nisbatan sezilarli katta bo'ladi. Kurak tishni ildizi bitta konus shaklida, pastkisiniki yon tomondan siqilgan.

Sut kurak tishlarining tashqi ko'rinishi doimiy kurak tishlarga o'xshaydi. Uning o'lchamlari kichik, toji kuraksimon va kesuvchi chekkasida tishchalari bor.

2. Qoziq tish (**dens caninus**) jag'ning bir tomonida bittadan bo'lib, toji o'tkir uchli konus shaklida. Ildizi uzun, yon tomondan siqilgan va yon tomonlarida bo'ylama egati bor. Ildiz uchi biroz lateral tomonga og'gan. Yuqorigi qoziq tishlar pastkisidan keng toji va uzun ildizi bilan farq qiladi.

Sut qoziq tishlari doimiy qoziq tishlarga o'xshaydi. Ularning ildizi yumaloqlangan va birinchi kichik oziq tishga yo'nalgan.

3. Kichik oziq tish (**dens premolaris**) jag'ning bir tomonida ikkitadan bo'lib qoziq tishing orqasida joylashadi. Tish tojining chaynov yuzasi to'rtburchak shaklida bo'lib, sagittal egat bilan ikkita do'nglikka ajragan. Tashqi lunj do'ngligi ichki til do'ng'ligiga nisbatan katta. Pastki kichik oziq tishning ildizi bitta konus shaklida. Yuqorigi kichik oziq tishlarning ildizi goho ayri shaklida bo'ladi. Yuqorigi kichik oziq tishning ildizi oldindan orqaga biroz siqilgan bo'lib, oldingi va orqa yuzalarida bo'ylama egati bor.

4. Katta oziq tish (**dens molares**) jag'ning bir tomonida uchtdan. Ular kichik oziq tishlarning orqasida joylashib, toji kubsimon shaklda. Chaynov yuzasi ikkita egat vositasida ikkita lunj va ikkita til do'ngligiga ajragan. Yuqori katta oziq tishlarining ildizi uchta: ikkita lunj ildizining uchi orqaga yo'nalgan. Bitta til ildizining uchi qattiq tanglayga qaragan. Pastki katta oziq tishlar yuqoridagiga nisbatan katta. Ularning ildizi esa ikkita (oldingi va orqa) bo'lib, oldindan orqaga qarab siqilgan. Katta oziq tishlarining uchinchisi ancha kech (18-25 yoshda) chiqadi va aql tishi (**dentes serotinus**) deb ataladi.

Sut katta oziq tishlar sakkizta. Ular shakl jihatidan doimiy tishlarga o'xshaydi.

Tishlarning chiqish vaqti jadvalda ko'rsatilgan. Jadvaldan ko'rinib turibdiki, bolalarda sut tishlari ichida kichik oziq tishlar yo'q, katta oziq tishlar esa ikkita. Shuning uchun sut tishlarining formulasi quyidagicha:

$$\frac{2.0.1.2 : 2.1.0.2}{2.0.1.2 : 2.1.0.2}$$

Sut tishlarining tashqi va ichki tuzilishi doimiy tishlarga o'xshash bo'lib, faqat hajmi ikki marta kichik bo'ladi. Ularning emaili oq yoki havorang bo'lib, sarg'imgir rangdagi doimiy tishlardan farq qiladi. Sut tishlarining ildizi yaxshi rivojlanmagan bo'ladi.

Tishlarning chiqish vaqti

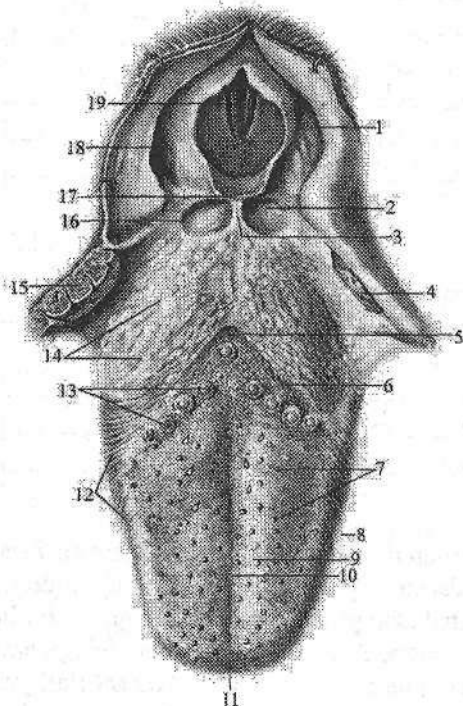
Tishning nomi	Jag'	Tishlarning chiqish vaqti	
		Sut tishlari (oylar)	doimiy tishlar (yillar)
Medial kurak	yuqorigi	7-8	7-8
	pastki	6-7	6-7
Lateral kurak	yuqorigi	8-9	8-9
	pastki	7-8	7-8
Qoziq	yuqorigi	18-20	11-12
	pastki	16-18	9-10
Birinchi kichik oziq	yuqorigi	–	10-11
	pastki	–	10-12
Ikkinchi kichik oziq	yuqorigi	–	10-12
	pastki	–	11-12
Birinchi katta oziq	yuqorigi	14-15	6-7
	pastki	12-13	6-7
Ikkinchi katta oziq	yuqorigi	23-24	12-13
	pastki	20-22	11-13
Uchinchi katta oziq	yuqorigi	–	17-21
	pastki	–	18-26

Tishlar ektoderma va mezenximadan rivojlanadi. Homila hayotining 7-haftasida yuqori va pastki jag' o'simtlarini qoplovchi ektodermaning epiteliysi qalinlashib, tish plastinkasini hosil qiladi. Bu plastinkaning ikkita qirradi bo'lib: bittasi og'iz bo'shlig'i epiteliyiga qo'shilsa, ikkinchisi mezenxima ichiga botib kiradi. Uning ma'lum bir nuqtalarida epiteliy ko'payib, tish kolbachalari yoki emal a'zolari hosil qiladi. Keyinchalik ular tish plastinkasidan ajrab alohida bo'lib qoladi. Bulardan tishning asosiy qismlari paydo bo'ladi va emalga aylanadi. Dentin va pulpa so'rg'ichning mezenxima to'qimasidan, sement va ildiz pardasi mezenximadan rivojlanadi. Hamma sut tishlari va doimiy (katta oziq tishlardan tashqari) tishlarning kurtaklari homila davrida paydo bo'ladi. Homila hayotining ikkinchi yarmida sut tishlarining toji ohaklana boshlaydi. Bu jarayon bola tug'ilganidan keyin tugallanadi va tish ildizi ohaklana boshlaydi. Doimiy tishlar kurtaklarining ohaklanishi bola hayotining birinchi ikki oyidan boshlanib 10–15 yoshlarda tugaydi.

Doimiy tishlar juda vaqtli paydo bo'lsa-da, to yorib chiqquncha sut tishlari ildizlari orasida joylashadi.

Til

Til (*lingua*, grekcha – *glossa*) mushakdan tuzilgan a'zo (135-rasm) bo'lib, og'iz bo'shlig'ini to'ldirib turadi. U ustki, yon va qisman pastki tomondan shilliq parda bilan qoplangan. Til og'iz bo'shlig'ida ovqatni aralashtrish, yutish va so'z bo'g'inlarini hosil qilishda ishtirok etadi. Tilda oldingi toraygan til uchi (*apex linguae*), orqa kengaygan til ildizi (*radix linguae*) va ularning o'rtasida joylashgan til tanasi (*corpus linguae*) tafovut qilinadi.



135-rasm. Til va halqumning hiqildoq qismi. Ust tomondan ko'rinisi.

1–recessus piriformis; 2–vallecula epiglottica; 3–plica glossoepiglottica mediana; 4, 15–tonsilla palatina; 5–foramen caecum linguae; 6–sulcus terminalis linguae; 7–papillae fungiformes; 8–margo linguae; 9–corpus linguae; 10–sulcus medianus linguae; 11–apex linguae; 12–papillae foliatae; 13–papillae vallatae; 14–tonsilla lingualis; 16–plica glossoepiglottica lateralis; 17–epiglottis; 18–plica aryepiglottica; 19–rima glottidis.

Tilning ustki yuzasi yoki tilning orqa sohasi (*dorsum linguae*) ko'tarilgan bo'lib, yuqoriga va orqaga qaragan bo'ladi. U til uchidan tilning chegaralovchi egatigacha bo'lgan tilning oldingi qismi (*pars anterior*) va orqa qismiga

(*pars posterior*) bo'linadi. Tilning ostki yuzasi (*facies inferior linguae*) faqat old qismida erkin. Tilning o'ng va chap tomonlarida til chekkasi (*margo linguae*) bor. Tilning orqa sohasini o'rtasida uning ikki yon bo'laklarining qo'shilishidan hosil bolgan tilning o'rta egati (*sulcus medianus linguae*) o'tadi. Bu egat tilning tanasi va ildizi o'rtasida joylashgan tilning ko'r teshigida (*foramen caecum linguae*) tugaydi. Bu teshik qalqonsimon-til nayining uchi hisoblanadi. Ko'r teshikning oldidan tilning yon chekkasiga qarab uncha chuqur bo'lmagan til tanasini ildizidan ajratib turuvchi tilning chegaralovchi egati (*sulcus terminalis linguae*) o'tadi.

Tilning shilliq pardasi (*tunica mucosa linguae*) och pushti rangda bo'lib, til orqasi sohasi, uchi va chekkalarida ko'p sonli til so'rg'ichlari (*papillae*

linguales) bilan qoplangani uchun duxobaga o'xshagan ko'rinish beradi. Til so'rg'ichlari turli shaklga va kattalikka ega bo'lib, ta'm bilish yoki umumiy sezgini o'tkazib beradi.

Tilda quyidagi so'rg'ichlar tafovut qilinadi.

Ipsimon va konussimon shakldagi so'rg'ichlar (*papillae filiformes et conicae*) juda ko'p sonly. Ular til ustida chegaralovchi egatning oldida joylashib, hararot va taktil sezgini qabul qiladi.

Zambrug'simon so'rg'ichlar (*papillae fungiformes*) esa 150–200 ta bo'lib, ko'proq til uchi va chekkalarida joylashadi. Ularning asosi toraygan, cho'qqisi esa kengaygan yumaloq shaklda bo'lib, ularda ta'm bilish piyozchalari bor. Ular ipsimon va konussimon so'rg'ichlardan kam bo'lib, o'lchamlari katta va oddiy ko'z bilan ko'rish mumkin.

Tarnosimon so'rg'ichlar (*papillae vallatae*) 7–12 ta bo'lib, chegaralovchi egatni oldida rimcha V raqami shaklida joylashgan. Ularning ko'ndalang o'lchamlari 2–3 mm. So'rg'ich markazida ta'm bilish piyozchalari bo'lgan tepacha, uning atrofida egat bilan ajralgan bolish joylashgan.

Yaproqsimon so'rg'ichlar (*papillae foliatae*) tilning yon chekkalarida 5–8 ta o'zaro egatlar bilan ajralgan vertikal burmalar shaklida qator joylashgan.

Til ildizining shilliq pardasida so'rg'ichlar bo'lmay, unda limfoid tugunlar (*noduli lymphoidei*) to'plami bor bo'lgan bo'rtiqchalar hosil qiladi. Bu limfoid tugunlar to'plami til murtagi (*tonsilla lingualis*) deb ataladi.

Til ildizi bilan hiqildoq usti tog'ayi o'rtasida uchta burma: juft lateral til-hiqildoq usti burmasi (*plica glossoepiglottica lateralis*) va toq o'rta til-hiqildoq usti burmasi (*plica glossoepiglottica mediana*) tortilgan. Tilning pastki yuzasi shilliq pardasi yupqa bo'lib, og'iz tubiga o'tgan joyda o'rta chiziqda til yuganchasini (*frenulum linguae*) hosil qiladi. Uning ikki tomonida juft tepalik til osti so'rg'ichi (*carunculae sublingualis*) joylashgan bo'lib, unga pastki jag' osti va til osti bezi naychalari ochiladi. Til osti so'rg'ichining orqasida bo'y-lama yo'nalgan til osti burmasi (*plica sublingualis*) bor.

Til mushaklari juft, ko'ndalang-targ'il mushakdan iborat. Tilning o'rta chiziq bo'ylab o'tgan bo'y-lama fibroz to'sig'i (*septum linguae*) uni ikki simmetrik bo'lakka bo'ladi.

U tilni bir tomon mushagini boshqa tomondan ajratadi. Til mushaklari ikki guruhga: tilning o'zidan boshlanib, o'ziga birikuvchi tilning xususiy mushaklari va bosh suyaklardan boshlanib til ichida tugovchi tilning skelet mushaklariga bo'linadi.

Tilning xususiy mushaklari:

1. Ustki bo'y-lama mushak (*m. longitudinalis superior*) tilning yuqori qismida bevosita shilliq parda ostida yotadi. Til ildizi, qisman hiqildoq usti tog'ayi va til osti suyagining kichik shoxidan boshlanib, til uchida tugaydi.

Faoliyati: tilni qisqartirib, uchini yuqoriga ko'taradi.

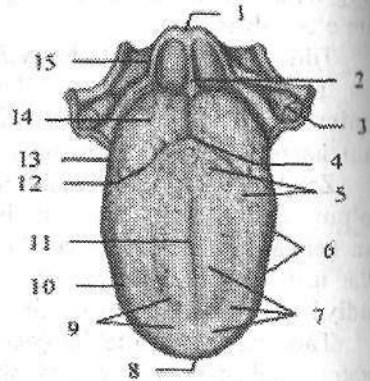
2. Pastki bo'y-lama mushak (*m. longitudinalis inferior*) tilning pastki

yuzasida til osti-til va engak-til osti mushaklari oʻrtasida yotadi. Til ildizi sohasidan boshlanib, til uchini pastki yuzasida tugaydi.

136-rasm. Chaqaloqning tili.

Ust tomondan koʻrinishi.

1—epiglottis; 2—plica glossoepiglottica mediana; 3—tonsilla palatina; 4—foramen caecum linguae; 5—papillae vallatae; 6—papillae foliate; 7—papillae fungiformes, filiformes et conicae; 8—apex linguae; 9—dorsum linguae; 10—corpus linguae; 11—sulcus medianus linguae; 12—sulcus terminalis linguae; 13—radix linguae; 14—tonsilla lingualis; 15—plica glossaepiglottica lateralis.



Faoliyati: tilni qisqartirib, uchini pastga tushiradi.

3. Tilning koʻndalang mushagi (**m. transversus linguae**) til toʻsigʻidan tilning ikki chekkasiga koʻndalang yoʻnalgan tolalardan iborat boʻlib, til chekkasi shilliq pardasida tugaydi.

Faoliyati: tilni toraytirib, til ustini koʻtaradi.

4. Tilning vertikal mushagi (**m. verticalis linguae**) uning chekkalarida, til usti va tilning pastki yuzasi shilliq pardasi oʻrtasida joylashgan.

Faoliyati: tilni yassilaydi.

Tilning skelet mushaklari

Tilning skelet mushaklari bosh suyaklaridan boshlanib, tilining xususiy mushaklariga oʻtib ketadi. Ularga quyidagi mushaklar kiradi:

1. Engak-til mushagi (**m. genioglossus**) pastki jagʻning engak oʻsimtasidan boshlanadi. Uning tolalari til toʻsigʻining yonidan orqaga va yuqoriga yoʻnalib **m. verticalis** ga davom etadi.

Faoliyati: Tilni oldinga va pastga tortadi.

2. Til osti-til mushagi (**m. hyoglossus**) til osti suyagi tanasi va katta shoxidan boshlanadi. Mushak oldinga va yuqoriga yoʻnalib tilning koʻndalang mushagiga oʻtib ketadi.

Faoliyati: tilni orqaga va pastga tortadi.

3. Bigizsimon oʻsiq-til mushagi (**m. styloglossus**) bigizsimon oʻsiqchadan boshlanib, oldinga, pastga va medial tomonga yoʻnalib, tilning yuqorigi va pastki boʻylama mushaklariga davom etadi.

Faoliyati: tilni orqaga va yuqoriga tortadi, bir tomonlama qisqarsa tilni oʻsha tomonga tortadi.

Til homila hayotining 5-haftasida ogʻiz boʻshligʻi tubida bir nechta kurtaklardan rivojlanadi. Uning oldingi soʻrgʻichlar bilan qoplangan qismi entoder-

madan toq do'mboq shaklida taraqqiy etadi. Orqa ildiz qismi o'ng va chap simmetrik do'mboqchalar shaklida ektodermadan rivojlanadi. Til mushaklari postbronxial miotomlardan taraqqiy etib, shilliq pardadan hosil bo'lgan til kurtagi ichiga o'sib kiradi.

Yangi tug'ilgan chaqaloqning tili qisqa, keng, qalin va kam harakat bo'lib, xususiy og'iz bo'shlig'ini to'latib turadi (136-rasm).

Tilning shilliq pardasi qalinlashgan bo'ladi. Zamburug'simon, varoqsimon, tarnovsimon so'rg'ichlari va ta'm bilish piyozchalari yaxshi rivojlangan, ammo ipsimon so'rg'ichlari kam bo'lib, til yuganchasi qisqa bo'ladi. Yangi tug'ilgan chaqaloq tili emish jarayonida faol ishtirok etgani uchun mushaklari yaxshi rivojlangan.

Og'iz bo'shlig'i bezlari

Og'iz bo'shlig'i bezlariga (*glandulae oris*) naychalari og'iz bo'shlig'iga ochiladigan katta va kichik so'lak bezlari kiradi. Kichik so'lak bezlari og'iz bo'shlig'i shilliq pardasida yoki shilliq osti asosida joylashib kattaligi 1–5 mm bo'ladi. Joylashgan joyiga qarab lab bezlari (*glandulae labiales*), lunj bezlari (*glandulae buccales*), tanglay bezlari (*glandulae palatinae*) va til bezlari (*glandulae linguales*) tafovut qilinadi.

Ishlab chiqargan suyuqligi tarkibiga qarab so'lak bezlari seroz, shilliq va aralash bezlarga bo'linadi. Seroz bezlar (til bezlari) oqsilga boy suyuqlik, shilliq bezlari (tanglay bezlari) shilliq, aralash bezlar (lab, lunj bezlari) aralash suyuqlik ishlab chiqaradi.

So'lak bezlari birlamchi og'iz bo'shlig'ini qoplagan ektoderma epiteliyidan rivojlanadi. Og'iz bo'shlig'i yon devori epiteliyi o'sib mayda lunj so'lak bezlarini, yuqori devori epiteliyi tanglay, lab sohasi epiteliyi esa lab bezlarini hosil qiladi.

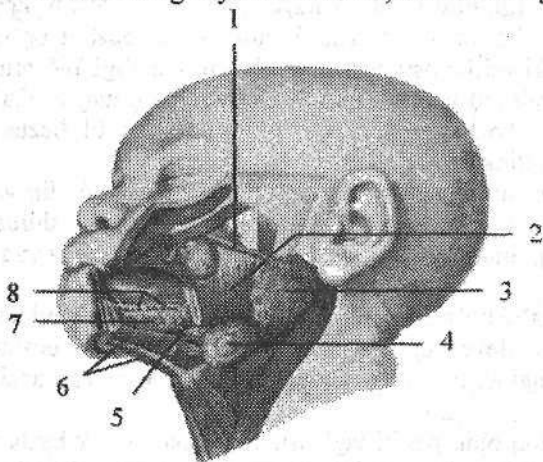
Katta so'lak bezlariga quloq oldi, pastki jag' osti va til osti so'lak bezlari kirib, ular og'iz bo'shlig'idan tashqarida joylashsa-da, naylari og'iz bo'shlig'iga ochiladi.

Quloq oldi bezi (*glandula parotoidea*) seroz suyuqlik ishlab chiqaravchi bez bo'lib, og'irligi 20–30 g. U eng katta so'lak bezi hisoblanib, noto'g'ri shaklga ega. Quloq oldi bezi quloq suprasining oldida va pastida, pastki jag' suyagi shoxining tashqi yuzasida joylashib, qisman chaynov mushagini yopib turadi. Uni tashqi tomondan fassiya va teri qoplab, yuqorida bez yonoq ravog'igacha borsa, pastda pastki jag' burchagigacha tushadi. Orqa tomondan to'sh-o'mrov-so'rg'ichsimon mushak va so'rg'ichsimon o'simtagacha yetib boradi. Quloq oldi bezida yuza qismi (*pars superficialis*) va chuqur qismi (*pars profunda*) tafovut qilinadi. Uning chuqur qismi pastki jag' shoxi orqasidagi chuqurlikda yotadi. Quloq oldi bezi yumshoq konsistensiyaga ega bo'lib, bo'laklari yaxshi ko'rinadi. U tuzilishi jihatidan murakkab alveolyar bez bo'lib, tashqi tomondan biriktiruvchi to'qimali g'ilof bilan o'ralgan.

Uning tolalari bezni bo‘lakchalarga ajratadi. Bez bo‘lakchalari naychalari qo‘shilishidan hosil bo‘lgan quloq oldi bezining nayi (**ductus parotideus**, stenor nayi) bezning oldingi chekkasidan chiqadi. U chaynov mushagining ustidan yonoq ravog‘idan 1–2 sm pastroqda yo‘nalib, lunj mushagini teshib o‘tadi va yuqori jag‘ning ikkinchi katta oziq tishi sohasiga ochiladi. Chaynov mushagining yuzasida quloq oldi bezi nayi yonida, ko‘pincha, qo‘shimcha quloq oldi bezi (**glandula parotidea accessoria**) yotadi.

Homila hayotining 6-haftasi o‘rtasida lunjning ichki yuzasi epiteliyi ostida joylashgan mezenximaga o‘tib kira boshlaydi va 8–9-haftada quloq tomonga o‘tib borib, quloq oldi bezining nayi va bo‘laklarini hosil qiladi.

Yangi tug‘ilgan chaqaloqning quloq oldi bezi nisbatan katta (137-rasm), og‘irligi 1,8 g bo‘ladi. Bola 2 oylik bo‘lganida so‘lak ajrab chiqa boshlaydi. 4 oylikdan to 2 yoshgacha tez o‘tib, og‘irligi 9 g, 20 yoshda 30 g bo‘ladi. Keyingi davrlarda bezning naylari shoxlanib, diametri kengayadi.



137-rasm. Yangi tug‘ilgan chaqaloqning so‘lak bezlari.

1–ductus parotideus; 2–m. masseter; 3–glandula parotidea; 4–glandula submandibularis; 5–ductus submandibularis; 6–m. mylohyoideus; 7–glandula sublingualis; 8–ductus sublinguales minores.

Pastki jag‘ osti bezi (**glandula submandibularis**) murakkab alveolyarnaysimon bez bo‘lib, aralash

tarkibli suyuqlik ishlab chiqaradi. U pastki jag‘ suyagi ostidagi chuqurchada (**fossa submandibularis**) joylashib, og‘irligi 15 g. U yupqa g‘ilof bilan o‘ralgan. Tashqi tomondan bezga bo‘yin fassiyasining yuza qatlami va teri tegib turadi. Uning ustki yuzasi jag‘-til osti mushagiga tegib tursa, medial yuzasi til osti-til va bigizsimon-til mushaklariga tegib turadi. Bezning umumiy nayi (**ductus submandibularis**, Vartanov nayi) oldinga tomon yo‘nalib, til osti so‘rg‘ichiga til uzangisi yonida ochiladi.

Jag‘ osti bezi homila hayotining 6-haftasi oxirida birlamchi og‘iz bo‘shlig‘ining pastki yon qismlari epiteliyidan hosil bo‘lgan juft hujayra tizimchasi shaklida paydo bo‘ladi. Bu tizimcha o‘tib jag‘ osti chuqurchasiga tushadi. Yangi tug‘ilgan chaqaloqning jag‘ osti bezi og‘irligi 0,84 g bo‘ladi.

Til osti bezi (**glandula sublingualis**) ancha kichik bez bo‘lib, og‘irligi 5 g.

U shilliq suyuqlik ishlab chiqaradi. Bez og'iz tubi shilliq pardasi ostida jag'-til osti mushagi ustida yotadi. Lateral tomondan bez pastki jag'ning ichki yuzasiga, medial tomondan engak-til osti, til osti-til va engak-til mushaklariga tegib turadi. Til osti bezi mayda bo'lakchalardan iborat. Til osti bezining kichik naylari (**ductus sublingualis minores**) til osti burmasi bo'ylab ochiladi. Til osti bezining katta nayi (**ductus sublingualis major**) jag' osti bezi nayi bilan birga til osti so'rg'ichiga ochiladi.

Til osti so'lak bezi homila hayotining 7-haftasi oxirlarida og'iz bo'shlig'i tubida joylashgan mayda bezlarning qo'shilishidan paydo bo'ladi. Yangi tug'ilgan chaqaloqda bezning og'irligi 0,42 g.

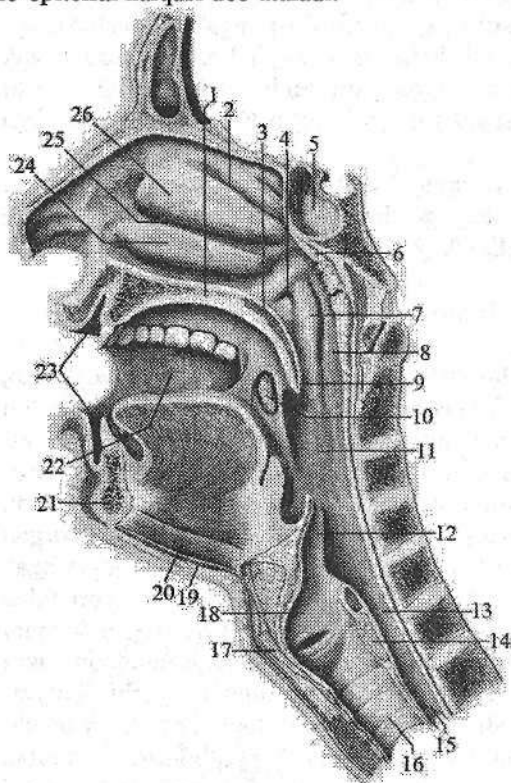
Halqum

Halqum (**pharynx**) bosh va bo'yin sohasida joylashgan toq a'zo bo'lib, hazm va nafas tizimiga kiradi (138-rasm). U quyug'ichsimon shaklda bo'lib uzunligi 12–14 sm. Halqum yuqorida kalla asosiga (ensa suyagi halqum do'm-boqchasi, ponasimon suyak qanotsimon o'simtasining medial plastinkasi) birikadi. Pastda u VI–VII bo'yin umurtqalari sohasida qizilo'ngachga o'tib ketadi. Kalla asosiga birikkan yuqori devorini halqum gumbazi (**fornix pharyngis**) deyiladi. Halqumning orqa yuzasi bo'yin umurtqalari oldida joylashgan mushaklar va bo'yin fassiyasiga tegib turadi. Halqumning orqa devori bilan bo'yin fassiyasi o'rtasida bo'sh biriktiruvchi to'qima bilan to'lgan halqum orqasi bo'shlig'i (**spatium retropharyngeale**) joylashgan. Halqumning ikki yon tomonida bo'yinning tomirli-nervli dastasi (uyqu arteriyasi, ichki bo'yin-turuq vena va adashgan nerv) yotadi. Halqumning old tomonida burun bo'shlig'i, og'iz bo'shlig'i va hiqildoq joylashgan bo'lib, nafas yo'li hazm yo'li bilan kesishadi. Bu a'zolariga nisbatan halqumda uch: burun, og'iz va hiqildoq qismi tafavut qilinadi.

Halqumning burun qismi (**pars nasalis pharyngis**) halqum gumbazi bilan yumshoq tanglay o'rtasida joylashgan. U o'ng va chap xonalar vositasida burun bo'shlig'i bilan tutashgan. Halqum gumbazini orqa devorga o'tish joyida limfoid to'qima to'plami – halqum murtagi (**tonsilla pharyngealis**) joylashgan. Halqumning burun qismini yon devorida eshituv nayining halqum teshigi (**ostium pharyngeum tubae auditivae**), uning ust va orqa tomonida nay bolishi (**torus tubarius**) joylashgan. Eshituv nayi halqumni o'rta quloq bilan qo'shib turadi. Nay teshigi bilan tanglay chodiri o'rtasida limfoid to'qima to'plami – nay murtagi (**tonsilla tubaria**) joylashgan (135-rasm).

Halqumning og'iz qismi (**pars oralis pharyngis**) tanglay chodiri bilan hiqildoqqa kirish teshigi o'rtasida joylashgan. Bu qism old tomondan tomoq teshigi vositasida og'iz bo'shlig'i bilan qo'shiladi. Halqumning og'iz qismida til ildizi sohasida til murtagi (**tonsilla lingualis**) va juft tanglay murtagi (**tonsilla palatina**) joylashgan. Halqumning burun va og'iz qismida halqa shaklida

joylashgan ikkita juft va ikkita toq murtaklar to'plamini Pirogov-Valdeyer limfo-epitelial halqasi deb ataladi.



138-rasm. Halqum

bo'shlig'ning o'ng tomoni.
Ichkari tomondan ko'rinishi.

- 1-palatium durum; 2-meatus nasi superior; 3-palatium molle; 4-ostium pharyngeum tubae auditivae; 5-sinus sphenoidalis; 6-tonsilla pharyngealis; 7-torus tubarius; 8-pars nasalis pharyngis; 9-uvula; 10-tonsilla palatina; 11-pars oralis pharyngis; 12-epiglottis; 13-pars laryngea pharyngis; 14-cartilago cricoidea; 15-esophagus; 16-trachea; 17-cartilago thyroidea; 18-cavum laryngis; 19-m. mylohyoideus; 20-m. geniohyoideus; 21-mandibula; 22-cavitas oris; 23-vestibulum oris; 24-concha nasi inferior; 25-meatus nasi medius; 26-concha nasi media.

Halqumning hiqildoq qismi (**pars laryngea pharyngis**) hiqildoqning orqasida hiqildoqqa kirish teshigidan qizilo'ngachgacha davom etadi. Hiqildoqqa kirish teshigi yuqori tomondan hiqildoq usti tog'ayi (**cartilago epiglottica**) yon tomondan cho'michsimon-hiqildoq usti burmalari, past tomondan cho'michsimon tog'aylar bilan chegaralangan. Halqumning hiqildoq qismida noxsimon cho'ntaklar (**recessus piriformis**) joylashgan.

Halqumning qizilo'ngachga o'tish sohasida halqum-qizilo'ngach toraymasi (**constrictio pharyngoesophagealis**) bor. Ovqat yutgan vaqtda halqumning burun qismi boshqa qismlaridan tanglay chodiri bilan ajralib turadi. Hiqildoq usti tog'ayi esa hiqildoqqa kirishni berkitadi va ovqat luqmasi qizilo'ngachga o'tib ketadi.

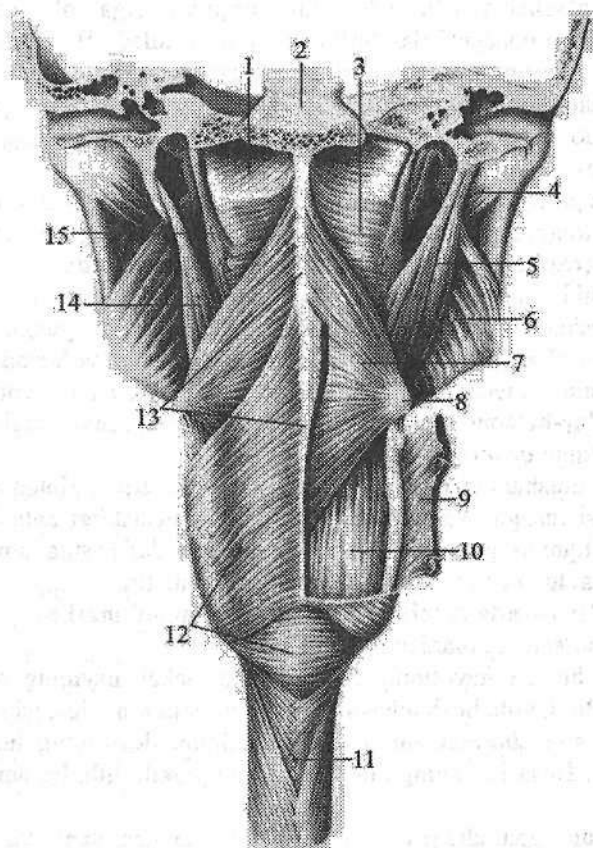
Halqum devori quyidagi qavatlardan iborat:

Shilliq pardasi (**tunica mucosa**) halqum devorini ichki tomondan qoplab, yuqori qismida fibroz parda bilan birikkani uchun burmalar hosil qilmaydi. U burun qismida kiprikli epiteliy bilan, pastki qismlarida ko'p qavatli yassi epite-

liy bilan qoplangan. Unda shilliq bezlari boʻlib, ularning suyuqligi ovqat yutgan vaqtda ovqat luqmasini sirpanishini taʼminlaydi.

Halqum – asos fassiyasi (*fascia pharyngobasilaris*) halqumning yuqori qismida rivojlangan. Bu qavat zich biriktiruvchi toʻqimadan tuzilgan yupqa qatlam boʻlib, shilliq osti asosining oʻrnini egallaydi. U halqumni bosh suyagi asosini tashqi yuzasiga tortib turadi. Halqumning hiqildoq qismida esa bu qatlam boʻsh shilliq osti asosi (*tela submucosa*) shaklida boʻladi.

Mushak qavat (*tunica muscularis*) koʻndalang-targʻil mushaklardan tuzilgan boʻlib ikki: halqumni qisuvchi va koʻtaravchi guruhlariga boʻlinadi (139-rasm).



139-rasm. Halqum mushaklari. Orqa tomondan koʻrinishi.

- 1–fascia pharyngobasilaris; 2–clivus; 3–m. constrictor pharyngis superior;
 4–m. pterygoideus lateralis; 5–m. stylopharyngeus; 6–m. pterygoideus medialis;
 7–m. constrictor pharyngis medius; 8–cornu majus ossis hyoidei; 9, 12– m. constrictor pharyngis inferior; 10–m. palatoharyngeus; 11–esophagus; 13–raphe pharyngis;
 14– m. stylohyoideus; 15–m. petropharyngeus.

Halqumning qisuvchi mushaklari uchta:

1. Halqumning ustki qisuvchi mushagi (**m. constrictor pharyngis superior**) ponasimon suyakning qanotsimon o'simtasini medial plastinkasidan, uning ilmog'i bilan pastki jag' o'rtasidagi fibroz parda, pastki jag'ning jag'-til osti chizig'i va til ildizidan tilning ko'ndalang mushagining davomi shaklida boshlanadi. Mushak tolalari orqaga va pastga yo'nalib halqumning orqa yuzasida qarama-qarshi mushak bilan birikib chok hosil qiladi.

2. Halqumning o'rta qisuvchi mushagi (**m. constrictor pharyngis media**) til osti suyagining katta va kichik shoxlaridan boshlanib, yuqoriga va pastga yelpig'ichga o'xshab yoyilib halqumning orqa yuzasiga yo'naladi. U qarama-qarshi tomondagi mushak bilan birikib chok hosil qiladi. Bu mushakning yuqorigi chekkasi yuqorigi qisuvchi mushakning pastki qismi tolalarini yopib turadi.

3. Halqumning pastki qisuvchi mushagi (**m. constrictor pharyngis inferior**) hiqildoqning qalqonsimon va uzuksimon tog'aylarining lateral yuzasidan boshlanadi. Uning tolalari yelpig'ichga o'xshab orqaga yoyilib yuqoriga, gorizonta va pastga qarab yo'naladi va o'rta qisuvchi mushakni pastki qismini yopadi. Ikki tomondagi mushak halqumning orqa yuzasida o'zaro birikib halqum chokini (**raphe pharyngis**) hosil qilishda ishtirok etadi.

Halqumni ko'taruvchi yoki bo'ylama mushaklari ikkita:

1. Bigizsimon o'siq-halqum mushagi (**m. stylopharyngeus**) bigizsimon o'simtadan boshlanib, mushak tolalari pastga va oldinga yo'naladi. Yuqorigi va pastki halqumni qisuvchi mushaklar o'rtasidan o'tib halqum devoriga birikadi.

2. Tanglay-halqum mushagi (**m. palatopharyngeus**) tanglay chodiridan boshlanib halqum devoriga birikadi.

Halqum mushaklari ovqatni yutishda ishtirok etadi. Halqum bo'shlig'iga ovqat luqmasi tushgan vaqtda uning bo'ylama mushaklari halqumni yuqoriga ko'taradi. Halqumni qisuvchi mushaklar esa yuqoridan pastga tomon birin-ketin qisqarib, ovqat luqmasini qizilo'ngach tomon yo'naltiradi.

Adventitsial parda (**tunica adventitia**) halqumni mushak qavatini tashqaridan o'rab, qo'shni a'zolardan ajratib turadi.

Halqum homila hayotining 5-6 haftasida ichak nayining bosh qismidan rivojlanadi. Bu davrda bosh ichakning yon tomonlarida 4 juft jabra cho'ntaklari hosil bo'lib, shu cho'ntaklaming 2 jufti halqum devorining hosil bo'lishida ishtirok etadi. Bosh ichakning markaziy qismi yassilashib, birlamchi halqumga aylanadi.

Yangi tug'ilgan chaqaloqning halqumi nisbatan keng va qisqa bo'lib, uzunligi 3 sm, kengligi 2,1-2,5 sm, oldingi-orqa o'lchami 1,8 sm, shakli quy-g'ichsimon bo'ladi. Pastki chegarasi III-IV bo'yin umurtqalari orasidagi disk sohasida qizilo'ngachga o'tib ketadi. Yangi tug'ilgan chaqaloqning halqumi devori yupqa (2 mm). Halqum gumbazi yaxshi bilinmaydi. Uning yuqori devori qiyalab orqa devoriga o'tib ketadi.

Yangi tug'ilgan chaqaloq halqumining burun qismi kalta bo'lib, xoanalar

orqali burun bo'shlig'iga qo'shiladi. Eshituv nayining halqum teshigi yoriq shaklida va ochiq, qattiq tanglayga yaqin joylashadi. Nay bolishi yaxshi rivojlanmagani uchun o'rta quloqqa infeksiya kirishi mumkin. Bola 2-4 yoshlarga kirganida nay teshigi yuqoriga surilib, 12-14 yoshlarda aylana shaklini oladi. Halqumning burun qismi bola 2 yoshga kirganida 2 barobar kattalashadi.

Yangi tug'ilgan chaqaloq halqumining og'iz qismi juda qisqa bo'lib (0,5 sm), tomoq vositasida og'iz bo'shlig'iga qo'shiladi.

Yangi tug'ilgan chaqaloq halqumining hiqildoq qismi eng uzun bo'lib (1,3 sm), shakli quyg'ichsimon. U kattalarga nisbatan yuqori joylashgani uchun hiqildoq usti tog'ayi yuqori turadi. Emizikli bolada yumshoq tanglay past, hiqildoq usti tog'ayi yuqori joylashgani va og'iz bo'shlig'i tubining tuzilishi ularga bir vaqtda ovqat yutish va nafas olish imkonini beradi. Bola o'sishi bilan birga halqumning o'lchamlari ham kattalashadi. Uning pastki chegarasi surilib bolalikning ikkinchi davri oxirida V-VI umurtqalar orasidagi disk sohasigacha tushadi. Bu davrlarda halqum devori ham takomillashib, shilliq pardasida bezlar soni ko'payadi. Halqumning qismlari bir xil o'smaydi. Erta bolalik davrida bolaning burun bo'shlig'i o'sishi munosabati bilan halqum gumbazining shakli o'zgaradi. Yuqori va orqa devor o'rtasida burchak hosil bo'ladi. Halqumning burun qismi 3 yoshdan 7 yoshgacha tez o'sadi, so'ng 12 yoshgacha o'sishi sekinlashadi. Halqumning tuzilishi 16 yoshda kattalarnikiga o'xshab qoladi.

Qizilo'ngach

Qizilo'ngach (**esophagus**) oldindan orqaga biroz yassilangan nay bo'lib, ovqat luqmasini halqumdan oshqozonga o'tkazib beradi. Uning uzunligi 25-30 sm. Qizilo'ngach VI-VII bo'yin umurtqalari sohasidan boshlanib, X-XI ko'krak umurtqalarining chap tomonida oshqozonning kirish qismiga o'tib ketadi. Unda uch: bo'yin, ko'krak va qorin qismlari tafovut qilinadi.

Qizilo'ngachning bo'yin qismi (**pars cervicalis**) VII bo'yin umurtqasi sohasiga to'g'ri keladi. Uning old tomonida kekirdak, orqasida umurtqa pog'onasi, yon tomonlarida esa orqaga qaytuvchi hiqildoq nervi va umumiy uyqu arteriyasi joylashgan.

Qizilo'ngachning ko'krak qismi (**pars thoracica**) eng uzun qismi bo'lib, orqa ko'ks oralig'ida umurtqa pog'onasining oldida joylashgan. U IX ko'krak umurtqasi sohasida biroz chapga va oldinga yo'nalib umurtqa pog'onasidan uzoqlashadi. Uning ko'krak qismining old tomonida IV ko'krak umurtqasigacha bo'lgan sohada kekirdak joylashsa, IV ko'krak umurtqasi sohasida aorta ravog'i, IV-V ko'krak umurtqasi sohasida esa chap bosh bronx kesib o'tadi.

Qizilo'ngach ko'krak qismining pastki bo'lagingining oldingi yuzasida chap, orqa yuzasida esa o'ng adashgan nerv joylashadi.

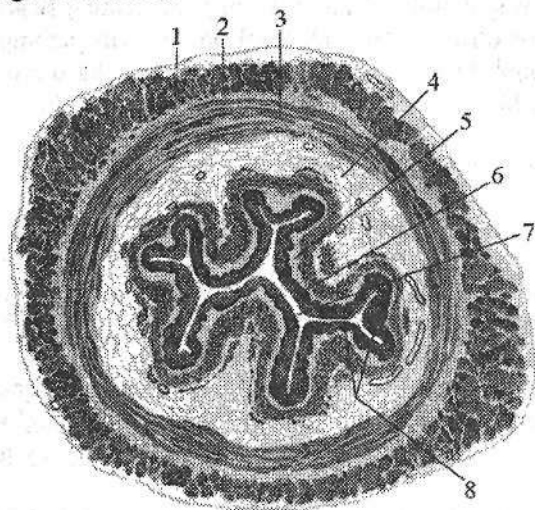
Qizilo'ngachning qorin qismi (**pars abdominalis**) 1-3 sm bo'lib, jigarning chap bo'lagini orqa yuzasiga tegib turadi.

Qizilo'ngachning uchta anatomik toraymasi bo'lib, ularning birinchisi VI-VII bo'yin umurtqasi sohasida halqumning qizilo'ngachga o'tish joyida (**constrictio pharyngoesophagealis**), ikkinchisi IV-V ko'krak umurtqasi sohasida, qizilo'ngachning chap bosh bronx bilan kesishgan joyida (bronxial torayma) (**constrictio bronchialis**), uchinchisi qizilo'ngachning diafragmadan o'tgan joyida (diafragmal torayma) (**constrictio phrenica**) joylashgan.

Bundan tashqari qizilo'ngachda ikkita fiziologik torayma ham bor: 1. Aortal torayma qizilo'ngachning aorta bilan kesishgan joyida. 2. Kardial torayma qizilo'ngachning oshqozonga o'tish joyida joylashgan.

Qizilo'ngachning devori quyidagi qavatlardan iborat (140-rasm):

Shilliq pardasi (**tunica mucosa**) nisbatan qalin bo'lib, unda yaxshi bilingan shilliq pardaning mushak plastinkasi (**lamina muscularia mucosae**) bor. U ichki tomondan ko'p qavatli yassi epiteliy bilan qoplangan. Qizilo'ngachning shilliq pardasida bo'ylama burmalar, a'zo bo'shlig'iga ochiladigan shilliq ishlab chiqaruvchi qizilo'ngach bezlari (**glandulae esophageae**) va yakka-yakka limfa tugunchalari bor.



140-rasm. Qizilo'ngach devorining tuzilishi.

Ko'ndalang kesma.

- 1—tunica adventitia;
- 2—stratum longitudinale tunicae muscularis;
- 3—stratum circulare tunicae muscularis;
- 4—tela submucosa;
- 5—tunica mucosa;
- 6—epithelium;
- 7—qizilo'ngach bo'shlig'i;
- 8—plicae tunicae mucosae.

Shilliq osti asosi (**tela submucosa**) yaxshi rivojlangan bo'lgani uchun shilliq pardada bo'ylama burmalar hosil qiladi va qizilo'ngachning ko'ndalang kesmasida uning bo'shlig'i yulduzsimon shaklda ko'rinadi. Bo'ylama burmalar ovqat luqmasi o'tgan vaqtda tekislanib, qizilo'ngach bo'shlig'i kengayadi.

Mushak qavati (**tunica muscularis**) ikki: tashqi bo'ylama va ichki halqali qavatdan tashkil topgan. Qizilo'ngachning yuqori qismida mushak qavati ko'ndalang-targ'il mushaklardan iborat bo'lib, o'rta qismida sekin-asta silliq mushak bilan almashadi. Pastki qismi esa silliq mushak tolalaridan tuzilgan bo'lib, oshqozon devoriga davom etadi. Bo'ylama mushak tolalarining qisqarishi uni kengaytirsa, halqasimon mushak tolalari toraytiradi.

Adventitsial parda (*tunica adventitia*) yumshoq tolali biriktiruvchi to'qimadan tashkil topgan.

Homila hayotining 4-haftasidan boshlab oldingi ichakning halqumdan pastki qismi torayib qizilo'ngachga aylanadi. Dastlab qizilo'ngach juda qisqa bo'lib, keyinchalik oshqozon pastga tushishi munosabati bilan uzayadi va oshqozonga o'tish joyida torayadi. O'tish joyida aylanma mushak qavati qalinlashib qizilo'ngach-osqozon qisqichini hosil qiladi. Qizilo'ngachni aorta ravog'iga tegib turgan qismi ham torayib, uning uchta toraymasi hosil bo'ladi.

Taraqqiyotning boshlang'ich davrlarida qizilo'ngach mushaklari mezenximadan rivojlangan silliq mushak tolalaridan iborat bo'lib, halqum pardasi yoritilganidan so'ng uning yuqori qismini mezodermadan rivojlangan ko'ndalang-targ'il mushak qoplaydi.

Yangi tug'ilgan chaqaloqning qizilo'ngachi uzunligi 10–12 sm, kengligi 2 oygacha 4–9 mm bo'lib, anatomik toraymalari yaxshi bilinmaydi. 2–6 oylik bolada uning bo'shlig'i kengligi 8,5–12 mm, 6 yoshdan so'ng 13–18 mm bo'ladi.

Yangi tug'ilgan chaqaloqda qizilo'ngachning boshlanish joyi III–IV bo'yin umurtqalari o'rasidagi sohasida bo'lsa, 2 yoshda IV–V, 15 yoshda VI–VII bo'yin umurtqalari sohasiga tushadi. Uning pastki chegarasi X ko'krak umurtqasi sohasida bo'lib, yoshga qarab kam o'zgaradi. Bola 2 yoshga to'lgunicha qizilo'ngach quyg'ichsimon shaklda bo'ladi. Bolalikning ikkinchi davrida u tez o'sib uzunligi ikki marta (20–22 sm) kattalashadi.

Yangi tug'ilgan chaqaloq qizilo'ngachining shilliq pardasi nozik va silliq bo'lib, bir yoshgacha bezlari yaxshi rivojlanmaydi. Shilliq pardasi va shilliq osti asosi qon tomirlarga boy bo'lib, 2–3 yoshda shilliq pardasida bo'ylama burmalar paydo bo'ladi.

Bolalikning ikkinchi davrida shilliq pardada juda ko'p shoxlangan naysimon bezlar paydo bo'ladi.

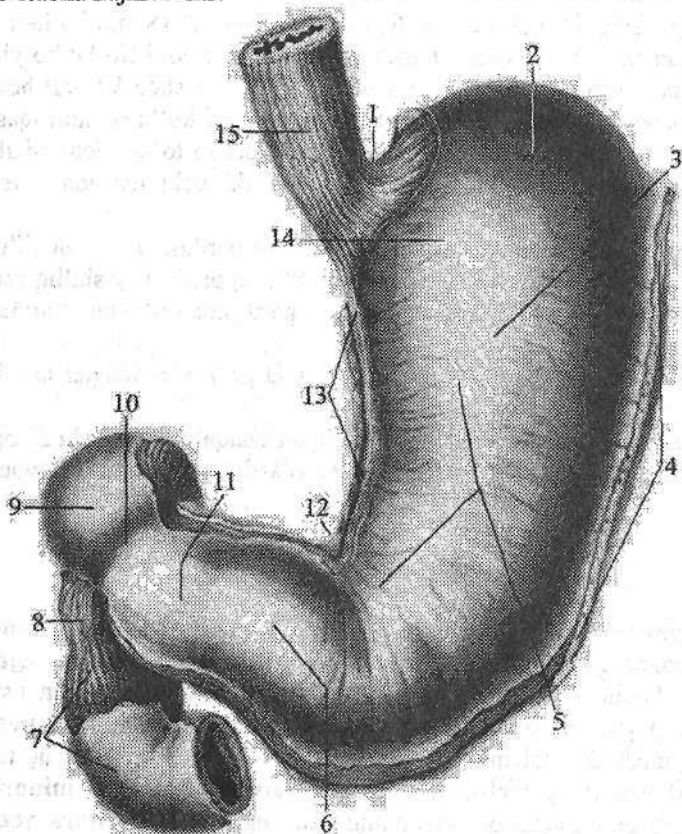
Qizilo'ngachning mushak qavati yangi tug'ilgan chaqaloqda yaxshi rivojlanmagan, yupqa bo'ladi. U 12–15 yoshgacha tez o'sadi, so'ng aytarli o'zgarmaydi.

Oshqozon

Oshqozon (*gaster*) hazm nayining eng kengaygan (141-rasm) qismi hisoblanadi. Oshqozon qorin bo'shlig'ining yuqori qismida, diafragma va jigar ostida joylashadi. Uning $3/4$ qismi chap qovurg'a osti, $1/4$ qismi qorin usti sohasida turadi. Oshqozonda oldingi va orqa devori (*paries anterior et posterior*) tafovut qilinadi. Devorlarning o'zaro birikishidan yuqoriga va o'ng tarafga qaragan oshqozonning kichik egriligi (*curvatura ventriculi minor*), pastga va chap tarafga qaragan oshqozonning katta egriligi (*curvatura ventriculi major*) hosil bo'ladi. Kichik egrilikning pastki qismida burchak o'ymasi (*incisura angularis*) bor. Kichik egrilikning yuqori qismida qizilo'ngachning

osqozonga o'tish teshigi (*ostium cardiacum*) joylashgan bo'lib, osqozonning bu teshikka yondoshgan qismi kardial qism (*pars cardiaca*) deb ataladi. Bu qism chap tomonga gumbaz shaklida ko'tarilib oshqozon gumbazini (*fornix gastricus*) hosil qiladi. Osqozonning o'ng toraygan pilorik qismi (*pars pylorica*) deb ataladi. Unda ikki qism: kengaygan pilorik qismidagi bo'shliq (g'or) (*antrum pyloricum*) va tor oshqozonning pilorik kanali (*canalis pyloricus*) tafovut qilinadi. Oshqozonning o'n ikki barmoq ichakka o'tish joyi oshqozonning chiqish qismi (*pylorus*) deyilib, unda oshqozonning pilorik qismining teshigi (*ostium pyloricum*) joylashgan (145-rasm). Oshqozonning gumbazi bilan chiqish qismi o'rtasidagi soha osqozon tanasi (*corpus gastricum*) deb ataladi.

Katta odam osqozonining o'lchamlari o'zgaruvchan. Uning uzunligi bo'sh holatda 18–20 sm, katta va kichik egrilik o'rtasidagi masofa (kengligi) 7–8 sm, o'rtacha hajmi 3 litr.



141-rasm.
Oshqozon. Old
tomondan
ko'rinishi.
 1–incisura
 cardialis;
 2–fundus
 gastricus;
 3–corpus
 gastricum;
 4–curvatura
 gastrici major;
 5–pars anterior;
 6–pars pylorica;
 7–pars descendens
 duodeni;
 8–tunica mus-
 cularis; 9–pars
 superior duodeni;
 10–pylorus;
 11–antrum
 pyloricum;
 12–incisura
 angularis;
 13–curvature
 gastrici minor;
 14–pars cardiaca;
 15–esophagus.

Oshqozonning devori quyidagi qavatlardan iborat:

Shilliq parda (**tunica mucosa**) kulrang pushti rangli bo'lib, bir qavatli silindrsimon epiteliy bilan qoplangan. Shilliq pardaning qalinligi 0,5–2,5 mm. Unda shilliq pardaning mushak plastinkasi (**lamina muscularis mucosae**) borligi va shilliq osti asosi yaxshi rivojlangani uchun turli yo'nalishdagi oshqozon burmalari (**plicae gastricae**) hosil bo'ladi.

Burmalar kichik egrilik bo'ylab bo'ylamasiga yo'nalib osqozon kanalini (**canalis gastricus**) hosil qiladi. Bu kanal oshqozonning kirish va chiqish qismlarini o'zaro bog'laydi. Oshqozonning qolgan qismlarida burmalar yulduzsimon shaklda bo'ladi. Burmalarning ichida uncha katta bo'lmagan (1–6 mm) oshqozon maydonchalari (**areae gastricae**) ko'tarilib turadi. Bu maydonchalarning yuzasida ko'p sonli (35 mln ga yaqin) oshqozon bezlarining (**glandulae gastricae**) teshiklari ochiladigan oshqozon chuqurchalari (**foveolae gastricae**) joylashgan.

Oshqozon bezlari joylashishiga qarab uch guruhga bo'linadi:

1. Oshqozonning kardial qismidagi bezlar (**glandulae cardiacaе**).
2. Oshqozonning tanasi va gumbaz qismidagi oshqozonning xususiy bezlari (**glandulae gastricae propriae**) ikki xil hujayralardan iborat. Asosiy hujayralar pepsinogen fermenti ishlab chiqarsa, qo'shimcha hujayralar xlorid kislotasi ishlab chiqaradi.
3. Oshqozonning chiqish qismidagi bezlar (**glandulae pyloricae**). Bu bezlar ovqatni oshqozonda kimyoviy parchalovchi suyuqlik – osqozon shirasi ishlab chiqaradi. Oshqozon shirasi ta'sirida oshqozonda oqsil, qisman yog' parchalanadi.

Bundan tashqari oshqozon shilliq pardasi qon ishlab chiqarishga ta'sir qiluvchi antianemik omil ham ishlab chiqaradi.

Shilliq osti asosi (**tela submucosa**) nisbatan qalin va harakatchan bo'lgani uchun shilliq parda burmalar hosil qiladi.

Mushakli parda (**tunica muscularis**) uch qavat silliq mushakdan iborat: tashqi bo'ylama qavat (**stratum longitudinale**) qizilo'ngach bo'ylama mushak qavatining davomi bo'lib, ko'proq kichik va katta egriliklar bo'ylab joylashgan. O'rta halqali qavat (**stratum circulare**) tashqi qavatga nisbatan kuchli rivojlangan. U qizilo'ngach halqali mushak qavatining bevosita davomi bo'lib, oshqozonning chiqish qismida qalinlashib piloris qismidagi qisuvchi mushakni (**m. spincter pyloricus**) hosil qiladi. Ichki qiya (qiyshiq) tolalar (**fibrae obliquae**) bo'lib, oshqozonning kardial qismidan boshlanib, oldingi va orqa devorlarga yo'naladi.

Seroz osti asos (**tela subserosa**) yupqa bo'lib, seroz pardani mushak pardadan ajratib turadi.

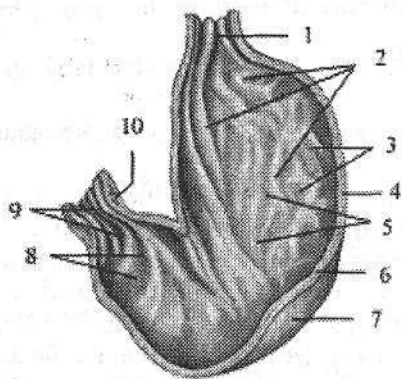
Tashqi seroz parda (**tunica serosa**) qorinpardaning visseral varag'idan hosil bo'lib, oshqozonni hamma tomondan o'raydi. Bu parda oshqozon bilan qo'shni a'zolar o'rtasida boylamlar hosil qiladi. Bunday boylamlarga jigar bilan

oshqozon kichik egriligi o'rtasidagi jigar-oshqozon boylami (**lig. hepatogastrium**) oshqozon bilan taloq o'rtasidagi oshqozon-taloq boylami (**lig. gastrosplenicum**), oshqozon bilan ko'ndalang chambar ichak o'rtasidagi oshqozon-chambar ichak boylamlari (**lig. gastrocolicum**) kiradi.

To'rt haftalik homilaning ovqat hazm qilish kanali sodda tuzilgan. Oshqozon va ichak nayi diafragma ostida yotadi va boshlang'ich davrda uning uzunligi tana uzunligiga teng bo'lib, kengligi hamma qismida bir xil bo'ladi. Taraqqiyotning keyingi davrlarida oshqozonga aylanadigan qismi boshqa qismlarga nisbatan kengligiga, qolgan qismlari esa bo'yiga tez o'sadi.

Oshqozon dastlab duk shaklida bo'lib, so'ngra uning katta va kichik egriligi hosil bo'ladi. Katta egriligi orqaga qaragan bo'lib **mesenterium dorsale** vositasida tananing orqa devoriga, kichik egrilik esa oldinga yo'nalib **mesenterium ventrale** vositasida birikkan. Uning yuzalari o'ng va chap tomonga qaragan. Taraqqiyotning ikkinchi oyida oshqozon pastga tushib, bo'ylama o'q atrofida aylanishi natijasida uning chap yuzasi oldinga, o'ngi esa orqaga aylanib gorizontol holatni oladi. Oshqozon shilliq pardasi epiteliy va bezlari birlamchi ichak entodermasidan, qolgan qavatlar esa mezenximadan rivojlanadi.

Yangi tug'ilgan chaqaloq oshqozoni umurtqa pog'onasining chap tomonida joylashgan bo'lib, uning tubi, kirish va chiqish qismlari yaxshi bilinmaydi (142-rasm). Unda oshqozon silindr, shox va qarmoq shakllarida uchraydi. Yangi tug'ilgan chaqaloq oshqozoni uzunligi 5 sm, kengligi 3 sm bo'lsa, emizikli davr so'ngida uzayib uzunligi 9 sm, kengligi 7 sm bo'ladi.



142-rasm. Chaqaloq oshqozoni shilliq pardasining tuzilishi.

1—ostium cardiacum; 2—plicae gastricae;
3—areae gastricae; 4—tela submucosa;
5—tunica mucosa; 6—tunica muscularis;
7—tunica serosa; 8—antrum pyloricum;
9—canalis pyloricus; 10—m. sphincter pyloricus.

Yangi tug'ilgan chaqaloq oshqozoni-ning hajmi 50 sm^3 bo'lsa, 10 kundan keyin 80 sm^3 , bir yoshda $250\text{--}300 \text{ sm}^3$, 10–12 yoshda $1300\text{--}1500 \text{ sm}^3$ ga yetadi.

Bir oylik bolada oshqozon qiyshiq holatda joylashgan bo'lib, 5 oylikda gorizontol holatga o'tadi. Bola hayotining 4–6-oylarida oshqozonning chiqish qismi, 10-oyida esa tubi bilina boshlaydi. Oshqozonning kirish qismi 8 yoshda to'liq tuzilishga ega bo'ladi. Bolalikning ikkinchi davri oxirida oshqozon kattalarnikiga o'xshash shaklni va joyni egallaydi.

Yangi tug'ilgan chaqaloq oshqozonining shilliq pardasi nisbatan qalin bo'lib, burmalari kam va baland bo'ladi (142-rasm).

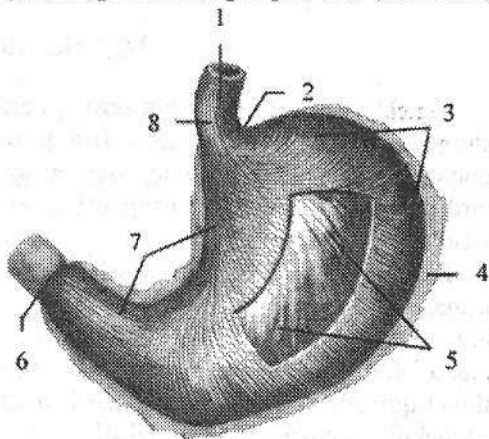
Uning ichida ko'plab oshqozon chuqurchalari joylashgan bo'lib, ularga oshqozon bezlari ochiladi. Ularda oshqozon chuqurchalarining soni 200 mingga yaqin bo'lsa, 3 oylik bolalarda 700 ming, 2 yosda 1.300000, 15 yoshda tsa 4.000000 ga etadi. Yangi tug'ilgan chaqaloqda oshqozonning naysimon bezlari qisqa va teshigi keng. Ular yaxshi takomillashmagani uchun bolada 2,5 yoshgacha xlorid kislota ishlab chiqarilmay, faqat xloridlar ajratadi. Yangi tug'ilgan chaqaloqda oshqozon bezlari soni 500000 ga yaqin bo'lsa, 15 yoshda 18 mln., kattalarda esa 35 mln ga yetadi. Shilliq osti asosida mushak tolalari bola hayotining 5-8 oylarida paydo bo'ladi.

Yangi tug'ilgan chaqaloq oshqozoni devorida mushak va elastik to'qimalari kam bo'lib, kirish qismi qisqichi yaxshi bilinmaydi. Mushak qavati bo'sh, tashqi bo'ylama qavat yupqa, katta egrilikda ko'proq bo'ladi (143-rasm).

143-rasm. Yangi tug'ilgan chaqaloq oshqozoni mushak qavati tuzilishi.

Old tomondan ko'rinishi.

- 1-tunica muscularis esophagi;
 2-incisura cardialis; 3-stratum circulare;
 4-tunica serosa; 5-fibrae obliquae;
 6-m.sphincter pyloricus;
 7-stratum longitudinale;
 8-pars abdominalis esophagi.



Yaxshi rivojlangan halqasimon qavati goho chiqish teshigi atrofida ko'payib qisqichni hosil qiladi. Ichki qiyshiq tolalar

yangi tug'ilgan chaqaloqda yaxshi rivojlanmagan bo'lib, keyinchalik juda tez o'sadi. Bola 5 yoshga borganida oshqozon devori kattalarnikiga o'xshash tuzilishga ega bo'lib, mushak qavati 15-20 yoshlarda kuchayib ketadi.

Tashqi seroz parda qorinpardadan iborat bo'lib, kattalarnikiga o'xshagan bo'ladi.

Ichaklar taraqqiyoti

Homila hayotining birinchi oyi oxirida birlamchi ichak nayi osqozondan to kloqagacha cho'zilgan bo'lib, ikkita: ventral va dorsal tutqichlari bo'ladi. Taraqqiyotning erta davrida oldingi tutqich yoqolib ketadi. 5-haftada ichak tez o'sib uzayadi va oldinga qarab turtib chiqqan qovuzloq hosil qiladi. Ichak qovuzlog'ida tushuvchi va ko'tariluvchi tizzalari tafovut qilinadi. Qovuzloqning uchiga uni kindik bilan bog'lovchi tuxum sarig'i nayi ochiladi. Tez orada bu nay atrofiyaga uchraydi va ichakni tananing oldingi devori bilan aloqasi

yo'qoladi. Agar bu nay yo'qolmasa, bu yerda umr bo'yi ko'r o'simta (**diverticulum**) anomaliya sifatida saqlanib qoladi va Mekkel diverticuli deyiladi. Oshqozon aylangan vaqtda ko'tariluvchi tizzaning boshlanish joyida kichkina bo'rtma, bo'lajak ko'richak paydo bo'ladi. Pastga tushuvchi tizzaning boshlang'ich qismidan o'n ikki barmoq ichak, qolgan qismidan esa ingichka ichak rivojlanadi. Taraqqiyotning keyingi davrida tushuvchi tizzaning tez o'sishi natijasida ingichka ichak qovuzloqlari hosil bo'ladi.

Birlamchi ko'richak o'ng tomonga jigar ostiga suriladi, tushuvchi va ko'tariluvchi tizzalar tutqichlari o'zaro kesishadi. Keyingi bosqichlarda qovuzloqning ko'tariluvchi tizzasi o'sib, ko'richak pastga tushadi va chamber ichak qismlari paydo bo'ladi. Ichak nayining orqa qismidan tushuvchi chamber ichak, sigmasimon chamber ichak va to'g'ri ichak rivojlanadi.

Ingichka ichak

Ingichka ichak (**intestinum tenue**) hazm nayining eng uzun qismi bo'lib, oshqozon bilan yo'g'on ichakning (oshqozonning chiqish qismi bilan ileosekal qopqoq) o'rtasida yotadi. Uning uzunligi tirik odamda 2,2 m dan 4,4 m gacha, murdada esa 5–6 m, ko'ndalang o'lchami boshlanish joyida 4,7 sm bo'lsa, oxirida 2,5–2,7 sm bo'ladi.

Ingichka ichakda so'lak va oshqozon shirasi ta'sirida maydalangan ovqat bo'tqasi ichak shirasi, oshqozon osti bezi shirasi va o't ta'sirida parchalanadi. Bu yerda parchalangan oziqa moddalar qon va limfa tomirlariga so'riladi. Ingichka ichakda uch qism: o'n ikki barmoq ichak, och ichak va yonbosh ichak tafovut qilinadi. Och va yonbosh ichakda ichak tutqichi bo'lgani uchun ingichka ichakning tutqichli qismi deyiladi.

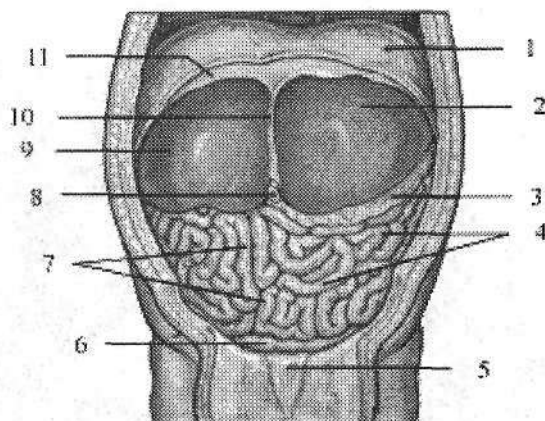
Yangi tug'ilgan chaqaloq ingichka ichagi kattalarnikiga nisbatan uzun bo'lib, uzunligi 150–300 sm. Ularning ichagi uzunligining tana uzunligiga nisbati 8,3:1 bo'lsa (144-rasm), bir yoshda 6:1, katta odamda 5,4:1 bo'ladi. O'g'il bolalarning ichagi qiz bolalarga nisbatan uzun.

Ingichka ichakning kengligi 1 yoshda 1,6 sm bo'lsa, 3 yoshda 2,3 sm ga etadi. Bola hayotining birinchi yilida ingichka ichak tez o'sadi. Ichaklar o'sishida ikki davr: 1–3 yosh va 10–15 yoshlar tafovut qilinadi. Yosh bolalarda ingichka ichak devori shilliq qavati yupqa, qon tomirlarga boy bo'lib, burmalari, vorsinkalari va bezlari yaxshi taraqqiy etmagan bo'ladi.

O'n ikki barmoq ichak (**duodenum**) ingichka ichakning boshlang'ich qismi bo'lib (145-rasm), uning uzunligi tirik odamda 17–21 sm, murdada 25–30 sm, ko'proq taqa, kamroq halqa shaklida bo'ladi. O'n ikki barmoq ichak qorin bo'shlig'ining orqa devorida I–III bel umurtqalari sohasida oshqozon osti bezining boshchasini o'ragan holatda joylashadi. Unda to'rt: yuqorigi qismi, tushuvchi qismi, gorizontal va ko'tariluvchi qismlari tafovut qilinadi.

144-rasm. Chaqaloqning qorin bo'shlig'i a'zolari. Old tomondan ko'rinishi.

1—diaphragma; 2—lobus hepatis sinister; 3—omentum majus; 4—jejunum; 5—vesica urinaria; 6—colon sigmoideum; 7—ileum; 8—v. umbilicalis; 9—lobus hepatis dexter; 10—lig. falciforme hepatis; 11—peritoneum parietale.



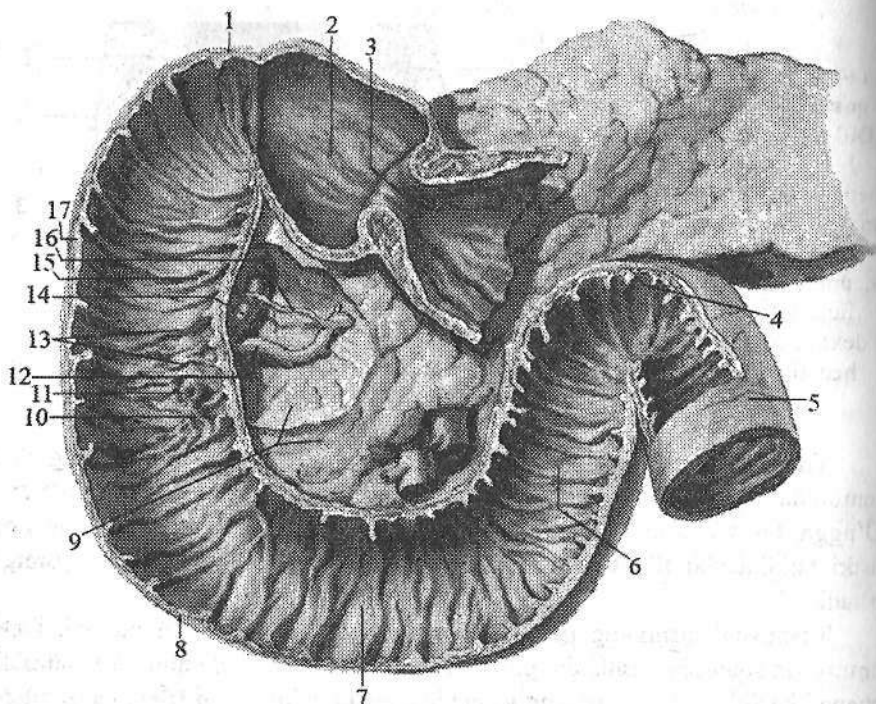
Yuqorigi qismi (**pars superior**) XII ko'krak yoki I bel umurtqasining o'ng tomonida oshqozonning chiqish qismidan boshlanadi. Uning uzunligi 4–5 sm. O'ngga, biroz orqaga va yuqori tomonga yo'nalib o'n ikki barmoq ichakning ustki bukilmagini (**flexura duodeni superior**) hosil qilib tushuvchi qismiga o'tadi.

Tushuvchi qismining (**pars descendens**) uzunligi 8–10 sm bo'ladi. I bel umurtqasi sohasida boshlanib, pastga tomon tushadi. III bel umurtqasi sohasida chapga burilib, o'n ikki barmoq ichakning pastki bukilmagini (**flexura duodeni inferior**) hosil qilib gorizontaal qismiga o'tadi.

Gorizontaal qismi (**pars horizontalis**) pastki o'n ikki barmoq ichak bukilmasidan chapga tomon yo'nalib III bel umurtqasi tanasi sohasida yuqoriga ko'tarilib ko'tariluvchi qismiga davom etadi.

Ko'tariluvchi qismi (**pars ascendens**) II bel umurtqasi tanasining chap chekkasi sohasida o'n ikki barmoq ichak bilan och ichak orasidagi bukilma (**flexura duodenojejunalis**) hosil qilib och ichakka o'tib ketadi.

O'n ikki barmoq ichakni qorin parda boshlanish va oxirgi qismlarini har tomondan o'rasa, qolgan qismlari qorinparda orqasida yotadi. O'n ikki barmoq ichakning shilliq pardasida halqa shaklidagi burmalar (**plicae circularis**) hamda pastga tushuvchi qismining medial devorida joylashgan o'n ikki barmoq ichakning bo'ylama burmasi (**plica longitudinalis duodeni**) bor (145-rasm). Bu burmaning pastki qismidagi o'n ikki barmoq ichakning katta so'rg'ichiga (**papilla duodeni major**) umumiy o't yo'li va oshqozon osti bezi nayi, undan yuqoriroqda joylashgan o'n ikki barmoq ichakning kichik so'rg'ichiga (**papilla duodeni minor**) oshqozon osti bezining qo'shimcha nayi ochiladi. Bundan tashqari o'n ikki barmoq ichak bo'shlig'iga uning shilliq osti asosida joylashgan duodenal bezlar (**glandulae duodenales**) ham ochiladi.



145-rasm. O'n ikki barmoqli ichakning shilliq pardasi.

- 1-flexura duodeni superior; 2-ampulla duodeni; 3-ostium pyloricum; 4-flexura duodenojejunalis; 5-jejunum; 6-pars ascendens duodeni; 7-pars horizontalis duodeni; 8-flexura duodeni inferior; 9-caput pancreatis; 10-plica longitudinalis duodeni; 11-papilla duodeni majoris; 12-ductus pancreaticus; 13-plicae circularis; 14-ductus choledochus; 15-papilla duodeni minoris; 16-ductus pancreaticus accessorius; 17-pars descendens duodeni.

Yangi tug'ilgan chaqaloq o'n ikki barmoq ichagi halqa yoki II shaklida bo'lib, uzunligi 7,5–10 sm bo'ladi. Uning boshlanish joyi va oxiri I bel umurtqasi sohasida joylashgan. Besh oylik bolada o'n ikki barmoq ichakning yuqori qismi XII ko'krak umurtqasi sohasida joylashgan. Unda pastga tushuvchi va ko'tariluvchi qismlari paydo bo'ladi. Bola hayotining birinchi yilida o'n ikki barmoq ichakda to'rt: yuqorigi, tushuvchi qismi, gorizont qism va ko'tariluvchi qismi tafovut qilinadi. Yuqorigi qismi qisqa va keng, boshqa qismlardan farqli qorinparda bilan har tomondan o'ralib, I bel umurtqasi sohasida turadi. Pastga tushuvchi qismi I–II bel umurtqalarini yon tomonida joylashgan. Gorizont qism shakli va uzunligi jihatidan o'zgaruvchan bo'lib umurtqa pog'onasini kesib o'tib, ko'tariluvchi qismiga davom etadi. O'n ikki barmoq ichakni och ichakka o'tish joyida to'g'ri yoki o'tkir burchakli bukilma hosil

bo'lib, u I–II bel umurtqalarini chap yonida joylashadi. Bu bukilma ingichka ichak qovuzloqlarini o'rganishda katta ahamiyatga ega. Bolalarda o'n ikki barmoq ichak harakatchan bo'lib, uning tez o'sishi 5 yoshgacha davom etadi, keyinchalik sekinlashadi. Bola 7 yoshga to'lganida pastga tushuvchi qismi II bel umurtqasigacha, 12 yoshda undan pastroqqa tushib joylashishi kattalarnikiga o'xshab qoladi.

Yangi tug'ilgan chaqaloq o'n ikki barmoq ichagi bezlari uncha katta bo'lmay nisbatan kam shoxlangan bo'ladi. Bola hayotining birinchi yilida bu bezlar tez o'sadi.

Ingichka ichakning tutqichli qismi o'n ikki barmoq ichakning davomi bo'lib, ko'ndalang chamber ichak va uning tutqichidan pastda, old tomondan katta charvi bilan yopilgan, 14–16 qovuzloq hosil qilib joylashadi. Uning 2/5 qismi och ichakka, 3/5 qismi yonbosh ichakka to'g'ri keladi. Bu ikki bo'lim o'rtasida aniq chegara yo'q.

Och ichak (**jejunum**) o'n ikki barmoq ichakning bevosita davomi bo'lib, qorin bo'shlig'ining chap yuqori qismida yotadi. Uning qovuzloqlari gorizontal joylashgan.

Yonbosh ichak (**ilium**) qorin bo'shlig'ining o'ng pastki qismini egallab, o'ng yonbosh chuqurchasida ko'richakka o'tib ketadi. Uning qovuzloqlari vertikal joylashgan.

Och ichakni yonbosh ichakdan quyidagi belgilar bilan ajratish mumkin. Och ichak pushti rangda bo'lsa, yonbosh ichak och rangda bo'ladi. Och ichakning diametri katta, devori esa qalin. Och ichakning shilliq pardasida halqasimon burmalar ko'p bo'lsa, yonbosh ichakda to'plangan limfa tugunchalari ko'p. Yonbosh ichak ko'richakka o'tish joyidan 1 metrcha yuqoriroqda mekkel o'simtasi uchraydi.

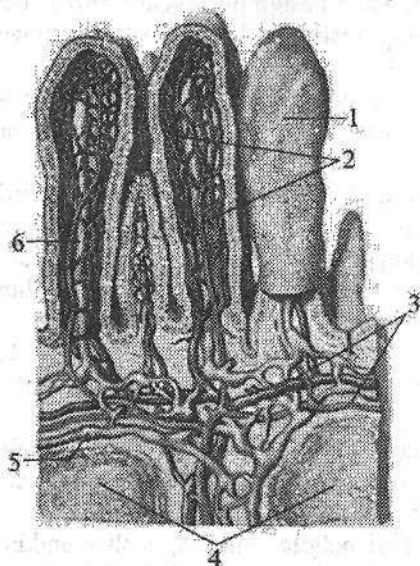
Yonbosh ichak o'ng yonbosh chuqurchasi sohasida ko'richakka to'g'ri yoki o'tkir burchak hosil qilib tushadi. Yonbosh ichakni ko'richakka o'tish joyida yonbosh ichak teshigi (**ostium ileale**) atrofida o'ziga hos qopqoq (**valva ileocaecalis**) bo'ladi.

Ingichka ichakning devori quyidagi tuzilishga ega:

Shilliq parda (**tunica mucosa**) pushti rangda bo'lib, unda 650 taga yaqin, balandligi 8 mm gacha bo'lgan halqasimon burmalar (**plicae circularis**) bor. Burmalarning balandligi och ichakdan yonbosh ichakka qarab kamayib boradi. Ingichka ichakning shilliq pardasi bir qavat silindrsimon epiteliy bilan qoplangan. Shilliq pardada ko'p sonli (4 mln) uzunligi 0,2–1,2 mm bo'lgan ingichka ichakdagi tukli hosilalari (vorsinkalar) (**villi intestinales**) bo'lib (146-rasm), unga duxobaga o'xshash ko'rinish beradi.

Ingichka ichakdagi tukli hosilalari va burmalari hisobiga shilliq pardaning ovqat so'ruvchi yuzasi 24 marta kattalashadi. Ingichka ichakdagi tukli hosilalarining yuzasi 4–5 m² maydonni tashkil qilib, odam terisi yuzasidan 2–3 marta katta. Ingichka ichakdagi tukli hosilalarning miqdori och ichakda ko'proq

bo'lib, ular bu sohada ingichka va uzunroq bo'ladi. Ularning markazida limfa sinusi, uning atrofida qon tomirlar joylashgan. Vorsinkaga arteriola kirib, kapillyarga bo'linadi va undan venulla chiqadi.



146-rasm. Ingichka ichakdagi tukli hosilalarning tuzilishi.

1-villi intestinales; 2-qon tomir kapillyarlar; 3-qon tomirlar; 4-noduli lymhoidei solitari; 5-limfa tomiri; 6-limfa kapillyari.

Ingichka ichak shilliq pardasini qoplagan epiteliy hujayralari o'rtasida ko'p sonli shilliq ishlab chiqaruvchi qadahsimon hujayralar uchraydi. Ovqat bo'tqasidan yog'lar limfa tomirlarga, oqsil, uglevodlar vena tomirlariga so'riladi. Ingichka ichakdagi tukli hosilalari oralig'iga ichak bezlarining (*glandulae intestinales*) nayi ochiladi. Ingichka ichak shilliq pardasida ko'p sonli (15.000 ga yaqin) yakka-yakka

limfa tugunchalari (*noduli lymhoidei solitarii*) va to'plangan limfa tugunchalari (20–30 ta) (*noduli lymhoidei aggregati*) joylashgan. To'plangan limfa tugunchalari cho'zinchoq shaklda, uzunligi 2–3 sm, kengligi 0,8–1 sm bo'lib, ichak tutqichiga qarama-qarshi tomonda joylashadi. Ingichka ichakning shilliq pardasida shilliq pardaning mushak plastinkasi (*lamina muscullaris mucosae*) bo'ladi.

Shilliq osti asosi (*tela submucosa*) nisbatan qalin, yumshoq tolali birkirituvchi to'qimadan tashkil topgan bo'lib, qon va limfa tomirlar, nervlar joylashgan.

Mushakli parda (*tunica muscularis*) ikki: tashqi bo'ylama (*stratum longitudinale*) va ichki halqali qavatlardan (*stratum circulare*) iborat. Halqali qavati bo'ylama qavatiga nisbatan yaxshi rivojlangan. Yonbosh ichakni ko'r-ichakka o'tish joyida halqali qavat qalinlashgan.

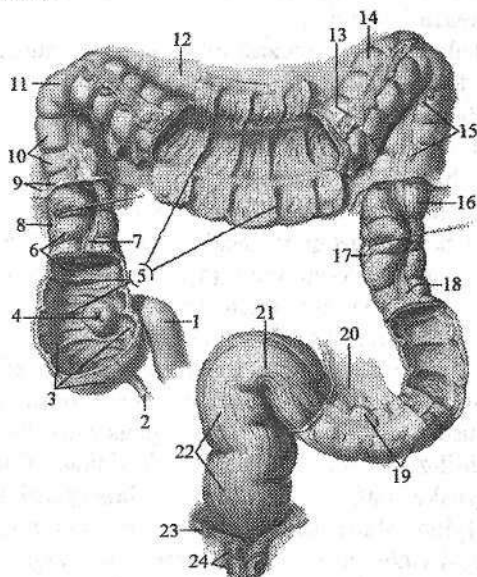
Seroz parda (*tunica serosa*) qorin pardaning visseral varag'idan hosil bo'lib, ingichka ichak devorini hamma tomondan o'rab ichak tutqich (*mesenterium*) hosil qiladi. Seroz pardaning ichak tutqich hosil qiladigan yuzasida uning ikki varag'i o'rtasidan ichakka qon, limfa tomirlar va nervlar kiradi. Bu pardaning ostida seroz osti asosi (*tela subserosa*) bo'lib, mushakli pardani seroz pardadan ajratib turadi.

Yangi tug'ilgan chaqaloqning ingichka ichagi shilliq pardasida halqasimon

burmalar och ichakning boshlang'ich qismida bo'lib, keyinchalik boshqa qismlarda ko'plab paydo bo'ladi. Ichak bezlari kattalarnikiga nisbatan yirik bo'lib bir yoshga borib soni ko'payadi. Limfoid to'qima yakka-yakka limfa tugunchalari yoki to'plangan limfa tugunchalari shaklida uchraydi. Limfa tomirlari ko'p bo'lib, ularning bo'shlig'i keng. Mushakli pardasi, ayniqsa, bo'ylama qavati kam taraqqiy etgan bo'ladi. Yangi tug'ilgan chaqaloqda va bola hayotini birinchi oyida shilliq parda, shilliq osti asosi va mushakli pardaning qalinligi bir xil bo'ladi. Emizikli davrda ingichka ichak qovuzloqlari qorin devoriga tegib turadi. Ikki yoshdan so'ng o'sayotgan katta charvi uni old tomonidan qoplasa, 7 yoshda uni qorin devoridan butunlay ajratadi.

Yo'g'on ichak

Yo'g'on ichak (*intestinum crassum*) ingichka ichakning bevosita davomi bo'lib, orqa chiqaruv teshigi bilan tugaydi (147-rasm). Yo'g'on ichak qorin va chanoq bo'shlig'ida joylashib uzunligi 1–1,5 m, kengligi 5–8 sm, oxirgi qismida 4 sm ga yaqin.



147-rasm. Yo'g'on ichak.

- 1—ileum; 2—appendix vermiformis; 3—caecum; 4—ostium ileale; 5—plicae semilunares coli; 6—colon ascendens; 7, 18—taenia libera; 8, 13—taenia omentalis; 9, 15—tunica serosa; 10—haustra coli; 11—flexura coli dextra; 12—mesocolon transversum; 14—flexura coli sinistra; 16—colon descendens; 17—taenia mesocolica; 19—colon sigmoideum; 20—mesocolon sigmoideum; 21—stratum longitudinale tunica muscularis; 22—rectum; 23—m. levator ani; 24—m. spincter ani externus.

Yo'g'on ichak uch qism: ko'richak chuvalchangsimon o'simta bilan, chamber ichak va to'g'ri ichakdan iborat. Chamber ichak o'z navbatida to'rt ko'tariluvchi, ko'ndalang, tushuvchi va sigmasimon chamber ichakka bo'linadi.

Yo'g'on ichak ingichka ichakdan joylashishi, shakli va tuzilishi bilan farq qiladi.

Yo'g'on ichak o'zining kul rangi bilan pushti rangli ingichka ichakdan farq qiladi.

Uning tuzilishidagi asosiy farqlari quyidagilar:

1. Yo'g'on ichakning mushak pardasini bo'ylama qavati tashqi yuzasida kengligi 1 sm bo'lgan uchta chamber ichak tasmasi (*taenia coli*) hosil qiladi. Tasmalar chuvalchangsimon o'simta asosida o'zaro qo'shilgan holatda boshlanadi va to'g'ri ichakda tugaydi. Ularning bittasi ko'richak, ko'tariluvchi va tushuvchi chamber ichakning oldingi erkin yuzasi (ko'ndalang chamber ichakni pastki yuzasida) bo'ylab yo'nalgan bo'lib, erkin tasmasi (*taenia libera*) deyiladi. Ikkinchisi ko'ndalang chamber ichakning tutqichi birikkan joy bo'ylab yo'nalgan tutqich tasmasi (*taenia mesocolica*), uchinchisi esa ko'ndalang chamber ichakning old tomonida katta charvi birikkan joyda joylashib charvi tasmasi (*taenia omentalis*) deyiladi.

2. Yo'g'on ichakning tashqi yuzasi tekis bo'lmay, mushak tasmalari o'rtasida tashqariga bo'rtib chiqqan yo'g'on ichakning qavariq joylari (*haustra coli*) bor. Ular mushak tasmalari va ichak qismlari uzunligining mos kelmasligidan hosil bo'ladi. Gaustralar bir-biridan ko'ndalang egatlar vositasida ajralib turadi. Bu egatlar ichak bo'shlig'iga qavarib, chamber ichakning yarimoysimon burmalarini (*plicae semilunaris coli*) hosil qiladi.

3. Yo'g'on ichakning tashqi yuzasida erkin va charvi tasmalari bo'ylab uzunligi 4–5 sm bo'lgan yog' o'simtalari (*appendicis omentales*) bor.

4. Yo'g'on ichakning kengligi ingichka ichakka qaraganda ikki marta katta.

Yo'g'on ichak devori qavatlarining tuzilishi ham o'ziga xos bo'ladi:

Shilliq parda (*tunica mucosa*) yaxshi rivojlangan, silindsimon epiteliy bilan qoplangan, vorsinkalari bo'lmaydi. Unda yarimoysimon burmalar bo'lib, ular uch qator mushak tasmalari o'rtasida, gaustralar oralig'ida joylashadi. Shilliq qavatda shilliq qavatning mushak plastinkasi (*lamina muscullaris mucosae*), yakka-yakka limfa tugunchalari (*noduli lymphoidei solitari*), yo'g'on ichak bezlari (*glandulae intestinales*) va qadahsimon hujayralar ko'p.

Shilliq osti asosi (*tela submucosa*) yaxshi rivojlangan bo'lib, shilliq pardada burmalar hosil bo'lishida uning ahamiyati katta.

Mushak parda (*tunica muscularis*) ikki qavatdan iborat.

Bo'ylama qavat (*stratum longitudinale*) uchta tasma shaklida joylashgan bo'lib, halqali qavat (*stratum circulare*) yarimoysimon burmalar ostida biroz qalinlashadi.

Seroz osti asosi (*tela subserosa*) yo'g'on ichakning qorin parda bilan o'ralgan qismida uchraydi. U mushak qavatni seroz qavatdan ajratib turadi.

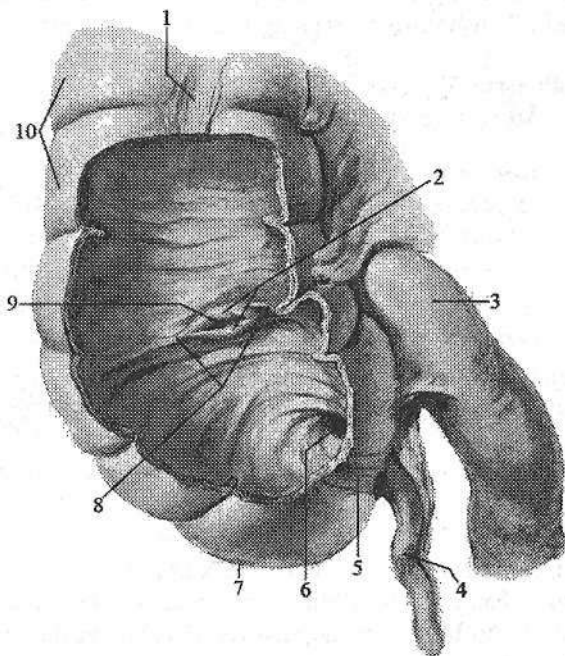
Seroz parda (*tunica serosa*) yo'g'on ichakning hamma qismini bir xil o'ramaydi.

Yangi tug'ilgan chaqaloq yo'g'on ichagining uzunligi o'rta hisobda 63 sm. Uning mushak tasmalari yaxshi taraqqiy etmagan bo'lib, yo'g'on ichakning qavariq joylari va yog' o'simalari bo'lmaydi. Yo'g'on ichakning qavariq joylari bola 6 oylik bo'lganida, yog' o'simalari esa ikki yoshda paydo bo'ladi. Yo'g'on ichakning uzunligi 1 yoshda 83 sm, 10 yoshda 118 sm ga yetadi. 6-7 yoshlarda yo'g'on ichakning mushak tasmalari, qavariq joylari va yog' o'simalari to'liq shakllanib bo'ladi.

Ko'richak (*caecum*) yo'g'on ichakning (148-rasm) boshlang'ich kengaygan qismi bo'lib o'ng yonbosh chuqurchasida joylashgan.

148-rasm. Ko'richak va chugalchangsimon o'simta.

- 1, 5—taenia libera;
- 2—valva ileocaecalis;
- 3—ileum; 4—appendix vermiformis;
- 6—ostium appendices vermiformis; 7—caecum;
- 8—frenulum valvae ileocaecalis;
- 9—ostium ileale;
- 10—haustra coli.



U yonbosh ichakning yo'g'on ichakka tushish joydan pastda bo'lib uzunligi 6-8 sm, kengligi 7-7,5 sm. Uning orqa yuzasi yonbosh va katta bel mushaklariga, oldingi

yuzasi qorining oldingi devoriga tegib turadi. Qorinparda bilan har tomondan o'ralgan bo'lsa-da, tutqichi yo'q. Katta yoshdagi odamda ko'richakning joylashishi turlicha bo'ladi. U yonbosh suyagi oldingi yuqorigi o'simtasidan tepada yoki kichik chanoq bo'shlig'ida joylashishi mumkin.

Ko'richakning orqa medial yuzasida mushak tasmalari o'zaro birikkan joydan chugalchangsimon o'simta (**appendix vermiformis**) boshlanadi. Uning uzunligi 2-20 sm, kengligi 0,5-1 sm. U qorinparda bilan hamma tomondan o'ralib tutqich (**mesoappendex**) hosil qiladi. Bu o'simtaning joylashishi ko'richakning holati va uzunligiga bog'liq. Asosan u o'ng yonbosh chuqurchasida, ba'zan yuqori, pastroqda yoki ko'richakning orqasida bo'lishi mumkin.

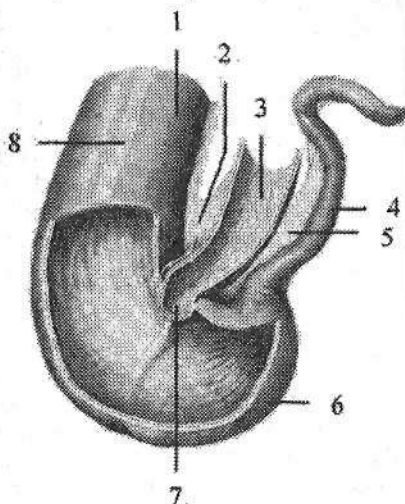
Uning shilliq pardasida juda ko'p to'plangan limfa tugunlari (**noduli lymphoidei aggregati**) joylashgan. Yonbosh ichakni ko'richakka o'tish joyida yaxshi taraqqiy etgan burma shaklidagi qopqoq (**valva ileocaecalis**) bor. U quyg'ich shaklida bo'lib, tor qismi ko'richak bo'shlig'iga qaragani uchun ovqat massasini bir tomonga qarab o'tkazadi.

Ileosekal qopqoqdan biroz pastroqda ko'richakning ichki yuzasida chuvalchangsimon o'simta teshigi (**ostium appendicis vermiformis**) joylashgan. Chuvalchangsimon o'simta teshigi atrofida shilliq parda burmasi shaklidagi qopqoq bor.

Yangi tug'ilgan chaqaloq ko'richagi (149-rasm) qisqa va keng, konusimon shaklga ega bo'lib, uzunligi 1,5 sm, kengligi 1,7 sm, hajmi 2,5 cm³ bo'ladi. 7 yoshda ko'richakning shakli kattalarnikiga o'xshab qoladi (150-rasm).

149-rasm. Yangi tug'ilgan chaqaloqning ko'r ichagi va chuvalchangsimon o'simtasi.

- 1—colon ascendens; 2—mesenterium;
- 3—pars terminalis ilei; 4—appendix vermiformis; 5—mesoappendix;
- 6—caecum; 7—ostium ileale;
- 8—taenia libera.



Yangi tug'ilgan chaqaloqning ko'richagi yonbosh suyagi qanotidan yuqoriroq joylashgan bo'lib, 14 yoshda u o'ng yonbosh chuqurchasiga tushadi.

Yangi tug'ilgan chaqaloqda chuvalchangsimon o'simta uzunligi 2–8 sm, diametri 0,2–0,6 sm. Uning bo'shlig'i nisbatan keng bo'lib, ochiq teshik orqali ko'richak bilan qo'shilib turadi. Emizikli davrda o'simtaga kirish yerida burma paydo bo'lib, undan qopqoq rivojlanadi. Bu davrda chuvalchangsimon o'simta uzunligi o'rta hisobda 6 sm bo'lsa, 10 yoshda 9 sm, 20 yoshda esa 20 sm ga yetadi. Emizikli davrda chuvalchangsimon o'simta shilliq pardasida juda ko'p to'plangan limfa tugunlari bo'lib, bolalikning ikkinchi davrida ularning taraqqiyoti yuqori darajaga yetadi.

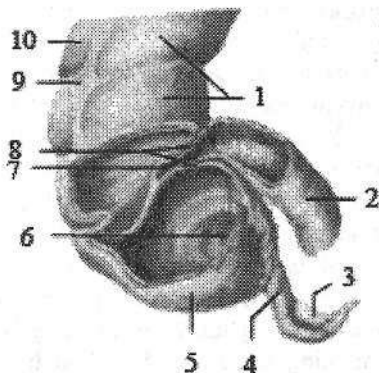
Yangi tug'ilgan chaqaloqda ileotsekal teshik aylana yoki uchburchak shaklida ochiq bo'ladi. Bir yoshdan keyin u yorig'simon shaklni oladi. Ileotsekal qopqoq bolalarda uncha katta bo'lmagan burma ko'rinishiga ega va kam rivojlangan bo'ladi, shuning uchun ular davomida ovqat moddalari ko'richakdan yonbosh ichakka qaytib o'tishi mumkin.

Ko'tariluvchi chambar ichak (**colon ascendens**) ko'richakning yuqori tomonga davomi bo'lib, qorin bo'shlig'ining o'ng yon tomonida yotadi. Uning

uzunligi 15–20 sm. Jigarining o'ng bo'lagi visseral yuzasiga borganida u chapga burilib chamber ichakning o'ng bukilmagini (*flexura coli dextra*) hosil qilib, ko'ndalang chamber ichakka o'tib ketadi. U orqa tomondan belning kvadrat va qorinning ko'ndalang mushagi, o'ng buyrakning oldingi yuzasiga, lateral tomondan qorin bo'shlig'ining o'ng devoriga, medial tomondan katta bel mushagi va yonbosh ichak qovuzloqlariga, old tomondan qorinning oldingi devoriga tegib turadi. Qorinparda bilan old va ikki yon tomondan o'ralgan.

150-rasm. 6 yoshli bolaning ko'richagi va chuvalchangsimon o'simtasi.

- 1—haustra coli; 2—pars terminalis ilei
- 3—mesenterium appendix vermiformis;
- 4—appendicis vermiformis; 5—caecum;
- 6—ostium appendicis vermiformis; 7—ostium ileale;
- 8—valva ileocacalis; 9—taenia libera;
- 10—colon ascendens.



Yangi tug'ilgan chaqaloqda ko'tariluvchi chamber ichak yaxshi taraqqiy etmagan bo'lib, uzunligi 7 sm. Emizikli davrda u o'ziga xos bukilmalar hosil qiladi.

Yangi tug'ilgan chaqaloqda jigar uni old tomondan yopib tursa, 4 oylik bolada uning yuqori uchiga tegib turadi. 7 yoshli bolada ko'tariluvchi chamber ichakning old tomondan katta charvi qoplaydi. Emizikli davrda ko'tariluvchi chamber ichak tez o'sib uzunligi 9,6 sm, 10 yoshda esa 13 sm, balog'at yoshida tuzilishi kattalarnikiga o'xshash bo'ladi.

Ko'ndalang chamber ichak (*colon transversum*) chamber ichakning o'ng bukilmasidan boshlanib ko'ndalang joylashadi. Uning uzunligi 30–83 sm (o'rtaicha 50 sm) bo'lib, chamber ichakning chap bukilmagini (*flexura coli sinistra*) hosil qilib tushuvchi chamber ichakka o'tib ketadi. Ko'ndalang chamber ichakning uzunligi uning boshlanish va oxirgi nuqtalari oralig'idan uzun bo'lgani uchun odatda u pastga qaragan ravoq shaklida joylashadi. Ko'ndalang chamber ichak qorinparda bilan har tomondan o'ralgan. Ko'ndalang chamber ichak tutqichi (*mesocolon transversum*) bor bo'lib, uning vositasida u qorin bo'shlig'ining orqa devoriga birikadi. Yuqori tomondan ko'ndalang chamber ichakka jigar, oshqozon va taloq tegib tursa, past tomonda ingichka ichak qovuzloqlari, orqasida esa o'n ikki barmoq ichak va oshqozon osti bezi yotadi. Uning oldingi yuzasi qorin bo'shlig'ining oldingi devoriga tegib turadi.

Bola hayotining birinchi yilida ko'ndalang chamber ichakning uzunligi 26–28 sm bo'lsa, 10 yoshda 35 sm bo'ladi. Yangi tug'ilgan chaqaloq va emizikli bolalarda ko'ndalang chamber ichak tutqichi qisqa bo'lgani uchun u kam harakatli bo'lib, bu davrda uning jigar va taloq bukilmalari yaxshi bilinmaydi. Bola 5 oylik bo'lgunicha uni old tomondan jigar yopib turadi. Yangi tug'ilgan

chaqaloqda ko'ndalang chamber ichak tutqichi uzunligi 2 sm bo'lsa, 1,5 yoshda 5–8,5 sm, kattalarda esa 14–15 sm. Ko'ndalang chamber ichak tutqichi uzaygan sari uning harakati erkin bo'ladi va bo'yiga o'sadi.

Tushuvchi chamber ichak (**colon descendens**) chamber ichakning chap bukilmasidan boshlanib pastga tomon chap yonbosh chuqurchasiga tushib sigmasimon ichakka o'tib ketadi. U qorin bo'shlig'ining chap yon tomonida yotadi. Tushuvchi chamber ichakning uzunligi 10–15 sm. U orqa tomondan belning kvadrat mushagi, chap buyrakning pastki uchi va yonbosh mushagiga tegib tursa, old tomondan qorinning oldingi devoriga, lateral tomondan qorinning yon devoriga, medial tomondan ingichka ichak qovuzloqlariga tegib turadi. Tushuvchi chamber ichakni qorinparda uch tomondan (old va ikki yon) o'ragan.

Yangi tug'ilgan chaqaloqda tushuvchi chamber ichak uzunligi 5 sm bo'ladi. Bola hayotining birinchi yilida uning uzunligi ikki baravar o'sib 10 sm ga yetsa, 5 yoshda 13 sm, 10 yoshda esa 16 sm bo'ladi. Uning o'sishi bilan birga chamber ichakning chap bukilmasi paydo bo'ladi.

Sigmasimon chamber ichak (**colon sigmoideum**) chap yonbosh chuqurchasida yotadi. U yuqorida yonbosh suyagi qirrası sohasidan boshlanib, dumg'azayonbosh bo'g'imi sohasida to'g'ri ichakka o'tib ketadi. Sigmasimon chamber ichakning uzunligi 15–67 sm bo'lib, odatda ikkita qovuzloq hosil qilib joylashadi. U qorinparda bilan har tomondan o'ralgan. Sigmasimon chamber ichak tutqichi bor bo'lib, qorin bo'shlig'ining orqa devoriga birikkan. Tutqichi bo'lgani uchun u harakatchan.

Yangi tug'ilgan chaqaloqda sigmasimon chamber ichak tutqichi uzun bo'lgani uchun qorin bo'shlig'ining yuqori qismida joylashadi. Uning bukilmalari o'ng tomonda joylashgan bo'lib, goho ko'richakka tegib turadi. Yangi tug'ilgan chaqaloqda uning uzunligi 20 sm bo'lsa, 5 yoshda 30 sm, 10 yoshda esa 38 sm bo'ladi. 5 yoshli bolada bukilmalari kichik chanoq bo'shlig'iga kirish qismida tursa, 7 yoshda sekin-asta chanoq bo'shlig'iga tushib doimiy holatini oladi. Bu davrda sigmasimon chamber ichak tutqichida yog' to'qimasi paydo bo'ladi.

To'g'ri ichak (**rectum**) hazm kanalining oxirgi qismi bo'lib, kichik chanoq bo'shlig'ida joylashgan. U III dumg'aza umurtqasi sohasida boshlanib oraliq sohasida orqa teshik bo'lib tugaydi. To'g'ri ichakning uzunligi katta yoshli odamlarda o'rtacha 15–20 sm, kengligi 2,5–7,5 sm bo'lib, uning orqasida dumg'aza va dum suyagi tursa, old tomonida erkaklarda qovuq, prostata, urug' pufakchalari va urug' olib ketuvchi nay kengaymasi, ayollarda esa bachadon va qin joylashadi.

To'g'ri ichak odatda to'g'ri turmay sagittal sathda ikkita egrilik: dumg'aza suyagi botiqligiga mos dumg'aza egriligi (**flexura sacralis**) va oraliqda oldinga yo'nalgan oraliq egriligi (**flexura perinealis**) hosil qiladi. To'g'ri ichakning yuqorigi dumg'aza sohasida joylashgan qismi kengayib to'g'ri ichak kengaymasini (**ampulla recti**) hosil qiladi. Pastki oraliqdan o'tadigan toraygan qismi

orqa peshov kanali (**canalis analis**) deb ataladi. Bu kanal pastda orqa peshov (**anus**) bo'lib tugaydi. To'g'ri ichakning bo'ylama mushak tolalari uning devorini to'liq o'rab, pastda orqa teshikni ko'taruvchi mushak tolalari bilan chatishib ketadi. Ichki halqasimon qavati esa orqa peshov kanali sohasida orqa peshovni qisuvchi ichki (ixtiyordan tashqari) mushakni (**m. sphincter ani internus**) hosil qiladi. Orqa teshikni qisuvchi tashqi (ixtiyoriy) mushak (**m. sphincter ani externus**) bevosita teri ostida joylashib, chanoq diafragmasi mu-shaklari tarkibiga kiradi. To'g'ri ichakning shilliq pardasida qadahsimon hujay-ralar, ichak bezlari, yakka-yakka limfa tugunchalaridan tashqari uning kengay-masida 2–3 ta to'g'ri ichakning ko'ndalang burmalari (**plicae transversa recti**) bor (151-rasm).

151-rasm. To'g'ri ichakning shilliq pardasi.

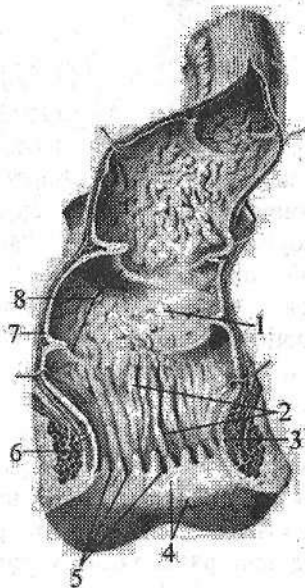
1—ampulla recti; 2—columnae anales; 3—m. sphincter ani internus; 4—canalis analis; 5—sinus anales; 6—m. sphincter ani externus; 7—tunica mucosa; 8—plicae transversae recti.

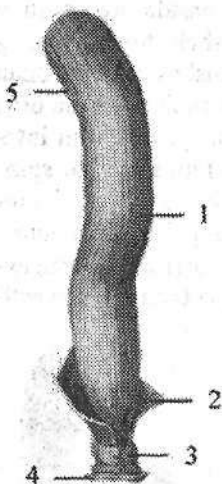
Orqa peshov kanalida esa 6–10 ta bo'ylama chiqaruv teshigi ustunchalari (**columna analis**) bo'lib, ularning o'rtasida joylashgan orqa peshov bo'shliqlari (**sinus anales**) bolalarda kattalarga nisbatan yaxshi bilinadi. Ular past tomondan orqa teshik sohasida halqasimon to'g'ri ichak – orqa teshik chizig'ini (**linea anorectalis**) hosil qilgan shilliq parda bo'rtmalari, orqa peshov qopqoqlari (**valvulae anales**) bilan chegaralan-gan. To'g'ri ichak – orqa teshik chizig'ining shil-liq pardasi va shilliq osti asosida yaxshi rivojlan-gan to'g'ri ichak vena chigali (**plexus venosus rectalis**) yotadi. To'g'ri ichak qismlari qorinpar-da bilan turlicha o'raladi.

Uning yuqori qismi har tomondan, o'rta qismi uch tomondan, pastki qismi esa qorinpardadan tashqarida joylashib adventitsial parda bilan o'ralgan.

Yangi tug'ilgan chaqaloqning to'g'ri ichagi silindr shaklida bo'lib, uzunligi 5–6 sm. Uning ampula qismi ajralmagan va bukilmalari yo'q (152-rasm).

Yangi tug'ilgan chaqaloq va emizikli bolada to'g'ri ichak devori yupqa, yog' to'qimasi bo'lmagani uchun harakatchan bo'ladi. Shilliq pardasida ko'ndalang burmalar va bo'ylama chiqaruv teshigi ustunchalari rivojlanmagan bo'ladi. Shilliq parda shilliq osti asosi to'qimalari bilan bo'sh birikkani uchun ko'pincha bolalarda tashqariga chiqib ketadi. Shilliq qavat bola bir yoshga to'lganida ancha mustahkamlanadi.





152-rasm. Chaqaloqning to'g'ri ichagi.

1—ampulla recti; 2—m. levator ani; 3—m. sphincter ani externus; 4—teri; 5—colon sigmoideum.

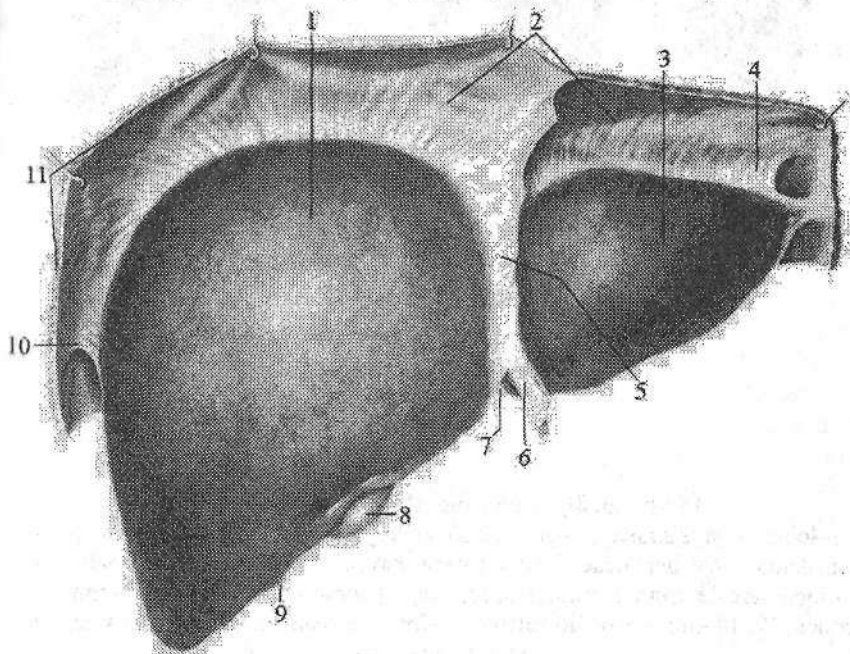
Bolalikning birinchi davrida ampula qismi, 8 yoshdan so'ng esa bukilmalari paydo bo'ladi. Bu davrda orqa teshik bo'shliqlari va ustunchalari yaxshi rivojlanadi. Balog'at davrida to'g'ri ichak uzunligi 15–18 sm, kengligi 3,2–5,4 sm bo'ladi.

Jigar

Jigar (*hepar*) organizmdagi eng katta bez bo'lib (153-, 154-rasm), og'irligi katta yoshdagi odamlarda o'rta-tacha 1500 g. Jigar hazm jarayonida, modda almashinuvda va qon ishlab chiqarishda ishtirok etadi. Jigarning rangi qizg'ish bo'lib, yumshoq konsistensiyaga ega. U o'ng qovurg'a osti va qorin usti sohalarida joylashgan. Mo'tadil holatda jigar qovurg'a ravog'idan tashqariga chiqmaydi. Jigarda ikki: silliq va qavariq diafragma yuzasi (*facies diaphragmatica*) oldinga va yuqoriga qaragan bo'lib (153-rasm), diafragmaning pastki yuzasidagi botiqlikda yotadi. Pastki ichki a'zolarga qaragan yuza (*facies visceralis*) pastga va orqaga qaragan bo'ladi (154-rasm). Diafragma va visseral yuzalari old tomonda o'zaro birikib, o'tkir pastki qirrani (*margo inferior*) hosil qiladi. Diafragma va qorinning oldingi devoridan jigarning diafragma yuzasiga sagittal sathda yo'nalgan qorinpardani duplikaturasidan hosil bo'lgan o'roqsimon boylam (*lig. falciforme*) uni o'ng va chap bo'laklarga (*lobus hepatis dexter et sinister*) ajratadi. Jigarning orqa qirradi (*margo posterior*) bo'ylab diafragmaning pastki yuzasi va qorin bo'shlig'ining orqa devoridan boshlanib, frontal sathda yo'nalgan qorinpardaning duplikaturasidan hosil bo'lgan tojsimon boylam (*lig. coronarium*) birikkan. Bu boylamning o'ng va chap chekkalari kengayib o'ng va chap uchburchakli boylamni (*lig. triangulare dextrum et sinistrum*) hosil qiladi. Chap bo'lakning diafragma yuzasida yurak botiqligi (*impressio cardiaca*) bor.

Jigarning visseral yuzasida (154-rasm) ikkita sagittal va bitta frontal sathda yo'nalgan egat joylashgan. Chap sagittal egat jigarning chap bo'lagini o'ng bo'lagidan ajratadi. Uning oldingi qismida kindik venasining bitib ketishidan hosil bo'lgan jigarning yumaloq boylami yorig'i (*fissura lig. teretis*), orqa qismida esa vena boylami joylashgan yoriq (*fissura ligamenti venosi*) bor. O'ng sagittal egat nisbatan keng bo'lib, uning oldingi qismida o't pufagi chuqurchasi (*fossa vesicae biliaris*) joylashsa, orqa qismida pastki kavak venaning egati (*sulcus venae cavae*) yotadi. O'ng va chap sagittal egatlar o'zaro ko'ndalang egat – ji-

g'ar darvozasi (**porta hepatis**) vositasida qo'shiladi. Jigar darvozasidan jigar-ning darvoza venasi, jigarning xususiy arteriyasi va nervlar kiradi. Jigardan esa jigar o't yo'li va limfa tomirlar chiqadi. Jigarning visseral yuzasida o'ng bo'lakdan kvadrat va dumli bo'laklar ajratiladi. Kvadrat bo'lak (**lobus quadratus**) jigar darvozasi oldida o't pufagi chuqurchasi bilan yumaloq boylam yorig'i o'rtasida, dumli bo'lak (**lobus caudatus**) jigar darvozasining orqasida, pastki kavak venaning egati va vena boylami joylashgan yoriq o'rtasida joylashgan.

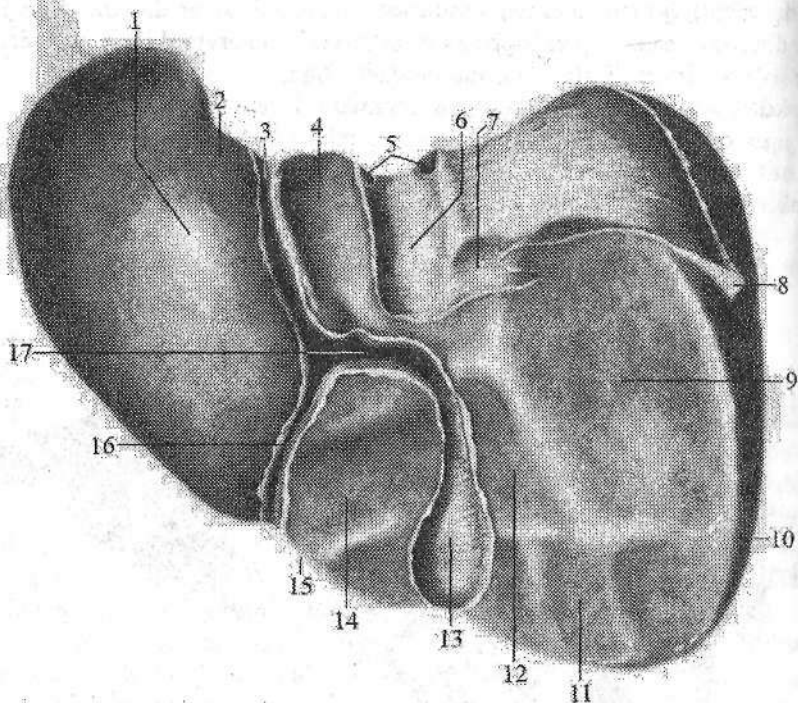


153-rasm. Jigarning diafragma yuzasi.

1—lobus hepatis dexter; 2—lig. coronarium; 3—lobus hepatis sinister; 4—lig. triangulare sinisterum; 5—lig. falciforme; 6—lig. teres hepatis; 7—fissura lig. teretis; 8—vesica biliaris; 9—margo inferior; 10—lig. triangulare dextrum; 11—diafragma.

Bu bo'lakning ikkita o'simtasi bo'lib, birinchisi dumli o'simta (**processus caudatus**) o'ng bo'lakka birikkan. Ikkinchisi so'rg'ichsimon o'simta (**processus papillaris**) oldinga yo'nalib jigar darvozasiga tegib turadi. Jigarning visseral yuzasida ichki a'zolarining tegib turishidan botiqliklar hosil bo'ladi.

Uning chap bo'lagida oshqozon botig'i (**impressio gastrica**), qizilo'ngach botig'i (**impressio esophageale**), o'ng bo'lakda o'ng buyrak botig'i (**impressio renalis**), undan chaproqda ong buyrak usti bezining botig'i (**impressio suprarenalis**), pastki qirraga yaqinroqda chambar ichak botig'i (**impressio colica**) joylashgan.



154-rasm. Jigarnig ichki a'zolarga qaragan yuzasi.

1-lobus hepatis sinister; 2-impressio esophageale; 3-fissura lig. venosi; 4-lobus caudatus; 5-vv. hepaticae; 6-sulcus venae cavae; 7-impressio suprarenalis; 8-lig. triangulare dextrum; 9-impressio renalis; 10-lobus hepatis dexter; 11-impressio colica; 12, 14-impressio duodenalis; 13-fossa vesicae biliaris; 15-lobus quadratus; 16-fissura lig. teretis; 17-porta hepatis.

Jigarning a'zolarga qaragan yuzasidan o'ng buyrakka – **lig. hepatorenale**, o'n ikki barmoq ichakka – **lig. hepatoduodenale** va oshqozonning kichik egri-ligiga – **lig. hepatogastricum** yo'naladi.

Jigar tashqi tomondan seroz parda bilan (diafragma tegib turgan qismi **area nuda** dan tashqari) qoplangan. Uning ostida yupqa va pishiq fibroz parda (**tunica fibrosa**) bor.

Jigar darvozasida fibroz parda qon tomirlar bilan jigar ichiga kirib uni bo'laklarga bo'ladi. Qon tomirlar va o't naylarining tarqalishiga qarab (Kuyano, 1957) jigarda ikkita bo'lak, 5 sektor va 8 segment tafovut qilinadi. Jigar bo'laklarida jigarning darvoza venasining o'ng va chap tarmoqlari tarqaladi. Jigar sektori jigar parenximasining jigarning darvoza venasining ikkinchi tartibli tarmog'i, xususi jigar arteriyasining shunga mos tarmog'i va sektor o't yo'li o'ragan qismidan iborat. Jigar segmenti jigarning darvoza venasining uchinchi tar-

libli tarmog'i, xususiy jigar arteriyasi va o't yo'lining shunga mos tarmog'i o'ragan qismidan iborat.

Jigarning chap bo'lagida 3 sektor va 4 segment (S_1-S_4), o'ng bo'lagida esa 2 sektor va 4 segment (S_5-S_8) tafovut qilinadi.

Chap dorzal sektor jigarning I segmentiga mos kelib, dumli bo'lakni o'z ichiga oladi.

Chap lateral sektor jigarning 2 segmentiga mos kelib chap bo'lakning orqa qismini o'z ichiga oladi.

Chap o'rta chiziq yon sektori jigar chap bo'lagining oldingi qismini (3 segment) va kvadrat bo'lakni (4 segment) o'z ichiga oladi.

O'ng o'rta chiziq yon sektori jigar parenximasining chap bo'lak bilan chegaralanuvchi qismi bo'lib, oldinda yotgan 5-segment va o'ng bo'lakni diafragma yuzasining orqa ichki katta qismini egallagan 8-segmentni o'z ichiga oladi.

O'ng lateral sektor jigarning o'ng bo'lagini tashqi qismi oldinda 6-segment, orqada 7-segmentni o'z ichiga oladi.

Tuzilishi jihatidan jigar murakkab tarmoqlangan naysimon bez bo'lib, uning chiqaruv nayi o't yo'llaridan iborat. Jigarning tarkibiy-vazifaviy birligi jigar bo'lakchasi (*lobulus hepatis*) dir. U prizma shaklida, kengligi 1–2,5 mm bo'lib, odam jigarida 500 mingga yaqin bo'lakcha bor. Bo'lakchalar o'rtasida oz miqdorda biriktiruvchi to'qima bor bo'lib, uning ichida bo'lakchalararo o't yo'li, arteriya va vena joylashgan. Jigar bo'lakchasi ikki qator gepatositlardan hosil bo'lgan va radiar joylashgan jigar ustunchalaridan iborat. Bo'lakcha markazida markaziy vena (v. *centralis*) yotadi. Jigar ustunlari o'rtasida bo'lakcha chekkasidan markaziga qon olib boruvchi sinusoid kapillyarlar bor. Sinusoid kapillyarlar bo'lakcha atrofidagi vena tomirlari bilan markaziy vena o'rtasida bo'lgani uchun uni jigarning ajoyib venoz to'ri deb ataladi. Jigar ustunlarining ikki qator jigar hujayralari o'rtasida o't yo'li (*ductulus biliferi*) bo'lib, bo'lak markazida uning uchi yopiq. Bo'lakcha chekkasida esa u bo'lakchalararo o't yo'lchalariga (*ductuli biliferi interlobulares*) quyiladi. Ularning o'zaro qo'shishidan pirovard natijada o'ng bo'lakdan o'ng jigar yo'li (*ductus hepaticus dexter*), chap bo'lakdan chap jigar yo'li (*ductus hepaticus sinister*) hosil bo'ladi. Jigar darvozasida ular o'zaro qo'shilib, umumiy jigar yo'lini (*ductus hepaticus communis*) hosil qiladi.

Jigarning joylashishi. Jigarning katta qismi o'ng qovurg'a ostida, yuqori chegarasi o'rta o'mrov chizig'ida IV qovurg'a oralig'ida joylashadi. Bu nuqtadan uning yuqorigi chegarasi o'ng tomonga va pastga yo'nalib o'rta qo'ltiq chizig'ida X qovurg'a oralig'igacha tushib pastki yuzasiga o'tib ketadi. Chapga tomon yuqori chegara pastga sekin yo'nalib o'ng to'sh yoni chizig'ida V qovurg'a oralig'ida, oldingi o'rta chiziqda xanjarsimon o'simta asosini kesib o'tib, VIII qovurg'a tog'ayining VII qovurg'a tog'ayiga birikkan joyda pastki chegarasiga o'tib ketadi. Jigarning pastki chegarasi o'ng X qovurg'a oralig'idan chapga qarab o'ng qovurg'a ravog'i bo'ylab chap VIII qovurg'a tog'ayining VII qovurg'a tog'ayiga birikkan joyigacha boradi.

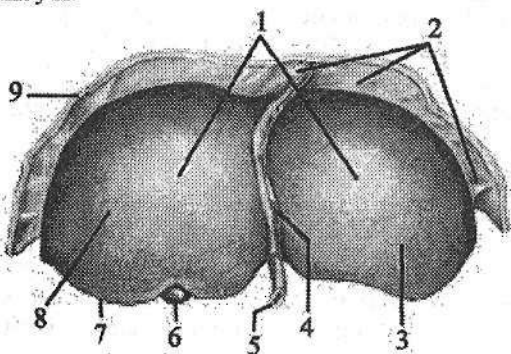
Jigar o'rtta ichak boshlang'ich qismining entodermal epiteliyidan rivojlanadi. Jigar kurtagi homila hayotining uchinchi haftasida o'rtta ichak ventral devorida bo'rtma shaklida paydo bo'lib, uni jigar ko'rfazi deyiladi.

Bu bo'rtma dastlab umumiy bo'lib, so'ngra ikkiga: yuqorigi va pastki bo'rtmalarga bo'linadi. Yuqorigi bo'rtmadan jigar nayi va jigarning bez to'qimasi rivojlansa, pastki bo'rtmadan o't pufagi rivojlanadi. Umumiy bo'rtma esa keyinchalik umumiy o't yo'liga aylanadi. Yuqorigi bo'rtma juda tez o'sib, oshqozonning ventral tutqichi ichiga o'sib kiradi va u bilan birikkan to'siqni ikki bo'lakka bo'ladi.

Pastda oshqozon kichik egriligi bilan jigar o'rtasida kichik charvi, yuqorida jigar bilan diafragma o'rtasida o'roqsimon boylam hosil bo'ladi. Jigar kurtagi shoxlanib jigarning bez to'qimasi ustunlarini hosil qiladi. Bu ustunlarni tuxum sarig'i-ichak tutqich venasi tarmoqlari o'raydi va jigar kurtagining qon tomirlari paydo bo'ladi. Jigar kurtagining qon bilan ta'minlanishi rivojlanganidan so'ng u tez o'sadi.

Yangi tug'ilgan chaqaloqning jigari (155-, 156-rasm) katta va qonga to'lgan bo'lib, to'rt bo'lagi aniq ko'rinadi. U qorin bo'shlig'ining yuqori yarmini egallab turadi. Jigarning og'irligi o'rtacha 135 g bo'lib, bola tanasi og'irligining 4-4,5 %ini tashkil qiladi. Jigarni qoplagan qorinparda yupqa, boylamlari bo'sh bo'lgani uchun u harakatchan bo'ladi. Diafragma qaragan ustki yuzasi do'ng. Chap bo'lagi o'ngiga teng yoki katta bo'ladi, chunki homila jigarning chap bo'loriga kislorodga va oziqa moddalarga boy bo'lgan qon keladi. Bola tug'ilganidan so'ng jigarda, ayniqsa, chap bo'lakda qon aylanish o'zgaradi va chap bo'lak o'sishi sekinlashadi.

Yangi tug'ilgan chaqaloqda jigar to'qimasi yaxshi takomillashmagan, yumshoq va qon tomirlarga boy bo'lib, bo'laklar o'rtasidagi chegara aniq bo'lmaydi.



155-rasm. Yangi tug'ilgan chaqaloqning jigari. Old tomondan ko'rinishi.

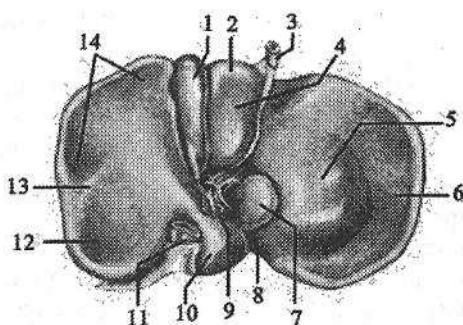
- 1-facies diaphragmatica; 2-lig. coronarium; 3-lobus hepatis sinister; 4-lig. falciforme; 5-v. umbilicalis; 6-vesica biliaris; 7-margo inferior; 8-lobus hepatis dexter; 9-diafragma.

Homila hayotining uchinchi oyigacha jigarning ikkala bo'lagi bir xil bo'ladi. Uchinchi oyning oxirida uning o'ng bo'lagi kattalashib, dumli bo'lak taraqiy eta boshlaydi.

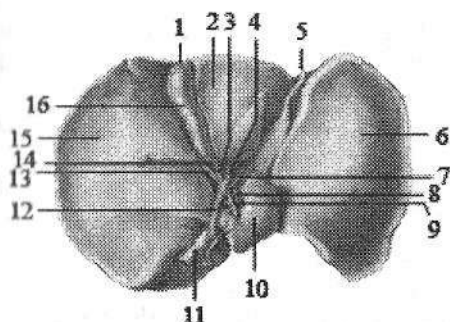
156-rasm. Yangi tug'ilgan chaqaloqning jigari.

Past tomondan ko'rinishi.

- 1—fundus vesicae biliaris; 2—lobus quadratus; 3—v. umbilicalis;
4—impressio duodenalis; 5—tuber omentalis; 6—lobus hepatis sinister;
7—processus papillaris; 8—impressio oesophageale; 9—porta hepatis;
10—lobus caudatus; 11—v. cava inferior;
12—impressio renalis; 13—lobus hepatis dexter; 14—impressio colica.



Bola bir yoshga to'lganida bo'laklar o'rtasidagi chegara aniq bilinadi va 8 yoshda jigarning tuzilishi kattalarnikiga o'xshash bo'ladi (157-rasm).



157-rasm. 6 yoshli bolaning jigari va o't pufagi. Past tomondan ko'rinishi.

- 1—vesica biliaris; 2—lobus quadratus;
3—ductus cysticus; 4—ductus hepaticus communis; 5—lig. teres hepatis;
6—lobus hepatis sinister; 7—r. sinister a. hepatica propria; 8—v. portae hepatis;
9—a. hepatica propria; 10—lobus caudatus; 11—v. cava inferior;
12—ductus choledochus; 11—r. dexter a. hepatica dextra; 14—collum vesicae billiariae; 15—lobus hepatis dexter;
16—corpus vesicae billiariae.

Yangi tug'ilgan chaqaloqda jigaring yuqori chegarasi o'ng o'mrov chizig'ida V qovurg'a, chap tomonda esa VI qovurg'a sohasida joylashadi. Unda jigarning chap bo'lagi qovurg'a ravog'ini chap o'rta o'mrov chizig'ida kesib o'tsa, 3-4 oylik bolada jigarning chap bo'lagi kichrayishi sababli qovurg'a ravog'ini to'sh oldi chizig'ida kesib o'tadi.

Yangi tug'ilgan chaqaloqda jigarning pastki qirrasi o'ng o'rta o'mrov chizig'ida qovurg'a ravog'i ostidan 2,5-4 sm, oldingi o'rta chizuqda esa xanjarsimon o'siqchadan 3,5-4 sm pastda turadi.

Bolalikning birinchi davrida jigarning pastki qirrasi o'ng o'rta o'mrov chizig'ida qovurg'a ravog'i ostidan 1,5-2 sm pastda joylashgan bo'lib, 7 yoshdan so'ng jigarning pastki qirrasi qovurg'a ravog'ining orqasida bo'ladi.

Jigarning og'irligi bir yoshli bolada ikki barobar ortsa, 2-3 yoshda uch, 9 yoshda 6 marta, balog'at davrida 10 marta ortadi. Jigarning eng katta og'irligi odam 21-30 yoshga to'lgan davrga to'g'ri keladi.

O't pufagi

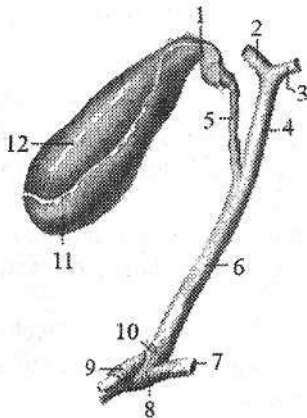
O't pufagi (*vesica biliaris*) o't to'planadigan (158-rasm) a'zo. U jigarning visseral yuzasidagi o'z nomidagi chuqurchada joylashib noksimon shaklga ega. O't pufagida uch qism: tubi, tanasi va bo'yinchasi tafovut qilinadi. Uning kengaygan uchi o't pufagining tubi (*fundus vesicae biliaris*) jigarning oldingi qirrasidan biroz chiqib turadi. O't pufagining tubi orqa tomonga uning katta qismi tanasiga (*corpus vesicae biliaris*) o'tadi. Tanasi jigar darvozasi tomon yo'nalib toraygan o't pufagining bo'ynini (*collum vesicae biliaris*) hosil qiladi. O't pufagi bo'yni pufak yo'liga (*ductus cysticus*) davom etadi.

O't pufagining sig'imi 40–50 sm³, uzunligi 8–12 sm, kengligi 4–5 sm ga teng. Uning devori quyidagi qavatlardan iborat: ichki shilliq pardasida (*tunica mucosa*) shilliq pardasidagi burmalar (*plicae mucosae*) va shilliq bezlari bo'ladi. O't pufagining bo'yni va pufakning yo'li sohasida spiralsimon burmalar (*plicae spiralis*) hosil qiladi.

Mushak pardasi (*tunica muscularis*) halqasimon va biroz qiyshiq yo'nalgan silliq mushak tolalaridan iborat. Uning ustida yupqa seroz parda osti asosi (*tela subserosa*) bor.

Seroz pardasi (*tunica serosa*) uning erkin turgan yuzasini qoplaydi. Seroz parda yo'q sohalar birlashtiruvchi to'qimali parda bilan qoplangan.

Jigarning umumiy o't yo'lini pufakning yo'li bilan qo'shilishidan hosil bo'lgan umumiy o't yo'li (*ductus choledochus*) jigar-o'n ikki barmoq ichak boylami varaqlari o'rtasida umumiy jigar arteriyasi va jigarning darvoza venasi bilan birga yotadi. U pastga tomon yo'nalib o'n ikki barmoq ichakning tushuvchi qismidagi katta so'rg'ichga oshqozon osti bezi nayi bilan qo'shib umumiy nay hosil qilgan holda ochiladi.



158-rasm. O't pufagi va o't yo'llari.

1-collum vesicae biliaris; 2-ductus hepaticus dexter; 3-ductus hepaticus sinister; 4-ductus hepaticus communis; 5-ductus cysticus; 6-ductus choledochus; 7-ductus pancreaticus; 8-m. sphincter ductus pancreatici; 9-m. sphincter ampullae; 10-m. sphincter ductus choledochi; 11-fundus vesicae biliaris; 12-corpus vesicae biliaris.

Bularning qo'shilgan yerida jigar-oshqozon osti kengaymasi (*ampulla hepatopancreatica*), quyish joyida esa kengaymaning qisuvchi mushagi (*m. sphincter ampullae*) hosil bo'ladi.

Umumiy o't yo'lida oshqozon osti bezi nayi bilan qo'shilishidan oldin umumiy o't yo'lini qisuvchi mushagi (*m. sphincter ductus choledochi*) bor. U jigar va o't pufagidan kelayotgan o'tni o'n ikki

barmaq ichakka o'tishini boshqarib turadi. Bu qisqich yopiq vaqtda o't umumiy o't yo'lidan pufakning yo'li orqali o't pufagiga yig'iladi. Ichak bo'shlig'iga ovqat o'tgan vaqtda qisqich ochilib o't ichakka o'tadi.

Yangi tug'ilgan chaqaloq o't pufagi jigar to'qimasida chuqur joylashib, silindr yoki duksimon shaklga ega. Uning uzunligi 3 sm. Bola hayotining 1-3 oylarida o't pufagining shakli cho'zilib, 6-7 oylik bolada noksimon shaklni oladi va 2 yoshda jigar qirrasiga yetadi. Erta bolalik davri oxirida o't pufagi oldingi qoltiq osti chizig'i bo'ylab qovurg'a ravog'i ostida joylashadi. 13-14 yoshlarda uning tuzilishi va joylashishi kattalarnikiga o'xshab qoladi. O't pufagining hajmi 3 oylik bolalarda $3,2 \text{ sm}^3$, 3 yoshda $8,5 \text{ sm}^3$, 9 yoshda $33,6 \text{ sm}^3$ bo'ladi.

O't pufagi yo'lining uzunligi yangi tug'ilgan chaqaloqda umumiy o't yo'lidan uzun bo'lib, 2-18 mm ni tashkil qiladi. Bolalar o't pufagida spiralsimon burmalari kattalarga nisbatan aniq ko'rinadi. Uch oylik bolalarda o't pufagi devorning hamma pardalari paydo bo'ladi.

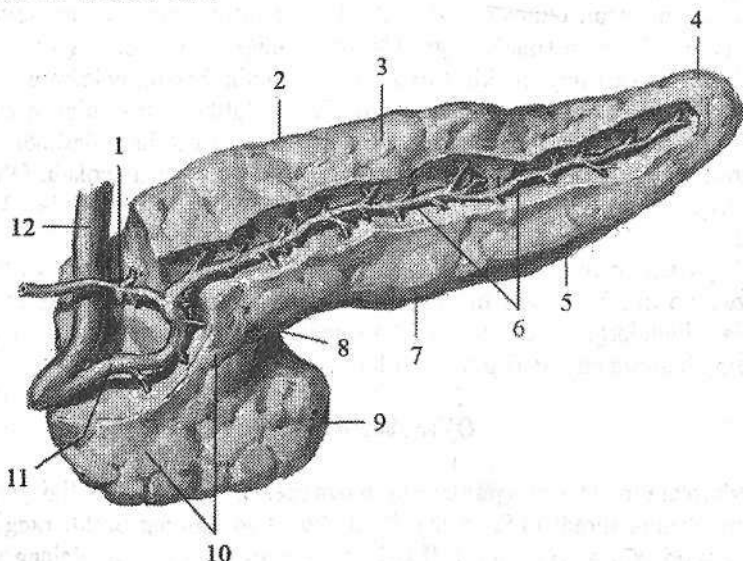
Oshqozon osti bezi

Oshqozon osti bezi (**pancreas**) hazm bezlari ichida kattaligi jihatidan ikkinchi o'rinda turadi (159-rasm). U cho'zinchoq kulrang pushti rangli a'zo bo'lib, oshqozonning orqasida I-II bel umurtqalari sohasida ko'ndalang yotadi. Oshqozon osti bezining uzunligi 14-18 sm, kengligi 3-9 sm, qalinligi 2-3 sm, og'irligi katta yoshdagi odamlarda o'rtacha 80 g bo'ladi. U faoliyat jihatidan aralash, tuzilishi jihatidan murakkab alveolyar - naysimon bez hisoblanadi. Oshqozon osti bezini tashqi tomondan yupqa biriktiruvchi to'qimali kapsula qoplagan bo'lib, undan bez bo'lakchalari ko'rinib turadi. Qorinparda uni old va qisman pastki yuzalarini qoplaydi. Oshqozon osti bezining uch: boshchasi, tanasi va dumsimon qismi tafovut qilinadi.

Oshqozon osti bezining boshchasi (**caput pancreatis**) yassi shaklda bo'lib, I-III bel umurtqalari sohasida o'n ikki barmaq ichakning botiq yuzasiga birikib turadi. U orqa yuzasi bilan pastki kavak venaning ustida yotsa, oldingi yuzasini ko'ndalang-chambar ichak kesib o'tadi. Boshchasida qarmoqsimon o'siqchasi (**processus incinatus**) bor. Boshchasini tana bilan chegarasining pastki chekasida esa oshqozon osti bezining kemtigi (**incisura pancreatis**) joylashgan.

Oshqozon osti bezining tanasi (**corpus pancreatis**) uch qirrali shaklda bo'lib, I bel umurtqasining oldida o'ngdan chapga qarab yo'nalib, taloq darvozasigacha boruvchi toraygan oshqozon osti bezining dumiga o'tib ketadi. Oshqozon osti bezining boshchasi bilan tanasi o'rtasida uncha katta bo'lmagan toraygan qismi oshqozon osti bezining bo'yni (**collum pancreatis**) joylashgan. Oshqozon osti bezining tanasida oldingi ustki, oldingi pastki va orqa yuzalari tafovut qilinadi. Uning oldingi ustki yuzasi (**facies anterosuperior**) oshqozonning orqa devoriga qaragan bo'lib, charvi xaltasiga qaragan charvi do'mbog'i

(*tuber omentale*) bor. Orqa yuzasi (*facies posterior*) umurtqa pogʻonasiga, pastki kavak venaga, aortaga va qorin chigaliga tegib turadi. Bu yuzadan taloq arteriyasi va venasi oʻtadi.



159-rasm. Oshqozon osti bezi. Old tomondan koʻrinishi.

1—ductus pancreaticus accessorius; 2—margo superior; 3—corpus pancreatis; 4—cauda pancreatis; 5—margo inferior; 6,11—ductus pancreaticus; 7—margo anterior; 8—incisura pancreatis; 9—processus incinatus; 10—caput pancreatis; 12—ductus choledochus.

Oldingi pastki yuzasi (*facies anteroinferior*) oldinga va pastga qaragan boʻlib koʻndalang chambar ichak tutqichidan pastda yotadi. Oldingi ustki yuzasi orqa yuzadan yuqori qirra (*margo superior*), oldingi ustki yuzasi oldingi pastki yuzadan oldinigi qirra (*margo anterior*) va oldingi pastki yuzasi orqa yuzadan pastki qirra (*margo inferior*) vositasida ajralib turadi.

Oshqozon osti bezining dumi (*cauda pancreatis*) chapga va yuqoriga taloq darvozasiga yoʻnalgan boʻladi. Uning orqasida chap buyrak usti bezi va chap buyrakning yuqori uchi yotadi.

Oshqozon osti bezi aralash bez boʻlib, uning tashqi sekretiya qismini oshqozon osti bezi boʻlakchalari tashkil qiladi. Boʻlakchalarning naychalari qoʻshilishidan hosil boʻlgan oshqozon osti bezining nayi (*ductus pancreaticus*), uning dumi sohasidan boshlanib, bezning tanasi va boshida chapdan oʻngga qarab oʻtib umumiy oʻt yoʻli bilan qoʻshiladi va oʻn ikki barmoq ichakning katta soʻrgʻichiga ochiladi. Oshqozon osti bezi nayining ochilish sohasida oshqozon osti bezi nayining qisuvchi mushagi (*m. sphincter ductus pancreatici*) joylashgan. Oshqozon osti bezining boshi sohasida hosil boʻlgan oshqozon osti

bezining qo'shimcha nayi (**ductus pancreaticus accessorius**) o'n ikki barmoq ichakning kichik so'rg'ichiga ochiladi. Oshqozon osti bezining tashqi sekretiya qismi tarkibida tripsin, lipaza, maltaza, laktaza va amilaza fermentlari bo'lgan shira ishlab chiqaradi. Uning shirasi o'n ikki barmoq ichakda ovqat hazm qilish jarayonida ishtirok etadi.

Oshqozon osti bezining ichki sekretiya qismi bir millionga yaqin oshqozon osti bezining (Langergans) orolchalardan (**insulae pancreaticae**) iborat. Ular bez bo'lakchalari orasida joylashadi (ichki sekretiya bezlari bo'limiga qaralsin).

Oshqozon osti bezi ham o'rta ichak entodermasidan rivojlanadi. Homila hayotining 4-haftasida jigar ko'rfazi yonida ikkita ventral va dorsal oshqozon osti bezi kurtaklari paydo bo'ladi. O'n ikki barmoq ichak bir tekis o'smagani uchun ventral bo'rtma orqa tomonga aylanadi va oshqozonning orqa tutqichi ichiga o'sib kirib, seroz pardaning ikki varag'i o'rtasida o'sadi. Dorsal va ventral kurtaklar shoxlanib murakkab tarmoqlangan bezga aylanadi va bir-biri bilan qo'shib oshqozon osti bezini hosil qiladi. Dorsal bo'rtmadan bez boshchasi-ning yuqori qismi, tanasi va dumi rivojlanadi. Tana va dumida joylashgan dorsal kurtak nayi bosh qismida ventral kurtak nayi bilan qo'shib bezning asosiy nayini hosil qiladi. Ko'pincha, dorsal kurtak nayi bezning boshcha qismida o'sishdan orqada qoladi va oshqozon osti bezining qo'shimcha nayiga aylanadi.

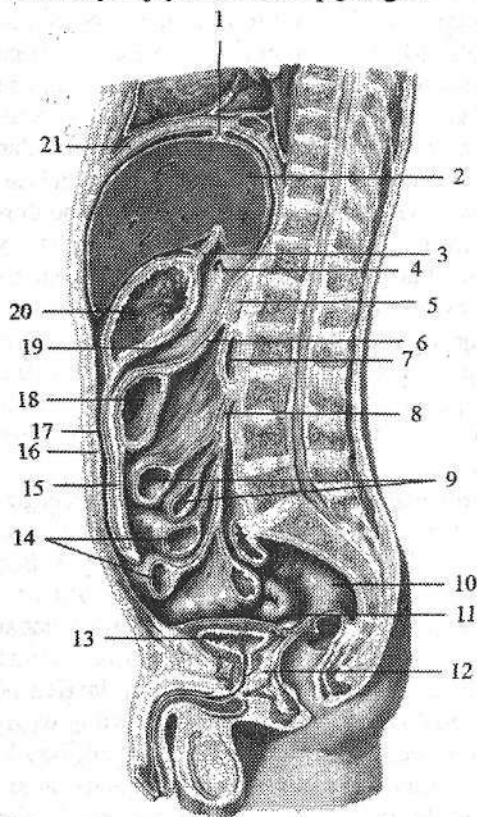
Yangi tug'ilgan chaqaloqda oshqozon osti bezi juda kichkina bo'lib, og'irligi 2-3 g, uzunligi 4-6 sm, kengligi 1-2 sm, qalinligi 0,35-0,65 sm bo'ladi. Ularda oshqozon osti bezi bir oz yuqoriroq - XII ko'krak umurtqasi sohasida joylashadi. Qorinparda orqa yog' to'qimasi bo'lmagani sababli u harakatchan bo'ladi.

Yangi tug'ilgan chaqaloqning oshqozon osti bezi yaxshi takomillashmagan bo'lib, birlashtiruvchi to'qimasi ko'p, bez to'qimasi kam bo'ladi. Uning katta qismini boshchasi tashkil qilib, tana va dum qismlari yaxshi bilinmaydi. Bez yuzasi silliq bo'ladi. Bola hayotining birinchi ikki oyida oshqozon osti bezi sekin o'sadi, keyinchalik 6 oylik bo'lgunicha tezlashib, bez massasi 2 barobar ortadi. Bir yoshda 10 g, 3 yoshda 20 g bo'ladi. Keyingi davrlarda bezning o'sishi sekinlashib, 10 yoshda og'irligi 30-35 g ga yetadi. Balog'at davrida 14 yoshgacha bezning o'sishi tezlashib, tuzilishi murakkablashadi. Bezning og'irligi 65-90 g ga yetadi. Yosh bolalarda bez kapsulasi yupqa va nozik bo'lib, tolali to'qimadan tuzilgan. Ularda bezning bo'lak naychalari diametri asosiy nayga nisbatan keng bo'lib, shira oqishi yaxshi bo'ladi. Yoshga qarab ular o'rtasidagi farq ham kattalashadi.

Qorinparda

Qorinparda (**peritoneum**) qorin bo'shlig'i devorini va uning ichida joylashgan a'zolari qoplagan seroz pardadir (160-, 161-rasm). U ikki: qorin

bo'shlig'i devorini qoplagan pariyetal qorinparda (*peritoneum parietale*) va ichki a'zolari o'rgan visseral qorinpardadan (*peritoneum viscerale*) iborat. Bu ikki varaq bir-birining uzluksiz davomi bo'lib erkaklarda tashqi muhit bilan aloqasi bo'lmagan (ayollarda bachadon nayining qorin bo'shlig'iga ochilgan teshigi orqali tashqi muhit bilan qo'shiluvchi) qorinparda bo'shlig'ini (*cavitas peritonealis*) hosil qiladi. Bu bo'shliq pariyetal va visseral qorinpardaning o'rtasida tor yoriq shaklida joylashadi. Uning ichida qorinparda yuzasini namlab, a'zolarining erkin harakatini ta'minlab turuvchi oz miqdordagi seroz suyuqlik bo'ladi. Qorinpardaning umumiy sathi 1,71 m² ga teng bo'lib, ust tomondan mezoteliy hujayralari bilan qoplangan.



160-rasm. Qorinpardaning erkaklar qorin bo'shlig'ida yo'nalishi. Sagittal kesma.

- 1—lig. coronarium hepatis; 2—hepar, 3—lig. hepatogastricum; 4—foramen epiploicum dagi zond; 5—pancreas, 6—mesocolon transversum, 7—duodenum; 8—radix mesenterii, 9—jejunum; 10—rectum; 11—excavatio rectovesicalis; 12—prostata; 13—vesica urinaria; 14—ileum; 15—omentum majus; 16—peritoneum parietale, 17—cavitas peritoneale; 18—colon transversum; 19—bursa omentalis, 20—gaster; 21—diaphragma.

Qorinparda bilan qorin devori o'rtasida tarkibida yog' to'qimasi bo'lgan seroz osti asosi (*tela subserosa*) bor. Uning qalinligi hamma yerda bir xil emas. Diafragma sohasida bu qatlam bo'lmay, qorinning orqa devorida yaxshi rivojlanib buyrak, buyrak usti bozi va boshqa a'zolari o'rab turadi. Qorinparda qorin bo'shlig'i devoridan a'zolariga yoki a'zoldan a'zolariga

o'tish joylarida burmalar, boylamlar, chuqurchalar va tutqichlar hosil qiladi.

Qorinning oldingi devorini qoplagan pariyetal qorinparda yuqoriga diafragmaning pastki yuzasiga o'tadi.

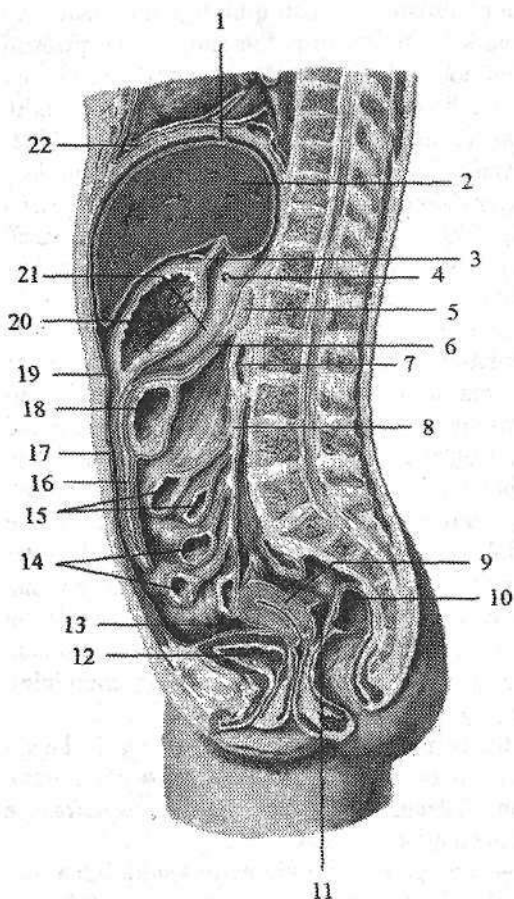
Diafragmaning pastki yuzasidan qorinparda o'roqsimon boylam (*lig. falciforme*), tojsimon boylam (*lig. coronarium*), o'ng va chap uchburchakli boylam

lamlarni (**lig. triangulare dextrum et sinistrum**) hosil qilib jigarga o'tadi. Qorinparda old tomondan jigarning pastki qirrasini, orqa tomondan orqa qirrasini aylanib o'tib, uning visseral yuzasini qoplaydi. O'ng bo'lakdan qorinparda o'ng buyrakning yuqori uchiga jigar-buyrak boylamini (**lig. hepatorenale**) hosil qilib o'tadi. Jigar darvozasidan esa qorinpardaning ikki varag'i – duplikaturasi (bittasi darvozaga jigarning pastki yuzasini old tomonidan, ikkinchisi orqa qismidan) oshqozonning kichik egriligiga jigar-oshqozon boylamini (**lig. hepatogastricum**) va o'n ikki barmoq ichakning yuqori qismiga jigar-o'n ikki barmoq ichak boylamini (**lig. hepatoduodenale**) hosil qilib o'tadi. Bu ikkala boylam bir-birining davomi bo'lib, birgalikda kichik charvi (**omentum minus**) deb ataladi. Oshqozonning kichik egriligida jigar-oshqozon boylami ikki varaqqa ajralib uning oldingi va orqa devorini qoplab oshqozonning katta egriligida ular yana birikadi. So'ngra ko'ndalang-chambar ichak va ingichka ichak qovuzloqlari oldidan pastga tushib katta charvining (**omentum majus**) oldingi qatlamini hosil qiladi. Uning oshqozon katta egriligi bilan ko'ndalang chamber ichak o'rtasidagi qismi oshqozon-chambar ichak boylami (**lig. gastrocolicum**) deb ataladi. Katta charvining oldingi qatlami ma'lum sohada orqaga qayrilib, uning orqa qatlamini hosil qiladi. Ko'ndalang chamber ichakka yetib borgach, katta charvining orqa qatlami ko'ndalang chamber ichakning charvi tasmasi va uning tutqichiga birikadi. Ko'ndalang chamber ichakning tutqichidan yuqorida bu qatamlar pariyetal qorinpardaga o'tib, oshqozon osti bezini old tomondan qoplaydi va qorin bo'shlig'ining orqa devoriga o'tib ketadi. Katta charvining oldingi va orqa qatlamlari o'rtasida yog'to'qimasi bo'ladi.

Qorinpardaning oshqozon katta egriligidan chiqqan ikki varag'i chapga taloq darvozasiga yo'nalib oshqozon-taloq boylamini (**lig. gastrosplenicum**), oshqozonning kardial qismi bilan diafragma o'rtasida oshqozon-diafragma boylamini (**lig. gastrophrenicum**) hosil qiladi.

Qorinning oldingi devorini qoplagan pariyetal qorinparda kindik bilan qov simfizi o'rtasida 5 ta burma: toq o'rtadagi kindik burmasi (**plica umbilicalis mediana**), juft medial va lateral kindik burmalarini (**plicae umbilicales mediales et laterales**) hosil qiladi. O'rtadagi kindik burmasida homilada qovuqning uchidan kindikgacha boruvchi bitib ketgan siydik yo'li (**urachus**) yotadi. Medial kindik burmasida bitib ketgan kindik arteriyasi, lateral burmada esa pastki qorin usti arteriyasi joylashadi. Qovuq ustida o'rtadagi kindik burmasining yon tomonlarida o'ng va chap siydik qopchasi ustidagi chuqurcha, medial va lateral burmalar o'rtasida medial chov chuqurchasi joylashadi. Lateral burmadan tashqarida lateral chov chuqurchasi bo'lib, unga chov kanalining chuqur teshigi to'g'ri keladi.

Qorinning oldingi devorini qoplagan qorinparda yon tomonga yo'nalib o'ng tomondan qorinning orqa devoriga o'tib, ko'richak va chualchangsimon o'simtani hamma tomondan o'rab uning tutqichini (**mesoappendix**) hosil qiladi.



161-rasm. Qorinpardaning ayollar qorin bo'shlig'ida yo'nalishi. Sagittal kesma.

- 1—lig. coronarium hepatis;
 2—hepar; 3—lig. hepatogastricum;
 4—foramen epiploicum dagi zond;
 5—pancreas; 6—mesocolon transversum; 7— duodenum;
 8—radix mesenterii; 9—uterus;
 10—rectum; 11—excavatio rectouterina; 12 vesica urinaria;
 13—excavatio vesicouterina;
 14—ileum; 15—jejunum;
 16—omentum majus; 17—peritoneum parietale; 18—colon transversum; 19—cavitas peritoneale; 20—gaster; 21—bursa omentalis;
 22—diaphragma.

Qorinparda ko'tariluvchi chamber ichakni old va ikki yon tomondan o'rab, o'ng buyrakning pastki qismining oldingi yuzasidan o'tadi. So'ngra ichki tomonga yo'nalib belning kvadrat mushagi va siydik nayining oldidan o'tib, ingichka ichak tutqichi ildizi (**radix mesenterii**) oldida tutqichning o'ng va-

rag'iga aylanadi. Tutqich ildizida uning chap varag'i qorin devorining orqa tomonini qoplagan qorinpardaga o'tadi. Ingichka ichak tutqichi yuqoridan pastga, chapdan o'ngga II bel umurtqasi sohasidan o'ng dumg'aza-yonbosh bo'g'imigacha qiya joylashgan. Uning uzunligi 15–18 sm, tutqichning erkin qismi ildizga baravarlashish uchun 18–20 ta qovuzloq hosil qiladi. Tutqichning ikki varag'i o'rtasidan qon, limfa tomirlar va nervlar o'tadi. So'ngra qorinparda chapga tomon chap buyrak pastki qismining oldingi yuzasidan o'tib, pastga tushuvchi chamber ichakni uch: old va ikki yon tomondan qoplaydi. Uning pastki qismi sigmasimon chamber ichakni hamma tomondan o'rab sigmasimon chamber ichak tutqichini (**mesocolon sigmoideum**) hosil qiladi. Keyin qorinparda qorinning yon devoridan oldingi devoriga buriladi.

Qorinning orqa devoridan pastga yo'nalgan qorinparda to'g'ri ichak yuqori qismini o'rab qolmay, uning o'rta qismini va siydik-tanosil a'zolarini ham

qisman o'raydi. Erkaklarda to'g'ri ichakni oldingi yuzasini o'ragan qorinparda (160-rasm) to'g'ri ichak-qovuq chuqurchasi (*excavatio rectovesicalis*)ni hosil qilib, qovuqning orqa, keyin ustki yuzasidan o'tib qorinning oldingi devorini qoplagan qorinpardaga davom etadi.

Ayollarda qorinparda to'g'ri ichakning oldingi yuzasidan (161-rasm) qinning yuqori qismi orqa devoriga, undan yuqoriga ko'tarilib bachadon orqasidan, so'ngra oldidan qovuqqa o'tadi. Bunda to'g'ri ichak bilan bachadon o'rtasida to'g'ri ichak-bachadon chuqurchasi (*excavatio rectouterina*), qovuq bilan bachadon o'rtasida esa qovuq-bachadon chuqurchasi (*excavatio vesicouterina*) hosil bo'ladi.

Qorinparda bo'shlig'i shartli ravishda ikki: yuqori va ostki qavatga bo'linadi. Yuqori qavat yuqori tomondan diafragma bilan, pastdan ko'ndalang chambar ichak va uning tutqichi bilan chegaralanadi. Yuqori qavatida oshqozon, jigar, o't pufagi, taloq va o'n ikki barmoq ichakning yuqori qismi hamda oshqozon osti bezi joylashadi. Qorinparda bo'shlig'ining yuqori qavati uchta qopchaga bo'linadi.

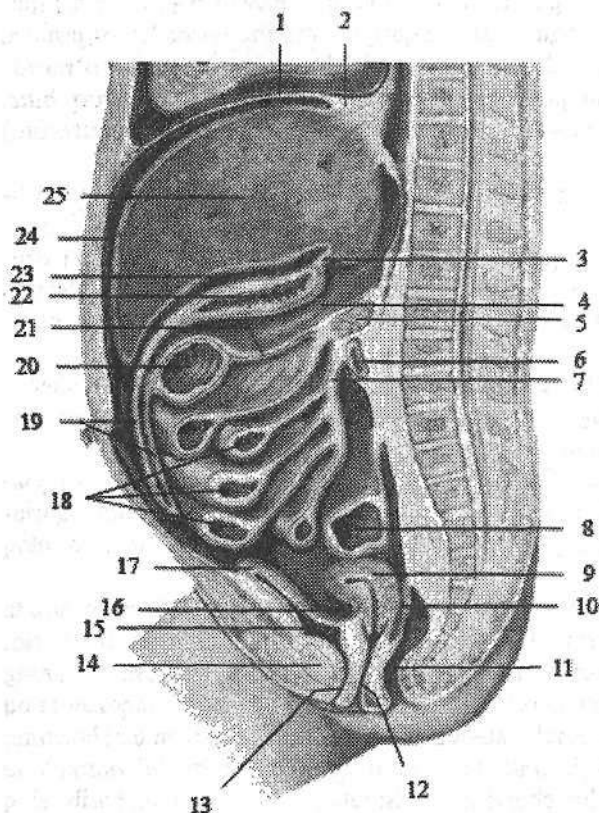
Jigar qopchasi (*bursa hepatica*) o'roqsimon boylamdan o'ng tomonda joylashib, unda jigarning o'ng bo'lagi joylashadi. Bu qopchani yuqoridan diafragma, oldindan va yon tomondan qorin devori chegaralaydi.

Oshqozon oldi qopchasi (*bursa pregastrica*) oshqozonning oldida joylashib, yuqoridan diafragma, o'ng tomondan o'roqsimon boylam, oldindan qorinning oldingi devori bilan chegaralangan. Unda jigarning chap bo'lagi va taloq joylashadi.

Charvi qopchasi (*bursa omentalis*) oshqozon va kichik charvi orqasida yotadi (160-, 161-, 162-rasm). Uni yuqori tomondan jigarning dumli bo'lagi, pastdan ko'ndalang chambar ichak va uning tutqichi, oldindan oshqozonning orqa devori, kichik charvi, oshqozon-chambar ichak va oshqozon-taloq boylamlari, orqadan chap buyrak usti bezi, chap buyrak, oshqozon osti bezining oldingi yuzasi, pastki kavak vena va aortani qoplagan pariyetal qorinparda chegaralaydi. Chap tomondan charvi qopchasi taloq darvozasigacha borib taloq chuqurligini (*recessus splenicus*) hosil qiladi. Charvi qopchasi o'ng devoridagi 2-3 sm kattalikdagi charvi (Vinslov) teshigi (*foramen omentalis*) va dahlizi (*vestibulum omentalis*) vositasida jigar qopchasi bilan qo'shilib turadi. Bu teshik yuqoridan jigarning dumli bo'lagi, pastdan o'n ikki barmoq ichakning yuqori qismi, oldindan kichik charvi va orqadan pastki kavak venani qoplagan pariyetal qorinparda bilan chegaralanadi.

Qorinparda bo'shlig'ining ostki qavati ko'ndalang chambar ichak va uning tutqichidan pastda joylashib, kichik chanoq bo'shlig'iga o'tib ketadi. Bu qavatda ingichka va yo'g'on ichak, siydik va tanosil a'zolari joylashadi. Qorinning o'ng yon devori bilan ko'tariluvchi chambar ichak o'rtasida o'ng yon kanal (*canalis lateralis dexter*), chap yon devori bilan tushuvchi chambar ichak o'rtasida chap yon kanal (*canalis lateralis sinister*) joylashadi. Qiya yo'nalgan

ingichka ichak tutqichi ostki qavatni ikkita o'ng va chap bo'shliqqa ajratadi. Ingichka ichak tutqichining yuqorisidagi o'ng bo'shliq (*sinus mesentericus dexter*), ichak tutqichning ostidagi chap bo'shliq (*sinus mesentericus sinister*) deb ataladi.



162-rasm. Yangi tug'ilgan qiz bola qorin pardasining yo'nalishi. Sagittal kesma.

- 1—diaphragma; 2—lig. coronarium hepatis; 3—lig. hepatogastricum; 4—bursa omentalis; 5—pancreas; 6—duodenum; 7—radix mesenterii; 8—colon sigmoideum; 9—uterus; 10—excavatio rectouterina; 11—rectum; 12—vagina; 13—uretra feminin; 14—symphysis pubica; 15—vesica urinaria; 16—excavatio vesicouterina; 17—apex vesicae urinae; 18—intestinum tenue; 19—omentum majus; 20—colon transversum; 21—mesocolon transversum; 22—gaster; 23—bursa pregastrica; 24—bursa hepatica; 25—hepar.

Qorin bo'shlig'ining orqa devorini qoplagan pariyetal qorinparda qorin devoridan a'zolarga va a'zoldan a'zolarga o'tganida burmalar yoki chuqurliklar hosil qiladi. O'ng tomondan o'n ikki barmoq ichak bilan och ichak orasidagi bukilma va chap tomondan yuqorigi o'n ikki barmoq boylami o'rtasida uncha katta bo'lmagan o'n ikki barmoq ichak ustidagi chuqurcha (*recessus duodenalis superior*) o'n ikki barmoq ichak osti chuqurchasi (*recessus duodenalis inferior*) bor.

Yonbosh ichakning ko'richakka o'tish joyida qorinparda yonbosh ichakning oxirgi qismining yuqorisida hamda pastida yonbosh – ko'richak sohasidagi ustki chuqurcha (*recessus iliocaecales superior*) va yonbosh – ko'richak sohasidagi pastki chuqurcha (*recessus iliocaecales inferior*) hosil qiladi.

Sigmasimon ichak tutqichining chanoq devoriga birikkan joyida uncha katta bo'lmagan sigmasimon ichak orasidagi chuqurcha (**recessus intersigmoideus**) hosil bo'ladi.

Qorinparda qorin bo'shlig'i a'zolarini turlicha o'raydi. Agar qorinparda a'zolari har tomondan o'rasa, ularni intraperitoneal a'zolar deb ataladi. Bunday a'zolariga: oshqozon, och va yonbosh ichak, ko'richak va chugalchangsimon o'simta, o'n ikki barmoq ichakning yuqorigi qismi, ko'ndalang chamber ichak, sigmasimon chamber ichak, to'g'ri ichakning yuqori qismi, taloq va bahadon kiradi.

Agar qorinparda a'zolari uch tomondan o'rasa, ularni mezoperitoneal a'zolar deb ataladi. Bunday a'zolariga: ko'tariuvchi va tushuvchi chamber ichak, jigar, to'g'ri ichakning o'rta qismi va to'lgan holatdagi qovuq kiradi.

Qorinparda a'zolari bir tomondan o'rasa bunday a'zolari ekstraperitoneal a'zolar deb ataladi. Ularga: oshqozon osti bezi, o'n ikki barmoq ichakning tushuvchi qismi, to'g'ri ichakning oxirgi qismi, buyrak, buyrak usti bezi va siydik yo'li kiradi.

Qorinpardaning taraqqiyoti ancha murakkab. Birlamchi ichak nayi dastlab qorin bo'shlig'ining orqa devoriga dorsal ichak tutqichi vositasida birikadi. Bundan tashqari uning yuqori oshqozon va o'n ikki barmoq ichak qismida ventral ichak tutqich bo'lib, u oshqozon va o'n ikki barmoq ichakdan jigarga, jigardan esa diafragma va qorinning oldingi devoriga o'tadi. Dorsal tutqichning oshqozon bilan qorin bo'shlig'i orqa devori o'rtasidagi qismi mesogastrium deb ataladi. Oshqozon burilganidan so'ng mesogastrium uzayib ikkiga bukiladi va pastga qarab burma shaklida osilib turadi. Varaqlar orasidagi bo'shliq katta charvi bo'shlig'ini, varaqlar esa katta charvini hosil qiladi. Oshqozonni joylashishi o'zgarishi bilan birga qorinpardaning bir qismi qolgan qismidan kichik charvi va oshqozon vositasida ajrab qoladi. Ular o'zaro charvi teshigi orqali qo'shiladi.

Katta charvi bola hayotining 3-4 oylarigacha ko'ndalang chamber ichak va uning tutqichidan alohida bo'lib, keyin birikadi. Ingichka va yo'g'on ichak tutqichlari dastlab umumiy bo'lsa, keyinchalik ko'tariluvchi va tushuvchi chamber ichak qismlarida yo'qolib ketadi.

Yangi tug'ilgan va emizikli bolalarda qorinparda bo'shlig'i katta bo'lib, unda joylashgan a'zolar yuqori ko'tarilgan bo'ladi (162-rasm). Bola yura boshlaganidan so'ng diafragma pastga tushib, ko'krak qafasi a'zolarining tez taraqqiy etishi natijasida qorin bo'shlig'i nisbatan kichrayadi.

Yangi tug'ilgan chaqaloqda qorinparda yupqa va tiniq bo'lib, qon va limfa tomirlar ko'rinib turadi. Uning ostida, ichak-tutqichda, boylamlar va charvilarda yog' to'qimasi bo'lmaydi. Yog' to'qimasi 2 yoshda paydo bo'lib, 7 yoshlarda uning hajmi ancha ortadi. Katta charvi 2 yoshgacha bo'lmay, 7 yoshda ingichka ichak burmalarini old tomonini qoplab turadi.

Yangi tug'ilgan chaqaloqda ingichka ichak tutqichi vertikal holatda bo'lib,

yoshga qarab ichak tutqichning uzunligi o'zgaradi va uning ildizi qiyshiq holatni oladi. 16–18 yoshlarda qorinparda orasidagi bo'shlig'i, charvi, boylamlar va ichak tutqich ichidagi yog to'qimasining hajmi ortadi va a'zolar mustahkamlanadi.

Yangi tug'ilgan chaqaloqda ingichka ichak tutqichi vertikal holatda, ko'tariluvchi chambar ichak taraqqiy etmay, ko'richak yuqori joylashgani uchun qorin bo'shlig'i cho'ntaklari shakli kattalarga nisbatan boshqacha bo'ladi. Qorinparda cho'ntaklari kam rivojlangan bo'lib, yuza joylashadi.

NAFAS A'ZOLARI TIZIMI

Odam hayoti davomida kislorodga bo'lgan ehtiyojni nafas olish bilan qondiradi.

Nafas a'zolari tizimi (*systema respiratorium*) tarkibiga tashqi havo bilan qon o'rtasidagi gaz almashinuvini ta'minlovchi a'zolar kiradi. Gaz almashinuvi bu organizmning tashqi muhitdan kislorodni qabul qilib, o'zidan karbonat angidridni tashqi muhitga chiqarishidir. Gaz almashinuvi asosan nafas a'zolari bilan, juda oz qismi esa teri orqali bo'ladi. U uch bosqichdan iborat bo'lib, nafas a'zolari tizimi uning birinchi bosqichini yoki tashqi muhitdagi kislorodni alveolalar orqali qonga o'tishi va qondagi karbonat angidridni alveolalarga o'tishini ta'minlaydi. Nafas a'zolari tizimi nafas yo'llari va juft nafas a'zosi-o'pkadan iborat. Nafas yo'llari joylashishiga qarab yuqori va pastki nafas yo'llariga bo'linadi. Yuqori nafas yo'llariga burun bo'shlig'i, halqumning burun va og'iz qismi, pastki nafas yo'llariga hiqildoq, kekirdak, bronxlar kiradi. Nafas yo'lining ichi shilliq parda bilan qoplangan. Unda kiprikli epiteliy, ko'p sonli shilliq bezlari bo'ladi. Nafas yo'llari orqali o'tgan havo asosiy nafas a'zosi bo'lgan o'pkaga boradi. Bu yerda gazlar diffuziyasi yo'li bilan gaz almashinish jarayoni sodir bo'lib havodagi kislorod qonga o'tadi. Nafas a'zolari tizimi olinayotgan havoni tozalaydi, namlaydi, isitadi hamda tashqi muhitdagi har xil hidlarni sezadi. O'pka suyuqlik almashinuvida katta rol o'ynaydi va tananing doimiy haroratini saqlab turishda ishtirok etadi, chunki ular orqali suv parlari ajraladi. Bundan tashqari o'pkada juda ko'p erkin makrofaglar bo'lib, ular himoya vazifasini bajaradi.

Nafas olish jarayoni quyidagicha kechadi: nafas olgan vaqtda ko'krak qafasi bo'shlig'i diafragma va qovurg'alarni ko'taruvchi mushaklarning qisqarishi natijasida kengayadi. O'pka esa elastik devorli ichi bo'sh a'zo sifatida ko'krak qafasi devori orqasidan kengayadi va havoni so'rib oladi. Alveolalarda gaz almashganidan keyin ko'krak qafasi devori nafas chiqarish harakatini bajarib o'z holiga qaytadi va o'pkadagi havo siqib chiqariladi. Nafas olganda va chiqarganda o'pka o'zini qoplagan visseral plevra vositasida ko'krak qafasini qoplagan pariyetal plevra ustida sirpanadi. Nafas a'zolari devori tog'aylardan tuzilgan. Shuning uchun ularning bo'shlig'i har doim ochiq bo'lib, ulardan havo bemalol o'tadi.

Nafas a'zolari taraqqiyoti

Tashqi burun va burun bo'shlig'i taraqqiyoti kalla suyaklari va hidlov a'zosi taraqqiyoti bilan bog'liq.

Pastki nafas yo'li homila hayotining 3-haftasida oldingi ichak ventral devo-
ning o'simtasi shaklida paydo bo'ladi. Bu kurtak bo'ylama egatga o'xshash
bo'lib, sekin-asta nay shaklini oladi. Keyinchalik bu naychadan hiqildoq va
kekirdak hosil bo'ladi. Uning yopiq tugagan distal uchi ikkita pufakchaga ajrab
o'pka kurtagini hosil qiladi. Bu pufakchalar kekirdak asosidan uzoqlashadi va
bronxlar hosil bo'ladi. Taraqqiyotning boshlang'ich davrida birlamchi hiqildoq,
kekirdak, bronx va o'pka pufakchalarining devori entoderma hujayralaridan
tuzilgan bo'lib, keyinchalik ularga mezenxima elementlari qo'shiladi. Entoder-
madan nafas yo'li va o'pka alveolalarini qoplagan epiteliy va bezlar epiteliysi
hosil bo'ladi. Mezenximadan esa nafas yo'lini hosil qiluvchi boshqa to'qimalar
paydo bo'ladi. Homila hayotining birinchi oyi oxirida hiqildoq kurtagi mezen-
ximaning juft kengaymasi shaklida paydo bo'ladi. Hiqildoq tog'aylari 2-3 jabra
ravoqlaridan rivojlanadi. Eng avval uzuksimon tog'ay, so'ng cho'michsimon,
ponasimon, shoxsimon, boshqalardan kechroq qalqonsimon tog'ay paydo bo'-
ladi. Hiqildoq mushaklari 3-4 jabra ravoqlarining oldingi uchidan taraqqiy
etadi.

Kekirdak taraqqiyotning dastlabki davrida epiteliy nayidan iborat bo'lib,
uning atrofida mezenxima quyuqlashadi. Homila hayotining 8-9 haftasida
kekirdak tog'aylari va mushaklari hosil bo'ladi. Dastlab uning bo'shlig'i silindr
shaklida bo'ladi.

O'pka murakkab alveolyar bezlarga o'xshab rivojlanadi. Ikkala o'pka
kurtaklari bir xil bo'lmaydi. O'ng o'pka kurtagi chapiga nisbatan katta bo'ladi.
Homila hayotining 5-haftasida har bir kurtakda bo'lajak o'pka bo'laklariga mos
sharsimon bo'rtmalar hosil bo'ladi. Ular o'ng o'pka kurtagida uchta, chap
o'pkada ikkita bo'ladi. Bu bo'rtmalar, o'z navbatida, har bir o'pkada 10 tadan
segmentar bronxlar bo'rtmalarini hosil qiladi. Shunday qilib, 2-4 oylik homi-
lada bronx daraxti paydo bo'ladi. 4 oydan 6 oygacha bo'lgan davrda bronxi-
lalar, 6 oydan 9 oygacha esa alveola yo'llari va alveola qopchalari paydo bo'-
ladi. O'pka asosi homila hayotining 6-haftasida ko'krak bo'shlig'iga tushadi.
Bu davrda birlamchi tana bo'shlig'i (*celom*) ikkita plevra va bitta perikard
bo'shlig'iga bo'lingan va diafragma vositasida qorin bo'shlig'idan ajragan bo'-
ladi. Splanxoplevradan visceral plevra, somatoplevradan esa pariyetal plevra
hosil bo'ladi.

Burun

Burun sohasi (*regio nasalis*) burun va burun bo'shlig'idan iborat.

Burunda (*nasus*) burun ildizi, burun usti, burun uchi va burun qanotlari
tafovut qilinadi.

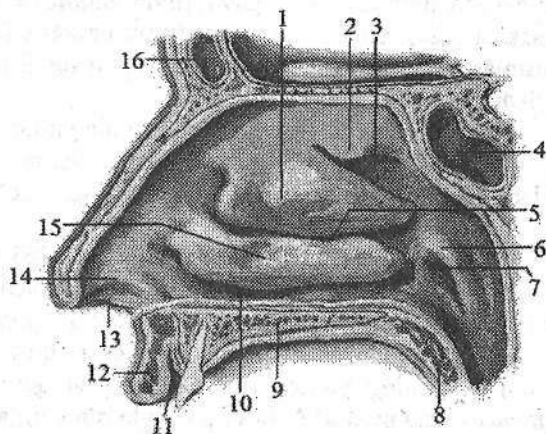
Burun ildizi (*radix nasi*) yuzning yuqori qismida joylashib peshonadan
o'yma bilan ajrab turadi. Uning yon tomonlari o'zaro o'rta chiziqda birikib
burun ustini (*dorsum nasi*) hosil qiladi. Yon tomonlarning pastki qismi esa
burun qanotini (*alae nasi*) hosil qilsa, burun usti past tomonda burun uchiga
(*apex nasi*) o'tadi.

163-rasm. Burun

bo'shlig'ining lateral devori.

Sagittal kesma. O'ng nomon.

- 1—concha nasi media; 2—concha nasi superior; 3—meatus nasi superior; 4—sinus sphenoidalis; 5—meatus nasi media; 6—torus tubarius; 7—ostium pharyngeum tubae auditivae; 8—palatum molle; 9—palatum durum; 10—meatus nasi inferior; 11—vestibulum oris; 12—labium superius; 13—vestibulum nasi; 14—limen nasi; 15—concha nasai inferior; 16—sinus frontalis.



Burun qanotlarining pastki chekkalari burun teshiklarini (nares) chegaralab turadi. Burun asosini burun suyagi, yuqori jag' suyagining burun o'sig'i va bir nechta gialin tog'aylar hosil qiladi. Burunning yon devorini hosil qiluvchi uchburchak shaklidagi burunning lateral tog'ayi (*cartilago nasi lateralis*) bevosita burun suyagi ostida joylashib, burunning yon devorini hosil qilishda qatnashadi. Burun qanotini hosil qiluvchi juft burun qanotining katta tog'ayi (*cartilago alaris major*) burun bo'shlig'iga kirish teshigini old va yon tomondan chegaralab turadi. 2–3 ta burun qanotining kichik tog'aylari (*cartilagine alares minores*) oldingi tog'ay bilan noksimon teshik o'rtasida yotadi. Goho bir nechta turli kattalikdagi burunning qo'shimcha tog'aylari (*cartilagine nasi accessoriae*) ham uchraydi. Burun to'sig'ining tog'ayi (*cartilago septi nasi*) toq to'rtburchak shaklida bo'lib, burun to'sig'ining oldingi qismini hosil qiladi. Burun to'sig'i tog'ayi yuqori va orqa tomondan g'alvirsimon suyakning perpendikulyar plastinkasi bilan, past va orqa tomondan dimog' suyagi va burunning oldingi o'tkir qirrasini bilan birikadi.

Yangi tug'ilgan chaqaloq burni qisqa, yassi va keng bo'lib, ildizi tor, burun usti va burun uchi yaxshi bilinmaydi. Burun qanotlari kichik, tog'aylari qoldiq holatida bo'ladi. Burun teshiklari oval shaklida bo'lib, gorizontallik joylashgan. Burun teshigining oldingi qirrasini, ko'pincha, oldinga va yuqoriga qaragan bo'ladi, bu qirra burun ustining o'sishi bilan pastga tushib, burun uchini hosil qiladi.

Bola 5 yoshga to'lganida burun teshigi yumaloq shaklni oladi. 10–14 yoshda peshona bilan chegarada egarsimon chuqurlik paydo bo'ladi.

Burun bo'shlig'i (*cavum nasi*) old tomondan burun teshigi vositasida yuzga, orqa tomondan xoanalar orqali halqumning burun qismiga ochiladi. Burun bo'shlig'ini burun to'sig'i (*septum nasi*) ikki bo'lakka ajratib turadi. Burun

to'sig'ida oldingi parda qismi (**pars membranacea**) va tog'ay qismi (**pars cartilaginea**), orqa suyak qismi (**pars ossea**) tafovut qilinadi. Parda va tog'ay qismlari burun to'sig'ining harakatchan qismini (**pars mobilis septi nasi**) hosil qiladi.

Burun bo'shlig'ining har bir yarmida yuqoridan burun qanotining katta tog'ayi ustki chekkasi bilan chegaralangan burun dahlizi (**vestibulum nasi**) ajratiladi. U ichki tomondan teri bilan qoplangan bo'lib yog', ter bezlari va tuklari bo'ladi.

Burun bo'shlig'i burun chig'anoqlari (163-rasm) yordamida burun yo'llariga bo'linadi. Burunda yuqori, o'rta va pastki burun chig'anoqlari (**concha nasi superior, media et inferior**) tafovut qilinadi. Ularning o'rtasida ustki, o'rta va pastki burun yo'llari joylashadi. Ustki burun yo'li (**meatus nasi superior**) burunning yuqori va o'rta chig'anoqlari o'rtasida, o'rta burun yo'li (**meatus nasi media**) o'rta va pastki burun chig'anoqlari o'rtasida, pastki burun yo'li (**meatus nasi inferior**) pastki burun chig'anog'i bilan burun bo'shlig'ining pastki devori o'rtasida joylashgan. Burun to'sig'i va chig'anoqlarining medial yuzalari o'rtasida ingichka vertikal yo'nalgan yoriq shaklidagi umumiy burun yo'li (**meatus nasi communis**) joylashgan. Bu yo'l burun-halqum yo'lga (**meatus nasopharyngeus**) davom etadi. Burun yo'llarini qoplagan shilliq parda kiprikli epiteliy bilan qoplangan bo'lib, kiprikchalar havo tarkibidagi changni ushlab qoladi. Shilliq pardadagi shilliq bezlari ishlab chiqargan shilliq suyuqlik havo yo'llariga kirgan changni qamrab oladi. Burun bo'shlig'ining shilliq osti asosida qon tomirlar ko'p bo'lib, o'rta va pastki burun chig'anoqlari sohasida g'ovaksimon vena chigallarini hosil qiladi. U shilliq pardaga ma'lum bir harorat berib, o'tayotgan havoni ilitib beradi. Burun bo'shlig'ining shilliq pardasi burun yon bo'shliqlari, ko'z yoshi qopi, halqumning burun qismi va yumshoq tanglay shilliq pardasiga birikib ketadi. U burun bo'shlig'i suyak usti va tog'ay usti pardasi bilan zich birikkan. Burun bo'shlig'i atrofidagi suyaklarda havo saqlovchi bo'shliqlar yoki burun atrofidagi bo'shliqlar bo'lib, ular burun yo'llariga ochiladi.

Ustki burun yo'lga ponasimon suyak bo'shlig'i va orqa g'alvirsimon katakchalar, o'rta burun yo'lga ustki jag' bo'shlig'i, peshona bo'shlig'i, o'rta va oldingi g'alvirsimon katakchalar, pastki burun yo'lga burun-ko'z yoshi kanali ochiladi.

Burun bo'shlig'i shilliq pardasida ikki: hidlov (**regio olfactoria**) va nafas sohasi (**regio respiratoria**) tafovut qilinadi. Hidlov sohasiga yuqori burun, qisman o'rta burun chig'anoqlarini va burun to'sig'ining yuqori qismini qoplagan shilliq parda kirib, unda hid bilish hujayralari joylashgan. Burun bo'shlig'i shilliq pardasining qolgan qismi nafas qismini hosil qiladi.

Burun bo'shlig'i yangi tug'ilgan chaqaloqda past (17,5 mm) va tor, chig'anoqlari gorizontal joylashgan bo'lib, chekkalari qalinlashgan bo'ladi. Ustki burun yo'li bo'lmaydi, o'rta va pastki burun yo'li yaxshi rivojlanmagan bo'ladi.

Burun chig'anoqlari burun to'sig'iga yetib bormagani uchun umumiy burun yo'li hosil bo'ladi va u orqali chaqaloq nafas oladi. Burun to'sig'i va xoanalar past bo'ladi. Burun atrofidagi bo'shliqlar yaxshi taraqqiy etmagan bo'ladi.

Yangi tug'ilgan chaqaloqda burun chig'anoqlari to'rtta: pastki, o'rta, yuqori va eng yuqorigi. Pastki burun chig'anog'i burun bo'shlig'i tubiga tegib turgani uchun pastki burun yo'li bo'lmaydi. Bu yo'l bola hayotining ikkinchi yilida asta-sekin kattalashadi va balog'at yoshida 4–6 mm bo'lib, o'z shaklini oladi.

O'rta burun chig'anog'i pastki burun chig'anog'i bilan qo'shilgani uchun orta burun yo'lining orqa tomoni bola hayotining birinchi 6 oyida yopiq bo'ladi. Bola 6 oylik bo'lganida burun bo'shlig'ining balandligi 22 mm gacha kattalashadi va o'rta burun yo'li hosil bo'ladi. Balog'at davrida uning balandligi 4 mm, keyinchalik o'sib 9 mm ga etadi.

Ustki burun yo'li yangi tug'ilgan chaqaloqda faqat 30 % holatda uchraydi. Bu yo'l ikki yoshdan keyin sekin o'sib uncha katta bo'lmaydi. Bola hayotining 7 yoshigacha chig'anoqlar, burun yo'llari va burun bo'shlig'i uzunasiga va balandligiga asta-sekin o'sadi. 10 yoshda burun bo'shlig'i 1,5 marta, 20 yoshda 2 marta kattalashadi.

Burunning shilliq pardasi yangi tug'ilgan chaqaloqda yupqa bo'lib, qon tomirlarga boy bo'lgani bilan havo bilan uchrashadigan joylarda g'ovaksimon qon tomir chigallari bo'lmaydi. Shuning uchun shilliq parda yallig'langanda shishib nafas olish qiyinlashadi. Bola 9 yoshga to'lganida burun bo'shlig'i shilliq pardasi g'ovak to'qimalarga boy, nafas olish sohasi shilliq pardasini qoplagan epiteliy kattalarnikiga nisbatan yupqa bo'ladi. Epiteliy osti limfoid to'qima bo'lmay u 7–oylarda paydo bo'ladi.

Hid bilish sohasi shilliq pardasi tez o'zgarib, unda 7-oylarda hid bilish piyozchalari yaxshi rivojlanadi. Bola hayotining 2 yilida ular eng ko'p to'planadi. Dimog' suyagi, xoanalar pastki devorini qoplagan shilliq pardada 3 yoshgacha bo'lgan bolalarda mayda burmalar bo'lib, ular 15 yoshlarda yo'qolib ketadi.

Burun atrofidagi bo'shliqlaridan yangi tug'ilgan chaqaloqda faqat biroz rivojlangan ustki jag' bo'shlig'i bo'ladi. Uning balandligi 5 mm, uzunligi 10 mm, kengligi 3,5 mm ga teng. Bola tug'ilganidan keyin bu bo'shliq sezilarli o'sib, 8–9 yoshlarda suyak tanasini egallaydi. Ustki jag' bo'shlig'ini burun bo'shlig'iga qo'shib turuvchi teshik 2 yoshda oval shaklida bo'lsa, 7 yoshda yumaloq bo'ladi.

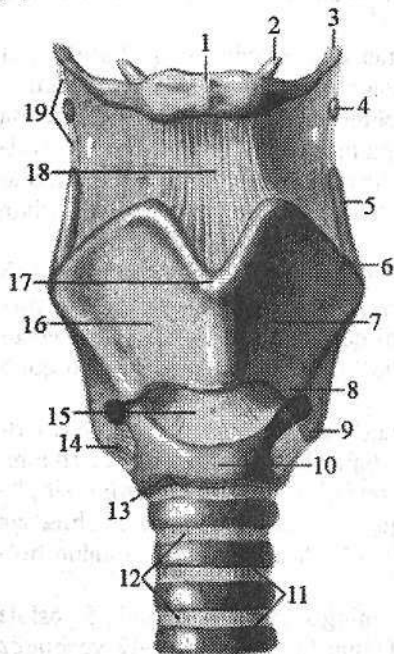
Peshona bo'shlig'i taraqqiyoti bola hayotining 2-yilida boshlanib, 5 yoshda kattaligi no'xotdek kolba shaklida bo'ladi. Uning taraqqiyoti 11–12 yoshlarda tugaydi.

Yangi tug'ilgan chaqaloqda ponasimon bo'shliq burun bo'shlig'i shilliq pardasining orqaga va pastga yo'nalgan burmasi shaklida bo'ladi. Uning taraqqiyoti 3–4 yoshlarda boshlanib, 6–8 yoshda o'lchamlari 2–3 mm bo'ladi. 12–15 yoshlarda ponasimon bo'shliqning taraqqiyoti tugaydi.

Yangi tugʻilgan chaqaloqda gʻalvirsimon suyak katakchalari kurtak shaklida boʻladi. Ularning taraqqiyoti bola hayotining birinchi yilida tez kechib, dastlab bir-biridan uzoq joylashgan yumaloq shaklda boʻladi. 3 yoshda ular kattalashib, 7 yoshda bir-biriga yaqinlashadi va 14 yoshlarda kattalamikiga oʻxshash boʻladi.

Hiqildoq

Hiqildoq (*larynx*) murakkab tuzilgan aʼzo (164-rasm) boʻlib, nafas olishda, pastki nafas yoʻllarini himoya qilishda va tovush hosil qilishda ishtirok etadi. Hiqildoq boʻyinning oldingi sohasi oʻrtasida joylashib hiqildoq boʻrtigʻini (*prominentia laryngea*) hosil qiladi. Bu boʻrtiq erkaklarda kuchli rivojlangan. Hiqildoq yuqorida til osti suyagiga birikkan boʻlib, pastda kekirdakka davom etadi. Hiqildoqni old tomondan boʻyinning til osti suyagining ostida joylashgan mushaklar yopib tursa, yon tomonda boʻyinning tomirli-nervli dastasi va qalqonsimon bezning yon boʻlaklari, orqasidan esa halqumning hiqildoq qismi joylashadi.



164-rasm. Hiqildoqning togʻaylari, boylamlari va boʻgimlari.

Old tomondan koʻrinishi.

- 1—corpus ossis hyoidei; 2—corni minus ossis hyoidei; 3—corni majus ossis hyoidei; 4—cartilago triticea; 5—cornu superius cartilaginis thyroideae; 6—tuberculum thyroideum superius; 7—lamina sinistra cartilaginis thyroideae; 8—tuberculum thyroideum inferius; 9—cornu inferius cartilaginis thyroideae; 10—arcus cartilaginis cricoideae; 11—cartilagine tracheales; 12—ligg. annularia; 13—lig. cricotracheale; 14—lig. ceratocricoidium anterius; 15—lig. cricothyroideum; 16—lamina dextra cartilaginis thyroideae; 17—incisura thyroidea superior; 18—lig. thyrohyoideum medianum; 19—lig. thyrohyoideum laterale.

Katta yoshdagi odamlarda hiqildoqning yuqori chegarasi IV, pastkisi esa VI–VII boʻyin umurtqalari oʻrtasida joylashgan. Ayollarda hiqildoq biroz yuqoriroq joylashadi. Erkaklarda hiqildoq ayollarga nisbatan katta boʻladi. Hiqildoq harakatchan boʻlib, ovqat yutganda va tovush hosil boʻlganida vertikal yoʻnalishda harakat qiladi.

Hiqildoqning qattiq asosini juft (choʻmichsimon, shoxsimon, ponasimon)

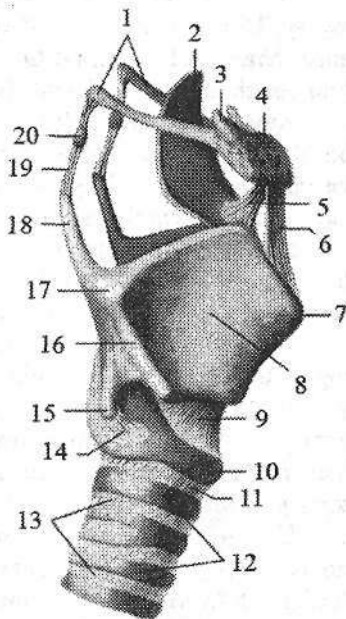
va toq (qalqonsimon, uzuksimon, hiqildoq usti) tog'aylari, shuningdek, ular o'rtasidagi bo'g'imlar hosil qiladi.

Qalqonsimon tog'ay (**cartilago thyroidea**) toq gialin tog'ay bo'lib, bir-biri bilan erkaklarda 90° , ayollarda 120° burchak hosil qilib birikkan ikkita o'ng va chap to'rtburchakli yaproqdan (**lamina dextra et sinistra**) iborat (164-rasm). Tog'ayning oldingi qismida yaxshi bilinadigan ustki qalqonsimon o'yma (**incisura thyroidea superior**) va biroz bilinadigan pastki qalqonsimon o'yma (**incisura thyroidea inferior**) bo'ladi. Yaproqning orqa chekkasida uzun yuqorigi shox (**cornu superius**) va qisqa pastki shox (**cornu inferius**) joylashgan. Pastki shoxning medial yuzasida uzuksimon tog'ay bilan birikadigan bo'g'im yuzasi bor. Ikkala yaproqning tashqi yuzasida qiyshiq chiziq (**linea obliqua**) joylashgan bo'lib, to'sh-qalqonsimon va qalqonsimon-til osti mushaklari birikadi.

Uzuksimon tog'ay (**cartilago cricoidea**) toq gialin tog'ay bo'lib, uzuk shaklida, oldinga qaragan uzuksimon tog'ay ravog'i (**arcus cartilaginis cricoideae**) va orqaga qaragan to'rtburchak shakldagi uzuksimon tog'ay plastinkasidan (**lamina cartilaginis cricoideae**) iborat. Uzuksimon tog'ayda ikki juft bo'g'im yuzasi bo'lib, uning bir juft cho'michsimon bo'g'im yuzasi (**facies articularis arytenoidea**) uzuksimon tog'ay plastinkasining ustki chekkasi burchaklarida joylashib, o'ng va chap cho'michsimon tog'aylar bilan birikadi. Ikkinchi juft qalqonsimon bo'g'im yuzasi (**facies articularis thyroidea**) uzuksimon tog'ay ravog'ini plastinkaga o'tgan joyida bo'lib, qalqonsimon tog'ayning pastki shox bilan bo'g'im hosil qiladi.

165-rasm. Hiqildoqning tog'aylari, boylamlari va bo'g'imlari. O'ng tomondan ko'rinishi.

- 1—cornu ossis hyoidei; 2—epiglottidis;
 3—cornu minus ossis hyoidei; 4—corpus ossis hyoidei; 5—lig. hyoepiglotticum; 6—lig. thyrohyoideum medianum; 7—prominentia laryngea; 8—lamina dextra cartilaginis thyroideae; 9—lig. cricothyroideum medianum; 10—cartilago cricoidea; 11—lig. cricotracheale; 12—cartilagine tracheales; 13—ligg. anularia; 14—lig. ceratocricoideum; 15—cornu inferius cartilagine thyroideae; 16—linea obliqua; 17—tuberculum thyroideum superius; 18—cornu superius cartilagine thyroideae; 19—lig. thyrohyoideum laterale; 20—cartilago triticea.



Hiqildoq usti tog'ayi (**cartilago epiglottica**) toq elastik tog'ay bo'lib, barg shaklida bo'ladi (165-rasm). U hiqildoqqa kirish teshigi ustida old tomonda joylashgan. Hiqil-

doq usti tog'ayining butog'i (**petiolus epiglottidis**) toraygan bo'lib, qalqonsimon tog'ayning ichki yuzasiga birikadi. Uning qavariq oldingi yuzasi til ildiziga, orqa botiq yuzasi hiqildoq bo'shlig'iga qaragan bo'ladi. Uning botiq yuzasida hiqildoq usti do'mbog'i (**tuberculum epiglotticum**) va shilliq bezlari ochiladigan ko'p sonli chuqurchalar ko'rinadi.

Cho'michsimon tog'ay (**cartilago arytenoidea**) juft gialin tog'ay bo'lib, piramidasimon ko'rinishga ega. Uning uchburchak shaklidagi cho'michsimon tog'ay asosi (**basis cartilaginis arytenoideae**) pastga qaragan bo'lib, uzuksimon tog'ay bo'g'im yuzasi bilan harakatchan bo'g'im hosil qiladi. Cho'michsimon tog'ay cho'qqisi (**apex cartilaginis arytenoideae**) o'tkir va biroz orqaga egilgan. Cho'michsimon tog'ay asosidan oldinga qarab ovoz boylami birikadigan ovoz o'siqchasi (**processus vocalis**), lateral tomonga qarab mushak birikadigan mushak o'siqchasi (**processus muscularis**) chiqqan bo'lib unga cho'michsimon tog'ayni harakatlantiruvchi mushaklar birikadi. Cho'michsimon tog'ayni uchta: oldingi lateral, medial va orqa yuzasi tafovut qilinadi. Oldingi lateral yuzasi (**facies anterolateralis**) keng bo'lib, uning pastki qismida ovoz o'siqchasi orqasida joylashgan uzunchoq chuqurchaga (**fovea oblonga**) ovoz mushagi birikadi.

Medial yuzasi (**facies medialis**) uncha katta bo'lmay, qarama-qarshi tog'ayga qaragan. Orqa yuzasi (**facies posterior**) bukilgan bo'lib, unda mushaklar yotadi.

Shoxchali tog'ay (**cartilago corniculata**) juft kichkina, konussimon elastik tog'ay. U cho'michsimon tog'ayning uchida cho'michsimon-hiqildoq usti burmasi ichida joylashgan bo'lib, yuqoriga chiqqan shoxchali do'mboq (**tuberculum corniculatum**) hosil qiladi.

Ponasimon tog'ay (**cartilago cuneiformis**) juft kichkina elastik tog'ay bo'lib, cho'michsimon-hiqildoq usti burma ichida shoxsimon tog'aydan oldinda va yuqorida yotadi. U yuqoridagi burma ichida ponasimon do'mboq (**tuberculum cuneiforme**) hosil qildi.

Hiqildoq tog'aylari o'zaro va til osti suyagi bilan bo'g'imlar hamda boylamlar vositasida birikadi. Hiqildoq tog'aylari harakati ikki juft bo'g'imga mu-shaklarning ta'siri ostida bo'ladi.

Uzuk-qalqonsimon bo'gimi (**articulatio cricothyroidea**) qalqonsimon tog'ayning pastki shoxi bilan uzuksimon tog'ayning qalqonsimon bo'g'im yuzasi o'rtasida hosil bo'ladi. O'ng va chap uzuksimon-qalqonsimon bo'g'imlar hamkor bo'g'im turkumiga kirib, ularda harakat frontal o'q atrofida sodir bo'ladi. Bunda qalqonsimon tog'ay oldinga hamda orqaga egilib cho'michsimon tog'ayga nisbatan holatini va ovoz boylamlari tarangligini o'zgartiradi.

Uzuk-qalqonsimon bo'g'im xaltasi (**capsula articularis cricothyroidea**) nozik, pastki shoxdan uzuksimon tog'ay plastinkasining yon chekkasiga tortilgan tolalardan iborat. Uning bir qismi juft shoxsimon-uzuksimon boylamni (**lig. ceratocricoideum**) hosil qiladi (165-rasm). Bu bo'g'im uzuksimon tog'ay

ravog'ining ustki chekkasi bilan qalqonsimon tog'ayning pastki chekkasi o'rtasida tortilgan o'rta uzuksimon-qalqonsimon boylam (**lig. cricothyroideum medianum**) vositasida mustahkamlanadi.

Uzuksimon-cho'michsimon bo'g'im (**articulatio cricoarytenoidea**) ham juft bo'lib, cho'michsimon tog'ay asosidagi bo'g'im yuzasi bilan uzuksimon tog'ay plastinkasidagi bo'g'im yuzasi o'rtasida hosil bo'ladi. Bu bo'g'im xaltasini (**capsula articularis cricoarytenoidea** orqa tomondan yelpug'ichsimon uzuksimon-cho'michsimon boylami (**lig. cricoarytenoideum**) mustahkamlab turadi. Bo'g'imda harakat vertikal o'q atrofida bo'lib, o'ng va chap cho'michsimon tog'aylar ichkariga burilganida ovoz boylamlari bir-biriga yaqinlashib, ovoz yorig'i torayadi. Cho'michsimon tog'aylar tashqariga burilganida esa ovoz boylamlari bir-biridan uzoqlashib, ovoz yorig'i kengayadi.

Cho'michsimon tog'ayni uchi bilan shoxchali tog'ay o'rtasida sinxondroz (**synchondrosis arycorniculata**) hosil bo'ladi.

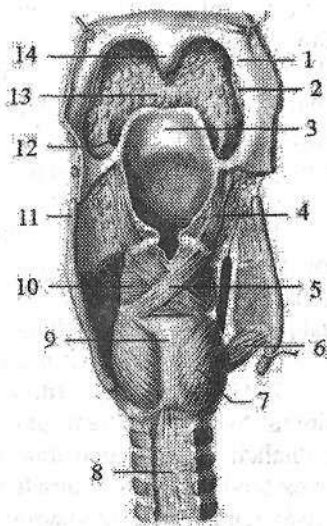
Hiqildoq til osti suyagi bilan qalqonsimon tog'ayning yuqori chekkasi va til osti suyagi o'rtasida tortilgan qalqonsimon-til osti pardasi (**membrana thyrohyoidea**) vositasida bog'langan. Bu parda keng biriktiruvchi to'qimali qattam bo'lib, o'rta qismida qalinlashib, o'rta qalqonsimon til osti boylamini (**lig. thyrohyoideum medianum**), chekkalarida lateral qalqonsimon-til osti boylamini (**lig. thyrohyoideum laterale**) hosil qiladi.

Hiqildoq mushaklari ko'ndalang-targ'il mushaklar guruhiga kiradi (166-rasm). Ular hiqildoq tog'aylarini harakatga keltirib, hiqildoq bo'shlig'i va ovoz yorig'i kengligini o'zgartiradi. Hiqildoq mushaklari faoliyatiga qarab uch guruhga: ovoz yorig'ini kengaytiruvchi (dilatatorlar), siquvchi (konstruktorlar) va ovoz boylami tarangligini o'zgartiruvchi mushaklarga bo'linadi.

166-rasm. Hiqildoq mushaklari.

Orqa tomondan ko'rinishi.

- 1-arcus palatopharyngeus; 2-tonsilla palatina;
3-epiglottis; 4-m. aryepiglotticus;
5-m. arytenoideus obliquus; 6-m. cricothyroideus;
7-m. cricoarytenoideus posterior; 8-paries membranaceus tracheae; 9-lamina cartilaginis cricoideae; 10-m. arytenoideus transversus;
11-cornu superius cartilaginis thyroideae;
12-plica glossaepiglottica lateralis; 13-radix linguae; 14-uvula.



I. Ovoz yorig'ini kengaytiruvchi mushakka orqa uzuksimon-cho'michsimon mushak (**m. cricoarytenoideus posterior**) kiradi (166-rasm). Bu juft mushak uzuksimon tog'ay plastinkasining orqa yuzasidan boshlanadi, lateral

va yuqori tomonga yoʻnalib choʻmichsimon togʻay mushak oʻsiqchasiga birikadi. Qisqarganida mushak oʻsiqchasini orqaga tortib, choʻmichsimon togʻayni lateral tomonga buradi, natijada ovoz oʻsiqchasi lateral tomonga buriladi va ovoz yorigʻi kengayadi.

II. Ovoz yorigʻini toraytiruvchi mushaklar:

1. Lateral uzuksimon choʻmichsimon mushak (**m. cricoarytenoideus lateralis**) juft, uzuksimon togʻay ravogʻining lateral qismidan boshlanadi. Orqaga va yuqoriga yoʻnalib choʻmichsimon togʻayning mushak oʻsiqchasiga birikadi. Qisqarganida mushak oʻsiqchasi oldinga yoʻnalib, choʻmichsimon togʻay va uning ovoz oʻsiqchasi ichkariga buriladi. Buning natijasida ovoz boylamlari bir-biriga yaqinlashadi va ovoz yorigʻining oldingi qismi torayadi.

2. Qalqonsimon-choʻmichsimon mushagi (**m. thyroarytenoideus**) juft, qalqonsimon togʻay yaprogʻini ichki yuzasidan boshlanadi. Uning tolalari orqaga biroz yuqoriga yoʻnalib choʻmichsimon togʻayning mushak oʻsiqchasiga birikadi. Oʻng va chap mushaklar qisqarganida mushak oʻsiqchasini oldinga tortadi va ovoz oʻsiqchalari bir-biriga yaqinlashib, ovoz yorigʻining oldingi qismi torayadi.

3. Choʻmichsimon togʻaylar orasidagi koʻndalang mushak (**m. arytenoideus transversus**) toq, oʻng va chap choʻmichsimon togʻaylarning orqa tomonida koʻndalangiga tortilgan. Qisqarganida choʻmichsimon togʻaylarni bir-biriga yaqinlashtiradi va ovoz tirqishining orqa qismi torayadi.

4. Qiyshiq choʻmichsimon mushak (**m. arytenoideus obliquus**) juft, bitta choʻmichsimon togʻayning mushak oʻsiqchasidan medial va yuqoriga yoʻnalib, koʻndalang choʻmichsimon mushak orqasida qarama-qarshi mushak tolalari bilan kesishib, ikkinchi togʻayning lateral chekkasiga birikadi. Bu mushakning bir qism tolalari hiqildoq usti togʻayi lateral chekkasiga birikib hiqildoq usti-choʻmichsimon qismi (**pars aryepiglottica**) hosil qiladi (166-rasm). Qiyshiq choʻmichsimon mushak qisqarganida choʻmichsimon togʻaylarni bir-biriga yaqinlashtiradi, hiqildoq usti-choʻmichsimon qismi bilan birgalikda hiqildoqqa kirish teshigini toraytiradi. Hiqildoq usti-choʻmichsimon qismi hiqildoq usti togʻayini orqaga tortib, hiqildoqqa kirish teshigini yopadi.

III. Ovoz boylamining tarangligini oʻzgartiruvchi mushaklar:

1. Uzuksimon-qalqonsimon mushak (**m. cricothyroideus**) juft, uzuksimon togʻay ravogʻining old yuzasidan boshlanib, yuqoriga va lateral yoʻnalib qalqonsimon togʻayning pastki chekkasi va pastki shoxiga birikadi. Qisqarganida qalqonsimon togʻay oldinga engashadi. Qalqonsimon va choʻmichsimon togʻaylar orasidagi masofa uzayib ovoz boylamlari taranglashadi.

2. Ovoz mushagi (**m. vocalis**) juft, ovoz burmasi ichida yotadi. Qalqonsimon togʻay burchagi pastki qismining ichki yuzasidan boshlanib orqaga yoʻnaladi va choʻmichsimon togʻay tovush oʻsiqchasiga birikadi. Bu mushak ovoz boylamiga tegib turadi va uning tolalari ovoz boylamiga chatishib ketadi. Qisqarganida ovoz boylami taranglashadi.

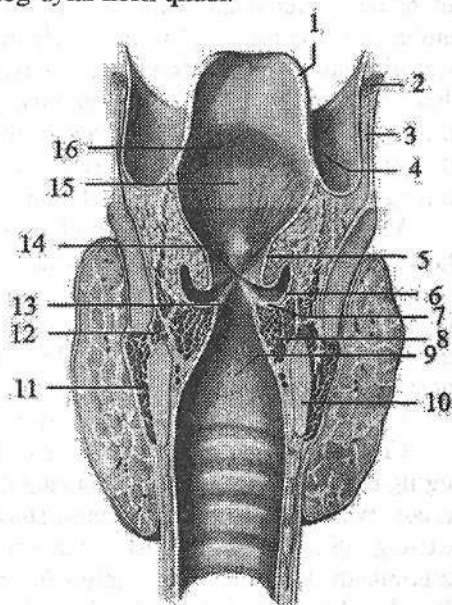
Hiqildoq bo'shlig'i (*cavum laryngis*) shakl jihatidan (167-rasm) qum soatga o'xshab, o'rta qismi toraygan, yuqori va pastki qismi kengaygan bo'ladi. Unda uch: hiqildoq dahlizi, ovoz yorig'i hosilasi va ovoz boylamlari ostidagi bo'shliq tafovut qilinadi. Havo halqumdan hiqildoqqa kirish teshigi orqali hiqildoqqa kiradi. Hiqildoqqa kirish teshigi (*aditus laryngis*) old tomondan hiqildoq usti tog'ayi bilan, orqadan cho'michsimon tog'ay uchlari, yon tomondan esa cho'michsimon-hiqildoq usti burmasi (*plica aryepiglottica*) bilan chegaralangan.

Hiqildoq bo'shlig'ining yuqori kengaygan qismi hiqildoq dahlizi (*vestibulum laryngis*) deb ataladi. U hiqildoqqa kirishdan boshlanib, dahliz burmasigacha davom etadi. Dahliz burmasi (*plicae vestibularis*) hiqildoqning yon devorida joylashgan bo'lib, uning o'rtasida dahliz tirqishi (*rima vestibuli*) joylashgan. Dahlizning old devorini shilliq parda bilan qoplangan hiqildoq usti tog'ayi, orqa devorini cho'michsimon tog'aylar hosil qiladi.

167-rasm. Hiqildoq bo'shlig'i.

Frontal kesma.

- 1—epiglottis; 2—os hyoideum;
 3—membrana thyrohyoidea; 4—plica aryepiglottica; 5—plica vestibularis;
 6—ventriculus laryngis; 7—plica vocalis;
 8—m. vocalis; 9—cavum infraglotticum;
 10—cartilago cricoidea; 11—m. cricothyroideus; 12—m. cricoarytenoideus lateralis; 13—rimma glottidis;
 14—rima vestibuli; 15—vestibulum laryngis; 16—tuberculum epiglotticum.



Hiqildoqning o'rta toraygan ovoz yorig'i hosilasi qismi murakkab tuzilgan. Uni yuqoridan va pastdan hiqildoqning yon devorida joylashgan shilliq pardadan hosil bo'lgan juft burmalar chegaralab turadi.

Yuqorigi burmalar o'rtasida nisbatan keng dahliz tirqishi, pastki ovoz burmasi (*plica vocalis*) kuchli rivojlangan bo'lib, ichida ovoz mushagi va boylami bor. O'ng va chap ovoz burmasi o'rtasida hiqildoqning eng tor joyi ovoz yorig'i (*rima glottidis* yoki *rima vocalis*) joylashgan. Unda ikki: oldingi ovoz boylamlari o'rtasidagi katta pardalararo qismi (*pars intermembranacea*) va cho'michsimon tog'ay asosi o'rtasidagi kichik tog'aylararo qismi (*pars intercartilaginea*) tafovut qilinadi. Ovoz yorig'ining uzunligi erkaklarda 20–24 mm, ayollarda 16–19 mm. Uning pardalararo qismi erkaklarda 15 mm, ayollarda 12 mm. Ovoz yorig'ining kengligi tinch nafas olganda 5 mm, tovush hosil bo'li-

ganida 15 mm bo'ladi. Hiqildoqning yon devorida dahliz burmasi bilan ovoz burmasi o'rtasida botiqlik, hiqildoq qorinchasi (**ventriculus laryngis**) bor.

Hiqildoqning pastki ovoz boylamlari ostidagi bo'shliq qismi (**cavitas infraglottica**) sekin-asta kengayib, kekirdakka o'tib ketadi.

Hiqildoqning shilliq pardasi ko'p qatorli silindrik epiteliy bilan qoplangan, pushti rangda bo'lib, dahliz burmasi va qorinchalar sohasida shilliq bezlari ko'p bo'ladi. Ularning suyuqligi ovoz burmalarini namlab turadi. Ovoz burmasi sohasidagi shilliq parda oqish kulrang rangi bilan ajralib turadi. Ovoz burmasining shilliq pardasi ovoz boylami va mushak bilan pishiq birikkan bo'lib, bezlari yo'q.

Hiqildoqning shilliq pardasi ostida elastik parda bo'lib, yuqori qismida to'rtburchakli pardani, pastida esa elastik konusni hosil qiladi. To'rt burchakli parda (**membrana quadrangularis**) fibroz-elastik qatlamdan iborat bo'lib, old tomondan qalqonsimon tog'ay, yuqoridan hiqildoq usti tog'ayi, orqadan cho'michsimon tog'ay o'rtasida tortilgan. Uning pastki chekkasi dahliz boylami asosini hosil qiladi. Hiqildoqning elastik konusi (**conus elasticus**) juft trapetsiya shaklidagi qatlam bo'lib, old tomondan qalqonsimon, pastdan uzuksimon, orqadan cho'michsimon tog'aylarga birikadi. Uning qalqonsimon tog'ay bilan cho'michsimon tog'ayning tovush o'siqchasi o'rtasida tortilib qalinlashgan qismining yuqori chekkasi ovoz boylamini hosil qiladi.

Yangi tug'ilgan chaqaloq hiqildog'i nisbatan katta bo'lib, quyg'ich shaklda, keng asosi yuqoriga qaragan bo'ladi. Qalqonsimon tog'ay yaproqlari o'tmas burchak hosil qilgani uchun frontal o'lchami sagittal o'lchamidan katta. U nisbatan yuqori II-IV bo'yin umurtqalari sohasida joylashgan. Hiqildoq tog'aylari yupqa, nozik va egiluvchan. Qalqonsimon tog'ayning ustki o'ymasi keng va yuza, ustki shoxi qisqa bo'ladi.

Uzuksimon tog'ay plastinkasi keng va past, ravog'i tor bo'ladi.

Cho'michsimon tog'ay yaxshi rivojlanmagan. Hiqildoq usti tog'ayi yangi tug'ilgan chaqaloqda kalta va juda yuqori joylashgan bo'lib, til chekkasiga tegib turadi va 2 yoshgacha tarnovsimon shaklga ega bo'ladi. Hiqildoq va hiqildoq usti tog'ayining yuqori turishi bola emayotgan vaqtda bemalol nafas olishini ta'minlaydi. Ovoz yorig'i uzunligi 6,5 mm, tor bo'lib, ovoz boylamlari qisqa (kattalarniki uzunligini 1/3 qismini tashkil qiladi) va yassi bo'lgani uchun bolalarning ovozi baland bo'ladi.

Yangi tug'ilgan chaqaloqda hiqildoq dahlizi qisqa, ovoz boylami yuqori joylashgan, ovoz mushagi yaxshi rivojlanmagan bo'ladi. Shilliq pardasi nozik, qon va limfa tomirlarga boy, harakatchan. Shuning uchun hiqildoq shilliq pardasi yallig'langan vaqtda yoki yot moddalar bilan qitqilganida u shishib, hiqildoq bo'shlig'i torayadi, nafas olish qiyinlashadi. Hiqildoqning elastik konusi tor va qisqa, uning balandligi yangi tug'ilgan chaqaloqda 9-10 mm bo'ladi. Hiqildoq bola hayotining birinchi to'rt yilida tez o'sadi. Bu davrda hiqildoq tog'aylari asta-sekin qalinlashib o'zgarishga uchraydi. 10-12 yoshda

qalqonsimon tog'ay burchagi o'g'il bolalarda tez kamayadi, qizlarda esa aytarli o'zgarmaydi. Buning natijasida o'g'il bolalar qalqonsimon tog'ayi burchagi oldinga turtib turadi. Hiqildoqning sagittal o'lchami kattalashib, ovoz boylamlari uzayadi. Buning natijasida ovoz pasayadi. Hiqildoq o'sgan sari u bilan til osti suyagi o'rtasidagi masofa va til osti-qalqonsimon parda ham uzayadi. 7 yoshda til osti-qalqonsimon pardaning tuzilishi butunlay tugallanib, uning markaziy va chekka qismlarida boylamlar hosil bo'ladi. Bu davrda hiqildoqning yuqori chegarasi IV, pastki chegarasi esa VI bo'yin umurtqalari sohasida bo'ladi. Dahliz va ovoz boylamlari qalinlashadi. Ular ichida mushak tolalari vujudga keladi. Ovoz mushagi kattalashib, ovoz burmasi ichiga kiradi. Hiqildoq mu-shaklari rivojlanib bo'ladi. 7 yoshdan keyin hiqildoq tez o'sib, 15 yoshda uning uzunligi 3,4 sm, aylanasi esa 3,8 sm bo'ladi. O'smirlik davrida kattalarnikiga o'xshash holatni egallaydi.

Kekirdak

Kekirdak (**trachea**) havo o'tkazuvchi naysimon a'zo (168-rasm). U VI bo'yin umurtqasi sohasida boshlanib, V ko'krak umurtqasi sohasida kekirdak ayrisini (**bifurcatio tracheae**) hosil qilib ikkita bosh bronxga bo'linadi.

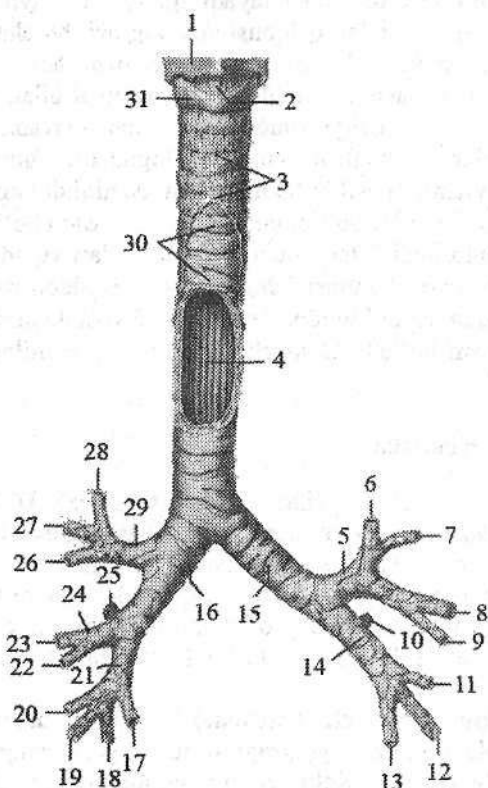
Kekirdakning uzunligi 9–11 sm, kengligi 15–18 mm bo'lib, oldindan orqaga qarab biroz siqilgan bo'lgani uchun, ko'ndalang o'lchami oldingi orqa o'lchamidan 1–2 mm katta. Kekirdakda bo'yin va ko'krak qismlari tafovut qilinadi.

Kekirdakning bo'yin qismi (**pars cervicalis tracheae**) VII bo'yin umurtqasi sohasida joylashib, uning old tomonida yuqorigi to'rtta tog'ay halqasi sohasida qalqonsimon bezning bo'g'zi turadi. Kekirdakning old tomonida to'sh-qalqonsimon, to'sh-til osti mushaklari va ularni o'ragan bo'yin fassiyasi, orqa tomonida qizilo'ngach, yon tomonida esa bo'yinning tomirli – nervli dastasi yotadi.

Kekirdakning ko'krak qismi (**pars thoracica tracheae**) orqasida qizilo'ngach, oldida aorta ravog'i, yelka-bosh poyasi, chap yelka-bosh venasi va ayrisimon bez, o'ng va chap tomonlarida mediastinal plevra joylashadi.

Kekirdakning asosi o'zaro kekirdakning halqasimon boylamlari (**ligg. anullaria**) vositasida birikkan 16–20 ta yarim halqasimon shakldagi kekirdak tog'aylaridan (**cartilagine tracheales**) iborat bo'lib, ular kekirdak aylanasing uchdan ikki qismini egallaydi. Ularni orqa tomondan aylanma va bo'ylama yo'nalishdagi silliq mushak tolalaridan tashkil topgan pardali devori (**paries membranaceus**) birlashtirib turadi.

Kekirdak devorini ichki tomondan kiprikli epiteliyli shilliq qavat (**tunica mucosa**) qoplagan bo'lib, unda shilliq bezlari va limfa tugunchalar bor. Uning ostidagi shilliq osti asosda (**tela submucosa**) kekirdak bezlari joylashgan. Kekirdakni tashqi tomondan birlashtiruvchi to'qimali adventitsial parda (**tunica adventitia**) o'rab turadi.



168-rasm. Kekirdak va bronxlar.

Old tomondan ko'rinishi.

1—cartilago thyroidea; 2—lig. cricothyroideum medianum; 3—lamina visceralis fasciae pretrachealis; 4—tunica mucosa; 5—bronchus lobaris superior sinister; 6—bronchus segmentalis apicoposterior; 7—bronchus segmentalis anterior; 8—bronchus lingularis superior; 9—bronchus lingularis inferior; 10—bronchus segmentalis superior; 11—bronchus segmentalis basalis medialis; 12—bronchus segmentalis basalis lateralis; 13—bronchus segmentalis basalis posterior; 14—bronchus lobaris inferior sinister; 15—bronchus principales sinister; 16—bronchus principales dexter; 17—bronchus segmentalis basalis posterior; 18—bronchus segmentalis

basalis lateralis; 19—bronchus segmentalis basalis anterior; 20—bronchus segmentalis basalis media; 21—bronchus lobaris inferior dexter; 22—bronchus segmentalis medialis; 23—bronchus segmentalis lateralis; 24—bronchus lobaris medius dexter; 25—bronchus segmentalis superior; 26—bronchus segmentalis anterior; 27—bronchus segmentalis posterior; 28—bronchus segmentalis apicalis; 29—bronchus lobaris superior dexter; 30—trachea; 31—cartilago cricoidea.

Yangi tug'ilgan chaqaloq kekirdagi III–IV bo'yin umurtqalari sohasida boshlanib, II–III ko'krak umurtqalari sohasida bosh bronxlarga bo'linadi. U quy'ich yoki duk shaklida bo'lib, uzunligi 3,2–4,5 sm, kengligi yuqori qismida 10 mm, o'rta qismida 8 mm bo'ladi. Uning pardali devori nisbatan keng, tog'aylari yupqa, yumshoq va bukiluvchan. Shilliq pardasi yupqa, nozik, bez va mushak elementlari yaxshi takomillashmagan, qon tomirlarga boy bo'ladi. Kekirdak bola hayotining birinchi 6 oyida va balog'at davrida tez o'sadi. Uning yuqori chegarasi ikki yoshda IV–V, 5–6 yoshda V–VI, o'smirlik davrida esa VI bo'yin umurtqalari sohasida joylashadi.

Uning bronxlarga bo'lingan joyi esa 7 yoshli bolada IV–V, keyingi davrlarda V ko'krak umurtqasi sohasida joylashadi.

Kekirdakning o'sishi uning halqasimon boylamlarni uzayishi hisobiga bo'ldi. Uning kengligi bir tekis va sekin o'sib, bir yoshli bolada silindr shaklini oladi. Kekirdakning tog'aylari uzayib pardali devor qismi kamayadi. Bir yoshli bolada uning kengligi 10 mm bo'lsa, 7 yoshda 14 mm va o'smirlarda 17 mm. Kekirdakning uzunligi 10–12 yoshda ikki marta uzayib 9 sm bo'lsa, 20–25 yoshlarda uch marta uzayadi.

Bosh bronx

Bosh bronxlar (**bronchi principales**) kekirdakdan V ko'krak umurtqasining yuqori chekkasida boshlanib o'pka darvozasiga tomon yo'naladi (168-rasm). O'ng bosh bronx (**bronchus principalis dexter**) qisqa va keng, vertikal yo'nalgan bo'lib, kekirdakning bevosita davomidir. Shuning uchun ko'p hollarda har xil yot narsalar o'ng bosh bronxga tushadi. Uning uzunligi 3 sm bo'lib, 6–8 yarim halqasimon shakldagi tog'aylardan tuzilgan. Chap bosh bronx (**bronchus principalis sinister**) ingichka va uzunligi 4–5 sm bo'lib, 9–12 yarim halqasimon shakldagi tog'aylardan iborat. Bosh bronxlarning orqasida pardali devori bo'lib, ich tomondan shilliq, tashqarisidan adventitsial parda bilan qoplangan.

Yangi tug'ilgan chaqaloqda o'ng bosh bronx 26° , chap bosh bronx esa 49° burchak hosil qilib chiqadi. O'ng bosh bronxning uzunligi o'rta hisobda 1,17 sm, chapniki 1,2 sm. Bosh bronxlarning tog'aylari kam rivojlangan va shilliq pardasida bezlari kam. Ular bola hayotining birinchi yilida va balog'at davrida tez o'sib, uzunligi 2 marta oshadi. 20 yoshda ular 3,5–4 marta kattalashadi.

O'pka darvozasida o'ng bosh bronx uchta, chapi esa ikkita bo'lak bronxiga bo'linadi (168-rasm). O'ng o'pkaning ustki bo'lak bronxi arteriyaning ustida yotadi va epiarterial bronx deb ataladi. Uning boshqa bo'lak bronxlari va chap o'pka bo'lak bronxlari arteriyaning ostida yotadi.

Bo'lak bronxlari (**bronchi lobares**) o'pka darvozasiga kirib o'z navbatida segmentar bronxlarga (**bronchi segmentales**) bo'linadi (168-rasm). O'ng ustki bo'lak bronxi (**bronchus lobaris superior dexter**) cho'qqi segmentining bronxi (**bronchus segmentalis apicalis**), orqa segmentining bronxi (**bronchus segmentalis posterior**) va oldingi segmentining bronxiga (**bronchus segmentalis anterior**) bo'linadi. O'rta bo'lak bronxi (**bronchus lobaris medius**) lateral segmentining bronxi (**bronchus segmentalis lateralis**) va medial segmentining bronxiga (**bronchus segmentalis medialis**) bo'linadi. O'ng pastki bo'lak bronxi (**bronchus lobaris inferior dexter**) yuqorigi segmentining bronxi (**bronchus segmentalis superior**), asosidagi medial segment bronxi (**bronchus segmentalis basalis medialis**), asosidagi oldingi segment bronxi

(**bronchus segmentalis basalis anterior**), asosidagi lateral segment bronxi (**bronchus segmentalis basalis lateralis**), va asosidagi orqa segment bronxiga (**bronchus segmentalis basalis posterior**) bo'linadi.

Chap ustki bo'lak bronxi (**bronchus lobaris superior sinister**) cho'qqi-orqa segment bronxi (**bronchus segmentalis apicoposterior**), oldingi segment bronxi (**bronchus segmentalis anterior**), ustki tilchasimon bronx (**bronchus lingularis superior**) va pastki tilchasimon bronxga (**bronchus lingularis inferior**) bo'linadi. Chap o'pkaning ostki bo'lagi bronxi (**bronchus lobaris inferior sinister**) yuqorigi segment bronxi (**bronchus segmentalis superior**), asosidagi medial segment bronxi (**bronchus segmentalis basalis medialis**), asosidagi oldingi segment bronxi (**bronchus segmentalis basalis anterior**), asosidagi lateral segment bronxi (**bronchus segmentalis basalis lateralis**) va asosidagi orqa segment bronxiga (**bronchus segmentalis basalis posterior**) bo'linadi.

Segmentar bronxlar (**bronchus segmentales**), o'z navbatida, 9–10 marta-gacha dixotomik bo'linadi va diametri 1 mm bo'lgan bo'lakcha bronxi (**bronchus lobularis**) hosil bo'ladi. Bu bronx bo'lakcha ichida 18–20 oxirgi bronxiolalarga (**bronchioli terminales**) bo'linadi. Ularning miqdori ikkala o'pkada 20.000 ga yaqin bo'lib, devorida tog'ay bo'lmaydi. Har bir oxirgi bronxiola dixotomik bo'linib, nafas bronxiolasini (**bronchioli respiratorii**) hosil qiladi. Ulardan alveola naylari (**ductuli alveolyares**) chiqib, alveola qopchalari (**sacculi alveolyares**) bo'lib tugaydi. Alveola qopchalari o'pka alveolalaridan (**alveoli pulmones**) iborat. Turli o'lchamdagi bronxlar havo o'tkazuvchi bronx daraxtini (**arbor bronchialis**) hosil qiladi. Nafas bronxiolasi alveola naylari, alveola qopchalari va alveolalar alveola daraxtini yoki **atsinusni** hosil qiladi. O'pka bilan qon o'rtasida gaz almashinuvi ro'y beradigan **atsinus** o'pkaning vazifaviy-tarkibiy birligi hisoblanadi. Bitta o'pkada 15.000 ga yaqin **atsinus** bo'lib, alveolalar soni 300–500 mln ga yetadi.

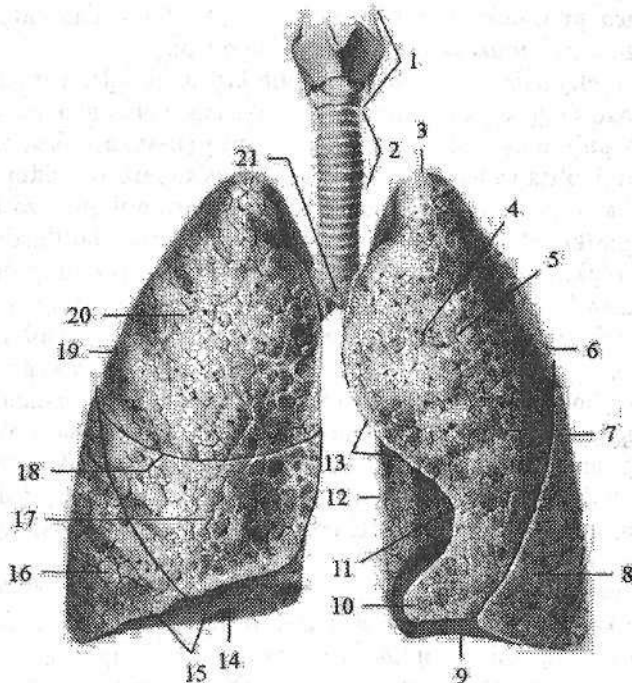
Bronx daraxti yangi tug'ilgan chaqaloqda hosil bo'lgan bo'lib, bola hayotining birinchi yilida bo'lak bronxlari 2 marta kattalashadi. Yangi tug'ilgan va emizikli bolalarda bronx daraxtining segmentar va subsegmentar bronxlarga bo'linishi va yo'nalishi kattalarnikiga o'xshaydi.

Bola hayotining dastlabki davrida, ayniqsa, 3–4 yoshlarda tog'ayli bronxlar devori shilliq pardasida elastik tolalar va shilliq bezlar, qon hamda limfa tomirlari, nervlar ko'payadi.

Balog'at davrida bronx daraxtining o'sishi tezlashib, ular 3,5–4 marta kattalashadi. O'smirlik davrida bronxlarning uzayishi bilan ular devoridagi tog'ay yupqalashadi, mushak va elastik to'qima ko'payadi, tashqi adventitsial qavati qalinlashadi.

O'pka

O'pka (**pulmo**) noto'g'ri (169-rasm) konus shaklida bo'lib, o'ng va chap o'pka ko'krak bo'shlig'ining o'ng va chap yarmida joylashib plevra bilan o'ralgan. Ular o'zaro ko'ks oralig'ida joylashgan a'zolar bilan ajralgan. O'pka past tomondan diafragma, old, yon va orqa tomondan ko'krak qafasi devoriga tegib turadi. Diafragmaning o'ng gumbazi yuqoriroq turgani uchun o'ng o'pka chapiga nisbatan qisqa va keng, yurak ko'krak bo'shlig'ining chap tomonida turgani uchun, chap o'pka tor va uzun bo'ladi.



169-rasm. Hiqildoq, traxeya va o'pka. Old tomondan ko'rinishi.

1-larynx; 2-trachea; 3-apex pulmonis; 4-facies costalis; 5-lobus superior pulmonis sinistri; 6-pulmo sinister; 7-fissura obliqua; 8-lobus inferior pulmonis sinistri; 9-basis pulmonis; 10-lingula pulmonis sinistri; 11-incisura cardiaca pulmonis sinistri; 12-margo posterior; 13-margo anterior; 14-facies diaphragmatica; 15-margo inferior; 16-lobus inferior pulmonis dextri; 17-lobus medius pulmonis dextri; 18-fissura horizontalis pulmonis dextri; 19-pulmo dexter; 20-lobus superior pulmonis dextri; 21-bifurcatio tracheae.

O'pkaning pastki diafragma yuzasi (**facies diaphragmatica**) diafragma gumbaziga mos bo'lib, botiq, o'pkaning cho'qqisi (**apex pulmonis**) yumaloq bo'ladi.

O'pkaning qovurg'a yuzasi (**facies costalis**) qovurg'alarga mos ravishda qavariq bo'lsa, medial yuzasi (**facies medialis**) orqa umurtqa pog'anasi qismi (**pars vertebralis**) va oldingi ko'ks oralig'i qismidan (**pars mediastinalis**) iborat bo'lib, biroz botiqroq. O'pka yuzalari o'zaro chekkalari bilan ajralib turadi. Uning oldingi chekkasi (**margo anterior**) qovurg'a yuzasini medial yuzasidan ajratsa, pastki chekkasi (**margo inferior**) qovurg'a va medial yuzalarini diafragma yuzasidan ajratadi. Qovurg'a yuzasi orqa tomonda o'tmas orqa chekka hosil qilib, medial yuzasiga o'tib ketadi.

Chap o'pkaning oldingi chekkasida chap o'pkaning yurak o'ymasi (**incisura cardiaca pulmonis sinistri**) bo'lib, uni past tomondan chap o'pkaning tilchasi (**lingula pulmonis sinistri**) chegaralab turadi.

Har bir o'pka uning ichiga chuqur botib kirgan yoriqlar vositasida bo'laklarga bo'linadi. O'ng o'pka ikkita: o'ng o'pkaning gorizontall yorig'i (**fissura horizontalis pulmonis dextri**) va qiyshiq yoriq (**fissura obliqua**) vositasida uchta: yuqorigi, o'rta va pastki bo'laklarga (**lobus superior, media et inferior**) bo'linadi. Chap o'pka esa bitta qiyshiq yoriq (**fissura obliqua**) vositasida ikki: yuqorigi va pastki bo'laklarga (**lobus superior et inferior**) bo'linadi.

Har bir o'pkaning medial yuzasida o'pka darvozasi (**hilum pulmonis**) bor. Undan o'pkaga bosh bronx, o'pka arteriyasi, nervlar kiradi va o'pka venasi, limfa tomirlari chiqadi. Bularning hammasi o'pka ildizini (**radix pulmonis**) hosil qiladi. O'ng o'pka darvozasi chapiga nisbatan qisqa va keng. Unda bosh bronx boshqa hosilalarga nisbatan yuqori joylashadi. Uning ostida o'pka arteriyasi va undan pastroqda o'pka venasi yotadi. Chap o'pkada o'pka arteriyasi eng yuqorida, undan pastroqda bosh bronx va uning ostida o'pka venasi yotadi.

O'pka cho'qqisi old tomonda o'mrov suyagidan 2 sm, I qovurg'adan 3-4 sm yuqorida turadi. Orqada esa VII bo'yin umurtqasining o'tkir qirrali o'siqchasi sohasida turadi.

O'ng o'pkaning oldingi chegarasi VI qovurg'a tog'ayi sohasida pastki chegaraga o'tib ketadi. Uning pastki chegarasi o'rta o'mrov chizig'ida VI qovurg'a, oldingi qo'ltiq osti chizig'ida VII qovurg'a, o'rta qo'ltiq osti chizig'ida VIII qovurg'a, orqa qo'ltiq osti chizig'ida IX qovurg'a, kurak chizig'ida X qovurg'a va umurtqa yoni chizig'ida XI qovurg'a sohasida joylashgan.

Chap o'pkaning oldingi chegarasi IV qovurg'a tog'ayi sohasida chapga burilib, IV qovurg'a tog'ayining pastki chekkasi bo'ylab to'sh yoni chizig'igacha boradi. Undan pastga qayrilib V qovurg'a tog'ayini kesib o'tadi. VI qovurg'a tog'ayiga yetganida chap o'pkaning oldingi chegarasi pastki chegarasiga o'tib ketadi. Chap o'pkaning pastki chegarasi o'ng o'pkanikidan biroz pastroq o'tadi. O'ng o'pka chapiga nisbatan keng va qisqa bo'lgani uchun ularning oldingi va pastki chegaralari bir-biridan farq qiladi.

Yangi tug'ilgan chaqaloq o'pkasi ko'krak qafasiga nisbatan katta. U noto'g'ri shaklga ega bo'lib, yuqori bo'laklari kichik, pastkisi esa katta bo'ladi. O'ng o'pkaning yuqori va o'rta bo'laklari bir xil. O'pkaning tashqi yuzasi silliq.

O'pkaning oldingi va pastki chekkalari o'tkir. Diafragma yuzasi ozgina bukilgan. Ikkala o'pkaning o'rtacha og'irligi 57 g, hajmi 67 sm³, nafas olish yuzasi 6 m². Yangi tug'ilgan chaqaloq o'pkasining uchi birinchi qovurg'a sohasida turadi. O'ng va chap o'pkaning pastki chegarasi esa kattalarnikiga nisbatan bitta qovurg'a yuqori turadi. Yangi tug'ilgan chaqaloq o'pkasi zich bo'lib, bo'laklar orasida biriktiruvchi to'qima yaxshi takomillashmagan, elastik tolalari kam. Bu davrda o'pka parenximasi yaxshi rivojlanmagan bo'ladi. Bo'laklarda mushakli bronxiolalar bo'lmaydi. Atsinuslar yaxshi takomillashmagan bo'lib, ular tarkibiga 1-3 tartibdagi nafas bronxiolalari kiradi. O'pka atsinuslari esa uncha ko'p bo'lmagan (24 mln) o'pka alveolaridan iborat: Alveolar noto'g'ri qopchalar shaklida bo'lib, hajmi kattalardan 5-7 marta kichik. Alveolar homila hayotini 4-5 oyida paydo bo'la boshlaydi va 7 oylikda yetarli daragada ko'p bo'ladi. Bola tug'ilganidan keyun birinchi nafas olishi bilan ular yozila boshlaydi. Birinchi navbatda yuqori va oldingi qism alveolarlari yoziladi. Bola tug'ilgan vaqtdan to 7-8 yoshgacha o'pkada ikki xil: bronx daraxtining takomillashuvi va alveolar sonining ko'payish jarayoni ketadi. Bola hayotining birinchi yilida hamda undan keyin atsinus yangi alveola yo'llari va bor yo'llarning devorida yangi o'pka alveolarlari hosil bo'lishi hisobiga o'sadi. Yangi alveola yo'llari hosil bo'lishi 7-9 yoshlarda, o'pka alveolarlari esa 12-15 yoshlarda tugallanadi. Alveolarlarning o'lchami bola tug'ilganidan 7 yoshgacha bir xil, 12 yoshda ularning o'lchamlari yangi tug'ilgan chaqaloqlarga nisbatan 2 marta, kattalarda esa 3 marta kattalashadi. Bola tug'ilgan vaqtdan 4 oylik bo'l-gunicha o'pka alveolarlarning soni 4 marta, uch yoshda 12 marta, 11 yoshda esa 20 marta ko'payadi.

Yoshga qarab o'pkaning hayotiy hajmi ham o'zgaradi. Bir yoshda uning hajmi yangi tug'ilgan chaqaloqqa nisbatan 4 marta, 8 yoshda 8 marta, 12 yoshda 10 marta ko'paysa, 20 yoshda 20 marta ko'payadi. O'pka parenximasining tuzilishi 15-25 yoshlarda tugallanadi. Bola hayoti davomida o'pkaning chegaralari ham o'zgaradi. O'pka cho'qqisi yangi tug'ilgan chaqaloqda I qovurg'a sohasida bo'lsa, 20-25 yoshlarda undan 3-4 sm yuqori turadi. Uning pastki chegarasi ham asta-sekin pastga tushadi.

Plevra

O'pkani o'rganan seroz parda plevra (pleura) deb ataladi. Plevra ikki: visseral va pariyetal varaqdan iborat. Visseral plevra (o'pkani qoplagan plevra) (pleura visceralis yoki pulmonalis) o'pka to'qimasiga zich yopishib uni har tomondan o'raydi va bo'laklar o'rtasidagi yoriqlarga ham kiradi. O'pkani hamma tomondan o'rganan visseral plevra o'pka ildizi sohasida pariyetal plevruga o'tib ketadi. O'pka ildizidan pastda visseral plevra pastga tomon yo'nalib diafragma birikadigan o'pka boylamini (lig. pulmonale) hosil qiladi.

Pariyetal plevra (pleura parietalis) o'zining tashqi yuzasi bilan ko'krak

qafasi devorlariga yopishsa, ichki yuzasi visseral plevrage qaragan. Plevraning ichki yuzasi mezoteliy bilan qoplangan. Pariyetal va visseral varaqlar o'rtasidagi yoriqsimon plevra bo'shlig'ida (**cavitas pleuralis**) oz miqdorda seroz suyuqligi bo'ladi. Bu suyuqlikni visseral plevra ishlab chiqarsa, pariyetal plevra so'rib turadi, shuning uchun uning miqdori mo'tadil holatda bir xil bo'ladi. Pariyetal plevra bir butun yopiq qopcha shaklida bo'lib, joylashishiga qarab uch: qovurg'a, diafragma va ko'ks oralig'i qismlariga ajratiladi. Uning qovurg'a qismi (**pars costalis**) qovurg'alarni va qovurg'a oralig'ini ichki tomondan qoplaydi. Uning ostida ko'krak ichki fassiyasi joylashgan bo'lib plevra cho'qqisi sohasida yaxshi rivojlangan. Diafragma qismi (**pars diaphragmatica**) diafragmaning ustki yuzasini qoplab turadi. Ko'ks oralig'i qismi (**pars mediastinalis**) to'sh suyagining orqa yuzasidan umurtqa pog'onasining yon tomoniga tortilgan. Yuqorida plevraning qovurg'a qismini ko'ks oralig'i qismiga o'tgan joyida, plevra gumbazi (**cupula pleurae**) hosil bo'ladi. Pastda plevraning qovurg'a qismini diafragma va ko'ks oralig'i qismlariga o'tgan joyida plevralar orasidagi cho'ntaklar hosil bo'ladi. Eng katta qovurg'a-diafragma cho'ntagi (**recessus costodiaphragmaticus**) plevraning qovurg'a va diafragma qismlari o'rtasida joylashgan. Plevraning ko'ks oralig'i va diafragma qismlari o'rtasida uncha katta bo'lmagan diafragma-mediastinal cho'ntak (**recessus phrenico-mediastinalis**), qovurg'a qismini ko'ks oralig'i qismiga o'tgan yerida qovurg'a-ko'ks oralig'i cho'ntagi (**recessus costomediastinalis**) hosil bo'ladi.

Plevra gumbazi o'ng va chap tomonda I qovurg'a bo'ynigacha, orqa tomonda VII bo'yin umurtqasining qirrali o'siqchasigacha boradi. Old tomonda I qovurg'adan 3-4 sm yuqori tursa, o'mrov suyagidan 1-2 sm yuqori turadi. O'ng va chap plevraning oldingi chegarasi bir xil emas. O'ng tomonda oldingi chegara plevra gumbazidan to'sh-o'mrov bo'g'imi orqasidan pastga to'sh suyagi tanasining orqasida o'rta chiziqdan chaproq yo'naladi. VI qovurg'a tog'ayining to'sh suyagiga birikkan sohada pastki chegarasi lateral va pastga yo'nalib o'rta o'mrov chizig'ida VII qovurg'ani, oldingi qo'ltiq osti chizig'ida VIII qovurg'ani, o'rta qo'ltiq osti chizig'ida IX qovurg'ani, kurak chizig'ida XI qovurg'ani kesib o'tib, umurtqa pog'onasiga keladi va XII qovurganing bo'yni sohasida plevraning pastki chegarasi orqa chegarasiga o'tib ketadi.

Chap pariyetal plevraning oldingi chegarasi uning gumbazidan chap to'sh-o'mrov bo'g'imi orqasidan to'shning chap chekkasiga yaqinroqda pastga tomon yo'nalib IV qovurg'a tog'ayigacha tushadi. Pastga va lateral yo'nalib to'shning chap chekkasini kesib o'tib VI qovurg'a tog'ayigacha tushadi va pastki chegarasiga o'tib ketadi. Chap qovurg'a plevrasining pastki chegarasi o'ngiga nisbatan biroz pastroq joylashadi. Orqada XII qovurg'a sohasida orqa chegarasiga o'tib ketadi. Plevraning orqa chegarasi uning cho'qqisidan pastga umurtqa pog'onasi bo'ylab XII qovurg'a boshchasigacha tushadi.

O'pkani qoplagan visseral plevra yangi tug'ilgan chaqaloqda juda yupqa bo'lib, uning ostidagi o'pka bo'laklari yaxshi bilinadi. Bu davrda plevrada

hujayra elementlari ko'p, elastik va biriktiruvchi to'qima tolalari kam. Plevra 7 yoshgacha rivojlanadi va takomillashadi. 7 yoshda uning tuzilishi kattalarnikiga o'xshash bo'ladi. Plevra bo'shlig'i o'ng tomonda chapiga nisbatan birmuncha katta. Nafas olish tekislanganidan keyin bo'shliqlar o'zaro tenglashadi. Yangi tug'ilgan chaqaloqda qovurg'a-ko'ks oralg'i va qovurg'a-diafragma cho'ntaklaridan tashqari yana ikkita: to'sh suyagi bilan ayrisimon bez o'rtasidagi va yurak bilan ayrisimon bez o'rtasidagi cho'ntaklar ham bor. Bu cho'ntaklar bola nafas olishi yo'lga qo'yilganidan keyin yo'qolib ketadi. Qovurg'a-diafragma cho'ntagi bir yoshgacha nafas olganda o'pka bilan to'lib tursa, 2-3 yoshdan keyin chuqurlashadi.

Plevra cho'qqisi emizikli bolalarda I qovurg'adan biroz yuqori joylashadi. Erta bolalik davrida plevra cho'qqisi ko'krak qafasidan yuqoriga chiqadi. Bolalarda yog' kletchatkasi kam bo'lgani uchun pariyetal plevra ko'krak ichki fassiyasi bilan yaxshi birikmagan va harakatchan bo'ladi.

Ko'ks oralg'i

Ko'ks oralg'i (**mediastinum**) deb ikkita mediastinal plevra o'rtasida joylashgan a'zolar majmuiga aytiladi. Ko'ks oralg'i old tomondan to'sh suyagi, orqadan umurtqa pog'onasining ko'krak qismi, yon tomondan o'ng va chap mediastinal plevra, pastdan diafragma, yuqoridan ko'krak qafasining ustki aper-turasi bilan chegaralanadi.

Hozirgi vaqtda ko'ks oralg'i ikkiga: yuqorigi va pastki qismlarga bo'lina-di. Ular o'rtasida chegara qilib to'sh suyagi dastasini tanasiga birikkan joy bilan IV-V ko'krak umurtqalariaro togay o'rtasida o'tkazilgan shartli sath olinadi. Yuqori ko'ks oralg'ida (**mediastinum superior**) ayrisimon bez, o'ng va chap yelka-bosh venalari, yuqori kavak vena, aorta ravog'i va uning tarmoqlari, ke-kirdak, qizilo'ngach, o'ng va chap simpatik poya, adashgan va diafragma nerv-lari joylashadi.

Pastki ko'ks oralg'i (**mediastinum inferior**), o'z navbatida, uch: oldingi, o'rta va orqa qismlarga bo'linadi.

Oldingi ko'ks oralg'i (**mediastinum anterior**) to'sh siyagi tanasi bilan perikardning oldingi devori o'rtasida yotadi. Unda ichki ko'krak qon tomirlari, to'sh yoni, oldingi ko'ks oralg'i, perikard oldi limfa tugunlari joylashadi.

O'rta ko'ks oralg'ida (**mediastinum medium**) perikard, yurak, yurak qon tomirlari, bosh bronx, diafragma nervi, traxeya bronx limfa tugunlari joyla-shadi.

Orqa ko'ks oralg'i (**mediastinum posterior**) perikardning orqa devori bilan umurtqa pog'onasi o'rtasida yotadi. Unda aortaning tushuvchi qismi, toq va yarim toq venalar, qizilo'ngach, adashgan nervlar, ko'krak limfa yo'li, o'ng va chap simpatik poya, limfa tugunlari joylashadi.

Yangi tug'ilgan chaqaloqda diafragma yuqori joylashib, plevra qopchalari

bir-biridan uzoq turgani uchun ko'ks oralg'i ancha keng va qisqa bo'lib, ko'krak bo'shlig'ining yarmini, bir oylik bolada esa $1/3$ qismini egallaydi. Uning oldingi qismi keng, orqasi tor bo'ladi. Nafas olish yo'lga qo'yilib, qo'shimcha cho'ntaklar yo'qolganidan keyin, yurak pastroqqa tushadi va vertikal holatni oladi. Diafragma cho'qqisi pastga tushishi natijasida ko'ks oralg'i uzayib torayadi va 3 yoshda kattalarnikiga o'xshash shaklni oladi. Parietal plevra harakatchan bo'lgani uchun ko'ks oralg'i a'zolarining joylashishi bolalarda o'zgaruvchan bo'ladi.

SIYDIK VA TANOSIL APPARATI

Siydik va tanosil apparati (**apparatus urogenitalis**) odamda tuzilishi va vazifasi xilma-xil, lekin rivojlanish nuqtayi nazaridan bir-biriga bog'liq ikki: siydik va jinsiy a'zolar tizimini o'z ichiga oladi.

Siydik a'zolari tizimi (**systema urinarium**) qondan suyuqlik ajratuvchi (buyrak), siydikni buyrakdan olib ketuvchi (buyrak kosachalari, buyrak jomi, siydik nayi), siydikni to'plovchi siydik qopi (qovuq) va organizmdan chiqarib yuboruvchi (siydik chiqarish nayi) dan iborat.

Siydik a'zolarining rivojlanishi

Buyrak mezodermadan rivojlanib uch davrni o'tadi:

1. Bosh (boshlang'ich) buyrak (**pronephros**) pastki bo'yin va yuqorigi ko'krak segmentlari nefrotomlaridan homila hayotining 3-haftasida paydo bo'lib, tepadan pastga tomon qator joylashgan (5–8) naychadan iborat. Har qaysi naycha lateral uchi bilan bir-biriga tutashib **pronephros** ning umumiy nayini hosil qiladi. Bu nay pastga tomon o'sib, birlamchi ichak nayining pastki uchiga qo'shiladi. Naychalarning medial uchlari biroz kengayib tanani ikkilamchi bo'shlig'iga ochiladi. Ikkilamchi bo'shliqning ichki devori yaqinida har qaysi naycha qarshisiga arteriya keladi. U mayda tarmoqlarga bo'linib chigal hosil qiladi va suyuqlik qondan naychalarga so'riladi. Bosh buyrak juda qisqa vaqt (40–50 soat) ichida navbatdagi davr – **mesonephros** ga o'tadi.

2. Birlamchi buyrak (Volf tanasi) (**mesonephros**) homila hayotining uchinchi haftasi oxirida ko'krak va bel segmentlari nefrotomlaridan rivojlanadi va 25–30 ta buralma naychalardan iborat bo'ladi. Birlamchi buyrak naychalari berk uchi kengayib kapsula hosil qiladi. Bu kapsulaga tomirli chigal o'sib kirib, buyrak tanachasi hosil bo'ladi. Naychanning ikkinchi uchi boshlang'ich buyrak nayiga qo'shiladi va mezonefros (volf) nayi (**ductus mesonephricus**) nomini oladi. Birlamchi buyrak homila hayotining ikkinchi oyi oxirida o'z vazifasini ado etib, uchinchi davrdagi doimiy buyrak paydo bo'ladi. Volf nayi saqlanib qoladi va tanosil a'zolar taraqqiyotida ishtirok etadi.

3. Doimiy buyrak (**metanephros**) homila hayotining 2-oyi oxirida ikki xil manbadan: metonefrogen to'qimadan va mezonefros nayining siydik nayi o'simtasi ning proksimal uchidan alohida-alohida rivojlanadi. Siydik nayi o'simtasi yuqori tomonga metanefrosga qarab o'sadi va uchi kengayib buyrak jomini hosil qiladi. Buyrak jomi ikkiga bo'linib katta kosachalarni, ular o'z navbatida shoxlanib kichik kosachalarni va ularga qo'shilgan buyrak naychalarini hosil

qiladi. Bularning hammasi metonefrogen to'qima bilan o'raladi. Bu to'qimadan buyrak naychalari (**nefron naychalari**) hosil bo'ladi. Homila hayotining 3-oyida doimiy buyrak birlamchi buyrak o'rmini oladi. Doimiy buyrakning taraqqiyoti bola tug'ilganidan so'ng tugallanadi.

Siydik nayi mezoneftral nayning o'simtasidan hosil bo'ladi. Bu o'simtaning kaudal uchi mezoneftral naydan ajrab, qovuqning mezoneftral nayining kaudal qismidan hosil bo'ladigan sohasiga ochiladi.

Qovuq homila hayotining 7-haftasida kloaka, allantois va mezoneftral naylarning kaudal qismining o'zgarishidan hosil bo'ladi. Homila hayotining 2-oyida qovuq tubi va uchburchagi allantoisni pastki qismi bilan mezoneftral naylarning quyadigan qismlaridan, tanasi esa allantoisning o'rta qismidan hosil bo'ladi. Allantoisning pastki qismi esa siydik chiqarish nayiga aylanadi.

Siydik a'zolari taraqqiyotida ham turli xil o'zgarishlar uchrab turadi. Bular buyraklar miqdorining o'zgarishi, buyraklar joylashishining o'zgarishiga bo'linadi. Ba'zan buyraklar uchta bo'ladi. Bunda qo'chimcha buyrak doimiy buyraklardan birining ostida yoki ikki buyrak o'rtasida, umurtqalar tanasining oldida joylashgan bo'ladi. Ba'zida esa ikki buyrak o'rmda bitta kattalashgan buyrak hosil bo'lishi mumkin.

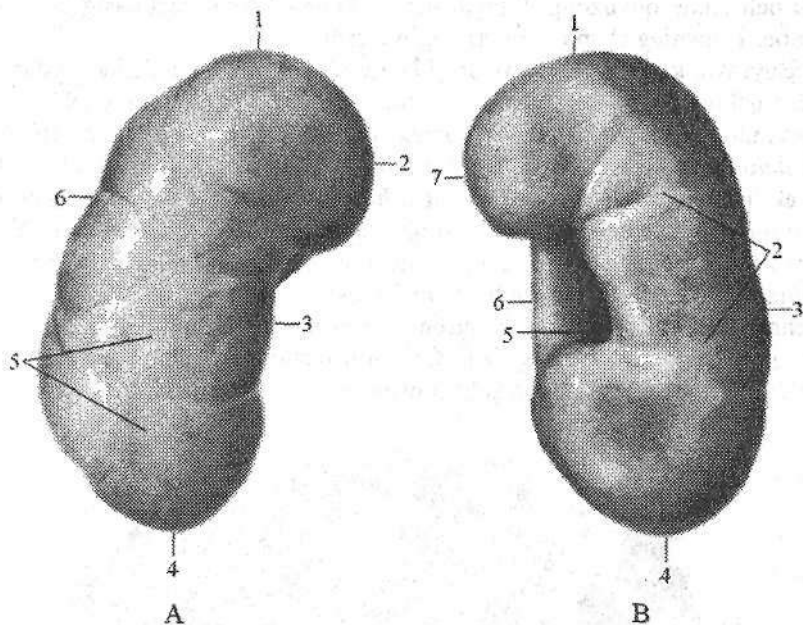
Buyraklar joylashishining o'zgarishi (**distopiya**) ham bir necha holatda bo'lishi mumkin. Buyrak pastki bel umurtqasi, yonbosh chuqurchasi va chanoq bo'shlig'ida ham joylashishi mumkin. Bu hollar bir tomonlama yoki ikki tomonda uchrashi mumkin. Agar ikkala buyrak past joylashgan bo'lsa, ularning uchlari o'zaro qo'shilib, taqasimon buyrak hosil bo'ladi.

Qov simfizi sohasida suyaklar o'zaro birikmay qolsa, qovuq old tomondan ochiq qolishi mumkin (**ectopia vesicae**). Bu anomaliya, ko'pincha, siydik chiqaruv yo'lining bitmasligi (**hypospadiya penis**) bilan birga uchraydi.

Buyrak

Buyrak (**ren**, grekcha **nephros**) qondan suyuqlik ajratib chiqaruvchi juft a'zo (170-rasm). U loviyasimon shaklga ega bo'lib, katta yoshdagi odamlarda uzunligi 10–12 sm, kengligi 5–6 sm, qalinligi 4 sm, og'irligi 120–200 g bo'ladi. Buyrak to'q qizil rangli bo'lib, oldingi yuzasi (**facies anterior**) qavariq, orqa yuzasi (**facies posterior**) yassiroq bo'lib, yuqorigi uchi (**extremitas superior**), pastki uchi (**extremitas inferior**), qavariq lateral chekkasi (**margo lateralis**), botiq medial chekkasi (**margo medialis**) tafovut qilinadi. Medial chekkasining o'rtasida oldingi va orqa yuzalari bilan chegaralangan botiqlik, buyrak darvozasi (**hilum renalis**) joylashgan. Bu yerdan buyrak ichiga arteriya va nervlar kiradi, undan esa siydik nayi, vena va limfa tomirlari chiqadi. Buyrak darvozasi ichkariga botib kirgan buyrak kavagiga (**sinus renalis**) o'tib ketadi.

Buyrak bel sohasida umurtqa pog'onasining ikki yon tomonida qorin bo'shlig'ining orqa devorida qorin pardaning orqasida joylashgan.



170-rasm. O'ng buyrak.

A—old tomondan ko'rinishi. 1—extremitas superior; 2—margo medialis; 3—hilum renalis; 4—extremitas inferior; 5—facies anterior; 6—margo lateralis.

B—orqa tomondan ko'rinishi. 1—extremitas superior; 2—facies posterior; 3—margo lateralis; 4—extremitas inferior; 5—sinus renalis; 6—hilum renalis; 7—margo medialis.

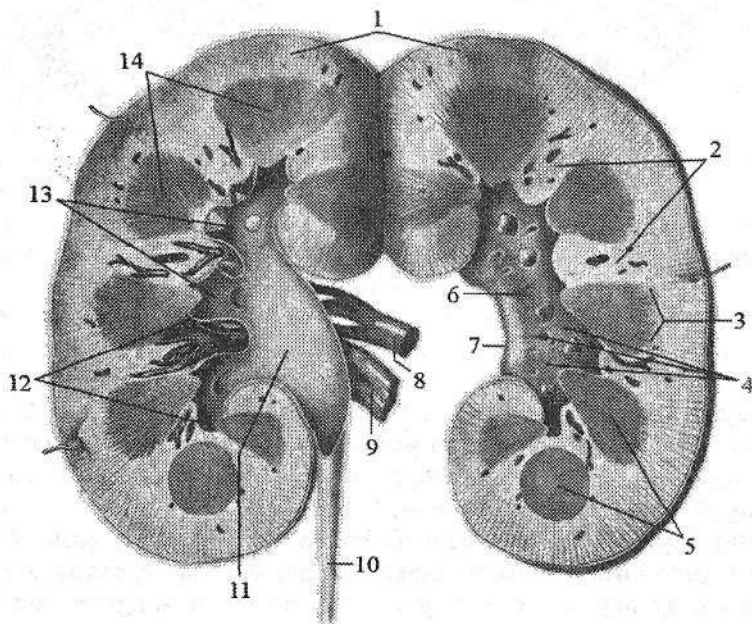
Buyraklarning yuqori uchlari bir-biriga yaqin joylashsa, pastki uchlari uzoqroq turadi. Chap buyrak o'ngiga nisbatan yuqoriroq turadi. Chap buyrakning yuqori uchi XI ko'krak umurtqasining o'rtasida, pastki uchi III bel umurtqasining yuqori chekkasi sohasida turadi.

O'ng buyrakning yuqori uchi XI ko'krak umurtqasining pastki chekkasi sohasida, pastki uchi esa III bel umurtqa tanasining o'rta sohasida turadi. XII qovurg'a chap buyrakning orqa yuzasining o'rtasidan, o'ng buyrakning esa yuqori uchidan kesib o'tadi.

Buyrakning orqa yuzasi pardalari bilan diafragma, belning kvadrat mushagi, qorinning ko'ndalang mushagi va katta bel mushagiga tegib turadi. Uning yuqori uchida buyrak usti bezi joylashgan. Buyrakning oldingi yuzasi qorinparda bilan qoplangan bo'lib, ichki a'zolarga tegib turadi. O'ng buyrakning oldingi yuzasini yuqori uchdan ikki qismiga jigar tegib tursa, pastki uchdan biriga chambar ichakning o'ng bukilmasi, uning medial chekkasiga o'n ikki barmoq ichakning tushuvchi qismi tegib turadi. Chap buyrakni oldingi yuzasini yuqori uchdan biriga oshqozon, o'rta qismiga oshqozon osti bezi, pastki qis-

miga och ichak qovuzloqlari tegib turadi. Uning lateral chekkasigga taloq va chamber ichakning chap bukilmasi tegib turadi.

Buyrakni kesib ko'rganimizda (171-rasm) u ikki xil moddadan: tashqi 0,4–0,7 sm qalinlikdagi po'stloq va 2–2,5 sm qalinlikdagi mag'iz moddadan iborat. Buyrakning po'stloq moddasi (*cortex renis*) qizg'ish rangda ko'rinadi. U buyrakning tashqi qavatini hosil qilib qolmay, mag'iz qismi orasiga botib kirib buyrak ustunlarini (*columnae renales*) ham hosil qiladi. Buyrakning po'stloq qismi bir-biri bilan almashadigan yorug' va qoramtir qismlardan iborat. Yorug' qismi konus shaklida bo'lib, mag'iz qismidan po'stloqqa o'tayotgan nur ko'rinishidagi mag'iz nurlarini (*radii medullares*) hosil qiluvchi buyrakning to'g'ri naychalari va yig'uvchi naychalarning boshlang'ich qismaridan iborat bo'lib, nurlu qism (*pars radiata*) deyiladi. Qoramtir qismida esa buyrak tanachalari va buralma naychalar joylashib o'ralgan qism (*pars convoluta*) deb ataladi.



171-rasm. O'ng buyrakning frontal kesmasi.

- 1—*cortex renalis*; 2—*columnae renales*; 3—*basis pyramidis*; 4—*papillae renales*;
 5—*pyramides renales*; 6—*sinus renalis*; 7—*hilum renalis*; 8—*a. renalis*;
 9—*v. renalis*; 10—*ureter*; 11—*pelvis renalis*; 12—*calyces renales minores*;
 13—*calyces renales majores*; 14—*medulla renalis*.

Buyrakning mag'iz moddasi (*medulla renalis*) 10–15 ta buyrak piramidalaridan (*pyramides renales*) iborat. Har bir piramidaning asosi (*basis pyramidalis*) po'stloq moddaga, uchi buyrak so'rg'ichini (*papilla renalis*) hosil

qilib, buyrak bo'shlig'iga qaragan. Piramida nefronning to'g'ri va yig'uvchi naychalardan iborat bo'lib, ular o'zaro qo'shilib buyrak so'rg'ichi sohasida 15–20 ta qisqa so'rg'ich naychalarini (**ductuli papillares**) hosil qiladi. Ular buyrak so'rg'ichi sohasi yuzasiga so'rg'ichdagi teshiklar (**foramina papillaria**) bo'lib ochiladi. Bu teshiklar hisobiga buyrak so'rg'ichi uchi g'alvirsimon ko'rinishga ega bo'lib, g'alvirsimon maydon (**area cribrosa**) deyiladi.

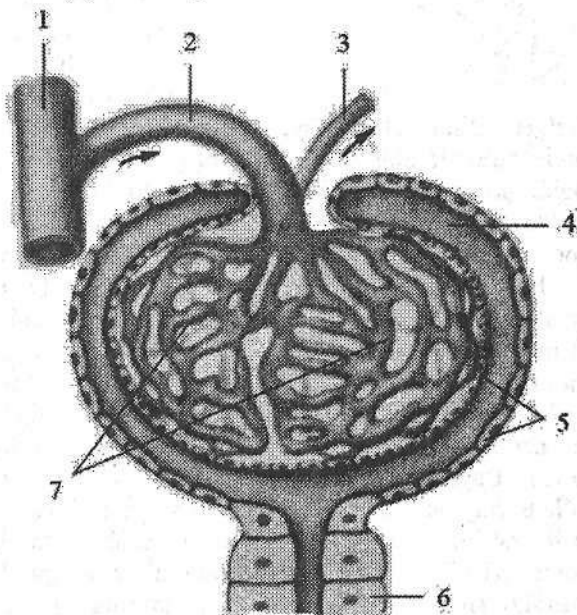
Buyrak tuzilishi va qon tomirlarining tarqalishiga qarab 2–3 ta buyrak bo'lagini o'z ichiga oladigan beshta: yuqorigi segment (**segmentum superius**), oldingi yuqorigi segment (**segmentum anterius superius**), oldingi pastki segment (**segmentum anterius inferius**), pastki segment (**segmentum inferius**) va orqa segmentga (**segmentum posterius**) bo'linadi.

Buyrak bo'laklari (**lobi renales**) buyrak ustunlarida (**columnae renales**) yotgan bo'laklararo arteriya va vena bilan chegaralangan buyrak piramidasi va unga yondashgan po'stloq moddasidan iborat. Har bir buyrak bo'lagi po'stloq qismida 600 ga yaqin po'stloq bo'lakchasini (**lobulus corticalis**) o'z ichiga oladi. Po'stloq bo'lakchasi ikkita bo'lakchalararo arteriya va vena bilan chegaralangan bitta nurli va o'ralgan qismlarni o'z ichiga oladi.

Buyrakning tarkibiy-vazifaviy birligi nefrondir (**nephron**). Har bir buyrakda 1 mln ga yaqin nefron bor. Nefron tarkibiga buyrak tanachasining kapillyar koptokchasini (**glomerulum corpusculi renalis**) o'ragan ikki qavat devorli, qadahsimon shakldagi koptokcha kapsulasi yoki Shumlyanskiy–Boumen kapsulasi (**capsula glomerularis**) (172-rasm) kiradi.

172-rasm. Buyrak tanachasining chizmasi.

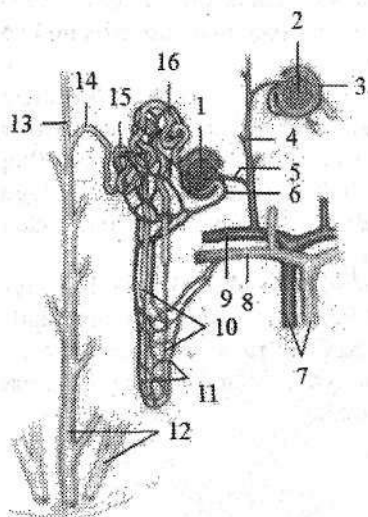
- 1—a. interlobularis;
- 2—arteriola glomerularis afferens; 3—arteriola glomerularis efferens;
- 4—limen capsulae;
- 5—capsula glomerularis;
- 6—tubuli renalis contorti;
- 7—glomerulum corpusculi renalis.



Kapsulaning ochiq tomonidan ichiga kapillyar koptokchalariga kiruvchi arteriola (**arteriola glomerularis afferens**) kirib kapillyar koptokchani (**glomeru-**

lus) hosil qiladi. Koptokchadan diametri kapillyar koptokchalariga kiruvchi arterioladan kichik bo'lgan kapillyar koptokchalaridan chiquvchi arteriola (**arteriola glomerularis efferens**) chiqadi. Bu arteriola chiqqandan so'ng buyrak naychalarining atrofida tarmoqlanadi.

Kapsula bo'shlig'i birlamchi buralma naychalarga (**tubuli renalis contorti**) davom etadi (173-rasm). Naycha piramidaga kirib to'g'ri naychaga (**tubuli renalis recti**) aylanadi. U qovuzloq hosil qilib (Genle qovuzlog'i) po'stloqqa qaytadi va ikkilamchi buralma naycha nomini oladi.



173-rasm. Nefronning tuzilishi chizmazi.

- 1—corpusculum renale; 2—glomerulum corpusculi renalis; 3—capsula glomerularis; 4—a. interlobullaris; 5—arteriola glomerularis afferens; 6—arteriola glomerularis efferens; 7—vasa interlobares; 8—v. arcuata; 9—a. arcuata; 10—ansa nephroni; 11—rete capillare peritubulare; 12—ductuli papillaris; 13—tubuli renalis colligenis; 14—tubuli conjunctivis; 15—tubuli renalis contorti secunda; 16—tubuli renalis contorti prima.

Nefronni distal qismi qo'shuvchi naycha (**tubuli conjunctivis**) deb atalib, yig'uvchi naychaga (**tubuli renalis colligenis**) quyiladi. Nefron bor bo'yiga unga kelayotgan va yonida turgan qon tomirlar bilan o'ralgan. Bitta nefron naychasining uzunligi 20–50 mm. Ikkala buyrakdagi barcha nefronlarning umumiy uzunligi 100 km ga yaqindir. Nefronning 80 %ga yaqini po'stloq qavatda joylashgan. 20 % nefronning koptokchasi mag'iz moddaga yondoshgan bo'lib, ularning to'g'ri naychalari va qovuzlog'i mag'iz moddada joylashadi. Bularni yukstamedullar nefronlar deb ataladi.

Har bir buyrak piramidasining uchidagi buyrak so'rg'ichi buyrakning kichik kosachasi (**calyx renalis minor**) bilan o'ralgan. Ularning soni 8–9 ta. Kichik kosachalarning 2–3 tasi o'zaro qo'shilib, katta kosachani (**calyx renalis major**) hosil qiladi. Katta kosachalar joylashishiga qarab yuqorigi, o'rta va pastki kosachalarga (**calyx renalis majoris superior, medius et inferior**) bo'linadi. Ularning o'zaro qo'shilishidan buyrak jomi (**pelvis renalis**) hosil bo'ladi. Buyrak jomining shakli ampula, shoxlangan va aralash ko'rinishlarda bo'ladi. Buyrak jomi torayib siydik nayiga o'tib ketadi. Kichik, katta kosachalar va buyrak jomining devori shilliq, mushak va tashqi adventitsial qavatlardan iborat. Kichik kosachalar devorida ularning gumbazi sohasida (boshlanish qismida) silliq mushak tolalari halqasimon qavat–gumbazning siquvchisini hosil qiladi.

Kichik kosachalarning shu qismiga nerv tolalari, qon va limfa tomirlari yaqin yotadi. Ularning hammasi birgalikda buyrakning fornikal apparatini hosil qiladi. Bu apparat buyrak naychalaridan kichik kosachalarga chiqayotgan siydik miqdorini boshqarib, siydikni orqaga oqishiga qarshilik ko'rsatadi.

Buyrak tashqi tomondan uch qavat: buyrakning fibroz g'ilofi, buyrakni yog' g'ilofi va buyrak fassiyasi bilan o'ralgan. Buyrakni fibroz g'ilofi (**capsula fibrosa**) buyrak to'qimasidan oson ajraydi. Buyrakni fibroz g'ilofi ustidan yaxshi rivojlangan yog' moddadan iborat buyrakni yog' g'ilofi (**capsula adiposa**) qoplagan bo'lib, buyrak darvozasi orqali uning bo'shlig'iga kiradi. Bu g'ilof buyrakning orqa tomonida yaxshi rivojlangan bo'lib, o'ziga xos yog' yostiqla-buyrak atrofidagi yog' tanachalarini (**corpus adiposum pararenale**) hosil qiladi. Buyrakni yog' g'ilofi ustidan qoplagan buyrak fassiyasi (**fascia renalis**) qorinning orqa devoridagi mushak fassiyasining davomi hisoblanadi. U buyrakning tashqi chekkasida ikki varaqqa ajralib buyrakni oldingi va orqa tomonidan o'rab oladi. Bu varaqlar buyrakning ichki chekkasida o'zaro birikmaydi. Fassiyaning oldingi varag'i buyrak qon tomirlarini, qorin aortasi va pastki kavak venani old tomondan qoplab, qarama-qarshi tomondagi shunday fassiya bilan qo'shiladi. Buyrak fassiyasining orqa varag'i o'ng va chap tomonda umurtqa pog'onasining yon tomonlariga birikadi. Buyrak fassiyasining olgingi va orqa varaqlari buyrakning yuqori uchi sohasida o'zaro qo'shiladi, pastki uchida esa birikmaydi. Buyrak fassiyasi buyrakni yog' g'ilofini teshib o'tuvchi biriktiruvchi to'qima tolalari vositasida buyrakning fibroz g'ilofiga birikadi.

Buyrakning qon tomirlari. Buyrak qon tomirlaridan sutka davomida 1500–1800 litr qon o'tadi. Buyrak arteriyasi buyrak darvozasida oldingi va orqa tarmoqqa bo'linadi. Oldingi tarmoq buyrak jomini oldidan o'tib, to'rtta segment: yuqorigi segment arteriyasi (**a. segmenti superioris**), olgingi ustki segment arteriyasi (**a. segmenti anterioris superioris**), oldingi pastki segment arteriyasi (**a. segmenti anterioris inferioris**), pastki segment arteriyasi (**a. segmenti inferioris**) arteriyasiga bo'linadi. Orqa tarmoq buyrak jomining orqasidan orqa segment arteriyasi (**a. segmenti posterioris**) bo'lib tarqaladi. Segment arteriyalari yonma-yon piramidalar o'rtasida joylashgan bo'laklararo arteriyalarga (**aa. interlobares**) bo'linadi. Buyrakning po'stloq va mag'iz moddalari chegarasida bo'laklararo arteriyalar piramidalar asosining ustida yotgan yoysimon (ravoqsimon) arteriyalarga (**aa. arcuatae**) bo'linadi. Ravoqsimon arteriyalardan po'stloq moddasiga ko'p sonli bo'lakchalararo arteriyalar (**aa. interlobulares**) chiqadi. Bo'lakchalararo arteriyalardan chiqqan kapillyar koptokchalarga kiruvchi arteriola (**arteriola glomerularis afferens**) kapillyarlarga bo'linib, qon tomir kapillyarlaridan iborat koptokchani (**glomerulus**) hosil qiladi. Koptokchadan diametri olib keluvchi arterioladan kichik bo'lgan kapillyar koptokchalardan chiquvchi arteriola (**arteriola glomerularis efferens**) chiqadi. Koptokchadan chiqqanidan keyin kapillyar koptokchalardan chiquvchi

arteriola kapillyarlarga bo'linib, buyrak naychalarini o'raydi va ulardan vena kapillyarlari hosil bo'ladi. Kapillar koptokchalardan chiquvchi arteriolaning o'lchami kichik bo'lgani uchun koptokcha kapillyarlarida bosim oshishi natijasida qondan suyuqlik ajralib Shumlyanskiy-Boumen kapsulasiga o'tadi va unda bir sutkada (150–180 litr) birlamchi siydik hosil bo'ladi. Buyrak koptokchasida arteriolani kapillyarga bo'linib undan arteriola hosil bo'lishini buyrakning ajoyib qon tomir to'ri (rete mirabili) deb ataladi. Shumlyanskiy-Boumen kapsulasida hosil bo'lgan birlamchi siydik nefron naychalaridan o'tganida undagi suyuqlik naychalar devoridagi vena kapillyarlariga qayta so'riladi va qo'shuvchi naychada (1–2 litr) ikkilamchi siydik hosil bo'ladi.

Buyrakning mag'iz moddasida ravoqsimon va bo'laklararo arteriyalardan to'g'ri arteriolalar (arteriolae rectae) chiqib, buyrak piramidasi qon bilan ta'minlaydi.

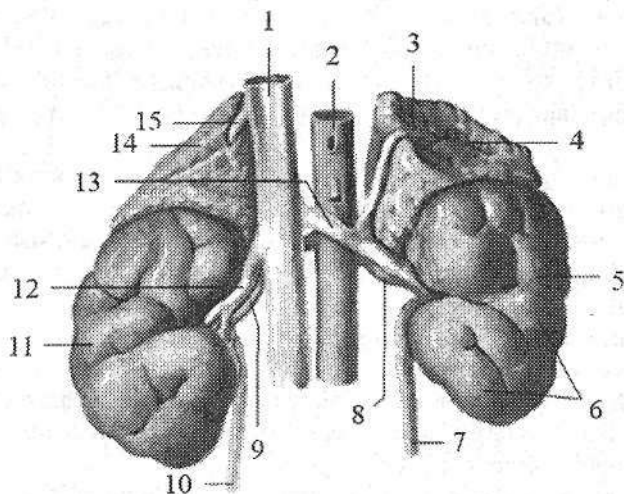
Po'stloq moddaning kapillyar to'ridan hosil bo'lgan venullalar o'zaro qo'shilib bo'lakchalaro venalarni (vv.interlobulares) hosil qiladi. Ularning qo'shilishidan hosil bo'lgan yoysimon venalar (vv.arcuratae) bo'laklararo venalarga (vv. interlobares) o'tib ketadi. Ular esa buyrak bo'shlig'ida o'zaro qo'shilib, buyrak venasini hosil qiluvchi yirik venalarga aylanadi.

Yangi tug'ilgan chaqaloq buyragi nisbatan katta va yumaloq shaklda bo'ladi (174-rasm). U bo'laklardan iborat bo'lib, po'stloq qavati yaxshi rivojlanmagani uchun yuzasi g'adir-budur. Buyrakning bu holati 2–3 yil davomida asta-sekin yo'qolib ketadi. Uning o'rtacha uzunligi 4,2 sm, kengligi uchlari sohasida 2,2 sm, darvoza sohasida 1,5 sm, og'irligi esa 12 g. Chap buyrak o'ngiga nisbatan katta. Yangi tug'ilgan chaqaloq buyragining po'stloq moddasini qalinligi o'rtacha 2 mm bo'lsa, mag'iz moddasiniki 8 mm bo'lib ularning bir-biriga nisbati 1:4. Yangi tug'ilgan chaqaloq buyragining yuqori uchi XII ko'krak umurtqasining yuqori qirrasini sohasida joylashsa, pastki uchi IV bel umurtqasining pastki qirrasini sohasida joylashadi. O'n ikkinchi qovurg'a chap buyrakning yuqorigi uchini kesib o'tsa, o'ng buyrakning yuqorigi uchi 12 qovurg'anig pastki qirrasiga to'g'ri keladi.

Yangi tug'ilgan chaqaloq buyragi uch qavat g'ilof bilan o'ralgan. Buyrak fassiyasi qorinparda orqa fassiyani yupqa varag'idan iborat. Buyrakning yog' g'ilofi yo'q. Buyrakning fibroz g'ilofi yupqa birlashtiruvchi to'qimadan iborat bo'lib buyrak parenximasiga yopishib turadi va oson ajraydi. Emizikli davrda buyrak o'lchamlari 1,5 marotaba kattalashib, og'irligi 37 grammga yetadi. Bu davrda yog' g'ilofi yaxshi taraqqiy etmagani uchun buyrak harakatchan. Buyrak koptokchalarining ko'pligi va bir-biriga yaqin joylashganiga qaramay po'stloq qavati yaxshi takomillashmagan, buyrak naychalari yaxshi rivojlanmagan bo'ladi.

Bola hayotining birinchi yetti yilida buyrak bo'yiga va eniga bir tekis o'sadi, shuning uchun u o'zining yumaloq shaklini saqlab qoladi. Bolalikning birinchi davrida buyrakning uzunligi 7,9 sm, kengligi uchlarida 5 sm, og'irligi

56 g bo'lsa, o'smirlarda uzunligi 10,7 sm, kengligi 5,3 sm, og'irligi 120 g ga yetadi. Buyrakning o'sishi asosan bola hayotining birinchi yili, 5–9 yoshlar va 16–19 yoshlarda uning po'stloq moddasini o'sishi hisobiga bo'ladi. Bu davrlarda buyrakning po'stloq moddasining qalinligi 4 marta, mag'iz moddasi esa faqat 2 marta kattalashadi. Buyrakning po'stloq moddasini kattalashuvi nefronning buralma naychalari va to'g'ri naychalarning ko'tariluvchi qismi uzayishi hisobiga bo'ladi. Buyrakning po'stloq moddasi qalinlashgani sari buyrak koptokchalari siyrak joylashadi. Ma'lum bir yuzaga yangi tug'ilgan chaqaloqda 50, 7–8 oyda 18–20, kattalarda 7–8 koptokcha to'g'ri keladi.



174-rasm. Chaqaloq buyragi va buyrak usti bezi. Old tomondan ko'rinishi.

- 1–v. cava inferior; 2–pars abdominalis aortae; 3–v. suprarenalis sinistra; 4–glandula suprarenalis sinistra; 5–facies anterior 6, 11–lobuli renalis; 7–ureter sinister; 8–a. renalis sinistra; 9–a. renalis dextra; 10–ureter dexter; 12–v. renalis dextra; 13– v. renalis sinistra; 14–glandula suprarenalis dextra; 15–v. suprarenalis dextra.

Buyrakning fibroz g'ilofi 5 yoshda yaxshi bilinib, 10–14 yoshlarda uning tashqi qavatida silliq mushak tolalari soni ko'payadi va kattalarnikiga o'xshash bo'ladi. Buyrakning yog' g'ilofi bolalikning birinchi davrida paydo bo'lib, asta-sekin qalinlashadi va 7 yoshda yaxshi bilinadi. Buyrak fassiyasi varaqlari yupqa bo'lib, yoshga qarab qalinlashib boradi.

Yoshga qarab buyrakning joylashishi ham o'zgaradi. Umurtqalar tez o'sgani uchun birinchi yilning oxirida uning yuqori uchi XII umurtqa tanasining o'rtasida bo'lsa, pastki uchi yarim umurtqa yuqori joylashadi. 7 yoshdan so'ng buyrakning umurtqa pog'onasiga nisbati kattalarnikiga o'xshab qoladi. Emizikli davrda buyrakning bo'ylama o'qi umurtqa pogonasiga parallel joylashgan bo'lsa, 5–6 yoshda uning yuqori uchi bir-biriga yaqinlashadi.

Yangi tugʻilgan chaqaloqning buyrak jomi keng, ampula shaklida boʻlib, koʻpincha buyrak tashqarisida joylashadi. U 3 yoshlarda buyrak toʻqimasi ichiga kiradi. Uning devorida boʻylama va halqasimon yoʻnalishdagi mushak qavatlari paydo boʻlib, ular siydikni buyrak jomidan haydash va siqish vazifasini bajaradi.

Buyrak kosachalari homila hayotining oxirida paydo boʻladi.

Siydik nayi

Siydik nayi (**ureter**) siydikni buyrak jomidan qovuqqa oʻtkazib beruvchi naysimon aʼzo boʻlib, uzunligi 30–35 sm, kengligi oʻrtacha 8 mm. Uning boʻshligʻini kengligi 3–4 mm. Siydik nayi qorinpardaning orqasida turadi. Unda uch: qorin boʻshligʻidagi qismi, chanoq boʻshligʻidagi va devor ichidagi qismi tafovut qilinadi.

Siydik nayinig qorin boʻshligʻidagi qismi (**pars abdominalis**) katta bel mushagining oldingi yuzasida yotadi. Uning old tomonida moyak (tuxumdon) arteriyasi va venasi yotadi. Chanoq boʻshligʻidagi qismiga oʻtish joyida oʻng siydik nayi ingichka ichak tutqichi ildizi bilan, chap esa sigmasimon ichak tutqichi bilan kesishadi.

Siydik nayining chanoq boʻshligʻidagi qismi (**pars peivica**) oʻng tomonda oʻng ichki yonbosh arteriyasi va venasining oldidan oʻtsa, chap tomonda umumiy yonbosh arteriya va venasining oldidan oʻtadi. Kichik chanoq boʻshligʻida siydik nayi ichki yonbosh arteriyasining oldida va yopqich arteriyasi hamda venasining medial tomonida yotadi.

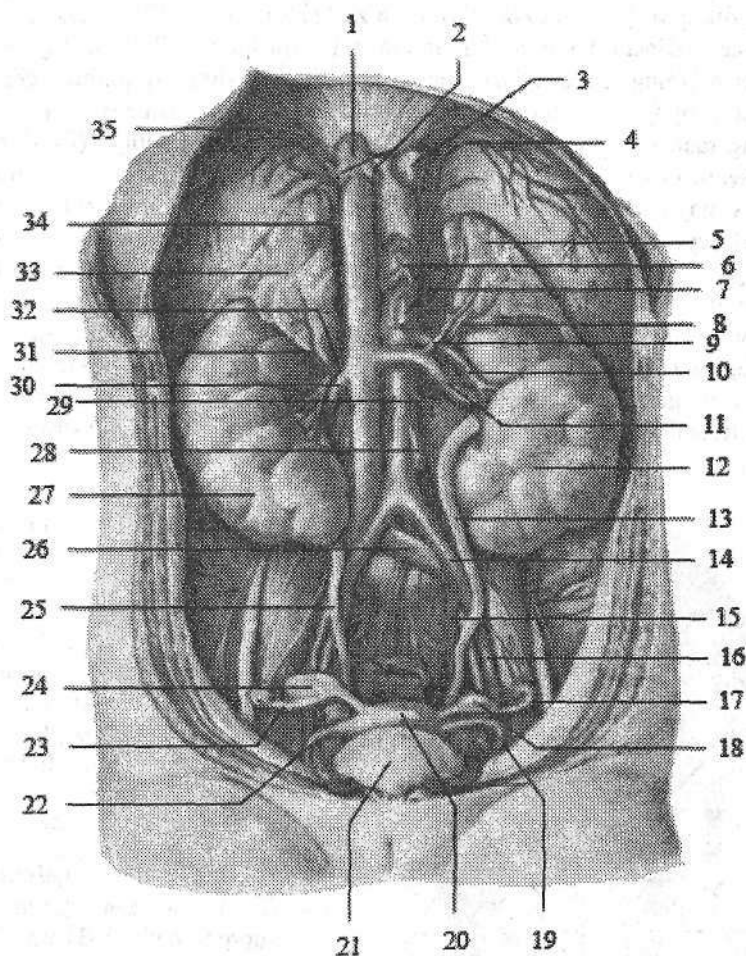
Siydik nayining devor ichidagi qismi (**pars intramuralis**) qovuq devorini qiya teshib oʻtadi. Uning uzunligi 1,5–2 sm.

Siydik nayining uch: boshlanish, qorin boʻshligʻidagi qismining chanoq boʻshligʻidagi qismiga oʻtgan va qovuq devoriga kirgan sohalarida toraygan joyi bor.

Siydik nayi devori uch qavatdan iborat. Ichki shilliq qavat (**tunica mucosa**) boʻylama burmalar hosil qiladi. Oʻrta mushakli qavat (**tunica muscularis**) yuqori qismida ikki boʻylama va halqasimon, pastki qismida esa uch: ichki va tashqi boʻylama, oʻrta halqasimon qavatlardan iborat. Tashqi tomondan biriktiruvchi toʻqimali parda (**tunica adventitia**) bilan qoplagan.

Yangi tugʻilgan chaqaloq siydik nayi uzunligi 5–7 sm boʻlib, buralma yoʻnalishga ega (175-rasm). Chap siydik nayi oʻngiga nisbatan uzun. Uning yuqori va pastki uchlari toraygan (1–1,5 mm), oʻrta qismi esa keng (3 mm). Bir yoshgacha boʻlgan bolalarda siydik nayi chanoq boʻshligʻiga kirish joyida bukilma hosil qiladi. Siydik nayining devori yupqa, mushak va elastik tolalar kam taraqqiy etgan boʻlib, mushak tonusi past boʻlgani uchun siydik oqishini qiyinlashtiradi. Siydik nayining uzunligi bir yoshda 10 sm, 4 yoshda 15 sm, balogʻat yoshida esa 18–20 sm ga yetadi. Erta bolalik davrida mushak qavati

rivojlanib, ikki qavatga bo‘linadi. 8 yoshlarda siydik nayining tuzilishi kattalarnikiga o‘xshash bo‘ladi.

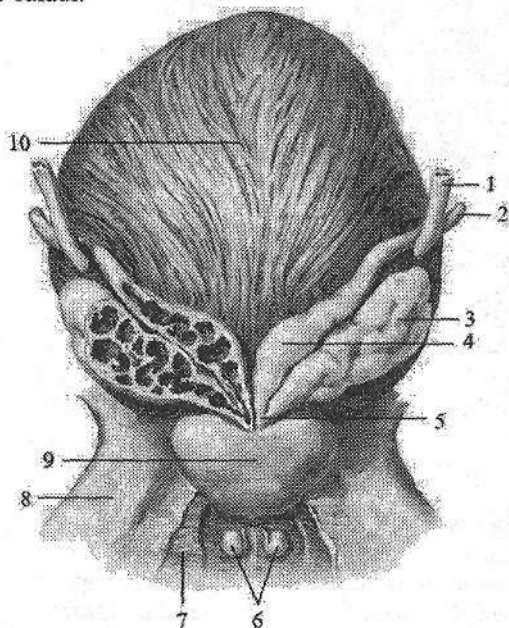


175-rasm. Yangi tug‘ilgan qiz bolaning siydik-tanosil a‘zolari.

- 1–v. cava inferior; 2–vena hepatici; 3–esophagus; 4, 35–a. phrenicae inferioris; 5–glandula suprarenalis sinistra; 6–truncus coeliacus; 7–a. mesenterica superior; 8–a. suprarenalis inferior sinistra; 9–v. suprarenalis; 10–a. renalis sinistra; 11–v. renalis sinistra; 12–ren sinister; 13–ureter sinister; 14–a. iliaca communis sinistra; 15–a. iliaca interna sinistra; 16–a. iliaca externa sinistra; 17, 23–tuba uterina; 18, 24–ovarium; 19, 22–lig. teres uteri; 20–uterus; 21–vesica urinaria; 25–ureter dexter; 26–v. iliaca communis dextra; 27–ren dexter; 28–a. mesenterica inferior; 29–a. ovarica sinistra; 30–v. renalis dextra; 31–a. suprarenalis inferior dextra; 32–a. renalis dextra; 33–glandula suprarenalis dextra; 34–v. suprarenalis dextra.

Siydik qopi (qovuq)

Siydik qopi (*vesica urinaria*) toq a'zo (176-rasm) bo'lib, siydik to'plovchi rezervuar vazifasini bajaradi. Uning sig'imi o'rtacha 500–700 ml. Siydik qopining qorin oldingi devoriga qaragan yuqori qismi – siydik qopining uchi (*apex vesicae*) kengayib, siydik qopining tanasiga (*corpus vesicae*) o'tadi. Siydik qopining tanasi orqaga va pastga tomon siydik qopining tubiga (*fundus vesicae*) davom etadi. Siydik qopining pastki qismi quyg'ichsimon torayib siydik chiqaruv nayiga o'tadi. Uning bu qismi siydik qopining bo'yinchasi (*cervix vesicae*) deyiladi. Siydik qopi kichik chanoq bo'shlig'ida qov simfizi orqasida joylashgan bo'lib, oldingi devori undan yog' to'qimasi vositasida ajrab turadi. To'lgan siydik qopi simfizning ustiga ko'tarilib, qorinni oldingi devoriga tegadi. Uning orqa devori erkaklarda to'g'ri ichakka, urug' pufakchalariga, tubi esa prostataga tegib turadi. Ayollarda siydik qopining orqa devori bachadon bo'yniga va qinga, tubi esa siydik-tanosil diafragmasiga tegib turadi. Siydik qopi to'lgan holatda qorinparda bilan mezoperitoneal, bo'sh holatda ekstraperitoneal o'raladi.



176-rasm. Siydik qopi, prostata, urug' va bulbouretral bezlar. Orqa tomondan ko'rinishi.

1–ureter; 2–ductus deferens; 3–glandula seminalis; 4–ampulla ductus deferentis; 5–ductus ejaculatorius; 6–glandula bulbouretralis; 7–m. transversus perinei profundus; 8–os pubis; 9–prostate; 10–vesica urinaria.

Uning devori qalinligi 12–15 mm, to'lgan vaqtda tortilib yupqalashadi (2–3 mm). Siydik qopi devori to'rt qavatdan iborat:

1. Shilliq parda (*tunica mucosa*) ichki tomondan qoplab pushti rangda, harakatchan,

bo'sh turgan siydik qopida burmalar hosil qiladi. Siydik qopi tubidagi siydik qopi uchburchagi (*trigonum vesicae*) sohasida shilliq parda mushak pardaga yopishib turgani uchun burmalar bo'lmaydi. Uchburchakning cho'qqisida siydik chiqaruv yo'lining ichki teshigi (*ostium uretrae internum*), burchaklarida esa ikkita siydik nayining teshigi (*ostium ureteris*) joylashgan. Siydik qopi

uchburchagining asosi bo'ylab siydik naylari orasidagi burma (*plica interureterica*) joylashgan. Shilliq pardada siydik qopi bezlari (*glandulae vesicales*) bor.

2. Shilliq osti asosi (*tela submucosa*) yaxshi rivojlangan bo'lib, shilliq pardada burmalar hosil qiladi. Shilliq osti asosi siydik qopi uchburchagi sohasida bo'lmaydi.

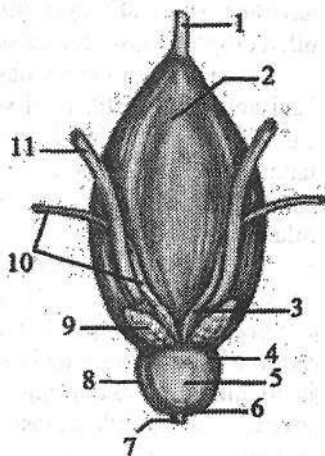
3. Mushakli qavati (*tunica muscularis*) uch qavat joylashgan silliq mushak tolalaridan iborat. Ular o'zaro aniq ajralmagan tashqi va ichki bo'ylama, o'rta yaxshi rivojlangan ko'ndalang yo'nalishga ega. Siydik qopining bo'yinchasi sohasida halqasimon tolalar siydik chiqaruv yo'lining ichki teshigi atrofida siydik chiqaruv yo'lining ichki sfinkterini (*m. sphincter uretrae internus*) hosil qiladi.

Siydik qopining mushakli qavati qisqarganda a'zo hajmi kichrayadi va suyuqlik siydik chiqaruv yo'li orqali tashqariga chiqariladi. Qovuqning mushakli qavati vazifasiga qarab, siydik haydab chiqaruvchi mushak (*m. detrusor vesicae*) deb ataladi.

177-rasm. Yangi tug'ilgan o'g'il bolaning siydik qopi, prostata va urug' bezlari.

Orqa tomondan ko'rinishi.

- 1—lig. umbilicale medianum; 2—vesica urinaria;
- 3—ampulla ductus deferentis; 4—basis prostatae;
- 5—facies posterior; 6—apex prostatae; 7—uretra;
- 8—prostata; 9—glandula seminalis; 10—ductus deferens; 11—ureter.



4. Seroz parda (*tunica serosa*) uni ust tomonidan qoplagan bo'lib, qolgan sohalarda adventitsial parda hosil bo'ladi.

Yangi tug'ilgan chaqaloq va emizikli davrda siydik qopi duk shaklida bo'lib, yuqori joylashgan (183-rasm). Uning katta qismi qov ustida joylashgan. Uchi kindik bilan qov simfizi o'rtasidagi sohaga to'g'ri keladi. Yangi tug'ilgan chaqaloq siydik qopining (177-rasm) tubi takomillashmagan, siydik qopi uchburchagi frontal joylashgan bo'lib, orqa devorining bir qismini tashkil qiladi. Shilliq parda nisbatan qalin, burmalari yaxshi bilinadi, bezlari yaxshi takomillashmagan. Mushak qavati nisbatan yupqa bo'lib, ko'ndalang qavati kam rivojlangan.

Yangi tug'ilgan chaqaloq siydik qopining hajmi 50–80 sm³, 5 yoshda 180–200 sm³, balog'at yoshida 500–700 sm³ bo'ladi. Uning shakli 1,5–2 yoshda noksimon, 5 yoshda olxo'ri shaklida bo'lsa, 10 yoshda tuxum, o'smirlarda esa kattalarnikiga o'xshash sharsimon shaklni oladi. Siydik qopi shaklining bunday o'zgarishi uning mushak qavati turli yosh davrlarida har xil o'sishiga bog'liq.

Erkaklar siydik chiqarish nayi

Erkaklarning siydik chiqarish nayi (**uretra masculina**) uzunligi 16–18 sm, kengligi 0,5–0,7 sm bo‘lgan, S-simon bukilgan nay shaklida. U siydik qopi devoridagi siydik chiqarish nayining ichki teshigidan (**ostium urethrae internum**) boshlanib, erlik olati boshchasida joylashgan siydik chiqarish nayining tashqi teshigi (**ostium urethrae externum**) bilan tugaydi. Erkaklarning siydik chiqarish nayi quyidagi qismlardan iborat:

1. Siydik chiqarish nayining devor ichidagi qismi (**pars intramuralis** yoki **preprostatica**) prostata bezigacha davom etadi.

2. Siydik chiqarish nayining prostata bezi sohasidagi qismi (**pars prostatica**) nayning boshlang‘ich qismi bo‘lib, qovuq ostida joylashadi. Bu qism prostata bezi ichidan o‘tib uzunligi 3 sm. Uning orqa devorida urug‘ tepachasi (**coliculus seminalis**) joylashgan bo‘lib, unga urug‘ otuvchi naycha teshigi ochiladi. Urug‘ tepachasi atrofida esa prostata bezi chiqaruv naylarining teshiklari joylashadi. Urug‘ tepachasining ustida joylashgan siydik chiqarish nayining ichki sfinkteri (**m. spincter uretrae internus**) qisqarganida siydik bilan urug‘ suyuqligini qo‘shilib ketishdan saqlab turadi.

3. Siydik chiqarish nayining parda qismi (**pars membranacea**) prostata bezi uchi bilan erlik olati so‘g‘oni o‘rtasida joylashgan bo‘lib, eng qisqa (1,5 sm) va tor qismi hisoblanadi. Siydik chiqarish nayining parda qismi siydik-tanosil to‘sig‘idan o‘tgan joyda siydik chiqarish nayining tashqi sfinkterini (**m. sphincter uretrae externus**) hosil qiluvchi ko‘ndalang-targ‘il mushak tolalari bilan o‘ralgan.

4. Siydik chiqarish nayining to‘rlangan qismi (**pars spongiosa**) uzunligi 12 sm ga yaqin bo‘lib, erlik olatining to‘rlangan tanasi ichida joylashgan. Erkaklarning siydik chiqarish nayi erlik olati boshchasi qismida kengayib, siydik chiqarish yo‘lining qayiqsimon chuqurchasini (**fossa navicularis urethrae**) hosil qiladi. Erkaklarning siydik chiqarish nayi S-simon bukilgan bo‘lib uch joyda: ichki teshik sohasida, siydik-tanosil to‘siqdan o‘tgan yerda va tashqi teshigi sohasida toraygan bo‘ladi. Siydik chiqarish nayining ichki yuzasida shilliq qavat (**tunica mucosa**) bo‘lib, unda siydik chiqarish nayining bezlari (**glandulae uretrales**) bor. Uning ostida bo‘ylama mushak tolalaridan tashkil topgan mushakli qavati (**tunica muscularis**) joylashadi.

Yangi tug‘ilgan o‘g‘il bolaning siydik chiqarish nayi qovuq yuqori turgani uchun nisbatan uzun bo‘ladi (5–6 sm). Uning to‘rlangan qismi uzunligi 4,5 sm. Yoshga qarab uning ayrim qismlari bir xil o‘smaydi. To‘rlangan qismi tez o‘sib, bolalikning ikkinchi davrida 2 marta kattalashadi. Siydik chiqarish nayining mushak qavati va tashqi sfinkteri 12–13 yoshlarda paydo bo‘ladi.

Ayollarning siydik chiqarish nayi (**uretra feminina**) uzunligi 2,5–3,5 sm, kengligi 8–12 mm bo‘lgan biroz bukilgan nay shaklida. U qovuq devoridan ichki teshik bilan boshlanib qin teshigidan yuqoriroqda tashqi teshik bilan ochi-

ladi. Ayollar siydik chiqarish nayi devori shilliq va mushak qavatlardan iborat. Shilliq qavatda (*tunica mucosa*) bo'ylama burmalar va bezlar bor. Mushak qavati (*tunica muscularis*) ichki bo'ylama va tashqi halqasimon qavatdan iborat. Ayollar siydik chiqarish nayi siydik-tanosil to'sig'idan o'tgan joyda siydik chiqarish nayining ixtiyoriy sfinkterini hosil qiluvchi mushak tolalari bilan o'ralgan bo'ladi.

Yangi tug'ilgan qiz bolaning siydik chiqarish nayi uzunligi 2,3–3 sm. U nisbatan keng va pastki qismi bukilgan. Uning mushak qavati va tashqi sfinkteri 12–13 yoshlarda takomillashadi.

Jinsiy a'zolar tizimi

Jinsiy a'zolar (*organa genitalia*) jinsni belgilovchi erkaklar va ayollarning ichki va tashqi jinsiy a'zolaridan iborat.

Jinsiy a'zolarining taraqqiyoti

Pushtda dastlab farqsiz ichki va tashqi jinsiy a'zolar paydo bo'lib, keyinchalik ular erkaklar yoki ayollar jinsiy a'zolariga aylanadi. Jinsiy bezlar homila rivojlanish davrining 4-haftasida birlamchi buyrakning ichki tomonida joylashgan pusht epiteliyidan paydo bo'ladi. 5-haftada birlamchi buyraklar va mezoneftral nay yonida paramezoneftral nay hosil bo'lib, siydik tanosil bo'shliqqa ochiladi.

Homila taraqqiyotining 7-haftasida rivojlanayotgan jinsiy bezlar moyakka yoki tuxumdonga aylana boshlaydi. Moyak hosil bo'lsa mezoneftral nay erkaklar jinsiy bezining chiqaruv naylariga aylanadi, paramezoneftral nay esa yo'qolib ketadi. Tuxumdon hosil bo'lsa, paramezoneftral naydan bachadon nayi, bachadon va qinning yuqori qismi hosil bo'ladi. Mezoneftral nay esa qoldiq a'zolarga aylanadi.

Taraqqiyotning 7-oyida rivojlanayotgan erkaklar jinsiy bezini o'ragan birkitiruvchi to'qimadan oqliq parda hosil bo'ladi. Moyak hosil bo'lganida birlamchi buyrak nayidan moyakning olib ketuvchi naychalari, mezoneftral nayning yuqori uchidan moyak ortig'i nayi (*ductus epididymidis*) hosil bo'ladi. Uning moyak ortig'idan pastki qismi atrofida mushak parda hosil bo'lib urug' olib ketuvchi nayga (*ductus deferens*) aylanadi va erkaklarning siydik chiqarish nayiga ochiladi. Paramezoneftral nayning kaudal qo'shilgan uchlaridan prostata bezi sohasidagi xaltacha (*utricleus prostatitis*) hosil bo'ladi.

Prostata bezi hosil bo'layotgan uretra epiteliyidan 50 ga yaqin hujayra tizimchasi shakllanib, ulardan bez bo'lakchalari hosil bo'ladi.

Bulbouretral bezlar siydik chiqarish nayi to'rlangan qismining epiteliy bo'rtmalaridan rivojlanadi.

Tuxumdonda po'stloq va mag'iz moddalari paydo bo'lganidan keyin uning ichiga qon tomirlar va nervlar o'sib kiradi. Paramezoneftral naylardan bachadon naylari, uning distal qo'shilgan qismidan bachadon va qinning proksimal qismi hosil bo'ladi. Qinning distal qismi va dahlizi siydik-tanosil bo'shlig'idan rivojlanadi.

Tashqi jinsiy a'zolarning rivojlanishi

Homila 6 haftalik bo'lganida tananing pastki qismida, dum suyagi qarshisida yoriqqa o'xshagan teshik paydo bo'ladi va kloakaga qo'shiladi. 8 haftalik homilada bu teshik atrofida tashqi tanosil a'zolarning belgilari hosil bo'ladi: 1) yoriqning ust tomonida jinsiy do'mboq hosil bo'ladi; 2) yoriqning ikki cheti teri (jinsiy) burmasiga aylanadi; 3) shu jinsiy do'mboq bilan teri burmasi atrofida jinsiy bolish paydo bo'ladi. Agar homila o'g'il bo'lsa jinsiy do'mboq uzunasiga tez o'sadi va uning ichida g'ovak tana paydo bo'ladi. Jinsiy do'mboq o'sgan sari teshikning ikki chetidagi teri burmasi ham u bilan birga uzayib chetlari bir-biri bilan birikadi va siydik chiqarish nayini hosil qiladi. Ikki yon tomondagi jinsiy bolishlar pastga tomon o'sib o'zaro qo'shiladi va yorg'oqni hosil qiladi.

Agar homila qiz bo'lsa, jinsiy do'mboq juda sekin o'sadi va klitorga aylanadi. Teri burmasi va jinsiy bolishlar esa tez o'sadi, ammo ularning erkin chekkalari bir-biri bilan qo'shilmaydi. Teri burmalaridan kichik jinsiy lablar, jinsiy bolishlardan esa katta jinsiy lablar hosil bo'ladi.

Jinsiy a'zolar anomaliyalari

Taraqqiyot davrida jinsiy a'zolari noto'g'ri rivojlanishi yoki yetarli darajada rivojlanmasligi turli xil anomaliyalarga (g'ayri tabiiyliklar) olib kelishi mumkin. Erkaklarda erlik olatining pastki tomonida jinsiy burmaning birikmasligi natijasida siydik chiqarish nayi hosil bo'lmay, ochiq qolishi (**hypospadiya**) yoki siydik chiqarish nayi olatning ustiga o'tib, bitmay qolishi (**epispadiya**) kabi hollar ko'p uchraydi. Ba'zan jinsiy burma va jinsiy bolishning birikmasligi natijasida, siydik chiqarush nayi va yorg'oqning pastki tomoni ham birikmay ochiq qolishi mumkin. Bunday holda moyaklar o'smagan yorg'oq terisi ostida qoladi. Tashqi tanosil a'zolar ayollarning tanosil a'zolarini eslatgani uchun tashqi germafroditizm deb ataladi.

Ba'zan ancha yaxshi rivojlangan erlik olati, yorg'oq bilan bir qatorda, ayollarga mansub tashqi tanosil a'zolari ham rivojlanishi (ikki jinslik) mumkin. Odatda bu a'zolaridan biri faoliyat jihatidan ustun turadi.

Ba'zan ayollarda klitor kuchli taraqqiy etib, erlik olatiga o'xshab qoladi va ikki jinslik paydo bo'ladi. Ikki jinslilik ikki turda: soxta va chin holatlarda uchraydi. Soxta ikki jinslilik o'z navbatida erkaklik va ayollar germafroditizmi shakllarida uchraydi. Unda bir jinsning jinsiy a'zolari ko'proq taraqqiy etgan

bo'ladi. Chin germafroditizm kam uchraydi. Unda ikki jinsning jinsiy a'zolari taraqqiy etgan bo'ladi. Ayollarda ba'zan kichik jinsiy lablar pastda siydik chiqarish nayi uchun kichik teshik qoldirib bitib ketadi.

Ayollar ichki jinsiy a'zolarining hosil bo'lishida ayrim o'zgarishlar bo'lib, turli xil anomalialar vujudga kelishi mumkin. Ba'zi hollarda tuxumdon bitta yoki qo'shimcha tuxumdon paydo bo'lishi mumkin. Paramezoneftral naylarning birikishida o'zgarish ro'y bersa, bachadon va qin anomalialari vujudga keladi. Bachadon va qin anomalialari har xil bo'lishi mumkin. Bular: to'siqli bachadon (**uterus septus**), bitta bachadon bo'shlig'i to'siq bilan ikkiga ajralgan; ikki shoxli bachadon (**uterus bicornus**), bachadonning tubi ikki shoxga ajralgan; mustaqil ikkita bachadon (**uterus didelphis**), shuningdek, ikkita bachadon va ikkita qin holatida uchrashi mumkin.

Erkaklarning jinsiy a'zolari

Erkaklarning jinsiy a'zolari ichki va tashqi a'zolarga bo'linadi. Ichki jinsiy a'zolarga moyak, moyak ortig'i, prostata, urug' bezlari, urug' olib ketuvchi nay, bulbouretral bezlari va urug' tizimchasi kiradi. Tashqi tanosil a'zolariga erlik olati va yorg'oq kiradi.

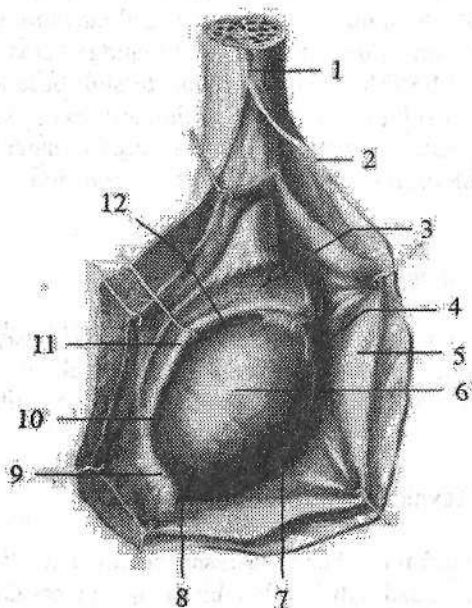
Moyak

Moyak (**testis**, grekcha – **orchis**) juft jinsiy bez (178-rasm) bo'lib, u erkaklar jinsiy hujayrasi spermatozoidlarni hosil qilish bilan birga, qonga erkaklarning jinsiy gormoni testosteronni ham chiqaradi. Shuning uchun u aralash bezlar turkumiga kiradi. Moyaklar yorg'oq ichida joylashib, o'zaro to'siq bilan ajralib turadi. Chap moyak biroz pastroqda joylashadi. Moyak oval shaklda bo'lib, ikki yon tomondan biroz yassilashgan. Uning yassi medial yuzasini (**facies medialis**) bo'rtib chiqqan lateral yuzasidan (**facies lateralis**) oldingi va orqa chetlari (**margo anterior et posterior**) ajratib turadi. Orqa chetiga moyak ortig'i yopishgan bo'ladi. Moyakda ikki: ustki uchi (**extremitas superior**) va pastki uchi (**extremitas inferior**) tafavut qilinadi.

Moyakning o'rta uzunligi 4 sm, kengligi 3 sm, qalinligi 2 sm, og'irligi 20–30 g. Moyakning ust tomondan oqliq parda (**tunica albuginea**) qoplagan bo'lib, uning ostida moyak parenximasini (**parenchyma testis**) joylashgan.

Moyakning orqa cheti ichki tomonidan moyak parenximasiga biriktiruvchi to'qima o'siqlari kirib, moyak oralig'ini (**mediastinum testis**) hosil qiladi. Undan yelpug'ich kabi boshlangan yupqa biriktiruvchi to'qimali moyak to'siqchalari (**septula testis**) oldinga qarab yo'nalib, moyak parenximasini konus shaklidagi 250–300 moyak bo'lakchalariga (**lobuli testis**) ajratadi. Har bir bo'lakcha ichida spermatozoid ishlab chiqaruvchi epiteliyi bo'lgan 2–3 burama urug' naychalari (**tubuli seminiferi contorti**) bo'ladi (179-rasm). Bu

naychalarning uzunligi 70–80 sm, kengligi 150–300 mkm. Ular orqa tomonga yoʻnalib bir-biri bilan qoʻshiladi va toʻgʻri urugʻ naychalarini (**tubuli semini-feri recti**) hosil qiladi. Toʻgʻri urugʻ naychalari moyak oraligʻiga kirib, moyak toʻrini (**rete testis**) hosil qiladi.



178-rasm. Oʻng moyak va moyak ortigʻi. Yon tomoni.

1–funiculus spermaticus; 2–fascia spermatica interna; 3–caput epididymidis; 4–appendix testis; 5–tunica vaginalis testis; 6–testis; 7–margo anterior; 8–extremitas inferior; 9–lig. epididymidis inferior; 10–cauda epididymidis; 11–corpus epididymidis; 12–sinus epididymidis.

Moyak toʻridan 12–15 ta moyakning urugʻ olib ketuvchi naychalari (**ductuli efferentes testis**) chiqib, moyak ortigʻi boshchasiga qarab yoʻnaladi (179-rasm).

Moyak ortigʻi

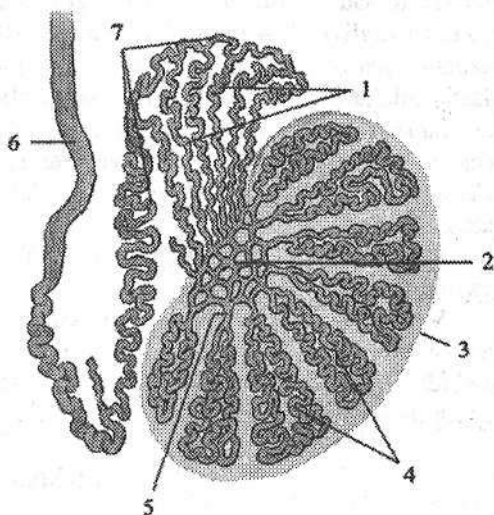
Moyak ortigʻi (**epididymis**) (178-rasm) moyakning orqa cheti boʻylab joylashgan. Unda kengaygan yuqori qismi – moyak ortigʻining boshchasi (**caput epididymis**), oʻrta qismi – moyak ortigʻining tanasi (**corpus epididymis**) va toʻraygan pastki qismi – moyak ortigʻining dumi (**cauda epididymis**) tafovut qilinadi. Moyakning urugʻ olib ketuvchi naychalari buralib moyak ortigʻi boshchasida oʻzaro yupqa toʻsiq bilan ajralgan konus shaklidagi 12–15 ta moyak ortigʻining boʻlakchalarini (**coni epididymidis**) hosil qiladi.

Bu naychalarning qoʻshilishidan moyak ortigʻining naychasi (**ductus epididymidis**) hosil boʻladi. Bu nay koʻp sonli bukilmalar hosil qilib moyak ortigʻi dumiga qarab yoʻnaladi. Agar bu nay toʻgʻrilansa, uning uzunligi 6–8 m ga yetadi. Moyak ortigʻining naychasi uning dumidan chiqqanidan soʻng urugʻ olib ketuvchi nayga aylanadi. Erkaklarning jinsiy hujayralari (spermatozoidlar) faqat moyakning burama urugʻ naychalarida ishlab chiqariladi.

Moyak va moyak ortigʻining boshqa naychalari urugʻ olib ketuvchi naychalar hisoblanadi.

179-rasm. Urug' yo'llari chizmasi.

- 1—ductuli efferentes testis;
2—rete testis; 3—testis; 4—tubuli
semeniferi contorti; 5—tubuli
semeniferi recti; 6—ductus deferens
7—ductus epididymidis.



Spermatozoidlar suyuq qismi urug' bezlari va prostata ishlab chiqargan sperma tarkibiga kiradi. Moyak homilada qorin bo'shlig'ida bo'ladi. U homilaning to'rtinchi bel umurtqasi qarshisidan sekin-asta pastga tomon siljishi bilan bir vaqtda takomillasha boradi. Moyak V bel umurtqasi qarshisiga kelganida, siydik tizimidan ajraladi va yorg'oq tomonga yo'naladi. Homila uch oylik bo'lganida moyak chov kanalining ichki teshigi oldiga kelib to'xtaydi va bu yerda uzoq vaqt turadi.

Moyak ustini qoplab turgan qorinparda oldinga ko'tarilib bo'rtma, uning qin o'sig'ini (*processus vaginalis peritonei*) hosil qiladi va moyak shu bo'rtmaga kiradi. Homila 7 oylik bo'lganida moyak chov kanalining ichiga kira boshlaydi. Shu bilan birga qorinparda hosil qilgan chuqurcha ham uzayib moyak bilan birga yo'naladi. Qorinpardadan tashqari moyak bilan urug' olib ketuvchi nay, qon tomirlar va nervlar ham chov kanali ichidan o'tishi natijasida urug' tizimchasi hosil bo'ladi.

Bola tug'ilishidan oldin yoki tug'ilish davriga kelib moyak yorg'oq ichida bo'ladi. Bu davrda moyakni o'ragan qorinparda ajraladi va moyakning qin pardasiga aylanadi. Agar moyakning tushish jarayoni buzilsa, moyak yorg'oqqa tushmay qorin bo'shlig'ida yoki chov kanalida ushlanib qolishi mumkin va natijada tug'ma nuqson paydo bo'ladi. Agar moyak bir tomonda tushmasa monarxizm, ikki tomonda tushmay qolsa kriptorxizm deyiladi. Agar qorinparda bo'shlig'i bekilmay qolsa bolalarda tug'ma churra paydo bo'ladi.

Yangi tug'ilgan o'g'il bola moyagi yorg'oqda joylashgan bo'lib, o'rtacha uzunligi 10 mm, kengligi 5,6 mm, qalinligi 4,6 mm, og'irligi 0,2 g bo'ladi. Uning shakli yumaloq yoki loviyasimon bo'lib, oldingi cheti qavariq, orqasi botiq. Chap moyak o'ngiga nisbatan pastroq turadi. Bo'laklararo to'siq juda yupqa bo'lishiga qaramay moyak bo'laklardan iborat. Bo'laklari ichida urug' naychalari joylashgan. Ular kam buralgan bo'lib, ingichka va teshigi bo'lmaydi. Bola hayotining birinchi yilida moyak hajmi 1,5–2 marta, og'irligi esa 3 marta kattalashadi. Keyingi davrlarda moyakning o'sishi sekinlashib, balog'at davrida

tezlashadi. Bu davrda uning uzunligi 20–25mm, ogʻirligi 2 g boʻlsa, 18–20 yoshda uzunligi 38–40 mm, ogʻirligi 20 g boʻladi. Yoshga qarab uning ichki tuzilishi ham oʻzgaradi. Moyakni oʻragan parda va toʻsiqlar qalinlashib, ularda elastik tolalar paydo boʻladi. Urugʻ naychalarida teshik paydo boʻladi. Naychalar diametri oʻsmirlik davrida 2 marta, katta odamlarda 3 marta kattalashadi. Yoshga qarab naychalarning soni va uzunligi oshib boradi. 14 yoshda naychalar ichida jinsiy hujayralar paydo boʻlib, jinsiy gormonlar ishlab chiqarish tezlashadi.

Moyak ortigʻi yangi tugʻilgan chaqaloqda nisbatan katta boʻlib, uning uzunligi 20 mm, ogʻirligi 0,12 g boʻladi.

Moyak ortigʻi nayining teshigi ochiq, devorida silliq mushak yaxshi rivojlangan. Moyak ortigʻi birinchi 10 yilda sekin, keyin esa tez oʻsadi. Balogʻat yoshida naylar devorida silliq mushak tolalari qalinlashib biriktiruvchi toʻqima zichlashadi va elastik tolalar paydo boʻladi.

Urugʻ olib ketuvchi nay

Urugʻ olib ketuvchi nay (*ductus deferens*) juft naysimon aʼzo boʻlib, u moyak ortigʻi nayining bevosita davomidir. Uning uzunligi 40–45 sm, kengligi 2,5–3 mm, nay boʻshligʻining kengligi 0,5 mm. Urugʻ olib ketuvchi nayda toʻrt: yorgʻoq, tizimcha, chov va chanoq qismlari tafovut qilinadi. Uning yorgʻoq qismi (*pars scrotalis*) moyakni orqasida, tizimcha qismi (*pars funicularis*) urugʻ tizimchasi tarkibida joylashgan. Chov qismi (*pars inguinalis*) chov kanalining chuqur teshigidan chiqqandan soʻng, kichik chanoq devori boʻylab pastga tushadi va chanoq qismini (*pars pelvica*) hosil qiladi. Chanoq qismi kichik chanoq boʻshligʻida kengayib, duksimon urugʻ olib ketuvchi nay kengaymasini (*ampulla ductus deferentis*) hosil qilib tugaydi (180 - rasm). Kengaymaning uzunligi 3–4 sm, kengligi 1 sm. Uning pastki uchi torayib urugʻ bezining chiqaruv nayi bilan qoʻshiladi. Urugʻ olib ketuvchi nayning devori qalin boʻlib, uch qavatdan iborat. Ichki shilliq qavat (*tunica mucosa*) 3–5 boʻylama burmalar hosil qiladi. Oʻrta mushakli qavat (*tunica muscularis*) uch: ichki va tashqi boʻylama, oʻrta halqasimon qavatdan iborat. Tashqi biriktiruvchi toʻqimali parda (*tunica adventitia*) nayni oʻragan biriktiruvchi toʻqimaga oʻtib ketadi.

Yangi tugʻilgan oʻgʻil bolaning urugʻ olib ketuvchi nayi ingichka boʻlib, diametri 0,62 mm. Nay boʻshligʻi yulduz shaklida, kengligi 0,15 mm. Uning qavatlari yaxshi bilinsa-da, toʻqimalari yaxshi takomillashmagan. Shilliq qavatida elastik tolalar yoʻq. Mushak qavati boʻylama va halqasimon yoʻnalishga ega tolalardan iborat. Urugʻ olib ketuvchi nay balogʻat davrigacha sekin oʻsadi. Balogʻat davrida uning oʻsishi tezlashib, 15 yoshda diametri 1,6 mm ga yetadi.

Urugʻ bezlari (*glandula seminales*) juft, suyuqlik ishlab chiqaruvchi aʼzo (176-, 180-rasm). U kichik chanoq boʻshligʻida urugʻ olib ketuvchi nay kengay-

masining tashqi tomonida, prostata bezining usti va qovuqning orqa tomonida joylashgan. Unda qovuqqa qaragan oldingi va to'g'ri ichakka qaragan orqa yuzalari bor. Urug' bezlarining uzunligi 5 sm, kengligi 2 sm va qalinligi 1 sm bo'lib, yuzasi g'adir-budir. Agar uning ustini qoplagan pardani olib tashlab to'g'rilansa, uzunligi 10–12 sm, kengligi 0,6–0,7 sm li nay shaklini oladi. Urug' bezlarining yuqorigi kengaygan qismi asosi, o'rta qismi tanasi va pastki toraygan qismi suyuqlik chiqaruv nayi (*ductus excretorius*) tafovut qilinadi. Urug' bezlarining devori uch: tashqi biriktiruvchi to'qimali parda (*tunica adventitia*), o'rta mushakli qavat (*tunica muscularis*) va ichki shilliq qavatdan (*tunica mucosa*) iborat. Shilliq qavatda bo'ylama burmalari bor. Urug' bezlarining nayi urug' olib ketuvchi nayning oxirgi qismi bilan qo'shib, urug' otuvchi nayni (*ductus ejaculatorius*) hosil qiladi va siydik chiqarish kanalining prostata qismiga ochiladi. Urug' otuvchi nayning uzunligi 2 sm, kengligi boshlanish qismida 1 mm, oxirida 0,3 mm bo'ladi.

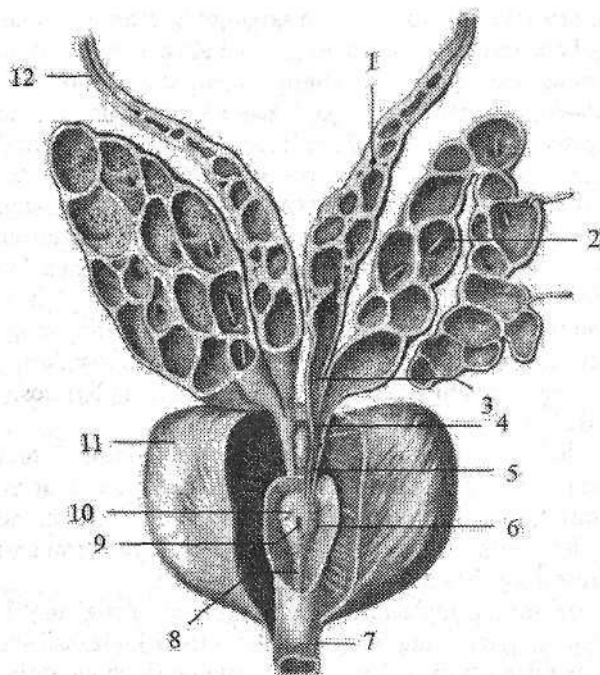
Yangi tug'ilgan o'g'il bolaning urug' bezlari juda qisqa, uzunligi 1 mm (177-rasm). U pona shaklida bo'lib, keng asosi 3 mm bo'lib yuqoriga qaragan. Ko'pincha usti silliq yoki biroz g'adir-budir, bo'shlig'i juda kichik. Bolalikning birinchi davrida urug' bezlari birmuncha yassilanib bo'shlig'i va burmalari kattalashadi. Balog'at yoshida urug' bezlarining o'sishi tezlashadi.

Yoshga qarab, urug' bezlarining joylashishi ham o'zgaradi. Yangi tug'ilgan chaqaloqda qovuq yuqori turgani uchun urug' bezlari yuqori joylashadi va hamma tomondan qorinparda bilan o'raladi. 2 yoshda u pastga tushadi va qorinparda uning uchiga tegib turadi.

Yangi tug'ilgan chaqaloqda urug' otuvchi nayning uzunligi 8–12 mm bo'ladi.

Prostata

Prostata (*prostata*) silliq mushak va bez qismlaridan iborat a'zo (176-, 180-rasm). U qovuq ostida joylashib, siydik chiqarish nayining boshlang'ich qismini o'z ichiga oladi. Bez oldindan orqaga biroz yassilashgan kashtan yong'og'iga o'xshash bo'lib, uning yuqoriga qaragan prostataning tubi (*basis prostatae*), pastga qaragan prostataning cho'qqisi (*apex prostatae*) tafovut qilinadi. Prostataning cho'qqisi pastga qaragan bo'lib, siydik-tanosil diafragma-sida yotadi. Prostataning oldingi yuzasi (*facies anterior*) qov simfiziga qaragan bo'lib, undan bo'sh kletchatka va uni ichida joylashgan vena chigali vositasida ajralib turadi. Orqa yuzasi (*facies posterior*) to'g'ri ichak ampulasiga tegib, undan biriktiruvchi to'qimali qatlam bilan ajralib turadi. Prostata to'g'ri ichakka tegib turgani uchun uni tirik odamda to'g'ri ichakning oldingi devori orqali paypaslab ko'rish mumkin. Prostataning kengligi 4 sm, uzunligi 3 sm, qalinligi 2 sm, og'irligi 20–25 g. Uning o'ng va chap bo'laklari (*lobus prostatae dexter et sinister*) bo'lib, ular o'zaro oldingi yuzasidan o'tgan uncha chuqur bo'lmagan egat vositasida ajralib turadi.



180-rasm. Prostata, urug' bezi va urug' olib ketuvchi nay kengaymasi.

- 1—ampulla ductus deferens;
- 2—glandula seminales;
- 3—urug' olib ketuvchi hayning oxirgi qismi;
- 4—ductus excretorius;
- 5—ductus ejaculatorius;
- 6—colliculus semminalis;
- 7—uretra masculina;
- 8—crista uretralis;
- 9—utriculus prostaticus;
- 10—ductus ejaculatorius ning teshigi;
- 11—prostata;
- 12—ductus defferens.

Bez tubining orqa yuzasida siydik chiqarish nayi bilan urug'

otuvchi nay o'rtasida bo'rtib chiqqan qismi prostataning toraygan qismi (**isthmus prostatae**) deyiladi. Uning bu qismi kekxa odamlarda kattalashib ketib, siydik chiqarish nayini berkitib qo'yishi mumkin.

Prostata tashqi tomondan prostataning g'ilofi (**capsula prostatica**) bilan o'ralgan. Tuzilishi jihatidan u parenxima (**parenchyma**) va mushak moddasidan (**substantia muscularis**) iborat. Prostataning parenximasi asosan uning orqa va yon qismlarida joylashib, 30–40 ta naysimon alveolyar bezlardan iborat. Prostataning naychalari (**ductuli prostatici**) erkaklar siydik chiqarish nayini urug' tepachasi sohasiga ochiladi. Prostata spermatozoidlarning harakatini jadallashtiruvchi suyuqlik ishlab chiqaradi. Uning mushak to'qimasi ko'proq uning oldingi qismida to'plangan bo'lib, siydik chiqarish yo'lining ixtiyordan tashqari qisqichini hosil qilishda qatnashadi.

Yangi tug'ilgan va emizikli bolalarda prostata aylana shaklida va nisbatan yuqori joylashadi (177-rasm). Uning cho'qqisi, tubi va bo'laklari yaxshi rivojlanmagan. Bu davrda prostataning uzunligi 15–17 mm, kengligi 13–14 mm bo'ladi. Bola hayotining birinchi yillarida prostata bezi asosan mushak va birkirituvchi to'qimadan tuzilgan bo'lib, yumshoq va bez to'qimasi kam rivojlangan bo'ladi. U 2 yoshgacha sekin o'sib, 6 yoshdan so'ng uning o'sishi tezlashadi. Prostataning og'irligi yangi tug'ilgan chaqaloqda 0,82 g bo'lsa, erta bolalik davrida 1,5 g, balog'at davrida esa 8,8 g bo'ladi. Balog'at davrida uning bo'lak-

lari yuzaga kelib, kattalarnikiga o'xshash shaklni oladi. Bu davrda prostataning bez qismi rivojlanib naychalari paydo bo'ladi va parenximasi qattiqlashadi.

Bulbouretral bezlar

Bulbouretral (Kuper) bezlar (**glandula bulbourethralis**) juft a'zo (176-rasm). Ular siydik chiqarish nayining parda qismi orqasida, oraliqning chuqur ko'ndalang mushagi ichida joylashgan. Bu bezlar yumaloq shaklda, qattiqroq, diametri 0,3–0,8 sm bo'ladi. Tuzilishi jihatidan alveolyar naysimon bezlar turkumiga kiradi. Bulbouretral bez nayi (**ductus glandulae bulbourethralis**) ingichka va uzun (3–4 sm) bo'lib, erlik olati so'g'onini teshib o'tadi va siydik chiqarish nayiga ochiladi. Bulbouretral bezlar siydik chiqarish nayi shilliq pardasini siydik ta'siridan saqlovchi yopishqoq suyuqlik ishlab chiqaradi. Bolalarda bulbouretral bezlar ham balog'at davrida tez o'sadi.

Urug' tizimchasi

Urug' tizimchasi (**funiculus spermaticus**) uzunligi 15–20 sm yumaloq shaklda bo'lib, chov kanalining chuqur teshigidan moyakning yuqori uchigacha cho'zilgan bo'ladi. U moyakning yorg'oqqa tushish jarayonida hosil bo'ladi. Urug' tizimchasi tarkibiga ductus defferens, moyak, moyak ortig'i va urug' olib ketuvchi nayning arteriya, vena, limfa tomirlari va nervlari kiradi. Urug' tizimchasi tashqi tomondan ichki urug' fassiyasi, moyakni ko'taruvchi mushak va uning fassiyasi, hamda tashqi urug' fassiyasi bilan o'ralgan.

Yangi tug'ilgan o'g'il bolaning urug' tizimchasi nisbatan yo'g'on bo'lib, ko'ndalang o'lchami 4–4,5 mm bo'ladi. Uning tarkibiga urug' olib ketuvchi nay, qorinpardaning qin o'sig'i, moyak, moyak ortig'i, qon, limfa tomirlari va nervlari kiradi. Ularning hammasi ichki urug' fassiyasi bilan o'ralgan. Moyakni ko'taruvchi mushak yaxshi rivojlanmagan. Yoshga qarab urug' tizimchasi tarkibi o'zgaradi. Bola hayotining birinchi oylarida qorinpardaning qin o'sig'i bekilib, birlashtiruvchi to'qimali tizimchaga aylanadi. Yosh bolalarda urug' tizimchasi elementlari orasida yog' to'qimasi paydo bo'lib, yoshga qarab sekin-asta ko'payib boradi. Moyakni ko'taruvchi mushak balog'at davrida qalinlashadi. Urug' tizimchasi kengligi 15 yoshda 6 mm bo'ladi.

Erkaklarning tashqi jinsiy a'zolari

Erkaklarning tashqi jinsiy a'zolariga erlik olati va yorg'oq kiradi.

Erlik olati (**penis**) erkaklarda siydikni chiqarishga va urug'ni otishga xizmat qiladigan a'zo hisoblanadi. U uch qismdan iborat. Erlik olatining orqa qismi – erlik olatining ildizi (**radix penis**) qov suyaklariga birikkan. Uning ol-

dingi erkin qismi – erlik olatining tanasi (**corpus penis**) oldingi yuqorigi yuzasi – erlik olatining orqa tomoni (**dorsum penis**) deb ataladi. Erlik olati tanasi yupqa, oson suriluvchi teri bilan qoplangan. Bu teri yuqori tomonga qov terisiga, pastga esa yorg'oq terisiga o'tib ketadi. Erlik olati tanasining oldingi qismida uning terisi erlik olati boshini yopuvchi yaxshi bilingan teri burmasini – erlik olatining kertmagini (**preputium penis**) hosil qiladi va olat bo'yniga birikadi. Erlik olati boshining pastki tomonida kertmak olat boshi bilan siydik chiqaruv kanalini tashqi teshigigacha boruvchi erlik olati kertmagining yuganchasini (**frenulum preputii**) hosil qilib birikadi. Erlik olatining oldingi qismi erlik olatining boshchasi (**glans penis**) bo'lib tugaydi. Unda kengaygan qismi–boshchaning toji (**corona glandis**) va toraygan boshchaning bo'yinchasi (**collum glandis**) tafovut qilinadi. Olat boshchasi cho'qqisida siydik chiqarish nayining tashqi teshigi (**ostium uretrae externum**) joylashgan. Teri burmasining ichki yuzasi va erlik olatining boshchasi erlik olati tanasi terisidan farq qiluvchi yupqa, nozik teri bilan qoplangan. Erlik olatining kertmaga ichki yuzasi terisida erlik olatining uchidagi bezlar (**glandulae preputiales**) bo'ladi.

Erlik olati ustida yonma-yon joylashgan juft erlik olatining g'ovakli tanasi (**corpus cavernosum penis**) va ularning ostida yotgan toq erlik olatining to'rlangan tanasidan (**corpus spongiosum penis**) iborat. Erlik olatining juft g'ovakli tanasining har biri silindr shaklida bo'lib, orqa uchlari o'tkirlashib, erlik olatining oyoqchalarini (**crura penis**) hosil qilib, qov suyaklarining pastki shoxlariga birikadi. Ularni ust tomondan g'ovakli tananing oqliq pardasi (**tunica albuginea corporum cavernosorum**) o'ragan bo'lib, bu parda ularning o'rtasida erlik olatining to'sig'ini (**septum penis**) hosil qiladi. Erlik olatining toq to'rlangan tanasi orqa tomonda kengayib erlik olatining so'g'onini (**bulbus penis**) hosil qilsa, oldingi uchi qalinlashib olat boshini hosil qiladi. Erlik olatining to'rlangan tanasi tashqi tomondan to'rlangan tananing oqliq pardasi (**tunica albuginea corporis spongiosi**) bilan o'ralib ichidan siydik chiqarish nayi o'tadi. Erlik olatining g'ovakli va to'rlangan tanalari endoteliy bilan qoplangan ko'pgina bo'shliqlardan iborat bo'lib, qon bilan to'lganida ular kengayib, erlik olati tanasi shishib qattiqlashadi (erlik olati ereksiyasi). Erlik olatining g'ovakli va to'rlangan tanalarining katakchalari (**cavernae corporum cavernosum et corporis spongiosi**) devorini oqliq pardadan chiqqan erlik olatining g'ovakli va to'rlangan tanasining ko'ndalang kesishgan tolalari (**trabeculae corporum cavernosum** va **trabeculae corporis spongiosi**) hosil qiladi.

Erlik olatining g'ovakli va to'rlangan tanalarini ust tomondan erlik olatining yuza va chuqur fassiyalari (**fascia penis profunda et fascia penis superficialis**) o'ragan bo'lib, yuza va chuqur erlik olatini ko'tarib turuvchi boylamlar bilan mustahkamlangan. Erlik olatining yuza ko'tarib turuvchi boylami qorinning oq chizig'i sohasidan boshlanib, erlik olatining yuza fassiyasiga birikadi.

Erlik olatining chuqur ko'tarib turuvchi boylami qov simfizining pastki qismidan boshlanib, g'ovakli tananing oqliq pardasiga birikadi.

Erlik olati yangi tug'ilgan o'g'il bolada qisqa, uzunligi 2–2,5 sm bo'ladi. Erlik olatining g'ovakli tanasi kam taraqqiy etgan. Erlik olatining to'rlangan tanasi yaxshi rivojlangan bo'lsa ham, uning so'goni o'lchami kichik bo'ladi. Erlik olati terisi harakatchan bo'lib, uning boshchasi sohasida kertmak hosil qiladi. Bu kertmak uzun bo'lib, tlik olati boshchasini berkitib turadi. Erlik olati balog'at davrigacha sekin o'sadi, so'ng uning o'sishi tezlashadi.

Yorg'oq (**scrotum**) erlik olati ildizining orqasida va ostida yotadi. U ikki alohida bo'limdan iborat bo'lib, ularda moyaklar joylashadi. Yorg'oqda 7 qavat joylashgan moyak pardalari tafovut qilinadi.

1. Yorg'oq terisi tananing boshqa qismlari terisiga nisbatan yupqa va rangi to'qroq bo'lib, burmalar hosil qiladi, tuklar bilan qoplangan bo'ladi.

2. Go'shtdor parda (**tunica dartos**) teri osti yog' qatlami o'mida, chov sohasi va oraliqni birlashtiruvchi to'qimasidan hosil bo'ladi. Tarkibida silliq mushak va elastik tolalari ko'p. Go'shtdor parda ikkala moyak o'rtasida yorg'oq to'sig'ini (**septum scrotii**) hosil qilib, o'ng moyakni chapidan ajratib turadi. Yorg'oq yuzasida to'siqlarning birikish chizig'i sagittal yo'nalgan yorg'oq chokiga (**raphe scroti**) to'g'ri keladi.

3. Tashqi urug' fassiyasi (**fascia spermatica externa**) qorin yuza fassiyasining davomi hisoblanadi.

4. Moyakni ko'taruvchi mushak fassiyasi (**fascia cremasterica**) shu nomli mushakni qoplab turadi.

5. Moyakni ko'taruvchi mushak (**m. cremaster**) qorinning ko'ndalang va ichki qiyshiq mushaklaridan boshlangan mushak tolalaridan iborat.

6. Ichki urug' fassiyasi (**fascia spermatica interna**) qorin ko'ndalang fassiyasining hosilasi hisoblanadi.

7. Moyakning qinli pardasi (**tunica vaginalis testis**) qorin pardaning qismi bo'lib, pariyetal va visseral varaqlardan iborat. Ular o'rtasida yopiq seroz bo'shliq (**cavum vaginale**) bo'ladi.

Yangi tug'ilgan o'g'il bolaning yorg'og'i nisbatan kichik bo'lib, uning go'shtdor qavati yaxshi rivojlangani uchun terisi burmalar hosil qiladi. Yorg'oq terisi o'rtasida chok bo'lib, u olatning pastki yuzasiga o'tib ketadi. Yorg'oq balog'at davrigacha kam o'zgaradi, keyin esa tez o'sadi va terisida pigmentlar ko'payadi.

Ayollarning jinsiy a'zolari

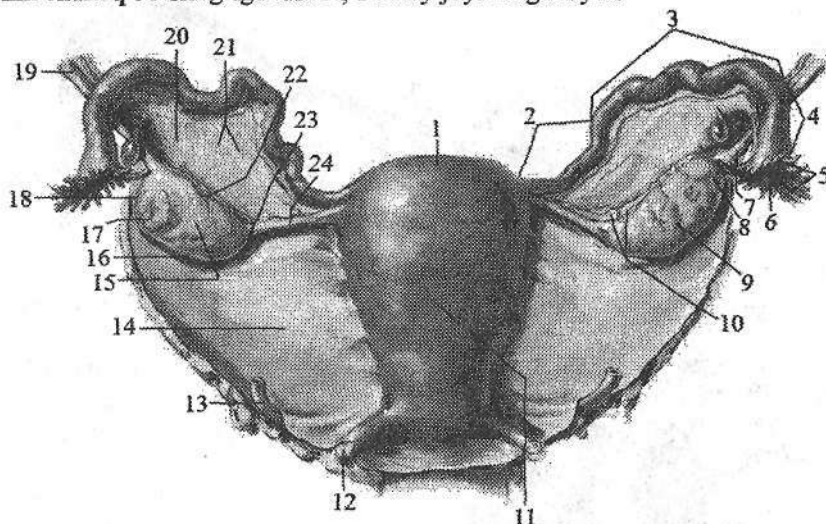
Ayollarning jinsiy a'zolari ikki guruhga bo'linadi. Ichki jinsiy a'zolariga tuxumdon, bachadon, bachadon nayi va qin, tashqi jinsiy a'zolariga ayollarning jinsiy sohasi va klitor kiradi.

Tuxumdon

Tuxumdon (**ovarium**) ayollar juft jinsiy bezi bo'lib (181-, 182-rasm), kichik chanoq bo'shlig'ida joylashgan. Unda ayollar jinsiy hujayralari (tuxum hujayra) rivojlanib yetiladi va jinsiy gormonlar ishlab chiqariladi. Tuxumdon cho'zinchoq shaklda bo'lib, oldindan orqaga qarab biroz yassilashgan. U och pushti rangli, tuqqan ayollarda usti g'adir-budir bo'ladi. Tuxumdonning uzunligi 2,5–5,5 sm, kengligi 1,5–3 sm, qalinligi 2 sm, og'irligi 5–8 g. Unda medial yuzasi (**facies medialis**) va lateral yuzasi (**facies lateralis**), qavariq (orqa) erkin chekkasi (**margo liber**) va oldingi tutqichli chekkasi (**margo mesoovaricus**) tafovut qilinadi. Tuxumdonning tutqichli chekkasida botiqlik, tuxumdon darvozasi (**hilum ovarii**) joylashgan. Undan arteriya va nervlar tuxumdon ichiga kirsa, vena va limfa tomirlar chiqadi. Tuxumdonning bachadon nayiga (**extremitas tubaria**) va bachadonga qaragan uchi (**extremitas uterina**) bo'lib u bachadonga tuxumdonning xususiy boylami (**lig. ovarii proprium**) vositasida birikkan. Bu boylam yumaloq tizimcha shaklida bachadonning keng boylami varaqlari ichida yotadi. U tuxumdonning bachadon uchidan boshlanib, bachadonning lateral burchagiga birikadi. Bundan tashqari tuxumdonni ushlab turuvchi boylami (**lig. suspensorium ovarii**) bor. U kichik chanoq bo'shlig'i devoridan tuxumdonga keluvchi qorinparda burmasidan iborat.

Bu boylam ichida tuxumdonning qon tomirlari va fibroz tolalar joylashgan. Tuxumdon bachadonning keng boylami orqa varag'idan boshlanib, uning tutqichli qirrasiga birikkan qisqa tutqich bilan mustahkamlanadi. Tuxumdon tashqi tomondan bir qavatli pusht epiteliyi bilan qoplangan bo'lib, uning ostida pishiq biriktiruvchi to'qimali oqliq parda (**tunica albuginea**) yotadi. Tuxumdonning asosiy moddasi (**stroma ovarii**) ichki va tashqi qavatga ajratiladi. Ichki qavat o'rtada joylashib, tuxumdonning mag'iz moddasi (**medulla ovarii**) deb ataladi. U yumshoq biriktiruvchi to'qima, qon va limfa tomirlar, hamda nervlardan iborat. Tashqi qavat tuxumdonning po'stloq moddasi (**cortex ovarii**) yetilgan follikulalar (**graaf pufakchalari**) (**folliculi ovarici maturis**), birlamchi follikulalar (**folliculi ovarici primarii**) va tuxumdonning pufakchali xaltachalaridan (**folliculi ovarici vesiculosi**) iborat bo'ladi. Yetilgan follikulaning ichida ayollar jinsiy hujayralari bo'ladi. Follikula pufakchalari tuxumdonning yuza qavatiga yaqinlashib yoriladi va tuxum hujayra qorin bo'shlig'iga chiqib bachadon nayi shokilalari yordamida bachadon nayining qorin bo'shlig'iga ochilgan teshigi orqali bachadon nayiga kiradi. Yorilgan follikula o'mida qon bilan to'la pufak qolib, sariq tana (**corpus luteum**) hosil bo'ladi. Tuxum hujayra urug'lanmasa sariq tana kichrayib oqimtir tanaga (**corpus albicans**) aylanadi. Tuxum hujayra urug'lanib, homila hosil bo'lsa, sariq tana kattalashib, diametri 1,5–2 sm ga yetadi va **corpus luteum graviditalis** deyiladi (182-rasm). U o'zidan sariq tana gormonini ishlab chiqarib, homilaning o'sishida ishtirok etadi. Follikulalar yorilib tuxum hujayra chiqqan sariq tuxumdon kichrayib, yuzasi burishib qoladi.

Tuxumdon yangi tugʻilgan qiz bolada silindr shaklida. Uning uzunligi 1,9 sm, kengligi 3–7 mm, qalinligi 2,5 mm, ogʻirligi 0,16 g. Tuxumdon yuqori V bel umurtqasi sohasida katta bel mushagining oldingi yuzasida joylashgan (175-rasm). 3–5 yoshlarda tuxumdon pastga tushib oʻz oʻqi atrofida aylanishi natijasida koʻndalang holatni oladi. Bolalikning birinchi davri oxirida tuxumdon kichik chanoq boʻshligʻiga tushib, doimiy joyini egallaydi.

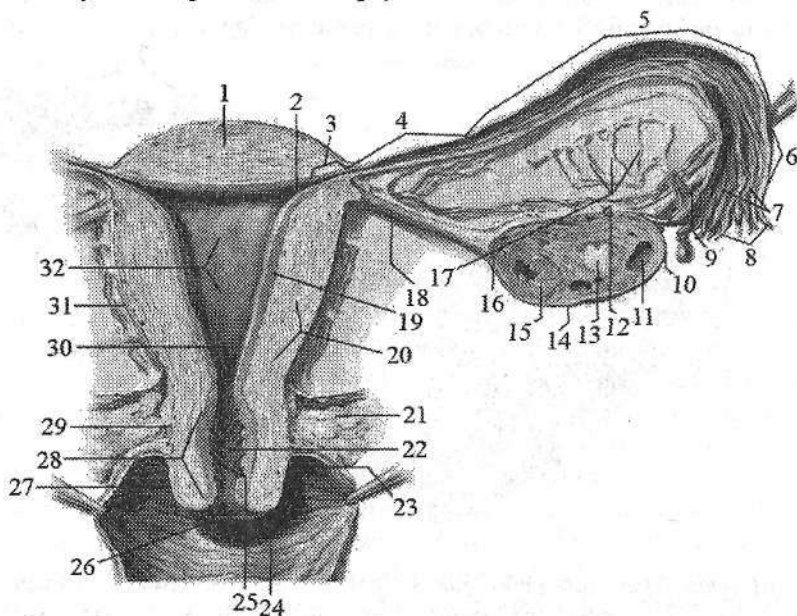


181-rasm. Ayollarning ichki jinsiy aʼzolari. Orqa tomondan koʻrinishi.

1–fundus uteri; 2–isthmus tubae uterinae; 3–infundibulum tubae uterinae; 4–ampulla tubae uterinae; 5–fimbriae tubae uterinae; 6–ostium abdominale tubae uterinae; 7, 19–lig. suspensorium ovarii; 8–fimbria ovarica; 9–ovarium; 10–mesovarium; 11–corpus uteri; 12–lig. cardinale; 13–ureter; 14–mesometrium; 15–facies lateralis; 16–margo liber; 17–corpus luteum; 18–extremitas tubaria; 20–mesosalpinx; 21–epoophoron; 22–margo mesovaricus; 23–extremitas uterina; 24–lig. ovarii proprium.

Yangi tugʻilgan va emizikli qiz bolalarda tuxumdonning yuzasi silliq, bir qavat pusht epiteliyi bilan qoplangan boʻladi. Uning ostida oqliq parda yotadi. Yangi tugʻilgan qiz bola tuxumdoni kesmasida tuxumdoning poʻstloq moddasi keng, magʻiz moddasi yumshoq tuzilishga ega. Unda qon tomirlar va biriktiruvchi toʻqima koʻp boʻlib, poʻstloq va magʻiz moddalari bir-biridan maʼlum bir chegara bilan ajralmagan boʻladi. Tuxumdonning poʻstloq moddasida 300–400 ming yetilmagan follikulalar bor. Emizikli davrda birlamchi follikulalar paydo boʻladi. Yoshga qarab uning poʻstloq moddasi yupqalashib, follikulalar soni kamayadi va oʻsmirlik davrida har bir tuxumdonda 10 mingga yaqin follikula qoladi. Bu davrda tuxum hujayra birin-ketin yetila boshlaydi va birlamchi follikulalar ikkilamchi – pufakli follikulalarga aylanadi. Bu davrda tuxumdon

gormonlar ishlab chiqara boshlaydi. Bu gormonlar ta'sirida ayollarning jinsiy a'zolari rivojlanadi va ikkilamchi jinsiy belgilar paydo bo'ladi. O'smirlik davrida yetilgan follikulalarning shishishi va sariq tananing hosil bo'lishi bilan birga tuxumdon yuzasida g'adir-budirlik paydo bo'ladi.



182-rasm. Ayollarning ichki jinsiy a'zolari. Frontal kesma.

- 1-fundus uteri; 2-ostium uterinum tubae; 3-pars uterina; 4- isthmus tubae uterinae;
 5- infundibulum tubae uterinae; 6-ampulla tubae uterinae; 7-plicae tubariae;
 8-fimbriae tubae uterinae; 9-lig. suspensorium ovarii; 10-extremitas tubariae;
 11-folliculi ovarici vesiculosi; 12-margo mesovaricus; 13-corpus albigans;
 14-margo liber; 15-corpus luteum; 16- extremitas uterina; 17-epoophoron; 18-lig.
 ovari proprium; 19-endometrium; 20-myometrium; 21-paracervix; 22-canalisis
 cervicis uteri; 23-fornix vaginae; 24-vagina; 25-plicae palmatae; 26-ostium uteri;
 27-portio vaginalis cervicis; 28-cervix uteri; 29-portio supravaginalis cervicis;
 30-isthmus uteri; 31-corpus uteri; 32-cavitas uteri.

Tuxumdoning uzunligi 7 yoshda 2,5 sm bo'lsa, o'smirlik davrida tez o'sib 5 sm, kengligi 3 sm, qalinligi 1,5 sm yetadi. Tuxumdoning og'irligi emizikli davrda 0,84 g, 7 yoshda 3,3 g, o'smirlik davrida esa 6,03 g gat eng bo'ladi.

Bachadon

Bachadon (uterus) toq mushakdan tuzilgan a'zo bo'lib, unda homila rivojlanadi (181-, 182-rasm). U noksimon shaklda bo'lib, oldindan orqaga qarab

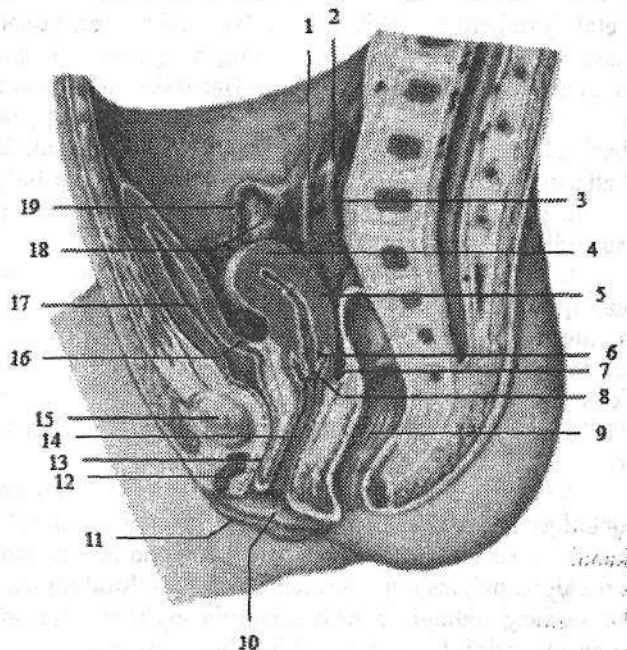
yassilashgan bo‘ladi. Bachadon kichik chanoq bo‘shlig‘i o‘rtasida qovuqning orqasida, to‘g‘ri ichakning oldida joylashgan. Unda bachadon tubi, bachadon tanasi va bachadon bo‘yni tafovut qilinadi.

Bachadon tubi (**fundus uteri**) unga bachadon naylari kiradigan chiziqdan yuqorida do‘ng shaklida ko‘tarilib turadigan qismi.

Bachadonning konus shaklidagi o‘rta katta qismi bachadon tanasi (**corpus uteri**) hisoblanadi. U pastga tomon torayib yumaloq bachadon bo‘yniga (**cervix uteri**) o‘tib ketadi. Tananing bo‘yiga o‘tish joyi torayib bachadonning toraymasini (**isthmus uteri**) hosil qiladi. Bachadon bo‘yni ikki: bachadon bo‘ynining qin ichi qismi (**portio vaginalis cervicis**) va bachadon bo‘ynining qin usti qismidan (**portio supravaginalis cervicis**) iborat. Bachadon bo‘ynining qin ichi qismiga bachadon teshigi (**ostium uteri**) ochiladi. Bu teshik tug‘magan ayollarda yumaloq yoki cho‘zinchoq shaklda, tuqqan ayollarda esa ko‘ndalang tirqish shaklida bo‘ladi. Bachadon teshigi oldingi va orqa lablar (**labium anterius et posterius**) bilan chegaralانب turadi. Orqa lab yupqa bo‘lib, unga qin devori yuqoriroq birikadi. Bachadonning siydik qopchasiga qaragan oldingi yuzasi (**facies vesicalis** yoki **anterior**), ichaklarga qaragan orqa yuzasidan (**facies intestinalis** yoki **posterior**) o‘ng va chap chekkalari (**margo uteri dexter et margo uteri sinister**) bilan ajralib turadi.

183-rasm. Yangi tug‘ilgan qiz bola chanog‘ining sagittal kesmasi.

- 1—ureter dexter; 2— a. iliaca communis; 3—a. iliaca interna; 4—fundus uteri; 5—corpus uteri; 6—cervix uteri; 7—excavatio rec-touterina; 8—ostium uteri; 9—rectum; 10—labium minus pudendi; 11—labium majus pudenda; 12—clitoris; 13—uretra feminina; 14—vagina; 15—symphysis pubica; 16—excavatio vesico-uterina; 17—vesica urinaria; 18—ovarium; 19—tuba uterina.



Katta yoshdagi ayollar bachadonining oʻrtacha uzunligi 7–8 sm, kengligi 4 sm, qalinligi 2–3 sm, ogʻirligi tugʻmagan ayollarda 40–50 g, tuqqan ayollarda 80–90 g boʻladi.

Bachadon devori qalin boʻlib, tor uchburchak shaklidagi bachadon boʻshligʻini (*cavitas uteri*) chegaralab turadi. Uchburchakning asosi bachadon tubiga qaragan boʻladi. Uning burchaklari torayib bachadon nayining bachadonga ochilgan teshigini quygʻichsimon botiqligini hosil qiladi. Bachadon boʻshligʻining uchi esa pastga bachadon boʻyniga qaragan bachadon boʻynining kanaliga (*canalis cervicis uteri*) oʻtib ketadi va qinga bachadon teshigi boʻlib ochiladi.

Bachadon boʻshligʻining hajmi 4–6 sm³.

Bachadon devori uch qavatdan iborat.

Tashqi seroz parda (*tunica serosa*) yoki perimetriy (*perimetrium*) bachadon boʻynining qin qismidan yuqorisini qoplagan qorinparda. Bachadonning siydik qopiga qaragan yuzasidan qorinparda siydik qopiga qovuq-bachadon chuqurchasi (*excavatio vesicouterina*) hosil qilib oʻtadi. Bachadonning ichaklarga qaragan yuzasidan toʻgʻri ichakka toʻgʻri ichak-bachadon chuqurchasi (*excavatio rectouterina*) hosil qilib oʻtadi.

Bachadonning chekkalarida uning oldingi va orqa yuzalarini qoplagan qorinparda oʻzaro birikib bachadonning keng boylamini (*lig. latum uteri*) hosil qiladi. Bachadonning keng boylami kichik chanoq yon devoriga yoʻnalib pariyetal qorinpardaga oʻtib ketadi. Bu boylamning yuqori chekkasida bachadon nayi joylashgan boʻlib, boylamning nayga tegib turgan qismi bachadon nayi tutqichi (*mesosalpinx*) deyiladi. Bachadonning yumaloq boylami (*lig. teres uteri*) bachadonning yuqori burchagidan boshlanib, yumaloq tizimcha shaklida bachadonning keng boylami varaqlari ichida yotadi. U chov kanalidan oʻtib, katta jinsiy lablar sohasida tugaydi. Bachadonning boʻyin sohasida qorinparda ostida seroz osti asosini hosil qiluvchi boʻsh biriktiruvchi toʻqima-bachadon atrofidagi kletchatka (*parametrium*) joylashgan.

Oʻrta mushakli qavat (*tunica muscularis*) yoki miometriy (*myometrium*) eng qalin qavat hisoblanadi. U bir-biri bilan kesishib joylashgan silliq mushak toʻqimasi va elastik tolalarga boy biriktiruvchi toʻqimadan iborat. Mushak dastalarining yoʻnalishiga qarab unda uch: tashqi boʻylama, oʻrta halqasimon va ichki boʻylama qavatlar tafovut qilinadi. Uning oʻrta qavati nisbatan qalin boʻlib, qon va limfa tomirlariga boy. Bu qavat bachadon boʻyni sohasida yaxshi rivojlangan.

Ichki shilliq parda (*tunica mucosa*) yoki endometriyning (*endometrium*) qalinligi 3 mm boʻlib, uning yuzasi bachadon boʻshligʻida silliq boʻladi. Boʻyin kanalida esa bitta boʻylama burma va undan ikki tomonga oʻtkir burchak ostida yoʻnalgan palmasimon burmalar (*plicae palmatae*) bor. Bu burmalar bachadon boʻynining oldingi va orqa devorida joylashib, bir-biriga tegib turadi va qin mahsulotlarini bachadonga kirishiga toʻsqinlik qiladi. Bachadonning shilliq pardasi bir qavatli prizmatik epiteliy bilan qoplangan. Unda oddiy naysimon bachadon bezlari (*glandulae uterinae*) bor.

Bachadon kichik chanoq bo'shlig'ida erkin joylashib, oldinga siydik qopi ustiga engashib turadi. Bu holatni **antiversio uteri** deyiladi. Bu holatda bachadon tanasi bo'yni bilan oldinga ochilgan burchak **antiflexio uteri** hosil qiladi. Goho bachadon orqaga qarab egilgan holatda (**retroversio, retroflexio**) bo'ladi.

Yangi tug'ilgan qiz bolaning bachadoni yuqori, qov ustida joylashgan va oldinga biroz bukilgan. Uning uzunligi 3–3,5 sm bo'lib, bachadon bo'yni 2/3 qismini tashkil qiladi. Og'irligi 3–5 g. Bachadonning shakli silindrsimon oldindan orqaga qarab yassilangan. Uning devori ancha qalin (8–10 mm), bo'shlig'i tor. Yangi tug'ilgan chaqaloqda bachadon bo'ynining kanali keng bo'lib, odatda shilimshiq qopqog'i bo'ladi. Shilliq qavati tanasi va bo'ynida burmalar hosil qiladi. Mushak qavati kam rivojlangan bo'ladi. Ikki yoshdan boshlab halqasimon mushak qavati rivojlana boshlaydi. Yosh bolalarda bachadon sekin o'sadi. Bolalikning ikkinchi davri oxirida uning o'sishi tezlashib, mushak qavati takomillashadi. Bu davrda uning tanasi o'sib, tubi va bo'ynining qin ichi qismi hosil bo'ladi. Shakli yumaloq bo'lib, uzunligi 5 sm ga, devori sezilarli qalinlashib 15–25 mm, bo'shlig'i hajmi esa 2–3 cm³ ga yetadi.

O'smirlik davrida bachadonning tanasi kattalashib, devorining hamma qavatları yaxshi takomillashadi (184-rasm). Bu davrda uning og'irligi 6,5 g bo'lsa, 20 yoshlarda 20–25 g ga yetadi.

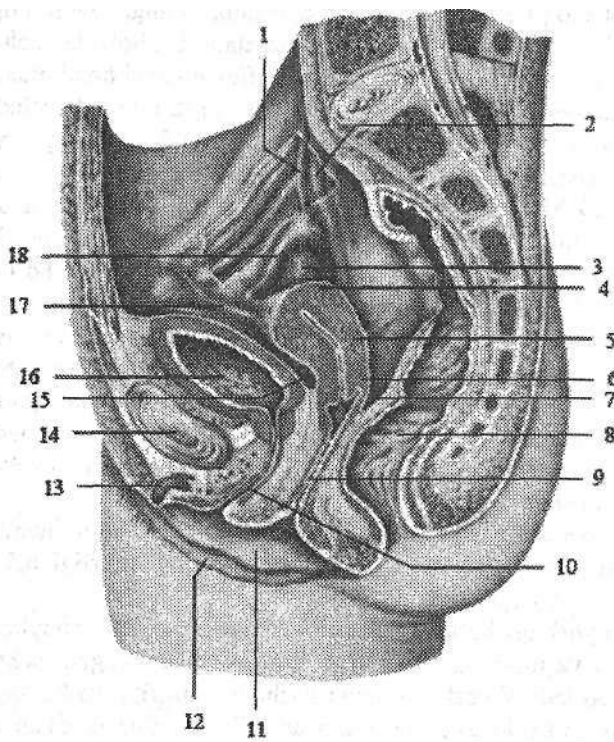
Yangi tug'ilgan va yosh qiz bola bachadonining keng va yumaloq boylamlari kam taraqqiy etgani va ularning ichida yog' to'qimasi bo'lmagani uchun bachadon harakatchan bo'ladi. 7 yoshdan keyin bachadon atrofida va boylamlari orasida yog' va biriktiruvchi to'qima to'planadi. Chanoqning o'Ichamlari kattalashuvi bilan birga bachadon asta-sekin pastga tushib, o'zining doimiy joyini egallaydi.

Bachadon nayi

Bachadon nayi (**tuba uterina, salpinx**) (181-, 182-rasm) tuxumhujayrani qorinparda bo'shlig'idan bachadonga o'tkazib beruvchi naysimon a'zo. Bachadon nayi kichik chanoq bo'shlig'ida bachadonning keng boylami yuqori chekasida joylashgan. Uning uzunligi 10–12 sm, bo'shlig'ining kengligi 2–4 mm. Bachadon nayining bir uchi tor bachadon nayining bachadonga ochilgan teshigi (**ostium uterinum tubae**) bilan bachadon bo'shlig'iga ochilsa, ikkinchisi bachadon nayining qorin bo'shlig'iga ochilgan teshigi (**ostium abdominale tubae uterinae**) bilan qorin bo'shlig'iga ochiladi. Unda to'rt qism tafovut qilinadi.

Bachadon nayining bachadon devoridagi qismi (**pars uterina**) bachadon devori ichida joylashgan.

Bachadon nayining bo'g'izi (**isthmus tubae uterinae**) eng tor va devori qalin qismi bo'lib, bachadonning keng boylami ichida yotadi.



184-rasm. 13 yoshli qiz bola chanog'ining sagittal kesmasi.

- 1-ureter dexter; 2-iliaca communis;
- 3-ovarium;
- 4-fundus uteri;
- 5-corporis uteri;
- 6-cervix uteri;
- 7-excavatio rectouterina;
- 8-rectum; 9-vagina;
- 10-uretra feminina;
- 11-labium minus pudendi; 12-labium majus pudenda;
- 13-clitoris; 14-symphysis pubica;
- 15-excavatio vesicouterina;
- 16-vesica urinaria;
- 17-lig. teres uteri;
- 18-tuba uterina.

Bachadon nayining kengaymasi (*ampulla tubae uterina*) eng uzun qismi bo'lib, diametri asta-sekin kengayib borib bachadon nayining quyg'ichiga (*infundibulum tubae uterinae*) o'tadi. Bachadon nayi quyg'ichining chekkalari uzun va qisqa bachadon nayi shokilalari (*fimbriae tubae uterinae*) bilan tugaydi. Shokilalarning bittasi nisbatan uzun bo'ladi. U tuxumdonga yetib borib, unga birikib ketadi va tuxumdon shokilasi (*fimbria ovarica*) deb ataladi. Bu shokilalar tuxum hujayrani bachadon nayining quyg'ichidagi bachadon nayining qorin bo'shlig'iga ochilgan teshigiga yo'naltirib beradi.

Bachadon nayining devori to'rt qavatdan iborat:

1. Tashqi seroz parda (*tunica serosa*). 2. Seroz parda osti asosi (*tela subserosa*). 3. Mushakli qavati (*tunica muscularis*) ikki: tashqi qavat bo'ylamasiga yo'nalgan silliq mushak tolalaridan iborat. Ichki qavat nisbatan qalin, halqasimon yo'nalgan mushak tolalaridan iborat. 4. Ichki shilliq qavati (*tunica mucosa*) bachadon nayining bor bo'yiga bo'ylama burmalar (*plicae tubaria*) hosil qiladi. Bu burmalar bachadon nayning quyg'ichida ko'proq bo'ladi. Shilliq qavati kiprikli epiteliy bilan qoplangan bo'lib, kiprikchalar bachadonga qarab harakat qiladi.

Yangi tug'ilgan va yosh qiz bolalarda bachadonning keng boylami bacha-

don nayidan qisqa bo'lgani uchun, uning ichida yotgan bachadon nayi bukilmalar hosil qiladi va tuxumdonga yetib bormaydi. Uning uzunligi 16–35 mm, bachadon nayining bo'g'izi tor, kengaymasi keng, shokilalari yaxshi rivojlanmagan. Shilliq qavati burmalari yaxshi bilingan bo'lib, mushakli qavati kam rivojlangan. Balog'at davrida bachadon va uning keng boylami o'sishi munosabati bilan bachadon nayi bukilmalari yo'qoladi va pastga tushib tuxumdonga yaqinlashadi (184-rasm). Bu davrda u tez o'sib, mushakli qavati va shokilalari takomillashadi.

Qin

Qin (**vagina**) kichik chanoq bo'shlig'ida joylashib, bachadondan jinsiy yoriqqacha cho'zilgan naysimon toq a'zo. Uning uzunligi 8–10 sm, devorining qalinligi 3 mm. Qin biroz orqaga bukilgan bo'lib ikki: oldingi devori (**paries anterior**) va orqa devori (**paries posterior**) tafovut qilinadi. Qinning oldingi devori yuqori qismi siydik qopi tubiga tegib tursa, pastki qismi ayollar siydik chiqarish nayining devoriga birikib ketgan. Orqa devorining yuqori qismi qorinparda bilan qoplansa, pastki qismi to'g'ri ichakning oldingi devoriga tegib turadi. Qin devorlari odatda bir-biriga tegib turadi. Ular bachadon bo'ynining qin ichi qismini o'rab olib, uning atrofida tor yoriq qin gumbazini (**fornix vaginae**) hosil qiladi. Qinning orqa devori uzun bo'lgani uchun gumbazning orqa qismi (**pars posterior**) oldingi qismidan (**pars anterior**) chuqurroq bo'ladi. Qinning pastki uchi qin dahliziga qin teshigi (**ostium vaginae**) bilan ochiladi. U qizlik parda (**hymen**) bilan bekilgan. Qizlik pardasi qin dahlizini qin bo'shlig'idan ajratib turadi. U yarimoysimon yoki ilma-teshik plastinka shaklida bo'ladi. Ba'zida qizlik pardasida teshik bo'lmasligi (**hymen inperforatus**) mumkin. Qizlik pardasi yirtilganidan so'ng uning qoldiqlari – qizlik parda etchasi (**caruncula hymenales**) hosil bo'ladi. Qin devori uch: tashqi biriktiruvchi to'qimali qavat (**tunica adventitia**) yumshoq biriktiruvchi to'qima, elastik va silliq mushak tolalaridan iborat. O'rta mushakli qavat (**tunica muscularis**) bo'ylama va ko'ndalang yo'nalishga ega mushak tutamlaridan iborat. Qinning yuqori qismida mushakli qavat bachadon mushakli qavatiga o'tib ketsa, pastki qismida mushakli qavati nisbatan kuchli rivojlangan bo'lib, oraliq mushaklari bilan qo'shilib ketadi. Qinning pastki uchini va siydik chiqarish nayini o'rgan ko'ndalang-targ'il mushak tolalari o'ziga xos qisqichni hosil qiladi. Ichki shilliq parda (**tunica mucosa**) shilliq osti asosi bo'lmagani uchun mushak qavatga birikib ketgan. U nisbatan qalin (2 mm) bo'lib, ko'ndalang qin burmalari (**rigae vaginales**) hosil qiladi. Qinning oldingi va orqa devorida o'rta chiziqqa yaqin burmalar balandlashib, burmalarining ustunchalarini (**columnae rugarum**) hosil qiladi. Qinning oldingi devorida joylashgan oldingi burmalar ustunchasi (**columna rigarum anterior**) orqa devordagi joylashgan orqa burmalar ustunchasiga (**columna rigarum posterior**) nisbatan yaxshi bilinadi.

Yangi tug'ilgan qiz bolaning qini qisqa bo'lib, bachadon yuqori turgani

uchun ko'p qismi kichik chanoq bo'shlig'ida yotadi (183-rasm). U ravoq shaklida bukilgan, oldingi devorining uzunligi 25 mm, orqa devori esa 35 mm. Qinning kengligi gumbaz sohasida 15 mm bo'ladi. Qiz bola ikki yoshga to'lgunicha qinning orqa tomonida to'g'ri ichak, old tomonida siydik chiqarish nayi joylashadi. Ikki yoshdan so'ng qovuq pastga tushishi munosabati bilan u qinning old tomonida joylashadi. Bu davrda qinning shilliq pardasida burmalar yo'q, mushakli qavati yaxshi takomillasmagan. Qin 10 yoshgacha sekin o'sadi, balog'at yoshida esa tez o'sib, gumbazlari paydo bo'ladi. Shilliq pardasida birinchi burmalar 7 yoshlarda paydo bo'lib, balog'at yoshida ularning soni va shilliq parda qon tomirlari ko'payadi.

Ayollarning tashqi jinsiy a'zolari

Ayollarning tashqi jinsiy a'zolariga ayollar jinsiy a'zolari sohasi va klitor kiradi.

Ayollarning jinsiy a'zolari sohasiga (**pudendum femininum**) qov do'ngi, katta va kichik jinsiy lablar hamda qin dahlizi kiradi (185-rasm).

Qov do'ngi (**mons pubis**) qorin sohasidan qov egati, sonidan esa chanoqson egati bilan ajrab turadi. U tuklar bilan qoplangan va teri osti yog' kletchatkasi yaxshi rivojlangan bo'ladi.

Yangi tug'ilgan qiz bolada qov do'ngi uchburchak shaklidagi do'ng bo'lib, qorin osti sohasidan egat bilan ajragan bo'ladi.

Katta jinsiy lab (**labium majus pudendi**) juft yumaloq teri burma shaklida bo'lib, uning uzunligi 7–8 sm, kengligi 2–3 sm bo'ladi (185-rasm). Ular jinsiy tirqishni (**rima pudendi**) yon tomondan chegaralab turadi. Katta jinsiy lablar old tomondan lablarning keng oldingi bitishmasini (**commisura labiorum anterior**), orqa tomondan lablarning orqa bitishmasini (**commisura labiorum posterior**) hosil qilib birikadi. Katta lablarning ichki yuzasi pushti rangda bo'lib, bir-biriga qaragan. Katta jinsiy lablar terisining pigmenti ko'p bo'lib, ko'p-lab yog' va ter bezlari bo'ladi.

Yangi tug'ilgan qiz bolaning katta jinsiy lablari orqa qismida yaxshi rivojlangan bo'lib, kichik lablarni butunlay berkitmaydi. Qiz bola hayotining birinchi yili oxirida katta jinsiy lablar kichigini ustidan berkitib turadi. Ular tarang bolgani uchun jinsiy yorig' yopiq bo'ladi.

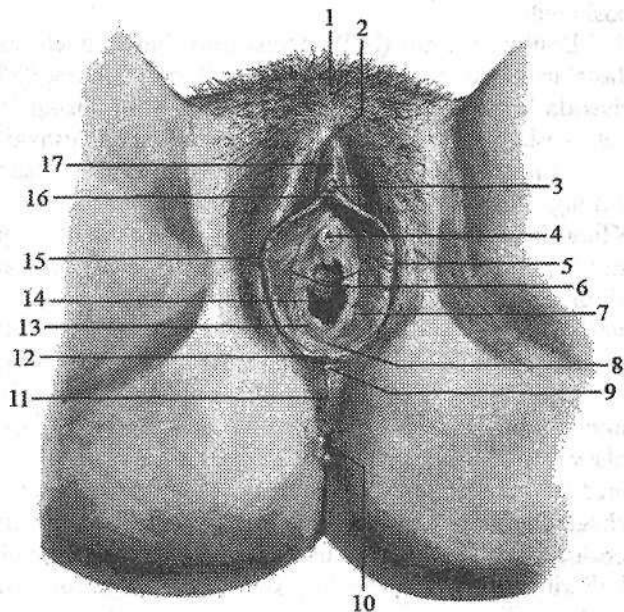
Kichik jinsiy lab (**labium minus pudendi**) juft, yupqa bo'ylama teri burma shaklida bo'lib, ular katta lablar ichida joylashib, qin dahlizini chegaralab turadi (185-rasm). Kichik jinsiy lab tarkibida elastik va mushak tolalari ko'p bo'lgan biriktiruvchi to'qimadan tuzilgan. Kichik jinsiy lab terisida yog' bezlari bo'lib, ularning orqa uchlari o'zaro birikib, ko'ndalang burma – jinsiy lablarning yuganchasini (**frenulum labiorum pudendi**) hosil qilib, qin dahlizi chuqurchasini (**fossa vestibuli vaginae**) o'rab turadi. Kichik jinsiy lablarning yuqori uchlari ikki burmaga (oyoqchaga) bo'linib, klitorga qarab yo'naladi. Lateral

oyoqchalar klitorni yon tomonidan aylanib o'tadi va uni ustida o'zaro birikib klitor kertmagini (**preputium clitoridis**) hosil qiladi. Medial oyoqchalar klitor ostida birikib, klitor yuganchasini (**frenulum clitoridis**) hosil qiladi.

185-rasm.

Ayollarning tashqi jinsiy a'zolari.

- 1—mons pubis;
 2—commissura labiorum anterior;
 3—glans clitoridis;
 4—ostium uretrae externum; 5—labium minus pudendi;
 6—vestibulum vaginae; 7—glandulae vestibularis major naychasining teshigi;
 8—fossa vestibuli vaginae; 9—commissura labiorum posterior; 10—anus;
 11—perineum;
 12—frenulum labiorum pudendi;
 13—hymen; 14—ostium vaginae; 15—labium majus pudendi; 16—frenulum clitoridis;
 17—preputium clitoridis.



Yangi tug'ilgan qiz bolaning kichik jinsiy lablari jinsiy yorig'dan chiqib turadi. Bezlari kam va yaxshi takomillashmagan bo'ladi. Qiz bola hayotining 3-4-yilida kichik jinsiy lablar rivojlana boshlaydi.

Qin dahlizi (**vestibulum vaginae**) qayiqsimon chuqurlik, yon tomondan kichik jinsiy lablar, pastdan qin dahlizi chuqurchasi, yuqoridan klitor bilan chegaralanadi (185-rasm). Uning tubida qin teshigi, siydik chiqarish nayining tashqi teshigi, katta va kichik dahliz bezlarining naychalari ochiladi.

Yangi tug'ilgan qiz bola qin dahlizining siydik chiqarish nayi joylashgan oldingi qismi chuqur bo'ladi. Uning oldingi 2/3 qismi kichik jinsiy lablar, orqa 1/3 qismi esa katta jinsiy lablar bilan chegaralanadi.

Dahlizning katta bezi (Bartolin bezi) (**glandulae vestibularis major**) juft, ovalsimon bo'lib, kattaligi no'xatdek alveolyar naysimon bez bo'ladi. Ular kichik jinsiy lablar asosida joylashib, naychasi kichik jinsiy lablar asosiga ochiladi (187-rasm). Bez qinning kirish qismini namlab turuvchi shilliq suyuqlik ishlab chiqaradi.

Dahlizning kichik bezlari (**glandulae vestibulyares minores**) qin dahlizi devorida joylashib, naychalari shu yerga ochiladi.

Dahlizning katta va kichik bezlari qiz bola hayotining 3–4-yilida rivojlanib boshlaydi.

Dahliz soʻgʻoni (**bulbus vestibuli**) biriktiruvchi toʻqima va silliq mushak dastalari bilan oʻralgan vena chigallaridan iborat (187-rasm). U taqasimon shaklda klitor siydik chiqarish nayining tashqi teshigi oʻrtasida joylashgan. Tashqi tomondan uni soʻgʻon-gʻovak tana mushagi tolalari yopib turadi.

Klitor (tilliq) (**clitoris**) erlik olatining gʻovakli tanasiga oʻxshagan juft klitorning gʻovakli tanasidan (**corpus cavernosum clitoridis**) iborat (187-rasm). Klitorning silindrsimon oyoqchasi (**crus clitoridis**) qov suyagi pastki shoxi suyak pardasidan boshlanadi va simfizning pastki qismi ostida oʻzaro birikib klitor tanasini (**corpus clitoridis**) hosil qiladi. Klitor tanasining uzunligi 2,5–3,5 sm boʻladi. U tashqi tomondan oqliq parda (**tunica albuginea corporum cavernosorum**) bilan oʻralib, klitor boshchasi (**glans clitoridis**) boʻlib tugaydi.

Klitorning gʻovakli tanasi oʻzaro gʻovakli tanasining toʻsigʻi (**septum corporum cavernosum**) bilan ajralgan. Klitorning gʻovakli tanasi xuddi erlik olatining gʻovakli tanasiga oʻxshash mayda katakchalari boʻlgan gʻovakli toʻqimadan iborat. Klitor yuqoridan klitor kertmagi (**preputium clitoridis**) bilan chegaralansa, pastda klitor yuganchasi (**frenulum clitoridis**) boʻladi. Klitorning boshidan tashqari qismi klitor fassiyasi (**facia clitoridis**) bilan oʻralib, klitori koʻtarib turuvchi boylam (**lig. suspensorium clitoridis**) vositasida mustahkamlanib turadi.

Yangi tugʻilgan qiz bolada klitor nisbatan uzun, uning kertmagi va yuganchasi yaxshi rivojlangan boʻladi. Qizlarning tashqi tanosil aʼzolari balogʻat davrida tez oʻsadi.

Oraliq

Oraliq (**perineum**) kichik chanoqning chiqish teshigini qoplab turuvchi yumshoq toʻqima toʻplami. Oraliq old tomondan qov simfizining pastki chekkasi, orqadan dum suyagining uchi, yon tomondan qov va quymich suyaklarining pastki shoxlari va quymich doʻngligi bilan chegaralangan. U romb shaklida boʻlib, quymich doʻngliklarini oʻzaro biriktiruvchi chiziq uni ikki uchburchakka: oldingi-yuqorigi – siydik-tanosil diafragmasi, pastki-orqa qismi chanoq diafragmasiga ajratadi. Ikkala diafragma bir-biriga asosi bilan tegib tursa, uchlari qov simfiziga va dum suyagiga qaragan boʻladi. Tor maʼnoda oraliq deganda old tomondan tashqi tanosil aʼzolari, orqadan orqa teshik oʻrtasida joylashgan oraliqning pay markaziga toʻgʻri kelgan soha tushuniladi. Ayollarda bu soha jinsiy yorigʻning orqa chekkasidan orqa teshikning oldingi chekkasigacha davom etsa, erkaklarda yorgʻoqning orqa chekkasidan orqa teshikning oldingi chekkasigacha davom etadi.

Oraliq terisida oldindan orqaga qarab chok yoʻnalgan boʻlib, erkaklarda yorgʻoq chokiga davom etadi.

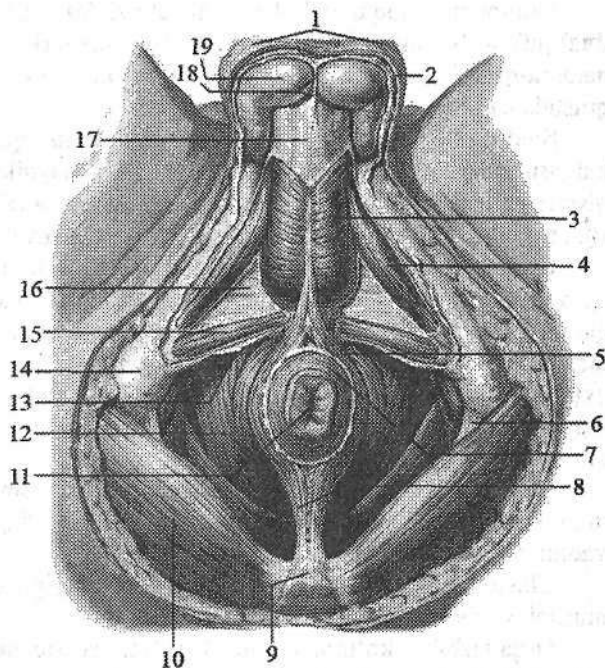
Siydik-tanosil diafragmasi (**diaphragma urogenitalis**) oraliqning old tomonini egallagan uchi qov simfiziga qaragan uchburchak shaklida boʻladi (186-, 187-rasm). Uning yon tomonlarini qov va quymich suyagining pastki shoxlari, asosini esa quymich doʻngliklarini birlashtiruvchi chiziq hosil qiladi. Siydik-tanosil toʻsigʻi orqali erkaklarda siydik chiqarish nayi, ayollarda esa siydik chiqarish nayi va qin oʻtadi. Siydik-tanosil diafragmasi mushaklari yuza va chuqur qavatlariga boʻlinadi. Yuza qavatda quymich-gʻovakli tana, soʻgʻon-toʻrlangan tana va oraliqning yuzaki koʻndalang mushaklari joylashadi.

Quymich-gʻovakli tana mushagi (**m. ischiocavernosus**) juft boʻlib, quymich suyagining pastki shoxidan boshlanib, erkaklarda olatning, ayollarda klitorning gʻovakli tanasini oʻragan oqliq pardasiga birikadi (186-, 187-rasm).

Ikkala mushak qisqarganida erlik olatini va klitorni ereksiya qiladi.

186-rasm. Erkaklar oraliqining mushak va fassiyalari.

1—scrotum; 2—tunica dartos; 3—m. bulbospongiosus; 4—m. ischiocavernosus; 5—pars superficialis m. sphincter ani externi; 6—lig. sacrotuberale; 7—pars subcutaneus m. sphincter ani externi; 8—lig. anococcygeum; 9—os coccygis; 10—m. gluteus maximus; 11—anus; 12—m. levator ani; 13—fascia perinei superficialis; 14—tuber ishiadicum; 15—m. transversus perenei superficialis; 16—diafragma urogenitale; 17—fascia penis; 18—septum scroti; 19—testis.



Soʻgʻon-toʻrlangan tana mushagi (**m. bulbospongiosus**) erkaklarda erlik olati soʻgʻoni pastki yuzasidagi chokdan boshlanib oʻng va chap tomondan erlik olati soʻgʻoni va toʻrlangan tanani oʻrab, uning oqliq pardasiga birikadi (186-

rasm). Qisqarganida olat so'g'onini, erlik olatini g'ovakli tanasini, olatning dorsal venasini va bulbouretral bezlarni siqib ereksiyada ishtirok etadi. Ayollarda bu mushak juft. U oraliqning pay markazi va orqa teshikning tashqi sfinkteridan boshlanib, qinni kirish teshigi sohasida o'rab siydik chiqaruv nayiqinning sfinkter mushagini (**m. spincter uretrovaginalis**) hosil qiladi va klitorning dorsal yuzasiga birikib, uning oqliq pardasiga birikib ketadi. Qisqarganida qinning kirish teshigini toraytirib, dahlizning katta bezini, dahliz so'g'onini va undan chiqayotgan venalarni siqadi.

Oraliqning yuzaki ko'ndalang mushagi (**m. transversus perinei superficialis**) juft bo'lib, quymich suyagi pastki shoxidan boshlanib pay markazida qarama-qarshi tomondagi mushak bilan birikadi. Oraliqning pay markazini mustahkamlashda ishtirok etadi.

Siydik-tanosil to'sig'ining chuqur mushaklariga oraliqning chuqur ko'ndalang mushagi va siydik chiqarish nayini qisuvchi mushak kiradi.

Oraliqning chuqur ko'ndalang mushagi (**m. transversus perinei profundus**) juft bo'lib, quymich va qov suyaklari shoxlaridan boshlanib o'rta chiziqda qarama-qarshi tomondagi mushak bilan birikib, oraliqning pay markazini hosil qilishda ishtirok etadi.

Siydik chiqarish nayining tasqi sfinkteri (**m. spincter uretrae externus**) halqasimon tolalardan iborat bo'lib, erkaklarda siydik chiqarish nayining parda qismini o'rasa, ayollarda siydik chiqarish nayini o'rab qin devoriga yopishadi. Bu mushak siydik chiqarish nayining ixtiyoriy qisuvchisi hisoblanadi.

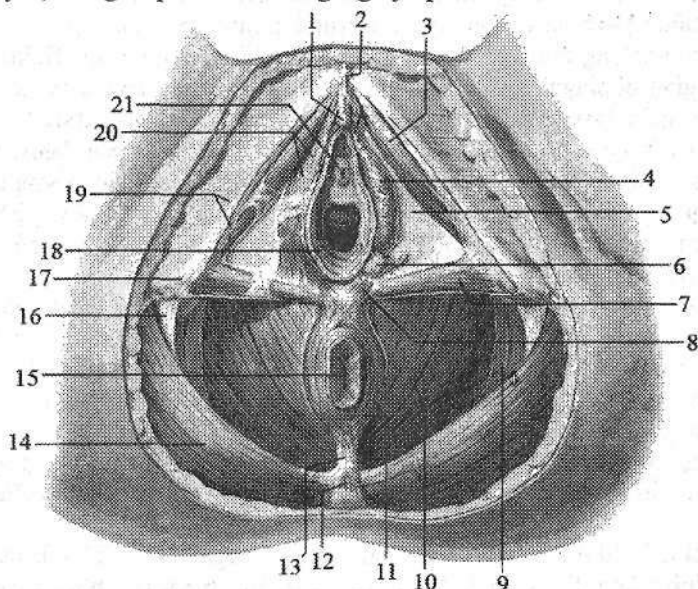
Chanoq diafragmasi (**diaphragma pelvis**) uchburchak shaklida oraliqning orqa qismini hosil qiladi (186-, 187-rasm). Uchburchakning uchi dum suyagiga qaragan bo'lib, undan to'g'ri ichakning oxirgi qismi o'tadi. Chanoq diafragmasining yuza qavatida orqa teshikni qisuvchi tashqi mushak (**m. spincter ani externus**) joylashadi. Bu mushakning yuza tutamlari teri osti yog' qatlamida tugaydi. Dum suyagi uchidan boshlanuvchi tutamlar esa orqa teshikni o'rab olib oraliqning pay markazida tugaydi.

Chuqur tutamlar esa to'g'ri ichakning pastki qismini o'rab olib orqa teshikning ko'taruvchi mushagiga yondoshadi. Uning barcha tutamlari qisqargan vaqtda orqa teshikni qisadi.

Chanoq diafragmasining chuqur mushaklariga orqa teshikni ko'taruvchi mushak va dum mushagi kiradi.

Orqa teshikni ko'taruvchi mushak (**m. levator ani**) uchburchak shaklidagi juft mushak bo'lib, uning oldingi tutamlari qov suyagi pastki shoxining ichki yuzasidan, yon tutamlari chanoq fassiyasining qalinlashuvidan hosil bo'lgan mushakning pay ravog'idan boshlanadi. O'ng va chap mushak tutamlari pastga va orqaga yo'nalib to'g'ri ichakni o'rab bir-biri bilan qo'shiladi va orqa teshik dum boylami (**lig. anacoccygeum**) vositasida dum suyagi uchiga birikadi. Erkaklarda bu mushak tolalarining bir qismi prostataga, ayollarda esa qin, shuningdek, qovuq va to'g'ri ichak devorlariga chatishadi. Orqa teshikni ko'taruv-

ohi mushak qisqarganida chanoq tubini mustahkamlaydi, to'g'ri ichakning pastki qismi oldinga va yuqoriga tortilib siqiladi. Ayollarda qinning kirish teshigi torayib, uning orqa devori oldingisiga yaqinlashadi.



187-rasm. Ayollar oralig'ining mushak va fassiyalari.

1-clitoris; 2-lig. suspensorium clitoridis; 3-m. ischiocavernosus; 4-bulbus vestibuli; 5-membrana urogenitale; 6-glandulae vestibularis major; 7-m. transversus perinei superficialis; 8, 20-m. bulbospongiosus; 9-fascia inferior diaphragmatis pelvis; 10-m. levator ani; 11-m. sphincter ani externus; 12-os coccygis; 13-lig. anococcygeum; 14-m. gluteus maximus; 15-anus; 16-lig. sacrotuberale; 17-tuber ishiadicum; 18-ostium vaginae; 19-fascia perinei superficialis; 21-ostium urethrae externum.

Dum mushagi (**m. coccygeus**) juft, quymich suyagining o'tkir o'sig'i, dumg'aza-o'tkir qirrali o'simta boylamidan boshlanib, dum suyagi tashqi chekkasiga va dumg'aza suyagi uchiga birikadi. Bu mushak chanoq to'sig'ini mustahkamlashda ishtirok etadi.

Oraliq fassiyalari

Oraliqda oraliqning yuza fassiyasi, siydik-tanosil to'sig'ining ustki va pastki fassiyalari, shuningdek, chanoq to'sig'ining ustki va pastki fassiyalari tafovut qilinadi.

Oraliqning yuza fassiyasi (**f. superficialis perinei**) tananing umumiy teri osti fassiyasining bir qismi bo'lib, siydik-tanosil to'sig'i yuza mushaklarini

tashqi tomondan qoplaydi. Bu fassiya old tomondan erlik olatining yuza fassiyasiga davom etib, yon tomonda quymich do'ngliklariga yopishib ketadi.

Siydik-tanosil diafragmasining pastki fassiyasi (**f. inferior diaphragmatis urogenitalis**) yuza va chuqur qavat mushaklarining o'rtasida yotib, oraliqning chuqur ko'ndalang mushagi va siydik chiqaruv nayining tashqi sfinkterini tashqi tomondan qoplaydi. Bu mushaklarning ust tomonida siydik-tanosil diafragmasining ustki fassiyasi (**f. superior diaphragmatis urogenitalis**) yotadi. Bu fassiyalar o'rtasida erkaklarda bulbouretral bez, ayollarda esa dahlizning katta bezi yotadi. Siydik-tanosil to'sig'ining ustki va pastki fassiyalari yon tomondan qov va quymich suyaklari pastki shoxlarining suyak pardasiga yopishadi. Qov simfizi sohasida ularning o'zaro birikishidan oraliqning ko'ndalang boylami (**lig. transversum perinei**) hosil bo'ladi.

Chanoq to'sig'i sohasida oraliqning yuza fassiyasining ostida chanoq diafragmasining pastki fassiyasi (**f. inferior diaphragmatis pelvis**) yotadi. U orqa tomonda katta dumba mushagining xususiy fassiyasiga birikadi. Old tomondan u siydik-tanosil to'sig'ining orqa chekkasiga kelib, uning ustki va pastki fassiyalariga birikadi. Chanoq diafragmasining ustki fassiyasi (**f. superior diaphragmatis pelvis**) chanoq fassiyasi pariyetal varag'ining bir qismi bo'lib, chanoq to'sig'ini ust tomondan o'rab undan o'tuvchi chanoq a'zolariga o'tib ketadi.

Ayollar oralig'i o'ziga xos xususiyatlarga ega bo'lib, siydik-tanosil diafragmasining kengligi katta bo'ladi, undan siydik chiqaruv nayidan tashqari qin ham o'tadi. Ularda bu sohaning mushaklari erkaklarga nisbatan kuchsiz, siydik-tanosil diafragmaning ustki va pastki fassiyalari esa aksincha, pishiq bo'ladi. Ayollar siydik chiqarish nayining tashqi sfinkteri tolalari qinni o'rab, uning devoriga chatishib ketadi. Oraliqning pay markazi qin bilan orqa teshik o'rtasida joylashib pay va elastik tolalardan iborat.

ENDOKRIN BEZLAR

Endokrin bezlar alohida a'zolar tizimini tashkil qiladi. Ularning ishlab chiqargan suyuqligi qonga yoki limfaga o'tadi. Endokrin bezlarga gipofiz, g'urrasimon bez, qalqonsimon bez, qalqon oldi bezi, ayrisimon, buyrak usti bezi, oshqozon osti bezining orolchalari, erkaklar va ayollar jinsiy bezlarining endokrin qismi, interrenal tizim va paragangliyalalar kiradi. Endokrin bezlari biologik faol modda – gormonlar ishlab chiqaradi. Bu gormonlar juda oz miqdorda ham organizm faoliyatiga ma'lum bir ta'sir ko'rsatadi. Gormonlar tanlab ta'sir qilish xususiyatiga ega bo'lib, organizmning taraqqiyotini, o'sishini boshqarib turadi. Agar gormonlar kam yoki ko'p ishlab chiqarilsa, organizmda har xil kasalliklar kelib chiqadi.

Endokrin bezlari o'z taraqqiyoti davrida turli epiteliydan kelib chiqqani uchun ular bir necha guruhga bo'linadi.

1. Entodermadan hosil bo'lgan visseral ravoqlar epiteliyidan taraqqiy etuvchi bezlar (qalqonsimon, qalqon oldi va ayrisimon bezlar).

2. Entodermadan hosil bo'lgan, ichak nayi epiteliyidan taraqqiy etuvchi bezlar (oshqozon osti bezi orolchalari).

3. Mezodermadan taraqqiy etuvchi bezlar (buyrak usti bezining po'stloq moddasi, jinsiy bezlar va interrenal tizim).

4. Ektodermadan taraqqiy etuvchi – nerv nayining oldingi qismidan hosil bo'lgan bezlar (gipofiz va g'urrasimon bez).

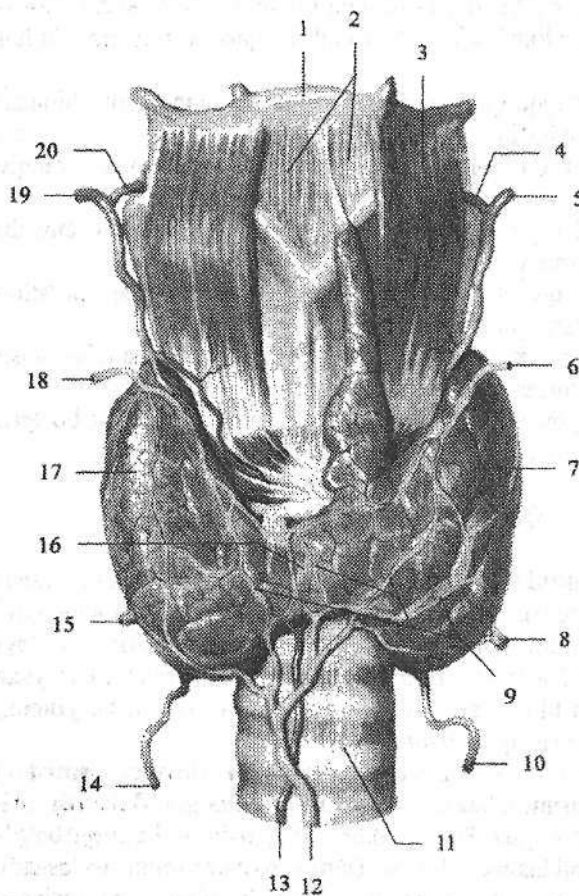
5. Ektodermadan taraqqiy etuvchi simpatik nerv tizimidan hosil bo'lgan bezlar (buyrak usti bezining mag'iz moddasi va paragangliyalalar).

Qalqonsimon bez

Qalqonsimon bez (*glandula thyroidea*) toq a'zo bo'lib, endokrin bezlari ichida eng kattasidir (188-rasm). Uning o'sayotgan organizm uchun ahamiyati juda katta. U bo'yinning oldingi sohasida hiqildoqning qalqonsimon tog'ayi bilan kekirdakning yuqorigi III–IV tog'ay halqalari oldida joylashgan. Bez yuza joylashib uni old tomondan til osti suyagining ostidagi mushaklar, bo'yinning yuza va kekirdak oldi fassiyalari qoplab turadi.

Qalqonsimon bez ikki: o'ng va chap bo'lakdan (*lobus dexter et sinister*) iborat. Bo'laklari tor qalqonsimon bezning bo'g'zi (*isthmus glandulae thyroideae*) vositasida o'zaro qo'shilgan. 30 % holatda qalqonsimon bezning bo'g'zidan yuqoriga qarab piramidasimon bo'lak (*lobus pyramidalis*) joylashadi. Bezning ko'ndalang o'lchami katta yoshdagi odamlarda 50–60 mm, qalqon-

simon bez bo'laklarining balandligi 50 mm atrofida bo'ladi. Uning bo'laklarini orqa-yon yuzasi halqumning hiqildoq qismi va qizilo'ngachning boshlang'ich qismiga tegib turadi. Qalqonsimon bezning bo'g'zining balandligi 5–15 mm, qalinligi 6–8 mm bo'lib, kekirdakning II–III tog'ay halqalari sohasida joylashadi. Bezning og'irligi 30–50 g. Qalqonsimon bezning og'irligi ayollarda erkaklarga nisbatan katta bo'lib, u tashqi tomondan hiqildoq va kekirdakka birikkan fibroz g'ilof (*capsula fibrosa*) bilan o'ralgan. Undan bez ichiga trabekulalar kirib, bezni bo'lakchalarga (*lobuli*) ajratadi. Bez bo'lakchalarining parenximasi (*parenchyma*) qalqonsimon bezning tarkibiy-vazifaviy birligi – folikullalardan iborat. Folikullalarning devori bir qavatli epiteliy bilan qoplangan bo'lib, o'lchamlari 25 dan 300–500 mkm gacha. Uning bo'shlig'ida epiteliy hujayralari ishlab chiqargan quyuq oqsillarga boy kolloid modda bo'ladi. Uning tarkibidagi yod miqdori qon plazmasidagidan 300 marta ko'p.



188-rasm. Qalqonsimon bez. Old tomondan lo'rinishi.

1–os hyoideum; 2–membrana thyrohyoidea; 3–m. thyrohyoideus; 4–a. laryngea superior sinistra; 5–a. thyroidea superior sinistra; 6–v. thyroidea superior sinistra; 7–lobus sinistra glandulae thyroideae; 8–v. thyroidea inferior sinistra; 9–plexus thyroideus impar; 10–a. thyroidea inferior sinistra; 11–trachea; 12–v. thyroidea ima; 13–a. thyroidea ima; 14–a. thyroidea inferior dextra; 15–v. thyroidea inferior dextra; 16–isthmus glandulae thyroideae; 17–lobus dextra glandulae thyroideae; 18–v. laryngea superior dextra; 19–a. thyroidea superior dextra; 20–a. laryngea superior dextra.

Moʻtadil holatda qalqonsimon bez 80 % tiroksin va 20 % triyodotironin ishlab chiqaradi. Uning gormonlari organizmdagi asosiy modda almashinuviga taʼsir qilib, issiqlik almashinuvini, oqsil, yogʻ, uglevodlar sarflanishini kuchaytiradi. Kaliy va suvni organizmdan chiqishini, organizmning oʻsishini boshqaradi, buyrak usti, jinsiy, sut bezlari va markaziy nerv tizimi faoliyatini kuchaytiradi. Qalqonsimon bezning follikulalararo epiteliyi hujayralari tarkibida yod boʻlmagan gormon – kalsitoninni ishlab chiqaradi. U qondagi kalsiy miqdorini kamaytirib, uni suyaklarda toʻplanishini taʼminlaydi va paratireoidinga antagonist boʻladi. Bu gormon shuningdek, hazm bezlari faoliyatini pasaytiradi.

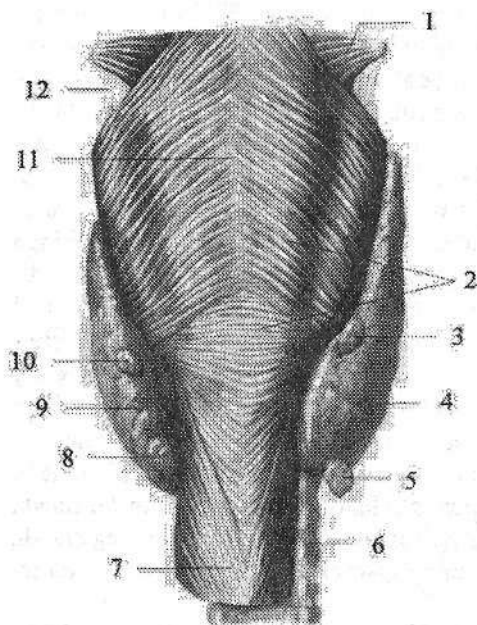
Taraqqiyoti: homila hayotining 3–4-haftasida oldingi ichakning I–II visseral ravoqlari oʻrtasidagi entoderma qalinlashib, oʻsimta hosil qiladi. Oʻsimta ichida dastlab boʻshliq boʻlib, uni qalqonsimon-til nayi deyiladi. Oʻsimtaning uchi qattiqlashib, homila hayotining 4-haftasida naycha atrofiyaga uchraydi va uning boshlangʻich qismi tilning tanasi bilan ildizi oʻrtasidagi koʻr teshikka aylanadi. Nayning qattiqlashgan uchida qalqonsimon bez kurtagi hosil boʻladi. Bu kurtak kattalashib, mezenxima bilan oʻraladi va ikki boʻlakka boʻlinadi. Bezning hosil boʻlgan boʻlaklari pastga tomon surilib oʻz joyini egallaydi. Qalqonsimon-til oʻsimtasining qalqonsimon qismi esa bezning piramida boʻlagini hosil qiladi.

Yangi tugʻilgan chaqaloq qalqonsimon bezining tuzilishi takomillashmagan. U koʻproq taqasimon, yarimoysimon shakllarda uchraydi. Uning kengligi boʻgʻzi sohasida 30 mm, ogʻirligi 3 g boʻladi. Bez boʻlaklari yaxshi bilinadi. Koʻp hollarda bezning pastki chegarasi kekirdakning 5–6 togʻayi sohasigacha tushishi mumkin. Bola hayotining birinchi yilida bez parenximasi tuzilishi takomillasha ham oʻsmaydi. Keyinchalik balogʻat davrigacha asta-sekin oʻsib 10–14 g, balogʻat davrida oʻsishi tezlashib ogʻirligi 25 g, 20 yoshdan keyin esa 35 g boʻladi.

Bolada qalqonsimon bez faoliyatining pasayishi natijasida kretinizm xastaligi kuzatiladi. Bunday bolaning boʻyi sekin oʻsadi, jinsiy taraqqiyoti toʻxtaydi, ruhiy rivojlanishdan orqada qoladi. Katta yoshdagi odamlarning qalqonsimon bezi faoliyatining pasayishi miksidema kasalligiga olib keladi. Qalqonsimon bez faoliyatining oshib ketishi esa tireotoksikozga olib keladi.

Qalqon oldi bezi

Qalqon oldi bezi (*glandula parathyroidea*) odatda toʻrtta: ikkita ustki qalqon oldi bezi (*glandula parathyroidea superior*) va ikkita pastki qalqon oldi bezi (*glandula parathyroidea inferior*) tafavut qilinadi. Ular qalqonsimon bez boʻlaklari orqa yuzasida joylashgan yumaloq yoki choʻzinchoq tana-chalardan iborat (189-rasm). Bu bezlar qalqonsimon bezdan rangi bilan (bolalarda och pushti rang, kattalarda sargʻimtir jigar rang) ajralib turadi.



189-rasm. Qalqonsimon va qalqon oldi bezlari. Orqa tomondan ko'rinishi.

1—m. constrictor pharyngis medius; 2—m. constrictor pharyngis inferior; 3—glandula parathyroidea superior dextra; 4—lobus dexter glandulae thyroideae; 5—glandula parathyroidea inferior dextra; 6—trachea; 7—esophagus; 8—glandula parathyroidea inferior sinistra; 9—lobus sinister glandulae thyroideae; 10—glandula parathyroidea superior dextra; 11—raphe pharyngis; 12—lig. thyrohoideum laterale.

U tashqi tomondan fibroz g'ifol bilan o'ralgan bo'lib, undan bez ichiga qatlamlar kiradi. Qalqon oldi bezlari har birining uzunligi 4–8 mm, kengligi 3–4 mm, qalinligi 2–3

mm, umumiy og'irligi 0,13–0,36 g bo'ladi. Qalqon oldi bezlari paratgormon ishlab chiqaradi. Bu gormon suyak to'qimaning parchalanishini va kalsiyning qonga chiqishini ta'minlaydi. Paratgormon ikki qismdan iborat bo'lib: birinchi qismi fosforni buyrak orqali ajralib chiqishini, ikkinchi qismi kalsiyni to'qimalarda to'planishini boshqaradi. Shuning uchun bu gormon ko'p ishlab chiqarilsa, qonda kalsiy miqdori oshadi. Shu bilan birgalikda qonda fosfor miqdori kamayadi. Paratgormon kalsitonin va vitamin D bilan birgalikda organizmdagi kalsiy almashinuvini ta'minlaydi.

Taraqqiyoti: qalqon oldi bezlari uchinchi (pastki) va to'rtinchi (ustki) jabra cho'ntaklari epiteliyidan rivojlanadi. Homila taraqqiyotining 7-haftasida epiteliy kurtaklari jabra cho'ntaklaridan ajrab chiqib kaudal tomonga suriladi va o'zining doimiy joyini egallaydi.

Yangi tug'ilgan chaqaloqda qalqon oldi bezining uzunligi 3 mm, kengligi 1,5–2 mm, uch yoshda uning uzunligi 3 mm, kengligi 5 mm, balog'at davrida esa 7 mm bo'ladi. Bu davrda bez to'qimalari orasida yog' paydo bo'lishi munosabati bilan uning rangi och pushtidan sarg'imgir rangga o'zgaradi va ustki bezlar pastkisiga nisbatan kattalashadi.

Yangi tug'ilgan chaqaloqda qalqon oldi bezlarining umumiy og'irligi 6–9 mg bo'ladi. Emizikli davrda ularning umumiy og'irligi 3–4 marta ortsa, 5 yoshda unga nisbatan ikki marta, 10 yoshda esa 3 marta kattalashadi va 20 yoshda 120–140 mg bo'ladi. Hamma yosh davrlarida bu bezning og'irligi ayollarda erkaklarga nisbatan katta bo'ladi.

Qalqon oldi bezlarining faoliyati bolada oshib ketssa, giperkalsiyemiya ro'y berib, suyaklanish jarayoni buziladi. Agar bezning faoliyati pasayib ketssa, gipokalsiyemiya va giperfosfatemiya ro'y berib, nerv mushak qo'zg'alishi oshib ketadi.

Buyrak usti bezi

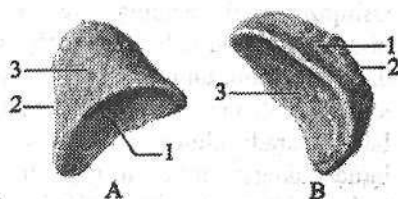
Buyrak usti bezi (*glandula suprarenalis*) juft a'zo bo'lib, qorinparda orqa bo'shlig'ida buyraklarning yuqori uchida joylashgan. U uchburchak, yarim-oysimon, ispan shlyapasi shakllarida uchraydi (190-rasm). Bezning uchta: oldingi yuzasi (*facies anterior*), orqa yuzasi (*facies posterior*) va buyrakka qaragan yuzasi (*facies renalis*) shuningdek, yuqorigi chekkasi (*margo superior*) va medial chekkasi (*margo medialis*) tafovut qilinadi. Buyrak usti bezlari XI–XII ko'krak umurtqalari sohasida turadi. O'ng buyrak usti bezi chapiga nisbatan pastroq turadi. O'ng buyrak usti bezining orqa yuzasi diafragmaning bel qismiga, oldingi yuzasi jigarning visseral yuzasi va o'n ikki barmoq ichakka, pastki yuzasi o'ng buyrakning yuqori uchiga, medial chekkasi esa pastki kavak venaga tegib turadi. Chap buyrak usti bezining orqa yuzasi diafragma, oldingi yuzasi oshqozon osti bezining dumiga, pastki yuzasi chap buyrakning yuqori uchiga tegib turadi. O'ng va chap buyrak usti bezlarining oldingi yuzasi qisman pariyetal qorinparda bilan yopilib turadi. Buyrak usti bezining uzunligi 40–60 mm, balandligi 20–30 mm, qalinligi 2–8 mm, og'irligi 12–13 g. Buyrak usti bezining usti silliq bo'lmay, uning oldingi yuzasida egatdarvozasi (*hilum*) joylashgan. Bez tashqi tomondan fibroz g'ilof bilan o'ralgan, undan a'zo ichiga biriktiruvchi to'qimali trabekulalar kiradi. Fibroz g'ilofning ostida bezning sarg'imir po'stloq moddasi (*cortex*), uning o'rtasida esa qoramtir mag'iz moddasi (*medulla*) joylashgan. Buyrak usti bezining po'stloq moddasi uch: tashqi ko'ptokchali, o'rta dastali va ichki to'r qavatga bo'linadi.

Buyrak usti bezining po'stloq moddasi hayot uchun katta ahamiyatga ega bo'lgan kortikosteroid gormonlar ishlab chiqaradi.

Po'stloqning ko'ptokchali qavati ishlab chiqargan mineralokortikoidlar (aldosteron) mineral va suv almashinuvini boshqaradi. Aldosteron nefron naychalarida natriy va suvni birlamchi siydikdan qayta so'rilishini kuchaytiradi. Bu gormon yetishmaganda natriy ko'p yo'qotiladi va organizm suvsizlanadi.

190-rasm. Buyrak usti bezi. Orqa tomondan ko'rinishi.

A—o'ng. 1—*facies renalis*; 2—*margo medialis*; 3—*facies posterior*. B—chap. 1—*facies posterior*; 2—*margo medialis*; 3—*facies renalis*.



Dastali qavat ishlab chiqargan glukokortikoidlar (gidrokortizon, kortikosteron) modda almashinuviga ta'sir qiladi. Ular ta'sirida oqsil moddalar parchalanishida hosil bo'lgan moddalardan uglevodlar hosil bo'ladi. Glukokortikoidlar yallig'lanishga va allergiyaga qarshi kuchli ta'sirga ega.

To'r qavat hujayralari ishlab chiqargan androgenlar ikkilamchi jinsiy belgilarning hosil bo'lishida ishtirok etadi.

Buyrak usti bezining mag'iz moddasida ikki xil hujayralar bo'ladi. Epinefrositlar mag'iz moddasining asosini tashkil qilib, adrenalin gormonini ishlab chiqaradi. Norepinefrositlar uncha katta bo'lmagan guruhlar shaklida joylashib noradrenalin gormonini ishlab chiqaradi. Adrenalin yurak qisqarishini tezlatadi, yurak mushaklarining qo'zg'alishini va o'tkazuvchanligini oshiradi. Teri va ichki a'zolarining mayda arteriyalarini toraytirib, arterial bosimni ko'taradi. U oshqozon va ichak mushaklari qisqarishini kamaytirib, bronx mushaklarini bo'shashtiradi. Adrenalin ta'sirida jigarda glikogenning parchalanishi kuchayib giperglikemiya paydo bo'ladi. Noradrenalin arterial bosimni ko'taradi.

Taraqqiyoti: buyrak usti bezining po'stloq va mag'iz moddalarining rivojlanishi har xil. Po'stloq moddasi birlamchi ichakning dorsal tutqichi ildizi bilan siydik-tanosil burma o'rtasida joylashgan mezodermadan rivojlanadi. Bezning mag'iz moddasi po'stloq moddasidan kechroq, ektodermadan hosil bo'ladi.

Yangi tug'ilgan chaqaloq buyrak usti bezi bittasining (174-, 175-rasm) og'irligi 8–9 g bo'lib, o'lchamlari: ko'ndalangiga 3,3–3,5 sm, qalinligi 1,2–1,3 sm, balandligi 2,3–2,8 sm. Uning buyrak usti bezida po'stloq moddasi yaxshi, mag'iz moddasi esa kam rivojlangan bo'ladi. Bola hayotining dastlabki uch oyida buyrak usti bezining og'irligi sezilarli (3,5 g gacha) kamayadi. Bez hajmining bunday kamayishi uning po'stloq qismi yupqalashuvi va qayta o'zgarishiga bog'liq. Buyrak usti bezining po'stloq moddasi tuzilishi 5 yoshdan keyin tiklana boshlaydi va II bolalik davrida butunlay tugallanadi. Buyrak usti bezining og'irligi 5 yoshda 4,6 g, 10 yoshda 6,6 g, 15 yoshda 8,63 g bo'lsa, 20 yoshda 12,95 ga yetib o'zining eng katta o'lchamiga ega bo'ladi.

Oshqozon osti bezining orolchalari

Oshqozon osti bezining endokrin qismi epiteliy hujayralaridan tashkil topgan pankreatik orolchalaridan (*insulae pancreaticae*) iborat. Ular bezning ekzokrin qismidan biriktiruvchi to'qimali qatlamlar vositasida ajralgan. Oshqozon osti bezining orolchalari bezning hamma qismida bo'lsa-da, dum qismida ko'p bo'ladi. Bu orolchalarning soni bir millionga yaqin, kattaligi 0,1–0,3 mm bo'lib, umumiy massasi bez og'irligining 1–2 %ini tashkil qiladi. Pankreatik orolchalar α va β hujayralardan iborat. β hujayralar insulin gormoni ishlab chiqaradi. Uning ta'sirida qonda qand moddasi kamayib jigar va mushaklarda glikogen holida to'planadi. U glukozadan yog' hosil bo'lishini kuchaytirib, yog'ning parchalanishini sekinlatadi. Insulin oqsil hosil bo'lishini faol-

lashtiradi. Uning yetishmovchiligi qandli diabet kasalligiga olib keladi. α hujayralar glukagon gormoni ishlab chiqaradi. Glukagon gormoni ta'sirida jigarda glikogen glukozaga parchalanadi. Uning miqdorini ko'payishi qonda qand miqdorining oshishiga, giperglikemiyaga olib keladi. Undan tashqari glukagon yog'ni yog' to'qimasiga parchalanishini kuchaytiradi.

Taraqsiyoti: oshqozon osti bezining orolchalari homila taraqqiyotining 3-oyida birlamchi ichak epiteliyi kurtagidan paydo bo'ladi.

Yangi tug'ilgan chaqaloqda orolchalar soni 120 ming bo'lib, ular oshqozon osti bezi hajmining 3,5 %ini tashkil qiladi. Bola hayoti davomida ularning soni ko'payib 800 mingdan oshadi va bez massasining 1-2% ini tashkil qiladi. Orolchalar qon tomirlarga boy.

Jinsiy bezlarning endokrin qismi

Erkklarda moyak, ayollarda tuxumdon jinsiy hujayralardan tashqari, qonga jinsiy gormonlar ham ishlab chiqaradi. Bu gormonlar ta'sirida ikkilamchi jinsiy belgilar paydo bo'ladi. Moyakning endokrin qismi buralma urug' naychalarining o'rtasidagi qon va limfa kapillyarlari yonidagi intertitsial to'qimada joylashgan o'ziga xos Leydig hujayralaridan iborat. Bu hujayralar erkaklar jinsiy gormoni testosteron ishlab chiqaradi. Bundan tashqari kamroq ta'sir kuchiga ega gormonal moddalar va oz miqdorda ayollar jinsiy gormoni estrogen ishlab chiqariladi. Androgenlar jigar, buyrak va ayniqsa, mushaklarda oqsil moddalar sintezini kuchaytiradi va oliy nerv faoliyatiga ta'sir qiladi.

Erkaklarning jinsiy gormoni -- androgenlarni homila davrida o'sayotgan moyaklar ishlab chiqaradi. Ular erkaklar ichki va tashqi jinsiy a'zolarining takomillashuvini ta'minlab, ayollar jinsiy naylarining o'sishini to'xtatadi.

Ayollar jinsiy bezlari follikulalarining donador qavati va tuxumdon intertitsial to'qimasi hujayralari estrogen gormonlar va oz miqdorda testosteron ishlab chiqaradi. Sariq tana esa progesteron ishlab chiqaradi. Ayollarning jinsiy gormonlari asosan qiz bola balog'atga yetganidan keyin ishlab chiqarila boshlaydi.

Estrogenlar ayollar organizmi jinsiy a'zolarining taraqqiyoti va o'sishiga, progesteron sut bezlari rivojlanishi va homila taraqqiyotiga ta'sir qiladi.

Gipofiz

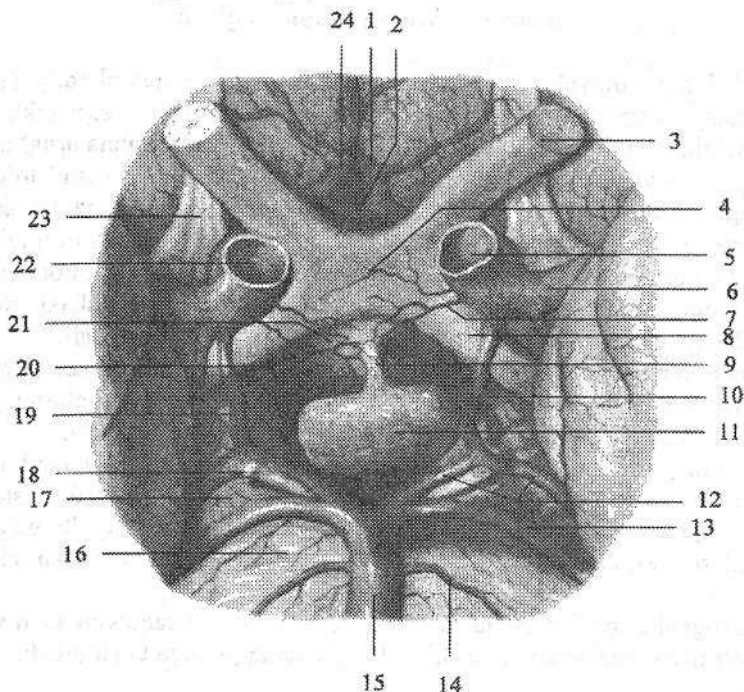
Gipofiz (**hypophysis**) ponasimon suyakdagi turk egarining gipofiz chuqurchasida joylashgan (191-rasm). Uning ko'ndalang o'lchami 10-17 mm, oldingi-orqa o'lchami 5-15 mm, vertikal o'lchami 5-10 mm, og'irligi erkaklarda 0,5 g, ayollarda 0,6 g. Gipofiz tashqi tomondan g'ilof bilan o'ralgan. Gipofiz ikki kurtakdan taraqqiy etgani uchun uning ikki bo'lagi bor.

Oldingi bo'lagi adenogipofiz (**lobus anterior**) nisbatan katta bo'lib, gipo-

fiz massasining 70–80 %ini tashkil qiladi. Adenogipofiz tarkibiga oldingi, oʻrta yoki oraliq va doʻmboq qismlari kiradi.

Orqa boʻlak – neyrogipofiz (**lobus posterior**) tarkibiga orqa boʻlak, quygʻich, adenogipofiz va gipotalamus oʻrtasida joylashgan oʻrta tepalik kiradi.

Gipofizning oldingi boʻlagi hujayralari boshqa endokrin bezlar faoliyatini boshqaruvchi gormonlar ishlab chiqaradi. Uning gormonlaridan somatotropin oqsillar sintezini kuchaytiradi va yogʻning parchalanishini tezlatadi, shuning uchun oʻsish davrida bolalar va oʻsmirlarda yogʻ toʻplanishi pasayadi. Agar bolalik davrida somatotropin kam ishlab chiqarilsa gipofizar karlikizmga, koʻp ishlab chiqarilsa gipofizar gigantizmga olib keladi. Agar bu gormon katta yoshdagi odamlarda koʻpayib ketsa kallaning yuz qismi, oyoq panjasi suyaklari kattalashib akromelogiya holati paydo boʻladi.



191-rasm. Bosh miyaning pastki yuzasi. Gipofiz. Ostki tomondan koʻrinishi.
 1–a. cerebri anterior sinistra; 2–a. communicans anterior; 3–n. opticus; 4–chiasma opticus; 5–a. carotis interna sinistra; 6–a. cerebri media sinistra; 7–a. hypophysealis sinistra; 8–tractus opticus; 9–infundibulum; 10–a. communicans posterior sinistra; 11–hypophysis; 12–a. cerebri posterior sinistra; 13–a. superior cerebelli; 14–a. labyrinthi; 15–a. basilaris; 16–pons; 17–pedunculus cerebri; 18–n. oculomotorius; 19–a. communicans posterior dextra; 20–a. hypophysealis dextra; 21–tuber cinerium; 22–a. carotis interna dextra; 23–tractus olfactorius; 24–a. cerebri anterior dextra.

Kortikotropin yoki AKTG buyrak usti bezining dastali va to'rt qavati o'sishini va gormonlar ishlab chiqarishini kuchaytiradi.

Tirotropin gormoni qalqonsimon bez follikulasi epiteliyi yetilishini boshqaradi.

Gonadotropin erkaklarda moyaklar o'sishini va spermatogenezni kuchaytiradi. Ayollarda ovulyatsiya va sariq tana hosil bo'lishiga ta'sir qiladi.

Gipofizning o'rta bo'lagi gormoni melatonin teri pigmentatsiyasiga ta'sir ko'rsatadi.

Gipofizning orqa bo'lagi neyrogliyal hujayralardan, gipotalamusdan neyrogipofizga keluvchi nerv tolalaridan va neyrosekretor tanachalardan iborat. Neyrogipofiz gormonlari gipotalamusning ko'ruv bo'rtig'i ustidagi va bo'rtiq osti sohasining qorincha atrofidagi o'zaklarida hosil bo'lib, aksonlar orqali neyrogipofizga tushadi. Vazopressin buyrak naychalarida suvni qayta so'rilishini kuchaytirib antidiuretik ta'sir ko'rsatadi, natijada siydik ajralishi kamayadi. Oksitotsin bachadon mushaklarining qisqarishini kuchaytirib tug'ish jarayonini tezlatadi. Bundan tashqari u sut bezlarining faoliyatini oshiradi.

Taraqqiyoti: gipofizning oldingi bo'lagi og'iz ko'rfazi devori epiteliydan hosil bo'lgan bo'rtmadan (Ratke cho'ntagi) taraqqiy etadi. Bu ektodermal bo'rtma bo'lajak III qorincha tubiga qarab o'sadi va adenogipofizni hosil qiladi.

Neyrogipofiz ikkinchi miya pufagi o'simtasidan hosil bo'ladi. Bu o'simta Ratke cho'ntagi o'simtasiga qarma-qarshi yo'nalgan bo'lib, undan kulrang tepacha, quyg'ich va neyrogipofiz hosil bo'ladi.

Yangi tug'ilgan chaqaloqda gipofiz noksimon shaklida bo'lib, o'rtacha og'irligi 0,12 g. Uning o'lchamlari bo'yiga 5,7–7,5 mm, ko'ndalangiga 7,9–8,5 mm va balandligi 4–4,9 mm. Gipofiz bola hayotining ikkinchi yilida, 4–5 va 11–12 yoshlarda tez o'sadi. Bola 10 yoshga to'lganida uning og'irligi ikki marta, 15 yoshda esa uch marta oshadi. 20 yoshda u eng katta og'irlikka (530–560 mg) ega bo'ladi. Hamma yoshda ham gipofizning o'lchamlari va og'irligi ayollarda kattaroq bo'ladi. Gipofizning faoliyati homila davrida boshlanib, bu davrda u boshqa endokrin bezlarga ta'sir qiluvchi gormonlar ishlab chiqara boshlaydi.

G'urrasimon bez

G'urrasimon bez (**glandula pinealis**) cho'zinchoq yoki sharsimon shakllarda uchraydi. Uning og'irligi katta odamlarda 0,2 g, uzunligi 8–15 mm, kengligi 6–10 mm, qalinligi 6–10 mm bo'ladi. Tashqi tomondan birkitiruvchi to'qimali kapsula bilan o'ralgan bo'lib, undan g'urrasimon bez ichiga trabekulalar kirib bezni bo'laklarga bo'ladi. Bez parenximasi tarkibini ko'p sonli ixtisoslashgan bez hujayralari – pinealositlar va kamroq gliyal hujayralari hosil qiladi. Uning hujayralari balog'at davrigacha gipofiz faoliyatini tormozlovchi va modda almashuvini boshqarishda ishtirok etadigan modda ishlab chiqaradi.

Hozirgi vaqtda epifizda ikki xil modda – serotonin va melatonin hosil bo'-

lishi aniqlangan. Serotonin arteriyalarni toraytirib, mediator vazifasini bajaradi. Melatonin esa jinsiy bezlar taraqqiyoti uchun fiziologik tormoz vazifasini bajaradi. Epifizning buzilishi bolalarda erta jinsiy balogʻatga yetishga olib keladi.

Taraqqiyoti: epifiz boʻlajak III qorincha tomining toq boʻrtmasi shaklida rivojlanadi. Bu boʻrtma hujayralari hosil qilgan zich hujayra massasiga mezzoderma oʻsib kiradi va undan epifizning biriktiruvchi toʻqimali asosi paydo boʻladi. Bu asos qon tomirlar bilan birgalikda bez parenximasini boʻlaklariga boʻladi.

Yangi tugʻilgan chaqaloq gʻurrasimon bezi yumaloq shaklda boʻlib, oyoqchalari boʻlmaydi va toʻrt tepalikka yetmaydi. Uning ogʻirligi 7 mg, oʻlchamlari koʻngdalangiga 2,5 mm, vertikaliga 2 mm, oldingi-orqa oʻlchami 3 mm boʻladi. Bola hayotining birinchi yilida bez tez oʻsib ogʻirligi 100 mg boʻladi. Olti yoshda gʻurrasimon bez oʻzining doimiy kattaligiga: boʻyi 10 mm, kengligi 5 mm, ogʻirligi esa 157 mg ga ega boʻladi. Keyinchalik bezning oʻziga xos hujayralari buzilib, biriktiruvchi toʻqima koʻpayadi.

YURAK VA TOMIRLAR TIZIMI

Tomirlar tizimining umumiy anatomiyasi

Tomirlar tizimi organizmda muhim vazifani bajaradi. Ularning ichida suyuqlik (qon, limfa) oqadi. Bu suyuqlik hujayra, to'qimalar hayoti uchun kerak bo'lgan oziqa moddalar va kislorodni (arteriyalar) yetkazib beradi, ulardan organizm uchun keraksiz moddalarni ekskretor a'zolariga (venalar) olib borib tashqariga chiqaradi. Tomirlar ichidagi suyuqlik tarkibiga qarab ikki qismga: qon tomirlar va limfa tomirlarga bo'linadi. Qon tomirlar teri va shilliq pardalar epiteliyida, sochlarda, ko'z olmasining shox pardasida va bo'g'imlar tog'ayida bo'lmaydi.

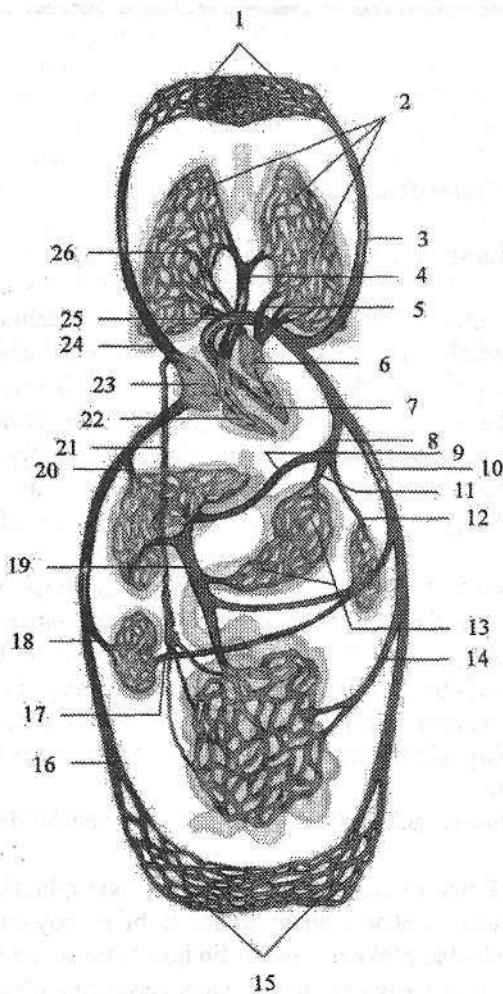
Qon tomirlar tizimida qon oqadi. Bu tizimga arteriyalar, venalar, mikro-sirkulyator tizim va yurak kiradi. Bu tizim organizmda modda almashinuvini ta'minlaydi. Qon tomirlar tizimining markaziy a'zosi yurak hisoblanadi. U ritmik ravishda qonni harakatga keltiradi. Yurakdan boshlanib organizmga tarqaladigan tomirlar arteriyalar deb ataladi. Bu nomni birinchi bo'lib eramizdan oldingi uchinchi asrda yashagan Gippokrat bergan bo'lib, aer – havo, tereo – saqlayman degan ma'noni bildiradi.

Hujayra va to'qimalardan qonni yurakka olib keluvchi tomirlar venalar deyiladi.

Odam tanasida ikkita (katta va kichik) qon aylanish doirasi tafovut qilinadi. Kichik (o'pka) qon aylanish doirasi o'pkada qonni kislorod bilan boyitish uchun xizmat qiladi. U o'ng qorinchadan o'pka poyasi bo'lib boshlanib o'pkaga yetib kelib o'ng va chap o'pka arteriyasiga bo'linadi va alveolalarni o'rab karbonat angidridni alveolaga berib, kislorodni qabul qiladi. Kislorodga to'yingan qon 4 ta o'pka venalari orqali chap bo'lmachaga quyiladi (192-rasm).

Katta qon aylanish doirasi chap qorinchadan aorta bo'lib boshlanadi. Aortadan chiqqan arteriyalar a'zolar va to'qimalarga tarqaladi. To'qima va a'zolaridan chiqqan venalar o'zaro qo'shilib ikkita yirik: yuqori va pastki kavak venalarni hosil qilib o'ng bo'lmachaga quyiladi (192-rasm).

Bundan tashqari uchinchi (yurak) qon aylanish doirasi yurakning o'zini qon bilan ta'minlaydi. U aortadan chiqadigan yurakning o'ng va chap toj arteriyalari bo'lib boshlanib, yurak venalari bo'lib tugaydi. Yurak venalari vena sinusini hosil qilib o'ng bo'lmachaga ochiladi.



192-rasm. Katta va kichik qon aylanish doirasi chismasi.
 1–bosh, tananing yuqori qismi va qo‘lning kapillyarlari; 2–o‘pkaning kapillyarlari; 3–a. carotis communis; 4–truncus pulmonalis; 5–vv. pulmonales sinistrae; 6–atrium sinistrum; 7–ventriculus sinister; 8–truncus coeliacus; 9–a. hepatica propria; 10–aorta; 11–a. gastrica sinistra; 12–a. splenica; 13–oshqozon kapillyarlari; 14–a. mesenterica superior; 15–tananing pastki qismi va oyoq kapillyarlari; 16–v. cava inferior; 17–a. renalis; 18–v. renalis; 19–v. portae hepatis; 20–vv. hepaticae; 21–ductus thoracicus; 22–ventriculus dexter; 23–atrium dextrum; 24–v. cava superior; 25–arcus aortae; 26–vv. pulmonales dextrae.

Arteriya va venalarning o‘rtasida mikrosirkulyator tizim joylashgan bo‘lib, qon bilan to‘qima o‘rtasidagi aloqani ta‘minlaydi. Bu tizim arterioladan boshlanadi. Uning tarkibiga prekapillyar, kapillyar va postkapillyar kirib venullaga o‘tib ketadi.

Qon tomirlar tizimi filogenezi

Past tabaqali hayvonlarda yurak bo‘lmasdan, ularda qon tomirlarning qisqarishi hisobiga harakat qiladi. Umurtqali hayvonlarda yurak urib turuvchi a‘zo sifatida paydo bo‘ladi va filogenez bo‘ylab murakkablashib boradi.

Baliqlarning yuragi ikki kamerali bo‘lib, qon qabul qiluvchi bo‘lmacha va haydovchi qorinchadan iborat. Yurakdan vena qoni oqib o‘tib, jabra arteriyalari vositasida baliq jabralariga boradi va u yerda kislorod bilan to‘yinadi.

Amfibiylar quruqlikka chiqishi munosabati bilan ularda jabralar bilan birga o'pka vujudga keladi. Shu sababli yurak bo'lmachasi to'siq vositasida ikki bo'lakka bo'linib, uch kamerali yurak paydo bo'ladi. Oxirgi jabra arteriyasidan o'pka arteriyasi paydo bo'lib, qonni yurakdan o'pkaga olib borib gaz almashinuvini ta'minlaydi.

Reptiliylarda o'pka bilan nafas olish paydo bo'lganidan keyin ikkita qon aylanish doirasi vujudga keladi. Ularning yuragida qorinchalar to'liq bo'lmagan to'siq vositasida ikki bo'lakka bo'linadi.

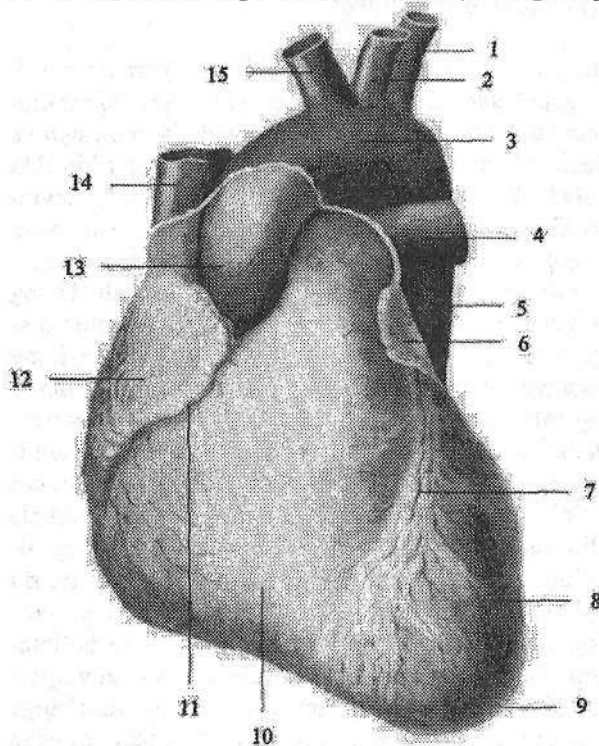
Yurakning taraqqiyoti

Pusht taraqqiyotining taxminan 17-kunida bo'yin sohasida yurakning juft kurtaklari ikkita endokardial qopchalar shaklida paydo bo'ladi. Visseral mezzodermadan mioepikardial qatlam hosil bo'lib, endokardial qopchalarni o'raydi va yurak qopchalari hosil bo'ladi. 3-haftalik pushtda yurak kurtaklari birikib ikki qavatli yurak nayini hosil qiladi. Yurak nayining endokardial qavatidan keyinchalik endokard, mioepikardial qavatidan epikard va miokard rivojlanadi. Yurak nayi rivojlanayotgan qon tomirlar bilan qo'shiladi. Uning orqa qismi – vena sinusiga ikkita kindik venasi va tuxum sarig'i venasi qo'shiladi. Uning oldingi qismidan esa ikkita birlamchi aorta chiqadi. Yurak nayi bir tekis o'smaydi. Uning o'rta qismi tez o'sgani uchun u S shaklini oladi. Yurak nayining pastki uchi yuqoriga va orqaga, yuqori uchi pastga va oldinga aylanadi. S-simon yurakning arteriya va vena qismlari tez o'sadi. Ular o'rtasida toraygan joy paydo bo'lib, ikkala qismi tor kanal vositasida o'zaro qo'shiladi. Shu davrda umumiy bo'lmacha bo'lgan vena qismidan ikkita o'simta bo'lajak yurak quloqlari paydo bo'lib, arteriya poyasini o'rab oladi. Yurakni arteriya qismining ikkala tizzasini bir-biri bilan qo'shib umumiy qorincha hosil bo'ladi. Homila hayotining 4-haftasida umumiy bo'lmachaning ichki yuzasida burma hosil bo'ladi. Bu burma pastga qarab o'sib 5-hafta boshlarida umumiy bo'lmachani ikkiga bo'lavchi to'siqqa aylanadi. To'siqda oval teshik bo'lib undan qon o'ng bo'lmachadan chapiga o'tadi. 5-haftaning oxirida umumiy qorinchada pastdan yuqoriga qarab o'suvchi to'siq hosil bo'lib, umumiy qorinchani o'ng va chapga ajratadi. Umumiy arteriya poyasi ham ikki qismga: aorta hamda o'pka poyasiga bo'linadi va to'rt kamerali yurak hosil bo'ladi. Vena sinusi torayadi va kengaygan chap umumiy kardinal vena bilan birgalikda yurakning toj sinusiga aylanib o'ng bo'lmachaga quyiladi.

Yurak

Yurak (*cor*) mushakdan tuzilgan (193-rasm) qon aylanish tizimining markaziy a'zosi. U ko'krak qafasida pastki ko'ks oralig'ining o'rta qismida joylashib, konussimon shaklga ega. Yurakning bo'ylama o'qi qiyshiq bo'lib, orqa-

dan oldinga, yuqoridan pastga va o'ngdan chapga yo'nalgan bo'ladi. Uning toraygan yurak uchi (**apex cordis**) chapga, pastga va oldinga, keng yurak asosi (**basis cordis**) yuqoriga va orqaga qaragan. Yurakning oldingi to'sh qovurg'a yuzasi (**facies sternocostalis**) qavariq bo'lib to'sh va qovurg'aning orqa yuzasiga qaragan. Pastki diafragma yuzasi (**facies diaphragmatica**) diafragmaning pay markaziga tegib turadi. Yurakning yon yuzalari o'pkaga qaragan bo'lib, o'ng va chap o'pka yuzalari (**facies pulmonalis dextra et sinistra**) deb ataladi. Yurakning o'rtacha og'irligi erkaklarda 300 g, ayollarda 250 g, uzunligi 10–15 sm, ko'ndalang o'lchami 9–11 sm, oldingi-orqa o'lchami 6–8 sm bo'ladi.



193-rasm. Yurak. Old tomondan ko'rinishi.

- 1–a. subclavia sinistra;
- 2–a. carotis communis sinistra;
- 3–arcus aortae;
- 4–a. pulmonalis sinistra;
- 5–aorta descendens;
- 6–auricula sinistra;
- 7–sulcus interventricularis anterior;
- 8–ventriculus sinister;
- 9–apex cordis;
- 10–ventriculus dexter;
- 11–sulcus coronarius;
- 12–auricula dextra;
- 13–aorta ascendens;
- 14–v. cava superior;
- 15–truncus brachiocephalicus.

Yurak yuzasida bo'l-macha va qorinchalar o'rtasida chegara bo'lib toj arteriyasining egati (**sulcus coronarius**) o'tadi. Yurakning to'sh

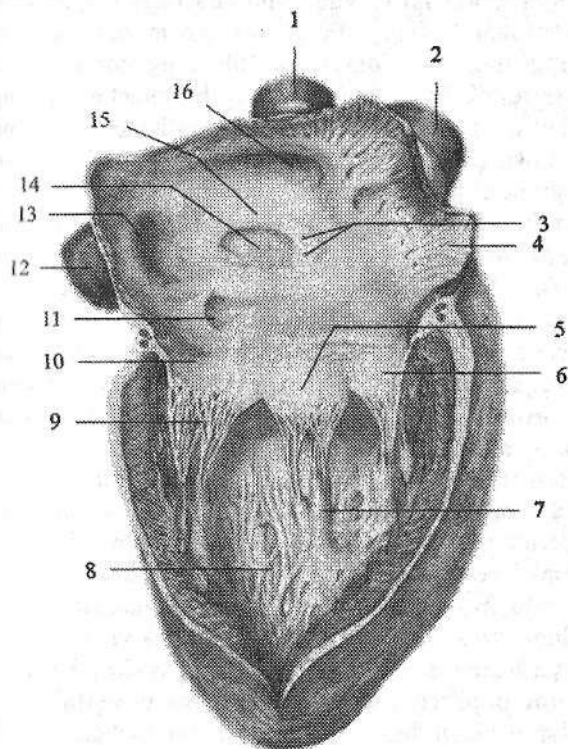
qovurg'a yuzasida qorinchalararo oldingi egat (**sulcus interventricularis anterior**), pastki yuzasida qorinchalararo orqa egat (**sulcus interventricularis posterior**) yotadi. Bu ikkala egat yurakning uchida yurak cho'qqisidagi kemtik (**incisura apicis cordis**) hosil qilib qo'shiladi.

Yurak 4 kameradan iborat. Unda o'ng va chap bo'l-macha, o'ng va chap qorincha tafovut qilinadi. Bo'l-machalar venalardan qonni qabul qilib olsa, qorinchalar qonni haydab chiqaradi. Yurakning o'ng bo'lagida vena qoni, chap bo'lagida arteriya qoni oqadi. Bo'l-machalar qorinchalar bilan o'zaro tabaqali

qopqog'ini bo'lgan o'ng va chap bo'lmacha va qorinchalar orasidagi teshik orqali qo'shilib turadi.

Yurak kameralari

O'ng bo'lmacha (*atrium dextrum*) kub shaklida bo'lib, chap bo'lmachadan bo'lmachalar o'rtasidagi to'siq (*septum interatriale*) vositasida ajrab turadi (194-rasm). To'siqda bitib ketgan oval teshik qoldig'ini bo'lgan oval chuqurcha (*fossa ovalis*) yaqqol ko'rinadi (194-rasm). O'ng bo'lmacha hajmi ancha katta bo'lib o'ng quloqcha (*auricula dextra*) bo'shlig'ini hisobiga kattalashadi. Bo'lmacha devorining qalinligi 2–3 mm bo'lib, ichki yuzasi silliq. Quloqchaning ichki yuzasida taroqsimon mushaklar (*mm. pectinati*) tutamlari bo'ladi.



194-rasm. Yurakning o'ng bo'lmacha va o'ng qorinchasi.

- 1–v. cava superior; 2–aorta;
- 3–foramina venarum minimarum; 4–mm. pectinati; 5–cuspus septalis valva atrioventricularis dextra; 6–cuspus anterior valva atrioventricularis dextra; 7–m. papillaris;
- 8–trabeculae carneae; 9–chordae tendinae;
- 10–cuspus posterior valva atrioventricularis dextra;
- 11–ostium sinus coronaries;
- 12–v. cava inferior;
- 13–ostium venae caevae inferioris; 14–fossa ovalis;
- 15–lumbus fossae ovalis;
- 16–ostium v. caevae superioris.

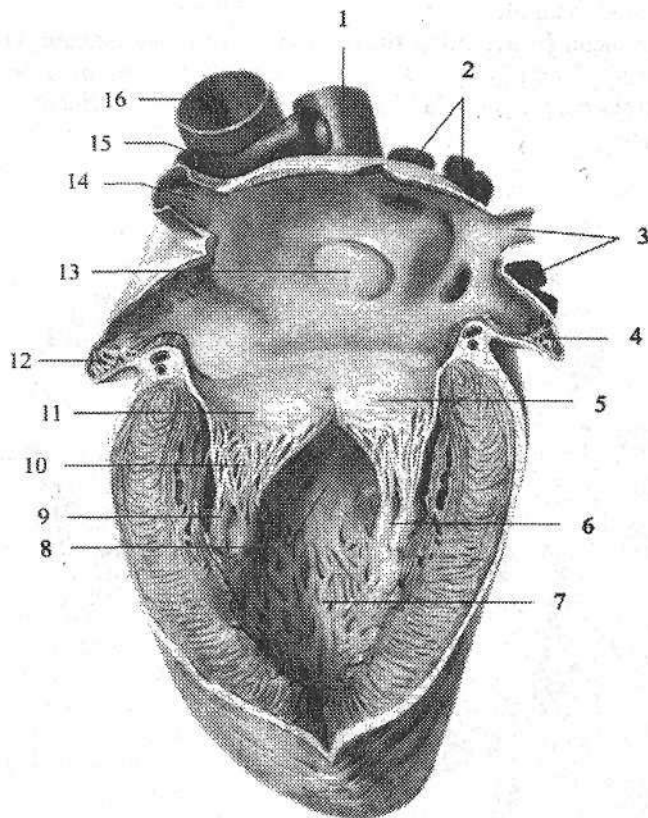
O'ng bo'lmacha devorida yuqorigi kavak vena teshigi (*ostium venae caevae superioris*) va pastki kavak vena teshigi (*ostium venae caevae inferioris*) o'rtasida kichkina venalararo do'mboqcha (*tuberculum intervenosum*) bor. Pastki kavak vena teshigining pastki qirradi bo'ylab yarimoysimon burma shaklida pastki kavak vena to'sig'ini (*valvula*

venae cavae inferioris) joylashgan. Bu burma homila davrida qonni o'ng bo'lmachadan oval teshik orqali chap bo'lmachaga yo'naltiradi. O'ng bo'lmacha o'ng qorincha bilan o'ng bo'lmacha va o'ng qorinchalar orasidagi teshik (**ostium atrioventricularae dextrum**) orqali qo'shilib turadi. Pastki kavak vena teshigi bilan o'ng bo'lmacha va o'ng qorinchalar orasidagi teshik o'rtasida tojsimon sinus teshigi (**ostium sinus coronarii**) ochiladi. Uning atrofini ingichka o'roqsimon burma – tojsimon sinus to'sig'i (**valvula sinus coronarii**) o'rgan. Tojsimon sinus yoniga mayda yurak vena teshiklari (**foramina venorum minimarium**) ochiladi.

O'ng qorincha (**ventriculus dexter**) uchi pastga qaragan uch qirrali piramidada bo'lib, devorining qalinligi 5–8 mm (194-rasm). Uning medial devori qorinchalar o'rtasidagi to'siq (**septum interventricularae**) hosil qilib, ko'p qismi mushakdan (**pars muscularis**) va yuqori bo'lmachaga yaqin qismi pardadan (**pars membranasea**) iborat. Uning diafragmani pay markaziga tegib turuvchi pastki devori yassi, oldingisi esa qavariq bo'lib, o'ng qorinchaning yuqorigi keng qismida ikkita teshik bor. Orqadagi o'ng bo'lmacha va o'ng qorinchalar orasidagi teshik bo'lib, u orqali vena qoni o'ng bo'lmachadan o'ng qorinchaga o'tadi. Oldingi o'pka poyasining teshigi (**ostium trunci pulmonalis**) orqali qon o'pka poyasiga o'tadi. O'ng bo'lmacha va o'ng qorinchalar orasidagi teshik o'ng bo'lmacha va o'ng qorinchalar orasidagi to'sg'ich yoki uch tavaqali to'sg'ich (**valva atrioventricularis dextra seu tricuspidalis**) bilan bekilgan (194–196-rasm). To'sg'ich tavaqalari uchburchak shaklidagi pay qatlamcha ko'rinishida bo'lib, ularning asosi teshik aylanasiga birikkan, erkin chekkalari esa qorincha bo'shlig'iga qaragan. Teshikning oldingi yarimaylanasiga to'sg'ichning oldingi tavaqasi (**cuspus anterior**), orqa tashqi yarimaylanasiga orqa tavaqasi (**cuspus posterior**) va ichki yarimaylanasiga to'siq sohasidagi tavaqasi (**cuspus septalis**) birikkan.

Bo'lmacha qisqarganida qon bosimi ta'siri ostida to'sg'ich tavaqalari qorincha devoriga yopishadi va qonning qorinchaga o'tishiga qarshilik qilmaydi. Qorincha qisqarganida to'sg'ich tavaqalarining erkin chekkalari yopiladi, ammo bo'lmachaga qarab bukilmaydi, chunki qorincha tomonidan ularni pishiq biriktiruvchi to'qimali paysimon ipchalar (**chordae tendineae**) ushlab turadi. O'ng qorincha ichida g'o'shtdor to'siqlar (**trabeculae carnae**) va so'rg'ichsimon mushaklar bor. O'ng qorinchada uchta: oldingi, orqa va to'siq sohasidagi so'rg'ichsimon mushaklar (**mm. papillares anterior, posterior et septales**) tafovut qilinadi. Bu mushaklar uchidan boshlangan paysimon ipchalar ikkita qo'shni tabaqalarning erkin chekkasiga va ularning qorinchaga qaragan yuzasiga birikadi. Oldingi o'pka poyasining teshigi (**ostium trunci pulmonalis**) ustida o'pka poyasining to'sg'ichi joylashgan (196-rasm). Unda aylana bo'ylab joylashgan oldingi, o'ng va chap yarimoysimon to'sg'ichlar (**valvula semilunaris anterior, dextra et sinistra**) tafovut qilinadi. Ularning qavariq yuzasi o'ng qorincha bo'shlig'iga, botiq yuzasi va erkin chekkasi o'pka poyasi bo'sh-

lig'iga qaragan. Har bir qopqoqning erkin chekkasining o'rtasida qalinlashgan yarimoysimon to'sg'ich tugunlari (**noduli valvularum semilunarium**) bo'lib, qopqoqlarning zich yopilishini ta'minlaydi. Yarimoysimon to'sg'ich bilan o'pka poyasi o'rtasida bo'shliq (**sinus trunci pulmonalis**) bor. Qorinchalar qisqarganida yarimoysimon qopqoqlar qon bosimi ta'sirida o'pka poyasi devoriga yopishadi. Qorinchalar bo'shashganida esa, orqaga qaytgan qon qopqoq bo'shlig'ini to'latib, ularni yopadi va qon orqaga qaytmaydi.



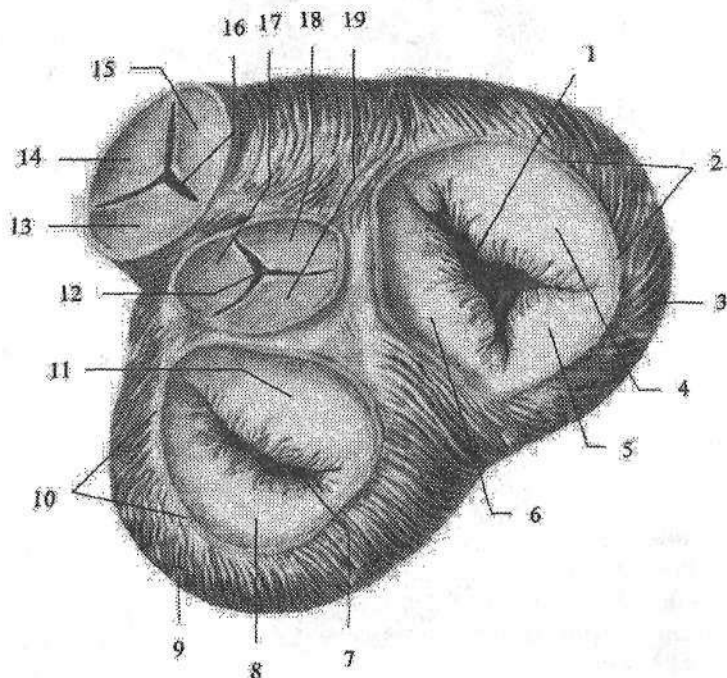
195-rasm. Yurakning chap bo'lmacha va chap qorinchasi.

1–v. cava superior; 2–v. pulmonales dextrae; 3, 14–v. pulmonales sinistrae; 4–avricula sinistra; 5–cuspis posterior valva atrioventricularis sinistra; 6–m. papillaris posterior; 7–trabeculae carneae; 8–cavum ventriculi; 9–m. papillaris anterior; 10–chordae tendineae; 11–cuspis anterior valva atrioventricularis sinistra; 12–mm. pectinati; 13–fossa ovale; 15–truncus pulmonalis; 16–aorta.

Chap bo'lmacha (**atrium sinistrum**) noto'g'ri kub shaklida bo'lib, o'ng bo'lmachadan silliq bo'lmachalar orasidagi to'siq vositasida chegaralanib turadi

(195-rasm). Unda joylashgan oval chuqurcha o'ng bo'lmacha tomonida yaxshi bilinadi. Chap bo'lmachaning oidingi yuzasida chap quloqcha (*auricula sinistra*) joylashgan. Bo'lmachaning ichki yuzasi silliq, quloqcha ichida taroqsimon mushaklar bor. Chap bo'lmachaga ochiladigan 5 ta teshikdan to'rttasi yuqori va orqa tomonda joylashgan. Bular o'pka venalari ochiladigan teshiklar (*ostia venarum pulmonatium*). Beshinchi chap bo'lmacha va qorinchalar orasidagi teshik (*ostium atrioventriculare sinistrum*) chap bo'lmachani chap qorinchaga qo'shib turadi.

Chap qorincha (*ventriculus sinister*) asosi yuqoriga qaragan konus shaklida (195-rasm). Uning yuqori keng qismining o'ng tomonida aorta teshigi (*ostium aortae*) chap tomonida chap bo'lmacha va chap qorinchalar orasidagi teshik joylashgan.



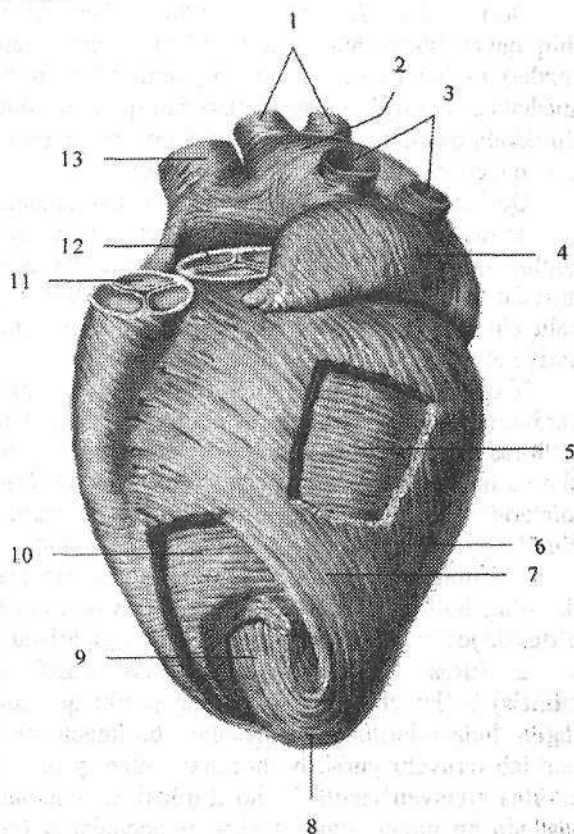
196-rasm. Yurak to'lg'ichlari. Ust tomondan ko'rinishi.

- 1—ostium atrioventriculare dextrum; 2—annulus fibrosus dexter; 3—ventriculus dexter;
 4—cuspus anterior valva tricuspidalis; 5—cuspus posterior valva tricuspidalis;
 6—cuspus septalis valva tricuspidalis; 7—ostium atrioven triculare sinistrum; 8—cuspus posterior valva mitralis; 9—ventriculus sinister; 10—annulus fibrosus sinister;
 11—cuspus anterior valva mitralis; 12—ostium aortae; 13—valvula semilunais sinistra;
 14— valvula semilunais anterior; 15— valvula semilunais dextra; 16—ostium trunci pulmonalis; 17—valvula semilunais sinistra; 18—valvula semilunais dextra;
 19—valvula semilunais posterior.

Chap bo'lmacha va chap qorincha orasidagi teshikda chap bo'lmacha va chap qorincha orasidagi to'sg'ich yoki mitral to'sg'ich (*valva atrioventricularis sinistra seu mitralis*) joylashgan (196-rasm). Unda uchburchak shaklidagi oidingi va orqa tavaqalari tafovut qilinadi. Oidingi tavaqa (*cuspus anterior*) teshikning ichki yarimaylanasidan boshlansa, undan kichikroq orqa tavaqa (*cuspus posterior*) teshikning tashqi orqa yarimaylanasidan boshlanadi. Chap qorinchaning ichida ko'p sonli mushak trabekulalari va ikkita: oidingi va orqa so'rg'ichsimon mushaklar (*mm. papillares anterior et posterior*) bor. Ularning paysimon ipchalari to'sg'ich tavaqalarini erkin chekkasiga birikadi. Aorta teshigi (*ostium aortae*) sohasida qorinchaning ichki yuzasi silliq bo'ladi. Aortaning boshlanish joyida aorta to'sg'ichi (*valva aortae*) joylashgan. Aorta to'sg'ichi 3 ta: orqa, o'ng va chap yarimoysimon to'sg'ichlardan (*valvula semilunares posterior, dextra et sinistra*) iborat. To'sg'ichlar va aorta devori o'rtasida bo'shliq (*sinus aortae*) bor. Aorta to'sg'ichi o'pka poyasinikiga nisbatan qalin va tugunlari kattaroq bo'ladi.

197-rasm. Yurak miokardi qavatlari. Chap tomondan ko'rinishi. Yuza va o'rta qavat qismlari olib tashlangan.

- 1—vv. pulmonales dextrae;
- 2—atrium sinistrae;
- 3—vv. pulmonales sinistrae;
- 4—auricula sinistra;
- 5, 10—chap qorincha miokardini o'rta halqasimon qavati;
- 6—ventriculus sinister;
- 7—chap qorincha miokardini tashqi qiyshiq qavati;
- 8—vortex cordis;
- 9—mio-kardning chuqur bo'ylama qavati;
- 11—valva trunci pulmonalis;
- 12—valva aortae;
- 13—vena cava superior.



Yurak devori uch qavatdan iborat. Ichki yupqa endokard (*endocardium*) yurakni ichki tomondan qoplaydi. Yurak to'sg'ichlari, pastki kavak vena va tojsimon sinus to'siqlari

endokard duplikaturasidan hosil bo'lib, o'rtasida biriktiruvchi to'qima joylashgan.

O'rta qavat miokard (**myocardium**) (197-rasm) yurakning ko'ndalang-targ'il mushagidan tuzilgan bo'lib, ularning qisqarishi odam ixtiyoridan tashqariligi bilan skelet mushaklaridan ajralib turadi. Bu mushak hujayralarining o'zaklari markazda joylashgan bo'lib, o'zaro sintsiyalar hosil qilgan holda birikib mushak to'rini hosil qiladi. Bo'lmaca va qorinchalar miokardi o'zaro tutashmagan. O'ng va chap bo'lmaca va qorinchalar orasidagi teshikni o'ragan o'ng va chap fibroz halqalardan (**annuli fibrosus dexter et sinister**) boshlanadi (196-rasm).

Bo'lmachalar miokardi ikki: 1. Yuza qavati ikkala bo'lmaca uchun umumiy ko'ndalang tolalardan iborat. 2. Chuqur qavati har bir bo'lmaca uchun alohida, bo'ylama yo'nalishdagi mushak tolalaridan iborat. Bo'ylama tolalar fibroz halqadan boshlansa, aylanma tolalar bo'lmachaga quyilgan venalarni o'rab turadi.

Qorinchalar miokardi turli yo'nalishdagi uch qavatdan iborat. Tashqi qiyshiq qavat fibroz halqadan boshlanib, yurak uchida yurak girdobi (**vortex cordis**) ni hosil qilib, ichki bo'ylama qavatga o'tib ketadi. So'rg'ichsimon mushaklar va mushak trabekullari shu qavat mushaklari hisobiga hosil bo'ladi. Bu ikkala qavat qorinchalar uchun umumiy. Ular o'rtasida joylashgan halqasimon qavat esa qorinchalar uchun alohida.

Qorinchalararo to'siq shu qavat mushak tutamlaridan iborat.

Yurak devorining tashqi qavati epikard (**epicardium**) miokardni ustidan qoplab turuvchi yurak xaltasining visseral varag'idan iborat. U yupqa biriktiruvchi to'qima qatlami bo'lib, mezoteliy bilan qoplangan. Epikard yurakka keluvchi va yurakdan chiquvchi yirik qon tomirlarni o'rab, perikardning pariyetal varag'iga o'tib ketadi.

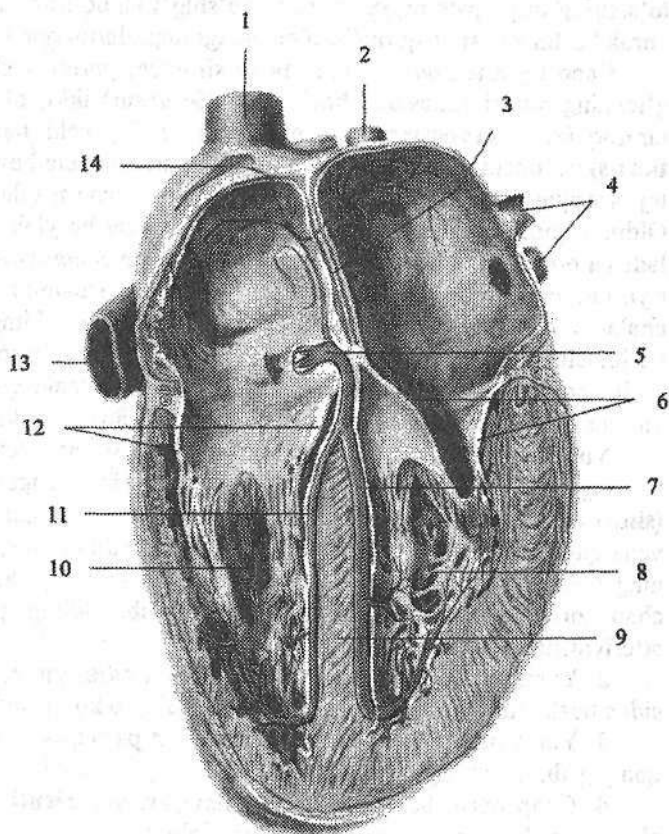
Yurakning o'tkazuv tizimi (complexus stimulans cordis). Yurak miokardining ritmik ravishda qisqarishini uning o'tkazuv tizimi boshqarib turadi (198-rasm). Yurakning o'tkazuv tizimi qo'zg'alishini yurak nervlaridan bo'lmaca va qorinchalar miokardiga o'tkazib berish xususiyatiga ega atipik mushak tolalaridan iborat. Ular tarkibida miofibrillari kam, sarkoplazmasi ko'p bo'ladi. Yurakning o'tkazuv tizimi quyidagilardan iborat:

1. Yurak vena bo'shlig'i va bo'lmaca orasidagi tugun (**nodus sinuatrialis**) o'ng bo'lmaca devorida yuqori kavak vena teshigi bilan o'ng quloqcha o'rtasida joylashib bo'lmachalar miokardiga tolalar beradi.

2. Yurak bo'lmachasi va qorinchasi orasidagi tugun (**nodus atrioventricularis**) bo'lmachalararo to'siqning pastki qismida joylashgan. Pastga tomon tugun hujayralarining o'siqchalari bo'lmachalar va qorinchalar miokardini bog'lab turuvchi yurak bo'lmachasi bilan qorinchasi o'rtasidagi tutamni (**fasciculus atrioventricularis**) hosil qiladi. Qorinchalar orasidagi to'siqni mushak qismida bu tutam o'ng va chap oyoqchalarga (**crus dextrum et sinistrum**) bo'linib, qorinchalar miokardida tugaydi.

**198-rasm.
Yurakning
o'tkazuvchi
tizimi.**

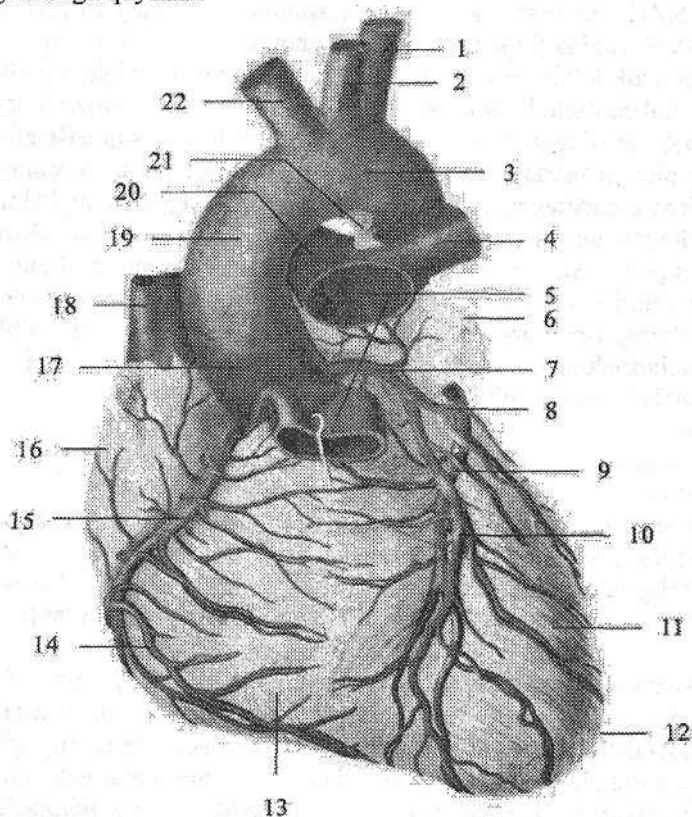
- 1—v.cava superior;
2—v.pulmonalis
dextra; 3—septum
interatreale;
4—v.pulmonalis
sinistra; 5—nodus
atrioventricularis;
6—valva atrioven-
tricularis sinistra;
7—crus sinistrum
fasciculus atrioven-
tricularis; 8—ventri-
culus sinister;
9—septum inter-
ventriculare;
10—ventriculus
dexter; 11—crus
dextrum fasciculus
atrioventricularis;
12—valva atrioven-
tricularis dextra;
13—v.cava inferior;
14—nodus
sinatrialis.



Yurak qon tomirlari. Yurakni aortaning ko'tariluvchi qismidan boshlanuvchi o'ng va chap toj arteriyalar qon bilan ta'minlaydi. Yurak arteriyalari yarimoysimon to'sg'ichlar sinusi sohasidan boshlangani uchun qorinchalar qisqargan vaqtda ularning teshigini qopqoqlar tavaqasi berkitadi. Shuning uchun ularga qon qorinchalar bo'shshagan vaqtda o'tadi.

O'ng toj arteriyasi (*a. coronaria dextra*) yarimoy shaklidagi o'ng to'sg'ichning sinusi sohasidan boshlanadi (199-rasm). O'ng quloqcha ostidan o'tib toj arteriyasining egatida yotadi. Yurakning o'ng o'pka yuzasini aylanib otib, uning orqa yuzasi bo'ylab chapga yo'naladi va chap toj arteriyaning o'rovchi tarmog'i bilan anastomozlashadi. Uning yirik tarmog'i qorinchalararo to'siqning tarmoqlari (*rr. interventriculares septales*) qorinchalararo orqa egat bo'ylab yurak uchigacha boradi. O'ng toj arteriya tarmoqlari o'ng bo'lmacha va qorincha devorini, o'ng qorincha so'rg'ichsimon mushaklarini, qorinchalararo

ladi. Bo'lmachadan boshlangan mayda limfa tomirlari oldingi ko'ks oralig'i limfa tugunlariga quyiladi.



199-rasm. Yurakning qon tomirlari.

1-a. subclavia sinistra; 2-a. carotis communis sinistra; 3, 19-arcus aortae; 4-a. pulmonalis sinistra; 5-truncus pulmonalis; 6-auricula sinistra; 7-a. coronaria sinistra; 8-r. circumflexus a. coronariae sinistrae; 9-v. cardiaca magna; 10-r. interventricularis anterior; 11-ventriculus sinister; 12-apex cordis; 13-ventriculus dexter; 14-v. ventriculi dextri anterior; 15-a. coronaria dextra; 16-auricula dextra; 17-pars ascendens aortae; 18-v. cava superior; 20-a. pulmonalis dextra; 21-lig. arteriosum; 22-truncus brachiocephalicus.

Yurak nervlari. Yurak faoliyatini sezuvchi, simpatik va parasimpatik nervlar boshqaradi. Sezuvchi nervlar yurak va uning qon tomirlari devoridagi retseptorlardan bosh va orqa miyadagi markazlarga boradi. Simpatik tolalar yurak qisqarishini tezlatuvchi va toj arteriyalarni kengaytiruvchi impulsni o'tkazsa, parasimpatik tolalar yurak qisqarishini sekinlatib, toj arteriyalarni toraytiruvchi impulsni o'tkazadi.

Yurakka boruvchi simpatik nerv tolalari simpatik poyaning bo'yin qismidagi uchta simpatik tugunidan boshlanadigan yurakka yo'naluvchi ustki, o'rta va pastki bo'yin nervlari va ko'krak qismining II-V tugunidan chiquvchi yurakka yo'naluvchi ko'krak tarmoqlaridan iborat.

Parasimpatik tolalar esa adashgan nervdan chiquvchi tolalardan iborat. Bu nervlarning tolalari yurak atrofidagi yuza va chuqur joylashgan chigallarni hosil qiladi. Yurak atrofidagi yuza chigal (*plexus cardiacus superficialis*) o'pka poyasining oldingi yuzasi va aorta ravog'ining pastki tomonida, uning chuqur chigali (*plexus cardiacus profundus*) esa aorta ravog'i bilan kekirdakning ikkiga bo'lingan qismi orasida joylashadi. Yurakning yuza va chuqur nerv chigallarining bir qismi miokard bilan epikard orasiga tarqalsa, ikkinchi qismi yurak arteriyalari devori bo'ylab (*plexus coronaries dexter et sinister*) davom etadi. Yurakning a'zo sirti chigallari tolasi a'zo ichki chigaliga o'tib, yurak devori qavatlarida ichida yotadi. Bu chigallar tarkibida nerv hujayralari to'planib, yurak tugunchalarini (*ganglia cardiaca*) hosil qiladi.

Yurak topografiyasi

Yurak va uni o'ragan yurak xaltasi ko'krak qafasida pastki ko'ks oralig'ida o'rta chiziqdan chaproqda yurakning uchdan ikki qismi, o'ngroqda uchdan bir qismi joylashgan. Yon va qisman old tomondan yurak plevra bilan qoplangan o'pka, oldingi ozgina qismi esa to'sh suyagi va qovurg'a tog'aylariga tegib turadi.

Yurakning yuqori chegarasi o'ng va chap uchinchi qovurg'a tog'aylari yuqori chekkasini birlashtiruvchi chiziqda joylashgan. O'ng chegarasi o'ng uchinchi qovurg'a tog'ay yuqori chekkasidan boshlanib, to'sh suyagi chekkasidan 1-2 sm o'ngda vertikal yo'nalib beshinchi qovurg'a tog'ayigacha tushadi. Pastki chegarasi o'ng beshinchi qovurg'a tog'ayidan yurak uchigacha o'tgan chiziqda. Yurak uchi esa chap beshinchi qovurg'a oralig'ida o'rta o'mrov chizig'idan 1-1,5 sm ichkarida yotadi. Chap chegarasi chap uchinchi qovurg'a tog'ayining yuqori chekkasidan to'sh suyagining chap chekkasi bilan chap o'rta o'mrov chizig'i o'rtasidagi sohadan boshlanib yurak uchigacha boradi.

Yurak klapanlarining eshitish sohalari quyidagicha: mitral to'sg'ich chap uchinchi qovurg'a tog'ayi sohasida. Uch tavaqali to'sg'ich to'rtinchi o'ng qovurg'a tog'ayining to'sh suyagiga birikkan joyida. Aorta to'sg'ichi to'sh suyagining chap qirrasida, uchinchi qovurg'a oralig'ida. O'pka poyasining to'sg'ichi chap uchinchi qovurg'a tog'ayining to'sh suyagiga birikkan joyida.

Yurakning yoshga qarab o'zgarishi

Yangi tug'ilgan chaqaloq yuragining bo'lmachalari katta va qorinchalari yaxshi rivojlanmaganligi uchun (200-rasm) yumaloq shaklda bo'ladi. Uning

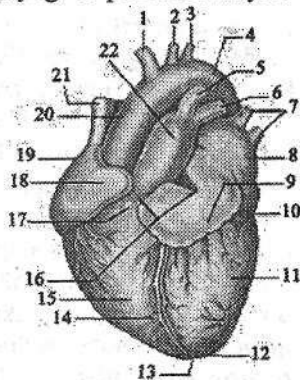
ko'ndalang o'lchami 2,7-3,9 sm, uzunligi 3,0-3,5 sm. O'ng bo'lmacha chapidan sezilarli katta. O'ng bo'lmachaning hajmi 7-10 sm³, chapniki 4-5 sm³. Qorinchalar hajmi 8-10 sm³. Taroqsimon va so'rg'ichsimon mushaklar yaxshi bilinmaydi. Paysimon ipchalar nisbatan yo'g'on va qisqa. O'ng va chap qorinchalar miokardining qalinligi bir xil. Epikard yupqa, elastik va kollagen tolalari kam. Epikard osti yog' to'qimasi yaxshi bilinmaydi. Bola hayotining birinchi yilida yurak bo'yiga tez o'sadi. Birinchi yilning oxirida yurakning hajmi 42 sm³ bo'ladi. Yurakning turli qismlari ayrim yosh davrlarida bir xil o'smaydi. Bola hayotining birinchi yilida bo'lmachalar qorinchalarga nisbatan ko'proq, 2-5 ayniqsa, 6 yoshda bo'lmacha va qorinchalar bir xil, 10 yoshdan so'ng qorinchalar tezroq o'sadi. Yurakning hajmi 7 yoshda 90 sm³, 14 yoshda 130 sm³ bo'ladi.

Yangi tug'ilgan chaqaloq yuragining og'irligi o'rta hisobda 24 g bo'lib, bir yoshda 2 marta, 4-5 yoshda 3 marta, balog'at yoshida 10 marta va 18-20 yoshda 15 marta kattalashadi. 5-6 yoshgacha o'g'il bolalar yuragi qizlarnikiga nisbatan katta bo'lsa, 9-13 yoshlarda buning aksi, 15 yoshdan keyin esa yana o'g'il bolalar yuragi katta bo'ladi. Yangi tug'ilgan chaqaloq yuragi qorinchalari devorining qalinligi 5 mm ga teng bo'lib, bola hayotining 5-kunidan boshlab chap qorincha devori faoliyatiga bog'liq ravishda kattalashib boradi va 2 yoshda o'ng qorinchaga nisbatan 2 marta katta bo'ladi. Yurak devorining qalinlashuvi mushak tolalari va biriktiruvchi to'qima qatlamlarining ko'ndalang o'lchamlari o'sishi hisobiga bo'ladi. Barcha yoshdagi bolalarda atrioventrikulyar to'sg'ich tavaqalari yaltiroq bo'ladi. Yoshga qarab to'sg'ich tavaqalari va epikard zichlashadi. 2 yoshdan boshlab epikard ostiga yog' to'plana boshlaydi.

200-rasm. Chaqaloq yuragi.

Old tomondan ko'rinishi.

1-truncus brachiocephalicus; 2-a. carotis communis sinistra; 3-a. subclavia sinistra; 4-arcus aortae; 5-ductus arteriosus; 6-a. pulmonalis sinistra; 7-vv. pulmonales sinistrae; 8-atrium sinistrum; 9-auricula sinistra; 10-sulcus coronarius; 11-ventriculus sinister; 12-apex cordis; 13-incisura apicis cordis; 14-sulcus interventricularis anterior; 15-ventriculus dexter; 16-basis cordis; 17-conus arteriosus; 18-auricula dextra; 19-atrium dextrum; 20-pars ascendens aortae; 21-v. cava superior; 22-truncus pulmonalis.



15 yoshgacha chap qorincha devorining qalinligi 2,5 marta, o'nginiki 0,3 marta kattalashadi.

Yangi tug'ilgan chaqaloq yuragi yuqori va ko'ndalang joylashadi. Yurak uchi proyeksiyasi IV qovurg'a oralig'ida chap o'rta o'mrov chizig'idan 1-2 sm tashqarida bo'ladi. Bir yoshgacha bo'lgan bolada uning yuqori chegarasi ikkin-

chi qovurg'a oralig'ida bo'lsa, pastki chegarasi kattalarnikiga nisbatan bir qovurg'a oralig'ida yuqori turadi. O'ng chegarasi to'sh suyagining o'ng chekkasida yoki undan 0,5–1 sm o'ngroqda joylashgan. 2–3 yoshlarda yurak qiyshiq holatga o'tadi va o'smirlik davrida kattalarnikiga o'xshab qoladi.

Perikard

Perikard (**pericardium**) yurakni tashqi tomondan o'ragan seroz qopcha. U tuzilishi har xil ikki: tashqi yurak xaltasining biriktiruvchi to'qimali (fibroz) qismi va yurak xaltasining seroz qavatidan iborat. Fibroz perikard (**pericardium fibrosum**) yurak asosida yirik qon tomirlarning tashqi pardasiga o'tib ketadi. Seroz perikard (**pericardium serosum**) ikki: pariyetal varag'i (**lamina parietalis**) fibroz perikardni ichki tomondan qoplaydi. Visseral varag'i (**lamina visceralis**) esa yurakning tashqi pardasi epikardni hosil qiladi. Seroz perikardning pariyetal va visseral varaqlari yurak asosida biridan biriga o'tadi va ular o'rtasida perikard bo'shlig'i (**cavitas pericardiaca**) hosil bo'ladi. Bu bo'shliqda oz miqdorda seroz suyuqlik bo'ladi. Perikard noto'g'ri konus shaklida bo'lib uch qismi tafovut qilinadi:

1. Oldingi to'sh-qovurg'a qismi (**pars sternocostalis**) o'ng va chap mediastinal plevra o'rtasida, oldingi ko'krak devorining orqa yuzasiga to'sh suyagi va yurak xaltasi orasidagi boylamlar (**ligg. stenopericardiaca**) vositasida birikib turadi. Pastki diafragma qismi (**pars diaphragmatica**) diafragmaning pay markaziga birikib turadi.

2. Mediastinal qismi (**pars mediastinalis**) lateral va qisman oldingi tomondan mediastinal plevruga yopishib turadi. Bu qismning o'ng va chap tomonlaridan diafragma nervi va qon tomirlar o'tsa, orqa tomonidan qizilo'ngach, ko'krak aortasi, toq va yarimtoq venalarga tegib turadi.

Perikard bo'shlig'ida yurak va yirik qon tomirlar o'rtasida bo'shliqlar bo'lib, yurak xaltasining ko'ndalang bo'shlig'i (**sinus transversus pericardii**) yurak asosida joylashgan. U oldindan va yuqoridan aortaning ko'tariluvchi qismi va o'pka poyasi, orqadan esa o'ng bo'lmachaning oldingi yuzasi va yuqori kavak vena bilan chegaralangan.

Perikard yangi tug'ilgan chaqaloqda yumaloq shaklda bo'lib, yurakni zich o'rab turadi. Uning vertikal o'lchami 35 mm, ko'ndalangi 41,5 mm. U nisbatan qalin, ammo cho'ziluvchan bo'ladi. Uning yuqori chegarasi juda yuqori, to'sh o'mrov bo'g'imlarini qo'shib turuvchi chiziqqa yetadi. Pastki chegarasi esa yurakning pastki chegarasiga teng. Bolalarda perikard harakatchan bo'ladi.

Arteriyalar taraqqiyoti

Homila hayotining 3-haftasida arteriya poyasi ikkita ventral aortaga bo'linadi. Bu arteriyalar jabra ravoqlariga qarab o'sadi va olti juft aorta ravoqlari

yoki jabra arteriyalarini hosil qilib, ular vositasida o'ng va chap dorsal aortaning boshlang'ich qismi bilan qo'shiladi. Dorsal aortadan uch guruh: segmentlararo dorsal, lateral va ventral segment arteriyalari chiqadi. Yurak, qon tomirlar taraqqiyoti bilan birgalikda miya, ichki a'zolar, qo'l va oyoqlarning o'sishi, qon tomirlar tuzilishini o'zgartirib yuboradi. I, II, V aorta ravoqlari yo'qolib ketadi. Har bir ventral aortaning I-III aorta ravoqlari o'rtasidagi qismi tashqi uyqu arteriyasiga, III aorta ravog'i va dorsal aortaning oldingi bosh miya bilan qo'shilgan qismi ichki uyqu arteriyasiga aylanadi. Dorsal aortaning II-IV aorta ravoqlari o'rtasidagi qismi yopilib ventral aortaning shu qismi umumiy uyqu arteriyasiga aylanadi. Chap IV aorta ravog'ining diametri kattalashib aorta ravog'iga aylanadi. U ko'tariluvchi aortani chap dorsal aorta bilan qo'shadi. Chap dorsal aorta pastga tushuvchi aortaga aylanganidan so'ng, o'ng dorsal aortaning IV ravog'dan orqa qismi yopiladi. IV o'ng aorta ravog'i o'mrov osti arteriyasiga aylanadi. Chap o'mrov osti arteriyasi segmentlararo dorsal arteriya tarmoqlaridan vujudga keladi. O'ng ventral aortaning III-IV ravoqlari o'rtasidagi qismi yelka-bosh poyasiga aylanadi. VI aorta ravog'i o'pkaga ingichka o'pka arteriyasini berganidan so'ng o'ng tomondagisi yopiladi. Chap VI aorta ravog'i chap dorsal arteriya bilan bog'lanib batal nayiga aylanadi va homilada u orqali qon o'pka poyasidan aortaga o'tadi.

Segmentlararo dorsal arteriyalar o'z navbatida dorsal va ventral tarmoqlarga bo'linadi. Bo'yin va bosh sohalarida ularning dorsal tarmoqlaridan umurtqa arteriyasi va uning tarmoqlari hosil bo'ladi. Tana sohasida ular qovurg'alararo va bel arteriyalariga aylanadi. Ventral tarmoqlardan chap o'mrov osti arteriyasi va o'ng o'mrov osti arteriyasining distal qismi hosil bo'ladi. O'mrov osti arteriyasi taraqqiyot davrida qo'lga o'sib kiradi.

Lateral segmentar arteriyalardan juft: diafragma, buyrak, buyrak usti bezi va moyak arteriyalari hosil bo'ladi. Ventral segmentar arteriyalardan esa tuxum sarig'i arteriyasi hosil bo'lib, undan qorin bo'shlig'i a'zolarini qon bilan ta'minlovchi toq arteriyalar rivojlanadi.

Kaudal joylashgan ventral segmentar arteriyalar o'ng va chap kindik arteriyasiga aylanadi va uning boshlang'ich qismidan chiqqan tarmog'i oyoq kurtagiga o'sib kiradi. Chanoq bo'shlig'i a'zolari va oyoqning o'sishi munosabati bilan yonbosh (umumiy, tashqi va ichki) arteriyalari juda tez o'sadi va kindik arteriyasi ichki yonbosh arteriya tarmog'iga aylanadi.

Arteriyalarning tuzilishi

Arteriyalar devori uch qavat pardadan tuzilgan. Ichki qavat qon tomir bo'shlig'i tomonida bir qator endoteliy hujayralaridan iborat bo'lib, uning ostida subendoteliy va ichki elastik membrana joylashgan. O'rta qavat silliq mushak tolalari va ular o'rtasida joylashgan elastik tolalardan iborat. Tashqi qavat biriktiruvchi to'qimadan tashkil topgan. O'rta qavatdagi elastik va mushak tolalarning miqdoriga qarab arteriyalar uch turga bo'linadi.

1. Elastik turdagi arteriyalarga devorida elastik tolalar ko'p bo'lgan arteriyalar (aorta, o'pka poyasi) kiradi.

2. Mushak turdagi arteriyalarga o'rta va kichik kalibrdagi arteriyalar kiradi. Ularning devorida mushak elementlari ko'p bo'lib, qisqarganda qon oqishini tezlatadi.

3. Mushak-elastik turdagi arteriyalar devorida mushak va elastik tolalar miqdori teng bo'ladi. Bu turga yirik arteriyalar (umumiy yonbosh, o'mrov osti, umumiy uyqu) kiradi.

A'zolariga nisbatan joylashishiga qarab arteriyalar a'zo sirti arteriyalari va a'zo ichi arteriyalariga bo'linadi. Agar arteriyalarning tarmoqlari boshqa arteriya tarmoqlari bilan qo'shilsa anastomoz deyiladi. Agar arteriyalar to'bo'lingunicha boshqa tomirlar bilan qo'shilmasa bularni oxirgi arteriyalar deyiladi.

Arteriya tizimi yangi tug'ilgan chaqaloqda anatomik shakllangan bo'ladi. Unda bola tug'ilganidan keyin bo'ladigan o'zgarishlar yo'ldosh qon aylanishini to'xtashi va o'pka qon aylanishining boshlanishi bilan bog'liq bo'ladi. Bola tug'ilganidan keyin yoshga qarab arteriyalarning kengligi, uzunligi, aylanasi, devorining qalinligi o'zgarib boradi. O'smirlik davrida (12–16 yoshlar) arteriyalarning uzunligi va diametri 3–5 marta kattalashadi. Ularning o'sishi tana qismlari va a'zolarining o'sishiga mos ravishda bo'ladi. A'zolar joylashishining o'zgarishi bilan ularning yo'nalishi, uzunligi, boshlanish sohalari ham o'zgaradi. Masalan: moyak yorg'oqqa tushishi bilan moyak arteriyalari uzayadi. Ayrisimon bez yoshga qarab kichraygan davrida uning bir qism arteriyalari yo'qolib ketadi. Bola organizmida mushaklarning egat va kanallari yaxshi bilinmagani uchun, ularda bo'yin, qo'l va oyoqdagi yirik arteriyalar yuza joylashgan bo'ladi.

A'zo ichi qon tomirlari tizimi bolalarda kattalarnikidan farq qiladi. Bola a'zolarining qon tomirlari zichligi maydon birligiga nisbatan yuqori bo'ladi. A'zo ichi qon tomirlari bola hayotining birinchi yilida tez takomillashadi.

Ayrim yosh davrlarida arteriya tizimining har xil qismlarida tomirlar devorining tarkibiy qismi bir xil o'zgarmaydi. Aorta devorida ko'proq tolali to'qimalar bo'ladi. O'rta va mayda arteriyalarda silliq mushak hujayralari kattalashadi va yangidan paydo bo'ladi. Erta bolalik davrida elastik tolalarning ko'p bo'lishi o'sayotgan a'zo tomirlarining cho'ziluvchanligini ta'minlaydi.

Tomirlar mikroskopik tuzilishining o'zgarishi ko'proq erta va ikkinchi bolalik davrida bo'lib, o'simirlilik davrida ular devorining tuzilishi tarkibi ancha tekislanadi.

Kichik qon aylanish doirasi qon tomirlari

Kichik (o'pka) qon aylanish doirasi o'pka kapillyarlaridagi qon bilan o'pka alveolalari o'rtasida gaz almashinuvini ta'minlaydi. Uning tarkibiga o'ng qorinchadan boshlanuvchi o'pka poyasi, o'ng va chap o'pka arteriyalari tarmoqlari bilan, o'pkaning mikrotsirkulyator oqimi va ulardan qon yig'ib chap bo'lma-chaga quyuluvchi ikkita o'ng va ikkita chap o'pka venalari kiradi.

Katta qon aylanish doirasi qon tomirlari

Katta qon aylanish doirasi qon tomirlariga yurakning chap qorinchasidan boshlanuvchi aorta, undan chiqqan bosh, bo'yin, tana, qo'l va oyoq arteriyalari, ularning tarmoqlari, a'zolarning mikrosirkulyator tomirlari, mayda va yirik venalar, o'ng bo'lmachaga quyiluvchi yuqori va pastki kavak venalar kiradi.

Aorta

Aorta (aorta) katta qon aylanish doirasining eng katta toq arteriya tomiridir. Unda uch: aortaning ko'tariluvchi qismi, aorta ravog'i va aortaning tushuvchi qismi tafovut qilinadi.

Aortaning ko'tariluvchi qismi (*pars ascendens aortae*) chap qorinchadan to'sh suyagining chap chekkasida uchinchi qovurg'a oralig'ida chiqadi. Boshlangan yerida u piyozga o'xshab kengayib 25–30 mm kenglikdagi aorta so'g'onini (*bulbus aortae*) hosil qiladi. Bu sohada aorta devori bilan aortaning yarim oy shaklidagi to'sg'ichlari o'rtasida aortaning uchta sinusi bo'ladi. Aortaning ko'tariluvchi qismining boshlanish joyidan yurakning o'ng va chap toj arteriyalari boshlanadi. Aortaning ko'tariluvchi qismi o'pka poyasining orqa qismidan ko'tarilib II o'ng qovurg'a tog'ayini to'sh suyagiga qo'shilgan joyida aorta ravog'iga o'tib ketadi. Bu sohada uning kengligi 21–22 mm gacha kamayadi.

Bolalarda yurakning yuqori joylashishi munosabati bilan aortaning ko'tariluvchi qismi II qovurg'a tog'ayi sohasida aorta ravog'iga o'tadi. Bu soha yoshga qarab o'zgarib 17–20 yoshda II, 25–30 yoshda III ko'krak umurtqasi sohasiga tushadi.

Aorta ravog'i (*arcus aortae*) II qovurg'a tog'ayi orqa yuzasidan chapga va orqa tomonga yo'nalib, IV ko'krak umurtqasi sohasida aortaning tushuvchi qismiga o'tib ketadi. Shu yerda biroz toraygan qism aortaning toraygan joyi (*isthmus aortae*) bor. Aorta ravog'ining ko'tarilgan yuzasidan uchta yirik arteriya: yelka-bosh poyasi, chap umumiy uyqu va chap o'mrov osti arteriyalari boshlanadi. Uning botiq yuzasidan kekirdak, bronx va qalqonsimon bezga bir nechta mayda arteriyalar chiqadi.

Aortaning tushuvchi qismi (*pars descendens aortae*) IV ko'krak umurtqasi sohasidan boshlanib, IV bel umurtqasi sohasida o'ng va chap umumiy yonbosh arteriyalariga bo'linadi. Bo'lingan joyi aortaning bifurkatsiyasi (*bifurcatio aortae*) deb ataladi. Aortaning davomi esa ingichka dumg'azaning o'rta arteriyasiga (*a. sacralis mediana*) aylanib, dumg'azaning chanoq yuzasidan pastga tomon yo'naladi. Aortaning tushuvchi qismi o'z navbatida ko'krak va qorin qismlariga ajratiladi.

Aortaning ko'krak qismi (*pars thoracica aortae*) ko'krak qafasida orqa ko'ks oralig'ida joylashadi. Dastlab u qizilo'ngachning old va chap tomonida yotadi. VIII–IX ko'krak umurtqalari sohasida qizilo'ngachni chap tomonidan aylanib uning orqa tomoniga o'tadi.

Aortaning qorin qismi (**pars abdominalis aortae**) diafragmaning aorta te-shigidan o'tgan joyda XII ko'krak umurtqasi sohasidan boshlanib bel umurt-qalarining old tomonida yotadi.

Yangi tug'ilgan chaqaloqda aortaning diametri 18–20 mm, kengligi 15–16 yoshlarda 4 sm bo'ladi. Pastga tushuvchi aorta 50 yoshgacha 4 marta uzayadi. Bu davrda uning ko'krak qismi qorin qismiga nisbatan tezroq o'sadi.

Aorta ravog'i tarmoqlari

Yelka-bosh poyasi (**truncus brachiocephalicus**) aorta ravog'idan o'ng II qovurg'a tog'ayi sohasida chiqadi. Yelka-bosh poyasi yuqoriga va o'ng tomon-ga yo'nalib, o'ng to'sh-o'mrov bo'g'imi sohasida o'ng umumiy uyqu va o'ng o'mrov osti arteriyasiga bo'linadi.

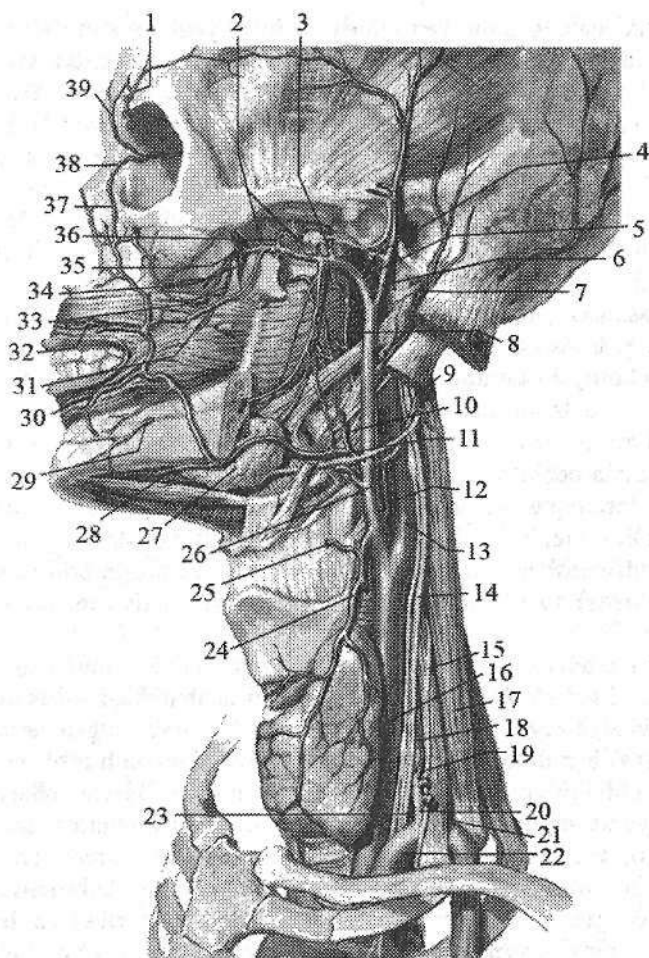
Umumiy uyqu arteriyasi (**a. carotis communis**) o'ng tomonda yelka-bosh poyasidan chap tomonda bevosita aorta ravog'idan boshlanadi. Shuning uchun chap umumiy uyqu arteriyasi o'ngiga nisbatan 2–2,5 sm uzun. Umumiy uyqu arteriyasi to'sh-o'mrov-so'rg'ichsimon va kurak-til osti mushaklarning orqasida bo'yin umurtqalari ko'ndalang o'siqchalari oldida vertikal yo'nalib yuqoriga ko'tariladi (201-rasm). Bo'yinda uning lateral tomonida ichki bo'yinturuq venasi, orqa tomonida adashgan nerv joylashgan bo'lib, bo'yin fassiyasi bilan o'raladi va bo'yinning tomirli-nervli dastasini hosil qiladi. Qalqonsimon tog'ay-ning yuqori chekkasi sohasida har bir umumiy uyqu arteriyasining ikkiga bo'linish sohasini (**bifurcatio carotidis**) hosil qilib tashqi va ichki uyqu arte-riyalariga bo'linadi (201-rasm). Ular bo'lingan joyda quyuq kapillyarlar to'ri va nerv uchlaridan iborat uyqu kalavasi (**glomus caroticum**) joylashgan.

Tashqi uyqu arteriyasining boshlanish joyidagi biroz kengaygan joyni uyqu kengaymasi (**sinus caroticus**) deb ataladi.

Aorta ravog'idan boshlanuvchi umumiy uyqu arteriyasining kengligi bir yoshgacha 3–6 mm bo'lsa, 15–16 yoshda 6–7 mm, kattalarda 9–14 mm bo'ladi.

Tashqi uyqu arteriyasi

Tashqi uyqu arteriyasi (**arteriya carotis externa**) umumiy uyqu arteriya-sidan chiqqandan so'ng, ichki uyqu arteriyasining medial tomonidan yuqoriga ko'tarilib uyqu uchburchagiga boradi. Bigizsimon-til osti suyagi mushagi va ikki qorinchali mushakning medial tomonidan ko'tarilib pastki jag suyagi bo'yinchai sohasida o'zining oxirgi tarmoqlari: chakkaning yuza arteriyasi va ustki jag' arteriyasiga bo'linadi (201-rasm). Tashqi uyqu arteriyasidan 9 ta tarmoq uch guruh bo'lib chiqadi. Uning oldingi guruh tarmoqlariga ustki qalqonsimon bez arteriyasi, til arteriyasi va yuz arteriyasi kiradi.



201-rasm. Bosh va bo'yin arteriyalari. Chap tomondan ko'rinishi.

1-a. supraorbitalis; 2-aa. temporales profundae; 3-a. meningea media; 4-a. transversa faciei; 5-a. maxillaris; 6-a. temporalis superficialis; 7-a. auricularis posterior; 8,12-a. pharyngea ascendens; 9-a. occipitalis; 10-a. palatina ascendens; 11-a. facialis; 13-a. carotis interna; 14-n. vagus; 15-n. phrenicus; 16-a. carotis communis; 17-m. scalenus medius; 18-a. cervicflis ascendens; 19-a. thyroidea inferior; 20-truncus thyrocervicalis; 21-truncus costacervicalis; 22-a. subclavia sinistra; 23-a. vertebralis; 24-a. thyroidea superior; 25-a. laryngea superior; 26-a. carotis externa; 27-glandula submandibularis; 28-a. submentalis; 29-r. mentalis; 30-a. labialis inferior; 31-a. buccalis; 32-a. labialis superior; 33-a. alveolaris superior posterior; 34-a. palatina descendens. 35-a. infraorbitalis; 36-a. masseterica; 37-a. angularis; 38-a. dorsalis nasi; 39-a. supratrochlearis.

1. Ustki qalqonsimon bez arteriyasi (**a. thyroidea superior**) tashqi uyqu arteriyasining boshlanish sohasidan chiqib, oldinga va pastga yoʻnaladi. Qalqonsimon bez boʻlaklari yuqori uchida oldingi bez tarmogʻi (**r. glandularis anterior**) va orqa bez tarmogʻiga (**r. glandularis posterior**) boʻlinadi. Uning tarmoqlari qalqonsimon bez toʻqimasiga kirib tarqaladi va pastki qalqonsimon arteriya tarmoqlari bilan anastomozlashadi. Ustki qalqonsimon arteriyadan yoʻnalishi davomida quyidagi yon tarmoqlar chiqadi: ustki hiqildoq arteriyasi (**a. laryngea superior**) shu nomdagi nerv bilan qalqonsimon-til osti pardasini teshib oʻtib, hiqildoq mushaklari va shilliq pardasini qon bilan taʼminlaydi. Bundan tashqari yuqorigi qalqonsimon arteriyadan til osti suyagiga til osti suyagi tagiga boruvchi tarmoq (**r. infrahyoideus**), toʻsh-oʻmrov-soʻrgʻichsimon mushakka boruvchi tarmoq (**r. sternocleidomastoidea**) va uzuksimon va qalqonsimon togʻ aylar orasidagi tarmoq (**r. cricothyroideus**) chiqadi.

2. Til arteriyasi (**a. lingualis**) tashqi uyqu arteriyasidan til osti suyagi katta shoxi sohasida boshlanib, pastga tilga tomon yoʻnaladi. U ikkiga: til orqasiga boradigan tarmoqlar (**rr. dorsalis linguae**) va tilning chuqur arteriyasiga (**a. profunda linguae**) boʻlinib til mushaklari va shilliq pardasini qon bilan taʼminlaydi. Bundan tashqari til arteriyasi til osti suyagi ustiga boruvchi tarmoq (**r. suprahyoideus**) va til osti soʻlak beziga til osti arteriyasini (**a. sublingualis**) beradi.

3. Yuz arteriyasi (**a. facialis**) til arteriyasidan 3–5 mm yuqoriroq, pastki jagʻ burchagi sohasidan boshlanadi. Jagʻ osti uchburchagi sohasida bu arteriya jagʻ osti beziga tegib oʻtib unga soʻlak bezlarga yoʻnalgan tarmoqlarni (**rr. glandulares**) beradi. Soʻngra pastki jagʻ qirrasini aylanib oʻtib yuzga chiqadi, yuqori va oldinga yoʻnalib ogʻiz burchagiga boradi. Boʻyin sohasida yuz arteriyasidan yumshoq tanglayga yuqoriga yoʻnalgan tanglay arteriyasi (**a. palatina ascendens**), tanglay murtagiga murtakka yoʻnalgan tarmoq (**r. tonsillaris**), engak va boʻyin mushaklariga engak osti arteriyasi (**a. submentalis**) chiqadi. Ogʻiz burchagida pastki lab arteriyasi (**a. labialis inferior**) va ustki lab arteriyasini (**a. labialis superior**) bergach, yuz arteriyasi koʻzning medial burchagiga koʻtarilib, koʻz burchagiga yoʻnaluvchi arteriya (**a. angularis**) nomi bilan koʻz arteriyasining tarmogʻi burunning dorsal arteriyasi bilan anastomoz hosil qiladi.

Tashqi uyqu arteriyasining orqa guruh tarmoqlari

1. Ensa arteriyasi (**a. occipitalis**) yuz arteriyasi bilan bir sohadan boshlanadi. Orqa tomonga chakka suyagining oʻz nomidagi egatida yoʻnalib ensa terisiga ensa sohasidagi tarmoqlarni (**rr. occipitales**) beradi va qarama-qarshi tomondagi arteriya bilan anastomoz hosil qiladi. Bundan tashqari ensa arteriyasidan soʻrgʻichsimon oʻsiqcha sohasidagi tarmoq (**r. mastoidus**), toʻsh-oʻmrov-soʻrgʻichsimon mushakka boruvchi tarmoq (**rr. sternocleidomastoi-**

dei), quloqqa boruvchi (**r. auricularis**), orqa mushaklarining yuqori qismiga pastga yoʻnaluvchi tarmoqni (**r. decedens**) beradi.

Soʻrgʻichsimon teshik orqali oʻtgan miya pardasiga boruvchi tarmoq (**r. meningeus**) bosh miya qattiq pardasini qon bilan taʼminlaydi.

2. Quloq suprasining orqa arteriyasi (**a. auricularis posterior**) tashqi uyqu arteriyasidan ikki qorinchali mushakning orqa qorinchasini ustki chekkasi sohasida boshlanadi. U orqa tomonga qiya yoʻnalib quloq suprasi tarmogʻi (**r. auricularis**), ensa terisiga ensa tarmogʻi (**r. occipitalis**) va soʻrgʻichsimon oʻsimta sohasi terisiga soʻrgʻichsimon oʻsiqcha tarmoqlarini (**rr. mastoidei**) beradi. Uning bigizsimon-soʻrgʻichsimon arteriyasi (**a. stylomastoidea**) shu nomli teshik orqali yuz nervi kanaliga oʻtib nogʻora boʻshligʻi va soʻrgʻichsimon katakchalar shilliq pardasiga nogʻora pardaning orqa arteriyasini (**a. tympanica posterior**) beradi. **A. stylomastoidea** ning oxirgi tarmoqlari miyaning qattiq pardasiga tarqaladi.

3. Toʻsh-oʻmrov-soʻrgʻichsimon mushakka boruvchi tarmoq (**r. sternocleidomastoideus**) shy nomli mushakni qon bilan taʼminlaydi.

Tashqi uyqu arteriyasining oʻrta guruh tarmoqlari

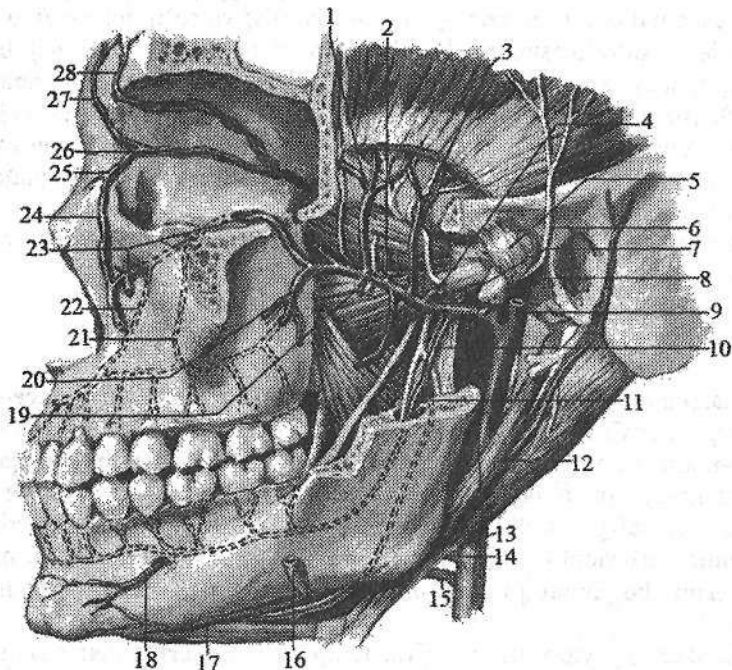
1. Halqumning yuqoriga yoʻnalgan arteriyasi (**a. pharyngea ascendens**) tashqi uyqu arteriyasining boshlanish sohasidan chiqib, halqumning yon devori boʻylab yuqoriga koʻtariladi. U halqum mushaklari va boʻyinning chuqur mushaklariga halqumga yoʻnaluvchi tarmoqlarni (**rr. pharyngeales**), eshituv nayi va nogʻora boʻshligʻi shilliq pardasiga nogʻora pardaning pastki arteriyasini (**a. tympanica inferior**) beradi. Uning miya pardasi orqa arteriyasi (**a. meningea posterior**) boʻyinturuq teshigi orqali kirib miya qattiq pardasini qon bilan taʼminlaydi.

2. Chakkaning yuza arteriyasi (**a. temporalis superficialis**) tashqi uyqu arteriyasining bevosita davomi boʻlib (201-rasm), tashqi eshituv yoʻlining oldidan yuqoriga koʻtariladi. Koʻz kosasi ustki qirrasini sohasida chakkaning yuza arteriyasi kalla usti mushagi, peshona va tepa terisiga peshona va tepa tarmoqlari (**rr. frontalis et parietalis**) boʻlib tarqaladi. Oʻz yoʻnalishida chakkaning yuza arteriyasidan yonoq ravogʻi ostida quloq oldi beziga quloq oldi soʻlak beziga yoʻnaluvchi tarmoq (**r. parotideus**), yonoq, koʻz kosasi osti sohasi terisi va mimika mushaklariga yuzning koʻndalang arteriyasi (**a. transversa faciei**), quloq suprasi, tashqi eshituv yoʻli terisiga quloq suprasining oldingi tarmoqlarini (**rr. auriculares anteriores**) beradi. Yonoq ravogʻi ustida undan chiqqan yonoq-koʻz kosasi arteriyasi (**a. zygomaticoorbitalis**) koʻz kosasining lateral burchagiga yoʻnalib koʻzning aylanma mushagini qon bilan taʼminlasa, chakkaning oʻrta arteriyasi (**a. temporalis media**) chakka mushagini qon bilan taʼminlaydi.

Ustki jagʻ arteriyasi (**a. maxillaris**) tashqi uyqu arteriyasining chakkaning

yuza arteriyasiga nisbatan katta tarmog'idir (201-, 202-rasm). Uning qisqa poyasi pastki jag' suyagi shoxining orqasidan o'tib chakka osti va qanot-tanglay chuqurchalarida yotgani uchun uch sohaga bo'lib o'rganiladi. Uning pastki jag' sohasidan quyidagi tarmoqlar chiqadi:

1. Chakka-pastki jag' bo'g'imi, tashqi eshituv yo'li va nog'ora pardani qon bilan ta'minlovchi quloq suprasining chuqur arteriyasi (**a. auricularis profunda**).



202-rasm. Ustki jag' arteriyasi va uning tarmoqlari.

- 1-a. temporalis profunda anterior; 2-r. pterygoideus lateralis; 3-a. temporalis profunda posterior; 4-a. masseterica; 5-lig. laterale; 6-n. auriculotemporalis; 7-a. meningea media; 8-a. maxillaris; 9-a. temporalis superficialis; 10-a. alveolaris inferior; 11-r. mylohyoideus; 12-m. stylohyoideus; 13-a. carotis externa; 14, 16-a. facialis; 15-a. lingualis; 17-a. submentalis; 18-a. mentalis; 19-r. pterygoideus medialis; 20-a. alveolaris superior posterior; 21- a. alveolaris superior media; 22- a. alveolaris superior anterior; 23-a. infraorbitalis; 24-a. angularis; 25-a. dorsalis nasi; 26-a. ophthalmica; 27-a. supratrochlearis; 28-a. supraorbitalis.

2. Toshimon-nog'ora yorig'i orqali o'tib nog'ora bo'shlig'i shilliq pardasini qon bilan ta'minlovchi nog'ora pardaning oldingi arteriyasi (**a. tympanica anterior**).

3. Pastki jagʻ kanaliga kiruvchi pastki jagʻdagi tish kataklari arteriyasi (**a. alveolaris inferior**). U tishlarga boruvchi tarmoqlar (**rr. dentales**) va tishlar atrofidagi tarmoqlarni (**rr. peridentales**) berganidan keyin engak teshigi orqali chiqib, engak arteriyasi (**a. mentalis**) nomi bilan mimika mushaklari va engak terisini qon bilan taʼminlaydi. Kanalga kirgunicha bu arteriyadan pastki jagʻ-til osti mushagi va ikki qorinli mushakning oldingi qorinchasiga jagʻ-til osti tarmogʻi (**a. mylohyoidea**) chiqadi.

4. Miya pardasining oʻrta arteriyasi (**a. meningea media**) oʻtkir qirrali teshik orqali kiradi. Undan nogʻora boʻshligʻi shilliq pardasiga ustki nogʻora parda arteriyasi (**a. tympanica superior**), miyaning qattiq pardasiga peshona va topa tarmoqlari (**rr. frontalis et parietalis**) chiqadi. Miya pardasining oʻrta arteriyasi oʻtkir qirrali teshikka kirishidan oldin undan chiqqan qoʻshimcha tarmoq (**r. accessorius**) qanotsimon mushaklar va eshituv nayini qon bilan taʼminlab, oval teshik orqali kalla ichiga kirib miya qattiq pardasi va uch shoxli nerv tugunini qon bilan taʼminlaydi.

Ustki jagʻ arteriyasining chakka osti chuqurchasi sohasidan chaynov mushaklarini qon bilan taʼminlovchi chaynov arteriyasi (**a. masseterica**), oldingi va orqadagi chakkaning chuqur arteriyalari (**a. temporalis profunda anterior et posterior**), qanotsimon mushaklarga boruvchi tarmoqlar (**rr. pterygoidei**), shuningdek, lunj mushagiga va lunjning shilliq pardasini qon bilan taʼminlovchi lunj arteriyasi (**a. buccalis**) chiqadi. Ustki jagʻ suyagining doʻmboqchasidagi tish katakchalari teshiklari orqali kiruvchi ustki jagʻdagi tish katakchalarining orqa arteriyasi (**a. alveolaris superior posterior**) ustki jagʻ boʻshligʻi shilliq pardasini qon bilan taʼminlaydi. Undan chiqqan tishlarga yoʻnaluvchi tarmoqlar (**rr. dentales**) va tishlar atrofidagi tarmoqlar (**rr. peridentales**) ustki jagʻ tishlari va milkini qon bilan taʼminlaydi.

Ustki jagʻ arteriyasining qanot-tanglay chuqurchasi sohasidan 3 ta tarmoq chiqadi.

1. Uning oxirgi tarmogʻi boʻlgan koʻz kosasining pastki arteriyasi (**a. infraorbitalis**) koʻz kosasining ostki yorigʻi orqali koʻz kosasiga kiradi. U pastki toʻgʻri va qiyshiq mushaklarga tarmoqlar berganidan keyin oʻz nomidagi teshik orqali yuzga chiqadi va mimika mushaklarini, ustki lab, burun, pastki qovoq terisini qon bilan taʼminlaydi. Koʻz kosasi osti kanalida undan ustki jagʻdagi tish katakchalarining oldingi arteriyalari (**aa. alveolares superiores anteriores**) chiqadi. Uning tishlarga yoʻnaluvchi tarmoqlari (**rr. dentales**) va tishlar atrofidagi tarmoqlari (**rr. peridentales**) ustki jagʻ tishlari va milkini qon bilan taʼminlaydi.

2. Tanglayning pastga yoʻnalgan arteriyasi (**a. palatina descendens**) katta tanglay kanali orqali oʻtib, tanglayni katta arteriyasi (**a. palatina major**) va tanglayning kichik arteriyalari (**aa. palatinae minores**) boʻlib qattiq va yumshoq tanglayni qon bilan taʼminlaydi. Uning boshlanish sohasidan chiqqan qanotsimon kanal arteriyasi (**a. canalis pterygoidei**) halqumning burun qismi va eshituv nayini qon bilan taʼminlaydi.

3. Ponasimon suyak-tanglay arteriyasi (**a. sphenophalatina**) oʻz nomidagi teshik orqali oʻtib, burunning yon, orqa va burun toʻsigʻi arteriyalari (**aa. nasales posteriores, laterales et septi**) boʻlib burun boʻshligʻining shilliq pardasini qon bilan taʼminlaydi.

Ichki uyqu arteriyasi

Ichki uyqu arteriyasining (**a. carotis interna**) boshlangʻich qismi tashqi uyqu arteriyasining lateral va orqa tomonida, soʻngra medial tomonida yotadi (201-rasm). Bu arteriya halqum va ichki boʻyinturuq venaning oʻrtasidan tikka koʻtarilib, uyqu kanalining tashqi teshigi orqali kanalga keyin kalla boʻshligʻiga kiradi. Unda boʻyin qismi (**pars cervicalis**), chakka suyagining toshsimon qismi (**pars petrosa**), soʻgʻon qismi (**pars cavernosa**) va miya qismi (**pars cerebrealis**) tafovut qilinadi. Boʻyin qismidan tarmoqlar chiqmaydi.

Ichki uyqu arteriyasining toshsimon qismida ichki uyqu arteriyasidan chiqqan ichki uyqu arteriyasining quloqning nogʻora qismiga boruvchi arteriyasi (**a. caroticotypanicae**) nogʻora boʻshligʻini qon bilan taʼminlaydi. Qanotsimon kanalga yoʻnaluvchi arteriya (**a. canalis pterygoidei**) qanotsimon kanal ichidan oʻtib qanot-tanglay chuqurchasiga chiqadi va u yerdagi hosilalarni qon bilan taʼminlaydi. Kanaldan chiqqanidan keyin ichki uyqu arteriyasi yuqoriga qarab bukilib oʻz nomidagi egatda yotadi. Ichki uyqu arteriyasining soʻgʻon qismidan quyidagi tarmoqlar chiqadi: a) chodir asosidagi tarmoq (**r. basalis tentorii**) miya qattiq parda chodiri asosini qon bilan taʼminlaydi; b) chodir qirgʻogʻidagi tarmoq (**r. marginalis tentori**) miya qattiq pardasi chekkasini qon bilan taʼminlaydi; d) miyani oʻrab turuvchi pardaga boruvchi tarmoq (**r. meningeus**) miya qattiq pardasini; e) gipofizning pastki arteriyasi (**a. hypophysialis inferior**) gipofizni qon bilan taʼminlaydi; f) uch shoxli nerv tuguniga boruvchi tarmoq (**rr. ganglionaris trigeminales**) uch shoxli nerv tugunini qon bilan taʼminlaydi.

Arteriya koʻruv nervi kanali sohasida bukilib koʻz arteriyasini beradi va yuqoriga koʻtarilib bosh miyaning qattiq va toʻr pardasini teshib oʻtib oxirgi tarmoqlarga boʻlinadi.

Koʻz arteriyasi (**a. ophthalmica**) ichki uyqu arteriyasidan koʻruv nervi kanali sohasida chiqib koʻruv nervi bilan birga koʻz kosasiga kiradi (203-rasm). Koʻz kosasining medial devori boʻylab yoʻnalgan arteriya koʻz kosasining medial burchagida oʻzining oxirgi tarmoqlari: qovoqning medial arteriyasi va burunning orqa arteriyasiga boʻlinadi. Koʻz kosasida undan quyidagi tarmoqlar chiqadi:

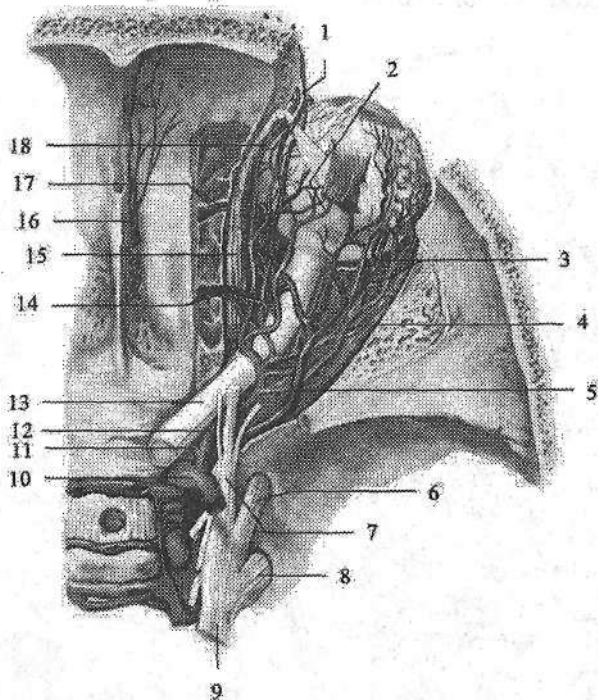
1. Koʻz yoshi bezi arteriyasi (**a. lacrumalis**) koʻzning yuqorigi va lateral toʻgʻri mushaklari oʻrtasidan yoʻnalib, shu mushaklarni va koʻz yoshi bezini qon bilan taʼminlaydi. Undan chiqqan ingichka qovoqning lateral arteriyalari (**aa. palpebrales laterales**) qovoqlarning lateral chekkasini qon bilan taʼminlaydi.

2. Uzun va kalta orqa kiprikli arteriyalar (**a. ciliaris posteriores longae et breves**) sklerani teshib o'tib ko'zning tomirli pardasiga tarqaladi.

3. Ko'zning to'r pardasidagi markaziy arteriya (**a. centralis retinae**) ko'rur nervi bilan to'r pardaga boradi.

4. Mushaklarning arteriyalari (**aa. musculares**) ko'z olmasining yuqorigi to'g'ri va qiyshiq mushaklarini qon bilan ta'minlaydi.

5. Orqa g'alvirsimon arteriya (**a. ethmoidales posterior**) g'alvirsimon suyakning orqa katakchalari shilliq pardasiga boradi.



203-rasm. O'ng ko'z kosasi qon tomirlari. Ust tomondan ko'rinishi.

- 1-v. supraorbitalis; 2-a. ciliaris posterior; 3-a et v. lacrimalis; 4-r. muscularis;
5-v. ophthalmica superior; 6-n. maxillaris; 7-n. ophthalmicus; 8-n. mandibularis;
9-n. trigeminus; 10-a. carotis interna; 11-a. centralis retinae; 12-a. ophthalmica;
13-n. opticus; 14-a et v. ethmoidalis posterior; 15-m. obliquus superior;
16-a. meningeae anterior; 17-a et v. ethmoidalis anterior; 18-a. supraorbitalis.

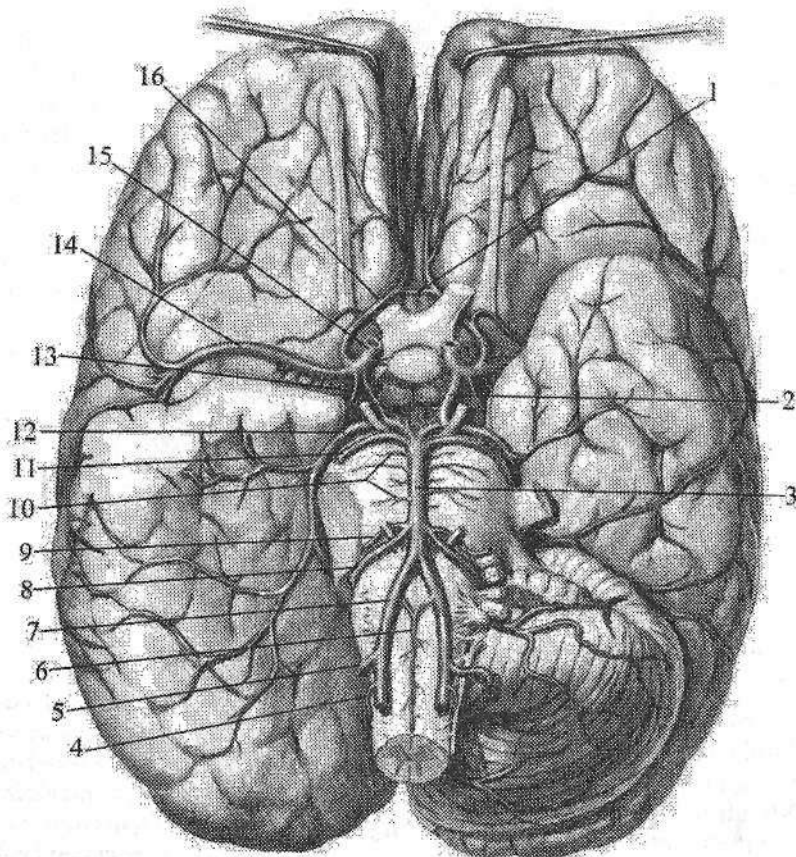
6. Oldingi g'alvirsimon arteriya (**a. ethmoidales anterior**) g'alvirsimon suyakning oldingi katakchalari, burun bo'shlig'i va burun to'sig'ining oldingi qismi shilliq pardasiga boradi. Undan chiquvchi qattiq pardaning oldingi tarmog'i (**a. meningeae anterior**) kalla bo'shlig'iga kirib, oldingi kalla chuqurchasidagi miya qattiq pardasini qon bilan ta'minlaydi.

7. Oldingi kiprikli arteriyalar (*a. ciliares anteriores*) tarmoqlarining bir qismi sklerani, ikkinchi qismi esa konyunktivani qon bilan ta'minlaydi.

8. G'altak usti arteriyasi (*a. supratrochlearis*) ko'z kosasidan chiqib peshona mushagi va terisiga tarqaladi.

9. Ko'z arteriyasining oxirgi tarmoqlaridan qovoqning medial arteriyasi (*a. palpebralis medialis*) ko'zning medial burchagi sohasi terisini qon bilan ta'minlaydi.

10. Burunning orqa arteriyasi (*a. dorsalis nasi*) ko'z burchagida burchak arteriyasi bilan anastomoz hosil qiladi.



204-rasm. Bosh miya arteriyalari. Ostki tomondan ko'rinishi.

1—a. communicans anterior; 2—a. communicans posterior; 3—a. basilaris; 4—a. spinalis posterior; 5—a. cerebelli inferior posterior; 6—a. spinalis anterior; 7—a. vertebralis; 8—a. cerebelli inferior anterior; 9—a. layrinthi; 10—aa. pontinus; 11—a. cerebelli superior; 12—a. cerebri posterior; 13—a. choroidea anterior; 14—a. cerebri media; 15—a. carotis interna; 16—a. cerebri anterior.

arteriosus cerebri) hosil bo'ladi. Bu halqa bosh miyani bir me'yorda qon bilan ta'minlanishini boshqarib turadi.

Homila hayotining ikkinchi yarmida ichki uyqu arteriyasining kalla ichi qismining kengligi 1,86 mm, uzunligi 4,9 mm bo'ladi. Bola tug'ilganidan keyin uning oichamlari emizikli, erta bolalik va bolalikning ikkinchi davrlarida sezilarli o'sadi. Uning kengligi o'smirlilik davrida o'rtacha 3,87 mm, uzunligi 6,94 mm bo'ladi. Bu davr davomida miyaning oldingi arteriyasining kengligi 2 marta, uzunligi esa 3 marta kattalashadi. Ichki uyqu arteriyasining eng katta tarmog'i bo'lgan miyaning o'rta arteriyasining o'lchamlari bosh miyaning o'sishiga mos ravishda o'zgarib boradi.

O'mrov osti arteriyasi

O'mrov osti arteriyasi (**a. subclavia**) o'ng tomonda yelka-bosh poyasidan, chap tomonda bevosita aorta ravog'idan boshlanadi. Shuning uchun chap o'mrov osti arteriyasi o'ngidan 4 sm uzunroq. O'mrov osti arteriyasi ko'krak bo'shlig'ining ustki aperturasidan chiqib, narvonsimon mushak oralig'idan o'mrov ostiga o'tib, I qovurg'aning shu nomdagi egatida yotadi. I qovurg'aning lateral chekkasidan qo'ltiq osti chuqurchasiga o'tadi va qo'ltiq osti arteriyasiga davom etadi. O'mrov osti arteriyasi shartli ravishda uch qismga bo'lib o'rganiladi (206-rasm). 1. Boshlangan joyidan oldingi narvonsimon mushakning oldingi chekkasigacha. 2. Narvonsimon mushaklar oralig'i. 3. Narvonsimon mushak oralig'idan chiqqanidan to I qovurg'aning lateral chekkasigacha. O'mrov arteriyasining birinchi qismidan umurtqa arteriyasi, ichki ko'krak arteriyasi va qalqonsimon-bo'yin poyasi chiqadi.

1. Umurtqa arteriyasi (**a. vertebralis**) VII bo'yin umurtqasi sohasida chiqib, VI bo'yin umurtqasining ko'ndalang teshigiga kiradi (206-rasm). So'ngira arteriya bo'yin umurtqalarining ko'ndalang teshiklari orqali yuqoriga yo'naladi. Atlantning ko'ndalang teshigidan chiqib o'z nomdagi egatda yotadi. Keyin arteriya orqa atlant-ensa pardasini teshib o'tib, ensa suyagining katta teshigi orqali kalla ichiga kiradi. Ko'prikning orqa chekkasida ikkala arteriya o'zaro birikib bazilyar arteriyani (**a. basilaris**) hosil qiladi.

Umurtqa arteriyasi to'rt: umurtqa pog'onasining oldidagi qismi, ko'ndalang o'simtalar qismi, birinchi bo'yin umurtqasi sohasidagi qismi va kalla ichidagi qismiga bo'lib o'rganiladi.

Umurtqa arteriyasining umurtqa pog'onasining oldidagi qismidan (**pars prevertebralis**) tarmoqlar chiqmaydi.

Umurtqa arteriyasining ko'ndalang o'simtalar qismidan (**pars transversaria**) quyidagi tarmoqlar chiqadi:

1. Orqa miyaga yo'naluvchi tarmoqlar (**rr. spinales**) umurtqalararo teshikdan o'tib orqa miyaning bo'yin segmentlarini qon bilan ta'minlashda qatnashadi.

2. Mushaklarga yoʻnaluvchi tarmoqlar (**rr. musculares**) boʻyinning chuqur mushaklarini qon bilan taʼminlaydi.

Umurtqa arteriyasining birinchi boʻyin umurtqasi sohasidagi qismidan (**pars atlantica**) ham tarmoqlar chiqmaydi.

Umurtqa arteriyasining kalla ichi qismidan (**pars intracranialis**) quyidagi tarmoqlar chiqadi:

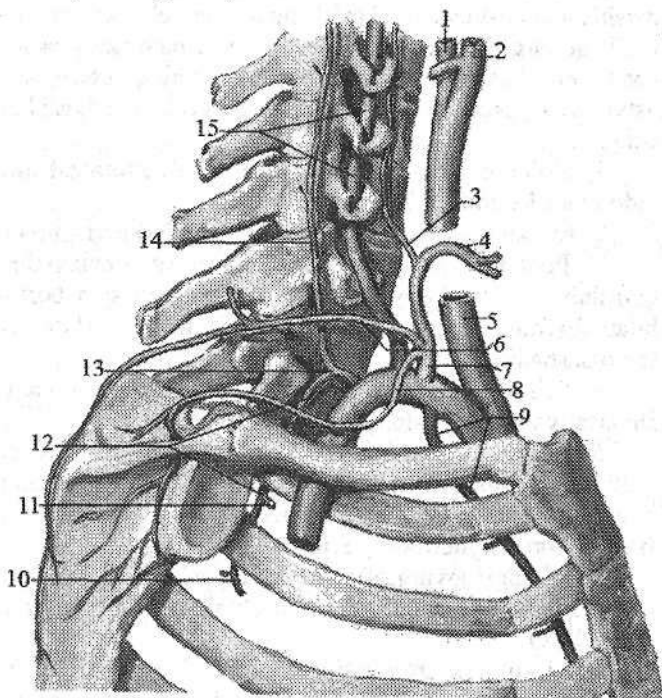
1. Orqa miyaning orqa arteriyasi (**a. spinalis posterior**) orqa miyaning orqa yuzasidan pastga tomon tushib, oʻz nomidagi qarama-qarshi arteriya bilan anastomozlashadi.

2. Orqa miyaning oldingi arteriyasi (**a. spinalis anterior**) qarama-qarshi tomondagi shu nomli arteriya bilan qoʻshilib (204-rasm), oldingi oʻrta yoriq boʻylab pastga yoʻnaladi. Bu yerda old tomonda umurtqa arteriyalarini, orqa tomonda orqa miyaning oldingi arteriyalarini oʻzaro qoʻshilishidan yana bir arterial halqa (Zaxarchenko halqasi) hosil boʻladi.

3. Miyachaning orqa pastki arteriyasi (**a. inferior posterior cerebelli**) miyachaning orqa pastki qismlariga tarqaladi.

206-rasm. Oʻng oʻmrov osti arteriyasi tarmoqlari. Yon tomondan koʻrinishi.

1—a. carotis interna;
2—carotis externa;
3—a. cervicalis ascendens; 4— a. thyroidea superior;
5—a. carotis communis; 6—a. cervicalis superficialis;
7—truncus thyrocervicalis; 8—a. suprascapularis;
9—a. thoracica interna; 10—a. intercostalis posterior II; 11—a. intercostalis posterior I; 12—a. intercostalis suprema; 13—truncus costacervicalis; 14—a. cervicalis profunda; 15—a. vertebralis.



4. Medial miya tarmoqlari (**rr. medullares mediales**) va lateral miya tarmoqlari (**rr. medullares laterales**) uzunchoq miyani qon bilan taʼminlaydi.

Bazilyar arteriya (**a. basilaris**) ko'prikda asosidagi egatda yotadi va ko'prikning oldingi chekkasida o'ng va chap miyaning orqa arteriyalariga bo'linadi. Bazilyar arteriyadan quyidagi tarmoqlar chiqadi:

1. Miyachaning pastki oldingi arteriyasi (**a. inferior anterior cerebelli**) (o'ng va chap) miyachaning pastki yuzasiga tarqaladi. Undan labirint arteriyasi (**a. labyrinti**) chiqib, ichki eshituv yo'li orqali ichki quloqqa boradi.

2. Ko'prik arteriyasi (**aa. pontis**) miya ko'prigiga boradi.

3. O'rta miya arteriyalari (**aa. mesencephalicae**) o'rta miyaga boradi.

4. Miyachaning ustki arteriyasi (**a. superior cerebelli**) (o'ng va chap) miyachaning yuqori qismini qon bilan ta'minlaydi.

5. Miyaning orqa arteriyasi (**a. cerebri posterior**) miya oyoqchasini aylanib o'tib, bosh miya yarim pallasining chakka va ensa bo'laklari pastki yuzasiga tarmoqlar beradi. Miyaning orqa arteriyasi ichki uyqu arteriyasining orqa qo'shuvchi arteriyasi bilan qo'shilib bosh miya asosidagi arterial halqani hosil qilishda ishtirok etadi.

II. Ichki ko'krak arteriyasi (**a. thoracica interna**) umurtqa arteriyasining qarshisidan boshlanadi. U to'sh suyagining chekkasidan 1–1,5 sm tashqariroqda I–VII qovurg'a tog'ayi bo'ylab pastga tushadi (206-rasm) va VII qovurg'aning pastki chekkasida diafragma mushaklarining arteriyasi va qorin devorining ustki arteriyasiga bo'linadi. Ichki ko'krak arteriyasidan quyidagi tarmoqlar chiqadi:

1. Ko'ks oralig'i tarmoqlari (**rr. mediastinales**) mediastinal plevraga va oldingi ko'ks oralig'i kletchatkasiga.

2. Ayrisimon bez tarmoqlari (**rr. thymici**) ayrisimon bezga.

3. Perikard va diafragma arteriyasi (**a. pericardiacophrenica**) ko'krak qafasining ichki arteriyasidan I qovurg'a sohasida boshlanib diafragma nervi bilan diaframagacha tushib, diafragmaning boshqa arteriyalari bilan anastomozlashadi.

4. To'sh tarmoqlari (**rr. sternales**) to'shni qon bilan ta'minlab qarama-qarshi arteriya bilan anastomozlashadi.

5. Teshib o'tuvchi tarmoqlar (**rr. perforantes**) yuqorigi V–VI qovurg'a oralig'ini teshib o'tib katta ko'krak mushagi va terini qon bilan ta'minlaydi. III–V teshib o'tuvchi tarmoqlardan ayollarda sut beziga boruvchi medial tarmoqlar (**rr. mammarii mediales**) chiqadi.

6. Oldingi qovurg'alararo tarmoqlar (**rr. intercostales anteriores**) yuqoridagi 5 ta qovurg'alararo oraliqda chiqib qovurg'alararo mushaklarni qon bilan ta'minlaydi.

Ichki ko'krak arteriyasining oxirgi shoxlaridan diafragma mushaklarining arteriyasi (**a. musculophrenica**) lateral tomonga va pastga diafragma yo'nalib, pastki 5 ta qovurg'a oralig'iga tarmoqlar beradi. Qorin devorining ustki arteriyasi (**a. epigastrica superior**) qorin to'g'ri mushagi qinining orqa devorini teshib o'tib qorin to'g'ri mushagini qon bilan ta'minlaydi va kindik sohasida shu nomli pastki arteriya bilan anastomoz hosil qiladi.

III. Qalqonsimon-bo'yin poyasi (*truncus thyrocervicalis*) oldingi narvonsimon mushak medial chekkasidan boshlanib (206-, 207-rasm), uning uzunligi 1,5 sm atrofida bo'lib 4 ta tarmoqqa: pastki qalqonsimon arteriyasi, bo'yinning ko'tariluvchi arteriyasi, kurak usti arteriyasi va bo'yinning yuza arteriyalariga bo'linadi:

1. Pastki qalqonsimon arteriyasi (*a. thyroidea inferior*) bo'yinning uzun mushagi oldida yuqoriga ko'tarilib qalqonsimon bezning bo'laklariga bezga boruvchi tarmoqlar (*rr. glandulares*) beradi va qalqonsimon bezning ustki arteriyasi bilan anastomozlashadi. Yo'l-yo'lakay undan halqumga boruvchi tarmoqlar (*rr. pharyngeales*), qizilo'ngach tarmoqlari (*rr. oesophageales*) va traxeya tarmoqlari (*rr. tracheales*), shuningdek, hiqildoq mushaklari va shilliq pardasini qon bilan ta'minlovchi pastki hiqildoq arteriyasi (*a. laryngea inferior*) chiqadi.

2. Bo'yinning ko'tariluvchi arteriyasi (*a. cervicalis ascendens*) yuqoriga diafragma nervining medial tomonidan ko'tarilib bo'yinning chuqur mushaklarini qon bilan ta'minlaydi va orqa miyani qon bilan ta'minlashda ishtirok etuvchi orqa miya tarmoqlarini (*rr. spinales*) beradi.

3. Kurak usti arteriyasi (*a. suprascapularis*) orqa tomonga yo'nalib kurak kemtigi orqali kurakning o'tkir qirrasini ustidagi chuqurchaga, keyin kurakning o'tkir qirrasini ostidagi chuqurchaga o'tadi va shu yerdagi mushaklarni qon bilan ta'minlaydi va kurak suyagini aylanib o'tuvchi arteriya bilan anastomozlashadi.

4. Bo'yinning yuza arteriyasi (*a. cervicalis superficialis*) yuqoriga narvonsimon mushaklarni old yuzasi bo'ylab ko'tarilib narvonsimon mushaklarga tarmoq beradi. Lateral tomonga burilib, o'mrov ustidan o'tib trapetsiyasimon, rombsimon va orqaning yuqori tishli mushagini qon bilan ta'minlaydi.

O'mrov osti arteriyasining ikkinchi qismidan qovurg'a-bo'yin poyasi (*truncus costocervicalis*) chiqadi (206-rasm). Bu arteriya narvonsimon mushaklar oralig'idan boshlanib, ikki tarmoqqa: bo'yinning chuqur arteriyasi va eng yuqorigi qovurg'alararo arteriyaga bo'linadi.

1. Bo'yinning chuqur arteriyasi (*a. cervicalis profunda*) orqa tomonga yo'nalib bo'yindagi va boshdagi yarim qirrali mushaklarni qon bilan ta'minlaydi.

2. Eng yuqorigi qovurg'alararo arteriya (*a. intercostalis suprema*) pastga yo'nalib I qovurg'aro sohani qon bilan ta'minlovchi birinchi qovurg'alararo orqa arteriya (*a. intercostalis posterior prima*) va II qovurg'aro sohani qon bilan ta'minlovchi ikkinchi qovurg'alararo orqa arteriya (*a. intercostalis posterior secunda*)ga bo'linadi. Ulardan orqaga yo'naluvchi tarmoqlar (*rr. dorsales*) va orqa miyaga yo'naluvchi tarmoqlar (*rr. spinales*) chiqadi.

O'mrov osti arteriyasining uchinchi qismidan bo'yinning ko'ndalang arteriyasi (*a. transversa coli*) oldingi narvonsimon mushakning lateral chekkasi sohasida boshlanib, kurak o'tkir qirrasining medial uchi sohasida ikki tarmoqqa bo'linadi: a) yuzaki tarmoq (*r. superficialis*) kurakni ko'taruvchi, bo'yinning tasmasimon va trapetsiyasimon mushaklarini qon bilan ta'minlaydi; b) chuqur

tarmoq (**r. profundus**) pastga yoʻnalib rombsimon, orqaning yuqori tishli, kurak osti va orqaning serbar mushaklarini qon bilan taʼminlaydi.

Oʻmrov osti arteriyasining diametri bola tugʻilganidan toʻrt yoshgacha boʻlgan davrda tez oʻsadi. Uning tarmoqlaridan biri – umurtqa arteriyasi bolalikning ayrim davrlarida bir tekis oʻsmay, oʻsmirlik davrida uch martaga yaqin kattalashib kengligi oʻrtacha 3 mm, uzunligi 27 mm boʻladi. Oʻng va chap umurtqa arteriyalarining qoʻshilishidan hosil boʻlgan bazilyar arteriyaning oʻlchamlari turli davrlarda turlicha oʻzgarib, oʻsmirlik davrida kengligi 3,2 mm, uzunligi 3 sm ga yetadi. Uning oxirgi tarmogʻi boʻlgan miyaning orqa arteriyasining kengligi homila hayotining ikkinchi yarmida 0,9 mm boʻlsa, oʻsmirlik davrida 2,54 mm. Uning uzunligi esa bu davrlarda oʻrtacha 4,25 sm va 8,7 sm boʻladi.

Qoʻltiq osti arteriyasi

Qoʻltiq osti arteriyasi (**a. axillaris**) oʻmrov osti arteriyasining bevosita davomi (207-rasm) boʻlib, qoʻltiq osti chuqurchasida yelka chigali tutamlari oʻrtasida joylashgan. Katta koʻkrak mushagining pastki chekkasida u yelka arteriyasiga oʻtib ketadi. Qoʻltiq osti arteriyasi uch qismga boʻlib oʻrganiladi. Uning birinchi qismi koʻkrak-oʻmrov uchburchagi sohasida quyidagi tarmoqlar chiqadi:

1. Yuqori koʻkrak arteriyasi (**a. thoracica superior**) tarmoqlari I–II qovurgʻa oraligʻiga yoʻnaladi (207-rasm). U qovurgʻalararo mushaklar, omrov osti mushagi, katta va kichik koʻkrak mushagi, oldingi tishchali mushakka tarmoqlar beradi.

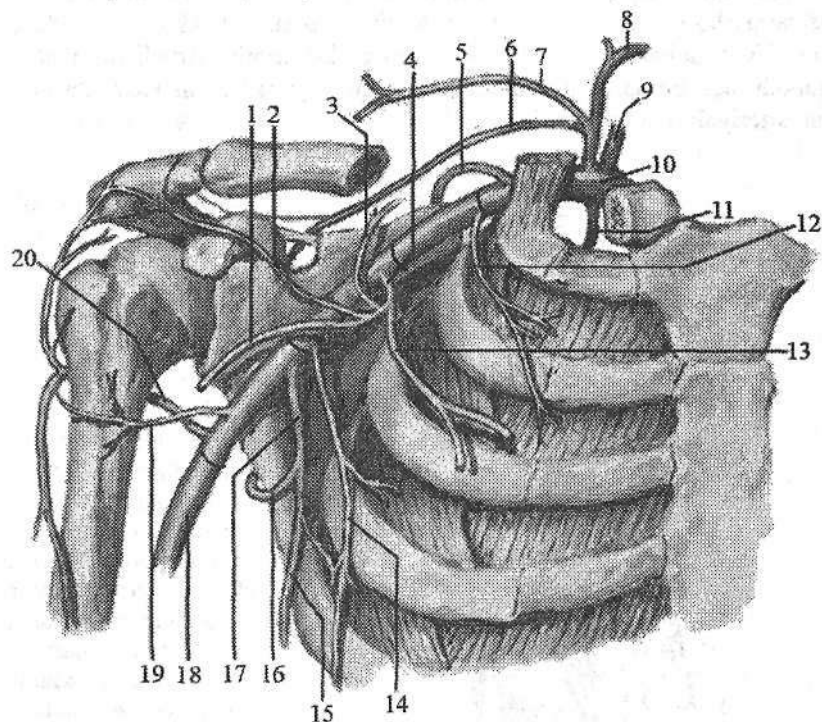
2. Koʻkrak-kurak oʻsigʻi arteriyasi (**a. thoracicoacromialis**) kichik koʻkrak mushagining yuqori chekkasi sohasida boshlanib (207-rasm), toʻrtta tarmoqqa boʻlinadi: kurak oʻsigʻiga yoʻnaluvchi tarmoq (**r. acromialis**) kurak-oʻmrov boʻgʻimi, qisman yelka boʻgʻimi xaltasini qon bilan taʼminlaydi; oʻmrov tarmogʻi (**r. clavicularis**) oʻmrov suyagi va oʻmrov osti mushagini qon bilan taʼminlaydi; deltasimon tarmoq (**r. deltoideus**) deltasimon va katta koʻkrak mushagi va ularni qoplagan terini qon bilan taʼminlaydi; koʻkrak tarmoqlari (**rr. pectorales**) katta va kichik koʻkrak mushaklarini qon bilan taʼminlaydi.

Qoʻltiq osti arteriyasining ikkinchi qismi, koʻkrak uchburchagi sohasida, undan koʻkrak qafasining lateral arteriyasi (**a. thoracica lateralis**) chiqib oldingi tishchali mushakni tashqi yusasi boʻylab pastga yoʻnalib, uni qon bilan taʼminlaydi. Undan sut beziga yoʻnaluvchi lateral tarmoqlar (**rr. mammarii laterales**) chiqadi.

Uchinchi qism koʻkrak osti uchburchagi sohasida quidagi arteriyalar chiqadi:

4. Kurak osti arteriyasi (**a. subscapularis**) qoʻltiq osti arteriyasining eng yirik tarmogʻi boʻlib (207-rasm) ikkiga bolinadi: a) koʻkrak orqasining arte-

riyasi (a. *thoracodorsalis*) kurakning lateral chekkasi bo'ylab yo'nalib, oldingi tishchali mushak, kurak osti mushagi, katta yumaloq mushak va orqaning serbar mushagini qon bilan ta'minlaydi; b) kurakni o'rovchi arteriya (a. *circumflexa scapulae*) uch tomonli teshik orqali kurakning orqa yuzasiga o'tib, kurak qirrasida ustidagi mushak, kurak qirrasida ostidagi mushak, kichik yumaloq mushak va shu soha terisini qon bilan ta'minlaydi.



207-rasm. O'mrov osti va qo'ltiq osti artetiyasi tarmoqlari.

1-r. deltoideus; 2-r. acromialis; 3-r. clavicularis; 4-a. thoracoacromialis;
5-a. transversa coli; 6-a. suprascapularis; 7-a. cervicalis superficialis; 8-a. thyroidea inferior; 9-a. vertebralis; 10-a. subclavia; 11-a. thoracica interna; 12-a. thoracica superior; 13-r. pectoralis; 14-a. thoracica lateralis; 15-a. thoracodorsalis;
16-a. circumflexa scapulae; 17-a. subscapularis; 18-a. brachialis; 19-a. circumflexa humeri anterior; 20-a. circumflexa humeri posterior.

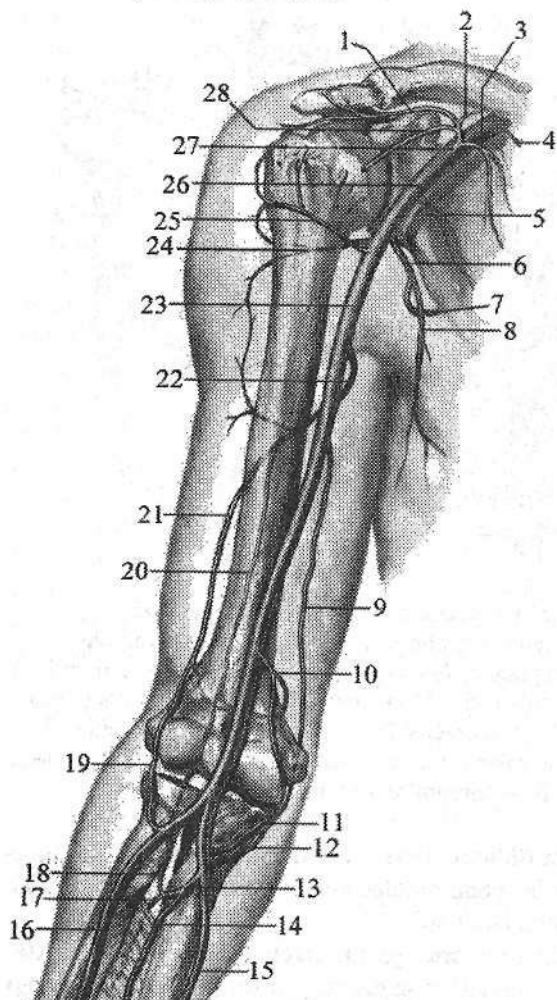
5. Yelka suyagini o'rovchi oldingi arteriya (a. *circumflexa humeri anterior*) yelka suyagining xirurgik bo'ynini oldidan aylanib o'tib (207-rasm), yelka bo'g'imi va deltamon mushakka tarqaladi.

6. Yelka suyagini o'rovchi orqa arteriya (a. *circumflexa humeri posterior*) to'it tomonli teshik orqali kurakni orqa yuzasiga o'tib (207-rasm), oldingi

shu nomli arteriya bilan anastomoz hosil qilib yelka bo'g'imini va uning atrofi-
da joylashgan mushaklarni qon bilan ta'minlaydi.

Yelka arteriyasi

Yelka arteriyasi (**a. brachialis**) qo'ltiq osti arteriyasining bevosita davomi (208-rasm) bo'lib, katta ko'krak mushagining pastki chekkasi sohasida boshlanadi. Yelka sohasida yelka arteriyasi sulcus bicipitalis medialis bo'ylab tirsak chuqurchasiga boradi. Bu chuqurchada bilak suyagi bo'yni sohasida bilak va tirsak arteriyalariga bo'linadi.



208-rasm. Qo'ltiq osti va yelka arteriyasini tarmoqlari.

- 1—ramus acromialis; 2—ramus clavicularis; 3—ramus pectoralis; 4—a. thoracica superior; 5—a. thoracica lateralis; 6—a. subscapularis; 7—a. circumflexa scapulae; 8—a. thorocodorsalis; 9—a. collateralis ulnaris superior; 10—a. collateralis ulnaris inferior; 11—ramus anterior a. recurrens ulnaris; 12—ramus posterior a. recurrens ulnaris; 13—a. interossea communis; 14—a. interossea anterior; 15—a. ulnaris; 16—a. radialis; 17—a. interossea posterior; 18—a. interossea recurrens; 19—a. recurrens radialis; 20—a. collateralis media; 21—a. collateralis radialis; 22—a. profunda brachii; 23—a. brachialis; 24—a. circumflexa humeri posterior; 25—a. circumflexa humeri anterior; 26—a. axillaris; 27—a. thoracoacromialis; 28—ramus deltoideus.

Yelka arteriyasidan quyidagi tarmoqlar chiqadi:

1. Yelkaning chuqur arteriyasi (**a. profunda brachii**) bilak nervi bilan yelka-mushak kanalida yoʻnalib (208-rasm), yelka suyagini oziqlantiruvchi arteriyalar (**aa. nutriciae humeri**), deltasimon tarmoq (**r. deltoideus**) mushak tarmoqlarini (**rr. musculares**) berib ikki tarmoqqa boʻlinadi. Uning tarmoqlaridan birinchisi oʻrta yonlanma arteriya (**a. collateralis media**) yelkaning uch boshli mushagiga tarmoqlar berganidan soʻng orqa tirsak egatidan oʻtib suyaklar oraligʻini qaytuvchi arteriyasi (**a. interossea recurrens**) bilan anastomozlashadi. Ikkinchi tarmogʻi bilak tarafdagi yonlama arteriya (**a. collateralis radialis**) oldingi lateral tirsak egati boʻylab yoʻnalib bilakning qaytuvchi arteriyasi (**a. recurrens radialis**) bilan anastomozlashadi.

2. Tirsak tarafdagi yuqori yonlama arteriya (**a. collateralis ulnaris superior**) yelkaning oʻrta qismidan boshlanib (208-rasm) tirsak nervi bilan medial orqa tirsak egatidan oʻtib tirsakning qaytuvchi arteriyasini (**a. recurrens ulnaris**) orqa tarmogʻi bilan anastomozlashadi.

3. Tirsak tarafdagi pastki yonlama arteriya (**a. collateralis ulnaris inferior**) yelka suyagining pastki 1/3 biridan, yelka arteriyasining medial yuzasidan boshlanadi (208-rasm). Yelka mushagining oldingi yuzasida medial tomonga yoʻnalib tirsakning qaytuvchi arteriyasining oldingi tarmogʻi bilan anastomozlashadi. Bu yonlama arteriyalarning barchasi tirsak boʻgʻimi atrofida arterial toʻr hosil qilishda ishtirok etadi. Ular shu boʻgʻimni, uning atrofidagi mushaklar va terini qon bilan taʼminlaydi.

Bilak va qoʻl panjasi arteriyalari

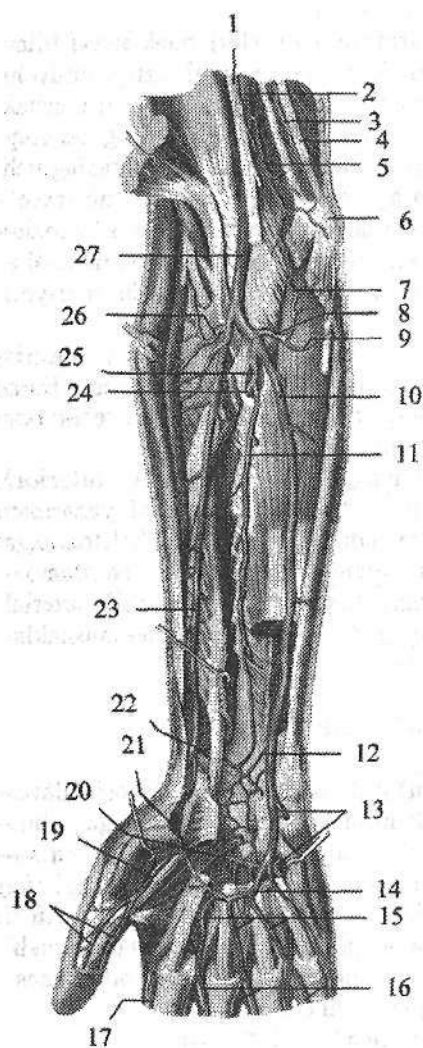
Bilak arteriyasi (**a. radialis**) (209-rasm) yelka arteriyasining bevosita davomi boʻlib, yumaloq pronator va yelka-bilak mushaklari oʻrtasidan pastga yoʻnaladi. Bilakning pastki qismida fassiya va teri ostida joylashgan boʻlib, bu sohada pulsni aniqlanadi. Bilakning pastki qismida arteriya bilak suyagining bigizsimon oʻsiqchasini aylanib qoʻl kaftining orqa tomoniga oʻtadi. Kaft u birinchi kaft suyagi oraligʻi orqali bosh barmoqni aylanib yana kaftga qaytadi. Kaftda bilak arteriyasi tirsak arteriyasining chuqur kaft tarmogʻi bilan anastomozlashib kaftning chuqur arterial ravogʻini hosil qiladi.

Bilak arteriyasidan quyidagi tarmoqlar chiqadi:

1. Mushak tarmoqlari (**r. musculares**) arteriyaning bor boʻyicha chiqib atrofidagi mushaklarni qon bilan taʼminlaydi.

2. Bilakning qaytuvchi arteriyasi (**a. recurrens radialis**) bilak arteriyasining boshlangʻich qismidan boshlanadi. Yuqoriga va lateral tomonga yoʻnalib oldingi lateral bilak egatida (**a. collateralis radialis**) bilan anastomozlashadi.

3. Kaft yuzasidagi kaft usti tarmogʻi (**r. carpalis palmaris**) bilak arteriyasidan bilakning distal qismida boshlanib medial tomonga yoʻnaladi va tirsak arteriyasining shu nomli tarmogʻi bilan anastomozlashib kaft yuzasidagi kaft usti toʻrini (**rete carpalis palmare**) hosil qiladi.



209-rasm. O'ng bilak va qo'l kafti arteriyalari. Kaft yuzasi.

- 1-n. medianus; 2-a. brachialis;
 3-a. collateralis ulnaris superior;
 4-n. ulnaris; 5-a. collateralis ulnaris inferior; 6-epicondylus medialis;
 7-r. anterior a. recurrens ulnaris;
 8-a. recurrens ulnaris; 9-r. posterior a. recurrens ulnaris; 10-a. ulnaris;
 11-a. interossea anterior; 12-r. carpalis palmaris a. ulnaris; 13-r. palmaris profundus a. ulnaris; 14-arcus palmaris superficialis; 15-aa. digitales palmares communes; 16-aa. digitales palmares propriae; 17-a. radialis indicis;
 18-rami a. princeps pollicis;
 19-a. princeps pollicis; 20-arcus palmaris profundus; 21-r. palmaris superficialis a. radialis; 22-r. carpalis palmaris a. radialis;
 23-a. radialis; 24-a. interossea posterior; 25-a. interossea communis; 26-a. recurrens radialis; 27-a. brachialis;

4. Orqa sohasidagi kaft usti tarmog'i (**r. carpalis dorsalis**) bilak arteriyasidan kaftning orqasida boshlanib medial tomonga yo'naladi va tirsak arteriyasining shu nomli tarmog'i bilan anastomozlashib, orqa sohadagi kaft usti to'rini (**rete carpalis dorsale**) hosil qiladi.

5. Kaftning yuza tarmog'i (**r. palmaris superficialis**) tenor mushaklari orasida tirsak arteriyasi uchi bilan anastomozlashib, kaftning yuzaki ravog'ini (**arcus palmaris superficialis**) hosil qiladi.

6. Qo'l kaftining orqa yuzasida bilak arteriyasidan orqa sohadagi I kaft arteriyasi (**a. metacarpalis dorsalis prima**) chiqib bosh barmoqni ikkala yuzasi va ko'rsatkich barmoqni bilak tomonini qon bilan ta'minlaydi.

7. Qo'l kaftida bilak arteriyasidan qo'l bosh barmog'ining arteriyasi (**a. princeps pollicis**) chiqib, bosh barmoqni ikkala tomoniga **a. digitales palmares** bo'linadi va ko'rsatkich barmoqning lateral tomonini qon bilan ta'minlovchi ko'rsatkich barmoqqa boruvchi bilak arteriyasini (**a. radialis indicis**) beradi.

Tirsak arteriyasi (**a. ulnaris**) tirsak chuqurchasidan yumaloq pronator mu-shagi ostidan o'tgach, o'z nomidagi nerv bilan tirsak egati bo'ylab yuza va chuqur barmoqlarni bukuvchi mushaklar o'rtasida pastga tushadi (209-rasm). Keyin *canalis carpi ulnaris* orqali kaftga o'tadi va kaftning yuza ravog'ini hosil qilishda ishtirok etadi. Tirsak arteriyasidan quyidagi tarmoqlar chiqadi:

1. Tirsakning qaytuvchi arteriyasi (**a. recurrens ulnaris**) tirsak arteriya-sining boshlanish sohasidan chiqib ikki tarmoqqa bo'linadi. Oldingi tarmoq (**r. anterior**) yuqoriga ko'tarilib, tirsak tarafdagi pastki yonlama arteriya bilan anastomozlashadi. Orqa tarmoq (**r. posterior**) tirsak bo'g'imining orqa yuzasi-ga yo'nalib, tirsak tarafdagi ustki yonlama arteriya bilan anastomozlashadi.

2. Umumiy suyaklararo arteriya (**a. interossea communis**) qisqa poya bo'lib oldingi va orqa suyaklararo arteriyalarga bo'linadi.

a) Oldingi suyaklararo arteriya (**a. interossea anterior**) suyaklararo parda-ning oldingi yuzasi bo'ylab yo'nalib, kvadrat pronatorning yuqori chekka-sigacha borib oldingi sohadagi kaft usti to'riga qo'shiladi (209-rasm). Uning tarmoqlari suyaklararo pardani teshib o'tib, orqa sohadagi kaft usti to'riga qo'shiladi. Bu arteriyadan bilakning oldingi guruh mushaklarini qon bilan ta'min-lovchi mushak tarmoqlari (**rr. musculares**), tirsak suyagini oziqlantiruvchi arte-riya (**a. nutricia ulnae**) va o'rtaliq nervi bilan birga yo'naluvchi arteriya (**a. co-mitans nervi mediani**) chiqadi.

b) Orqa suyaklararo arteriya (**a. interossea posterior**) suyaklararo pardani teshib o'tib, bilakning yozuvchi mushaklari o'rtasidan pastga tushadi va ularni qon bilan ta'minlab orqa sohadagi kaft usti to'rini (**rete carpale dorsale**) hosil qilishda ishtirok etadi. Orqa suyaklararo arteriyadan chiqqan suyaklar ora-lig'ining qaytuvchi arteriyasi (**a. interossea recurrens**) yuqoriga ko'tarilib o'rta yonlama arteriya bilan anastomozlashadi. Yuqoridagi qaytuvchi arteriyalarning barchasi tirsak bo'g'imi atrofida tirsak bo'g'imi to'ri (**rete articulare cubiti**) hosil qilishda ishtirok etadi.

3. Kaft yuzasidagi tarmoq (**r. carpalis palmaris**) bilak arteriyasining shu nomli tarmog'i va oldingi suyaklararo arteriya tarmoqlari bilan birga kaft yuza-sidagi kaft usti to'rini (**rete carpale palmare**) hosil qilib, kaft usti suyaklari o'rtasidagi bo'g'imlarni qon bilan ta'minlaydi.

4. Kaft orqasidagi tarmoq (**r. carpalis dorsalis**) bilak arteriyasining shu nomli tarmog'i, oldingi va orqa suyaklararo arteriyalarning tarmoqlari bilan birga orqa sohadagi kaft usti to'rini (**rete carpale dorsale**) hosil qiladi.

5. Kaftning chuqur tarmog'i (**r. palmaris profundus**) tirsak arteriyasidan no'xatsimon suyak yonida boshlanib, kichik barmoq tepaligi mushaklarini va ular ustidagi terini qon bilan ta'minlaydi, uchi esa bilak arteriyasi bilan qoshilib, chuqur kaft ravog'ini hosil qiladi.

Tirsak arteriyasi bola hayotining birinchi besh yilida bilak arteriyasiga nis-batan tez o'sadi.

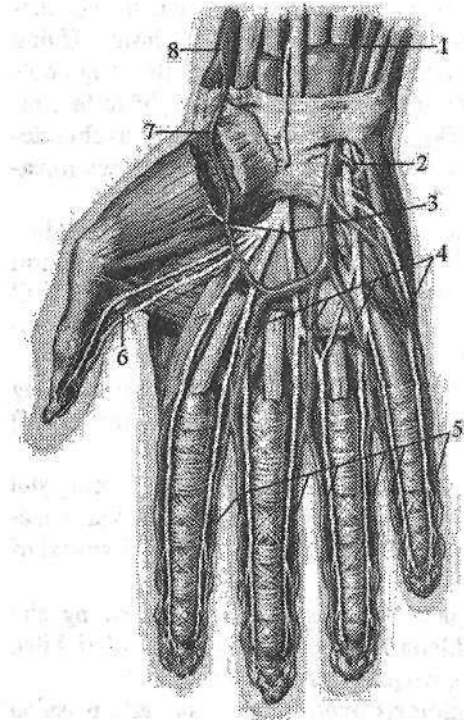
Qo'l panjasida bilak va tirsak arteriyalarining tarmoqlaridan hosil bo'lgan

to'ri va ravoqlardan chiqqan arteriyalar joylashgan. Orqa sohadagi kaft usti to'ridan (**rete carpalare dorsale**) 3-4 ta orqa sohadagi kaft arteriyalari (**aa. metacarpales dorsales**) chiqib suyaklararo mushaklar bo'ylab pastga tushadi. Ularning har biri barmoqlar asosida ikkitadan barmoqlarning orqa arteriyalariga (**aa. digitales dorsales**) bo'linib, II-IV barmoqlarning bir-biriga qaragan yuzalari bo'ylab tirnoq falangalari asosigacha boradi.

2. Kaft yuzasidagi kaft usti to'ri (**rete carpalare palmare**) tarmoqlari bilak-kaft usti va kaft usti suyaklararo bo'g'imlarni qon bilan ta'minlaydi.

Qo'l panjasining kaft yuzasida kaftning yuzaki va chuqur ravoqlari joylashgan.

1. Kaftning yuzaki ravog'i (**arcus palmaris superficialis**) tirsak arteriyasining uchi bilan bilak arteriyasining kaftning yuza tarmog'i qo'shilishidan hosil bo'ladi (210-rasm).



210-rasm. O'ng qo'l kafti arteriyalari. Kaft yuzasi.

1-a. ulnaris; 2-r. palmaris profundus
a. ulnaris; 3-arcus palmaris superficialis;

4-aa. digitales palmares communes;
5-aa. digitales palmares propriae;

6-r. a. princeps pollicis; 7-r. palmaris superficialis a. radialis; 8-a. radialis.

Bu ravoq kaft aponevrozi ostida joylashgan bo'lib, undan to'rtta barmoqlarning kaft yuzasidagi umumiy arteriyalari (**aa. digitales palmaris communis**) chiqadi. Ular pastga tomon yo'nalib, uchtasi kaft-barmoq bo'g'imi yaqinida ikkitadan barmoqlarning kaft yuzasidagi xususiy arteriyalariga (**aa. digitales palmares propriae**) bo'linib II-V barmoqlarning bir-biriga qaragan yuzalariga tarqaladi. To'rtinchi arteriya nisbatan kichik bo'lib, V barmoqning tirsak suyagi tomon-

dagi yuzasiga tarqaladi.

2. Kaftning chuqur ravog'i (**arcus palmaris profundus**) bilak arteriyasining uchi bilan tirsak arteriyasini kaftning chuqur tarmog'i qo'shilishidan hosil bo'ladi. Bu ravoq suyaklararo mushaklarning ustida yotadi. Undan uchta kaftning old tomonidagi arteriyalar (**aa. metacarpales palmares**) chiqadi. Ular

suyaklararo mushaklarni qon bilan ta'minlab, qo'l kafti bilan barmoqlar orasidagi bo'g'imlar yaqinida barmoqlarning kaft yuzasidagi umumiy arteriyalarga qo'shilib ketadi. Kaftning old tomonidagi arteriyalardan chiqqan uchta teshib o'tuvchi tarmoq (**r. perforans**) suyaklararo mushaklarni teshib o'tib orqa sohadagi kaft arteriyalari bilan anastomozlashadi.

Aortaning tushuvchi qismi

Aortaning tushuvchi qismi (**pars descendens aortae**), aortaning eng uzun qismi. U ko'krak va qorin qismlariga bo'linadi. Aortaning tushuvchi qismi bolalarda IV ko'krak umurtqasi sohasidan boshlanib, umurtqa pog'onasi bo'ylab V bel umurtqasi sohasigacha tushadi. Yangi tug'ilgan chaqaloq aortasi diametri 18–20 mm bo'lsa, balog'at davrida 4 sm ga yetadi. Bu davrda aortaning tushuvchi qismining ko'krak qismi qorin qismiga nisbatan tez o'sadi.

Aortaning ko'krak qismi

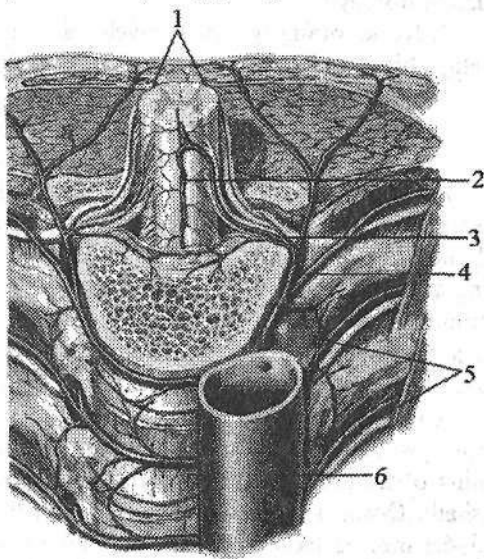
Aortaning ko'krak qismi (**pars thoracica aortae**) ko'krak qafasida orqa ko'ks oralig'ida yotadi. Undan ko'krak qafasi devoriga boruvchi pariyetal va ichki a'zolariga boruvchi visserai tarmoqlar chiqadi.

Aortaning ko'krak qismini pariyetal tarmoqlari quyidagilar:

211-rasm. Aortaning ko'krak qismi. Old va yuqori tomondan ko'rinishi.

1—a. spinalis posterior; 2—a. spinalis anterior; 3—ramus spinalis; 4—ramus dorsalis; 5—a. intercostales posteriores; 6—aorta thoracica.

1. Orqa qovurg'alararo arteriyalar (**a. intercostales posteriores**) 10 juft (211-rasm) bo'lib, III–XII qovurg'alar oralig'ida, qovurg'a egatida qovurg'alararo tashqi va ichki mushaklar o'rtasida yotadi. Bu arteriyalar qovurg'alararo mushaklarni, qovurg'ani va ko'krak terisini qon bilan ta'minlaydi. Orqa qovurg'alararo arteriyalardan qovurg'a boshining pastki chekkasida orqa mushaklari va terisiga orqa tarmoq (**r. dorsalis**), undan umurtqalararo teshik orqali kirib orqa miya va



uning pardalarini qon bilan ta'minlovchi orqa miya tarmoqlari (**r. spinalis**) chiqadi. Orqa qovurg'alararo arteriyaning lateral va medial teri tarmoqlari (**rr. cutaneus medialis et lateralis**) ko'krak va qorin terisini qon bilan ta'minlaydi. Bundan tashqari IV–VI orqa qovurg'alararo arteriyalardan sut beziga yo'naluvchi lateral tarmoqlar (**rr. mammarii laterales**) ham chiqadi. XII orqa qovurg'alararo arteriya XII qovurg'a ostida yotgani uchun qovurg'a osti arteriyasi (**a. subcostalis**) deb ataladi. X–XII orqa qovurg'alararo arteriyalar qorinning qiyshiq mushaklari orasidan o'tib, qorin devorining ustki arteriyasi tarmoqlari bilan anastomozlashadi.

2. Diafragmaning ustki arteriyalari (**a. phrenicae superiores**) juft, aortadan diafragmaning ustida boshlanib, uning bel qismini va uni qoplagan pariyetal plevrani qon bilan ta'minlaydi.

Ko'krak aortasining visseral tarmoqlari

1. Bronxlarga yo'naluvchi tarmoqlar (**rr. bronchiales**) 2–3 ta bo'lib, bronxlar devorini va o'pka to'qimasini qon bilan ta'minlaydi.

2. Qizilo'ngachga yo'naluvchi tarmoqlar (**rr. esophageales**) 1–5 ta bo'lib, aortaning turli sohalaridan boshlanib, qizilo'ngach devorini qon bilan ta'minlaydi.

3. Yurak xaltasiga yo'naluvchi tarmoqlar (**rr. pericardiaci**) perikardni qon bilan ta'minlaydi.

4. Ko'ks oralg'iga yo'naluvchi tarmoqlar (**rr. mediastinales**) orqa ko'ks oralg'i biriktiruvchi to'qimasini, limfa tugunlarini qon bilan ta'minlaydi.

Aortaning qorin qismi

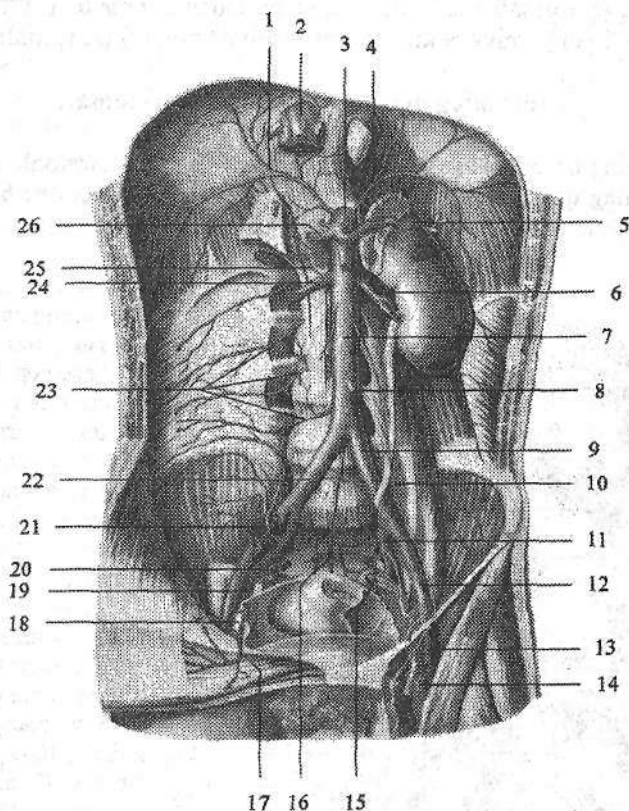
Aortaning qorin qismi (**pars abdominalis aortae**) aortaning ko'krak qismini bevosita davomi bo'lib, bel umurtqalari oldida joylashadi (212-rasm). U XII ko'krak umurtqasi sohasida boshlanadi. IV bel umurtqasi sohasida aortaning qorin qismi aortaning bifurkatsiyasini (**bifurcatio aortae**) hosil qilib ikkita umumiy yonbosh arteriyasiga bo'linadi. Aortaning o'zi ingichka dumg'azaning o'rta arteriyasi (**a. sacralis mediana**) bo'lib, dumg'aza suyagining chanoq yuzasidan pastga kichik chanoqqa qarab yo'naladi.

Yangi tug'ilgan chaqaloqda qorin aortasining boshlanish joyi XI ko'krak umurtqasi sohasida bo'lib, bolalikning ikkinchi davrida XII ko'krak umurtqasining o'rtasiga, o'smirlik davrida XII ko'krak umurtqasining pastki 1/3 gacha tushadi. Qorin aortasining uzunligi yangi tug'ilgan chaqaloqda 5 sm, diametri 5,5–6,8 mm bo'ladi. Yoshga qarab uning uzunligi o'zgarib erta bolalik davrida 7 sm, bolalikning birinchi davri oxirida 8 sm, bolalikning ikkinchi davrida 9,5 sm, (213-rasm) o'smirlik davrida 12,5 sm bo'ladi.

Aortaning qorin qismidan pariyetal va visseral tarmoqlar chiqadi.

Aortaning qorin qismi pariyetal tarmoqlari

Diafragmaning ostki arteriyasi (**a. phrenica inferior**) juft, diafragmaning ostidan chiqib diafragma pastki yuzasiga tarqaladi (212-rasm). Undan buyrak usti beziga 24 tagacha buyrak usti bezining yuqorigi arteriyalari (**a. suprarenales superiores**) chiqadi. Ular buyrak usti bezining tashqi yuzasini $\frac{3}{5}$ qis-miga tarqaladi.



212-rasm. Qorin aortasining tarmoqlari. Old tomondan ko'rinishi.

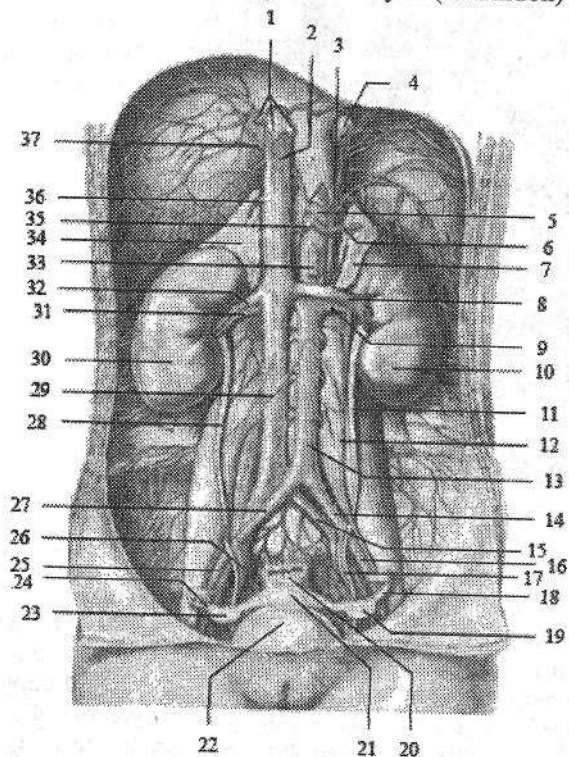
- 1—a. phrenica inferior dextra; 2—v. cava inferior; 3—truncus coeliacus; 4—a. phrenica inferior sinistra; 5—a. splenica; 6—a. renalis sinistra; 7—pars abdominalis aortae; 8—a. mesenterica inferior; 9—a. iliaca communis sinistra; 10—a. testicularis sinistra; 11—a. iliaca interna sinistra; 12—a. iliaca externa sinistra; 13—a. femoralis sinistra; 14—v. femoralis sinistra; 15—a. sacralis lateralis sinistra; 16—a. sacralis mediana; 17—a. epigastrica inferior dextra; 18—v. iliaca externa dextra; 19—a. obturatoria dextra; 20—a. sacralis lateralis dextra; 21—a. iliolumbalis dextra; 22—a. iliaca communis dextra; 23—aa. lumbales dextra; 24—a. renalis dextra; 25—a. suprarenalis inferior dextra; 26—a. hepatica communis.

Yangi tugʻilgan chaqaloqda buyrak usti bezi yuqorigi arteriyasining kengligi oʻrtacha 0,9 mm, uzunligi 2,4 sm. Uning kengligi bolalikning ikkinchi va balogʻat davrlarida sezilarli oʻsib, 20 yoshda 1,5 mm boʻladi. Arteriyaning uzunligi esa erda bolalik va bolalikning ikkinchi davrlarida tez oʻsib, 20 yoshda 3,26 sm boʻladi.

Bel arteriyalari (aa. lumbales) (4 juft) segmentar yoʻnalib qorin mushaklariga boradi (212-rasm). Ulardan orqaning bel sohasi mushaklari va terisiga orqa tarmoq (r. dorsalis) chiqadi. Orqa tarmoqdan oʻz navbatida umurtqalararo teshikdan oʻtib orqa miyaga kiruvchi orqa miya tarmogʻi (r. spinalis) chiqadi.

Aortaning qorin qismi visseral tarmoqlari

Aortaning qorin qismi visseral tarmoqlari juft va toq tarmoqlarga boʻlinadi. Aortaning qorin qismi juft visseral tarmoqlariga buyrak usti bezining oʻrta arteriyasi, buyrak arteriyasi va moyak (tuxumdon) arteriyasi kiradi (212-rasm).



213-rasm. 13 yoshli qiz bolaning aortasining qorin qismi tarmoqlari.

1—venae hepatici; 2—v. cava inferior; 3—a. phrenica inferior sinistra; 4—esophagus; 5—truncus coeliacus; 6—a. splenica; 7—glandula suprarenalis sinistra; 8—v. renalis sinistra; 9—a. renalis sinistra; 10—ren sinister; 11—ureter sinister; 12—a. ovarica sinistra; 13—pars abdominalis aortae; 14—a. iliaca communis sinistra; 15—v. iliaca communis sinistra; 16—a. iliaca externa sinistra; 17—a. iliaca interna sinistra; 18, 24—tuba uterina; 19, 23—ovarium; 20—rectum; 21—uterus; 22—vesica urinaria; 25—a. iliaca externa dextra; 26—a. iliaca interna dextra; 27—a. iliaca communis dextra; 28—ureter dexter; 29—v.

cava inferior; 30—ren dexter; 31—a. renalis dextra; 32—v. renalis dextra; 33—a. mesenterica superior; 34—glandula suprarenalis dextra; 35—a. hepatica communis; 36—v. suprarenalis dextra; 37—a. phrenica inferior dextra.

1. Buyrak usti bezining oʻrta arteriyasi (**a. suprarenalis media**) I bel umurtqasi sohasida boshlanib buyrak usti bezi darvozasiga kiradi. Bu arteriya buyrak usti bezining yuqorigi va pastki arteriyalari bilan anastomozlashadi. Buyrak usti bezining oʻrta arteriyasining kengligi oʻsmirlik davrigacha bir tekis oʻsib, oʻsmirlik davrida biroz tezlashadi. Uning uzunligi esa erta bolalik va ba-logʻat davrida sezilarli oʻsib, 20 yoshda 4,2 sm yetadi.

2. Buyrak arteriyasi (**a. renalis**) I–II bel umurtqalari sohasida boshlanib (212-rasm), buyrak darvozasidan kirib oldingi tarmoq (**r. anterior**) va orqa tarmoqqa (**r. posterior**) boʻlinadi. Oldingi tarmoq quyidagi tarmoqlarga boʻlinadi: a) yuqorigi segment arteriyasi (**a. segmenti superioris**); b) oldingi ustki segment arteriyasi (**a. segmenti anterioris superioris**); d) oldingi pastki segment arteriyasi (**a. segmenti anterioris inferioris**); e) pastki segment arteriyasi (**a. segmenti inferioris**). Orqa tarmoqdan orqa segment arteriyasi (**a. segmenti posterioris**) chiqadi. Oʻng buyrak arteriyasi pastki kavak venaning orqasidan oʻtadi. Buyrak arteriyasidan buyrak usti bezining pastki arteriyasi (**a. suprarenalis inferior**) va siydik nayi tarmoqlari (**rr. ureterici**) chiqadi. Buyrak usti bezining pastki arteriyasi asoqan aʼzoning pastki yuzasiga, shuningdek, oldingi va orqa yuzalariga ham tarqaladi.

Buyrak arteriyasi bolada buyrakning joylashishiga qarab qiyshiq yoʻnalgan boʻladi. Buyrak oʻz joyiga turganidan keyin gorizontal holatni oladi.

3. Moyak (tuxumdon) arteriyasi (**a. testicularis**) (**a. ovarica**) ingichka uzun arteriya boʻlib (212-, 213-rasm), buyrak arteriyasidan pastroqdan boshlanadi. Erkaklarda moyak arteriyasi chov kanalidan oʻtib, urugʻ tizimchasi tarkibida moyakka boradi. Undan siydik nayiga siydik nayi tarmoqlari (**rr. ureterici**) va moyak ortigʻiga moyak ortigʻi tarmoqlari (**rr. epididymales**) chiqadi. Moyak arteriyasi urugʻ olib chiquvchi nay va moyakni koʻtaruvchi mushakning arteriyalari bilan anastomozlashadi. Ayollarda tuxumdon arteriyasi tuxumdonni ushlab turuvchi boylami tarkibida tuxumdonga boradi. Undan siydik nayiga siydik nayi tarmoqlari (**rr. ureterici**) va bachadon nayiga bachadon nayi tarmoqlari (**rr. tubarii**) chiqadi. Tuxumdon arteriyasi bachadon arteriyasining tuxumdon tarmogʻi bilan anastomozlashadi.

Aortaning qorin qismi toq tarmoqlari

Aortaning qorin qismi toq visseral tarmoqlariga qorin poyasi, ustki ichak tutqich va pastki ichak tutqich arteriyalari kiradi. Ular qorin boʻshligʻida joylashgan toq aʼzolari qon bilan taʼminlaydi.

1. Qorin poyasi (**truncus coeliacus**) uzunligi 1,5–2 sm boʻlib, aortaning (214-, 215-rasm) oldingi yuzasidan XII koʻkrak umurtqasi sohasida boshlanadi. Oshqozon osti bezining yuqori chekkasida uchta: oshqozonning chap arteriyasi, umumiy jigar arteriyasi va taloq arteriyasiga boʻlinadi. Uni (Xaller uch oyoqchasi, **tripus Halleri**) ham deb ataladi.

Qorin poyasi yangi tug'ilgan chaqaloqda nisbatan uzun (10 mm) va ingichka (2 mm) bo'ladi.

1. Oshqozonning chap arteriyasi (**a. gastrica sinistra**) chapga va yuqoriga oshqozonning kirish qismiga yo'nalib, uning kichik egriligi bo'yiab yotadi. Oshqozonning chap arteriyasi tarmoqlari oshqozonning oldingi va orqa devoriga tarqalib, oshqozonning o'ng arteriyasi bilan anastomoz hosil qiladi. Oshqozonning chap arteriyasidan qizilo'ngachning qorin qismiga qizilo'ngach tarmoqlari (**rr. esophageales**) chiqadi.

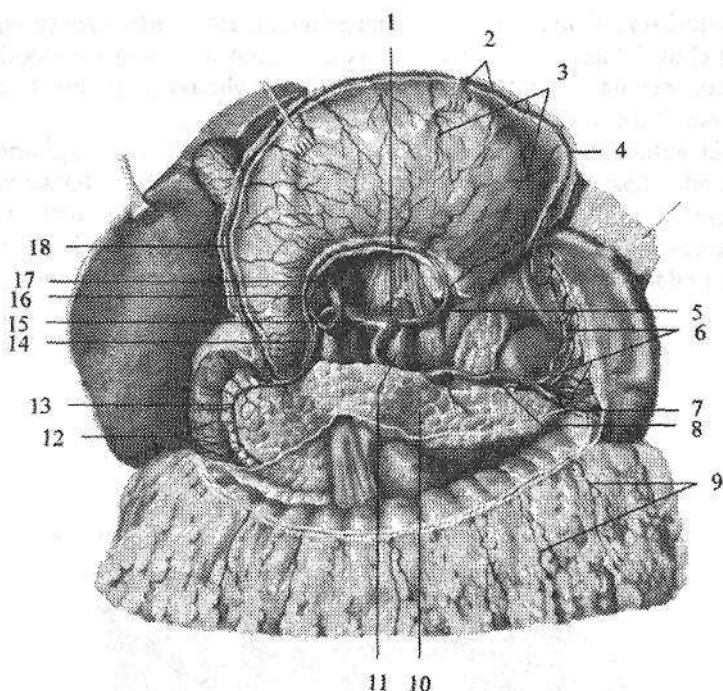
2. Umumiy jigar arteriyasi (**a. hepatica communis**) o'ng tomonga yo'nalib ikkiga: jigarning xususiy arteriyasi va oshqozon-o'n ikki barmoq ichak arteriyasiga bo'linadi. Jigarning xususiy arteriyasi (**a. hepatica propria**) jigar-o'n ikki barmoq ichak boylami ichida jigar darvozasiga borib, o'ng va chap tarmoqqa (**r. dexter et sinister**) bo'linadi. O'ng tarmoqdan o't pufagi arteriyasi (**a. cystica**) chiqadi. Jigarning xususiy arteriyasidan oshqozonning kichik egriligini qon bilan ta'minlovchi oshqozonning o'ng arteriyasi (**a. gastrica dextra**) chiqib, chap oshqozon arteriyasi bilan anastomozlashadi.

Oshqozon-o'n ikki barmoq ichak arteriyasi (**a. gastroduodenalis**) o'z navbatida o'ng oshqozon-charvi va ustki oldingi oshqozon osti bezi-o'n ikki barmoq ichak arteriyasiga bo'linadi. O'ng oshqozon-charvi arteriyasi (**a. gastromentalis dextra**) oshqozonning katta egriligi bo'ylab chap tomonga yo'nalib, chap oshqozon-charvi arteriyasi bilan anastomozlashadi. Undan oshqozonga oshqozon tarmoqlari (**rr. gastrici**) va katta charviga charvi tarmoqlari (**rr. omentales**) chiqadi.

Ustki oldingi oshqozon osti bezi – o'n ikki barmoq ichak arteriyasi (**a. pancreaticoduodenalis superior anterior**) o'n ikki barmoq ichakka o'n ikki barmoq ichak tarmoqlari (**rr. duodenales**) va oshqozon osti bezining boshiga oshqozon osti bezi tarmoqlarini (**rr. pancreatici**) beradi

3. Taloq arteriyasi (**a. splenica**) oshqozon osti bezining ustki qirrasi bo'ylab yo'nalib (214-rasm) oshqozon osti beziga oshqozon osti bezi tarmoqlari (**rr. pancreatici**), oshqozon tubiga bir nechta oshqozonning kalta arteriyalarini (**a. gastricae breves**) bergach, taloqqa yo'naladi. Taloq darvozasida u tarmoqlarga bo'linib taloq parenximasiga tarqaladi. Taloq darvozasida taloq arteriyasi yoki uning tarmoqlaridan chiqqan chap oshqozon-charvi arteriyasi (**a. gastromentalis sinistra**) oshqozonning katta egriligi bo'ylab o'ng tomonga yo'naladi. U oshqozonga oshqozon tarmoqlari (**rr gastrici**) va katta charviga charvi tarmoqlarini (**rr. omentalis**) beradi va o'ng oshqozon-charvi arteriyasi bilan anastomoz hosil qiladi.

II. Ustki ichak tutqich arteriyasi (**a. mesenterica superior**) qorin aortasidan oshqozon osti bezi tanasi orqasida XII ko'krak I bel umurtqasi sohasida boshlanadi.



214-rasm. Qorin poyasi tarmoqlari.

1—truncus coeliacus; 2, 9—rr. omentales; 3—rr. gastricae; 4—a. gastroenteralis sinistra;
 5—a. gastrica sinistra; 6—rr. splenici; 7—v. splenica; 8—a. splenica; 10—pancreas;
 11—pars abdominalis aortae; 12—rr. duodenales; 13—a. pancreaticoduodenalis superior
 anterior; 14—a. gastroduodenalis; 15—a. hepatica communis; 16—a. gastrica dextra;
 17—a. hepatica propria; 18—a. gastroenteralis dextra.

Oshqozon osti bezi boshi bilan o'n ikki barmoq ichakning pastki qismi o'rtasidan o'tib, ingichka ichak ichaktutqichi ichiga kiradi (215-rasm). Undan quyidagi tarmoqlar chiqadi:

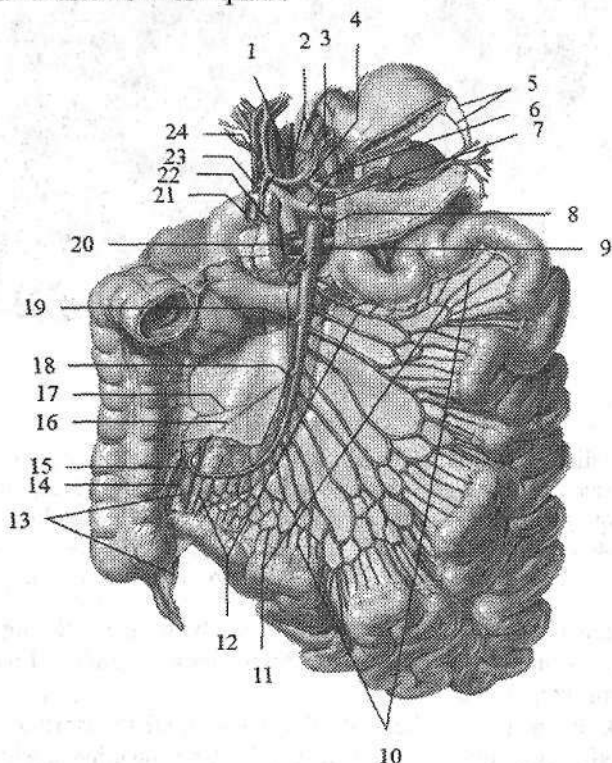
1. Pastki oshqozon osti bezi-o'n ikki barmoq ichak arteriyasi (**a. pancreaticoduodenalis inferior**) Ustki ichak tutqich arteriyasining boshlanish joyidan 2 sm pastroqdan boshlanib, oldingi tarmoq (**r. anterior**) va orqa tarmoqqa (**r. posterior**) bo'linadi. U oshqozon osti bezini boshi va o'n ikki barmoq ichakni qon bilan ta'minlaydi va shu nomdagi ustki arteriya bilan anastomozlashadi.

2. Och va yonbosh ichak arteriyalari (**aa. jujunales et ileales**) 12–18 ta (215-rasm). Ular ingichka ichak tutqichi ichida ravoqsimon anastomozlar hosil qilib, ingichka ichak qovuzloqlarini qon bilan ta'minlaydi.

3. Yonbosh-chambar ichak arteriyasi (**a. ileocolica**) pastga va o'ngga ko'richak tomonga yo'naladi (215-rasm). Uning tarmoqlaridan ko'richakning oldingi arteriyasi (**a. caecalis anterior**) va ko'richakning orqa arteriyasi (**a. cae-**

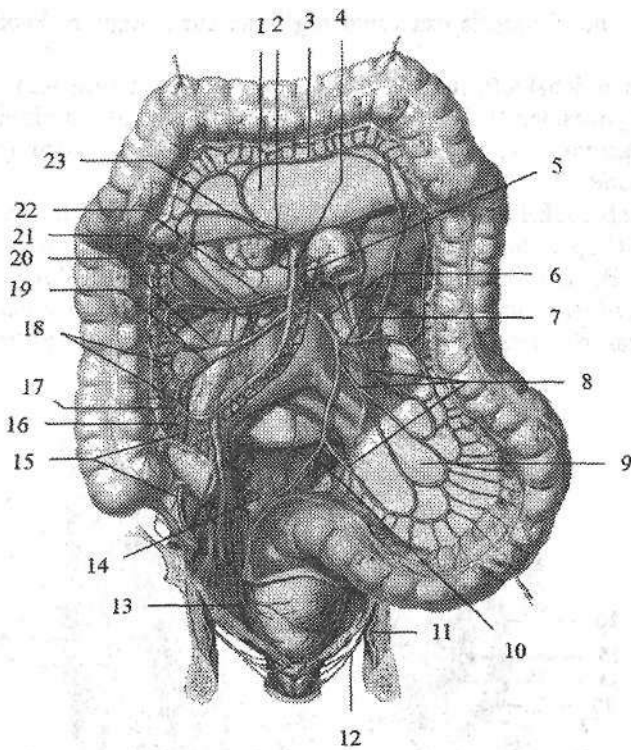
calis posterior) ko'richakni, chualchangsimon o'simta arteriyasi (**a. appendicularis**) chualchangsimon o'simtani, yonbosh ichak tarmog'i yonbosh ichakning oxirgi qismini, chambar ichak tarmog'i (**r. colicus**) ko'tariluvchi chambar ichakni qon bilan ta'minlaydi.

4. Chambar ichakning o'ng arteriyasi (**a. colica dextra**) oldingi arteriyadan yuqoriroqdan boshlanib, o'ng tomonga ko'tariluvchi chambar ichakka yo'naladi (216-rasm). U ko'tariluvchi chambar ichakni qon bilan ta'minlab, yonbosh-chambar ichak arteriyaning chambar ichak tarmog'i va chambar ichakning o'rta arteriyasi bilan anastomoz hosil qiladi.



215-rasm. Ustki ichak tutqich arteriyasi tarmoqlari.

1—a. gastroduodenalis; 2—a. phrenica inferior; 3—a. gastrica sinistra; 4—truncus coeliacus; 5—aa. gastricae breves; 6—a. et v. splenica; 7—a. pancreatica dorsalis; 8—a. pancreatica inferior; 9—a. mesenterica superior; 10—aa. rectae; 11—och va yonbosh ichak arteriyal yoyi; 12—aa. jejunaes et ileales; 13—a. appendicularis; 14—a. caecalis posterior; 15—a. caecalis anterior; 16—r. ilialis a. iliocolica; 17—r. colicus a. iliocolica; 18—a. iliocolica; 19—a. colica dextra; 20—a. pancreati coduodenalis inferior; 21—a. pancreaticoduodenalis superior anterior; 22—a. gastromentalis dextra; 23—a. pancreaticoduodenalis superior posterior; 24—a. gastrica dextra.



216-rasm. Yo'g'on ichakning qon bilan ta'minlanishi.

1—mesocolon transversum; 2—a. colica media; 3—a. marginalis; 4—a. mesenterica superior; 5—aa. jejunaes et ileales; 6—a. mesenterica inferior; 7—a. colica sinistra; 8—aa. sigmoideae; 9—mesocolon sigmoideum. 10—a. rectalis superior; 11—a. pudenda interna; 12—a. rectalis inferior; 13—a. rectalis media; 14—a. iliaca interna; 15—a. appendicularis; 16—a. caecalis posterior; 17—a. caecalis anterior; 18—a. marginalis; 19—r. ilialis a. iliocolica; 20—r. colicus a. iliocolica; 21—a. iliocolica; 22—a. colica dextra; 23—a. pancreaticoduodenalis inferior.

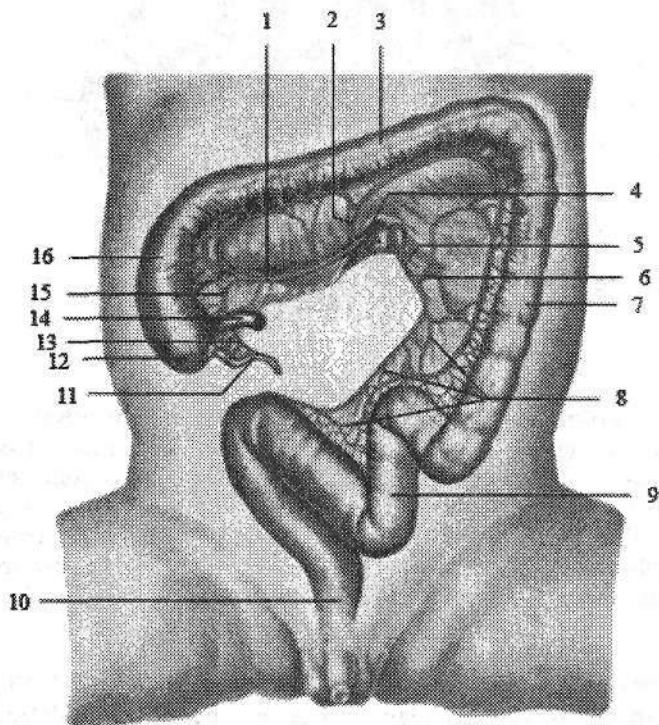
5. Chamber ichakning o'rta arteriyasi (**a. colica media**) o'ng chamber ichak arteriyasidan yuqoriroqdan boshlanib, yuqoriga ko'ndalang chamber ichakka yo'naladi (216-rasm). Bu arteriya ikki tarmoqqa bo'linadi. Uning o'ng tarmog'i ko'tariluvchi chamber ichakning oxirgi qismi va ko'ndalang chamber ichakning o'ng qismini qon bilan ta'minlaydi va chamber ichakning o'ng arteriyasi bilan anastomoz hosil qiladi. Chap tarmog'i ko'ndalang chamber ichakning chap qismini qon bilan ta'minlab, chamber ichakning chap arteriyasi bilan anastomoz hosil qiladi.

Yangi tug'ilgan chaqaloqning ustki ichaktutqich arteriyasi diametri 2,5–3 mm (217-rasm). Uning diametri erta bolalik davri oxirida ikki marta, bolalik-

ning birinchi davri oxirida esa yangi tug'ilgan chaqaloqqa nisbatan 4,4 marta kattalashadi.

III. Pastki ichaktutqich arteriyasi (**a. mesenterica inferior**) qorin aortasining chap yuzasidan III bel umurtqasi sohasida boshlanib, qorinpardaning orqasida pastga va chap tomonga yo'naladi (216-rasm). Undan quyidagi tarmoqlar chiqadi:

1. Chambar ichakning chap arteriyasi (**a. colica sinistra**) ko'ndalang chambar ichakni chap qismini va tushuvchi chambar ichakni qon bilan ta'minlaydi (216-rasm). Bu arteriya chambar ichakning o'rta arteriyasi bilan anastomozlashadi. Chambar ichak arteriyalarining o'zaro anastomozlashuvidan chambar ichak chekkasi bo'ylab joylashgan Riolan arterial ravog'i hosil bo'ladi.



217-rasm. Yangi tug'ilgan chaqaloq yo'g'on ichagini qon bilan ta'minlanishi.

1—a. iliocolica; 2—a. colica media; 3—colon transversum; 4—a. mesenterica superior; 5—a. mesenterica inferior; 6—a. colica sinistra; 7—colon descendens; 8—aa. sigmoideae; 9—colon sigmoideum; 10—rectum; 11—appendix vermiformis; 12—caecum; 13—a. appendicularis; 14—pars terminalis ilei; 15—r. ilialis; 16—colon ascendens.

2. Sigmasimon ichak arteriyalari (**a. sigmoideae**) 2–3 ta, chap va pastga sigmasimon ichakka qarab yo'nalib uni qon bilan ta'minlaydi (216-rasm).

Uning tarmoqlari chambar ichakning chap arteriyasi va to'g'ri ichakning ustki arteriyasi bilan anastomozlashadi.

3. To'g'ri ichakning ustki arteriyasi (**a. rectalis superior**) pastki ichak-tutqich arteriyasining davomi bo'lib, pastga yo'naladi va kichik chanoqqa tushib, to'g'ri ichakning yuqorigi hamda o'rta qismlarini qon bilan ta'minlaydi (216-rasm) va to'g'ri ichakning o'rta arteriyasi bilan anastomoz hosil qiladi.

Pastki ichak-tutqich arteriyasining diametri yangi tug'ilgan chaqaloqda 1,5–2 mm, uzunligi 1–2 sm (217-rasm). Erta bolalik davrida ichak arteriyalari kengligi bir xil bo'lib, asosiy arteriya va ikkinchi yoki uchinchi tartibdagi tarmoqlar kengligi o'rtasidagi farq uncha katta bo'lmaydi. Ammo bola katta bo'lgani sari bu farq kattalashib boradi.

Umumiy yonbosh arteriyasi

Umumiy yonbosh arteriyasi (**a. iliaca communis**) pastga va tashqariga yo'nalib, dumg'aza-yonbosh bo'g'imi sohasida ichki va tashqi yonbosh arteriyasiga bo'linadi (218-rasm).

Bola balog'atga yetgunicha umumiy yonbosh arteriyasining diametri o'mrov osti arteriyasi diametridan kichik, balog'at va o'smirlik davrlarida u tez o'sadi va kattaligi jihatidan o'mrov osti va umumiy uyqu arteriyasidan katta bo'ladi.

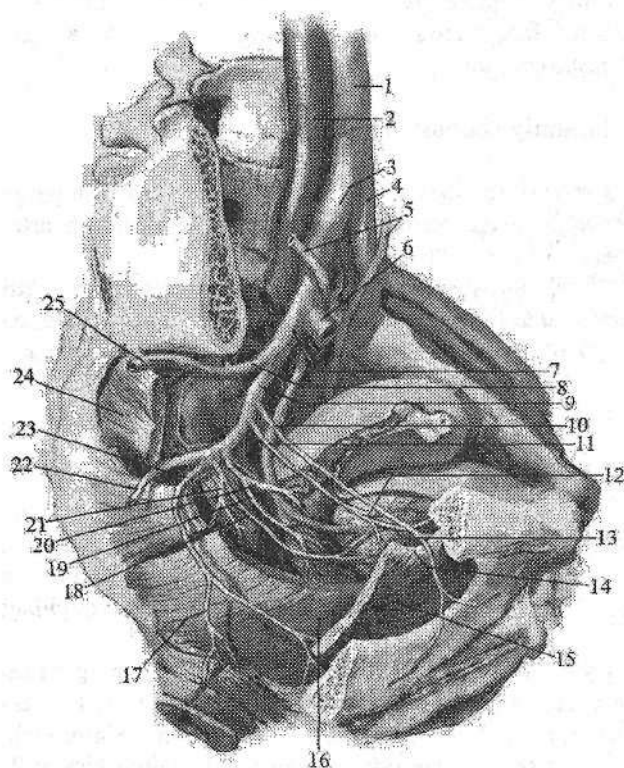
Ichki yonbosh arteriyasi

Ichki yonbosh arteriyasi (**a. iliaca interna**) katta bel mushagining medial tomonidan kichik chanoq bo'shlig'iga tushib, katta quymich teshigining yuqori chekkasida kichik chanoq devori va a'zolarini qon bilan ta'minlovchi orqa va oldingi poyaga bo'linadi. Uning orqa poyasidan chanoq devoriga quyidagi tarmoqlar chiqadi:

1. Yonbosh-bel arteriyasi (**a. iliolumbalis**) katta bel mushagining orqasidan lateral tomonga va orqaga yo'nalib ikki tarmoqqa bo'linadi: 1) bel tarmog'i (**r. lumbalis**) katta bel, belning kvadrat mushagini qon bilan ta'minlaydi. Undan chiqqan orqa miya tarmog'i (**r. spinalis**) dumg'aza kanaliga kiradi; 2) yonbosh tarmog'i (**r. iliacus**) yonbosh mushagini va yonbosh suyagini qon bilan ta'minlab, yonbosh suyagini o'rovchi chuqur arteriya bilan anastomoz hosil qiladi.

2. Dumg'azaning lateral arteriyasi (**a. sacralis lateralis**) dumg'aza suyagini oldingi yuzasida oldingi dumg'aza teshiklaridan ichkariroqdan pastga yo'nalib, dumg'aza suyagini va uning atrofidagi noksimon, orqa teshikni ko'taruvchi mushaklarni qon bilan ta'minlaydi. Uning orqa miya tarmoqlari (**r. spinales**) oldingi dumg'aza teshiklari orqali kirib, orqa miya pardalarini va dumg'aza chigalini qon bilan ta'minlaydi.

3. Ustki dumba arteriyasi (**a.glutea superior**) chanoq bo'shlig'idan noksimon usti teshigi orqali chiqib (218-rasm) yuza va chuqur tarmoqqa bo'linadi. Yuza tarmog'i (**r. superficialis**) dumba mushaklari va dumba sohasi terisini qon bilan ta'minlaydi. Chuqur tarmoq (**r.profundus**) o'z navbatida o'rta, kichik dumba mushaklari va ularning yonida joylashgan mushaklarini qon bilan ta'minlovchi yuqorigi va pastki tarmoqlarga (**rr. superior et inferior**) bo'linadi. Pastki tarmoq bundan tashqari chanoq-son bo'g'imini ham qon bilan ta'minlashda ishtirok etadi.



218-rasm. O'ng ichki yonbosh arteriyasi tarmoqlari.

1—pars abdominalis aortae; 2—v. cava inferior; 3—a. iliaca communis dextra; 4—a. iliaca communis sinistra; 5—ureter; 6—a. iliaca externa dextra; 7—a. iliaca interna dextra; 8—r. posterior a. iliaca interna; 9—r. anterior a. iliaca interna; 10—a. obturatoria; 11—a. umbilicalis; 12—a. vesicalis superior; 13—lig. umbilicale mediale; 14—canalis obturatorius; 15—m. obturatorius internus; 16—m. levator ani; 17—a. rectalis inferior; 18—a. vesicalis inferior; 19—a. vaginalis; 20—a.

uterina; 21—a. rectales media; 22—a. glutea inferior; 23—a. pudenda interna; 24—m. piriformis; 25—a. glutea superior.

4. Yopqich arteriyasi (**a.obturatoria**) shu nomli nerv bilan birga yopqich kanal orqali songa chiqib ikki tarmoqqa bo'linadi (218-rasm). Oldingi tarmoq (**r.anterior**) tashqi yopqich va sonning yaqinlashtiruvchi mushaklarini, shuningdek, tashqi jinsiy a'zolar terisini qon bilan ta'minlaydi. Orqa tarmoq (**r.posterior**) tashqi yopqich mushakni qon bilan ta'minlashda ishtirok etadi. Undan chanoq-son bo'g'imi va son suyagi boshchasini qon bilan ta'minlovchi quymich

korasi tarmog'i (*r. acetabularis*) chiqadi. Bu tarmoq son suyagining boshchadagi boylam ichidan o'tadi.

Chanoq bo'shlig'ida yopqich arteriyadan chiqqan qov tarmog'i (*r. pubicus*) qon kanali halqasining medial qismida pastki qorin osti arteriyasining yopqich tarmog'i (*r. obturatorius*) bilan anastomoz hosil qiladi. 30 % holatda bu anastomoz kuchli rivojlangan bo'lib, yopqich tarmog'i kattalashadi va chov chur-rusida jarrohlik aralashuvida jarohatlanishi mumkin. Shuning uchun uni o'lim toji (*corona mortis*) deb ataladi.

5. Pastki dumba arteriyasi (*a. glutea inferior*) noksimon mushak osti teshigidan ichki jinsiy arteriya va quymich nervi bilan birga chiqib, katta dumba mushagini qon bilan ta'minlaydi. Undan quymich nervi bilan yo'naluvchi arteriya (*a. comitans n. ishiadici*) chiqadi.

Ichki yonbosh arteriyasining oldingi poyasidan quyidagi tarmoqlar chiqadi:

1. Kindik arteriyasi (*a. umbilicalis*) homila davrida qorin devorining orqa yuzasi bo'ylab kindikkacha borib, qonning organizmdan chiqib ketishini ta'minlaydi. Katta odamda u medial kindik boylamiga aylanib ketadi. Uning boshlang'ich qismi arteriya holida qolib, undan qovuqning ustki arteriyalari (*a. vesicales superiores*) chiqib siydik qopining yuqori qismini qon bilan ta'minlaydi. Undan siydik nayining pastki qismiga siydik nayi tarmoqlari (*rr. uretrici*) va urug' olib ketuvchi nay arteriyasi (*a. ductus deferentis*) chiqadi.

2. Qovuqning pastki arteriyasi (*a. vesicalis inferior*) qovuq tubini, erkaklarda urug' pufakchalari va prostataga prostata bezi tarmoqlari (*rr. prostatici*), ayollarda qinni qon bilan ta'minlaydi.

3. Bachadon arteriyasi (*a. uterina*) kichik chanoq bo'shlig'iga tushib, siydik nayi bilan kesishadi va bachadonning keng boylami ichida bachadon bo'y-nigacha boradi.

Undan qinga qin tarmoqlari (*rr. vaginales*) bachadon nayiga bachadon nayi tarmog'i (*r. tubarius*), tuxumdonga tuxumdon tarmog'i (*r. ovaricus*) chiqadi. Tuxumdon tarmog'i qorin aortasidan chiquvchi tuxumdon arteriyasi bilan anastomoz hosil qiladi.

4. Qin arteriyasi (*a. vaginalis*) qinni qon bilan ta'minlaydi.

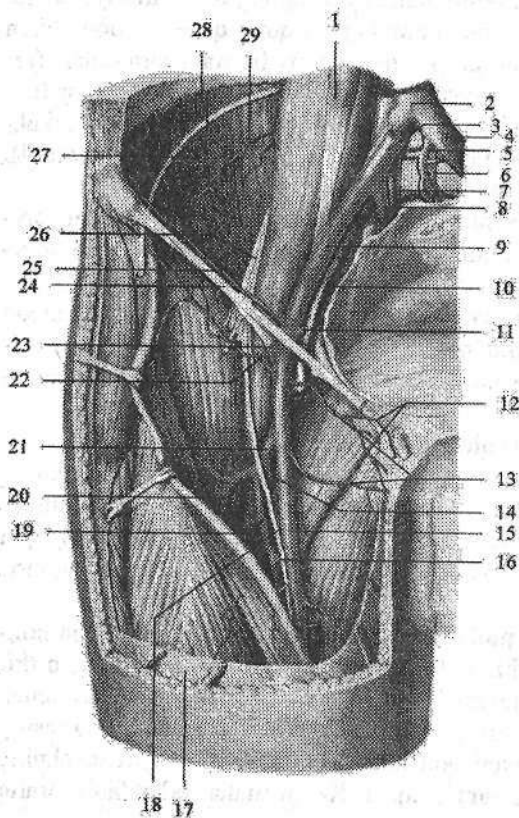
5. To'g'ri ichakning o'rta arteriyasi (*a. rectalis media*) to'g'ri ichakning ampula qismini, orqa teshikni ko'taruvchi mushakni, erkaklarda urug' pufakchalari va prostatani (*rr. prostatici*), ayollarda esa qinni (*rr. vaginales*) qon bilan ta'minlaydi. Yuqorigi va pastki to'g'ri ichak arteriyalari bilan anastomoz hosil qiladi.

6. Ichki jinsiy arteriyasi (*a. pudenda interna*) chanoq bo'shlig'idan noksimon mushak osti teshigidan chiqib (218-rasm), quymich suyagining o'tkir o'sig'ini aylanib o'tib, kichik quymich teshigi orqali quymich-to'g'ri ichak chuqurchasiga kiradi. Bu yerda undan to'g'ri ichakning pastki qismi va tashqi teshik sohasi terisi yog' to'qimasini qon bilan ta'minlovchi to'g'ri ichakning pastki arteriyasi (*a. rectalis inferior*) chiqadi. Keyin undan erkaklarda oraliq

mushaklari, yorg'ochning orqa qismini (ayollarda katta lablarning orqa qismini) qon bilan ta'minlovchi oraliq arteriyasi (**a. perinealis**), erkaklarda erlik olati piyozchasi, so'g'on-to'rlangan tana mushagi, bulbouretal bezlarni qon bilan ta'minlovchi erlik olati piyozchasining arteriyasi (**a. bulbi penis**), ayollarda qin dahlizi piyozchasini qon bilan ta'minlovchi qin dahlizi piyozchasining arteriyasi (**a. bulbi vestibuli**) chiqadi. Ichki jinsiy arteriyasining oxirgi shoxi erkaklarda erlik olatining dorsal va chuqur arteriyalari (**aa. profunda et dorsalis penis**) bo'lib, erlik olatini qon bilan ta'minlasa, ayollarda klitorning orqa va chuqur arteriyalari (**a. profunda et dorsalis clitoridis**) bo'lib, klitorni qon bilan ta'minlaydi.

Tashqi yonbosh arteriyasi

Tashqi yonbosh arteriyasi (**a. iliaca externa**) umumiy yonbosh arteriya-ning bevosita davomi. U tomirlar sohasi botig'i orqali songa chiqadi va son arteriyasi nomini oladi (219-rasm).



219-rasm. O'ng tashqi yonbosh va son arteriyasi. Old tomondan ko'rinishi.

1—m.psoas major; 2—v.cava inferior; 3—a. iliaca communis; 4—v. iliaca communis; 5—v. sacralis mediana; 6—a. sacralis mediana; 7—v. iliaca interna; 8—a. iliaca interna; 9—a. iliaca externa; 10—v. iliaca externa; 11—a. epigastrica inferior; 12—rr. scrotales anteriores; 13—aa. pudendae externae; 14—a. circumflexa femoris medialis; 15—a. femoralis; 16—a. perforans; 17—fascia lata; 18—n. saphenus; 19, 21—a. profunda femoris; 20—r. descendens a. circumflexae femoris lateralis; 22—a. circumflexa ilium superficialis; 23—a. epigastrica superficialis; 24—lig. inguinale; 25—a. circumflexa ilium profunda; 26—n. cutaneus femoris lateralis; 28—a. lumbalis IV; 29—r. iliacus a. iliolumbalis.

Undan quyidagi tarmoqlar chiqadi:

1. Qorin devorining pastki arteriyasi (**a. epigastrica inferior**) qorin old devori orqa yuzasi bo'ylab qorin to'g'ri mushagiga qarab ko'tariladi. Qorin to'g'ri mushagi qinini teshib o'tib qorin devorining ustki arteriyasi bilan anastomozlashadi. Uning boshlang'ich qismidan qov suyagiga qov tarmog'i (**r. pubicus**) chiqadi. Undan chiqqan ingichka yopqich tarmog'i (**r. obturatorius**) yopqich arteriyaning qov tarmog'i bilan anastomozlashadi. Qorin devorining pastki arteriyasidan erkaklarda chov kanalining ichki halqasi sohasida chiqqan moyakni ko'taruvchi mushak arteriyasi (**a. cremasterica**) urug' tizimchasi, moyak pardalari va moyakni ko'taruvchi mushakni qon bilan ta'minlaydi. Ayollarda bachadonning yumaloq boylami arteriyasi (**a. ligamenti teretis uteri**) shu boylam tarkibida yo'nalib, tashqi jinsiy a'zoilar terisini qon bilan ta'minlaydi.

2. Yonbosh suyagini o'rovchi chuqur arteriya (**a. circumflexa ilium profunda**) yonbosh suyagi qirrasini bo'ylab orqa tomonga yo'nalib (219-rasm), chanoq va qorin mushaklarini, ko'tariluvchi tarmoq (**r. ascendens**) esa qorin mushaklarini qon bilan ta'minlaydi. Uning tarmoqlari yonbosh-bel arteriyasi shoxlari bilan anastomozlashadi.

Son arteriyasi

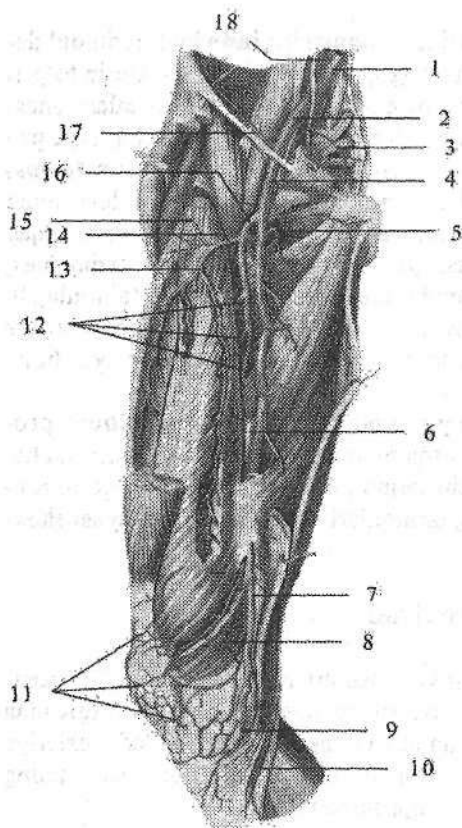
Son arteriyasi (**a. femoralis**) tashqi yonbosh arteriyaning (219-, 220-rasm) davomi. U chov boylami ostidan son venasining lateral tomoniga o'tganidan so'ng, son uchburchagi sohasida bevosita teri va fassiya ostida yotadi. Arteriya son uchburchagining pastki uchidan yaqinlashtiruvchi kanalga kirib, uning pastki teshigi orqali taqim osti chuqurchasiga chiqadi.

Son arteriyasidan quyidagi tarmoqlar chiqadi:

1. Qorin devorining yuzaki arteriyasi (**a. epigastrica superficialis**) sonning oldingi yuzasidan yuqoriga, qorinning oldingi devoriga yo'nalib, tashqi qiyshiq mushak aponevrozining pastki qismini, teri osti yog' kletchatkasini va qorin terisini qon bilan ta'minlaydi.

2. Yonbosh suyagini o'rovchi yuzaki arteriya (**a. circumflexa ilium superficialis**) chov boylami bo'ylab tashqi tomonga yonbosh suyagining oldingi ustki o'tkir o'sig'iga qarab yo'nalib, shu soha terisini va mushaklarini qon bilan ta'minlaydi. Tashqi jinsiy arteriyalar (**aa. pudendae externae**) 2-3 ta, **hiatus saphenus** orqali chiqib erkaklarda yorg'oq terisiga yorg'oqning oldingi tarmogi (**rr. scrotales anteriores**) bo'lib, ayollarda katta jinsiy lablar terisiga jinsiy lablarning oldingi tarmog'i (**rr. labiales anteriores**) bo'lib tarqaladi.

3. Chov tarmoqlari (**rr. inguinales**) son arteriyasining boshlang'ich qismidan chiquvchi 3-4 mayda tarmoqchalar shaklida sonning serbar fassiyasini g'alvirsimon fassiya sohasida teshib o'tib chov sohasi terisini va chov limfa tugunlarini qon bilan ta'minlaydi.



220-rasm. O'ng son arteriyasi.

- 1—a. iliaca communis; 2—a. iliaca externa; 3—a. sacralis lateralis; 4—a. femoralis; 5—a. circumflexa femoris medialis; 6—v. femoralis; 7—a. descendens genus; 8—a. superior medialis genus; 9—a. inferior medialis genus; 10—r. saphenus a. descendens genus; 11—rete patellare; 12—aa. perforantes; 13—r. descendens a. circumflaxae femoris lateralis; 14—a. circumflexa femoris lateralis; 15—r. ascendens a. circumflaxae lateralis; 16—a. profunda femoris; 17—a. circumflexa ilium profunda; 18—v. iliaca communis.

4. Sonning chuqur arteriyasi (**a. profunda femoris**) eng yirik tarmoq bo'lib, son arteriyasining orqa yuzasidan chov boylamidan 3–4 sm pastroqdan chiqadi (219-, 220-rasm) va sonni qon bilan ta'minlaydi. Undan quyidagi tarmoqlar chiqadi:

a) sonni o'rovchi medial arteriya (**a. circumflexa femoris medialis**)

son suyagi bo'yinchasini aylanib medial tomonga yo'naladi. U yuzaki, ko'ndalang, va chuqur tarmoqlarga bo'linadi. Yuzaki tarmog'i son suyagining katta ko'stiga birikuvchi mushaklarni qon bilan ta'minlaydi. Uning ingichka ko'ndalang tarmog'i (**r. transversus**) pastga va medial tomonga yo'nalib, uzun va kalta yaqinlashtiruvchi, nozik va tashqi yopqich mushaklarni qon bilan ta'minlaydi. Nisbatan katta chuqur tarmog'i (**r. profundus**) orqa tomonga yo'nalib, tashqi yopqich va sonning kvadrat mushaklari o'rtasida ko'tariluvchi (**r. ascendens**) va pastga tushuvchi (**r. descendens**) tarmoqlarga bolinib sonni yaqinlashtiruvchi mushaklarini qon bilan ta'minlaydi. Uning quymich kosasiga boradigan tarmog'i (**r. acetabularis**) chanoq-son bo'g'imi xaltasini qon bilan ta'minlashda ishtirok etadi.

b) son suyagini o'rovchi lateral arteriya (**a. circumflexa femoris lateralis**) ko'tariluvchi, pastga tushuvchi va ko'ndalang tarmoqlarga bo'linadi. Uning ko'tariluvchi tarmog'i (**r. ascendens**) katta dumba va serbar fassiyani taranglovchi mushaklarni qon bilan ta'minlaydi va dumba arteriyalari bilan anastomoz

hosil qiladi. Pastga tushuvchi va ko'ndalang tarmoqlari (**rr. descendens et transversus**) sonning to'rt boshli va tikuvchilar mushagini qon bilan ta'minlaydi. Pastga tushuvchi tarmog'i son mushaklari o'rtasidan tizza bo'g'imigacha tushib taqim osti arteriyasi tarmoqlari bilan anastomozlashadi;

d) teshib o'tuvchi arteriyalar (**aa. perforantes**) uchta. Birinchi teshib o'tuvchi arteriya taroqsimon mushakdan pastroqda, ikkinchisi kalta yaqinlashtiruvchi mushakdan pastda, uchinchisi esa uzun yaqinlashtiruvchi mushakdan pastroqda sonning orqa yuzasiga yo'nalib ikki boshli, yarimpay va yarimparda mushaklarni qon bilan ta'minlaydi. Teshib o'tuvchi arteriyalar taqim osti arteriyasi tarmoqlari bilan anastomoz hosil qiladi.

5. Tizza bo'g'imining tushuvchi arteriyasi (**a. descendens genus**) son arteriyasidan yaqinlashtiruvchi kanalda boshlanib (211-rasm), yashirin nerv bilan uning oldingi devori orqali sonning oldingi yuzasiga chiqadi. Pastga tomon yo'nalib tizza bo'g'imiga keladi va tizza arterial to'rini hosil qilishda ishtirok etadi. Undan atrofdagi mushaklarga mushak tarmoqlari (**rr. muscularis**), teri osti tarmog'i (**r. saphenus**) va bo'g'im tarmoqlari (**rr. articulares**) chiqadi.

Taqim osti arteriyasi

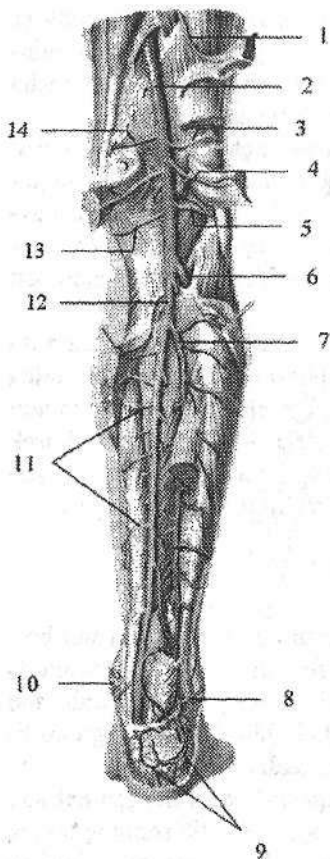
Taqim osti arteriyasi (**a. poplitea**) son arteriyasining bevosita davomi bo'lib, taqim osti chuqurchasining boshlanish joyida son suyagini orqa tomonida yotadi (221-rasm). Uning qolgan qismi taqim osti mushagi ustida yotib, shu mushakning pastki chekkasida oldingi va orqa katta boldir arteriyalariga bo'linadi. Taqim osti arteriyasidan quyidagi tarmoqlar chiqadi:

1. Tizzaning yuqorigi lateral arteriyasi (**a. superior lateralis genus**) son suyagining lateral do'ngligi ustidan boshlanadi. Uni aylanib o'tib sonning lateral serbar va ikki boshli mushagini qon bilan ta'minlaydi. U tizzaning boshqa arteriyalari bilan anastomozlashib, tizza bo'g'imi to'rini hosil qilishda ishtirok etadi.

2. Tizzaning yuqorigi medial arteriyasi (**a. superior medialis genus**) son suyagining medial do'ngligini ustidan boshlanadi. Uni aylanib o'tib, sonning medial serbar mushagini qon bilan ta'minlaydi va tizza bo'g'imi to'rini hosil qilishda ishtirok etadi.

3. Tizzaning o'rta arteriyasi (**a. media genus**) tizza bo'g'imi xaltasining orqa devoridan o'tib, xochsimon boylamlar, menisklar va sinovial burmalarni qon bilan ta'minlaydi.

4. Tizzaning pastki lateral arteriyasi (**a. inferior lateralis genus**) ustki arteriyadan 3–4 sm pastroqdan boshlanib, katta boldir suyagi tashqi do'ngligini aylanib o'tib, boldir mushagining lateral boshini va tovon mushagini qon bilan ta'minlab, tizza bo'g'imi to'rini hosil qilishda ishtirok etadi.



221-rasm. Taqim osti va orqa katta boldir arteriyalari.

1—rami a. perforantis; 2—a. poplitea; 3—a. genus superior lateralis; 4—a. suralis; 5—a. genus inferior lateralis; 6—a. tibialis anterior; 7—a. fibularis; 8—rr. malleolares lateralis; 9—rete calcaneum; 10—rr. malleolares mediales; 11—rr. musculares; 12—a. genus inferior medialis; 13—a. genus superior medialis.

5. Tizzaning pastki medial arteriyasi (**a. inferior medialis genus**) katta boldir suyagi ichki do'ngligini aylanib o'tib, boldir mushagi medial boshini qon bilan ta'minlab, boshqa arteriyalar bilan birga tizza bo'g'imi to'rini (**rete articularis genus**) hosil qilishda ishtirok etadi.

Boldir va oyoq panjasi arteriyalari

Boldirni qon bilan ta'minlashda oldingi va orqa katta boldir arteriyalari ishtirok etadi.

Oldingi katta boldir arteriyasi (**a. tibialis anterior**) taqim osti chuqirchasidan boshlanib, suyaklararo pardani teshib boldirning oldingi yuzasiga o'tadi. Suyaklararo pardaning oldingi

yuzasi bo'ylab oyoq kaftiga borib, oyoq panjasining ustki arteriyasiga davom etadi. Oldingi katta boldir arteriyasining tarmoqlari quyidagilar:

1. Orqa qaytuvchi katta boldir arteriyasi (**a. recurrens tibialis posterior**) taqim osti chuqurchasi sohasidan boshlanib, tizza bo'g'imi va taqim osti mushagini qon bilan ta'minlaydi. Tizzaning medial pastki arteriyasi bilan anastomozlashib, tizza bo'g'imi to'rini hosil qilishda ishtirok etadi.

2. Oldingi qaytuvchi katta boldir arteriyasi (**a. recurrens tibialis anterior**) oldingi katta boldir arteriyasidan suyaklararo pardadan o'tgan sohada boshlanib, yuqoriga ko'tariladi. Tizza bo'g'imi to'rini hosil qiluvchi arteriyalar bilan anastomozlashib, tizza bo'g'imi to'rini hosil qilishda ishtirok etadi. Tizza bo'g'imi, boldir suyaklararo bo'g'im, oldingi katta boldir va barmoqlarni yozuvchi uzun mushaklarni qon bilan ta'minlaydi.

3. Oldingi lateral to'piq arteriyasi (**a. malleolaris anterior lateralis**) lateral to'piq ustidan boshlanib, uning boldir-oshiq bo'g'imini, kaft oldi suyaklarini

qon bilan ta'minlab, lateral to'piq to'rini (*rete malleolare laterale*) hosil qilishda ishtirok etadi (222-rasm).

4. Oldingi medial to'piq arteriyasi (*a. malleolaris anterior medialis*) medial to'piq sohasidan boshlanib boldir-oshiq bo'g'imini qon bilan ta'minlaydi va orqa katta boldir arteriyasining medial to'piq tarmoqlari bilan anastomozlashib, medial to'piq to'rini (*rete malleolare mediale*) hosil qilishda ishtirok etadi.

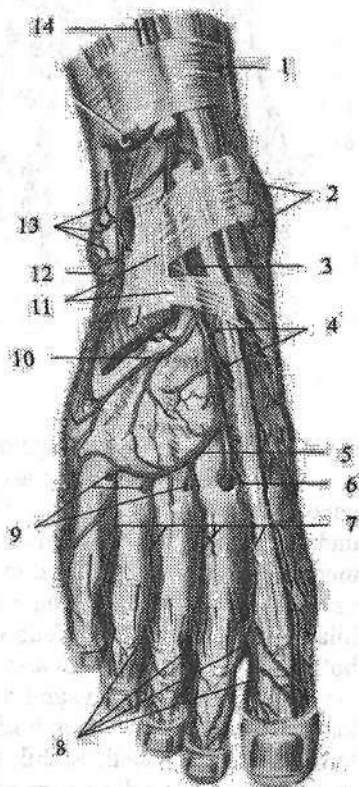
Oldingi katta boldir arteriyasi oyoq panjasining ustki yuzasida oyoq panjasining ustki arteriyasiga (*a. dorsalis pedis*) davom etadi. Undan quyidagi tarmoqlar chiqadi:

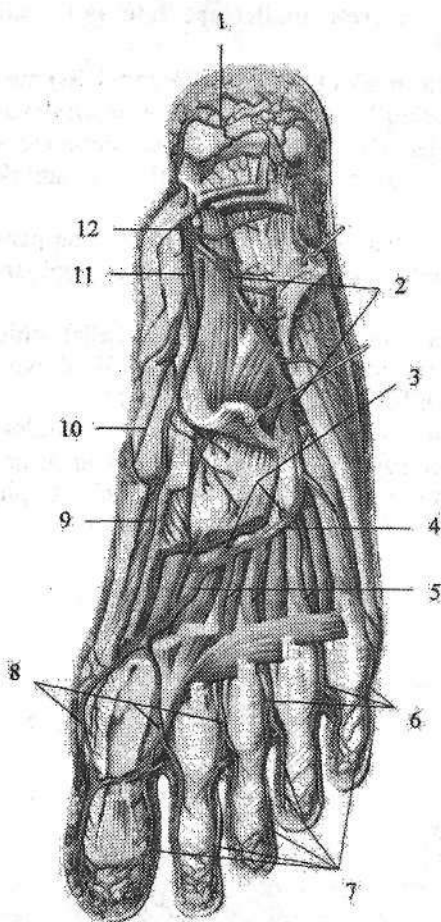
1. Oyoq panjasi kaft ustining lateral arteriyasi (*a. tarsalis lateralis*) oshiq suyakning oldingi uchi sohasida boshlanib, lateral tomonga yo'naladi. V oyoq kafti suyagi asosida ravoqsimon arteriya bilan anastomoz hosil qiladi.

2. Oyoq panjasi kaft ustining medial arteriyalari (*aa. tarseae mediales*) oyoq bosh barmog'ini yozuvchi uzun mushak payi ostidan o'tib oyoq panjasining medial chekkasiga boradi (222-rasm). Uning tarmoqlari medial to'piq to'rini hosil qilishda ishtirok etadi.

222-rasm. O'ng oyoq panjasi ustki yuzasining arteriyalari

1—retinaculum musculorum extensorum superius; 2—rete malleolare mediale; 3—a. dorsalis pedis; 4—aa. tarseae mediales; 5—a. arcuata; 6—a. plantaris profunda; 7—aa. metatarsales dorsales; 8—aa. digitales dorsales; 9—rr. perforantes; 10—a. tarsalis lateralis; 11—retinaculum musculorum extensorum inferius; 12—a. malleolaris anterior lateralis; 13—rete malleolare laterale; 14—a. tibialis anterior.





223-rasm. Oyoq kafti arteriyalari.

1—rete calcaneum; 2—a. plantaris lateralis; 3—rr. perforantes; 4—arcus plantaris; 5—a. metatarsae plantares; 6, 8—aa. digitales plantares communes; 7—aa. digitales plantares propriae; 9—r. profundus a. plantaris medialis; 10—r. superficialis a. plantaris medialis; 11—a. plantaris medialis; 12—a. tibialis posterior.

3. Ravoqsimon arteriya (**a. arcuata**) oyoq kafti bilan barmoq falangalari o'rtasidagi bo'g'imlar bo'ylab yo'nalib (222-rasm), oyoq panjasi kaft ustining lateral arteriyasi bilan ravoq hosil qiladi. Bu ravoqdan I–IV oyoq kaftining ustki arteriyalari (**I–IV aa. metatarsales dorsales**) boshlanib, II–V barmoq suyaklari oralig'ida har biri ikkitadan barmoqlarning ustki arteriyalariga (**aa. digitales dorsales**) bo'linadi va II–V barmoqlarning bir-biriga qaragan yuzalariga boradi (222-rasm). Ulardan chiqqan teshib o'tuvchi tarmoqlar (**r. perforantes**) kaft tomonga o'tib ostki oyoq kaftining arteriyalari (**aa. metatarsales plantares**) bilan qo'shiladi.

4. Oyoq kaftining chuqur arteriyasi (**a. plantaris profundus**) I

suyak oralig'idan oyoq kaftiga o'tib kaft ravog'i bilan anastomozlashadi.

Orqa katta boldir arteriyasi (**a. tibialis posterior**) taqim osti arteriyasining bevosita davomi (221-rasm). U boldir-taqim osti kanalidan pastga yo'nalib, undan kambalasimon mushakning medial chekkasiga chiqadi. Keyin arteriya medial tomonga og'ib medial to'piqning orqa tomonidagi fibroz kanaldan o'tadi va oyoq kaftiga tushadi. Shu sohada orqa katta boldir arteriyasi fassiya va teri bilan qoplangan. Oyoq kaftida u oyoq kaftining medial va lateral arteriyalariga bo'linadi. Orqa katta boldir arteriyasi tarmoqlari:

1. Kichik boldir suyagini o'rovchi tarmoq (**r. circumflexus fibularis**) orqa katta boldir arteriyasining boshlanish qismidan chiqib, kichik boldir suyagi boshchasiga yo'naladi. Kichik boldir suyagi boshchasi atrofidagi mushaklarni qon bilan ta'minlaydi va tizza arteriyalari bilan anastomozlashadi.

2. Kichik boldir arteriyasi (**a. fibularis**) tashqariga va past tomonga bosh barmoqni bukuvchi mushak ostida yoʻnalib pastki mushak-kichik boldir kanaliga kiradi (221-rasm). Suyaklararo pardaning orqa tomonidan oʻtib uzun, kalta kichik boldir va boldirning uch boshli mushagiga tarmoqlar beradi. Lateral toʻpiq sohasida u oxirgi tarmoqlarga: lateral toʻpiq tarmoqlari (**rr.malleolares laterales**) va tovon tarmoqlariga (**rr.calcanei**) boʻlinib, tovon toʻrini (**rete calcaneum**) hosil qiladi. Kichik boldir arteriyasining teshib oʻtuvchi tarmogʻi (**r. perforans**) oldingi lateral toʻpiq arteriyasi bilan anastomozlashadi. Uning tutashtiruvchi tarmogʻi (**r. communicans**) kichik boldir arteriyasini katta boldir arteriyasi bilan qoʻshadi.

Oyoq kaftida orqa katta boldir arteriyasi tarmoqlari oyoq kaftining medial va lateral arteriyalari yotadi.

1. Oyoq kaftining medial arteriyasi (**a. plantaris medialis**) oʻz nomidagi egatda yotib atrofdagi mushaklarni qon bilan taʼminlaydi va lateral oyoq kafti arteriyasi, hamda oyoq kaftining ustki arteriyasi bilan anastomozlashadi (223-rasm).

2. Oyoq kaft lateral arteriyasi (**a. plantaris lateralis**) oʻz nomidagi egat boʻylab V kaft suyagi asosiga qarab yoʻnaladi va medial tomonga bukiladi (223-rasm). Kaftining lateral arteriyasi atrofidagi mushaklar va boʻgʻimlarga tarmoqlar beradi. Uning uchi I kaft suyagi sohasida oyoq kaftining medial arteriyasi va oyoq kaftining chuqur arteriyasi bilan anastomozlashib oyoq kaftning chuqur ravogʻini (**arcus plantaris**) hosil qiladi. Oyoq kaftining chuqur ravogʻidan toʻrtta ostki oyoq kaftining arteriyalari (**aa. metatarsales plantares**) chiqadi. Ular oyoq panjasining ustki arteriyasiga qoʻshiluvchi teshib oʻtuvchi tarmoqlarni berganidan keyin oyoq panjasi kaft yuzasidagi umumiy barmoq arteriyalariga (**aa. digitales plantares communes**) aylanadi. Barmoq falangalari asosida birinchi arteriya uchta, qolganlari esa ikkitadan oyoq panjasi kaft yuzasidagi xususiy barmoq arteriyalariga (**aa. digitales plantares propriae**) boʻlinib, I–V barmoqlarning bir-biriga qaragan yuzalarini qon bilan taʼminlaydi.

Arteriyalarning tarqalish qonuniyatlari

Arteriya tizimi aʼzolari qon bilan taʼminlab, ularning tuzilishi, vazifasi va taraqqiyotiga moslashadi. Arteriyalarning odam tanasida tarqalishi maʼlum bir qonuniyatlarga rioya qiladi. Bu qonuniyatlar quyidagi guruhlarga boʻlinadi.

Aʼzo sirti arteriyalari

1. Tana aʼzolari nerv tizimi atrofida joylashgani kabi arteriyalar ham nerv nayi va nervlar yoʻnalishida joylashadi. Orqa miyaga parallel ravishda aorta, hamda oldingi va orqa miya arteriyalari yoʻnaladi. Orqa miyaning har bir segmentiga segmentar orqa miya tarmoqlari toʻgʻri keladi.

2. Organizmni o‘simlik va hayvon hayoti a‘zolariga bo‘linishiga muvofiq arteriyalar devorga boruvchi – pariyetal va ichki a‘zolarga boruvchi – visseral tarmoqlarga bo‘linadi.

3. Qo‘l va oyoq bittadan asosiy arteriya: qo‘l uchun o‘mrov osti arteriyasi, oyoq uchun son arteriyasini oladi.

4. Tana arteriyalari segmentar tuzilishini saqlab qoladi (orqa qovurg‘alararo arteriyalar va bel arteriyalari).

5. Arteriyalar tomirlar tizimining boshqa qismlari (venalar va limfa tomirlari) bilan birga yo‘nalib, umumiy tomirli dastani hosil qiladi.

6. Arteriyalar skeletga mos ravishda yo‘naladi. Umurtqa pog‘onasi bo‘ylab aorta, qovurg‘alar bo‘ylab orqa qovurg‘alararo arteriyalar joylashadi. Qo‘l va oyoqning proksimal bitta suyak bo‘lgan qismida bittadan (yelka va son arteriyalari), o‘rta juft suyaklar bor qismida ikkita (bilak, tirsak, oldingi va orqa katta boldir arteriyalari), distal suyaklar nur shaklida joylashgan qismida arteriyalar har bir barmoqqa qarab joylashadi.

Arteriyalarning asosiy o‘zamlardan a‘zolarga borish qonuniyatlari

1. Arteriyalar asosiy o‘zandan a‘zolarga qisqa yo‘l bilan boradi. Shuning uchun har bir arteriyadan yaqin joylashgan a‘zolarga tarmoqlar chiqadi. Aortadan birinchi bo‘lib yurakka boruvchi o‘ng va chap toj arteriyalar chiqadi. Tarmoqlarning chiqish tartibi a‘zolarining joylashishi va hosil bo‘lish tartibiga bog‘liq. Qorin aortasidan avval oshqozonga, keyin ichakka tarmoq chiqadi. Bunda a‘zoning hosil bo‘lgan joyi ham ahamiyatga ega. Moyak arteriyasi moyak hosil bo‘lgan joydan – qorin aortasidan boshlanadi. Yorg‘oqqa esa qon tomirlar son arteriyasidan chiqadi.

2. Arteriyalar tananing bukiluvchi tomonlarida joylashadi, chunki yoziluvchi tomonida joylashsa bukilganda qon tomir cho‘zilib, devori bir-biriga yopishadi. Umumiy uyqu arteriyasi bo‘yinning old tomonida, qo‘l arteriyalari esa kaft tomonda joylashadi.

3. Arteriyalar mushaklar, fassiyalar va suyaklardan hosil bo‘lgan tomirlarni siqilishdan va jarohatdan saqlovchi egatlar, kanallarda yotadi.

4. Arteriyalar a‘zolari bukilgan yoki ichki yuzasidan kiradi. Shuning uchun barcha ichki a‘zolarining darvozalari ichki yuzasida, aorta turgan orta chiziqqa qaragan.

5. Arteriyalar a‘zolarining vazifasiga qarab moslamalar hosil qiladi.

a) harakat a‘zolarida qon tomir to‘rlari, ravoqlar va doiralalar hosil qiladi. Bulardan qon bo‘g‘im harakati vaqtida ham beto‘xtov otadi. Harakatchan va hajmi o‘zgaruvchi ichki a‘zolarida (oshqozon, ichaklar) juda ko‘p anastomozlar va ravoqlar hosil qiladi;

b) arteriyalarning o‘lchamlari a‘zoning katta kichikligiga qarab emas, balki uning faoliyatiga bog‘liq. Buyrak arteriyasining kengligi, ichaklarni qon bilan

ta'minlovchi ustki ichaktutqich arteriyasi kengligiga teng, chunki buyrakning siydik ajratish faoliyati ko'p qon kelishiga sabab bo'ladi;

d) ichki sekretiya bezlarini ko'p sonli arteriyalar qon bilan ta'minlaydi, chunki ular qondagi oqsil moddalardan gormon ishlab chiqaradi.

A'zo ichi arteriyalarining tarmoqlanish qonuniyatlari

A'zo ichi arteriyalarining arxitektonikasi shu a'zo tuzilishi va faoliyatiga mos bo'ladi.

Uzun naysimon suyaklarda diafiz arteriyasi suyakni o'rta qismidan kirib proksimal va distal tarmoqlarga bo'linadi. Diafiz arteriyasi diafizni ichidan qon bilan ta'minlaydi, tashqi zich moddasi esa suyak usti pardasi arteriyasidan qon oladi. Bundan tashqari arteriyalar metafiz, apofiz va epifizlarga kiradi.

G'ovak suyaklarga qon tomirlar har tomondan kirib, suyak nuqtasi hosil bo'lgan joyga yo'naladi.

Boylamlar arteriyasi biriktiruvchi to'qima tutamlari bo'ylab yo'naladi va ular bilan birga harakat o'qiga perpendikulyar joylashadi.

Mushak arteriyasi mushak tolalariga parallel yo'naladi va ularga perpendikulyar tolalar beradi.

Bo'laklardan tuzilgan parenximatoz a'zolarga arteriyalar a'zoning o'rtasidan kirib uning bo'laklariga qarab bo'linadi.

Naysimon tuzilishga ega a'zolarda qon tomirlar quyidagicha joylashadi:

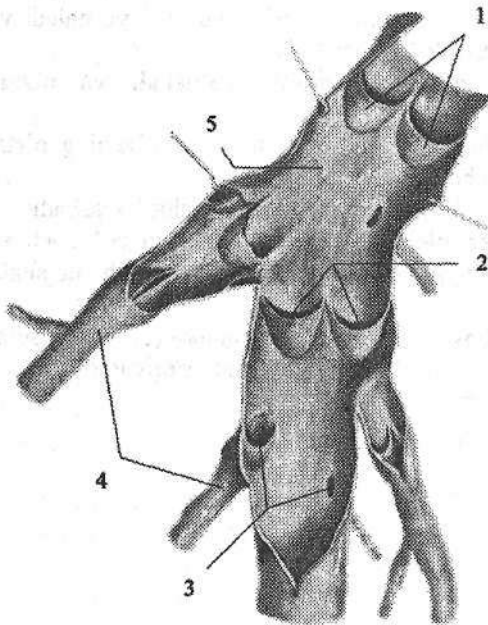
a) nayning bo'ylama o'qiga parallel, bir tomonida arteriya yo'naladi va undan to'g'ri burchak hosil qilib chiqqan ko'ndalang tolalar nayni halqa shaklida o'rab oladi (ichaklar);

b) tomirlar a'zo atrofida to'r hosil qiladi va undan markazga qarab radiar tarmoqlar devor ichiga yo'naladi. Orqa miyaning segmentar arteriyalari.

VENA TIZIMI

Venalar (*venae*) arteriyalarga qarama-qarshi yoʻnalib, qonni aʼzolardan yurakka olib boruvchi qon tomirlar hisoblanadi. Qon venalarda oqibgina qolmasdan, uning ayrim qismlarida (taloq venalari, jigarning darvoza venasi oqimlari, oyoqning vena chigallarida) toʻplanadi. Venalar magistral va aʼzo venalariga boʻlinadi. Joylashishiga qarab yuza va chuqur venalar tafovut qilinadi.

Venalarining devori arteriyaga nisbatan yupqa boʻlib uch qavatdan iborat. Tuzilishiga qarab venalar ikki turga: devorida silliq mushak boʻlgan venalar va mushak boʻlmagan venalarga boʻlinadi.



224-rasm. Vena tomirlarining qopqoqlari.

- 1—vena qopqoqlari;
- 2—qopqoqning boʻshligʻi;
- 3—oqimlarning teshigi;
- 4—vena oqimlari; 5—vena devori.

Mushakli venalar oʻz navbatida mushak qavati kuchli rivojlangan venalarga (jigarning darvoza venasi oqimlari, tananing pastki qismi va oyoq venalari), ularning oʻrta qavatida silliq mushak tolalari koʻp boʻladi. Mushak qavati kam rivojlangan venalarga tananing yuqori qismi va qoʻl venalari kiradi.

Mushaksiz venalarga bosh va orqa miyaning qattiq va yumshoq pardasi venalari, suyak,

koʻzning toʻr pardasi, taloq va yoʻldosh venalari kiradi. Bu venalar ichki tomondan endoteliy bilan qoplangan boʻlib, uning ostida endoteliy osti membrani tashqi tomonida yupqa yumshoq biriktiruvchi toʻqima pardasi boʻladi.

Venalarining oʻziga xos xususiyatlaridan biri ularning koʻp qismida vena tomirlarining qopqogʻi (*valvula venosa*) borligi (224-rasm). Qopqoqlar miya venalari, jigarning darvoza venasi oqimlari, kavak venalar, bosh va boʻyin, oʻpka va buyrak venalarida boʻlmaydi. Qopqoqlar venalarining ichki qavatidan

hosil bo'lgan juft yarimoysimon burmalar shaklida bo'ladi. Ular elastik, kollagen tolalar va biriktiruvchi to'qimadan tuzilgan bo'lib, ustidan endoteliy qoplagan. Qopqoqlar qonni orqaga oqishiga to'sqinlik qiladi. Ular o'zining turtib chiqqan chekkasi bilan vena devoriga biriksa, botiq chekkasi qon yo'nalishi yurakka qaragan. Vena devori bilan qopqoq o'rtasida qopqoq bo'shlig'i (sinus venosus) joylashgan. Qon oqish qiyinlashganda qon qopqoq bo'lig'iga kirib, qopqoq cho'ziladi va qon yo'lini orqa tomoni bekiladi. Qopqoqlar ko'pincha venalarga kichik oqimlar quyiladigan joylarda hosil bo'ladi.

Venalarining arteriyalardan farqi

Vena qon tomirlari arteriyalardan ma'lum bir xususiyatlari bilan farqlanadi:

1. Arteriyalar tekis silindr shaklida bo'lib, venalarining tashqi ko'rinishi tekis bo'lmaydi, ular goho kengayib, goho toraygan bo'ladi. Kesmada arteriya yumaloq, vena esa yassi ko'rinadi.

2. Venalarining soni arteriyadan ko'p, chunki o'rta va kichik o'lchamli arteriyalar ikkita hamroh vena bilan birga yuradi. Ko'p sohalarida (kichik chanoq bo'shlig'i, umurtqa kanali ichida) venalar yaxshi rivojlangan chigallar hosil qiladi. Shuning uchun venalarining umumiy hajmi arteriyalardan ikki marta katta. Venalarining yo'nalishi arteriyalarga o'xshab tekis bo'lmay egri-bugridir.

3. Arteriyalardan farqli qo'l va oyoq venalari ikki guruhga: chuqur va yuza venalarga bo'linadi. Chuqur venalar arteriyalar bilan birga joylashsa, yuza venalar teri osti nervlari bilan birga joylashadi.

Venalarda qon oqishini ta'minlovchi moslamalar

Yurak va arteriyalar qisqarishida hosil bo'lgan kuch qonni kapillyardan o'tkazish vaqtida kamayib ketadi. Shu sababli vena qon tomirlaridan qon oqishi ayrim yordamchi moslamalar ta'siri ostida bo'ladi. Bu moslamalarga quyidagilar kiradi:

1. Yurak bo'lmachalari diastolasi davrida hosil bo'lgan manfiy bosim ta'siri natijasida yirik venalarda (yuqori va pastki kavak, bo'yinturuq va o'mrov osti venalari) ham manfiy bosim hosil bo'lib qon oqishini ta'minlaydi.

2. Nafas olish jarayonida ko'krak qafasida hosil bo'lgan manfiy bosim, yirik venalarga qon oqishini ta'minlaydi.

3. Periferik venalar devoridagi silliq mushak tolalarining qisqarishi qonni siqib markazga qarab yo'naltiradi. Bo'shshagan davrda esa vena devorlari kengayib qonni mayda venalardan so'radi.

4. Qo'l va oyoq bo'g'imlarining bukilgan sohalarida fassiyalar venalarga birikkan bo'ladi. Ular taranglashgan vaqtda venalarni kengaytiradi, bo'shshaganda esa tomirlarni siqib qonni yurakka qarab yo'naltiradi.

Venalarning taraqqiyoti

Homilaning tana venalari taraqqiyotning 4-haftasida tananing yon tomonlarida joylashgan juft poya shaklida bo'ladi. Tananing oldingi sohasi venalari prekardinal (oldingi kardinal), orqa sohasidagi esa postkardinal (orqa kardinal) venalar deb ataladi. Har ikki tomondagi oldingi va orqa kardinal venalar o'zaro qo'shilib, o'ng va chap umumiy kardinal venani (kyuver naylari) hosil qiladi. Ular esa o'z navbatida vena sinusiga quyiladi. Tananing asosiy venalari bo'lgan yuqori va pastki kavak venalar pre- va postkardinal venalarning o'zgarishi va yangi venalarning hosil bo'lishi bilan bog'liq ravishda taraqqiy etadi. Bo'l-macha ikkiga bo'linganidan so'ng o'ng va chap umumiy kardinal venalar o'ng bo'lmachaga quyiladi. Oldingi kardinal venalar o'rtasida anastomoz hosil bo'lib u orqali boshdan keluvchi qon o'ng umumiy kardinal venaga quyiladi. Chap umumiy kardinal vena yo'qolib ketib uning faqat bo'lmacha qismi – yurakning tojsimon sinusi qoladi. Prekardinal venalar o'rtasidagi anastomozdan yelkabosh poyasi hosil bo'lib, qonni o'ng prekardinal venaga quyadi. Prekardinal venaning shu anastomozdan orqadagi qismi va o'ng umumiy kardinal vena yuqori kavak venaga aylanadi.

Pastki kavak venaning taraqqiyoti birlamchi buyrak (mezonefros) va uning venalari (sub va suprakardinal) hamda ular o'rtasidagi va postkardinal venalar bilan bo'lgan anastomoz bilan bog'liq. Bunda tananing orqa qismi o'ng tomoni venalari sezilari kengayib, chap tomon venalari yo'qolib ketadi. Pastki kavak vena tananing orqa qismi o'ng tomonidagi venalarning turli qismlaridan hosil bo'ladi. Uning jigar qismi – jigarning umumiy olib ketuvchi venasidan, buyrak oldi qismi o'ng subkardinal venadan, buyrak qismi o'ng sub- va suprakardinal venalar o'rtasidagi anastomozdan, buyrak orqa qismi o'ng suprakardinal venaning bel qismidan rivojlanadi. Pastki kavak venaga quyiluvchi venalarning ko'p qismlari sub- va suprakardinal venalarning har xil qismlaridan rivojlanadi. Toq va yarim toq vena suprakardinal venaning qoldig'idan hosil bo'ladi.

Jigarning darvoza venasi tuxum sarig'i – ichaktutqich venasining o'zgarishidan hosil bo'ladi. Tuxum sarig'i – ichaktutqich venasining jigar darvozasi bilan unga ichaktutqich venalari quyiladigan joygacha bo'lgan qismi jigarning darvoza venasiga aylanadi.

Yangi tug'ilgan chaqaloqda vena tizimi arteriyaga nisbatan kamroq takomillashgan bo'lib, vena tomirlari to'g'ri yo'nalishga ega, vena chigallari yaxshi bilinmaydi. 16 yoshgacha bo'lgan davrda tizimlararo va tizim ichi anastomozlar soni ko'payadi. Erta bolalik davrida venaning uzunligi va ko'ndalang kesimi yangi tug'ilgan chaqaloqqa nisbatan 2 marta, 8–12 yoshda esa 7–8 marta kattalashadi.

Kichik qon aylanish doirasi venalari

Kichik qon aylanish doirasi venalari yoki o'pka venalari (*venae pulmonales*) qonni o'pkadan chap bo'lmachaga olib keladi. Ular har o'pkada ikkitadan jami to'rtta bo'lib, uzunligi 1,2–1,5 sm, ko'ndalang kesimi 14–18 mm. O'ng o'pkaning hajmi katta bo'lgani uchun uning venalari yo'g'onroq bo'ladi.

Katta qon aylanish doirasi venalari

Katta qon aylanish doirasi venalari uchta tizimni o'z ichiga oladi: 1) yurak venalari tizimi; 2) yuqori kavak vena tizimi; 3) pastki kavak vena tizimi.

Yurak venalari tizimi juda kichik bo'lib, qonni faqat yurak devoridan yig'adi va o'ng bo'lmachaga quyadi. Bu tizim venalari yurak bo'limida yoritilgan. Yuqori va pastki kavak vena tizimi tananing yuqori va pastki sohalaridan qon yig'adi va yurakning o'ng bo'lmachasiga quyadi. Qorin bo'shlig'ida joylashgan toq a'zolar venalari o'zaro qo'shilib jigarining darvoza venasini hosil qiladi. U jigar ichiga kirib tarmoqlanadi va jigar venasi bo'lib chiqib, pastki kavak venaga quyiladi.

Yuqori kavak vena

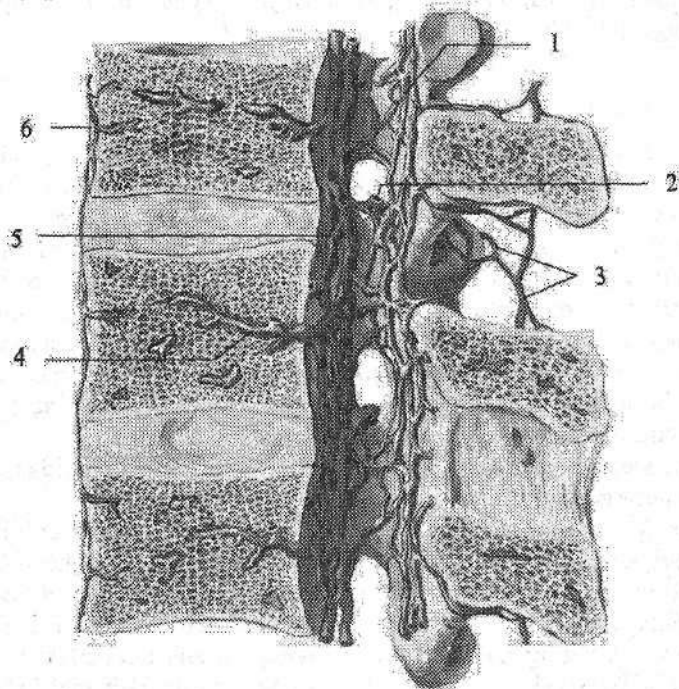
Yuqori kavak vena (*vena cava superior*) tizimi bosh, bo'yin, ikkala qo'l, ko'krak qafasi va qisman qorin devoridan qon yig'adi. Yuqori kavak vena uzunligi 5–8 sm, kengligi 21–25 mm bo'lgan qisqa va yo'g'on vena. U birinchi o'ng qovurg'ani to'sh suyagiga birikkan sohada o'ng va chap yelka-bosh venalarining qo'shilishidan hosil bo'ladi. Yuqori kavak vena pastga tomon yo'nalib, III o'ng qovurg'a tog'ayining to'sh suyagiga birikkan joyda o'ng bo'lmachaga quyiladi. Yuqori kavak venaning old tomonida ayrisimon bez joylashgan. Unga o'ng tomondan mediastinal plevra tegib tursa, chap tomonida ko'tariluvchi aorta yotadi. Yuqori kavak vena orqa tomondan o'ng o'pka ildiziga tegib turadi.

Yuqori kavak venaga o'ng tomonidan toq vena, chap tomonidan esa ko'ks oralig'i va perikardning mayda venalari quyiladi.

Yuqori kavak vena tizimi uch guruh venalardan: bosh va bo'yin, ikkala qo'l venalari, ko'krak qafasi va qisman qorin devori venalaridan hosil bo'ladi.

Yuqori kavak vena bolada yurak yuqori turgani uchun qisqa bo'ladi. Yangi tug'ilgan chaqaloqda yuqori kavak venaning diametri 10–12 mm. Uning quyilish sohasi yangi tug'ilgan chaqaloqda I qovurg'a oralig'ida bo'lsa, 1–3 yoshda 2 qovurg'a, 4–10 yoshda 3 qovurg'a sohasida joylashadi. Bola tug'ilishi davrida yuqori kavak venani hosil qiluvchi venalarning birikish burchagi 83–97° bo'lib, keyinchalik kattalashadi. Yoshga qarab yuqori kavak venaning diametri va uzunligi kattalashadi. Bu o'sish emizikli, bolalikning ikkinchi va o'smirlik davrlarida sezilarli bo'ladi.

Toq vena (*v. azygos*) katta bel mushagi orqasida yotdan o'ng ko'tariluvchi bel venasining (*vv. lumbalis ascendens dextra*) davomidir. U o'z yo'nalishida pastki kavak venaga quyiluvchi o'ng bel venalari bilan anastomozlashadi. Bu vena ko'krak qafasiga diafragmaning bel qismining o'ng oyoqchalari o'rtasidan o'tib kiradi va toq vena nomini oladi. Ko'krak qafasida toq vena orqa ko'ks oralig'ida yotadi. U umurtqa pog'onasining o'ng tomoni bo'ylab yuqoriga ko'tariladi. IV–V ko'krak umurtqalari sohasida toq vena o'ng o'pka ildizi orqasidan egilib o'tib yuqori kavak venaga quyiladi. Uning orqa va chap tomonida umurtqa pogo'nasi, ko'krak aortasi, ko'krak limfa yo'li va orqa qovurg'alararo arteriyalar joylashadi. Old tomonida qizilo'ngach yotadi. Yuqori kavak venaga quyilgunicha toq venaga yuqorigi o'ng qovurg'alararo vena (*v. intercostalis superior dextra*), IV–XI o'ng orqa qovurg'alararo venalar (*vv. intercostales posteriores*), yarim toq vena (*v. hemiazigos*), shuningdek, ko'krak qafasi a'zolari: qizilo'ngach venalari (*vv. esophageales*), bronx venalari (*vv. bronchiales*), yurak xaltasi venalari (*vv. pericardiacae*), ko'ks oralig'i venalari (*vv. mediastinales*) quyiladi.



225-rasm. Umurtqa po'gonasi venalari.

1–plexus venosus vertebralis internus posterior; 2–*v. intervertebralis*; 3–plexus venosus vertebralis externus posterior; 4–*v. basivertebralis*; 5–plexus venosus internus anterior; 6–plexus venosus vertebralis externus anterior.

Yarim toq vena (v. **hemiazygos**) toq venadan ingichka, chap ko'tariluvchi bel venasining (v. **lumbalis ascendens sinistra**) davomidir. U ko'krak qafasiga diafragmaning bel qismini chap oyoqchalari o'rtasidan o'tib kiradi. Ko'krak bo'shlig'ida 4-5 ta chap pastki orqa qovurg'alararo venalarni qabul qiladi. VII-X ko'krak umurtqalari sohasida yarim toq vena o'ng tomonga burilib umurtqa pog'onasining oldidan o'tadi va toq venaga quyiladi. Yarim toq venaga 6-7 ta chap yuqorigi orqa qovurg'alararo venalar, qizilo'ngach va ko'ks oralig'i venalaridan hosil bo'lgan qo'shimcha yarim toq vena (v. **hemiazygos accessoria**) quyiladi.

Toq va yarimtoq venalarning asosiy oqimlaridan biri orqa qovurg'alararo venalar (vv. **intercostales posteriores**) shu nomdagi arteriyalar bilan qovurg'alar oralig'ida joylashib, ko'krak qafasi va qisman qorin devorining oldingi qismidan qon yig'adi. Bu venalarga orqa mushaklari va terisidan qon yig'uvchi orqa irmoq (r. **dorsalis**), hamda ichki va tashqi umurtqa pog'onasi chigallaridan hosil bo'lgan umurtqalararo vena (v. **intervertebralis**) quyiladi.

Umurtqa pog'onasining ichki vena chigali (**plexus venosus vertebralis internus**) umurtqa kaulining ichida suyak parda bilan orqa miyaning qattiq pardasi o'rtasida katta teshikdan dumg'aza suyagining uchigacha bo'lgan sohada joylashadi (225-rasm). Ularga orqa miyaning venalari (vv. **medullae spinalis**) va umurtqalarning g'ovak moddasi venasi quyiladi.

Tashqi umurtqa pog'onasi chigali (**plexus venosus vertebralis externus**) umurtqalarning tashqi tomonida joylashadi.

Yelka-bosh venasi o'z navbatida o'mrov osti va ichki bo'yinturuq venalarining qo'shilishidan hosil bo'ladi. Chap yelka-bosh venasining (v. **brachiocephalica sinistra**) uzunligi 5-6 sm, kengligi 14-20 mm. U chap to'sh-o'mrov bo'g'imi sohasida chap o'mrov osti va ichki bo'yinturuq venasining qo'shilishidan hosil bo'ladi (226-rasm). Chap yelka-bosh venasi to'sh suyagi dastasini va ayrisimon bezning orqasidan pastga va o'ng tomonga yo'nalib o'ng I qovurg'a tog'ayi sohasida o'ng yelka-bosh venasi bilan qo'shiladi.

O'ng yelka-bosh venasi (v. **brachiocephalica dextra**) ning uzunligi 2-3 sm, kengligi 13-20 mm bo'lib, o'ng to'sh-o'mrov bo'g'imi orqasida o'ng o'mrov osti va ichki bo'yinturuq venasining qo'shilishidan hosil bo'ladi (226-rasm). U pastga tomon vertikal tushadi. Yelka-bosh venasiga ichki a'zoldan kelayotgan mayda: ayrisimon bez venalari (vv. **thymicae**), yurak xaltasi venalari (vv. **pericardiacae**), yurak xaltasi va diafragma venalari (vv. **pericardiocophrenicae**), bronxlarning venalari (vv. **bronchiales**), qizilo'ngach venalari (vv. **esophageales**), ko'ks oralig'i venalari (vv. **mediastinales**), traxeya venalari (vv. **tracheales**) va yirik pastki qalqonsimon vena, bo'yinning chuqur venasi, ichki ko'krak venalari, umurtqa venasi va eng yuqoridagi qovurg'alararo vena quyiladi.

Bo'yinning chuqur venasi (*v. cervicalis profunda*) tashqi umurtqa pog'onasi chigallari, ensa sohasi mushaklaridan qon yig'adi.

Ichki ko'krak venalari (*vv. thoracicae internae*) shu nomdagi arteriya bilan yo'nalib, qorin devorining yuqorigi venalari (*vv. epigastricae superiores*), diafragma mushaklarining venalari (*vv. musculophrenicae*) va oldingi qovurg'alararo venalardan (*vv. intercostales anteriores*) hosil bo'ladi.

Eng yuqori qovurg'alararo vena (*v. intercostalis suprema*) yuqorigi 3-4 qovurg'alararo venalarning qo'shilishidan hosil bo'ladi.

Bosh va bo'yin sohasidan qonni ichki va tashqi bo'yinturuq vena oqimlari yig'adi.

Ichki bo'yinturuq vena (*v. jugularis interna*) sigmasimon sinusning bevosita davomi bo'lib, bo'yinturuq teshigi sohasidan boshlanadi (227-rasm). Boshlanish joyida ichki bo'yinturuq venaning ustki so'g'oni (*bulbus superior venae jugularis*) bor. Ichki bo'yinturuq vena bo'yin sohasida uyqu arteriyasi va adashgan nerv bilan birgalikda bo'yin fassiyasidan hosil bo'lgan qin ichida yotadi. Ichki bo'yinturuq vena o'mrov osti venasi bilan qo'shiladigan joyda bo'yinturuq venasining pastki so'g'oni (*bulbus inferior venae jugularis*) joylashgan (228-rasm).

Ichki bo'yinturuq vena oqimlari ikki guruhga:

1. Bosh suyagi ichidagi venalar;

2. Bosh suyagi tashqarisidagi venalarga bolinadi.

Bosh suyagi ichidagi venalarga quyidagilar kiradi:

1. Bosh miyaning qattiq pardasidagi vena bo'shliqlari (sinuslari).

Ular tuzilishi jihatidan venalarga o'xshamasa ham, qon tomir vazifasini o'taydi. Ularning devori elastik tolalarga boy fibroz to'qimadan iborat. Bosh miya qattiq pardasi vena bo'shliqlari quyidagi sinuslardan iborat:

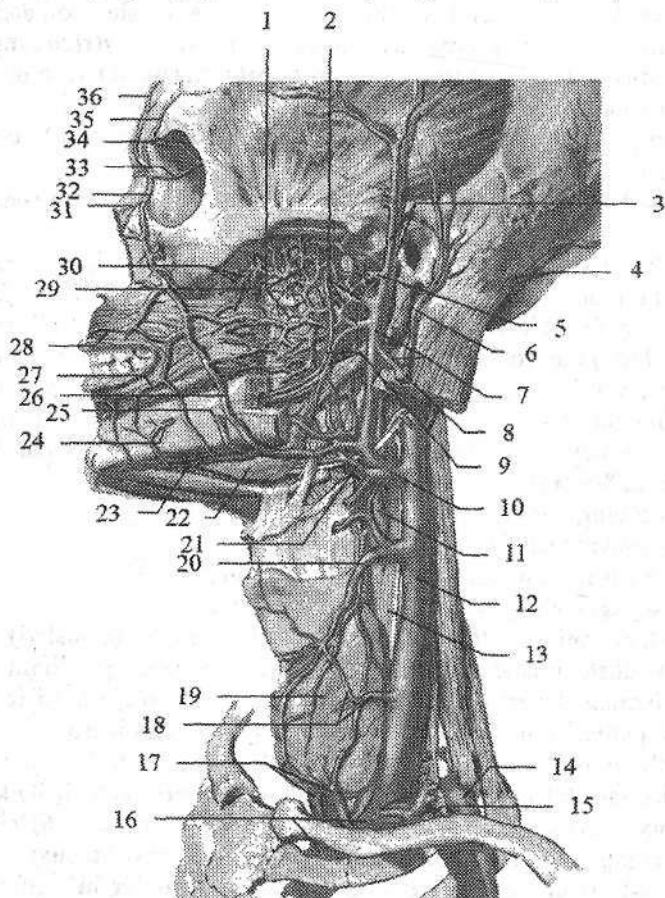
1) ustki o'qsimon sinus (*sinus sagittalis superior*); 2) ostki o'qsimon sinus (*sinus sagittalis inferior*); 3) to'g'ri sinus (*sinus rectus*); 4) ko'ndalang sinus (*sinus transversus*); 5) ensa sinusi (*sinus occipitalis*); 6) sigmasimon sinus (*sinus sigmoideus*); 7) g'orsimon sinus (*sinus cavernosus*); 8) yuqorigi va pastki toshsimon sinuslar (*sinus petrosus superior et inferior*). Bu vena bo'shliqlariga bosh miyadan qon yig'uvchi yuza va chuqur venalar, kalla suyaklarining g'ovak moddasidan qon yig'uvchi g'ovak venalar (*vv. diploicae*), ko'zning ustki va pastki venalari (*vv. opthalmicae superior et inferior*) va labirint venalari (*v. labyrinthi*) quyiladi.

2. G'ovak venalarning (*vv. diploicae*) klapanlari bo'lmaydi, ular orqali kalla suyaklarining g'ovak moddasidan qon vena sinuslariga oqadi. Bu venalar suyaklar ichidan o'tuvchi venalar orqali boshning tashqi venalari bilan qo'shilsa, kalla ichida bosh miya qattiq pardasi sinuslariga quyiladi. Nisbatan katta g'ovak venalarga:

a) peshona suyagidagi g'ovak vena (*v. diploica frontalis*);

b) chakka suyagining oldingi g'ovak venasi (*v. diploica temporalis anterior*);

d) chakka suyagining orqa g'ovak venasi (v. diploica temporalis posterior) va e) ensa suyagining g'ovak venasi (v. diploica occipitalis) kiradi.



227-rasm. Bosh va bo'yin venalari. Chap tomondan ko'rinishi

1-plexus pterygoideus; 2-vv. maxillares; 3-a. et v. temporales superficiales; 4-a. et v. occipitales; 5- v. transversa faciei; 6-v. auricularis posterior; 7-v. retromandibularis; 8-v. jugularis externa; 9-a. et v. alveolyares inferior; 10-v. facialis et lingualis ning umumiy poyasi; 11-a. carotis externa; 12-v. jugularis interna; 13-a. carotis communis; 14-a. subclavia; 15-v. subclavia; 16-v. brachiocephalica sinistra; 17-v. thyroidea inferior; 18-v. thyroidea media; 19-glandula thyroidea; 20-v. thyroidea superior; 21-v. lingualis; 22-glandula submandibularis; 23-v. submentalialis; 24-v. mentalis; 25-a. facialis; 26-v. facialis; 27-v. labialis inferior; 28-v. labialis superior; 29-v. palatinae; 30-vv. alveolyares superiores posteriores; 31-v. nasalis externa; 32-v. angularis; 33-v. ophtalmica superior; 34-v. nasofrontalis. 35-v. supraorbitalis; 36-v. supratrochlearis.

3. Suyaklar ichidan o'tuvchi venalar (vv. *emissariae*) kalla suyaklaridagi teshiklar orqali o'tib, bosh miya qattiq pardasi sinuslarini boshning tashqi venalari bilan qo'shib turadi. Bularndan asosiylari quyidagilar:

a) tepa suyagi ichidan o'tuvchi vena (v. *emissaria parietalis*) tepa suyagidan o'z nomidagi teshik orqali o'tib, ustki o'qsimon sinusni chakkaning yuza venasi bilan bog'laydi;

b) so'rg'ichsimon o'siqcha ichidan o'tuvchi vena (v. *emissaria mastoidea*) chakka suyagidagi so'rg'ichsimon teshik orqali o'tib, sigmasimon sinusni ensa venasi bilan bog'laydi;

d) do'ng ichidan o'tuvchi vena (v. *emissaria condylaris*) ensa suyagidan o'z nomidagi kanal orqali o'tib, sigmasimon sinusni bo'yinning chuqur venasi bilan bog'laydi;

e) ensa suyagi ichidan o'tuvchi vena (v. *emissaria occipitalis*) ensa suya-gining tashqi do'ngligi sohasida joylashib, ko'ndalang sinusni ensa venalari bilan bog'laydi.

Bosh miya venalari yuza va chuqur guruhlarga bo'linadi. Bosh miyaning yuza venalariga bosh miya yarim pallasining ustki lateral, medial va ostki yuzalaridan qon yig'uvchi quyidagi venalar kiradi:

Bosh miyaning ustki va pastki venalari (vv. *superiores et inferiores cerebri*) bosh miya yarim pallasining ustki lateral yuzasi yumshoq pardasi vena to'ridan hosil bo'ladi. Bosh miyaning ustki venalari ustki o'qsimon sinusga quyilsa, bosh miyaning pastki venalari g'orsimon sinusga quyiladi.

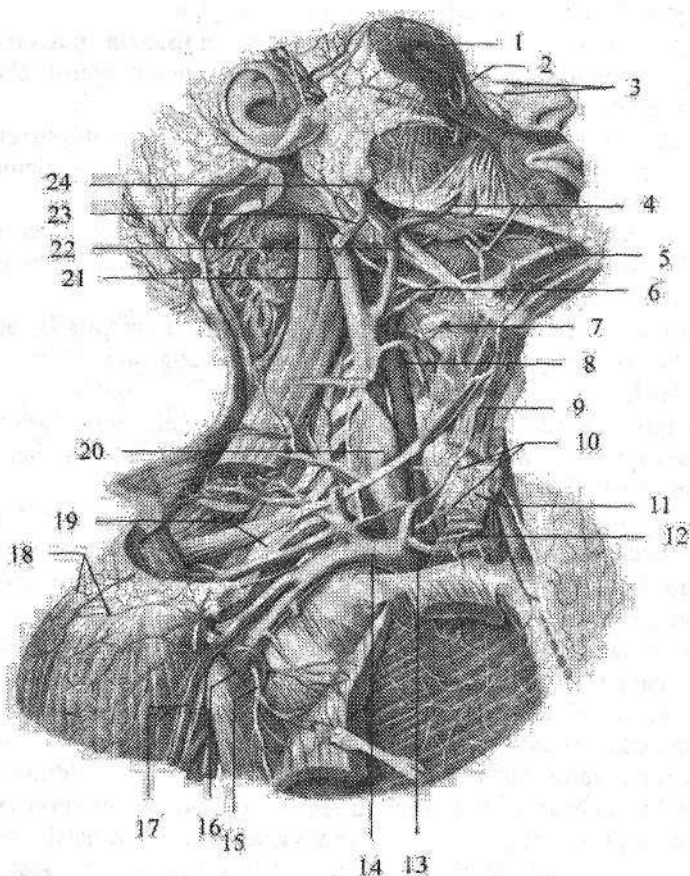
Bosh miyaning o'rta yuzaki venasi (v. *media superficialis cerebri*) markaziy pushtaning yuqori qismi vena to'ridan boshlanib markaziy egat, keyin bosh miyani lateral chuqurchasi bo'ylab pastga tushadi va bosh miya yarim pallasining ostki yuzasiga o'tib g'orsimon sinusga quyiladi.

Bosh miya yarim pallasining medial yuzasida miyaning oldingi arteriyasi bilan yo'naluvchi bosh miyaning oldingi venasi (v. *anteriores cerebri*) bor. Bu vena bosh miya yarim pallasining ostki yuzasida qarama-qarshi vena bilan anastomoz hosil qiladi. Keyin ularning har biri bosh miya asosi venasiga quyiladi.

Bosh miya yarim pallasining oski yuzasidagi bosh miya asosi venasi (v. *basalis*) oldingi ilma teshik modda sohasida yasmiqsimon o'zak va kulrang tepalik venalaridan hosil bo'ladi. U orqa tomonga yo'nalib, bosh miyaning ichidagi venalarga (vv. *internae cerebri*) quyiladi.

Bosh miyaning chuqur venalari bosh miya yarim pallasining oq moddasi, bazal o'zaklar, qorinchalar devori va tomirli chigallardan qon yig'adi. Ularga bosh miya orolchasining venalari (vv. *insulares*), bosh miyaning katta venasi (v. *magna cerebri*), bosh miya ichidagi venalar (vv. *internae cerebri*), tiniq devorning oldingi va orqa venalari (vv. *anterior et posterior septi pellucidi*), bosh miyaning o'rta chuqur venasi (v. *media profunda cerebri*) va boshqalar kiradi. Bosh miyaning ichidagi venalar va bosh miya asosi venalarining qo'shi-

lishidan hosil bo'lgan bosh miyaning katta venasi bosh miyaning ko'ndalang yorig'ida yotadi. U oldindan orqaga qarab yo'nalib to'g'ri sinusga quyiladi.



228-rasm. Bosh, boyin va yelka kamari venalari.

1-v. supratrochlearis; 2-v. angularis; 3-vv. nasales externae; 4,22-v. facialis; 5-v. submentalis; 6-v. lingualis; 7- v. laryngea superior; 8-v. thyroidea superior; 9-v.jugularis anterior; 10-plexus thyroideus impar; 11-glandula thyroidea; 12-arcus venosus juguli; 13-v. brachiocephalica dextra; 14- v. subclavia dextra; 15-v. thoracoacromialis; 16-v. axillaris; 17-v. cephalica; 18-rete acromiale; 19-plexus brachialis; 20- bulbos inferior venae jugularis; 21- v. jugularis interna dextra; 23-v. jugularis externa; 24-v. retromandibularis.

Miyachadan qon miyachaning ustki va pastki venalari (**vv. superiores et inferiores cerebelli**) orqali oqadi. Miyachaning ustki venalari to'g'ri sinus va bosh miyanig katta venasiga quyilsa, miyachaning pastki venalari ko'ndalang va pastki toshsimon sinusga quyiladi.

Bosh miya so'g'onidan vena qoni ko'prik-o'rta miya venasi (*v. pontomesencephalica*), ko'prik venalari (*vv. pontis*) uzunchoq miya venalari (*vv. medullae oblongatae*) va boshqalar orqali oqadi.

Ko'zaing ustki va pastki venalarining (*vv. ophthalmicae superior et inferior*) klapanlari yo'q. Ko'zning ustki venasi burun, peshona, yuqorigi va pastki qovoqlar, g'alvirsimon suyak, ko'z yoshi bezi, ko'z olmasi pardalari va mushaklari venalaridan hosil bo'ladi. Ko'zning ustki venasi ko'zning ichki chekkasida yuz venasi oqimlari bilan anastomozlashadi.

Ko'zning pastki venasi pastki qovoq, shu atrofdagi ko'z mushaklari venalaridan hosil bo'lib, ko'ruv nervi ostida yotadi va ko'zning ustki venasiga qo'shiladi. Ko'zning ustki venasi ko'z kosasining yuqorigi yorig'i orqali kalla ichiga kirib g'orsimon sinusga qo'shiladi.

Labirint venasi (*v. labyrinthi*) labirintdan boshlanib, ichki eshituv yo'li orqali o'tadi va pastki toshsimon sinusga quyiladi.

Ichki bo'yinturuq venaning bosh suyagi tashqarisidagi oqimlariga quyidagilar kiradi:

1. Halqum venalari (*vv. pharyngeae*) qopqoqsiz, halqum chigalidan (*plexus pharyngeus*) qonni olib ketadi. Unga halqum, eshituv nayi, yumshoq tanglay va bosh miya qattiq pardasining orqa qismi venalari quyiladi.

2. Til venasi (*v. lingualis*) tilning ustki venalari, tilning chuqur venasi va til osti venasidan hosil bo'ladi.

3. Ustki qalqonsimon vena (*v. thyroidea superior*) ustki hiqildoq venasi, to'sh-o'mrov-so'rg'ichsimon mushak venasidan hosil bo'ladi.

4. Yuz venasi (*v. facialis*) yuzning yumshoq to'qimasidan hosil bo'luvchi burchak venasi, ko'z kosasining ustki venasi, yuqori va pastki qovoq venalari, yuqori va pastki lab venalari, tanglay venasi, engak osti venasi va yuzning chuqur venasi quyilishidan hosil bo'ladi.

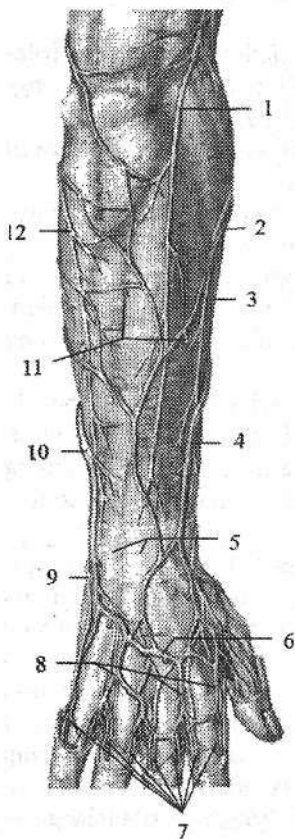
5. Pastki jag orqasidagi vena (*v. retromandibularis*) ancha katta bo'lib, quloq supراسi oldidan, quloq oldi bezi ichidan, pastki jag' suyagi shoxi orqasidan o'tib ichki bo'yinturuq venaga quyiladi. Bu vena quloq supراسi, boshning chakka va tepa sohalari, chakka pastki jag' bo'g'imi venalari va qanotsimon vena chigalidan qon yig'adi.

Tashqi bo'yinturuq venasi (*v. jugularis externa*) to'sh-o'mrov-so'rg'ichsimon mushakning oldingi chekkasida pastki jag' burchagi sohasida ikkita oqimning: tashqi bo'yinturuq vena bilan pastki jag' orqasidagi vena o'rtasidagi anastomoz va quloq supراسining orqa venasini (*v. auricularis posterior*) qo'shilishidan hosil bo'ladi. U to'sh-o'mrov-so'rg'ichsimon mushakning oldingi yuzasi bo'ylab o'mrov suyagigacha tushadi va ichki bo'yinturuq venani o'mrov osti venasiga qo'shilgan burchakka yoki o'mrov osti venasiga quyiladi. Tashqi bo'yinturuq venaga yo'l-yo'lakay kurak usti venasi (*v. suprascapularis*), oldingi bo'yinturuq venasi (*v. jugularis anterior*) va bo'yinning ko'ndalang venalari (*vv. transversae cervicis*) quyiladi.

Oldingi bo'yinturuq vena (*v. jugularis anterior*) engak osti sohasi mayda venalaridan hosil bo'ladi (228-rasm). U pastga tomon tushib, bo'yin fassiyalari o'rtasidagi oraliqda o'ng va chap oldingi bo'yinturuq venalari o'zaro ko'ndalang anastomoz bilan qo'shilib bo'yinturuq vena ravog'ini (*arcus venosus juguli*) hosil qiladi (228-rasm). Bu ravog' o'ng va chap tomonda tashqi bo'yinturuq venaga quyiladi.

O'mrov osti venasi (*v. subclavia*) toq, qo'ltiq osti venasining davomi bo'lib (228-rasm), oldingi narvonsimon mushakning oldida joylashadi. To'sho'mrov bo'g'imi orqasida ichki bo'yinturuq vena bilan qo'shilib, yelka-bosh venasini hosil qiladi. Unga ko'krak venalari (*vv. pectorales*) va kurakning orqa venasi (*v. scapularis dorsalis*) quyiladi. O'mrov osti venasining boshlanish joyida va oxirida klapanlari bor.

Qo'l venalari



Qo'l venalari yuza va chuqur venalarga bo'linadi. Bu venalar o'zaro ko'plab anastomozlar hosil qilib qo'shiladi. Qo'lda yuza venalar yaxshi bilinadi. Qo'lning asosiy yuza venalari: qo'lning lateral va medial teri osti venalari bo'lib, ular barmoqlarning orqa tomonidagi vena chigallaridan boshlanadi.

229-rasm. O'ng bilak va qo'l kaftining yuza venalari va nervlari. Orqa nomondan ko'rinishi.

- 1—n. cutaneus antebrachii posterior; 2—v. cephalica accessoria; 3—n. cutaneus antebrachii lateralis; 4—v. cephalica antebrachii; 5—retinaculum extensorum; 6—rete venosum dorsale manus; 7—vv. digitales dorsales; 8—vv. metacarpales dorsales; 9—r. dorsalis n. ulnaris; 10—v. basilica antebrachii; 11—vv. perforantes; 12—ramus posterior n. cutaneus antebrachii medialis.

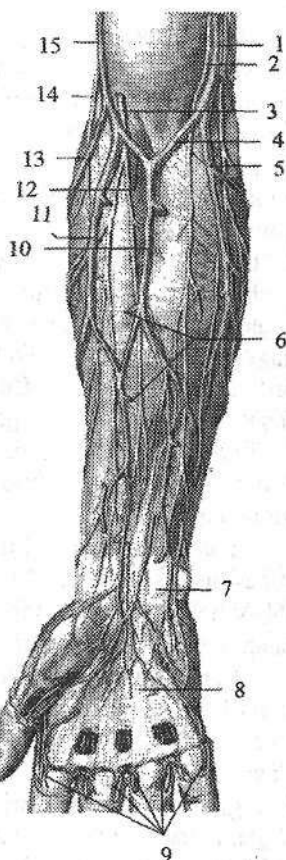
To'rtta kaft orqasidagi venalar (*vv. metacarpales dorsales*) va ular o'rtasidagi anastomozlar barmoq, kaft va kaft usti sohalarida qo'l kafti orqa yuzasidagi venoz to'mni (*rete venosum dorsale manus*) hosil qiladi (229-rasm). Qo'lning kaft tomonidagi yuza venalar ingichka bo'lib, kaft yuzasidagi barmoqlarning venalaridan (*vv. digitales palmares*) boshlanadi (230-rasm). Ulardan qon barmoqlarning yon tomonida joylashgan anastomozlar orqali kaftning orqa to'riga quyiladi.

Qo'lning lateral teri osti venasi yoki bosh vena (**v. cephalica**) kaftning orqa vena to'ringing bilak tomonidan birinchi dorsal kaft venasidan boshlanadi (229-, 230-rasm). U bilak oldingi yuzasining lateral tomoni bo'ylab ko'tarilib, ko'plab teri osti venalarini qabul qilib tirsak chuqurchasiga yo'naladi. Bu yerda u medial teri osti venasi bilan anastomoz hosil qilganidan so'ng yelkaga yo'nalib, qo'ltiq osti venasiga quyiladi.

Qo'lning medial teri osti venasi yoki asosiy vena (**v. basilica**) to'rtinchi dorsal kaft venasining davomi bo'lib, bilakning medial tomonidan yuqoriga ko'tariladi (229-, 230-rasm). Tirsak chuqurchasida anastomoz hosil qilganidan so'ng yelkaning pastki qismida yelka venasiga quyiladi.

230-rasm. O'ng bilak va qo'l kaftining yuza venalari va nervlari. Old nomondan ko'rinishi.

- 1-v. basilica; 2-n. cutaneus antebrachii medialis; 3-n. cutaneus antebrachii lateralis; 4,12-v. mediana cubiti; 5-v. basilica antebrachii; 6-vv. perforantes; 7-retinaculum flexorum; 8-aponeurosis palmaris; 9-vv. digitales palmares; 10-v. mediana antebrachii; 11-v. cephalica antebrachii; 13-v. cephalica accessoria; 14-n. cutaneus antebrachii posterior; 15-v. cephalica.



Tirsakning oraliq venasi (**v. mediana cubiti**) qopqoqlari bo'lmay, u tirsakning oldingi sohasida teri ostida bosh venadan asosiy venaga qarab qiya yo'nalgan (230-rasm). Bulardan tashqari bilakning oldingi yuzasida bilakning oraliq venasi (**v. mediana antebrachii**) joylashadi. Bu vena tirsakning oraliq venasiga quyiladi (230-rasm).

Yangi tug'ilgan chaqaloq qo'lida teri osti vena chigallari bo'lib, yirik venalar yaxshi bilinmaydi. 2 yoshdan so'ng bu chigallardan qo'lning bosh va asosiy venalari yaqqol ko'rinadi.

Qo'lning chuqur venalari. Kaft yuzasidagi barmoqlarning venalari (**vv. digitales palmares**) kaftdagi yuzaki vena ravog'iga (**arcus venosus palmaris superficialis**) quyiladi. Juft kaft venalari (**vv. metacarpales palmares**) kaftning chuqur vena ravog'iga (**arcus venosus palmaris profundus**) quyiladi. Bu ikkala vena ravoqlaridan juft bilak va tirsak venalari (**vv. radiales et vv. ulnares**) hosil bo'ladi.

Ular o'z nomidagi arteriyalar bilan yo'nalib o'zaro qo'shiladi va juft yelka

venasini (*v. brachialis*) hosil qiladi. Bu venalar qoʻltiq osti chuqurchasiga yetmasdan qoʻshilib toq qoʻltiq osti venasini hosil qiladi.

Qoʻltiq osti venasining yurik oqimlariga koʻkrakning lateral venasi (*v. thoracica lateralis*), koʻkrak-qorin usti venalari (*vv. thoracoepigastricae*) va kurak osti venasi (*v. subscapularis*) kiradi. Qoʻltiq osti venasi I qovurgʻaning tashqi qirrasigacha davom etib, oʻmrov osti venasiga oʻtadi. Qoʻlning chuqur venalarining oqimlari oʻz nomidagi arteriya tarmoqlariga mos ravishda joylashadi va ular tarqalgan sohalardan qon yigʻadi.

Pastki kavak vena

Pastki kavak vena (*v. cava inferior*) odam tanasidagi eng katta vena boʻlib, klapanlari boʻlmaydi. Uning uzunligi qorin boʻshligʻida 18–20 sm, koʻkrak boʻshligʻida 1–4 sm. Kengligi boshlanish qismida 20 mm, quyish joyida 32–33 mm. Pastki kavak vena IV–V bel umurtqalari oʻrasidagi disk sohasida oʻng va chap umumiy yonbosh venasining (*vena iliaca communis dextra et sinistra*) qoʻshilishidan hosil boʻladi. Dastlab pastki kavak vena oʻng katta bel mushagingining oldingi yuzasida joylashadi. U qorin aortasining oʻng tomonida yuqoriga koʻtarilib, oʻn ikki barmoq ichakning gorizontallik qismi, oshqozon osti bezining boshchasi va ichaktutqich ildizining orqasidan oʻtadi. Jigarda oʻz nomidagi egatda joylashib, jigar venalarini qabul qiladi. Soʻngra diafragmadan oʻz nomidagi teshik orqali orqa koʻks oraligʻiga oʻtib, yurak xaltasi ichiga kiradi va oʻng boʻlmachaga quyiladi. Qorin boʻshligʻida pastki kavak vena qorinparda bilan faqat old tomondan oʻralgan.

Pastki kavak vena tizimi oyoq, chanoq devori va unda joylashgan aʼzoldan, qorin boʻshligʻi devori va unda joylashgan juft aʼzoldan, shuningdek, jiggardan qon yigʻadi.

Yangi tugʻilgan chaqaloqda pastki kavak vena III–IV bel umurtqalari sohasida hosil boʻladi. Bu soha yoshga qarab pastga suriladi va balogʻat davrida IV–V bel umurtqalari sohasiga tushadi. Pastki kavak venaning hosil boʻlish burchagi yangi tugʻilgan chaqaloqda 63° boʻlsa, kattalarda 93°.

Pastki kavak vena yangi tugʻilgan chaqaloqda qisqa va nisbatan keng (6 mm) boʻladi. Bola hayotining birinchi yilida uning diametri oʻzgaradi, soʻng yuqori kavak venaga nisbatan tezroq oʻsadi. Pastki kavak vena oqimlarining devori, yuqori kavak venaga nisbatan qalin. Ularda elastik membrana yaxshi bilingan boʻlib, pardalarini bir-biridan ajratadi. Oʻrta qavatida yaxshi bilindigan aylanma va boʻylama yoʻnalishdagi mushak tolalari bor. Oʻspirinlik davrida pastki kavak vena diametri 23–26 mm boʻladi.

Pastki kavak venaning oqimlari ikki: pariyetal va visseral guruhlarga boʻlinadi. Pastki kavak venaning pariyetal oqimlariga:

1. Bel venalari (*vv. lumbales*) odatda 2 juft boʻlib, shu nomdagi arteriyalar tarqalgan sohadan qon yigʻadi. Ular oʻzaro belning koʻtariluvchi venasi (*v.*

lumbalis ascendens) vositasida anastomoz hosil qiladi (231-rasm). Bel venalariga orqa miya venalari (**v. spinalis**) orqali umurtqa pog'onasi chigallaridan qon oqadi.

2. Diafragmaning pastki venalari (**vv. phrenicae inferiores**) o'ng va chap shu nomli arteriyaning ikki tomonida joylashib, pastki kavak vena jigardan chiqqanidan so'ng quyiladi (231-rasm).

Pastki kavak venaning visseral oqimlari quyidagilar:

1. Moyak venasi (**v. testicularis**) juft, moyakning orqa chetidan ko'p sonli venalar bo'lib boshlanadi. U moyak arteriyasi atrofini o'rab g'ujumsimon vena chigalini (**plexus pampiniformis**) hosil qilib erkaklarda urug' tizimchasi tarkibiga kiradi. Mayda venalar o'zaro birikib har tomondan bittadan vena hosil qiladi. O'ng moyak venasi (**v. testicularis dextra**) pastki kavak venaga o'tkir burchak hosil qilib o'ng buyrak venasidan pastroqda quyiladi, chap moyak venasi (**v. testicularis sinistra**) esa to'g'ri burchak ostida chap buyrak venasiga quyiladi.

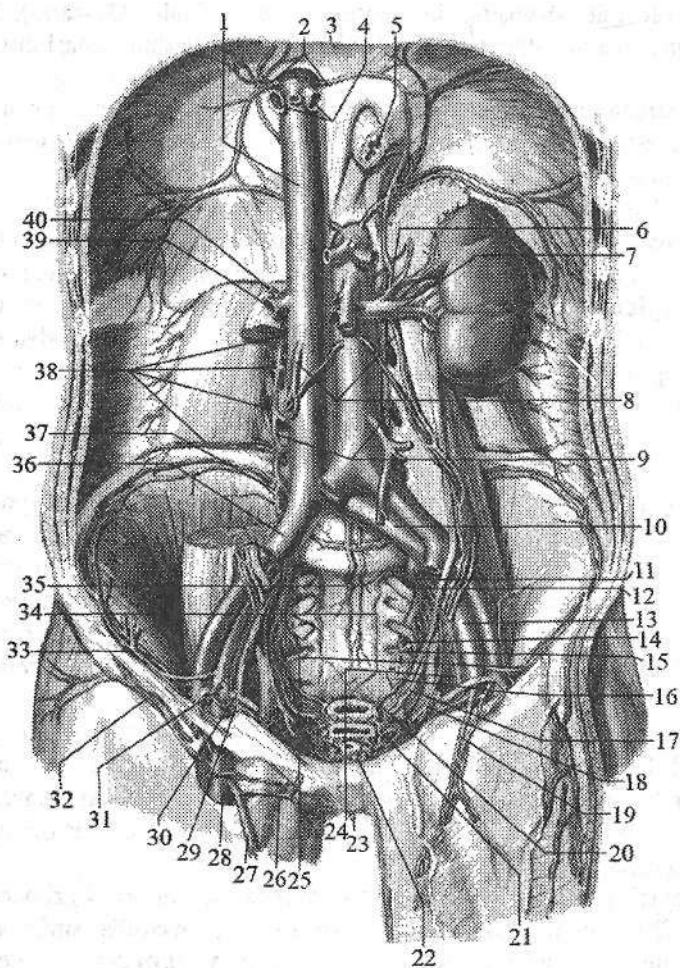
Tuxumdon venasi (**v. ovarica**) tuxumdon darvozasidan chiqayotgan ko'p sonli venalardan hosil bo'ladi. Bu venalar tuxumdon tutqichida quyuq tuxumdon chigalini hosil qiladi. Bu chigal bachadonning keng boylami ichiga kirib g'ujumsimon vena chigalini hosil qiladi. U tuxumdon venasiga davom etib, o'z nomidagi arteriya bilan yo'naladi. O'ng tuxumdon venasi (**v. ovarica dextra**) o'tkir burchak hosil qilib pastki kavak venaga quyilsa, chap tuxumdon venasi (**v. ovarica sinistra**) buyrak venasiga quyiladi (231-rasm).

2. Buyrak venalari (**vv. renales**) juft, buyrak darvozasidan gorizontaal yo'nalib, I-II bel umurtqalari orasidagi disk sohasida pastki kavak venaga quyiladi. Buyrak venalariga buyrak kapsulasining venalari (**vv. capsulares**) quyiladi. Chap buyrak venasi o'ngiga nisbatan uzun bo'lib, qorin aortasining oldidan o'tadi (231-rasm).

3. Buyrak usti bezi venasi (**v. suprarenalis**) buyrak usti bezi darvozasidan chiqadi. Chap buyrak usti bezi venasi (**v. suprarenalis sinistra**) buyrak venasiga quyilsa, o'ng buyrak usti bezi venasi (**v. suprarenalis dextra**) esa pastki kavak venaga quyiladi.

4. Jigar venalari (**vv. hepaticae**) 3-4 ta bo'lib, jigar parenximasida joylashgan. Ular pastki kavak venaning jigarga tegib turgan qismiga quyiladi. O'ng jigar venasi quyilishdan oldin jigarning venoz boylami bilan birikkan.

Umumiy yonbosh venasi (**v. iliaca communis**) toq, yirik vena (231-rasm). U dumg'aza-yonbosh bo'g'imi sohasida ichki va tashqi yonbosh venalarining qo'shilishidan hosil bo'ladi. O'ng umumiy yonbosh venasi shu nomdagi arteriyaning orqasida, chap umumiy yonbosh venasi esa medial tomonida joylashadi. Chap umumiy yonbosh venasiga dumg'azaning o'rta venasi (**v. sacralis mediana**) quyiladi.



231-rasm. Pastki kavak vena va uning oqimlari.

1-v. cava inferior; 2-vv. phrenicae inferiores; 3-diaphragma; 4-vv. hepaticae; 5-esophagus; 6-v. suprarenalis sinistra; 7-v. renalis sinistra; 8-vv. ovaricae; 9-vv. lumbales ascendens; 10,36- vv. iliaca communes; 11-v. iliaca interna; 12-v. glutea superioris; 13-v. iliaca externa; 14-v. glutea inferioris; 15- v. pudenda interna; 16-v. rectalis media; 17-v. uterina; 18-v. vesicalis superior; 19-v. epigastrica inferior; 20-plexus venosus rectalis; 21-plexus venosus vaginalis; 22-plexus venosus vesicalis; 23-v. profunda clitoridis; 24-v. obturatoria; 25, 33-v. circumflexa ilium profunda; 26-v. pudenda externa; 27-v. saphena magna; 28-v. femoralis; 29-r. pubicus; 30-lig. teres uteri; 31-v. epigastrica inferior; 32-v. circumflexa ilium superficialis; 34-vv. sacrales laterales; 35- v. sacralis mediana; 37-v. iliolumbalis; 38-vv. lumbales dextra; 39-v. renalis dextra; 40-v. suprarenalis dextra.

Ichki yonbosh venasi (**v. iliaca interna**) kichik chanoq bo'shlig'ining yon devorida shu nomdagi arteriyaning orqasida yotadi va uning tarmoqlari qon bilan ta'minlovchi sohalardan qon yig'adi. Ichki yonbosh venasining oqimlari pariyetal va visseral guruhlariga bo'linadi. Uning pariyetal oqimlariga dumbaning ustki va pastki venalari **vv. gluteae superiores et inferiores**), yopqich vena (**vv. obturatoriae**), dumg'azaning lateral venalari (**vv. sacrales laterales**) (juft) va yonbosh-bel venasi (**v. iliolumbalis**) kiradi. Bu venalar shu nomdagi arteriyalar bilan birga yo'nalib, ular tarmoqlangan sohalardan qon yig'adi. Ularda klapanlar bor.

Ichki yonbosh venasining visseral oqimlari kichik chanoq bo'shlig'i a'zolari atrofini o'ragan quyidagi vena chigallaridan boshlanadi:

1. To'g'ri ichak venalarining chigali (**plexus venosus rectalis**) to'g'ri ichakning orqa va yon tomonlarida joylashgan bo'lib, ichki va tashqi guruhlariga bo'linadi. Ichki chigal to'g'ri ichakning shilliq osti asosida va tashqi chiqaruv teshigi terisi ostida joylashsa, tashqi chigal mushak qavat ustida yotadi. Bu chigallardan qon toq to'g'ri ichakning yuqorigi venasi orqali pastki tutqich venasiga, juft to'g'ri ichakning o'rta venalari (**vv. rectales mediae**) orqali ichki yonbosh venasiga va juft to'g'ri ichakning pastki venalari (**v. rectales inferiores**) orqali ichki jinsiy venaga quyiladi.

2. Siydik qopi venalarining chigali (**plexus venosus vesicalis**) siydik qopini yon tomoni va tubi sohasini o'rab turadi. Bu chigalga erkaklarda prostata bezi venalarining chigali (**plexus venosus prostaticus**) va erlik olatining orqa chuqur venasi (**v. dorsalis profunda penis**), ayollarda klitorning orqa chuqur venasi (**v. dorsalis profunda clitoridis**) quyiladi. Bu chigaldan qon siydik qopi venalari (**vv. vesicales**) orqali ichki yonbosh venasiga quyiladi.

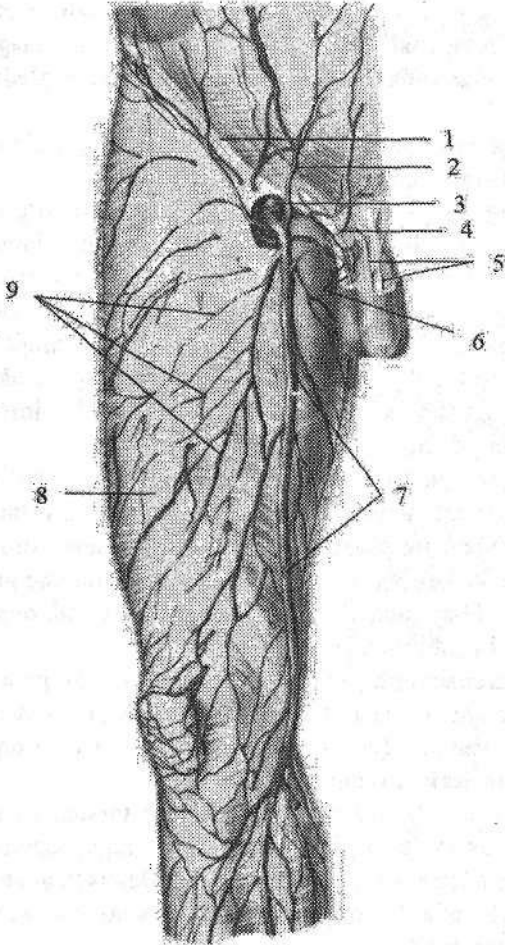
3. Erkaklarda prostata bezi venalarining chigali (**plexus venosus proctaticus**) prostata bezi va urug' bezlarini o'ragan. Unga erlik olatining orqa chuqur venasi, erlik olatining chuqur venalari (**vv. profundae penis**) va yorg'oqning orqa venalari (**vv. scrotales posteriores**) quyiladi.

Ayollarda siydik chiqarish nayini o'ragan vena chigali orqa tomonga qin venalarining chigali (**plexus venosus vaginalis**) hosil qilib o'tsa, yuqori tomonga bachadon bo'ynini o'ragan bachadon venalarining chigalini (**plexus venosus uterinus**) hosil qilib o'tadi. Bu chigallardan qon bachadon venalari (**vv. uterinae**) orqali ichki yonbosh venasiga quyiladi.

Tashqi yonbosh venasining (**v. iliaca externa**) klapanlari yo'q. U o'z nomidagi arteriya bilan yo'nalib, dumg'aza yonbosh bo'g'imi sohasida ichki yonbosh venasi bilan qo'shilib umumiy yonbosh venasini hosil qiladi. Chov boylamining ustida tashqi yonbosh venasiga qorin devorining pastki venasi (**v. epigastrica inferior**) va yonbosh suyagini o'rovchi chuqur vena (**v. circumflexa ilium profunda**) quyiladi.

Oyoq venalari

Oyoq venalari chuqur va yuza venalarga bo'linadi. Chuqur venalarning qopqoqlari bo'lib, o'z nomidagi arteriyalar bilan yo'nalib, shu arteriyalar tarmoqlangan sohalardan qon yig'adi. Yuza venalar teri ostida joylashadi.



232-rasm. Ong sonning oldingi-medial yuzasi yuza venalari.

1—lig. inguinale; 2—v. epigastrica superficialis; 3—v. femoralis; 4—v. pudenda externa; 5—vv. dorsales penis superficialis; 6—vv. scrotales anteriores; 7—v. saphena magna; 8—fascia lata; 9—teri osti vena to'ri.

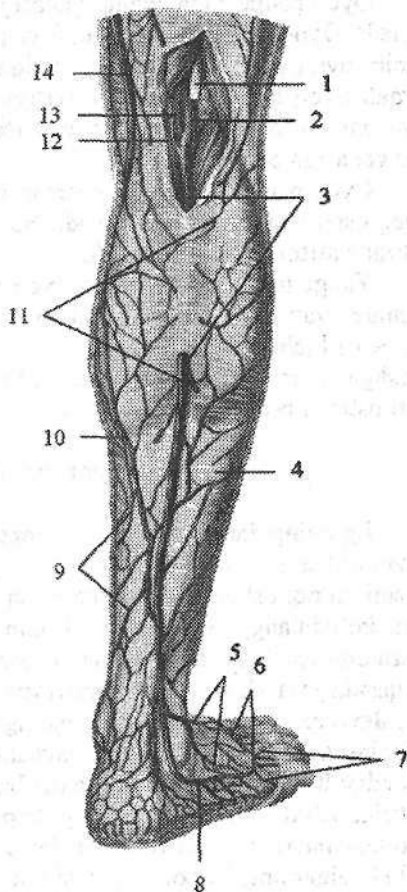
Oyoq panjasi venalari: oyoq barmoqlarining ustki venalari (vv. **digitales dorsales pedis**) barmoqlarning vena chigallaridan boshlanib, oyoq panjasining ustki vena ravog'iga (**arcus venosus dorsalis pedis**) quyiladi (233-rasm). Bu ravonning medial chekkasidan boshlangan medial chetidagi venadan (**v. marginalis medialis**) oyoqning katta teri osti venasi, lateral chekkasidan boshlanadigan lateral chetidagi venadan (**v. marginalis lateralis**) esa oyoqning kichik teri osti venasi boshlanadi.

Oyoq panjasining kaft tomonida oyoq barmoqlarining kaft yuzasidagi venalari (vv. **digitales plantares**) boshlanadi.

Ular o'zaro qo'shilib oyoq panjasining kaft yuzasidagi venalarini (vv. **metatarsales plantares**) hosil qiladi. Bu venalar oyoq kaftidagi vena ravog'iga (**arcus venosus plantaris**) quyiladi. Ular chuqur anastomozlar hosil qiladi. Oyoq panjasining teri osti venalaridan qon oyoqning katta va kichik teri osti venalari orqali oqadi.

233-rasm. O'ng boldirning orqa yuzasi yuza venalari.

1-n. tibialis; 2-v. poplitea; 3-v. saphena parva; 4-fascia cruris; 5-rete venosum dorsale pedis; 6-arcus venosus dorsalis pedis; 7-vv. metatarsales dorsales; 8-v. marginalis lateralis; 9-teri osti vena to'ri; 10-r. venosus anastomoticus; 11-rr. communicantes; 12-fossa poplitea; 13-a. poplitea; 14-v. saphena magna.



1. Oyoqning katta teri osti venasi (**v. saphena magna**) klapanlari ko'p bo'lib (232-rasm), medial to'piqning old tomonidan boshlanadi. U oyoq panjasining kaft tomonidan keluvchi oqimlarni qabul qilganidan so'ng boldirning medial yuzasi bo'ylab teri osti nervi bilan yuqoriga ko'tariladi. Son suyagini medial do'ngligini aylanib, sonning oldingi yuzasiga o'tadi. Bu yerda vena (**hiatus saphenus**) dan kirib son venasiga quyiladi. Yo'l-yo'lakay oyoqning katta teri osti venasiga boldir va sonning medial va oldingi yuzalaridan qon yig'uvchi teri osti venalari quyiladi.

Oyoqning katta teri osti venasi son venasiga quyilishdan oldin unga tashqi tanosil a'zolari va qorinning oldingi devoridan qon yig'uvchi teri osti venalaridan tashqi jinsiy venalar (**vv. pudendae externae**), yonbosh suyagini o'rovchi yuzaki vena (**v. circumflexa ilium superficialis**), qorin devorining yuzaki venasi (**v. epigastrica superficialis**), erlik olatining (klitorning) orqa yuzaki venalari (**vv. dorsales superficiales penis**) (**clitoridis**), yorg'oqning yoki jinsiy lablarning oldingi venalari (**vv. scrotales seu labiales anteriores**) quyiladi.

Oyoqning kichik teri osti venasi (**v. saphena parva**) ning klapanlari ko'p bo'lib, oyoq panjasining lateral chetidan boshlanadi (233-rasm). U oyoq panjasining kaft yuzasi va tovon sohasi teri osti venalaridan boshlanib, lateral to'piqning orqasidan yuqoriga ko'tarilib, boldirning orqa lateral yuzasidan keluvchi irmoqlarni qabul qiladi. Boldirning orqa yuzasida oyoqning kichik teri osti venasi boldir mushagining ichki va tashqi boshchalari o'rtasidagi egatda **n. saphenus** tarmoqlari yonida joylashib, taqim osti chuqurchasiga kiradi va taqim osti venasiga quyiladi.

Oyoq panjasining chuqur venasi juft bo'lib, chuqur arteriya bilan birga yo'naladi. Oyoq barmoqlarining kaft venalari (**v. digitales plantares**) bo'lib boshlanib, oyoq panjasining kaft yuzasidagi venalari (**vv. metatarsales plantares**) orqali oyoq kaftidagi vena ravog'iga (**arcus venosus plantaris**) quyiladi. Bu ravoqdan hosil bo'lgan medial va lateral kaft venalari orqali qon orqa katta boldir venasiga oqadi.

Oyoq panjasining ustki venalari (**vv. metatarsales dorsales**) oyoq panjasining ustki vena ravog'iga quyadi. Bu ravoq esa oldingi katta boldir venasiga (**v. tibialis anterior**) davom etadi.

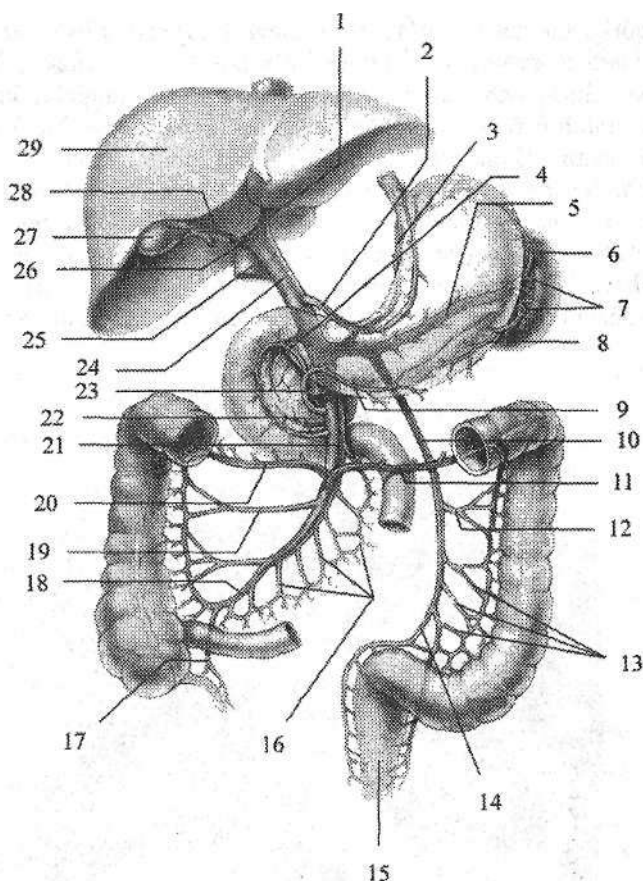
Yangi tug'ilgan chaqaloq oyog'ida teri osti vena chigallari bo'lib, yirik venalar yaxshi bilinmaydi. Ikki yoshlardan so'ng bu chigallardan oyoqning katta va kichik teri osti venalari yaqqol ko'rina boshlaydi. Ularning diametri 2 yoshgacha tez o'sadi, oyoqning katta teri osti venasi 2 marta, oyoqning kichik teri osti venasi esa 2,5 marta kattalashadi.

Jigarning darvoza venasi

Jigarning darvoza venasi (**v. portae hepatis**) qorin bo'shlig'idagi toq hazm a'zolaridan (oshqozon, ingichka va yo'g'on ichak, to'g'ri ichakning yuqori qismi, taloq, oshqozon osti bezi) qon yig'uvchi yirik vena. Uning uzunligi 5–6 sm, ko'ndalang o'lchami 11–18 mm. Jigarning darvoza venasi jigar o'n ikki barmoqli ichak boylami ichida xususiy jigar arteriyasi va umumiy o't yo'lining orqasida joylashadi. Jigar darvozasiga kirgach, jigarning darvoza venasi o'ng (**r. dexter**), chap (**r. sinister**), oldingi (**r. anterior**) va orqa (**r. posterior**) tarmoqlarga bo'linadi. Ular o'z navbatida sektor va segmentlarga tarmoqlanadi. Bunday bo'linish davom etib oxiri bo'lakchalararo venalarga aylanadilar. Bo'lakcha ichida bu venalar keng kapillyarlarga (sinusoid tomirlar) bo'linadi. Bo'lakchalardan chiquvchi venalar o'zaro qo'shilib, 3–4 jigar venalarini hosil qiladi. Jigarning darvoza venasida ikkita kapillyar to'ri mavjud. Ularning birinchisi hazm a'zolari devorida, ikkinchisi esa jigar bo'lakchalari ichida joylashgan. Shuning uchun hazm a'zolari devoridan yig'ilgan vena qoni jigardan o'tish vaqtida zararli va yot moddalardan tozalanib, so'ngra pastki kavak venaga quyiladi.

Jigarning darvoza venasi oshqozon osti bezi boshchasining orqasida yuqorigi tutqich venasi va taloq venasining o'zaro qo'shilishidan hosil bo'ladi (234-rasm). Bundan tashqari jigarning darvoza venasini hosil bo'lishida pastki tutqich venasi va oshqozonning chap venasi ham ishtirok etadi.

Jigarning darvoza venasiga jigar o'n ikki barmoqli ichak boylami ichida o't pufagi venasi (**v. cystica**), oshqozonning kichik egriligidan qon yig'uvchi oshqozonning o'ng va chap venalari (**vv. gastrica dextra et sinistra**), ustki orqa oshqozon osti bezi-o'n ikki barmoqli ichak venasi (**v. pancreaticoduodenalis superior posterior**) quyiladi. O'ng va chap oshqozon venalari oshqozonning kichik egriligida anastomoz hosil qilib, ravoq shaklida yotadi.

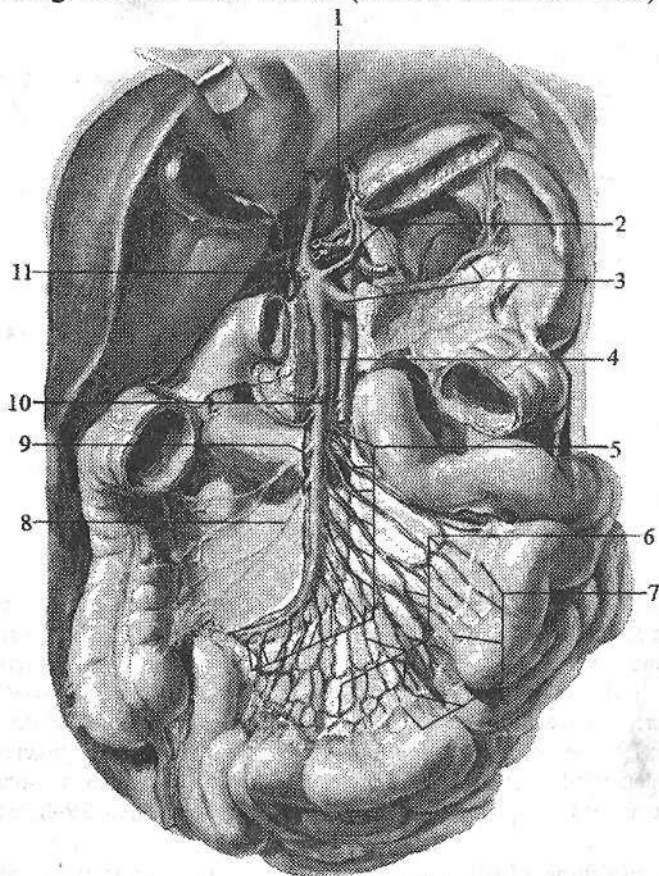


234-rasm. Jigarning darvoza venasi.

1-r. sinister v. portae; 2-v. gastrica dextra; 3-v. gastrica sinistra; 4-v. pancreaticoduodenalis anterior superior; 5-v. splenica; 6-v. gastrica breves; 7-rr. splenicii; 8-v. gastroomentalis sinistra; 9-v. gastroomentalis dextra; 10-v. mesenterica inferior; 11, 20-v. colica media; 12-v. colica sinistra; 13-vv. sigmoideae; 14-v. rectalis superior; 15-rectum; 16-vv. jejunales et ileales; 17-v. appendicularis; 18-v. ileocolica; 19-v. colica dextra; 21-v. mesenterica superior; 22-v. pancreaticoduodenalis anterior inferior; 23-v. gastroduodenalis; 24-v. porta; 25-v. cava inferior; 26-r. dexter v. portae. 27-vesica biliaris; 28-v. cystica; 29-hepar.

Yangi tugʻilgan chaqaloqda jigarning darvoza venasini uzunligi 16–44 mm, kengligi 3–4 mm. Uning kengligi erta bolalik davrida 5–7 mm boʻlsa, bolalikning birinchi davrida 3 marta, bolalikning ikkinchi davrida 4 marta (10–12 mm), oʻsmirlik davrida 5 marta oʻsadi. Devorining qalinligi 16 yoshda 1,5–2 marta kattalashadi.

1. Yuqorigi tutqich venasi (*v. mesenterica superior*) oshqozonning katta egriligi va katta charving o'ng tomoni, o'n ikki barmoq ichak, oshqozon osti bezining boshchasi, och va yonbosh ichak, ularning tutqichi, ko'richak va chualchangsimon o'simta, ko'tariluvchi va ko'ndalang chamber ichakdan qon yig'adi (235-rasm). Unga oshqozonning katta egriligi va katta charvidan qon yig'uvchi o'ng oshqozon-charvi venasi (*v. gastroenteralis dextra*), oshqozon osti bezi-o'n ikki barmoq ichak venalari (*vv. pancreaticoduodenalis*), och va yonbosh ichak venalari (*vv. jejunaes et ileales*), yonbosh-chambar ichak venasi (*v. iliocolica*) va chualchangsimon o'simta venasi (*v. appendicularis*), o'ng va o'rtadagi chamber ichak venalari (*v. coliica dextra et media*) quyiladi.



235-rasm. Yuqorigi tutqich venasi va uning oqimlari.

1—*v. portae hepatic*; 2—*v. gastrica sinistra*; 3—*v. splenica*; 4—*v. mesenterica superior*; 5—*vv. jejunaes et ileales*; 6—ichak venalari ravoqlari; 7—*mesenterium*; 8—*v. iliocolica*; 9—*v. coliica dextra*; 10—*v. coliica media*; 11—*v. gastrica dextra*.

Yangi tugʻilgan chaqaloqda yuqorigi tutqich venasining uzunligi 4–6 sm, kengligi 3,0 mm boʻladi. Uning oʻlchamlari erta bolalik, bolalikning birinchi davri va balogʻat davrlarida tez oʻsadi.

Oshqozon venalarining uzunligi oshqozon tuzilishining yoshga qarab oʻzgarishiga mos ravishda yangi tugʻilgan chaqaloqda, bolalikning II davri va balogʻat davrlarida sezilarli oʻssa, ularning kengligi yangi tugʻilgan chaqaloqda, bolalikning I davri va balogʻat davrlarida tez oʻsadi.

2. Taloq venasi (*v. splenica*) oshqozon osti bezining yuqori qirrasi boʻylab shu nomdagi arteriya ostida chapdan oʻngga yoʻnaladi va qorin aortasining oldidan oʻtib, oshqozon osti bezi boshchasining orqasida yuqorigi tutqich venasi bilan qoʻshiladi. Taloq venasi taloqdan, oshqozonning katta egriligi va katta charvining chap tomonidan, oshqozon osti bezidan qon yigʻadi. Unga oshqozonning katta egriligi va katta charvidan qon yigʻuvchi chap oshqozon-charvi venasi (*v. gastromentalis sinistra*), 3–7 ta oshqozonning kalta venalari (*v. gastricae breves*) va oshqozon osti bezi venalari (*vv. pancreaticae*) quyiladi. Oʻng va chap oshqozon-charvi venalari oʻzaro anastomoz hosil qiladi va oshqozonning katta egriligi boʻylab ravoq shaklida yotadi.

Yangi tugʻilgan chaqaloqda taloq venasining uzunligi oʻrtacha 2,6 sm, kengligi boshlanish qismida oʻrtacha 2,4 mm, quyilish qismida 2,8 mm. Uning uzunligi emizikli, bolalikning birinchi va oʻsmirlik davrlarida tez oʻsib balogʻat davrida oʻrtacha 10 sm boʻladi. Kengligi boshlanish qismida emizikli, bolalikning birinchi va balogʻat davrlarida sezilarli oʻsib, oʻsmirlik davrida 8,1 mm boʻladi. Taloq venasining quyilish yerida kengligi yangi tugʻilgan chaqaloqda, emizikli va balogʻat davrlarida tez oʻsib, oʻsmirlik davrida 9,2 mm ga yetadi. Oshqozon osti bezining koʻp sonli venalarining yoshga qarab oʻzgarishi bir tekis boʻlmay aʼzo faoliyatini oʻzgarishiga bevosita bogʻliq boʻladi.

Pastki tutqich venasi (*v. mesenterica inferior*) chambar uchakning chap arteriyasi yonida joylashib, yuqoriga koʻtariladi. Bu vena oshqozon osti bezi ostidan oʻtib koʻpincha taloq venasiga, kamroq hollarda yuqori tutqich venasiga, goho yuqori tutqich venasi bilan taloq venasining qoʻshilish burchagiga quyiladi. Pastki tutqich venasi yoʻgʻon ichakning chap qismidan, yaʼni chambar ichakning chap bukilmasidan boshlab tushuvchi chambar ichak, sigmasimon chambar ichak va toʻgʻri ichakning yuqori qismidan qon yigʻadi. Unga chap chambar ichak venasi (*v. colica sinistra*), 2–5 ta sigmasimon ichak venalari (*vv. sigmoidea*) va toʻgʻri ichakning yuqorigi venasi (*v. rectalis superior*) quyiladi.

Vena tizimi anastomozlari

Tana venalari koʻp sonli anastomozlar vositasida oʻzaro bogʻlanadi. Anastomozlar tizimlararo va tizim ichi guruhlariga boʻlinadi. Tizimlararo anastomozlar vositasida yuqori va pastki kavak, hamda jigarning darvoza venasi

tizimlari o'zaro bog'lansa, tizim ichi anastomozlari vositasida ayrim tizim venalari o'zaro bog'lanadi. Tizimlararo anastomozlar ikki guruhga: 1. Yuqori va pastki kavak vena oqimlari o'rtasidagi kava-kaval; 2. Yuqori, pastki kavak va jigarning darvoza venasi oqimlari o'rtasidagi porta-kaval anastomozlarga bo'linadi. Porta-kaval anastomozlar qorin bo'shlig'ining turli tomonlarida joylashadi. Ularning eng asosiylari quyidagilar:

1. Yuqorida qizilo'ngachning qorin qismidan darvoza venasiga quyiluvchi oshqozonning chap venasi oqimlari bilan toq va yarim toq venalar orqali yuqori kavak venaga quyiluvchi qizilo'ngach venalari o'rtasida.

2. Pastda jigarning darvoza venasi oqimi bo'lgan to'g'ri ichakning yuqorigi venasi bilan ichki yonbosh venasi orqali pastki kavak venaga quyiluvchi to'g'ri ichakning o'rta va pastki venalari o'rtasida.

3. Oldinda, kindik atrofida, jigarning yumaloq boylami ichidagi jigarning darvoza venasini oqimi vv. **paraumbilicales**, yuqori kavak vena oqimi qorin devorining ustki venasi, hamda pastki kavak vena oqimi qorin devorinig pastki venasi o'rtasidagi uch tomonlama anastomoz. Bu anastomoz bolada jigar kasalliklarida katta ahamiyatga ega. Bunda kindik atrofi venalari kengayib, o'ziga xos shaklni (**meduza boshi**) oladi.

4. Orqada bel sohasida jigarning darvoza venasi oqimlari yo'g'on ichakning mezoperitoneal qismi venalari va pastki kavak venaning pariyetal oqimlari bel venalari o'rtasida.

5. Qorin bo'shlig'ining orqa devorida yuqori kavak vena oqimlari o'ng va chap ko'tariluvchi bel venalari va pastki kavak vena oqimi bel venalari o'rtasida kava-kaval anastomoz joylashadi.

6. Yuqori kavak vena oqimi bo'lgan orqa qovurg'alararo venalarning orqa miya tarmoqlari va pastki kavak vena oqimi bo'lgan bel venalarining shu nomli oqimlari o'rtasidagi kava-kaval anastomoz. Ular orqali ichki va tashqi umurtqa pog'onasi vena chigallaridan qon oqadi.

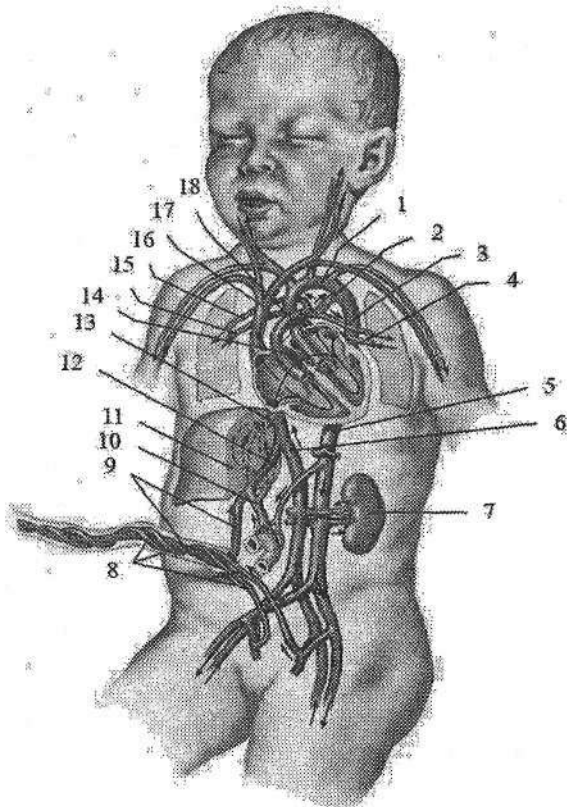
Homilada qon aylanishi

Homila taraqqiyoti davrida o'sish uchun kerakli bo'lgan oziqa moddalar va kislorodni ona qonidan oladi. Qon bachadon arteriyasidan yo'ldoshga o'tadi, shuning uchun *homilaning qon aylanishi* (236-rasm) yo'ldosh qon aylanishi deyiladi. Yo'ldoshda ona qoni bilan homila qoni o'rtasida gaz almashibgina qolmay, homila qoni oziqa moddalarni ham qabul qiladi. Yo'ldoshdan homila qoni kindik venasiga (v. **umbilicalis**) o'tib, kindik tizimchasi tarkibida jigarning pastki qirrasiga yo'naladi va kindik venasi egatida joylashadi. Jigar darvozasi sohasida kindik venasi ikki tarmoqqa bo'linadi. Uning bittasi jigarning darvoza venasiga quyilsa, ikkinchisi vena (**aransiy**) *nayi* (**ductus venosus**) nomi bilan pastki kavak venaga quyiladi. Darvoza venasi orqali arterial qon homilaning qon ishlab chiqaruvchi a'zosi jigarga kiradi va undan jigar venalari orqali chi-

qib, pastki kavak venaga quyiladi va tananing pastki qismidan kelayotgan venoz qon bilan aralashadi. Pastki kavak venadagi aralash qon o'ng bo'lmachaga, undan oval teshik orqali chap bo'lmachaga o'tadi. Bunda homilada yaxshi rivojlangan pastki kavak vena to'sig'ining ahamiyati katta. Chap bo'lmachadan qon chap qorinchaga, so'ngra aorta bo'ylab organizmga tarqaladi. Homila tanasining yuqori qismidan kelayotgan venoz qon yuqori kavak vena orqali o'ng bo'lmachaga quyiladi. Undan o'ng bo'lmacha va o'ng qorincha orasidagi teshik orqali o'ng qorinchaga o'tadi. O'ng qorinchadan o'pka poyasiga chiqqan qon o'pka arteriyalari va o'pka yaxshi taraqqiy etmagani uchun yirik arteriya (Batal) nayi (**ductus arteriosus**) orqali aortaga o'tadi. Buning natijasida aortadagi aralash qonga venoz qonning yangi qismi qo'shiladi. Bu ikki marotaba aralashgan qon tana devorlari, a'zolariga va oyoqlarga boradi. Tananing yuqori qismiga boruvchi qon tomirlar aorta ravog'idan chiqqani uchun ularga kislorod va oziqa moddalarga boyroq qon boradi, shuning uchun bu sohalar homilada nisbatan yaxshi rivojlanadi. Aortadagi aralash qon ichki yonbosh arteriyalar orqali kindik arteriyasiga (**a.umbilicalis**) o'tadi va yo'ldoshga yo'naladi.

236-rasm. Homilada qon aylanishi.

1—arcus aortae; 2—ductus arteriosus; 3—a. pulmonalis sinistra; 4—v. pulmonalis sinistra; 5—aorta descendens; 6—v. cava inferior; 7—ren sinister; 8—a. umbilicales; 9—v. umbilicalis; 10—v. portae hepatis; 11—hepar; 12—ductus venosus; 13—v. hepatica; 14—foramen ovale; 15—v. pulmonalis dextra; 16—a. pulmonalis dextra; 17—v. cava superior; 18—truncus pulmonalis.



Bola tug'ilganidan so'ng birinchi chinqiriq bilan uning o'pkasi kengayib, kichik qon aylanish doirasi faoliyat ko'rsata boshlaydi. Boylangan kin-

dik venasi bo'shab jigarning yumaloq boylamiga (**lig. teres hepatis**), kindik arteriyasining ko'p qismi medial kindik boylamiga (**ligg. umbilicales mediales**), venoz nay venoz boylamga (**lig. venosum**) aylanadi. O'pka poyasini aorta bilan qo'shib turuvchi arteriya nayining ikki uchida bosim kichik qon aylanish ishga tushganidan keyin tenglashadi va unda qon oqishi to'xtaydi. Yangi tug'ilgan chaqaloqda nay teshigi torayib bekiladi. Bu jarayon nay o'rtasidan boshlanib, avval o'pka poyasi tomoniga keyin esa aortaga qarab yuradi. Nay 8-10 kun davomida butunlay puchayib arteriya boylamiga (**lig. arteriosum**) aylanadi. Agar arteriya nayi bekilmay qolsa, bolada tug'ma nuqson paydo bo'ladi.

O'ng va chap bo'lmachalardagi bosimning tenglashishi natijasida ular o'rtasidagi to'siqda joylashgan oval teshik ham asta-sekin bekiladi. Ba'zan bu teshikning bekilishi uzoq vaqt (6-8 oy) davom etishi mumkin. Bu teshik bir yilgacha bekilmasa, bola yuragida tug'ma nuqson paydo bo'ladi.

LIMFA TIZIMI

Limfa tizimi (*systema lymphaticum*) qon tomirlar tizimining asosiy qismidan biri bo'lib, u to'qima suyuqligini so'rib limfa hosil qilish va uni vena tizimiga olib borish vazifasini bajaradi. U vena tizimining yordamchi qismi bo'lib, tuzilishi jihatidan unga o'xshaydi.

Limfa (*lympha* – toza suv) bu rangsiz suyuqlik bo'lib, tarkibi plazmaga o'xshash oqsillarning kolloid eritmaları, hujayra elementlari (limfositlar, eozinofillar) bilan birga to'qimada modda almashinuvida hosil bo'lgan har xil yot moddalar, mikroorganizmlar, o'lik hujayralardan iborat bo'ladi. Limfa tizimi organizmda quyidagi vazifalarni bajaradi:

1. To'qima suyuqligi tarkibi va hajmining doimiyligini ta'minlaydi.
2. To'qima suyuqligi, limfoid elementlar va qon o'rtasidagi gumoral aloqani ta'minlaydi.
3. Ichakda parchalanib hosil bo'lgan oziqa moddalarni (yog'lar) ichaklardan venalarga olib boradi.
4. Seroz bo'shliqlardan suyuqliklarni so'rilishini ta'minlaydi.
5. Organizmga tushgan mikroorganizmlarni zararsizlantirish (himoya, bar-yer vazifa)da ishtirok etadi.
6. Limfositlarni ishlab (limfopoez) qonga chiqaradi.
7. Immunokompetent hujayralar (T- va B-limfositlar) va makrofaglar ishlab chiqaradi. Bu hujayralar organizmning mikroblarga va ba'zi moddalarga qarshi faoliyatini kuchaytirib beradi (immun faoliyati).

Yuqoridagi vazifalarni bajaruvchi limfa tizimi tarkibiga:

- I. Limfani o'tkazuvchi yo'llar: limfakapillyar tomirlar, limfa tomirlari, poyalari va yo'llari kiradi.
2. Limfositlar rivojlanadigan joylar:
 1. Suyak iligi, ayrisimon bez.
 2. Shilliq pardalardagi limfoid hosilalar:
 - a) Yakka-yakka limfa tugunchalari (**noduli lymphoidei solitarii**);
 - b) to'plangan limfa tugunchalari (**noduli lymphoidei aggregati**);
 - d) murtaklarning limfoid to'qimasi.
 3. Chuvalchangsimon o'simtaning limfoid to'qimasi.
 4. Taloq pulpasi.
 5. Limfa tuguni kiradi.

Limfa tizimi venadan quyidagilar bilan farq qiladi:

1. Vena tizimi arteriyalar bilan qo'shiladi, limfa tizimining boshlanish qismi yopiq limfa kapillyarlari bo'lib, markaziy qismi venaga quyiladi.
2. Limfa tomirlari o'rtasida limfa tugunlari bo'ladi.

Limfa kapillyarlari bosh va orqa miya, ularning pardalarida, tog'aylar, ko'zning shox pardasi va gavhari, ichki quloq, teri va shilliq pardalar epiteliysi, taloq parenximasi, suyak iligida bo'lmaydi.


Limfa tizimi tarkibiga limfani o'tkazuvchi yo'llar (limfa kapillyarlar, limfa tomirlari, poyalari va yo'llari) va limfositlar rivojlanadigan joylar (suyak iligi, ayrisimon bez, limfa tugunchalari, murtaklar, taloq pulpasi va limfa tuguni kiradi).

Limfa kapillyarlari (*vasa lymphocapillaria*) qon tomir kapillyarlariga nisbatan keng va tekis emas. Ular o'zaro birikib, limfokapillyar to'rlarini (*rete lymphocapillare*) hosil qiladi. Limfa kapillyarlarning devori bir qavat endoteliy hujayralaridan tuzilgan. Ular o'zaro qo'shilib, limfa tomirlarini hosil qiladi.

Limfa tomirlari (*vasa lymphaticae*) ichida klapanlari (*valvulae lymphaticae*) bo'lib, limfani bir yo'nalishda o'tkazadi. Limfa tomirlari joylashishiga qarab a'zo ichi va a'zo sirti tomirlariga bo'linadi. A'zo sirti limfa tomirlari limfani a'zolardan to limfa tugunigacha olib boruvchi (olib keluvchi) va limfa tugunidan chiqqan (olib ketuvchi) tomirlarga bo'linadi. Ular yig'ilib limfa poyalarini hosil qiladi. A'zo sirti limfa tomirlari joylashishiga qarab chuqur (*vasa lymphatica profunda*) (qon tomir va nervlar bilan yo'naluvchi) va yuza (*vasa lymphatica superficialia*) (teri osti venalari va nervlari bilan yo'naluvchi) guruhlariga bo'linadi. Tananing harakatchan sohalarida limfa tomirlari limfani beto'xtov oqishini ta'minlovchi aylanma limfa yo'llarini hosil qiladi.

Limfa tuguni

Limfa tuguni (*nodus lymphoideus*) bu a'zo bo'lib, a'zo va to'qimalardan limfa poyalari va limfa yo'llariga kelayotgan limfa tomirlari yo'lida joylashadi. Limfa tugunlari odatda ikki va undan ko'p holatda guruh bo'lib joylashadi. Har bir limfa tuguniga uning qabariq tomonidan 4–6 olib keluvchi limfa tomirlari (*vasa afferentia*) kiradi. Limfa tugunlaridan chiqqan 2–4 ta olib ketuvchi limfa tomirlari keyingi guruh limfa tugunlariga yoki yirik limfa poyalariga quyiladi. Unga kelayotgan olib keluvchi tomirlar ko'p va ingichka bo'lsa, olib ketuvchi tomirlar kam va keng bo'ladi. Limfa tugunlari (237-rasm) oval, yumaloq, loviyasimon, bo'laklarga bo'lingan shakllarda uchraydi. Ularning uzunligi 10–15 mm bo'lib, umumiy og'irligi 500–1000 g yoki tana og'irligining 1% ini tashkil qiladi. Limfa tugunining botiq tomonida darvozasi bo'lib, unga arteriya va nervlar kiradi, vena va olib ketuvchi limfa tomirlari (*vasa efferentia*) chiqadi.



237-rasm. Limfa tuguni shakllari
A –loviyasimon; B–yumaloq; D–ovalsimon;
E –bo'laklarga bo'lingan; F–lentasimon.

Tugunning qavariq tomonidan esa olib keluvchi limfa tomirlari kiradi. Limfa tugunini o'rganan biriktiruvchi to'qimali qobiqdan uning darvozasi soha-

sida tugun ichiga to'siqlar (*trabeculae*) kirib, uni bo'laklarga bo'ladi. Limfa tuguni parenximasi po'stloq moddasi (*cortex*) va mag'iz moddasiga (*medulla*) bo'linadi. Po'stloq moddasi qobiqqa yaqin joylashib, tugunning periferik qismini egallaydi. Unda o'lehamlari 0,5–1 mm bo'lgan limfa tugunchalar bo'lib, ularda B-limfositlar to'plangan. Limfoid tugunchalardan ichkarida mag'iz moddasi chegarasida joylashgan limfoid to'qima qatlami timusga bog'liq bo'lgan parakortikal zona deyilib, unda T-limfositlar bo'ladi. Mag'iz moddasi po'stloq moddaning ichki chekkasidan limfa tuguni darvozasigacha cho'zilgan limfoid to'qima zanjiridan iborat. Limfa tugunlari tananing ayrim qismlarida yuza va chuqur guruhga bo'linadi. Tana bo'shliqlarida esa tugunlar bo'shliqlar devorida pariyetal va a'zolar oldida visseral guruhlarga bo'linadi.

Limfa poyalari va yo'llari

Limfa poyalari (*trunci lymphatici*) va limfa yo'llari (*ductuli lymphatici*) yirik limfa tomirlari bo'lib, tananing ayrim sohalaridan limfani vena burchagiga yoki venalarga olib boradi. Odam tanasida juft: o'ng va chap bo'yinturuq, o'mrov osti, bronx va ko'ks oralig'i, bel limfa poyalari; toq ichak tutqichi limfa poyasi tafovut qilinadi. Bu poyalarning qo'shilishidan ko'krak va o'ng limfa yo'llari hosil bo'ladi.

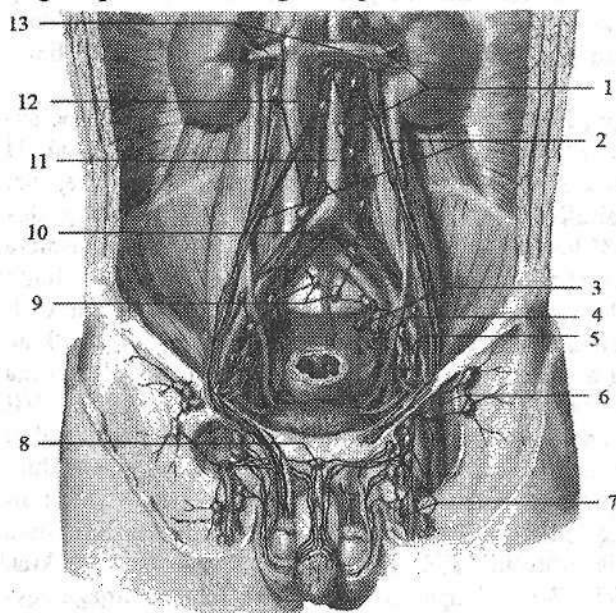
Ko'krak limfa yo'liga (*ductus thoracicus*) oyoqdan, chanoq, qorin bo'shlig'i devori va a'zolaridan ko'krak qafasining chap tomonidan limfa quyiladi. U qorin bo'shlig'ida XII ko'krak, II bel umurtqalari sohasida o'ng va chap bel poyasining (*truncus lumbalis dexter et truncus lumbalis sinister*) qo'shilishidan hosil bo'ladi. 25 % holatda ko'krak limfa yo'lining boshlanish qismiga ichak tutqichi limfa poyasi (*truncus intestinalis*) ham quyiladi. Ko'krak limfa yo'lining uzunligi 30–41 sm bo'lib, boshlanish joyida ko'krak limfa yo'li kengaygan qismini (*cisterna chyli*) hosil qiladi. Qorin bo'shlig'idan ko'krak limfa yo'li diafragmaning aorta teshigi orqali ko'krak qafasiga chiqadi va orqa ko'ks oralig'ida ko'krak aortasi bilan toq vena o'rtasida joylashadi. VI–VII ko'krak umurtqalari sohasida u chap tomonga og'adi. V–VI bo'yin umurtqalari sohasida plevra cho'qqisi ustida ko'krak limfa yo'lining ravog'ini (*arcus ductus thoracici*) hosil qilib, chap vena burchagiga quyiladi. Ko'krak limfa yo'lining quyilish joyida uning ichki qavatidan hosil bo'lgan qonni venadan limfa yo'liga o'tishiga to'sqinlik qiluvchi juft klapan bor. Bundan tashqari ko'krak limfa yo'lining bor bo'yicha 7–9 ta klapanlari bo'lib, ular limfani orqaga qaytishiga to'sqinlik qiladi.

O'ng limfa yo'li (*ductus lymphaticus dexter*) uzunligi 10–12 mm bo'lib (18,8 % holatda) o'ng o'mrov osti limfa poyasi (*truncus subclavius dexter*), o'ng bo'yinturuq limfa poyasi (*truncus jugularis dexter*) va o'ng bronx va ko'ks oralig'i limfa poyalarining (*truncus bronchomediastinalis dexter*) qo'shilishidan hosil bo'ladi. O'ng limfa yo'li o'ng ichki bo'yinturuq va o'mrov

osti venalarining birikish burchagiga yoki ichki bo'yinturuq venaga quyiladi. Ko'pincha (81,2 % holatda) o'ng limfa yo'li bo'lmasdan, uni hosil qiluvchi poyalar alohida-alohida o'ng vena burchagiga, o'ng ichki bo'yinturuq yoki o'ng o'mrov osti venasiga quyiladi.

Oyoq limfa tomirlari va tugunlari

Oyoq sohasida yuza va chuqur joylashgan limfa tomirlari tafovut qilinadi. Yuza limfa tomirlari teri va teri osti yog' kletchatkasi limfa kapillyaridan hosil bo'lib uch guruhga bo'linadi. Medial guruh tomirlari I–III barmoqning ustki yuzasi va oyoq kaftining ichki yuzasi, boldirning ichki va orqa medial yuzalaridan boshlanib, oyoqning katta teri osti venasi bilan yuza chov tugunlariga yo'naladi. Lateral guruh tomirlari IV–V barmoq oyoq kaftining tashqi qismi va boldirning lateral yuzasidan boshlanib, tizza bo'g'imiga yetmasdan medial tomirlarga qo'shiladi. Orqa guruh tomirlari oyoq kaftining ostki yuzasining tashqi chekkasi va tovon sohasidan boshlanib, oyoqning kichik teri osti venasi bilan birga taqim osti limfa tugunlariga boradi.



238-rasm. Chanoq va chov sohasi limfa tomirlari va tugunlari.

1–nodi lymphoidei preaortici; 2–a. et v testicularis; 3–nodus lymphoideus sacralis lateralis; 4–nodi lymphoidei iliaci interni; 5–nodi lymphoidei iliaci externi; 6–nodi lymphoidei inguinales profundi; 7–nodi lymphoidei inguinales superficiales; 8–nodus lymphoideus presymphysealis; 9–nodi lymphoidei promontorii; 10–nodi lymphoidei iliaci

communes; 11–aorta abdominalis; 12–v. cava inferior; 13–vv. renales.

Oyoqning chuqur limfa tomirlari – mushaklar, bo'g'imlar va suyaklar limfakapillyarlaridan hosil bo'lib, boldir va sonning chuqur arteriya va venalari bilan birga yo'nalib, chuqur chov limfa tugunlariga quyiladi.

Oyoqda limfa tugunlari taqim osti va chov sohasida joylashadi. Taqim limfa tugunlari (**nodi limphoidei poplitei**) 1–3 ta bo‘lib, taqim arteriyasi yonida joylashadi.

Joylashgan joyiga qarab ular yuzaki tugunlar (**nodi lymphoidei poplitei superficialis**) va chuqur tugunlarga (**nodi lymphoidei poplitei profundi**) bo‘linadi.

Chov limfa tugunlari (**nodi lymphoidei inguinales**) son ucuburchagi sohasida chov boylami ostida joylashgan bo‘lib, ular yuzaki va chuqur guruhlarga bo‘linadi. Yuzaki chov tugunlari (4–20 ta) (**nodi lymphoidei inguinales superficiales**) sonning serbar fassiyasining yuza varag‘i ustida (238-rasm) joylashib, o‘z navbatida, yuqori lateral tugunlar (**nodi lymphoidei superolaterales**), yuqori medial tugunlar (**nodi lymphoidei superomediales**) va pastki tugunlar (**nodi lymphoidei inferiores**) guruhiga bo‘linadi. Chovning chuqur tugunlari (1–7 ta) (**nodi lymphoidei inguinales profundi**) esa son arteriyasi va venasi yonida joylashadi (238-rasm). Bu limfa tugunlaridan chiqqan olib ketuvchi limfa tomirlari tomirlar sohasi botig‘i orqali tashqi yonbosh tugunlariga boradi.

Chanoq limfa tomirlari va tugunlari

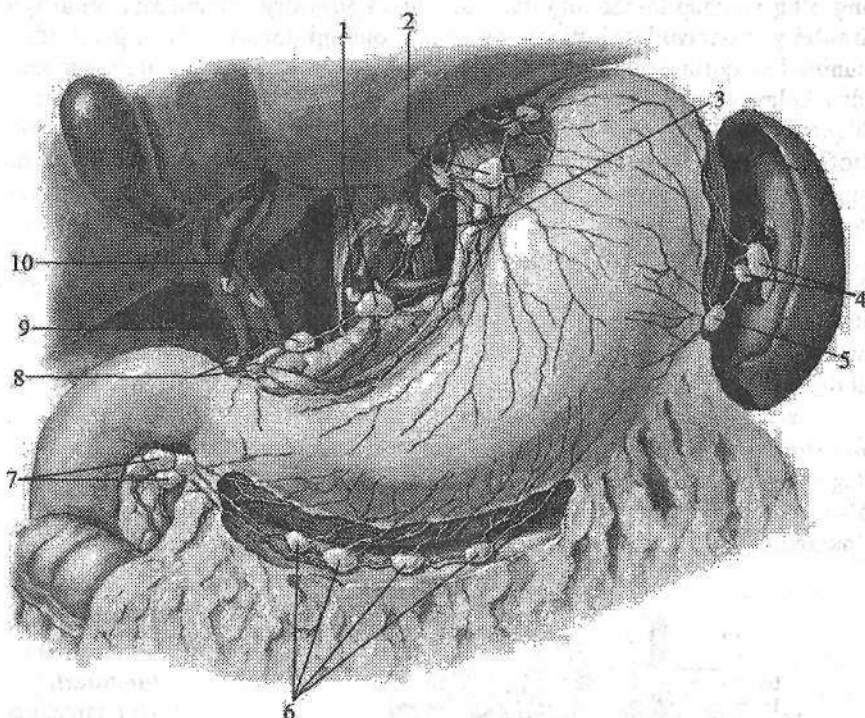
Chanoq limfa tugunlari visseral va pariyetal guruhlarga bo‘limib joylashadi. Chanoq a‘zolarining visseral limfa tugunlari (**nodi lymphoidei pelvis viscerales**) kichik chanoq bo‘shlig‘i a‘zolari yonida joylashadi. Bularga siydik qopi atrofidagi tugunlar (**nodi lymphoidei paravesicales**), bachadon atrofida tugunlar (**nodi lymphoidei parauterini**), qin atrofidagi tugunlar (**nodi lymphoidei paravaginales**) va to‘g‘ri ichak atrofidagi tugunlar (**nodi lymphoidei pararectales**) kiradi. Bu tugunlardan chiqqan olib ketuvchi limfa tomirlari umumiy yonbosh va aorta ostidagi tugunlariga yo‘naladi. Chanoq devoridagi tugunlarga (**nodi lymphoidei pelvis parietales**) quyidagilar kiradi: ichki yonbosh arteriyasi bo‘ylab 4–8 ta ichki yonbosh tugunlari (**nodi lymphoidei iliaci interni**). Dumg‘aza suyagining oldingi yuzasida 2–3 ta dumg‘aza tugunlari (**nodi lymphoidei sacrales**) bo‘lib, ularga chanoq devori va to‘g‘ri ichakdan limfa keladi. Bu tugunlardan chiqqan olib ketuvchi limfa tomirlari tashqi va umumiy yonbosh tugunlariga quyiladi. Tashqi yonbosh tugunlari (**nodi lymphoidei iliaci externi**) 2–12 ta bo‘lib (238-rasm), tashqi yonbosh arteriya va venasi bo‘ylab zanjir shaklida joylashadi.

Ustki va pastki dumba arteriyalari yonida joylashgan dumba limfa tugunlariga (**nodi lymphoidei gluteales**) sonning orqa yuzasi hamda dumba sohasi va kichik chanoq devoridan ketuvchi limfa tomirlari keladi. Ichki va tashqi yonbosh tugunlaridan chiqqan olib ketuvchi limfa tomirlari umumiy yonbosh tugunlariga (**nodi lymphoidei iliaci communes**) yo‘naladi. Ulardan chiqqan olib ketuvchi limfa tomirlar qorin aortasi va pastki kavak vena yonida joylashgan bel limfa tugunlariga quyiladi.

Qorin bo'shlig'i limfa tomirlari va tugunlari

Qorin bo'shlig'ida ham visseral va pariyetal limfa tugunlari tafovut qilinadi. Qorin bo'shlig'i a'zolarining limfa tugunlari qorin aortasining toq arteriyalari va ularning tarmoqlari atrofida joylashadi. Qorin o'zani tugunlariga (**nodi lymphoidei coeliaci**) (1–5 ta) oshqozon, oshqozon osti bezi, taloq, buyrak va jigar limfa tugunlaridan chiqqan olib keluvchi limfa tomirlari keladi. Bu tugunlardan chiqqan olib ketuvchi limfa tomirlari bel limfa tugunlariga, shuningdek, ko'krak limfa yo'lining boshlanish qismiga quyiladi. Oshqozon limfa tugunlari (**nodi lymphoidei gastrici**) uning katta va kichik egriliklari bo'ylab, arteriyalar yo'nalishida joylashadi (239-rasm). Ular quyidagi guruhlariga: chap oshqozon tugunlari; oshqozonning kirish qismidagi limfa tugunlari; oshqozonning chiqish qismidagi limfa tugunlari; o'ng oshqozon-charvi tugunlari; chap oshqozon-charvi tugunlariga bo'linadi. Taloq tugunlariga (**nodi lymphoidei splenici**) oshqozonning tubi, chap oshqozon-charvi tugunlari va taloq kapsulasidan kelayotgan limfa tomirlari quyiladi. Oshqozon osti bezining boshchasi va o'n ikki barmoq ichak devoridan keluvchi limfa tomirlari oshqozon osti bezi va o'n ikki barmoq ichak tugunlariga (**nodi lymphoidei pancreatoduodenales**) quyiladi.

Jigar va o't pufagi limfa tomirlari jigar-o'n ikki barmoq ichak boylami ichida umumiy jigar arteriyasi va jigarning darvoza venasi yo'nalishida joylashgan jigarning limfa tugunlariga (**nodi lymphoidei hepatici**) quyiladi (239-rasm). Qorin bo'shlig'i visseral limfa tugunlarining eng ko'p sonlisi (66–404 ta) ingichka ichak tutqichi ichida joylashgan yuqorigi tutqich tugunlari (**nodi lymphoidei mesenterici superiores**) bo'lib, ularga och va yonbosh ichak limfa tomirlari quyiladi. Bu tugunlardan chiqqan olib ketuvchi limfa tomirlar bel limfa tugunlariga, goho ichak poyasini hosil qilib ko'krak limfa yo'liga quyiladi. Chambar ichak qismlaridan chiquvchi limfa tomirlari, chambar ichak arteriyalari yo'nalishida joylashgan limfa tugunlarga quyiladi. Qorin bo'shlig'ining pariyetal limfa tugunlari qorin bo'shlig'ining oldingi va orqa devorlarida joylashadi. Qorin bo'shlig'ining devoridagi limfa tugunlarga: qorin devorining pastki arteriyasi yo'nalishida qorin devorinig pastki tugunlari (**nodi lymphoidei epigastrici inferiores**), qorin bo'shlig'ining orqa devorida aorta va pastki kavak vena atrofida ko'p sonli bel tugunlari (**nodi lymphoidei lumbales**) joylashgan. Ular qorin aortasi va pastki kavak venaga nisbatan joylashishiga qarab chap, o'ng va oraliq bel tugunlariga bolinadi. Qorin aortasining chap, old va orqa tomonlarida joylashgan belning chap tugunlari (**nodi lymphoidei lumbales sinistri**) o'z navbatida aortaning lateral tugunlari (**nodi lymphoidei aortici laterales**), aortaning oldidagi tugunlar (**nodi lymphoidei preaortici**), aortaning orqasidagi tugunlar (**nodi lymphoidei retroaortici**) guruhlariga bolinadi.



239-rasm. Qorin bo'shlig'i a'zolarining limfa tugunlari.

1–nodi lymphoidei coeliaci; 2–anulus lymphaticus cardiae; 3–nodi lymphoidei gastrici sinistri; 4–nodi lymphoidei splenici; 5–nodi lymphoidei gastrointestinales sinistri; 6–nodi lymphoidei gastrointestinales dextri; 7–nodi lymphoidei subpylorici; 8–nodi lymphoidei suprapylorici; 9–nodus lymphoideus pancreaticus superior; 10–nodi lymphoidei hepatici.

Pastki kavak venaning oldingi, orqa va o'ng tomonida joylashgan belning o'ng tugunlari (**nodi lymphoidei lumbales dextri**) kavak venaning oldingi yuzasidagi tugunlar (**nodi lymphoidei precavales**), kavak venaning orqa tugunlari (**nodi lymphoidei retrocavales**), kavak venaning lateral tugunlari (**nodi lymphoidei cavales laterales**) guruhlariga bo'linadi. Aorta bilan pastki kavak vena o'rtasidagi egatda belning oraliqdagi tugunlari (**nodi lymphoidei lumbales intermedii**) zanjiri yotadi. Bu tugunlardan chiqqan olib ketuvchi limfa tomirlari o'ng va chap bel poyasini hosil qiladi.

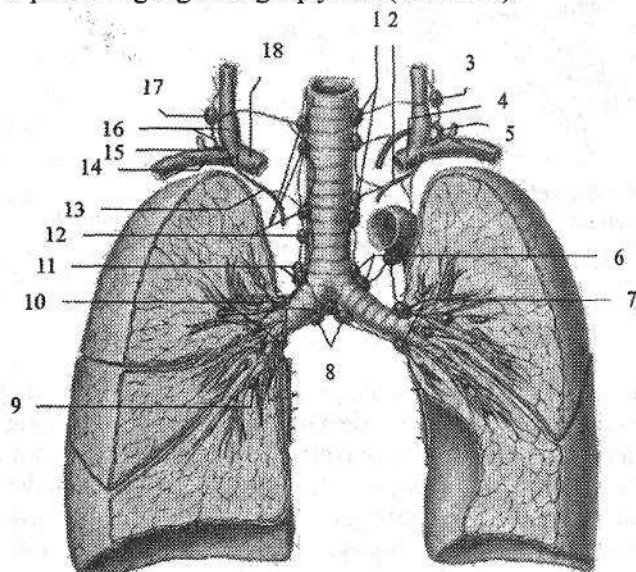
Ko'krak qafasi limfa tomirlari va tugunlari

Ko'krak qafasida ham pariyetal va visseral limfa tugunlari va tomirlari tafovut qilinadi. Ko'krak qafasining oldingi devori ichki yuzasida to'sh suyagi-

ning o'ng va chap tomonida joylashgan to'sh atrofidagi tugunlarga (**nodi lymphoidei parasternales**) ko'krak qafasining oldingi devori, plevra, perikarddan, shuningdek, qorin devorining pastki va diafragmaning ustki tugunlari, sut bezlaridan kelayotgan limfa tomirlari quyiladi. O'ng to'sh atrofidagi tugunlaridan chiqqan olib ketuvchi limfa tomirlari o'ng bo'yinturuq poyasiga, chap to'sh atrofidagi tugunlaridan chiqqan olib ketuvchi limfa tomirlari esa aorta oldi limfa tugunlariga, shuningdek, ko'krak limfa yo'li va chap bo'yinturuq poyasiga quyiladi.

Qovurg'alararo oraliqning umurtqa pog'onasi yaqinida joylashgan qovurg'alar orasidagi tugunlariga (**nodi lymphoidei intercostales**) ko'krak qafasining orqa devori limfa tomirlari yo'naladi. Ulardan chiqqan olib ketuvchi limfa tomirlari ko'krak limfa yo'liga, ustki tugunlardan esa bo'yinning chuqur lateral tugunlariga quyiladi.

Diafragmaning ustki yuzasidagi tugunlariga (**nodi lymphoidei phrenici superiores**) diafragma, perikard, plevra va jigarning diafragma yuzasidan kelayotgan limfa tomirlari quyiladi. Ulardan chiqqan olib ketuvchi limfa tomirlari to'sh atrofidagi tugunlar, traxeya va bronxlarning pastki tugunlari, bronx va o'pkalarning tugunlariga quyiladi (240-rasm).



240-rasm. Tracheya, bronx va o'pkaning limfa tomirlari va tugunlari.

1—nodi lymphoidei paratracheales sinister; 2—truncus bronchomediastinalis sinister; 3, 17—nodi lymphoidei cervicales profundi inferiores; 4—vena brachicephalica sinistra; 5—ductus thoracicus; 6—nodi lymphoidei tracheobronchiales superiores sinister; 7—nodi lymphoidei bronchopulmonales sinister; 8—nodi

lymphoidei tracheobronchiales inferiores

9—nodus lymphoideus intrapulmonalis; 10—nodi lymphoidei bronchopulmonales dexter; 11—nodi lymphoidei tracheobronchiales superiores dexter; 12—nodi lymphoidei paratracheales dexter; 13—truncus bronchomediastinalis dexter; 14—truncus subclavius dexter; 15—ductus lymphaticus dexter; 16—v.jugularis dextra; 18—vena brachicephalica dextra.

Ko'krak qafasining visseral tugunlaridan chiqqan limfa tomirlari yuqorigi kavak vena va aorta ravog'ining oldingi yuzasida joylashgan yelka-bosh limfa tugunlariga quyiladi (240-rasm).

Yurak, perikard, ayrisimon bez limfa tomirlari, bronx va o'pkalarning tugunlari, traxeya va bronx tugunlaridan olib keluvchi limfa tomirlari traxeya atrofidagi tugunlarga quyiladi. Bu limfa tugunlaridan chiqqan olib ketuvchi limfa tomirlari o'ng va chap vena burchaklariga yo'naladi. Ko'krak aortasi va qizilo'ngachning yonida joylashgan qizilo'ngach atrofidagi limfa tugunlariga (**nodi lymphoidei juxtoesophageales**) orqa ko'ks oralig'i a'zolaridan kelayotgan limfa tomirlari quyiladi. Bu tugunlardan chiqqan olib ketuvchi limfa tomirlari ko'krak limfa yo'liga quyiladi. O'pka darvozasi sohasida joylashgan bronx va o'pkalarning tugunlariga (**nodi lymphoidei bronchopulmonales**) o'pka limfa tomirlari quyiladi. Bu tugunlardan chiqqan olib ketuvchi limfa tomirlari pastki va ustki traxeya va bronxlarning tugunlarga yo'naladi.

Traxeya va bronxlarning pastki tugunlari (**nodi lymphoidei tracheobronchiales inferiores**) traxeyaning bosh bronxlarga bo'lingan joyida joylashsa, o'ng va chap traxeya va bronxlarning ustki tugunlari (**nodi lymphoidei tracheobronchiales superiores dextri et sinistri**) traxeyaning yon tomonlarida joylashadi. Bu guruh tugunlarga bronx va o'pkalarning tugunlari va boshqa visseral tugunlardan keluvchi limfa tomirlari quyiladi.

O'ng traxeya va bronxlarning ustki tugunlardan chiqqan olib ketuvchi limfa tomirlari o'ng bronx va ko'ks oraligi limfa poyasini hosil qiladi. Chap traxeya va bronx va o'pkalarning tugunlarning olib ketuvchi limfa tomirlari ko'krak limfa yo'liga quyiladi.

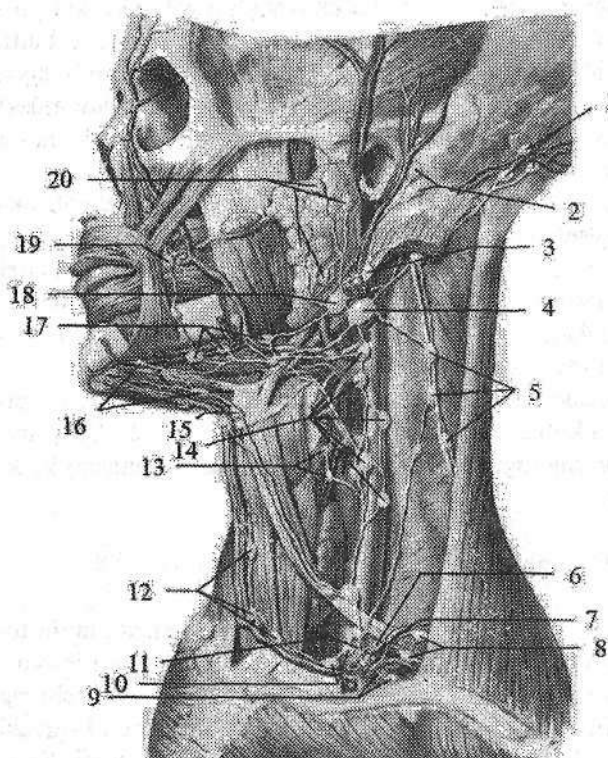
Bosh va bo'yinning limfa tomirlari va tugunlari

Boshning limfa tomirlari bosh bilan bo'yin o'rtasida joylashgan limfa tuguni to'plamlariga quyiladi. Bu to'plamlar quyidagilar: ensa qon tomirlari yo'nalishida joylashgan ensa tugunlariga (**nodi lymphoidei occipitales**) boshning ensa sohasidan keluvchi limfa tomirlari quyiladi. Bu tugunlardan olib ketuvchi limfa tomirlari bo'yinning lateral yuqorigi chuqur tugunlariga quyiladi. So'rg'ichsimon o'simta tugunlari (**nodi lymphoidei mastoidei**) quloq suprasining orqasida joylashib, ularga quloq supراسi va boshning tepa qismi limfa tomirlari keladi (241-rasm). Bu tugunlardan chiqqan olib ketuvchi limfa tomirlari quloq oldi yuzaki limfa tugunlari va bo'yinning yuzaki tugunlariga quyiladi.

Quloq oldi bezi sohasida yuza joylashgan quloq oldi yuzaki limfa tugunlari (**nodi lymphoidei parotidei superficialis**) va bez bo'laklari orasida joylashgan quloq oldi chuqur limfa tugunlariga (**nodi lymphoidei lymphoidei parotidei profundi**) boshning peshona, tepa sohalari, quloq supراسi, tashqi eshituv yo'li, eshituv nayi, quloq oldi bezi va yuqori lablar limfa tomirlari keladi. Bu tugun-

lardan chiquvchi olib ketuvchi limfa tomirlari bo'yinning yuza va chuqur limfa tugunlariga boradi.

Halqumning orqasida va yon devorlarida joylashgan halqum orqasidagi tugunlarga (**nodi lymphoidei retropharygeales**) halqum devoridan, burun bo'shlig'i va burunning yon bo'shliqlari shilliq pardasi, tanglay va til murtaklaridan, eshituv nayi va nog'ora bo'shlig'i limfa tomirlari keladi. Bu limfa tugunlaridan boshlangan olib ketuvchi limfa tomirlar bo'yinning lateral chuqur tugunlariga boradi.



241-rasm. Bosh va bo'yinning limfa tomirlari va tugunlari.

1—nodi lymphoidei occipitales; 2—nodi lymphoidei mastoidei; 3—nodus lymphoideus jugularis lateralis; 4—nodus lymphoideus jugulodigastricus; 5—nodi lymphoidei cervicales laterales superficiales; 6—nodus lymphoideus cervicalis lateralis profundus inferior; 7—ductus thoracicus; 8, 10—nodi lymphoidei supraclaviculares; 9—nodus et truncus subclavius; 11—truncus jugularis; 12—nodi lymphoidei jugulares anteriores; 13—nodi lymphoidei thyroidei;

14—nodi lymphoidei cervicales laterales profundi; 15—nodus lymphoideus suprahyoideus; 16—nodi lymphoidei submentales; 17—nodi lymphoidei submandibulares; 18—nodi lymphoidei parotidei profundi; 19—nodi lymphoidei faciales; 20—nodi lymphoidei parotidei superficiales.

Jag' osti uchburchagida joylashgan pastki jag' osti tugunlariga (**nodi lymphoidei mandibulares**) yuz terisi, qovoqlar, burun, lab, lunj limfa tomirlari quyiladi. Bu tugunlardan chiqqan olib ketuvchi limfa tomirlari bo'yinning lateral chuqur limfa tugunlariga quyiladi.

Bo'yinning oldingi tugunlari (**nodi lymphoidei cervicales anteriores**)

bo'yinning old va yon tomonlarida joylashgan. Ularning oldingi guruhiga hiqilduq oldi tugunlari (**nodi lymphoidei prelararyngei**), qalqonsimon tugunlari (**nodi lymphoidei thyroidei**) va traxeya oldi va atrofidagi tugunlari (**nodi lymphoidei pretracheales et paratracheales**) kiradi.

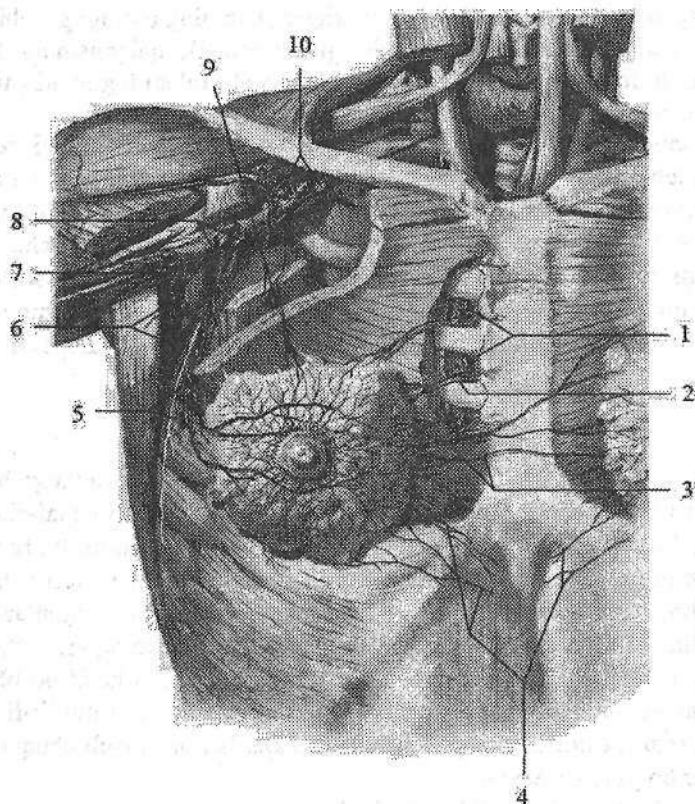
Bo'yinning lateral chuqur limfa tugunlari (**nodi lymphoidei cervicales lateralis**) ichki bo'yinturuq vena, bo'yinning ko'ndalang arteriyasi va qo'shimcha nervning tashqi shoxi bo'ylab zanjirlar hosil qilib joylashgan bo'yinturuqkurak-til osti (**nodi lymphoidei juguloomohyoideus**), qo'shimcha tugunlar (**nodi lymphoidei accessori**), bo'yinturuq-ikki qorinchali mushak tuguni (**nodus lymphoideus jugulodigastricus**) kiradi. Bu tugunlardan chiquvchi olib ketuvchi limfa tomirlari o'ng va chap bo'yinturuq poyasini hosil qiladi.

Qo'lning limfa tomirlari va tugunlari

Qo'lning limfa tomirlari va tugunlari yuza va chuqur guruhlariga bo'linadi. Uning yuza limfa tomirlari qo'lning lateral va medial teri osti venalarini yonida joylashib, lateral va medial guruhlariga bo'linadi. Lateral guruh limfa tomirlari I-III barmoq, kaft, bilak va yelkaning lateral tomoni terisi va teri osti asosida hosil bo'lib, bosh vena yonida yo'naladi va qo'litiq osti limfa tugunlariga quyiladi. Medial guruh limfa tomirlari qisman III va IV-V barmoqlar, kaft, bilak va yelkaning medial tomoni terisi va teri osti asosi sohasida hosil bo'lib, asosiy vena bilan yo'nalib tirsak va qo'litiq osti limfa tugunlariga quyiladi. Chuqur limfa tomirlar mushaklar, bo'g'imlar va suyaklardan boshlanib chuqur arteriya va venalar bo'ylab yo'naladi.

Qo'lda limfa tugunlari ikki: tirsak chuqurchasi va qo'litiq osti sohasida joylashadi. Tirsak limfa tugunlari (**nodi lymphoidei cubitales**) tirsak chuqurchasida yuzaki tugunlar medial teri osti venasi yonida fassiyaning ustida va chuqur tugunlar fassiyaning ostida qon tomirlar yonida joylashadi. Bu tugunlardan chiqqan limfa tomirlari qo'litiq osti tugunlariga yo'naladi.

Qo'litiq ostidagi tugunlar (**nodi lymphoidei axillares**) qo'litiq osti chuqurchasi yog' to'qimasida oltita (242-rasm): yelka tugunlari (**nodi lymphoidei humerales**), cho'qqidagi tugunlar (**nodi lymphoidei apicales**), kurak osti tugunlari (**nodi lymphoidei subscapulaes**), ko'krak tugunlari (**nodi lymphoidei pectorales**), markaziy tugunlar (**nodi lymphoidei centrales**), ko'krak orasidagi tugunlar (**nodi lymphoidei interpectorales**) va deltasimon-ko'krak (**nodi lymphoidei deltopectorales**) guruhlariga bo'limib joylashadi. Qo'litiq osti limfa tugunlariga qo'lning yuza va chuqur limfa tomirlari, ko'krak qafasining oldingi, yon, orqa devori va sut bezi limfa tomirlari kelib quyiladi. Bu tugunlardan chiqqan olib ketuvchi limfa tomirlari o'mrov osti poyasini hosil qiladi.



242-rasm. Qoʻltiq osti limfa tugunlari va sut bezi limfa tomirlari.

1-nodi lymphoidei parasternales; 2-toʻsh atrofidagi tugunlarga yoʻnaluvchi limfa tomirlari; 3-limfani qarama-qarshi tomonga oqishi; 4-pastki diaphragm tugunlariga quyuvchi limfa tomirlari; 5-nodi lymphoidei pectorales; 6-nodi lymphoidei, subscapulares 7-nodi lymphoidei humerales; 8-nodi lymphoidei centrales; 9-nodi lymphoidei interpectoriales; 10-nodi lymphoidei apicales.

Limfa tizimining taraqqiyoti va yoshga qarab oʻzgarishi

Taraqqiyotning 6-haftasida hosil boʻlayotgan yirik venalar yaqinida mezodermadan tirqishsimon boʻshliqlar paydo boʻladi. Ularni mezoxima hujayralari chegaralagan boʻlib, keyinchalik endoteliy hujayralariga aylanadi. Bu tirqishlar qoʻshilib limfa qopchalarini hosil qiladi. Birinchi boʻlib oʻng va chap boʻyinturuq limfa qopchalari, keyinchalik esa oʻmrov osti limfa qopchalari paydo boʻladi. Homila tanasining orqa devorida joylashgan qopchalar zanjirining qoʻshilishidan koʻkrak limfa yoʻli paydo boʻlib, taraqqiyotning 9-haftasida chap boʻyinturuq qopchasiga ochiladi. Chap, oʻng boʻyinturuq va oʻmrov osti qop-

chalari bo'yin venalari bilan birikadi. Juft yonbosh limfa qopchalaridan chanoq va oyoq limfa tomirlari hosil bo'ladi.

Bola tug'ilishi davrida uning limfa qopchalari va yo'llari yaxshi rivojlangan bo'lib, bola tug'ilganidan so'ng ularning devori tarkibining takomillashuvi davom etadi. Yangi tug'ilgan chaqaloq limfa kapillyarlari diametri nisbatan keng bo'ladi. Ular quyuq to'rlar hosil qiladi. Ularning limfa tomirlarida klapanlari yaxshi rivojlanmagan bo'lib, uning takomili 13–16 yoshlarda tugallanadi.

Ko'krak limfa yo'li yangi tug'ilgan chaqaloqda to'g'ri yo'nalishda bo'lib, uning diametri bor bo'yiga bir tekis, devori yupqa bo'ladi.

Limfa tomirlari va tugunlarining tarqalish qonuniyatlari

1. Limfa tizimining katta qismida limfa og'irlik kuchiga qarshi oqadi. Limfa tomirlari keng va soni ko'p bo'lgani uchun uning oqishi venaga o'xshab sekin bo'ladi.

2. Tananing limfa tomirlari yuza va chuqur guruhlariga bo'linadi. Teri ostida joylashgan yuza limfa tomirlari yuza venalar va teri osti nervlari bilan birga, chuqur limfa tomirlari esa tomirli-nervli dastalar tarkibida yo'naladi.

3. Barcha limfa tomirlari boshlangan joyidan to limfa tugunigacha qisqa yo'l bilan yo'naladi.

4. Tana limfa tomirlari suyaklarga parallel yo'naladi (qovurg'alararo limfa tomirlari).

5. Organizm hayvoniy va o'simlik a'zolariga bo'lingani kabi limfa tugunlari ham parietal va visseral guruhlariga bo'linadi.

6. Limfa tugunlari harakatchan sohalarda bo'g'imlarning bukiluvchi yuzalarida joylashgan bo'lib, ularning harakati limfa oqishini ta'minlaydi.

7. Visseral limfa tugunlari ichki a'zolar darvozasi sohasida joylashadi.

8. Limfa tugunlari ikki tomonlama simmetriya prinsipi asosida joylashib, u tananing o'ng tomonida ko'p bo'ladi.

QON ISHLAB CHIQUVCHI VA IMMUN TIZIMI A'ZOLARI

Immun tizimi tarkibiga organizmga tashqi muhitdan kiruvchi va organizmida hosil bo'luvchi yot hujayra va moddalardan himoya qiluvchi a'zo va to'qimalar kiradi. Bu a'zolar limfoid to'qimalardan iborat bo'lib, ular immuno-kompetent hujayralar, limfositlar va plazmositlar ishlab chiqaradi.

Immun tizimi a'zolariga suyak ko'migi, ayrisimon bez, limfa tuguni, hazm va nafas a'zolari tizimida joylashgan limfoid to'qimalar (murtaklar, chuvalchangsimon o'simta va yonbosh ichakning to'plangan limfa tugunchalari, hamda yakka-yakka limfa tugunchalari kiradi. Bu a'zolar vazifasiga qarab markaziy va periferik qismlarga bo'linadi. Tizimning markaziy a'zolariga ayrisimon bez va suyak ko'migi, ba'zi ma'lumotlarga ko'ra chuvalchangsimon o'simta va yonbosh ichakning to'plangan limfa tugunchalari kiradi. Tizimning periferik a'zolariga: murtaklar, hazm va nafas a'zolari devorida joylashgan yakka-yakka limfa tugunchalari va taloq kiradi.

Suyak ko'migi qon va immun tizimining barcha hujayralarini hosil qiluvchi o'zak hujayralari manbayidir. O'zak hujayralari suyak iligidan qonga o'tadi va immun tizimining boshqa markaziy a'zolariga boradi.

Ayrisimon bezda o'zak hujayralaridan T-limfositlar ishlab chiqarilib, qon bilan birga timusga bog'liq bo'lgan limfa tugunining parakortikal qismi, taloqning limfoid tugunlarining periarterial qismiga kiradi va hujayra immuniteti hosil bo'lishini ta'minlaydi. Boshqa markaziy a'zolarida B-limfositlar ishlab chiqariladi va immun tizimining periferik qismiga: murtaklar, hazm va nafas a'zolari devorida joylashgan yakka-yakka limfa tugunchalari, limfa tugunining limfa tugunchalari, taloqning limfa tugunchalarining periarterial qismidan tashqari qismlariga kiradi va gumoral immunitet vazifasini bajaradi. Immun tizimining periferik a'zolari vazifasi markaziy a'zolar ta'sirida bo'ladi.

T- va B-limfositlar yuzasida organizmida immun reaksiyalar chaqiruvchi antigenlarni sezuvchi retseptorlari bor. Immun reaksiyalarni bajaruvchi hujayralarni immuno-kompetent hujayralar (immunositlar) deb ataladi. Immun tizimi a'zolari organizmida ma'lum bir sohalarida: mikroorganizmlar va yot moddalarning o'tishi mumkin bo'lgan joylarda joylashib, limfoid to'qima bo'lgan himoya zonalarini – filtrlarni hosil qiladi. Pirogov Valdeyer halqasini hosil qilgan murtaklarning limfoid to'qimasi bir tomondan og'iz va burun bo'shlig'i, ikkinchi tomondan halqum va hiqildoq o'rtasida joylashgan. Yonbosh ichakning oxirgi qismida joylashgan to'plangan limfa tugunchalari yonbosh ichakni ko'richakka o'tish joyida joylashgan. Chuvalchangsimon o'simtaning to'plan-

gan limfa tugunchalari esa ichakning ikki xil muhitiga yaqin joylashgan. Hazm va nafas a'zolari devoridagi yakka-yakka limfa tugunchalari tashqi muhit bilan organizm chegarasini nazorat qiladi. Ko'p sonli limfa tugunlari esa limfani to'qima va a'zoldan vena tizimiga o'tish yo'lida joylashgan.

Immun tizimi a'zolarining xususiyatlaridan biri shundan iboratki, ular taraqqiyotda erta paydo bo'lib, yangi tug'ilgan chaqaloqda yetilgan bo'ladi. Ular bolalik va o'smirlilik davrlarida, ya'ni organizmning tiklanish, o'sish va uning himoya tizimlarining hosil bo'lish davrida tez o'sadi. Odamda immun tizimi a'zolarining umumiy massasi (ko'mikdan tashqari) 1,5–2 kg.

Immun tizimining markaziy a'zolari

Suyak ko'migi (*medulla ossium*) odamda qon ishlab chiqaruvchi va immun tizimi a'zosi bo'lib hisoblanadi. Unda hosil bo'lgan o'zak hujayralari 100 martagacha bo'linish xususiyatiga ega. Bu hujayralar bo'linib uch yo'nalishda (eritropoez, granulopoez va trombositopoez) takomillashib qonning shaklli elementlariga aylanadi va qonga o'tadi. Katta yoshdagi odamlarda g'ovak, yassi suyaklar va uzun naysimon suyaklarning epifizlarida qizil ko'mik (*medulla osseum rubra*) va naysimon suyaklar diafizining ilik kanalida joylashgan sariq ko'mik (*medulla osseum flavum*) tafovut qilinadi. Katta yoshdagi odamlarda ko'mikning umumiy og'irligi 2,5–3 kg yoki tana og'irligining 4,5–4,7 %ini tashkil qiladi. Uning yarmi qizil ko'mik, qolgani sariq ko'mik. Qizil ko'mik tarkibi retikula to'qima va gemopoez elementlari bo'lgan mieloid to'qimadan iborat. Retikula to'qimasi retikula hujayralari va tolalaridan iborat bo'lib, uning qovuzloqlarida eritropoez, granulopoez va trombositopoez qatorlarining yosh va yetilgan elementlari joylashgan.

Sariq ko'mik retikula to'qimasining o'rnini egallagan yog' to'qimasidan iborat. Unda qon hosil qiluvchi elementlar bo'lmaydi, goho ko'p qon yo'qotganda sariq ko'mik o'rnida qizil ko'mik paydo bo'lishi mumkin.

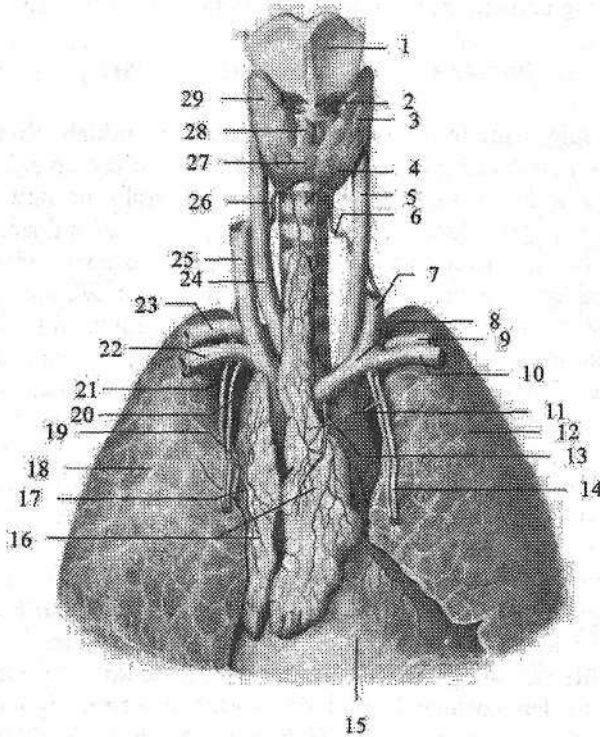
Taraqqiyoti va yoshga qarab o'zgarishi. Suyak ko'migi homila hayotining ikkinchi oyidan boshlab hosil bo'la boshlaydi. Taraqqiyotning 12-haftasidan boshlab suyak ko'migida qon tomirlar zo'r berib rivojlanib, ular atrofida retikula to'qimasi va birlamchi qon orolchalari hosil bo'ladi.

Shu davrdan boshlab suyak ko'migi qon ishlab chiqaruvchi a'zo sifatida ishlay boshlaydi. Taraqqiyotning 20-haftasidan suyak ko'migi suyak epifizi tomonga qarab zo'r berib o'sadi. Naysimon suyaklar diafizida suyak ustunlari yemirilib ilik bo'shlig'i hosil bo'la boshlaydi.

Yangi tug'ilgan chaqaloq suyagining ilik bo'shlig'ida qizil ko'mik bo'lib, ularda yog' hujayralari bola tug'ilganidan keyin (1–6-oylarda) paydo bo'ladi. 4–5 yoshdan keyin naysimon suyaklar diafizida joylashgan qizil ko'mik asta-sekin sariq ko'mikka aylana boshlaydi va 20–25 yoshlarda naysimon suyak ilik bo'shlig'i sariq ko'mik bilan to'ladi.

Ayrisimon bez

Ayrisimon bez (**thymus**) limfoid a'zo bo'lib, bolada yaxshi rivojlangan bo'ladi (243-rasm). Ayrisimon bezda T-limfositlar hosil bo'lishidan tashqari, ularning takomillashuviga ta'sir qiluvchi timik omillarni ham ishlab chiqaradi. Uning gormoni timozin limfopoezni faollashtirib T-limfositlari hosil bo'lishida ishtirok etadi, immun jarayonlarni kuchaytiradi, uglevod va kalsiy moddalalarining almashinuvini boshqaradi.



243-rasm. Ayrisimon bez. Old tomondan ko'rinishi.

1—cartilago thyroidea; 2—m. cricothyroideus; 3—lobus sinister glandulae thyroideae;
4—trachea; 5—a. carotis communis sinistra; 6—a. thyroidea inferior sinistra;
7—v. jugularis interna sinistra; 8—v. brachiocephalica sinistra; 9—a. subclavia sinistra;
10—v. subclavia sinistra; 11—a. thymica sinistra; 12—pulmo sinister; 13—v. thymica sinistra;
14—a. thoracica interna sinistra; 15—pericardium; 16—tymus (lobus dexter et lobus sinister);
17—v. thymica dextra; 18—pulmo dexter; 19—a. thymica dextra; 20—v. thoracicae internae dextra;
21—a. thoracicae internae dextra; 22—v. subclavia dextra; 23—a. subclavia dextra;
24—a. carotis communis dextra; 25—v. jugularis interna dextra; 26—a. thyroidea inferior dextra;
27—isthmus glandulae thyroideae; 28—lobus pyramidalis; 29—lobus dexter glandulae thyroideae.

Ayrisimon bez ko'ks oralig'ining yuqori qismida joylashadi. U kattaligi bir xil bo'lmagan, o'zaro o'rta qismida birikkan o'ng va chap bo'laklardan iborat. Bo'laklarning yuqori qismi toraygan, pastki qismi esa keng. Chap bo'lagi o'ngiga nisbatan uzun. Bezni tashqi tomonidan yupqa biriktiruvchi to'qimali g'ilof o'ragan bo'lib, undan bez ichiga bo'laklararo to'siqlar (*septa interlobularis*) kirib, bez to'qimasini o'lchamlari 1–10 mm bo'lgan bez bo'laklariga (*lobuli thymi*) ajratadi. Bez parenximasi bo'laklar chekkasida joylashgan to'q rangli po'stloq moddasi (*cortex thymi*) va bo'lak markazida joylashgan och rangli mag'iz moddasidan (*medulla thymi*) iborat. Mag'iz moddasida timus (*gassal*) tanachalari bor. Po'stloq va mag'iz moddasi o'rtasidagi chegara har doim aniq emas.

Taraqqiyoti va yoshga qarab o'zgarishi. Ayrisimon bez homila hayotining 1-oyi oxiri va 2-oyi boshida III–IV jabra cho'ntaklari epiteliyidan hosil bo'lgan juft o'simtalar shaklida taraqqiy etadi. Ayrisimon bez kurtaklari kaudal tomonga qarab o'sib, qalinlashadi va bir-biriga yaqinlashadi. Homila hayotining 8-haftasida uning halqumga qo'shilgan yuqori uchi asta-sekin yo'qoladi va pastki qismi o'zaro qo'shilib bez bo'laklarini hosil qiladi. Homila hayotining 5-oyida ayrisimon bez tuzilishi jihatidan bo'laklardan iborat bo'lib, ularda po'stloq va mag'iz moddasi yaxshi ko'rinadi.

Yangi tug'ilgan chaqaloqda bez og'irligi nisbatan katta bo'lib, o'rtacha 13,3 g bo'ladi. Bu davrda ayrisimon bez o'ng bo'lagingining uzunligi 5,2–7,4 sm, kengligi 1,7–2,3 sm, chap bo'lagi uzunligi 5,0–5,5 sm, kengligi 1,5–3,2 sm bo'ladi. Ayrisimon bezning yuqori chegarasi to'sh suyagi dastasidan 1,0–2,5 sm yuqori, o'ng bo'lagi chapiga nisbatan yuqori turadi. O'ng bo'lakning pastki uchi IV–V qovurg'a tog'aylari o'rtasida tursa, chap bo'lakniki II–IV qovurg'a tog'aylari o'rtasida turadi. Bola hayotining birinchi uch yilida ayrisimon bez juda tez o'sadi. Keyingi davrlarda uning o'sishi bir tekis bo'lib, balog'at davrida eng katta og'irlikka (37 g) ega bo'ladi. 10 yoshgacha po'stloq moddasi mag'iz moddasidan ko'p bo'lsa, 10 yoshlarda ularning miqdori teng bo'ladi. Keyinchalik esa mag'iz moddasi miqdori ko'paya boshlaydi. Balog'at davridan so'ng ayrisimon bez og'irligi kamaya boradi va 70–75 yoshlarda 6 g bo'ladi. Ayrisimon bez yoshga qarab o'zgargan vaqtda butunlay yo'qolib ketmay, to'sh suyagi orqasida yog' to'qimasi bilan o'ralgan bez orolchalari shaklida qoladi.

Mabodo bolada bez erta yo'qola boshlasa, bolaning psixikasi va taraqqiyoti buzilib, miasteniy va ataksiya belgilari paydo bo'ladi. Agar bez kattalashib ketsa, limfa tugunlari ham kattalashib, bolada immunitet pasayadi, jinsiy taraqqiyoti sekinlashadi. Unda ayrisimon bez yaxshi taraqqiy etmagan bo'lsa, limfopeniya bo'lib, immun tanalar hosil bo'lishi kamayadi.

Chuvalchangsimon o'simtaning to'plangan limfa tugunchalari (*noduli lymphoidei aggregati appendicis vermiformis*) chuvalchangsimon o'simtaning shilliq qavati va shilliq osti asosida a'zoning bor bo'yicha joylashadi. Ularning umumiy soni bola va o'smirlarda 600–800 ta bo'lib, chuvalchang-

simon o'simtaning shilliq pardasining 1 sm yuzasiga o'rtacha 10–15 limfa tugunchalari to'plami to'g'ri keladi. Bitta to'planning o'lchami 1–1,5 mm bo'lib, ular o'rtasida silliq mushak hujayralari, retikula va kollagen tolalar joylashgan. Tugunchalarning o'tkir uchlari chugalchangsimon o'simtaning epiteliyiga qaragan. To'plangan limfa tugunchalari bir qator joylashmay 2–3 qator, turli chuqurlikda joylashadi. Ular yumaloq, oval, noksimon shakllarda uchraydi. Yuza joylashgan to'plamlar nisbatan yirik bo'ladi. Tugunchalarning limfoid to'qimasi retikula to'qimasi hamda unda joylashgan o'rta va kichik limfositlar, makrofaglardan iborat.

Chugalchangsimon o'simtaning limfoid to'qimasini immunoglobulin (antitela) ishlab chiqaruvchi B-limfositlar hosil bo'ladigan joy deb hisoblash mumkin. Chunki bu tizim butunlay yoki qisman shikastlanganda organizmning antitela ishlab chiqarish xususiyati yo'qoladi.

Chugalchangsimon o'simtaning devorida to'plangan limfa tugunchalari homila hayotining 4-oyida dastlab shilliq pardada, so'ngra shilliq osti asosida paydo bo'ladi. 5 oylik homilada to'plam yumaloq shaklda bo'lib, limfoid to'qima yig'indisidan iborat. Bola tug'ilishidan oldin va tug'ilganidan keyin ularda ko'payish markazi paydo bo'ladi.

Yangi tug'ilgan chaqaloqda chugalchangsimon o'simta devoridagi to'plangan limfa tugunchalari soni 150–200 ta, ko'ndalang o'lchamlari esa 0,5–1,25 mm bo'ladi. Bola 10 yoshdan oshganidan so'ng chugalchangsimon o'simtaning shilliq osti asosida yog' hujayralari guruhi paydo bo'lib, kollagen va elastik tolalar ko'payadi. 16–18 yoshlarda to'plangan limfa tugunchalari soni kamayib, yog' to'qimasining hajmi ortadi.

Yonbosh ichakning to'plangan limfa tugunchalari (**noduli lymphoidei aggregati ileii**) yonbosh ichakning oxirgi qismi shilliq qavati va shilliq osti asosida joylashadi. Ular oval yoki yumaloq shakldagi yassi hosilalar shaklida ichakning ichaktutqich chekkasiga qarama-qarshi tomonda ichak bo'shlig'iga chiqib turadi. Bu sohada shilliq pardaning mushak qatlami uzilgan yoki butunlay bo'lmaydi. To'plangan limfa tugunchalari o'zining uzun o'lchami bilan ichakning bo'yiga yo'nalib, goho qiya yoki ko'ndalang joylashishi ham mumkin. To'plangan limfa tugunchalari joylashgan yerda ingichka ichakning halqasimon burmalari uzilgan bo'ladi. Ularning uzunligi 0,5–1,5 sm, kengligi 0,2–1,5 sm, ba'zan 3–5 sm gacha yetadi. To'plangan limfa tugunchalari soni ularning eng ko'p rivojlangan vaqtida (o'smirlik davrida) 33–80 ta. To'plangan limfa tugunchalari homila hayotining 4-oyida ingichka ichakning oxirgi qismida yosh limfoid hujayralarning yumaloq shakldagi to'plami holida ko'rinadi. 5 oylik homilada tugunchalar aylana va ovalsimon shaklga ega bo'lib, ularning o'lchamlari uzunligi 2, kengligi 0,2 sm, soni 5–21 ta.

Yangi tug'ilgan chaqaloqda to'plangan limfa tugunchalari hali shilliq parda ustiga turtib chiqmagan bo'lib, soni 30 ga yaqin bo'ladi. Emizikli davrda ular shilliq parda yuzasiga turtib chiqadi.

Immun tizimining periferik a'zolari

Murtaklar (*tonsillae*) til ildizi, tomoq va halqumning burun qismlarida halqa shaklida joylashib, ularga juft tanglay va nay, toq til va halqum murtaklari kiradi. Murtaklar tuzilishi jihatidan yetilgan limfoid to'qima yig'indisidan iborat bo'lib, uncha katta bo'lmagan zich hujayra massalari – limfa tugunchalari bor.

Til murtagi (*tonsilla lingualis*) toq, til ildizining shilliq pardasini qoplagan ko'p qavatli yassi epiteliy ostida joylashgan limfoid to'qimadan iborat. Til ildizining til murtagi joylashgan soha g'adir-budir bo'lib ko'rinadi. Kattaligi 3–4 mm keladigan do'mboqchalar o'rtasidagi chuqurchalarga shilliq bezlarining naychalari ochiladi.

Til murtagi homila hayotining 6–7-oylarida limfoid to'qimaning til ildizi yon qismlarida alohida-alohida to'plamlar holida paydo bo'ladi. 8–9-oylarda esa limfoid to'qima limfa tugunchalariga aylanadi.

Yangi tug'ilgan chaqaloqning til murtagida limfa tugunchalarining soni homila hayotining oxirgi oylariga nisbatan ko'payadi. Bola hayotining birinchi oyida limfa tugunchalarida o'lchamlari I mm bo'lgan ko'payish markazlari paydo bo'ladi. Keyinchalik to'osmirlik davrigacha ularning soni ko'payib boradi.

Tanglay murtagi (*tonsilla palatina*) juft, tanglay-til va tanglay-halqum ravoqlari o'rtasidagi murtak chuqurchasida joylashgan. Uning shakli biroz cho'zilgan bo'lib bodomga o'xshaydi. Tanglay murtagining eng katta uzunligi 13–28 mm, kengligi 14–22 mm. Murtakning ichki yuzasi ko'p qavatli yassi epiteliy bilan qoplangan bo'lib, tomoqning yon chegaralarini hosil qiladi. Bu yuzada 20 ga yaqin chuqurchalar bo'lib, ularga murtak kriptalari ochiladi. Murtakning tashqi yuzasini qoplagan biriktiruvchi to'qimali murtak kapsulasidan uning ichiga trabekulalar kirib bo'laklarga bo'ladi. Murtakning ichida limfoid to'qimaning zich to'plamlari – limfa tugunchalari (follikulalar) joylashadi.

Tanglay murtagi homila hayotining 12–14-haftasida ikkinchi halqum cho'ntagi epiteliy ostida mezenximaning quyuvlashuvi holida hosil bo'ladi. Besh oylik homilada limfoid to'qima aniq bilinib, o'lchamlari 2–3 mm bo'lgan to'plamlar shaklida bo'ladi. Bola tug'ilishidan oldin tanglay murtagida limfoid to'qima ko'payib, limfa tugunchalari hosil bo'ladi. Bola tug'ilganidan so'ng ularda ko'payish markazi hosil bo'ladi.

Yangi tug'ilgan chaqaloqda tanglay murtagi uncha katta bo'lmasa ham, og'iz bo'shlig'i ochilganida yaxshi ko'rinadi. Bola hayotining birinchi yilida uning o'lchamlari ikki marta kattalashib, bo'yiga 15 mm, eniga 12 mm ga yetadi. 8–13 yoshlarda o'zining eng katta hajmiga ega bo'ladi.

Halqum murtagi (*tonsilla pharyngea*) toq bo'lib, halqum gumbazi va orqa devori sohasida chap va o'ng eshituv naylarining halqum teshiklari o'rtasida joylashgan. Bu sohada 4–6 ta ko'ndalang burmalar bo'lib, ularning ichida halqum murtagining limfoid to'qimasi joylashadi. Goho bu burmalar pastga tomon

osilib, burun to'sig'iga boradi va halqum bilan burun o'rtasini berkitib qo'yadi. Burmalarning erkin yuzalari ko'p qatorli kiprikli epiteliy bilan qoplangan. Ular ostida halqum murtagining diametri 0,8 mm gacha bo'lgan limfa tugunchalari joylashgan.

Halqum murtagi homila hayotining 3–4-oylarida halqumning burun qismining hosil bo'layotgan shilliq pardasi ichida paydo bo'ladi.

Yangi tug'ilgan chaqaloqda halqum murtagi yaxshi bilinib, birinchi 2 oyda uning uzunligi 5–7 mm, kengligi 5–6 mm, qalinligi 3–4 mm bo'ladi. Emizikli davrda murtak tez o'sib, bir yoshda uzunligi 12 mm, kengligi 6–10 mm, qalinligi 3–6 mm ga yetadi va unda limfa tugunchalari hosil bo'ladi. 8–13 yoshlarda murtak uzunligi 14–19 mm, kengligi 10–15 mm, qalinligi 5–14 mm ga yetadi.

Nay murtagi (*tonsilla tubaria*) juft bo'lib, eshituv nayining halqum teshigi sohasida joylashgan shilliq parda ostida to'plangan limfoid to'qimadan iborat. Uning shilliq pardasi ko'p qatorli kiprikli epiteliy bilan qoplangan. Nay murtagining kurtaklari homila hayotining 7–8-oylarida eshituv nayining halqum teshigi atrofida joylashgan shilliq parda ichida paydo bo'ladi.

Nay murtagi yangi tug'ilgan chaqaloqda yaxshi bilinib, uzunligi 7–7.5 mm, kengligi 3–3,5 mm. Bola hayotining birinchi yilida unda limfa tugunchalari va ko'payish markazlari paydo bo'ladi. Bu murtak bolalikning birinchi davrida eng katta hajmga ega bo'lib, balog'at va o'smirlilik davrlarida kichraya boradi.

Hazm va nafas a'zolari devoridagi yakka-yakka limfa tugunchalari (**noduli lymphoidei solitari**). Bu limfa tugunchalari hazm a'zolari (halqum, qizilo'n-gach, oshqozon, ingichka va yo'g'on ichak, o't pufagi), hamda nafas a'zolari (hiqildoq, tracheya, bosh, bo'lak va segment bronxlari) shilliq pardasi va shilliq osti asosida bo'ladi. Ular bir-biridan turli masofada va chuqurlikda joylashadi. Goho ular shilliq pardani qoplagan epiteliyga shunchalik yaqin joylashadiki, ular ustida shilliq parda tepacha hosil qiladi. Yuqorida ko'rsatilgan a'zolar shilliq pardasidagi limfa tugunchalari miqdori juda ko'p. Bola va o'smirlar ingichka ichagi shilliq pardasida 15000 ga yaqin yakka-yakka limfa tugunchalari bo'ladi. O'n ikki barmoq ichak va och ichakning proksimal qismida shilliq pardaning 1 sm² yuzasiga kattalarda 30–35 ta yakka-yakka limfa tugunchalari to'g'ri keladi. Och ichakning distal qismida ularning soni 41–45 bo'lsa, yonbosh ichakda 35–40 ta.

Hiqildoqning shilliq pardasi ichida limfoid to'qima halqa shaklida joylashgan limfa tugunchalar shaklida bo'ladi. Limfoid to'qima hiqildoq usti tog'ayi orqa yuzasi, hiqildoq dahlizi, hiqildoq qorinchalari va cho'michsimon-hiqildoq usti burmalari shilliq pardasida yoyilgan shaklda joylashadi.

Hazm va nafas a'zolari devoridagi yakka-yakka limfa tugunchalari homila hayotining 5–6 oylarida hosil bo'layotgan limfoid to'qimaning mayda-mayda to'plamlari hoida paydo bo'lib, taraqqiyotning 6-oyida ular yumaloq yoki konus shaklida aniq chegaraga ega bo'ladi. Yakka-yakka limfa tugunchalari yangi tug'ilgan chaqaloqda ancha zich joylashadi. Och ichakning boshlang'ich

qismida 1 sm² maydonda 13–14 ta yakka-yakka limfa tugunchalari bo‘lsa, uning oxirida 18–19 ta. Ularning o‘lchamlari 0,2–0,3 mm. Bir yoshli bolada ichak shilliq pardasida ularning soni 20 taga, o‘lchamlari esa 0,3–1 mm ga yetadi. 15 yoshda ularning soni yangi tug‘ilgan chaqaloqqa nisbatan 2–3 marta ko‘payadi.

Yangi tug‘ilgan chaqaloq yo‘g‘on ichagi shilliq pardasining 4 sm² maydonida 3 dan 28 gacha yakka-yakka limfa tugunchalari, 2–3 yosh bolada ularning soni 60 taga yetadi.

Yangi tug‘ilgan chaqaloqning hiqildog‘i shilliq pardasida (dahliz va hiqildoq qorinchalari sohasida) yakka-yakka limfa tugunchalari yaxshi rivojlangan bo‘lib, uning pastki qismida (boylam osti sohasida) bir yoshdan keyin vujudga keladi. Cho‘michsimon-hiqildoq usti burmasida yakka-yakka limfa tugunchalari erta bolalik davrida paydo bo‘ladi. Bola hayoti davomida yakka-yakka limfa tugunchalari soni sezilarli darajada ko‘payadi va 10–11 yoshlarda ularning soni yangi tug‘ilgan chaqaloqqa nisbatan 1,5–2 marta ko‘p bo‘ladi.

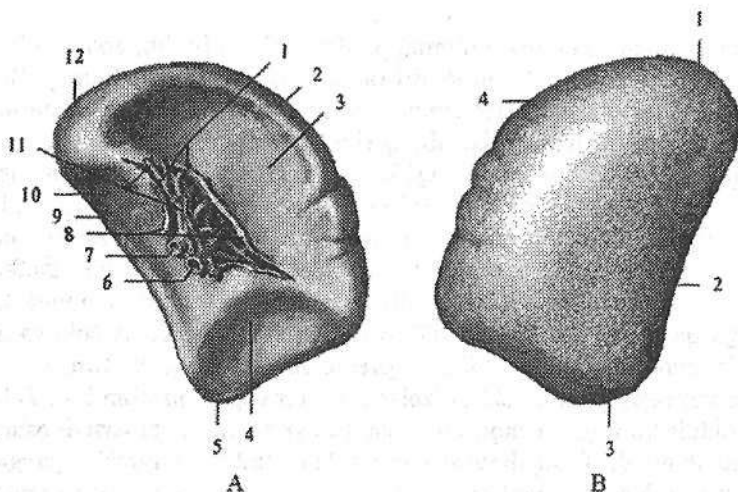
Taloq

Taloq (**splen**) immun tizimining periferik a‘zosi bo‘lib, qonning katta qon aylanish doirasi magistral qon tomiri (aortadan) jigarga boradigan yo‘lida joylashadi. Taloq qon shaklli elementlarini hosil qilishda va modda almashinuvida ishtirok etadi. U toq a‘zo bo‘lib, qorin bo‘shlig‘ida chap IX–XI qovurg‘a sohasida joylashadi. Uning uzunligi katta odamlarda 10–14 sm, kengligi 6–10 sm, qalinligi 3–4 sm, og‘irligi o‘rtacha erknlarda 192 g, ayollarda 153 g. U cho‘zinchoq oval shaklida bo‘lib, rangi to‘q qizil, ushlab ko‘rganda yumshoq. Taloqda (244-rasm) ikki: yuqori va tashqi tomonga qaragan silliq diafragma qaragan yuza (**facies diaphragmatica**), oldinga va ichki tomonga qaragan a‘zolarga qaragan yuza (**facies visceralis**) tafovut qilinadi. A‘zolarga qaragan yuzasida taloq darvozasi (**hilum splenicum**) joylashgan. Uning a‘zolarga qaragan yuzasida qo‘shni ichki a‘zolar tegib turadigan qismlari bor. Taloq darvozasi oldida ko‘ringan oshqozonga qaragan yuza (**facies gastrica**) oshqozonni tubiga tegib turadi. Taloq darvozasi orqasida joylashgan buyrakka qaragan yuza (**facies renalis**) chap buyrakning yuqori uchi va chap buyrak usti beziga, taloq darvozasidan pastda uning oldingi uchiga yaqin joylashgan chambar ichakka qaragan yuza (**facies colica**) chambar ichakning chap bukilmisiga tegib turadi.

Taloqning diafragma qaragan yuzasini oshqozon yuzasidan ajratadigan ustki cheti (**margo superior**) o‘tkir qirrali bo‘lib, unda 2–3 ta ko‘ndalang o‘ymalar bor. Pastki cheti (**margo inferior**) esa to‘mtog‘roq. Taloqning orqa uchi (**extremitas posterior**) yumaloq, yuqoriga va orqaga qaragan.

Oldingi uchi (**extremitas anterior**) o‘tkir, oldinga yo‘nalib, ko‘ndalang chambar ichakdan yuqorida yotadi. Taloq qorinparda bilan har tomondan o‘ralgan bo‘lib, boylamlar vositasida oshqozon katta egriligi (**lig. gastrosplenicum**),

chap buyrak (**lig. splenorenale**) va diafragma (**lig. phrenicosplenicum**) bilan birlashadi. Seroz pardaning ostida fibroz qavat (**tunica fibrosa**) yotadi. Fibroz qavatdan taloqning ichiga tarkibida kollagen, retikulyar va elastik tolalari bo'lgan biriktiruvchi to'qimali taloq ichidagi to'siqlar (**trabeculae splenicae**) kiradi. To'siqlar o'rtasida taloqning yumshoq moddasi yoki pulpasi (**pulpa splenicae**) joylashgan. Taloqda oq va qizil pulpa tafovut qilinadi. Qizil pulpa (**pulpa rubra**) venoz sinuslar oralig'ida joylashib eritrosit, leykosit, limfosit va makrofaglar bilan to'la retikula to'qima to'rlaridan iborat. Oq pulpa (**pulpa alba**) taloqning limfa tugunchalaridan (**noduli limphoidei splenici**) va limfositlar, hamda limfoid to'qimaning boshqa hujayralaridan tashkil topgan periarterial qinlardan iborat. Taloqning limfa tugunchalari yumaloq shaklda bo'lib, ularning ichidan markaziy arteriya o'tadi. Limfa tugunchalari retikula to'qimasi to'ri ichida joylashgan limfositlardan iborat. Periarterial limfoid qinlar pulpada arteriyalar va taloqning markaziy arteriyalarining boshlanish qismi atrofini o'rab oladi. Taloqning oq pulpasi massasi taloq umumiy massasining 18,5–21 %ini tashkil qilsa, qizil pulpa 82–85 %ini tashkil qiladi.



235-rasm. Taloq.

A—a'zolarga qaragan yuzasi. 1—lig. gastrosplenicum; 2—margo superior; 3—facies gastrica; 4—facies colica; 5—extremitas anterior; 6—v. splenica; 7—a. splenica; 8—lig. splenorenale; 9—margo inferior; 10—facies renalis; 11—a. et v. gastricae breves; 12—extremitas posterior.

B—diaframmaga qaragan yuzasi. 1—extremitas posterior; 2—margo inferior; 3—extremitas anterior; 4—margo superior.

Taloq kurtagi homila hayotining 5–6 haftasida, oshqozonning dorsal tutiqchi ichida joylashgan mezenxima hujayralari to'plami shaklida paydo bo'ladi.

Homila taraqqiyotining 2–4-oylarida vena sinuslari, qon tomirlar va trabekulalar, bo‘lajak limfa tugunchalari hosil qiluvchi limfositlar to‘planishidan hosil bo‘ladi. 4–5-oylarda arteriyalar atrofida periarterial limfoid qinlar paydo bo‘la boshlaydi.

Yangi tug‘ilgan chaqaloqda taloq yumaloq shaklda, bo‘laklardan iborat. Uning o‘rtacha og‘irligi 9,5 g bo‘lsa, oq pulpa a‘zoni 5–10 %, qizil pulpa 86 % yaqin qismini, 3,5 % yaqin qismi esa zich tolali biriktiruvchi to‘qimadan iborat. Birinchi yilning oxirida taloqning og‘irligi 24–28 g, oq pulpa miqdori 20,9 %ni tashkil qiladi. 6 yoshda taloq og‘irligi bir yoshga nisbatan 2 marta kattalashsa, 10 yoshda 66–70 g, 12–13 yoshda 85–100 g, 16–17 yoshda 165–171 g bo‘ladi.

NERV TIZIMI HAQIDAGI ILM (NEVROLOGIYA)

Umumiy ma'lumotlar

I.P. Pavlov ta'limoti bo'yicha organizm ayrim a'zolar yoki tizimlar yig'indisi bo'lmay, tashqi muhit bilan uzluksiz aloqada bo'lgan tirik umumlashgan tizimdir. Har bir tirik mavjudot tashqi muhitdan ma'lum ta'sirotni oladi va unga mos javob qaytaradi. Bundan tashqari organizmda bo'layotgan modda almashinish jarayonlari ham o'z navbatida unga ma'lum bir ta'sir qiladi va organizm bunga javob qaytaradi. Ta'sirotni tushayotgan soha bilan a'zo o'rtasidagi aloqa organizmda nerv tizimi vositasida bog'lanadi. Nerv tizimi tana qismlari va a'zolarining faoliyatini bir-biri bilan bog'lab bir butun tizimni hosil qiladi. Ikkinchi tomondan nerv tizimi organizm faoliyatini tashqi muhit bilan munosabatini boshqaradi.

Nerv tizimining vazifaviy-tarkibiy birligi – nerv hujayrasi bo'lib, u o'zidan chiqayotgan o'siqlari bilan birga neyron deb ataladi.

Neyronlar o'lchami, shakli, o'siqlarining soni va uzunligiga qarab turli xil bo'ladi. O'siqlari tuzilishi va vazifasiga qarab aksonlar yoki neyrit va dendritlarga bo'linadi. Neyronlarning dendritlari ko'p sonli va shoxlangan bo'ladi. Ular tashqi va ichki muhit ta'sirini yoki boshqa neyronlardan kelayotgan impulsni nerv hujayrasi tanasiga o'tkazib beradi. Akson yoki neyritlar bitta bo'lib, nerv impulsini hujayra tanasidan boshqa neyronga yoki ish bajaruvchi a'zoga o'tkazib beradi. Tuzilishi, vazifasi va aloqasiga qarab neyronlar sezuvchi yoki retseptor, oraliq yoki assotsiativ va harakatlantiruvchi yoki effektor neyronlarga bo'linadi.

I. Sezuvchi neyronlarni dendritlarining uchlarida qabul qiluvchi apparat – retseptor joylashgan. Retseptor ta'sirotni qabul qilib, uni nerv impulsiga aylantiradi. Retseptorlar ma'lum bir ta'sirotni qabul qilishga moslashgan (mexanik, harorat, kimyoviy) bo'lib, tuzilishi har xil bo'ladi. Retseptorlarning joylashishiga qarab quyidagi turlarga bo'linadi:

1. Ekstrotseptorlar tashqi muhit ta'sirini qabul qiladi. Ular teri, shilliq pardalar va sezgi a'zolarida joylashgan.

2. Introtseptorlar organizmning ichki muhitida bo'ladigan kimyoviy o'zgarishlar, shuningdek, to'qima va a'zoldagi bosim o'zgarishlari ta'sirotni qabul qiladi.

3. Propriotseptorlar mushak, pay, boylam, fassiya, bo'g'im xaltasidagi ta'sirotni qabul qiladi.

II. Oraliq yoki assotsiativ neyron qo'zg'alishni sezuvchi neyrondan harakat neyroniga o'tkazib beradi. Bu neyronlar markaziy nerv tizimida joylashadi.

III. Effektor yoki harakatlantiruvchi neyronlarning tanalari markaziy nerv tizimida yoki avtonom tugunlarda joylashgan. Ularning aksonlari ish bajaruvchi a'zolariga (ko'ndalang targ'il va silliq mushaklar va bezlarga) boradi.

Odamning nerv tizimi neyronlar yig'indisidan tashkil topgan bo'lib, ular o'zaro sinapslar vositasida qo'shiladi. Bitta neyronning oxirgi tolalari juda ko'p (10.000) neyron bilan qo'shilishi mumkin. Shu sababli bir joyda hosil bo'lgan nerv qo'zg'alishi juda ko'p neyronlarga o'tishi mumkin.

I.M.Sechenov ta'biricha nerv tizimining faoliyati reflektor xarakterga ega. Refleks asosida reflektor yoyi yotadi. Reflektor yoyi nerv hujayralari zanjiridan iborat bo'lib, tarkibiga sezuvchi (afferent) va harakatlantiruvchi (efferent) neyronlar kiradi. Bular orqali nerv impulsi retseptordan ish bajaruvchi a'zolariga boradi. Nerv impulsi reflektor yoyida 120 m/sek tezlikda yuradi. Ko'p xollarda reflektor yoyi tarkibiga uchinchi (oraliq) neyron kirib, sezuvchi neyron bilan harakatlantiruvchi neyronni bir-biriga bog'lab turadi. Oddiy reflektor yoyi odatda ikki: afferent va efferent neyrondan iborat. Afferent neyronning tanasi markaziy nerv tizimidan tashqarida joylashib, orqa miya tuguni yoki bosh miya nervlari sezuvchi tugunlarining soxta unipolyar hujayralaridan iborat. Bu hujayralarning perefirik o'siqlari orqa miya nervlari yoki sezuvchi tolalari bo'lgan bosh miya nervlari tarkibida yo'nalib ularning uchlari retseptorni hosil qiladi. Ularning markaziy o'siqlari orqa miya nervlarining orqa sezuvchi ildizi va bosh miya nervlari tarkibida orqa yoki bosh miyaga kiradi. Sezuvchi hujayraning bu o'sig'i orqa miyaning kulrang moddasida yoki bosh miyaning harakatlantiruvchi o'zagi efferent neyroni hujayralari bilan sinaps hosil qilib birikadi va nerv qo'zg'alishi harakatlantiruvchi neyronga o'tadi. Harakatlantiruvchi neyron o'siqlari orqa miya nervlarining oldingi ildizi tarkibida ish bajaruvchi a'zoga boradi. Odatda reflektor yoyi tarkibida afferent neyron bilan efferent neyron o'rtasida oraliq neyron joylashadi.

Odamning bir butun nerv tizimi shartli ravishda odam organizmining ikki asosiy: o'simlik va hayvoniy a'zolar qismlariga mos ravishda somatik va vegetativ yoki avtonom nerv tizimlariga bo'linadi.

Somatik nerv tizimi ko'ndalang targ'il mushaklar va terini innervatsiya qilib, organizmni tashqi muhit bilan bog'laydi.

Avtonom nerv tizimi ichki a'zolarining silliq mushaklarini, bezlarni, yurak-qon tomirlar faoliyatini, a'zo va to'qimalarda modda almashinuvi jarayonini boshqaradi. Avtonom nerv tizimi o'z navbatida ikki: simpatik va parasimpatik qismlarga bo'linadi. Nerv tizimining somatik va avtonom qismlarga bo'linishi shartli ravishda, chunki organizmning butun hayoti nerv tizimining barcha qismlarini bosh miya po'stlog'i boshchiligida bir-biriga bog'lanib qilgan faoliyatidan iborat. Shuning uchun birorta a'zo faoliyatining o'zgarishi boshqa a'zolar faoliyatining o'zgarishiga olib keladi. Masalan: jismoniy ish qilgan

vaqtda mushaklarda modda almashinuvi kuchayadi va kislorodga talab oshadi. Bunga javoban reflektor ravishda o'pka va yurakning faoliyati kuchayib, mushaklarga qon va kislorodning kelishi ko'payadi.

Topografik nuqtayi nazardan nerv tizimi markaziy va periferik qismlarga bo'linadi. Markaziy qismiga bosh va orqa miya kirib, ular kulrang va oq moddalardan iborat. Kulrang modda nerv hujayralarining to'plami, oq modda esa nerv o'siqlaridan tashkil topgan. Periferik qism tarkibiga nerv ildizlari, tugunlari, chigallar va nervlar kiradi.

Nerv tizimining filogenezi

Bir hujayrali sodda organizmlarda (amyoba) nerv tizimi bo'lmaydi. Ularda tashqi muhit bilan aloqa organizmning ichi va tashqarisida joylashgan suyuqlik vositasida bo'ladi (gumoral boshqarish). Keyinchalik nerv tizimi hosil bo'lganidan so'ng, gumoral boshqarish uning ta'siriga o'tib, neyro-gumoral boshqarish paydo bo'ladi.

Nerv tizimi filogenezda bir nechta bosqichni o'tadi:

I-bosqich to'rsimon nerv tizimi. Bu bosqichda nerv tizimi (gidra) nerv hujayralaridan tashkil topgan bo'lib, ularning o'siqlari bir-biri bilan qo'shilib to'r hosil qiladi. Bunday hayvonlarda ikki xil hujayra: Ektodermada joylashgan retseptor hujayralar va ichkarida joylashgan effektor hujayralar tafovut qilinadi. Tanani qaysi joyiga ta'sir qilinsa ham ichki hujayralar qo'zg'aladi va tirik organizm harakat qiladi.

II-bosqich tugunli nerv tizimi. Umurtqasiz hayvonlarda nerv hujayralar to'planib nerv tugunlarini hosil qiladi va «tugunli nerv tizimi» paydo bo'ladi. Nerv o'siqlarining to'planishidan nerv dastalari hosil bo'ladi. Bunda nerv o'siqlari ma'lum bir yo'nalishga ega bo'ladi. Nerv dastalari tugunlarni ikki yo'nalishda: ko'ndalangiga – segmentlar ichida, bo'ylamasiga – har xil segmentlar o'rtasidagi tugunlarni bir-biriga qo'shib turadi. Shuning uchun ularning ma'lum nuqtalaridagi ta'sirot ma'lum segment sohasiga tarqaladi. Nerv tugunlari hayvonlarni bosh qismida ko'proq to'plangan bo'lib sezgi a'zolari bilan bog'lanadi.

III-bosqich naysimon nerv tizimi. Umurtqali hayvonlarda nerv hujayralari bir-biri bilan bog'lanib uzluksiz nerv tizimchasini hosil qiladi. Uning ichida bo'shlig'i bo'ladi. Bu bosqichda nerv tizimi bir xil segmentlardan iborat bo'lib, neyronlarning o'siqlari ma'lum bir segmentga tegishli sohaga tarqaydi.

Nerv tizimi taraqqiyoti

Odamning markaziy nerv tizimi pushtning tashqi varag'i ektodermadan taraqqiy etadi. Pusht tanasining dorsal qismlarida ektoderma hujayralari nerv (medullyar) plastinkani hosil qiladi. Dastlab u bir qavat hujayralardan iborat bo'lib, keyinchalik bu hujayralardan spongioblastlar (tayanch to'qima –ney-

rogliyani hosil qiluvchi) va nerv hujayralarini hosil qiluvchi neyroblastlar takomillashadi. Medullyar plastinka hujayralarining ko'payishi uning turli qismlarida har xil bo'lgani uchun u bukilib medullyar egat hosil bo'ladi. Uning chekkalari o'sishi natijasida sekin-asta ko'tariladi va o'zaro birikib nerv nayini hosil qiladi. Nerv nayi birikish davrida uch qavatdan iborat bo'lib, keyinchalik ichki qavatidan qorinchalar va orqa miya markaziy kanali ichini qoplagan ependima qoplamasi, o'rta qavatdan miyaning kulrang moddasi hosil bo'ladi. Tashqi qavatda hujayralar bo'lmay miyaning oq moddasiga aylanadi. Nerv nayi markaziy nerv tizimining kurtagi bo'lib, uning orqa qismidan orqa miya taraqqiy etadi.

Nerv nayining oldingi qismi homila hayotining 3 haftasi oxirida kengayib, uchta birlamchi miya pufakchalarini hosil qiladi. Oldingi miya pufagi old tomonda oxirgi qatlam (*lamina terminalis*) vositasida yopiladi. Bu uchta birlamchi pufakchalardan oldingi va orqadagisi homila taraqqiyotining 2-oyida ikkiga bo'linadi va bir-biriga qo'shilgan beshta miya pufagi hosil bo'ladi. Bunda orqa miya pufagi (*rhombencephalon*) ko'ndalang egat yordamida uzunchoq miya (*myelencephalon*) va ortqi miya (*metencephalon*) pufaklariga bo'linadi.

O'rta miya pufagi (*mesencephalon*) o'zgaraydi va o'z nomini saqlab qoladi. Oldingi miya pufagi (*prosencephalon*) ham oraliq miya (*diencephalon*) va oxirgi miya (*telencephalon*) pufaklariga bo'linadi. Hosil bo'lgan beshta miya pufaklari ketma-ket joylashadi.

Dastlab uning devori yupqa bo'lib, bir qavat epiteliydan iborat. Tez orada miya pufakchalari o'sishida ma'lum bir o'zgarish kuzatiladi. Oldingi miya pufagi tez o'sib, bo'ylama egat yordamida o'ng va chap bosh miya yarim pallasiga bo'linadi. Bosh miya yarim pallasi orqa tomonga qarab o'sib, miyaning boshqa qismlari ustini qoplaydi. Bu orada bosh miya qismlari o'rtasida sagittal sathda uchta bukilma hosil bo'ladi. Birinchi tepa bukilmasi oxirgi va oraliq miya o'rtasida, ikkinchi esa bukilmasi ortqi miya pufagi bilan orqa miya o'rtasida, uchinchi esa ko'priknig o'rqa qismida bo'lib, oldinga qaragan. Keyingi davrlarda miya pufakchalari har xil o'zgarib, miyaning alohida qismlarini hosil qiladi. Beshinchi miya pufagidan uzunchoq miya hosil bo'ladi.

Ortqi miya pufagidan rombsimon miya siqig'i (*isthmus rhombencephali*) ajrab chiqib, undan miyachaning ustki oyoqchasi va miyaning ustki chodiri hosil bo'ladi. Ortqi miyaning ventral qismidan ko'priknig va dorsal qismidan miyacha hosil bo'ladi. Rombsimon miyaning umumiy bo'shlig'i IV qorinchaga aylanadi.

O'rta miya sohasidagi nerv nayi tekis o'sadi. Uning ventral qismidan bosh miyaning oyoqchasi, dorsal qismidan esa o'rta miyaning tomi plastinkasi hosil bo'ladi.

Oraliq miya pufagi lateral devori sezilarli darajada o'sib ko'ruv bo'tig'ini hosil qiladi. Oraliq miya pufagini yon devorlaridan yon tomonga ko'z pufakchalari o'sib chiqadi, orqa devoridan esa g'urrasimon bez (*epifiz*) taraqqiy

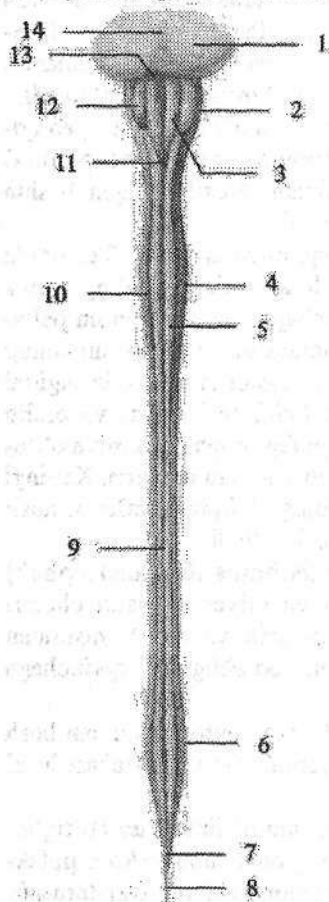
etadi. Pastki devoridan kulrang tepalik, quyg'ich, hamda gipofizning orqa bo'lagi hosil bo'ladi. Oraliq miya pufagi bo'shlig'i III qorinchani hosil qiladi.

Oxirgi miya pufagi ikkiga bo'linganida, uning bo'shlig'i ham ikki qismga bo'linadi. Bosh miya yarim pallasi tez o'sib sekin-asta miyani o'zidan pastda joylashgan qismlarini ust va yon tomondan qoplaydi. Bosh miya yarim pallasi devorining notekis va tez o'sishi natijasida egatlar paydo bo'ladi.

MARKAZIY NERV TIZIMI

Orqa miya

Orqa miya (*medulla spinalis*) tashqi tomondan oldindan orqaga qarab biroz yassilangan silindr shaklidagi tizimcha ko'rinishiga ega (245-rasm).



245-rasm. Orqa miyaning oldingi yuzasi.

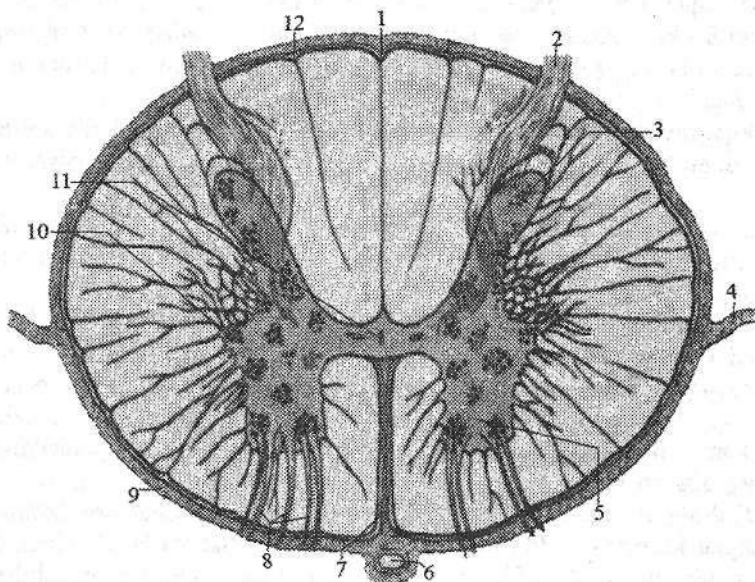
- 1—pons; 2—medulla oblongata; 3—pyramis medullae oblongatae; 4—intumescencia cervicalis; 5—funiculus anterior; 6—intumescencia lumbosacralis; 7—conus medullaris 8—filum terminale; 9—fissura mediana anterior; 10—sul. anterolateralis; 11—decussatio pyramidum; 12—oliva; 13—sulcus bulbopontinus; 14—sulcus basilaris.

Uning ko'ndalang o'lchami kengroq. Orqa miya umurtqa kanali ichida joylashib, ensa suyagining katta teshigini pastki chekkasida bosh miyaga o'tib ketadi. Bu sohada orqa miyadan o'ng va chap birinchi orqa miya nervlarining ildizi chiqadi. Orqa miyaning pastki qismi torayib, orqa miya konusini (*conus medullaris*) hosil qilib I-II bel umurtqalari sohasida tugaydi. U pastga tomon ingichka oxirgi ipga (*filum terminale*) davom etadi. Oxirgi ipning 15 sm cha keladigan II dumg'aza umurtqasi sohasigacha joylashgan yuqori qismi tarkibida nerv to'qimasi bo'lib, uni oxirgi ipning orqa miya qismi (*pars spinalis fili terminalis*) deyiladi. Uning atrofida bel va dumg'aza nervlarining ildizlari joylashgan bo'lib, orqa miya qattiq pardasidan hosil bo'lgan yopiq qopcha bilan o'ralgan. II dumg'aza umurtqasidan pastda oxirgi ipni 8 sm keladigan tashqi qismi joylashadi.

U orqa miyani o'ragan uch qavat pardaning davomi bo'lgan biriktiruvchi to'qimadan iborat bo'lib, II dum umurtqasi suyak pardasiga birikib ketadi.

Orqa miyaning uzunligi katta yoshdagi odamlarda o'rta hisobda 43 sm (erkaklarda 45, ayollarda 41–42 sm), og'irligi 34–38 g yoki bosh miya og'irligining 2 %ga teng. Uning kengligi bor bo'yiga bir xil bo'lmay, bo'yin va bel-dumg'aza qismlarida kengaygan. Bo'yin kengaymasi (*intumescentia cervicalis*) $C_{V-C_{VIII}}$ va Th_1 segmentlari sohasida joylashgan. Bel-dumg'aza kengaymasi (*intumescentia lumbosacralis*) L_{I-V} va S_{I-IV} segmentlari sohasida loylashgan. Bu sohalar qo'l va oyoqni innervatsiya qilishda ishtirok etgani uchun nerv hujayralari va tolalari soni ko'p bo'ladi.

Orqa miyaning oldingi yuzasidagi oldingi o'rta yoriq (*fissura mediana anterior*) va orqa yuzasidagi orqa o'rta egat (*sulcus medianus posterior*) uni ikki simmetrik bo'lakka ajratadi (246-rasm).



246-rasm. Orqa miyaning ko'ndalang kesimi.

- 1—sulcus medianus posterior; 2—radix posterior; 3—cornu posterior; 4—lig. denticulatum; 5—cornu anterior; 6—a. spinalis anterior; 7—fissura mediana anterior; 8—radix anterior; 9—pia mater spinalis; 10—cornu laterale; 11—canalis centralis; 12—sul. intermedius posterior.

Orqa miyaning har bir bo'lagi oldingi lateral egat (*sulcus anterolateralis*) va orqadagi lateral egat (*sulcus posterolateralis*) vositasida uchta: oldingi, yon va orqa tizimchalarga ajraladi. Lateral egatlardan orqa miya nervlarining oldingi va orqa ildizlari chiqadi. Oldingi ildiz (*radix anterior*) orqa miyaning

kulrang moddasini oldingi shoxida joylashgan harakatlantiruvchi hujayralarining o'siqlaridan iborat. Orqa ildizni (*radix posterior*) orqa miya tugunida (*ganglion spinale*) joylashgan soxta unipolyar hujayralarning markaziy o'siqlari hosil qiladi. Orqa miyaning bor bo'yiga 31 juft ildiz chiqadi. Ular umurtqalararo teshikning ichki tomonida o'zaro qo'shilib, 31 juft orqa miya nervining poyasini (*truncus nervi spinalis*) hosil qiladi. Orqa miyaning ikki juft (ikkita oldingi, ikkita orqadagi) ildizlari o'rtasidagi qismi segment deb ataladi. Orqa miyada 31 ta: 8 bo'yin, 12 ta ko'krak, 5 ta bel, 5 ta dumg'aza va 1 ta dum segmentlari tafovut qilinadi.

Amaliyotda orqa miya segmentlarini umurtqalarga nisbatan joylashuvini ma'lum bir ahamiyati bor. Orqa miyaning uzunligini umurtqa pog'onasi uzunligidan qisqa bo'lgani uchun, segmentlarni umurtqalarga nisbatan joylashuvida tafovut bor. Orqa miyaning yuqorigi bo'yin segmentlari o'ziga tegishli raqamli umurtqalarning tanasi sohasida joylashadi. Pastki bo'yin va yuqorigi ko'krak segmentlari bir umurtqa yuqori joylashsa, ko'krakning o'rta qismida bu farq 2 ta umurtqaga, ko'krakning pastki qismida esa 3 ta umurtqaga kattalashadi.

Orqa miyaning bel segmentlari X va XI ko'krak umurtqalari sohasida joylashsa, dumg'aza va dum segmentlari XII ko'krak va I bel umurtqalari sohasida yotadi.

Orqa miyani ko'ndalangiga kesib ko'rganimizda (246-rasm) u ikki xil: uning markazida uchayotgan kapalak yoki «H» harfiga o'xshab joylashgan kulrang modda va uni o'rgan oq moddadan iborat.

Kulrang moddani (*substantia grisea*) o'rtasida markaziy kanal (*canalis centralis*) joylashgan. U nerv nayining qoldiq bo'shlig'i bo'lib, ichida orqa miya suyuqligi oqadi. Uning yuqori uchi IV qorinchaga qo'shilsa, pastki uchi biroz kengayib, oxirgi qorinchani (*ventriculus terminalis*) hosil qiladi. Markaziy kanal ependima bilan qoplangan, uning atrofida markaziy dirildoqsimon modda (*substantia gelatinosa centralis*) joylashgan.

Kulrang modda markaziy kanalning o'ng va chap tomonlarida simmetrik joylashgan kulrang modda ustunlari (*columnae griseae*) hosil qiladi. Bu ustunlar markaziy kanalni oldingi va orqa tomonida oldingi va orqa kulrang bitishmalar vositasida birikkan. Har bir kulrang ustunda uning oldingi qismi – oldingi ustun (*columna anterior*) va orqa qismi – orqa ustun (*columna posterior*) bor. C_{VIII}, Th_{L-XII}, L_{I-II} va S_{II-IV} segmentlar sohasida yon ustun (*columna intermedia*) hosil bo'ladi.

Orqa miyaning ko'ndalang kesimida kulrang modda ustunlari ikki tomonda shoxlar shaklida bo'ladi. Unda keng oldingi shox (*cornu anterius*), nisbatan ingichka orqa shox (*cornu posterius*) va yon shox (*cornu laterale*) tafovut qilinadi.

Oldingi shoxda yirik harakatlantiruvchi hujayralar joylashgan. Oldingi shoxda joylashgan hujayralar quyidagi o'zaklarni: oldingi lateral o'zak (*nuc-*

leus anterolateralis), oldingi o'zak (**nucleus anterior**), oldingi medial o'zak (**nucleus anteromedialis**), orqadagi lateral o'zak (**nucleus posterolateralis**), orqadagi medial o'zak (**nucleus posteromedialis**), markaziy o'zak (**nucleus centralis**) hamda qoshimcha va diafragma nervi o'zaklarni hosil qiladi.

Orqa shoxda mayda hujayralar to'plangan bo'lib, ularda orqa ildiz tarkibida yo'naluvchi orqa miya tuguni soxta unipolyar hujayralarining markaziy o'siqlari tugaydi. Orqa shox hujayralari oraliq neyronni hosil qiladi. Orqa shox hujayralarining asosiy qismini uning xususiy o'zagi (**nucleus proprius**) hujayralari hosil qiladi. Bundan tashqari orqa shoxda chetidagi o'zak (**nucleus marginalis**), dirildoqsimon modda (**substantia gelatinosa**) va boshqa o'zaklar bor.

Yon shoxda oraliqdagi lateral o'zak (**nucleus intermediolateralis**), oraliqdagi medial o'zak (**nucleus intermediomedialis**) va orqa ko'krak o'zagi (**nucleus thoracicus posterior**) va boshqa o'zaklar joylashgan.

Orqa miyaning oq moddasi (**substantia alba**) egatlar bilan uchta tizimchaga ajralgan. Oldingi tizimcha (**funiculus anterior**) oldingi o'rta yoriq bilan oldingi lateral egat o'rtasida joylashgan. Oq moddada oldingi o'rta yoriqni orqa tomonida oldingi oq bitishma (**commissura alba**) joylashgan. U o'ng va chap oldingi tizimchalarni birlashtirib turadi.

Orqa tizimcha (**funiculus posterior**) orqadagi o'rta egat bilan orqadagi lateral egat o'rtasida joylashgan. Orqa tizimcha bo'yin va yuqori ko'krak segmentlari sohasida orqadagi oraliq egat (**sulcus intermedius posterior**) bilan ikki: nozik tutam (**fasciculus gracilis**) va ponasimon tutamga (**fasciculus cuneatus**) bo'linadi.

Yon tizimcha (**funiculus lateralis**) esa oldingi va orqa lateral egatlar o'rtasidagi oq moddadan iborat. Orqa miyaning oq moddasi nerv hujayralari o'siqlaridan iborat bo'lib, ular orqa miya o'tkazuv yo'llarini hosil qiladi.

Oldingi tizimchada asosan pastga yo'naluvchi: oldingi po'stloq-orqa miya yo'li, to'rsimon modda-orqa miya yo'li, oldingi orqa miya-ko'ruv bo'rtig'i yo'li, o'rta miya tomi va orqa miya orasidagi yo'l va dahliz-orqa miya yo'li o'tadi.

Yon tizimcha tarkibida pastga tushuvchi va yuqoriga ko'tariluvchi: orqa miya va miyacha orasidagi oldingi va orqa yo'llar, po'stloq-orqa miya lateral yo'li, qizil o'zak va orqa miya orasidagi yo'l o'tadi.

Orqa tizimchada orqa miya bilan miya po'stlog'i o'rtasidagi propriotseptiv sezgi yo'li yo'nalgan bo'lib, bo'yin segmentlari sohasida nozik va ponasimon tutamlarga bo'linadi.

Orqa miyaning taraqqiyoti

Orqa miya nerv nayining orqa qismidan taraqqiy etadi. Dastlabki davrda nerv nayini devori bir xil qalinlikka ega bo'ladi. Keyinchalik uni lateral qism-

lari tez o'sib kengaya boshlaydi. Oldingi va orqa devorlari o'sishdan qolib, asta-sekin tez o'sayotgan lateral devorlari ichiga botib kiradi. Natijada orqa va uzunchoq miyaning oldingi va orqa o'rta egatlari paydo bo'ladi.

Nerv nayi bo'shlig'ining ich tomoni yon devorida uncha chuqur bo'lmagan bo'ylama chegaralovchi egatlar paydo bo'lib, nerv nayining lateral qismlarini oldingi asosiy va orqa qanotsimon plastinkalarga ajratadi. Asosiy plastinkadan kulrang moddaning oldingi ustuni va uni o'ragan oq modda yoki harakatlantiruvchi neyronlarining o'siqlari rivojlanadi. Qanotsimon plastinkadan esa kulrang moddaning orqa ustuni oraliq neyronlar tanasi va ularni o'ragan oq modda yoki orqa tizimcha, sezuvchi neyronlarning o'siqlari rivojlanadi.

Nerv nayi bilan ektoderma o'rtasida joylashgan medulyar taroqchadan nerv nayining birikish davrida ganglioz plastinka hosil bo'ladi. Bu plastinka ikki simmetrik ganglioz bolishga bo'linib, nerv nayini yon tomoniga suriladi. Keyinchalik undan orqa miya tuguni va bosh miya nervlarining sezuvchi tugunlari hosil bo'ladi. Ganglioz bolish hujayralari shuningdek, avtonom nerv tizimi periferik qismini hosil qiluvchi kurtak hamdir.

Orqa miya tugunida joylashgan neyroblastlar bipolyar hujayralar shaklida bo'ladi. Ularning markaziy o'siqlari orqa miyaga kiradi va sezuvchi orqa ildizni hosil qiladi. Perefirik o'siqlari tashqariga yo'naladi va har xil turdagi retseptorlarni hosil qiladi.

Homila hayotining boshlang'ich davrlarida nerv nayi tananing bor bo'yiga cho'zilgan, keyinchalik uning kaudal qismi reduksiyaga uchraganidan so'ng bo'lajak orqa miyani pastki qismi asta-sekin torayadi va oxirgi ipni hosil qiladi. Homila taraqqiyotining boshlang'ich davrida orqa miya umurtqa kanalining bor bo'yiga joylashgan bo'ladi. Uchinchi oydan boshlab orqa miyaning o'sishi umurtqa kanalidan orqada qola boshlaydi. 4 oylik homilada orqa miya I dumg'aza yoki V bel umurtqasi sohasida bo'lsa, 7 oylikda III-IV bel umurtqasiga yetadi. Yangi tug'ilgan bolada II yoki III-bel umurtqasi pastki qirrasida bo'lsa, bir yoshda I-II bel umurtqalari sohasiga yetadi va keyinchalik bu chegara o'zgarmaydi. Umurtqa pog'onasi va orqa miyaning uzunligi bir-biriga mos kelmasligi natijasida nervlar yo'nalishi o'zgaradi va bel, dumg'aza nervlaridan otning dumi (*cauda equina*) hosil bo'ladi. Taraqqiyot davrida orqa miyaning shakli ham o'zgaradi. Qo'l va oyoq kurtaklari o'sishi bilan birgalikda bo'yin va bel kengaymalari bola hayotining birinchi yilida ancha tez takomillashadi.

Yangi tug'ilgan chaqaloqda orqa miyaning uzunligi 14-16 sm bo'lib, 10 yoshda ikki barobar uzayadi. Orqa miyaning kengligi nisbatan sekin o'sib, 12 yoshda 2 marta kattalashadi va keyingi davrlarda o'zgarmaydi. Uning ko'krak segmentlari bel va dumg'asa qismlariga nisbatan tez o'sadi.

Yangi tug'ilgan chaqaloq orqa miyasi og'irligi 5,5 g bo'lib, bir yoshda 10 g, 7 yoshda 19 g va 20 yoshda 30 g bo'ladi. Orqa miyaning markaziy kanali kattalarga nisbatan kengroq. Bola hayotining birinchi ikki yilida kulrang va oq moddalar massasi ko'payishi bilan birga markaziy kanal torayadi. Bola hayoti

davomida orqa miyaning oq va kulrang moddalari bir tekis o'smaydi. Agar kulrang moddaning hajmi 5 marta ko'paysa, oq modda 14 marta ko'payadi, chunki kulrang moddada joylashgan xususiy segmentar apparat o'z taraqqiyotini nerv yo'llariga nisbatan ilgariroq tugatadi.

Orqa miya pardalari

Orqa miya mezenximadan hosil bo'lgan uch qavat: tashqi qattiq parda, o'rta to'r parda va ichki yumshoq parda bilan o'ralgan.

Orqa miyaning qattiq pardasi (**dura mater spinalis**) boshqa pardalarga nisbatan qalin bo'lib (247-rasm), orqa miyani va uning oldingi va orqa ildizlarini o'rab turadi. U ikki varaqdan iborat. Uning tashqi varag'i umurtqa pog'onasini ichidan qoplagan suyak pardani hosil qiladi. Ichki varag'i esa yuqorida katta teshik chekkasiga birikib, bosh miya qattiq pardasiga o'tib ketadi.

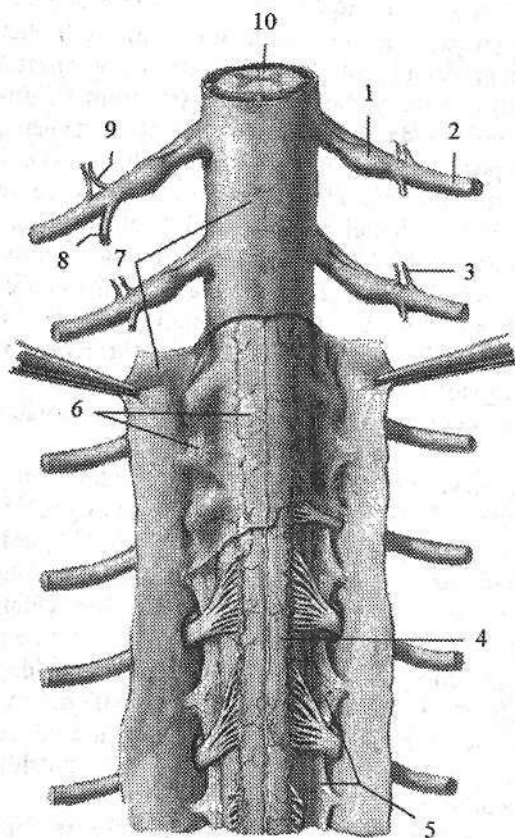
Pastda qattiq parda II-III dumg'aza umurtqalari sohasida yopiq qopchiq shaklida tugaydi va 8 sm uzunlikdagi oxirgi ipga davom etadi. Oxirgi ip II dum umurtqasigacha davom etib, suyak pardaga birikib ketadi. Umurtqa pog'onasini qoplagan suyak usti pardadan qattiq parda epidural bo'shliq (**spatium epidurale**) vositasida ajrab turadi. Bu bo'shliqda yog' to'qimasi bo'lgan yumshoq biriktiruvchi to'qima va umurtqa pog'onasining ichki vena chigallari joylashgan. Qattiq parda zich tolali biriktiruvchi to'qimadan iborat bo'lib, qon tomir va nervlarga boy. Qattiq parda orqa miya ildizlari va nervlarini o'rab, umurtqalararo teshikka kirib suyak usti pardaga birikib ketadi. Bundan tashqari orqa miyaning qattiq pardasidan chiquvchi ko'p sonli fibroz tolalar umurtqa pog'onasining orqadagi bo'ylama boylamiga birikadi. Orqa miyaning qattiq pardasining ichki yuzasi to'r pardadan ingichka subdural bo'shliq (**spatium subdurale**) bilan ajrab turadi. Yuqori tomonda bu bo'shliq kalladagi shu nomli bo'shliq bilan qo'shilsa, past tomonda II dumg'aza umurtqasi sohasida yopiq holatda tugaydi.

Orqa miyaning to'rsimon pardasi (**arachnoidea mater spinalis**) yupqa plastinka ko'rinishiga ega (247-rasm). To'rsimon parda qattiq pardaning ichida joylashib, u bilan umurtqalararo teshik sohasida birikadi. To'rsimon parda ichida orqa miya, orqa miya ildizlari, otning dumi va orqa miya suyuqligini saqlab turuvchi qopni hosil qiladi. To'rsimon parda yupqa, ammo pishiq. Uning asosini retikulyar biriktiruvchi to'qima hosil qiladi, qon tomirlari yo'q. To'rsimon parda ostida joylashgan yumshoq pardadan to'rsimon parda ostidagi bo'shliq (**spatium subaracnoideum**) bilan ajrab turadi. Bu bo'shliqda orqa miya suyuqligi joylashadi. Yuqorida bu bo'shliq bosh miyaning shu nomdagi bo'shlig'iga o'tib ketadi. Pastga tomon to'rsimon parda ostidagi bo'shliq kengayib, orqa miya nervlari ildizlarini o'rab turadi.

Orqa miyaning yumshoq pardasi (**pia mater spinalis**) orqa miyaga yopishib turadi (247-rasm). U kollogen tolalar va qon tomirlarga boy. Orqa miya-

ning to'rsimon parda ostidagi bo'shlig'i orqa miyani o'ng va chap tomondan ushlab turuvchi yumshoq parda qatlamlaridan hosil bo'lgan tishsimon boylam (**lig. denticulatum**) vositasida oldingi va orqa qismlarga bo'linadi. Bu qatlamlar bir tomondan orqa miyaning yon yuzasiga oldingi va orqa ildizlar o'rtasiga biriksa, ikkinchi tomonda to'rsimon pardaga, so'ngra u bilan birga qattiq pardaga birikadi va orqa miyani o'rta holatda ushlab turadi. Bu boylam boshlanishida yaxlit bo'lib, so'ng 20–30 ta tishga ajralib ketadi. Bu boylamning yuqorigi tishi katta teshik sohasida, pastkisi esa XII ko'krak va I bel nervlarining ildizlari sohasida joylashgan.

Orqa miya suyuqligi to'rsimon parda ostidagi bo'shliqda joylashgan bo'lib, miqdori 120–140 ml. U toza va tiniq suyuqlik bo'lib, solishtirma og'irligi 1,005 ga teng. Uning tarkibidagi tuzlar tarkibi qon plazmasi miqdoriga teng bo'lib, oqsil moddalar miqdori plazmadagidan 10 marta kam. Orqa miya suyuqligi mexanik ahamiyatga ega bo'lib, orqa miyani tashqi ta'sirotlardan saqlaydi va miya to'qimasi modda almashuvida ishtirok etadi.



247-rasm. Orqa miyaning pardalari. Orqa tomondan ko'rinishi.

- 1—ganglion spinale; 2—ramus anterior; 3—ramus communicans griseus; 4—pia mater spinalis; 5—lig. denticulatum; 6—arachnoidea mater spinalis; 7—dura mater spinalis; 8—ramus posterior; 9—ramus communicans albus; 10—medulla spinalis.

Orqa miyaning hamma pardasi bola hayotining birinchi yilida sezilarli o'zgaradi. Yoshga qarab ular qalinlashadi va uzayadi. Orqa miyaning qattiq pardasi dumg'aza kanalida bola qancha yosh bo'lsa, shuncha past joylashgan. Yangi tug'ilgan chaqaloqda uning pastki uchi III–dumg'aza umurtqasiga to'g'ri keladi. Epi- va subdural bo'shliqlar yangi tug'ilgan chaqaloqda yaxshi ko'ringan bo'lib, yoshga qarab kattalashadi.

Yangi tug'ilgan chaqaloqda subaraxnoidal bo'shliq hajmi 40 sm³. Bolalarda bu bo'shliq hajmi nisbatan tez kattalashib, 5 yoshda 60 sm³, 8 yoshda esa 100–140 sm³ ga yetadi.

BOSH MIYA

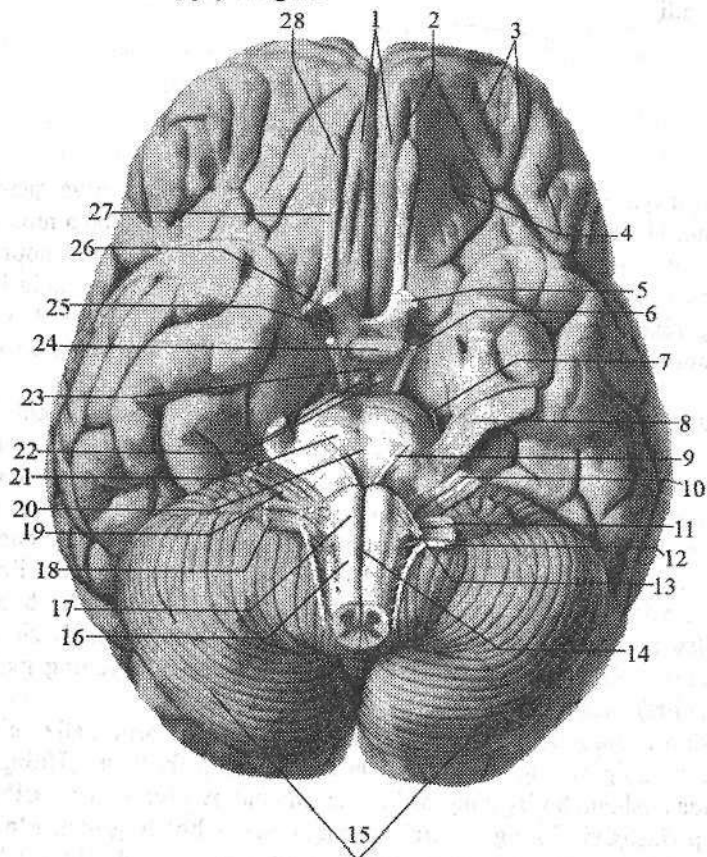
Umumiy ma'lumotlar

Bosh miya uni o'ragan pardalari bilan birga kallaning miya qismi ichida joylashgan. Uning ustki yon yuzasi kalla qopqog'i ichki yuzasiga mos ravishda gumbaz hosil qiladi. Pastki yuzasi kallaning ichki asosidagi chuqurchalarga mos murakkab relyefga ega. Bosh miyaning og'irligi katta odamlarda 1100 dan 2000 g gacha, o'rtacha: erkaklarda 1394, ayollarida 1245 g. Bosh miya uch yirik qismdan: bosh miya yarim pallasi, miyacha va bosh miya so'g'onidan iborat.

Bosh miya (*cerebrum*) markaziy nerv tizimining odamda kuchli taraqqiy etgan eng katta va faoliyat jihatidan ahamiyatga ega qismi. Bosh miyaning bo'ylama tirqishi (*fissura longitudinalis cerebri*) uni o'ng va chap yarim pallaga ajratadi. Yarim pallalar o'zaro qadoq tana (*corpus callosum*) vositasida qo'shilgan. Yarim pallalar orqa tomonda bosh miyaning ko'ndalang tirqishi (*fissura transversa cerebri*) vositasida miyachadan ajrab turadi. Bosh miya yarim pallasining ustki lateral yuzasida turli chuqurtlikdagi bosh miyaning egatlari (*sulci cerebri*) joylashgan. Chuqur egatlar yarim pallani bosh miyaning bo'laklariga (*lobi cerebri*) ajratsa, mayda egatlar bosh miyaning pushtalarini (*gyri cerebri*) chegaralaydi.

Bosh miyaning ostki yuzasi yoki asosi (248-rasm) yarim palla, miyacha va bosh miya so'g'onning ventral qismlaridan hosil bo'lgan. Uning oldingi qismlarida peshona bo'lagining ostki yuzasida hidlov piyozchasi (*bulbus olfactorius*) joylashgan. Uning ventral yuzasiga burun bo'shlig'idan g'alvirsimon suyakning ilma-teshik plastinkasidagi teshiklardan o'tuvchi 15–20 hid biluv ipchalari (*fila olfactoria*) I juft bosh miya nervi keladi. Hidlov piyozchasidan orqaga qarab hid biluv yo'li (*tractus olfactorius*) yo'naladi. Uning orqa qismlari kengayib hid biluv uchburchagini (*trigonum olfactorum*) hosil qiladi. Hid biluv uchburchagining orqa tomonida oldingi ilma-teshik modda (*substantia perforata anterior*) joylashib, bu teshiklar orqali miya ichiga arteriyalar kiradi. Ilma-teshik modda oralig'ida ko'ruv nervi kesishmasi (*chiasma opticum*) joylashgan. U ko'ruv nervi (*n. opticus*) II juft bosh miya nervi tolaridan hosil bo'ladi. Ko'ruv nervi orqa tomonga ko'ruv trakti (*tractus opticus*) bo'lib davom etadi. Ko'ruv nervi kesishmasining orqa tomonida kulrang tepalik (*tuber cinereum*) yotadi. Uning pastki qismi torayib quyg'ichni (*infundibulum*) hosil qiladi. Quyg'ichning uchida gipofiz (*hypophysis*) turadi. Kulrang tepachaning orqa tomonida oq sharsimon shakldagi ikkita so'rg'ichsimon tana

(*corpora mamillaria*) bor. Soʻrgʻichsimon tananing ikki yon tomonida boʻylamasiga joylashgan ikkita yoʻgʻon oq toʻsinlar singari bosh miyaning oyoqchalari (*pedunculi cerebri*) joylashgan.



248-rasm. Bosh miyaning asosi va undan bosh miya nervlari ildizlarinining chiqishi.

1—gyrus rectus; 2—sulcus olfactorius; 3—sulci orbitales; 4—gyri orbitales; 5—n. opticus; 6—n. oculomotorius; 7—n. trochlearis; 8—n. trigeminus; 9—n. abducens; 10—n. facialis; 11—n. glossopharyngeus; 12—n. accessories; 13—n. hypoglossus; 14—fissura mediana anterior; 15—cerebellum; 16—medulla oblongata; 17—pyramis medullae oblongatae; 18—n. vagus; 19—vestibulocochlearis; 20—sulcus basilaris; 21—pons; 22—*corpora mamillaria*; 23—tuber cinereum; 24—hypophysis; 25—*substantia perforata anterior*; 26—*trigonum olfactorii*; 27—*tractus olfactorius*; 28—*bulbus olfactorius*.

Ular oʻrtasida oyoqchalar orasidagi chuqurcha (*fossa interpeduncularis*) boʻlib, uning tubini orqa ilma-teshik modda (*substantia perforata posterior*)

hosil qiladi. Bu teshiklar orqali miya ichiga qon tomirlar kiradi. Bosh miya oyoqchalarining ichki yuzasidan III juft bosh miya nervi ko'zni harakatlantiruvchi nervning (*n. oculomotorius*) ildizi ko'rinadi.

Miya oyoqchalarining tashqi yuzasidan IV juft bosh miya nervi g'altak nervining (*n. trochlearis*) ildizi chiqadi. Miya oyoqchalari orqa tomonda ko'ndalang bolish shaklidagi ko'prikkaga (*pons*) borib taqalgan. Ko'priknining tashqi qismlari miyacha tomon yo'nalib, miyachaning o'rta oyoqchasini (*pedunculus cerebellaris medius*) hosil qiladi. Ko'prik bilan miyachaning o'rta oyoqchasi chegarasida V juft bosh miya nervi uch shoxli nervning (*n. trigeminus*) ildizi ko'rinadi.

Ko'prikdan pastda uzunchoq miyaning ventral qismi joylashgan. Unda o'zaro oldingi o'rta yoriq bilan ajralgan uzunchoq miyaning piramidasi (*pyramis medullae oblongatae*), ulardan tashqarida esa oliva (*oliva*) ko'rinadi. Ko'prik bilan piramidaning o'rtasidan VI juft bosh miya nervi uzoqlashtiruvchi nervning (*n. abducens*) ildizi chiqadi. Undan chekkaroqda miyachaning o'rta oyoqchasi bilan oliva o'rtasidan ketma-ket joylashgan VII juft yuz nervi (*n. facialis*) va VIII juft dahliz-chig'anoq nervining (*n. vestibulocochlearis*) ildizi chiqadi.

Uzunchoq miyaning olivasi orqasidagi egatdan birin-ketin IX juft til-halqum nervi (*n. glossopharyngeus*), X juft adashgan nerv (*n. vagus*) va XI juft qo'shimcha nervning (*n. accessorius*) ildizlari chiqadi.

XII juft til osti nervining (*n. hypoglossus*) ildizi esa piramida bilan oliva o'rtasidagi egatdan chiqadi.

Yangi tug'ilgan chaqaloq bosh miyasi nisbatan katta bo'lib, yaxshi taraqqiy etmagan. Uning og'irligi o'rtacha og'il bolalarda 390g, qiz bolalarda 355g bo'lib, tana og'irligining 12-13% tashkil qiladi. Uning tashqi ko'rinishi kalla ichki yuzasiga mos. Yangi tug'ilgan chaqaloq miyasi kattalarnikiga nisbatan qisqa va keng. To'rt yoshgacha miya bo'yiga, eniga va balandligiga bir tekis o'sib, uning og'irligi bir yoshda 2 marta, 3-4 yoshda 3 marta oshadi. Bolalikning I davrida uning balandligi ancha tez kattalashadi. 7 yoshdan so'ng miya og'irligi sekin o'zgarib, 20 yoshda erkaklarda 1355 g, ayollarda 1220 g ni tashkil qiladi. Bu davrda katta odamning bosh miyasi qismlari yangi tug'ilgan chaqaloqqa nisbatan bosh miya yarim pallasi 4 marta, miya so'g'oni 6 marta, miyacha 7 marta, orqa miya esa 8-9 marta kattalashadi. Bosh miya yarim pallasining ayrim qismlari bir xil o'smaydi. Peshona va tepa bo'laklari nisbatan tez o'ssa, ensa bo'lagi esa juda sekin o'sadi.

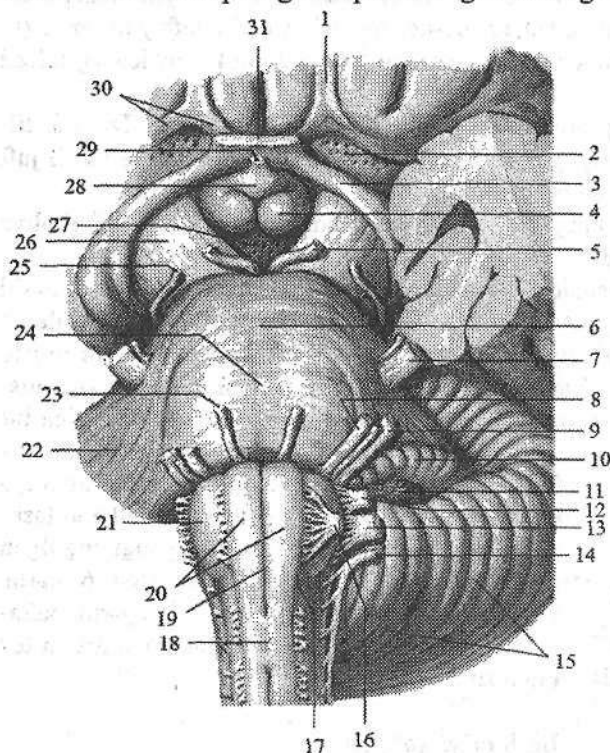
Bosh miya so'g'oni

Bosh miya so'g'oni (*truncus encephali*) tarkibiga uzunchoq miya, ko'prik va o'rta miya kiradi (249-, 250-rasm).

Uzunchoq miya

Uzunchoq miya (**medulla oblongata**) orqa miyaning bevosita davomi bo'lib, rombsimon miyaning pastki qismidir (249-rasm). Uning tashqi tuzilishi orqa miyaga, ichki tuzilishi bosh miyaga o'xshagani uchun **myelencephalon** deb ataladi. Uning pastki chegarasi katta teshik sohasida yoki I juft orqa miya nervi ildizining yuqori chekkasida. Yuqori chegarasi old yuzasida ko'prikning pastki chekkasida bo'lsa, orqa yuzasida to'rtinchi qorinchaning miya ipchalariga to'g'ri keladi. Uzunchoq miyaning yuqori qismlari kengayib piyozcha shaklini olgani uchun uni miya piyozchasi (**bulbus cerebri**) deb ham ataladi.

Uzunchoq miya eshituv va muvozanat a'zolari, hamda qon aylanish va nafas a'zolariga bog'liq bo'lgan jabra apparatlari bilan aloqada paydo bo'ladi. Shuning uchun unda muvozanat va harakatni muvofiqlashtirish, modda almashinuvini boshqaruvga aloqador bo'lgan kulrang o'zaklar joylashgan.



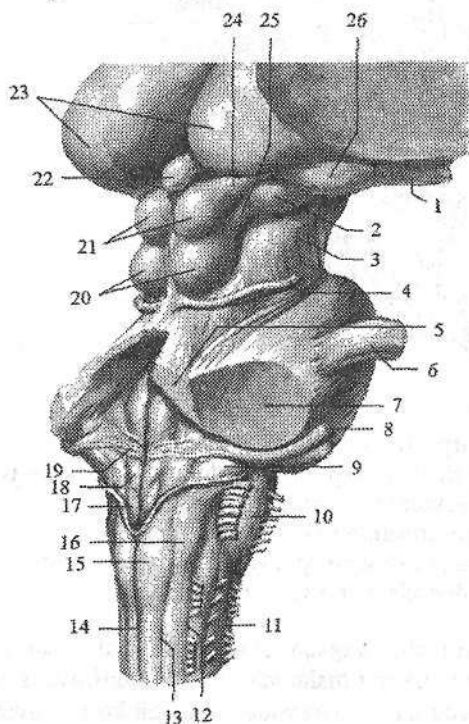
249-rasm. Bosh miya so'g'onining oldingi yuzasi.

1—tractus olfactorius; 2—substantia perforata anterior; 3—tractus opticus; 4—corpus mamillare; 5—n. oculomotorius; 6—pons; 7—n. trigeminus; 8—n. facialis; 9—n. vestibulocochlearis; 10—flocculus; 11—plexus choroideus; 12—n. glossopharyngeus; 13—n. vagus; 14—n. accessorius; 15—cerebellum; 16—n. hypoglossus; 17—sulcus anterolateralis; 18—decussatio pyramidum; 19—fissura mediana anterior; 20—pyramis medullae oblongatae; 21—oliva; 22—pedunculus cerebellaris

medius; 23—n. abducens; 24—sulcus basilaris; 25—n. trochlearis; 26—pedunculus cerebri; 27—substantia perforata posterior; 28—tuber cinereum; 29—infundibulum; 30—trigonum olfactori; 31—chiasma opticus.

Uzunchoq miyaning uzunligi o'rtacha 2,5 sm. Unda oldingi, orqa va yon yuzalari tafavut qilinib, ular o'zaro egatlar yordamida ajralib turadi. Bu egatlar orqa miya egatlarining davomi bo'lib, o'sha nomlar bilan ataladi. Uzunchoq miyaning oldingi yuzasidagi oldingi o'rtadagi yoriqni (**fissura mediana anterior**) ikki tomonida bo'rtib chiqqan uzunchoq miyaning piramidasi (**pyramis medullae oblongatae**) joylashgan (249-rasm). Piramidalar harakatlantiruvchi nerv tolalaridan iborat bo'lib, orqa miyaga o'tish joyida qisman kesishib, piramida tolalarining kesishmasini (**decussatio pyramidum**) hosil qiladi. Kesishgan tolalar orqa miyaning yon tizimchasiga davom etadi. Kesishmagan tolalar orqa miyaning oldingi tizimchasi tarkibida yo'naladi.

Oldingi lateral egat (**sulcus anterolateralis**) piramidaning olivadan (**oliva**) ajratib turadi. Oliva tishsimon tuzilishga ega bo'lgan kulrang modda to'plami oliva o'zagining joylashshidan hosil bo'lgan. Bu egatdan til osti nervi ildizi chiqadi. Uzunchoq miyaning dorsal yuzasida orqadagi o'rta egatning (**sulcus medianus posterior**) yon tomonlarida o'zaro orqadagi oraliq egat bilan bo'lingan orqa miyaning nozik va ponasimon tutamlari kengayib do'mboqchalar hosil qiladi. Nozik o'zakning do'mboqchasi (**tuberculum gracile**) ichki, ponasimon o'zak do'mboqchasi (**tuberculum cuneatum**) tashqi tomonda joylashadi (250-rasm).



250-rasm. Bosh miya so'g'onining orqa yuzasi.

1—tractus opticus; 2—corpus geniculatum mediale; 3—pedunculi cerebri; 4—n. trochlearis; 5—pedunculus cerebellaris superior; 6—n. trigeminus; 7—pedunculus cerebellaris media; 8—n. vestibulocochlearis; 9—pedunculus cerebellaris inferior; 10—oliva; 11—sulcus anterolateralis; 12—sulcus posterolateralis; 13—sulcus intermedius; 14—sulcus medianus posterior; 15—tuberculum gracile; 16—tuberculum cuneatum; 17—trigonum n. vagi; 18—trigonum n. hypoglossi; 19—stria medullaris; 20—colliculi inferior; 21—colliculi superior; 22—glandula pinealis; 23—thalamus; 24—brachium colliculi superioris; 25—brachium colliculi inferioris; 26—corpus geniculatum laterale.

Orqadagi lateral egatdan (*sulcus posterolateralis*) IX, X, XI juft bosh miya nervlarining ildizi chiqadi. Yon tizimchaning dorsal qismi ponasimon va nozik dastalardan chiqayotgan tolalar bilan qoʻshilib miyachaning pastki oyoqchasini (*pedunculus cerebellaris inferior*) hosil qiladi.

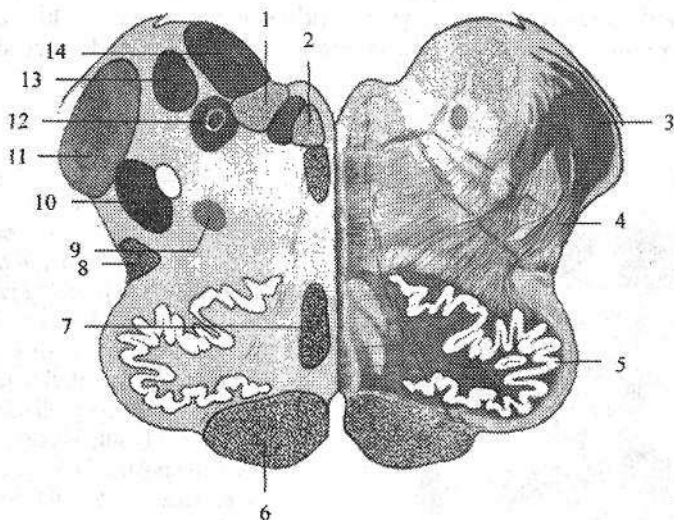
Uzunchoq miya kesmada oq va kulrang moddalar toʻplamidan iborat boʻladi (251-rasm). Kulrang moddada muvozanat va harakatni muvofiqlashtirish, modda almashinuvi boshqaruviga aloqador boʻlgan kulrang oʻzaklar joylashgan.

1. Yon tomonda joylashgan oʻng va chap pastki oliva oʻzaklari (*nuclei olivaris inferiores*) miyachaning tishsimon oʻzagi bilan bogʻlangan boʻlib, odamda muvozanatni boshqaruvchi oraliq oʻzak hisoblanadi.

2. Toʻr formatsiya (*formatio reticularis*) bir-biri bilan chalkashib toʻr hosil qilgan nerv tolalari va ular oʻrtasida yotgan nerv oʻzaklaridan iborat.

3. Toʻrt juft (IX–XII) bosh miya nervlarining oʻzaklari.

4. Adashgan nerv oʻzagi bilan bogʻlangan nafas olish va qon aylanish markazlari bor.



251-rasm. Uzunchoq miyaning koʻndalang kesmasi.

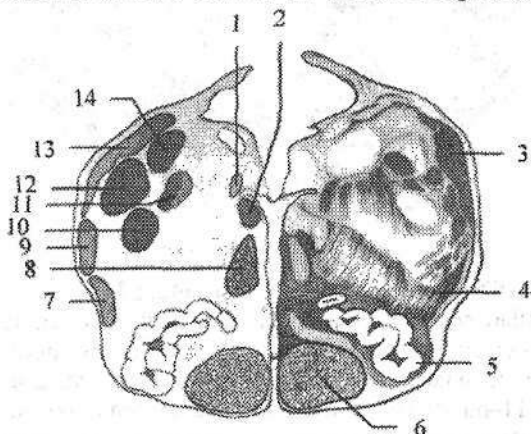
- 1–nucleus posterior n. vagi; 2–nucleus nervi hypoglossi; 3–pedunculus cerebellaris inferior; 4–formatio reticularis; 5–nucleus olivaris; 6–tractus pyramidalis; 7–lemniscus medialis; 8–tractus spinoceribellaris anterior; 9–nucleus ambiguus; 10–nucleus spinalis nervi trigemini; 11–tractus spinoceribellaris posterior; 12–nucleus solitarius; 13, 14–nuclei nervi vestibulocochlearis.

Uzunchoq miyaning oq moddasi uzun va qisqa tolalardan iborat. Uzun tolalar uzunchoq miyani oldingi qismida pastga tushuvchi, harakatlantiruvchi piramida yoʻlini hosil qiladi. Uning orqa lateral yuzasida yuqoriga koʻtariluvchi

orqa miyani bosh miya yarim pallasi va miyacha bilan bog'lovchi sezuvchi yo'llar joylashadi. Orqa miya-po'stloq yo'li uzunchoq miya sohasida kesishib, qovuzloq kesishmasini (*decussatio lemniscorum*) hosil qiladi.

Qisqa tolalar kulrang modda o'zaklarini o'zaro bog'lab, shuningdek, uzunchoq miyani bosh miya so'g'onining qo'shni qismlari bilan qo'shib turadi.

Yangi tug'ilgan chaqaloqda uzunchoq miya yuqori va gorizontal joylashgan. Uzunchoq miyaning piramidasi yaxshi taraqqiy etmagani uchun olivalar bir-biriga yaqin turadi (252-rasm). Nozik va ponasimon tutamlar bir-biridan aniq ajralmagan. Bola hayotining birinchi yilida olivalar asta-sekin bo'rtiq shaklini oladi va yoshga qarab kattalashib boradi. Yangi tug'ilgan chaqaloqda uning uzunligi 8–9 mm, kengligi 4–5 mm, bir yoshda esa uzunligi 12–13 mm bo'ladi. Erta bolalik davri so'ngida miya o'tkazuv yo'llari taraqqiyoti natijasida piramidalar kattalashib olivalar bir-biridan uzoqlashadi.



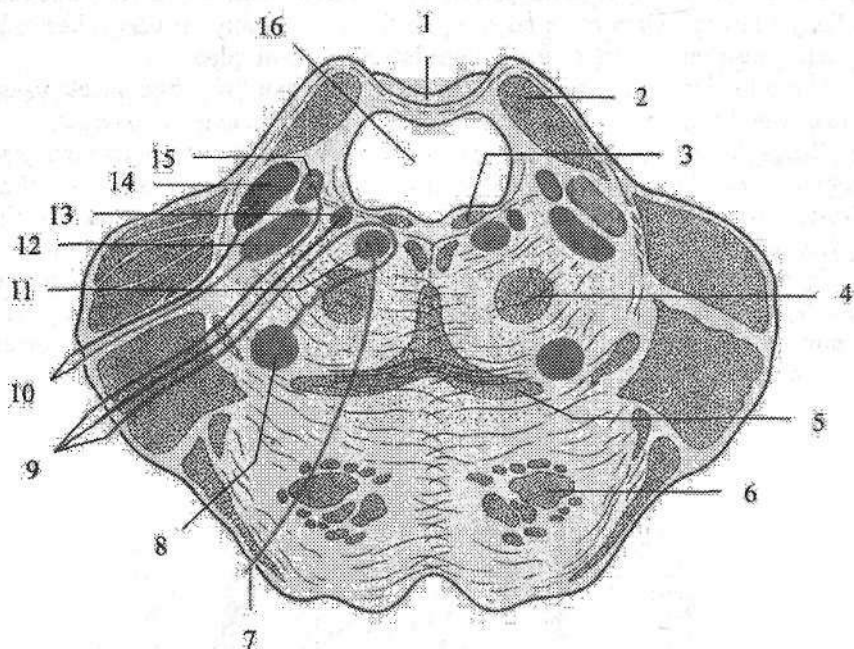
252-rasm. Yangi tug'ilgan chaqaloq uzunchoq miyasining ko'ndalag kesmasi.

- 1–nucleus posterior n.vagi; 2–nucleus nervi hypoglossi; 3–pedunculus cerebellaris inferior; 4–formatio reticularis; 5–nucleus olivaris; 6–tractus pyramidalis; 7–lemniscus medialis; 8–tractus spinoceribellaris anterior; 9–nucleus ambiguus; 10–nucleus spinalis nervi trigemini; 11–tractus spinoceribellaris posterior; 12–nucleus solitarius; 13, 14–nuclei nervi vestibulocochlearis.

Nozik va ponasimon tutamlar bir-biridan ajralib, nozik va ponasimon do'mboqchalar paydo bo'ladi. Uzunchoq miya o'zaklari taraqqiyoti 7 yoshda tugaydi.

Ortqi miya

Ortqi miya (*metencephalon*) ikki qismdan: ventral joylashgan ko'prik va dorsal joylashgan miyachadan iborat. Ortqi miyaning qoldiq bo'shlig'i, uzunchoq miya bilan birgalikda IV qorinchani hosil qiladi.



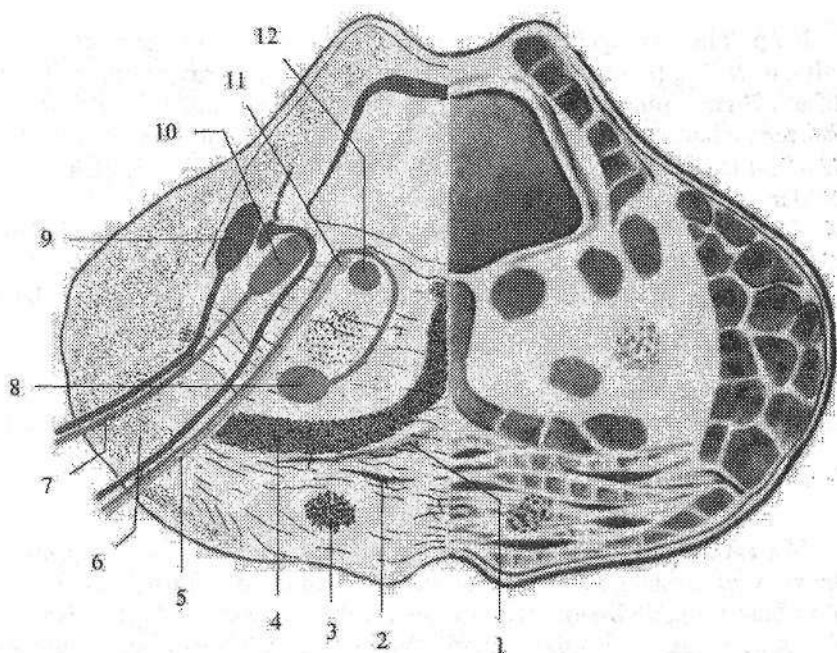
253-rasm. Ko'prikning ko'ndalang kesmasi.

1-velum medullare superius; 2-pedunculus cerebellaris superior; 3-fasciculus longitudinalis dorsalis; 4-tractus tegmentalis centralis; 5-lemniscus medialis; 6-fibrae pontis longitudinales; 7-n. abducens; 8-nucleus nervi facialis; 9-n. facialis; 10-n. trigeminus; 11-nucleus nervi abducentis; 12-nucleus motorius nervi trigemini; 13-nucleus salivatorius superior; 14-nucleus principalis nervi trigemini; 15-nuclei tractus solitarii; 16-ventriculus quartus.

Ko'prik

Ko'prik (pons) sut emizuvchilarda plashch taraqqiyotiga bog'liq ravishda payda bo'ladi. U odamda yaxshi rivojlangan bo'lib, ko'ndalang bolish shaklida (249-rasm). U yuqoridan miya oyoqchalari, pastdan esa uzunchoq miya bilan chegaralanadi. Uzunchoq miya bilan ko'prik o'rtasida so'gon-ko'prik egati (**sulcus bulboPontinus**) yotadi. Yon tomonga ko'prik torayib, miyachaning o'rta oyoqchasiga (**pedunculus cerebellaris medius**) o'tib ketadi. Ko'prikning tashqi chegarasini uch shoxli va yuz nervlari ildizlari o'rtasidagi chiziq (**linea trigemenofacialis**) hosil qiladi.

Ko'prikning ventral yuzasi ko'ndalang yo'nalgan tolalardan iborat bo'lib, o'rtasida asosidagi egat (**sulcus basilaris**) joylashgan, uning orqa yuzasi IV qorincha tubini hosil qilishda ishtirok etadi.



254-rasm. Yangi tug'ilgan chaqaloq ko'prigining ko'ndalag kesmasi.

- 1—corpus trapezoideum; 2—nucleus proprius pontis; 3—tractus corticospinalis;
 4—lemniscus medialis; 5—n. facialis; 6—pedunculus cerebellaris medius;
 7—n. trigeminus; 8—nucleus nervi facialis; 9—nucleus principalis nervi trigemini;
 10—nucleus motorius nervi trigemini; 11—nucleus salivatorius superior;
 12—nucleus nervi abducentis.

Ko'prikning ko'ndalang kesmasi (253-rasm) markazida ko'ndalang tolalar to'plami — trapetsiyasimon tana (**corpus trapezoideum**) joylashgan. Uning tolalari o'rtasida trapetsiyasimon tananing o'zaklari (**nuclei corporis trapezoidei**) yotadi. Trapetsiyasimon tana ko'prikni orqa yoki ko'prikning yopqich qismi (**tegmentum pontis**) va oldingi ko'prikning asos qismga (**pars basilaris pontis**) ajratadi. Ko'prikning asos qismi bo'ylama va ko'ndalang tolalar va ular o'rtasida joylashgan ko'prikning xususiy o'zaklaridan iborat. Ko'prikning bo'ylama tolalari po'stloq va orqa miya o'rtasidagi tolalar (**fibrae corticospinales**), ko'prikning po'stloq va o'zaklar orasidagi tolalari (**fibrae corticonuclearis pontis**), po'stloq va ko'prik orasidagi tolalar (**fibrae corticopontinae**), po'stloq-to'rsimon formatsiya (**fibrae corticoreticulares**), o'rta miya tomi va ko'prik orasidagi tolalardan (**fibrae tectopontinae**) iborat bo'lib, ular ko'prikning xususiy o'zaklarida tugaydi. Bu o'zak hujayralari tolalari ko'prik va miyacha orasidagi ko'ndalang tolalarni hosil qilib, miyachaning o'rta oyoqchasi tarkibida miyacha po'stlog'iga boradi.

Ko'prikning yopqich qismi oq moddasini ko'tariluvchi sezuvchi yo'llar: medial qovuzloq (*lemniscus medialis*), orqa miya va ko'ruv bo'rtig'i orasidagi tolalar (*fibrae spinothalamicae*), orqa miya-miyacha oldingi yo'li (*tractus spinocerebellaris anterior*) va miya sog'oni qismlari orasidagi yo'llar hosil qiladi. Oq modda o'rtasida to'rt (V, VI, VII, VIII) juft bosh miya nervlarining o'zaklari va to'r formatsiya joylashgan.

Ko'prik to'rtinchi miya pufagining ventral qismidan taraqqiy etadi. Homilada ko'prikning asosi ko'tarilgan, bo'yiga torayib cho'zilgan shaklda bo'ladi.

Yangi tug'ilgan chaqaloqda ko'prik turk egari oldida yotadi. Erta bolalik davrida orqa tomonga surilib, 5 yoshda ensa suyagi qiyaligiga yetib boradi. Yosh bolalarda piramida va miyacha o'tkazuv yo'llari yaxshi taraqqiy etmagani uchun uning hajmi kichik va o'zaklari bir-biriga yaqin joylashadi. 5-7 yoshlarda ko'prik tez taraqqiy etib kattalarnikiga o'xshash ko'rinishga ega bo'ladi.

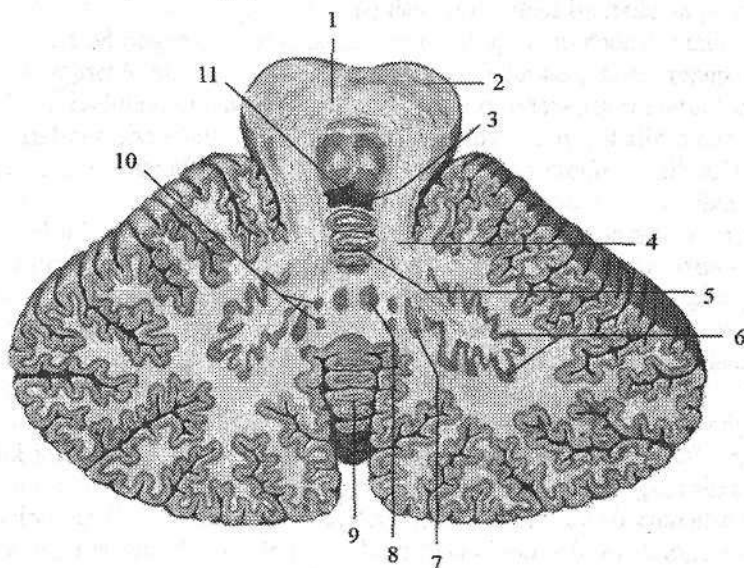
Miyacha

Miyacha (*cerebellum*) ko'prik va uzunchoq miyaning yuqori qismi orqa tomonida, orqa kalla chuqurchasida yotadi. Yuqori tomondan bosh miyaning ko'ndalang yorig'i (*fissura transversa cerebri*) miyachani bosh miya yarim pallasining ensa bo'lagidan ajratib turadi. Miyacha taraqqiyoti harakatni reflektor moslashtirish retseptorlari bilan bog'liq ravishda o'tadi va mushaklar qisqarishini muvofiqlashtirish markazi hisoblanadi. U ayrim mushaklarning murakkab faoliyatini bir-biriga bog'lab turadi va tana muvozanatini ta'minlaydi. Bundan tashqari unda avtonom nerv tizimi markazlari (qon tomirlar harakati refleksi, teri trofikasi, yaralarni bitish tezligi) joylashgan.

Miyachada ustki va pastki yuzalar tafovut qilinib, ular o'zaro chuqur ko'ndalang tirqish (*fissura horizontalis*) bilan ajrab turadi.

Pastki yuza o'rtasida miyachaning kichkina chuqurchasi (*vallecula cerebelli*) bo'lib, unga uzunchoq miyani orqa yuzasi tegib turadi. Miyachada ikkita miyacha yarimsharlari (*hemispherium cerebelli*) va ular o'rtasidagi miyachaning chugalchangi (*vermis*) tafovut qilinadi (255-rasm). Miyacha yarimsharlari va chugalchangning ustki va pastki yuzalari ko'plab ko'ndalang miyacha tirqishlari (*fissurae cerebelli*) vositasida uzun va ingichka miyacha yaproqlariga (*folia cerebelli*) ajragan. Chuqur egatlar bilan ajragan pushtalar yig'indisi miyacha bo'lakchasini (*lobuli cerebelli*) hosil qiladi. Bo'laklardan alohidasini parcha (*flocculus*) miyacha o'rta oyoqchasining ventral qismida yotadi. U parchaning oyoqchasi (*pedunculus flocculi*) yordamida miyacha chugalchangi va tuguncha (*nodulus*) bilan birikadi. Miyacha miyaning boshqa qismlari bilan uch juft oyoqchalari vositasida birikadi. Miyacha oyoqchalari o'tkazuv yo'llar tolalaridan iborat. Miyachaning pastki oyoqchasi (*pedunculus cerebellaris inferior*) pastga tomon yo'nalib, miyachani uzunchoq miya bilan qo'shadi. Uning tarkibida orqa miya-miyacha orqa yo'li (*tractus spinocerebellaris posterior*) to-

lari joylashadi. Miyachaning o'rtta oyoqchasi (**pedunculus cerebellaris media**) juda qalin bo'lib, ko'prikkaga o'tib ketadi. Uning tarkibida ko'prikk va miyacha orasidagi tolalar (**fibrae pontocerebellares**) joylashadi. Miyachaning ustki oyoqchasi (**pedunculus cerebellaris superior**) uni o'rtta miya bilan qo'shib turadi. Uning tarkibida orqa miya-miyacha oldingi yo'li (**tractus spinocerebellaris anterior**) tolalari joylashadi.



255-rasm Miyacha o'zaklari. Gorizontol kesma.

1—decussatio pedunculorum cerebellarum superiorum; 2—pedunculi cerebri; 3—velum medullare superius; 4—pedunculus cerebellaris superior; 5—lingula; 6—nucleus dentatus; 7—nucleus emboliformis; 8—nucleus fastigii; 9—vermis; 10—nucleus globosus; 11—ventriculus quartus.

Miyacha oq va kulrang moddadan iborat (255-rasm). Uning kulrang moddasi tashqi tomonida miyacha po'stlog'ini (**cortex cerebelli**) hosil qilsa, oq moddaning ichida to'rt juft miyacha o'zaklarini hosil qiladi. Miyacha po'stlog'i ancha sodda tuzilgan bo'lib, uch qavat nerv hujayralaridan iborat:

1. Molekulyar qavat (**stratum moleculare**) kam sonli mayda va savat-simon nerv hujayralaridan iborat.

2. Purkine hujayralari qavati (**stratum purkinjense**) bir qator joylashgan Purkine hujayralaridan iborat. Ularning dendritlari kuchli shoxlangan bo'lib, molekulyar qavatga yo'naladi. Aksonlari esa donali qavatdan o'tib oq moddaga tushadi.

3. Donali qavat (**stratum granulosum**) mayda nerv hujayralaridan iborat bo'lib, oq moddani yonida turadi.

Miyacha o'zaklaridan biri chodir o'zagi (**nucleus fastigii**) chuvalchangning oq moddasida joylashgan. U tana mushaklari faoliyatini boshqaradi. Undan tashqariroqda joylashgan sharsimon o'zak (**nucleus globosus**), probkasimon o'zak (**nucleus emboliformis**) va chuvalchang bo'yin hamda tana mushaklari faoliyatini boshqaradi. Miyacha yarim sharlarining o'rtasida joylashgan tishsimon o'zak (**nucleus dentatus**) va miyacha yarimsharlari po'stlog'i qo'l hamda oyoq mushaklari faoliyatini boshqaradi.

Miyacha to'rtinchi miya pufagining dorsal qismidan paydo bo'ladi. U o'ng va chap qanotsimon plastinkalardan hosil bo'lgan juft kurtaklardan taraqqiy etadi. Bu kurtaklar asta-sekin o'sib o'rta chiziqda o'zaro qo'shiladi va chuvalchangni hosil qiladi. Uning yon tomonida esa miyacha yarimsharlari paydo bo'ladi. Homila hayotining 4-5 oylarida miyacha yuzasida pushtalar va egatlar hosil bo'ladi.

Yangi tug'ilgan chaqaloqda miyacha cho'zinchoq va kichik bo'lib, kattalarga nisbatan yuqori joylashgan bo'ladi. Uning og'irligi 20-23 g bo'lib, bosh miya og'irligining 5-6 %ga teng. Ularda miyacha tirqishlari chuqur bo'lib, hayot daraxti yaxshi ko'rinmaydi. Chuvalchang yarimsharlarga nisbatan yaxshi rivojlangan bo'ladi. Bola hayotining birinchi yilida miyacha tez o'sadi. Uning og'irligi 6 oyda 3 marta, bir yoshda esa 4 marta kattalashadi. Bola 6 yoshga to'lgunicha miyacha og'irligi o'g'il bolalarda 142-150 g, qiz bolalarda esa 135 g bo'ladi. Bolaning yoshi kattalashgani sari miyachaning oq moddasi kulrang moddaga nisbatan tez ko'payadi.

Homila davrida va bir yoshgacha bo'lgan bolada miyacha o'zaklari yaxshi taraqqiy etsa, bir yoshdan keyin nerv tolalari tez o'sadi. Miyachaning tishsimon o'zagi bir yoshgacha o'ng tomonda katta bo'lsa, keyingi davrlarda chap o'zak tez o'sib, hajm jihatidan kattalashadi.

Miyacha oyoqchalarining paydo bo'lishi va o'sishi ham bir xil emas. Miyachaning pastki oyoqchasi homila hayotining 4-5 oylarida zich tolalardan tuzilgan, uncha katta bo'lmagan yupqa dasta shaklida paydo bo'ladi. U bola hayotining birinchi yilida tez o'sadi. Keyingi davrlarda uning o'sishi sekinlashib, 7 yoshda kattalarnikiga o'xshash bo'ladi.

Miyachaning o'rta oyoqchasi homila hayotining 4 oyida yaxshi bilinmagan dasta shaklida paydo bo'ladi. Yangi tug'ilgan chaqaloqda uning kengligi 5,7 mm bo'lsa, emizikli davrda tez o'sib 2 yoshda 10 mm bo'ladi. Kattalarda esa 13,9 mm.

Miyachaning ustki oyoqchasi homilada yumaloq tizimcha shaklida bo'lib, uning o'sishi 7-9 yoshgacha davom etadi.

To'rtinchi qorincha

To'rtinchi qorincha (**ventriculus quartus**) rombsimon miya pufagining hosilasidir. Uning devorlari hosil bo'lishida uzunchoq miya, ko'prik, miyacha

va rombsimon miya siqig'i ishtirok etadi. To'rtinchi qorincha shakl jihatidan chodir (palatka) ko'rinishiga ega. Uning tubini uzunchoq miya va ko'prikn orqa yuzasi hosil qilib, ko'rinishi rombga o'xshaydi. Shuning uchun uni rombsimon chuqurcha deb ataladi. Bu yuzada uzunchoq miya bilan ko'prikn o'rtasida ko'ndalang yo'nalgan to'rtinchi qorinchaning miya ipchalari (*striae medullares ventriculi quarti*) joylashgan.

To'rtinchi qorinchaning tomi (*tegmen ventriculi quarti*) rombsimon chuqurcha ustida chodir (*fastigium*) shaklida joylashadi. Uning oldingi yuqori devorini miyachaning ustki oyoqchalari va ular o'rtasida tortilgan miyaning ustki chodiri (*velum medullare superius*) hosil qiladi.

To'rtinchi qorinchaning orqa devorini esa miyaning pastki chodiri (*velum medullare inferius*) hosil qiladi. Unga ichki tomondan IV qorinchaning qon tomirli asosi (*tela chorioidea*) tegib turadi. Tomirli asos IV qorinchaning qon tomir chigalini hosil qiladi. Rombsimon chuqurchaning (*fossa rhomboidea*) yuqori tomonlarini miyachaning ustki oyoqchalari, pastki tomonlarini esa miyachaning pastki oyoqchalari hosil qiladi. Uning pastki burchagida joylashgan toq o'rtaliqdagi teshik (*apertura mediana*) (Majandi teshigi) to'rtinchi qorinchani orqa miyaning markaziy kanaliga qo'shib turadi. Yuqori burchagidagi teshik orqali to'rtinchi qorincha miya suv yo'li vositasida III qorinchaga qo'shiladi.

Rombsimon chuqurchaning yon burchaklari lateral cho'ntak (*recessus lateralis*) hosil qiladi. Rombsimon chuqurchadagi juft lateral teshik (*apertura lateralis*) esa to'rtinchi qorinchani bosh miyaning to'rsimon parda ostidagi bo'shlig'iga qo'shib turadi. Rombsimon chuqurchaning o'rtasida ustki burchakdan pastki burchakkacha o'rta egat (*sulcus medianus*) joylashadi. Uning yon tomonlarida juft medial tepacha (*eminentia medialis*) joylashib, tashqi tomondan chegaralovchi egat (*sulcus limitans*) bilan ajralib turadi. Rombsimon chuqurchaning pastki qismida medial tepalik torayib, til osti nervining uchburchagiga (*trigonum nervi hypoglossi*) o'tib ketadi. Undan chetroqda adashgan nervning uchburchagi (*trigonum nervi vagi*) joylashgan. Rombsimon chuqurchaning pastki qismida havorang soha (*locus caeruleus*) va kulrang tasma (*taenia cinerea*), pastki burchagida esa yopqich (*obex*) ko'rinadi. Medial tepachaning yuqori ko'prikn qismida yuz nervi tepaligi (*colliculus facialis*) bor. Rombsimon chuqurchaning yon burchaklari sohasida dahliz-chig'anoq nervi o'zaklari yotadigan dahliz maydoni (*area vestibularis*) joylashgan.

Dahliz maydonidan o'rta egatga qarab yo'nalgan to'rtinchi qorinchaning miya ipchalari (*stria medullares ventriculi quarti*) rombsimon chuqurchani yuqori va pastki uchburchaklarga ajratadi.

Rombsimon chuqurcha tubida bosh miya nervlarining o'zaklari (256-rasm) joylashadi. Sezuvchi o'zaklar rombsimon chuqurchada lateral, harakat o'zaklari medial, avtonom o'zaklar esa ularning o'rtasida joylashadi. Rombsimon chuqurchaning pastki uchburchagi sohasida, uzunchoq miyaning oq moddasi orasida IX–XII juft nervlarining o'zaklari simmetrik joylashadi.

XII juft, til osti nervining (**n. hypoglossus**) bitta harakatlantiruvchi o'zagi (**nucleus n. hypoglossi**) bo'lib, til osti uchburchagi ichida joylashgan.

XI juft, qo'shimcha nervning (**n. accessorius**) harakatlantiruvchi o'zagi (**nucleus nervi accessorii**) rombsimon chuqurchada ikki nervga qarashli o'zaktan lateral va pastroqda yotadi. Bu o'zak orqa miyaga tomon davom etib, uning yuqorigi 5–6 segmentlari sohasida oldingi shoxlarga yaqin joylashadi.

X juft, adashgan nervning (**n. vagus**) uchta o'zagi bor. 1. Ikki nervga qarashli o'zak (**nucleus ambiguus**) harakatlantiruvchi IX va X juft nervlar uchun umumiy bo'lib, rombsimon chuqurchaning pastki bo'lagini lateral qismida to'r formatsiya ichida joylashgan. 2. Yakka yo'lning o'zagi (**nucleus tractus solitarii**) – sezuvchi o'zak. 3. Adashgan nervning parasimptik orqa o'zagi (**nucleus posterior n. vagi**) adashgan nerv uchburchagi sohasida joylashadi.

IX juft, til-halqum nervining (**n. glossopharyngeus**) ham uchta o'zagi bor. 1. Uning harakatlantiruvchi ikki nervga qarashli o'zagi (**nucleus ambiguus**) IX–X nervlar uchun umumiy. 2. Yakka yo'lning o'zagi (**nucleus tractus solitarii**) – sezuvchi o'zak. 3. Parasimpatik, pastki so'lak ajratuvchi o'zak (**nucleus salivatorius inferior**) uzunchoq miya olivasi bilan ikki nervga qarashli o'zak o'rtasida to'r formatsiyada joylashgan.

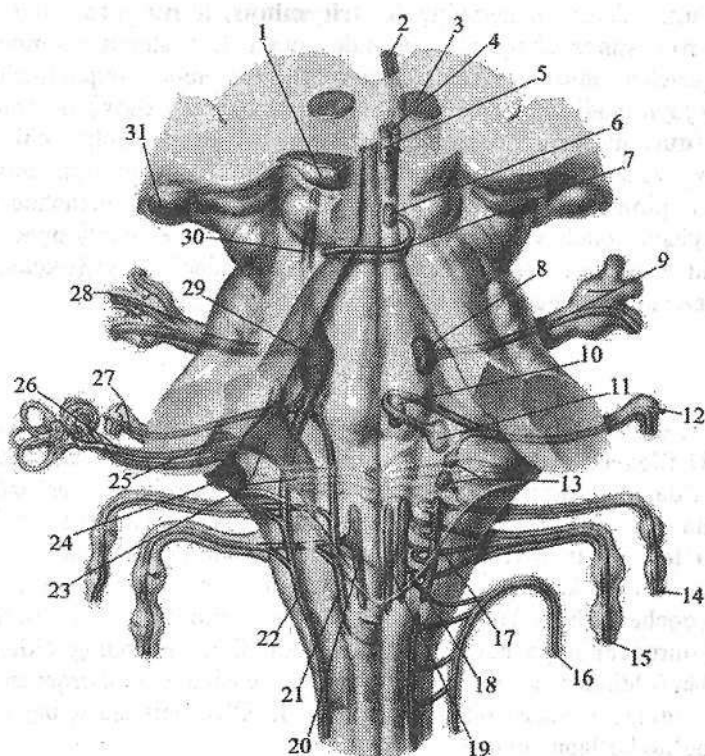
Rombsimon chuqurchaning ustki uchburchagi sohasida, ko'prikning oq moddasi o'rtasida V–VIII juft bosh miya nervlarining o'zaklari joylashadi.

VIII juft, dahliz-chig'anoq nervi (**n. vestibulocochlearis**) o'zaklari ikki guruhga bo'linadi. Bu o'zaklar dahliz maydoni sohasida joylashadi. Ularning ikkitasi eshituv a'zosiga taalluqli. 1. Oldingi chig'anoq o'zagi (**nucleus cochlearis anterior**). 2. Orqa chig'anoq o'zagi (**nucleus cochlearis posterior**). Bu o'zaklarda spiral tugun neyronlarining o'siqlari tugaydi.

Vestibulyar o'zaklar to'rtta: 1. Medial dahliz o'zagi (**nucleus vestibularis medialis**) (Shvalbe o'zagi). 2. Lateral dahliz o'zagi (**nucleus vestibularis lateralis**) (Deyters o'zagi). 3. Ustki dahliz o'zagi (**nucleus vestibularis superior**) (Bexterev o'zagi). 4. Pastki dahliz o'zagi (**nucleus vestibularis inferior**) (Roller o'zagi). Bu o'zaklar parda labirintning muvozanat sohalaridan keluvchi impulslarni qabul qiladi.

VII juft, yuz nervining (**n. facialis**) uchta o'zagi bor. 1. Yurik harakatlantiruvchi yuz nervining o'zagi (**nucleus nervi facialis**) ko'prikni to'rsimon formatsiyasi ichida yuz nervi tepaligidan chekkaroqda ancha chuqur joylashadi. Bu o'zak hujayralarining o'siqlari harakatlantiruvchi ildizni hosil qiladi. Sezuvchi va parasimpatik o'zaklar VII juft tarkibiga qo'shilgan oraliq nerviga (**n. intermedius**) tegishli.

2. Sezuvchi, yakka yo'lning o'zagi (**nucleus tractus solitarii**) VII, IX, X juft nervlar uchun umumiy bo'lib, rombsimon chuqurchani tubida til osti nervi uchburchagidan lateral joylashadi. Bu o'zak hujayralari ko'prikning qopqoq qismidan to'rtqa miyani I segmentigacha tarqalgan. Unda tam sezuvchi nerv tolalari tugaydi.



256-rasm. Rombsimon chuqurchada bosh miya nervlari o'zaklarining joylashishi.

1-colliculus superior; 2-n. oculomotorius; 3-nucleus ruber; 4-nucleus n. oculomotorius; 5-nucleus n. oculomotorius accesorius; 6-nucleus n. trochlearis; 7-n. trochlearis; 8-nucleus motorius n. trigemini; 9, 28-n. trigemenus et ganglion trigemenale; 10-nucleus n. abducentis; 11-nucleus n. facialis; 12-ganglion geniculi nervi facialis; 13-nucleus salivatorii superior et inferior; 14-n. glossopharyngeus; 15-n. vagus; 16-n. accessorius; 17-nucleus ambiguus; 18, 20-nucleus dorsalis nervi vagi; 19-nucleus nervi hypoglossi; 21-nucleus tractus solitarii; 22-nucleus spinalis n. trigemini; 23-nucleus vestibulares; 24-nucleus cochlearis posterior; 25-nucleus cochlearis anterior; 26-n. vestibulocochlearis; 27-n. facialis; 29-nucleus principalis n. trigemini; 30-nucleus mesencephalicus n. trigemini; 31-corpus geniculatum laterale.

3. Yuqoridagi so'lak ajratuvchi o'zak (**nucleus salivatorius superior**) parasimpatik, ko'prikni to'rsimon formatsiyasi ichida harakatlantiruvchi o'zakdan biroz yuza va lateralroq yotadi.

VI juft, uzoqlashtiruvchi nervning (**n. abducens**) bitta harakatlantiruvchi o'zagi (**nucleus nervi abducentis**) yuz tepaligi ichida yotadi.

V juft, uch shoxli nervning (**n. trigeminus**) to'rtta o'zagi bor. Shundan ikkitasi rombsimon chuqurcha sohasida yotadi. Uch shoxli nervning harakat o'zagi (**nucleus motorius nervi trigemini**) rombsimon chuqurchaning yuqori qismida joylashadi. Sezuvchi o'zagi uchta. Undan uch shoxli nervning asosiy o'zagi (**nucleus principalis nervi trigemini**) harakatlantiruvchi o'zakdan lateralroq yotadi. Ikkinchi sezuvchi uch shoxli nervning orqa miya o'zagi (**nucleus spinalis nervus trigemini**) cho'zinchoq shaklda uzinchoq miyaning bor bo'yicha yotadi va orqa miyaning yuqori I-V segmentlarigacha boradi. Uchinchi sezuvchi uch shoxli nervning o'rta miyadagi o'zagi (**nucleus mesencephalicus nervi trigemini**) miya suv yo'li yonida joylashgan.

O'rta miya

O'rta miya (**mesencephalon**) bosh miyaning nisbatan sodda tuzilishga ega qismi. U filogenezda ko'ruv va eshituv analizatorlarining ta'siri ostida rivojlanadi. Odamda oxirgi miya po'stlog'ida ko'ruv va eshituv markazlari paydo bo'lganidan so'ng o'rta miyadagi markazlar po'stloq osti markazlari holatiga tushib qoladi. O'rta miya uchinchi miya pufagidan taraqqiy etadi. U pufakcha devorlari bir tekis kengayib, dorsal qismidan o'rta miya tomi, ventral devoridan miya oyoqchalari hosil bo'ladi. Uning qoldiq bo'shlig'i III va IV qorinchalarni qo'shib turuvchi miya suv yo'liga aylanadi. O'rta miyaning oldingi yuzasi yuqoridan (oldindan) ko'ruv yo'llari va so'rg'ichsimon tana, orqadan esa ko'prikning oldingi chekkasi bilan chegaralanadi. O'rta miyada uning taraqqiyoti bilan bog'liq bo'lgan quyidagi:

1. Po'stloq osti ko'ruv markazi va ko'z mushaklarini innervatsiya qiluvchi nerv o'zaklari.
2. Po'stloq osti eshituv markazi.
3. Bosh miya po'stlog'ini orqa miya bilan bog'lovchi pastga tushuvchi va yuqoriga chiquvchi o'tkazuv yo'llari.
4. O'rta miyani bosh miyaning boshqa qismlari bilan bog'lovchi nerv to'lalari joylashgan.

O'rta miya ikki asosiy qismdan: o'rta miyaning tomi va bosh miyaning oyoqchalaridan iborat.

O'rta miyaning tomi (**tectum mesencephali**) tomning plastinkasi (**lamina tecti**) yoki to'rt tepalikning plastinkasidan (**lamina quadrigemina**) iborat (250-, 257-rasm). U o'zaro to'g'ri burchak hosil qilib kesishgan bo'ylama va ko'ndalang egatlar bilan ajragan to'rtta tepalikdan iborat.

Ikkita ustki tepalikda (**colliculus superior**) po'stloq osti ko'ruv markazi, ikkita pastki tepalikda (**colliculus inferior**) esa po'stloq osti eshituv markazi joylashgan. Ustki tepalik o'rtasidagi egatda g'urrasimon bez (**glandula pinealis**) engashib turadi. Har bir tepalikdan lateral tomonga qarab tepalik qo'lchalari yo'naladi. Ustki tepalik qo'lchasi (**brachium colliculi superioris**) lateral tizza-

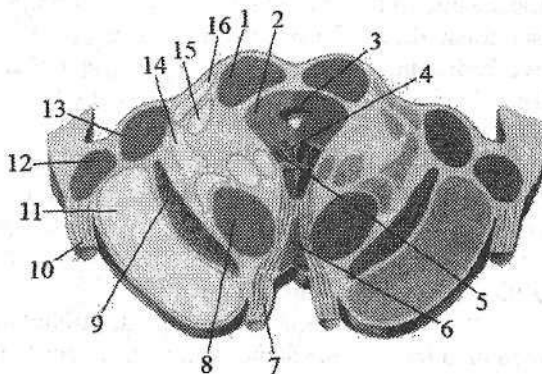
simon tanaga qarab yoʻnalib, qisman koʻruv yoʻliga oʻtib ketadi. Pastki tepalik qoʻlchasi (**brachium colliculi inferioris**) medial tizzasimon tanaga yoʻnaladi.

Bosh miyaning oyoqchalari (**pedunculi cerebri**) koʻprikning yuqori chekkasidan boshlanib, oldinga va lateral tomonga qarab yoʻnalgan juft oq ustunchalar shaklida boʻlib, bosh miya yarim pallasi ichiga kirib ketadi. Ular oʻrtasidagi chuqurlik oyoqchalar orasidagi chuqurcha (**fossa interpeduncularis**) deb ataladi. Bu sohada orqa ilma teshik modda (**substantia perforata posterior**) va koʻzni harakatlanuruvchi nerv egati (**sulcus nervi oculomotorii**) joylashadi.

Oʻrta miyaning kesmasida (257-rasm) bosh miya oyoqchasini qoramtir modda (**substantia nigra**) ikki qismga: orqa (dorsal) oʻrta miya qoplamasi (**tegmentum mesencephali**) va oldingi (ventral) oyoqcha asosiga (**basis pedunculi**) ajratadi.

257-rasm. Oʻrta miyaning koʻndalang kesmasi.

1—colliculus superior; 2—substantia grisea centralis; 3—aqueductus mesencephali; 4—nucleus nervi oculomotorii; 5—nuclei accessorii nervi oculomotorii; 6—nuclei tegmentalis anteriores; 7—n. oculomotorius; 8—nucleus ruber; 9—substantia nigra; 10—tractus opticus; 11—pedunculus cerebri;



12—corpus geniculatum laterale; 13—corpus geniculatum mediale; 14—lemniscus medialis; 15—fibrae spinothalamicae; 16—brachium colliculi inferioris.

Qora modda miya oyoqchasining bor boʻyiga koʻprikdan to oraliq miyagacha choʻzilgan boʻlib, faoliyat jihatidan ekstrapiramida tizimiga kiradi. Uning hujayralari tarkibidagi melanin pigmenti qoramtir rang beradi.

Miya oyoqchasining qoplama qismida pastki tepalik sohasidan talamusgacha choʻzilgan choʻzinchoq shakldagi qizil oʻzak (**nucleus ruber**) joylashgan.

Oʻrta miyaning suv yoʻli (silviy suv yoʻli) **aqueductus mesencephali** uzunligi 1,5 sm keladigan tor naycha. Uning atrofida markaziy kulrang modda (**substantia grisea centralis**) joylashgan. Markaziy kulrang moddaning ichida, oʻrta miyaning suv yoʻli tubida III va IV juft bosh miya nervilarining oʻzaklari joylashgan. Yuqorigi tepalik sohasida koʻzni harakatlantiruvchi nerv oʻzagi (**nucleus nervi oculomotorii**) va koʻzni harakatlantiruvchi nervning qoʻshimcha (yakubovich) oʻzagi (**nuclei accessorii nervi oculomotorii**), pastki tepalik sohasida esa gʻaltak nervining oʻzagi (**nucleus nervi trochlearis**) yotadi. Markaziy kulrang moddaning lateral qismlarida uch shoxli nervning oʻrta miya

o'zagi (*nucleus mesencephalicus nervi trigemeni*) yotadi. O'rta miyaning qoplamasidan afferent o'tkazuv yo'llari o'tadi.

Miya oyoqchasining asosi oq moddadan iborat bo'lib, undan harakatlantiruvchi o'tkazuv yo'llari o'tadi.

Miya oyoqchasining asos qismi bola tug'ilganidan keyin po'stloq bilan orqa miya, o'zaklar va miyacha o'rtasidagi yo'llar taraqqiyotiga bog'lanib o'sadi. Odamning bosh miyasi ontogenezida, uning filogenitik yangi qismi-bosh miyaning oyoqchasini asosi sezilarli o'zgarishga uchraydi. Miya oyoqchasining asosi bola tug'ilganidan keyin po'stloq bilan orqa miya, o'zaklar va miyacha o'rtasidagi yo'llar taraqqiyotiga bog'lanib o'sadi va o'rta miya tomiga bo'lgan nisbati o'zgaradi.

Qizil o'zak va uning aloqalari ekstrapiramida tizimi tarkibiga kirib, ontogenezda piramida tizimidan ilgariroq paydo bo'ladi. U yirik va mayda hujayrali qismlardan iborat. Yirik hujayrali qism oldinroq paydo bo'lib, u impulslarni miyachadan miya so'g'oni va orqa miyaga o'tkazib beradi. Mayda hujayrali qismi keyinroq paydo bo'lib, impulslarni miyachadan po'stloq osti va po'stloqqa o'tkazib beradi.

Yangi tug'ilgan chaqaloqda qora moddada pigmenti bo'lmagan hujayra orolchalari bo'lib, ularda pigment 3-4 yoshlarda paydo bo'ladi va 16 yoshda u yuqori darajada takomillashadi. O'rta miyaning kulrang o'zaklari bolalarda yaxshi rivojlangan bo'ladi. Silviy suv yo'li bola hayotining birinchi yilida keng bo'lib, keyinchalik asta-sekin torayadi.

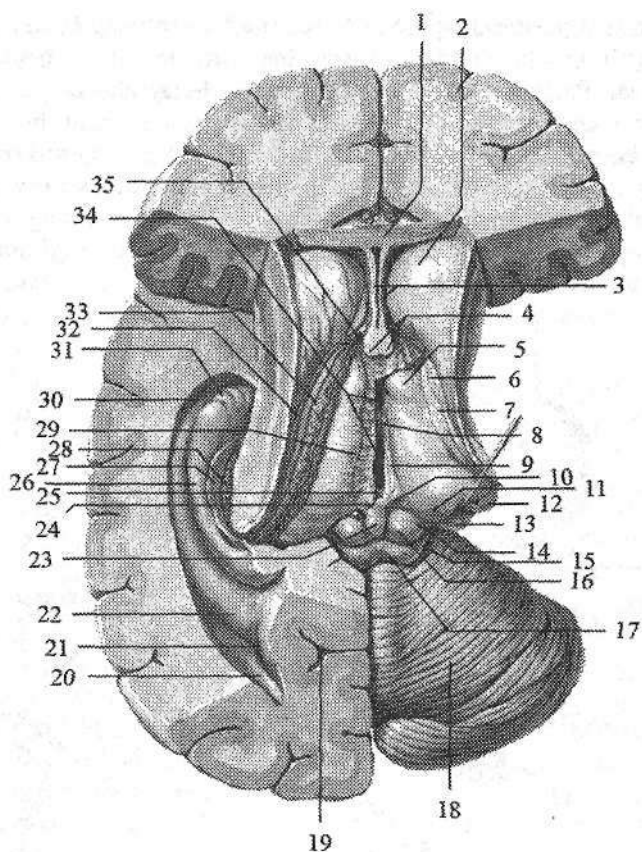
O'rta miya tomining (to'rt tepalik plastinkasi) taraqqiyoti ko'ruv va eshituv faoliyatlarining paydo bo'lishi va rivojlanishiga bog'liq.

Oraliq miya

Oraliq miya (*diencephalon*) murakkab tuzilishga ega. U o'rta miya bilan oxirgi miya oraliq'ida joylashgan. Taraqqiyoti va faoliyatiga ko'ra oraliq miyani ikki qismga: 1. Orqa (dorsal) filogenez nuqtayi nazaridan yangi, afferent yo'llar markazi ko'ruv bo'rtig'i sohasi. 2. Oldingi (ventral) filogenez jihatidan eski, oliy vegetativ markaz bo'rtiq osti sohasidan iborat.

Ko'ruv bo'rtig'i sohasi (*thalamencephalon*) o'z navbatida ko'ruv bo'rtig'i, ko'ruv bo'rtig'ining orqa sohasi va ko'ruv bo'rtig'i usti sohasiga bo'linadi (258-rasm).

Ko'ruv bo'rtig'i (*thalamus*) III qorinchaning ikki yon tomoniga joylashgan oval shakldagi kulrang modda to'plamidan iborat. (258-rasm). Uning oldingi uchi torayib ko'ruv bo'rtig'ning oldingi do'mboqchasini (*tuberculum anterius thalami*), orqa uchi esa kengayib ko'ruv bo'rtig'ining yostiqchasini (*pulvinar thalami*) hosil qiladi. Ko'ruv bo'rtig'ining ichki yuzasi III qorincha bo'shlig'ining yon devorini, ustki yuzasi esa yon qorinchalar markaziy qismining tubini hosil qiladi.

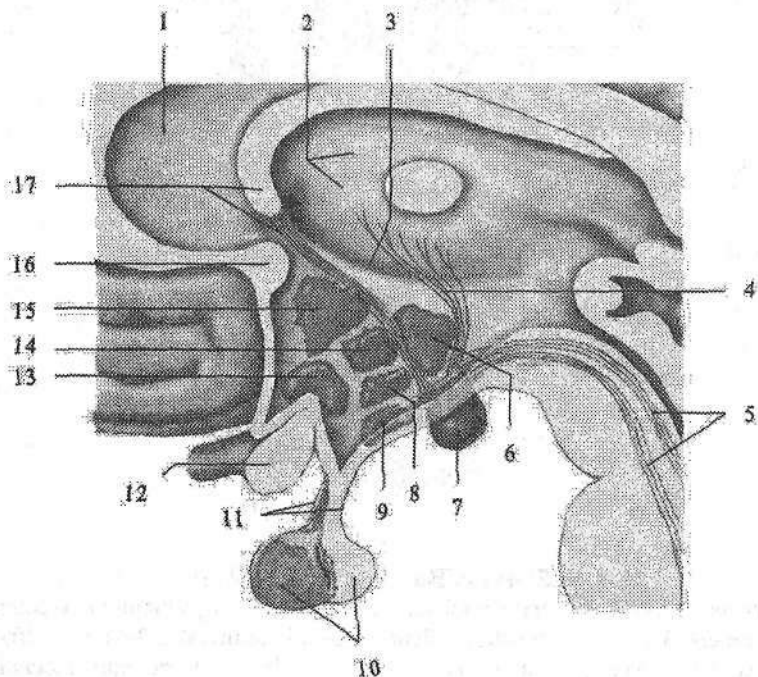


258-rasm. Ko'ruv bo'rtig'i sohasi.

1—corpus callosum; 2—caput nucleus caudati; 3—septum pellucidum; 4—columna fornicis; 5—tuberculum anterius thalami; 6—stria terminalis; 7—lamina affixa; 8—adhaesio interthalamica; 9—stria medullaris thalami; 10—trigonum habenulae; 11—pulvinar thalami; 12—corpus geniculatum laterale; 13—corpus geniculatum mediale; 14—brachium colliculi superioris; 15—brachium colliculi inferioris; 16—colliculus superior; 17—colliculus inferior; 18—cerebellum; 19—sulcus calcarinus; 20—cornu occipitalis ventriculi lateralis; 21—calcar avis; 22—trigonum collaterale; 23—glandula pinealis; 24—commissura habenularum; 25—commissura epithalamica; 26—hippocampus; 27—fimbria hippocampi; 28—gyrus dentatus; 29—v. interna cerebri; 30—cornu temporale ventriculi lateralis; 31—pes hippocampi; 32—v. thalamostriata superior; 33—plexus choroideus; 34—ventriculus tertius; 35—foramen interventriculare.

Uning ustki yuzasi ichki yuzasidan ingichka ko'ruv bo'rtig'ining mag'iz varaqlari (**stria medullaris thalami**) bilan ajrab turadi. O'ng va chap ko'ruv bo'rtiqlarining ichki yuzasi o'zaro ko'ruv bo'rtig'i orasidagi bitishma (**adhesio**

interthalamica) vositasida qoʻshiladi. Koʻruv boʻrtigʻining lateral yuzasi ichki gʻilofga tegib turadi. Pastdan va orqadan oʻrta miyaning qoplamasi bilan chegaralanadi. Koʻruv boʻrtigʻida 40 ga yaqin hujayralar toʻplami (oʻzaklar) boʻlib, ular oʻzaro yupqa oq modda qatlami vositasida ajralib turadi. Ularning asosiylari koʻruv boʻrtigʻining oldingi oʻzagi (**nuclei anteriores thalami**), boʻrtiqning medial oʻzaklari (**nuclei mediales thalami**), koʻruv boʻrtigʻning lateral oʻzaklari (**nuclei laterales thalami**), koʻruv boʻrtigʻning ventro-lateral oʻzaklari (**nucleus ventrales laterales**) va koʻruv boʻrtigʻining orqadagi oʻzakari (**nucleus posteriores thalami**)dir.



259-rasm. Boʻrtiq osti sohasi. Sagittal kesma.

1—septum pellucidum; 2—thalamus; 3—sulcus hypothalamicus; 4—fasciculus mamilothalamicus; 5—fasciculus mamilotegmentalis; 6—nucleus posterior hypothalami; 7—corpus mamillare; 8—nucleus ventromedialis hypothalami; 9—nucleus arcuatus hypothalami; 10—hypophysis; 11—infundibulum; 12—chiasma opticum; 13—nucleus supraopticus; 14—nucleus dorsomedialis; 15—nucleus paraventricularis hypothalami; 16—commissura anterior; 17—fornix.

Koʻruv boʻrtigʻining faoliyati juda muhimdir. U poʻstloq osti sezuv mar-kazi boʻlib, unda bosh miya poʻstlogʻiga boruvchi afferent yoʻllar tugaydi. Oldingi oʻzakda soʻrgʻichsimon tanadan keluvchi va koʻruv boʻrtigʻini hidlov

sohasi bilan bog'lovchi Vik-d-Azir yo'li tugasa, ventro-lateral o'zakda medial qovuzloq tugaydi.

Yostiqliqcha esa po'stloq osti ko'ruv markazi bo'lib, unda ko'ruv yo'li tolalari tugaydi.

Ko'ruv bo'rtig'ining orqa sohasi (*metathalamus*) juft lateral va medial tizzasimon tanalardan iborat. Tizzasimon tanalar cho'zinchoq oval shaklida bo'lib, o'rta miya tomidagi tepaliklar bilan ularning qo'lchalari vositasida bog'langan. Lateral tizzasimon tana (*corpus geniculatum laterale*) yuqorigi tepalik va yostiqliqcha bilan birgalikda po'stloq osti ko'ruv markazi, medial tizzasimon tana (*corpus geniculatum mediale*) pastki tepalik bilan birgalikda po'stloq osti eshituv markazi hisoblanadi.

Ko'ruv bo'rtig'i usti sohasiga (*epithalamus*) g'urrasimon bez (*glandula pinealis*) kiradi (250-, 258-rasm). U yugancha (*habenula*) yordamida o'ng va chap ko'ruv bo'rtig'ining medial yuzasiga birikadi. Yuganchani o'ng va chap ko'ruv bo'rtig'ining mag'iz varaqlariga birikkan joyida uchburchaksimon kengayma yugancha uchburchagi (*trigonum habenulae*) hosil bo'ladi. Yuganchaning oldingi g'urrasimon bez birikkan qismi o'zaro yuganchalarning bitishmasini (*commisura habenularum*) hosil qiladi. G'urrasimon bezning old va past tomonidan ko'ndalang yo'nalgan tolalar – orqa bitishma (*commissura posterior*) yoki epitalamik bitishma (*commissura epithalamica*) joylashgan.

Bo'rtiq osti sohasi (*hypothalamus*) III qorinchaning tubini hosil qilishda ishtirok etadi (259-rasm). Uning tarkibiga ko'ruv nervlar kesishmasi, ko'ruv yo'li, kulrang do'mboq, quyg'ich, gipofiz va so'rg'ichsimon tana kiradi. Bo'rtiq osti sohasi ikki: oldingi bo'rtiq osti sohasi (*regio hypothalamica anterior*) yoki ko'ruv qismi (*pars optica*) tarkibiga kulrang do'mboq (*tuber cinereum*), quyg'ich (*infundibulum*), gipofiz (*hypophysis*), ko'ruv nervlar kesishmasi (*chiasma opticum*) va ko'ruv yo'li (*tractus opticus*) kiradi. Orqa bo'rtiq osti sohasiga (*regio hypothalamica posterior*) yoki hidlov qismiga (*pars olfactoria*) so'rg'ichsimon tana, bo'rtiq osti sohasida (*regio subthalamica*) joylashgan Lyuis tanasi kiradi.

Gipotalamusda 30 dan ortiq o'zaklar bo'lib, ularning shakli va hajmi har xil. Ular joylashishiga qarab uch qismga: bo'rtiq osti sohasining oldingi maydoni (*area hypothalamica anterior*), bo'rtiq osti sohasining oraliq maydoni (*area hypothalamica intermedia*) va bo'rtiq osti sohasining orqa maydoni (*area hypothalamica posterior*) bo'linadi. Gipotalamusning nerv hujayralari sekret ishlab chiqarish xususiyatiga ega bo'lib, neyrosekretor hujayralar deb ataladi. Ularning sekret shu hujayralar tolalari orqali gipofizga boradi. Bu o'zaklarni gipotalamusning neyrosekretor o'zaklari deyiladi. Ularga gipotalamusning oldingi sohasida joylashgan ko'ruv bo'rtig'i ustidagi o'zak (*nucleus supraopticus*) va bo'rtiq osti sohasining qorincha atrofidagi o'zagi (*nucleus paraventricularis*) kiradi. Bu o'zaklar hujayralari o'siqlari gipotalamo-gipofizar dastani hosil qilib gipofizni orqa bo'lagida tugaydi. Gipotalamusni oraliq

sohasida: ravoqsimon o'zak (*nucleus arcuatus*), bo'rtiq osti sohasining oldingi medial o'zagi (*nucleus ventromedialis hypothalami*), bo'rtiq osti sohasining dorsal o'zagi (*nucleus dorsalis hypothalami*), quyg'ich o'zagi (*nucleus infundibularis*), kulrang tepalik o'zaklari (*nucleus tuberales*) joylashgan. Bo'rtiq ostining orqa hidlov sohasida joylashgan juft so'rg'ichsimon tana (*corpus mamillare*) diametri 0,5 sm keladigan yumaloq oq moddadan iborat. Oq moddaning ichida kulrang modda, so'rg'ichsimon tananing medial va lateral o'zaklari (*nucleus mamillaris medialis et lateralis*) joylashgan.

Oraliq miya ikkinchi miya pufagini devorlarini yon tomonga o'sishidan hosil bo'ladi. Ontogenezda uning qismlari bir xil taraqqiy etmaydi.

Yangi tug'ilgan chaqaloq oraliq miyasi nisbatan yaxshi rivojlangan bo'ladi. Ko'ruv bo'rtig'i bola 2 yoshga to'lgunicha tez o'sib, keyinchalik sekinlashadi. Uning kengligi 2 yoshda 3 marta, uzunligi esa 13 yoshda 2 marta kattalashadi, balandligi 40 % o'sadi. Yangi tug'ilgan chaqaloqda medial o'zak yaxshi rivojlangan bo'lsa, lateral o'zak va yostiqcha bola tug'ilganidan keyin tez o'sadi.

Tizzasimon tanalar yangi tug'ilgan chaqaloqda yaxshi rivojlangan bo'lib, keyinchalik asta-sekin kattalashadi.

Bo'rtiq osti sohasi ontogenezda juda erta (homila hayotini 2–3 oylarida) paydo bo'ladi. Yangi tug'ilgan bolada bo'rtiq osti sohasi o'zaklari hujayralari hali to'liq takomillashmagan bo'ladi. O'zaklarning taraqqiyoti va yetilishi har xil davrlarda tugaydi. Hid bilish faoliyati bilan bog'liq so'rg'ichsimon tana va Luis tanasi o'zaklarining rivojlanishi bola 3 yoshga to'lganida tugaydi. Kulrang do'mboq hujayralari 6 yoshlarda rivojlanadi. Bo'rtiq osti markaziy kulrang moddasining rivojlanishi balog'at davrida tugaydi.

Uchinchi qorincha

Uchinchi qorincha (*ventriculus tertius*) oraliq miyaning o'rtasida ingichka sagital yorig' shaklida joylashgan bo'lib (258-rasm), oltita devori tafovut qilinadi. Uning lateral devorini ko'ruv bo'rtig'ining medial yuzasi, hamda subfalamik sohaning hipotalamik egatdan (*sulcus hypothalamicus*) pastda joylashgan medial qismi hosil qiladi. Uchinchi qorinchaning oldingi devorini oxirgi yaproqcha (*lamina terminalis*), gumbaz ustunlari (*columna fornicis*) va oldingi bitishma (*commissura anterior*) hosil qiladi. Gumbaz ustunlari bilan ko'ruv bo'rtig'ining oldingi qismi o'rtasida qorinchalar orasidagi teshik (*foramen interventriculare*) joylashgan.

Uchinchi qorinchaning orqa devorini orqa bitishma (*commissura cerebri posterior*) va yuganchalar bitishmasi (*commissura habenularum*) chegaralaydi. Uning ostida o'rta miyaning suv yo'lini tirqishi yotadi. Orqa devorda ikkita chuqurcha: g'urrasimon bez ustidagi chuqurlik (*recessus suprapinealis*), hamda gurrasimon bez chuqurligi (*recessus pinealis*) bor. Uchinchi qorinchaning yuqori devorini qadoq tana va miya gumbazi ostida joylashgan uchin-

chi qorinchaning tomirli asosi (**tela choroidea ventriculi tertii**) va uni qoplagan epitelial qatlam (**lamina epithelialis**) hosil qiladi. Uchinchi qorinchaning pastki devorini esa boʻrtiq osti sohasi hosil qiladi. Bu yerda uchinchi qorincha: quygʻich botigʻi (**recessus infundibuli**) va supraoptik botiqlikni (**recessus supraopticus**) hosil qiladi.

Oxirgi miya

Oxirgi miya (**telencephalon**) oxirgi miya pufagining takomillashuvidan hosil boʻlib, miya qattiq pardasining bosh miya oʻrogʻi uni ikki yarim pallaga ajratadi. Bosh miya yarim pallasi bosh miyaning eng tez oʻsadigan qismidir. Homilada bosh miya yarim pallasi asta-sekin oʻsib, miyaning qolgan qismlarini xuddi plashga oʻxshab oʻrab oladi.

Homila hayotining uchinchi oyida u oraliq miya va talamuslarni, 4 oylikda toʻrttepalik, 6 oylikda miyacha ustiga kelib, 8-oyda uni oʻrab oladi (261-rasm). Homila davrida bosh miya yarim pallasining usti silliq boʻladi.

Homila hayotining ikkinchi oyi oxiri va uchinchi oyi boshida bosh miya yarim pallasining yon yuzasida chuqurcha paydo boʻladi. Bu yer keyinchalik orolchaga aylanib ketadi. Bosh miyaning boshqa qismlari oʻsib orolchanning ustini yopadi va toʻrt oylikda yon egat paydo boʻladi (260-rasm). Toʻrt oydan keyin birlamchi egatlar paydo boʻla boshlaydi. Dastlab tepa-ensa va pix egatlari, soʻng qadoq tana, dengiz oti egati va yonlama egatlar paydo boʻladi.

Oltinchi oyda markaziy egat, 7-8-oylarda esa qolgan ikkilamchi egatlar paydo boʻlib (261-rasm), bosh miyada odamga xos relyef hosil boʻladi. Bola tugʻilishidan avval (262-rasm) va hayotning birinchi haftalarida uchlamchi egatlar paydo boʻladi.

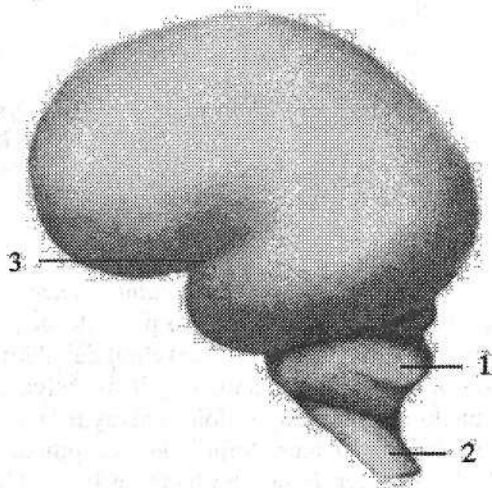
260-rasm. 4 oylik homila bosh miyasining ustki lateral yuzasi.

Chap tomondan koʻrinishi.

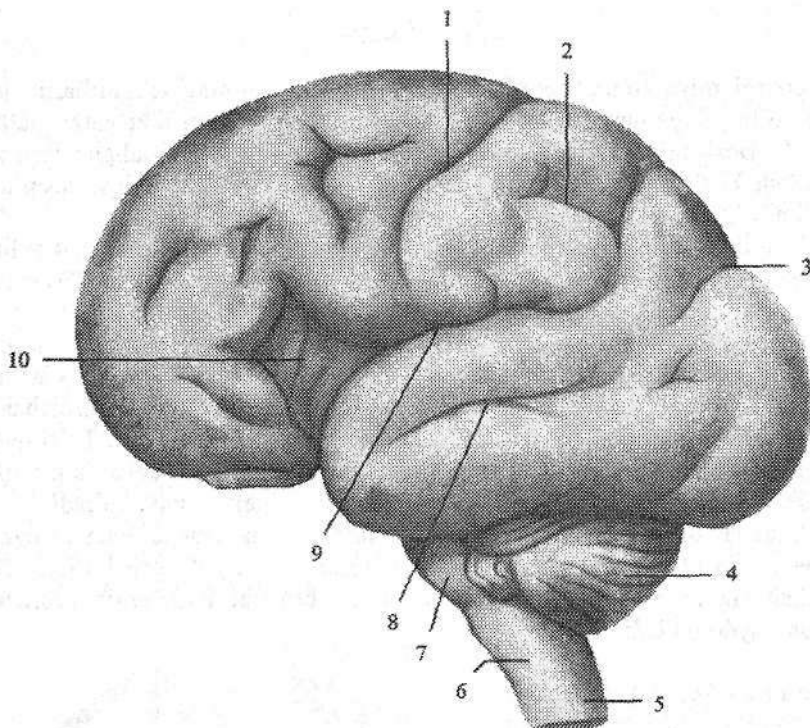
1—cerebellum; 2—truncus encephali;
3—sulcus lateralis.

Keyingi davrlarda bosh miya yarim pallasining yuzasi yangi egatlarni paydo boʻlishi va bor egatlarning chuqurlashuvi hisobiga oʻzgaradi.

Bosh miya yarim pallasining ayrim boʻlaklari ontogenezdada bir xil oʻsmaydi. Eng yosh hisoblangan peshona boʻlagi boshqalarga nisbatan tez oʻsadi va hajmi jiha-



tidan po'stloq umumiy yuzasining 29 %ini tashkil qiladi. Katta yoshdagi odamlarda peshona bo'lagi og'irligi 450 g, tepa bo'lagi 251 g, chakka va ensa bo'laklari birgalikda 383 g ni tashkil qiladi. Har bir bosh miyaning yarim pallasi quyidagi qismlardan iborat: 1. Plashch (**pallium**); 2. Hidlov miyasi (**rhinencephalon**); 3. Yon qorincha (**ventriculus lateralis**); 4. Bazal o'zaklar.



261-rasm. 8 oylik homila bosh miyasining ustki lateral yuzasi.

Chap tomondan ko'rinishi.

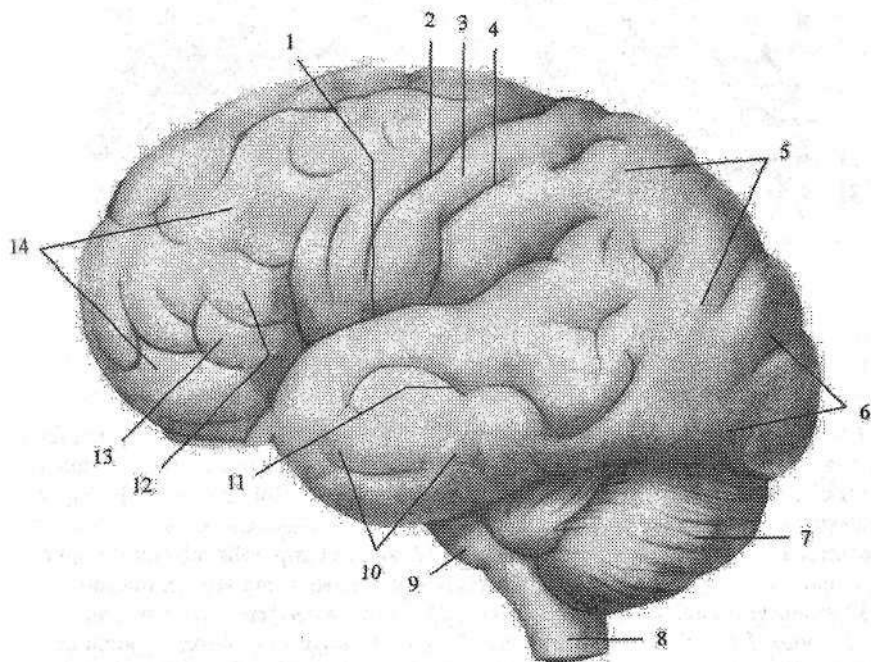
- 1—sulcus centralis; 2—sulcus intraparietalis; 3—sulcus parietooccipitalis; 4—cerebellum;
5—medulla spinalis; 6—medulla oblongata; 7—pons; 8—sulcus temporalis superior;
9—sulcus lateralis; 10—insula.

Bosh miya yarim pallasining yuzasi har xil chuqurlikdagi va uzunlikdagi egatlar yordamida juda ko'p bosh miyaning pushtalarga bo'linadi. Bosh miyaning pushtasi (**gyrus cerebri**) deb ikkita egat o'rasida joylashgan miyaning ko'tarilib chiqqan qismiga aytiladi. Miya egatlari uch guruhga bo'linadi. Birlamchi egatlar chuqur, doim uchraydi va ontogenezda erta paydo bo'ladi. Ikki-lamchi egatlar ham doim uchraydi, ontogenezda kechroq paydo bo'ladi. Uchlamchi egatlar doimiy bo'lmay, turli shaklda uchraydi. Bosh miya yarim pallasi tashqi tomondan 2–4 mm qalinlikdagi bosh miya po'stlog'i (**cortex cerebri**)

bilan qoplangan. Har bir bosh miya yarim pallasida uchta: qavariq ustki lateral yuzasi (*facies superolateralis hemispherii cerebri*), yassi medial yuzasi (*facies medialis hemispherii cerebri*) va pastki yuzasi (*facies inferior hemispherii cerebri*) tafovut qilinadi.

Bosh miya yarim pallasining pastki yuzasi kalla asosining ichki yuzasiga mos murakkab tuzilishga ega. Bosh miya yarim pallasining chetlari uning yuzalarini bir-biridan ajratib turadi.

Uning ustki lateral yuzasi medial yuzasidan ustki cheti (*margo superior*) bilan, medial yuzasi pastki yuzasidan pastki yuzasidagi medial cheti (*margo inferomedialis*) bilan, pastki yuzasi ustki lateral yuzasidan pastki yuzasidagi lateral cheti (*margo inferolateralis*) bilan ajralib turadi. Bosh miya yarim pallasining oldinga va orqaga chiqqan qismlari qutblar deb ataladi. Uchta: peshona qutbi (*polus frontalis*), ensa qutbi (*polus occipitalis*) va chakka qutbi (*polus temporalis*) tafovut qilinadi.

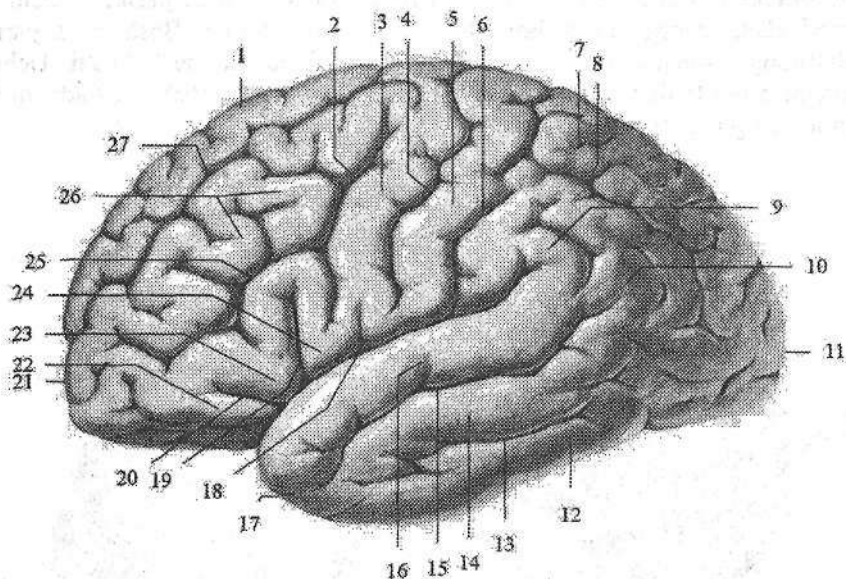


262-rasm. 9 oylik homila bosh miyasining ustki lateral yuzasi.

Chap tomondan ko‘rinishi.

- 1–sulcus lateralis; 2–sulcus centralis; 3–gyrus postcentralis; 4–sulcus postcentralis;
 5–lobus parietalis; 6–lobus occipitalis; 7–cerebellum; 8–medulla oblongata;
 9–pons; 10–lobus temporalis; 11–sulcus temporalis superior; 12–pars triangularis;
 13–pars opercularis; 14–lobus frontalis.

Har bir bosh miya yarim pallasi chuqur egatlar yordamida beshta: peshona, tepa, ensa, chakka bo'laklari va orolchaga bo'linadi. Bosh miya yarim pallasining ustki lateral yuzasida (263-rasm) frontal sathda joylashgan markaziy yoki Roland egati (**sulcus centralis**) peshona bo'lagini tepa bo'lagidan ajratib turadi. Bu egat yarim pallaning medial yuzasining yuqori qismidan boshlanib, yon egatgacha boradi. Tepa bo'lak ensa bo'lakdan medial yuzada joylashgan tepa-ensa egatidan (**sulcus parietooccipitales**) boshlanib, pastga tomon yo'nalgan shartli chiziq yordamida ajraladi. Chakka bo'lakni boshqa bo'laklardan lateral egat (**sulcus lateralis**) ajratib turadi.



263-rasm. Bosh miya yarim pallasining ustki lateral yuzasi egat va pushtalari.

1—gyrus frontalis superior; 2—sulcus precentralis; 3—gyrus precentralis; 4—sulcus centralis; 5—gyrus postcentralis; 6—sulcus postcentralis; 7—lobulus parietalis superior; 8—sulcus intraparietalis; 9—gyrus supramarginalis; 10—gyrus angularis; 11—polus occipitalis; 12—gyrus temporalis inferior; 13—sulcus temporalis inferior; 14—gyrus temporalis medius; 15—sulcus temporalis superior; 16—gyrus temporalis superior; 17—polus temporalis; 18—sulcus lateralis; 19—ramus ascendens; 20—ramus anterior; 21—polus frontalis; 22—pars orbitalis; 23—pars triangularis; 24—pars opercularis; 25—sulcus frontalis inferior; 26—gyrus frontalis medius; 27—sulcus frontalis superior;

Miya yarim pallasining peshona bo'lagi (**lobus frontalis**) old tomonda peshona qutbini (**polus anterior**) hosil qiladi (263-rasm). Peshona bo'lagida markaziy egatga parallel holda markaz oldi egati (**sulcus precentralis**) yotadi. Bu egat ko'pincha o'rtasida ikkita alohida qismga bo'linadi. Markaz oldi egatidan oldinga qarab ustki va pastki peshona egatlari (**sulcus frontalis superior et**

inferior) yo'naladi. Bu egatlar peshona bo'lagining ustki lateral yuzasini pushtalarga ajratadi. Markaziy va markaz oldi egatlari o'rtasida markaz oldi pushtasi (**gyrus precentralis**) joylashadi. Ustki peshona egatidan yuqorida ustki peshona pushtasi (**gyrus frontalis superior**) yotadi. Ustki va pastki peshona egatlari o'rtasida o'rta peshona pushtasi (**gyrus frontalis medius**), pastki peshona egatidan pastda pastki peshona pushtasi (**gyrus frontalis inferior**) joylashgan. Pastki peshona pushtasini lateral egatdan kiruvchi ko'tariluvchi shox (**ramus ascendens**) va oldingi shox (**ramus anterior**) uchta mayda pushtaga ajratadi. Markaz oldi pushtasining pastki qismi bilan ko'tariluvchi shox o'rtasida joylashgan orolchani ustidan yopib turuvchi qobiq qismi (**pars opercularis**), ko'tariluvchi va oldingi shoxlar o'rtasidagi uchburchakli qismi (**pars triangularis**), oldingi shoxdan pastdagisi ko'z kosasi usti qismi (**pars orbitalis**) tafovut qilinadi.

Tepa bo'lagida (**lobus parietalis**) markaziy egatga parallel joylashgan markaz orqasidagi egat (**sulcus postcentralis**) bo'lib, ular o'rtasida markaz orqasidagi pushta (**gyrus postcentralis**) yotadi (263-rasm). Bu pushta yarim-sharlarning medial yuzasiga davom etadi va peshona bo'lagining markaz oldi pushtasiga qo'shilib markaz atrofidagi bo'lakchani (**lobulus paracentralis**) hosil qiladi.

Markaz orqa egatidan orqaga yo'naluvchi tepa bo'lagining ichidagi egat (**sulcus intraparietalis**) tepa bo'lagini ustki va pastki tepa bo'lakchalariga (**lobulus parietales superior et inferior**) bo'ladi. Pastki tepa bo'lakchasi ikki pushtaga: lateral egatning uchini o'ragan qirg'oq usti pushtasi (**gyrus supra-marginalis**) va ustki chakka egati uchini o'ragan burchakli pushtasiga (**gyrus angularis**) bo'linadi.

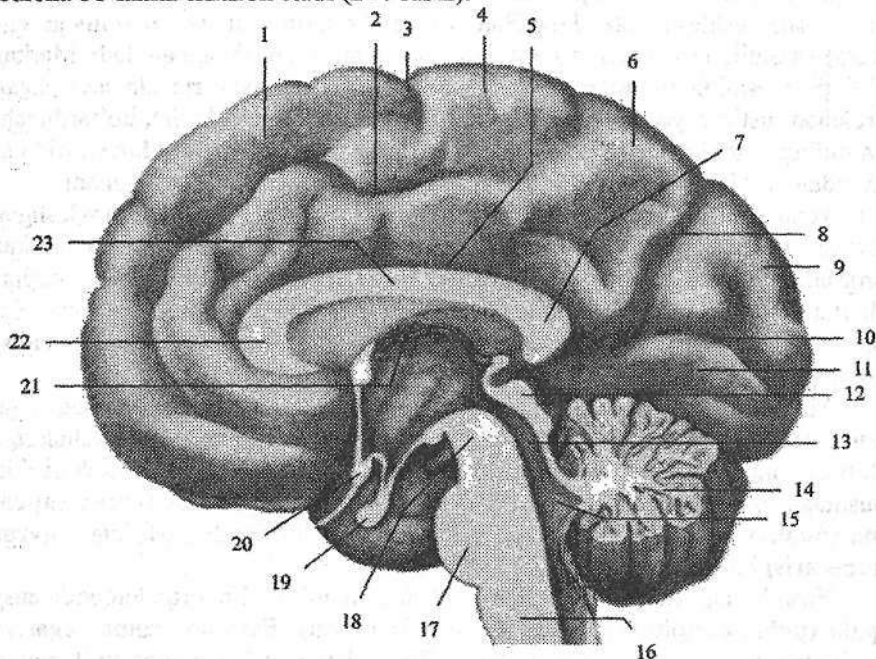
Ensa bo'lagi (**lobus occipitalis**) nisbatan kichik bo'lib, orqa tomonda ensa qutbi (**polus occipitalis**) bo'lib tugaydi (263-rasm). Ensa bo'lagining egat va pushtalari juda o'zgaruvchan bo'ladi. Boshqalarga nisbatan tepa bo'lagining ichidagi egatining davomi bo'lgan ko'ndalang ensa egati (**sulcus occipitalis transversus**) yaxshi bilinadi.

Chakka bo'lagining (**lobus temporalis**) oldingi qismi chakka qutbini (**polus temporalis**) hosil qiladi (263-rasm). Chakka bo'lagining ustki lateral yuzasida lateral egatga parallel joylashgan ustki va pastki chakka egatlari (**sulcus temporalis superior et sulcus temporalis inferior**) joylashgan. Lateral egat bilan ustki chakka egati o'rtasida ustki chakka pushtasi (**gyrus temporalis superior**) yotadi. O'rta chakka pushtasi (**gyrus temporalis medius**) ustki va pastki chakka egatlari o'rtasida joylashsa, pastki chakka pushtasi (**gyrus temporalis inferior**) yuqoridan pastki chakka egati bilan chegaralanadi.

Orolcha bo'lagi (**lobus insularis**) yon egatning tubida joylashgan bo'lib, uni ko'rish uchun peshona, tepa va chakka bo'laklarining yopqich (**operculum**) qismini olib tashlash kerak bo'ladi. Orolcha boshqa bo'laklardan chuqur orolchanning halqasimon egati (**sulcus circularis insulae**) vositasida ajralib turadi. Orolchanning markaziy egati (**sulcus centralis insulae**) uni ikki bo'lakka ajra-

tadi. Orqa bo'lagida orolchanning uzun pushtasi (*gyrus longus insulae*), oldingi bo'lagida esa orolchanning kalta pushtalari (*gyri breves insulae*) joylashgan. Orolchanning oldingi pastki qismida egatlar bo'lmay uncha katta bo'lmagan orolcha ostonasi (*limen insulae*) bo'ladi.

Miya yarim pallasining medial yuzasini hosil qilishda orolchadan tashqari barcha bo'laklar ishtirok etadi (264-rasm).



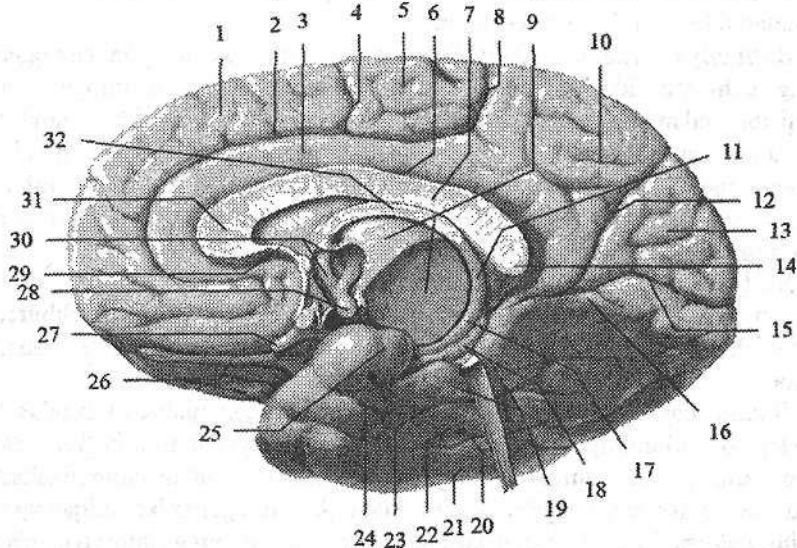
264-rasm. 9 oylik homila bosh miyasining medial yuzasi.

O'ng tomondan ko'rinishi.

1—gyrus frontalis superior; 2—sulcus cinguli 3—sulcus centralis; 4—lobulus paracentralis; 5—sulcus corporis callosi; 6—precuneus; 9—splenium corporis callosi; 8—sulcus parietooccipitalis; 9—cuneus; 10—sulcus calcarinus; 11—gyrus lingualis; 12—lamina tecti; 13—aqueductus mesencephali; 14—cerebellum; 15—ventriculus quartus; 16—medulla oblongata; 17—pons; 18—pedunculus cerebri; 19—hypophysis; 20—chiasma opticus; 21—tela chorioidea; 22—genu corporis callosi; 23—truncus corporis callosi.

Bu yuzada joylashgan qadoq tana egati (*sulcus corporis callosi*) qadoqsimon tanani yarim pallaning boshqa qismlaridan ajratib turadi. Orqa tomonda bu egat qadoqsimon tana kengaymasini aylanib o'tib, pastga va oldinga tomon yo'nalib dengiz oti egatiga (*sulcus hippocampalis*) davom etadi. Qadoq tana egatiga parallel yo'nalgan belbog' egati (*sulcus cinguli*) belbog' pushtasini (*gyrus cinguli*) chegaralab turadi. Qadoqsimon tana kengaymasi sohasida belbog'

pushtasidan yarimsharlarning ustki chekkasiga tomon yuqoriga va orqaga qarab yoʻnalgan chekkadagi shox (*ramus marginalis*) chiqadi. Qadoqsimon tana kengaymasidan orqa va past tomonda belbogʻ pushtasi torayib, belbogʻ pushtasining boʻgʻizini (*istmus gyri cinguli*) hosil qiladi. U pastga va oldinga yoʻnalib, biroz kengaygan yuqoridan dengiz oti egati bilan chegaralangan dengiz oti atrofidagi pushtaga (*gyrus parahippocampalis*) aylanib ketadi. Belbogʻ pushtasi, belbogʻ pushtasining boʻgʻizi va dengiz oti pushtasi birlashib gumbaz shaklini oladi. Ularni qoʻshib gumbaz pushtasi (*gyrus fornicatus*) deb ataladi. Dengiz oti egati ichida mayda koʻndalang egatlar bilan boʻlingan kulrang hoshiya boʻlib, uni tishsimon pushta (*gyrus dentatus*) deyiladi. Bosh miya yarim pallasining medial yuzasining belbogʻ egati bilan ustki cheti oʻrtasidagi soha peshona va tepa boʻlaklariga taalluqli. Markaziy egatning oldingi qismida ustki peshona pushtasi joylashsa, markaziy egat bilan chekkadagi shox oʻrtasida markaz atrofidai boʻlakcha (*lobulus paracentralis*) joylashgan.



265-rasm. Bosh miya yarim pallasining medial yuzasi.

- 1—gyrus frontalis superior; 2—sulcus cinguli 3—gyrus cinguli; 4—sulcus centralis; 5—lobulus paracentralis; 6—sulcus corporis callosi; 7—truncus corporis callosi; 8—ramus marginalis; 9—thalamus; 10—precuneus; 11—crus fornicis; 12—sulcus parietooccipitalis; 13—cuneus; 14—splenium corporis callosi; 15—sulcus calcarinus; 16—gyrus lingualis; 17—columna fornicis; 18—gyrus dentatus; 19—gyrus parahippocampalis; 20—sulcus occipitotemporalis; 21—gyrus occipitotemporalis lateralis; 22—gyrus occipitotemporalis medialis; 23—sulcus collateralis; 24—sulcus rhinalis; 25—uncus; 26—tractus olfactorius; 27—n. opticus; 28—corpus mamillaris; 29—rostrum corporis callosi; 30—columna fornicis; 31—genu corporis callosi; 32—corpus fornicis.

Chekkadagi shox bilan tepa-ensa egati (**sulcus parietooccipitalis**) oʻrtasida pona oldi sohasi (**precuneus**) yotadi.

Bosh miya yarim pallasi medial yuzaning ensa sohasida tepa-ensa egati bilan oʻtkir burchak hosil qilib qoʻshilgan pix egati (**sulcus calcarinus**) boʻlib, ular oʻrtasida uchburchak shaklda pona (**cuneus**) joylashgan. Pix egati ostida tilsimon pushtasi (**gyrus lingualis**) joylashgan boʻlib, uni past tomondan yonlama egat (**sulcus collateralis**) chegaralaydi.

Bosh miya yarim pallasining ostki yuzasining oldingi qismlarini peshona boʻlagi hosil qiladi. Bu yerda bosh miyaning boʻylama tirqishiga parallel joylashgan hid biluv egati (**sulcus olfactorius**) boʻlib, unda hidlov piyozchasi va hidlov yoʻli yotadi. Bosh miyaning boʻylama tirqishi va hidlov egati oʻrtasida toʻgʻri pushta (**gyrus rectus**) joylashgan. Peshona boʻlagining hidlov egatidan tashqarida joylashgan sohasi uncha chuqur boʻlmagan koʻz kosasi sohasidagi egatlar (**sulci orbitales**) bilan bir necha oʻzgaruvchan koʻz kosasi sohasidagi pushtalarga (**gyri orbitales**) boʻlinadi.

Bosh miya yarim pallasining ostki yuzasini orqa qismida yonlama egatning oldingi uchi sohasida burun egati (**sulcus rhinalis**) boʻlib, u ilmoqni (**uncus**) tashqi tomondan chegaralab turadi. Yonlama egatdan tashqarida medial ensa-chakka pushtasi (**gyrus occipitotemporalis medialis**) yotadi. Bu pushtani tashqi tomondan lateral ensa-chakka egati (**sulcus occipitotemporalis lateralis**) chegaralaydi. Undan tashqarida esa lateral ensa-chakka pushtasi (**gyrus occipitotemporalis lateralis**) joylashgan.

Bosh miyaning limbik tizimi tarkibiga quyidagi hosilalar kiradi: hid bilish nervining soʻgʻoni (**bulbus olfactorius**), hid bilish yoʻli, hid bilish uchburchagi, oldingi ilma-teshik modda, belbogʻ pushtasi, dengiz oti pushtasi, tishsimon pushta.

Homila hayotining 7–8 oylarida bosh miya yarim pallasi yuzasida katta yoshdagi odamlarnikiga xos relyef hosil boʻladi. 7 yoshgacha boʻlgan davrda yarimsharlar relyefi murakkablashib boradi. Egatlar uzayib chuqurlashadi va shoxlanadi. Pushtalar kengayib qalinlashadi. Asosiy egatlardan chiqayotgan va alohida uchlamchi egatlar soni koʻpayadi. Yarim pallasining umumiy yuzasi 9–10 oylarda 2 marta, 9 yoshda 3–4 marta kattalashadi.

Bosh miya poʻstlogʻi

Bosh miya poʻstlogʻi (**cortex cerebri**) miya yarim pallasining ustidan qoplagan kulrang modda qatlami boʻlib, juda murakkab hayotiy vazifani bajaradi. U organizmning hamma qismlari va tashqi muhitdan nerv yoʻllari va sezgi aʼzolari orqali kelayotgan taʼsirlarni qabul qiladi, ularni tahlil qilib, bir-biriga bogʻlaydi (sintez). Buning natijasida odam organizmi tashqi muhit taʼsiriga moslashish xususiyatiga ega boʻladi.

Amfibiyalarda miya po'stlog'i yo'q. Reptiliyalarning miya po'stlog'i juda sodda bo'lib, 2-3 qavat hujayralardan tashkil topgan.

Sut emizuvchi hayvonlarning bosh miya po'stlog'i bosh miya yarim pallasining ko'p qismini qoplaydi va 6 qavatdan iborat.

Odamda bosh miya po'stlog'i sekin-asta taraqqiy etadi. 2 oylik homilada bosh miya po'stlog'i bo'lmaydi Neyroblastlar qorinchalar ependimasi ostida joylashgan bo'ladi. Homila 3 oylik bo'lganida nerv hujayralari oxirgi miyaning yuzasiga o'sib chiqiboshlaydi va po'stloq plastinkasi paydo bo'ladi. Po'stloq plastinkasi dastlab bir qavat bo'lib, keyinchalik 6 qavatga bo'linadi. Odamning bosh miya po'stlog'i juda yaxshi taraqqiy etgan. Uning qalinligi bosh miya yarim pallasining turli qismlarida har xil 1,25 mm dan 4 mm, ba'zi yerlarda 6 mm gacha. Eng qalin po'stloq markaz oldi, markaz orqa pushtalari va markaz yon bo'lakchasi sohasida bo'ladi. Bosh miya pushtalarining ustki qismda po'stloq qalin, bosh miyaning egatlarida esa yupqa bo'ladi. Bosh miya po'stlog'i 9-14 mld nerv hujayralarining yig'indisidan iborat bo'lib, ular orasida nerv tolalari ham bor. Nerv tolalarining massasi po'stloq umumiy massasining 26/27 qismini tashkil qiladi. Bosh miya po'stlog'ining umumiy massasi 581 g, umumiy hajmi 560 sm³. Agar bosh miya po'stlog'i nerv hujayralarining tanasini ajratsak, uning umumiy hajmi 20 sm³, og'irligi 21 g bo'ladi.

Bosh miya po'stlog'i qadimgi (paleocortex) va yangi po'stloqqa (neocortex) bo'linadi. Qadimgi po'stloqqa hid bilish miyasi po'stlog'i kirib, har xil tuzilishga ega ikki qismga: qadimgi po'stloq (paleocortex) va eski po'stloqqa (archicortex) bo'linadi. Qadimgi po'stloqqa peshona bo'lagining bulbus olfactorius ga yaqin turgan qismi kirib judda sodda tuzilishga ega, qavatlarga bo'linmagan. Eski po'stloq ancha murakkab tuzilishga ega, ammo unda nerv hujayralari kam bo'ladi. Eski po'stloq 2-3 qavatga bo'lingan. Unga dengiz oti, tishsimon, gumbaz pushtasi va uning ilmog'ini kulrang moddalari kiradi.

Yangi po'stloqqa odamning bosh miya yarim pallasini po'stlog'i kirib, juda yaxshi taraqqiy etgan 6 qavatdan iborat. Bu qavatlar o'zaro tarkibiga kiruvchi hujayralarning shakli bilan farq qiladi (266-rasm).


1. Molekulyar hujayradan tashkil topgan qatlam (lamina molecularis) yumshoq parda ostida joylashgan. U asosan bir-biri bilan zich to'x kabi to'qilib ketgan nerv tolalari va ular o'rtasida joylashgan kam sonli mayda nerv hujayralaridan iborat.

2. Donador hujayradan tashkil topgan tashqi qatlam (lamina granularis externa) juda ko'p yumaloq va uchburchak shakldagi hujayralar alohida-alohida donachalardek tarqoq holda joylashgan.

3. Piramidasiyon hujayradan tashkil topgan tashqi qatlam (lamina pyramidalis externa). Bu qavatda kichik va o'rta kattalikdagi piramida hujayralari tarqoq holda joylashgan.

4. Donador hujayradan tashkil topgan ichki qatlam (**lamina granularis interna**) xuddi ikkinchi qavat singari tarqoq joylangan mayda hujayralardan iborat.

5. Piramidasimon hujayradan tashkil topgan ichki qatlam (**lamina pyramidalis interna**). Bu qavatda kichik piramida hujayralardan tashqari yirik Bets piramida hujayralari bo'lib, ular markaz oldi pushtasi va markaz yon bo'lagida uchraydi.



266-rasm. Bosh miya po'stlog'ining tuzilishi.

1—lamina molecularis; 2—lamina granularis externa; 3—lamina pyramidalis externa; 4—lamina granularis interna; 5—lamina pyramidalis interna; 6—lamina multiformis.

6. Ko'p qirrali hujayralardan tashkil topgan qatlam (**lamina multiformis**). Bu qavatda turli shakldagi hujayralar bo'lib, ular oq modda bilan yonma-yon turadi.

Bu 6 qavatning pastki (5–6 chisi) efferent yo'llarining boshlanish qismi bo'lsa, o'rta (3–4) qavatlar esa afferent yo'llar bilan bog'langandir. Yuqorigi (1–2) qavatlar esa po'stloqni bir-biri bilan bog'lovchi assosiativ yo'llarni hosil qiladi.

Yangi tug'ilgan chaqaloqda po'stloq yaxshi takomillashmagan bo'lib 2–3 yoshlarda yetiladi. Bolalikning keyingi davrlarida egat va pushtalarning o'sishi munosabati bilan miya po'stlog'i yuzasi kattalashadi va tuzilishi murakkablashib ma'lum soha va maydonlarga bo'linadi.

Bosh miya po'stlog'ida markazlarning joylashuvi

Bosh miya markazlarining joylashuvini o'rganish jarayonida biz organizmning o'zida bo'layotgan o'zgarishlar va tashqi muhitning organizmga ta'siriga moslashuvida ro'y beradigan nerv boshqaruvida qaysi markazlarning qanday ahamiyati borligini bilamiz.

Bosh miya po'stlog'i markazlarini I.P.Pavlov analizatorning miyadagi oxirgi qismi deb atagan. Analizator bu murakkab nerv mexanizmi bo'lib, u tashqi qabul qiluvchi apparatdan boshlanib miyada tugaydi. Analizator yordamida tashqi muhitning murakkab ta'siri alohida qismlarga bo'linadi va tahlil qilinadi. Boshqa analizatorlar bilan aloqada ma'lum ish bajariladi. Miya markazi tekis chegaraga ega bo'lmay, «o'zak» hamda «yoyilgan» qismlardan tashkil topadi. O'zak retseptorning po'stloqdagi to'g'ri va chuqur proeksiyasi bo'lib, yuqori tahlil qiluvchi asosiy qism hisoblanadi. Yoyilgan elementlar o'zak atrofida joylashgan bo'lib, ularda ancha sodda va elementar tahlil sodir bo'ladi. Markazning o'zak qismi shikastlanganda yoyilgan elementlar ma'lum darajada o'zakning yo'qolgan faoliyatini qoplab turadi. Har xil analizatorlarning yoyilgan elementlari egallagan sohasi bir-biriga qo'shilib ketadi. Hozirgi vaqtda miya po'stlog'i bir butun qabul qiluvchi yuza hisoblanadi.

I. Ichki analizatorlarning po'stloqdagi markazlari

1. Harakat analizatorining o'zagi peshona bo'lagining markaz oldi pushtasi va bosh miya yarim pallasining medial yuzasidagi markaz atrofidagi bo'lakda (**lobulus paracentralis**) joylashgan. Bu sohada harakat analizatori o'zagi hujayralari po'stloqning o'rta qismlarida yotadi. Uning chuqur qavatlarida (5–6 qavat) katta piramida (Bets) hujayralari joylashgan. Ularni I.P.Pavlov po'stloqni po'stloq osti markazlari, bosh miya nervlarining o'zaklari va orqa miyaning oldingi shoxlari bilan qo'shuvchi oraliq neyron deb hisoblaydi. Markaz oldi pushtada odam tanasining qismlari boshi pastga, oyog'i yuqoriga qaragan holatda joylashgan. O'ng markaz tananing chap tomonini, chap markaz esa o'ng tomonini boshqaradi, chunki piramida o'tkazuv yo'li uzunchoq va orqa miyada kesishadi. Tana mushaklari, hiqildoq va halqum mushaklari ikkala yarim palla ta'siri ostida bo'ladi.

2. Bosh va ko'zni bir vaqtda qarama-qarshi tomonga harakatini ta'minlovchi analizatorning o'zagi peshona bo'lagining o'rta peshona pushtasining orqa qismida (harakat oldi zonasi, 9-soha) joylashgan.

3. Ma'lum bir maqsad uchun qilinadigan harakatlar analizatorining o'zagi o'naqaylarda chap yarim pallaning pastki tepa bo'lakchasining qirg'oq usti pushtasida joylashgan. Bunday murakkab harakat odam hayotida bir turdagi ishni ko'p qaytarishi, tajriba markaz oldi pushtasi bilan qirg'oq usti pushtasi o'rtasida hosil bo'ladigan vaqtincha aloqalar natijasida hosil bo'ladi. Bu markaz

birinchi signal tizimi markazlari, so'ngra ikkinchi signal tizimi markazlari paydo bo'ladi. Ikkinchi signal tizimi markazlarining taraqqiyoti va takomillashuvi tashqi muhitga, turmush sharoitiga bog'liq. Ikkinchi signal tizimi paydo bo'lishi uchun bola boshqa odamlar bilan aloqada bo'lishi, so'zlashni va yozishni o'rganishi kerak. So'zlash jarayoni murakkab bo'lib, uni bajarishda butun po'stloq qatnashadi, ammo ma'lum bir sohalar asosiy bo'ladi. Bu sohalar so'z analizatorlarining o'zaklari hisoblanadi.

Ikkinchi signal tizimi markazlari

1. So'z bo'g'inlarining harakat analizatori o'zagi pastki peshona pushtasining orqa qismida (44-soha, Brok pushtasi) joylashgan bo'lib, harakat markazining pastki qismiga yaqin turadi. Bu yerda so'z bo'g'ini, so'zlarni hosil qilishda ishtirok etadigan lab, til, hiqildoq mushaklaridan keladigan qo'zg'atishlar tahlil qilinadi. Bu markaz jarohatlanganda odam har xil tovushlar chiqaradi, ammo ulardan so'z hosil qila olmaydi. Buni harakat afaziyasi deyiladi. 44-sohaning oldida 45-soha joylashgan bo'lib, u jarohatlanganda odam so'zlaridan gap tuza olmaydi. Buni agramatizm deyiladi.

2. Og'zaki so'zlashning eshituv analizatori o'zagi eshituv a'zosi bilan bog'liq bo'lgani uchun eshituv analizatoriga yaqin joyda, ustki chakka pushtasining orqa qismida (42-soha, Verneke markazi) joylashgan. Bu markaz yordamida odam so'zlash vaqtida tovush past balandligini tartibga solib turadi va boshqa odamni tushinadi. Agar u jarohatlansa odamning tovushni eshitish qobiliyati yo'qolmagan holda, so'zlarni tushinish qobiliyati yo'qoladi. Buni so'z so'qovligi yoki sensor afaziya deyiladi.

3. Odam o'z taraqqiyotida faqat so'zlashni emas, balki yozishni ham o'rganagan. Harflarni yozish qo'lning ma'lum bir harakatini talab qiladi, bu esa umumiy harakat analizatori bilan bog'liq. Shuning uchun yozma so'zning harakat analizatori o'zagi o'rta peshona pushtasining orqa qismida markaz oldi pushtasiga yaqin joylashgan. Bu analizatorning faoliyati qo'lni ma'lum bir maqsad bilan qilinadigan harakati markazi (40-soha *gyrus supramarginalis*) bilan bog'langan. U markaz jarohatlanganda umumiy harakat yo'qolmaydi, ammo qo'lning harflarni yoki shakllarni yozaoladigan nozik harakatlari yo'qoladi. Bu holatni agrafiya deyiladi.

4. Yozma so'zning ko'ruv analizatori o'zagi pastki tepa bo'lakhasida (*gyrus angularis* 39-soha) joylashgan bo'lib, ko'ruv analizatori bilan bevosita bog'liq. Bu markaz jarohatlanganda, odamni ko'rish qobiliyati yo'qolmagan holda, o'qish qobiliyati yo'qoladi. Bu holni aleksiya deyiladi.

Odamning ikkinchi signal tizimi markazlari ikkala yarim pallada bo'ladi, lekin bir tomonda ko'proq taraqqiy etgan (o'naqaylarda chap tomonda, chapaylarda o'ng tomonda) bo'ladi.

Analizatorlarning po'stloq markazlari taraqqiyoti

1. Harakat analizatorining o'zagi 7-10 yoshlarda takomillashib bo'ladi.
2. Ma'lum maqsad bilan qilinadigan harakat markazi yangi tug'ilgan chaqaloqda bo'lmaydi. Bola hayotining birinchi ikki yilida markaz oldi pushtasi bilan aloqa, uch yoshlarda esa ma'lum bir maqsad bilan harakat markazi paydo bo'ladi.
3. Sezgi analizatori sohasida po'stloq sitoarxitektonikasi ikki yoshda kattalarnikiga o'xshash tuzilishga ega bo'ladi.
4. Buyumlarni paypaslab bilish (stereognoziya) analizatori o'zagi bola hayotining 2-4 yoshlarida to'liq hosil bo'ladi.
5. Yangi tug'ilgan chaqaloq eshituv analizatori o'zagi shartli reflektor faoliyatiga moslashgan bo'ladi. 2-3 yoshlarda ikkinchi signal tizimi rivojlanadi va markaz takomillashadi.
6. Yangi tug'ilgan chaqaloq ko'ruv analizatori o'zagining sitoarxitektonikasi kattalarnikiga o'xshagan bo'ladi. Keyingi davrlarda o'zak tarkibi tashqi muhit ta'sirida takomillashib boradi.

Ikkinchi signal tizimi analizatorlarining markazlari taraqqiyoti quyidagicha bo'ladi:

1. So'z bo'g'inlarining harakat analizatori (Brok pushtasi) uch yoshlarda takomillashadi.
2. Yozma so'zning harakat analizatori 7 yoshda paydo bo'ladi.
3. Og'zaki so'zlashning eshituv analizatorini o'zagi bola hayotining birinchi yilida takomillashadi.
4. Yozma so'zning ko'ruv analizatori 7 yoshgacha paydo bo'ladi.

Bosh miya yarim pallasining oq moddasi

Bosh miya yarim pallasining ust tomondan qoplagan po'stloq ostida oq modda qatlami yotadi. Yarim pallaning oq moddasi bir-biri bilan kesishib joylashgan, vazifasi, yo'nalishi va kelib chiqishi jihatidan bir-biriga o'xshamagan nerv tolalardan iborat. Bu nerv tolalarini uch asosiy tizimga ajratish mumkin.

Assotsiativ tolalar bitta yarim pallaning turli qismlarini bir-biri bilan bog'laydi. Agar assotsiativ tolalar miya po'stloq'ida bir nerv hujayrasini boshqa bir hujayra bilan bog'laganda po'stloqdan tashqariga chiqmasa, uni intrakortikal assotsiativ tolalar deyiladi. Agar tolalar po'stloqdan tashqariga oq moddaga chiqib boshqa sohadagi po'stloq hujayralari bilan bog'lansa, ekstrakortikal tolalar deyiladi. Ekstrakortikal tolalar ikki guruhga: qisqa va uzun tolalarga bo'linadi.

Qisqa tolalar yonma-yon turgan ikkita pushtani bir-biri bilan bog'laydi va ravoq shaklida bo'lgani uchun bosh miyaning ravoqsimon tolalari (*fibræ arcuatae cerebri*) deyiladi.

Uzun tolalar yarim pallaning bo'laklarini bir-biri bilan bog'lab bir nechta tutanni hosil qiladi:

1. Ustki bo'ylama tutam (*fasciculus longitudinalis superior*) bosh miya yarim pallasining peshona bo'lagini ustki lateral yuzasi po'stlog'ini ensa, tepa va chakka bo'lagining orqa qismi bilan bog'lab turadi.

2. Ilmoqsimon tutam (*fasciculus uncinatus*) bosh miya yarim pallasi peshona bo'lagining pastki oldingi yuzasini chakka bo'lagining oldingi qismi bilan qo'shadi.

3. Belbog' (*cingulum*) bosh miya yarim pallasining peshona bo'lagini medial yuzasi po'stlog'ini tepa bo'lakning medial yuzasi va chakka bo'lak po'stlog'ining orqa qismiga bog'laydi.

4. Pastki bo'ylama tutam (*fasciculus longitudinalis inferior*) bosh miya yarim pallasining chakka bo'lagi ostki yuzasi po'stlog'ini ensa bo'lagi po'stlog'i bilan bog'laydi.

Komissural tolalar har ikki yarim palladagi bir xil qismlarni bir-biri bilan bog'laydi. Ular uch sohada to'planib, oldingi bitishma, gumbaz bitishmasi va qadoqsimon tanani hosil qiladi.

Oldingi bitishma (*comissura anterior*) tarkibida 2,4–4,16 mln nerv tolalari bo'lib, yarim pallaning hidlov sohalarini o'zaro qo'shib turadi. U ikki qismdan iborat. Oldingi qismi (*pars anterior*) yupqa bo'lib, hidlov uchburchagi kulrang moddasini o'zaro bog'laydi. Orqa qismi (*pars posterior*) katta bo'lib, chakka bo'lagining oldingi medial qismi po'stlog'ini birlashtirib turadi.

Oldingi bitishma 6 oylik homilada buralgan tizimchaga o'xshaydi. Bola hayotining birinchi 6 yilida uning oldingi va orqa qismlarining nisbati bir xil bo'ladi. 7 yoshdan so'ng uning orqa qismi yaxshi taraqqiy etadi.

Qadoqsimon tana (*corpus callosum*) bir yarim palladan ikkinchi yarim pallaga o'tuvchi ko'ndalang tolalardan iborat. U qalin bukilgan plastinka shaklida bo'lib, quyidagi qismlari tafovut qilinadi (265-rasm). Uning oldingi qismi (tizzasi) (*genu corporis callosi*) yarim pallalarning peshona bo'laklarini o'zaro bog'lab turadi. Tizza pastga yo'nalib, tumshuq (*rostrum corporis callosi*) va yakuniy yaproqchani (*lamina terminalis*) hosil qiladi. Qadoqsimon tananing o'rta qismi poyasi (*truncus corporis callosi*) ikkala yarim pallaning tepa va chakka bo'laklari po'stlog'ini o'zaro bog'laydi. Qadoqsimon tananing poyasi orqa tomonda kengayib, qadoqsimon tana kengaymasini (*splenium corporis callosi*) hosil qiladi. U yarim pallalarning ensa bo'laklari po'stlog'ini o'zaro bog'laydi. Qadoq tananing tarkibida 200–250 mln nerv tolalari joylashgan.

Qadoq tana filogenezda ancha kech paydo bo'lib, u yangi tug'ilgan chaqaloqda kattalarga nisbatan ensiz va qisqa bo'ladi. Uning uzunligi 45 mm, kengligi 2,5–3 mm 5 yoshda u uzayadi va kengayadi. 20 yoshda kattalarnikiga o'xshash ko'rinishga ega bo'ladi.

Gumbaz (*fornix*) qadoqsimon tana ostida yotadi (265-rasm). Uning oldingi

qismi gumbaz ustuni (**columna fornicis**) pastga va tashqi tomonga yoʻnalib soʻrgʻichsimon tanada tugaydi. Ular oʻzaro koʻndalang gumbaz bitishmasi (**commissura fornicis**) vositasida birikkan. Gumbazning oʻrta qismi tanasi (**corpus fornicis**) orqa tomonga yassi gumbaz oyoqchasi (**crus fornicis**) hosil qilib gippokampga birikadi. Gumbaz tolalari yarim pallaning chakka boʻlagini oraliq miya bilan bogʻlayadi. Gumbaz ustunlari bilan qadoqsimon tana tizzasi va tumshugʻi oʻrtasida yupqa parda – tiniq toʻsiq (**septum pellucidum**) tortilgan. U parallel joylashgan ikki varaqdan iborat boʻlib, ichida tiniq suyuqlik bilan toʻlgan boʻshligʻi (**cavum septi pellucidi**) bor.

Proyeksion tolalar bosh miya poʻstlogʻini, shu poʻstloqdan pastda turuvchi qismlar va orqa miya bilan bogʻlaydi. Bu tolalar bajaradigan vazifasiga koʻra ikki turga: 1. Taʼsirotni tashqaridan miya poʻstlogʻiga olib keluvchi. 2. Javobni miya poʻstlogʻidan ish bajaruvchi aʼzolarga olib boruvchi tolalarga boʻlinadi. Proyeksion tolalar assotsiativ va komissural tolalar bilan birikib ketgan boʻlib, faqat ichki gʻilof sohasida ulardan ajraladi.

Ichki gʻilof (**capsula interna**) burchak hosil qilib bukilgan oq moddadan iborat keng qatlam. Uni tashqi tomondan yasmiqsimon oʻzak chegaralasa, ichki tomondan dumli oʻzakning boshi (oldinda) va talamus (orqada) chegaralaydi. U uch qismdan: ichki gʻilofning oldingi oyoqchasi (**crus anterius capsulae internae**) dumli oʻzak boshchasi bilan yasmiqsimon oʻzak oʻrtasida, orqa oyoqchasi (**crus posterius capsulae internae**) yasmiqsimon oʻzak bilan talamus oʻrtasida joylashgan. Bu ikki qismining oʻzaro qoʻshilgan joyi ichki gʻilofning tizzasi (**genu capsulae internae**) deyiladi. Ichki gʻilof barcha proyeksion tolalar uchun darvoza vazifasini bajaradi.

Bola hayotining birinchi oyida nerv hujayralari yarim pallalar yuzasida boʻlmay, balki oq modda ichida koʻp boʻladi. Shuning uchun bola 2 yoshga toʻlgunicha oxirgi miya kesmalarida nerv tolalarida mielin pardasi yoʻqligi uchun oq va kulrang moddalarni ajratish qiyin boʻladi. U ikki yoshdan keyin paydo boʻladi va miya ichki tuzilishi kattalarnikiga oʻxshab ketadi.

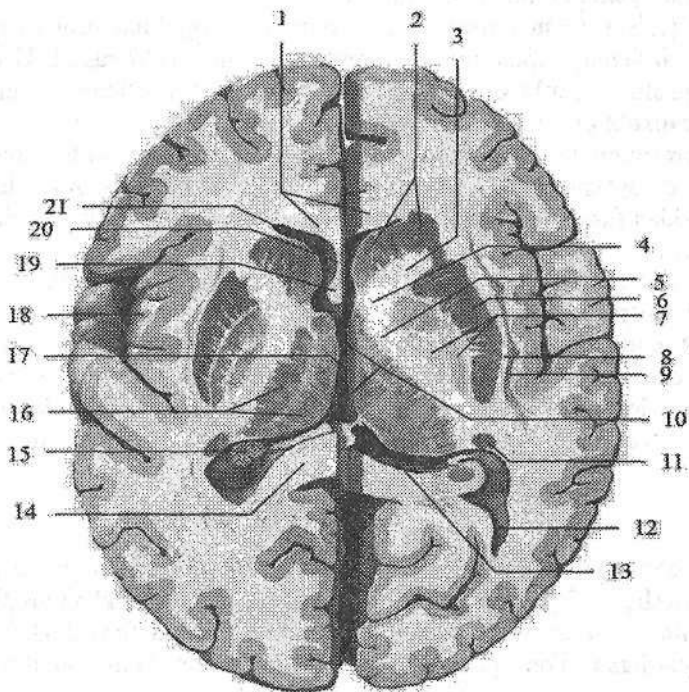
Oxirgi miyaning markaziy (bazal) oʻzaklari

Bosh miya yarim pallasida uning ustini qoplagan poʻstloqdan tashqari kulrang moddalar ham boʻladi. Ular yarim pallaning oq moddasi ichida alohida oʻzaklar shaklida joylashgani uchun ularni bazal oʻzaklar deb ataladi. Bazal oʻzaklarga quyidagilar kiradi: (267-rasm) 1. Targʻil tana. 2. Ihota; 3. Bodom-simon tana.

Targʻil tana (**corpus striatum**) ikkita yirik: dumsimon va yasmiqsimon oʻzaklardan iborat boʻlib, miya kesmalarida oq va kulrang hoshiyalar koʻrinishida boʻladi (267-rasm).

Dumsimon oʻzak (**nucleus caudatus**) yasmiqsimon oʻzakdan yuqoriroq va ichki tomonda joylashib, undan ichki gʻilofning oldingi oyoqchasi vositasida

ajrab turadi. O'zakning oldingi qismi kengaygan bo'lib, dumsimon o'zakning boshchasi (**caput nuclei caudati**) deyiladi. U yon qorinchaning oldingi shoxini lateral devorini hosil qiladi. O'zakning orqa toraygan qismi – dumsimon o'zakning dumi (**cauda nuclei caudati**) pastga qarab burilib, yon qorinchaning pastki shoxini ustki devorini hosil qilib, bodomsimon tanagacha yetib boradi. Dumsimon o'zak ichki tomonda ko'ruv bo'rtig'idan ko'ruv bo'rtig'ining mag'iz varaqlari (**stria medullaris thalami**) bilan chegaralanib turadi. Dumsimon o'zakning o'rta qismi – dumsimon o'zakning tanasi (**corpus nuclei caudati**) tepa bo'lagi ostida yon qorinchaning markaziy qismini pastki devorini hosil qiladi. Oldingi tomonda dumsimon o'zakning boshchasi yasmiqsimon o'zak qobig'i bilan birikadi. Orqa tomonda bu o'zaklar o'zaro ichki g'ilofning oq tolalari vositasida qo'shiladi va targ'il tanani hosil qiladi.



267-rasm. Bosh miya yarim pallasining bazal o'zaklari. Gorizontl kesma.

1–genu corporis callosi; 2–caput nuclei caudati; 3–crus anterior capsulae internae; 4–genu capsulae internae; 5–crus posterius capsulae internae; 6–putamen; 7–globus pallidus; 8–capsula externa; 9–claustrum; 10–ventriculus tertius; 11–cauda nuclei caudati; 12 –cornu occipitale ventriculi lateralis; 13–habenula; 14–splenum corporis callosi 15–plexus choroideus ventriculus lateralis; 16–thalamus; 17–adhesio interthalamica. 18–insula; 19–columna fornicis; 20–septum pellicidum; 21–cornu frontale ventriculi lateralis.

Yasmiqsimon o'zak (**nucleus lentiformis**) dumsimon o'zak va ko'ruv bo'rtig'idan tashqarida joylashib, ulardan ichki g'ilof vositasida ajralib turadi (267-rasm). Yasmiqsimon o'zak bir-biriga parallel yo'nalgan oq qatlam yordamida uch bo'lakka bo'linadi. Bu bo'laklarning tashqisi to'q kulrang modda bo'lib, qobiq (**putamen**) deb ataladi. Ichkarida joylashgan rangsizroq ikki qismi rangpar shar (**globus pallidus**) deb ataladi. Rangpar shar o'zining makro-mikroskopik tuzilishiga ko'ra, qobiq va dumsimon o'zaklardan farq qilishi va filogenez jihatdan ulardan eski bo'lgani uchun, uni pallidum, dumsimon o'zak va qobiqni striatum deb ataladi. Hozirgi vaqtda dumsimon va yasmiqsimon o'zaklar birgalikda striopallidar tizim deb ataladi. Bu tizim ekstrapiramida tizimining asosiy qismi, hamda issiqlik va uglevod almashinuvini boshqaruvchi oliy avtonom faoliyatlar markazi hisoblanadi.

Ihota (to'siq) (**claustrum**) orolcha sohasida, qobiq bilan orolcha po'stlog'i orasida joylashgan, yupqa kulrang modda qatlamidir (267-rasm). U qobiqdan tashqi kapsula (**capsula externa**) bilan, orolcha po'stlog'idan esa eng tashqi kapsula (**capsula extrema**) vositasida ajralib turadi.

Bodomsimon tana (**corpus amigdoloideum**) chakka bo'lagining uchida qobiq ostida joylashgan bir nechta o'zaklardan iborat bo'lib, ular tuzilishiga qarab bir-biridan farq qiladi. Bodomsimon tana po'stloq osti hidlov markazi vazifasini bajaradi.

Bazal o'zaklar yangi tug'ilgan chaqaloqda yaxshi ko'rinadi. Ularning rivojlanishi po'stloqqa nisbatan tez. Bola ikki yoshga to'lgunicha ularning uzunligi 2 marta o'sadi. Bu davrda dumli o'zakning kengligi 2 marta, yasmiqsimon o'zakniki 3 marta kattalashadi. Ularning shakli kam o'zgaradi va 5 yoshdan keyin hajmi sekin o'sadi. Bola tug'ilgan vaqtdan to katta bo'lgunicha yasmiqsimon o'zak balandligi 30 %, dumli o'zakniki esa 60 % kattalashadi.

Yon qorincha

Yon qorincha (**ventriculus lateralis**) juft bo'lib, har bir yarim pallaning ichida joylashgan (268-rasm). Yon qorincha bo'shlig'i murakkab tuzilishga ega bo'lib, uning qismlari yarim pallaning barcha bo'laklari (orolchadan tashqari) ichida joylashgan. Yon qorincha to'rt qismdan iborat. Uning markaziy qismi tepa bo'lagida, peshona shoxi peshona bo'lagida, ensa shoxi ensa bo'lagida, chakka shoxi esa chakka bo'lagida joylashgan.

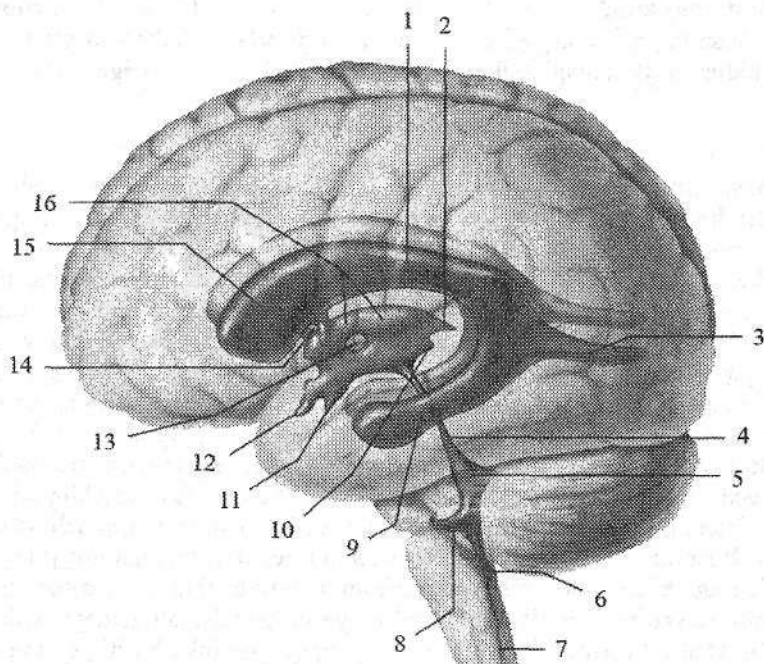
Yon qorinchaning markaziy qismi (**pars centralis**) gorizontol joylashib, ust tomondan qadoqsimon tana tolalari qoplab turadi. Uning tubini dumsimon o'zakning tanasi va ko'ruv bo'rtig'ining orqa yuzasi, medial devorini esa gumbazning tanasi hosil qiladi.

Yon qorinchaning peshona shoxi (**cornu frontale**) pastga va lateral tomonga qarab bukilgan bo'lib, peshona bo'lagida joylashgan. Uning medial devorini tiniq to'siq (**septum pellucidum**) hosil qiladi. Peshona shoxini lateral va

qisman pastki devori dumsimon o'zakning boshi bilan, qolgan qismlari esa qadoqsimon tana tolalari bilan chegaralangan.

Yon qorinchaning chakka shoxi (*cornu temporale*) chakka bo'lagi ichida joylashgan. Uning lateral, qisman ustki devorini yarim pallaning oq moddasi hosil qiladi. Ustki devorini hosil qilishda dumsimon o'zakning dumi ham ishtirok etadi. Uning medial devorida dengiz oti egati botib kirishidan hosil bo'lgan qavariq-gipokamp (*hippocampus*) yotadi. Uning uchi qalinlashib mayda egatlar bilan bo'laklarga, dengiz oti barmoqlariga (*digitationes hippocampi*) bo'lingan. Gippokampning ichki tomoniga gippokamp tukchalari (*fimbria hippocampi*) birikkan. Pastki shoxning tubida yonlama egatning botib kirishidan hosil bo'lgan yon tomondagi tepacha (*eminentia collateralis*) yotadi.

Yon qorinchaning ensa shoxi (*cornu occipitale*) ensa bo'lagiga botib kirib, hamma tomondan oq modda gilam (*tapetum*) bilan o'ralgan.



268-rasm. Bosh miya qorinchalarining joylashishi. Chap tomondan ko'inishi.

- 1-pars centralis ventriculis lateralis; 2-recessus suprapinealis; 3-cornu occipitalis ventriculis lateralis; 4-aquaductus mesencephali; 5-ventriculus quartus; 6-apertura mediana ventriculus quarti; 7-canal centralis; 8-recessus lateralis sinister; 9-cornu temporalis ventriculis lateralis; 10-recessus pinealis; 11-recessus infundibularis; 12-recessus supraopticus; 13-adhesio interthalamica; 14-foramen interventriculare sinister; 15-cornu frontale ventriculis lateralis; 16-ventriculus tertius.

Uning medial devorida, pix egatining botib kirishidan hosil bo'lgan qush pixi (*calcar avis*) joylashgan. Yon qorinchalar peshona shoxi sohasida joylashgan qorinchalar orasidagi teshik (*foramen interventriculare*) orqali uchinchi qorinchaga qo'shiladi.

Hidlov miyasi

Hidlov miyasi (*rhinencephalon*) oldingi miyaning filogenezda hidlov reseptorlari ta'siri ostida paydo bo'lgan eng qadimiy qismi. Hidlov miyasi oxirgi miyaning oldingi qismidan ichi bo'sh bo'rtma holida paydo bo'ladi. Odamda hidlov miyasi kam taraqqiy etgan. Hidlov miyasida markaziy va periferik qismlar tafovut qilinadi. Hidlov miyasining markaziy qismi tarkibiga gumbaz push-tasi va uning ilmog'i (*uncus*), dengiz oti (*hippocampus*), tishsimon pushta (*gyrus dentatus*) kiradi. Periferik qismi – hidlov bo'lagi (*lobus olfactorius*) deb atalib, bosh miya tubida joylashgan quyidagi qismlarni: hidlov so'g'oni, hidlov yo'li, hidlov uchburchagi, oldingi ilma-teshik moddani o'z ichiga oladi.

Bosh miya pardalari

Bosh miya ham xuddi orqa miyadek uch qavat parda bilan o'ralgan. Bu pardalar bosh miyani o'rab katta teshik sohasida orqa miya pardalariga o'tib ketadi. Bosh miyaning qattiq, to'r va yumshoq pardalari tafovut qilinadi.

Bosh miyaning qattiq pardasi (*dura mater encephali*) pishiq bo'lib, tarkibida kollogen va elastik tolalari bo'lgan biriktiruvchi to'qimadan iborat (269-rasm). Kalla bo'shlig'ini ichki tomondan qoplab, u kallaning miya qismi suyaklarini qoplovchi suyak usti parda vazifasini ham bajaradi. Kalla qopqog'i suyaklari bilan u pishiq birikmagan bo'lib, oson ajraladi. Kalla asosi suyaklari bilan u choklarning chekkalari va teshiklar sohasida mustahkam birikkan. Qattiq pardaning to'r pardaga qaragan ichki yuzasi silliq. Ba'zi sohalarda qattiq parda bo'linib, endoteliy bilan qoplangan uchburchak shaklidagi vena bo'shliqlarini hosil qiladi. Vena bo'shliqlariga qon bosh miya va kalla suyaklari venalaridan oqib keladi. Bosh miyaning qattiq pardasi o'zining ichki yuzasidan miyaning qismlari o'rtasiga kirib, ularni bir-biridan ajratuvchi bir nechta o'siqlar beradi. Ulardan bosh miyaning o'rog'i (*falx cerebri*) yarim pallalar o'rtasidagi bosh miyaning bo'ylama tirqishi ichida joylashgan yupqa plastinka bo'lib, qadoq tanaga yetib bormaydi (269-rasm).

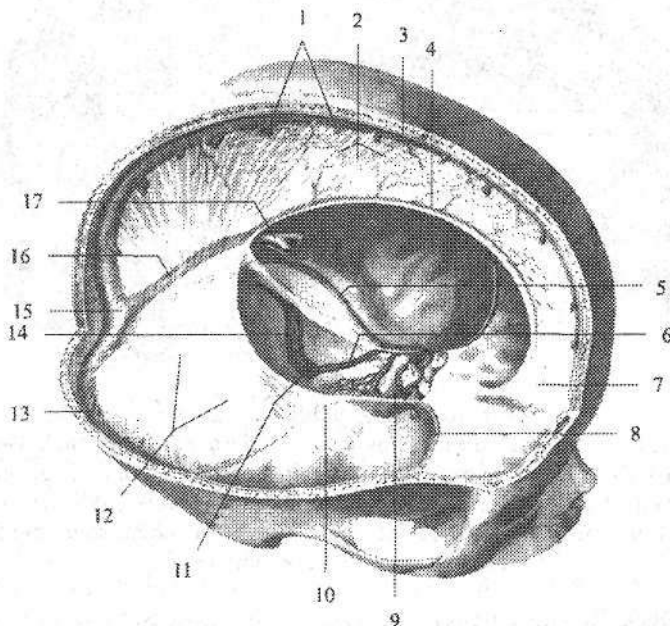
Miyacha chodiri (*tentorium cerebelli*) ikki qiyalik chodir shaklidagi gorizontal tortilgan qatlam, miya yarim pallasining ko'ndalang egatiga kirib, bosh miyani miyachadan ajratadi (269-rasm).

Miyacha o'rog'i (*falx cerebelli*) sagital yo'nalgan bo'lib, miyacha yarim-sharlari o'rtasiga kiradi.

Egar to'sig'i, (*diaphragma sellae*) gipofiz chuqurchasi ustida gorizontal joylashgan, o'rtasida teshigi bor qatlam. Uning ostida yotgan gipofiz teshik orqali gipotalamus bilan qo'shiladi.

Bosh miyaning qattiq pardasi vena boʻshliqlari (sinuslari) uning ikki boʻlinishidan hosil boʻlgan boʻlib, ular orqali bosh miyadan vena qoni ichki boʻyinturuq venaga oqadi. Vena boʻshliqlari devori qattiq tortilgani, hamda har doim ochiq va klapanlari boʻlmagani uchun har qanday sharoitda ham qon erkin oqadi. Bosh miya qattiq pardasida quyidagi vena boʻshliqlari bor (269-rasm):

1. Eng katta va keng koʻndalang sinus (**sinus transversus**).



269-rasm. Bosh miyaning qattiq pardasidagi vena boʻshliqlari.

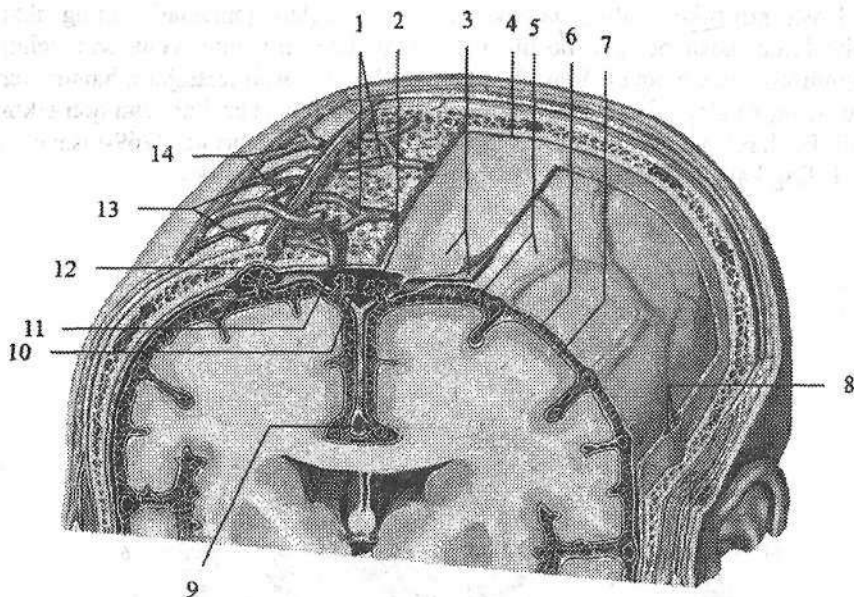
1–vv. cerebri superiores; 2–falx cerebri; 3–sinus sagittalis superior; 4–sinus sagittalis inferior; 5–sinus petrosus superior sinister; 6–sinus petrosus inferior sinister; 7–crista gali; 8–sinus sphenoparietalis; 9–sinus cavernosus; 10–sinus petrosus superior dexter; 11–bulbus superior venae jugularis; 12–tentorium cerebelli; 13–sinus transversus; 14–sinus sigmoideus sinister; 15–confluens sinuum; 16–sinus rectus; 17–v. cerebri magna.

2. Bosh miya oʻrogʻining yuqori chekkasi boʻylab joylashgan ustki oʻq-simon sinus (**sinus sagittalis superior**).

3. Bosh miya oʻrogʻining pastki chekkasi boʻylab joylashgan pastki oʻq-simon sinus (**sinus sagittalis inferior**).

4. Toʻgʻri sinus (**sinus rectus**) yuqori va pastki oʻqsimon sinuslarni orqa uchlarini qoʻshib turadi.

5. Ensa sinusi (**sinus occipitalis**) koʻndalang va sigmasimon sinuslarni qoʻshib turadi.



270-rasm. Bosh miyaning pardalari.

1–v. diploicae; 2–granulationes arachnoidales; 3–dura mater encephali 4–cavitas epiduralis; 5–arachnoidea encephali; 6–cavitas subaraxnoidalis; 7–pia mater encephali; 8–a. et v. menengea media; 9–sinus sagittalis inferior; 10–sinus sagittalis superior; 11–v. emissaria; 12–foveolae granulares; 13–a. temporales superficialis; 14–v. temporales superficialis.

6. Sigmoidal sinus (**sinus sigmoideus**) o'z nomidagi egatda yotib ichki bo'yinturuq venaga o'tib ketadi.

7. G'orsimon sinus (**sinus cavernosus**) turk egarining yon tomonida yotadi.

8. Yuqorigi va pastki toshsimon sinuslar (**sinus petrosus superior et inferior**) chakka suyagi piramidasing yuqori va pastki chekkalari bo'ylab yotadi. Ba'zi sohalarda qattiq parda sinuslari suyaklar ichidan o'tuvchi venalar (**v.v.emissariae**) vositasida boshning tashqi venalari bilan (269-rasm), g'ovak venalar (**v.diploicae**) vositasida kalla gumbazii g'ovak moddasi venalari bilan anastomoz hosil qiladi.

To'r parda (**arachnoidea mater encephali**) yupqa va tiniq bo'lib, qattiq pardadan qattiq parda ostidagi bo'shliq (**spatium subdurale**) vositasida ajralib turadi (270-rasm). To'r parda bilan yumshoq parda o'rtasida to'rsimon parda ostidagi bo'shliq (**spatium subarachnoideum**) bo'lib, unda orqa miya suyuqligi bo'ladi. To'r parda yoriqlar va egatlar orasiga kirmay bosh miyaning bir qismidan ikkinchi qismiga o'tadi. To'r parda keng va chuqur egatlarning ustida

joylashganida to'rt parda osti bo'shliq kengayib to'rt parda ostidagi havzalar hosil qiladi:

1. Orqadagi miyacha va bosh miya orasidagi havza (**cisterna cerebello-medullaris posterior**) miya bilan miyacha o'rtasida joylashib eng katta hisoblanadi.

2. Miya oyoqchalari orasidagi havza (**cisterna interpeduncularis**) miya oyoqchalari o'rtasida joylashgan.

3. Bosh miyaning lateral chuquri havzasi (**cisterna fossae lateralis cerebri**) bosh miya yarim pallasining lateral egati oldingi qismida joylashgan.

4. Ko'ruv nervi kesishmasi sohasidagi havsa (**cisterna chiasmatica**) ko'ruv nervi kesishmasi oldida joylashgan.

To'rt parda osti bo'shlig'i lateral teshiklar orqali IV qorincha bilan qo'shiladi. Miya qattiq pardasiga yaqin joylarda to'rt parda venoz sinuslariga botib kiruvchi to'rt pardaning mayda donachali hosilalari (**granulations arachnoideae**) hosil qiladi (270-rasm). Bu hosilalar miya suyuqligi bosimini tekislab turishda va suyuqlikni vena bo'shliqlariga o'tkazib berishda katta ahamiyatga ega.

Bosh miyaning yumshoq pardasi (**pia mater encephali**) miyaning tashqi yuzasiga zich yopishib, ular orasidagi barcha yoriq va egatlarga kiradi (270-rasm). U bo'sh birlashtiruvchi to'rtimadan iborat bo'lib, qon tomirlarga boy. Ba'zi sohalarda bosh miyaning yumshoq pardasi miya qorinchalari bo'shlig'iga kirib, orqa miya suyuqligi ishlab chiqaruvchi qon tomir chigallarini hosil qiladi.

Yangi tug'ilgan va yosh bolalarda qattiq parda o'siqlari yaxshi taraqqiy etmagan, bosh miyaning o'rog'i yupqa va tiniq, ba'zi joylarda to'rtga o'xshagan bo'ladi. Miyacha chodiri juda yupqa bo'lsa ham unga nisbatan yaxshi rivojlangan. Ikki yoshli bolada miya qattiq pardasi o'siqlari qalinlashadi va tuzilish jihatidan kattalarnikiga o'xshash bo'ladi. Vena bo'shliqlari nisbatan keng va ularning devori yupqa, ustki o'qsimon sinus ko'rt teshik orqali burun bo'shlig'i venalari bilan bog'langan. To'rt pardaning mayda donachali hosilalari bola bosh suyagi liqildoqlari suyaklanib bo'lganidan keyin, bola hayotining uchinchi yilida paydo bo'ladi. Ular bola 10 yoshga yetganida yaxshi takomillashgan bo'lib, kattalarda soni 300 ga yetadi. To'rtsimon parda ostidagi bo'shliq yangi tug'ilgan chaqaloqda uncha katta bo'lmay, hajmi 20 sm^3 bo'ladi.

Bosh va orqa miyaning o'tkazuv yo'llari

Bosh va orqa miyaning o'tkazuv yo'llari sodda va murakkab refleks yo'llari tarkibiga kiruvchi orqa va bosh miyada uziluvchi, yuqoriga ko'tariluvchi va pastga tushuvchi nerv tolalarining yig'indisidan iborat. Bu yo'llar orqa va bosh miyaning turli qismlarini bir-biri bilan bog'lab, miya tarkibiy elementlari ichida ikki tomonlama aloqani ta'minlab turadi. O'tkazuv yo'llar vositasida markaziy nerv tizimi va organizmning birligi va uning tashqi muhit bilan aloqasi bosh-

qarilib turiladi. O'tkazuv yo'llar yordamida ichki va tashqi qo'zg'alish retseptorlari qabul qilib olgan markazga intiluvchi nerv impulsini orqa va bosh miyada markazdan qochuvchi yo'llarga o'tishi orqali organizmning tashqi va ichki muhit ta'siriga moslashuvi paydo bo'ladi, mushaklar qisqarib, bezlar shira ajratadi.

Refleks asosida reflektor yoyi yotadi. Reflektor yoyida nerv impulsi 120 m/sek. tezlikda yuradi. Sodda reflektor yoyi odatda ikki yoki uch neyronidan iborat bo'ladi. Ikki neyronli reflektor yoyda neyronlardan bittasi sezuvchi yuzadan boshlansa, ikkinchisi aksoni bilan mushaklarda tugaydi. Uch neyronli reflektor yoyida uchinchi oraliq neyron bo'lib, u sezuvchi neyron bilan harakatlantiruvchi neyronni bir-biriga bog'lab turadi. Sodda reflektor yoy orqa miya segmentlarida bog'lanadi.

Barcha o'tkazuv yo'llari uch guruhga bo'linadi: proyeksion, komissural va assotsiativ. Organizm taraqqiyotida proyeksion o'tkazuv yo'llari oldinroq paydo bo'lib, keyin komissural va eng so'ngida assotsiativ yo'llar paydo bo'ladi.

Assotsiativ o'tkazuv yo'llari bosh miyaning bitta yarim pallasi kulrang moddasini bir-biriga qo'shib turadi. Assotsiativ o'tkazuv yo'llari har xil tuzilishdagi neyronlar zanjiridan iborat bo'lib, ular afferent yo'llarning oxirgi neyroni bilan efferent yo'llarning birinchi neyroni o'rtasida oraliq neyron holatida joylashib, reflektor yoyini biriktirib turadi. Assotsiativ yo'llar uzun va qisqa tolalardan iborat bo'ladi.

Ontogenezda assotsiativ yo'llar komissural va proyeksion yo'llarga nisbatan kechroq paydo bo'ladi, ammo bola tug'ilganidan keyingi davrda tez o'sib, mielin pardasi bo'lmaydi. Bola hayotining ikkinchi oyidan boshlab ularda mielin parda hosil bo'ladi va proyeksion markazlar bilan aloqalar paydo bo'ladi.

Komissural o'tkazuv yo'llari bir yarim palla po'stlog'ini ikkinchi yarim palla po'stlog'iga qo'shib turadi. Komissural o'tkazuv yo'llar yangi po'stlog' markazlarini qo'shib turadigan qadoqsimon tana va eski komissural yo'llar gumbaz bitishmasi, oldingi va orqa bitishmalardan iborat.

Proyeksion o'tkazuv yo'llari

Proyeksion o'tkazuv yo'llari bosh miya po'stlog'i bilan miya so'g'oni o'zaklari (qisqa proyeksion yo'llar), hamda orqa miya o'zaklari (uzun proyeksion yo'llar) o'rtasidagi ikki tomonlama aloqani ta'minlab turadi. Nerv impuls-larining yo'nalishiga qarab proyeksion yo'llar ikki guruhga markazga intiluvchi – afferent, sezuvchi yo'llar nerv impulsini periferiyadan markazga po'stloqqa olib boruvchi va markazdan qochuvchi – efferent, harakatlantiruvchi, impulsni miya po'stlog'idan periferiyaga olib boruvchi yo'llarga bo'linadi. Afferent va efferent proyeksion yo'llar murakkab reflektor yoyining asosiy qismlari bo'lib,

ular o'zaro miya po'stlog'ida assotsiativ o'tkazuv yo'llari vositasida qo'shiladilar.

Afferent o'tkazuv yo'llari

Orqa va bosh miyaning markazga intiluvchi – afferent o'tkazuv yo'llari ekstratseptiv, propriotseptiv va intratseptiv tizim tolalariga bo'linadi. Ekstratseptiv markazga intiluvchi yo'llar orqali tashqi muhit ta'sirida hosil bo'ladigan nerv impulslari o'tadi. Bu yo'llarga harorat, og'riq, tanaga bo'ladigan bosim, hamda sezgi a'zolaridan keluvchi o'tkazuv yo'llar kiradi.

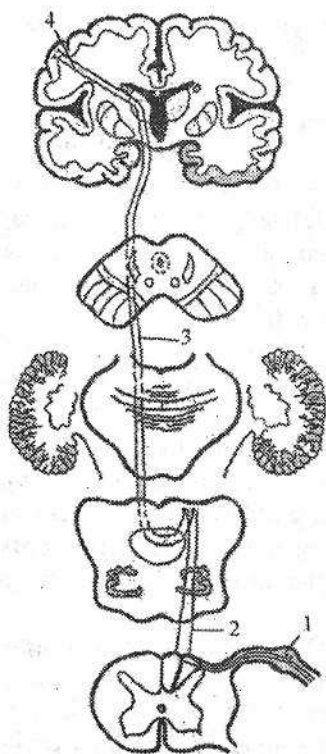
Propriotseptiv markazga intiluvchi yo'llar mushaklar, paylar, bo'g'im xaltasi, boylamlardan kelayotgan nerv impulslarini orqa miyadan bosh miyaga o'tkazib beradi.

Sezuvchi uzun proyeksiyon o'tkazuv yo'llari ekstratseptorlar, propriotseptorlar va interotseptorlardan kelayotgan impulslarni orqa miyadan bosh miya po'stlog'ining sezuv, harakat markaziga va miyachaga o'tkazib beradi. Ular uch neyronidan iborat bo'lib, birinchi neyroni bosh va orqa miyadan tashqarida, orqa miya tuguni yoki bosh miya nervlarining sezuvchi tugunlarida joylashgan soxta unipolyar hujayralar tashkil qiladi.

1. Orqa miya bilan miya po'stlog'i orasidagi chuqur (propriotseptiv) sezgini o'tkazuvchi yo'l – *tractus spinocorticalis* (271-rasm).

Bu yo'l mushaklar, paylar va bo'g'implardan ta'sirotni qabul qiluvchi propriotseptorlardan boshlanib, bosh miya yarim pallasining markaz orqa pushtasida tugaydi. U uch neyronidan iborat. Bu yo'lning birinchi neyroni hujayralari orqa miya tugunining soxta unipolyar hujayralaridan iborat. Ularning periferik o'siqlari orqa miya nervlari tarkibida propriotseptorlardan ta'sirotni olib keladi. Ularning markaziy o'siqlari orqa ildiz tarkibida orqa shoxga kirmasdan orqa tizimchaga Goll va Burdax dastalariga o'tadi. Orqa tizimcha tarkibida birinchi neyron tolalari uzunchoq miyaning nozik va ponasimon o'zaklari hujayralarida tugaydi. Nozik dasta orqa tizimchada medialroq joylashib, oyoqlar va tananing pastki qismidan yoki pastki 19 ta orqa miya tugunlaridan (8 ta pastki ko'krak, 5 bel, 5 dumg'aza va 1 ta dum) keluvchi tolalardan iborat. Ponasimon dasta lateralroq joylashib, orqa miyaning yuqorigi ko'krak va barcha bo'yin segmentlari yoki tananing yuqori qismi va qo'ldan kelayotgan tolalardan iborat.

II neyron nozik va ponasimon o'zak hujayralari. Ularning tolalari uzunchoq miyada o'zaro kesishib, medial qovuzloq kesishmasini (*decussatio lemnisci medialis*) hosil qiladi va medial qovuzloq tarkibiga kiradi. Medial qovuzloq (*lemniscus medialis*) tarkibida ikkinchi neyron tolalari ko'prik va o'rta miyaning qoplamasidan o'tib ko'ruv bo'rtig'ining lateral-ventral o'zagida tugaydi. Nozik o'zakning hujayralari tolalari medial qovuzloqning oldingi qismida joylashsa, ponasimon o'zakning hujayralari tolalari orqa qismida joylashadi.



271-rasm. Tractus spinocorticalis.

1—orqa miya tuguni; 2—I neyron; 3—II neyron;
4—III neyron.

III neyron ko'ruv bo'rtig'ining lateral-ventral o'zagi hujayralari. Ularning aksonlari ichki gilofning orqa oyoqchasi orqali o'tib, bosh miyaning markaz oldi va markaz orqa pushtalarida tugaydi.

Bosh mushaklari, chakka-pastki jag' bo'g'imi xaltasi va boylamlardan propriotseptiv impulslar uch shoxli, yuz va til-halqum nervlari tarkibidagi o'tkazuv yo'llar orqali o'tadi. Bu yo'llar ham uch neyronli.

I neyron uch shoxli nerv tugunining soxta unipolyar hujayralari. Ularning periferik o'siqlari uch shoxli nerv shoxlari tarkibida chaynov, og'iz tubi mushaklari va ko'z mushaklarida propriotseptorlar bilan tugaydi. Markaziy o'siqlari sezuvchi ildiz tarkibida uch shoxli nervning asosiy o'zagiga boradi. Bu o'zak hujayra aksonlari ikkinchi neyronni hosil qilib, qarama-qarshi tomonga o'tadi va uch shoxli nerv-bo'rtiq yo'li tarkibida ko'ruv bo'rtig'ining lateral-ventral o'zagiga boradi. Bu o'zak hujayralari uchinchi neyronni

hosil qilib, ularning aksonlari ko'ruv bo'rtig'i va po'stloq orasidagi tolalar tarkibida ichki gilofning orqa oyoqchasini o'rta qismidan o'tib markaz oldi pushtasi po'stlog'ining to'rtinchi qavatida tugaydi.

Mimika mushaklari propriotseptorlaridan impulslar VII juft bosh miya nervi, til va halqum mushaklaridan esa IX, X, XII juft bosh miya nervlari tarkibida o'tadi.

Propriotseptiv o'tkazuv yo'li kesishgan bo'lib, u jarohatlanganda tana qismlarining holati, vibratsion va qisman taktill sezgi yo'qoladi. Harakatni muvofiqlashtirish buzilib, ataksiya paydo bo'ladi.

2. Orqa miya bilan miya po'stlog'i orasidagi yuzaki (og'riq va harorat) sezgilarini o'tkazuvchi yo'l — **tractus spinothalamocorticalis** (272-rasm).

Bu yo'l teri, shilliq va seroz pardalardan ta'sirotni qabul qiluvchi ekstratseptorlardan boshlanib, bosh miya yarim pallasining markaz orqasidagi pushtasida tugaydi. U uch neyronidan iborat.

I neyron orqa miya tuguni soxta unipolyar hujayralarining periferik o'siqlari — orqa miya nervlari tarkibida ekstratseptorlardan ta'sirotni olib keladi. Uning markaziy o'siqlari orqa ildiz tarkibida orqa miya orqa shoxining xususiy o'zagi (**nucleus proprius**) hujayralarida tugaydi.

272-rasm. Tractus spinothalamicus.

1—orqa miya tuguni; 2—I neyron; 3—II neyron;
4—III neyron.

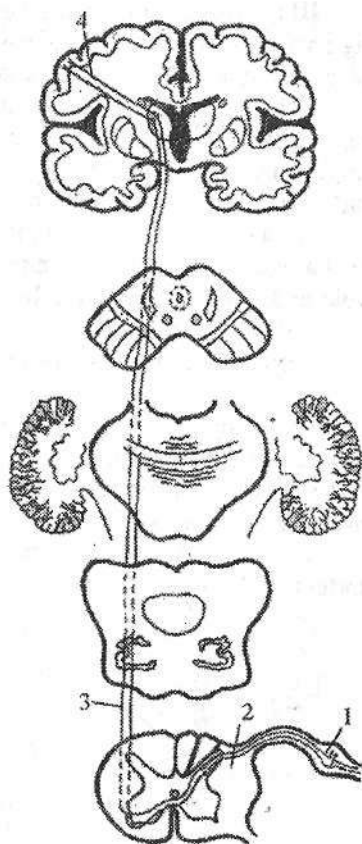
II neyron orqa miyaning xususiy o'zagi hujayralari. Ularning aksonlari oldingi oq bitishma orqali qarama-qarshi tomondagi yon tizmachaga o'tadi. Yon tizimchada bu yo'l Govers dastasidan medialroq joylashib oldingi va orqa qismlarga bo'linadi. Uning oldingi qismidan og'riq sezgisini o'tkazuvchi tolalar, orqa qismidan harorat sezgisini o'tkazuvchi tolalar o'tadi. Uzunchoq miya sohasida bu yo'l oliva o'zagidan dorsalroq joylashib, medial qovuzloqqa yaqinlashadi va u bilan birga ko'prikning orqa qismi, o'rta miyaning qoplamasidan o'tib ko'ruv bo'rtig'ining lateral o'zagida tugaydi. Ikkinchi neyron tolalarining bir qismi orqa miyaning oldingi tizimchasi bo'ylab ko'tariladi.

III neyron ko'ruv bo'rtig'ining lateral o'zagi hujayralari. Ularning aksonlari ichki g'ilofning orqa oyoqchasining o'rta qismi orqali o'tib bosh miya markaz orqa pushtasining IV qavatida tugaydi.

Yuz va qisman bosh terisidan og'riq sezgisi ham uch shoxli nerv tolalari orqali o'tadi. Bu yo'l uch neyronli.

I neyron uch shoxli nerv tugunining soxta unipolyar hujayralari. Ularning periferik o'siqlari uch shoxli nerv shoxlari tarkibida yuz va bosh terisida ekstroreptorlar bilan tugaydi. Ko'z nervi tarkibida peshona, ko'zning ichki burchagi, burun ildizi, yuqori qovoq va boshning tepa qismi terisiga; yuqori jag' nervi tarkibida pastki lab, yonoq, ustki lab, qisman chakka terisiga; pastki jag' nervi tarkibida pastki lab, yonoq, engak, chakka va qisman quloq supراسi terisiga tolalar boradi. Ularning markaziy o'siqlari sezuvchi ildiz tarkibida ko'prikka kiradi, keyin pastga tolalar dastasi shaklida yo'nalib uch shoxli nervning orqa miya yo'li o'zagida tugaydi.

II neyron uch shoxli nervning orqa miya yo'li o'zagi hujayralari. Ularning aksonlari qarama-qarshi tomonga o'tib medial qovuzloqqa qo'shiladi va uch shoxli nerv-bo'rtiq yo'li tarkibida ko'ruv bo'rtig'ini lateral-ventral o'zagiga boradi.



III neyron lateral-ventral o'zak hujayralari. Ularning aksonlari ko'ruv bo'rtig'i va po'stloq orasidagi tolalar tarkibida ichki g'ilofning orqa oyoqchasining o'rta qismidan o'tib, markaz orqa pushtaning pastki uchdan birida tugaydi.

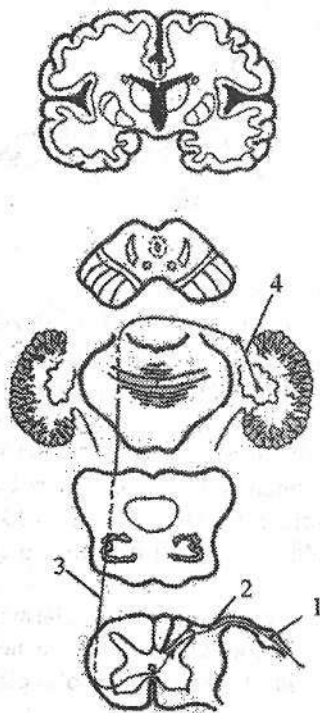
Uch shoxli nerv tarkibida bosh va yuz terisidan tashqari yuqori va pastki jag', lablar, milklar, tishlar, og'iz bo'shlig'i devori, ko'z olmasi, ko'z yoshi qopi, burun bo'shlig'i va va burun yon bo'shliqlari shilliq pardasidan ham og'riq va harorat sezgisini olib keladi.

Orqa miya tuguni yoki orqa miyaning xususiy o'zaklari jarohatlansa og'riq va harorat sezgisi shu tomonda yo'qoladi. Agar jarohatlanish yon tizimchalar yoki undan yuqoriroqda ro'y bersa sezgilar qarama-qarshi tomonda yo'qoladi.

Orqa miya bilan miyacha orasidagi o'tkazuv yo'llari

Orqa miya bilan miyacha orasidagi o'tkazuv yo'llari impulslarni mushaklar, paylar bo'g'imlardan miyachaga o'tkazib beradi. Ular kesishmagan (orqa miya va miyacha orasidagi orqa yo'l - Fleksig) va kesishgan (orqa miya va miyacha orasidagi oldingi yo'l - Govers) yo'llariga bo'linadi.

Orqa miya va miyacha orasidagi oldingi yo'l - *tractus spinocerebellaris anterior* (273-rasm).



273-rasm. *Tractus spinocerebellaris anterior*.

1—orqa miya tuguni; 2—I neyron; 3—II neyron;
4—III neyron.

Bu yo'lning birinchi neyroni orqa miya tuguni soxta unipolyar hujayralari. Ularning periferik o'siqlari orqa miya nervlari tarkibida propriotseptorlardan ta'sirotni olib keladi. Uning markaziy o'siqlari orqa ildiz tarkibida orqa miya orqa shoxining oraliq medial o'zagida tugaydi.

II neyron oraliq medial o'zak hujayralari. Ularning aksonlari har bir segmentda kesishib oq bitishma orqali qarama-qarshi tomondagi yon tizimchaga o'tadi. Bu yo'lning bir qismi kesishmay orqa miyaning o'z tomonidagi yon tizimchasi orqali yo'naladi. So'ngra bu yo'lning kesishgan va kesishmagan tolalari uzunchoq miya, ko'prik orqali o'tib o'rta miyaga boradi. O'rta miyaning to'rt tepaligi pastki tepachalari sohasida kesishmagan tolalar kesishadi. Shunday qilib to'liq kesishgan Govers yo'li miyaning ustki yelkani sohasida ikkinchi marta kesishib o'z

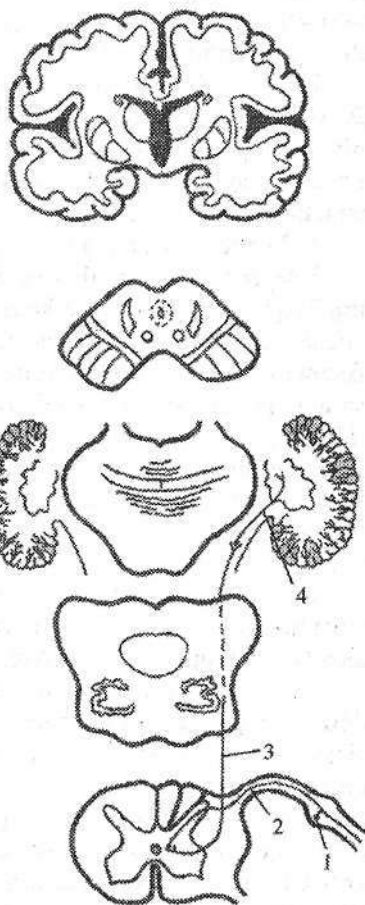
tomoniga o'tadi va miyachaning ustki oyoqchalari orqali ustki chuvalchang po'stlog'ida tugaydi.

III neyron ustki chuvalchang po'stlog'i hujayralari. Ularning aksonlari miyachaning tishsimon o'zagida tugaydi.

Orqa miya va miyacha orasidagi orqa yo'l – **tractus spinocerebellaris posterior** (274-rasm).

274-rasm. Tractus spinocerebellaris posterior.

1–orqa miya tuguni; 2–I neyron; 3–II neyron; 4–III neyron.



Bu yo'lning birinchi neyroni orqa miya tuguni soxta unipolyar hujayralari. Ularning perefirik o'siqlari orqa miya nervlari tarkibida propriotseptorlardan ta'sirotni olib keladi.

Ularning markaziy o'siqlari orqa il-diz tarkibida orqa shoxning ko'krak o'zagi (Klark ustuni) hujayralarida tugaydi.

II neyron orqa shoxning ko'krak o'zagi hujayralari. Ularning aksonlari yon tizimchalar tarkibida uzunchoq miyaga, undan esa miyachaning pastki oyoqchalari tarkibida pastki chuvalchang po'stlog'ida tugaydi.

III neyron pastki chuvalchang po'stlog'i hujayralari. Ularning aksonlari miyachaning tishsimon o'zagida tugaydi. Bu yo'l orqa va uzunchoq miyada kesishmaydi, shuning uchun uni to'g'ri kesishmagan yo'l deb ataladi. Ammo uning tolalari bir qismi chuvalchangda o'zaro kesishadi. Orqa miya bilan miyacha o'rtasidagi o'tkazuv yo'llar tananing muvozanatini va harakatini muvofiq-lashtirib turadi. Orqa miya bilan miyacha o'rtasidagi yo'llar jarohatlanganda miyacha buzilishi ro'y beradi.

Efferent o'tkazuv yo'llari

Harakatlantiruvchi o'tkazuv yo'llari bosh miyaning turli markazlaridan harakat va sekretor a'zolariga impuls-larni olib boradi. Harakatlantiruvchi o'tkazuv

yo'llar ikki neyronidan iborat. Ular qisqa va uzun yo'llarga bo'linadi. Qisqa harakatlantiruvchi o'tkazuv yo'llar bosh miya yarim pallasi po'stlog'i bilan bosh miyaning bazal o'zaklari va bosh miya so'g'oni qismlarini bog'lab turadi. Ularga: ko'ruv yo'lining bir qismi bo'lgan, ko'ruv analizatorining ko'ruv bo'rtig'i bilan bog'lovchi (*tractus corticothalamicus*) peshona va tepa bo'lagi po'stlog'ini targ'il tana bilan bog'lovchi (*tractus corticostriatus*) ko'ruv bo'rtig'i yostiqchasi bilan dumli o'zak, targ'il tana va gipotalamik soha o'rtasidagi yo'llar kiradi.

Uzun harakatlantiruvchi yo'llarga bosh miya po'stlog'i hujayralari va ekstrapiramida tizimi o'zaklaridan boshlanib, bosh miya so'g'oni va orqa miyada tugaydigan piramida va ekstrapiramida yo'llari kiradi. Piramida yo'li o'z navbatida po'stloq-orqa miya yo'li va po'stloq-bosh miya nerv o'zaklari orasidagi yo'llarga bo'linadi.

I. Po'stloq-orqa miya yo'li – *tractus corticospinalis* (275-rasm).

I neyron miya po'stlog'ining harakat sohasi markaz oldi pushtasi, markaz atrofidagi bo'lakcha va peshona pushtalarining orqa qismi po'stlog'ining beshinchi qavatida joylashgan yirik piramida hujayralardan iborat. Ularning aksonlari ichki g'ilofning orqa oyoqchasining oldingi 2/3 qismidan o'tadi. So'ngra po'stloq-orqa miya yo'li miya oyoqchasi asosining o'rtasi, ko'prikning oldingi qismi va uzunchoq miyaning piramidasidan o'tadi. Uzunchoq miyaning pastki qismida orqa miyaga kirishdan oldin piramida yo'li ikki dastaga bo'linadi. Katta qismi tolalari kesishib piramida tolalarining kesishmasini (*decussatio pyramidium*) hosil qiladi. Qolgan qismi kesishmasdan orqa miyaga o'tib ketadi.

a) kesishgan tolalar orqa miyaning yon tizimchasiga o'tib, po'stloq-orqa miya lateral yo'lini (*tractus corticospinalis lateralis*) hosil qiladi va shu tomondagi oldingi shoxda tugaydi.

II neyron oldingi shoxning harakat hujayralari. Ularning aksonlari oldingi ildiz, so'ng orqa miya nervlari tarkibida skelet mushaklariga boradi. Lateral piramida yo'li asosan qo'l va oyoq, qisman tana mushaklarini innervatsiya qiladi.

b) kesishmagan tolalar orqa miyaning oldingi tizimchasiga o'tib oldingi po'stloq-orqa miya yo'lini (*tractus corticospinalis anterior*) hosil qiladi. Bu yo'l bo'yin va ko'krak qismlarda har bir segmentda kesishib qarama-qarshi tomondagi oldingi shoxga o'tib harakatlantiruvchi hujayralarda tugaydi.

II neyron oldingi shoxning harakat hujayralari aksonlari orqa miya nervlari tarkibida mushaklarga boradi. Piramida yo'li po'stloqdan mushaklarga boruvchi ixtiyoriy harakat impulslarini o'tkazadi. Piramida yo'li targ'il tana, ko'prik va to'r formatsiya hujayralari bilan bog'langan. To'r formatsiya ixtiyoriy harakatlardagi shartsiz reflekslarga tormozlovchi ta'sir ko'rsatadi. Piramida yo'li paralichi paylar va suyak usti parda reflekslari oshishi va mushaklar gipertoniyasi bilan kechadi. Harakat markazlari va piramida yo'lining kesishma-

sigacha bo'lgan sohada shikastlanish ro'y bersa, tananing qarama-qarshi tomonda palaj ro'y beradi. Orqa miyaning oldingi tizimchasi shikastlansa qo'l-oyoqlar va tana mushaklarida palaj ro'y bermaydi, chunki harakat lateral piramida yo'li hisobiga boshqarib turiladi.

275-rasm. Tractus corticospinalis.

1-I neyron; 2-tractus corticospinalis anterior; 3-tractus corticospinalis lateralis; 4-II neyron.

Barcha po'stloq orqa miya yo'li kesishgan bo'lib, har bir yarim pallaning po'stlog'i qarama-qarshi tomon mushaklari faoliyatini boshqaradi.


II. Po'stloq-bosh miya nerv o'zaklari orasidagi yo'l – **tractus corticonuclearis** (276-rasm).

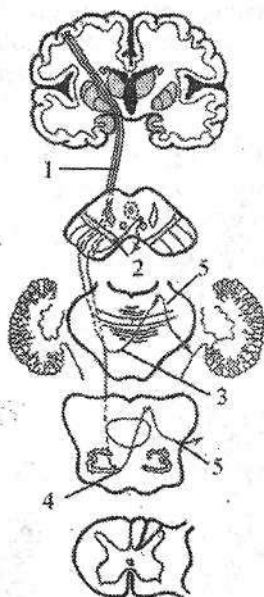I neyron markaz oldi pushtasi pastki qismi po'stlog'ining V qavat piramida hujayralari.

Ularning aksonlari ichki g'ilofning tizasi, miya oyoqchalarining asosidan o'tadi. Yo'lning bir qismi kesishib o'rta miyaning suv yo'li atrofidagi o'zaklar (**nucleus n. oculomotorius va nucleus n. trochlearis**) tugaydi. Yo'lning bir qismi tofalari o'z tomonidagi shu nomli o'zaklarda tugaydi. Shu o'zak hujayralari ikkinchi neyronni hosil qilib **n. oculomotorius** tarkibida ko'zning yuqorigi, pastki, medial to'g'ri, pastki qiyshiq va yuqori qovoqni ko'taruvchi mushaklarga, **n. trochlearis** tarkibida esa yuqorigi qiyshiq mushakka boradi.

Po'stloq-bosh miya nerv o'zaklari orasidagi yo'lning bir qismi kesishib ko'prik sohasida V, VI, VII juft bosh miya nervlarning harakatlantiruvchi o'zaklarida tugaydi. Bu o'zaklar hujayralaridan boshlangan ikkinchi neyron uch shoxli nerv tarkibida medial va lateral qanotsimon, chakka va chaynov mushaklari, pastki jag'-til osti suyagi mushagi, tanglay chodirini taranglovchi mushak, hamda nog'ora pardani taranglovchi va ikki qorinchali mushakning oldingi qorinchasiga boradi.

Uzoqlashtiruvchi nerv tarkibida ko'zning lateral to'g'ri mushagiga. Yuz nervi tarkibida ikki qorinchali mushakning orqa qorinchasiga, bigizsimon-til osti suyagi, uzangi, mimika mushaklari va bo'yinning teri osti mushagiga boradi.





276-rasm. Tractus corticonuclearis.

1 –I-neyron; 2–I qismi; 3–II qismi; 4–III qismi;
5–II neyron.

Po'stloq-bosh miya nerv o'zaklari o'rtasidagi yo'ning bir qismi uzunchoq miyaga borib kesishadi va IX, X, XI, XII juft bosh miya nervlarining harakatlantiruvchi o'zaklarida tugaydi. Ikkinchi neyron shu o'zaklar hujayralaridan boshlanib, til-yutqin nervi tarkibida bigizsimon-halqum mushagiga, adashgan nerv tarkibida halqum, yumshoq tanglay, hiqildoq va qizilo'ngachning yuqori qismi mushaklariga, qo'shimcha nerv tarkibida trapetsiyasimon, to'sh-o'mrov-so'rg'ichsimon mushaklarga, til osti nervi tarkibida til mushaklariga boradi.

Po'stloq-bosh miya nerv o'zaklari o'rtasidagi yo'ning buzilishi odatda markaziy palaj yoki parez holatida uchraydi. Agarda bosh miya nervlarning o'zaklarida yoki nervlarida jarohatlanish ro'y bersa,

periferik palaj yoki parez holati yuz beradi.

Ekstrapiramida yo'llari

Filogenez nuqtayi nazaridan ekstrapiramida yo'llari piramida yo'lga nisbatan qadimiy hisoblanadi. Ekstrapiramida tizimi ixtiyordan tashqari avtomatik harakatlarini boshqarib mushaklar tonusini qo'llab turadi. Ekstrapiramida tizimi tarkibiga dumsimon o'zak, yasmiqsimon o'zak qobig'i, rangpar shar, qora modda, qizil o'zak, uzunchoq miya olivasi va to'r formatsiya kiradi.

Ekstrapiramida tizimi tarkibiga kiruvchi bazal o'zaklarning nerv tolalari ularni o'zaro bog'lab qolmay, bosh miya po'stlog'i va orqa miya bilan ham bog'laydi. Ahamiyati katta ekstrapiramida yo'llariga quyidagilar kiradi.

Qizil o'zak va orqa miya orasidagi yo'l – *tractus rubrospinalis* (277-rasm).

Asosiy ekstrapiramida yo'li bo'lib, ixtiyordan tashqari avtomatik harakatlarni boshqaradi.

I neyron o'rta miyaning qizil o'zagi hujayralari. Ularning aksonlari o'rta miyaning qopqoq sohasida Forel kesishmasini hosil qilib, qarama-qarshi tomonga o'tadi. So'ng lateral tomonga og'ib, ko'prik va uzunchoq miyaning to'r formatsiyasi sohasi orqali orqa miyaning yon tizimchasiga yo'naladi va shu tomondagi oldingi shoxning harakatlantiruvchi hujayralarida tugaydi.

277-pacm. Tractus rubrospinalis.

1—nucleus ruber; 2—I neyron; 3—II neyron.

II neyron oldingi shoxning harakatlantiruvchi hujayralari. Ularning aksonlari oldingi ildiz, so'ng orqa miya nervlari tarkibida mushaklarga boradi. Qizil o'zak va orqa miya orasidagi yo'l faoliyat jihatidan miyacha, oraliq miya va bosh miya yarim pallasining bazal o'zaklari bilan bog'langan. Bu yo'l orqali bazal o'zaklar orqa miyaga o'z ta'sirini o'tkazadi. Qizil o'zak va orqa miya orasidagi yo'lning bir qismi tolalari uch shoxli va yuz nervlarining harakat o'zaklariga yo'naladi. Bu yo'l shikastlanganda mushaklar tonusi oshib, ayrim guruh mushaklarida ixtiyordan tashqari harakatlar paydo bo'ladi. Bu hol ko'pincha qovoqlarning, bosh va yelka kamari mushaklarining qisqarishi sifatida paydo bo'ladi.

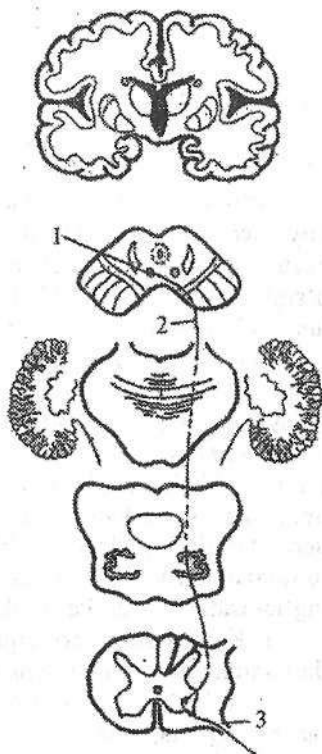
Tananing harakat faoliyatini muvofiqlashtirishda ishtirok etuvchi asosiy yo'llardan biri dahliz-orqa miya yo'lidir (**tractus vestibulospinalis**). Bu yo'l vestibulyar apparat o'zaklarini orqa miyaning oldingi shoxlari bilan bog'lab, muvozanat buzilganida tananing tiklanish reaksiyalarini boshqaradi.

Bu yo'lning birinchi neyroni dahliz chig'anoq nervining lateral va pastki vestibulyar o'zaklari hujayralari.

Ularning aksonlari kesishmasdan qisman orqa miyaning yon tizimchasidan, qisman oldingi tizimchasidan o'tib, oldingi shoxning harakatlantiruvchi o'zaklarida tugaydi. II neyron oldingi shoxni harakatlantiruvchi hujayra aksonlari oldingi ildiz tarkibida mushaklarga boradi. Vestibulospinal yo'l ko'zni harakatlantiruvchi nerv o'zagi bilan bog'langan bo'lib, u orqali ko'z harakatiga ta'sir ko'rsatadi. Uning jarohatlanishi bosh aylanish, ko'ngil aynishi, qusish, vestibulyar ataksiya va nistagmga olib keladi.

O'rta miya tomi – orqa miya yo'li (**tractus tectospinalis**) mushaklarning ko'rish va eshitish impulslariga harakat reaksiyasini boshqaradi. Bu yo'lning birinchi neyroni to'rt tepalikning ustki va pastki tepachalarida joylashgan po'stloq osti eshituv va ko'ruv markazlari o'zaklari hujayralari. Ularning aksonlari o'rta miyada qisman kesishgandan so'ng orqa miyaning oldingi tizimchasi tarkibida oldingi shoxning harakat o'zagida tugaydi.

II neyron oldingi shoxning harakatlantiruvchi hujayrasi aksonlari oldingi ildiz tarkibida mushaklarga boradi.



PERIFERIK NERV TIZIMI

Periferik nerv tizimi tarkibiga bosh va orqa miya nervlari, bosh va orqa miya nervlarining sezuvchi tugunlari va ularning shoxlari kiradi. Uning asosini bosh va orqa miyada hamda nerv tugunlarida joylashgan nerv hujayralarining o'siqlari hosil qiladi. Ular impulslarni periferiyadan markazga (sezuvchi), markazdan tana mushaklariga (harakatlantiruvchi), markazdan ichki a'zolariga, qon tomirlar va bezlarga olib boruvchi (avtonom) tolalardan iborat.

Nervlar bosh va orqa miya, shuningdek, nerv tugunlarida joylashgan nerv hujayralarining o'siqlaridan iborat. Ular tashqi tomondan tarkibida kollogen va elastik tolalari bo'lgan yumshoq biriktiruvchi to'qimali parda – epinevriy bilan o'ralgan. Unda qon, limfa tomirlar, ularni innervatsiya qiluvchi nervlar va yog' hujayralari joylashgan. Epinevriy ostida yupqa parda-perinevriy bilan o'ralgan nerv dastalari joylashadi. Nerv dastalari o'z navbatida yupqa biriktiruvchi to'qimali parda – endonevriy bilan o'ralgan nerv hujayralarining o'siqlari yig'indisidan iborat. Periferik nerv tuzilishida ikki xil variant tafovut qilinadi:

1. Kam dastali nerv ingichka bo'lib, kam sonli yirik dastalardan tuzilgan, dastalarda tolalar zich joylashgan bo'ladi.

2. Ko'p dastali nerv yo'g'on, uni hosil qiluvchi dastalar kichik, nerv tolalari bo'sh joylashgan.

Nervlardagi nerv tolalarining miqdori nervning qalinligi va innervatsiya sohasiga bog'liq. Masalan, yelkaning o'rta qismida tirsak nervi 13.000–18.000 toladan, o'rtadagi nerv 19.000–32.000, mushak-teri nervi 3.000–12.000 tolalardan iborat bo'ladi. Nervlar harakatlantiruvchi, sezuvchi va aralash bo'ladi.

Harakatlantiruvchi nervlar (**nervus motorius**) orqa miyaning oldingi shoxi va bosh miya nervlarining harakatlantiruvchi o'zaklarida joylashgan harakatlantiruvchi hujayralarning o'siqlaridan iborat.

Sezuvchi nervlar (**nervus sensorius**) bosh miya nervlarining sezuvchi tugunlari va orqa miya tugunida joylashgan hujayra o'siqlaridan tashkil topgan.

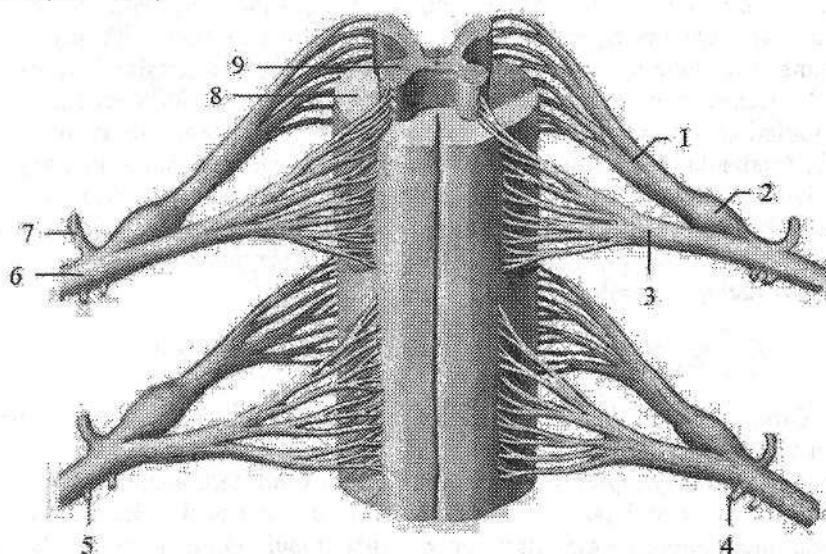
Odam organizmidagi ko'pchilik nervlar aralash (**n. mixtus**) bo'lib, sezuvchi va harakatlantiruvchi tolalardan iborat.

Avtonom nervlar va tolalar orqa miyaning yon shoxlari va bosh miyaning avtonom o'zaklarida joylashgan hujayra o'siqlaridan iborat.

Orqa miya nervlari

Orqa miya nervi (**nn. spinalis**) orqa miyadan chiquvchi ikki ildizdan hosil bo'lgan nerv poyalaridan iborat (278-rasm). Ular juft bo'lib, metamer joy-

lashgan. Odamda 31 juft orqa miya nervlari bo'lib, ular 8 ta bo'yin, 12 ta ko'krak, 5 ta bel, 5 ta dumg'aza va 1 ta dum nervlariga bo'linadi. Orqa miya nervlari aralash bo'lib, tarkibida sezuvchi – afferent va harakatlantiruvchi – efferent tolalari bo'ladi. Orqa miya nervlarining orqa ildizi (sezuvchi) (**radix posterior**) orqa miya tugunida joylashgan soxta unipolyar hujayralarning markaziy o'siqlaridan iborat. Oldingi ildizi (harakatlantiruvchi) (**radix anterior**) orqa miyaning oldingi shoxi hujayralarining aksonlaridan iborat. Oldingi va orqa ildizlar o'zaro qo'shilib, orqa miya nervining poyasini (**truncus nervi spinalis**) hosil qiladi va umurtqalararo teshikdan chiqqanidan so'ng to'rtta: oldingi tarmoq (**r. anterior**), orqa tarmoq (**r. posterior**), orqa miya pardalariga yo'naluvchi tarmoq (**r. meningeus**) va qo'shuvchi tarmoqqa (**r. communicans**) bo'linadi (278-rasm).



278-rasm. Orqa miya nervlarining hosil bo'lishi.

- 1–radix posterior; 2–ganglion spinale; 3–radix anterior;
4–ramus communicans albus; 5–ramus communicans griseus; 6–ramus anterior;
7–ramus posterior; 8–substantia alba; 9–substantia grisea.

Qo'shuvchi tarmoq (**r. communicans**) VIII bo'yin, barcha ko'krak va yuqorigi ikkita bel segmentlari sohasidan chiqadi. Ular simpatik tugunlarga boruvchi preganglionar tolalarni hosil qiladi. Orqa miya nervlarining oldingi va orqa tarmoqlari I bo'yin nervining orqa tarmog'idan tashqari aralash tolalardan iborat.

Ular skelet mushaklarini va terini innervatsiya qiladi. Orqa miya pardalariga yo'naluvchi tarmoq umurtqa kanaliga qaytib kirib, orqa miya pardalarini innervatsiya qiladi.

Orqa miya nervlarining orqa tarmoqlari

Orqa miya nervlarining orqa tarmoqlari (**rr. posteriores**) metamer joylashib, umurtqalarning ko'ndalang o'siqchalari orasidan o'tib orqa tomonga yo'naladi. Ular (I bo'yin, IV va V dumg'aza va dum nervlaridan tashqari medial (**r. medialis**) va lateral (**r. lateralis**) tarmoqlarga bo'linadi.

I bo'yin nervining orqa tarmog'i eusa osti nervi (**n. suboccipitalis**) nomi bilan ensa suyagi va atlantni o'rtasidan chiqib **m. rectus capitis major et minor**, **m. semispinalis capitis**, **m. obliqui capitis superior et inferior** larni innervatsiya qiladi.

II bo'yin nervining orqa tarmog'i – ensaning katta nervi (**n. occipitalis major**) I va II bo'yin umurtqalari orasidan chiqib, ensa terisini va **m. semispinalis capitis**, **m. splenus capitis et cervicis**, **m. longissimus capitis** larni innervatsiya qiladi. Qolgan bo'yin, ko'krak, bel, dumg'aza va dum orqa miya nervlarining orqa tarmoqlari orqaning chuqur mushaklari va terisini innervatsiya qiladi. Uchta ustki bel orqa miya nervlarining orqa tarmoqlarining lateral tarmoqlari dumba sohasining ustki nervlarini (**nn. clunium superiores**) hosil qilib, dumbaning yuqori qismi terisini innervatsiya qiladi. Uchta ustki dumg'aza nervlarining lateral tarmoqlari dumba sohasining o'rta nervlarini (**nn. clunium medii**) hosil qilib, katta dumba mushagini teshib chiqadi va dumba terisini innervatsiya qiladi. IV–V dumg'aza va dum nervlarining orqa tarmoqlari **n. anacoccygei** ga qo'shilib ketadi.

Orqa miya nervlarining oldingi tarmoqlari

Orqa miya nervlarining oldingi tarmoqlari, orqa tarmoqlariga nisbatan uzun va yo'g'on. Ular bo'yin, ko'krak, qorin, qo'l va oyoq mushaklari, hamda terisini innervatsiya qiladi. Qorin terisini pastki qismi tashqi jinsiy a'zolarining taraqqiyotida qatnashgani uchun, tashqi jinsiy a'zolari terisini ham orqa miya nervlarining oldingi tarmoqlari innervatsiya qiladi. Orqa miya nervlarining metamer tuzilishi faqat ko'krak qismida saqlanib qolgan bo'lib, qolgan qismlarda ular o'zaro qo'shilib chigallar hosil qiladi. Bu chigallarda nerv tolalari bir-biri bilan aralashib ketadi va har bir periferik nerv tarkibida orqa miya nervlarining bir nechta tarmog'idan keluvchi tolalar bo'ladi. Odamda bo'yin, yelka, bel, dumg'aza va dum chigallari tafovut qilinadi.

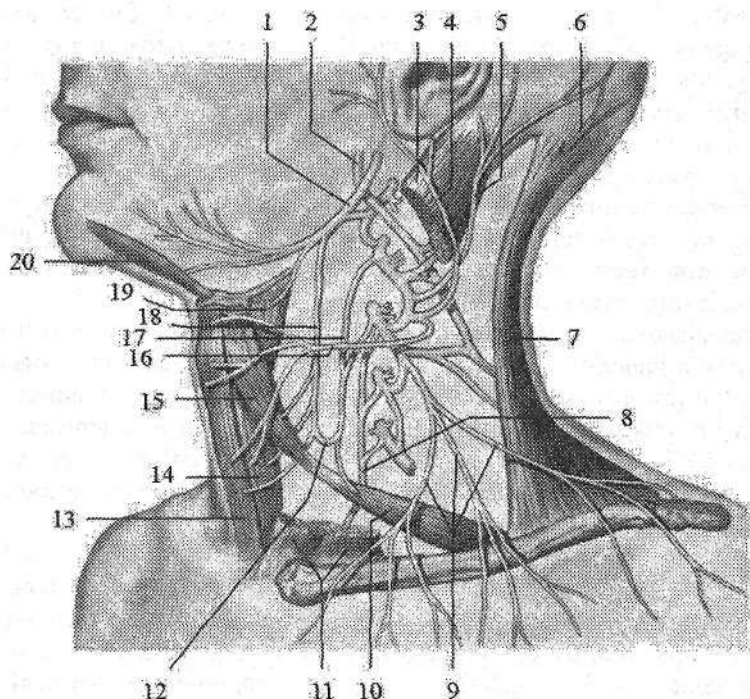
Bo'yin chigali

Bo'yin chigali (**plexus cervicalis**) to'rtta yuqorigi bo'yin (**C_I–C_{IV}**) nervlarining oldingi tarmoqlaridan hosil bo'ladi. Chigal to'rtta yuqorigi bo'yin umurtqalari sohasida bo'yinning chuqur mushaklarining (kurakni ko'taruvchi, o'rta narvonsimon va boshning tasmason) oldingi lateral yuzasida, to'sh-

o‘mrov-so‘rg‘ichsimon mushakning orqasida joylashadi. Uning tarmoqari uch: sezuvchi, harakatlantiruvchi va aralash guruhga bo‘linadi.

I. Sezuvchi tarmoqlari quyidagilardan iborat (279-rasm):

1. Ensaning kichik nervi (**n. occipitalis minor**) to‘sh-o‘mrov-so‘rg‘ichsimon mushakning orqa chekkasidan chiqadi (279-rasm). Mushakning orqa chekkasi bo‘ylab yuqoriga ko‘tarilib, ensa sohasining pastki lateral qismi terisini va quloq suprasining orqa yuzasi terisini innervatsiya qiladi.



279-rasm Bo‘yin chigalining chizmasi. Chap tomondan ko‘rinishi.

1–n. hypoglossus; 2–n. accessorius; 3,11–m. sternocleidomastoideus; 4–n. auricularis magnus; 5–n. occipitalis minor; 6–n. occipitalis major; 7–m. trapezius; 8–n. phrenicus; 9–nn. supraclaviculares; 10–venter inferior m. omohyoidei; 12–ansa cervicalis; 13–m. sternohyoideus; 14–m. sternothyroideus; 15–venter superior m. omohyoidei; 16–n. transversus coli; 17–radix inferior ansae cervicalis; 18–radix superior ansae cervicalis; 19–m. thyohyoideus; 20–m. geniohyoideus.

2. Quloqning katta nervi (**n. auricularis magnus**) sezuvchi tarmoqlarning eng kattasi. To‘sh-o‘mrov-so‘rg‘ichsimon mushakning lateral tomonidan qiyshiq yo‘nalib, quloq supراسi va tashqi eshituv yo‘li terisini innervatsiya qiladi (279-rasm).

3. Bo'yinning ko'ndalang nervi (**n. transversus colli**) to'sh-o'mrov- so'rg'ichsimon mushakning orqa chekkasidan chiqib, oldinga tomon ko'ndalang yo'nalib ustki va pastki tarmoqlarga (**rr. superiores et inferiores**) bo'linadi (279-rasm). U bo'yinning oldingi va lateral sohasi terisini innervatsiya qiladi. Nervning ustki tarmoqlaridan bittasi yuz nervining bo'yin tarmog'i bilan qo'shilib yuza bo'yin qovuzlog'ini hosil qiladi.

4. O'mrov usti nervlari (**nn. supraclaviculares**) 3-5 ta bo'lib, to'sh-o'mrov-so'rg'ichsimon mushakni orqa chekkasidan chiqadi. Bu nervlar joylashishiga qarab medial o'mrov usti nervlari (**nn. supraclaviculares mediales**), oraliqdagi o'mrov usti nervlari (**nn. supraclaviculares intermedii**) va lateral o'mrov usti nervlariga (**nn. supraclaviculares laterales**) bo'linadi (279-rasm). O'mrov usti nervlari pastga va orqaga qarab yo'nalib, deltasimon va katta ko'krak mushagi sohasi terisini innervatsiya qiladi.

II. Harakatlantiruvchi (mushak) tarmoqlari chigal atrofiga joylashgan mushaklarni: **m. longus colli**, **m. longus capitis**, **mm. scaleni anterior**, **medius**, **posterior**, **mm. recti capitis anterior et lateralis**, **m. intertransversari anteriores**, **m. levator scapulae** innervatsiya qiladi.

Harakatlantiruvchi shoxlardan pastki ildiz (**radix inferior**), til osti nervidan chiquvchi yuqorigi ildiz (**radix superior**) bilan qo'shilib, bo'yindagi nerv qovuzlog'ini (**ansa cervicalis**) hosil qiladi (279-rasm). Uning tarmoqlari til osti suyagining ostidagi mushaklarni (to'sh-til osti mushagi, to'sh-qalqonsimon mushagi, kurak-til osti mushagi, qalqonsimon-til osti mushagi) innervatsiya qiladi. Bundan tashqari bo'yin chigalidan to'sh-o'mrov-so'rg'ichsimon va trapetsiya-simon mushaklarga ham tarmoqlar chiqadi.

Aralash tarmoqqa diafragma nervi (**n. phrenicus**) kiradi. Bu nerv III-IV bo'yin nervlarining oldingi tarmoqlaridan hosil bo'lib, oldingi narvonsimon mushakning oldingi yuzasi bo'ylab pastga tushadi. Ko'krak qafasining ustki aperturasi orqali o'mrov osti arteriyasi va venasining orasidan o'tib ko'krak qafasiga kiradi. Ko'krak qafasida o'pka ildizining oldidan, perikard bilan mediastinal plevraning o'rtasidan o'tib, diafragmada tarmoqlanadi. Uning harakatlantiruvchi tolalari diafragmani, sezuvchi tolalari plevra va perikardni innervatsiya qiladi. Uning sezuvchi diafragma va qorin tarmoqlari (**rr. phrenicoabdominales**) qorin bo'shlig'iga o'tib diafragmani qoplagan qorinpardani innervatsiya qiladi. O'ng diafragma nervi tolalari jigar kapsulasida tugaydi.

Yelka chigali

Yelka chigali (**plexus brachialis**) to'rtta pastki bo'yin (**C_v-C_{viii}**), qisman IV bo'yin (**C_{iv}**) va I ko'krak (**Th_i**) nervlarining oldingi tarmoqlaridan hosil bo'ladi (280-rasm). Narvonsimon mushaklar oralig'ida bu nervlar o'zaro qo'shilib uchta: yuqorigi poya (**truncus superior**), o'rta poya (**truncus medius**) va pastki poyani (**truncus inferior**) hosil qiladi. Bu poyalar narvonsimon mu-

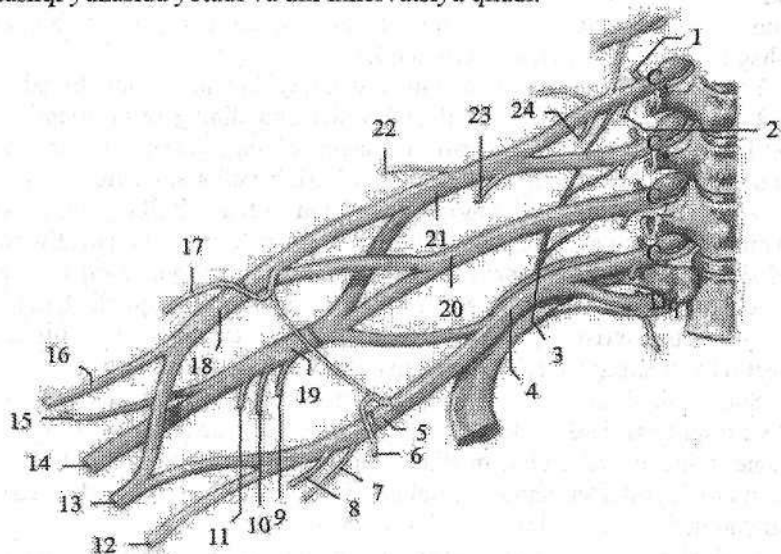
shaklar oralig'idan pastga tomon yo'nalib o'mrov suyagiga nisbatan ikki: o'mrov usti qismi (*pars supraclavicularis*) va o'mrov osti qismiga (*pars infraclavicularis*) bo'linadi.

Yelka chigalining o'mrov osti qismi qo'ltiq osti arteriyasini uch tomondan o'rab turuvchi uchta tutamga bo'linadi. Arteriyaning medial tomonida medial tutam (*fasciculus medialis*), lateral tomondan lateral tutam (*fasciculus lateralis*), orqa tomonida orqa tutam (*fasciculus posterior*) joylashadi.

Yelka chigalidan uzun va qisqa tarmoqlar chiqadi. Qisqa tarmoqlar yelka chigalining o'mrov usti qismidan chiqib, ularga quyidagi nervlar kiradi.

1. Kurakning orqa nervi (*n. dorsalis scapulae*) V bo'yin nervining oldingi tarmog'idan boshlanib orqa narvonsimon va kurakni ko'taruvchi mushakning o'rtasidan orqaga o'tib, kurakni ko'taruvchi va rombsimon mushaklarni innervatsiya qiladi.

2. Ko'krakning uzun nervi (*n. thoracicus longus*) V va VI bo'yin nervlarining oldingi tarmog'idan boshlanadi. Pastga tomon yelka chigalining orqasidan yo'nalib, ko'krak qafasining lateral arteriyasi bilan oldingi tishchali mushakni tashqi yuzasida yotadi va uni innervatsiya qiladi.



280-rasm. Yelka chigalining hosil bo'lish chizmasi.

- 1-r. dorsalis; 2-r. muscularis; 3-n. thoracicus longus; 4-truncus inferior;
 5-fasciculus medialis; 6-n. pectoralis medialis; 7-n. cutaneus brachii medialis;
 8-n. cutaneus antebrachii medialis; 9-n. subscapularis; 10-n. thoracodorsalis;
 11-r. subscapularis; 12-n. ulnaris; 13-n. medianus; 14-n. radialis; 15-n. axillaris;
 16-n. musculocutaneus; 17-n. pectoralis lateralis; 18-fasciculus lateralis;
 19-fasciculus posterior; 20-truncus medius; 21-truncus superior;
 22-n. suprascapularis; 23-n. subclavius; 24-n. phrenicus.

3. O'mrov osti nervi (**n. subclavius**) V bo'yin nervining oldingi tarmog'idan boshlanib o'mrov osti arteriyasining oldidan o'z nomidagi mushakka boradi.

4. Kurak usti nervi (**n. suprascapularis**) V-VII bo'yin nervlarining oldingi tarmog'idan boshlanadi. Orqa tomonga yo'nalib, shu nomli arteriya bilan kurak o'ymasidan kurak o'tkir qirrasida ostidagi chuqurchasiga, so'ngra akromionni aylanib o'tib, kurak o'tkir qirrasida ostidagi chuqurchasiga o'tadi. Bu nerv kurak qirrasida ostidagi va kurak qirrasida ostidagi mushaklarni, shuningdek, yelka bo'g'imi xaltasini innervatsiya qiladi.

5. Kurak osti nervlari (**n. subscapularis**) V-VII bo'yin nervlarining oldingi shoxidan boshlanadi. Kurak osti mushagini oldidan yo'nalib, o'z nomidagi va katta yumaloq mushakni innervatsiya qiladi.

6. Ko'krakning orqa nervi (**nn. thoracodorsalis**) V-VII bo'yin nervlarining oldingi tarmog'dan boshlanadi. Kurakning lateral chekkasi bo'ylab orqaning serbar mushagiga boradi va uni innervatsiya qiladi.

7. Ko'krakning lateral va medial nervlari (**nn. pectoralis lateralis et medialis**) V bo'yin I ko'krak nervlarining oldingi tarmog'idan boshlanadi. Oldinga tomon yo'nalib, katta ko'krak mushagini (medial nerv) va kichik ko'krak mushagini (lateral nerv) innervatsiya qiladi.

Yelka chigalining o'mrov osti qismidan quyidagi tarmoqlar chiqadi:

8. Qo'ltiq osti nervi (**n. axillaris**) yelka chigalining orqa tutamidan (C_V-C_{VIII}) boshlanadi. Nerv kurak osti mushagini oldingi yuzasi bo'ylab pastga va lateral tomonga yo'naladi. Keyin orqaga burilib yelka suyagini o'rovchi orqa arteriya bilan birga to'rt tomonli teshikdan o'tadi. Yelka suyagi xirurgik bo'yini orqasidan aylanib o'tib deltasimon mushak ostida yotadi. Bu nervning mushak tarmoqlari (**rr. musculares**) deltasimon, kichik yumaloq mushaklarni, sezuvchi tarmoqlari yelka bo'g'imi xaltasini innervatsiya qiladi. Uning oxirgi tarmog'i yelka terisining ustki-lateral nervi (**n. cutaneus brachii lateralis superior**) yelkaning lateral sohasi terisini innervatsiya qiladi.

Yelka chigalining uzun tarmoqlari uning o'mrov osti qismidagi lateral, medial va orqa tutamlardan chiqadi. Lateral tutamdan mushak-teri nervi va o'rtadagi nervning lateral ildizi, medial tutamdan tirsak nervi, o'rtadagi nervning medial ildizi, yelka terisining medial nervi va bilak terisining medial nervi, orqa tutamdan qo'ltiq osti va bilak nervlari chiqadi.

1. Mushak-teri nervi (**n. musculocutaneus**) lateral va past tomonga yo'nalib, tumshuqsimon-yelka mushagini teshib o'tadi (281-rasm) va yelka mushagi bilan yelkaning ikki boshli mushagi o'rtasida yotadi. Yelkada yelkaning ikki boshli, tumshuqsimon-yelka, yelka mushaklarini, hamda tirsak bo'g'imi xaltasini innervatsiya qiladi.

Yelkaning pastki qismida fassiyani teshib o'tib, bilakning oldingi yuzasiga tushadi va bilakning lateral terisining nervi (**n. cutaneus antebrachii lateralis**) nomi bilan bilakning lateral yuzasi terisini bosh barmoq asosidagi tepalik sohasigacha innervatsiya qiladi.

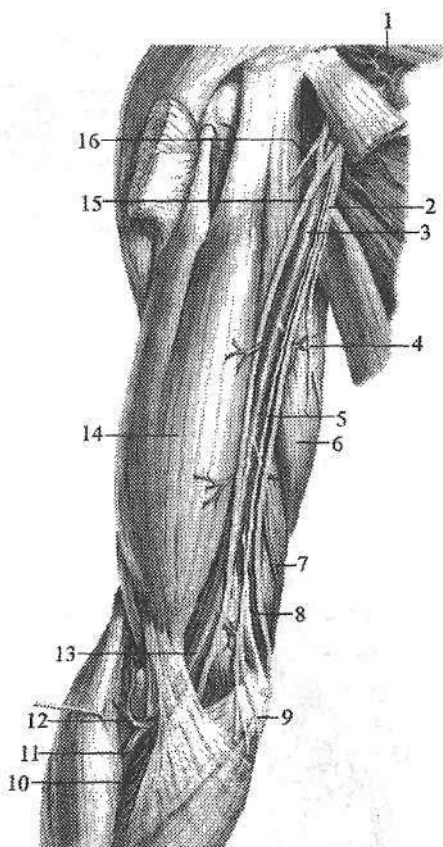
281-rasm. Yelka chigalining uzun tarmoqlari.

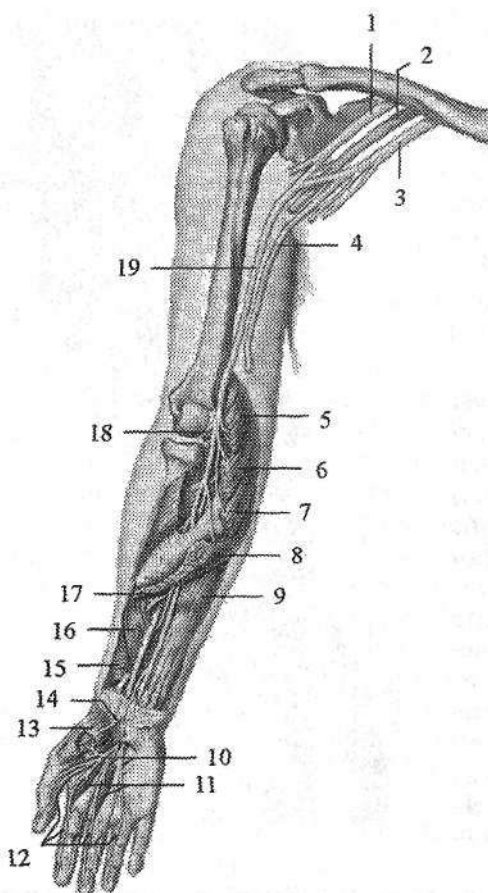
1-a. axillaris; 2-n. ulnaris; 3, 13-a. brachialis; 4-n. cutaneus brachii medialis; 5, 9-n. cutaneus antebrachii medialis; 6-caput longum m. triceps brachii; 7-a. collateralis ulnaris superior; 8- a. collateralis ulnaris inferior; 10-a. ulnaris; 11-a. radialis; 12-a. recurrens radialis; 14-m. biceps brachii; 15-n. medianus; 16-n. musculocutaneus.

2. O'rtadagi nerv (**n. medianus**) lateral va medial tutamlardan chiquvchi ikki: o'rtadagi nervning medial ildizi (**radix medialis nervi mediani**) va lateral ildizining (**radix lateralis nervi mediani**) qo'shilishidan hosil bo'ladi (281-, 282-rasm). Yelkada o'rtadagi nerv tarmoq bermay, yelka arteriyasi bilan birgalikda tirsak chuqurchasiga tushadi. Tirsak chuqurchasida nerv yelka ikki boshli mushagi aponevrozi ostidan o'tib tirsak bo'g'imiga tarmoq beradi. Bilakda nerv yuza va chuqur barmoqlarni bukuvchi mushak o'rtasidan bilak-kaft usti bo'g'imi sohasiga keladi.

Bilakda o'rtadagi nervning yiruk tarmog'i bo'lgan bilakning suyaklararo oldingi nervi (**n. interosseus antebrachii anterior**) va mushak tarmoqlari (**rr.musculares**) bilakning oldingi guruh mushaklaridan **m.pronator teres**, **m. flexor digitorum superficialis**, **m. flexor pollicis longus**, **m. flexor digitorum profundus** (lateral qismini), **m. palmaris longus**, **m. flexor carpi radialis** va **m. pronator quadratus** larni innervatsiya qiladi.

Qo'l kaftiga o'rtadagi nerv barmoqlarni bukuvchi mushak paylari bilan birga o'tib, kaft aponevrozi ostida oxirgi tarmoqlarga bo'linadi. Kaftda o'rtadagi nerv (282-rasm) tarmoqlari bosh barmoq mushaklaridan **m. abductor pollicis brevis**, **m.opponens pollicis**, **m. flexor pollicis brevis** ning yuza boshchisini va 1-2 chuvalchangsimon mushaklarni innervatsiya qiladi. Uning oxirgi tarmoqlari uchta kaft yuzasidagi barmoqlarning umumiy nervlari (**nn. digitales palmares communes**) o'z navbatida 7 ta kaft yuzasidagi barmoqlarning xususiy nervlariga (**nn. digitales palmares proprii**) bo'linadi.





282-rasm. O'rtadagi nervning innervatsiya sohasi.

1-fasciculus lateralis; 2-fasciculus posterior; 3-fasciculus medialis; 4-n. ulnaris; 5-m. pronator teres; 6-m. flexor carpi radialis; 7-m. palmaris longus; 8-m. flexor digitorum superficialis; 9-m. flexor digitorum profundus; 10-nn. digitales palmares communes; 11-nn. lumbricales I et II; 12-nn. digitales palmares proprii; 13-m. adductor pollicis brevis; 14-r. palmaris; 15-m. pronator quadratus; 16-m. flexor pollicis longus; 17-n. interosseus antebrachii anterior; 18-r. articularis; 19-n. medianus.

Bu nervlar I, II, III barmoqlar terisini va IV barmoqning lateral yuzasi terisini, hamda II, III barmoqlarning distal falangasi orqa yuzasi terisini innervatsiya qiladi. Bundan tashqari o'rtadagi nerv tolalari bilak-kaft usti, ikki qator kaft usti suyaklari o'rtasidagi bo'g'im va I-IV barmoq bo'g'imlarini ham

innervatsiya qiladi.

Yelka chigalining medial tutamidan tirsak nervi, yelka terisining medial nervi va bilak terisining medial nervi boshlanadi:

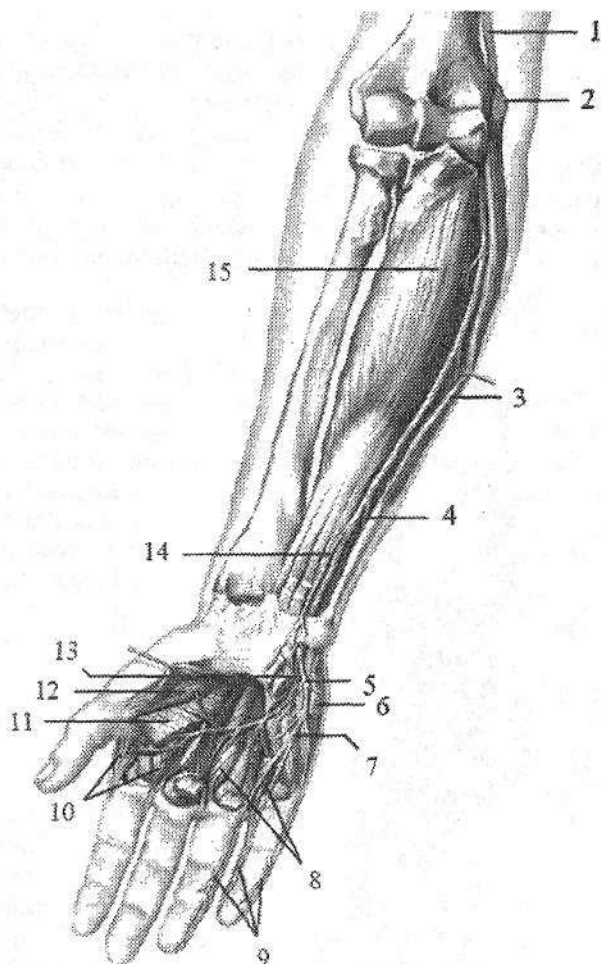
1. Tirsak nervi (**n. ulnaris**) medial dastadan boshlanib, yelkada tarmoq bermaydi (281-, 283-rasm). U dastlab o'rtadagi nerv va yelka arteriyasi bilan birga yotadi.

Yelkaning o'rta qismida medial tomonga yo'nalib, yelka suyagining medial do'ng usti do'mboqchasiga yetib boradi va uning orqasidagi tirsak nervi egatida yotadi. Bilakda nerv o'z nomidagi arteriya bilan birga tirsak egatida yo'naladi. Uning pastki uchdan birida tirsak nervidan orqa tarmoq (**r. dorsalis**) chiqqandan so'ng kaftga tomon yo'naladi.

Tirsak nervining mushak tarmoqlari (**rr. musculares**) bilakda **m. flexor digitorum profundus** ni (medial qismini) va **m. flexor carpi ulnaris** ni innervatsiya qiladi. Nerv shuningdek, tirsak bo'g'imiga tarmoqlar beradi.

283-rasm. Tirsak nervining innervatsiya sohasi.

- 1–n. ulnaris;
- 2–epicondulus medialis;
- 3–m. flexor carpi ulnaris;
- 4–r. dorsalis n. ulnaris;
- 5–r. superficialis;
- 6–m. palmaris brevis;
- 7–n. digitales palmares communes;
- 8–mm. interosseus palmares;
- 9–nn. digitales palmares proprii;
- 10–mm. interosseus dorsales;
- 11–m. adductor pollicis;
- 12–m. flexor pollicis brevis;
- 13–r. profundus n. ulnaris;
- 14–r. palmaris;
- 15–m. flexor digitorum profundus.



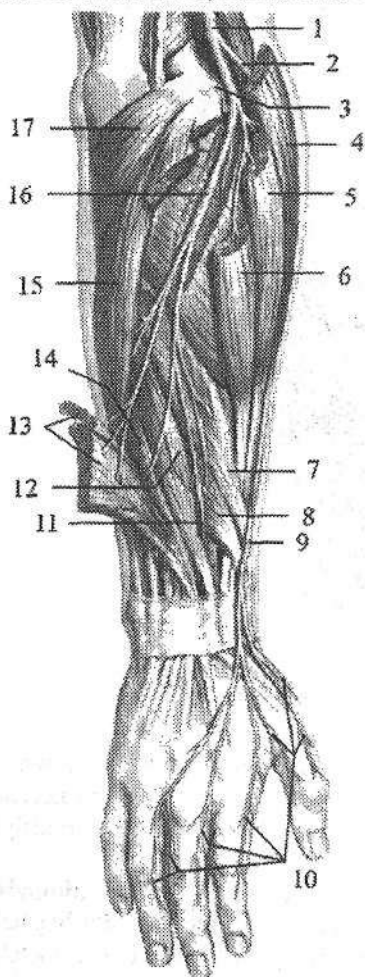
Tirsak nervining orqa tarmog‘i kaftning orqa yuzasida dastlab 3 ta, keyin 5 ta barmoqlarning orqa nervlariga (**nn. digitales dorsales**) bo‘linadi. Bu nervlar V, IV va III barmoqlarning tirsak tomoni terisining orqa yuzasini innervatsiya qiladi.

Qo‘l panjasining kaft yuzasiga tirsak nervi kaftdagi tarmog‘i (**r. palmaris**) bo‘lib davom etadi. Bu tarmoq bukuvchi mushaklarni ushlab turuvchi bog‘ich ostidan o‘tganidan keyin yuzaki va chuqur tarmoqlarga bo‘linadi. Uning yuzaki tarmog‘i (**r. superficialis**) kaft aponevrozi ostida yotadi. Uning boshlang‘ich qismidan kaftning kalta mushagiga tarmoq chiqadi.

Keyin yuzaki tarmoq ikkita kaft yuzasidagi barmoqlarning umumiy nerv-

lariga (*nn. digitales palmares communes*), ular esa kaft yuzasidagi barmoqlarning xususiy nervlariga (*nn. digitales palmares proprii*) bo'linib V hamda IV barmoqning medial yuzasi terisini innervatsiya qiladi.

Tirsak nervining chuqur tarmog'i (*r. profundus*) (jimjiloqni bukuvchi kalta, jimjiloqni qarama-qarshi qo'yuvchi va jimjiloqni uzoqlashtiruvchi) mushaklarni, qo'lning bosh barmog'ini yaqinlashtiruvchi mushakni, qo'lning bosh barmog'ini bukuvchi kalta mushakning chuqur boshchasini, 3-4 chuvalchangsimon mushaklarni, hamda kaft bo'g'imlarini innervatsiya qiladi (283-rasm).



284-rasm. Bilak va qo'l kaftida bilak nervining tarmoqlanishi.

1-n. radialis; 2, 9-r. superficialis n. radialis; 3-epicondulus lateralis; 4-m. brachioradialis; 5-m. extensor carpi radialis longus; 6-m. extensor carpi radialis brevis; 7-m. abductor pollicis longus; 8-m. extensor pollicis brevis; 10-mn. digitales dorsales; 11-n. interosseus antebrachii posterior; 12-m. extensor pollicis longus; 13-mm. extensores digitorum et digiti minimi; 14-m. extensor indicis; 15-m. extensor carpi ulnaris; 16-r. profundus n. radialis; 17-m. anconeus.

2. Yelka terisining medial nervi (*n. cutaneus brachii medialis*) medial tutamdan boshlanib, yelka arteriyasi bilan birga yo'naladi (281-rasm). U 2-3 tarmoq bo'lib yelka fassiyasini teshib o'tadi va yelkaning medial yuzasi terisini innervatsiya qiladi. Qo'ltiq osti chuqurchasi asosida uning tarmoqlari II-III qovurg'alararo nervlarning teri tarmoqlari bilan qo'shib qovurg'alararo-yelka nervlarini (*n. intercostobrachiales*) hosil qiladi.

3. Bilak terisining medial nervi (*n. cutaneus antebrachii medialis*) medial dastadan boshlanib, yelka arteriyasi yonida yotadi (281-rasm). Yelkaning o'rta qismida fassiyani teshib teri ostiga chiqadi va bilakka yo'nalib, uning oldingi medial yuzasi terisini innervatsiya qiladi.

4. Bilak nervi (*n. radialis*) yelka chigalining orqa tutamini bevosita davomidir. Bu nerv yelkaning chuqur arteriyasi bilan yelka-mushak kanalida yelka suyagini aylanib o'tadi. Yelka mushaklari

o'rtasidagi lateral devorni teshib o'tganidan keyin nerv pastga tomon yo'nalib yelka va yelka-bilak mushaklari o'rtasida yotadi. Tirsak bo'g'imi sohasida u yuza va chuqur tarmoqlarga bo'linadi (284-rasm). Yelkada bilak nervi yelkaning orqa guruh mushaklarini (yelkaning uch boshli va tirsak mushagi) va yelka bo'g'imi xaltasini innervatsiya qiladi. Uning yelkani orqa teri nervi (**n. cutaneus brachii posterior**) tarmog'i yelkaning orqa tashqi yuzasi terisini innervatsiya qiladi. Bilak nervining yuzaki tarmog'i (**r. superficialis n. radialis**) bilakning oldingi yuzasiga chiqib, bilak egatida o'z nomidagi arteriyani tashqi tomonida yotadi. Bilakning pastki uchdan bir qismida nerv yelka-bilak mushagi va bilak suyagi o'rtasidan bilakning orqa yuzasiga o'tadi. Bilak fassiyasini teshib o'tgach yuzaki tarmoq 5 ta barmoqlarning orqa nervlariga (**nn. digitales dorsales**) bo'linadi (284-rasm). Ular I, II va III barmoqni bilak tomoni orqa yuzasi terisini proksimal falangalari sohasigacha innervatsiya qiladi. Bilak nervining chuqur tarmog'i (**r. profundus n. radialis**) bilakning orqa yuzasiga o'tib, barcha orqa guruh mushaklarni innervatsiya qiladi. Uning oxirgi tarmog'i bo'lgan bilak sohasining suyaklararo orqa nervi (**n.interosseus antebrachii posterior**) o'z nomidagi arteriya bilan yo'nalib, atrofida joylashgan mushaklarni innervatsiya qiladi (284-rasm).

Bilak nervidan yelka-mushak kanalida chiqqan bilakning orqa teri nervi (**n. cutaneus antebrachii posterior**) yelka fassiyasini teshib o'tib, yelkaning pastki qismi orqa yuzasi va bilakning orqa yuzasi terisini innervatsiya qiladi.

Qo'l terisini innervatsiya qilishda yelka chigalining qisqa va uzun tarmoqlari ishtirok etadi. Yelka sohasi terisini qo'litiq osti nervining yelka terisining ustki-lateral nervi, yelka terisining medial nervi va bilak nervining yelkaning orqa teri nervi tarmoqlari innervatsiya qiladi. Bilak sohasi terisini mushak-teri nervining bilakning lateral terisining nervi, bilak terisining medial nervi va bilak nervining bilakning orqa teri nervi tarmoqlari innervatsiya qiladi. Qo'l panjasining kaft yuzasini bilak suyagi tomondan 3,5-barmoq terisining o'rtadagi nervining kaft yuzasidagi barmoqlarning xususiy nervlari, tirsak suyagi tomondan 1,5-barmoq terisini tirsak nervining kaft yuzasidagi barmoqlarning xususiy nervlari innervatsiya qiladi. Qo'l panjasining orqa yuzasini bilak suyagi tomondan 2,5-barmoq terisini bilak nervining barmoqlarning orqa nervlari, tirsak suyagi tomondan 2,5-barmoq terisini esa tirsak nervining barmoqlarning orqa nervlari innervatsiya qiladi.

Ko'krak nervlarining oldingi tarmoqlari (qovurg'alararo nervlar)

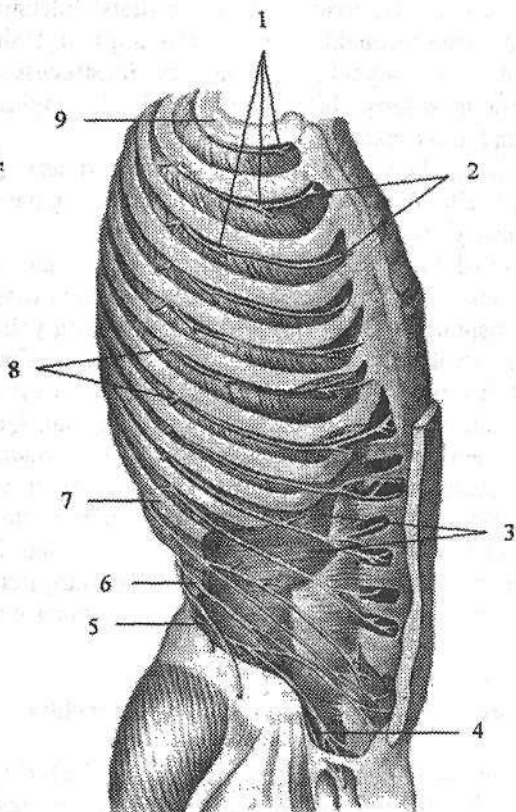
Ko'krak nervlarining oldingi tarmoqlari (qovurg'alararo nervlar) (285-rasm) 12 juft bo'lib, segmentar joylashgan. Ular qovurg'alar oralig'idan tashqariga va oldingi tomonga yo'naladi. Ustki 11 juft nervlar qovurg'alararo nervlar (**nn. intercostales**) deb ataladi, chunki ular qovurg'alar oralig'ida qovurg'alararo tashqi va ichki mushaklar o'rtasida joylashadi. O'n ikkinchi nerv XII

qovurg'a ostida joylashgani uchun qovurg'a osti nervi (**n. subcostalis**) deb ataladi. Bu nervlarning barchasi dastlab qovurg'a egatida shu nomli arteriya va vena bilan birga joylashadi. Har bir qovurg'alararo nervdan mushak tarmoqlari, hamda teri tarmoqlari chiqadi.

1. Mushak tarmoqlari (**rr. musculares**) ko'krakning autoxton mushaklarini (**mm.intercostales externi et interni, m. transversus thoracis, m. subcostalis**) va qorin mushaklarini (**m.obliquus internus abdominis, m.obliquus externus abdominis, m.transversus abdominis, m.rectus abdominis, m.quadratus lumborum**) innervatsiya qiladi.

2. Teri tarmoqlari (**rr. cutanei**) lateral va oldingi tarmoqlarga bo'linadi.

1) Lateral teri tarmoqlari (**rr. cutanei laterales**) tarqalgan sohasiga qarab ko'krak sohasining lateral tarmoqlari va qorin sohasining lateral tarmoqlariga bo'linadi.



285-rasm. Qovurg'alararo nervlar.

- 1—nn. intercostales;
- 2—rr. cutanei anteriores pectoralis;
- 3—m.transversus abdominis;
- 4— n.ilioinguinalis;
- 5—n.iliohypogastricus;
- 6—n.subcostalis;
- 7—costa XI;
- 8— r.cutaneus lateralis pectoralis;
- 9—costa I.

a) Ko'krak sohasi terisining lateral tarmoqlari (**rr. cutanei laterales pectorales**) oldinga yo'nalib, oldingi qo'l-tiq osti chizig'i sohasida qovurg'alararo tashqi mushaklarni teshib o'tadi.

b) Qorin sohasi terisining lateral tarmoqlari (**rr. cutanei laterales abdominales**) qorinning tashqi qiyshiq mushagini teshib o'tadi. So'ng har bir lateral teri tarmoqlari oldingi va orqa tarmoqlarga bo'linib o'ziga tegishli soha terisini innervatsiya qiladi.

IV–VI lateral teri tarmoqlarning oldingi tarmoqlari sut bezining lateral tarmoqlari (**rr. mammarii laterales**) bo'lib, sut bezini innervatsiya qiladi.

II goho III qovurg'alararo nervlarning lateral teri tarmoqlari yelka terisiga yo'nalib yelkanning medial teri nervi tarmoqlari bilan qo'shib, qovurg'alararo-yelka nervlarini (**nn. intercostobrachiales**) hosil qiladi.

2) Oldingi teri tarmoqlari (**rr. cutanei anteriores**) qovurg'alararo nervlarning oxirgi tarmoqlaridir. Ko'krak sohasida ular qovurg'alararo ichki mushaklarni teshib o'tadi va qovurg'alararo nervlarning ko'krak sohasi terisining oldingi tarmog'i (**r. cutaneus anterior pectoralis**) bo'lib to'sh suyagigacha yetib boradi. Ularning II-IV lari sut bezining medial tarmoqlari (**rr. mammarii mediales**) sut bezini innervatsiya qiladi.

Pastki besh juft qovuralararo va qovurg'a osti nervlari qovurg'alar oralig'idan chiqqanidan keyin qorinning ichki qiyshiq va ko'ndalang mushaklari o'rtasidan yo'nalib, qorin to'g'ri mushagi qinini teshib o'tadi va qorin sohasi terisining oldingi tarmog'i (**rr. cutaneus anterior abdominalis**) bo'lib qorinning oldingi devori terisini innervatsiya qiladi.

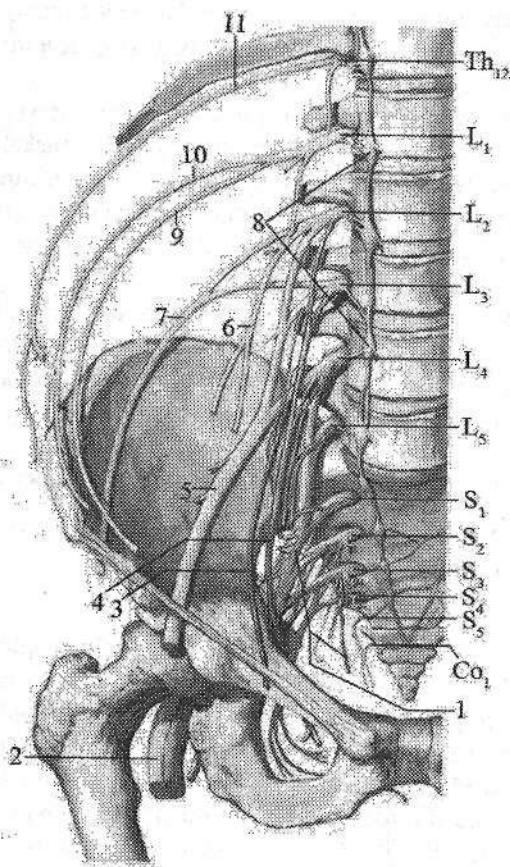
Bel, dumg'aza va dum nervlarining oldingi tarmoqlari o'zaro birikib bel va dumg'aza chigalini hosil qiladi.

Bel chigali

Bel chigali (**plexus lumbalis**) yuqorigi uchta bel (L_{I-III}), shuningdek, qisman XII ko'krak (Th_{XII}) va IV bel (L_{IV}) orqa miya nervlarining oldingi tarmoqlaridan hosil bo'ladi (286-rasm). Bel chigali bel umurtqalarining ko'ndalang o'siqchalarini old tomonida, belning kvadrat mushagining oldingi yuzasida, katta bel mushagining orqasida joylashadi. Uning tarmoqlari katta bel mushagining chekkalaridan yoki uni teshib chiqib, qorin devoriga, oyoqqa va tashqi jinsiy a'zolariga yo'naladi. Bel chigalidan quyidagi tarmoqlar chiqadi:

1. Mushak tarmoqlari (**rr. musculares**) ko'p sonli bo'lib, belning kvadrat mushagi, belning katta va kichik mushaklari, shuningdek, belning ko'ndalang o'siqchalar oralig'dagi mushaklarni innervatsiya qiladi.

2. Yonbosh-qorin osti nervi (**n. iliohypogastricus**) belning kvadrat mushagining oldingi yuzasidan chiqib, tashqi tomonga qovurg'a osti nerviga parallel yo'naladi (285-, 286-rasm). Qorinning ko'ndalang mushagini teshib o'tib, u bilan qorinning ichki qiyshiq mushagi o'rtasida qorin to'g'ri mushagiga yo'naladi. Bu nerv qorinning lateral guruh mushaklari va qorinning to'g'ri mushagini innervatsiya qiladi. Uning oldingi teri tarmog'i (**r. cutaneus anterior**) qorinning oldingi devorini pastki qismi terisini innervatsiya qiladi, lateral teri tarmog'i (**r. cutaneus lateralis**) esa dumbaning ustki lateral yuzasi va sonning lateral yuqori sohasi terisini innervatsiya qiladi.



286-rasm. Bel va dumg'aza chigallarining hosil bo'lishi.

1-plexus sacralis; 2-n. ischiadicus; 3-n. obturatorius accessorius; 4-n. obturatorius; 5-n. femoralis; 6-n. genitofemoralis; 7-n. cutaneus femoris lateralis; 8-ganglia lumbalia; 9-n. ilioinguinalis; 10-n. iliohypogastricus; 11-n. subcostalis.

3. Yonbosh-chov nervi (**n. ilioinguinalis**) yuqoridagi nervga parallel yo'naladi (285-, 286-rasm). Bu nerv qorinning ko'ndalang va ichki qiyshiq mushaklari o'rtasidan o'tib, qorinning lateral guruh mushaklarini innervatsiya qiladi va chov kanaliga kiradi. Chov kanalining tashqi teshigidan chiqqach erkaklarda yorg'oqning oldingi nervlari (**nn. scrotales anteriores**) bo'lib, chov va qov sohasi, erlik olati ildizi, yorg'oq terisini, ayollar jinsiy lablarining oldingi nervlari (**nn. labiales**

anteriores) bo'lib katta jinsiy lablar terisini innervatsiya qiladi.

4. Son-jinsiy nervi (**n. genitofemoralis**) katta bel mushagini teshib o'tib ikki: jinsiy va son tarmoqlariga bo'linadi (286-rasm).

Jinsiy tarmog'i (**r. genitalis**) chov kanaliga kirib erkaklarda moyakni ko'taruvchi mushakni, moyakning go'shtdor pardasini va terisini, hamda sonning medial yuzasi terisini innervatsiya qiladi. Ayollarda bachadonning yumaloq boylamini, katta jinsiy lablar terisini, shuningdek, son kanali tashqi teshigi sohasi terisini innervatsiya qiladi.

Son tarmog'i (**r. femoralis**) tomirlar sohasi botig'idan o'tgach, son uchburchagi sohasi terisini innervatsiya qiladi.

5. Son terisining lateral nervi (**n. cutaneus femoris lateralis**) katta bel mushagining lateral chekkasidan chiqib, yonbosh mushagining oldingi yuzasida pastga va tashqariga yo'naladi. Chov boylamining lateral qismi ostidan songa o'tadi va sonning lateral yuzasi terisini tizza bo'g'imigacha innervatsiya qiladi.

6. Yopqich nerv (**n. obturatorius**) katta bel mushagining medial chekkasidan pastga yoʻnalib kichik chanoq boʻshligʻiga tushadi. Oʻz nomidagi arteriya va vena bilan birga yopqich kanal orqali oʻtib sonning yaqinlashtiruvchi mushaklari oʻrtasiga chiqadi. Yopqich nerv bu yerda ikki tarmoqqa boʻlinadi. Oldingi tarmoqning (**r. anterior**) mushak tarmoqlari (**rr. musculares**) taroqsimon, sonni yaqinlashtiruvchi uzun va kalta mushaklarini innervatsiya qiladi. Uning teri tarmogʻi (**r. cutaneus**) sonning medial yuzasi terisini innervatsiya qiladi. Orqa tarmoqning (**r. posterior**) mushak tarmoqlari (**rr. musculares**) sonni yaqinlashtiruvchi kalta mushak orqasidan yoʻnalib, tashqi yopqich va sonni yaqinlashtiruvchi katta mushakni innervatsiya qilsa, uning boʻgʻim tarmogʻi (**r. articularis**) chanoq-son boʻgʻimi xaltasini innervatsiya qiladi.

287-rasm. Son nervining innervatsiya sohasi.

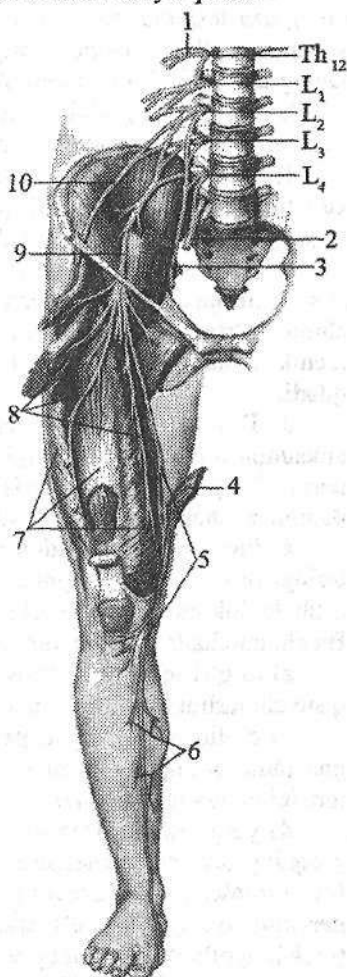
- 1—n. subcostalis; 2—truncus lumbosacralis;
 3—n. obturatorius; 4—m. sartorius; 5—n. saphenus;
 6—r. cutanei cruris medialis; 7—m. quadriceps femoris;
 8—r. cutanei anteriores; 9—n. femoralis;
 10—n. cutaneus femoris lateralis.

7. Son nervi (**n. femoralis**) bel chigalining eng katta tarmogʻi. U katta bel va yonbosh mushaklarining oʻrtasidagi egat boʻylab yoʻnalib, mushaklar sohasi botigʻi orqali son uchburchagiga chiqadi (287-rasm). Chov boylamidan biroz pastroqda son nervi quyidagi tarmoqlarga boʻlinadi:

a) mushak tarmoqlari (**rr. musculares**) tikuvchilar mushagi, taroqsimon mushak va sonning toʻrt boshli mushagini innervatsiya qiladi;

b) oldingi teri tarmoqlari (**rr. cutanei anteriores**) 3–5 ta boʻlib, sonning oldingi medial yuzasi terisini innervatsiya qiladi;

d) teri osti nervi (**n. saphenus**) son arteriyasi bilan yaqinlashtiruvchi kanalga kirib, uning oldingi teshigi orqali chiqadi. Soʻngra tikuvchilar mushagi payi ostidan oʻtib, son suyagini medial doʻngligi orqasidan pastga yoʻnaladi va sonning serbar fassiyasini teshib oʻtadi. Tizza boʻgʻimi sohasida tizza boʻgʻimini medial yuzasi, tizza qopqogʻi, boldirning yuqori qismi oldingi yuzasi terisini innervatsiya qiluvchi tizza osti tarmogʻini (**r.**



infrapatellaris) beradi. Teri osti nervi boldirda oyoqning katta teri osti venasining yonidan yoʻnalib, boldirning oldingi medial yuzasi terisini innervatsiya qiluvchi boldir medial terisining tarmoqlarini (**rr. cutanei cruris mediales**) beradi. Oyoq panjasida esa teri osti nervi uning medial chekkasi terisini to bosh barmoqqacha innervatsiya qiladi.

Dumgʻaza chigali

Dumgʻaza chigali (**plexus sacralis**) V bel (L_{V}), yuqoridagi toʻrtta dumgʻaza ($S_{I}-S_{IV}$), qisman IV bel (L_{IV}) orqa miya nervlarining oldingi tarmoqlarining qoʻshilishidan hosil boʻladi (286-rasm). Dumgʻaza chigali asosi oldingi dumgʻaza teshiklariga, uchi esa katta quymich teshigiga qaragan uchburchak shaklida boʻlib, chanoq fassiyasi bilan noksimon mushak oʻrtasida yotadi. Dumgʻaza chigʻalining tarmoqlari uzun va qisqa guruhlarga boʻlinadi.

Dumgʻaza chigalining qisqa tarmoqlariga mushaklarga boruvchi nervlar, dumbaning ustki va pastki nervlari, shuningdek, jinsiy nerv kiradi.

1. Mushaklarga boruvchi nervlar (**n. musculi obturatorii interni, n. musculi piriformis, n. musculi quadrati femoris**) noksimon mushak osti teshigi orqali chiqib shu nomdagi mushaklarni innervatsiya qiladi.

2. Dumbaning ustki nervi (**n. gluteus superior**) chanoq boʻshligʻidan noksimon mushak usti teshigidan shu nomdagi arteriya va vena bilan tashqariga chiqib, oʻrta va kichik dumba mushaklari orasida yotadi. Bu nerv oʻrta va kichik dumba, hamda keng fassiyasini taranglovchi mushaklarni innervatsiya qiladi.

3. Dumbaning pastki nervi (**n. gluteus inferior**) chanoq boʻshligʻidan noksimon mushak osti teshigi orqali oʻz nomidagi arteriya va vena, oʻtirgʻich nervi, jinsiy nerv va son terisining orqa nervi bilan birga chiqadi. Nerv katta dumba mushagini va chanoq-son boʻgʻimi xaltasini innervatsiya qiladi.

4. Jinsiy nerv (**n. pudendus**) chanoq boʻshligʻidan noksimon mushak osti teshigi orqali chiqib, quymich suyagining oʻtkir oʻsigʻining orqasidan aylanib oʻtib, kichik quymich teshigi orqali quymich-toʻgʻri ichak chuqurchasiga kiradi. Bu chuqurchada oldinga tomon yoʻnaladi va undan quyidagi tarmoqlar chiqadi:

a) toʻgʻri ichakning pastki nervlari (**nn. rectales inferiores**) orqa teshikni qisuvchi tashqi mushakni va orqa teshik sohasidagi terini innervatsiya qiladi;

b) oraliq nervlari (**nn. perineales**) quymich-gʻovak tana, soʻgʻon-toʻrlangan tana, oraliqning yuza va chuqur koʻndalang mushaklarini, hamda oraliq terisini innervatsiya qiladi;

d) yorgʻoqning orqa nervlari (**nn. scrotales posteriores**) erkaklarda yorgʻoqning orqa yuzasi terisini; ayollarda ayollar jinsiy lablarining orqa nervlari (**nn. labiales posteriores**) katta jinsiy lablar terisini innervatsiya qiladi. Jinsiy nervning oxirgi tarmogʻi erkaklarda erlik olatining orqa nervi (**n. dorsalis penis**), ayollarda klitorning orqa nervi (**n. dorsalis clitoridis**) boʻlib, shu nomdagi arteriya bilan siydik-tanosil toʻsigʻidan oʻtadi. Erkaklarda erlik olatning

g'ovak tanasi va boshini, erlik olati terisini, ayollarda esa klitorning g'ovak tanasini va boshini katta va kichik jinsiy lablarni, oraliqning chuqur ko'ndalang mushagi va siydik chiqaruv nayining tashqi sfincterini innervatsiya qiladi.

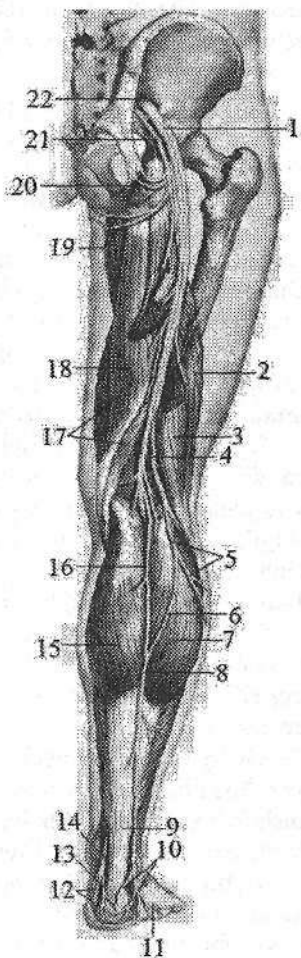
Dumg'aza chigalining uzun tarmoqlariga son terisining orqa nervi va o'tirg'ich nervi kiradi (288-rasm).

288-rasm. O'tirg'ich nervi.

- 1-n. ischiadicus; 2-caput breve m. biceps femoris;
 3-caput longum m. biceps femoris; 4-n. fibularis
 communis; 5-n. cutaneus surae lateralis;
 6-r. communicans fibularis; 7-caput laterale m.
 gastrocnemius; 8-n. suralis; 9-tendo calcaneus;
 10-rr. calcanei lateralis; 11-n. cutaneus dorsalis
 lateralis; 12-n. plantaris medialis; 13-n. calcanei
 medialis; 14-n. tibialis; 15-caput mediale m.
 gastrocnemius; 16-n. cutaneus surae medialis;
 17-m. semimembranosus; 18-m. semitendinosus;
 19-rr. perineales; 20-n. clunium inferiores;
 21-n. cutaneus femoris posterior; 22-foramen
 ischiadicum majus.

1. Son terisining orqa nervi (**n. cutaneus femoris posterior**) noksimon mushak osti teshigidan pastga yo'naladi. Sonda nerv yarimpayli mushak va sonning ikki boshli mushagi o'rtasidagi egatda serbar fassiyasining ostida yotadi. Nerv tarmoqlari serbar fassiyani teshib o'tib, sonning orqa medial yuzasi terisini taqim osti chuqurchasigacha innervatsiya qiladi. Bu nervdan katta dumba mushagining pastki chekkasida chiqqan dumba sohasining ostki nervlari (**nn. clunium inferioris**) dumba sohasi terisini, oraliq sohasidagi tarmoqlar (**rr. perineales**) oraliq terisini innervatsiya qiladi.

2. O'tirg'ich nervi (**n. ischiadicus**) odam tanasidagi eng katta nerv (288-rasm). Nerv chanoq bo'shlig'idan noksimon mushak osti teshigi orqali dumba sohasiga chiqadi va katta dumba mushagi ostida yotadi. Sonda o'tirg'ich nervi sonning ikki boshli mushagi bilan yarimpayli mushak o'rtasidagi egatda pastga yo'naladi. Sonning pastki qismida (ba'zi hollarda yuqori qismida) o'tirg'ich nervi ikki tarmoqqa: medial tomonda joylashgan kattaroq katta boldir nervi va lateral tomondagi ingichkaroq umumiy kichik boldir nerviga bo'linadi. Sonda o'tirg'ich nervi ichki yopqich, egizak, sonning kva-



drat, yarim payli, yarimpardali, sonning ikki boshli mushagini uzun boshini va katta yaqinlashtiruvchi mushakning orqa qismini innervatsiya qiladi.

Katta boldir nervi (**n. tibialis**) o'tirg'ich nervning bevosita davomi bo'lib, taqim osti chuqurchasini o'rtasida fassiya ostida yotadi. Taqim osti chuqurchasining pastki burchagida boldir mushagini lateral va medial boshchasi o'rtasidan o'tib, boldir-taqim osti kanalida pastga tomon yo'naladi. Kanaldan chiqqach, medial to'piq orqasida oyoq kaftining lateral va medial nervlariga bo'linadi.

Katta boldir nervidan boldir sohasida boldirning orqa guruh mushaklariga (boldir, kambalasion, orqa katta boldir, barmoqlarni bukuvchi uzun va oyoqning bosh barmog'ini bukuvchi uzun mushakka) mushak tarmoqlari (**rr.musculares**), tizza bo'g'imiga va boldir terisining medial nervi chiqadi.

Boldir terisining medial nervi (**n. cutaneus surae medialis**) boldirning orqa yuzasida kichik teri osti venasi bilan birgalikda joylashib, boldirning pastki uchdan birida fassiyani teshib teri ostiga chiqadi. Bu sohada u boldir lateral terisining nervi bilan qo'shilib, boldir nervini (**n. suralis**) hosil qiladi.

Boldir nervi lateral to'piqning orqasidan o'tib, oyoq panjasini tashqi chekkasi bo'ylab yo'naladi. Bu nerv oyoq panjasining tashqi chekkasi va kichik barmoqning yon tomoni terisini innervatsiya qiladi.

Oyoq kaftining medial nervi (**n. plantaris medialis**) medial oyoq kafti egatida o'z nomidagi arteriya bilan yo'nalib (289-rasm), kaft suyagi asosida oyoq panjasini medial chekkasiga va bosh barmoq terisiga birinchi kaft yuzasidagi oyoq barmoqlarining xususiy nervini (**n. digitalis plantaris proprius**) va uchta kaft yuzasidagi oyoq barmoqlarining umumiy nervlarini (**nn. digitales plantares communes**) beradi (289-rasm).

Umumiy barmoq nervi barmoq falangalari asosi sohasida ikkitadan kaft yuzasidagi oyoq barmoqlarining xususiy nervlariga (**nn. digitales plantares proprii**) bo'linib I-IV barmoqlarning bir-biriga qaragan yuzalari terisini innervatsiya qiladi.

Oyoq kaftining medial nervi bundan tashqari oyoq kafti mushaklaridan oyoq bosh barmog'ini uzoqlashtiruvchi, oyoq bosh barmog'ini bukuvchi kalta mushak, barmoqlarni bukuvchi kalta mushak, birinchi va ikkinchi chuvalchangsimon mushaklarni innervatsiya qiladi.

Oyoq kaftining lateral nervi (**n. plantaris lateralis**) lateral oyoq kafti egatida o'z nomidagi arteriya bilan yotadi va IV kaft suyagi oralig'ining proksimal uchida u chuqur va yuzaki tarmoqqa bo'linadi (289-rasm).

Yuzaki tarmoq (**r. superficialis**) V barmoq kaft tomoni lateral yuzasi terisini innervatsiya qiluvchi oyoq kafti yuzasidagi barmoqlarning xususiy nervi (**n. digitalis plantaris proprius**) va oyoq kafti yuzasidagi barmoqlarning umumiy nervi (**n. digitales plantares communes**) ga bo'linadi (289-rasm).

U esa oyoq kaftini IV-V barmoqlari terisini bir-biriga qaragan yuzasini innervatsiya qiluvchi oyoq kaft yuzasidagi barmoqlarning xususiy nervlari (**n. digitales plantares proprii**) ga bo'linadi.

289-rasm. Oyoq kafti nervlari.

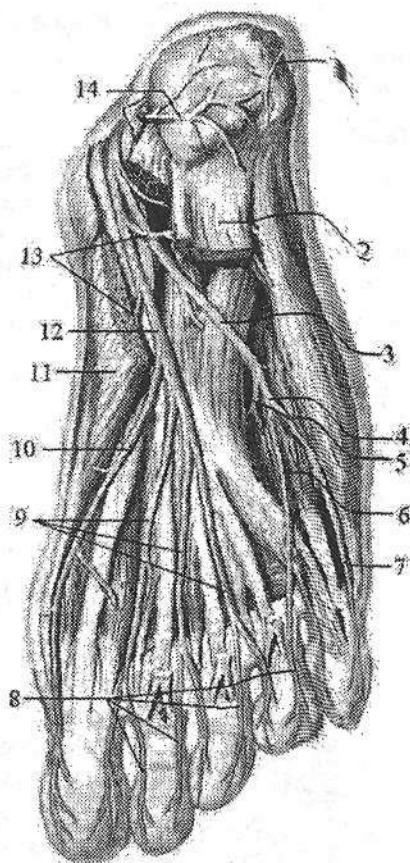
1-r. calcaneus lateralis; 2-m. flexor digitorum brevis; 3-n. plantaris lateralis; 4-r. superficialis n. plantaris lateralis; 5, 9-r. profundus n. plantaris lateralis; 6-nn. digitales plantares communes; 7, 8, 10-nn. digitales plantares proprii; 11-m. abductor hallucis; 12-n. plantaris medialis; 13-rr. musculares; 14-r. calcaneus medialis.

Chuqur tarmoq (r. profundus) suyaklararo mushaklarni, 3 va 4 chulchalangsimon mushakni, oyoq bosh barmog'ini yaqinlashtiruvchi mushakni, oyoqning bosh barmog'ini bukuvchi kalta mushakning lateral boshchasini, oyoq kaftining kvadrat mushagi va jimjiloq barmoqni uzoqlashtiruvchi mushakni innervatsiya qiladi.

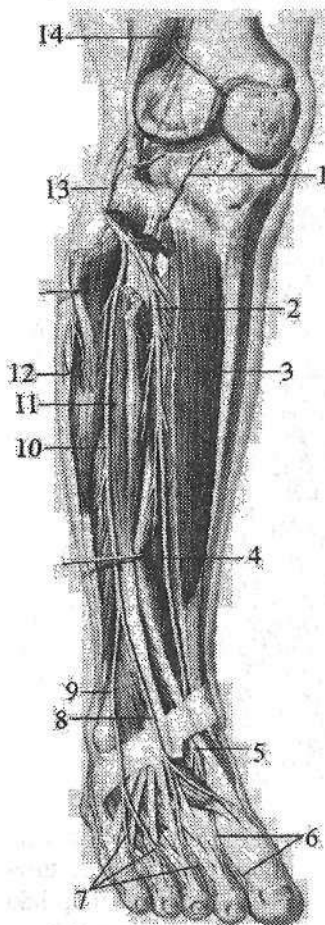
Umumiy kichik boldir nervi (n. fibularis communis) o'tirg'ich nervidan ajragandan keyin, lateral tomonga yo'nalib, kichik boldir suyagi boshchasini aylanib o'tadi (290-rasm). U uzun kichik boldir mushagi ichida yuzaki va chuqur kichik boldir nerviga bo'linadi. Bo'linishdan oldin taqim osti

chuqurchasida umumiy kichik boldir nervidan boldirning lateral tomoni terisini innervatsiya qiluvchi boldir lateral terisining nervi (n. cutaneus surae lateralis) chiqadi. Bundan tashqari umumiy kichik boldir nervi sonda sonrac lateboshli mushagini kalta boshini va tizza bo'g'imi xaltasini innervatsiya qiladi.

Yuzaki kichik boldir nervi (n. fibularis superficialis) pastga o'tayotganida u mushak-kichik boldir kanalida yotadi (290-rasm). Kanaldan o'tayotganida u uzun va kalta kichik boldir mushaklariga mushak tarmoqlari (rr. musculares) va beradi. Boldirning pastki qismida nerv kanaldan chiqib fassiyani tashib o'tadi va ikki tarmoqqa bo'linadi. Birinchi tarmog'i boldir orqa terisining medial nervi (n. cutaneus dorsalis medialis) oyoq panjasi va bosh barmoqning medial chekkasi terisini, hamda II-III barmoqlarning bir-biriga qaragan yuzalari terisini innervatsiya qiladi. Ikkinchi tarmog'i boldir orqa terisining oraliq terisini (n. cutaneus dorsalis intermedius) oyoq kaftining ustki lateral yuzasi terisini (n. cutaneus dorsalis lateralis) innervatsiya qiladi. Ushbu nervning tashadi va oyoq barmoqlarining ustki nervlariga (n. digitalis dorsalis pedis)



bo'linib, III, IV va V barmoqlarning bir-biriga qaragan yuzasi terisini innervatsiya qiladi.



290-rasm. Kichik boldir nervlari.

1–n. recurrens articularis; 2, 5–n. fibularis profundus; 3–m. tibialis anterior; 4–m. extensor hallucis longus; 6, 7–n. digitalis dorsalis pedis; 8–n. cutaneus dorsalis medialis; 9–n. cutaneus dorsalis intermedius; 10–n. peroneus superficialis; 11–m. extensor digitorum longus; 12–n. cutaneus surae lateralis; 13, 14–n. fibularis communis.

Chuqur kichik boldir nervi (**n. fibularis profundus**) suyaklararo pardaning oldingi yuzasi bo'ylab oldingi katta boldir arteriyasi bilan birga oyoq kafti ustiga chiqadi (290-rasm). Birinchi kaft oralig'ining distal uchida ikkita oyoq barmoqlarining ustki nervlariga (**nn. digitales dorsales pedis**) bo'linib I va II barmoqlarning bir-biriga qaragan yuzasi terisini innervatsiya qiladi.

Chuqur kichik boldir nervining mushak tarmoqlari (**rr. musculares**) oldingi katta boldir, barmoqlarni yozuvchi uzun, oyoq bosh barmog'ini yozuvchi uzun, barmoqlarni yozuvchi kalta va oyoqning bosh barmog'ini yozuvchi kalta mushaklarni, hamda boldir-oyoq panja bo'g'imi xaltasini innervatsiya qiladi.

Oyoq terisini innervatsiya qilishda bel va dumg'aza chigalining tarmoqlari ishtirok etadi. Dumba sohasi terisini bel va dumg'aza orqa miya nervlarining orqa tarmoqlarining lateral

teri tarmoqlari bo'lgan ustki va o'rta dumba nervlari (**nn. clunium superiores et medii**) innervatsiya qiladi.

Son sohasi terisini son-jinsiy, yopqich, son, son terisining orqa nervi tarmoqlari innervatsiya qiladi.

Boldir terisini son, katta boldir, umumiy kichik boldir nervi tarmoqlari innervatsiya qiladi.

Oyoq panjasining ust tomonini yuza va chuqur kichik boldir nervi tarmoqlari, oyoq kafti terisini esa medial va lateral kaft nervlari tarmoqlari innervatsiya qiladi.

Pereferik nervlarning tarqalish qonuniyatlari

1. Nervlar markaziy nerv tizimi joylashgan o'rtacha chiziqdan yon tomonga qarab tarqaladi.

2. Tananing tuzilishi ikki tomonlama simmetriyaga asoslangani uchun nervlar juft bo'lib simmetrik yo'naladi.

3. Tananing metamer tuzilishiga mos ravishda nervlar segmentar tuzilishni saqlaydi.

4. Nervlar miyadan chiqqan joydan a'zoga qisqa yo'l bilan boradi. Agar a'zo o'zining hosil bo'lgan joydan surilsa, nerv ham uning ketidan yo'naladi (**n. phrenicus**).

5. Mushaklar nervi orqa miyaning shu miotomlariga mos segmentlardan chiqadi.

6. Agar mushak bir nechta miotomdan hosil bo'lsa, bir nechta nerv bilan innervatsiya qilinadi (qorinning keng mushaklarini qovurg'alararo nervlar va bel chigali tarmoqlari innervatsiya qiladi).

7. Yuzaki (teri) nervlar teri osti venalari bilan, chuqur nervlar esa arteriya, vena va limfa tomirlari bilan tomirli-nervli dastalar hosil qiladi.

8. Tomirli-nervli dastalar tarkibidagi nervlar bukiluvchi yuzalarda yotadi.

Bosh miya nervlari

Bosh miya nervlari (**nn. craniales**) bosh miya asosidan chiquvchi 12 juft nervdan iborat (291-rasm). Ular quyidagilar:

I juft – hid biluv nervi – **nervus olfactorius**

II juft – ko'ruv nervi – **nervus opticus**

III juft – ko'zni harakatlantiruvchi nerv – **nervus oculomotorius**

IV juft – g'altak nervi – **nervus trochlearis**

V juft – uch shoxli nerv – **nervus trigeminus**

VI juft – uzoqlashtiruvchi nerv – **nervus abducens**

VII juft – yuz nervi – **nervus facialis**

VIII juft – dahliz-chig'anoq nervi – **nervus vestibulocochlearis**

IX juft – til-halqum nervi – **nervus glossopharyngeus**

X juft – adashgan nerv – **nervus vagus**

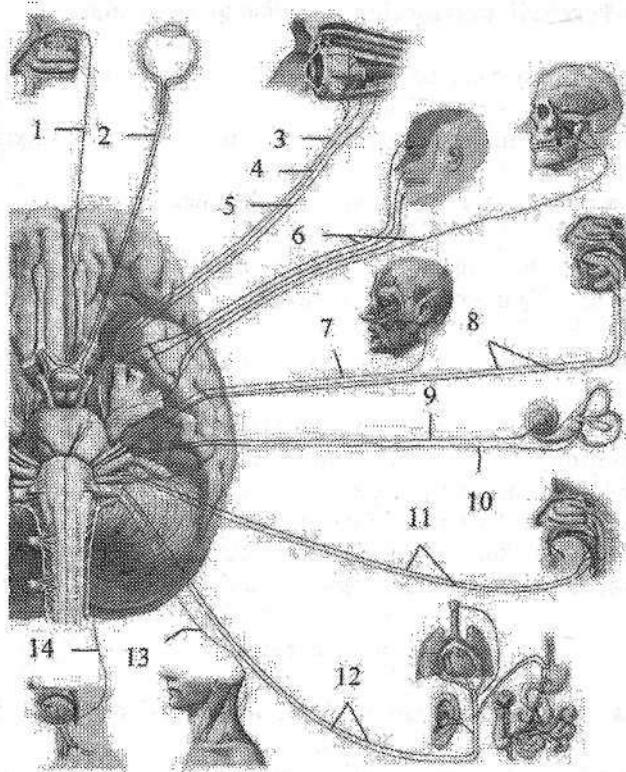
XI juft – qo'shimcha nerv – **nervus accessorius**

XII juft – til osti nervi – **nervus hypoglossus**

Bosh miya nervlari tuzilishi jihatidan orqa miya nervlaridan farq qiladi. Bu farq bosh miya hamda kallaning taraqqiyotini tana va orqa miya taraqqiyotidan boshqacha bo'lishiga bog'liq.

12 juft bosh miya nervlari bir nechta guruhga bo'linadi:

I guruhga uchta sezuvchi nerv: I juft – hid biluv nervi, II juft – ko'ruv nervi, VIII juft – dahliz-chig'anoq nervi kiradi.



291-rasm. Bosh miya nervlari.

1-n. olfactorius; 2-n. opticus; 3-n. oculomotorius; 4-n. trochlearis; 5-n. abducens; 6-n. trigeminus; 7-n. facialis; 8-n. intermedius; 9-n. cochlearis; 10-n. vestibularis; 11-n. glossopharyngeus; 12-n. vagus; 13-n. accessories; 14-n. hypoglossus.

II guruhga beshta harakatlantiruvchi nerv: III juft – koʻzni harakatlantiruvchi nerv, IV juft – gʻaltak nervi, VI juft – uzoqlashtiruvchi nerv, XI juft – qoʻshimcha nerv, XII juft – til osti nervi kiradi.

III guruhga toʻrtta aralash nerv: V juft – uch shoxli nerv, VII juft – yuz nervi, IX juft – til-halqum va X juft – adashgan nerv kiradi. Oxirgi guruh nervlar tarkibida sezuvchi, harakatlantiruvchi va avtonom tolalar boʻladi, ammo nervlarning bunday boʻlinishi shartli ravishda, chunki har qanday harakatlantiruvchi nerv tarkibida chuqur sezgi va avtonom tolalar boʻladi.

Bosh miya nervlari orqa miya nervlariga oʻxshab orqa va oldingi ildizlar yigʻindisidan iborat boʻlmay, faqat oldingi yoki orqa ildizlardan hosil boʻlgani uchun harakatlantiruvchi yoki sezuvchi nervlarga boʻladi. Bundan tashqari bosh miya nervlarining hech qaysisi boshqa biroviga oʻxshamaydi. 12 juft bosh miya nervlari taraqqiyotiga qarab bir necha guruhga boʻlinadi:

I. Oldingi miyadan taraqqiy etuvchi I va II juft nervlar. Ular bosh miya o'simtalarini bo'lib, hid biluv nervi hidlov miyasidan, ko'ruv nervi esa oraliq miyadan taraqqiy etadi.

II. Bosh miyotomlari bilan aloqada taraqqiy etuvchi (III, IV, VI juft) nervlar. Bu nervlar boshning oldingi uchta somitidan taraqqiy etgan ko'z olmasi mu-shakllarini innervatsiya qiladi.

III. Visseral ravoq nervlari (V, VII, IX, X juft). Bu nervlarning tugunlari bo'lib ularda soxta unipolyar hujayralar joylashgan. Ularning taraqqiyoti ortqi miya bilan bog'liq. Ularning tarkibida sezuvchi tolalardan tashqari harakat-lantiruvchi tolalar ham bo'lib, visseral apparat mu-shakllarini innervatsiya qiladi. Shuning uchun ularni visseral ravoqlar nervlari deyiladi.

V juft I visseral ravoq nervi. VII juft II visseral ravoq nervi. IX juft III vas-seral ravoq nervi. X juft IV va keyingi ravoqlar nervi. XI juft qo'shimcha nerv o'z taraqqiyotida X juft nervdan ajrab chiqqani uchun shu guruhga kiritiladi. VIII juft nerv taraqqiyoti davrida VII nervdan ajrab chiqqan sezuvchi nerv hisoblanadi.

IV. 3-4 ta orqa miya nervlarining qo'shilishidan hosil bo'ladigan XII juft til osti nervi.

Hid biluv nervi

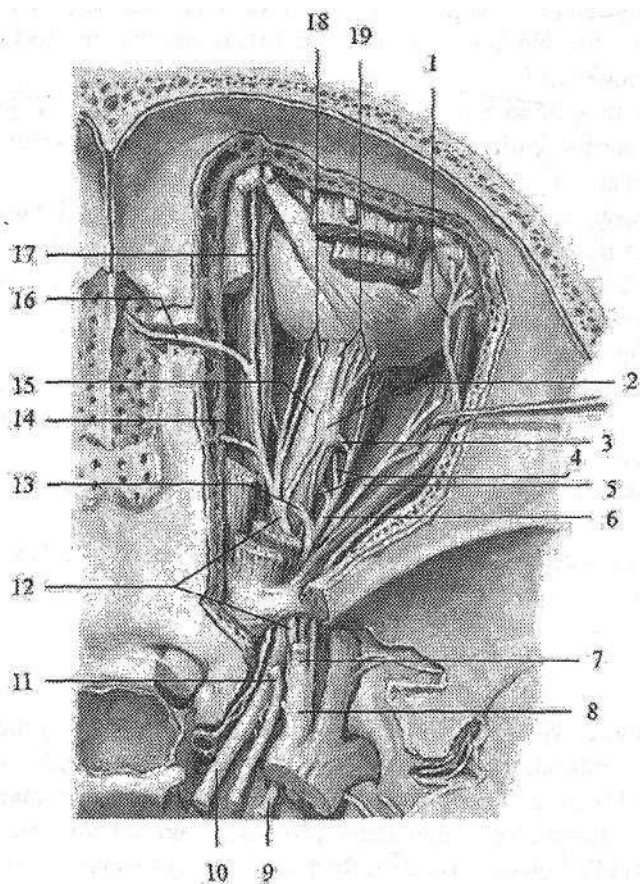
I juft, hid biluv nervi (**nervus olfactorius**) burun bo'shlig'i hidlov sohasi-ning shilliq pardasida joylashgan hidlov hujayralarining markaziy o'siqlaridan iborat. Ular 15-20 ta ingichka hid biluv ipchalarini (**fila olfactoria**) hosil qilib, g'alvirsimon suyakning g'alvirsimon plastinkasidagi g'alvirsimon teshikcha-lardan o'tib hidlov piyozchasida (**bulbus olfactorius**) tugaydi.

Ko'ruv nervi

II juft, ko'ruv nervi (**n. opticus**) to'r pardaning ko'r dog' sohasida gang-lion hujayralarning aksonlari to'plamidan hosil bo'ladi.

Nerv tomirli va oqliq pardani teshib o'tib (nervning koz olmasi ichidagi qismi), ko'z kosasidan (nervning koz kosasi ichidagi qismi) ko'ruv nervi kanali orqali (nervning ko'ruv kanal ichidagi qismi) kalla bo'shlig'iga (nervning kalla ichidagi qismi) chiqadi (292-rasm).

Miya tubida ikki tomondan kelayotgan nervlar bir-biriga yaqinlashib, o'zaro to'liq bo'lmagan kesishma (**chiasma opticum**) hosil qilib ko'ruv yo'liga o'tib ketadi.



292-rasm. Ko'z kosasi nervlari.

1-n. lacrimalis; 2-ganglion ciliare; 3-ramus ad ganglion ciliare; 4-rami musculares; 5, 9-n. abducens; 6-ramus inferior n. oculomotorius; 7-n. frontalis; 8-optalmicus; 10-n. oculomotorius; 11-n. trochlearis; 12-n. nasociliaris; 13-ramus superior n. oculomotorius; 14-n. ethmoidalis posterior; 15-n. opticus; 16-n. ethmoidalis anterior; 17-n. infratrochlearis; 18- nn. ciliares longi; 19-nn. ciliares breves.

Ko'zni harakatlantiruvchi nerv

III juft, ko'zni harakatlantiruvchi nerv (**n. oculomotorius**) tarkibida harakatlantiruvchi va avtonom tolalari bor. Ular o'rta miyaning to'rt tepaligini yuqorigi tepalik sohasida, o'rta miyaning suv yo'li tubida joylashgan ko'zni harakatlantiruvchi nerv o'zagi (**nucleus nervi oculomotorii**) va ko'zni harakatlantiruvchi nervning qo'shimcha (Yakubovich) o'zagidan (**nuclei accessorii**

nervi oculomotorii) boshlanadi. Juft yirik hujayrali somatik o'zak ko'z olmasi mushaklarini innervatsiya qiladi. Juft mayda hujayrali avtonom o'zak ko'z qorachig'ini toraytiruvchi mushakni innervatsiya qiladi. Toq mayda hujayrali avtonom (Perlia) o'zagi kiprikli mushakni innervatsiya qiladi. Ko'zni harakatlantiruvchi nerv miya oyoqchalarining medial yuzasidan chiqadi. U oldinga yo'nalib, ko'z kosasining yuqorigi yorig'i orqali ko'z kosasiga kiradi (292-rasm) va ikki tarmoqqa bo'linadi. Yuqori tarmoq (**r. superior**) sof harakatlantiruvchi bo'lib, yuqorigi qovoqni ko'taruvchi mushak (**m. levator palpebrae superioris**) va ko'zning yuqorigi to'g'ri mushagini (**m. rectus superior**) innervatsiya qiladi.

Pastki tarmoq (**r. inferior**) aralash. Uning harakatlantiruvchi tolalari ko'zning pastki va medial to'g'ri mushaklarni (**mm. rectus inferior et medialis**), hamda pastki qiyshiq mushakni (**m. obliquus inferior**) innervatsiya qiladi. Avtonom tolalari pastki tarmoq tarkibidan chiqib, kiprikli tugunga yo'naluvchi tarmoqni (**ramus ad ganglion ciliare**) hosil qiladi.

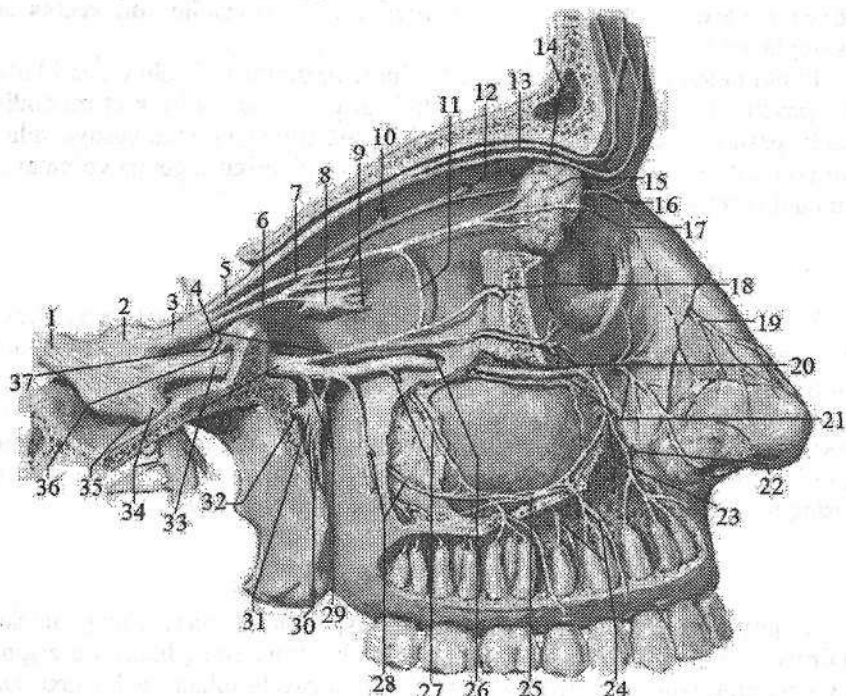
G'altak nervi

IV juft, g'altak nervi (**nervus trochlearis**) harakatlantiruvchi nerv. Uning bitta harakatlantiruvchi o'zagi (**nucleus nervi trochlearis**) o'rta miya qoplamasida pastki tepalik sohasida joylashgan. Nerv miya asosidan miyaning ustki chodirining lateral tomonidan chiqadi va miya oyoqchasini lateral tomonidan aylanib o'tib oldinga yo'naladi. Nerv kalla bo'shlig'idan ko'z kosasining yuqorigi yorig'i orqali ko'z kosasiga kiradi (292-rasm) va ko'zning yuqorigi qiyshiq mushagini (**m. obliquus superior**) innervatsiya qiladi.

Uch shoxli nerv

V juft, uch shoxli nerv (**n. trigeminus**), aralash nerv. Uning harakatlantiruvchi tolalari ko'prikda joylashgan uch shoxli nervning harakat o'zagidan (**nucleus motorius n. trigemini**) boshlanadi. Sezuvchi tolalari uch shoxli nerv tugunida (**ganglion trigeminale**) joylashgan soxta unipolyar hujayralarining markaziy o'siqlari bo'lib, ular ko'prikdagi uch shoxli nervning asosiy o'zagi (**nucleus principalis nervi trigemini**), uzunchoq miya va orqa miyaning yuqorigi segmentlarida joylashgan uch shoxli nervning orqa miya o'zagi (**nucleus spinalis nervi trigemini**) va o'rta miyada joylashgan uch shoxli nervning o'rta miyadagi o'zaklarida (**nucleus mesencephalicus nervi trigemini**) tugaydi. Bu hujayralarning periferik o'siqlari yuz, peshona, chakka sohasi terisi, burun bo'shlig'i, tilning oldingi 2/3 qismi, tishlar, ko'zning konyunktivasi shilliq pardasida tugaydi. Uch shoxli nerv miya asosidan ikki ildiz (sezuvchi va harakatlantiruvchi) hosil qilib ko'prik bilan miyachaning o'rta oyoqchasi orasidan chiqadi. Uning sezuvchi ildizi (**radix sensoria**) harakatlantiruvchi ildiziga (**radix motoria**) nisbatan qafin. Uch shoxli nerv oldinga va biroz tashqariga yo'-

nalib, chakka suyagi piramidasini oldingi yuzasidagi uch shoxli nerv tugunining botig'ida joylashgan uch shoxli nerv bo'shlig'i (*cavum trigeminale*) ichiga kiradi. Uning ichida uch shoxli nerv tugunini (*ganglion trigeminale*) (Gasser tuguni) hosil qiladi (293-rasm). Bu tugun yarimoysimon shaklda bo'lgani uchun yarimoysimon tugun (*ganglion semilunare*) deb ham ataladi. Uch shoxli nervning harakatlantiruvchi ildizi tugunning pastki tomonidan o'tib, nervning III shoxi tarkibiga kiradi. Tugundan uch shoxli nervning uchta shoxi: 1) ko'z nervi; 2) yuqori jag' nervi; 3) pastki jag' nervi chiqadi (293-rasm).



293-rasm. Ko'z va yuqori jag' nervlari.

1-n. trigeminus; 2-ganglion trigeminale; 3-n. ophthalmicus; 4-n. zygomaticus; 5-n. frontalis; 6-n. nasociliaris; 7-n. lacrimalis; 8-ganglion ciliare; 9-nn. ciliares longi et breves; 10-n. ethmoidalis posterior; 11-ramus communicans cum nervo zygomatico; 12-n. ethmoidalis anterior; 13-n. supraorbitalis; 14-n. supratrochlearis; 15-glandula lacrimalis; 16-n. infratrochlearis; 17-ramus cutaneus nervi lacrimalis; 18-ramus zygomaticotemporalis; 19-ramus nasalis externus; 20-ramus zygomaticofacialis; 21,26-n. infraorbitalis; 22-ramus nasalis; 23-rami alveolares superiores anteriores; 24-rami dentales superiores; 25-plexus dentalis superior; 27-ramus alveolaris superior medius; 28-rami alveolares superioris posteriores; 29-rami ganglionares ad ganglion pterygopalatinum; 30-nn. palatini; 31-ganglion pterygopalatinum; 32-n. canalis pterygoidei; 33-n. maxillaris; 34-n. mandibularis; 35-foramen ovale; 36-foramen rotundum; 37-ramus meningeus.

I. Koʻz nervi (**n. ophtalmicus**) tugundan boshlanib, koʻz kosasining yuqorigi yorigʻi orqali koʻz kosasiga kiradi (293-rasm). Koʻz kosasiga kirguncha undan bosh miya pardalariga yoʻnaluvchi tarmoq (**r. meningeus recurrens**) chiqib miyacha chodiriga tarqaladi. Koʻz nervi koʻz kosasida peshona nervi, koʻz yoshi bezining nervi va burun-kiprik nerviga boʻlinadi:

1. Koʻz yoshi bezining nervi (**n. lacrimalis**) koʻz kosasining lateral devori boʻylab yoʻnaladi. Uning tarmoqlari koʻz yoshi bezini, koʻzning lateral burchagi, yuqorigi qovoq terisini va konyunktivasini innervatsiya qiladi. Nerv koʻz yoshi beziga kirishdan oldin yonoq nerviga qoʻshuvchi tarmoq (**r. communicans cum nervo zygomatico**) oladi.

2. Peshona nervi (**n. frontalis**) koʻz kosasining ustki devori ostida yotib ikki tarmoqqa boʻlinadi:

a) koʻz kosasi usti nervi (**n. supraorbitalis**) oʻz nomidagi oʻyma orqali chiqib medial (**r. medialis**) va lateral (**r. lateralis**) tarmoqlarga boʻlinadi. Bu nerv peshona terisini innervatsiya qiladi;

b) gʻaltak usti nervi (**n. supratrochlearis**) koʻz olmasining ustki qiyshiq mushagi ustidan oʻtib, burun ildizi, peshonani pastki qismi, yuqorigi qovoq, koʻzning medial burchagi terisini va konyunktivani innervatsiya qiladi.

3. Burun-kiprik nervi (**n. nasociliaris**) koʻzning medial toʻgʻri va ustki qiyshiq mushaklari oʻrtasidan yoʻnalib quyidagi tarmoqlarga boʻlinadi:

a) oldingi gʻalvirsimon nerv (**n. ethmoidalis anterior**) burun boʻshligʻi va peshona suyagi boʻshligʻi shilliq pardasiga;

b) burun tarmoqlari (**rr. nasalis**) burun boʻshligʻi oldingi qismi shilliq pardasiga;

d) 2-4 ta uzun kiprik nervlari (**nn. ciliares longi**) oldinga tomon yoʻnalib, koʻz olmasining oqliq va tomirli pardasiga boradi;

e) gʻaltak osti nervi (**n. infratrochlearis**) ustki qiyshiq mushak ostidan oʻtib koʻzni ichki burchagi pastki qovoq va burun ildizi terisini innervatsiya qiladi;

f) orqa gʻalvirsimon nerv (**n. ethmoidalis posterior**) gʻalvirsimon katakchalar va ponasimon suyak boʻshligʻi shilliq pardasini innervatsiya qiladi. Uning bosh miya pardalarining oldingi tarmogʻi (**r. meningeus anterior**) bosh miya qattiq pardasini innervatsiya qiladi;

g) kiprik tuguni bilan qoʻshiluvchi tarmoq (**r. communicans cum ganglio ciliare**) sezuvchi tolalardan iborat boʻlib, kiprikli tugunga boradi.

Kiprik tuguni (**ganglion ciliare**) parasimpatik nerv tizimi tarkibiga kiradi. Undan chiqqan 15-20 ta kalta kiprikli nervlar (**nn. ciliares breves**) koʻz olmasini sezuvchi va avtonom innervatsiya qiladi.

II. Yuqori jagʻ nervi (**nervus maxillaris**) uch shoxli tugundan boshlanib, oldinga qarab yoʻnaladi va yumaloq teshik orqali qanot-tanglay chuqurchasiga chiqadi (293-rasm). Teshikka kirishdan oldin undan oʻrta kalla chuqurchasi sohasidagi bosh miyaning qattiq pardasini innervatsiya qiluvchi miya pardasiga

boruvchi tarmoq (**r. meningeus**) chiqadi. Qanot-tanglay chuqurchasida yuqori jag' nervidan quyidagi tarmoqlar chiqadi:

1. Ko'z kosasidan pastdagi nerv (**n. infraorbitalis**) yuqori jag' nervini bevosita davomi (293-rasm). Ko'z kosasining pastki yorig'i orqali ko'z kosasiga kiradi. Ko'z kosasida ko'z kosasining ostki egatida yotadi va ko'z kosasining ostki kanali orqali ustki jag'ning oldingi yuzasiga chiqadi. Bu yerda nerv quyidagi tarmoqlarni beradi: pastki qovoq terisiga yo'naluvchi pastki qovoq tarmoqlari (**rr. palpebrales inferiores**), tashqi burun terisiga tarqaluvchi burunning tashqi tarmoqlari (**rr. nasales externi**), ustki lab terisini innervatsiya qiluvchi ustki lab tarmoqlari (**rr. labiales superiores**). Bundan tashqari ko'z kosasi ostki egatida va kanalida undan yuqori jag'ning orqa, o'rta va oldingi tish katakchalarining tarmoqlari (**rr. alveolares superiores posteriores, medius et anteriores**) chiqib, ustki jag' ichida yuqori jag' tishlariing chigalini hosil qiladi. Uning yuqori jag' tishlariga boruvchi tarmoqlari (**rr. dentales superiores**) yuqori jag' tishlarini innervatsiya qilsa, ustki jag' milkkiga boruvchi tarmoqlari (**rr. gingivales superiores**) ustki jag' milkini innervatsiya qiladi. Ko'z kosasidan pastdagi nervning burunning ichki tarmoqlari (**rr. nasales interni**) burun bo'shlig'ini oldingi qismi shilliq pardasini innervatsiya qiladi.

2. Yonoq nervi (**n. zygomaticus**) yuqori jag' nervidan qanot tanglay chuqurchasida boshlanib, ko'z kosasining pastki yorig'i orqali ko'z kosasiga kiradi (293-rasm). Bu yerda ko'z yoshi nerviga qo'shiluvchi parasimpatik tolani beradi. Keyin nerv yonoq suyagining yonoq-ko'z kosasi teshigiga kirib, suyak ichida ikki tarmoqqa bo'linadi. Yonoq-chakka tarmog'i (**r. zygomaticotemporalis**) o'z nomidagi teshik orqali chiqib chakka sohasi va ko'zning tashqi burchagi terisini innervatsiya qiladi. Yonoq-yuz tarmog'i (**r. zygomaticofacialis**) o'z nomidagi teshik orqali chiqib, yonoq sohasi terisini innervatsiya qiladi.

3. Qanot-tanglay tuguniga yo'naluvchi tarmoqlar (**rr. ganglionares ad ganglion pterygopalatinum**) tarkibida sezuvchi va parasimpatik tolalar bo'lib, qanot-tanglay tuguni va undan chiquvchi tarmoqlarga qo'shiladi.

Qanot-tanglay tuguni (**ganglion pterygopalatinum**) parasimpatik nerv tizimi tarkibiga kirib, undan quyidagi tarmoqlar chiqadi:

a) medial va lateral ustki orqa burun shoxlari (**rr. nasales posteriores superiores mediales et laterales**) ponasimon-tanglay teshigi orqali kirib, burun bo'shlig'i shilliq pardasini va bezlarini innervatsiya qiladi. Uning medial shoxining yirik tarmog'i bo'lgan burun-tanglay nervi (**n. nasopalatinus**) keskich kanal orqali qattiq tanglay shilliq pardasiga tarqaladi;

b) katta va kichik tanglay nervlari (**n. palatinus major et minores**) shu nomdagi kanal orqali o'tib, yumshoq va qattiq tanglay shilliq pardasiga boradi;

d) pastki orqa burun shoxlari (**rr. nasalis posteriores inferiores**) burun bo'shlig'i pastki qismlari shilliq pardasini innervatsiya qiladi.

Pastki jag' nervi (**n. mandibularis**) tarkibida sezuvchi va harakatlantiruvchi tolalar bo'ladi. U kalla bo'shlig'idan oval teshik orqali chiqib harakatlan-

tiruvchi va sezuvchi tarmoqlarga bo'linadi (294-rasm). Uning harakatlantiruvchi tarmoqlari quyidagilar:

1. Chaynov nervi (**n. massetericus**) o'z nomidagi mushakni innervatsiya qiladi.

2. Chakkaning chuqur nervlari (**nn. temporales profundii**) chakka mushagini innervatsiya qiladi.

3. Lateral va medial qanotsimon nervlar (**nn. pterygoidei lateralis et medialis**) lateral va medial qanotsimon mushaklarni innervatsiya qiladi.

4. Tanglay chodirini taranglovchi mushak nervi (**n. muscoli tensoris veli palatini**) o'z nomidagi mushakni innervatsiya qiladi.

5. Nog'ra pardani taranglovchi mushak nervi (**n. muscoli tensoris tympani**) nog'ora pardani taranglaydigan mushakni innervatsiya qiladi.

6. Jag'-til osti nervi (**n. mylohyoideus**) jag'-til osti mushagini innervatsiya qiladi.

7. Ikki qorinchali nerv (**n. digastricus**) ikki qorinchali mushakning oldingi qorinchasini innervatsiya qiladi.

Pastki jag' nervining sezuvchi tarmoqlari quyidagilardan iborat:

1. Bosh miya pardalariga yo'naluvchi tarmoq (**r. meningeus**) o'tkir qirrali teshik orqali kalla ichiga kirib, o'rta kalla chuqurchasi sohasidagi bosh miyaning qattiq pardasini innervatsiya qiladi.

2. Lunj nervi (**n. buccalis**) lunj mushagining tashqi yuzasida yotadi. Uni teshib o'tib, lunjning shilliq pardasini va og'iz yorig'i burchagi terisini innervatsiya qiladi.

3. Quloq-chakka nervi (**n. auriculotemporalis**) tashqi eshituv yo'li oldidan yuqori tomonga chakkaning yuza arteriyasi bilan birga yo'naladi (294-rasm). Undan quyidagi tarmoqlar chiqadi:

a) bo'g'im tarmoqlari (**rr. articulares**) chakka-pastki jag' bo'gimi xaltasiga;

b) tashqi eshituv nayi nervi (**n. meatus acustici externi**) tashqi eshituv yo'li terisi va nog'ora bo'shlig'i shilliq pardasiga;

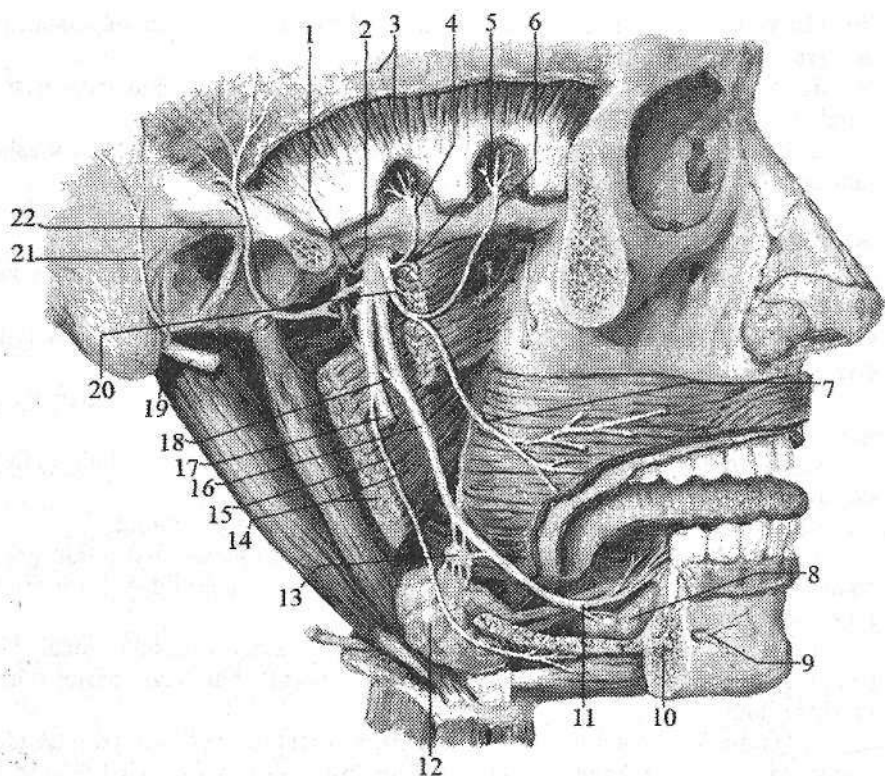
d) quloqning oldingi nervlari (**nn. auriculares anteriores**) quloq suprasini oldingi qismiga;

e) chakkaning yuza tarmoqlari (**rr. temporales superficiales**) chakka sohasi terisiga;

f) quloq tuguniga yo'naluvch tarmoqlar (**rr. ganglionares ad ganglion oticum**), g) quloq oldi so'lak bezi tarmoqlari (**rr. parotoidei**).

Quloq tuguni (**ganglion oticum**) pastki jag' nervi oval teshikdan chiqqan joyda uning medial tomonida yotadi.

4. Til nervi (**n. lingualis**) pastga va oldinga tomon yo'nalib ravoq hosil qiladi. Uning tarkibidagi sezuvchi tolalar tilning oldingi 2/3 qismidan, og'iz bo'shlig'i shilliq pardasidan og'riq, harorat sezgisini qabul qiladi. Sezuvchi tugun tarmoqlari (**rr. ganglionares**) va nog'ora toridan qo'shilgan parasimpatik tolalari jag' osti (**ganglion submandibulare**) va til osti tugunlariga (**ganglion sublinguale**) qo'shiladi (294-rasm).



294-rasm. Pastki jag' nervi. O'ng tomondan ko'rinishi.

1-r. meningeus; 2-foramen ovale; 3-lamina profunda fascia temporalis et m. temporalis; 4-n. temporalis profundi posterior; 5-n. massetericus; 6-n. temporalis profundi anterior; 7- n buccalis; 8-glandula sublingualis; 9-n. mentalis; 10, 17- n. alveolaris inferior; 11,16-n. lingualis; 12-glandula submandibularis; 13- ganglion submandibulare; 14- m. prerygoideus medialis; 15- n. mylohyoideus; 18- chorda tympani; 19-n. facialis; 20- n. pterygoideus lateralis; 21-n. auricularis posterior; 22-n. auriculotemporalis.

5. Pastki jag' tish katakchalari nervi (**n. alveolaris inferior**) eng katta tarmoq. Pastki jag' kanalidan o'tib engak teshigi orqali chiqadi va engak nervi (**n.mentalis**) bo'lib engak va pastki lab terisini innervatsiya qiladi. Pastki jag' kanalidan o'tayotganida uning tarmoqlari pastki tish nerv chigalini (**plexus dentalis inferior**) hosil qiladi. Bu chigaldan chiquvchi pastki jag' tishlariga boruvchi tarmoqlar (**rr. dentales inferiores**) va pastki jag' milkiga boruvchi tarmoqlar (**rr. gingivales inferiores**) pastki jag' tishlari va milkklarini innervatsiya qiladi.

Uzoqlashtiruvchi nerv

VI juft, uzoqlashtiruvchi nerv (*n. abducens*) harakatlantiruvchi nerv. Uning yagona harakatlantiruvchi o'zagi (*nucleus nervi abducentis*) ko'prikda joylashgan. Nerv miya asosidan ko'prik bilan uzunchoq miyaning o'rtasidagi egatdan chiqadi. U oldinga yo'nalib, ko'z kosasining yuqorigi yorig'i orqali ko'z kosasiga kiradi (292-rasm) va ko'zning lateral to'g'ri mushagini innervatsiya qiladi.

Yuz nervi

VII juft, yuz nervi (*n. facialis*) tarkibiga ikkita nerv: harakatlantiruvchi o'zak hujayralari aksonlaridan hosil bo'lgan xususiy yuz nervi va tarkibida sezuvchi, avtonom tolalari bo'lgan oraliq nervi (*n.intermedius*) kiradi. Yuz nervining sezuvchi yakka yo'lining o'zagi (*nuclei tractus solitarii*), harakatlantiruvchi yuz nervining o'zagi (*nucleus nervi facialis*) va parasimpatik yuqorigi so'lak ajratuvchi o'zagi (*nucleus salivatorius superior*) miya ko'prigi sohasida joylashgan. Miya asosidan nerv ko'prikning orqa qirasidan, olivadan tashqariroqdan chiqib, dahliz-chig'anoq nervi bilan ichki eshituv yo'liga kiradi. Chakka suyagining piramidasi ichida o'z nomidagi kanal ichida joylashib, bigizsimon-so'rg'ichsimon teshik orqali tashqariga chiqadi. Kanal ichida nerv bukilma-yuz nervi tizzachasi (*geniculum*) va tizza tugunini (*ganglion geniculi*) hosil qiladi. Tizza tuguni soxta unipolyar hujayralardan iborat bo'lib, oraliq nervning sezuvchi qismiga taalluqli. Yuz nervi kanali ichida nervdan quyidagi tarmoqlar chiqadi:

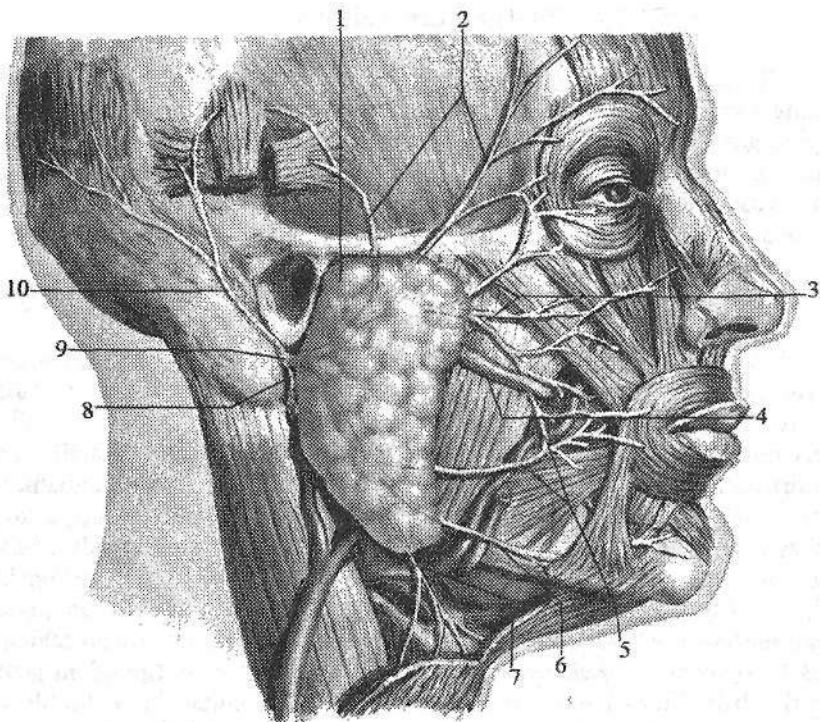
1. Katta toshsimon nerv (*n. petrosus major*) parasimpatik tolalardan iborat bo'lib, kanaldan o'z nomidagi tirqish orqali piramidaning oldingi yuzasiga, bu yerdan o'z nomidagi egatda yo'nalib yirtiq teshik orqali tashqariga chiqadi. Nerv simpatik nerv bilan birga qanotsimon kanalga kirib, qanotsimon kanal nervi (*n. canalis pterygoidei*) nomini oladi va qanot-tanglay tuguniga qo'shiladi.

2. Nog'ora tori (*chorda tympani*) parasimpatik va sezuvchi tolalari bo'lib, sezuvchi tolalar tizza tuguni soxta unipolyar hujayralari o'siqlaridan iborat. Uning periferik qismi tilning oldingi uchdan ikki qismi va yumshoq tanglayda joylashgan ta'm sezuv retseptorlarini hosil qiladi. Nerv kanal ichidan nog'ora tori naychasi orqali nog'ora bo'lig'iga o'tadi. Nog'ora bo'shlig'idan toshsimon-nog'ora yorig'i (*fissura petrotympanica*) orqali chiqib til nerviga qo'shiladi.

3. Uzangi nervi (*n. stapedius*) harakatlantiruvchi tarmoq bo'lib, nog'ora bo'shlig'ida uzangi mushagini innervatsiya qiladi.

Yuz nervi bigizsimon-so'rg'ichsimon teshikdan chiqqanidan keyin quyidagi harakatlantiruvchi tarmoqlarini beradi (295-rasm):

1. Quloqning orqa nervi (*n. auricularis posterior*) peshona-ensa mushagining ensa qorinchasini va orqa quloq mushagini innervatsiya qiladi.



295- rasm. Yuz nervi.

1- glandula parotoidea; 2-r. temporales; 3-r. zygomatici; 4-ductus parotideus;
5-rr. buccales; 6-r. marginalis mandibulae; 7-r. colli; 8- n. stylohyoideus;
9-n. facialis; 10-n. auricularis posterior.

2. Ikki qorinchali tarmoq (**r. digastricus**) ikki qorinchali mushakni orqa qorinchasini innervatsiya qiladi.

3. Bigizsimon-til osti tarmog'i (**r. stylohyoideus**) o'z nomidagi mushakni innervatsiya qiladi.

So'ng yuz nervi quloq oldi so'lak bezi ichiga kirib, uning ichida tarmoqlarga bo'linadi va quloq oldi chigalini (**plexus intraparotideus**) hosil qiladi. Bu chigaldan quyidagi tarmoqlar chiqadi:

1. Chakka tarmoqlari (**rr. temporales**) quloq mushagi, kalla usti mushagi-ning peshona qorinchasini va ko'zning aylanma mushagini innervatsiya qiladi.

2. Yonoq tarmoqlari (**rr. zygomatici**) ko'zning aylanma mushagini va katta yonoq mushagini innervatsiya qiladi.

3. Lunj tarmoqlari (**rr. buccales**) katta va kichik yonoq mushaklari, ustki labni ko'taruvchi mushak, lunj mushagi, og'iz burchagini ko'taruvchi mushak, og'izning aylanma mushagi, burun va kulgu mushaklarini innervatsiya qiladi.

4. Pastki jag' cheti bo'ylab yo'naluvchi tarmoq (*r. marginalis mandibularis*) pastki labni va og'iz burchagini tushiruvchi va engak mushaklarini innervatsiya qiladi.

5. Bo'yin tarmog'i (*r. coli*) bo'yinning teri osti mushagini innervatsiya qiladi.

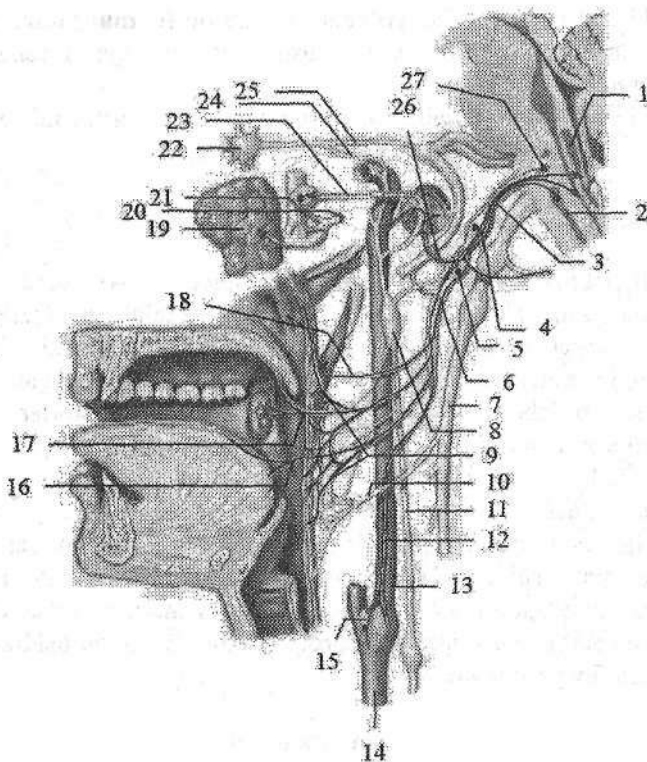
Dahliz-chig'anoq nervi

VIII juft, dahliz-chig'anoq nervi (*n. vestibulococlearis*) – sezuvchi nerv. U eshituv va muvozanat a'zosidan kelayotgan sezuvchi tolalardan tuzilgan bo'lib, ikki qismdan iborat. Uning dahliz qismi nerv hujayralari ichki eshituv yo'li tubidagi dahliz tugunida (*ganglion vestibularæ*) joylashgan. Ularning periferik o'siqlari ichki quloqning parda labirintida retseptorlar hosil qilib tugaydi. Markaziy o'siqlari esa rombsimon chuqurchada joylashgan vestibulyar o'zaklarga boradi.

Chig'anoq qismi (*pars cochlearis*) spiral kanalda joylashgan chig'anoq tuguni (*ganglion cochleare*) hujayralarining o'siqlaridan iborat. Ularning periferik o'siqlari spiral a'zoda tugasa, markaziy o'siqlari rombsimon chuqurchadagi chig'anoq o'zaklarida tugaydi. Nerv miya asosidan ko'prikning orqasidan, yuz nervi ildizlaridan lateratroqdan chiqadi. Keyin dahliz-chig'anoq nervi ichki eshituv yo'liga kiradi.

Til-halqum nervi

IX juft, til-halqum nervi (*n. glossopharyngeus*) aralash nerv. Uning tarkibida sezuvchi, harakatlantiruvchi va parasimpatik tolalar bor (296-rasm). Til-halqum nervining sezuvchi tolalari yakka yo'lning o'zagida (*nuclei tractus solitarii*) tugasa, harakatlantiruvchi tolalari ikki nervga qarashli umumiy o'zakdan (*nucleus ambiguus*), parasimpatik tolalar esa pastki so'lak ajratuvchi o'zakdan (*nucleus salivatorius inferior*) boshlanadi. Til-halqum nervi o'zaklari uzunchoq miya sohasida joylashgan bo'lib, nerv miya asosida olivaning orqasidan chiqadi. Kalla bo'shlig'idan til-halqum nervi bo'yinturuq teshigi orqali tashqariga chiqadi. Bo'yinturuq teshigi sohasida nerv yuqorigi tugun (*ganglion superius*), chiqqanidan keyin tosh chuqurcha sohasida nisbatan katta pastki tugun (*ganglion inferius*) hosil qiladi. Bu tugunlar tarkibida sezuvchi neyronlar bo'lib, ularning markaziy o'siqlari uzunchoq miyadagi sezuvchi o'zakda tugaydi. Ularning periferik o'siqlari nerv tarmoqlari tarkibida tilning orqa 1/3 qismi shilluq pardasiga, halqumning shilliq pardasiga, o'rta quloqqa, uyqu sinusiga boradi. Bo'yinturuq teshigidan chiqqach til-halqum nervi ichki uyqu arteriyning orqasida, keyin unung lateral tomonida, shu arteriya bilan ichki bo'yinturuq vena o'rtasida yotadi.



296-rasm. Til-halqum nervi.

1—nuclei tractus solitarii; 2—nucleus ambiguus; 3,6—n. glossopharyngeus; 4—ganglion superius n. glossopharyngeus; 5—ganglion inferius n. glossopharyngeus; 7—n. vagus; 8—ganglion cervicale superius; 9—rr. pharyngei; 10—ramus pharyngealis n. vagi; 11—truncus sympathicus; 12—ramus sinus carotici; 13—a. carotis interna; 14—a. carotis communis; 15—sinus caroticus; 16—rr. linguales; 17—rr. tonsillares; 18—r. muscoli stylopharyngei; 19—glandula parotidea; 20—n. auriculotemporalis; 21—ganglion oticum; 22—ganglion pterygopalatinum; 23—n. petrosus minor; 24—n. petrosus profundus; 25—n. petrosus major; 26—n. tympanicus; 27—nucleus salivatorius inferior.

Soʻng nerv ravoq shaklida pastga va oldinga yoʻnalib, bigizsimon-halqum va bigizsimon-til mushaklari orasidan oʻtadi. Til ildiziga kiringach u oʻzining oxirgi til tarmoqlariga (**rr. linguales**) boʻlinadi. Bu tarmoqlar til ustining orqa 1/3 qismi shilliq pardasini innervatsiya qiladi.

Til-halqum nervidan quyidagi tarmoqlar chiqadi:

1. Nogʻora nervi (**n. tympanicus**) pastki tugundan chiqib, chakka suyagi-ning nogʻora kanalchasi orqali nogʻora boʻshligʻiga kiradi va shilliq pardada nogʻora chigalini (**plexus tympanicus**) hosil qilib, nogʻora boʻshligʻi va eshituv

nayi shilliq pardasini innervatsiya qiladi. Bu nervning oxirgi tarmog'i kichik toshsimon nerv (**n. petrosus minor**) parasimpatik tolalaridan iborat bo'lib, o'z nomidagi yoriq orqali piramidaning oldingi yuzasiga chiqadi. Kalla bo'shlig'idan ponasimon-toshsimon yoriq (**fissura sphenopetrosa**) orqali o'tib, quloq tuguniga qo'shiladi.

2. Uyqu kengaymasi tarmog'i (**r. sinus carotici**) umumiy uyqu arteriyasi bo'lingan joydagi uyqu kalavasini innervatsiya qiladi.

3. Halqum tarmoqlari (**rr. pharyngei**) halqum devorida avtonom nerv tolalari bilan halqum chigalini hosil qiladi.

4. Bigiz-halqum mushagiga boruvchi tarmoq (**r. stylopharyngei**) shu nomdagi mushakni innervatsiya qiladi.

5. Murtak tarmoqlari (**rr. tonsillares**) tanglay murtagini innervatsiya qiladi.

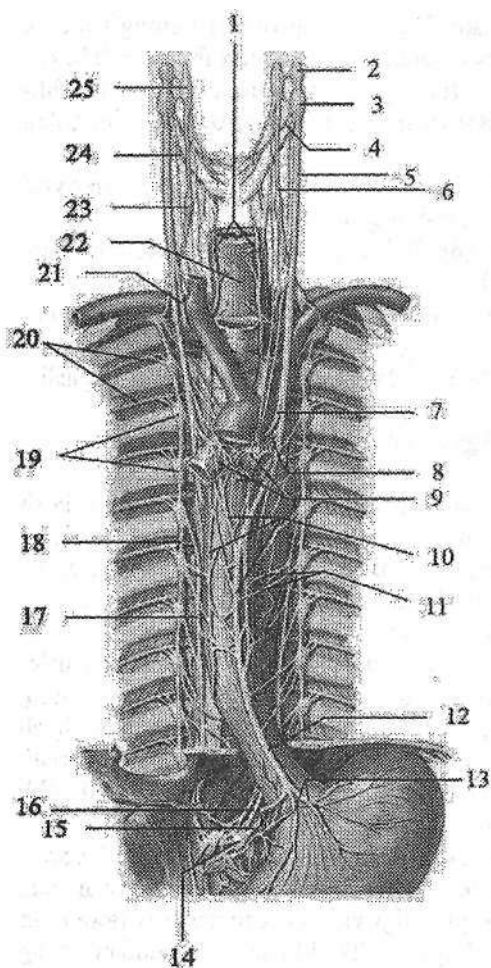
Adashgan nerv

X juft, adashgan nerv (**n.vagus**) aralash nerv (297-rasm). Bu nerv bosh miya nervlari ichida eng uzuni bo'lib, uning tolalari odam organizmining ko'p sohasiga tarqalgan. Nerv tarkibidagi harakatlantiruvchi tolalar ikki nervga qarashli umumiy o'zakdan (**nucleus ambiguus**), avtonom tolalar uning orqa o'zagi (**nucleus posterior nervi vagi**) hujayralari aksonlaridan iborat.

Sezuvchi tolalari ustki va pastki tugunlarda (**ganglion superius et inferius**) joylashgan sezuvchi neyronlarning markaziy o'siqlari yakka yo'lning o'zagida (**nuclei tractus solitarii**) tugaydi. Ularning periferik o'siqlari bosh miya qattiq pardasiga, tashqi eshituv yo'li terisiga va ichki a'zolarga boradi. Adashgan nervning parasimpatik tolalari nervning ko'p qismini tashkil qilib bo'yin, ko'krak va qorin bo'shlig'i a'zolari faoliyatini boshqaradi.

Adashgan nerv uzunchoq miyaning orqa yon egatidan bir nechta ildiz hosil qilib chiqadi. Ular o'zaro birikib bo'yinturuq teshigiga qarab yo'naladi. Teshikda va undan chiqqanidan keyin yuqorigi va pastki tugunlarni (**ganglion superius et ganglion inferius**) hosil qiladi. Teshikdan chiqqanidan so'ng adashgan nerv ichki bo'yinturuq vena va ichki uyqu arteriyasi o'rtasida pastga tomon yo'naladi. Ko'krak qafasining ustki aperturasi orqali u ko'krak bo'shlig'iga kiradi. Ko'krak qafasiga kirishda o'ng adashgan nerv o'mrov osti arteriyasi va venasi o'rtasidan o'tadi. Chap adashgan nerv umumiy uyqu va o'mrov osti arteriyalari o'rtasidan o'tib aorta ravog'ini oldiga yo'naladi. Keyin o'ng va chap nervlar o'pka ildizi orqasidan o'tib, o'ng adashgan nerv qizilo'ngachning orqa, chap nerv oldingi yuzasiga o'tadi. Ular tarmoqlanib qizilg'ngach chigalini hosil qiladi. Bu chigaldan oldingi va orqa adashgan nerv poyalari hosil bo'lib, qizilo'ngach bilan birga qorin bo'shlig'iga o'tadi.

Oldingi adashgan nerv poyasi (**truncus vagalis anterior**) oshqozonning oldingi yuzasida joylashsa, orqa adashgan nerv poyasi (**truncus vagalis posterior**) uning orqa yuzasida joylashadi.



297-rasm. Adashgan nerv.

1–n. laryngeus recurrens;
 2–ganglion superius nervi vagi;
 3–ganglion inferius nervi vagi;
 4–r. pharyngealis; 5–n. vagus;
 6–truncus sympathicus; 7–n. laryngeus recurrens sinister; 8–r. et n. cardiaci thoracici; 9–plexus pulmonalis; 10–plexus esophageus anterior; 11–rr. esophagei; 12–truncus vagalis anterior; 13–rr. gastrici anteriores; 14–ganglia coeliaca; 15–n. splanchnicus major sinister; 16–r. coeliacus; 17–n. splanchnicus major dexter; 18–truncus sympathicus; 19–ganglia thoracica; 20–nn. intercostales; 21–n. laryngeus recurrens dexter; 22–esophagus; 23–ganglion cervicale medium; 24–n. laryngeus superior; 25–ganglion cervicale superius.

Adashgan nerv juda katta sohaga tarqalgani uchun uni to'rt kalla, bo'yin, ko'krak va qorin qismlariga bo'lib o'rganamiz.

Adashgan nervning kalla qismidan quyidagi tarmoqlar chiqadi:

1. Miya pardalariga boruvchi tarmoq (**r. meningeus**) yuqorigi

tugundan boshlanib, orqa kalla chuqurchasi sohasidagi bosh miya qattiq pardasini, ko'ndalang va ensa vena sinuslari devorini innervatsiya qiladi.

2. Quloq tarmog'i (**r. auricularis**) nog'ora-so'rg'ichsimon yorig' orqali kalladan chiqib, tashqi eshituv yo'lining orqa devori va quloq suprasi orqa terisini innervatsiya qiladi.

Adashgan nervning bo'yin qismidan quyidagi tarmoqlar chiqadi:

1. Halqum tarmog'i (**r. pharyngealis**) halqum devorida til-halqum va simpatik poya tolalari bilan birga halqum nerv chigalini (**plexus pharyngealis**) hosil qiladi. Bu tarmoqlar halqumning shilliq pardasini, siquvchi mushaklarni va yumshoq tanglay mushaklarini (tanglay chodirini taranglovchi mushakdan tashqari) innervatsiya qiladi.

2. Bo'yindagi yurakka yo'naluvchi yuqorigi tarmoqlar (**rr. cardiaci cervicales superiores**) pastga tomon yo'nalib, yurak chigalini hosil qilishda ishtirok etadi.

3. Yuqorigi hiqildoq nervi (**n. laryngeus superior**) pastki tugundan boshlanib, ikki tarmoqqa bo'linadi. Tashqi tarmoq (**r. externus**) hiqildoqning uzuksimon-qalqonsimon mushagini, ichki tarmoq (**r. internus**) hiqildoqning shilliq pardasini ovoz tirqishidan yuqori qismini va til ildizi shilliq pardasini bir qismini innervatsiya qiladi.

4. Hiqildoqning qaytuvchi nervi (**n. laryngeus recurrens**). Chap tomonda bu nerv aorta ravog'i sohasida boshlanib, uni past tomonidan aylanib o'tsa, o'ng tomonda o'mrov osti arteriyasini past tomonidan aylanib o'tib yuqoriga ko'tariladi. Undan: traxeyaga yo'naluvchi tarmoqlar (**rr. tracheales**), qizilo'ngachga yo'naluvchi tarmoqlar (**rr. esophagei**) va bo'yindagi yurakka yo'naluvchi pastki tarmoqlar (**rr. cardiaci cervicales inferiores**) chiqadi. Uning oxirgi tarmog'i pastki hiqildoq nervi (**n. laryngeus inferior**) hiqildoqning shilliq pardasining ovoz tirqishidan pastki qismini va hiqildoq mushaklarining (uzuksimon-qalqonsimon mushakdan tashqari) barchasini innervatsiya qiladi.

Adashgan nervning ko'krak qismidan quyidagi tarmoqlar chiqadi:

1. Ko'krak sohasidan yurakka boruvchi tarmoqlar (**rr. cardiaci thoracici**) yurak chigaliga boradi.

2. Bronxlarga boruvchi tarmoqlar (**rr. bronchiales**) simpatik poya tarmoqlari bilan qo'shib bronxlarni o'rab o'pkaga kiruvchi o'pkaning nerv chigalini (**plexus pulmonalis**) hosil qiladi.

3. Qizilo'ngachning nerv chigalidan (**plexus esophagealis**) qizilo'ngachga yo'naluvchi tarmoqlar (**rr. esophagei**) chiqadi.

Adashgan nervning qorin qismida oldingi adashgan nerv poyasidan oshqozonning oldingi tarmoqlari (**rr. gastrici anteriores**) va jigarga yo'naluvchi tarmoqlar (**rr. hepatici**) chiqadi. Orqa adashgan nerv poyasidan oshqozonning orqa tarmoqlari (**rr. gastrici posteriores**), hamda qorin tarmoqlari (**rr. coeliaci**) chiqadi. Qorin tarmoqlari oshqozonning chap arteriyasi bo'ylab yo'nalib, qorin chigaliga qo'shiladi. Undan adashgan nerv tolalari jigar, taloq, oshqozon osti bezi, buyrak, ingichka va yo'g'on ichaklarga boradi.

Qo'shimcha nerv

XI juft, qo'shimcha nerv (**n. accessorius**) – harakatlantiruvchi nerv. Uni ikkita o'zagi bo'lib, bittasi uzunchoq miya sohasida, ikkinchisi orqa miyada joylashgan. Uzunchoq miyadan nerv kalla sohasidagi ildizlari, orqa miyadan esa orqa miya sohasidagi ildizini hosil qilib chiqadi.

Orqa miya sohasidagi ildiz (**radices spinales**) yuqoriga ko'tarilib katta teshik orqali kalla ichiga kiradi va kalla sohasidagi ildizlar (**radices craniales**) bilan qo'shiladi. Hosil bo'lgan qo'shimcha nerv poyasi (**truncus nervi**)

accessorii) ikki tarmoqqa bo'linadi. Ichki tarmoq (**r. internus**) adashgan nervga qo'shiladi. Tashqi tarmoq (**r. externus**) bo'yinturuq teshigi orqali tashqariga chiqadi. Teshikdan chiqqanidan so'ng nerv orqa tomonga yo'nalib trapetsiya-simon va to'sh-o'mrov-so'rg'ichsimon mushaklarga yo'naluvchi tarmoqlar (**rr. musculares**) beradi.

Til osti nervi

XII juft til osti nervi (**n. hypoglossus**) harakatlantiruvchi nerv. Uning bitta harakatlantiruvchi o'zagi (**nucleus nervi hypoglossi**) uzunchoq miyada joylashgan. Nerv uzunchoq miyadan piramida bilan oliyaning o'rtasidan chiqadi. Kalla bo'shlig'idan o'z nomidagi kanal orqali chiqib, ravoq hosil qilib oldinga va yuqoriga tilga qarab yo'naladi. Til ichida til tarmoqlariga (**r. linguales**) bo'linib, til mushaklarini innervatsiya qiladi. Til osti nervidan chiquvchi yuqorigi ildiz (**radix superior**) bo'yin chigalining pastki ildizi bilan qo'shilib, bo'yin sirtmog'ini hosil qiladi. Uning tarmoqlari til osti suyagining ostidagi mushaklarni innervatsiya qiladi.

Avtonom nerv tizimi

Avtonom nerv tizimi organizmning o'sishda ishtirok etadigan a'zolar faoliyatini boshqaradi. U a'zolar faoliyatini kuchaytiradi yoki pasaytiradi, natijada a'zolarining tonusi o'zgaradi.

Avtonom tizimi ikki: markaziy va periferik qismlarga bo'linadi. Uning markaziy qismi bosh va orqa miyaning ayrim sohalarida joylashgan to'rt qismdan iborat:

1. Mezensefal qism – o'rta miyada, ko'zni harakatlantiruvchi nervning qo'shimcha (Yakubovich) o'zagi.

2. Bulbar qism – uzunchoq miyada va ko'prikda joylashgan VII, IX, X juft bosh miya nervlarining avtonom o'zaklari.

3. Torakolyumbal qism – orqa miyani C_{VIII}-Th_I-L_{III} segmentlarining oraliq lateral ustunlaridagi avtonom o'zaklar.

4. Sakral qism – orqa miyaning S_{II-IV} segmentlari sohasida joylashgan oraliq medial o'zaklar.

Bu markazlardan mezensefal, bulbar va sakral qismlar parasimpatik qismiga taalluqli. Bu avtonom nerv tizimi markazlari o'z navbatida oliy avtonom markazlar ta'siri ostida bo'ladi. Bu markazlar bosh miyaning quyidagi qismlarida joylashgan.

1. Ortqi miyada – IV qorinchaning tubida qon tomirlar harakati markazi.

2. Miyachada – qon tomirlar harakati refleksi, teri trofikasi, yaralarni bitish tezligi markazlari.

3. O'rta miyaning kulrang moddasida, silviy suv yo'li atrofida.

4. Oraliq miyada – gipotalamusda. Gipotalamus bosh miyaning qadimiy qismlaridan bo‘lib, avtonom faoliyatlarni boshqarishda katta ahamiyatga ega. Bu soha barcha o‘simlik hayoti a‘zolarining faoliyatini boshqaradi va ularni bir-biri bilan bog‘lab turadi.

5. Oxirgi miya – targ‘il tanada issiqlik va uglevod almashinuvini boshqaruvchi markazlar joylashgan.

Avtonom nerv tizimining periferik qismi tarkibiga:

1. Avtonom nervlar, ularning tarmoqlari va tolalari. Avtonom tolalar tugun oldi (preganglionar) va tugun orqa (postganglionar) tolalarga bo‘linadi. Tugun oldi tolalar markazdan to avtonom tugungacha borsa, tugun orqa tolalar tugundan to a‘zolangacha boradi.

2. Avtonom nerv tugunlari joylashishiga qarab:

a) paravertebral tugunlar – umurtqa pog‘onasining yon tomonida joylashadi;

b) prevertebral tugunlar – umurtqa pog‘onasining old tomonida joylashadi. Bu ikki guruh tugunlar simpatik qismga taalluqli;

d) intramural tugunlar – ichki a‘zolar devorida joylashadi. Ular mushak pardada (harakatlantiruvchi, Aurbax), shilliq osti (sezuvchi, Meysner) va seroz osti asosda (sezuvchi, Vorobyev) joylashgan tugunlariga bo‘linadi;

e) oxirgi yoki a‘zolar yaqinida (uch shoxli nerv yo‘nalishida) joylashgan tugunlar. Bu ikki guruh tugunlar parasimpatik qismga taalluqli.

3. Avtonom nerv chigallari bo‘shliqlarda qon tomirlar va a‘zolar atrofida joylashadi.

Avtonom va somatik nerv tizimining o‘zaro farqi

1. Somatik yoki animal nervlar miya so‘g‘oni va orqa miyaning boshidan oxirigacha har bir segmentdan chiqadi va segmentar tarqaladi. Avtonom nervlar markaziy nerv tizimining to‘rt qismidan chiqadi.

2. Reflektor yoyda avtonom nerv tizimining oraliq neyroni hujayralari orqa miyaning yon shoxlarida joylashib, ularning aksonlari tugun oldi tolalarini hosil qiladi. Ular mielin parda bilan qoplangan. Avtonom nerv tizimining effektor neyroni tugunlardan boshlanib, tugun orqa tolalarini hosil qiladi. Somatik nerv tizimining effektor neyroni markazdan to a‘zolangacha hech qayerda uzilmaydi.

3. Somatik nerv tolalari ustidan mielin parda bilan qoplangan bo‘lsa, avtonom nerv tolalarida mielin parda juda yupqa yoki umuman bo‘lmaydi.

Simpatik va parasimpatik qismlarning o‘zaro farqi

1. Parasimpatik qism markazlari bir-biridan uzoqda va kichik sohada joylashgan. Simpatik qism markazi bitta katta sohada joylashgan.

2. Simpatik qism barcha ichki a‘zolarini va ko‘z olmasining silliq mushak-

larini innervatsiya qiladi, parasimpatik qism esa siydik nayi va ba'zi bir yirik qon tomirlarda bo'lmaydi.

3. Parasimpatik qism tugunlari ichki a'zolar devori ichida yoki a'zoga yaqin joylashsa, simpatik qism tugunlari esa umurtqa pog'onasi yonida yoki oldida joylashadi.

4. Parasimpatik qismning preganglionar tolalari uzun, postganglionar tolalari qisqa bo'lsa, simpatik qismning preganglionar tolalari qisqa, postganglionar tolalari uzun bo'ladi.

Simpatik va parasimpatik qismlar organizmga qarama-qarshi ta'sir ko'rsatadi. Shunga qaramasdan bu ikki qism o'zaro hamkorlikda faoliyat ko'rsatadi. Masalan: parasimpatik qism ta'sirida yurak harakati sekinlashsa, tomirlarni toraytiruvchi simpatik qism faoliyati pasayib qon tomirlar shunga mos ravishda kengayadi va qon oqishi sekinlashadi.

Avtonom nerv tizimining simpatik qismi

Avtonom nerv tizimining simpatik qismining (*pars sympathica*) markazini orqa miyaning $S_{VII}-Th_{I}-L_{II}$ segmentlarining oraliq lateral ustunda joylashgan avtonom o'zaklar hosil qiladi. Uning periferik qismi tarkibiga: 1) o'ng va chap simpatik poya (*truncus sympathicus*); 2) qo'shuvchi tolalar (*rr. communicantes*); 3) umurtqa pog'onasi oldida va yonida, shuningdek, yirik qon tomirlar atrofida joylashgan simpatik tugunlar; 4) shu tugunlardan a'zolarga boruvchi nervlar; 5) avtonom nerv chigallari va ulardan a'zolarga boruvchi nervlar; 6) a'zolar va qon tomirlar avtonom chigallar; 7) somatik nervlar tarkibida a'zolar va to'qimalarga boruvchi nervlar kiradi.

Simpatik qismning preganglionar tolalari orqa miyaning yon ustunlari hujayralarining o'siqlaridan iborat. Bu o'siqlar orqa miyadan oldingi ildiz tarkibida chiqib, orqa miya nervidan umurtqalararo teshikdan o'tgach oq qo'shuvchi tarmoq (*r. communicans albus*) bo'lib ajraydi. Bu tarmoqlar yaqinida joylashgan simpatik poya tugunlariga qo'shiladi. Oq qo'shuvchi tarmoqlar VIII bo'yin, barcha ko'krak va ikkita yuqoriga bel nervlari tarkibida bo'ladi. Bu tarmoqlar barcha ko'krak (yulduzsimon tugunga ham) va ikkita yuqoriga bel tugunlariga birikadi. Simpatik poyaning qolgan tugunlariga oq qo'shuvchi tarmoqlar bormaydi. Ularga preganglionar tolalar simpatik poyaning ko'krak va bel tugunlaridan tugunlararo tolalar orqali uzilmasdan boradi.

Simpatik poya

Simpatik poya (*truncus sympathicus*) juft a'zo bo'lib, umurtqa pog'onasining yon tomonida joylashgan. U kalla asosidan boshlanib, pastga tomon yo'naladi. Ularning pastki uchlari bir-biriga yaqinlashib, birinchi dum umurtqasining oldingi yuzasida joylashgan toq tugunda (*ganglion impar*) tugaydi.

Simpatik poyani 20–25 ta simpatik tugunlar va ularni o‘zaro biriktiruvchi tugunlararo tarmoqlar (rr. **interganglionares**) hosil qiladi. Simpatik poya tugunlari duksimon, oval, uchburchak va ko‘p burchakli shakllarda uchraydi. Topografiya jihatidan simpatik poyada to‘rt: bo‘yin, ko‘krak, bel va dumg‘aza qismlari tafovut qilinadi.

Simpatik poyaning bo‘yin qismi kalla asosidan to I qovurg‘a bo‘yinigacha davom etadi. Bu qismda simpatik poya bo‘yin chuqur mushaklarini oldida, unurtqa oldi fassiyasining orqasida yotadi. Bo‘yin qismida uchta tugun tafovut qilinadi. Bu tugunlarga preganglionar tolalar orqa miyaning VIII bo‘yin va yuqorigi 6–7 ko‘krak segmentlari vegetativ o‘zaklaridan tugunlararo tarmoqlar orqali keladi.

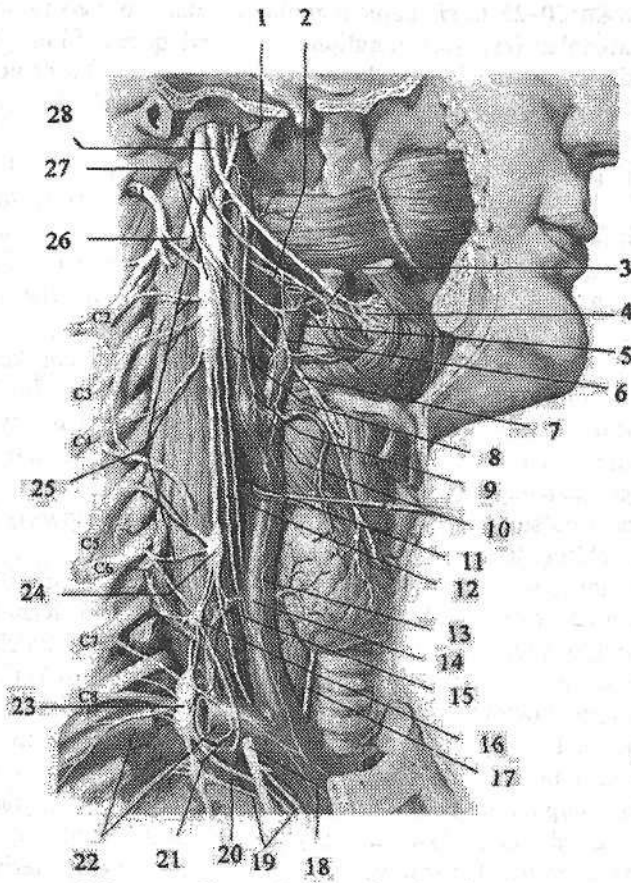
Bo‘yinning ustki tuguni (**ganglion cervicale superius**) eng katta simpatik tugun. U duk shaklida bo‘lib, uzunligi 2 sm, kengligi 0,5 sm. Bu tugun II–III bo‘yin umurtqalari sohasida boshning uzun mushagi oldida, ichki uyqu arteriyasining orqasida va adashgan nervning medial tomonida yotadi (298-rasm). Ustki bo‘yin tugunidan quyidagi tarmoqlar chiqadi:

1. Kulrang qo‘shuvchi tarmoqlar (rr. **communicantes grisei**) I–IV bo‘yin nervilarining oldingi tarmog‘iga qo‘shiladi.

2. Ichki uyqu nervi (**n. caroticus internus**) ichki uyqu arteriyasi atrofida chigal hosil qilib, uyqu kanali orqali kallaning ichiga kiradi. Kanalda arteriyaning uyqu nog‘ora tarmog‘i bo‘ylab ketgan nervlar nog‘ora bo‘shlig‘i shilliq pardasini innervatsiya qiladi. Kanaldan o‘tgach chuqur tosh nervi (**n. petrosus profundus**) ajralib chiqib yirtiq teshik orqali ponasimon suyakning qanotsimon kanaliga boradi. Bu yerda u katta toshsimon nerv bilan qo‘shilib qanotsimon nay nervini (**n. canalis pterygoidei**) hosil qiladi va qanot-tanglay tugunida tugaydi. Undan simpatik tolalar yuqori jag‘ nervi tolalari tarkibida tarqalib og‘iz, burun bo‘shlig‘i shilliq pardasi bezlari, ko‘z yoshi bezi, pastki qovoq konyunktivasi va yuz terisi qon tomirlarini innervatsiya qiladi. Ko‘z arteriyasi atrofida chigal hosil qilib kirgan nervning tolalari kiprikli tugun orqali o‘tib kalta kiprikli nervlar tarkibida ko‘z olmasi qon tomirlarini va qorachiqni kengaytiruvchi mushakni innervatsiya qiladi. Kalla ichida uning tarmoqlari ichki uyqu arteriyasi tarmoqlari bo‘ylab tarqaladi.

3. Tashqi uyqu nervlari (**nn. carotici externi**) 2–3 ta bo‘lib, tashqi uyqu arteriyasi atrofida chigal hosil qilib, uning tarmoqlari bo‘ylab tarqaladi. Uning tarmoqlari boshning qon tomirlari, bezlari va silliq mushak to‘qimalarni innervatsiya qiladi. Ichki va tashqi uyqu chigallari qo‘shilib, umumiy uyqu arteriyasi chigalini hosil qiladi.

4. Bo‘yinturuq nervi (**n. jugularis**) ichki bo‘yinturuq venasi bo‘ylab ko‘tariladi. Bo‘yinturuq teshigi sohasida uning tarmoqlari adashgan nervning ustki va pastki tugunlariga, til-halqum nervining pastki tuguni va til osti nerviga qo‘shiladi. Buning natijasida simpatik tolalar IX, X, va XII juft bosh miya nervlari tarkibida a‘zolar va qon tomirlarga tarqaladi.



298-rasm. Simpatik poyaning bo‘yin qismi.

1–n. caroticus internus; 2–rr. laryngopharyngei; 3–r. pharyngealis n. vagi; 4–plexus pharyngealis; 5–a. carotis externa; 6–plexus caroticus externus; 7–n. laryngeus superior; 8–a. carotis interna; 9–r. sinus carotici; 10–glomus caroticum; 11–r. cardiacus cervicalis superior n. vagi; 12–n. cardiacus cervicalis superior; 13–plexus carotis communis; 14– a. carotis communis; 15–n. cardiacus cervicalis medius; 16–ganglion vertebralis; 17–n. laryngeus recurrens; 18, 26–n. vagus; 19–rr. cardiaci thoracici; 20–n. cardiacus cervicalis inferior; 21–ansa subclavia; 22–a. subclavia; 23–ganglion cervicothoracicum; 24–ganglion cervicale medium; 25–rr. communicantes grisei; 27–ganglion cervicale superius; 28–n. glossopharyngeus.

5. Hiqildoq-halqum tarmoqlari (**rr. laryngopharygei**) hiqildoq-halqum chigalini hosil qiladi. Uning tarmoqlari hiqildoq va halqumning qon tomirlari va shilliq pardasini simpatik innervatsiya qiladi.

6. Yurakka yoʻnaluvchi ustki boʻyin nervi (**n. cardiacus cervicalis superior**) simpatik poyaga parallel yoʻnaladi. Oʻng nerv elka-bosh poyasini yoqalab oʻtib, aorta ravogʻi orqa yuzasida joylashgan chuqur yurak chigaliga qoʻshiladi. Chap tomondagi nerv chap umumiy uyqu arteriyasi boʻylab yoʻnalib, aorta ravogʻi bilan oʻpka poyasi bifurkatsiyasi oʻrtasida joylashgan yurak chigalining yuza qismiga qoʻshiladi.

Boʻyinning oʻrta tuguni (**ganglion cervicale medium**) doimiy emas. U uncha katta boʻlmay, VI boʻyin umurtqasi koʻndalang oʻsiqchasi oldida, pastki qalqonsimon arteriyaning orqasida yotadi (298-rasm). Uni pastki boʻyin tuguni bilan qoʻshib turuvchi tugunlararo tarmoq oʻmrov osti arteriyasini ikki tomondan oʻtib, oʻmrov osti qovuzlogʻini (**ansa subclavia**) hosil qiladi. Oʻrta boʻyin tugunidan quyidagi tarmoqlar chiqadi:

1. Kulrang qoʻshuvchi tarmoqlar (**rr. communicantes grisei**) V va VI boʻyin nervlarining oldingi tarmogʻiga qoʻshiladi.

2. Yurakka yoʻnaluvchi oʻrta boʻyin nervi (**n. cardiacus cervicalis medius**) ustki boʻyin yurak nerviga parallel va lateralroqda yoʻnalib, yurak chigalining chuqur qismiga qoʻshiladi.

3. Qalqonsimon tarmoqlar (**rr. thyreoidi**) pastki qalqonsimon arteriya atrofida chigal hosil qilib yoʻnalib, qalqonsimon va qalqon oldi bezlariga boradi.

Pastki boʻyin tuguni koʻpincha birinchi koʻkrak tuguni bilan qoʻshilib boʻyin-koʻkrak tuguni (**ganglion cervicothoracicum**) yoki yulduzsimon tugunni (**ganglion stellatum**) hosil qiladi (298-rasm). Bu tugun VII boʻyin umurtqasi va I qovurgʻa boʻyni sohasida, oʻmrov osti arteriyasidan umurtqa arteriyasi chiqqan joyda yotadi. Yulduzsimon tugundan quyidagi tarmoqlar chiqadi:

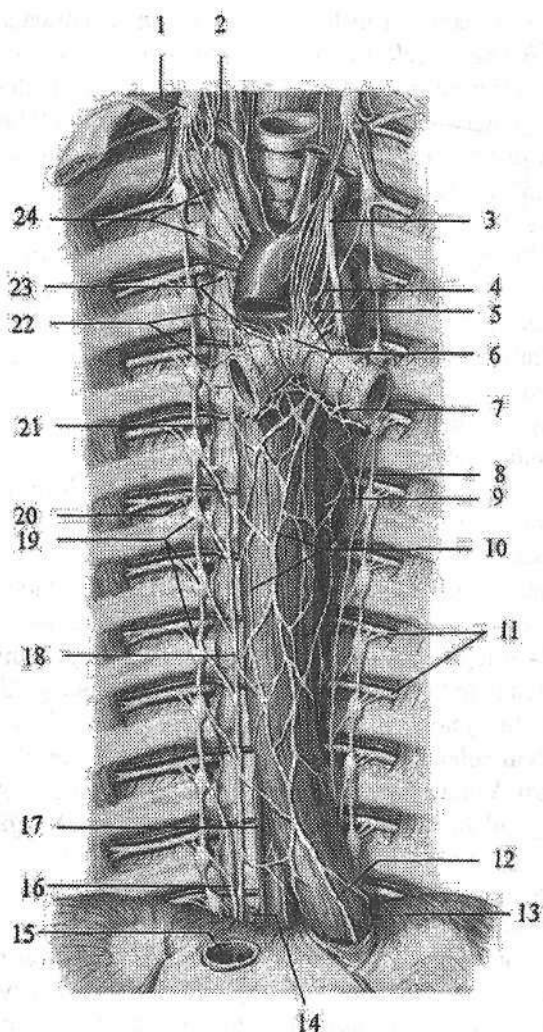
1. Kulrang qoʻshuvchi tarmoqlar (**rr. communicantes grisei**) VII va VIII boʻyin nervlarining oldingi tarmogʻiga qoʻshiladi.

2. Oʻmrov osti tarmoqlari (**rr. subclavii**) oʻmrov osti arteriyasi atrofida chigal (**plexus subclavii**) hosil qilib, uning tarmoqlari boʻylab yoʻnaladi.

3. Umurtqa nervi (**n. vertebralis**) umurtqa arteriyasi atrofida chigal hosil qilib bosh, orqa miya qon tomirlarini va pardalarini innervatsiya qiladi.

4. Yurakka yoʻnaluvchi pastki boʻyin nervi (**n. cardiacus cervicalis inferior**) oʻng tomonda elka-bosh poyasi, chap tomonda aortaning orqasidan yoʻnalib, yurak chigalining chuqur qismiga qoʻshiladi.

Simpatik poyaning koʻkrak qismi qovurgʻalarning boʻyinchasi sohasida umurtqalarning lateral tomonida joylashgan boʻlib, ustidan parietal plevra qoplagan (299-rasm). Bu qism 10–12 ta uchburchak shaklli, oʻlchamlari 3–5 mm boʻlgan koʻkrak tugunlardan iborat. Bu tugunlarga barcha koʻkrak orqa miya nervlaridan chiquvchi preganlionar tolalardan iborat oq qoʻshuvchi tarmoqlar keladi. Simpatik poyaning koʻkrak qismidan quyidagi tarmoqlar chiqadi:



299-rasm. Ko'krak bo'shlig'ining avtonom nervlari.

1—ganglion cervicothoracicum; 2—ansa subclavia; 3—n. vagus sinister; 4—n. laryngeus recurrens sinister; 5—r. cardiacus thoracicus n. vagi; 6—plexus cardiacus; 7—plexus pulmonalis posterior; 8—truncus simpaticus sinister; 9—plexus aorticus thoracicus; 10—plexus esophageales; 11—nn. intercostales; 12—truncus vagalis anterior; 13—diafragma; 14—v. azygos; 15—v. cava inferior; 16—n. splanchnicus minor; 17—ductus thoracicus; 18—n. splanchnicus major; 19—ganglia thoracica; 20—ramus communicans griseus et albus; 21—truncus simpaticus dexter; 22—nn. cardiaci thoracici; 23—rr. cardiaci thoracici n. vagi et plexus pulmonalis; 24—rr. cardiaci thoracici truncus simpaticii.

1. Kulrang qo'shuvchi tarmoqlar (**rr. communicantes grisei**) tugun orqa tolalaridan iborat bo'lib ko'krak nervlarining oldingi tarmog'iga qo'shiladi.

2. Yurakka yo'naluvchi ko'krak tarmoqlari (**rr. cardiaci thoracici**) II-V ko'krak tugunlaridan boshlanib, yurak chigalini hosil qilishda ishtirok etadi.

3. O'pkaning ko'krak tarmoqlari (**rr. pulmonales thoracici**) o'pka chigalini hosil qilishda ishtirok etadi.

4. Aorta tarmoqlari (**rr. aortici**) ko'krak aortasi tarmoqlari atrofida chigallar hosil qilib yo'nalib qizilo'ngach, ko'krak limfa yo'li, toq va yarim toq venalar devorini ham innervatsiya qiladi.

5. Ichki a'zolarning katta nervi (**n. splanchnicus major**) 5-9 ko'krak tugunlari tarmoqlarining X ko'krak umurtqasi sohasida bitta dastaga yig'ili-shidan hosil bo'ladi. Diafragmaning bel qismi mushak dastalari o'rtasidan qorin bo'shlig'iga o'tib, qorin chigalini hosil qilishda ishtirok etadi.

6. Ichki a'zolarning kichik nervi (**n. splanchnicus minor**) X-XI ko'krak tugunlari tarmoqlaridan hosil bo'ladi. Diafragmaning bel qismidan qorin bo'shlig'iga o'tib, qorin chigalini hosil qilishda ishtirok etadi.

7. Agarda 12 ko'krak tuguni bo'lsa, ichki a'zolarning eng pastdagi nervi (**n. splanchnicus imus**) hosil bo'ladi. U diafragmaning bel qismidan o'tib buyrak chigaliga qo'shiladi.

Simpatik poyaning bel qismi 3-5 ta duk shaklidagi o'lchamlari 6 mm bo'lgan bel tugunlardan (**ganglia lumbalia**) iborat. Ular bel umurtqalari tanasini oldingi yon tomonida, katta bel mushagining medial chekkasida bir-biriga juda yaqin joylashgan bo'lib, oldindan qorinparda orqa fassiyasi qoplaydi.

O'ng va chap tomondagi bel tugunlari o'zaro umurtqalarning old tomonida joylashgan ko'ndalang qo'shuvchi tarmoqlar vositasida birikkan. Yuqorigi ikkita bel tuguniga I va II bel nervlaridan oq qo'shuvchi tarmoqlar keladi. Bel simpatik tugunlaridan quyidagi tarmoqlar chiqadi:

1. Kulrang qo'shuvchi tarmoqlar (**rr. communicantes grisei**) tugun orqa tolalaridan iborat bo'lib bel nervlarining oldingi tarmog'iga qo'shiladi.

2. Bel sohasidagi ichki a'zo nervlari (**nn. splanchnici lumbales**) qorin, aorta, buyrak usti bezi va buyrak chigallarini hosil qilishda ishtirok etadi. Bu chigallardan simpatik tolalar qon tomirlar bo'ylab a'zolarga boradi.

Simpatik poyaning chanoq qismi kattaligi 5 mm bo'lgan 4 ta duk shaklidagi dumg'aza tugunlardan (**ganglia sacralia**) iborat. Ular dumg'aza suyagining chanoq yuzasida oldingi dumg'aza teshiklarining medial tomonida joylashgan. Bu tugunlar ham bel tugunlari kabi ko'ndalang tarmoqlar vositasida birikkan. Dumg'aza simpatik tugunlardan quyidagi tarmoqlar chiqadi:

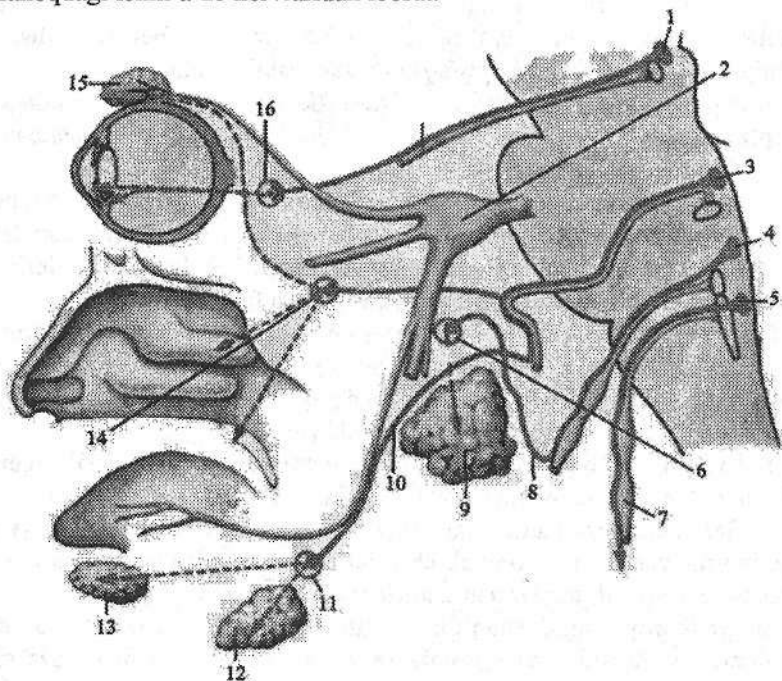
1. Kulrang qo'shuvchi tarmoqlar (**rr. communicantes grisei**) dumg'aza nervlarining oldingi tarmog'iga qo'shiladi. Ular tarkibida tugun orqa tolalari dumg'aza nervlari tarqaladigan sohalardagi qon tomirlar, bezlar, a'zolar va to'qimalarni innervatsiya qiladi.

2. Dumg'aza sohasidagi ichki a'zolar nervlari (*nn. splanchnici sacrales*) ustki va pastki qorin osti chigallarini hosil qilishda ishtirok etadi.

Avtonom nerv tizimining parasimpatik qismi

Avtonom nerv tizimining parasimpatik qismi bosh miya va orqa miyaning dumg'aza qismlariga bo'linadi.

Uning bosh qismi ko'zni harakatlantiruvchi, yuz (oraliq), til-halqum va adashgan nervlarining avtonom o'zaklari, ulardan chiquvchi preganglionar tolalar, kiprikli, qanot-tanglay, quloq, jag' osti va til osti tugunlari, shuningdek, ichki a'zolar devorida joylashgan intramural tugunlar va ulardan chiquvchi postganglionar tolalardan iborat (300-rasm). Dumg'aza qismi orqa miyaning II-IV dumg'aza segmentlarida joylashgan parasimpatik o'zaklar, chanoq tugunlari va chanoqdagi ichki a'zo nervlaridan iborat.



300-rasm. Parasimpatik qismning bosh sohasidagi qismi.

1—nuclei accessorii nervi oculomotorii; 2—ganglion trigeminale; 3—nucleus salivatorius superior; 4—nucleus salivatorius inferior; 5—nucleus posterior nervi vagi; 6—ganglion oticum; 7—n. vagus; 8—n. tympanicus; 9—glandula parotidea; 10—chorda tympani; 11—ganglion submandibulare; 12—glandula submandibularis; 13—glandula sublingualis; 14—ganglion pterygopalatinum; 15—glandula lacrimalis; 16—ganglion ciliare; 17—n. oculomotorius.

1. Ko'zni harakatlantiruvchi nervning parasimpatik qismi uning juft qo'shimcha (Yakubovich) va toq parasimpatik (Perlia) o'zaklari, kiprikli tugun va ularda joylashgan hujayra o'siqlaridan iborat. Bu o'zak hujayralari aksonlari (preganglionar tolalar) ko'zni harakatlantiruvchi nerv tarkibida ko'z kosasiga kirib undan ajraydi va kiprikli tugun hujayralarida tugaydi.

Kiprikli tugunning (**ganglion ciliare**) uzunligi 2 mm bo'lib, ko'ruv nervini tashqi tomonida yotadi. Kiprikli tugun parasimpatik nerv tizimining ikkinchi neyron hujayralaridan tashkil topgan bo'lib, undan chiqqan postganglionar tolalar kalta kiprikli nervlar (**nn. cilliales breves**) tarkibida kiprikli va qorachiqni toraytiruvchi mushaklarga boradi. Bundan tashqari tugundan uch shoxli nervning sezuvchi tolalari va simpatik postganglionar tolalari tranzit holatda o'tadi.

2. Yuz (oraliq) nervning parasimpatik qismi yuqorigi so'lak ajratuvchi o'zak, qanot-tanglay, jag' osti, til osti tugunlari va ularda joylashgan hujayra o'siqlaridan iborat. Yuz nervi tarkibida yo'nalgan yuqorigi so'lak ajratuvchi o'zakning preganglionar tolalarining bir qismi nervning tizzasi sohasida katta toshsimon nerv (**n. petrosus major**) bo'lib ajrab, o'z nomidagi yoriq orqali kalla ichiga kiradi. U chakka suyagi piramidasidagi o'z nomidagi egat bo'ylab yo'nalib, yirtiq teshik orqali kalladan chiqqach simpatik nerv bilan qo'shilib qanotsimon nay nervini hosil qiladi va qanot-tanglay tuguni hujayralarida tugaydi.

Qanot-tanglay tuguni (**ganglion pterygopalatinum**) noto'g'ri shaklda o'lchamlari 4–5 mm bo'lib, qanot-tanglay chuqurchasida yuqori jag' nervi tagida yotadi. Tugun hujayralaridan boshlangan postganglionar tolalar ko'z yoshi bezi, burun bo'shlig'i, tanglay va halqum shilliq pardasi bezlarini innervatsiya qiladi.

Preganglionar tolalarning boshqa qismi nog'ora tori (**chorda tympani**) tarkibida kalladan tosh-nog'ora yorig'i orqali o'tib, til nervi tarkibida jag' osti va til osti tugunlariga boradi.

Jag' osti tuguni (**ganglion submandibulare**) o'lchamlari 3–3,5 mm noto'g'ri shaklda bo'lib, jag' osti so'lak bezining ichki tomonida yotadi.

Til osti tuguni (**ganglion sublinguale**) doimiy bo'lmay, til osti so'lak bezining lateral yuzasida yotadi va jag' osti tugunidan kichik. Bu tugun hujayralaridan boshlangan postganglionar tarmoqlar jag' osti va til osti so'lak bezlarini innervatsiya qiladi.

3. Til-yutqin nervining parasimpatik qismi pastki so'lak ajratuvchi o'zak, quloq tuguni va ularda joylashgan hujayra o'siqlaridan iborat. Til-halqum nervi tarkibida yo'nalgan pastki so'lak ajratuvchi o'zakning preganglionar tolalari bo'yinturuq teshigi orqali kalla bo'shlig'dan chiqadi. Bu teshikning pastki chekkasida parasimpatik tugun oldi tolalari nog'ora nervi (**n. tympanicus**) tarkibida nog'ora bo'shlig'iga kiradi. Keyin bu tolalar nog'ora bo'shlig'idan kichik tosh nervi yorig'i orqali kichik toshsimon nerv (**n. petrosus minor**) bo'lib kalla ichiga chiqadi. Chakka suyagi piramidasidagi o'z nomidagi egatda

yo'nalib, kalladan ponasimon-tosh yorig'i orqali chiqadi va quloq tuguniga qo'shiladi.

Quloq tuguni (**ganglion oticum**) 3–4 mm kattalikda, yumaloq shaklda bo'lib, oval teshik tagida joylashgan. Bu tugunning hujayralaridan boshlangan postganglionar tolalar quloq-chakka nervi tarkibida quloq oldi so'lak beziga boradi.

4. Adashgan nervning parasimpatik qismi adashgan nervning orqa o'zagi, a'zolar devorida joylashgan ko'p sonli nerv tugunlari va ularning o'siqlaridan iborat. Adashgan nerv tarkibida yo'nalgan orqa o'zakning preganglionar tolalari a'zolar yonida va devori ichida joylashgan (intramural) avtonom tugunlariga boradi. Bu tugunlarda joylashgan hujayra aksonlari postganglionar tolalarni hosil qilib, ichki a'zolarning silliq mushaklari va bezlari faoliyatini innervatsiya qiladi.

5. Parasimpatik nerv tizimining dumg'aza qismi orqa miyaning II–IV dumg'aza segmentlari sohasidagi oraliq medial o'zaklar, chanoq parasimpatik tugunlari va ularning o'siqlaridan iborat. Dumg'aza parasimpatik o'zaklari hujayralarining o'siqlari dumg'aza nervlarining oldingi ildizlari tarkibida oldingi dumg'aza teshiklari orqali chiqqach, undan ajralib chanoqdagi ichki a'zo nervlarini (**nn. splanchnici pelvici**) hosil qiladi. Bu nervlar pastki qorin osti chigaliga qo'shiladi va uning tarmoqlari tarkibida siydik va jinsiy a'zolari, yo'g'on ichakning chap bukimasidan pastki qismi devoridagi va a'zolar yonidagi tugunlarda tugaydi. Bu tugun hujayralari aksonlari postganglionar tolalarni hosil qilib, a'zolarning silliq mushaklari va bezlarni innervatsiya qiladi.

Qorin va chanoq bo'shlig'i avtonom nerv chigallari

Qorin va chanoq bo'shlig'ida nerv tolalarining o'zaro birkishidan hosil bo'lgan va tarkibida nerv tugunlari bo'lgan turli kattalikdagi avtonom nerv chigallari joylashadi. Bu chigallar tugunlarida ikkinchi neyron hujayralari tanalari joylashgan bo'lib, ularning o'siqlari ichki a'zolar va qon tomirlarni innervatsiya qiladi. Avtonom chigallarning postganglionar tolalari ko'proq qon tomirlar atrofida nerv chigali hosil qilib yo'naladi. Qorin bo'shlig'idagi avtonom nerv chigallarning eng kattasi qorin aortasi atrofida joylashgan va uning tarmoqlariga davom etgan qorin aortasi atrofidagi chigal (**plexus aorticus abdominalis**).

Qorin aortasi atrofidagi chigalning qismlaridan asosiysi qorin chigali yoki quyosh chigalidir (**plexus coeliacus**). U qorin aortasining oldingi yuzasida qorin poyasi atrofida joylashgan ko'p sonli nerv va yirik avtonom tugunlardan iborat. Qorin chigali tarkibiga qorin poyasining o'ng va chap tomonida yotgan juft yarimoysimon qorin tuguni (**ganglia coeliaca**), buyrak arteriyasining aortadan boshlangan joyida yotgan juft aorta-buyrak tuguni (**ganglia aorticorenalia**) va ustki ichaktutqich arteriyasining boshlanish joyida yotgan toq

yuqorigi tutqich tuguni (**ganglion mesentericum superius**) kiradi. Qorin chigaliga simpatik poyadan chiquvchi ichki a'zolarning katta, kichik nervlari va bel sohasidagi ichki a'zo nervlari qo'shiladi. Bundan tashqari qorin chigaliga o'ng diafragma nervining sezuvchi va o'ng adashgan nervning parasimpatik qismining preganglionar tolalari kelib uzilmasdan o'tib ketadi. Qorin chigali tugunlaridan boshlangan postganglionar simpatik tolalar va preganglionar parasimpatik tolalar qon tomirlar bilan birga a'zolarga yo'naladi. Ular qon tomirlar atrofida periarterial avtonom chigallar hosil qiliadi. Qorin chigali tugunlaridan bir necha guruh tarmoqlar chiqadi. Juft qorin tugunlaridan:

1. Pastki diafragma arteriyasi atrofida avtonom nerv chigali hosil qilib yo'naluvchi tarmoqlar diafragmani qoplovchi qorinparda va uning qon tomirlarini simpatik innervatsiya qiladi.

2. Qorin poyasi tarmoqlari atrofida yo'nalib taloq, jigar, oshqozon va oshqozon osti bezi chigallarini hosil qilgan tarmoqlari tarkibida o'ng diafragma nervining sezuvchi tarmoqlari ham bo'ladi.

3. Qorin tugunlarining lateral tomonidan chiqqan tarmoqlar juft buyrak usti bezi chigalini hosil qilib buyrak usti beziga yo'naladi. Bu tarmoqlar tarkibida buyrak usti bezining mag'iz qismiga boruvchi preganglionar tolalar bor. Qorin va aorta-buyrak tugunlaridan chiqib buyrak arteriyasi atrofida buyrak chigalini hosil qilgan tarmoqlar buyrak va siydik nayini innervatsiya qiladi.

Yuqorigi tutqich tuguni hamda aorta chigali tarmoqlari ustki tutqich arteriyasi atrofida ustki tutqich chigalini hosil qiladi. Uning ichak arteriyalari bo'ylab yo'nalgan tarmoqlari ingichka ichak, ko'richak, ko'tariluvchi va ko'ndalang chamber ichaklarni innervatsiya qiladi.

Qorin aortasi atrofidagi chigalning tarmoqlari jinsiy bezlar qon tomirlari atrofida chigallar hosil qilib yo'nalib, jinsiy bezlarga boradi.

Pastki tutqich chigali (**plexus mesentericus inferior**) o'z nomidagi arteriya va uning tarmoqlari bo'ylab pastga tushuvchi, sigmasimon chamber va to'g'ri ichakning yuqori qismini innervatsiya qiladi.

Qorin osti sohasining yuqorigi chigali (**plexus hypogastricus superior**) nerv tolalari va tugunlaridan tashkil topgan bo'lib, oxirgi bel umurtqasi oldida joylashgan. Uning tarkibiga simpatik poyaning pastki bel va dumg'aza qismi tugunlaridan chiqqan tarmoqlar ham qo'shiladi. Bu chigal pastga tomon ikkiga bo'linib, to'g'ri ichakning yon tomonida joylashgan qorin osti sohasining pastki chigalini (**plexus hypogastricus inferior**) hosil qiladi. Bu chigalga dumg'aza tugunlaridan keluvchi dumg'aza sohasidagi ichki a'zolar nervlari qo'shiladi. Bu chigal ichki yonbosh arteriyasi tarmoqlari va a'zolar atrofida chigallar hosil qiladi. Qorin osti sohaning pastki chigali tarkibiga parasimpatik qismning dumg'aza markazidan chiquvchi chanoqdagi ichki a'zo nervlarini hosil qiluvchi preganglionar tolalar ham kiradi. U tolalar yo'g'on ichakning chap qismini shuningdek, siydik va jinsiy a'zolarini parasimpatik innervatsiya qiladi.

SEZGI A'ZOLARI

Umumiy ma'lumotlar

Sezgi a'zolari organizmning tashqi muhit bilan aloqasini bog'lovchi murakkab tuzilishga ega hosilalardir. Ular tashqi ta'sir energiyasini qabul qilib, uni nerv impulsiga aylantirib miyaga yetkazib beruvchi anatomik tuzilmalardan iborat. Sezgi a'zolariga tushayotgan tashqi muhitning turli ta'siri natijasi bosh miya yarim pallasi po'stlog'i ishtirokida dunyoni sezishning turli: sezish, qabul qilish va faraz qilish shakllarida paydo bo'ladi. Har turli tashqi ta'sirot teri, ko'rish, eshitish, hid sezuv va ta'm sezuv a'zolari bilan qabul qilinadi. Sezgi a'zolari vositasida odam tashqi muhitni sezadi, unga moslashadi va uning ta'siriga ma'lum bir harakat bilan javob beradi. Ba'zi bir tashqi ta'sirot buyumga bevosita tekkan vaqtda seziladi (kontakt sezgi): bunga teri sezgisi (og'riq, harorat), tilning shilliq pardasidagi so'rg'ichlar ovqat mazasini biladi. Boshqa bir ta'sirotlar uzoqdan seziladi (distant sezgi): ko'rish a'zosi nurni, eshitish a'zosi tovushni, hid sezuv a'zosi turli hidlarni, sezgi a'zolari faqat tashqi ta'sirotlarni qabul qiladi. Bu ta'sirotlarning tahlili esa bosh miya po'stlog'ida bo'lib, bu yerga ta'sirot nervlar orqali boradi. Ta'sirotlarni qabul qilish, o'tkazish va tahlil qilishda ishtirok etadigan elementlar yig'indisini (sezgi a'zolarini) I.P. Pavlov analizator deb ataydi. Analizator tashqi muhitning murakkab ta'sirini alohida elementlarga ajratadi. Analizator uch qismdan iborat:

1. Periferik qism – retseptor, kimyoviy va fizik ta'sirot energiyasini qabul qilib, nerv qo'zg'alishiga aylantirib beradi.
2. O'tkazuvchi qism – konduktor, qo'zg'alishni retseptordan po'stloq osti markazi, keyin esa bosh miyaning yarim pallasi po'stlog'iga o'tkazadi.
3. Analizatorning po'stloq markazida kelayotgan qo'zg'alishlar tahlil qilinadi va boshqa markazlar bilan aloqalar paydo bo'ladi. Markaz qancha yuqori joylashsa, qo'zg'alishlar shuncha nozik tahlil qilinib, ma'lum bir sezgi paydo bo'ladi.

Sezgilar ikki guruhga bo'linadi:

1. Atrof-muhitdagi hodisalar va predmetlarning xususiyatlarini sezish (og'riq, bosim va harorat sezgisi, eshitish, ko'rish, ta'm sezish, hid sezish sezgisi).
2. Tananing ayrim qismlari harakati va ichki a'zolar holatini sezish (harakat sezgisi, tana muvozanati sezgisi, a'zolar va to'qimalar sezgisi). Shularga asosan sezgi a'zolari ikki guruhga bo'linadi.
 1. Tashqi sezgi a'zolari impulsni ekstraretseptorlardan qabul qiladi. Ular beshta: teri sezgisi, eshitish, ko'rish, ta'm sezuv va hid sezuv a'zolari.

2. Ichki sezgi a'zolari:

a) impulslarni propriotseptiv sohadan: mushaklar, bo'g'imlar va muvozanat a'zosi (ichki quloq) propriotseptorlaridan qabul qiluvchi;

b) Intratseptiv soha ichki a'zolar va qon tomirlardagi interoretseptorlardan qabul qiladi. Ichki a'zoldan keluvchi impulslar mo'tadil holatda sezilmaydi. Ular ma'lum bir kasalliklarda og'riq shaklida bilinadi.

Ko'rish a'zosi

Ko'rish a'zosi (*organon visus*) odam hayotida uning tashqi muhit bilan aloqasida katta ahamiyatga ega. Ko'rish a'zosi ko'z kosasida joylashgan bo'lib, ko'z va uning yordamchi hosilalaridan iborat.

Ko'rish a'zosining taraqqiyoti

Odamda ko'z olmasi bir nechta manbadan: yorug'lik sezuvchi to'r parda miya pufagining yon devoridan, ko'z gavhari – ektodermadan, tomirli va fibroz pardalar – mezenximadan taraqqiy etadi.

Homila taraqqiyotining 2-oyi boshlarida birinchi miya pufagining yon devorida bir juft o'simta ko'z pufagi paydo bo'ladi. Uning uchi kengayib ektodermaga qarab o'sadi. Miyaga qo'shilgan oyoqchalari torayib ko'ruv nervini hosil qiladi. Taraqqiyotning keyingi oylarida ko'z pufagining oldingi devori ichkariga botib kirib ikki qavatli ko'z jomini hosil qiladi. Jomning tashqi devori keyinchalik to'r pardaning tashqi pigment moddali qismiga, ichki devori esa yorug'lik sezuvchi nerv hujayrali qismiga aylanadi. Shu davrda ko'z jomida turgan ektoderma avval qalinlashadi, keyin unda gavhar chuqurchasi paydo bo'lib, gavhar pufagiga aylanadi.

Homila hayotining 2-oyida ko'z jomi ichiga mezenxima hujayralari o'sib kirib, ko'z jomining ichki tomonida ko'z olmasining qon tomirli pardasini, tashqi tomonida esa ko'z olvasining fibroz pardasini va qon tomirlar to'rini hosil qiladi. Fibroz pardaning oldingi qismi rangsizlanib muguz pardaga aylanadi. Homila hayotining 3 oyida yuqorigi va pastki qovoqlar ektoderma burmalari holida paydo bo'ladi. Ko'zning biriktiruvchi to'qimali pardasi (*konyunktiva*) epiteliysi ham ektodermadan taraqqiy etadi. Ko'z yoshi bezi *konyunktiva* epiteliysining o'simtalaridan homila hayotining 3-oyida qovoqlarning tashqi qismida taraqqiy etadi.

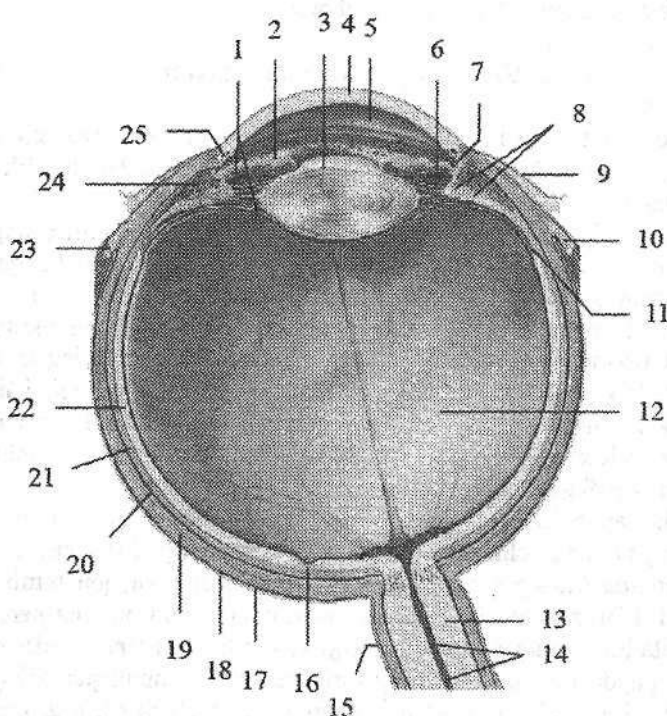
Ko'z

Ko'z (*oculus*, grekcha *ophthalmos*) ko'z olmasi va ko'ruv nervidan iborat.

Ko'z olmasi (*bulbus oculi*) yumaloq shaklga (301-rasm) ega bo'lib, unda oldingi qutbi (*polus anterior*) va orqa qutbi (*polus posterior*) tafavut qilinadi.

Oldingi qutbi muguz pardaning eng chiqqan joyiga to'g'ri kelsa, orqa qutbi ko'ruv nervining chiqish sohasidan lateralroq joylashgan. Shu ikki nuqtani birlashtirgan chiziq ko'z olmasining tashqi o'qi (*axis bulbi externus*) deb atalib, uzunligi 24 mm.

Ko'z olmasining ichki o'qi (*axis bulbi internus*) muguz pardaning orqa yuzasidan to'r pardagacha bo'lib, uzunligi 21,75 mm. Ko'z olmasining vertikal o'lchami 23,5 mm, ko'ndalangi 23,8 mm. Ko'zning oldingi qutbi bilan to'r pardaning markaziy chuqurchasini bog'lovchi chiziq ko'zning ko'ruv o'qi (*axis opticus*) deb ataladi. Ko'z olmasi ko'zning ichki muhiti (oldingi va orqa bo'l-malar suyuqligi, ko'z gavhari, shishasimon tana) va uni qoplagan uch qavat pardadan iborat.



301-rasm. Chap ko'z olmasi. Gorizontol kesma.

1-zonula ciliaris; 2-iris; 3-lens; 4-cornea; 5-camera anterior bulbi; 6-camera posterior bulbi; 7-angulus iridocornealis; 8-processus ciliares; 9-tunica conjunctiva bulbi; 10-tendo m. recti medialis; 11-ora serrata; 12-corpora vitreum; 13-n. opticus; 14-a. et v. centralis retinae; 15-vagina externa nervi optici; 16-fovea centralis; 17-spatium episclerale; 18-vagina bulbi; 19-sclera; 20-spatium perichoroideale; 21-chorioidea; 22-pars optica retinae; 23-tendo m. recti lateralis; 24-corpora ciliaria; 25-sinus venosus sclerae.

Tashqi koʻz olmasining fibroz pardasi (**tunica fibrosa bulbi**) himoya vazifasini bajaradi. U ikki: oldingi muguz va orqadagi skleradan iborat. Ularning oʻrtasida uncha chuqur boʻlmagan sklera egati (**sulcus sclerae**) bor.

Muguz parda (**cornea**) tiniq boʻlib, soat oynasiga oʻxshash koʻrinishga ega. Uning diametri 12 mm, qalinligi 1 mm. Muguz pardada oldingi yuza (**facies anterior**) va orqa yuza (**facies posterior**) tafovut qilinadi.

Uning skleraga qaragan chekkasi muguz pardaning cheti (**limbus corneae**) deyiladi.

Sklera (**sclera**) pishiq tolali biriktiruvchi toʻqimadan iborat. Uning orqa tomonida koʻruv nervi tolalari chiqadigan teshiklar bor. Sklera bilan muguz parda chegarasida vena qoni bilan toʻlgan tor aylanma kanal skleradagi venos boʻshliq (**sinus venosus sclerae**) (shlem kanali) bor.

Oʻrta koʻz olmasining qon tomirli pardasi (**tunica vasculosa bulbi**) qon tomirlarga va pigmentga boy. U bevosita sklerani ostida joylashib, koʻruv nervi chiqadigan sohada unga birikib ketadi. Koʻz olmasining qon tomirli pardasi uch qismdan: xususiy qon tomirli parda, kiprikli tana va rangdor pardadan iborat.

Xususiy qon tomirli parda (**choroidea**) orqa katta sohani tashkil qiladi. U bilan oqliq parda oʻrtasida tomirlar atrofidagi oraliq (**spatium perichoroideale**) bor.

Kiprikli tana (**corpus ciliare**) koʻz olmasining qon tomirli pardasining qalinlashgan qismi boʻlib, muguz pardani skleraga oʻtish sohasida aylana shaklida joylashgan. Uning orqa qismi kiprik doirachasi (**orbiculus ciliaris**) xususiy qon tomirli pardaga oʻtib ketadi. Kiprikli tananing oldingi qismi 70 ga yaqin radiar yoʻnalgan uzunligi 3 mm boʻlgan kiprikli oʻsimtalar (**processus ciliaris**) hosil qiladi. Kiprikli tana ichida tolalari meridional, radiar, boʻylama va doirasimon yoʻnalishdagi silliq mushak tolalaridan iborat kiprikli mushak (**m. ciliaris**) joylashgan. Bu mushak qisqarganida koʻzni akkomodatsiya qiladi.

Rangdor parda (**iris**) koʻz olmasining qon nomirli pardasini oldingi qismi. U qalinligi 0,4 mm boʻlgan aylana shakliga ega boʻlib, oʻrtasida qorachiq (**pupilla**) bor. Rangdor pardaning tashqi qorachiqni chegaralovchi qorachiq cheti (**margo pupillaris**) va kiprikli tanaga yaqin cheti (**margo ciliaris**) bor. Rangdor pardani oldingi yuzasi (**facies anterior**) muguz pardaga qaragan boʻlib undan koʻz olmasining oldingi boʻlmasi (**camera anterior bulbi**) bilan ajrab turadi. Uning orqa yuzasi (**facies posterior**) esa koʻz gavhariga qaragan, undan koʻz olmasining orqa boʻlmasi (**camera posterior bulbi**) bilan ajralgan. Rangdor pardada pigment boʻlib, koʻzning rangi uning miqdoriga bogʻliq, agar pigment koʻp boʻlsa rangi qoramtir, kamroq boʻlsa zangori, pigment boʻlmasa qizil rangda boʻladi. Rangdor parda ichida qorachiq atrofini halqa shaklida oʻragan, qorachiqni toraytiruvchi mushak (**m. spinctor pupillae**) va radiar joylashgan qorachiqni kengaytiruvchi mushak (**m. dilatator pupillae**) bor. Rangdor parda bilan muguz parda orasidagi burchakda rangdor va muguz pardalar orasidagi boʻshliq (**spatia anguli iridocornealis**) bor.

Ko'z olmasining ichki pardasi (**tunica interna bulbi**) yoki to'r parda (**retina**) tomirli pardani ichki tomoniga ko'ruv nervi chiqadigan joydan to qorachiq chekkasigacha yopishib turadi. To'r pardada tashqi pigment moddali qism (**stratum pigmentosum**) va ichki murakkab tuzilgan nur sezuvchi nerv hujayrali qism (**stratum nevrosom**) tafovut qilinadi. Nur sezish faoliyatiga qarab orqa katta nur sezuvchi hujayralar (tayoqchalar va kolbachalar) joylashgan to'r pardaning ko'ruv qismi (**pars optica retinae**) va oldingi kichik ko'ruv hujayralari bo'lmagan to'r pardaning ko'r qismiga (**pars caeca retinae**) bo'linadi. Bu qismlarning bir-biriga o'tish joyi xususiy tomirli pardani kiprikli tanaga o'tish sohasiga (**ora serrata**) to'g'ri keladi. To'r pardaning orqa qismiga ko'z olmasining tubiga oftalmoskop bilan qaraganda ko'ruv nervining diski (**discus nervi optici**), uning markazda esa to'r pardaga kirayotgan to'r pardaning markaziy arteriyasi (**a. centralis retinae**) ko'rinadi. Ko'ruv nervi diskidan lateralroqda orqa qutb sohasida sariq dog' (**macula lutea**) va uning markaziy chuqurchasi (**fovea centralis**) ko'rinadi. Markaziy chuqurchada faqat kolbachalar to'plangan bo'lib, eng yaxshi ko'rish sohasi hisoblanadi.

Yangi tug'ilgan chaqaloqda ko'z olmasi nisbatan katta bo'lib, bo'ylama o'lchami 17,5 mm, ko'ndalang o'lchami esa 16,7 mm bo'ladi. U bola hayotining birinchi yilida tez o'sadi. Ko'z o'lchamlari hayot davomida 50 % o'ssa, og'irligi 5 yoshda 70 %, 20–25 yoshda esa 3 marta kattalashadi.

Muguz parda yangi tug'ilgan chaqaloqda nisbatan keng va yassi bo'lib, egriligi hayot davomida o'zgarmaydi. U oqliq pardadan aniq ajralgan. Oqliq parda yangi tug'ilgan chaqaloqda yupqa bo'lib, undan tomirli parda havo rang soya berib ko'rinib turadi.

Ko'z olmasining qon tomirli pardasida rangli modda kam bo'lib, yangi tug'ilgan chaqaloqning ko'zi kulrang yoki zangori rangda bo'ladi. Doimiy rang 2 yoshlarda paydo bo'ladi. Qorachiq mushaklari yaxshi taraqqiy etmagani uchun u tor (1,5–2 mm) bo'ladi. Bola 5–6 yoshlarga to'lganida qorachiq kengayadi, keyinchalik esa toraya boradi. Rangdor parda oldinga qarab qavargani uchun ko'z olmasining oldingi bo'lmasi kichik.

Kiprikli tana yangi tug'ilgan chaqaloqda kam taraqqiy etgan bo'ladi. Unda biriktiruvchi to'qima kam bo'lib, o'siqlari ingichka. Kiprikli mushak yupqa va qisqa bo'ladi.

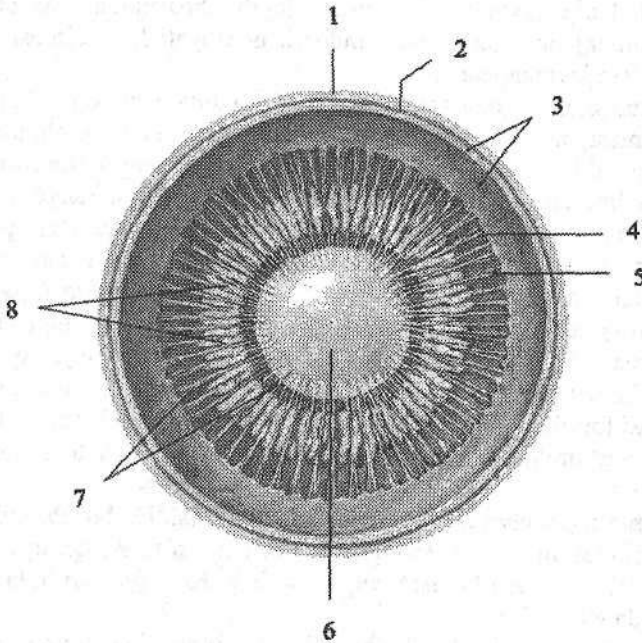
Kiprikli mushakning o'sishi va takomillashuvi ancha tez o'tadi, ammo gavharining nerv apparati yaxshi rivojlanmagani uchun uning moslashuvi kuchsiz. Uning moslashuv qobiliyati 10 yoshlarda butunlay taraqqiy etib bo'ladi.

Yangi tug'ilgan chaqaloqda to'r parda nisbatan yupqa va pigment hujayralari kam. Unda to'r pardaning markaziy chuqurchasidan tashqari qismlari rivojlanishi tugallanmagan bo'lib, markaziy chuqurcha taraqqiyoti bola hayotining 6-oylarida tugaydi.

Ko'zning nur sindiruvchi apparati

Ko'zning nur sindiruvchi apparati tarkibiga muguz parda, ko'z gavhari va shishasimon tana kiradi.

Ko'z gavhari (*lens*) ikki tomoni qavariq linzaga o'xshaydi (302-rasm) va kuchli nur sindirish qobiliyatiga ega. Uning oldingi yuzasi (*facies anterior*) va oldingi uchi (*polus anterior*) ko'z olmasining orqa bo'lmasiga qaragan. Orqa yuzasi (*facies posterior*) qabariqroq bo'lib, orqa uchi (*polus posterior*) bilan shishasimon tanaga tegib turadi. Gavharning uchlarini qo'shib turuvchi uzunligi 4 mm bo'lgan shartli chiziq gavhar o'qi (*axis lentis*), uning oldingi va orqa yuzalari qo'shilgan chekkasi gavhar ekvatori (*equator lentis*) deyiladi.



302-rasm. Ko'z gavhari va uning ushlab turuvchi hosilalari.

Ko'z olmasining frontal kesmasi.

1—sclera; 2—choroidea; 3—pars optica retinae; 4—ora serata; 5—orbiculus ciliaris;
6—lens; 7—fibrae zonulares; 8—processus ciliares.

Gavhar moddasi rangsiz, qattiq, qon tomir va nervlari bo'lmaydi. Uning xususiy to'qimasi gavhar moddasi (*substantia lentis*) deyiladi. Gavharning ichki qismi — gavhar o'zagi (*nucleus lentis*), periferik qism gavhar po'stlog'iga (*cortex lentis*) nisbatan qattiq. Ko'z gavhari tashqi tomondan tiniq, elastik gavhar g'ilofi (*capsula lentis*) bilan qoplangan bo'lib, gavharning oldingi va orqa yuzalaridan boshlanuvchi sinnon boylamlari vositasida kiprikli tanaga birikadi.

Gavharning kiprikli tana bilan birikish qirrasiga kiprikli belbog' (*zonulla ciliaris*) deyiladi. Kiprikli mushak qisqarganida xususiy tomirli parda oldinga suriladi va kiprikli tana gavharning ekvatoriga yaqinlashadi, sinnon boylami bo'shshib, gavharning oldingi-orqa o'lchami kattalashadi. Uning qavariqligi oshib, nur sindirish qobiliyati ortadi. Kiprikli mushak bo'shshaganida kiprikli tana gavhar ekvatoridan uzoqlashadi, sinnon boylami taranglashib, gavhar yas-silashadi va uning nur sindirish qobiliyati kamayadi.

Shishasimon tana (*corpus vitreum*) gavharning orqa tomonida joylashadi. U tiniq, qon tomirlar va nervlari yo'q quyuq massadan iborat. Tahsqi tomondan tiniq shishasimon tana pardasiga (*membrana vitrea*) o'ralib, shishasimon tana stromasi (*stroma vitreum*) va shishasimon (tiniq) suyuqlikdan (*humor vitreus*) iborat. Ko'z gavhari botib turgan joyda shishasimon tana chuqurchasi (*fossa hyaloidea*) bor. Uning nur sindirish qobiliyati ko'z olmasi bo'lmalari suyuqligi ko'rsatkichiga yaqin.

Ko'z olmasida muguz parda bilan rangdor parda o'rtasida ko'z olmasining oldingi bo'lmasi, rangdor parda bilan gavhar o'rtasida ko'z olmasining orqa bo'lmasi mavjud bo'lib, ularda joylashgan suv kabi suyuqlik (*humor aquosus*) ham nur sindiruvchi apparat tarkibiga kiradi. Muguz va rangdor pardalarni o'zaro birikkan joyda oldingi bo'lma taroqsimon boylam (*lig. pectinatum iridis*) bilan chegaralangan. Uning tolalari orasida yassi hujayralar bilan chegaralangan rangdor va muguz pardalar orasidagi bo'shliq (*spatia anguli iridocornealis*) bo'lib, u orqali suyuqlik ko'z olmasining oldingi bo'lmasidan skleradagi venoz bo'shliqqa, u yerdan oldingi kiprikli venalarga oqadi. Oldingi va orqa bo'lmalar o'zaro qorachiq teshigi orqali qo'shiladi. Ko'z olmasining orqa bo'lmasi kiprikli belbog' tolalari orasidagi petit kanali bilan qo'shilgan. Bu bo'shliq belbog' oralig'i (*spatia zonularia*) deyilib, ko'z gavhari atrofida halqa shaklida yotadi.

Yangi tug'ilgan chaqaloq ko'z gavhari shar shaklida bo'lib, uning oldingi va orqa egriliklarining qalinligi bir xil. U elastik bo'lmay, qattiq o'zagi yo'q. Gavhar xaltasi va sinnon boylami yupqa bo'ladi. Ko'z gavhari bola hayotining birinchi yilida tez o'sadi.

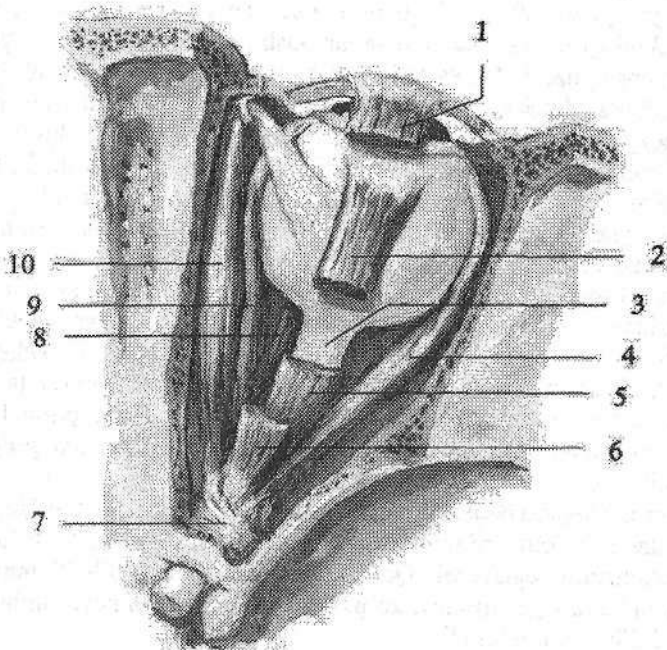
Ko'z olmasi va uning hosil qiluvchi qismlari bola hayotining birinchi yilida tez o'sib, keyin sekinlashadi.

Ko'zning yordamchi hosilalari

Ko'zning yordamchi hosilalariga ko'z olmasining tashqi mushaklari, qovoqlar, konyunktiva, ko'z yoshi apparati kiradi.

Ko'z olmasining harakati (303-rasm) to'rtta to'g'ri va ikkita qiyshiq ko'z olmasining tashqi mushaklari vositasida bajariladi. Ular ko'ndalang targ'il mushaklar turkumiga kirib, beshtasi (pastki qiyshiq mushakdan boshqa) ko'z kosasi tubida, ko'ruv kanali atrofidagi suyak va suyak pardaga mustahkam-

langan umumiy pay halqasidan (**annulus tendineus communis**) boshlanadi. Bu umumiy pay halqadan yuqorigi qovoqni ko'taruvchi mushak (**m. levator palpebrae superioris**) ham boshlanadi. Ko'z olmasining yuqorigi to'g'ri mushagi (**m. rectus superior**), pastki to'g'ri mushagi (**m. rectus inferior**), lateral to'g'ri mushagi (**m. rectus lateralis**) va medial to'g'ri mushaklari (**m. rectus medialis**) ko'z kosasi devorlari bo'ylab yo'naladi va qisqa pay vositasida muguz pardaning chekkasidan 5–8 mm orqaroqda skleraga birikadi. Ko'z olmasining to'g'ri mushaklari qisqarganida ko'z olmasini o'z tomoniga tortadi va qorachiqni o'sha tomonga qaratadi. Yuqorigi qiyshiq mushak (**m. obliquus superior**) yuqorigi va medial to'g'ri mushaklar o'rtasida yo'nalib, ingichka pay bilan g'altak ustidan aylanib o'tadi va ko'z olmasining ustki lateral yuzasiga ekvatorning orqasiga birikadi. Pastki qiyshiq mushak (**m. obliquus inferior**) ustki jag' suyagining ko'z kosasi yuzasidan burun-ko'z yoshi kanali teshigi yonidan boshlanadi. U ko'z olmasining pastki to'g'ri mushagi o'rtasidan yuqoriga va orqaga qiyshiq yo'nalib, ko'z olmasini lateral yuzasiga ekvatorning orqasida birikadi. Yuqorigi qiyshiq mushak ko'z olmasini va qorachiqni pastga va lateral tomonga bursa, pastki qiyshiq mushak yuqoriga va lateral tomonga buradi.



303-rasm. O'ng ko'z olmasining tashqi mushaklari. Ust tomondan ko'rinishi.

1,6–m. levator palpebrae superioris; 2,5–m. rectus superior; 3–n. opticus; 4–m. rectus lateralis; 7–annulus tendineus communis; 8–m. rectus inferior; 9–m. rectus medialis; 10–m. obliquus superior.

Yangi tug'ilgan chaqaloqda ko'z olmasi mushaklari pay qismidan tashqari yaxshi rivojlangan bo'ladi. Shuning uchun ularda ko'zning harakati bo'lib, ammo ularning muvofiqlashgan harakati bola 2 oylik bo'lganida boshlanadi. Yangi tug'ilgan chaqaloqda fiziologik qiyshiq ko'zlik bo'lib, birinchi oying oxirida o'tib ketadi.

Ko'z kosasi ichki tomondan suyak parda (**periorbita**) bilan qoplangan. U ko'ruv nervi kanali va ko'z kosasining ustki yorig'i sohasida bosh miyaning qititiq pardasiga birikkan.

Ko'z olmasini tashqi tomondan sklera bilan bo'sh birikkan ko'z olmasi qini (**vagina bulbi**) yoki tenon xaltasi o'ragan. Sklera bilan tenon xaltasi o'rtasida episkleral bo'shliq (**spatium episclerale**) bor. Ko'z olmasining qini bilan ko'z kosasini qoplagan suyak parda o'rtasidagi bo'shliq ko'z kosasidagi yog'simon tana (**corpus adiposum orbitae**) bilan to'lib turadi. Bu tana ko'z olmasi uchun elastik yostiq vazifasini bajaradi.

Yangi tug'ilgan va emizikli bolalarda ko'z olmasi qini yupqa, ko'z kosasining yog'tanasi kam taraqqiy etgan bo'ladi.

Yuqorigi va pastki qovoqlar (**palpebra superior et inferior**) ko'z olmasini old tomondan qoplab turgan teri burmalaridir. Ular yopilgan vaqtda ko'z olmasini himoya qiladi. Yuqorigi qovoqni peshona bilan chegarasida ko'ndalang bolish shaklidagi tuklar bilan qoplangan qosh (**supercilium**) joylashgan. Qovoqlarning oldingi yuzasi (**facies anterior palpebrae**) qavariq bo'lib, terisi yupqa va nozik. Ko'z olmasiga qaragan qovoqlarning orqa yuzasi (**facies posterior palpebrae**) botiq bo'lib, konyunktiva (**tunica conjunctiva**) bilan qoplangan. Ularning oldingi chekkasida 2-3 qator kipriklar (**cilia**) joylashadi. Orqa chekkasiga yaqin joyda meybomiy bezlarining teshiklari ochiladi. Yuqorigi va pastki qovoqlarning ichida zichligi tog'aynikigiga o'xshagan biriktiruvchi to'qimali qatlam yuqorigi qovoqdagi tog'ay (**tarsus palpebrae superior**) va pastki qovoqdagi tog'ay (**tarsus palpebrae inferior**), ko'zning aylanna mushagi, qon tomirlar va yuqori qovoqni ko'taruvchi mushak tutamlari yotadi. Yuqorigi va pastki qovoqlarning chekkalari ko'ndalang qovoqlar orasidagi tirqishni (**rima palpebrarum**) chegaralaydi. Ular medial va lateral tomonda birikib, qovoqlar orasidagi medial bitishma (**commissura medialis palpebrarum**) va qovoqlar orasidagi lateral bitishmani (**commissura lateralis palpebrarum**) hosil qiladi.

Yangi tug'ilgan chaqaloqning qovoq tog'aylari yaxshi rivojlangan bo'ladi. Uning balandligi katta odamnikining yarmiga teng bo'lib, 5 yoshda o'zining doimiy o'lchamini egallaydi. Qovoqning uzunligi esa 18-19 mm. Kipriklar ingichka va kattalarga nisbatan ko'p. Bola tug'ilganidan keyin uning qovoqlari yaxshi ochilib, yopilib turadi.

Yangi tug'ilgan chaqaloqning ko'z tirqishi tor, medial burchagi buralgan bo'ladi. Keyinchalik ko'z tirqishi tez kattalashadi.

Konyunktiva (**tunica conjunctiva**) och pushti rangli biriktiruvchi to'qimadan iborat parda bo'lib, unda qovoqlarning ichidan qoplovchi qovoqlaning

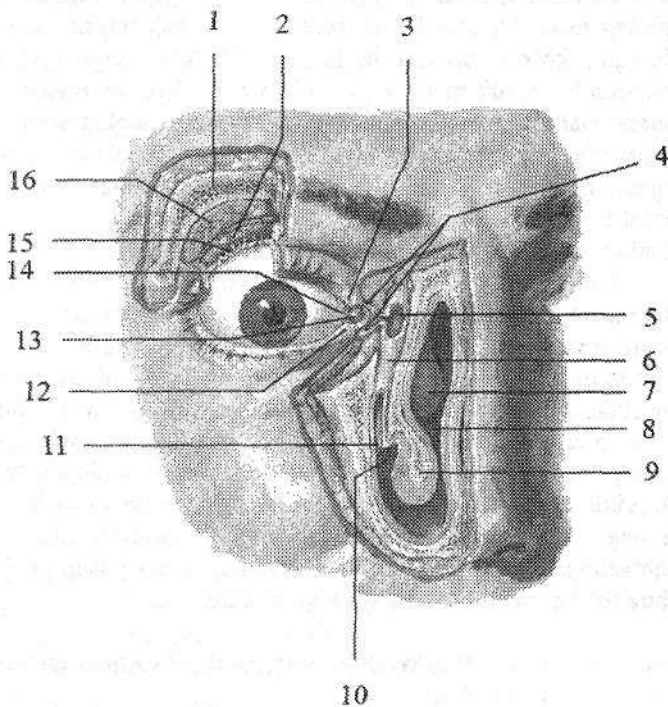
konyunktiva qavati (*tunica conjunctiva palpebrarum*) va koʻz olmasining konyunktiva qavati (*tunica conjunctiva bulbi*) tafovut qilinadi. Ularning biridan biriga oʻtgan joyida botiqlik konyunktivaning yuqori gumbazi (*fornix conjunctivae superior*) va konyunktivaning pastki gumbazi (*fornix conjunctivae inferior*) hosil boʻladi. Koʻz olmasining oldidagi konyunktiva bilan chegaralangan boʻshliq konyunktiva xaltasi (*saccus conjunctivalis*) deb ataladi. U koʻz yumilganida yopiladi.

Koʻzning lateral burchagi (*angulus oculi lateralis*) oʻtkir, medial burchagi (*angulus oculi medialis*) esa yumaloqroq. U koʻzning medial burchagidagi botiqlik koʻz yoshi koʻlini (*lacus lacrimalis*) chegaralab turadi. Shu yerda uncha katta boʻlmagan tepalik koʻz yoshi etchasi (*caruncula lacrimalis*) joylashgan. Koʻz yoshi koʻlidan lateralroqda yuqorigi va pastki qovoqlarning erkin chekkalarida koʻz yoshi soʻrgʻichi (*papilla lacrimalis*) boʻlib, uning uchida koʻz yoshi nuqtasi (*punctum lacrimale*) joylashgan.

Koʻz yoshi apparati (*apparatus lacrimalis*) koʻz yoshi bezi, uning konyunktiva qopchasiga ochiladigan chiqaruv naychalari va koʻz yoshi naychasidan iborat (304-rasm).

304-rasm. Koʻz yoshi apparati.

- 1—os frontale;
2—pars palpebralis glandulae lacrimalis; 3—papilla lacrimalis superior; 4—canaliculi lacrimalis; 5—saccus lacrimalis; 6—ductus nasolacrimalis; 7—concha nasalis media; 8—cavitas nasi; 9—concha nasalis inferior; 10—meatus nasi inferior; 11—ductus nasolacrimalisni quyiladigan joyi; 12—papilla lacrimalis inferior; 13—caruncula lac-



14—plica semilunaris conjunctivae; 15—ductuli excretorii glandulae lacrimalis; 16—pars orbitalis glandulae lacrimalis.

Ko'ruv sezuvchi yo'l to'rt neyronidan iborat. Uning birinchi neyroni ko'z olmasi to'rt pardasining tayoqchalari va kolbachalardan iborat. Ularda hosil bo'lgan nerv impulsi to'rt pardadagi ko'ruv sezuvchi yo'lining ikkinchi neyroni bipolyar hujayralarga, ulardan esa uchinchi neyronning ganglioz hujayralariga o'tadi. Ganglioz hujayralarning o'siqlari ko'ruv nervini hosil qiladi. Hosil bo'lgan ko'ruv nervi o'z nomidagi kanal orqali ko'z kosasidan kalla bo'shlig'iga kiradi. Kalla bo'shlig'ida turk egarining oldingi chekkasida nerv tolalari qisman kesishib, ko'ruv nervi kesishmasini (**chiasma opticum**) hosil qiladi. Kesishmada o'ng va chap ko'zning to'rt pardasini medial yarmidan kelayotgan tolalar ishtirok etadilar. Ko'zning to'rt pardasini lateral (chakka) qismidan kelayotgan tolalar esa o'z tomonida qoladi va kesishmada ishtirok etmaydi. Shuning uchun ko'ruv nervi kesishmasidan keyin hosil bo'lgan ko'ruv trakti tarkibida o'z tomonidagi ko'zning lateral qismi tolalari va qarama-qarshi tomonidagi ko'zning medial qismi tolalari bo'ladi. Ko'ruv trakti po'stloq osti ko'ruv markazlari bo'lgan tashqi tizzasimon tana va ko'ruv bo'rtig'i yostiqchasida tugaydi. Po'stloq osti ko'ruv markazi hujayralari aksonlaridan hosil bo'lgan to'rtinchi neyron ichki g'ilofning orqa oyoqchalari orqali o'tib, bosh miya ensa bo'lagining medial yuzasida pix egati (**sulcus calcarinus**) sohasi po'stlog'ida joylashgan ko'ruv markazida tugaydi. To'rt pardaga tushgan tasvir 0,05 sek davomida ko'ruv markaziga yetib boradi. Ko'ruv analizatorining po'stloq osti markazlari va ko'ruv trakti bir tomonlama jarohatlansa ko'rish faoliyati shu tomondagi ko'zning lateral qismida, qarama-qarshi tomondagi ko'zning medial qismida yo'qoladi. Agarda ko'ruv kesishmasi sohasida jarohatlansa, ikkala ko'z medial qismlarining ko'rish faoliyati yo'qoladi. Ko'ruv nervi sohasida jarohatlanish ro'y bersa, shu tomondagi ko'z to'liq ko'rmay qoladi.

Ko'ruv reflektor yo'li olti neyronidan iborat. Bu yo'lining birinchi neyroni tayoqchalar va kolbachalar, ikkinchi neyroni bipolyar hujayralar, uchinchi neyroni ganglioz hujayralar. Ganglioz hujayralarning aksonlari ko'ruv nervi tarkibida to'rt tepalikni yuqorigi tepaligida tugaydi. To'rt tepalik hujayralaridan boshlangan to'rtinchi neyron tolalari silviy suv yo'li ostida kesishib Yakubovich o'zagida tugaydi. Bu o'zak hujayralari beshinchi neyronni hosil qiladi: uning tolalari ko'zni harakatlantiruvchi nerv tarkibida ko'z kosasida joylashgan kiprikli tugunda tugaydi. Bu tugun hujayralari oltinchi neyronni hosil qilib, uning tolalari qorachiqni toraytiruvchi va kiprikli mushaklarda tugaydi. Bu yo'l qorachiqni yorug'likka to'g'ri va hamkor reaksiyasini ta'minlaydi. Bu yo'lining buzilishi qorachiqni kengayishiga olib keladi.

Dahliz-chig'anoq (eshituv va muvozanat) a'zosi

Dahliz-chig'anoq a'zosi (**organum vestibulocochleare**) tuzilishi va faoliyati jihatidan bir-biri bilan bog'langan uch qism: tashqi, o'rta va ichki quloqdan iborat. Tashqi quloqqa quloq chig'anoq'i va tashqi eshituv yo'li; o'rta quloqqa

nog'ora bo'shlig'i, so'rg'ichsimon katakchalar va eshituv nayi kiradi. Ancha murakkab tuzilishga ega ichki quloq suyak va parda labirintdan iborat bo'lib, u eshituv (chig'anoq) va muvozanat (dahliz va yarim doira kanallar) qismlariga bo'linadi. Tashqi va o'rta quloq vazifasiga ko'ra eshituv a'zosiga tegishli.

Dahliz-chig'anoq a'zosining taraqqiyoti

Dahliz-chig'anoq a'zosi homila taraqqiyotida juda erta paydo bo'ladi. Parda labirintning kurtagi homila hayotining 3 haftasida nerv plastinkasining yon tomonida ektodermaning kengaymasi shaklida vujudga keladi. 4-haftada ektoderma plastinkasi bukilib eshituv chuqurchasini hosil qiladi. U esa eshituv pufagiga aylanib ektodermadan ajraydi va 6-haftada ichkariga botadi. Murakkab takomillashuv yo'li bilan pufakchadan uchta yarim doira kanallar, bachadoncha va qopcha hosil bo'ladi. Homila hayotining 3-oyida parda labirint asosan hosil bo'lgan bo'lib, ovoz qabul qiluvchi apparat – kortiyev a'zo esa hosil bo'la boshlaydi. Oltinchi oyda esa uning tuzilishi murakkablashadi. Parda labirint taraqqiyoti bilan birga uni atrofida mezenxima to'planib keyin tog'ayga aylanadi. Tog'ay va parda labirint o'rtasida suyuqlik bilan to'lgan perilimfa bo'shlig'i hosil bo'ladi. Keyinchalik tog'ay kapsula suyakka aylanadi. Ichki quloq taraqqiyoti bilan bir vaqtda tovush o'tkazuvchi apparat (o'rta quloq) ham hosil bo'ladi. Birinchi visseral ravoqning distal qismidan nog'ora bo'shlig'i va eshituv nayi hosil bo'ladi. Eshituv suyakchalari I-II visseral ravoqlarning tog'ay qismidan rivojlanadi. Quloq chig'anog'i esa ektoderma egati atrofida joylashgan mezenxima orolchalaridan rivojlanadi.

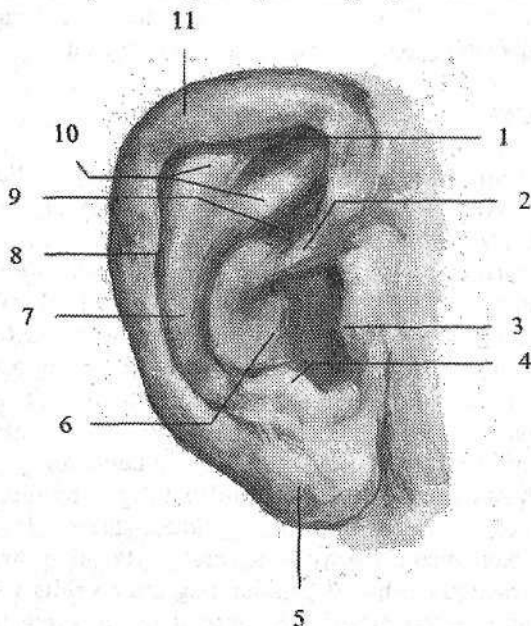
Tashqi quloq

Tashqi quloq (*auris externa*) quloq chig'anog'i va tashqi eshituv yo'lidan iborat. Quloq chig'anog'i (*auricula*) elastik quloq chig'anog'ining tog'ayidan (*cartilago auriculare*) tuzilgan bo'lib, usti teri bilan qoplangan, murakkab shaklga ega (305-rasm). Uning pastki qismida tog'ay o'rnida yog' to'qimasi bo'lgan yumshoq qismi quloq chig'anog'ining bo'lakchasi (*lobulus auriculae*) bor. Quloq chig'anog'i tog'ayining erkin qirrası buralib burma (*helix*) hosil qiladi.

Uning oldingi qismi tashqi eshituv yo'li ustida burma oyoqchasi (*crus helicis*) bo'lib tugaydi. Burmaning ichki yuzasining orqa yuqori qismida quloq chig'anog'ining do'mbog'i (*tuberculum auriculare*) bor.

Burmadan ichkariroqda unga parallel yo'nalishda burma qarshisidagi burma (*antihelix*) yotadi. Ularning o'rtasida qayiqcha (*scapha*) bor. Tashqi eshituv yo'lining oldida supacha (*tragus*) joylashgan. Burma qarshisidagi burmaning pastki qismida supachaga qarama-qarshi quloq supachasiga qarshi do'mboqcha (*antitragus*) joylashgan. Orqa tomondan burma qarshisidagi

burma, old tomondan supachaning o'rtasida tashqi eshituv yo'liga davom etuvchi botiqlik – chig'anoq bo'shlig'i (*cavitas conchae*) bor.



305-rasm. Quloq chig'anoq'i. O'ng tomondan ko'rinishi.

1–fossa triangularis; 2–crus helicis; 3–tragus; 4–antitragus; 5–lobulus auricularis; 6–cavitas conchae; 7–anthelix; 8–scapa; 9–cymba conchale; 10–crura anthelicis; 11–helix.

Yangi tug'ilgan chaqaloq quloq chig'anoq'ining tog'ayi yumshoq, uni qoplagan teri yupqa bo'ladi. U aylana shaklida bo'lib, balandligi 34 mm bo'lsa, 1 yoshda 48 mm, 3 yoshda 53 mm va 14–15 yoshda 70 mm atrofida bo'ladi. Quloq chig'anoq'ining bo'lakchasi uncha katta emas. Quloq chig'anoq'i bola hayo-

tining birinchi ikki yilida va 10 yoshdan keyin eniga nisbatan bo'yiga tez o'sadi.

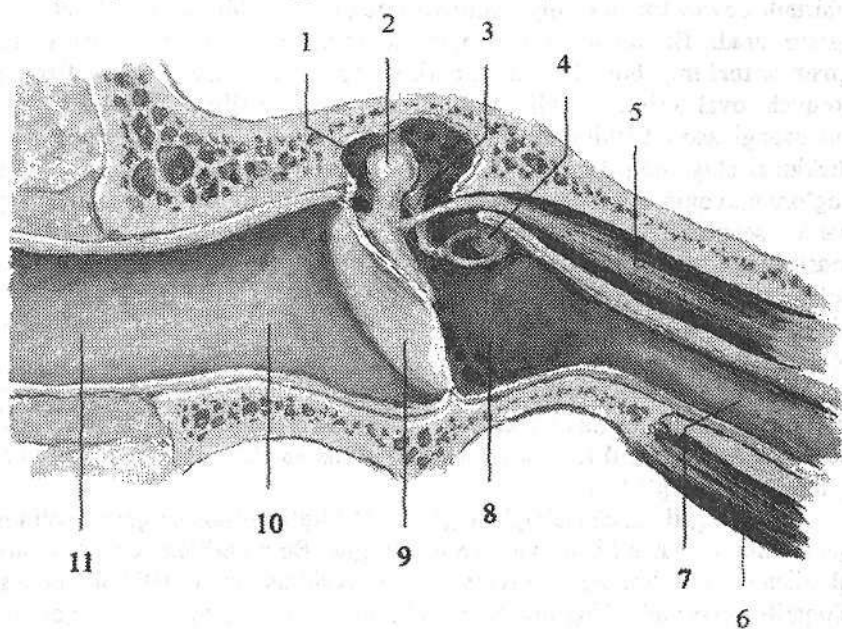
Tashqi eshituv yo'li (*meatus acusticus externus*) gorizontal sathda joylashib, «S» shaklida bo'ladi (306-rasm). Uning tashqi tomoni ochiq bo'lib, ichkarida nog'ora parda vositasida o'rta quloqdan ajralib turadi. Tashqi eshituv yo'lining o'rtacha uzunligi 35 mm, kengligi boshlanish sohasida 9 mm, tog'ay qismini suyak qismiga o'tish joyidagi tor qismida 6 mm.

Tashqi eshituv yo'lining tog'ayli qismi (*meatus acusticus externus cartilagineus*) quloq suprasining davomi bo'lib, uning uzunligini 1/3 qismini tashkil qiladi. Uning suyak qismi esa 2/3 qismini tashkil qilib, chakka suyagi piramidasi ichida joylashgan. Tashqi eshituv yo'li teri bilan qoplangan bo'lib, u yupqalashib nog'ora pardaga o'tib ketadi. Tashqi eshituv yo'lining tog'ay qismi terisida alohida turdagi oltingugurtga boy modda ishlab chiqaruvchi seruminoz bezlar (*glandulae ceruminosae*) bor.

Tashqi eshituv yo'li yangi tug'ilgan chaqaloqda tor va uzun (15 mm), qiya joylashgan. Uning devorini halqasidan boshqa qismi tog'aydan iborat. Uni qoplagan teri yupqa va nozik. Bir yoshda tashqi eshituv yo'lining uzunligi 20 mm bo'lsa, 5 yoshda 22 mm bo'ladi.

Nog'ora pardasi (*membrana tympanica*) oval shaklidagi o'lchamlari 11×9 mm bo'lgan yupqa plastinkadan iborat (306-rasm). U tashqi eshituv yo'li-

ning oxirida chakka suyagining nog'ora qismi egatida joylashib, tashqi eshituv yo'lini nog'ora bo'shlig'idan ajratib turadi. Uning pastki keng tarang qismi (**pars tensa**) va ustki 2 mm kenglikdagi chakka suyagining palla qismiga tegib turgan salqi (**bo'sh**) qismi (**pars flaccida**) tafovut qilinadi. Nog'ora pardaning o'rtasida bolg'achaning dastasi birikishidan hosil bo'lgan botiqlik nog'ora parda kindigi (**umbo membranac tympanicae**) bor. Nog'ora parda tashqi eshituv yo'li pastki devoriga nisbatan 45–55° hosil qilib qiya joylashadi. Nog'ora pardaning tarang qismida fibroz qavat bo'lib, u tashqi tomondan teri, ichki tomondan shilliq parda bilan qoplangan. Salqi qismida esa fibroz qavat bo'lmay, faqat teri va shilliq pardadan iborat.



306-rasm. Tashqi eshituv yo'li va o'rta quloq. Frontal kesma.

1–recessus epitympanicus; 2–caput mallei; 3–uncus; 4–stapes; 5–m. tensor tympani; 6–m. levator veli palatini; 7–tuba auditiva; 8–cavitas tympani; 9–membrana tympani; 10–meatus acusticus externus osseus; 11–meatus acusticus externus cartilagineus.

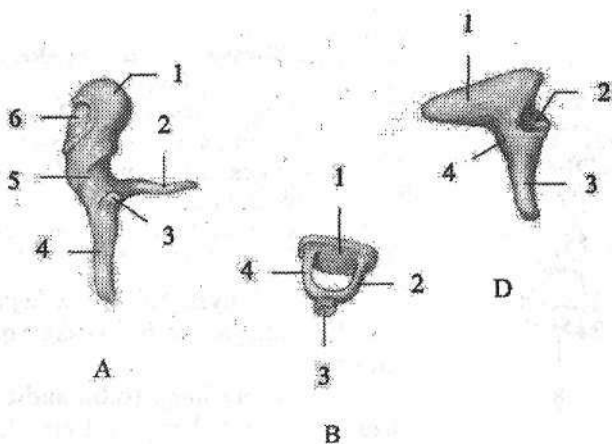
Nog'ora parda yangi tug'ilgan chaqaloqda nisbatan katta, uning balandligi 9 mm, kengligi 8 mm bo'ladi. Nog'ora parda uch yoshgacha gorizontol holatga yaqin eshituv yo'li ustki devoriga 170° burchak hosil qilib joylashadi. Tashqi eshituv yo'lining shakli va o'lchamlari o'zgarishi natijasida nog'ora pardaning joylashish burchagi 140° ga kamayadi. Yosh bolada nog'ora pardaning rangi to'q kulrang bo'lib, kattalarga nisbatan birmuncha qalin bo'ladi.

O'rta quloq

O'rta quloq (**auris media**) tarkibiga nog'ora bo'shlig'i va eshituv (**Evstaxiy**) nayi kiradi. Nog'ora bo'shlig'i (**cavitas tympani**) chakka suyagi piramidasi ichida joylashgan, ichi shilliq parda bilan qoplangan, hajmi 1 sm^3 ga teng havo bilan to'la bo'shliq (306-rasm). Uning oltita devori tafovut qilinadi: 1. Yuqorgi tomli devori (**paries tegmentalis**) nog'ora bo'shlig'ini kalla bo'shlig'idan ajratib turuvchi yupqa suyak plastinkadan (**tegmen tympani**) iborat. 2. Pastki bo'yinturuq venasiga qaragan bo'yinturuq devori (**paries jugularis**) bo'yinturuq chuqurchasi sohasiga to'g'ri keladi. 3. Medial labirintga qaragan labirintli devori (**paries labyrinthicum**) nog'ora bo'shlig'ini suyak labirintdan ajratib turadi. Bu devor o'rtasida nog'ora bo'shlig'iga turtib chiqqan tumshuq (**promontorium**) bor. Undan yuqoriroq va biroz orqaroqda dahlizga olib boruvchi oval teshik – dahliz darchasi (**fenestra vestibuli**) joylashgan bo'lib, uni uzangi asosi berkitib turadi. Tumshuqdan orqada va pastroqda yumaloq shakldagi chig'anoq darchasi (**fenestra cochleae**) bor. U nog'ora bo'shlig'ini nog'ora narvonidan ajratib turuvchi ikkilamchi nog'ora parda (**membrana tympanica secundaria**) bilan qoplangan. 4. Orqa so'rg'ichsimon devorni (**paries mastoideus**) pastki qismida piramidasimon tepacha (**eminentia pyramidalis**) bo'lib, uning ichidan uzangi mushagi (**m.stapedius**) boshlanadi. Orqa devorning yuqori qismida nog'ora bo'shlig'i so'rg'ichsimon o'siqdagi bo'shliq (**g'or**)ga (**antrum mastoideum**) davom etadi. 5. Oldingi uyqu devori (**paries caroticus**) nog'ora bo'shlig'ini ichki uyqu arteriyasi kanalidan ajratib turadi. Bu devorning yuqori qismida eshituv nayini ichki teshigi bor. 6. Lateral pardali devorni (**paries membranaceus**) nog'ora parda va chakka suyagining uni o'ragan qismi hosil qiladi.

Yangi tug'ilgan chaqaloqda nog'ora bo'shlig'i shilliq osti qavati qalin bo'lgani uchun nisbatan kichik va qiya joylashgan. Bola tug'ilgan davrda u suyuqlik bilan to'la bo'lib, bola nafas olgan vaqtda eshituv nayi orqali halqumga siqib chiqarib yuboriladi. Nog'ora bo'shlig'ining devorlari, ayniqsa, yuqori qismi yupqa bo'ladi. Uning pastki devori birlashtiruvchi to'qimadan iborat. Orqa devorida so'rg'ichsimon bo'shliqqa olib kiruvchi keng teshik bor. So'rg'ichsimon o'simta yaxshi rivojlanmagani uchun yangi tug'ilgan chaqaloqda so'rg'ichsimon katakchalar bo'lmaydi. Ularda nog'ora bo'shlig'i shilliq pardasida burmalar bo'ladi.

Nog'ora bo'shlig'ida 3 eshituv suyakchalari, boylamlar va mushaklar joylashgan. Eshituv suyakchalari (**ossicula auditus**) (307-rasm) mayda suyakchalar bo'lib, o'zaro birikib, nog'ora pardadan oval teshikkacha tortilgan suyaklar zanjirini hosil qiladi. Bolg'achada (**malleus**) bolg'acha boshchasi (**caput mallei**), bolg'achaning bo'yni (**collum mallei**), bolg'acha dastasi (**manubrium mallei**), lateral va oldingi o'siqchalari (**processus lateralis et anterior**) tafovut qilinadi.



307-rasm. Eshituv suyakchalari.

A–bolg‘acha. 1–caput mallei; 2–processus anterior; 3–processus lateralis; 4–manubrium mallei; 5–collum mallei; 6–facies articularis.

B–uzangi. 1–basis stapedis; 2–crus anterius; 3–caput stapedis; 4–crus posterius.

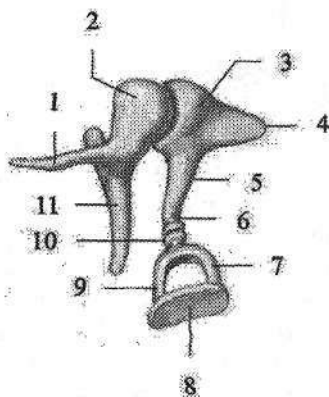
D–sandoncha. 1–crus breve; 2–facies articularis; 3–crus longum; 4–corpus incudis.

Sandonchada (**uncus**) bolg‘achaning boshi bilan bo‘g‘im hosil qiladigan bo‘g‘im yuzasi bo‘lgan sandoncha tanasi (**corpus incudis**) va ikkita: qisqa va uzun oyoqchalari (**crus breve et longum**) tafovut qilinadi. Uzun oyoqchasining kengaygan uchi yasmiqsimon o‘simta (**processus lenticularis**) deyilib, u uzangining boshchasi bilan birlashadi.

Uzangida (**stapes**) uzangi boshchasi (**caput stapedis**), oldingi va orqa oyoqchalar (**crus anterior et crus posterior**) bor bo‘lib, ular uzangi asosi (**basis stapedis**) vositasida birikkadi. Uzangining asosi dahliz darchasiga uning aylanma boylami (**lig. anulare stapediale**) vositasida mustahkamlanadi.

Bolg‘achaning dastasi nog‘ora pardaga birikadi. Uning boshchasi bilan sandonchanning bo‘g‘im yuzasi o‘rtasida sandoncha va bolg‘acha orasidagi bo‘g‘im (**articulatio incudomallearis**) hosil bo‘lib (308-rasm), u uchta: bolg‘achaning oldingi, yuqorigi va lateral boylamlari (**ligg. mallei anterius, superius et laterale**) vositasida mustahkamlanadi. Sandonchanning yasmiqsimon o‘simtasi bilan uzangini boshchasi o‘rtasida sandoncha va uzangi orasidagi bo‘g‘im (**articulatio incudostapedialis**) hosil bo‘ladi.

Bu bo‘g‘imni mustahkamlasda sandonchanning yuqorigi va orqa boylamlari (**ligg. incudis superius et posterius**) ishtirok etadi. Suyakchalar o‘rtasidagi bo‘g‘im juda mayda boylamlar bilan mustahkamlanib, nog‘ora pardaning tebranishini oval teshikka o‘tkazib beruvchi suyaklar zanjirini hosil qiladi. Suyaklar harakatini ikkita: nog‘ora pardani taranglaydigan mushak (**m. tensor tympani**) (306-rasm) va uzangi mushagi (**m. stapedis**) boshqarib turadi.



308-rasm. Eshituv suyakchalarining birlashuvi.

1—processus anterior; 2—caput mallei;
3—incus; 4—crus breve; 5—crus longum;
6—processus lenticularis; 7—crus posterius;
8—basis stapedis; 9—crus anterior; 10—caput stapedis; 11—manubrium mallei.

Eshituv suyakchalari oʻz hajmini 4 oylik bolada egallagan boʻlib, yoshga qarab oʻzgar-maydi.

Eshituv nayining (*tuba auditiva*) oʻrtacha uzunligi 35 mm, kengligi 2 mm. U halqumdan nogʻora boʻshligʻiga havo oʻtishini va nogʻora boʻshligʻi bosimini tashqi bosim bilan bir xil turishini taʼminlaydi. Eshituv nayi suyak (*pars ossea tubae auditivae*) va togʻay (*pars cartilaginea tubae auditivae*) qismlardan iborat. Bu qismlarning oʻzaro qoʻshilgan joyda eshituv nayi torayib, eshituv nayining siqigʻini (*isthmus tubae auditivae*) hosil qiladi. Suyak qismi nayning yuqori 1/3 qismini tashkil qilib, nogʻora boʻshligʻiga eshituv nayining nogʻora boʻshligʻiga ochiladigan teshigi (*ostium tympanicum tubae auditivae*), togʻay qismi nayning pastki 2/3 qismini tashkil qilib, halqumning burun qismiga eshituv nayining halqumga ochiladigan teshigi (*ostium pharyngeum tubae auditivae*) boʻlib ochiladi. Nayning shilliq pardasi kiprikli epiteliy bilan qoplangan boʻlib, boʻylama burmalar hosil qiladi. U limfoid toʻqimaga boy boʻlib nay bolishi oldida nay murtagini hosil qiladi.

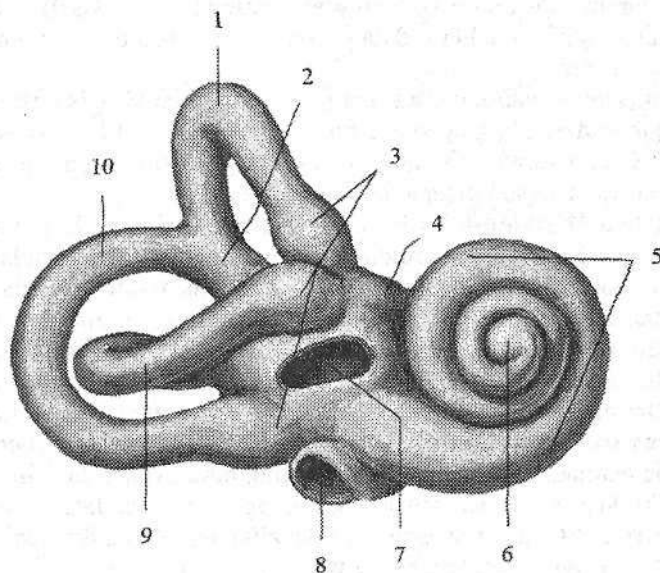
Eshituv nayi yangi tugʻilgan chaqaloqda toʻgʻri, keng, qisqa (17 mm) boʻlib, suyak qismi koʻproq rivojlangan. Bola hayotining birinchi yilida eshituv nayi sekin oʻsadi. Uning uzunligi bir yoshda 20 mm, 2 yoshda 30 mm, 5 yoshda 35 mm boʻladi. Eshituv nayining teshigi yoshga qarab torayib boradi. 6 oylik bolada 2,5 mm boʻlsa, 6 yoshda 1–2 mm boʻladi.

Ichki quloq

Ichki quloq (*auris interna*) chakka suyagi piramidasi ichida joylashgan suyak (309-rasm) va parda labirintdan iborat. Suyak labirintni (*labyrinthus osseus*) devori suyak toʻqimadan iborat boʻlib, nogʻora boʻshligʻi, bilan ichki eshituv yoʻli oʻrtasida yotadi. Suyak labirintning uzunligi 20 mm. Unda dahliz, chigʻanoq va yarim doira kanallar tafovut qilinadi.

Dahliz (*vestibulum*) uncha katta boʻlmagan notoʻgʻri shakldagi boʻshliq. Uning tashqi devorida ikkita teshik bor. Uning bittasi dahliz darchasi (*fenestra vestibuli*) oval shaklida boʻlib, dahlizga ochiladi. Nogʻora boʻshligʻi tomondan

uni uzangi asosi berkitib turadi. Ikkinchisi yumaloq chig'anoq darchasi (**fenestra cochleae**) chig'anoqning spiral kanali boshlanishiga ochilib, ikkilamchi nog'ora parda (**membrana tympanica secundaria**) bilan bekilgan. Dahlizning orqa devorida yarim doura kanallarning beshta teshigi, oldingi devorida esa chig'anoqqa boruvchi teshik joylashgan. Dahlizning ichki devoridagi dahliz qirasi (**crista vestibuli**) uni ikki chuqurchaga ajratadi. Oldingi yumaloq shakldagisi sferik chuqurcha (**recessus sphericus**), orqadagi cho'zinchoq shakldagisi elliptik chuqurcha (**recessus ellipticus**) deb ataladi. Elliptik chuqurchada dahliz suv yo'lining ichki teshigi (**apertura interna canaliculi vestibuli**) joylashgan.



309-rasm. O'ng suyak labirint. Oldingi lateral tomondan ro'rinishi.

1—canalis semicircularis anterior; 2—crus osseum commune; 3—crura ossea ampullaria; 4—vestibulum; 5—cochlea; 6—cupula cochleae; 7—fenestra vestibuli; 8—fenestra cochleae; 9—canalis semicircularis lateralis; 10—canalis semicircularis posterior.

Chig'anoq (**cochlea**) suyak labirintning oldingi qismi bo'lib, chig'anoqning o'qi atrofida ikki yarim aylana hosil qilgan chig'anoqning buralma kanalidan (**canalis spiralis cochleae**) iborat (309-rasm).

Chig'anoq asosi (**basis cochleae**) medial tomonga, ichki eshituv yo'liga, chig'anoq gumbazi (**cupula cochleae**) nog'ora bo'shlig'iga qaragan. Chig'anoqning buralma kanalining o'qi (**modiolus cochleae**) gorizontaal yo'nalgan suyak asos bo'lib, uning atrofida buralma kanalning suyakli plastinkasi (**lamina spiralis ossea**) to'liq bo'lmagan to'siq shaklida buralma kanalni o'rtasida turadi.

Chig'anoqning gumbazi sohasida u buralma plastinkaning ilmog'i (**hamulus laminae spiralis**) vositasida oval shakldagi chig'anoq uchidagi teshikni (**helicotrema**) chegaralab turadi. Chig'anoq buralma kanalining o'qini ingichka o'qning bo'ylama kanallari (**canales longitudinales modioli**) teshib o'tgan bo'lib, ularda dahliz-chig'anoq nervining chig'anoq qismi tolalari yotadi. Buralma kanalning suyakli plastinkasi asosida o'qning buralma kanali (**canalis spiralis modioli**) bo'lib, unda chig'anoq tuguni joylashgan. Chig'anoqning asosida nog'ora narvonining boshlanishida chig'anoq suv yo'lining ichki tirqishi (**apertura interna canaliculi cochleae**) joylashgan.

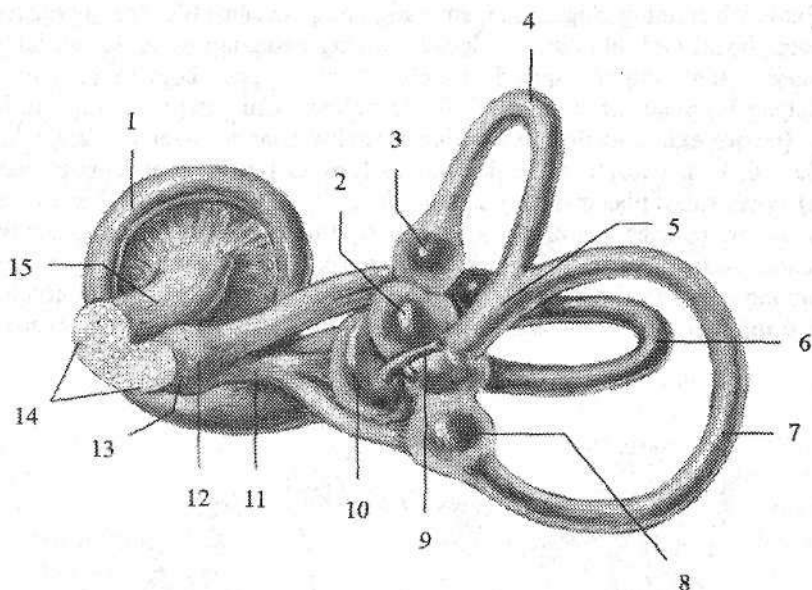
Suyak yarim doira kanallar (**canales semicirculares ossei**) uchta ravoqsimon kanallar shaklida uchta sahda joylashgan (309-rasm). Ularning bo'shlig'ini diametri 2 mm.

Oldingi (sagital) yarim doira kanal (**canalis semicircularis anterior**) chakka suyagi piramidasi o'qiga perpendikulyar joylashgan. U boshqa yarim doira kanallardan yuqori turadi. Shuning uchun uning yuqori nuqtasi piramidaning oldingi yuzasida ravoqsimon tepalikni hosil qiladi.

Orqa (frontal) yarim doira kanal (**canalis semicircularis posterior**) kanallarning eng uzuni bo'lib, piramidaning orqa yuzasiga parallel joylashgan.

Lateral (gorizontal) yarim doira kanal (**canalis semicircularis lateralis**) boshqa kanallardan qisqaroq. U nog'ora bo'shlig'ining labirint devorida bo'rta (**prominenta canalis semicircularis lateralis**) hosil qiladi. Uchta yarim doira kanallar dahlizga 5 ta teshik bilan ochiladi, chunki oldingi va orqa yarim doira kanallarning suyak oyoqchalari o'zaro birikib suyakning umumiy oyoqchasini (**crus osseum commune**) hosil qiladi. Qolgan to'rta oyoqchalar alohida-alohida ochiladi. Yarim doira kanallarning bitta oyoqchasi dahlizga ochilishidan oldin kengayadi va suyakning oldingi, orqa va lateral kengaymasi (**ampulla ossea anterior, posterior et lateralis**) deb atalsa, ikkinchi oyoqchasi suyakning oddiy oyoqchasi (**crus osseum simplex**) deyiladi.

Parda labirint (**labyrinthus membranaceus**) suyak labirint ichida joylashib, uni shaklini qaytaradi (310-rasm). Uning devori biriktiruvchi to'qimali qatlamlardan iborat. Suyak va parda labirintlar o'rtasida tor yorig' perilymfatik bo'shliq (**spatium perilymphaticum**) bo'lib, u perilymfa suyuqligi bilan to'la. Suyuqlik bu bo'shliqdan perilymfa nayi (**ductus perilymphaticus**) orqali to'r parda osti bo'shlig'iga oqishi mumkin. Parda labirint endolimfa suyuqligi bilan to'la bo'lib, undan suyuqlik endolimfatik nay (**ductus endolymphaticus**) orqali piramidani orqa yuzasidagi bosh miyaning qattiq pardasi ichida yotgan endolimfatik xaltachaga (**saccus endolymphaticus**) oqadi. Parda labirintda ellipssimon va sferik xaltachalar, uchta yarim doira kanallar va chig'anoq naychasi tafovut qilinadi. Dahlizning ellipss shaklidagi qopcha chuqurchasida ellipssimon xaltacha (bachadoncha) (**utricleus**) joylashsa, sferik xaltacha (**sacculus**) o'z nomidagi chuqurchani egallaydi. Ular o'zaro ingichka elliptik va sferik xaltachalar yo'li (**ductus utriculosaccularis**) vositasida birkib turadi. Bachadonchaga parda yarim doira kanallarning 5 teshigi ochiladi.



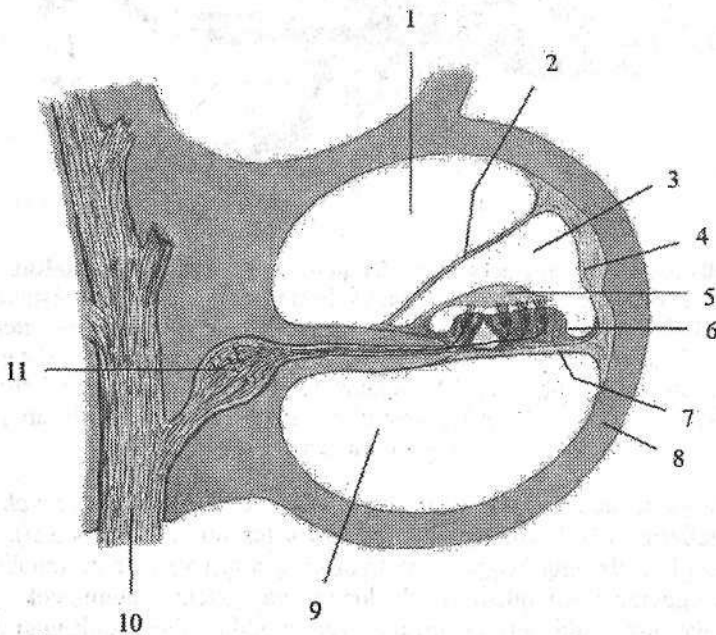
310-rasm. O'ng parda labirint. Opqa medial tomondan ko'rinishi.

- 1—ductus cochlearis; 2—utriculus; 3—ampulla membranacea anterior; 4—ductus semicircularis anterior; 5—crus membranaceum commune; 6—ductus semicircularis lateralis; 7—ductus semicircularis posterior; 8—ampulla membranacea posterior; 9—ductus endolimphaticus; 10—sacculus; 11—pars inferior n. vestibularis; 12—ganglion vestibularis; 13—n. vestibularis; 14—n. vestibulocochlearis; 15—n. cochlearis.

Parda yarim doira kanallar (ductus semicirculares) shaklan suyak yarim doira kanallariga o'xshaydi, ammo uch marta tor bo'ladi (310-rasm). Suyak yarim doira kanallarning kengaymasi sohasida parda yarim doira kanallar ham pardali kengayma hosil qiladi. Bachadoncha va qopcha, shuningdek, pardali kengaymalarning ichki yuzasi shilliqsimon modda bilan qoplangan bo'lib, ularda sezuvchi hujayralar joylashgan. Bachadoncha va qopcha sohasida ular tarkibida ohak zarrachalari – otolitlar bo'lgan oq dog'lar (**macula utriculi et macula sacculi**) hosil qiladi. Parda yarim doira kanallarning kengaymasi ichida kengayma qirras (**crista ampullaris**) bo'lib, ulardan dahliz-chig'anoq nervining dahliz qismi boshlanadi. Endolimfa suyuqligini tebranishi oq dog'dagi sezuvchi hujayralarni ta'sirlaydi va muvozanatning o'zgarishini sezuvchi nervlarning uchlari qabul qiladi. Bu nervning birinchi neyroni hujayralari tanasi ichki eshituv yo'li tubida joylashgan dahliz tugunida yotadi. Uning markaziy o'siqlari dahliz-chig'anoq nervi tarkibida ichki eshituv yo'li orqali kalla ichiga kiradi va vestibulyar o'zaklarida tugaydi.

Bu o'zak hujayralarining o'siqlari miyachaga va orqa miyaga boradi.

Parda labirintning chig'anoq qismi chig'anoq naychasi (**ductus cochlearis**) dahlizdan boshi berk holatda boshlanadi va chig'anoqning spiral kanali ichiga yo'naladi. Chig'anoq cho'qqisida chig'anoq nayi yopiq holatda tugaydi va ko'ndalang kesmada uchburchak shaklida bo'ladi. Chig'anoq nayining tashqi devori (**paries externus ductus cochlearis**) spiral kanalni suyak pardasiga bitishib ketadi. Uning nog'ora (pastki) devori (**paries tympanicus ductus cochlearis**) suyak spiral plastinkaning davomidir. Chig'anoq nayining uchinchi ustki dahliz devori (**paries vestibularis ductus cochlearis**) suyak spiral plastinkaning chekkasidan qiya yo'nalib tashqi devorigacha boradi. Chig'anoq nayi chig'anoqning buralma kanalining o'rtasida joylashgan bo'lib, nog'ora narvonini (**scala tympani**) dahliz narvonidan (**scala vestibuli**) ajratib turadi (311-rasm).



311-rasm. Chig'anoqning kesmasi.

1—scala vestibuli; 2—paries vestibularis; 3—ductus cochlearis; 4—prominentia spiralis; 5—membrana tectoria; 6—organum spirale; 7—ligamentum spirale; 8—lamina basilaris; 9—scala tympani; 10—n. cochlearis; 11—ganglion spirale cochleae.

Chig'anoqning gumbazida ikkala narvon o'zaro chig'anoq uchidagi teshik (**helicotrema**) vositasida birikadi. Chig'anoq asosida nog'ora narvoni ikkilamchi nog'ora parda bilan yopilgan sferik darcha sohasida tugaydi. Dahliz narvoni esa dahlizning perilimfatik bo'shlig'iga qo'shiladi. Chig'anoq nayi ichidagi burama pardada (**membrana spiralis**) eshituv burama (kortiy) a'zo (**organum spirale**) joylashgan.

Burama a'zo asosini asosiy plastinka (*lamina basilaris*) hosil qilib, uning tarkibida chig'anoqning asosidan to gumbazigacha buralma kanalning suyakli plastinkasi uchidan chig'anoqning buralma kanalining qarama-qarshi devoriga tortilgan eshituv tor-rezonator vazifasini bajaruvchi 24.000 gacha kollogen tolalar bo'ladi. Dahliz darchasiga birikkan uzangi asosining harakati ta'sirida hosil bo'lgan perilimfani tebranishi dahliz narvoni orqali chig'anoq gumbaziga yo'naladi va chig'anoq uchidagi teshik orqali nog'ora narvoniga o'tib ikkilamchi nog'ora pardaga uriladi. Nog'ora narvonidagi perilimfanning tebranishi asosiy plastinkaga va chig'anoq nayidagi endolimfaga o'tadi.

Endolimfanning tebranishi kortiy a'zosining eshinish torlariga uriladi va retseptor hujayralar mexanik ta'sirotni nerv impulsiga aylantiradi. Impulsning tanasi chig'anoq tugunida joylashgan bipolyar hujayralarning periferik uchlari qabul qiladi. Uning markaziy o'siqlari esa dahliz-chig'anoq nervining chig'anoq qismini hosil qilib, ichki eshituv yo'li orqali rombsimon chuqurchada joylashgan oldingi va orqa chig'anoq o'zaklarda tugaydi. Oldingi o'zak hujayra aksonlari qarama-qarshi tomonga yo'nalib trapetsiyasimon tanani (*corpus trapezoidum*) hosil qiladi. Orqa o'zak hujayra aksonlari rombsimon chuqurcha yuzasida joylashgan IV qorinchaning miya ipchalarini (*stria medullaris*) hosil qilib trapetsiyasimon tanaga qo'shiladi. Trapetsiyasimon tana tolalari lateral tomonga bukilib, lateral qovuzloqni (*femnicus lateralis*) hosil qilib, po'stloq osti eshituv markazlari: medial tizzachali tana va to'rt tepalikning pastki tepaliklariga yo'naladi. Bu yerda joylashgan uchinchi neyronning aksonlari ichki g'ildofdan o'tib bosh miyaning chakka bo'lagini ustki chakka pushtasida joylashgan eshituv markazida (**Geshl pushtasi**) tugaydi.

Yangi tug'ilgan chaqaloqda ichki quloq yaxshi taraqqiy etgan bo'lib, xuddi kattalarnikiga o'xshagan hajmga va tuzilishga ega. Yarim doira kanallar devori yupqa bo'ladi, u chakka suyagi piramidasi suyak nuqtalari hisobiga kattalashadi.

Teri va uning hosilalari

Teri (*cutis*) organizmning tashqi ta'sirdan saqlabgina qolmay, balki muhim sezgi a'zosi vazifasini ham bajaradi. Teri orqali odam haroratni, atmosfera bosimini, og'riqni va biror narsa tegib turganini sezadi. Bundan tashqari teri, modda almashinuvi, nafas olish va suyuqlik ajratish faoliyatlarida ham ishtirok etadi. Odam terisining umumiy sathi 1,5–2 m² bo'lib, tana o'lchamiga bevosita bog'liq. Teri sezuvchanligi odamda juda yaxshi takomil etgan bo'lib, sezgi retseptorlari terining hamma yerida bir xil tarqalmagan. Lablar, burun va barmoqlarning uchlarda sezgi retseptorlari juda ko'p. Terida yuza qavat epidermis va chuqur qavat derma tafovut qilinadi.

Epidermis (*epidermis*) ektodermadan takomillashgan bo'lib, ko'p qavatli

yassi epiteliydan tuzilgan. Epiteliyni tashqi qavati shox qavatga aylanib, ko'chib yangilanib turadi. Epidermis son, elka, bilak, bo'yin, yuz sohalari yuqqa (0,02–0,05 mm), qo'l va oyoq kafti sohalari ko'p ta'sirlangani uchun qalin (0,5–2,4 mm) bo'ladi.

Derma (**dermis**) mezodermadan rivojlanib, tolali biriktiruvchi to'qimadan tuzilgan. Unda elastik tolalar va silliq mushak to'qimasi bo'lib, terini elastikligini ta'minlaydi. Dermaning qalinligi bilak sohasida 1–1,5 mm bo'lsa, orqada 2,5 mm bo'ladi. Derma ikki qavatdan iborat.

Epidermisga tegib turgan yuza so'rg'ichli qavat (**stratum papillare**) yumshoq biriktiruvchi to'qimadan tuzilgan, so'rg'ichlar (**papillae**) hosil qiladi. Ularni ichida qon, limfa tomirlari va nervlar bo'lib, so'rg'ichlar epidermis yuzasida qirralar hosil qiladi, ular o'rtasida egatlar bor. Bu egatlar qo'l kafti sohasida yaxshi ko'ringan bo'lib, har bir odamda o'ziga xos xususiyatga ega.

To'r qavat (**stratum reticulare**) zich biriktiruvchi to'qimadan iborat bo'lib, tarkibida kollogen tolalari ko'p bo'ladi. Bu qavat bevosita teri osti yog' qatlamiga o'tib ketadi. Teri osti yog' qatlami tanada turli qalinlikda bo'ladi. Qovoqlar va yorg'oq terisida yog' qatlami bo'lmaydi. Peshona, burun sohalari kam bo'lib, dumba va tavon sohalari yaxshi rivojlangan bo'ladi. Terini rangi uning tarkibidagi pigment miqdoriga bogliq. Ba'zi sohalarda (yorg'oq, sut bezi so'rg'ichi atrofida, uyatli lablar va anus atrofida) pigment ko'proq to'plangan.

Sochlar (**pili**) terini turli sohalari turlicha qoplagan. Ular epidermis hosilasi bo'lib, teri usti qismi va ildizi tafovut qilinadi. Ildizi (**radix pili**) teri ichida joylashib, sochning o'suvchi kengaygan qismi soch piyozchasini (**bulbi pili**) hosil qiladi. Soch ildizi biriktiruvchi to'qimali xaltachasi (**folliculus pili**) ichida yotadi. Bu qopcha ichiga moy bezlarining chiqaruv nayi ochiladi. Uni sochni ko'taruvchi mushak (**m. arrector pili**) o'raydi. U qisqarganda moy bezini siqadi va soch tikkayadi. Sochning rangi uning tarkibidagi pigmentga bog'liq. Soch tarkibida havo pufakchalari paydo bo'lib, pigment yo'qolsa soch oqaradi.

Tirnoqlar (**unguis**) epidermisni dag'allashishidan paydo bo'ladi. U tirnoq o'rnida (**matrix unguis**) yotadi. Bu tirnoqni o'suvchi qismi hisoblanadi. Tirnoqda tirnoq kirib turadigan yoriqda joylashgan tirnoq ildizi (**radix unguis**), tirnoq tanasi (**corpus unguis**) va tirnoq o'rnidan tashqarida joylashgan erkin qirasi (**margo liber**) tafovut qilinadi. Tirnoqni ildizi va yon tomonidan chegaralagan teri burmalarni tirnoq atrofidagi bolish (**vallum unguis**) deyiladi.

Teri hosilalari

Ter bezi (**glandula sudorifera**) oddiy naysimon bez bo'lib, dermani chuqur qavatida yotadi. Ularning uzun chiqaruv nayi teri yuzasiga ter teshigi bo'lib ochiladi. Ter bezlari terida bir xil tarqalmagan. Ular qo'ltiq osti, chov sohalari, qo'l va oyoq kaftida ko'p bo'lsa, erlik olatining boshchasida va lab jiyaklarida

bo'lmaydi. Ter bezlari suyuqlik bilan birga turli modda almashinuvda hosil bo'lgan moddalarni ajratadi va termoregulyatsiyada katta ahamiyatga ega.

Yog' bezi (**glandula sebacea**) tuzilishi jihatidan oddiy alveolyar bezlar turkumiga kirib so'rg'ichsimon va to'r qavat chegarasida yotadi. Ularning naylari soch qopchasiga ochiladi. Qo'l va oyoq kaftida moy bezlari yo'q.

Sut bezi (**mamma**) juft a'zo bo'lib, ter bezlaridan takomil etgan sut ishlab chiqarishga moslashgan. U III–VI qovurga sohasida katta ko'krak mushagini ustida joylashgan. Bezning o'rta qismida sut bezining so'rg'ichi (**papilla mammaria**) bo'lib, uchida 10–15 ta sut naychasi (**ductus lactiferi**) bo'ladi. So'rg'ich atrofidagi soha sut bezi so'rg'ichi atrofidagi doirada (**areola mammae**) va so'rg'ichda pigment ko'p bo'ladi. Sut bezining tanasi (**corpus mammae**) 15–20 ta sut bezining bo'laklaridan (**lobi glandulae mammariae**) iborat bo'lib, ular o'zaro yumshoq tolali biriktiruvchi to'qima va yog' to'qimasi bilan ajragan. Bularni sut bezini ko'tarib turuvchi boylam (**lig. suspensoria mammaria**) deb ataladi. Bez bo'laklari murakkab alveolyar bez tuzilishiga ega bo'lib, so'rg'ichga nisbatan radiar joylashgan. Ularning chiqaruv nayi sut bezi so'rg'ichi uchiga ochiladi.

Yangi tug'ilgan qiz bolaning sut bezi uncha takomil etmagan bo'ladi. U qiz bola balog'atga yetgan davrida kattalashadi. Homiladorlik davrida bez to'qimasi o'sib takomillashadi.

Hid sezuv a'zosi

Hid sezuv a'zosi (**organum olfactorium**) burun bo'shlig'ining yuqori qismida yuqori burun chig'anog'i va burun to'sig'ining o'rta qismi shilliq qavating hid sezuv qismida (**pars olfactoria tunicae mucosae nasi**) joylashgan alohida sezuvchi hujayralardan iborat. Bu sohani yuzasi 480 mm² bo'lib, hidlov hujayralarini soni 160 millionga yaqin, ular hidlov va qo'llab turuvchi hujayralarga bo'linadi. Hidlov hujayralari ko'p sonli kiprikchalar bilan qoplangan bo'lib, ular uni havo bilan uchrashadigan yuzasini ko'paytirib turadi va umumiy yuzasi 5–7m² yetadi. Bu hujayralarining markaziy o'siqlari 15–20 hid biluv ipchalarini hosil qiladi. Hid biluv nervi g'alvirsimon suyakning g'alvirsimon plastinkasidan o'tib kalla ichiga kiradi va hidlov so'g'onida tugaydi. Hidlov so'g'onida joylashgan II neyron o'siqlari hidlov yo'lini hosil qilib, hidlov uchburchagi va oldingi ilma-teshik moddada tugaydi. Bu yerdan uchinchi neyron hid sezuv markaziga (**gyrus parahippocampalis va uncus**) boradi.

Odanda hid sezuv a'zosi homila hayotining 4 haftasida juft hid sezish chuqurchasini qoplagan ektodermadan juft kengayma shaklida paydo bo'ladi. Boshning taraqqiyoti bilan birga, hid sezish chuqurchasi chuqurlashib burun bo'shlig'ini hosil qilishda ishtirok etadi. Hid sezuv a'zosi kurtagi burun bo'shlig'i shilliq pardasiga o'sib kiradi.

Ta'm sezuv a'zosi

Ta'm sezuv a'zosi (*organum gustatorium*) til so'rg'ichlarida, tanglay, tomoq va hiqildoq usti tog'ayi shilliq pardalarda joylashgan 2000 ga yaqin ta'm sezuv piyozchalaridan iborat. Ta'm sezuv piyozchalari tarnovsimon so'rg'ichlarda homila hayotining uchinchi oyida paydo bo'la boshlaydi. Ular takomillashmagan epiteliydan unga til-halqum nervi tolalari o'sib kirishi ta'sirida rivojlanadi. Dastlab piyozchalar juda ko'p bo'ladi. Yangi tug'ilgan chaqaloq zamburg'simon so'rg'ichida juda ko'p piyozchalar bo'lib, keyin yo'qolib ketadi. Katta odamlarda ta'm bilish piyozchalarining ko'p qismi tarnovsimon, varaqsimon so'rg'ichlarda, kam qismi zamburg'simon so'rg'ichlarda joylashgan. Ta'm sezuv piyozchalari shilliq parda yuzasiga teshikchalar bilan ochiladi, ulardan ta'm sezuv hujayralarining o'siqlari chiqib turadi. Tilning oldingi 2/3 qismidan ta'm bilish yuz nervining nog'ora tori tolalari, orqa 1/3 qismi tanglay va tomoq shilliq pardasidan esa til-halqum nervi tolalari, hiqildoq usti tog'ayi shilliq pardasidan adashgan nerv tolalari qabul qilib oladi. Ularning markaziy tolalari shu nervlarning sezuvchi o'zaklarida tugaydi. Bu o'zaklar hujayralari aksonlari ko'ruv bo'rtig'iga yo'naladi. Bu soha hujayralaridan boshlangan uchinchi neyron paragippokompal pushtaning ilmoq sohasidagi po'stloq markaziga boradi.

MUNDARIJA

So'zboshi	3
Kirish	4

ANATOMIYANI O'RGANISH USULLARI

Anatomiya fanining qisqacha tarixi	5
Yoshga doir anatomiyaning rivojlanish tarixi	10
Yosh davrlari	11
Prenatal taraqqiyot	11
Postnatal taraqqiyot	13
Sathlar haqida tushuncha va anatomik nomlanish	15
Odam organizmining tuzilishi	16
A'zo va a'zolar tizimi	18

XUSUSIY QISM

Tayanch-harakat a'zolari tizimi	20
Osteologiya – suyaklar haqidagi ilm	20
Umumiy ma'lumotlar	20
Suyaklarning tasnifi	20
Suyaklarning taraqqiyoti	25
Tana skeleti	27
Umurtqalar	27
Bo'yin umurtqalari	29
Ko'krak umurtqalari	32
Bel umurtqalari	32
Dumg'aza umurtqalari	33
Qovurg'alar	35
To'sh suyagi	37
Qo'l suyaklari	39
Qo'l skeletining taraqqiyoti	39
Yelka kamari suyaklari	40
Kurak suyagi	41
Qo'lning erkin harakatchan qismi	44
Yelka suyagi	44
Bilak suyaklari	47
Tirsak suyagi	47
Bilak suyagi	49
Qo'l kaft suyaklari	51
Oyoq suyaklari	54
Oyoq suyaklarining taraqqiyoti	54
Oyoq kamari suyaklari	55
Chanoq suyagi	55

Oyoqning harakatchan qismi suyaklari	59
Son suyagi	59
Boldir suyaklari	62
Oyoq panjasining suyaklari	66
Kalla skeleti	71
Kalla suyaklarining taraqqiyoti	71
Kallaning miya qismi suyaklari	72
Ensa suyagi	75
Tepa suyagi	78
Peshona suyagi	80
Galvirsimon suyak	82
Ponasimon suyak	84
Chakka suyagi	88
Chakka suyagi ichidagi kanallar	91
Kallaning yuz qismi suyaklari	93
Tanglay suyagi	98
Pfstki jag' suyagi	100
Butun kalla	104
Kallaning yuz qismi	109
Kalla suyagining yoshga qarab o'zgarishi	114

SUYAKLARNING O'ZARO QO'SHILISHI

Umumiy ma'lumotlar	118
Bo'g'imlarning tasniflanishi	122
Birlashuvlarning taraqqiyoti va yoshga qarab o'zgarishi	123
Kalla suyaklarining birlashuvi	124
Tana suyaklarining birlashuvi	126
Umurtqa pog'onasining birikishlari	126
Dung'aza-dum bo'g'imi	128
Umurtqa pog'onasining kalla suyagi bilan birlashuvi	128
Umurtqa pog'onasi	130
Ko'krak qafasidagi bo'g'imlar	131
Qo'l suyaklarining birlashuvlari	133
Yelka kamari sohasidagi bo'g'imlar	133
Qo'l sohasidagi bo'g'imlar	134
Yelka bo'g'imi	134
Tirsak bo'g'imi	136
Bilak suyaklarining o'zaro birlashuvi	137
Qo'l panjasi bo'g'imlari	138
Oyoq suyaklarining birlashuvi	141
Chanoq kamari suyaklarining birlashuvi	141
Butun chanoq	143
Oyoq suyaklarining bo'g'imlari	146
Chanoq-son bo'g'imi	146
Tizza bo'g'imi	148

Boldir suyaklari orasidagi bo'g'im	151
Oyoq panjasining bo'g'inlari	151

MUSHAKLAR HAQIDAGI ILM – MILOGIYA

Umumiy ma'lumotlar	157
Mushaklarning tuzilishi	157
Mushaklarning tasniflanishi	158
Mushaklarning yordamchi apparatlari	159
Mushaklarning taraqqiyoti	160
Mushaklarning ishi	162
Xususiy miologiya	162
Tananing orqa tomonidagi mushaklari	162
Orqaning yuza mushaklari	163
Orqaning xususiy mushaklari	166
Orqa fassiyalari	170
Ko'krak mushaklari va fassiyalari	170
Ko'krak qafasining xususiy (autoxton) mushaklari	171
Diafragma	174
Ko'krak fassiyalari	176
Qorin mushaklari va fassiyalari	176
Qorinning yon devori mushaklari	177
Qorinning old devori mushaklari	179
Qorin fassiyalari	180
Qorinning oq chizig'i	180
Qorin to'g'ri mushagining qini	181
Chov kanali	182
Qo'l mushaklari va fassiyalari	184
Yelka kamari mushaklari	184
Qo'lning erkin harakatchan qismi mushaklari	187
Yelka mushaklari	187
Bilak mushaklari	188
Bilakning oldingi guruh mushaklari	188
Bilakning orqa guruh mushaklari	191
Yuza qavat mushaklari	191
Chuqur qavat mushaklari	193
Qo'l panjasi mushaklari	194
Bosh barmoq tepaligi mushaklari	194
Jimjiloq tepaligi mushaklari	196
Kaftning o'rta guruh mushaklari	197
Qo'l fassiyalari va qo'lning pay qinlari	198
Qo'l topografiyasi	201
Oyoq mushaklari	202
Chanoq mushaklari	202
Chanoqning ichki yuzasidagi mushaklar	202
Chanoqning tashqi yuzasidagi mushaklar	203

Son mushaklari	206
Sonning oldingi guruh mushaklari	206
Sonning orqa guruh mushaklari	207
Sonning medial guruh mushaklari	209
Boldir mushaklari	210
Boldirning oldingi guruh mushaklari	210
Boldirning orqa guruh mushaklari	211
Boldirning lateral guruh mushaklari	214
Oyoq panjasining mushaklari	214
Oyoq panjasining ostki (kaft) mushaklari	215
Oyoq kaftining medial guruh mushaklari	215
Oyoq kaftining lateral guruh mushaklari	217
O'rta guruh mushaklari	217
Oyoq fassiyalari	219
Oyoq topografiyasi	222
Bo'yin mushaklari	224
Bo'yinning yuza mushaklari	224
Til osti suyaklariga birikuvchi mushaklar	224
Til osti suyagi usti mushaklari	224
Til osti suyagining ostidagi mushaklar	226
Bo'yinning chuqur mushaklari	227
Lateral guruh mushaklari	227
Medial guruh mushaklari	227
Bo'yin fassiyalari	230
Bo'yin topografiyasi	230
Bosh mushaklari va fassiyalari	232
Ko'z yorig'ini o'ragan mushaklar	233
Burun teshigini o'ragan mushaklar	233
Og'iz yorig'ini o'ragan mushaklar	234
Quloq suprasi mushaklari	236
Chaynov mushaklari	237
Bosh fassiyalari	238

ICHKI A'ZOLAR HAQIDAGI ILM

Umumiy ma'lumotlar	239
Hazm a'zolari tizimi	240
Hazm a'zolari devorining tuzilishi	241
Hazm a'zolari bezlari	242
Birlamchi ichak nayining boshlang'ich qismidan rivojlanuvchi a'zolar	243
Og'iz bo'shlig'i	243
Xususiy og'iz bo'shlig'i	245
Tanglay	245
Tishlar	247
Til	252
Tilning skelet mushaklari	254

Og'iz bo'shlig'i bezlari	255
Halqum	257
Qizilo'ngach	261
Oshqozon	263
Ichaklar taraqqiyoti	267
Ingichka ichak	268
Yo'g'on ichak	273
Jigar	280
O't pufagi	286
Oshqozon osti bezi	287
Qorinparda	289

NAFAS A'ZOLARI TIZIMI

Nafas a'zolari taraqqiyoti	297
Burun	298
Hiqildoq	302
Kekirdak	309
Bosh bronx	311
O'pka	313
Plevra	315
Ko'ks oralig'i	317

SIYDIK VA TANOSIL APPARATI

Siydik a'zolarining rivojlanishi	320
Buyrak	320
Siydik nayi	328
Siydik qopi (qovuq)	330
Erkaklar siydik chiqarish nayi	332
Jinsiy a'zolar tizimi	333
Jinsiy a'zolarining taraqqiyoti	333
Tashqi jinsiy a'zolarining rivojlanishi	334
Jinsiy a'zolar anomaliyalari	334
Erkaklarning jinsiy a'zolari	335
Moyak	335
Moyak ortig'i	336
Urug' olib ketuvchi nay	338
Prostata	339
Bulbouretral bezlar	341
Urug' tizimchasi	341
Erkaklarning tashqi jinsiy a'zolari	341
Ayollarning jinsiy a'zolari	343
Tuxumdon	344
Bachadon	346
Bachadon nayi	349
Qin	351

Ayollarning tashqi jinsiy a'zolari	352
Oraliq	354
Oraliq fassiyalari	357

ENDOKRIN BEZLAR

Qalqonsimon bez	357
Qalqon oldi bezi	361
Buyrak usti bezi	363
Oshqozon osti bezining orolchalari	364
Jinsiy bezlarning endokrin qismi	365
Gipofiz	365
G'urrasimon bez	367

YURAK VA TOMIRLAR TIZIMI

Tomirlar tizimining umumiy anatomiyasi	369
Qon tomirlar tizimi filogenezi	370
Yurakning taraqqiyoti	371
Yurak	371
Yurak kameralari	373
Yurak topografiyasi	382
Yurakning yoshga qarab o'zgarishi	382
Perikard	384
Arteriyalar taraqqiyoti	384
Arteriyalarning tuzilishi	385
Kichik qon aylanish doirasi qon tomirlari	385
Katta qon aylanish doirasi qon tomirlari	387
Aorta	387
Aorta ravog'i tarmoqlari	388
Tashqi uyqi arteriyasi	388
Tashqi uyqu arteriyasining orqa guruh tarmoqlari	390
Tashqi uyqu arteriyasining o'rta guruh tarmoqlari	391
Ichki uyqu arteriyasi	394
O'mrov osti arteriyasi	398
Qo'ltiq osti arteriyasi	402
Yelka arteriyasi	404
Bilak va qo'l panjasi arteriyalari	405
Aortaning tushuvchi qismi	409
Aortaning ko'krak qismi	409
Ko'krak aortasining visseral tarmoqlari	410
Aortaning qorin qismi	410
Aortaning qorin qismi pariyetal tarmoqlari	411
Aortaning qorin qismi visseral tarmoqlari	412
Aortaning qorin qismi toq tarmoqlari	413
Umumiy yonbosh arteriyasi	419
Ichki yonbosh arteriyasi	419

Tashqi yonbosh arteriyasi.....	422
Son arteriyasi.....	423
Taqim osti arteriyasi.....	425
Boldir va oyoq panjasi arteriyalari.....	426
Arteriyalarning tarqalish qonuniyatlari.....	429
A'zo sirti arteriyalari.....	429
Arteriyalarning asosiy o'zamlardan a'zolarga borish qonuniyatlari.....	430
A'zo ichi arteriyalarining tarmoqlanish qonuniyatlari.....	431

VENA TIZIMI

Venalarning arteriyalardan farqi.....	433
Venalarda qon oqishini ta'minlovchi moslamalar.....	433
Venalarning taraqqiyoti.....	434
Kichik qon aylanish doirasi venalari.....	435
Katta qon aylanish doirasi venalari.....	435
Yuqori kavak vena.....	435
Qo'l venalari.....	444
Pastki kavak vena.....	446
Oyoq venalari.....	450
Jigarning darvoza venasi.....	452
Vena tizimi anastomozlari.....	455
Homilada qon aylanishi.....	456

LIMFA TIZIMI

Limfa tuguni.....	460
Limfa poyalari va yo'llari.....	461
Oyoq limfa tomirlari va tugunlari.....	462
Chanoq limfa tomirlari va tugunlari.....	463
Qorin bo'shlig'i limfa tomirlari va tugunlari.....	464
Ko'krak qafasi limfa tomirlari va tugunlari.....	465
Bosh va bo'yinning limfa tomirlari va tugunlari.....	467
Qo'lning limfa tomirlari va tugunlari.....	469
Limfa tizimining taraqqiyoti va yoshga qarab o'zgarishi.....	470
Limfa tomirlari va tugunlarining tarqalish qonuniyatlari.....	471

QON ISHLAB CHIQRUVCHI VA IMMUN TIZIMI A'ZOLARI

Immun tizimining markaziy a'zolari.....	473
Ayrisimon bez.....	474
Immun tizimining periferik a'zolari.....	477
Taloq.....	479

NERV TIZIMI HAQIDAGI ILM (NEVROLOGIYA)

Umumiy ma'lumotlar.....	482
Nerv tizimining filogenezi.....	484
Nerv tizimi taraqqiyoti.....	484

Markaziy nerv tizimi.....	486
Orqa miyaning taraqqiyoti.....	489
Orqa miya pardalari.....	491
Bosh miya.....	493
Umumiy ma'lumotlar.....	493
Bosh miya so'g'oni.....	495
Uzunchoq miya.....	496
Ortqi miya.....	499
Ko'prik.....	500
Miyacha.....	502
To'rtinchi qorincha.....	504
O'rta miya.....	508
Oraliq miya.....	510
Uchinchi qorincha.....	514
Oxirgi miya.....	515
Bosh miya po'stlog'i.....	522
Bosh miya po'stlogining filo-ontogenezi.....	523
Bosh miya po'stlog'ida markazlarning joylashuvi.....	525
I. Ichki analizatorlarning po'stloqdagi markazlari.....	525
II. Tashqi ta'sirotlarni qabul qiluvchi analizatorlarning po'stloqdagi markazlari.....	526
Ikkinchi signal tizimi markazlari.....	527
Analizatorlarning po'stloq markazlari taraqqiyoti.....	528
Bosh miya yarim pallasining oq moddasi.....	528
Oxirgi miyaning markaziy (bazal) o'zaklari.....	530
Yon qorincha.....	532
Hidlov miyasi.....	534
Bosh miya pardalari.....	534
Bosh va orqa miyaning o'tkazuv yo'llari.....	537
Proyeksion o'tkazuv yo'llari.....	538
Afferent o'tkazuv yo'llari.....	539
Orqa miya bilan miyacha orasidagi o'tkazuv yo'llari.....	542
Efferent o'tkazuv yo'llari.....	543
Ekstrapiramida yo'llari.....	546

PERIFERIK NERV TIZIMI

Orqa miya nervlari.....	548
Orqa miya nervlarining orqa tarmoqlari.....	550
Bo'yin chigali.....	550
Yelka chigali.....	552
Ko'krak nervlarining oldingi tarmoqlari (qovurg'alararo nervlar).....	559
Bel chigali.....	561
Dumg'aza chigali.....	564
Periferik nervlarning tarqalish qonuniyatlari.....	569
Bosh miya nervlari.....	569
Hid biluv nervi.....	571

Ko'ruv nervi	571
Ko'zni harakatlantiruvchi nerv	572
G'altak nervi	573
Uch shoxli nerv	573
Uzoqlashtiruvchi nerv	579
Yuz nervi	579
Dahliz-chig'anoq nervi	581
Til-halqum nervi	581
Adashgan nerv	583
Qo'shimcha nerv	585
Til osti nervi	586
Avtonom nerv tizimi	586
Avtonom va somatik nerv tizimining o'zaro farqi	587
Simpatik va parasimpatik qismlarning o'zaro farqi	587
Avtonom nerv tizimining simpatik qismi	588
Simpatik poya	588
Avtonom nerv tizimining parasimpatik qismi	594
Qorin va chanoq bo'shlig'i avtonom nerv chigallari	596

SEZGI A'ZOLARI

Umumiy ma'lumotlar	598
Ko'rish a'zosi	599
Ko'rish a'zosining taraqqiyoti	599
Ko'z	599
Ko'zning nur sindiruvchi apparati	603
Ko'zning yordamchi hosilalari	604
Dahliz-chig'anoq a'zosining taraqqiyoti	609
Tashqi quloq	609
O'rta quloq	612
Ichki quloq	614
Teri va uning hosilalari	619
Teri hosilalari	620
Hid sezuv a'zosi	621
Ta'm sezuv a'zosi	622

A. AHMEDOV, X. RASULOV

ODAM ANATOMIYASI
bolalar anatomiyasi asoslari bilan

Darslik

Muharrir B. Azamova
Badiiy muharrir M. Odilov
Kompyuterda sahifalovchi A. Tillaxo'jayev

Nashr. lits. AI № 174, 11.06.2010. Terishga 12.01.2016 da berildi.

Bosishga ruxsat 01.03.2016 da berildi. Bichimi 60×84¹/₁₆.

Ofset qog'ozlari №2. Times garniturasini: Shartli b.t. 39,5.

Nashr-hisob 0.37,2. Adadi 200 dona.

AKC Buyurtma № 20 MAZI

INV №

966-38

«IQTISOD-MOLIYA» nashriyotida tayyorlandi.
100084. Toshkent. Kichik halqa yo'li, 7-uy

«HUMOYUNBEK-ISTIQLOL MO'JIZASI»
bosmaxonasida ofset usulida chop etildi.
100000. Toshkent. Amir Temur 60 A-uy.

ISBN 978-9943-13-368-6



9 789943 133686