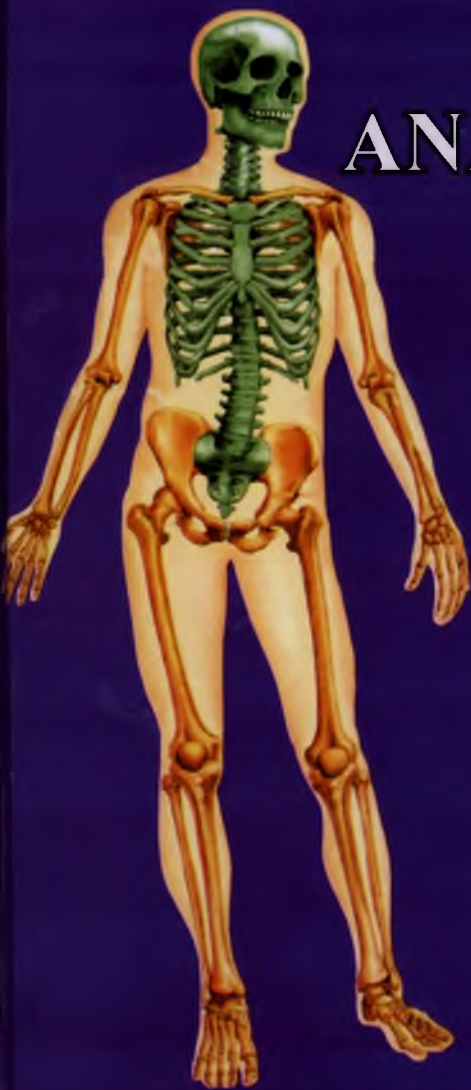

A. AHMEDOV, O'. MIRSHARPOV
T. SAGATOV, H. RASULOV



ANATOMIYA

I JILD

699.01

A 98

**O'ZBEKISTON RESPUBLIKASI OLIY VA O'RTA MAXSUS
TA'LIM VAZIRLIGI**

**O'ZBEKISTON RESPUBLIKASI SOG'LIQNI SAQLASH
VAZIRLIGI**

**A. AHMEDOV, O. MIRSHARAPOV, T. SAGATOV,
H. RASULOV**

ANATOMIYA

I JILD

*O'zbekiston Respublikasi Oliy va o'rta maxsus ta'lim vazirligi
tomonidan 5510400 – Stomatologiya, 5510700 – Oliy hamshiralik
ishi, 5510900 – Tibbiy biologiya, 5510300 – Tibbiy profilaktika ishi,
5111000 – Kasb ta'limi(510100 – Davolash ishi), 510100 – Davolash
ishi, 5510200 – Pediatriya ishi ta'lim yo'nalishi talabalari uchun
darslik sifatida tavsiya etilgan*

«IJOD-PRINT»

Toshkent – 2018



276782

UO‘K: 611(075.8)
KBK: 28.706ya723
A98

Taqrizchilar:

Sh.M.Ahmedov – tibbiyot fanlari doktori, professor

Sh. Teshaev – tibbiyot fanlari doktori,

Ahmedov, A.

A98 Anatomiya I: darslik / A.Ahmedov. – Toshkent: «IJOD-PRINT»,
2018. -332 b.

UO‘K: 611(075.8)
KBK: 28.706ya723

Mazkur darslik O‘zbekiston Respublikasi Oliy va o‘rta maxsus ta’lim vazirligi hamda Sog‘liqni saqlash vazirligi tomonidan tasdiqlangan umumiy amaliyot shifokori tayyorlash o‘quv dasturi asosida yozildi. Unga kattalar anatomiyasi bilan birga a‘zo va tizimlarning taraqqiyoti, bolalikning turli davrlarida kuzatiladigan yoshga xos o‘zgarishlari haqidagi ma’lumotlar ham kiritilgan. Lotin atamaları xalqaro anatomik terminologiyaga mos.

Ushbu darslik 2 jilddan iborat bo‘lib, I jildiga tayanch-harakat a‘zolar, ichki a‘zolar bo‘limidan hazm va nafas a‘zolari tizimlari haqidagi ma’lumotlar kiritilgan.

Darslik tibbiyot institutlarining barcha yo‘nalishi talabalari uchun mo‘ljallangan. bo‘lib, undan shu sohada faoliyat yuritayotgan mutaxassislar ham foydalanishlari mumkin.

ISBN 978-9943-5236-0-9

© A.Ahmedov va boshqalar, 2018.

© «IJOD-PRINT», 2018.

SO‘ZBOSHI

Mamlakatimizda barcha jabhalarda kuzatilayotgan islohatlar qatorida tibbiy ta'limnida ham qator salmoqli ishlar olib borilayotgan bir paytda tibbiyotning zaminiy fanlarini o'qitish jarayonlarini yangicha tashkil etish qizg'in pallaga kirgan. Bu o'quv jarayonida qo'llanilayotgan darslik va qo'llanmalarga bo'lgan talabni yanada oshiradi. Mazkur vazifalardan kelib chiqib, O'zbekiston Respublikasi Oliy va O'rta maxsus ta'lim va Sog'liqni saqlash vazirliklari qo'ygan talablar asosida Anatomiya fanini zamon talablari asosida o'qitish maqsadida tubdan boyitilgan darslik yaratishga kirishildi.

Anatomiya odam organizmining shakli, tuzilishi, uning rivojlanish jarayonini o'rgatadigan fan. Anatomiya fani tibbiyotning poydevori hisoblanadi. Toshkent Tibbiyot Akademiyasi va Toshkent Pediatriya Tibbiyot Institutining anatomiya fani bo'yicha yetakchi mutaxassislari tomonidan mazkur darslik yaratildi. Darslikda foydalanilgan ma'lumotlar talabalarga klinik fanlarni oson o'rganishlari uchun zamin bo'lish mezonlaridan kelib chiqilgan. Bu zaminiy fanlarni klinik fanlar bilan o'zaro integratsiyasini ta'minlashga xizmat qiladi.

Anatomiya odam organizmining shakli, tuzilishi, uning rivojlanish jarayonini o'rgatadigan fan. Anatomiya fani tibbiyotning poydevori bo'lib, birinchi bosqichdan boshlab I, II va III semestrlarda o'qitiladi.

Darslikdakeltirilgan rasmlar mavjud anatomiya o'quv adabiyotlari (Richard L. Drake, A. Wayne Vogl, Adam W. M. Mitchell. Gray's Anatomy for students (third edition) 2014, R.D. Sinelnikov, M.R. Sapin, Frank H., Netter M.D), internet ma'lumotlaridan olindi

va mualliflar tomonidan tayyorlandi. Darslikni tayyorlashda ko'rsatgan amaliy yordamlari uchun TTA va ToshPTI anatomiya kafedralari xodimlariga tashakkur ishor etamiz. Darslik rasmlarini qayta ishlash va moslashtirishda ko'rsatgan professional xizmatlari uchun Z.X. Nuriddinovga chuqur minnatdorchilik bildiramiz.

Mazkur darslikni tayyorlash jarayonida ayrim xato va kamchiliklarga yo'l qo'yilgan bo'lish mumkin. Shuning uchun darslikning sifati hamda mazmunini yaxshilashgan qaratilgan har qanday fikr va mulohazalar manuniyat bilan qabul qilinadi va albatta qayta nashrlarda inobatga olinadi.

Mualliflar

va mualliflar tomonidan tayyorlandi. Darslikni tayyorlashda ko'rsatgan amaliy yordamlari uchun TTA va ToshPTI anatomiya kafedralari xodimlariga tashakkur ishor etamiz. Darslik rasmlarini qayta ishlash va moslashtirishda ko'rsatgan professional xizmatlari uchun Z.X. Nuriddinovga chuqur minnatdorchilik bildiramiz.

Mazkur darslikni tayyorlash jarayonida ayrim xato va kamchiliklarga yo'l qo'yilgan bo'lish mumkin. Shuning uchun darslikning sifati hamda mazmunini yaxshilashgan qaratilgan har qanday fikr va mulohazalar manuniyat bilan qabul qilinadi va albatta qayta nashrlarda inobatga olinadi.

Mualliflar

KIRISH

Odam anatomiyasi odam organizmining shakli va tuzilishini, uning rivojlanish jarayoni, ayni vaqtda har bir a'zoning jinsiy jihatdan va yoshga qarab bo'lgan tafovutlari, shuningdek tashqi muhitning a'zolar tuzilishi hamda faoliyatiga ta'sirini o'rganadi.

Anatomiya grekcha (**anatome**) kesaman degan ma'noni anglatadi. Odam organizmining tuzilishida yoshga xos, jinsiy va shaxsiy xususiyatlar ajratiladi. Bolalik va o'smirlilik davrida organizm to'liq yetilmagan, to'qima elementlari to'la-to'kis takomillashmagan bo'ladi.

Anatomiya odam organizmini bir butun holda o'rganadi, chunki organizm ko'pgina a'zoldan iborat bo'lib, ular nerv va qon tomirlar tizimi vositasida o'zaro bog'langan.

Tibbiyotda anatomiya fanini bilish nihoyatda zarur. Bu xususda professor Ye.O.Muxinning (1766 –1850) «Anatomiyani bilmagan shifokor, foydasizgina emas, balki zararlidir» deb yozgani bejiz emas. Anatomiya fiziologiya bilan birgalikda tibbiy ilm poydevorini tashkil qiladi. Shuning uchun organizmning me'yoriy holatini funksional anatomiya o'rganadi.

Talabalarning anatomiya fanini o'rganishida kuzatish va tasavvur qilish asosiy usuldir. Anatomiyani o'rganishda organizmning tuzilishi, qismlarining nomlari, anatomik terminlarni eslab qolish muhim bo'lmay, balki uning joylashuvi hamda faoliyatini ham bilish va tasavvur qilish kerak. Masalan, tashqi uyqu arteriyasining turli tarmoqlarini nominigina emas, balki joylashuvi va shu arteriya tarmoqlari yetib boradigan sohani tasavvur etish muhim.

Anatomiyani regional va tizimli ravishda o'rganish mumkin. Regional o'rganishda har bir sohaning tuzilishi alohida o'rganiladi. Masalan, ko'krak qafasi o'rganilganda uning suyaklari, mushaklari, ichki a'zolari, qon tomirlari va nervlari ko'rib chiqiladi. Undan keyin

boshqa qismlar shu tartibda o'rganiladi. Tizimli o'rganishda esa bir yo'nalishdagi a'zolar tizimi ko'riladi. Bunda avval tayanch-harakat a'zolar tizimi, so'ng ichki a'zolar tizimi va boshqa a'zolar tizimi ketma-ketlikda ko'rib chiqiladi.

Odam organizmining alohida a'zolar yoki a'zolar tizimi tuzilishini oddiy ko'z bilan makroskopik anatomiya (**macros**—grekcha katta) o'rganadi.

Mikroskopik anatomiya (**micros**—grekcha kichik) esa a'zolarining nozik tuzilishi va tarkibiy elementlarini mikroskop yordamida o'rganadi.

Yoshga doir anatomiya organizmning tug'ilganidan boshlab, to hayotining oxirigacha bo'lgan davrni o'rganadi. Ayrim a'zolarining shakllanishini o'rganishda ularning anomal rivojlanish holatlari bilan o'zaro qiyoslanadi (teratogiya).

Eksperimental anatomiya – tajribada jonivorlarning a'zo va tizimlarini o'rganib, odam organizmiga qiyoslab fikr yuritishga xizmat qiladi.

ANATOMIYANI O'RGANISH USULLARI

Anatomiya, asosan, tirik odamda o'rganiladi. Ammo uning alohida a'zolari va tizimlarining murakkab tuzilishini bilish uchun uni yorib, preparovka qilish kerak. Bunday tekshirishlarni tirik odamda bajarib bo'lmagani uchun anatomlar uni murdalar va alohida anatomik prepatlarda o'rganadilar. Shuning uchun bunday holatlarda lotincha "mortuivivosdociant" ya'ni "o'liklar tiriklarni o'qitadi" degan ibora ayni haqiqatdir.

Anatomiya odamning murakkab organizmini o'rganish uchun turli xil usullardan foydalaniladi. Anatomiyani o'rganishda murdalarda quyidagi usullar qo'llaniladi:

- 1) Kesib preparatlar tayyorlash usuli. Bunda skalpel (pichoqcha) va pinset bilan murda a'zolarini kesish orqali preparatlar tayyorlanadi;
- 2) Butun murdani yoki alohida a'zolari balzamlash;
- 3) Tana qismlarini yoki a'zolari piragov usuli bilan kesish;
- 4) Inyeksiya usuli – ichi kovak a'zolar va qon tomirlariga turli xil rangli moddalar yuborib to'ldirib o'rganish usuli;
- 5) Korroziya yoki yemirish usuli – a'zolar tez qotadigan moddalar bilan to'ldirilib, to'qimasi kuchli kislota ta'sirida yemiriladi va a'zolarining shakli o'rganiladi.

Tirik odamda quyidagi usullar qo'llaniladi:

1) Antropometriya usuli – bunda gavdaning uzunligi, kengligi va og'irligi o'lchanib, olingan ma'lumotlar organizmning ayrim bo'laklariga taqqoslanib, ularning oshishi yoki o'zgarganligi kuzatib boriladi;

2) Rentgenoskopiya va rentgenografiya usullari – bunda rentgen nuri yordamida a'zo va to'qimalarning holati ko'riladi yoki tasvirga olib o'rganiladi. Bu usul anatomiya bilan klinika o'rtasidagi ko'priklar vazifasini bajarib, nazariy va amaliy bilimlarning o'zaro bog'lanishini ta'minlaydi. Anatomiya va rentgenologiya fanlari

o'quy dasturida skelet va bo'g'imlar, shuningdek ichki a'zolarining rentgenoanatomiyasini o'rganishga ma'lum o'rin beriladi;

3)UTT yordamida tirik odamda yumshoq to'qimalarning (mushaklar, paylar, fassiyalar, boylamlar va bo'g'im xaltasi) holati va tarkibi, shuningdek yirik qon tomirlarda qon oqishini tekshirish imkonini beradi;

4)MRT yordamida mushaklar, fassiyalar, paylar, sinovial qinlar bo'g'imlarning boylamlari, bo'g'im xaltasi, suyaklarning bo'g'im yuzalari va bo'g'im ichi hosilalari, shuningdek turli kenglikdagi qon tomirlar tarkibini ancha aniq chegaralash imkonini beradi;

5)Komputer tomografiyasi a'zo va to'qimalari turli zichlikka ega bo'lgan bosh, tana, qo'l va oyoqlarning qavatma-qavat kesmalari tasvirini olish imkonini beradi.

Anatomiya fanining qisqacha tarixi

Anatomiya fani boshqa fanlar qatori juda uzoq rivojlanish yo'lini bosib o'tdi. Ammo qadimda odam murdasini kesib o'rganish gunoh hisoblangan, unga intilganlar esa hatto o'lim jazosiga ham hukm etilgan. Aslida, odam organizmini o'rganish ilmiy tibbiyot davridan ancha keyinroq boshlangan.

Anatomiyaning haqiqiy rivojlanish davri qadimiy Yunonistondan boshlangan. Kos va Knidos tibbiyot maktablari tashkil etilib, unda ko'pchilik yunon olimlari tahsil olganlar.

Pifagor (eramizdan avvalgi 590-yillarda yashagan). U hamma narsa urug'dan paydo bo'lishini aytgan va tirik moddalarning kelib chiqishini o'rgangan.

Alkmeon Krotonskiy (eramizdan 500 yillar ilgari yashagan) murdani yorib ko'rib, anatomiya haqida kitob yozgan. U birinchi bo'lib miya aqliy faoliyat markazi ekanligini tasdiqlagan.

Gippokrat (Buqrot) (eramizdan oldingi 460–377-yillar) tibbiyot ilmining otasi, organizmning asosini to'rt xil suyuqlik: qon, shilliq, o't va qora o't hosil qiladi degan ta'limotni yaratgan. Bu suyuqliklar miqdorining o'zgarishi turli kasalliklarni keltirib chiqaradi deydi.

Uning yozib qoldirgan 72 ta asaridan tibbiyotda 2000 yil mobaynida foydalanilgan. Shu bilan birga u nervlarni paylardan ajrata olmagan, arteriyalarda havo oqadi (**aer** – havo, **terio** – oqadi) degan noto‘g‘ri fikrda bo‘lgan.

Aristotel (Arastu) (eramizdan oldingi 384 – 322-yillarda yashagan) yunon xoqoni Iskandar Zulqarnaynning tarbiyachisi bo‘lgan. U Gippokratning qon tomirlar bosh miyadan boshlanib tanaga tarqaladi degan noto‘g‘ri fikrini rad etib, qon tomirlar yurakdan boshlanishini isbotlagan, shuningdek, paylarni nervlardan, suyakni tog‘aydan ajratgan va aortani birinchi marta aniqlagan. Ammo Aristotel nervlarning ichi bo‘shliqdan iborat bo‘lib, bosh miyada hosil bo‘ladigan ruh shu nervlar orqali organizmga tarqaladi, degan noto‘g‘ri fikrda bo‘lgan.

Gerofil (eramizdan 304 yil oldin tug‘ilgan) Ptolomey II ning saroy tabibi bo‘lgan. Bemorlarning nima sababdan o‘lganligini bilish uchun murdalarni kesib o‘rgangan. Shu usulda Gerofil bosh miya va uning pardalarini, vena bo‘shliqlarini, bosh miya nervlarini va ularning bosh miyadan chiqishini ta‘riflab bergan. O‘n ikki barmoq ichakka birinchi bo‘lib nom bergan, shuningdek arteriyalarni venalardan ajratgan. Ko‘z olmasi pardalarini va shishasimon tanani, ingichka ichak limfa tomirlarini o‘rgangan. O‘zidan oldingi va o‘zi to‘plagan ma‘lumotlar asosida «Anatomiya haqida» kitobini yozgan.

Erazistrat (eramizdan 350 – 300-yillar oldin yashagan). Tomirlar tizimi: yurak qopqoqlari, aorta, kavak venalar, yirik arteriya va venalarni o‘rganib, qon tomir anastomozlari haqidagi ilmga asos solgan. Erazistrat harakatlantiruvchi va sezuvchi nervlarni ajratgan, shuningdek, mushaklar qisqarishini o‘rganib, harakat nazariyasini yaratgan.

Klavdiy Galen (130–201) anatomiya, fiziologiya va boshqa ko‘pgina fanlarni mukammal o‘rgangan olim. U o‘n ikki juft bosh miya nervlaridan 7 tasining tuzilishini, mushaklardagi biriktiruvchi to‘qima va nervlarni, ba‘zi bir a‘zolar qon tomirlarini, suyak va boylamlarni, bosh va orqa miyani o‘rgangan. Galen hayvonlar yuragini va qon tomirlarini o‘rganib, arteriyalarda havo emas, balki qon oqishini birinchi bo‘lib ko‘rsatgan. Galen davrida murdani yorish

mumkin bo'lmagani uchun, u anatomiyani hayvonlarda o'rgangan. Shuning uchun uning ba'zi ma'lumotlari xatolardan xoli emas.

Abu Bakr Ar-Roziy (865–925-y.) – buyuk hakim, klinisist, Bag‘-dodda shifoxona va uning qoshida tibbiyot maktabi tashkil etgan.

O'rta asrlar (V–XI) da O'rta Osiyodan ham bir qancha mashhur olimlar yetishib chiqdi. Ana shulardan biri har taraflama yetuk olim **Abu Ali ibn Sinodir** (980 – 1037). Yevropada Avitsenna nomi bilan mashhur bo'lgan bu olim falsafa, matematika, astronomiya, kimyo, adabiyot, musiqashunoslik va tibbiyot bilimidan xabardor bo'lgan. U Buxoro shahri yaqinidagi Afshona qishlog'ida tug'ilgan. Dastlabki bilimni Buxoroda olgan va 17 yoshidayoq ko'p fanlarni mukammal egallagan. Abu Ali Ibn Sino Xorazm va Eronda saroy tabibi bo'lib xizmat qilgan. Tibbiyot sohasidagi buyuk xizmatlari va kashfiyotlari uni butun dunyoga mashhur qilgan. Ibn Sino 450 dan ortiq asar yozganligi qayd etilgan, lekin uning 242 tasi bizgacha yetib kelgan. Shulardan 43 tasi tabobatga oiddir.

Ibn Sinoning tabobatga oid eng yirik shox asari «Tib qonunlari» 1012–1023-yillarda yozilgan. U o'zining buyuk va o'lmas asarida tibbiyot sohasidagi barcha ma'lumotlarni to'plab qolmasdan, o'z kuzatishlari, tekshirishlari va tushunchalari bilan asarni boyitgan. Kitob besh jildlik bo'lib, birinchi jildi anatomiya va fiziologiyaga bag'ishlangan. Kitob turli tillarda 40 marta qayta nashr etildi va dunyodagi barcha mamlakatlarda 600 yildan ziyodroq vaqt ichida tibbiyot bilim yurtlarida asosiy o'quv qo'llanma bo'lib xizmat qilib keldi.

Ibn Sino odam organizmini o'rganishda uning konstitutsiyasiga birinchi bo'lib e'tibor berdi. «Tib qonunlari» jildlarida ichki kasalliklar, xirurgiya, farmakologiya, gigiyena va tibbiyotning barcha sohalari to'g'risida ma'lumot berilgan. «Tib qonunlari» birinchi marta 1954–56-yillarda o'zbek tilida Toshkentda bosilib chiqqan.

Ibn al Nafis (XIII asrda yashagan) birinchi bo'lib o'pka qon aylanish doirasini ochgan.

Anatomiya faniga qiziqish uyg'onish davrida (XII–XVI asrlarda) Italiyada, keyinchalik Fransiyada ochilgan tibbiyot maktablari-

mumkin bo'lgani uchun, u anatomiyani hayvonlarda o'rganan. Shuning uchun uning ba'zi ma'lumotlari xatolardan xoli emas.

Abu Bakr Ar-Roziy (865–925-y.) – buyuk hakim, klinisist, Bag‘-dodda shifoxona va uning qoshida tibbiyot maktabi tashkil etgan.

O'rta asrlar (V–XI) da O'rta Osiyodan ham bir qancha mashhur olimlar yetishib chiqdi. Ana shulardan biri har taraflama yetuk olim **Abu Ali ibn Sinodir** (980 – 1037). Yevropada Avitsenna nomi bilan mashhur bo'lgan bu olim falsafa, matematika, astronomiya, kimyo, adabiyot, musiqashunoslik va tibbiyot bilimidan xabardor bo'lgan. U Buxoro shahri yaqinidagi Afshona qishlog'ida tug'ilgan. Dastlabki bilimni Buxoroda olgan va 17 yoshidayoq ko'p fanlarni mukammal egallagan. Abu Ali Ibn Sino Xorazm va Eronda saroy tabibi bo'lib xizmat qilgan. Tibbiyot sohasidagi buyuk xizmatlari va kashfiyotlari uni butun dunyoga mashhur qilgan. Ibn Sino 450 dan ortiq asar yozganligi qayd etilgan, lekin uning 242 tasi bizgacha yetib kelgan. Shulardan 43 tasi tabobatga oiddir.

Ibn Sinoning tabobatga oid eng yirik shox asari «Tib qonunlari» 1012–1023-yillarda yozilgan. U o'zining buyuk va o'lmas asarida tibbiyot sohasidagi barcha ma'lumotlarni to'plab qolmasdan, o'z kuzatishlari, tekshirishlari va tushunchalari bilan asarni boyitgan. Kitob besh jildlik bo'lib, birinchi jildi anatomiya va fiziologiyaga bag'ishlangan. Kitob turli tillarda 40 marta qayta nashr etildi va dunyodagi barcha mamlakatlarda 600 yildan ziyodroq vaqt ichida tibbiyot bilim yurtlarida asosiy o'quv qo'llanma bo'lib xizmat qilib keldi.

Ibn Sino odam organizmini o'rganishda uning konstitutsiyasiga birinchi bo'lib e'tibor berdi. «Tib qonunlari» jildlarida ichki kasalliklar, xirurgiya, farmakologiya, gigiyena va tibbiyotning barcha sohalari to'g'risida ma'lumot berilgan. «Tib qonunlari» birinchi marta 1954–56-yillarda o'zbek tilida Toshkentda bosilib chiqqan.

Ibn al Nafis (XIII asrda yashagan) birinchi bo'lib o'pka qon aylanish doirasini ochgan.

Anatomiya faniga qiziqish uyg'onish davrida (XII–XVI asrlarda) Italiyada, keyinchalik Fransiyada ochilgan tibbiyot maktablari-

da boshlanadi. Olimlar talabi bilan har besh yilda bir marta murdani ochib o'rganishga ruxsat beriladi. Natijada dunyoda birinchi marta aniq ma'lumotlar asosida yozilgan anatomiya darsligi paydo bo'ldi. XIII asrdan boshlab universitetlarda tibbiyot fakultetlari tashkil etildi.

Mondino da Lyussi (1275–1327) 1326-yilda ikkita ayol murdasi yorib, anatomiya darsligini yozgan.

Leonardo da Vinchi (1452–1519) Uyg'onish davrining buyuk arbobi, italiyalik olim, musavvir, matematik, muhandis va faylasuf. Odamportretini to'g'ri va aniq chizish maqsadida 30 dan ortiq murdani yorib o'rgandi va a'zolar rasmini chizib chiqdi. O'zining rasmlarida u odamning turli a'zolarining (dumg'aza, umurtqa pog'onasi egriliklari, ko'p mushaklar, ichki a'zolar, yurak qopqoqlari, bosh va orqa miya, miya qorinchalari, ko'z va boshqalarni) tuzilishini aniq ko'rsatib bergan. U dunyoda birinchi bo'lib, mushaklarning ishlash dinamikasini o'rgandi va plastik anatomiya asos soldi.

Andrey Vezaliy (1514 – 1564) ilmiy anatomiyaning asoschisi hisoblanadi. U murdalarni yorib qilgan kuzatishlari asosida «Odam tanasining tuzilishi haqida yetti kitob»ini yozadi. A. Vezaliy Galenning xatolarini ko'rsatib bergan. Uning shogirdlari XVI – XVII asrlar davomida odam a'zolarining tuzilishini to'g'ri yoritib berdilar.

Gabriel Fallopiy (1523–1562) tarixda birinchi bo'lib kalla suyaklarining tuzilishi va taraqqiyoti, mushaklar, jinsiy a'zolar, bachadon nayi (bu a'zo muallif nomi bilan ham ataladi), eshituv va ko'ruv a'zolarini o'rganib, «Anatomik kuzatishlar» kitobini yozgan.

Bartolomey Yevstaxiy (1510 – 1574) ko'proq a'zolarining rivojlanish jarayoni bilan shug'ullandi. Tishlar, buyraklar, venalar va eshituv a'zosini o'rganib, birinchi marta halqum bilan o'rta quloq bo'shlig'ini qo'shib turuvchi eshituv nayini aniqladi. Hozirgacha «Yevstaxiy nayi», «Yevstaxiy qopqog'i» uning nomi bilan nomlanib keladi.

XVI–XVII asrlarda murdalarni yorish ochiq yo'lga qo'yilib, buning uchun alohida joylar – «anatomik teatrlar» qurildi.

Migel Servet (1511–1553), ispan vrachi, undan 6 yil keyin A. Vezaliyning shogirdi **Reald Kolombo** (1516–1559) qon yurakning

o'ng yarmidan chap yarmiga o'pka tomirlari orqali o'pkadan o'tishini ko'rsatib berdilar.

Ingliz vrachi, anatomi va fiziologi **Vilyam Garvey** (1578 – 1657) hayvonlarda tajriba o'tkazib qon aylanishini o'rgangan. Garvey o'z izlanishlari natijalarini to'plab 1628 - yilda e'lon qilgan «Hayvonlarda yurak va qon harakatlari haqida anatomik izlanishlar» nomli ilmiy asarida katta va kichik qon aylanish doirasini tarixda ilk bor isbotlab bergan. Garvey qon arteriyadan venalarga ko'zga ko'rinmas mayda tomirlar orqali o'tadi, deb taxmin qilgan bo'lsa, **Marchelo Malpigi** (1628 – 1694) 1661 - yilda arteriya bilan venani bir-biriga qo'shib turadigan kapillarlar borligini mikroskop ostida ko'rib isbotladi. Ammo M. Malpigi qon arteriya kapillarlaridan dastlab oraliq bo'shliqqa, undan keyin vena kapillarlariga o'tadi deb o'ylaydi. Uning bu fikrini **A.M. Shumlyanskiy** (1748 – 1795) buyrakni o'rganish jarayonida inkor etib, arteriya va vena kapillarlari bevosita bog'langanligi va qon tomirlar tizimi yopiqligini ko'rsatgan.

Fredrik Ryuysh (1638–1731) gollandiyalik anatom qon tomirlar anatomiyasini o'rganishga katta hissa qo'shgan. U qon tomirlarga rangli moddalar yuborib o'rgangan va murdalarning balzamlashni yangi usulini ishlab chiqqan, o'z zamonasining eng yaxshi anatomik muzeyini tashkil qilgan. Uning muzeyida anatomik preparatlar bilan bir qatorda rivojlanish nuqsonlari va anomaliyalar ham joy olgan. Rus podshosi Petr I anatomiyaga qiziqqan va F.Ryuyshdan 1500 ta preparatni sotib olib, Peterburgdagi birinchi anatomiya muzeyi Kunst-kamerani tashkil qilgan.

P.A.Zagorskiy (1764 – 1846) Sankt-Peterburg tibbiy-xirurgiya akademiyasi anatomiya kafedrasiga rahbarlik qilgan. Uning 1802 - yilda rus tilida yozgan birinchi anatomiya darsligi «Vrachlik ilmini o'qiyotganlarga odam gavdasining tuzilishini o'rganish uchun qo'llanma yoki qisqacha anatomiya» besh marta nashr etilgan.

Ye.O.Muxin (1766 – 1850) Moskva universiteti professori 1812-yilda «Anatomiya kursi» darsligini yozgan. U kafedra qoshida anatomik muzey tashkil qilgan.

I.V.Buyalskiy (1789–1866) Zagorskiyning shogirdi. U 1844-yilda yozgan «Odam gavdasining qisqacha umumiy anatomiyasi» qo'l-

lanmasida odam organizmining tuzilishi umumiy qonuniyatlarini keltirib, organizmning shaxsiy xususiyatlari haqidagi ta'limotga asos solgan. O'zining «Anatomo-xirurgik chizmalar» asarida anatomiyani xirurgiya bilan bog'lagan.

N.I.Pirogov (1810 – 1881) topografik anatomiya va harbiy dala xirurgiyasining asoschisi. U odam a'zolarining joylashishini o'rganish uchun murdani muzlatib qotirib qavatma-qavat arralab kesib o'rganish usulini taklif etgan. Uning «Qon tomirlar va fassiyalarning xirurgik anatomiyasi» (1837), «Amaliy anatomiyaning to'la kursi» (1844) va «Muzlatilgan murdalarni arralab kesilganidagi topografik anatomiya atlas» (1859) asarlari uni dunyoga tanitdi. Anatomiya sohasida N.I. Pirogov ko'p yangiliklar ochgan, bo'yindagi uchburchak va son kanalining chuqur halqasida joylashgan limfa tuguni uning nomi bilan ataladi.

V.A.Bets (1834 – 1894) Kiyev universitetining professori, anatom. U buyrak usti bezining mag'iz qismini hamda bosh miya po'stlog'ini mikroskopik o'rganib, uning V qavatidagi katta piramida hujayralarini topgan. Shuning uchun bu hujayralar uning nomi bilan atalgan. «Odam miyasi pushtalarining turkumlari» (1870) asarida u miya po'stlog'ining turli qismlarida hujayra tarkibi har xil ekanligini aniqlagan.

D.J.Zernov (1843 – 1917) Moskva universiteti professori, anatom. Miyaning pushtalari va egatlarini o'rganib, qulay tasnifini yaratdi. U dunyodagi turli millat vakillarining bosh miyasi tuzilishida farq yo'qligini isbot etib berdi va shu xususda hukm surib kelgan idealistik ta'limotni rad etdi. Uning «Odam tasviriy anatomyasidan qo'llanma» asari 14 marta nashr etilgan.

V.P.Vorobyov (1876 – 1937) Xarkov tibbiyot instituti professori. Periferik nerv tizimini makro-mikroskopik o'rganishga asos solgan. 5 jildlik «Anatomiya atlas»ni tuzgan.

Xudoyberdiyev Rahim Egamberdiyevich (1922–2003) – anatom, O'zbekistonda xizmat ko'rsatgan fan arbobi, tibbiyot fanlari doktori, professor. Toshkent Davlat birinchi tibbiyot instituti odam anatomiyasi kafedrasi mudiri (1960 – 1992). «Odam anatomiyasi»

(1964) darsligi mualliflaridan biri. Darslik 3 marotaba qayta nashr etilgan. Ustozning o'quvchisi professor F. Boxodirov tomonidan 2006-yilda "Odam anatomiyasi" darsligi yozilgan.

Ahmedov Nosir Komilovich (1922 – 2004) O'zbekistonda xizmat ko'rsatgan fan arbobi, Beruniy nomidagi Respublika mukofotining nishondori. Toshkent Davlat ikkinchi tibbiyot instituti odam anatomiyasi kafedrasini mudiri (1990 – 1998). 2 jildlik «Odam anatomiyasi» atlasini va ko'pgina darsliklarni muallifi.

Yoshga doir anatomiyani o'rganish tarixi

Yoshga doir anatomiya odam anatomiyasining organizm tuzilishida turli yosh davrlarda kechadigan o'zgarishlarni o'rganadigan qismidir.

Yoshga doir anatomiya anatomiya fanida o'tgan asr oxirlarida alohida yo'nalish sifatida paydo bo'ldi.

Rossiyada bolalar organizmining anatomo-fiziologik xususiyatlari to'g'risidagi ilimga asos solgan bolalar shifokori **N.P. Gundobin** (1860 – 1908) edi. Uning 1906-yilda nashr qilingan «Bolalar yoshining xususiyatlari» asarida bolalar anatomiyasiga taalluqli juda ko'p ma'lumotlar keltirilgan.

Keyingi davrlarda bolalar anatomiyasi sohasida izlanishlar bir muncha rivojlandi. Bu sohaga munosib hissa qo'shgan olimlardan biri **V.G. Shtefkodor** (1893 – 1945). U Qrim va Moskva universitetlari, shifokorlar malakasini oshirish instituti professori bo'lgan. Bu olim «Bolalar va o'smirlarning jismoniy taraqqiyoti haqida ma'lumotlar» (1925). «Yoshli osteologiya». (1947) va bir qancha asarlar muallifidir.

Sankt-Peterburg pediatriya tibbiyot instituti operativ jarrohlik va topografik anatomiya kafedrasining mudiri **F.I. Valkerning** (1890 – 1954) xizmatlarini ham eslab o'tish o'rinlidir. U «Bolalar yoshining topografoanatomik xususiyatlari» (1959) va «Odam a'zolarining tug'ilgandan keyin o'sishi» (1961) asarlari muallifidir.

Keyingi yillarda bolalar anatomiyasini o'rganishga alohida ahamiyat berilmoqda. Rossiya Pedagogika fanlari akademiyasi

akademigi **A.A.Markosyan** tahriri ostida tayyorlangan «Bolalar va o'smirlar morfologiyasi asoslari», Moskva tibbiyot universiteti professori **L.F. Gavrilovning** «Bolalarning harakat-tayanch apparati» (1973) asari va shu institut mualliflari jamoasi tayyorlagan «Bolalar operativ jarrohligi va topografik anatomiyasi» (1977) kitobi shu izlanishlarning hosilasidir.

Zohidov Hakim Zohidovich (1912–1978) anatom olim va mohir pedagog, O'zbekistonda xizmat ko'rsatgan fan arbobi, tibbiyot fanlari doktori, professor. O'rta Osiyo tibbiyot Pediatriya instituti odam anatomiyasi kafedrasining birinchi mudiri (1972–1978-yillar). O'zbek tilida yozilgan «Odam anatomiyasi» (1964) darsligi va «Ruscha-o'zbekcha-lotincha anatomiya lug'ati» mualliflaridan biri. Zohidov H. Z. yoshli anatomiyani o'rganishga ilk bor qo'l urgan o'zbek olimidir. U 1941-yilda «To'sh suyagining suyaklanishi va anatomik tuzilishi» mavzusida nomzodlik, 1959-yilda esa «Uch shoxli nervning bosh miya so'g'onidagi topografo-anatomik munosabatini yoshga qarab o'zgarishi» mavzusida doktorlik dissertatsiyasini himoya qildi. Toshkent pediatriya tibbiyot instituti odam anatomiyasi kafedrasining xodimlari professor H.Z.Zohidov rahbarligida bolalar organizmidagi turli yoshda bo'ladigan o'zgarishlarni o'rganishga o'z hissalarini qo'shganlar. Yoshli anatomiya yo'nalishida nomzodlik dissertatsiyasini yoqlagan va ustoz ishining davomchisi bo'lgan dotsent A. Ahmedov tomonidan tibbiyot institutlari talabalari uchun lotin alifbosida tayyorlangan «Odam anatomiyasi» (2006) darsligi, shuningdek 2013-yilda X. Rasulov bilan hammualiflikda tayyorlangan «Odam anatomiyasi bolalar anatomiyasi asoslari bilan» darsligi va rus tilida tayyorlangan 2 jildlik «Атлас анатомии человека» oquv qo'llanmasida bolalar organizmida turli yosh davrlarida kuzatiladigan o'zgarishlar haqidagi ma'lumotlar keltirilgan. Bundan tashqari, dotsent A.Ahmedov va G. Ziyamutdinovalar tomonidan 2008- va 2012-yillarda tibbiyot kollejlari uchun o'zbek va rus tillarida tayyorlangan «Anatomiya, fiziologiya va patologiya» o'quv qo'llanmasi oxirgi o'n yilda bir necha bor qayta nashr qilindi.

Yosh davrlari

Odam organizmi taraqqiyotida ikki davr: prenatal (tug‘ulguncha) va postnatal (bola tug‘ulganidan keyingi) tafovut qilinadi.

Prenatal davr ikkiga bo‘linadi.

1. Embrion davri – pusht taraqqiyotining birinchi ikki oyini o‘z ichiga oladi.

2. Homila davri – pusht taraqqiyotining 3 oyidan to tug‘ilish vaqtigacha bo‘lgan davr.

Bola tug‘ilganidan keyingi postnatal davrda organizm bir-biridan to‘qima va a‘zolarining takomillashuvi bilan farq qiluvchi bir necha taraqqiyot davrlarini o‘tadi. Yosh davrlarining tasniflari turli xil o‘lchovlarga asoslangan.

Biz 1965-yilda Moskvada yoshli morfologiya, fiziologiya va biokimyo muommalari bo‘yicha o‘tkazilgan VII anjumanda qabul qilingan tasniflashni qo‘llaymiz. Unga asosan bolalik quyidagi davrlarga bo‘linadi:

Yangi tug‘ilgan chaqaloq	1 – 10 kun
Emizikli davr	10 kundan – 1 yoshgacha
Erta bolalik davri	1 – 3 yoshlar
Bolalikning 1 davri	3 – 7 yoshlar
Bolalikning 2 davri	8 – 12 o‘g‘il bolalar 8 – 11 qiz bolalar
Balog‘at davri	13 – 16 o‘g‘il bolalar 12 –15 qiz bolalar
O‘smirlik davri	17 –21 yigitlar 16 –20 qizlar

Postnatal taraqqiyot

Bola tug‘ilganidan so‘ng yangi tug‘ilgan chaqaloq davri boshlanadi. Yangi tug‘ilgan chaqaloq yetilgan va yetilmagan bo‘ladi. Agar chaqaloqning tana og‘irligi 2500 g dan ko‘p, tana uzunligi

45 sm dan katta bo'lsa, u yetilgan; tana og'irligi 2500 g kam bo'lsa yetilmagan bo'ladi.

Yangi tug'ilgan chaqaloqning boshi katta va yumaloq, bo'yini va ko'krak qafasi qisqa, qorni uzun, oyog'i kalta va qo'li uzun va ko'krak qafasi bochkasimon shaklda bo'ladi.

Emizikli davrda bola tez o'sadi. Bu davrda uning og'rliigi 3 marta, bo'yining uzunligi esa 1,5 marta kattalashadi. 6 oydan boshlab sut tishlari chiqa boshlaydi. Bola 6 oylikda emaklab, davr oxirida yura boshlaydi. Birinchi yil davomida ba'zi a'zo va tizimlar (harakat-tayanch, ovqat hazm qilish va nafas olish) tez o'sadi.

Erta bolalik davrida barcha sut tishlari chiqib bo'ladi. 2-3 yoshlarda bola bo'yiga sezilarli o'sadi. Bosh miyaning tez o'sishi munosabati bilan aqlan tez rivojlanadi.

Bolalikning I davrida 6 yoshdan boshlab birinchi doimiy tishlar (birinchi katta oziq tish va pastki jag'ning medial kurak tishi) paydo bo'ladi. Erta bolalik va bolalikning I davrlarida o'g'il va qiz bolalar tana o'lchamlari va shakli jihatidan bir birlaridan farq qilmaydi.

Bolalikning II davrida (qizlarda 8 - 11, o'g'il bolalarda 8 - 12 yoshlarda) tana shakli va o'lchamlarida jinsiy farq bilina boshlaydi. Bu davrda tananing bo'yiga o'sishi qiz bolalarda o'g'il bolalarga nisbatan yuqori bo'ladi, chunki qiz bolalarning jinsiy yetilishi o'rtacha ikki yil oldinroq boshlanadi. 8-9 yoshlarda qiz bolalarning chanog'i kengayib, soni yumaloqlashadi va moy bezlarining sekretsiyasi oshadi. Qiz bolalarning jinsiy gormonlarini ishlab chiqarilishini kuchayishi ikkilamchi jinsiy belgilarning taraqqiyotiga olib keladi. Ularda dastlab sut bezlari, so'ngra qov va qo'ltiq osti sohalarida tuklar paydo bo'ladi.

O'g'il bolalarning jinsiy taraqqiyoti biroz kechroq boshlanadi. 10 - 11 yoshlarda ularning hiqildog'i, moyagi va yorg'og'i o'sa boshlaydi. Davr oxirida esa erlik oloti o'sadi.

Balog'at davrida (qizlarda 12-15, o'g'il bolalarda 13-16 yosh) ikkilamchi jinsiy belgilar kuchayib, jinsiy a'zolar o'sishi tezlashadi. Qizlarda sut bezlari kattalashib, qov va qo'ltiq osti sohalarida tuklar quyqlashib, jinsiy a'zolar kattalashadi va hayz ko'rish boshlanadi.



281942

Balogʻat davrida oʻgʻil bolalarning jinsiy taraqqiyoti nisbatan tez oʻtadi. 13 yoshlarda ularning tovushi oʻzgarib, qov sohasida, 14 yoshlarda esa qoʻltiq sohasida tuklar paydo boʻladi. Moyak va erlik olati kattalashib, yorgʻoq terisida pigment koʻpayadi. 15–16 yoshlarda yuzida soqol va moʻylab paydo boʻlib, jinsiy aʼzolar yanada kattalashadi va birinchi eyakulatsiya roʻy beradi.

Oʻsmirlik davrida (qizlarda 16–20, oʻgʻil bolalarda 17–21 yosh) organizmning taraqqiyoti va oʻsishi tugallanadi. Barcha aʼzo va tizimlar oʻzining morfofunktsional yetuklik darajasiga yetadi. Jinsiy aʼzolar tizimi taraqqiyoti tugallanib, reproduktiv faoliyat yetiladi.

Oxirgi 100 yil davomida bolalar va oʻsmirlarning jismoniy hamda fiziologik taraqqiyoti tezlashganiligi (akseleratsiya) koʻzga tashlanadi.

Hozirgi davrda yangi tugʻilgan chaqaloqlarning boʻyini uzunligi 1,5–2 sm, massasi 100 – 300 g oshgan. Bir yoshli bolalar boʻyining uzunligi XIX asrdagi tengdoshlaridan 5 sm uzun boʻlsa, 1,5–2 kg ogʻirdir. Soʻnggi 100 yil davomida maktab yoshigacha boʻlgan bolalarning boʻyi 10 – 12 sm kattalashgan boʻlsa, maktab yoshidagi bolalarda 10 – 15 sm oʻsadi.

Akseleratsiya butun organizmni qamrab olib, tana olchamlari, suyaklar va aʼzolarining oʻsishi, jinsiy taraqqiyotda koʻrinadi. Hozirgi oʻsmirlarning jinsiy taraqqiyoti ikki yil oldinroq roʻy beradi. Erkaklarda akseleratsiya ayollarga nisbatan kuchli.

Sathlar haqida tushuncha va anatomik nomlanish

Anatomiyada aʼzolar va ularning qismlarini boʻshliqdagi holatini aniqlashda oʻzaro perpendikular joylashgan sagittal, frontal va gorizontal sathlardan foydalaniladi.

Sagittal sath (grekcha **sagitta** – oʻq yoy) deb gavdani oldindan orqaga qarab teshib oʻtayotgan oʻq yoy yoʻnalishida kesganda hosil boʻlgan yuzaga aytiladi. U gavdani oʻng va chap boʻlakka ajratadi.

Frontal sath (grekcha **frons** – peshona) esa gavdani peshonaga parallel qilib kesganda hosil boʻladigan yuza. U gavdani oldingi va orqa qismlarga ajratadi.

1-rasm. Sathlar va yuzalar:

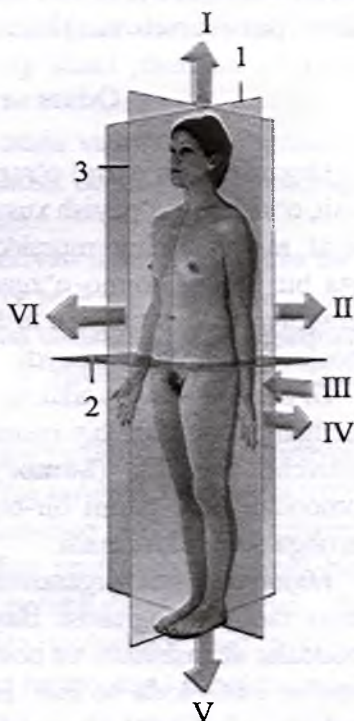
I–yuqori; II–orqa; III–medial; IV–lateral;
V–pastki; VI–oldingi.

1–frontal sath; 2–gorizontal sath; 3–sagittal sath.

Gorizontal sath gavnani sagittal va frontal sathlarga to‘g‘ri burchak ostida kesganda hosil bo‘lgan yuza. U gavnani yuqori va pastki qismlarga ajratadi. Bu uchta sathni odam gavdasining xohlagan nuqtasidan o‘tkazish mumkin va ularning soni ixtiyoriy bo‘ladi.

Gavda qismlari va a‘zolarining joylashishini aniqlashda anatomik atamalar tarkibiga kiruvchi quyidagi nomlardan foydalaniladi: **medialis** – medial, ichki; **lateralis** – yondagi, chetdagi, lateral; **intermedius** – oraliqdagi; **internus** – ichki; **externus** – tashqi; har xil chuqurlikdagi a‘zolarining holatini aniqlashda **profundus** – chuqur va **superficialis** – yuzaki nomlari qo‘llaniladi.

Qo‘l va oyoqning qismlarini tanaga nisbatan **proximalis** – proksimal, tanaga yaqin va **distalis** – distal, tanadan uzoq deyiladi. Ba‘zi a‘zolarini (yurak, o‘pka, plevra va boshqalarning) tana yuzasidagi proyeksiyasini aniqlash uchun tana bo‘ylab vertikal yo‘nalgan shartli chiziqlar o‘tkaziladi. Bularga to‘sh chizig‘i (**linea sternalis**) to‘sh suyagi bo‘ylab o‘tkazilgan chiziq; to‘sh suyagi yon chizig‘i (**linea parasternalis**) to‘sh suyagining ikki cheti bo‘ylab o‘tadi; o‘rta o‘mrov chizig‘i (**linea medioclavicularis**) o‘mrovning o‘rtasidan o‘tkaziladi; qo‘ltiqning oldingi chizig‘i (**linea axillaris anterior**); qo‘ltiqning o‘rta chizig‘i (**linea axillaris media**); qo‘ltiqning orqa chizig‘i (**linea axillaris posterior**); kurak chizig‘i



(linea scapularis); umurtqalarning cheti bo‘ylab o‘tkazilgan chiziq **(linea paravertebralis)** kiradi.

Odam organizmining tuzilishi

Organizm—bu o‘zini o‘ragan tashqi muhit bilan modda almashinish, o‘shish va ko‘payish xususiyatiga ega bo‘lgan yuqori tabaqadagi oqsil moddalarning murakkab yig‘indisidir. U tarixiy tuzilishga ega bir butun, doimo o‘zgarib turuvchi, o‘ziga xos tuzilishga va taraqqiyotga ega tizim, u tashqi muhitning ma’lum bir sharoitlariga moslashgan holda yashaydi.

Organizm – hujayralar, to‘qimalar, a‘zolar va suyuq moddalardan tuzilgan, uning tarkibiy qismlarini bir tomondan tomirlarda harakat qiluvchi suyuqlik (**humor**) bir-biriga bog‘lab tursa, ikkinchi tomondan nerv tizimi bir-biriga bog‘laydi va ularning faoliyatini tartibga solib idora etadi.

Hujayra – tirik organizmning elementar zarrachasi va organizm hayot faoliyatining asosi. Hayotning asosiy xususiyatlari: ko‘payish, moddalar almashinishi va boshqalar, shu hujayralar tarkibiga kiruvchi oqsillar ishtirokida bo‘ladi. Hujayralar orasida hujayralararo modda joylashgan bo‘lib, ular suyuq, liqildoq yoki zich holatdagi asosiy modda va turli tolalardan iborat. Hujayralar murakkab mikroskopik tuzilishga ega bo‘lib, uning kattaligi bir necha mikrondan 200 mkm gacha bo‘ladi. Har bir hujayra sitoplazma qobig‘i, sitoplazma va o‘zak (yadro)dan tashkil topgan. Hujayra haqidagi to‘liq ma’lumot gistologiya fanida beriladi.

To‘qimalar – kelib chiqishi, tuzilishi va faoliyati jihatidan bir xil bo‘lgan hujayra va hujayradan tashqari moddalarning tarixan tashkil topgan yig‘indisidan iborat. Organizmda 4 xil: epiteliy, biriktiruvchi, mushak va nerv to‘qima tafovut qilinadi.

1. Epiteliy to‘qima (**textus epithelialis**) bazal membranada yotgan hujayralar qatlamidan iborat bo‘lib, uning ostida yumshoq tolali biriktiruvchi to‘qima joylashgan. Bu hujayralar tana yuzasi (teri) va shilliq pardalarni qoplab organizmni tashqi muhitdan

ajratib himoya vazifasini bajaradi. Epiteliy ichki va tashqi sekretiya bezlarining bez to'qimasini ham hosil qiladi. Epiteliy bir qavatli va ko'p qavatli bo'ladi. Bir qavatli epiteliy shakl jihatidan silindrik, kubsimon va yassi turlarga bo'linadi.

2. Ichki muhit to'qimasi (tayanch – trofik va himoya to'qimalari, biriktiruvchi to'qima) mezenximadan hosil bo'lib, uning tarkibiga qon, limfa va biriktiruvchi to'qima kiradi.

Biriktiruvchi to'qima tuzilishi va faoliyati jihatidan turlicha bo'ladi. Ular hujayralar, kollagen, elastik va retikular tolalardan iborat hujayralararo modda va asosiy moddadan tashkil topgan. Biriktiruvchi to'qimaga xususiy biriktiruvchi to'qima, tog'ay va suyak to'qimalar kiradi.

Xususiy biriktiruvchi to'qima yumshoq va zich tolali biriktiruvchi to'qimaga bo'linadi. Biriktiruvchi to'qima tayanch, himoya va trofik (oziqlantiruvchi) vazifalarni bajaradi. Yumshoq biriktiruvchi to'qima fibroblastlardan tashkil topgan. U boshqa turdagi to'qimalarni bir-biriga bog'laydi, a'zolar tarkibidagi bo'shliqlarni to'ldiradi. Bu to'qima ko'proq qon tomirlar atrofida joylashadi. Yog' to'qima yumshoq tolali biriktiruvchi to'qima hujayralari sitoplazmasida yog' kiritmalari to'planishidan hosil bo'ladi. U teri ostida, ko'proq qorinparda ostida, charvida va buyrak atrofida hosil bo'ladi.

Zich biriktiruvchi to'qima shakllanmagan: ko'p sonli zich chashgan tolalar va ular o'rtasidagi oz sonli hujayra elementlaridan tashkil topgan (terining to'r qavati). Shakllangan zich biriktiruvchi to'qima tolalari (boylam va paylar) dasta shaklida ma'lum bir tartibda va yo'nalishda joylashishi bilan farq qiladi. Ular organizmda tayanch vazifasini bajaradi.

Tog'ay to'qima guruh bo'lib joylashgan 2–3 ta tog'ay hujayralari (xondrositlar) va gel shaklida joylashgan asosiy moddadan iborat. U gialin va elastik tog'aylarga bo'linadi. Gialin tog'ay xira shisha ko'rinishida bo'lib, tashqi tomondan tog'ay usti pardasi bilan qoplangan. Ular suyaklarning bo'g'im tog'aylarini, qovurg'alarning tog'ay qismi va nafas yo'llarining tog'ayini hosil qiladi.

Kollagen tolali tog'ay to'qimasining asosiy moddasida kollagen tolalar ko'p bo'lib, tog'ayning mustahkamligini ta'minlaydi. Ular bo'g'im ichi diski, menisklar va umurtqalararo diskning fibroz halqasini hosil qiladi. Elastik tog'ay to'qimaning asosiy moddasida ko'p sonli chatishgan elastik tolalar bo'lib, sariq rangga ega. Ular hiqildoq usti tog'ayi va quloq suprasi tog'ayini hosil qiladi.

Suyak to'qima o'zining mexanik xususiyatlari bilan farq qiladi. U ossein tolalari va noorganik tuzlari bo'lgan ohaklangan hujayralararo modda ichida joylashgan suyak hujayralaridan tashkil topgan. Suyak to'qima organizmdagi eng qattiq va pishiq to'qimadir.

3. Mushak to'qima (**textus muscularis**) odam organizmida harakatni vujudga keltiradi. U qisqaruvchi miofibrillardan tashkil topgan. Mushak to'qima silliq va ko'ndalang-targ'il mushaklarga bo'linadi.

Silliq mushak to'qima duksimon shakldagi hujayralardan tashkil topgan bo'lib, qon tomirlar va naysimon ichi bo'sh a'zolar (oshqozon, ichaklar va boshqa) devorida uchraydi. Silliq mushaklarning qisqarishi ixtiyordan tashqari bo'lib, ularni avtonom nerv tizimi innervatsiya qiladi.

Ko'ndalang-targ'il mushaklar skelet mushaklarini va ba'zi bir ichki a'zolar (til, halqum va qizilo'ngachning yuqori qismi) tarkibiga kiradi. Ular ko'p o'zakli murakkab tuzilishga ega bo'lgan ko'ndalang-targ'il mushak tolalaridan iborat. Ularning qisqarishi odam ixtiyori bilan boshqariladi.

4. Nerv to'qima (**textus nervosus**) nerv hujayralari va neyrogliyadan iborat. Nerv hujayrasi tanasining (uzun **neyrit** yoki **akson**) va qisqa (**dentrit**) shoxlari bor. Akson bo'ylab nerv impulslari ishchi a'zolariga yo'naladi. Dendritlar uchlari ta'sirotni qabul qilib, hujayra tanasiga o'tkazib beradi.

A'zo va a'zolar tizimi

A'zolar (**organon** – qurol degani) organizmning ajralmas bir qismi bo'lib, ular ma'lum bir shaklga ega va ma'lum bir vazifani bajaradi, shuningdek, gavnani tashqi muhitga moslashtiradi. A'zolar organizmning evolutsion rivojlanish jarayonida mavjud muhitga

moslashgan holda saqlanishga, ko'payish va hayot kechirishga moslashib rivojlanadi. A'zolar organizmdan tashqarida hayot kechira olmaydi.

A'zolarning tuzilishi va vazifalari bir-biriga uzviy bog'liq. Shuning uchun a'zolarning tuzilishi va shaklining o'zgarishi ularning faoliyatiga va aksincha faoliyatini o'zgarishi a'zolar hajmi va tuzilishiga ta'sir etadi. Bundan tashqari, a'zolarning tuzilishi, shakli va vazni odam jinsi va yoshiga qarab o'zgarib boradi.

A'zolar, odatda, bir necha to'qimadan iborat bo'lib, ulardan bittasi ko'proq bo'ladi va a'zoning tuzilishi va faoliyatini belgilaydi. Masalan, skelet mushagi faqat ko'ndalang-targ'il mushak to'qimadan iborat bo'lmay, uning tarkibida turli xil biriktiruvchi to'qima (fibroz va elastik tolalar), nerv to'qimasi, qon tomirlarni hosil qiluvchi endoteliy va silliq mushak tolalaridan iborat bo'ladi. Ammo ko'ndalang-targ'il mushak to'qimasi ko'p bo'lib, mushakning tuzilishi va faoliyatini (qisqarish) ta'minlaydi.

Odam organizmida quyidagi a'zolar tafovut qilinadi:

1.Organizmda moddalar almashinuvini ta'minlovchi a'zolar. Bular vositasida organizmga oziqa moddalar va kislorod qabul qilinadi, ishlanib bo'lgan va organizmda moddalar almashinuvi natijasida hosil bo'lgan chiqindi moddalar tashqariga chiqarib yuboriladi.

2.Ko'payish yoki jinsiy a'zolar.

3.Qon aylanish va limfa tizimi a'zolari. Bu a'zolar qabul qilingan oziqa moddalar va kislorodni tananing barcha to'qimasiga yetkazib beradi va modda almashinuvida hosil bo'lgan keraksiz moddalarni ajratuv a'zolariga olib boradi.

4.Endokrin (ichki sekretiya) a'zolar organizmdagi barcha kimyoviy o'zgarishlarni tartibga solib turadi. Bu a'zolar ishlab chiqargan gormon qon orqali organizmga tarqalib, boshqa a'zolar faoliyatini boshqarib turadi.

5.Organizmni tashqi muhitga harakat vositasida moslovchi a'zolar: suyaklar, bo'g'imlar va mushaklar.

6. Sezgi a'zolari tashqi va ichki muhitdan keladigan ta'sirotlarni qabul qiladi.

7. Nerv tizimi a'zolari organizmda turli a'zolari bir-biriga bog'lab, ularning faoliyatini idora etadi.

Organizmda butun bir vazifani birgalikda bajaruvchi a'zolar o'zaro birlashib, a'zolar tizimini hosil qiladi. Odam organizmida quyidagi a'zolar tizimi tafovut qilinadi:

1. Tayanch-harakat a'zolar tizimi:

a) nofaol (suyaklar va ularning birlashmalari);

b) faol qismlar (mushaklar tizimi) dan iborat.

2. Ichki a'zolar tizimi esa o'z navbatida:

a) hazm a'zolari tizimi;

b) nafas a'zolari tizimi;

d) siydik ajratish a'zolari tizimi;

e) ko'payish yoki jinsiy a'zolar tizimidan iborat.

Siydik ajratish va jinsiy a'zolarining faoliyati turlicha bo'lgani bilan ularning rivojlanishi o'zaro bog'langanligi uchun ular bitta siydik - tanosil a'zolari tizimiga birlashtiriladi.

3. Ichki sekretiya bezlari tizimi.

4. Yurak-qon tomirlar va limfa tomirlar tizimi.

5. Nerv tizimi – bosh miya, orqa miya va ulardan chiquvchi nervlardan iborat.

6. Sezgi a'zolari tizimi tarkibiga ko'rish, eshitish, hid sezuv, ta'm sezuv, og'riq va harorat sezgisi a'zosi – teri kiradi.

XUSUSIY QISM

TAYANCH-HARAKAT A'ZOLARI TIZIMI

Odam organizmining asosiy vazifalaridan biri uning harakat qilish qobiliyatidir. Bu harakat suyaklar va mushaklar ishtirokida ro'y beradi. Tayanch-harakat apparati faol harakatchan qism – mushaklar va nafaol qism – suyaklar hamda ularning o'zaro qo'shilishidan iborat. Tayanch - harakat a'zolar tizimi organizmning ko'p qismi (gavdaning umumiy og'irligini 72,5 %) ni tashkil qiladi.

OSTEOLOGIYA – SUYAKLAR HAQIDAGI ILM

Umumiy ma'lumotlar

Osteologiya – suyaklarning tuzilishini o'rganadi. Organizmning qattiq asosini hosil qiluvchi suyaklar majmui skeletdir. Skelet (**skeleton**, grekcha – **skeletos**) quritilgan degan so'zdan olingan. U 200 dan ortiq alohida suyakdan iborat. Skeletning og'irligi 5 – 6 kg bo'lib, erkaklarda u gavda umumiy og'irligining 10 % ini, ayollarda 8,5 % ini tashkil qiladi.

Skeletni ikki qism: o'q skeleti va o'siqcha skeletiga bo'lish mumkin. O'q skeleti kalla suyaklari, umurtqa pog'onasi, qovurg'alar va to'sh suyagidan iborat bo'lsa, o'siqcha skeleti qo'l va oyoq suyaklaridan tashkil topgan (2-rasm).

Skelet tayanch-harakat, himoya va biologik vazifalarni bajaradi.

1. Tayanch vazifasi yumshoq to'qima va a'zolarining skeletning ayrim qismlariga birikib turishi natijasida vujudga keladi.

2. Harakat vazifasi skeletni tashkil qilib turgan suyaklarning har xil richag hosil qilib, bo'g'im orqali birlashishi va nerv tizimi yordamida mushaklar qisqarishi bilan namoyon bo'ladi.

3. Himoya qilish vazifasi skeletning alohida qismlaridan vujudga kelgan bo'shliqlar orqali bajariladi. Masalan, umurtqa kanali orqa miyani, kalla suyaklari bosh miyani, ko'krak qafasi o'pka va yurakni tashqi ta'sirlardan saqlab turadi.

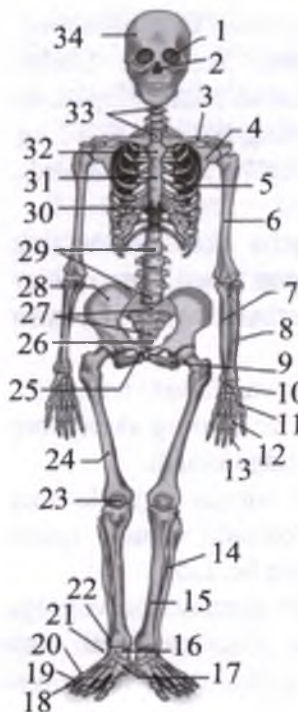
4. Biologik vazifasi suyaklar tarkibida ko'p miqdorda mineral modda almashinuvida ishtirok etuvchi kalsiy, fosfor, magniy va boshqa elementlar bor. Bundan tashqari, suyaklarning epifizlarida joylashgan qizil ilik organizmda biologik himoya vazifasini bajaradigan qon elementlarini ishlab chiqaradi. Skeletda bosh, tana, qo'l va oyoq qismlari tafovut qilinadi.

Suyaklarning tasniflanishi

Suyaklar tuzilishi, rivojlanishi va vazifalariga ko'ra quyidagicha tasniflanadi (3-rasm).

1. Naysimon suyaklar ikki guruhga bo'linadi:

- a) uzun naysimon suyaklar (yelka, bilak, son va boldir suyaklari);
- b) kalta naysimon suyaklar (qo'l - oyoq kafti va barmoq suyaklari).



2-rasm. Odam skeleti. Old tomondan

ko'rinishi: 1—ko'z kosasi; 2—burun bo'shlig'i; 3—o'mrov suyagi; 4—kurak suyagi; 5—qovurg'a; 6—yelka suyagi; 7—tirsak suyagi; 8—bilak suyagi; 9—quymich suyagi; 10—qo'l kafti usti sohasi suyagi; 11—qo'l kafti suyagi; 12—proksimal falanga; 13—distal falanga; 14,22—kichik boldir suyagi; 15—katta boldir suyagi; 16—oshiq suyak; 17—qayiqsimon suyak; 18—distal falanga; 19—o'rta falanga; 20—proksimal falanga; 21—kubsimon suyak; 23—tizza qopqog'i; 24—son suyagi; 25—qov suyagi; 26—dum suyagi; 27—dumg'aza suyagi; 28—yonbosh suyagi; 29—bel umurtqalari; 30—xanjarsimon o'siqcha; 31—to'sh suyagi tanasi; 32—to'sh suyagi dastasi; 33—bo'yin umurtqalari; 34—kalla suyagi.

Naysimon suyaklar richag harakatini bajarib, tayanch va mudofaa vazifasini bajaradi. Naysimon suyaklarning o'rta

qismi tanasi – diafizi (**diaphysis**) silindr yoki uchburchak shaklida bo'ladi. Naysimon suyaklarning tanasida ilik bo'shlig'i bor. Ularning kengaygan uchi epifiz (**epiphysis**) deb ataladi. Unda qo'shni suyak bilan birlashuvchi bo'g'im yuzasi (**facies articularis**) bo'lib, u bo'g'im tog'ayi bilan qoplangan. Epifiz asosan g'ovak moddadan tuzilgan, ustidan yupqa zich modda qoplab turadi.

Suyakning g'ovak moddasi sohasida uni hosil qiluvchi suyak to'sinlari orasida bolalar va kattalarda qizil ilik joylashgan.

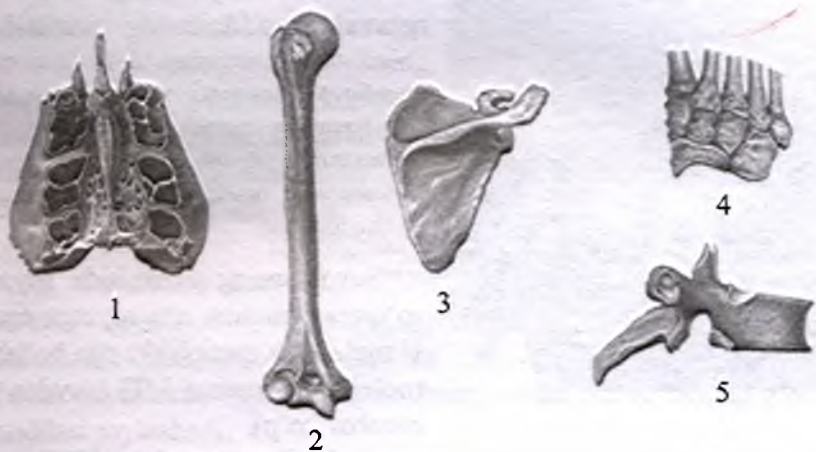
Diafizning epifizga o'tish joyi *metafiz* (**metaphysis**) deyiladi. Bu sohada zich modda yupqalashib kamayib boradi; metafiz g'ovak tuzilishga ega.

2. G'ovak suyaklar ham ikki guruhga bo'linadi:

a) uzun g'ovak suyaklarga to'sh suyagi va qovurg'alar;

b) kalta g'ovak suyaklarga qo'l - oyoq kaft usti soha suyaklari kiradi. Ular ko'p qirrali shaklga ega bo'lib, asosan, g'ovak moddadan tuzilgan bo'lib, yupqa zich modda qatlami bilan qoplangan.

3. Yassi suyaklar himoya vazifasini bajarib, tana bo'shliqlarini hosil qilishda ishtirok etadi (kalla gumbazi, chanoq va kurak suyaklari).



3-rasm. **Suyaklarning turlari:** 1–havo saqlovchi suyak; 2–uzun naysimon suyak; 3–yassi suyak; 4–g'ovak suyaklar; 5–aralash suyak.

Bu suyaklar: tashqi zich qatlam (**lamina externa**) va ichki zich qatlam (**lamina interna**) o'rtasida joylashgan mayda katakchali g'ovak moddadan (**diploe**) tashkil topgan.

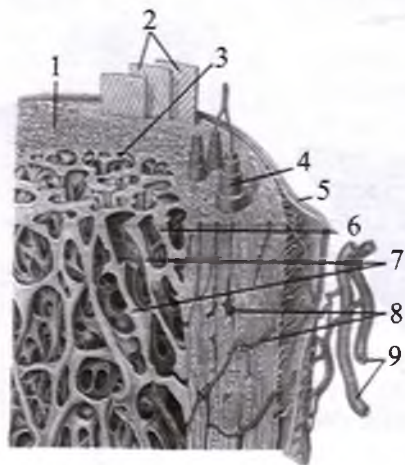
4. Aralash suyaklar turli xil tuzilishga ega qismlardan iborat.

Umurtqaning tanasi tuzilishi jihatidan g'ovak suyaklarga, ravog'i va o'siqchalari yassi suyaklarga kiradi.

5. Havo saqlovchi suyaklar tanasida shilliq parda bilan qoplangan havo bilan to'la bo'shliq bo'ladi. Ularga kallaning peshona, ponasimon, yuqori jag' va g'alvirsimon suyaklari kiradi.

Har bir suyakning yuzasida mushaklar, ularning paylari, fassiya, boylamlar boshlanadigan va birikadigan hosilalar bo'ladi. Ularni *apofizlar* (**apophysis**) deb ataladi.

Bularga do'mboq (**tuber**), do'mboqcha (**tuberculum**), qirra (**crista**) va o'siqcha (**processus**) kiradi. Suyakning yuzalari o'zaro chekkalar (**margo**) bilan chegaralanadi. Ba'zi bir suyakda nerv va qon tomirlar yotgan joylarda egatchalar (**sulcus**) yuzaga keladi. Suyakning ichki yuzasida, uning ichiga kiruvchi oziqlantirish teshigi (**foramen nutricium**) bo'ladi.



4-rasm. **Suyakning zich va g'ovak moddasining nuzilishi:**

1-substantia compactae; 2-laminae circumferen- tales externae; 3-laminae circumferentales internaе; 4-osteon; 5-periosteum; 6-substantia spongiosa; 7-trabeculae ossei; 8-canalіs nutricius; 9-qon tomirlar.

Suyaklarning tuzilishida suyak to'qimasi muhim ahamiyatga ega. U metalldek qattqlikka ega bo'lib, molekular massasi 1,93 (suvdan 2 barobar ko'p).

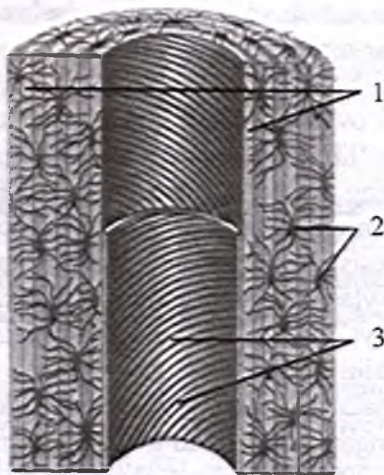
Tirik suyak to'qimada yoki yangi ajratilgan suyakda 50% suv, 28,15% organik moddalar, jumladan 15,75% yog' va 21, 85% noorganik moddalar bor. Yog'sizlantirib quritilgan suyakning 1/3

qismini organik moddalar (ossein, xitin va muguz modda), 2/3 qismini esa noorganik moddalar (kalsiy tuzlari, ayniqsa ohak orta fosfati – 51,04%, kremniy va boshqa moddalar) tashkil qiladi. Noorganik moddalar yoki mineral tuzlar suyakni qattiq va pishiq qilsa, organik moddalar uning elastikligini ta'minlaydi. Agar suyak kuchli kislotaga solinsa, mineral tuzlar erib, ossein moddasi qoladi, bunda suyak qattiqligini yo'qotib elastik holiga keladi. Agar suyakni temir o'qqa o'rnatib yoqsak, organik moddalar yonib ketadi va suyakning elastikligi yo'qoladi, bunday suyak tezda kulga aylanadi. Bularndan tashqari, suyaklar tarkibida vitaminlar (A, D, C) ham bo'ladi. Agar D vitamini yetishmasa suyakning mineral tarkibi buzilib, raxit kasalligi kelib chiqadi. A vitamini yetishmasa suyaklar yo'g'onlashib, suyak bo'shliqlari va kanalchalari kattalashib ketadi.

Suyakning tarkibiy birligi osteonni (4-;5-rasmlar) osteon plastinkalari (qatlamlari) va kanalchalari hosil qiladi.

5-rasm. Osteonning tuzilishi:

1—osteon qatlamlari; 2—suyak hujayralari;
3—markaziy kanal.



Osteon kanalchalaridan qon tomir va nerv tolalari o'tadi. Uning atrofini zich suyak qatlami (kompakt modda) o'ragan. Osteon qatlamlari orasini oraliq moddalar to'latib turadi, ular qattiq, ichida kollagen tolalari bor oqsil moddalardan iborat. Suyakning tashqi kompakt qavati naysimon suyaklarning diafizlarida qalin, epifizlari, yassi va g'ovak suyaklarda yupqa bo'ladi. Uning ostida esa suyakning g'ovak moddasi joylashadi.

Naysimon suyaklarning diafizlarida ilik bo'shlig'i (**cavitas medullaris**) bor. Suyakning tashqi yuzasi suyak usti pardasi (**periosteum**) bilan qoplangan. Suyak usti pardasi yupqa pishiq

biriktiruvchi to'qimadan iborat. U suyak ichiga kiruvchi tolalar vositasida suyakka yopishib turadi. Suyak usti pardasi ikki: tashqi tolali fibroz to'qima qavati va qon tomir hamda nervlarga boy bo'lgan suyak hosil qiluvchi (kambial) ichki qavatlardan iborat. Uning kambial qavati suyakka tegib turadi va yosh suyak hujayralarini hosil qilib, suyakning o'sishida ahamiyatga ega. Suyakning ichida suyak iligi bo'shlig'ida va g'ovak modda katakchalarida suyak iligi bo'ladi. Homila davrida va erta bolalik davrida barcha suyaklarda suyakning qizil iligi (**medulla ossium rubro**) bo'lib, qon ishlab chiqarish va himoya vazifasini bajaradi. Katta odamda yassi suyaklarning g'ovak moddasida, g'ovak suyaklarda va naysimon suyaklarning epifizlarida qizil ilik, uzun naysimon suyaklarning suyak iligi kanalida suyakning sariq iligi (**medulla ossium flava**) bo'ladi.

Suyaklarning rentgenoatomiyasi. Mo'tadil rentgenogrammada suyaklar tasviri noorganik moddalar hisobiga hosil bo'ladi. Suyak moddasining asosini suyak to'sinlari hosil qilib, zich va go'vak moddada ular bir xil joylashmaydi. Zich moddada suyak to'sinlari bir-biriga parallel yo'nalgan qatlamlar shaklida bo'lib, ular orasidagi bo'shliq uncha bilinmagani uchun yaxlit gomogen soya beradi. G'ovak moddada suyak to'sinlari turli yo'nalishda o'zaro kesishgan bo'lib, to'rsimon ko'rinishni hosil qiladi. Zich va g'ovak moddalarining nisbati suyaklarning shakli va faoliyatiga bog'liq bo'ladi. Rentgenogrammada g'ovak modda suyak to'sinlariga mos ravishda o'zaro kesishgan chiziqlar yo'nalgan katakchalar kabi soya beradi. Chekkada joylashgan zich qatlam ingichka hoshiya ko'rinishidagi tekis quyuq soya beradi. Rentgenogrammalarda suyak to'sinlari qancha zich va qalin bo'lsa, chiziqlar shuncha quyuq, suyak iligi bilan to'la katakchalar esa qoramtir qismlar shaklida ko'rinadi. Zich modda aniq ko'ringan, uzluksiz to'g'ri gomogen tasmasimon soya shaklida ko'rinadi.

Yangi tug'ilgan chaqaloq skeleti 270 ta alohida suyakdan iborat. Ularning 172 tasi tana va kalla sohasida, 98 tasi qo'l va oyoqlarda bo'ladi. Yangi tug'ilgan chaqaloqning suyaklari yirik tolali suyak to'qimasidan iborat bo'lib, asosiy moddasi tartibsiz joylashgan. Suyak tola dastalari har tomonga yo'nalib, uni o'ragan biriktiruvchi to'qimaga birikkan. Suyakning asosiy qismi g'ovak moddadan iborat. Zich suyak modda kam rivojlangan bo'lib, suyak chetida

yupqa qavatni hosil qiladi. G'ovak moddada qizil ilik bo'lib, unda qonning barcha hujayralari hosil bo'ladi. Yosh bola suyagi tarkibida mineral tuzlar kam, suv va qon tomirlar ko'p.

Bola hayotining dastlabki 6 yilida yirik tolali suyak qatlamli suyak bilan almashinadi va osteonlar hosil bo'ladi. Ular konsentrik joylashgan bir necha qavat suyak qatlamlaridan iborat. Har bir osteonning ichida nay bo'lib, unda qon tomirlar va nervlar bor. Suyak ichidagi g'ovak modda qisman yemirilib, suyak iligi bo'shlig'i paydo bo'ladi. Suyakning qizil iligi yog' to'planishi bilan asta-sekin suyakning sariq iligiga aylanadi. Yosh suyakning zichligi kam, g'ovak moddasi yaxshi takomillashmagan. Shuning uchun yosh bolalar suyagi uncha qattiq bo'lmay, pishiq va bukiluvchan; qon tomirlarning ko'pligi suyaklarning oziqlanishi uchun sharoit yaratib beribgina qolmay, har xil yallig'lanish jarayonlarining tez tarqalishiga ham sabab bo'ladi. Suyak usti pardasi yosh bolalarda qalin, uning ichki qavatini yaxshi takomillashgan.

8 – 9 yoshlarda suyak qirralari va mushak do'mboqchalarida ikkilamchi suyaklanish nuqtalari paydo bo'la boshlaydi. Balog'at davrida esa suyaklarning ayrim qismlari o'zaro qo'shiladi.

Suyaklarning taraqqiyoti

Homila taraqqiyoti davrida suyak to'qima boshqa to'qimalarga nisbatan kechroq, prenatal taraqqiyotning ikkinchi oyi o'rtalarida mezenximadan vujudga kelgan alohida hujayralar – osteoblastlardan paydo bo'ladi. Bu osteoblastlar tayanch vazifasini bajaradigan oraliq suyak moddalarini ishlab chiqaradi.

Suyaklar taraqqiyot davrida bir xil rivojlanmaydi. Ularning ma'lum birlari: kallaning gumbaz va yuz qismi suyaklari biriktiruvchi to'qimadan suyakka aylanadi va ikki bosqichni o'tadi. Bularni birlamchi suyaklar deb ataladi. Boshqa suyaklar esa tog'aydan taraqqiy etadi yoki uch bosqichni (parda, tog'ay va suyak) o'tadi, ularni ikkilamchi suyaklar deyiladi.

Suyaklanish jarayoni to'rt turga bo'linadi:

1. **Endesmal** suyaklanish turida birlamchi suyaklar vujudga keladi. Bunda yosh biriktiruvchi to'qimaning markazida suyaklanish

markazi (**centrum ossificationis**) hosil bo'ladi. Suyaklanish markazi yosh suyak hujayralari – osteoblastlardan iborat bo'ladi. Osteoblastlar zo'r berib ko'payadi va suyaklanish markazi har tomonga qarab nur shaklida qator-qator bo'lib tarqaydi. Osteoblastlar hujayralararo modda ishlab chiqaradi, keyinchalik unda kalsiy tuzlari to'planadi. Osteoblastlar esa suyak modda ichida joylashib, suyak hujayralari (**osteotsitlarga**) aylanadi. Biriktiruvchi to'qimaning yuza qavati suyak usti pardasiga aylanadi va yosh suyakning ustini qoplaydi. Suyak usti pardasi hisobiga suyak qalinlashadi.

2.**Perixondral** suyaklanish. Bunda homila hayotining 8-haftasida mezenxima to'qimalardan kelgusida hosil bo'ladigan suyaklar shakli paydo bo'ladi va gialin tog'ayga aylanadi. Tog'ayni tashqi tomondan qoplagan tog'ay usti pardasining ichki qavati yosh suyak hujayralari – osteoblastlarni hosil qiladi. Bu osteoblastlar ko'payib, suyak qatlamini hosil qiladi va asta-sekin tog'ay to'qimaning o'rmini egallab, suyakning zich (kompakt) moddasiga aylanadi.

3.Tog'ay suyaklanib bo'lganidan keyin tog'ay usti pardasi suyak usti pardasiga aylanadi. Keyingi davrlarda suyaklarning eniga o'sishi (yo'g'onlashishi) ana shu suyak usti pardasi hisobiga bo'ladi va suyaklanishning bu turi **periostal** suyaklanish deb ataladi.

4.**Endoxondral** suyaklanish togaylar ichida tog'ay usti pardasi ishtirokida bo'ladi. Tog'ay usti pardasidan tog'ay ichiga qon tomirlar bilan birga kirgan biriktiruvchi to'qimadan osteoblastlar hosil bo'ladi. Bu osteoblastlardan paydo bo'lgan suyaklanish nuqtasi tashqariga qarab o'sib, suyakning g'ovak moddasini hosil qiladi. Bu tur suyaklanishda tog'aylar to'g'ridan-to'g'ri suyak moddasiga aylanmaydi, balki yemirilgan tog'ay moddasi o'rnida paydo bo'ladi.

Naysimon suyaklarning birinchi suyaklanish markazi homila hayotining ikkinchi oyida suyakning tanasida paydo bo'ladi. Suyak diafizi bir-biriga yaqin joylashgan ikki qatlamli zich suyak moddasidan tuzilgan: tashqi qatlam po'stloq modda perixondral yo'l bilan rivojlanadi. Po'stloq moddaning qon tomirlari ham periostdan tarqaladi. Ichki qatlam endoxondral yo'l bilan taraqqiy etadi va suyak iligi qon tomirlari orqali oziqlanadi. Diafiz organizmda tayanch va himoya vazifasini bajaradi. Bu vaqtda suyakning uchi (epifizi)

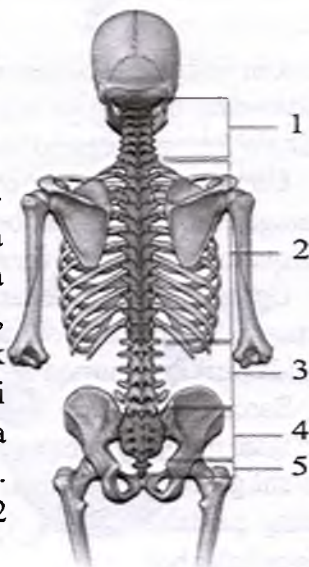
tog'ayligicha qoladi. Suyaklanish nuqtasi pastki epifizida ilgariroq, yuqori epifizida esa 2 yoshdan keyin paydo bo'ladi. Epifizlar ichida qizil ilik bo'lgan g'ovak moddadan tuzilgan bo'lib, endoxondral yo'l bilan suyaklanadi. Bulardan tashqari, bolalar, o'smirlar va kattalarda ikkilamchi suyaklanish nuqtalari paydo bo'lib, ulardan suyaklarni boylamlar va mushaklar birikadigan qismlari (apofizlari) suyaklanadi. Suyakning rivojlanish davrida yangi osteonlarning paydo bo'lishi, eski osteonlarning so'rilib ketishi bilan bir vaqtda kechadi. Osteoklast hujayralari suyak diafizining endoxondral qismini yemiradi va ilik bo'shlig'i paydo boladi. Ikkinchi tomondan periostning ichki qavatidagi osteoblastlar yangi suyak tuzilishini boshlaydi, bir qavat ustiga ikkinchi qavat taxlanishi natijasida suyak eniga o'sadi.

Tana skeleti

Tana skeleti umurtqa pog'onasi (**columna vertebralis**) va ko'krak qafasi (**cavea thoracis**) dan iborat. Umurtqa pog'onasi 33 – 34 ta (7 ta bo'yin, 12 ta ko'krak, 5 ta bel, 5 ta dumg'aza va 3 – 5 ta dum) umurtqalardan hosil bo'lgan (6-rasm).

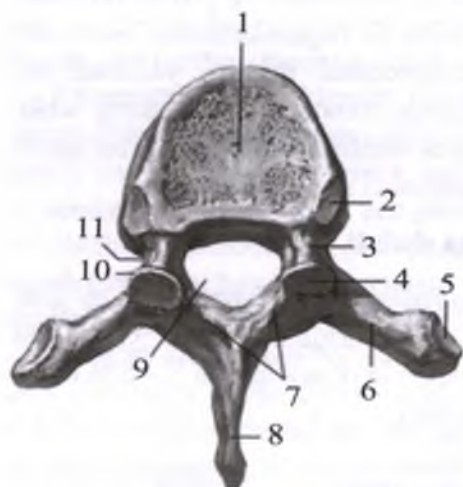
6-rasm. Umurtqa pog'onasining qismlari: 1–bo'yin qismi; 2–ko'krak qismi; 3–bel qismi; 4–dumg'aza qismi; 5–dum qismi.

Umurtqa pog'onasining o'rtacha uzunligi erkaklarda 73 –75 sm, ayollarda esa 69 – 71 sm bo'ladi. Odamning umurtqa pog'onasi tana uchun o'q skeleti bo'lib, tayanch vazifasini bajaradi, shuningdek umurtqa kanalida joylashgan orqa miyani muhofaza qilib turadi va tana hamda kallaning harakatida faol qatnashadi. Ko'krak qafasi 12 ta ko'krak umurtqasi, 12 juft qovurg'a va to'sh suyagidan iborat.



Umurtqalar umurtqa pog'onasining qaysi qismida joylashganidan qat'iy nazar umumiy tuzilishga ega. Umurtqalarning soni va o'ziga xos xususiyatlari ularni tananing qaysi sohasida joylashishiga qarab o'zgarib turadi.

Umurtqa (vertebra) umurtqa tanasi (**corpus vertebrae**) va umurtqa ravog'idan (**arcus vertebrae**) iborat (7-rasm).



7-rasm. Umurtqa. Ust tomondan ko'rinishi: 1—corpus vertebrae; 2—fovea costalis superior; 3,11—pedunculus arcus vertebrae; 4—facies articularis superior; 5—fovea costalis processus transversus; 6—processus transversus; 7—arcus vertebrae; 8—processus spinosus; 9—foramen vertebrale; 10—processus articularis superior.

Umurtqa tanasi oldinga qaragan bo'lib, asosiy og'irlikni ko'tarib, tayanch vazifasini bajaradi va umurtqalararo disklar vositasida birlashadi. Umurtqa tanasi o'lchami pastga tomon gavdaning og'irligiga qarab kattalashib boradi va bel sohasida eng katta o'lchamga ega bo'ladi.

Umurtqa tanasining oldingi yuzasi qavariq, umurtqa ravog'iga qaragan orqa yuzasi esa bukilgan bo'lib, unda qon tomirlar o'tadigan oziqlantiruvchi teshigi (**foramen nutricium**) bor.

Umurtqa ravog'i tananing orqasida joylashib, tana bilan ikkita umurtqa ravog'ining oyoqchasi (**pedunculus arcus vertebrae**) vositasida birikib, umurtqa teshigini (**foramen vertebrale**) hosil qiladi.

Barcha umurtqa teshiklarining o'zaro qo'shilishidan hosil bo'lgan umurtqa kanali (**canalis vertebralis**) yuqorida kalla suyagi bo'shlig'i bilan qo'shiladi. Umurtqa kanalining ichida orqa miya va uning pardalari yotadi. Umurtqa ravog'ida mushaklar birikadigan o'siqchalar bor.

Orqada o'rta chiziqdan toq o'tkir qirrali o'siqcha (**processus spinosus**) chiqadi.

Frontal sathda yon tomonga yo'nalgan juft ko'ndalang o'siqcha (**processus transversus**) joylashgan. Umurtqa ravog'ining tanaga yaqin qismida yuqoriga yo'nalgan ustki bo'g'im o'siqchasi (**processus articularis superior**) va pastga yo'nalgan pastki bo'g'im o'siqchasi (**processus articularis inferior**) joylashadi. Ularning har birida ustki va ostki bo'g'im yuzalari (**facies articularis superior et inferior**) bo'lib, qo'shni umurtqalar bilan bo'g'im hosil qiladi.

Ustki va pastki bo'g'im o'siqchalarining asosi bilan umurtqa tanasi o'rtasida umurtqaning ustki va pastki kemtigi (**incisura vertebralis superior et inferior**) bor. Umurtqaning pastki kemtigi nisbatan chuqurroq bo'ladi.

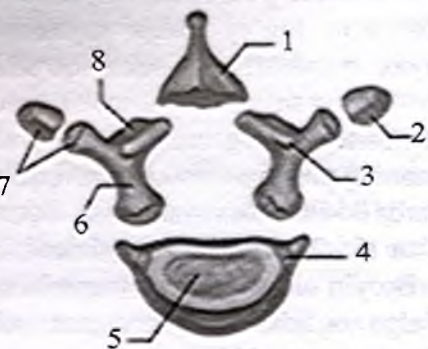
Umurtqalar o'zaro birlashganida umurtqaning ustki va pastki kemtiklari o'ng va chap tomonda umurtqalararo teshikni (**foramen intervertebrale**) hosil qiladi. Bu teshiklar orqali orqa miya nervlari va qon tomirlar o'tadi.

Yangi tug'ilgan chaqaloqning 3 – 7 bo'yin, ko'krak va bel umurtqalari shakl jihatdan kattalarnikiga o'xshaydi. Ammo ko'p qismi tog'aydan iborat. Ularning ravog'ida joylashgan suyaklanish nuqtalari o'zaro tog'ay qatlamlar vositasida ajrab turadi (8-rasm).

Emizikli davrda umurtqa tanasi va ravog'idagi suyaklanish nuqtalari kattalashadi. Bola hayotining birinchi ikki yilida har bir yarim ravoqlar suyaklanadi va bo'g'im o'siqchalari hosil bo'ladi.

8-rasm. Yangi tug'ilgan chaqaloq ko'krak umurtqasining qismlari.

1-processus spinosus;
2-fovea costalis processus transversus;
3-processus articularis superior;
4-fovea costalis superior;
5-corporus vertebrae;
6-pediculus arcus vertebrae;
7-processus transversus;
8-lamina arcus vertebrae.



Uch yoshda yarim ravoqlar o'zaro birikib, o'tkir qirrali o'siqchani hosil qiladi va umurtqa kanalining orqa tomoni yopiladi. Bu birikish 3-bo'yin umurtqasi sohasidan to 4-bel umurtqasigacha ketma-ket bo'ladi. 3-7 yoshlarda umurtqa ravoqlari tanasi bilan yuqoridagi ketma-ketlikda qo'shiladi va umurtqa kanali o'sishdan to'xtaydi.

16 – 17 yoshlarda umurtqalar umuman suyaklanib bo'ladi, ammo ko'ndalang, bo'g'im, o'tkir qirrali o'siqchalarning uchlarida va tananing pastki va ustki yuzasi qirralaridan tog'ay to'qimasi bo'lib, ularda ikkilamchi suyaklanish nuqtalari paydo bo'ladi. Ular umurtqa bilan 18 – 20 yoshlarda qo'shiladi.

Rentgenoanatomiyasi. To'g'ri rentgenogrammada umurtqalarning tanasi aniq chegarali to'rtburchakli soya ko'rinishida ko'rinadi. Ularning ustki va pastki chekkalari tekis. Rentgenogrammada umurtqalar g'ovak moddasining tarkibi, asosan, ko'ndalang o'siqlari, kamroq o'tkir qirrali va bo'g'im o'siqlari ko'rinadi.

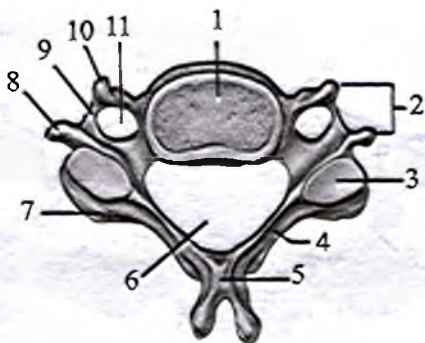
Yoshga qarab umurtqalarni tanasining shakli va umurtqalararo yoriqlari o'lchami o'zgarib boradi. To'g'ri rentgenogrammada yangi tug'ilgan chaqaloq umurtqasining tanasi oval shaklga ega bo'lib, uning markazida suyak nuqtasi aniq ko'rinadi.

Yana ikkita suyak nuqtasi ravoqlarda joylashgan. Umurtqalar o'rtasidagi oraliq keng bo'lib, balandligi umurtqa tanasining balandligiga teng. Umurtqa tanasining ustki va pastki yuzalari biroz ko'tarilgan aniq chiziqli shakldadir. Yon tomon rentgenogrammada uch yoshdan so'ng umurtqalar tanasining yumaloq ustki va pastki chekkalarida pog'onali va yumaloq botiqliklar paydo bo'ladi. 7-9 yoshlarda tog'ay halqa suyaklana boshlaydi. 12-15 yoshlarda suyak nuqtalari asta-sekin qo'shib, suyak halqa hosil bo'ladi. 16 – 17 yoshlarda umurtqalar umuman suyaklanib bo'ladi, ammo ko'ndalang, bo'g'im, o'tkir qirrali o'siqchalarning uchlarida va tananing pastki va ustki yuzasi qirralaridan tog'ay to'qimasi bo'lib, ularda ikkilamchi suyaklanish nuqtalari paydo bo'ladi. Ular umurtqa bilan 18 –20 yoshlarda qo'shiladi.

Bo'yin umurtqalari (vertebrae cervicales) 7 dona (9-rasm). Ularga og'irlik kam tushgani uchun tanasi nisbatan kichik va ellipssimon shaklda bo'ladi.

9-rasm. Bo'yin umurtqasi.

Ust tomondan ko'rinishi: 1—corpus vertebrae; 2—processus transversus; 3—facies articularis superior; 4—arcus vertebrae; 5—processus spinosus; 6—foramen vertebrale; 7—processus articularis superior; 8—tuberculum posterius; 9—sulcus nervi spinalis; 10—tuberculum anterius; 11—foramen transversarium.



Bo'yin umurtqalari tanasi III umurtqadan VII ga qarab kattalashib boradi. Ularning ustki va pastki yuzalari egarsimon bukilgan. Umurtqa teshigi esa katta uchburchak shaklida bo'ladi.

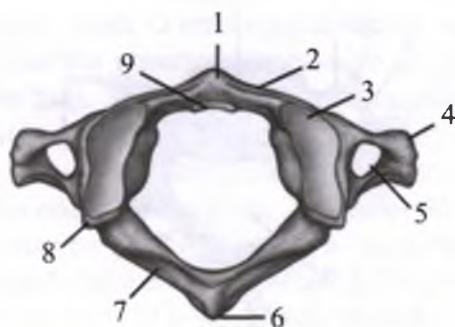
Bo'yin umurtqalarining bo'g'im o'siqchalari qisqa. Ularning ustki bo'g'im yuzasi orqaga va yuqoriga, ostki bo'g'im yuzasi esa oldinga va pastga qaragan bo'ladi.

II – VI bo'yin umurtqalarining o'tkir qirrali o'siqchalarining uchi ayri shaklida tugaydi. VII bo'yin umurtqasining o'tkir qirrali o'siqchasi boshqa bo'yin umurtqalariga nisbatan uzun va yo'g'on bo'lib, tirik odamda teri ostida bilinib turadi. Shuning uchun bu umurtqani *bo'rtib turuvchi umurtqa (vertebra prominens)* deyiladi.

I va II bo'yin umurtqalari boshqa bo'yin umurtqalaridan tuzilishi jihatidan farq qiladi, chunki ular bosh harakatini ta'minlaydi.

I bo'yin umurtqasi atlantning (**atlas**) (10-rasm) tanasi taraqqiyot davrida II bo'yin umurtqasiga tish hosil qilib birikib ketadi.

Natijada uning tanasi o'rnida atlantning oldingi ravog'i (**arcus anterior atlantis**) hosil bo'ladi va umurtqa teshigi kengayadi. Atlantning oldingi ravog'ining old yuzasida oldingi do'mboqcha (**tuberculum anterius**), ichki tomonida II umurtqa tishi bilan bo'g'im hosil qiladigan tish chuqurchasi (**fovea dentis**) bor. Atlantning orqa ravog'ining (**arcus posterior atlantis**) orqa yuzasida orqa do'mboqcha (**tuberculum posterius**) bor. Atlantning oldingi va orqa ravohlari o'zaro yon massasi (**massa lateralis atlantis**) vositasida birikadi.



10-rasm. I-bo'yin umurtqasi. Ust tomondan ko'ri-nishi: 1-tuberculum antorius; 2-arcus anterior atlantis; 3-facies articularis superior; 4-processus transversus; 5-foramen transversarium; 6-tuberculum posterius; 7-arcus posterior atlantis; 8-massa lateralis atlantis; 9-fovea dentis.

Yon massalarning ustida joylashgan ustki bo'g'im yuzasi (**facies articularis superior**) oval shaklda, ensa suyagining do'ngi bilan bo'g'im hosil qiladi. Ostki bo'g'im yuzasi (**facies articularis inferior**) yassi, yumaloq bo'lib, II bo'yin umurtqasi bilan bo'g'im hosil qiladi. Orqa ravoqning yuqori yuzasida umurtqa arteriyasining egati (**sulcus arteriae vertebralis**) bor.

I bo'yin umurtqasi tog'ay davrida uning yon massalari va orqa ravog'i uchun bir juft suyaklanish nuqtasi bo'lib, ular o'zaro tog'ay qatlam bilan ajralgan. Oldingi ravoq uchun 2 ta ikkilamchi suyaklanish nuqtasi 1 yoshda paydo bo'ladi va o'zaro 3 yoshda birikadi.

Uning orqa yarim ravoqlari o'zaro 2-5 yoshlarda qo'shiladi. Oldingi va orqa ravoqlar esa 5-9 yoshlarda birikadi.

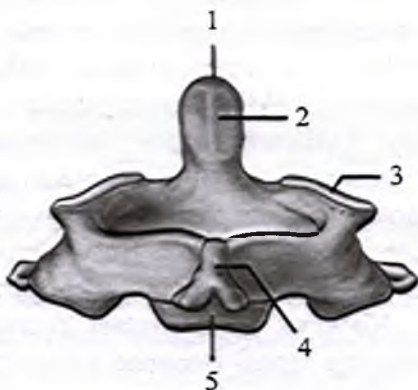
II bo'yin umurtqasi, o'qli umurtqa (**axis**) (11-rasm) boshqa umurtqalardan tanasining ustki yuzasida joylashgan tishi (**dens**) borligi bilan farq qiladi.

Tish silindr shaklida bo'lib, tish uchi (**apex**) bor. I va II bo'yin umurtqalari o'zaro birlashganida, tish atlantni kalla suyagi bilan birga o'ngga va chapga aylantiruvchi o'q vazifasini bajaradi.

Tishning oldingi bo'g'im yuzasi (**facies articularis anterior**) I bo'yin umurtqasi bilan, orqadagi bo'g'im yuzasi (**facies articularis posterior**) atlantning ko'ndalang boylami bilan bo'g'im hosil qiladi. Tishning yon tomonlarida atlant bilan birlashuvchi ustki bo'g'im yuzasi bor.

11-rasm. II– bo‘yin umurtqasi. Orqa tomondan ko‘rinishi:

1–apex dentis; 2–dens; 3–facies articularis superior; 4–processus spinosus; 5–corpus vertebrae.

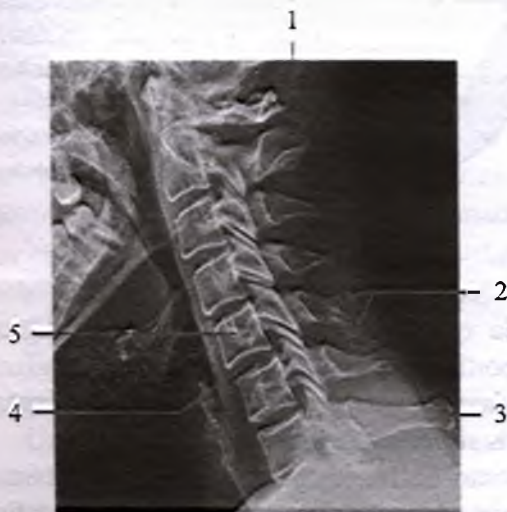

II – bo‘yin umurtqasida 3 ta asosiy suyaklanish nuqtasi homila hayotining to‘rtinchi oyida paydo bo‘ladi. Ularning 2 tasi umurtqa ravog‘ida, uchinchisi esa tanasida joylashgan bo‘lib, o‘zaro 2 yoshda birikadi.

Rentgenoanatomiyasi. Bo‘yin umurtqalarining tanalari to‘g‘ri rentgenogrammada umurtqalararo yoriqlar bilan aniq ajralgan to‘rt burchakli soya beradi. Ularning tanasi uncha baland emas, ustki yuzasi biroz botiq.

12-rasm. Umurtqa

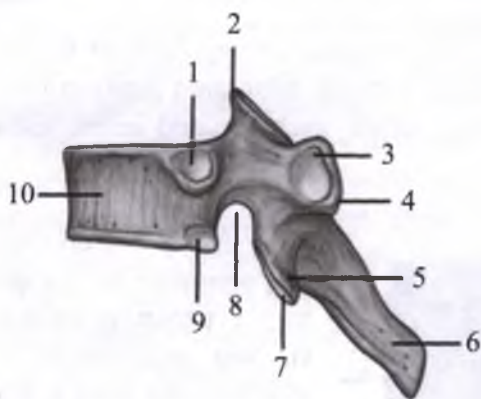
pog‘onasining bo‘yin qismi rentgenogrammasi. Yon proyeksiya: 1–atlantning orqa ravog‘i; 2–V bo‘yin umurtqasining o‘tkir qirrali o‘sig‘i; 3–VII bo‘yin umurtqasi; 4–umurtqalararo yorug‘lik; 5–V bo‘yin umurtqasining tanasi.



Bo‘yin umurtqalarining o‘tkir qirrali o‘siqchalari uncha katta bo‘lmagan ayri shaklidagi soya beradi. Odatda, to‘g‘ri rentgenogrammada I–II umurtqalarni pastki jag‘ soyasi yopib turgani uchun faqat 3 – 7

bo'yin umurtqalari ko'rinadi. Yon proyeksiyada rentgenogrammada barcha bo'yin umurtqalari aniq tasvirga ega (12-rasm). Atlantda oldingi va orqa ravoqlar, tishli umurtqada tishi, uning uchi, atlantning oldingi ravog'i bilan birikadigan yuzasi aniq farqlanadi. Umurtqalarning tanasi bir-biridan balandligi 4–5 mm bo'lgan umurtqalararo yoriqlar bilan ajralgan. Bo'yin umurtqalarining tanasini oldingi pastki burchagi tumshuq ko'rinishida pastga tortilgan kub shaklida bo'ladi. Bo'yin umurtqalarining ustki chegarasi oval ko'rinishida uning oldingi chegarasiga o'tib ketadi.

Ko'krak umurtqalari (vertebrae thoracicae) 12 ta bo'lib, ularning tanasi (tepadan pastga tomon) hajm jihatdan kattalashib boradi (13-rasm).



13-rasm. Ko'krak umurtqasi. Yon tomondan ko'rinishi: 1–fovea costalis superior; 2–processus articularis superior; 3–fovea costalis processus transversi; 4–processus transversus; 5–processus articularis inferior; 6–processus spinosus; 7–facies articularis inferior; 8–incisura vertebralis inferior; 9–fovea costalis inferior; 10–corpus vertebrae.

Umurtqa teshigi bo'yin umurtqalariga nisbatan kichik va yumaloq shaklda bo'ladi. Ko'krak umurtqalarining o'ziga xos xususiyatlaridan biri ular da qovurg'alar boshi bilan birikadigan qovurg'a chuqurchalari borligidir. II–IX ko'krak umurtqalari tanasining orqa yon tomonida o'ng va chap ustki va pastki qovurg'a chuqurchalari (**fovea costalis superior et inferior**) bo'ladi.

Bundan I umurtqa mustasno bo'lib, tanasining yuqori qirrasida 1- qovurg'a uchun bitta butun qovurg'a chuqurchasi (**fovea costalis superior**), tanasining pastida 2-qovurg'a chuqurchasi (**fovea costalis inferior**) bo'ladi.

X – umurtqaning ikki ustki chekkasida (X qovurg'a uchun) bittadan yarim chuqurcha bor. XI – XII umurtqalarning yon tomonlarida esa bittadan to'liq chuqurchalar bor.

I–X umurtqalarning ko'ndalang o'siqchalarining oldingi yuzasida ko'ndalang o'simtaning qovurg'a chuqurchasi (**fovea costalis processus transversii**) bor. U qovurg'a do'mboqchasi bilan birlashadi. XI va XII ko'krak umurtqalarining ko'ndalang o'siqchalari qisqa bo'lib, bo'g'im chuqurchasi yo'q.

Ko'krak umurtqalarining qirrali o'siqchasi nisbatan uzun bo'lib, uchi pastga qaragan. Bo'g'im o'siqchalari frontal sathda joylashgan, ustki bo'g'im yuzasi orqaga, ostki bo'g'im yuzasi oldinga qaragan bo'ladi.

Rentgenoanatomiyasi. To'g'ri proyeksiyada ko'krak umurtqalarining tanasi to'rt burchak shaklida bo'lib, tarkibi bir xil. Umurtqalararo yoriqning balandligi 4 – 5 mm bo'lib, ular IV – VII ko'krak umurtqalari sohasidagi ko'krak kifozida unchalik aniq ko'rinmaydi. I va II ko'krak umurtqalarining o'tkir qirrali o'siqchalari shu umurtqalar sohasida ko'rinsa, pastki ko'krak umurtqalariniki sekin-asta pastki umurtqalar tanasi va umurtqalararo disklar sohasida ko'rinadi. Ko'krak umurtqalarining o'tkir qirrali o'siqchalari uchburchak shaklidagi ingichka hoshiya ko'rinishida soya beradi.

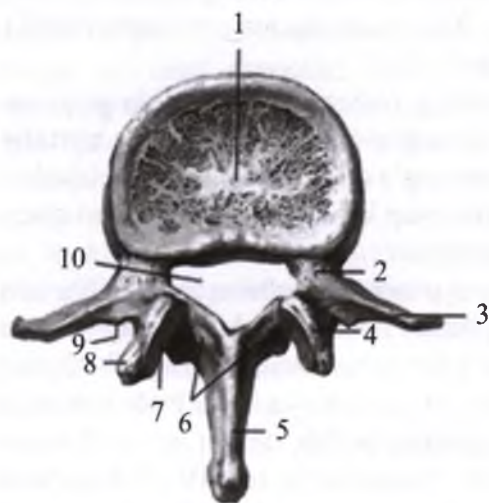
Rentgenogrammada I ko'krak umurtqasi ko'ndalang o'siqchalari orqasida boshqa suyaklarning soyasi bo'lmagani uchun aniq ko'rinadi. Qolgan ko'krak umurtqalarining ko'ndalang o'siqchalari qovurg'alarning orqa qismiga qavatlanadi.

Yon proyeksiyada ko'krak umurtqalarining tanasi o'rtasida umurtqalararo yoriqlar yaxshi ko'ringan aniq tekis qirrali to'g'ri to'rt burchak shakliga ega.

Tananing orqa tomonida har bir umurtqaning ravog'i va o'tkir qirrali o'siqchalari soyasi yaxshi ko'rinadi.

Umurtqalararo teshik umurtqalar tanasining pastki orqa chekkasida yumaloq yoriq shaklida ko'rinadi.

Bel umurtqalari (vertebrae lumbales) 5 ta (14-rasm) bo'lib, ularga og'irlik ko'p tushgani uchun tanasi kattalashgan va loviyasi-mon shaklda bo'ladi.



14-rasm. Bel umurtqasi.

Ust tomondan ko‘rinishi:

1—corpus vertebrae; 2—incisura vertebralis superior; 3—processus costalis; 4—processus articularis superior; 5—processus spinosus; 6—arcus vertebrae; 7—facies articularis superior; 8—processus mamillaris; 9—processus accessorius; 10—foramen vertebrale.

Umurtqa teshigi uch-burchak shaklida bo‘ladi. Ko‘ndalang o‘siqchasi rudiment holidagi qovurg‘a bo‘lgani uchun *qovurg‘a*

o‘simtasi (processus costiformis) deyiladi.

U uzun frontal sathda joylashgan. Bu o‘simtaning orqa yuzasining asosida qo‘shimcha o‘siqcha (**processus accessorius**) bor. O‘tkir qirrali o‘siqchasi qisqa, yassi, uchi qalinlashgan va orqaga qaragan.

Bo‘g‘im osiqchalari yaxshi rivojlangan, ularning bo‘g‘im yuzalari sagittal sathda joylashib, ustki bo‘g‘im o‘siqchada medial tomonga, ostkisida esa lateral tomonga qaragan. Ustki bo‘g‘im o‘siqchasining yon tomonida uncha katta bo‘lmagan so‘rg‘ichsimon o‘siqcha (**processus mamillaris**) bor.

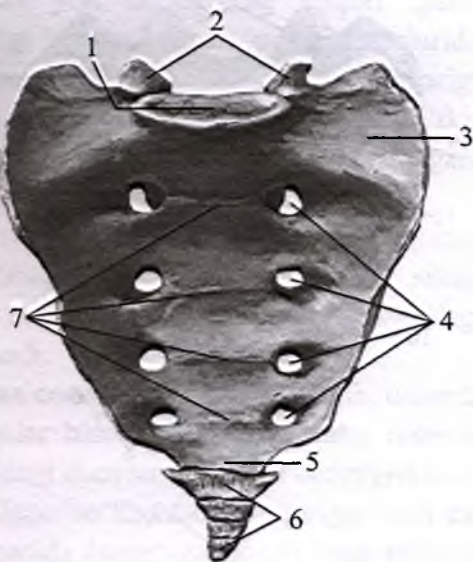
Rentgenoanatomiyasi. Old to‘g‘ri proyeksiyada bel umurtqalarining tanasi to‘g‘ri burchakli shaklda bo‘ladi. Ularning tanasining kengligi balandligidan katta. Umurtqalararo yoriq 10 mm gacha boradi. Tananing yon tomonlarida ko‘ndalang o‘siqchalar soyasi bor. O‘tkir qirrali o‘siqchalar umurtqalarning o‘rta chizig‘ida ingichka qo‘shaloq vertikal chiziq ko‘rinishida bo‘lib, pastki qismlari yumaloq. Ularning soyasi pastki umurtqalar tanasiga to‘g‘ri keladi. Pastki ikkita bel umurtqasining o‘tkir qirrali o‘siqchalari uning ravoqlariga perpendikular joylashgani uchun ularning soyasi o‘z umurtqalari tanasiga to‘g‘ri keladi.

Bel umurtqalari tanasi soyasiga o'tkir qirrali o'siqchalar soyasidan tashqari oval shaklidagi umurtqa ravoqlarining soyasi ham tushadi. Ustki bo'g'im o'siqchalari ikkita uchburchakli bo'rtiq shaklida tanadan yuqoriga chiqib turadi. Ravoqlar ildizidan pastda soyasi pastki umurtqaning yuqori qismiga tushuvchi pastki bo'g'im o'siqlari ko'rinadi. Yon tomon pentgenogrammada bel umurtqalarining tanasi, bo'g'im va o'tkir qirrali o'siqchalari, shuningdek umurtqalararo yoriqlar aniq ko'rinadi. Umurtqalarning tanalari katta, to'rt burchakli shaklda oldingi yuzasi bukilgan. Umurtqalararo yoriqlar keng, ravoqlar va umurtqalararo teshiklar aniq belgilangan.

Dumg'aza umurtqalari (vertebrae sacrales) 5 ta bo'lib, o'smirlik davrida o'zaro birikib, uchburchak shaklidagi bitta butun dumg'aza suyagini (**os sacrum**) hosil qiladi (15-16-rasmlar). Dumg'aza suyagining asosi (**basis ossis sacri**) yuqoriga, dumg'aza cho'qqisi (**apex ossis sacri**) esa pastga va oldinga yo'nalgan. Unda oldingi chanoq yuzasi (**facies pelvica**), orqa yuzasi (**facies dorsalis**) tafovut qilinadi. Dumg'aza suyagi 5-bel umurtqasi bilan birikkan joyda burun (**promontorium**) hosil bo'ladi.

15-rasm. Dumg'aza va dum suyaklari. Chanoq yuzasi:

1—basis ossis sacri; 2—processus articulares superiores; 3—pars lateralis; 4—foramena sacralia anteriora; 5—apex ossis sacri; 6—os coccygis; 7—lineae transversae.

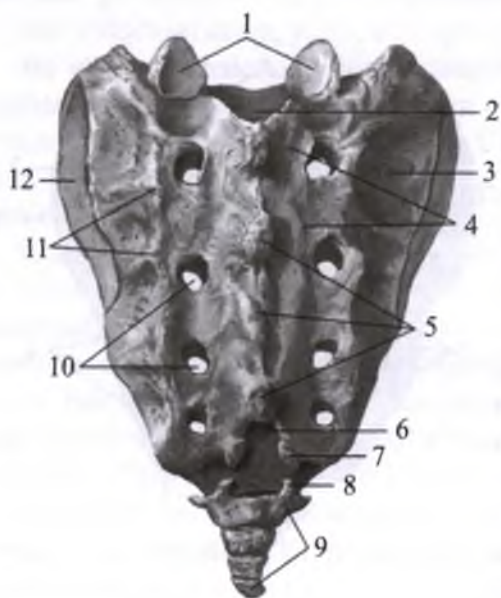


Dumg'aza suyagining chanoq yuzasi yoysimon bukilgan va tekis. Unda umurtqalarning birikishidan hosil bo'lgan to'rtta ko'ndalang chiziqlar (**lineae transversae**)

ko'zga tashlanadi. Ularning ikki uchida oldingi dumg'aza teshiklari (**foramina sacralia anteriora**) joylashgan.

Dumg'azaning orqa yuzasi g'adir-budur bo'rtib chiqqan. Unda umurtqa o'siqchalarini qo'shilishidan hosil bo'lgan beshta bo'ylama qirra bor. Toq dumg'azaning o'rta qirrasini (**crista sacralis mediana**) o'tkir qirrali o'siqchalarning birikishidan hosil bo'ladi. Uning yon tomonida joylashgan juft dumg'azaning medial qirrasini (**crista sacralis medialis**) bo'g'im o'siqchalarining birikishidan hosil bo'lsa, dumg'azaning lateral qirrasini (**crista sacralis lateralis**) ko'ndalang o'siqchalarning birikishidan hosil bo'ladi.

Dumg'azaning medial va lateral qirralari o'rtasida orqa dumg'aza teshiklari (**foramina sacralia posteriora**) joylashgan. Undan tashqarida lateral qismi (**pars lateralis**) bor, undagi quloqsimon yuza (**facies auricularis**) yonbosh suyagidagi shunday yuza bilan bo'g'im hosil qilib, qo'shib turadi. Uning yuqori qismida boylamlar va mushaklar birikadigan dumg'aza do'ngligi (**tuberositas ossis sacri**) bor.



16-rasm. Dumg'aza va dum suyaklari. Orqa yuzasi: 1—processus articulares superiores; 2—canalis sacralis; 3—tuberositas ossis sacri; 4—crista sacralis medialis; 5—crista sacralis mediana; 6—hiatus sacralis; 7—cornu sacrale; 8—cornu coccygeum; 9—os coccygis; 10—foramina sacralia posteriora; 11—crista sacralis lateralis; 12—facies auricularis.

Dumg'aza umurtqalarining teshiklari o'zaro qo'shib, dumg'aza

kanalini (**canalis sacralis**) tashkil etadi. Bu kanal pastga tomon torayib dumg'aza yorig'i (**hiatus sacralis**) bo'lib tugaydi. Uning ikki tomonidagi bo'g'im o'siqchalari dumg'aza shoxini (**cornu sacrale**) hosil qiladi.

Yangi tug'ilgan chaqaloqning dumg'aza suyagi pona shaklida bo'lib, asosan tog'aydan iborat. 3 yoshgacha bo'lgan davrda suyaklanish nuqtalari kattalashadi va ular o'rtasidagi qatlam yupqalashadi.

Dumg'azaning umumiy hajmi kattalashib, suyaklanish markazlari 3 – 8 yoshlarda o'zaro qo'shiladi va suyak o'z shaklini oladi.

Bu davrda 1 umurtqa oldinga, II–IV umurtqalar orqaga qarab suriladi va dumg'aza kifozi paydo bo'ladi. 17–25 yoshlarda dumg'aza umurtqalari o'zaro birikib bitta suyakni hosil qiladi.

Rentgenoanatomiyasi. Oldingi to'g'ri proyeksiyada dumg'aza suyagi asosi yuqoriga, uchi pastga yo'nagan keng pona shaklida bo'ladi. Oldingi dumg'aza teshiklari yumaloq yoki oval shaklida aniq ko'ringan bo'lib, dumg'azani o'rta va yon qismlarga ajratadi. Ko'pincha umurtqalar tanasi birikkan joyda ko'ndalang chiziqlar aniqlanadi. Dumg'azaning tuzilishi mayda katakchali suyak tuzilishida bo'ladi. Dumg'aza yon bo'lagining yuqori qismi yonbosh suyagi g'adir-budurligi bilan yopilgan, pastki qismlarida esa dumg'aza-yonbosh bo'g'imining yorig'i notekis chizikli yorig' shaklida ko'rinadi. Dumg'aza umurtqalarining birikib ketgan o'tkir qirrali o'siqchalari o'rta chiziqda tekis ko'rinishga ega bo'lmagan, ba'zi joyda kengaygan ikkita aniq ingichka chiziq hosil qiladi.

Yon tomon rentgenogrammada dumg'aza keng asosi yuqoriga yo'nalgan pona shaklida ko'rinadi. Uning oldingi yuzasi silliq, orqasi tekis emas. Tanasining orqasida bo'ylama yorug' shaklidagi dumg'aza kanali soyasi ko'rinadi.

Dum umurtqalari (**vertebrae coccygeae**) 4 – 5 ta bo'lib, odamda qoldiq (**rudimentar**) umurtqalar hisoblanadi. Ular katta odamda suyaklanib uchburchak shaklidagi dum suyagini (**os coccygis**) hosil qiladi. U oldinga qarab bukilgan bo'lib, asosi yuqoriga, uchi esa pastga qaragan. I dum umurtqasida dumg'aza suyagi bilan bo'g'im

hosil qiladigan uncha katta bo'lmagan tanadan tashqari dum suyagining shoxi (**cornu coccygeum**) ham bor.

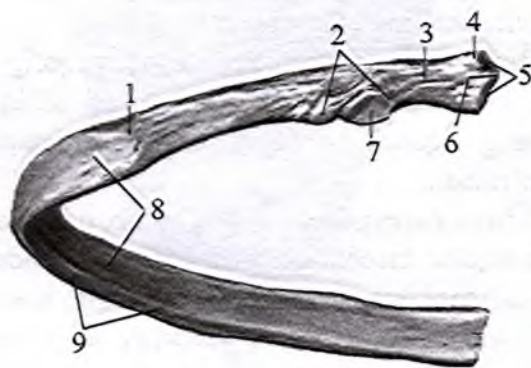
Yangi tug'ilgan chaqoloqning dum umurtqalari faqat tanasi bo'lgan 4 – 5 tog'ay umurtqadan iborat. Ularning tanasida bitta suyaklanish nuqtasi bor. Birinchi dum umurtqasining suyaklanish markazi 1–7 yoshlarda, qolganlari esa ikkinchi bolalik davrida paydo bo'lib, 30 yoshda suyaklanib bo'ladi.

Rentgenoanatomiyasi. Oldingi to'g'ri proyeksiyada dum umurtqalari dumg'aza uchi ostida o'rta sathda ko'rinadi. Birinchi dum umurtqasi boshqalarga nisbatan katta va keng. Uning tanasi dumg'aza suyagi uchi ostida bo'lib, birinchi dum umurtqasi bilan dumg'aza uchi o'rtasidagi dumg'aza-dum sinxondroziga tegishli aniq chegaralangan sath aniqlanadi.

Yon tomon rentgenogrammada dum umurtqalari dumg'azaning bevosita davomi bo'lib, bir-birining ustida joylashgan to'rtburchak soya shaklida ko'rinadi.

Qovurg'alar

Qovurg'alar (**costae**) 12 juft bo'lib, orqa tomondan ko'krak umurtqalarining tanasiga birikadi. Har qaysi qovurg'a ikki qismdan iborat. Uning orqa uzun qismi suyakdan (**os costale**), oldingi qisqa qismi tog'aydan (**cartilago costalis**) tuzilgan.



17-rasm. Chap qovurg'a: 1–angulus costae; 2–tuberculum costae; 3–collum costae; 4–caput costae; 5–facies articularis capitis costae; 6–crista capitis costae; 7–facies articularis tuberculi costae; 8–corpus costae; 9–sulcus costae.

Yetti juft (I–VII) yuqoridagi qovurg'alar

tog'ay qismlari bilan to'sh suyagiga birikadi va chin qovurg'alar (**costae verae**) deb ataladi.

VIII–X juft qovurg'alar tog'ayi to'sh suyagiga yetib bormay, yettinchi qovurg'a tog'ayiga birikkani uchun soxta qovurg'alar (**costae spuriae**) deyiladi.

XI–XII juft qovurg'alar tog'ayi qisqa bo'lib, hech qayerga birikmay ular qorin mushaklari orasida erkin joylashadi va yetim qovurg'alar (**costae fluctuantes**) deb ataladi.

Har bir qovurg'aning (17-rasm) orqa uchida qovurg'a boshchasi (**caput costae**) bo'lib, unda ko'krak umurtqalari tanasidagi qovurg'a chuqurchasi bilan bo'g'im hosil qiladigan qovurg'a boshchasining bo'g'im yuzasi (**facies articularis capitis costae**) bor. II – X qovurg'alarning boshchasi ikkita qo'shni umurtqalar bilan birikkani uchun bo'g'im yuzasini qovurg'a boshchasining qirrasini (**crista capitis costae**) ikkiga ajratib turadi.

Bu qirradan qovurg'a boshchasining ko'krak umurtqasiga mustahkamlovchi boylam boshlanadi. I, XI va XII qovurg'a boshchalari faqat bitta umurtqa bilan birikkani uchun ularda bu qirra bo'lmaydi.

Boshchadan keyin toraygan qovurg'a bo'yinchasi (**collum costae**), uning yuqori chekkasida qovurg'a bo'yinchasining qirrasini (**crista colli costae**) bor. Bo'yinchaning tanaga o'tish joyida qovurg'a do'mboqchasi (**tuberculum costae**) bor. Qovurg'a do'mbog'idagi bo'g'im yuzasi (**facies articularis tuberculi costae**) ko'krak umurtqasining ko'ndalang o'siqchasidagi qovurg'a chuqurchasi bilan bo'g'im hosil qiladi. XI, XII qovurg'alarning do'mboqchasi va bo'g'im yuzasi bo'lmaydi.

Qovurg'a bo'yinchasi va do'mboqchasi uning eng uzun qismi, qovurg'a tanasiga (**corpus costae**) davom etadi. Qovurg'a tanasi biroz bukilib qovurg'a burchagini (**angulus costae**) hosil qiladi. Dastlabki 2 ta qovurg'ada burchak qovurg'a do'mboqchasiga to'g'ri kelsa, keyingi qovurg'alarda burchak bilan qovurg'a do'mboqchasi orasidagi masofa uzoqlasha boradi. Qovurg'a tanasi yassi bo'lib, tashqi va ichki yuzasi, ustki va pastki qirralari tafovut qilinadi. Ichki yuzasi silliq bo'lib, uning pastki qirrasini bo'ylab, qovurg'alararo qon

tomirlar va nerv yotadigan qovurg'a egati (**sulcus costae**) joylashgan.

I qovurg'ada (**costa prima**) ustki va pastki yuzalari, medial va lateral qirralari tafovut qilinadi. Uning yuqori yuzasida oldingi narvonsimon mushak do'mboqchasi (**tuberculum musculi scaleni anterioris**) bor. Uning orqasida o'mrov osti arteriya egati (**sulcus arteriae subclaviae**), oldida esa o'mrov osti venasining egati (**sulcus vena subclaviae**) mavjud. Ikkinchi qovurg'aning (**costa secunda**) tashqi yuzasida oldingi tishsimon mushak g'adir-budurliqi (**tuberositas musculi serrati anterioris**) bor.

Rentgenoanatomiyasi. Ko'krak qafasini hosil qiluvchi suyaklardan to'g'ri rentgenogrammada faqat qovurg'alarning soyasi ko'rinadi. Qovurg'alarning soyasi rentgenogrammada qiya yo'nalgan hoshiya shaklida ko'rinadi. Qovurg'alar qiya yo'nalgani uchun rentgenogrammada uning orqa qismi soyasi, oldingi qismi soyasiga qavatlanadi. Shuning uchun rentgenogrammada qovurg'alar ichida o'pka to'qimasi ko'ringan to'rtburchak shaklidagi katakchalar hosil qiladi. Qovurg'aning orqa qismi soyasi gorizontallik joylashib, umurtqadan ko'krak qafasining lateral chetiga boradi va qovurg'a o'zining bo'ylama o'qi atrofida buralib pastga tushaboshlaydi. Qovurg'aning oldingi qismi soyasi ko'krak qafasining lateral chekkasidan boshlanadi va pastga qiyshiq yo'naladi. Uning qavariqligi pastga qaragan. Qovurg'aning oldingi qismi soyasi o'z yo'nalishida uning orqa qismi soyasini kesib o'tadi. Qovurg'alarning tog'ay qismi yaxshi ko'rinmaydi.

Yangi tug'ilgan chaqaloqda 7 juft chin, 2 juft soxta va 3 juft yetim qovurg'alar bo'ladi. Ularning qovurg'asi ikki: suyak va tog'ay qismlardan iborat. Bu qismlarning bir-biriga nisbati kattalarnikiga o'xshaydi. Qovurg'a boshchasi va do'mboqchasi tog'aydan iborat. Qovurg'a bo'yinchasi suyak va tog'ay qismlardan iborat bo'lib, uning tog'ay qismi qovurg'a boshchasi va do'mboqchasini bir-biri bilan qo'shib turadi. Qovurg'aning tanasi yumaloq, qovurg'a egati va burchagi yaxshi bilinmaydi.

Erta bolalik davrida qovurg'alar o'sishi tezlashadi. Uning orqa qismi bo'yinchasi hisobiga uzayadi. Oldingi qismi tez o'sib tanasi

yassilanadi va ichkariga qarab buriladi. Bolalikning birinchi davrida qovurg'a o'sishda davom etadi va uning burchagi aniq bilinadi.

Bolalikning ikkinchi davrida qovurg'a boshchasi va do'mboqchasi uchun ikkilamchi suyak nuqtalari paydo bo'ladi. U tana bilan 18 – 25 yoshda birikadi. X qovurg'a tog'ayi qovurg'a ravog'i bilan qo'shiladi va bu davrda 7 juft chin, 3 juft soxta va 2 juft yetim qovurg'alar bo'ladi. Balog'at davrida qovurg'alarning relyefi paydo bo'lib, bo'yincha tog'ayi yo'qoladi. Suyak nuqtalari o'zaro birikadi.

To'sh suyagi

To'sh suyagi (**sternum**) frontal sathda joylashgan yassi suyak (18-rasm). Unda

- 1) yuqorigi qismi – tosh suyagi dastasi;
- 2) o'rta qismi – tosh suyagi tanasi;
- 3) pastki qismi – xanjarsimon o'siqcha tafovut qilinadi.

To'sh suyagi dastasi (**manubrium sterni**) uning kengaygan va qalin qismidir. Dastaning yuqori chekkasida uncha chuqur bo'lmagan bo'yinturuq kemtigi (**incisura jugularis**), uning yon tomonlarida esa o'mrov suyagi birikadigan o'mrov o'ymasi (**incisura clavicularis**) joylashgan. Undan pastda to'sh suyagi dastasining yon tomonlarida I qovurg'a tog'ayi birikadigan o'yma (**incisura costalis I**) bor. Dastaning pastki chekkasida II qovurg'a uchun yarim o'yma bo'lib, to'sh tanasidagi yarim o'yma bilan qo'shilib II qovurg'a o'ymasini hosil qiladi. Tosh suyagi dastasi bilan tanasi qo'shilgan joyda to'sh suyagi burchagi (**angulus sterni**) hosil bo'ladi.

To'sh suyagi tanasi (**corpus sterni**) uning eng uzun qismi bo'lib, uning pastki qismi yuqoriga nisbatan keng, oldingi yuzasida taraqqiyot davrida suyak qismlarining qo'shilishidan hosil bo'lgan ko'ndalang g'adir-budur chiziqlar mavjud. Uning yon chekkasida III–VI qovurg'alar tog'ayi birlashadigan qovurg'alar o'ymasi (**incisurae costales**) bor. VII qovurg'a o'ymasi tana bilan xanjarsimon o'siqcha o'rtasida joylashgan.



A)



B)

18-rasm. To'sh suyagi.

A – old tomondan ko'rinishi:

1–incisura clavicu-
laris; 2–incisura jugularis;
3–incisura costalis I; 4–incisura
costalis II; 5–incisura costalis
III; 6–incisura costalis IV; 7–
incisura costalis V; 8–incisura
costalis VI; 9–incisura costalis
VII; 10–processus xipoideus;
11–corpus sterni; 12–manibrium
sterni.

B – o'ng tomondan

ko'rinishi: 1–incisura clavi-
cularis; 2–incisura costalis I; 3
– angulus sterni; 4 – incisura
costalis III; 5– incisura costalis
IV; 6– incisura costalis V; 7–
incisura costalis VI; 8– incisura

costalis VII; 9–processus xipoideus; 10–corpus sterni; 11–incisura costalis II.

Yangi tug'ilgan chaqaloqning to'sh suyagi dastasida bitta, tanasida beshta, goho xanjarsimon o'siq asosida bitta suyaklanish nuqtasi bo'ladi.

Emizikli davrda to'sh suyagi suyaklanish nuqtalari kattalashadi va tananing pastki qismida ikkita ikkilamchi suyaklanish nuqtasi paydo bo'ladi. Uch yoshli bolalarda to'sh suyagining suyaklanish nuqtalari yumaloq shaklni oladi va o'zaro tog'ay qatlamlar vositasida ajrab turadi.

To'sh dastasi va tana qismlari o'rtasida to'sh burchagi paydo bo'ladi. Bolalikning 2 davrida to'sh suyagi dastasining suyaklanish nuqtasi uni qoplaydi. Tananing juft suyaklanish nuqtalari o'zaro qo'shilib, sternebrlarni hosil qiladi. Balog'at davrida bu sternebrlar o'zaro birikib, butun to'sh suyagi tanasini hosil qiladi.

Xanjarsimon o'siqcha 30 yoshlarda suyaklanib, tanasi bilan birikadi. To'sh suyagi dastasi tanasi bilan juda kech 40 yoshlarda birikadi, ba'zi hollarda birikmay qolishi ham mumkin.

Rentgenoanatomiyasi. To'g'ri rentgenogrammada to'sh suyagi-ning soyasi ko'rinmaydi, chunki u yurak va uning yurik qon tomirlari soyasi bilan bekilgan.

Qo'l skeleti

Odamning qo'l skeleti ikki qismdan: yelka kamari qismi va qo'lning erkin harakatchan qismi suyaklaridan tashkil topgan.

Qo'lning barcha suyaklari (o'mrov suyagidan tashqari) taraqqiyotining uch davrini o'tadi. Bu suyaklarning diafizlari ona qornidagi davrda suyaklansa, epifiz va apofizlari bola tug'ilgandan so'ng suyaklanadi.

Yangi tug'ilgan chaqaloqning qo'li tanaga nisbatan kalta bo'lib, oyoqqa nisbatan uzundur. Ularning qo'lida kattalarga xos bo'lgan qismlar: yelka kamari va qo'lning erkin harakatchan qismi suyaklari bor. Ammo ularning tuzilishi har xil yoshdagi bolalarda o'z xususiyatlariga ega.

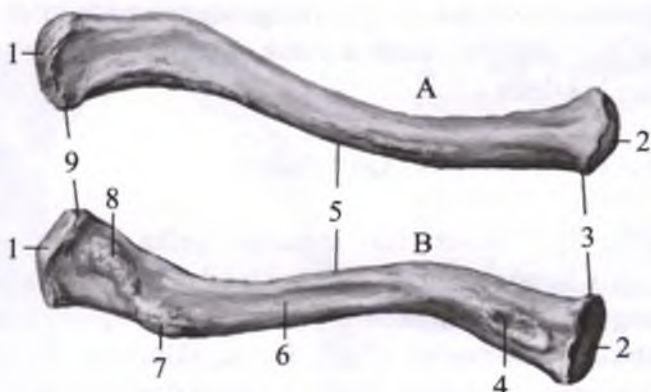
Yangi tug'ilgan chaqaloq qo'lining yelka qismi qisqa bo'lsa, bilak, ayniqsa kafti uzundur. Bola o'sgan sari bu nisbatlar asta-sekin o'zgaradi. Yelka va bilakning o'sishi kaftga nisbatan tezroq bo'ladi.

Balog'at davrida bolaning yelkasi yangi tug'ilgan chaqaloqqa nisbatan 4 marta, bilagi 3–5 marta va kafti esa 3 marta o'sadi. Bunday o'zgarishlar natijasida 20 yoshda qo'l qismlarining bir-biriga nisbati kattalarnikiga o'xshab qoladi. Qo'lning uzun naysimon suyaklari uchun metaepifizlar o'sish xos. Yelka suyagi uzunasiga proksimal epifiz hisobiga o'ssa, bilak suyaklari distal epifiz hisobiga o'sadi.

Yelka kamari suyaklari

Yelka kamariga ikkita: o'mrov va kurak suyagi kiradi.

Qo'lning erkin harakatchan qismi suyaklari uch qismga bo'linadi: proksimal qismi – yelka suyagi, o'rta qismi – bilak suyaklari (bilak suyagi va tirsak suyagi), distal qismi – kafti suyaklari (kaft usti sohasi suyaklari, qo'l kafti suyakari va barmoq suyaklari).



19 - rasm. O‘mrov suyagi. A – ust tomondan ko‘rinishi. B – ost tomondan ko‘rinishi: 1–facies articularis acromialis; 2–facies articularis sternalis; 3–extremitas sternalis; 4–impressio ligamenti costoclavicularis; 5–corpus claviculare; 6–sulcus musculli subclavii; 7–tuberculum conoideum; 8–linea trapezoidea; 9–extremitas acromialis.

O‘mrov suyagi (clavicula) S shaklida bukilgan uzun naysimon suyak (19-rasm) bo‘lib, to‘sh suyagining o‘mrov o‘ymasi bilan kurak suyagining akromioni o‘rtasida joylashadi. Unda o‘mrov tanasi (**corpus clavulae**) to‘shga qaragan uchi (**extremitas sternalis**) va akromion uchi (**extremitas acromialis**) tafovut qilinadi. To‘sh qaragan uchi oldinga turtib chiqqan va yo‘g‘onlashgan bo‘lib, to‘sh suyagi bilan birikadigan bo‘g‘im yuzasi (**facies articularis sternalis**) bor. Uning akromion uchi to‘sh uchiga nisbatan keng va yupqa. Uning orqaga qaragan kurak suyagining akromioni bilan birlashadigan yassi akromion bo‘g‘im yuzasi (**facies articularis acromialis**) bor.

O‘mrov suyagi tanasining yuqori yuzasi silliq, pastki yuzasida boylamlar birikadigan konussimon do‘mboqcha (**tuberculum conoideum**) va trapetsiyasimon chiziq (**linea trapezoidea**) mavjud.

Yangi tug‘ilgan chaqaloqning o‘mrov suyagi S-shakliga ega. Uning akromion uchi ingichka tog‘ay hoshiya bilan qoplangan bo‘lib, to‘shga qaragan uchi tog‘aydan iborat.

Bola hayotining birinchi yetti yilida oʻmrov suyagi boʻyiga va eniga oʻsadi. Bolalikning ikkinchi davrida oʻmrov suyagining akromion va toʻshga qaragan uchlarida gʻadir-budurliklar paydo boʻladi. Akromion uchidagi togʻay hoshiya yoʻqolib, oʻrnida boʻgʻim yuzasi paydo boʻladi. Balogʻat davrida (16 – 18) oʻmrov suyagining toʻsh uchida ikkilamchi suyaklanish nuqtasi paydo boʻlib, u tanasi bilan 20 – 25 yoshlarda qoʻshiladi.

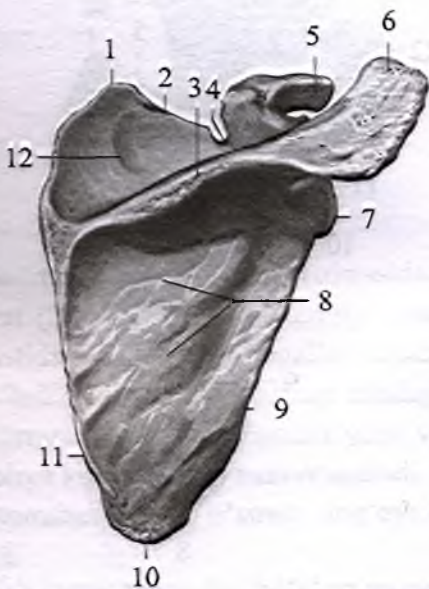
Rentgenoanatomiyasi. Old toʻgʻri proyeksiyalardagi rentgeno-grammalarda oʻmrov suyagi III–IV qovurgʻalar sohasida gorizontall joylashgan quyuq soya beradi. Uning akromion uchining yuqori chekkasi akromionning chekkasidan bir necha mm yuqori. Oʻmrov suyagining yuqori chekkasi tekis, pastki chekkasida uning ikkala uchi yaqinida gʻadir-budurliklar koʻrinadi.

Kurak suyagi (scapula) yassi uchburchak shaklida (20-; 21-rasmlar) boʻladi. U koʻkrak qafasining orqa lateral tomonida II–VII qovurgʻalar sohasida joylashgan.

20-rasm. Oʻng kurak suya-
gi. Orqa tomondan koʻrinishi:

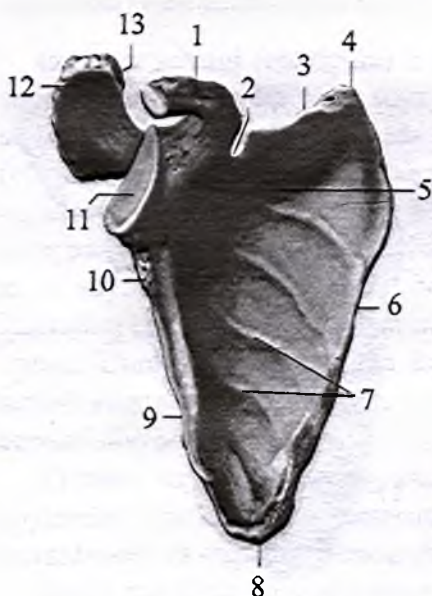
1–angulus superior; 2–margo superior; 3–spina scapulae; 4–incisura scapulae; 5–processus coracoideus; 6–acromion; 7–angulus lateralis; 8–fossa infraspinata; 9–margo lateralis; 10–angulus inferior; 11–margo medialis; 12–fossa supraspinata.

Unda 3 ta: yuqori burchak (**angulus superior**), lateral burchak (**angulus lateralis**) va pastki burchak (**angulus inferior**) hamda shunga mos ravishda 3 ta: medial qirra (**margo medialis**), lateral qirra (**margo lateralis**) va ustki qirra (**margo superior**) tafovut qilinadi.



Kurakning orqa yuzasi (**facies posterior**) qavariq bo'lib, uni orqaga qarab chiqqan kurakning o'tkir qirrasida (**spina scapulae**) ikkiga: kurak o'tkir qirrasida ustidagi chuqurcha (**fossa supraspinata**) va kurakning o'tkir qirrasida osti chuqurchasiga (**fossa infraspinata**) ajratadi. Ularda shu nomdagi mushaklar yotadi. Kurakning o'tkir qirrasida lateral burchak tomonga ko'tarilib borib kengayadi va akromionni (**acromion**) hosil qiladi. Uning uchida o'mrov suyagi bilan birikadigan o'mrov bo'g'im yuzasi (**facies articularis clavicularis**) bor.

Kurakning oldingi qovurg'a tomondagi yuzasi (**facies costalis**) biroz bukilgan kurak osti chuqurchasini (**fossa subscapularis**) hosil qiladi. Unda shu nomdagi mushak yotadi. Kurakning lateral burchagi yo'g'onlashib, yelka suyagi boshchasi bilan birlashadigan bo'g'im chuqurchasini (**cavitas glenoidalis**) hosil qiladi. Bo'g'im chuqurchasida tagidagi do'mboqchadan (**tuberculum infraglenoidale**) yelkaning uch boshli mushagining uzun boshchasi payi boshlanadi.



21-rasm. O'ng kurak suyagi. Old tomondan ko'rinishi:
 1—processus coracoideus; 2—incisura scapulae; 3—margo superior; 4—angulus superior; 5—fossa subscapularis; 6—margo medialis; 7—facies costalis; 8—angulus inferior; 9—margo lateralis; 10—tuberculum infraglenoidale; 11—cavitas glenoidalis; 12—tuberculum supraglenoidale; 13—acromion.

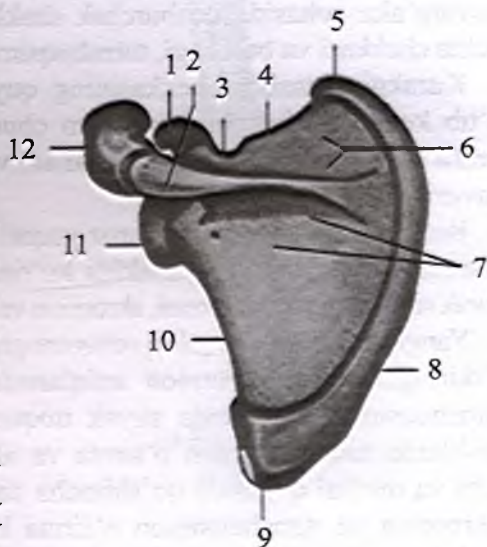
Bo'g'im chuqurchasidan keyin toraygan kurak suyagining bo'yini (**collum scapulae**) bor. Kurakning ustki qirrasida kurak kemtigi (**incisura scapulae**) bo'lib, u bilan bo'yini o'rtasida tumshuqsimon o'simta (**processus coracoideus**) ko'tarilib turadi.

Kurak suyagining birinchi suyaklanish nuqtasi homila hayotining ikkinchi oyi oxirida kurak suyagi bo'yini sohasida paydo bo'ladi. Bu suyaklanish nuqtasidan kurak suyagi tanasi va kurakning o'tkir qirrasini suyaklanadi.

Yangi tug'ilgan chaqaloqning kurak suyagi uning ko'krak qafasini tuzilishi xususiyatiga bog'liq holatda kattalarnikiga nisbatan yuqoriroq va lateral joylashgan.

22-rasm. Chaqaloqning chap kurak suyagi. Orqa tomondan ko'rinishi:

- 1-processus coracoideus; 2-spina scapulae; 3-incisura scapulae; 4-margo superior; 5-angulus superior; 6-fossa supraspinata; 7-fossa infraspinata; 8-margo medialis; 9-angulus inferior; 10-margo lateralis; 11-angulus lateralis; 12-acromion.



Uning yuqori chegarasi I-II qovurg'alar sohasida bo'lsa, pastkisi IV-V qovurg'alar sohasida turadi.

Uning shakli kattalarnikiga o'xshasa ham, tanasi va lateral qirrasidan tashqari qismlari tog'aydan iborat (22-rasm). Kurak kemtigi juda katta bo'lib, kurak o'tkir qirrasini ustidagi chuqurchani egallab turadi. Bo'g'im yuzasi oval shaklida bo'ladi. Kurak o'tkir qirrasini ustidagi chuqurcha va kurakning o'tkir qirrasini osti chuqurchalari yuza va silliq bo'ladi. Bola o'sishi bilan birga kurak suyagi ham o'zgaradi.

Emizikli davrning oxirida tumshuqsimon o'simta tog'ayida suyaklanish nuqtasi paydo bo'ladi.

Erta bolalik davrida suyaklanish kurak tanasidan bo'g'im yuzasi asosiga tarqaydi. Bo'g'im yuzasi tez o'sib, bolalikning birinchi

davrida tuxum shaklini oladi va bo'g'im chuqurchasi ustidagi do'mboqcha paydo bo'ladi. Yuqori burchagi o'sishi hisobiga kurak o'tkir qirrasida ustidagi chuqurcha kattalashadi.

Balog'at va o'smirlik davrlarida kurakning tumshuqsimon o'simtasi va akromioni uchida pastki burchagi va medial qirrasida ikkilamchi suyaklanish nuqtalari paydo bo'ladi.

Rentgenoanatomiyasi. Old to'g'ri proyeksiyadagi rentgenogrammada kurak suyagi ko'krak qafasining yuqori lateral qismida 2-7 qovurg'alar sohasida uchburchak shaklida ko'rinadi. Uning tanasi, uchta chekkasi va burchagi, tumshuqsimon o'simtasi aniq ko'rinadi.

Kurakning tashqi chekkasining quyuq soyasi uning bo'yiniga o'tib ketadi. Kurakning bo'g'im chuqurchasining soyasi qisman yelka suyagi boshchasiga qavatlanadi va aniq chekkali ikki tomoni qavariq linza shaklida bo'ladi.

Bo'g'im chuqurchasidan biroz yuqori va medialroq tumshuqsimon o'simta soyasi bukilgan shaklda ko'rinadi. Yon rentgenogrammada kurak suyagining o'tkir qirrasida, akromion va pastki burchagi aniq ajratiladi.

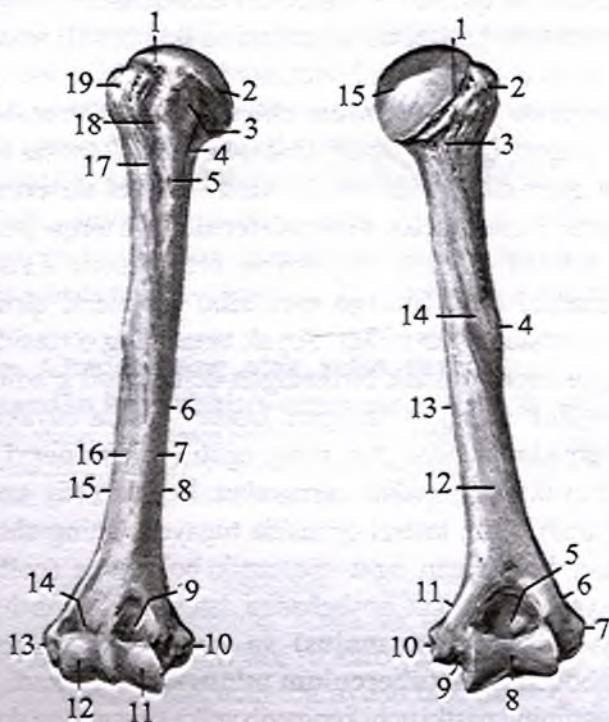
Yangi tug'ilgan chaqaloq rentgenogrammasida kurak suyagining o'tkir qirrasida va akromion aniqlanadi. Birinchi yilning oxirida tumshuqsimon o'simtada suyak nuqtasi paydo bo'ladi. 10 - 15 yoshlarda tumshuqsimon o'simta va akromionning uchida, pastki uchi va medial qirrasida qo'shimcha suyak nuqtalari paydo bo'ladi. Akromion va tumshuqsimon o'simta kurak suyagi bilan 18 - 21 yoshda, medial qirra va pastki uchi qo'shimcha suyaklanish nuqtalari asosiy qismi bilan 20 - 21 yoshda qo'shiladi.

Qo'lning erkin harakatchan qismi

Qo'lning erkin harakatchan qismi (**pars libera membri superioris**) yelka, bilak va tirsak hamda qo'l kafti suyaklaridan tashkil topgan.

Yelka suyagi (humerus) uzun naysimon suyaklar turkumiga kiradi (23-rasm). Unda yelka suyagining tanasi (**corpus humeri**) va 2 ta: yuqorigi (proksimal) va pastki (distal) uchlari tafovut qilinadi.

Uning yuqorigi uchida ichkariga va biroz orqaga qaragan sharsimon yelka suyagining boshchasi (**caput humeri**) bor.



23-rasm. O'ng yelka suyagi. A – old tomondan ko'rinishi: 1–collum anatomicum; 2–caput humeri; 3–tuberculum minus; 4–collum chirurgicum; 5–crista tuberculi minoris; 6–corpus humeri; 7–facies anteromedialis; 8–margo medialis; 9–fossa coronoidea; 10–epicondylus medialis; 11–trochlea humeri; 12–capitulum humeri; 13–epicondylus lateralis; 14–fossa radialis; 15–margo lateralis; 16–facies anterolateralis; 17–crista tuberculi majoris; 18–sulcus intertubercularis; 19–tuberculum majus.

B – orqa tomondan ko'rinishi: 1–collum anatomicum; 2–tuberculum majus; 3–collum chirurgicum; 4 – tuberositas deltoidea; 5–fossa olecrani; 6–crista supraepicondylaris lateralis; 7–epicondylus lateralis; 8–trochlea humeri; 9–sulcus nervi ulnaris; 10–epicondylus medialis; 11–crista supraepicondylaris medialis; 12–facies posterior; 13–margo medialis; 14–sulcus nervi radialis; 15–caput humeri.

Har bir do'mboqchadan pastga qarab katta va kichik do'mboqchalar qirrasida (**crista tuberculi majoris et minoris**) ketadi. Do'mboqchalar va qirralar o'rtasida do'mboqchalararo egat (**sulcus intertubercularis**) bo'lib, unda yelkaning ikki boshli mushagi uzun boshining payi o'tadi. Do'mboqchalardan pastki qismi xipcharoq bo'lib, *xirurgik bo'yincha* (**collum chirurgicum**) deb ataladi. Suyak tanasining yuqori qismi silindr shaklida, pastki qismi uch qirrali bo'ladi. Bu qismida oldingi medial yuza (**facies anteromedialis**), oldingi lateral yuza (**facies anterolateralis**) va orqa yuza (**facies posterior**) tafovut qilinadi. Suyakning orqa yuzasi ikkala oldingi yuzasidan medial qirra (**margo medialis**) va lateral qirra (**margo lateralis**) vositasida ajrab turadi. Suyak tanasining o'rtasidan yuqori qismida deltasimon mushak birikadigan deltasimon g'adir-budurlik (**tuberositas deltoidea**) joylashgan. Undan pastda suyakning orqa yuzasida spiralsimon bilak nervining egati (**sulcus nervi radialis**) o'tadi. U suyakning medial qirrasidan boshlanadi, uning orqa yuzasini aylanib o'tib, lateral qirrasida tugaydi. Uning chekkasidan uncha chuqur bo'lmagan egat-anatomik bo'yincha (**collum anatomicum**) o'tadi. Bu egat boshchasini lateralroq joylashgan katta do'mboqcha (**tuberculum majus**) va undan oldinda joylashgan kichik do'mboqchadan (**tuberculum minus**) ajratib turadi.

Yelka suyagining pastki uchi kengayib yelka suyagining do'ngligini (**condylus humeri**) hosil qilib tugaydi. Uning medial tomonida tirsak suyagi bilan birlashuvchi yelka suyagi g'altagi (**trochlea humeri**), lateral tomonida esa bilak suyagi bilan birlashuvchi yelka suyagi do'ngligining boshchasi (**capitulum humeri**) bor. Old tomonda g'altak ustida tojsimon chuqurcha (**fossa coronoidea**), yelka suyagi do'ngligining boshchasi ustida kichikroq bilak chuqurchasi (**fossa radialis**) joylashgan. Orqa tomonda g'altak ustida katta tirsak o'sig'i chuqurchasi (**fossa olecrani**) bo'ladi. Yelka suyagi do'ngligining medial va lateral tomonlarida medial va lateral do'ng usti do'mboqchasi (**epicondylus medialis et lateralis**) bor.

Medial do'ng usti do'mboqchasining orqa yuzasidan tirsak nervining egati (**sulcus nervi ulnaris**) o'tadi. Yuqori tomonga

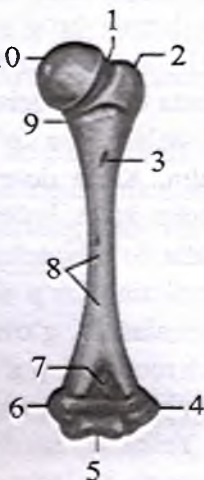
medial do'ng usti do'mboqchasi medial do'ng usti qirrasini (**crista supraepicondylaris medialis**) bo'lib, yelka suyagining medial qirrasiga davom etadi. Lateral do'ng usti do'mboqchasi yuqoriga qarab lateral do'ng usti qirrasini (**crista supraepicondylaris lateralis**) hosil qilib, yelka suyagining lateral qirrasiga o'tib ketadi.

Yelka suyagining birinchi suyaklanish nuqtasi homila hayotining 8-haftasida uning diafizida paydo bo'ladi.

Yangi tug'ilgan chaqaloq yelka suyagi nisbatan qisqa, uchlari katta bo'ladi. Suyak tanasining katta, kichik do'mboqchalari va ularning qirrasidan boshqa qismlari suyaklanib bo'lgan (24-rasm). Suyak iligi kanali hosil bo'lmagan. Tana relyefi yaxshi bilinmaydi.

24-rasm. Chaqaloqning o'ng yelka suyagi.

Orqa tomondan ko'rinishi: 1—collum anatomicum; 2—tuberculum majus; 3—foramen nutricium; 4—epicondylus lateralis; 5—trochlea humeri; 6—epicondylus medialis; 7—fossa olecrani; 8—facies posterior; 9—collum chirurgicum; 10—caput humeri.



Yelka suyagining boshchasi tog'aydan iborat bo'lib, shakli yumaloq. Katta va kichik do'mboqchalar tog'ay bo'lib, o'zaro chuqur egat bilan ajragan. Distal uchi tog'aydan tashkil topgan, uning relyefi kattalar suyagiga o'xshaydi.

Emizikli davrda yelka suyagining boshchasida yumaloq suyak nuqtasi, tanasida esa so'rilish markazi paydo bo'ladi.

Erta bolalik davrida katta do'mboqchada, deltasimon g'adibudurlik va pastki uchida yelka suyagi do'ngligining boshchasida, bolalikning birinchi davrida kichik do'mboqchasida, tojsimon va bilak chuqurchalarida, medial do'ng usti do'mboqchasida ikkilamchi suyaklanish nuqtalari paydo bo'ladi. Bu davrda suyak o'sishi bilan birga uning relyefi yuzaga keladi.

Bolalikning ikkinchi davri oxirlarida yelka suyagi tanasining taraqqiyoti tugab u kattalarnikiga o'xshab qoladi. Yuqori uchi tanasidan yupqa tog'ay qatlam bilan ajraladi. Bu davrda pastki uchida

lateral do'ng usti do'mboqchasi va yelka suyagi g'altagida ikkilamchi suyaklanish nuqtasi paydo bo'ladi. O'smirlik davrida suyakning pastki epifizi tanasi bilan suyaklanib birikadi.

Rentgenoanatomiyasi. Yelka suyagi o'ziga xos rentgenoanatomik tuzilishga ega. Yelka suyagi boshchasining zich moddasi tashqi chegarasi aniq sharsimon soya shaklida ko'rinadi va qisman kurak suyagi bo'g'im chuqurchasiga qavatlanadi. Bo'g'im chuqurchasi boshchani 1/3 qismi yuzasini qoplab turadi. Yelka suyagi boshchasining g'ovak moddasi mayda to'r shaklida tuzilgan. Yelka bo'g'imidagi harakatlarning katta amplitudada tebranishiga mos ravishda suyak boshchasiga har tomondan bir xil ta'sirot tushgani uchun suyak to'sinlarining kuch chiziqlari bir tekis tarqalgan. Suyak boshchasi bo'g'im yuzasi chekkasining tashqarisida keng asosli uchburchak shaklidagi yelka suyagining katta do'mboqchasi bor. Katta do'mboqchani g'ovak moddasida radiar joylashgan suyak to'sinlari aniq ko'rinadi. Uning zich qatlami boshchasiga nisbatan qalin. Katta do'mboqcha bilan yelka suyagi boshchasi o'rtasida uncha katta bo'lmagan torayma anatomik bo'yincha aniqlanadi. Katta do'mboqchadan pastroqda suyak tanasida xirurgik bo'yincha-suyakning ko'p sinadigan joyi aniqlanadi. Bu yerda zich modda yupqalashib, g'ovak modda esa siyraklashgan tarkibga ega bo'lib, zich moddaning g'ovak moddasiga o'tishi ro'y beradi. Suyakning bir tarkibini boshqasiga o'tishi shu sohaning qarshiligini kamaytiradi.

Yelka suyagi diafizi rentgenogrammasida zich modda qatlamlari o'rtasida joylashgan suyak iligi kanali yaxshi kuzatiladi. Zich modda suyakning tashqi yuzasida aniq ko'rinadi. Suyakning metafizi sohasida zich modda asta-sekin yupqalashsa, diafiz tomonida qalinlashadi. Suyak tanasining oldingi yuzasida xirurgik bo'yindan pastda katta do'mboqcha qirrasini aniqlanadi. Old to'g'ri proyeksiyadagi rentgenogrammada diafizning o'rtasidan yuqoriroqda suyakning tashqi chekkasida deltasimon g'adir-budurlik ko'rinadi.

Yelka suyagining pastki uchi uchburchakli prizma shaklida bo'ladi. Unda lateral va ko'proq bilingan medial do'ng usti do'mboqchalari ajratiladi. Pastki epifiz bo'g'im yuzasi yelka suyagi g'altagi va yelka

suyagi doʻngligining boshchasidan iborat. Yelka suyagi gʻaltagining yuqorisida suyak tarkibida aniq chegarali tojsimon va tirsak oʻsigʻi chuqurchalari bor.

Yelka suyagi pastki uchi suyak toʻqimasi mayda katakchali tuzilishga ega. Suyak trabekulari, asosan, koʻndalang yoʻnalgan boʻlib, zich qatlami yupqa boʻladi.

Yelka suyagi tanasida joylashgan bitta asosiy va 7 ta qoʻshimcha (uchtasi yuqori, toʻrttasi pastki epifizda) suyaklanish nuqtasidan suyaklanadi. Bu suyaklanish nuqtalari yuqori epifizda bola hayotining birinchi oylarida yelka suyagining boshchasida, 2 yoshlarda katta va 2–3 yoshlarda kichik doʻmboqchalarda paydo boʻladi. 8 yoshlarda bu suyak nuqtalari qoʻshilib, bitta suyak massasini hosil qiladi. Metafiz yorigʻi uchi yuqoriga qaragan uchburchak shaklida boʻladi. Yoshga qarab u asta sekin torayib boradi va 20 – 24 yoshlarda suyaklanib ketadi.

Yelka suyagining pastki epifizida suyaklanish nuqtalari yelka suyagi doʻngligining boshchasida, yelka suyagi gʻaltagida, medial va lateral doʻng usti doʻmboqchalarida boʻladi. Bularning hammasi birikib diafiz bilan 16 – 18 yoshlarda suyaklanib qoʻshiladi.

Bilak suyaklari

Bilak sohasi ikkita suyakdan: medial tomonda joylashgan tirsak suyagi va lateral tomonda joylashgan bilak suyagidan iborat. Bu suyaklar shunday egilganki, ular parallel yoʻnalganiga qaramay, faqat uchlaridagina bir-biriga tegadi. Ularning tanasi orasida bilakning suyaklararo boʻshligʻi hosil boʻladi. Bilakning har bir suyagi tanasi va ikki uchidan iborat. Suyak tanalari uch qirrali shaklga ega. Ular uchta yuza va uchta qirradan iborat. Bitta yuzasi orqaga, ikkinchisi oldinga, uchinchisi bilak suyagida lateral, tirsak suyagida medial tomonga qaragan. Uchta qirradan bittasi oʻtkir boʻlib, oldingi yuzani orqa yuzadan ajratib turadi va suyaklararo boʻshliqqa qaragan. Bugacha davom etadi suyaklararo qirra. Umumiy belgilardan tashqari bilakning har bir suyagi oʻziga xos xususiyatlarga ega.