МИНИСТЕРСТВО ЗДРАВООХРАНЕНИЯ РЕСПУБЛИКИ БЕЛАРУСЬ
БЕЛОРУССКИЙ ГОСУДАРСТВЕННЫЙ МЕДИЦИНСКИЙ УНИВЕРСИТЕТ
КАФЕДРА МОРФОЛОГИИ ЧЕЛОВЕКА

С. Л. Кабак, А. А. Артишевский

ОБЩАЯ ГИСТОЛОГИЯ.
АНАТОМИЯ ОПОРНО-ДВИГАТЕЛЬНОГО АППАРАТА ГОЛОВЫ И ШЕИ

Учебно-методическое пособие

Издание седьмое, дополненное

Минск БГМУ 2008

Репозиторий БГМУ

УДК 611.7–018 (075.8)
ББК 28.706 я 73
К 12

Р е ц е н з е н т ы: доц. каф. нормальной анатомии Белорусского государственного медицинского университета С. П. Ярошевич; зав. каф. гистологии, цитологии и эмбриологии Витебского государственного медицинского университета проф. О. Д. Мяделец; зав. каф. гистологии Гродненского государственного медицинского университета проф. Я. Р. Мацюк; проф. каф. анатомии человека Гродненского государственного медицинского университета проф. С. С. Усоев

Кабак, С. Л.

К 12 Общая гистология. Анатомия опорно-двигательного аппарата головы и шеи : учеб.-метод. пособие / С. Л. Кабак, А. А. Артишевский. – 7-е изд., доп. – Минск : БГМУ, 2008. – 164 с.

ISBN 978–985–462–850–9.

Излагаются такие разделы общей гистологии, как строение клетки и основных клеточных типов (эпителиев, системы тканей внутренней среды, мышечной и нервной тканей), а также содержатся основы эмбриологии человека, включая органогенез структур, расположенных в области головы и шеи. В разделе, посвященном анатомии опорно-двигательного аппарата, изложены данные о его развитии и морфологии. При этом основное внимание уделено эмбриогенезу скелета и мышц, входящих в состав головы и шеи, а также подробно рассмотрено их макроскопическое строение. В данном издании (1-е вышло в 2002 году) добавлены сведения о строении костей, суставов и мышц конечностей.

Предназначено для студентов стоматологического факультета.

УДК 611.7–018 (075.8)
ББК 28.706 я 73

ISBN 978–985–462–850–9

© Оформление. Белорусский государственный медицинский университет, 2008

Репозиторий БГМУ

1 ПРЕДМЕТ АНАТОМИИ И ГИСТОЛОГИИ

Практическая деятельность врача-стоматолога предполагает проведение профилактики, диагностики и лечения заболеваний органов ротовой полости, а также близлежащих структур головы и шеи. Лечение ставит своей целью локализовать патологический процесс, предотвратить его рецидив, восстановить нормальную форму и функцию пораженных структур. Вместе с тем стоматологу постоянно требуется оценивать общее состояние пациента, уметь диагностировать системные заболевания и поражения органов, расположенных за пределами головы и шеи. Все это, вместе взятое, предопределяет необходимость глубокого знания **морфологии** не только органов зубочелюстной системы, но также строения других органов и систем человеческого организма.

Морфология человека представляет собой комплекс наук, изучающих форму и строение организма и отдельных его частей на всех уровнях структурной организации от субклеточного до органного в динамике исторического и индивидуального развития. Ее основными частями являются макроскопическая анатомия, гистология и эмбриология.

Макроскопическая анатомия (или **систематическая анатомия**) — наука, которая изучает строение организма в целом, отдельных его органов и систем. При изучении анатомии используется, прежде всего, метод *препарирования*, то есть послойного рассечения тела мертвого человека с последующим изучением препаратов невооруженным глазом. Кроме того, анатомию отдельных органов у живого человека можно изучать с использованием **рентгенологического**, **ультрасонографического** или **эндоскопического** методов исследования. *Рентгенологический метод* позволяет исследовать строение органов костно-суставной системы, кровеносных и лимфатических сосудов (ангиография), а также ряда внутренних органов (при этом просвет сосудов или трубчатых органов предварительно заполняется рентгеноконтрастным веществом). Разновидностью рентгенологического метода является *компьютерная томография*. С помощью этого метода у живого человека удается получить послойное изображение анатомических структур отдельных участков тела. В основе *ультрасонографического (ультразвукового) исследования* лежит регистрирование отражения высокочастотных ультразвуковых волн. Оно позволяет in vivo визуализировать и оценить параметры изображения глубоких структур тела, в частности, паренхиматозных органов. *Эндоскопический метод* применяется с целью прижизненного изучения строения слизистых оболочек трубчатых органов, а также для внешнего осмотра органов непосредственно внутри полостей тела (главным образом, брюшной) и отдельных анатомических образований внутри суставных полостей. Для изготовления аппаратов, предназначенных для проведения подобных исследований, используется волоконная оптика. Следует подчеркнуть, что все перечисленные выше методы являются, в первую очередь, диагностическими и используются для подтверждения клинического диагноза.

Топографическая анатомия (**клиническая анатомия**) — составная часть макроскопической анатомии. В отличие от **систематической анатомии** она предполагает изучение пространственных взаимоотношений между органами, относящимися к различным системам, а также между органами и сосудами, нервами, клетчаточными пространствами. Знание послойного строения отдельных частей тела необходимо хирургу для выполнения *хирургического доступа* к пораженному органу, а также для осуществления *хирургического приема* (например, для удаления части или всего органа, формирования анастомоза или других манипуляций). Специфика взаиморасположения органов в различных топографо-анатомических областях помогает также объяснить причину возникновения того или иного симптома, предугадать и предупредить возможность развития осложнений основного заболевания. Все это вместе взятое, представляет интерес для врача любого профиля.

Гистология — наука, изучающая закономерности развития, строения и функции *тканей* многоклеточных животных и человека, то есть структурно-функциональных элемен-

тов, формирующих отдельные органы. Составной частью гистологии является **цитология** (**клеточная биология**), которая изучает строение клетки и ее основные структурные компоненты, а также закономерности их функционирования. Внутриорганные особенности субклеточного, клеточного и тканевого уровней структурной организации отдельных органов составляют предмет исследования **микроскопической анатомии**.

Эмбриология (**биология развития)** — изучает процесс образования и внутриутробного развития организма в целом и отдельных его составных частей. При этом рассматривается одновременно развитие внешней формы органов (*органогенез*) и изменения структуры входящих в их состав тканей (*гистогенез*).

Анатомическая терминология

В анатомии для описания строения отдельных органов и взаиморасположения частей тела используется ряд специальных терминов, которые изложены в международной анатомической и гистологической номенклатурах (Nomina Anatomica и Nomina Histologica). Впервые на международном уровне все анатомические термины были унифицированы в 1955 г. с принятием Парижской анатомической номенклатуры (PNA). В ее состав входило около 4 500 терминов. Позднее в Парижскую номенклатуру неоднократно вносились изменения и дополнения. В международных номенклатурах все термины представлены на латинском языке, а во многих странах существует их перевод на национальный язык. В 2003 г. под редакцией профессора Л. Л. Колесникова (Москва) опубликована «Международная анатомическая номенклатура» — подробный новейший список анатомических терминов на русском и латинском языке. В этой книге латинские названия соответствуют Международной анатомической терминологии, утвержденной на XV Международном анатомическом конгрессе в Риме (Италия) в 1999 г. Белорусский эквивалент анатомической номенклатуры был опубликован Национальной Академией Наук в 20-е годы. Однако в последующем этот список терминов не нашел широкого применения в процессе обучения студентов. Исторически сложилось, что преподавание анатомии и гистологии в Беларуси осуществляется на русском языке, поэтому в учебниках названия макроскопических и микроскопических структур приводятся только на русском и латинском языках.

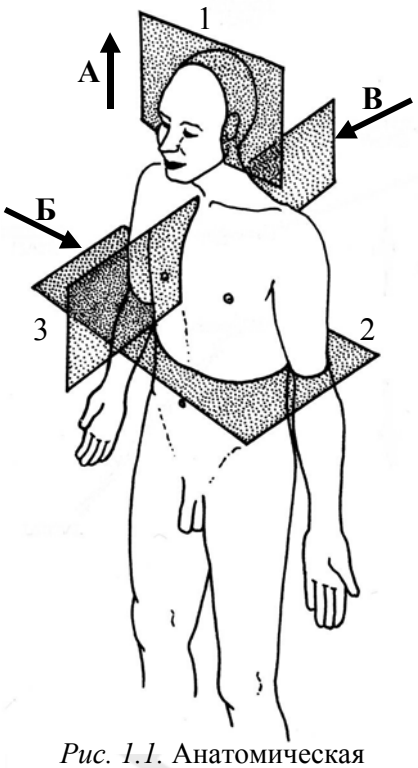

Рис. 1.1. Анатомическая позиция (оси и плоскости)
1 — фронтальная плоскость; 2 — горизонтальная плоскость; 3 — сагиттальная плоскость; А — вертикальная ось; Б — фронтальная ось; В — сагиттальная ось

Анатомическая позиция. Оси и плоскости тела (рис. 1.1)

Для стандартизации описания пространственной ориентации органов в теле человека используется понятие **анатомическая позиция**. При этом имеется в виду, что человек стоит вертикально и обращен лицом к исследователю. Его руки вытянуты вдоль тела, а ладони повернуты вперед.

В анатомии расположение всех органов описывается относительно трех взаимоперпендикулярных плоскостей. **Сагиттальная плоскость** проходит в вертикальном направлении и разделяет тело на правую и левую половины. Одна из сагиттальных плоскостей, которая идет через середину тела и разделяет его на одинаковые по объему части, называется *срединной плоскостью*. Под прямым углом к срединной плоскости проходит **фронтальная плоскость**. Эта вертикальная плоскость делит тело на переднюю и заднюю половины. Перпендикулярно сагит-

тальной и фронтальной плоскостям идет **горизонтальная** или **поперечная плоскость**. Она делит тело на верхнюю и нижнюю части.

Соответственно плоскостям выделяют три основные оси: **фронтальную**, **сагиттальную** и **вертикальную** (продольную). Первые две оси являются горизонтальными и по направлению совпадают с одноименными плоскостями. Вертикальная ось ориентирована вдоль тела человека независимо от его положения в пространстве.

Для обозначения положения органов (частей тела) в пространстве, а также их качественной характеристики в состав многих анатомических терминов вводятся следующие определения:

Медиальный —	medialis (о структуре, лежащей ближе к срединной плоскости)
Латеральный —	lateralis (о структуре, лежащей дальше от срединной плоскости)
Промежуточный —	intermedius (о структуре, расположенной между двумя соседними анатомическими образованиями)
Внутренний —	internus
*Наружный** —	externus
Глубокий —	profundus
Передний —	anterior
Задний —	posterior
Правый —	dexter
Левый —	sinister
Верхний —	superior
Нижний —	inferior
Вентральный —	ventralis (о структуре, расположенной ближе к животу)
Дорсальный —	dorsalis (о структуре, расположенной ближе к спине)
Проксимальный —	proximalis (о структуре, расположенной ближе к туловищу)
Дистальный —	distalis (о структуре, расположенной дальше от туловища)
Краниальный —	cranialis (о структуре, расположенной ближе к голове)
Каудальный —	caudalis (о структуре, расположенной ближе к копчиковым позвонкам)
Большой —	major
Малый —	minor
Центральный —	centralis
Периферический —	periferalis

Примечание: * в ряде случаев для определения глубины расположения органа и в качестве синонима термина «наружный» используется слово *поверхностный* (superficialis).

Применение указанных выше терминов оправдано только в тех случаях, когда рассматриваются одновременно, по крайней мере, две структуры. Тогда для описания их взаиморасположения можно использовать одну из пар терминов. Например, у каждого позвонка имеется четыре суставных отростка: из них одна пара называется верхними, другая — нижними.

Репозиторий БГМУ

2 ЦИТОЛОГИЯ (СТРОЕНИЕ И ФУНКЦИИ КЛЕТКИ)

Простейшие формы жизни на Земле представляют собой одноклеточные организмы. Высшие формы жизни состоят из большого количества клеток. В частности, в организме человека насчитывается более 200 типов клеток, общее число которых достигает 10^{13}. Для большей биологической эффективности клетки специализируются и объединяются в **ткани**. Однако в то же самое время они сохраняют основные свойства, присущие простым одноклеточным организмам. У высших животных и человека ткани формируют **органы**, предназначенные для выполнения определенных функций. Отдельные органы и составляющие их клетки взаимодействуют между собой за счет специальных, в высшей степени организованных и высоко чувствительных к внешним воздействиям регулирующих систем, которые обеспечивают интегрированное функционирование всего организма в целом. Таким образом, **клетка** является *элементарной структурной, функциональной и генетической единицей всех форм существования живой материи*.

Клетка на 75 % состоит из воды. На долю шести химических элементов (углерода, водорода, азота, кислорода, фосфора и серы) приходится до 99 % веса сухого остатка. В клетках преобладают соединения углерода, которые способны формировать крупные молекулы. Для этого используются четыре основных типа углеродсодержащих соединений: **нуклеотиды**, **аминокислоты**, **жирные кислоты** и **углеводы**, которые обычно полимеризуются в крупные макромолекулы, формирующие основные структурные компоненты клетки. Такими макромолекулами являются **нуклеиновые кислоты** (образуются из нуклеотидов), **белки** (в их состав входят аминокислоты), **липиды** (производные жирных кислот) и **полисахариды** (состоят из углеводов).

Кроме клеток в состав организма человека и животных входят надклеточные и постклеточные структуры, а также межклеточное вещество. К *надклеточным структурам* относятся симпласты и синцитии. *Симпласты* значительно больше по размерам, чем отдельные клетки. Они состоят из цитоплазмы и большого количества ядер. Примером симпласта служат мышечные волокна или внешний слой трофобласта плаценты. *Синцитии* (*соклетия*) формируются в результате неполного перешнуровывания цитоплазмы при делении клетки с сохранением цитоплазматических перемычек. К *постклеточным структурам* относятся эритроциты и тромбоциты (кровяные пластинки). *Межклеточное вещество* заполняет пространства между клетками. Обладая высокой прочностью, оно служит опорой для клеток и является средой, через которую осуществляется диффузия тканевой жидкости.

СТРОЕНИЕ И ФУНКЦИЯ КЛЕТКИ

Клетка включает в свой состав плазмолемму, цитоплазму и ядро. В **ядре** сосредоточена генетическая информация. **Плазматическая мембрана** отделяет цитоплазму от внешней среды. Через нее осуществляется обмен веществ между цитоплазмой и микроокружением клетки. **Цитоплазма** клетки состоит из гиалоплазмы, в которой размещены органеллы, включения и специальные структуры, обеспечивающие поддержание жизнеспособности клетки и выполнение ее специальных функций.

Плазматическая мембрана (плазмолемма)

Плазмолемма имеет толщину около 10 нм и на электронных микрофотографиях состоит из двух плотных слоев, разделенных узким светлым пространством. В плазмолемму входят фосфолипиды (до 40 %) и белки (до 60 %). Фосфолипиды ориентированы таким образом, что их гидрофобные концы, представленные жирными кислотами, обращены в сторону светлого пространства, а гидрофильная головная часть формирует электронноплотные слои клеточной мембраны (рис. 2.1). Мембрана относительно проницаема для веществ, раствори-

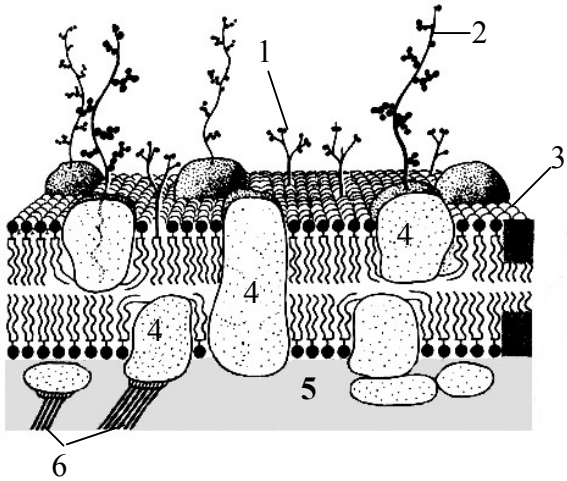

Рис. 2.1. Строение клеточной мембраны: 1 — молекула гликолипида; 2 — молекула гликопротеида; 3 — молекулы фосфолипидов; 4 — молекула белка; 5 — гиалоплазма; 6 — цитоскелет

мых в липидах, и непроницаема для макромолекул. В состав мембраны входят интегральные, полуинтегральные и поверхностные (околомембранные) белки. Молекула интегральных белков погружена в билипидный слой полностью, а молекула полуинтегральных белков заходит в него только наполовину. Кроме структурных белков в плазмолемму включены белки-ферменты, белки-рецепторы и белки-переносчики. Белковые молекулы могут свободно перемещаться в плоскости липидного бислоя и накапливаться в отдельных его участках.

Снаружи от плазмолеммы находится надмембранный углеводный слой толщиной 3–4 нм, который называется *гликокаликсом.* Он состоит из гликолипидов и гликопротеинов, которые выполняют функцию рецепторов, распознающих соседние клетки и неклеточные структуры, а также обеспечивают адгезивные взаимодействия с ними.

Функциями плазматической мембраны являются: избирательная проницаемость, межклеточные взаимодействия, эндоцитоз и экзоцитоз.

Благодаря **избирательной проницаемости** клеточной мембраны в ее пределах поддерживается оптимальная концентрация ионов, воды, ферментов и других субстратов. Избирательная проницаемость реализуется путем пассивного транспорта, облегченной диффузии и активного транспорта.

Пассивный транспорт предполагает движение через плазмолемму в обоих направлениях по градиенту концентрации или электрохимическому градиенту относительно небольших по размеру полярных и неполярных молекул. Подобный механизм транспорта характеризуется низкой специфичностью, но не требует для своего осуществления каких-либо затрат энергии. За счет пассивного транспорта в клетку поступают кислород, углекислый газ и азот.

Облегченная диффузия также происходит без непосредственных затрат энергии, чаще всего в одном направлении (в клетку) и по градиенту концентрации. Прохождение веществ через клеточную мембрану осуществляется через ионные каналы и с помощью белков-переносчиков, обладающих специфичностью к переносимым молекулам.

Активный транспорт требует определенных энергетических затрат и осуществляется против электрохимического градиента с помощью белков-переносчиков. В частности, с помощью натриево-калиевого насоса реализуется противоположно направленный активный транспорт ионов натрия из цитоплазмы и ионов калия в цитоплазму клетки. Этим самым поддерживается постоянство объема клетки и ее мембранного потенциала. При участии белков-переносчиков в клетку транспортируются также глюкоза, аминокислоты и другие молекулы. Избирательный перенос ионов происходит по ионным каналам, которые открываются в ответ на механическое воздействие, связывание рецептора или изменение мембранного потенциала.

Плазматическая мембрана служит местом приложения физических и химических раздражителей внешней среды, а также сигналов информационного характера из внутренней среды организма. При участии клеточной мембраны происходит узнавание и агрегация с соседними клетками и компонентами межклеточного вещества. Совокупность этих процессов составляет понятие **межклеточные взаимодействия**.

Важную роль в реализации межклеточных взаимодействий играют *клеточные рецепторы*. Они представляют собой макромолекулы гликопротеинов, гликолипидов или белков,

способные воспринимать сигналы, действующие на клетку. По локализации они подразделяются на рецепторы плазматической мембраны и внутриклеточные рецепторы (цитоплазматические и ядерные рецепторы).

Мембранные рецепторы воспринимают, трансформируют и передают информацию, запускающую каскад биохимических реакций в клетке на пострецепторные структуры. В результате изменяется интенсивность транспортных потоков через цитолемму, на новый уровень переходят взаимодействия между цитоскелетом и внеклеточным матриксом. Рецептор состоит из внемембранного, трансмембранного и цитоплазматического доменов, расположенных соответственно за пределами клетки, в составе ее плазмолеммы и в цитоплазме. Интегральные белки одних трансмембранных рецепторов только один раз проходят через толщу плазмолеммы и функционируют как ферменты, модулирующие каталитическую активность других ферментов внутри клетки. Интегральные белки других рецепторов многократно прошивают плазмолемму и образуют трансмембранные спиральные сегменты, соединенные с G-белком. Эти рецепторы воспринимают до 80 % различных модуляторов функциональной активности клетки (нейромедиаторов, пептидных гормонов и т. д.). Каналообразующие рецепторы при взаимодействии с нейромедиаторами открывают и закрывают ионные каналы. В результате изменяется ионная проницаемость плазмолеммы и происходит перераспределение зарядов на клеточной мембране.

Внутриклеточные рецепторы регулируют генную активность клетки. Они располагаются в цитозоле (например, рецепторы глюко- и минералкортикоидов, андрогенов и прогестерона) или ядре (например, рецепторы тиреоидных гормонов, эстрогенов, витамина Д, ретиноевой кислоты). Рецепторы в мембранных органеллах состоят из гормонсвязывающего и ДНК-связывающего доменов, а также домена, активирующего транскрипцию. Сигнальные молекулы для внутриклеточных рецепторов свободно проходят через плазмолемму и при взаимодействии с соответствующими рецепторными белками вызывают их конформацию. В свою очередь видоизмененные рецепторные белки связываются с определенными генами в ядре клетки, вызывая их экспрессию.

Поток веществ внутрь клетки называется **эндоцитозом**, их движение в обратном направлении — **экзоцитозом**. В свою очередь эндоцитоз может быть специфическим и неспецифическим. Разновидностями эндоцитоза являются также фагоцитоз и пиноцитоз.

При *неспецифическом эндоцитозе* внеклеточно расположенные крупные молекулы (например, полисахаридов или некоторых белков) постепенно окружаются клеточной мембраной, которая образует на своей поверхности углубления. Важную роль в образовании впячиваний плазмолеммы играют актиновые и промежуточные филаменты, а также микротрубочки. После завершения формирования эндоцитозного пузырька он отшнуровывается от клеточной мембраны. В последующем пузырек сливается с лизосомой и его содержимое переваривается лизосомальными ферментами. Эндоцитозные пузырьки используются также для транспорта поглощенного клеткой материала к органеллам, в которых происходит его утилизация. Различной степени выраженности неспецифический эндоцитоз наблюдается во всех клетках, но интенсивнее всего он протекает в эндотелии кровеносных сосудов и мезотелии серозных оболочек.

Специфический эндоцитоз осуществляется через рецепторы. При этом крупные молекулы или бактерии сначала соединяются с рецепторами клеточной поверхности, а затем вместе с ними погружаются в клетку. Подобным образом клетка поглощает трансферрин и холестерин, а также опсонизированные бактерии.

Фагоцитозом называется захват и поглощение клеткой плотных, крупных частиц с помощью выростов (псевдоподий). Псевдоподии окружают лежащие рядом с клеткой частицы со всех сторон и превращаются в **фагосомы**. В последующем фагосомы объединяются с лизосомами и их содержимое подвергается перевариванию. Способность к фагоцитозу является одним из характерных свойств клеток, осуществляющих защитные реакции организма.

Пиноцитоз — процесс поглощения жидкости и растворенных в ней веществ с образованием небольших пузырьков.

В ходе *экзоцитоза* мембранные пузырьки, содержащие продукты синтетической деятельности клетки либо не переваренные вещества, подходят к плазмолемме и сливаются с ней. Затем в клеточной мембране формируется дефект, через который содержимое пузырь-

ков выделяется за пределы клетки. В эндотелиальных клетках, выстилающих сосуды, можно наблюдать процесс *трансцитоза*. Суть этого явления состоит в том, что эндоцитозный пузырек формируется на одном полюсе клетки, а выведение его содержимого за пределы клетки (экзоцитоз), осуществляется на другом полюсе.

В клетке постоянно поддерживается динамическое равновесие между потерей плазмолеммы за счет формирования эндоцитозных пузырьков и увеличением ее площади за счет опорожнения экзоцитозных пузырьков. Важнейшая роль в этом процессе, который называется «мембранным конвейером», принадлежит рецепторам плазмолеммы. Они регулируют проницаемость клеточной мембраны, превращают внеклеточные сигналы во внутриклеточные, связывают цитоскелет с внеклеточным матриксом, а также обеспечивают открытие или закрытие воротного механизма в транспортных каналах.

Межклеточные контакты

Межклеточными соединениями (**контактами**) называются специальные структуры, обеспечивающие взаимодействие между соседними клетками. Различают три типа соединений: адгезивный, плотный и проводящий (рис. 2.2).

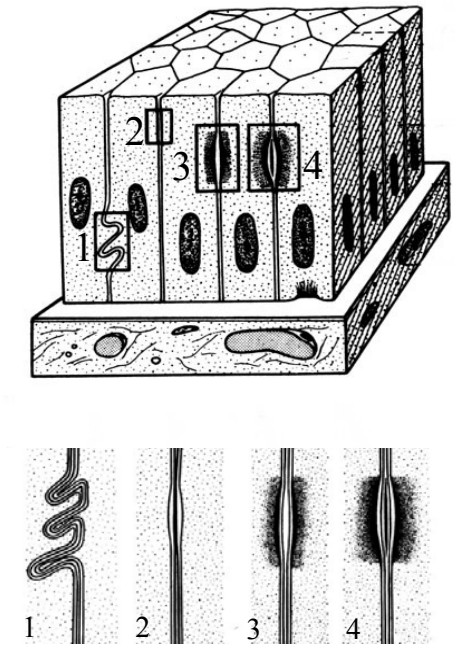

Рис. 2.2. Межклеточные контакты: 1 — интердигитации; 2 — плотный контакт; 3 — адгезивный поясок; 4 — десмосома

Адгезивные контакты механически связывают лежащие рядом клетки. Разновидностью таких соединений являются адгезивный поясок, десмосома, фокальный контакт, а также полудесмосомы и интердигитации. *Адгезивный поясок* (опоясывающая десмосома) охватывает эпителиальную клетку по периметру, имеет внутриклеточную и внеклеточную зоны. Межклеточное пространство заполнено гликопротеинами (молекулами клеточной адгезии). *Фокальный контакт* — адгезивная связь между фибробластами через посредство межклеточного вещества. В контакте объединены цитоскелет клеток, их цитолемма и межклеточные белки. *Десмосома* представляет собой дисковидное сцепление диамером 0,5 мкм. Со стороны цитоплазмы к мембране прилежит слой белков, в котором фиксируются пучки промежуточных филаментов. Между собой плазмолеммы контактирующих клеток соединяются трансмембранными белками *десмоглеинами*. *Полудесмосомы* рассматриваются как половина десмосомы и обеспечивают прикрепление эпителиоцитов к базальной мембране. Связь между клетками усиливается за счет *интердигитаций* — выростов одной клетки, проникающих в инвагинации другой клетки. За счет этих соединений увеличивается площадь соприкосновения, через которую протекают обменные процессы.

Плотные контакты кроме механического связывания клеток выполняют функцию своеобразных запирающих устройств, препятствующих прохождению молекул между клетками. В этих контактах клеточные мембраны сближаются на расстояние до 5 нм и связаны друг с другом с помощью специальных белков.

Проводящие (щелевые) контакты служат местом перехода мелких молекул из одной клетки в другую. Плазмолеммы контактирующих клеток сближены на расстояние до 2–3 нм. С помощью *коннексонов* (ионных каналов, образованных интегральными белками смежных мембран) цитоплазмы этих клеток связаны между собой.

Примером щелевых контактов могут служить соединения между клетками сердечной мышечной ткани, которые называются *нексусами*. К проводящим контактам относятся также

химические синапсы — соединения между нейронами или между нейронами и мышечными волокнами. Они осуществляют одностороннюю передачу нервного импульса.

Цитоплазма (рис. 2.3)

Цитоплазма клетки состоит из гиалоплазмы, в которой размещены структурированные клеточные элементы (органеллы и включения).

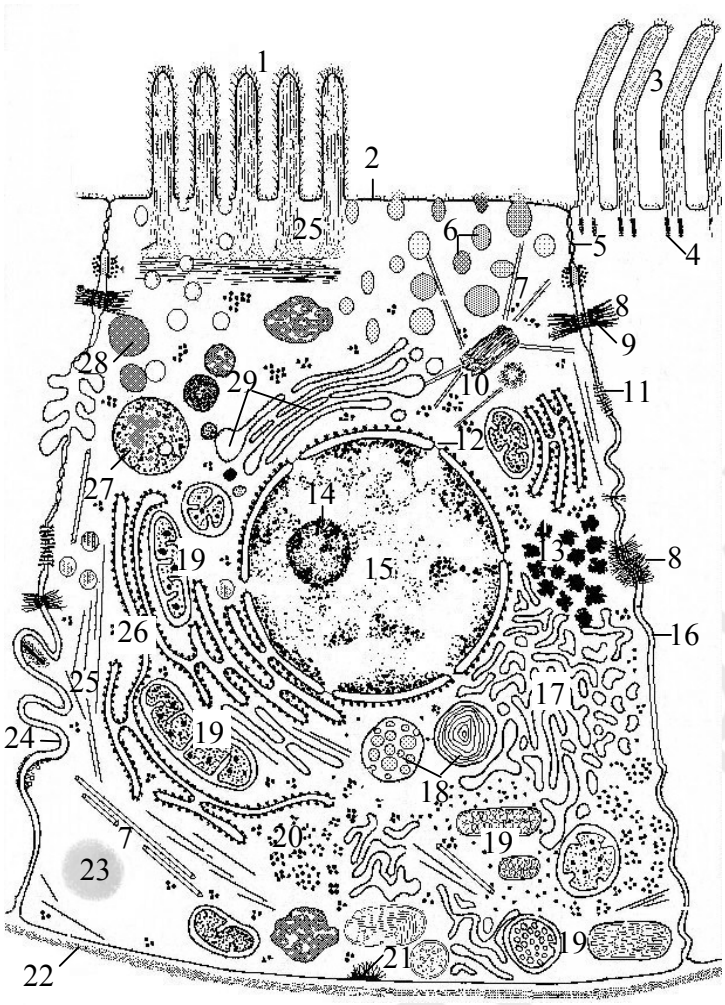

Рис. 2.3. Строение клетки:
1 — микроворсинки; 2 — клеточная мембрана; 3 — реснички; 4 — базальное тельце; 5 — плотный контакт; 6 — секреторные гранулы; 7 — микротрубочки; 8 — десмосома; 9 — промежуточные филаменты; 10 — центриоль; 11 — нексус; 12 — ядерная пора; 13 — гранулы гликогена; 14 — ядрышко; 15 — ядро; 16 — межклеточное пространство; 17 — агранулярная цитоплазматическая сеть; 18 — мультифиламентное и мультивезикулярное тельца; 19 — митохондрия; 20 — полирибосомы; 21 — полудесмосома; 22 — базальная мембрана; 23 — липидная капля; 24 — интердигитации; 25 — актиновые филаменты; 26 — гранулярная цитоплазматическая сеть; 27 — аутофаголизосома; 28 — гидролазные пузырьки; 29 — комплекс Гольджи

Гиалоплазма представляет собой сложную коллоидную систему с включенными в нее биополимерами (белками, ферментами, нуклеиновыми кислотами и полисахаридами). на способна переходить из жидкого состояния (золь) в желеобразное состояние (гель) и обратно.

Органеллы являются метаболически активными структурными компонентами цитоплазмы, специализированными на выполнении определенной функции. Различают органеллы общего и специального значения. *Органеллы общего значения* (митохондрии, рибосомы, эндоплазматическая сеть, комплекс Гольджи, лизосомы и др.) присутствуют во всех клетках и предназначены для обеспечения их жизнедеятельности. *Специальные органеллы* (реснички, жгутики, микроворсинки, миофибриллы, акросома) выполняют специальные функции и содержатся не во всех клетках.

Все перечисленные выше органеллы формируют функциональные системы клетки, такие как синтетический и энергетический аппарат, аппарат внутриклеточного переваривания, цитоскелет и др.

Синтетический аппарат

Синтетический аппарат клетки представлен органеллами, которые обеспечивают образование веществ для внутреннего и внешнего потребления. К ним относятся рибосомы, эндоплазматическая сеть и пластинчатый комплекс (комплекс Гольджи).

Рибосомы — плотные частицы диаметром 15–30 нм. Они состоят из малой и большой субъединиц. Субъединицы образованы разными типами рибосомной РНК (рРНК) и белками примерно 80 видов. Рибосомная РНК образуется в ядрышке, а белки — в цитоплазме. Из цитоплазмы белки транспортируются в ядро и там связываются с рРНК. Затем рибосомные субъединицы через ядерные поры переходят в цитоплазму. Здесь они могут лежать по отдельности или формировать рибосомы. Группа из 3–30 рибосом, объединенная общей нитью матричной (информационной) РНК (мРНК), называется *полирибосомой* (*полисомой*). Часть рибосом и полирибосом находятся в цитоплазме в свободном состоянии, другие прикреплены к эндоплазматической сети. Свободные полирибосомы синтезируют белки и ферменты для самой клетки, а полисомы гранулярной цитоплазматической сети предназначены для продукции химических соединений, выделяющихся за пределы клетки.

Во время синтеза белка в рибосомах происходит расшифровка (трансляция) информации, закодированной в мРНК, т. е. ее преобразование в реальную последовательность аминокислот. Сборка рибосом происходит перед самым началом синтеза, но уже после образования одного полипептида они вновь диссоциируют на отдельные субъединицы. В начале синтеза полипептида малая субъединица связывается с участком мРНК, после чего рибосома начинает перемещаться вдоль матричной РНК, комплементарно спариваясь кодоном своей рРНК с антикодоном транспортной РНК. За одну секунду в полипептид включается около 20 аминокислот. Таким образом, белковая молекула средних размеров синтезируется в среднем за 20–60 секунд. После создания белковой цепочки субъединицы рибосомы отсоединяются от мРНК и диссоциируют. Место, которое освободилось на мРНК, занимает новая рибосома.

Эндоплазматическая сеть представляет собой систему мембранных мешков, трубочек и вакуолей, которые в совокупности создают трехмерную сеть. Различают гранулярную (грЭПС) и агранулярную (гладкую) эндоплазматическую сеть (аЭПС), а также расположенную между ними переходную зону (пЭПС).

Наибольшего развития *гранулярная эндоплазматическая сеть* достигает в клетках, активно синтезирующих белок на экспорт (фибробласты, секреторные клетки поджелудочной железы, печеночные клетки и нейроны). Мембраны грЭПС со стороны гиалоплазмы покрыты рибосомами, которые своими большими субъединицами присоединены к рецепторным белкам рибофоринам. Эти белки имеются только в составе грЭПС.

Синтез белка начинается на свободной полисоме. По программе информационной РНК из 20–25 аминокислот создается особый сигнальный полипептид. С ним связывается сигнал-распознающая частица, которая тормозит его дальнейший синтез до тех пор, пока комплекс не соединится с рецептором (причальным белком) на мембране эндоплазматической сети. Разблокирование синтеза молекулы белка возобновляется после отделения сигнал-распознающей частицы. Вновь синтезированная цепочка аминокислот по гидрофобному каналу, образованному рибофорином, проникает в просвет эндоплазматической сети. Здесь сигнальный пептид «отрезается» с помощью особого фермента (*сигнальной пептидазы*), расположенного на внутренней поверхности мембраны. После этого молекула белка конформируется, приобретая вторичную и третичную структуру, а затем подвергается гидроксилированию, сульфатированию и фосфорилированию. В дальнейшем белок через комплекс Гольджи в составе гранул, окруженных мембраной, транспортируется за пределы клетки. Аналогичным способом образуются белки, входящие в состав лизосом и клеточной мембраны.

Агранулярная цитоплазматическая сеть образуется из гранулярной в результате потери рибофоринов — рецепторов, связывающихся с рибосомами. В гладкой цитоплазматической сети осуществляются завершающие этапы синтеза липидов, некоторых полисахаридов, холестерина, а также дезактивация эндогенных и экзогенных токсинов. В ней накапливаются ионы Ca^{2+} за счет их постоянного откачивания из цитоплазмы. Подобное депо существует в

скелетных и сердечных мышцах, а также в нейронах, хромаффинных и эндокринных клетках.

Переходная (транзиторная) эндоплазматическая сеть локализуется вблизи комплекса Гольджи. В этой области трубочки распадаются на отдельные фрагменты с формированием большого количества окаймленных транспортных пузырьков, предназначенных для переноса продуктов синтеза из эндоплазматической сети в комплекс Гольджи.

Комплекс Гольджи расположен около ядра и образован плоскими цистернами с расширенными концами (рис. 2.4). Таких комплексов в клетке может быть несколько. В каждом из них различают *формируемую* и *сформированную* (*зрелую*) *поверхности* или соответственно цис-сторону и транс-сторону. К формируемой поверхности комплекса подходят транспортные пузырьки, содержащие вещества, которые синтезируются в гранулярной цитоплазматической сети. В цистернах самого комплекса Гольджи осуществляется гликолиз белков и липидов, образование гликопротеинов, протеогликанов, гликолипидов и сульфатированных гликозаминогликанов, которые упаковываются и конденсируются в вакуолях. Вакуоли, наполненные секретом, непрерывно отделяются от зрелой поверхности комплекса. Одновременно на его цис-стороне за счет слияния транспортных пузырьков образуются новые цистерны. Из комплекса Гольджи вещества транспортируются в гидролазные пузырьки (первичные лизосомы), а также в составе окаймленных пузырьков или секреторных гранул доставляются к плазмолемме, через которую путем экзоцитоза выводятся за пределы клетки.

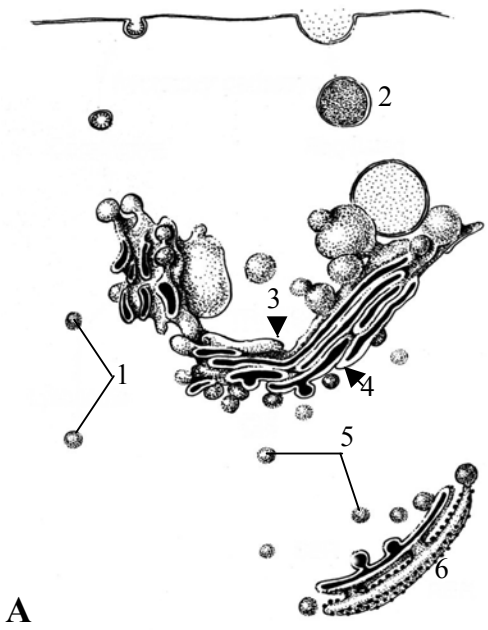

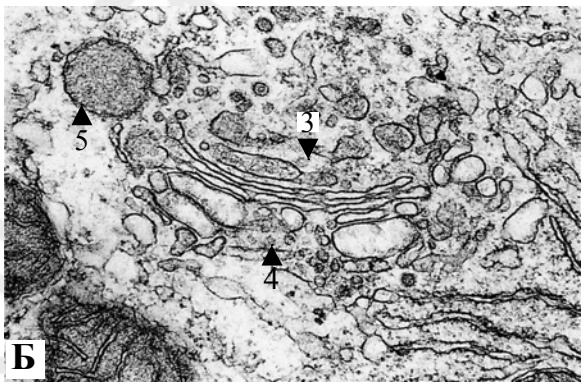

Рис. 2.4. Синтетический аппарат клетки:
А — взаимодействие аппарата Гольджи и ГрЭПС (схема); Б — аппарат Гольджи в гепатоците (трансмиссионная электронная микроскопия, х33 100): 1 — первичная лизосома; 2 — секреторная гранула; 3 — транс-сторона; 4 — цис-сторона; 5 — транспортный пузырек; 6 — гранулярная эндоплазматическая сеть

Аппарат внутриклеточного переваривания (рис. 2.5)

Этот аппарат представлен эндосомами, лизосомами и пероксисомами — мембранными пузырьками с кислым содержимым, которое обеспечивает внутриклеточное расщепление макромолекул. Аппарат внутриклеточного переваривания особенно хорошо развит в клетках, активно осуществляющих фагоцитоз и пиноцитоз (фагоцитах и остеокластах). В мембране эндосом, лизосом и пероксисом имеется АТФ-зависимый протонный насос, обеспечивающий закисление среды внутри органелл и активацию содержащихся в них ферментов. В неповрежденном состоянии мембрана эндосом, лизосом и пероксисом устойчива к действию собственных литических ферментов и препятствует их утечке в гиалоплазму. В то же время она свободно пропускает низкомолекулярные продукты переваривания макромолекул. Повреждение мембраны приводит к самопереваривaнию клетки и ее гибели.

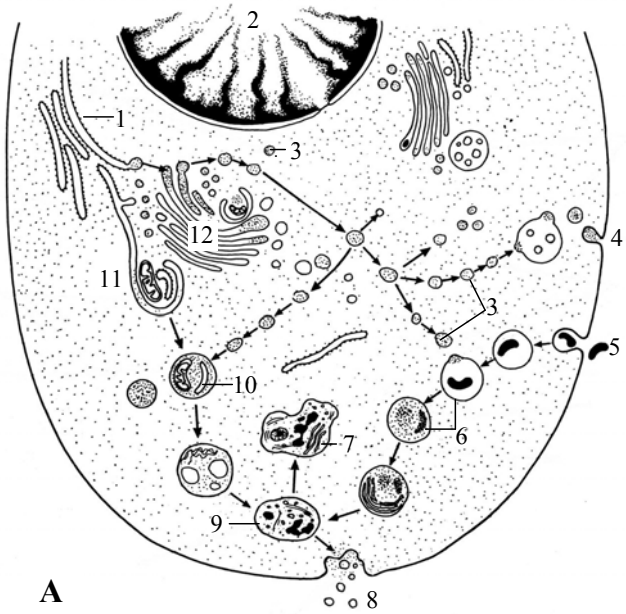

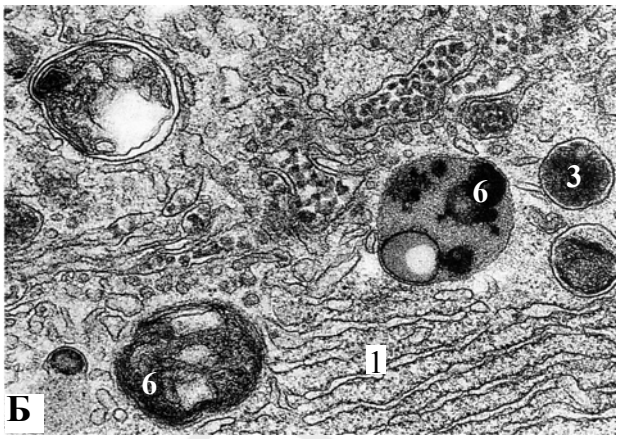

Рис. 2.5. Аппарат внутриклеточного переваривания:
А — взаимодействие лизосом с внутриклеточными структурами (схема); Б — лизосомы в цитоплазме гепатоцита (трансмиссионная электронная микроскопия, х32 200): 1 — гранулярная эндоплазматическая сеть; 2 — ядро; 3 — первичная лизосома; 4 — пиноцитоз; 5 — фагоцитоз; 6 — вторичная лизосома; 7 — липофусциновая гранула; 8 — экзоцитоз; 9 — остаточное тельце; 10 — аутофаголизосома; 11 — аутофагоцитоз; 12 — комплекс Гольджи

Эндосомы — пузырьки, доставляющие макромолекулы с поверхности клетки в лизосомы. Поскольку в них содержатся кислые гидролазы, обеспечивающие частичный или полный гидролиз переносимых молекул, эндосомы рассматриваются одновременно как транспортные структуры и как составная часть аппарата внутриклеточного переваривания. Эндосомы обеспечивают сравнительно мягкий (долизосомный) этап переваривания. Различают ранние (периферические) и поздние (перинуклеарные) эндосомы.

Ранние эндосомы представляют собой пузырьки, расположенные на периферии цитоплазмы. Они имеют слабокислую реакцию содержимого (pH = 6,0). Под действием ферментов в ранних эндосомах от рецепторов отделяются гормоны и факторы роста, осуществляется расщепление комплекса антиген-антитело и ограниченный протеолиз антигенов, а также происходит активация и инактивация ряда молекул.

Поздние эндосомы расположены в глубине цитоплазмы. Они крупнее ранних эндосом, имеют плотный матрикс и более кислое содержимое (pH = 5,5). В поздних эндосомах происходит более глубокое переваривание веществ. Большая часть образовавшихся при этом продуктов и ферментов далее направляются в лизосомы.

Лизосомы — ограниченные мембраной шарообразные тельца диаметром 0,2–0,4 мкм, содержащие гидролитические ферменты. *Гидролазные пузырьки* (первичные лизосомы) содержат около 60 неактивных ферментов (протеазы, нуклеазы, гликозидазы, липазы, фосфорилазы, фосфатазы и др.). *Активные* (*вторичные*) *лизосомы* крупнее гидролазных пузырьков, формируются с участием поздних эндосом и обеспечивают завершающие этапы внутриклеточного переваривания. В процессе взаимодействия с втуриклеточными компонентами или частицами, различными путями попавшими в клетку, формируются такие структуры, как фаголизосомы, аутофаголизосомы, мультивезикулярные и остаточные тельца.

Фаголизосома образуется при слиянии лизосомы с фагосомой, содержащей внеклеточный материал, подлежащий внутриклеточному перевариванию. Процесс разрушения этого материала называется гетерофагией и играет важную роль в функции клетки. Подобным образом клетки почечного канальца захватывают белки из первичной мочи, расщепляют их

до аминокислот и возвращают в ток крови. В щитовидной железе путем гетерофагии йодсодержащие гормоны отщепляются от белковой матрицы и всасываются в кровь.

Аутофаголизосома образуется при слиянии лизосомы или поздней эндосомы с аутофагосомой — пузырьком, содержащим компоненты клетки, подлежащие разрушению. Процесс переваривания собственного материала клетки называется *аутофагией*. Он обеспечивает постоянное обновление элементов клетки. Например, установлено, что в нейронах пожилого человека большинство органелл не старше 1 месяца, а большая часть структурных компонентов цитоплазмы клеток печени полностью обновляется за неделю. Частный случай аутофагии — *кринофагия* — наблюдается в железистых клетках, в которых с помощью лизосом разрушается избыточное количество секрета.

При слиянии ранней и поздней эндосом образуется *мультивезикулярное тельце.* Оно представляет собой крупную вакуоль, которая содержит мелкие пузырьки, отпочковавшиеся от ее мембраны. С помощью ферментов матрикса мелкие пузырьки постепенно разрушаются.

Остаточным тельцем называется лизосома, содержащая непереваренный материал (например, эндогенный пигмент липофусцин, количество которого увеличивается при старении).

При нарушении функции лизосом развиваются так называемые *лизосомные болезни накопления* (болезнь Тея–Сакса, гликогеноз второго типа и др.). При этом некоторые вещества (например, липиды и гликоген) постоянно образующиеся в здоровых клетках, не подвергаются катаболизму. В результате их избыточное количество накапливается в цитоплазме и вызывает серьезные нарушения жизнедеятельности клетки.

Пероксисома — мембранный пузырек круглой или удлиненной формы диаметром от 0,05 до 1,5 мкм с умеренно плотным матриксом и сердцевиной, состоящей из фибрилл и трубочек. Мелкие пероксисомы выявлены во всех клетках, крупные — в макрофагах, клетках печени и почек. Эти органеллы обновляются через каждые 5–6 дней и содержат до 15 ферментов, предназначенных для переваривания аминокислот и разрушения оксида водорода, который образуется при окислении аминокислот, углеводов и других соединений и обладает токсическим действием на клетку. Оксид водорода под действием каталазы пероксисом распадается с выделением кислорода и воды. Пероксисомы (наряду с митохондриями) являются основным центром утилизации кислорода и воды в клетке. Мембрана пероксисом легко проницаема для ионов и низкомолекулярных веществ. В клетках печени и почек ферменты пероксисом играют важную роль в окислении этилового спирта, детоксикации других веществ, обмене аминокислот и полиаминов. Известно более 10 болезней, обусловленных дефектом функциональной активности пероксисом.

Энергетический аппарат

Основным структурным компонентом энергетического аппарата клетки являются **митохондрии** — мембранные полуавтономные органеллы (рис. 2.6). В них происходит окисление органических соединений, а полученную энергию используют для синтеза аденозинтрифосфорной кислоты (АТФ). Кроме того, митохондрии участвуют в синтезе стероидных гормонов и нуклеиновых кислот, а также являются депо кальция в клетке.

Форма и размеры митоходрии сильно варьируют, их количество может достигать 1000. Все зависит от функциональной активности клетки. Митохондрии способны сливаться одна с другой, делиться, а также концентрироваться в местах максимального потребления энергии (например, возле ионных насосов, миофибрилл, ресничек или цистерн эндоплазматической сети).

Типичная митохондрия имеет форму цилиндра длиной 1–10 мкм и толщиной около 0,5 мкм, ограниченную двумя мембранами. *Наружная мембрана* отделяет органеллу от гиалоплазмы, по строению напоминает плазмолемму и обладает высокой проницаемостью для многих мелких молекул. *Внутренняя мембрана* отделена от наружной *межмембранным пространством* шириной 10–20 нм. Она содержит большое количество транспортных белков,

формирующих гидрофильные каналы, рецепторы, распознающие транспортируемые через мембрану белки, и небольшое количество ферментов. В отдельных местах обе мембраны соприкасаются. Эти зоны служат местами проникновения белков внутрь органеллы. Внутренняя мембрана митохондрии образует многочисленные складки (кристы), имеющие вид гребней, трубочек или везикул. Объем крист прямо пропорционален активности митохондрий.

В состав мембраны крист входят белки трех типов: транспортные, ферменты дыхательной цепи и сукцинатдегидрогеназа, а также АТФ-синтетазный комплекс. Мембрана обладает низкой проницаемостью для ионов, что обеспечивает возможность создания электрохимических градиентов при производстве высокоэнергетических метаболитов клетки. На кристах расположены грибовидные частицы — *аксисомы,* состоящие из головки и ножки. На них сопряженно протекают процессы окисления и фосфорилирования, а в области головки синтезируется АТФ. При разобщении процессов окисления и фосфорилирования вместо АТФ в митохондриях образуется тепловая энергия. Это происходит, например, в клетках бурой жировой ткани.

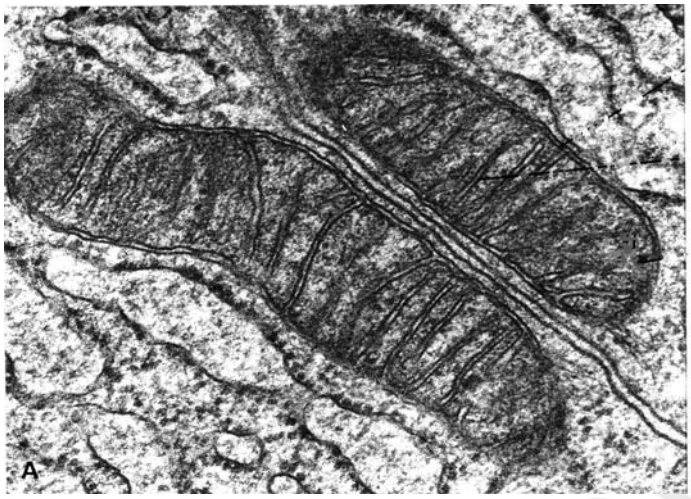

Рис. 2.6. Митохонедрии в эпителиальных клетках трахеи (трансмиссионная электронная микроскопия, x86 000)

Внутреннее пространство митохондрии называется *матриксом*. Оно имеет мелкозернистое строение, содержит митохондриальные ДНК и рибосомы, которые обеспечивают синтез до 5–6 % белков органеллы, а также нескольких сотен ферментов. Однако большая часть ферментов и белков, входящих в состав митохондрии, синтезируется в цитоплазме клетки.

Функциональная активность митохондрий сохраняется на протяжении 10 суток, а затем они разрушаются и подвергаются аутофагии.

Врожденные нарушения структуры митохондриальной ДНК лежат в основе *митохондриальных энцефалопатий* — группы заболеваний, сопровождающихся слепотой, глухотой, нарушениями произвольных движений, сердечной недостаточностью, сахарным диабетом, а также нарушениями функции внутренних органов.

Цитоскелет

Цитоскелетом называется сложная динамичная система трехмерных сетей, образованных микротрубочками, промежуточными филаментами, микрофиламентами и микротрабекулами (рис. 2.7).

Микротрубочки — самые крупные структурные компоненты цитоскелета, имеющие вид цилиндра толщиной 25 нм с диаметром канала 15 нм.

Микротрубочки построены из 13 филаментов тубулиновой природы. Микротрубочки участвуют в поддержании формы клетки и распределении ее компонентов. Они также создают возможность для транспорта внутриклеточных структур (в том числе хромосом), участвуют в движении ресничек и являются основой ряда органелл (центриолей и ресничек). В цитоплазме большинства клеток микротрубочки располагаются в виде сети. В отростках нейронов, веретене деления и тромбоцитах они лежат в виде пучков, в ресничках — в виде дублетов, а в центриолях и базальных тельцах — в виде триплетов. На одном конце микротрубочка постоянно идет процесс полимеризации тубулиновых нитей, на противоположном конце — их деполимеризация. Микротрубочки центриолей, базальных телец, ресничек и жгутиков стабилизированы специальными белками и не деполимеризуются.

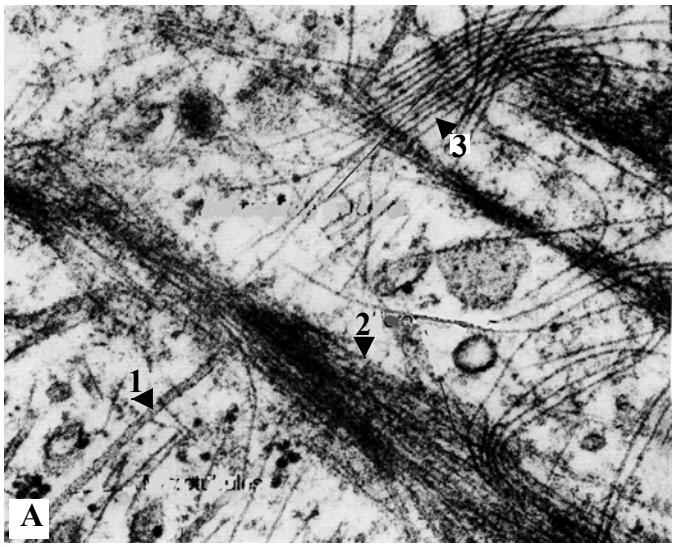

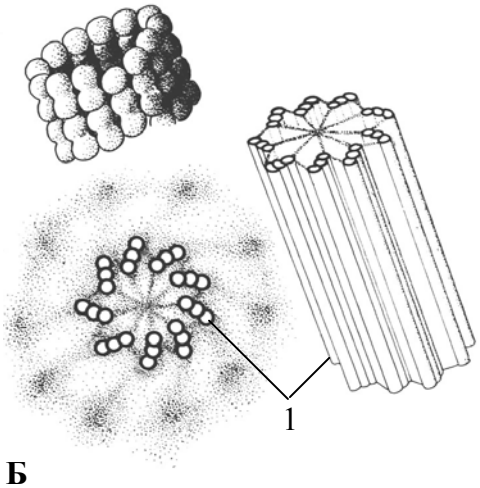

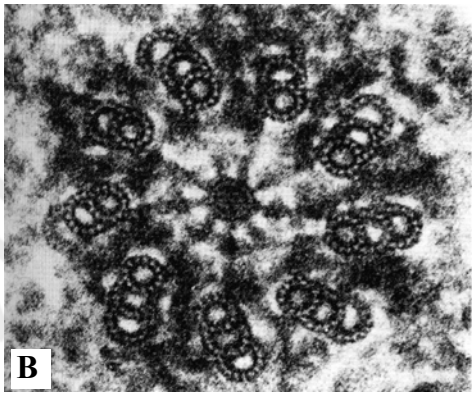

Рис. 2.7. Цитоскелет:
А — эндотелиальная клетка аорты (трансмиссионная электронная микроскопия); Б — центриоль (схема); В — поперечный срез центриоли (трансимиссионная электронная микроскопия, х330 000); 1 — микротрубочки; 2 — микрофилламенты; 3 — промежуточные филаменты

При митозе микротрубочки цитоскелета распадаются, а из тубулина образуется веретено деления. После митоза процесс идет в обратном направлении. С помощью специальных белков микротрубочки последовательно и обратимо прикрепляются к органеллам, транспортным пузырькам, секреторным гранулам и другим структурам клетки, обеспечивая им возможность перемещаться по цитоплазме.

При действии цитостатиков (колхицина или алкалоидов) процесс присоединения тубулиновых субъединиц к концу микротрубочек нарушается. В результате блокируется митоз и внутриклеточный транспорт. Это свойство цитостатиков используется для лечения злокачественных новообразований, при которых имеет место неконтролируемое деление клеток. Разрушение микротрубочек ведет к изменению формы клетки и ее дезорганизации.

Клеточный центр состоит из двух центриолей, которые локализуются вблизи ядра и окружены светлой зоной цитоплазмы (центросферой) с расходящимися микротрубочками. *Центриоль* имеет цилиндрическую форму, диаметр 150 нм и длину 300–500 нм. Ее стенка образована девятью триплетами частично слившихся микротрубочек (А, В, С), соединенных поперечными белковыми мостиками. Каждый триплет связан с шаровидным телом (сателлитом). Перед делением происходит удвоение центриолей. При этом дочерние центриоли расположены рядом и ориентированы под прямым углом по отношению к материнским центриолям. Вначале дочерние центриоли образованы девятью единичными микротрубочками, которые затем превращаются в триплеты. При митозе пары центриолей расходятся к полюсам клетки и индуцируют образование веретена деления. В основании реснички или жгутика из триплетов микротрубочек центриоли формируются *базальные тельца*. При этом микротрубочки служат матрицей для формирования *аксонемы*.

Реснички — выросты цитоплазмы длиной около 10 мкм, покрытые плазмолеммой. Внутри они содержат аксонему, которая состоит из девяти пар микротрубочек, расположенных по окружности, и одной пары микротрубочек, лежащей в центре.

Каждая периферическая пара микротрубочек образована субфибриллами А и В, состоящими из протофиламентов. Центральная пара микротрубочек (*синглет*) окружена оболочкой (*центральной капсулой*), от которой к периферическим микротрубочкам расходятся *радиальные спицы*. Между собой периферические микротрубочки соединены *нексиновыми мостиками*, а субфибриллы А и В соседних микротрубочек — *денеиновыми ручками*. Мерцание ресничек опосредовано движением динеиновых ручек и связано со скольжением микротрубочек относительно друг друга. Энергия для этого процесса высвобождается при расщеплении АТФ в денеиновых ручках. Нарушение подвижности ресничек ведет к ряду тяжелых болезней. В частности при отсутствии денеиновых ручек развивается *синдром неподвижных ресничек* (синдром Картагенера). Больные с этим синдромом страдают хроническими заболеваниями дыхательной системы из-за плохого очищения воздухоносных путей, а также бесплодием по причине неподвижности сперматозоидов.

Жгутики — более длинные, по сравнению с ресничками, выросты цитоплазмы, которые выполняют функцию органа движения клетки. Количество жгутиков может варьировать. В некоторых клетках их число достигает нескольких сотен, а в рецепторных клетках органов чувств имеется лишь одна видоизмененная ресничка.

Наряду с микротрубочками в выполнении опорной функции участвуют и другие фибриллярные структуры: микрофиламенты, промежуточные филаменты и микротрабекулы.

Микрофиламенты — белковые нити толщиной 5–7 нм, которые формируют в цитоплазме клетки сети или располагаются в виде пучков. Под плазмолеммой большинства клеток имеется зона сгущения микрофиламентов, сшитых между собой белком филамином. Они обеспечивают плавные изменения формы клетки при внешних физических воздействиях. Микрофиламенты прикреплены к плазмолемме якорными белками интегринами. В местах взаимодействия с межклеточным веществом и межклеточных контактах актиновые филаменты фиксированы к трансмембранным белкам. Основным структурным компонентом микрофиламентов является белок *актин*. Мономерная форма актина (G-актин) в присутствии цАМФ и ионов Ca^{2+} полимеризуется в фибриллярный актин. Молекула фибриллярного актина состоит из двух спирально скрученных нитей. В микрофиламентах актин взаимодействует с актин-связывающими белками, которые регулируют степень его полимеризации и способствуют объединению филаментов в единую структуру. В немышечных клетках на долю актина приходится 5–10 % общего количества белков, причем половина его организована в филаменты.

Микрофиламенты обеспечивают экзоцитоз и эндоцитоз, препятствуют деформации клетки, во время деления формируют перетяжку цитоплазмы, составляют основу микроворсинок и стереоцилий, а также участвуют в формировании межклеточных соединений. Микрофиламенты обеспечивают сократимость мышечных клеток и создают возможность для перемещения некоторых других клеток. В частности амебовидное движение происходит в результате полимеризации актина в одном месте клетки и деполяризации микрофиламентов в другом. Акто-миозиновые механизмы лежат в основе сокращения тромбов.

Продольно ориентированные микрофиламенты, поперечно сшитые белками фимбрином и валином, составляют основу м*икроворсинок* — выростов цитоплазмы длиной 1 мкм и толщиной 0,1 мкм. Микроворсинки располагаются на апикальной поверхности клеток, активно участвующих в процессах расщепления и всасывания веществ. Несколько тысяч подобных выростов формируют *щеточную каемку*, за счет которой многократно увеличивают поверхность клетки. Длинные, иногда ветвящиеся микроворсинки называются *стереоцилиями*.

Промежуточные филаменты — белковые нити толщиной около 10 нм. По толщине они занимают промежуточное положение между микрофиламентами и микротрубочками. Промежуточные филаменты образуют в цитоплазме прочные трехмерные сети и входят в состав десмосом. Они выполняют поддерживающую и опорную функции, удерживают в определенном положении миофибриллы, а также обеспечивают равномерное распределение

сил деформации между клетками. В поврежденной клетке сетью из филаментов окружаются органеллы и другие образования, предназначенные для внутриклеточного переваривания. При восстановлении структуры и функции клетки сеть промежуточных филаментов снова развертывается по всей цитоплазме.

Микротрабекулы являются недостаточно изученными внутриклеточными структурами. Они представлены системой нитей неравномерной толщины (2–10 нм), которые связывают воедино элементы цитоскелета, органеллы и плазмолемму. Белок микротрабекулярной сети не идентифицирован. Некоторые авторы считают микротрабекулы артефактом.

Включения

Это необязательные компоненты клетки, появляющиеся и исчезающие в процессе ее жизнедеятельности. Различают трофические, секреторные, экскреторные и пигментные включения.

Трофические включения в зависимости от природы вещества, которые они содержат, подразделяются на липидные и углеводные. *Липидные включения* располагаются в цитоплазме в виде нескольких небольших или одной крупной капли. Они служат источником энергии или исходным материалом для синтеза, например, стероидных гормонов. *Углеводные включения* имеют вид плотных гранул. Чаще всего они представлены гликогеном — полимером глюкозы — и используются клеткой как источник энергии.

Секреторные включения — окруженные мембраной пузырьки, в которых протекают конечные этапы синтеза веществ, секретируемых клеткой. При избыточном образовании секреторных включений часть из них разрушается.

Экскреторные включения внешне сходны с секреторными, но содержат токсичные продукты метаболизма, подлежащие удалению из клетки.

Пигментные включения содержат пигменты эндогенной или экзогенной природы. Примером эндогенных пигментов служат гемоглобин эритроцитов, миоглобин мышечной ткани, гемосидерин (продукт обмена гемоглобина), меланин (продукт синтеза меланоцитов), а также липофусцин (так называемый пигмент старения), который накапливается в виде липидсодержащих гранул, окруженных мембраной. Экзогенный пигмент каротин может накапливаться внутри клеток у детей при избыточном потреблении морковного сока.

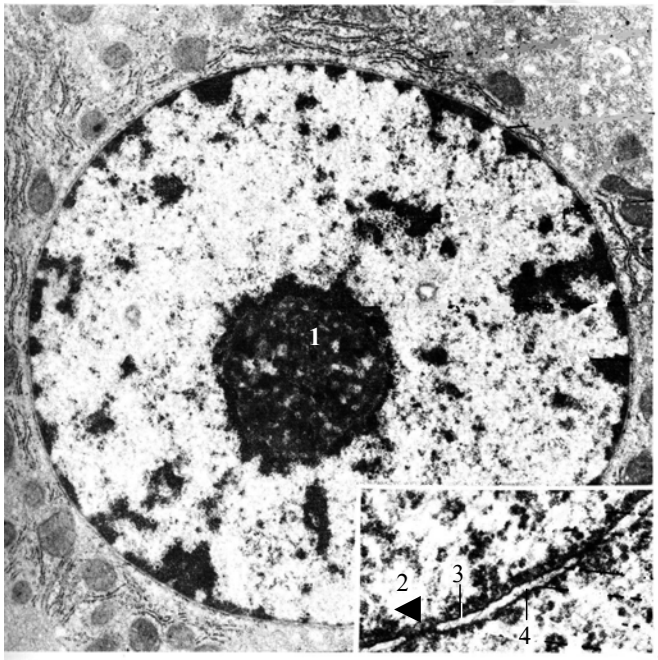

Рис. 2.8. Интерфазное ядро гепатоцита (трансмиссионная электронная микрпоскопия, х 14 000): 1 — ядрышко; 2 — ядерная пора; 3 — внутренняя мембрана кариолеммы; 4 — наружная мембрана кариолеммы

Ядро

Ядро — обязательная составная часть клетки, которая обеспечивает сохранение и передачу генетической информации, а также служит местом продукции макромолекул, контролирующих синтетические процессы в цитоплазме (рис. 2.8). В клетках, лишившихся ядер (например, в эритроцитах, тромбоцитах или центральных волокнах хрусталика), не синтезируется белок и ограничена любая другая синтетическая активность.

Форма и размеры ядер зависят от формы и функции клетки. Структурными компонентами ядра интерфазной (неделящейся) клетки являются кариолемма (ядерная оболочка), хроматин, ядрышко и нуклеоплазма (кариоплазма).

Ядерная оболочка состоит из двух мембран, между которыми имеется пери-

нуклеарное пространство шириной 15–40 нм. Наружная мембрана кариолеммы является продолжением гранулярной эндоплазматической сети, а перинуклеарное пространство сообщается с цистернами ЭПС и может содержать синтезируемый в них белок. Со стороны цитоплазмы к ядерной мембране примыкает рыхлая сеть промежуточных (виментиновых) филаментов. Внутренняя мембрана кариолеммы не несет рибосом. Ее интегральные белки связаны с ядерной пластинкой (ламиной), состоящей из переплетений промежуточных филаментов, формирующих кариоскелет. *Ламина* поддерживает форму ядра, упорядочивает укладку хроматина, обеспечивает структурную организацию ядерных пор и формирование кариолеммы при делении клетки. В местах слияния наружной и внутренней мембран находятся *ядерные поры*. Их количество зависит от функциональной активности клетки и может достигать от 2000 до 4000. Ядерная пора имеет диаметр 80 нм, содержит канал поры и комплекс ядерной поры. *Канал поры* диаметром 9 нм беспрепятственно пропускает небольшие водорастворимые молекулы и ионы. *Комплекс ядерной поры* образован 8 большими белковыми молекулами (гранулами), которые расположены по окружности вблизи края поры и соединяют обе ядерные мембраны. Гранулы поры связаны с ламиной, которая участвует в их организации. В центре поры нередко присутствует большая *центральная гранула*, состоящая из вновь синтезированной субъединицы рибосомы, переносимой в цитоплазму. Кроме субъединиц рибосом, через поры в ядро поступают белки, а в цитоплазму — матричная РНК.

Хроматин представляет собой комплекс ядерной ДНК с белками**.** Различают гетерохроматин и эухроматин. *Гетерохроматин* — транскрипционно неактивный, конденсированный хроматин. В световом микроскопе он виден в виде глыбок базофильного материала, расположенных преимущественно по периферии ядра и вокруг ядрышка. Транскрипционно активная и менее конденсированная часть хроматина называется *эухроматином*. Он локализуется в более светлых участках ядра между гетерохроматином. По соотношению между эухроматином и гетерохроматином можно судить об активности процессов транскрипции и оценить синтетическую активность клетки. Например, в ядре интенсивно синтезирующего белки фибробласта преобладает эухроматин, а в ядре фиброцита, менее активной клетки, больше гетерохроматина.

Ядрышко — компактная структура диаметром 1–5 мкм, определяющаяся в ядре интерфазной клетки. Оно состоит из фибриллярного, гранулярного и аморфного компонентов. *Фибриллярный компонент* образуют тонкие нити, в состав которых входят первичные транскрипты рРНК. *Гранулярный компонент* представлен наиболее зрелыми предшественниками субъединиц рибосом. *Аморфный компонент* содержит крупные петли ДНК- и РНК-связывающих белков. Фибриллярный и гранулярный компоненты образуют ядрышковую нить (*нуклеолонему*), выявляемую в виде плотной широкопетлистой сети на фоне менее плотного матрикса. Наиболее крупные ядрышки выявляются в клетках опухолей и клетках эмбриональных тканей. В профазе митоза ядрышко исчезает, а в телофазе снова появляется. Функция ядрышек заключается в синтезе рРНК и ее включении в состав предшественников большой и малой субъединиц рибосом.

Нуклеоплазма (ядерный сок) содержит ядерный матрикс и ядерные частицы. *Ядерный матрикс* включает в свой состав остатки ядрышек, сеть рибонуклеопротеинов, ядерные рецепторы и множество других молекул. В матриксе происходит транскрипция и процессинг мРНК и рРНК. *Ядерные частицы* состоят из рибонуклеопротеинов и различных ферментов.

Хромосомы видны в составе ядра только при митозе или мейозе, когда хроматин полностью конденсирован. В норме соматические клетки человека содержат 46 хромосом (диплоидный набор). Из них 44 аутосомы и 2 половые хромосомы (у мужчины это Х и У хромосомы, у женщины — две Х хромосомы). Хромосомы имеют вид палочковидных образований, состоящих из двух плотно упакованных хроматид. Каждая из них разделяется центромерой (первичной перетяжкой) на два плеча. В зависимости от размещения перетяжки различают хромосомы с ровными плечами (*метацентрические хромосомы*), хромосомы с разной длиной плеч (*субметацентрические хромосомы*) и хромосомы, в которых центромер

находится на одном из ее концов (*акроцентрические хромосомы*). У отдельных хромосом имеется вторичная перетяжка — место синтеза рибосомной РНК. С ней связана локализация ядрышка. Эта перетяжка отделяет маленький участок, который называется *спутником*.

Основу хромосом составляет дезоксирибонуклеиновая кислота (ДНК). Ее молекула представлена цепью полимеров, построенных из остатков сахаров и фосфорной кислоты, к которым в виде боковых ответвлений присоединяются азотистые основания (аденин, цитозин, гуанин, тимин):

Молекула дезоксирибонуклеиновой кислоты построена из двух антипараллельных цепей с комплементарной последовательностью нуклеотидов. При этом пуриновое основание аденин (А) всегда соединяется с тимином (Т), а цитозин (С) — с гуанином (G). В деконденсированном состоянии молекула ДНК, образующая хромосому, имеет длину около 5 см, но благодаря компактной упаковке все хромосомы размещаются в небольшом объеме ядра. Существует несколько уровней упаковки молекулы. *Начальный уровень* предполагает намотку двойной нити ДНК на блоки, состоящие из гистоновых молекул (нуклеосомы), которые разделены участками свободной ДНК. *Второй уровень* упаковки — скручивание нуклеосомной нити в хроматиновую фибриллу. На *третьем уровне* образуются петельные домены диаметром 300 нм, каждый из которых соответствует одному или нескольким генам. Наконец, на *четвертом уровне* упаковки образуются конденсированные участки хромосомы диаметром 700 нм. В хроматине ДНК связана также с негистоновыми белками, которые регулируют активность генов.

Участок молекулы ДНК, кодирующий последовательность аминокислот в полипептидной цепи, называется **геном**. *Экспрессия генов* протекает по следующей схеме: *транскрипция* (синтез первичного транскрипта на матрице ДНК) → *процессинг* (образование мРНК) → *трансляция* (считывание информации с мРНК) → *сборка полипептидной цепи* →*посттрансляционная модификация*.

РЕПРОДУКЦИЯ КЛЕТОК

Существует несколько способов репродукции клеток: митоз, мейоз, амитоз и эндомитоз.

Митоз (кариокинез, или непрямое деление) состоит из четырех последовательных стадий: профазы, метафазы, анафазы и телофазы (рис. 2.9). Обычно этот процесс протекает непрерывно и продолжается до 3-х часов. Митоз невозможен без участия центриолей, которые создают веретено деления. В G_1 периоде цикла клетка содержит две центриоли, расположенные под прямым углом одна к другой. В S-периода возле каждой уже существовавшей центриоли формируется новая (дочерняя) центриоль. Таким образом, в G_2 периоде клетка содержит уже две пары центриолей.

В *профазе* митотического деления происходит конденсация хроматина и визуализация хромосом. Клетка теряет такие структуры, как десмосомы и тонофиламенты. Пары центриолей расходятся к противоположным полюсам клетки. От них навстречу друг к другу быстро растут так называемые *межполюсные микротрубочки*, которые формируют *веретено деления*. Вокруг центриолей создается лучистая зона. Одновременно происходит спирализация хромосом. После распада ядерной оболочки и исчезновения ядрышка они расходятся по цитоплазме. При этом каждая из хромосом состоит из двух сестринских хроматид, соединенных центромерой. Веретено деления занимает центр клетки, и его микротрубочки связаны с центромерой.

В *метафазе* хромосомы еще больше укорачиваются и утолщаются. Центромеры всех хромосом располагаются в одной (экваториальной) плоскости и формируют «материнскую звезду». В области центромер возникает вторая группа микротрубочек. Сестринские хроматиды отделяются одна от другой и остаются связаны между собой лишь в области центромера. В *анафазе* непрямого клеточного деления происходит синхронное расщепление сестринских хроматид и их перемещение к противоположным полюсам клетки. В гиалоплазме резко повышается концентрация ионов Ca^{2+}, которые выделятся из мембранных пузырьков, расположенных у полюсов веретена. В конце анафазы актиновые филаменты, сконцентрированные в сократимое кольцо, образуют клеточную перетяжку.

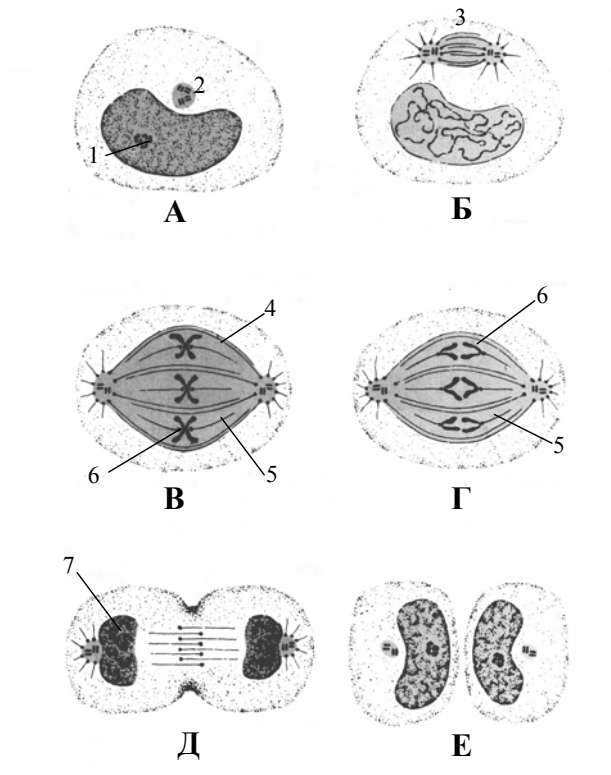

Рис. 2.9. Стадии митоза (схема):
А — интерфаза (G_2); Б — профаза; В — метафаза; Г — анафаза; Д — телофаза; Е — интерфаза (G_1); 1 — ядрышко; 2 — центриоли; 3 — веретено деления; 4 — межполюсные микротрубочки; 5 — кинетохора; 6 — хромосома; 7 — формирующееся ядро

В *телофазе* исчезают микротрубочки митотического аппарата. Хромосомы дочерних клеток включаются в синтетические процессы и приобретают вид хроматиновых зерен. За счет агранулярной эндоплазматической сети (или мембранных пузырьков) восстанавливается кариолемма. Под действием ядрышкового организатора формируется ядрышко. Одновременно с восстановлением ядра происходит перераспределение органелл и создание перетяжки, разделяющей клетку на две обособленные части. После этого дочерние клетки переходят в интерфазу клеточного цикла.

Под действием мутагенов (в том числе под влиянием ионизирующего облучения), а иногда и спонтанно, могут иметь место *атипические митозы.* Они проявляются неравномерным распределением генетического материала между дочерними клетками. В результате неразделения цитоплазмы формируются клетки гигантских размеров, а также наблюдаются хромосомные аберрации в виде слипания, разрывов, выпадения или удвоения отдельных участков хромосом.

Мейоз — способ деления, в результате которого образуется клетка с гаплоидным набором хромосом (половая клетка). При этом оба мейотических деления протекают аналогично митозу, однако в профазе первого деления осуществляется конъюгация гомологичных хромосом с кроссинговером (обменом генами). Кроме того, между первым и вторым делениями нет интерфазы, и поэтому не происходит удвоения хромосом.

Амитоз, или прямое деление клетки, наблюдается в клетках органов, которые завершают свою жизнедеятельность. Оно характеризуется изменениями формы и количества ядрышек с дальнейшей перешнуровкой ядра. В результате цитотомии двухъядерные клетки могут становиться одноядерными. Различают *генеративный амитоз*, после которого дочерние клетки способны делиться митозом; *реактивный амитоз,* вызванный неадекватными внешними воздействиями на организм, и *дегенеративный амитоз*, связанный с процессами дегенерации и гибели клеток.

Эндомитозом (эндорепродукцией) называется увеличение количества хромосом (ДНК) без нарушения целостности ядерной оболочки. Подобный способ деления наблюдается при блокаде митоза из-за нарушения формирования веретена деления. В результате эндомитоза образуется одноядерная многоплоидная клетка. При нарушении митотического деления уже после появления дочерних ядер формируются многоядерные клетки. В некоторых органах (например, в печени, мочевом пузыре, слюнных железах, головном и спинном мозге) в естественных условиях встречаются тетраплоидные (4n) и даже октаплоидные (8n) клетки.

Клеточный цикл (рис. 2.10)

Клеточный цикл рассматривается как совокупность явлений, происходящих между двумя последовательными делениями или между образованием клетки и ее гибелью.

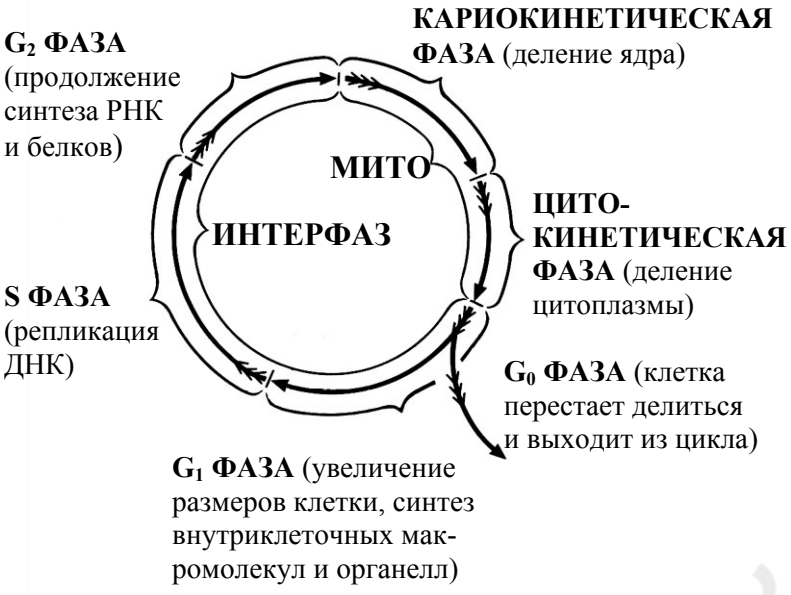

Рис.2.10. Клеточный цикл

Клеточный цикл состоит из митоза и интерфазы. *Интерфаза* занимает не менее 90 % продолжительности цикла. В ней выделяют три периода (фазы): пресинтетический (G_1), синтетический (S) и постсинтетический (G_2). Старое представление о том, что в интерфазе клетка находится в состоянии покоя или выполняет только специальные функции, в настоящее время пересмотрено, поскольку установлено, что молекула ДНК удваивается не в период митоза, а в интерфазе.

Пресинтетическая (постмитотическая) фаза длится от нескольких часов до нескольких дней. Она характеризуется увеличением размеров клетки, восстановлением необходимого количества органелл, синтезом РНК и белков, в том числе запускающих белков (активаторов S-периода), которые обеспечивают достижение клеткой порога (точки R). Вслед за этим клетка вступает в S-период. На уровне точки R осуществляется внешний контроль нерегулируемого размножения клеток. Пройдя эту точку, клетка переключается на внутреннюю регуляцию, обеспечивающую завершение деления. Если клетка не достигнет точки R, то она выходит из цикла и вступает в период репродуктивного покоя (G_0). К концу этого периода клетка достигает состояния окончательной дифференцировки и, как правило, утрачивает способность к делению. Тем не менее, клетки некоторых тканей после соответствующей стимуляции способны вновь возвратиться в клеточный цикл.

Синтетическая фаза клеточного цикла длится 8–12 часов. В это время происходит репликация ДНК, разделение центриолей и синтез гистонов, которые проникают в ядро и обеспечивают упаковку вновь синтезированной ДНК.

Постсинтетическая, или премитотическая, фаза длится 2–4 часа. В эту фазу клеточного цикла в клетке созревают центриоли, накапливается АТФ для энергетического обеспечения последующего митоза, синтезируются РНК и белок тубулин.

Регуляция клеточного цикла

В тканях и органах взрослых организмов высших позвоночных и человека наряду с высокоспециализированными клетками, вышедшими из цикла, всегда встречаются клеточные популяции, способные делиться и за счет этого восстанавливать дефекты тканей.

Все клеточные кооперации можно разделить на три категории. К первой относят *стабильные клеточные популяции*, клетки которых к моменту рождения или в первые годы жизни достигают высокой специализации и теряют способность делиться. Подобное свойство характерно для нервных клеток и кардиомиоцитов. Ко второй категории относятся *растущие клеточные популяции*, содержащие клетки, способные к росту и обновлению. Долгоживущие клетки этих популяций хотя и специализированы, но сохраняют способность при стимуляции снова войти в цикл и восстановить свою численность. Такими свойствами обладают клетки почек, печени, поджелудочной и щитовидной желез. К третьей категории относят *обновляющиеся клеточные популяции*, способные постоянно изменять свой состав. Убывающие

специализированные клетки в этих популяциях замещаются новыми клетками, образующимися из камбиальных элементов. К таким популяциям относятся эпителиальные клетки кишки и эпидермиса, а также клетки красного костного мозга.

Во всех тканях организма регуляция клеточного цикла осуществляется на основе сбалансированного сочетания стимулирующих и ингибирующих механизмов. Этот балланс обеспечивают внутренние и внешние факторы, а также информация относительно общего состояния клеточной популяции, к которой принадлежит делящаяся клетка.

Один из внутренних факторов, оказывающих действие на интенсивность клеточного деления, является *фактор, стимулирующий созревание (ФСС).* Он синтезируется в цитоплазме клетки и представляет собой комплекс белков циклинов и фермента pp34.

Циклины синтезируются в G_1 фазу клеточного цикла, а pp34 добавляется к ним несколько позднее. Ключевым биохимическим моментом является фосфорилирование ферментного компонента фактора, которое начинается в S-фазу клеточного цикла. В последующем фермент pp34 дефосфорилируется. В результате он активирует ФСС-комплекс, и клетка получает возможность вступать в митотическое деление. Таким образом, момент начала деления определяется балансом между активностью киназ и протеаз, которые соответственно фосфорилируют и дефосфорилируют белки. Эти ферменты являются частью внутриклеточной системы вторых посредников и могут повреждаться разнообразными внешними факторами. К концу фазы митотического деления действие фактора, стимулирующего созревание, прекращается в связи с его разрушением (по причине деградации циклинов).

Внешние факторы, оказывающие влияние на клеточное деление представлены большимчислом так называемых **факторов роста**, которые действуют на специфические для каждого из них клетки и побуждают их к митозу. Факторы роста называются в соответствии с их действием на определенные ткани (например, *эпидермальный фактор роста*), по происхождению (*тромбоцитарный фактор роста*) либо по структурному сходству с другими химическими соединениями (например, *инсулиноподобные факторы роста*). В большинстве клеток для начала митоза необходима комбинация нескольких факторов роста.

Гены, кодирующие факторы роста, воспринимающие их рецепторы, а также ферменты, необходимые для активации этих рецепторов, называются *протоонкогенами*. Они осуществляют общий контроль активности деления клеток. Изменение структуры протоонкогенов либо усиление экспрессии этих генов вызывает развитие злокачественных опухолей. *Антионкогенами* называются гены, продукты которых, наоборот, угнетают митотическую активность клеток и являются супрессорами опухолевого роста. Одним из универсальных и мощных антионкогенов является ген p53. Он поддерживает стабильность генетического аппарата и контролирует клеточный цикл. Активация гена p53 останавливает клеточный цикл, что необходимо для репарации ДНК. При невозможности репарации ген запускает программу апоптоза (запрограммированной клеточной гибели). Продукт гена p53 индуцирует синтез веществ, которые блокируют переход из G_1 в S-период, а также прохождение других периодов цикла. При инактивации гена p53 контроль над клеточным циклом теряется, и клетки-мутанты начинают активно делиться. В настоящее время выявлена четкая связь между потерей активности гена p53 и развитием более 50 видов злокачественных опухолей.

Угнетающим действием на пролиферацию клеток обладают **кейлоны** — гормоноподобные вещества пептидной или гликопротеидной природы, обладающие тканевой специфичностью. Они образуются всеми дифференцированными клетками и оказывают локальное действие на незрелые клетки той же ткани. Кейлоны обеспечивают численное постоянство популяции, регулируют рост тканей и способствуют заживлению ран. При уменьшении численности популяции клеток ингибирующая роль кейлонов снижается.

Реакция клетки на стресс

Ответная реакция клеток организма человека на стресс (различные виды чрезвычайно сильных физиологических внешних воздействий или патологических раздражителей) достаточно стереотипна. При этом резко усиливается синтез *защитных* (*стрессорных*) *белков* (белки теплового шока) за счет подавления выработки остальных внутриклеточных продуктов. Стрессорные белки универсальны, и их структура не зависит от характера стресса. Они действуют на уровне ядра или цитоплазмы и обеспечивают сборку и поддержание нативной конформации других белков, их взаимодействие между собой и направленный транспорт.

Кроме того, защитные белки предотвращают агрегацию и дальнейшее повреждение других белков в условиях нарушенного метаболизма, способствуют разборке и расщеплению возникших белковых агрегатов. Таким образом, они защищают клетку от повреждений и препятствуют развитию апоптоза.

С возрастом экспрессия стрессорных белков снижается. Повышенный уровень этих белков регистрируется в опухолевых клетках и обеспечивает им защиту от гибели под действием средовых факторов.

Старение и гибель клеток

У соматических клеток пролиферативный потенциал обратно пропорционален возрасту организма. Предел возможности деления клеток генетически запрограммирован. При старении клетка задерживается в G_1-фазе клеточного цикла, теряет способность к репликации ДНК и восприятию митогенов и, наконец, переходит в G_0-фазу. В настоящее время объяснение механизмов старения клеток находится на уровне гипотез. Согласно одной из них, старение — результат накопления ошибок в механизмах биосинтеза, согласно другой — это способ защиты организма от возникновения злокачественных новообразований путем ограничения возможностей роста клеток.

Гибель клеток может происходить двумя способами: путем некроза или за счет запрограммированной клеточной смерти (апоптоза).

Некроз наступает под влиянием резко выраженных повреждающих факторов (гипертермии, гипоксии, ишемии, механической травмы, или при воздействии химических веществ и метаболических токсинов).

На начальных этапах некроза из-за нарушения избирательной проницаемости биологических мембран клетки и выхода из строя мембранных насосов появляется набухание цитоплазмы и митохондрий, происходит расширение цистерн эндоплазматической сети и дисперсия рибосом. Повышение в гиалоплазме концентрации ионов Ca^{2+} активизирует фосфолипазы, которые разрушают фосфолипиды в составе мембран. Повреждение клетки ускоряется в связи с выходом из лизосом, лишившихся оболочки, гидролитических ферментов. В ядре клетки гетерохроматин вначале конденсируется в виде грубых глыбок под кариолеммой, а затем все ядро уменьшается в размерах (*кариопикноз*), уплотняется и распадается на отдельные фрагменты (*кариорексис*). В последующем эти фрагменты подвергаются лизису. В позднем периоде гибели клетки разрываются кариолемма и мембраны органелл. В результате наступает полная дезинтеграция клетки. Продукты ее распада поглощаются фагоцитами, которые одновременно продуцируют хемотаксические вещества, которые притягивают к очагу некроза другие клетки и способствуют развитию воспалительной реакции.

Процесс **апоптоза** регулируется внутренней программой, но запускается под действием внешних факторов. Индукторами апоптоза являются *киллерные гены*, которые обеспечивают синтез веществ, разрушающих клетку. Процесс запрограммированной клеточной гибели требует больших затрат энергии. Он происходит асинхронно в отдельных клетках или группах клеток, входящих в состав внешне нормальной клеточной популяции.

Сигналами, запускающими программу апоптоза, являются: дефицит таких стимулирующих факторов, как гормоны, факторы роста и цитокины, или потеря контактов с другими клетками и межклеточным матриксом; действие индукторов апоптоза (фактора некроза опухолей, трансформирующего фактора роста-β, интерферона-γ, кортикостероидов, некоторых интерлейкинов). Перечисленные факторы в одних тканях вызывают апоптоз, в других его подавляют; необратимые повреждения ДНК или резкие метаболические сдвиги, вызванные гипертермией, гипоксией, ишемией, действием оксидантов, токсинов и ионизирующего облучения; наличие в организме возбудителей вирусных и других инфекций.

Структурно-функциональные изменения клеток при апоптозе появляются не сразу. В течение латентного периода, который длится до 12 часов, синтезируются ферменты, необходимые для осуществления запрограммированной клеточной гибели. На этой стадии изменения носят обратимый характер, и при активации так называемых *генов-спасителей* часть клеток может сохранить жизнеспособность. Первым морфологическим проявлением апоптоза является утрата поверхностных структур (микроворсинок и межклеточных контактов) и, как следствие, потеря связей с соседними клетками. В

последующем происходит уплотнение ядра и активизация в нем кальций-магний-зависимых эндонуклеаз. Они расщепляют геномную ДНК на сегменты, которые формируют крупные полулуния. Цитоплазма клетки конденсируется и сморщивается, в ней образуются выросты и вздутия. Ядро постепенно распадается на фрагменты, окруженные мембраной. Эти изменения можно расценить как кариопикноз и своеобразный кариорексис, протекающие без нарушения целостности кариолеммы. Выпячивания цитоплазмы и фрагменты ядра с помощью актиновых микрофиламентов отшнуровываются в виде *апоптозных телец.* Иногда клетка сморщивается целиком. В конечном итоге апоптозные тела фагоцитируются соседними клетками или макрофагами и утилизируются. При этом воспалительная реакция отсутствует. Процесс апоптоза может длиться от нескольких минут до нескольких часов.

Апоптоз — один из фундаментальных механизмов поддержания тканевого гомеостаза. Он связан со всеми проявлениями жизнедеятельности тканей и играет важную роль в их развитии, омоложении и инволюции. Запрограммированная клеточная гибель является составным компонентом иммунных реакций и ответных реакций на действие повреждающих факторов, наблюдается при дегенеративных заболеваниях и опухолевом росте. Апоптоз является одним из механизмов гистогенеза и органогенеза. За счет этого процесса элиминируется избыточное количество эмбриональных клеток (например, до 40–85 % нейронов, входящих в состав центральной нервной системы), происходит регрессия эмбриональных зачатков, инволюция провизорных органов, разрыв плодных оболочек и другие формообразующие процессы. Во взрослом организме апоптоз наиболее интенсивно протекает в гормональнозависимых органах, таких, как предстательная железа, матка, молочная железа и др.

В центральных органах иммуногенеза механизмом апоптоза разрушаются большинство В- и Т-лимфоцитов, не прошедших процессы селекции. Этот механизм лежит в основе цитотоксического действия Т-киллеров на клетки-мишени и возрастной инволюции тимуса.

В ответных реакциях клетки на действие повреждающих факторов важную роль играет интенсивность воздействия. При умеренном повреждении развивается апоптоз, при более мощном — некроз. В настоящее время считается, что апоптоз нейронов играет важную роль в патогенезе болезней Альцгеймера и Паркинсона, а также ряде других поражений ЦНС. Запрограммированная клеточная гибель запускается при ВИЧ-инфекции и под действием противоопухолевых препаратов.

3 ОСНОВЫ ЭМБРИОЛОГИИ ЧЕЛОВЕКА

Все высшие животные организмы и человек начинают свою жизнь с одной клетки (*зиготы*), которая образуется при слиянии двух *гамет* (сперматозоида и яйцеклетки). С момента оплодотворения яйцеклетки сперматозоидом начинается индивидуальное развитие организма, или **онтогенез**. Индивидуальное развитие состоит из двух периодов: *пренатального онтогенеза* (внутриутробный период развития) и *постнатального онтогенеза* (жизнь индивидуума после рождения). Наука о закономерностях образования зародыша и его развитии называется **эмбриологией**.

В ходе изучения основ эмбриологии у студента должно выработаться представление об источниках и механизмах нормального развития зародыша в целом, а также его отдельных органов и систем. На этой основе в последующем можно будет обсуждать механизмы аномального морфогенеза и возможные пути профилактики врожденных пороков развития, в том числе зубочелюстного аппарата.

Прогенез

Прогенезом называется развитие и созревание половых клеток. В отличие от соматических клеток, зрелые гаметы содержат гаплоидный набор хромосом. В состав мужских по-

Репозиторий ВГМУ

ловых клеток (сперматозоидов) входит половая хромосома X или Y, в женских половых клетках (яйцеклетках) присутствует только X-хромосома. Для дифференцированных гамет характерен невысокий уровень метаболизма, они утрачивают способность делиться. Мужские половые клетки с X-хромосомой имеют большую массу и менее подвижны.

Мужские половые клетки продуцируются в очень большом количестве. В норме у мужчины в 3 мл эйякулята содержится около 350 млн сперматозоидов. Сперматозоиды достигают 70 мкм в длину, подвижны, имеют головку и хвост (рис. 3.1А). *Головка* содержит ядро, окруженное тонким слоем цитоплазмы. Спереди ядро покрыто чехликом, в котором расположена акросома, содержащая набор ферментов, способных разрушать оболочки яйцеклетки. В хвосте сперматозоида выделяют связующую, промежуточную, головную и терминальную части. В *связующей части хвоста* (шейке сперматозоида) расположены центриоли, от одной из которых начинается осевая нить (аксонема). *Промежуточная часть* содержит микротрубочки, окруженные митохондриями, обеспечивающими сперматозоид энергией. *Главная часть хвоста* по строению напоминает ресничку, терминальная часть которой содержит сократительные филаменты. Через 1,5–2 часа после копуляции сперматозоиды достигают ампульной части маточных труб. В этом месте происходит их встреча с яйцеклеткой. Продолжительность жизни сперматозоидов достигает нескольких суток, а их способность к оплодотворению сохраняют на протяжении примерно 48 часов. В кислой среде сперматозоиды быстро теряют свою подвижность.

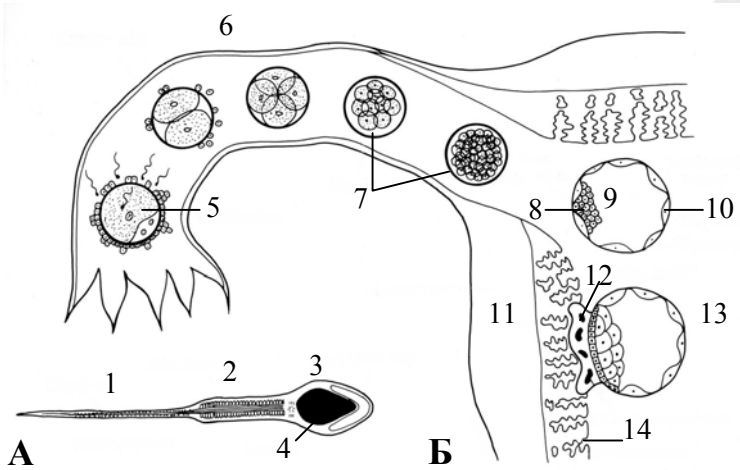

Рис. 3.1. Строение сперматозоида (А) и ранние стадии эмбриогенеза человека: оплодотворение, гаструляция и имплантация зародыша в стенку матки (Б): 1 — терминальная часть хвоста; 2 — промежуточная и главная части хвоста; 3 — головка; 4 — ядро сперматозоида; 5 — оплодотворение яйцеклетки; 6 — маточная труба; 7 — морула; 8 — эмбриобласт; 9 — полость бластоцисты; 10 — трофобласт; 11 — миометрий; 12 — симпластотрофобласт; 13 — полость матки; 14 — эндометрий

Женские половые клетки (овоциты, яйцеклетки) созревают в меньшем количестве, чем сперматозоиды. Они имеют шаровидную форму и не способны самостоятельно двигаться. У млекопитающих размеры яйцеклеток колеблются в пределах от нескольких микрометров до нескольких сантиметров. Женские половые клетки имеет ядро, цитоплазму и цитолемму (оволемму). По содержанию белково-липидных включений (желтка) яйцеклетки подразделяются на *безжелтковые* (алецитальные), *маложелтковые* (олиголецитальные) и *многожелтковые* (полилецитальные). Маложелтковые клетки подразделяются на первичные (у примитивных хордовых) и вторичные (у млекопитающих и человека). В них желтковые включения распределены равномерно и поэтому клетки называют *изолецитальными*.

Вторичные маложелтковые клетки невелеки по размеру, окружены прозрачной зоной и слоем фолликулярных клеток. В цитоплазме хорошо развита эндоплазметическая сеть. Она имеет вид гранул, шаров и пластин, окруженных мембраной. В цитоплазме содержится желток, состоящий из липопротеида вителина и фосфопротеида фосфовитина, а на ее периферии расположены кортикальные гранулы, содержащие гликозаминогликаны. В яичнике овоциты создают вокруг себя богатую гликозаминогликанами прозрачную оболочку, к которой снаружи прилежат фолликулярные эпителиоциты. Эти клетки направляют отростки к овоциту и обеспечивают его трофику. Через каждые 28 дней в яичнике образуется, как правило, один овоцит второго порядка. Он имеет диаметр около 130 мкм, окружен прозрачной оболочкой и венцом из фолликулярных клеток. С помощью бахромок он попадает в маточную трубу, где

делится с образованием зрелой яйцеклетки и резидуального тельца. В течение 12–24 часов после овуляции клетка теряет запас питательных веществ и, если не произошло оплодотворение, погибает.

Эмбриогенез

В развитии зародыша выделяют ряд стадий: оплодотворение; дробление и образование бластулы; гаструляция и образование первичных зародышевых листков; нейруляция и образование сомитов, а также органогенез (закладка органов) и гистогенез (дифференцировка тканей). У человека процесс внутриутробного развития продолжается 10 лунных или 9 календарных месяцев (всего 280 дней). В нем выделяют: начальный период (1-я неделя), зародышевый период (2–8-я недели) и плодный период (с 9-й недели до рождения).

Оплодотворение — слияние мужской и женской половых клеток с образованием зиготы. Этому процессу предшествует *осеменение* — попадание семенной жидкости в половые пути особи женского пола. В процессе оплодотворения выделяют три фазы: дистантное взаимодействие и сближение гамет; контактное взаимодействие половых клеток и вхождение сперматозоида в яйцеклетку; сингамия.

Дистантное взаимодействие осуществляется с помощью неспецифических факторов, повышающих вероятность встречи половых клеток. Важная роль в этом процессе принадлежит *гинагамонам*, выделяемым овоцитом. Гинагамон I (низкомолекулярное вещество небелковой природы) активизирует движение сперматозоидов в сторону овоцита, а гинагамон II (видоспецифичный белок) соединяется с другими биологически активными веществами и вызывает склеивание сперматозоидов.

Контактное взаимодействие и проникновение сперматозоида в овоцит осуществляется с помощью ферментов акросомы, которые разрушают прозрачную оболочку. Плазмолеммы в месте контактов половых клеток сливаются и цитоплазмы гамет объединяются. В овоцит проникает только один сперматозоид. Миллионы других мужских половых клеток ферментами своих акросом разрушают лучистый венец, состоящий из фолликулярных клеток и гликозаминогликанов прозрачной оболочки, чем содействуют оплодотворению.

После проникновения в овоцит головки и промежуточной части хвостового отдела сперматозоида яйцеклетка выделяет гинагомон II, в результате чего остальные мужские половые клетки теряют подвижность и группируются вокруг овоцита. За пределами яйцеклетки за счет выделившихся из нее кортикальных гранул формируется оболочка оплодотворения, которая препятствует проникновению в овоцит других мужских половых клеток. Одновременно ядра взаимодействующих половых клеток набухают и превращаются в пронуклеусы. Затем они сближаются и соединяются. Этот процесс называется *сингамией* (собственно оплодотворением). В результате формируется *диплоидная зигота*, содержащая гены обоих родителей. В тех случаях, когда сперматозоид содержат X-хромосому, в результате оплодотворения образуется женский организм. При оплодотворении яйцеклетки сперматозоидом с Y-хромосомой развивается особь мужского пола. Помимо гаплоидного набора хромосом сперматозоид приносит в яйцеклетку центриоли и вещества, активизирующие окислительно-восстановительные, транспортные и митотические процессы. В последующем в зиготе появляются презумптивные участки — источники развития конкретных структур зародыша — и начинается процесс дробления.

Дроблением называется процесс митотического деления зиготы без увеличения суммарного объема вновь образовавшихся клеток (бластомеров). На ранних стадиях эмбриогенеза все бластомеры *тотипотентны*, то есть каждый из них способен давать начало самостоятельному организму.

Характер дробления определяется количеством желтка и особенностями его распределения в яйцеклетке. Дробление вторично олиголецитальной изолецитальной яйцеклетки человека *полное, неравномерное* и *асинхронное*. Первое деление зиготы завершается через 30 часов после оплодотворения, а через 60 часов в результате нескольких делений дробления

образуется *морула* — плотный шарик из бластомеров (рис. 3.1Б). В последующем на 4-е сутки эмбриогенеза в центре зародыша появляется большая полость, заполненная жидкостью, которая называется *бластоцелью*. Помимо образования полости переход от стадии дробления к стадии *бластулы* сопровождается образованием двух структур — тонкого слоя, окружающего бластоцель (*трофобласта*) и более плотной массы, выступающей в полость бластулы (*эмбриобласта*). Снаружи от эмбриобласта сохраняется оболочка оплодотворения.

Из маточной трубы бластоциста попадает в полость матки и внедряется в слизистую оболочку (эндометрий). Процесс **имплантации** происходит в две стадии. Сначала бластоциста приклеивается к эпителию, выстилающему полость матки. Затем с помощью лизосомальных ферментов трофобласта разрушаются оболочка оплодотворения и слизистая оболочка матки, в результате чего зародыш погружается в толщу эндометрия. У человека имплантация продолжается около 40 часов.

Параллельно с внедрением зародыша в эндометрий в трофобласте дифференцируются два слоя: внутренний — *цитотрофобласт* и наружный — *симпластотрофобласт,* который формирует ворсинки. Ворсинки разрушают слизистую оболочку матки, включая стенку кровеносных сосудов, и вступают в контакт с кровью матери. Место имплантации зародыша постепенно закрывается регенерирующим эпителием. В течение 2 недель после начала имплантации зародыш питается за счет продуктов распада материнских тканей (*гистиотрофный тип питания*), а затем переходит на *гематотрофный тип питания.* При этом питательные вещества и кислород поступают к нему из материнской крови. По времени переход на гематотрофный тип питания совпадает со второй фазой гаструляции и закладкой осевых органов.

Гаструляцией называется процесс образования трех зародышевых листков и комплекса осевых органов. У человека гаструляция совершается сочетанием деламинации и иммиграции (рис. 3.2). *Первая стадия (стадия деламинации*[1]*)* происходит на 7-е сутки, *вторая (иммиграция)* — на 14–15 сутки внутриутробного развития. В период между названными стадиями активно формируются внезародышевые органы. В результате деламинации образуется два листка: внешний – *эпибласт* (включает материал для зародышевой и внезародышевой эктодермы, нервной пластинки, мезодермы и хорды) и внутренний — *гипобласт* (включает материал внезародышевой энтодермы). На 7-е сутки эмбриогенеза в полости бластоцисты появляются мезодермальные клетки, из которых в дальнейшем формируется *внезародышевая мезодерма* (*мезенхима*). До 11 суток она заполняет полость бластоцисты, а затем подрастает под трофобласт и вместе с ним формирует *хорион* — ворсинчатую оболочку зародыша. Вначале ворсинки образованы только трофобластом (первичные ворсинки). В последующем в них прорастает мезенхима (вторичные ворсинки), а потом и кровеносные сосуды (третичные ворсинки). Во время *второй стадии гаструляции* в эпибласте в результате интенсивного деления и перемещения (иммиграции) клеток спереди назад образуется *первичная полоска.* В головном конце она утолщается и формирует *первичный узелок.* Из клеток эпибласта, расположенных спереди от первичного узелка (*прехордальной пластинки*), развивается часть **энтодермы** — внутреннего зародышевого листка. Клетки первичного узелка служат источником формирования *хорды*. Через заднюю часть первичной полоски происходит миграция клеток эпибласта, из которых образуется средний зародышевый листок — **мезодерма**. Наружный зародышевый листок (**эктодерма**) формируется за счет не выселившихся клеток эпибласта. Таким образом, к 17-м суткам внутриутробного развития зародыш представляет собой диск, состоящий из трех зародышевых листков: эктодермы, мезодермы и энтодермы. *Особенностями гаструляции у человека являются раннее формирование внезародышевых органов, отсутствие амниотических складок, сильное развитие амниона и хориона, а также слабое развитие желточного мешка.*

[1] *Деламинация* — расщепление на два листка.

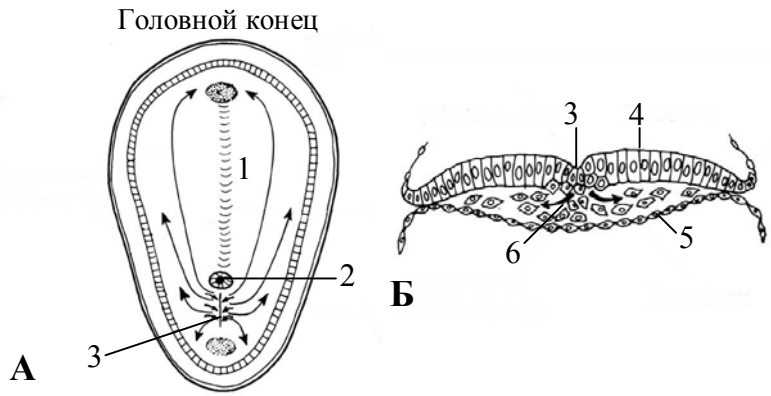

Рис. 3.2. Гаструляция:
А — вид зародыша сверху (стрелками указаны направления миграции клеток мезодерма); Б — поперечный срез зародыша; 1 — хорда; 2 — первичный узелок; 3 — первичная полоска; 4 — первичная эктодерма; 5 — гипобласт; 6 — инвагинация клеток мезодермы и энтодермы

В результате взаимодействия зародышевых листков (первичная эмбриональная индукция) начинается **нейруляция** — закладка нервной системы и осевых структур. Вначале зародышевая эктодерма отвечает на индукцию со стороны хордомезодермы образованием пластинки утолщенных клеток (*нервная пластинка*), которая затем превращается в продольный желобок и в конечном итоге — в *нервную трубку*. Одновременно другие эктодермальные клетки образуют сегментированные агрегации, известные под названием *нервного гребня*. Вслед за изменениями, ведущими к образованию нервной трубки, слои мезодермы, лежащие по обе стороны от хорды, расщепляются в продольном направлении, и начинается формирование **сомитов** (рис. 3.3). В каждом сомите различают *склеротом*, *дерматом* и *миотом*. Клетки вентромедиальной области сомитов (склеротома) служат источником развития осевого скелета (позвонков, ребер и лопатки). Клетки, входящие в состав миотомов сомитов дифференцируются в скелетную мускулатуру. Из дерматома формируется зачаток соединительнотканной части кожи туловища. В процессе дифференцировки из дерматома и склеротома сомитов образуется эмбриональная соединительная ткань — **мезенхима**. В ее образовании участвует также эктодерма. Мезенхима занимает особое место в процессе развития организма и рассматривается как источник развития клеток крови, соединительной и гладкой мышечной тканей, кроветворных органов, сосудов и микроглии.

Вентральные отделы мезодермы называются **спланхнотомом**. Он представлен несегментированными висцеральным и париетальным листками. Сомиты и спланхнотом соединены сегментными ножками (*нефрогонотомом*). В хвостовом конце зародыша вместо сегментных ножек лежит несегментированный *нефрогенный тяж*. Из сегментных ножек развиваются семявыводящие пути, канальцы и мезонефральный проток. Из парамезонефрального канала — эпителий маточных труб, матки, а также первичная выстилка влагалища. Листки спланхнотома дают начало мезотелию серозных оболочек, миокарду и эпикарду сердца, коре надпочечников.

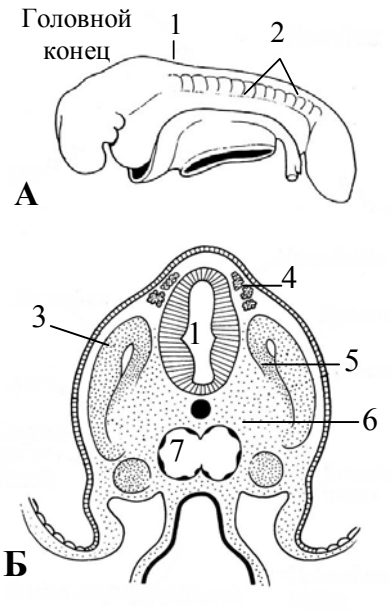

Рис. 3.3. Сегментация 3,5-недельного зародыша человека:
А — внешний вид; Б — поперечный срез зародыша; 1 — нервная трубка; 2 — сомиты; 3 — дермотом; 4 — нервный гребень; 5 — миотом; 6 — склеротом; 7 — аорта

Характер дробления и способы гаструляции зависят от количества желтка в яйцеклетке. У животных с вторично олиголецитальными яйцеклетками способы и скорость гаструляции определяются, в первую очередь, дорсовентральным метаболическим градиентом, который обуславливает асинхронность деления, дифференцировки и перемещения клеток. Другими факторами, регулирующими этот процесс, являются поверхностное натяжение клеток и межклеточные контакты. Важная роль в гаструляции отводится индукторам, которые вырабатываются отдельными клетками развивающегося заро-

дыша. В настоящее время выявлены индукторы нескольких порядков. Под влиянием индуктора первого порядка, который локализуется в хорде, первичная эктодерма превращается в нервную пластинку. Индуктор второго порядка стимулирует развитие из нервной пластинки глазного бокала и других структур. В качестве индукторов выступают белки, нуклеотиды, стероиды и др. вещества. Индукционные взаимодействия могут осуществляться путем непосредственных межклеточных контактов, через структуры межклеточного матрикса, а также за счет диффузии растворимых индукторов.

На 4-й неделе эмбриогенеза завершается нейруляция и начинается активная закладка органов — **органогенез** (таблица 3.1). Этот процесс осуществляется на основе взаимодействия нескольких типов тканей. В свою очередь, тканевые зачатки возникают в результате процессов детерминации и коммитирования клеток зародыша.

Таблица 3.1

Основные морфогенетические процессы, происходящие на протяжении периода органогенеза (4–8-я недели внутриутробного развития)

Четвертая неделя	Замыкание нервной трубки, появление первых мозговых пузырей и образование спинномозговых узлов; формирование ушной и хрусталиковой плакод, первичной почки (мезонефроса); появление закладок конечностей и сердца; формирование четырех пар жаберных дуг; начало развития воздухоносных путей; появление закладок желудка, печени, поджелудочной железы и эндокринных желез (аденогипофиза, щитовидной и паращитовидной желез)
Пятая неделя	Дальнейшее развитие мозговых пузырей и периферических нервов; появление закладок легких; деление полости сердца на камеры; закладка окончательной почки (метанефроса), прямой кишки и мочевого пузыря; образование половых валиков
Шестая неделя	Формирование лица и дистальных отделов верхней конечности; образование наружного уха и глазного яблока; начало окостенения скелета; появление половых различий гонад
Седьмая неделя	Завершение формирования сердца; дифференцировка скелетных мышц; разрыв клоакальной мембраны
Восьмая неделя	Формирование пальцев на верхней и нижней конечностях, значительное увеличение размеров головы; продолжение гистогенеза тканей

Детерминацией называется генетически запрограммированный путь развития клеток, реализуемый через блокирование и деблокирование отдельных генов. С увеличением возраста зародыша степень детерминированности его клеток усиливается. *Коммитирование* — ограничение возможных путей развития клеток. Образование тканевых зачатков обусловлено процессами *дифференцировки клеток.* Под дифференцировкой понимают изменения в строении клеток, связанные с их специализацией. В результате репресии и дерепресии генов между клетками с одинаковым геномом возникают существенные морфологические различия. В составе тканей формируются **дифферонды**, состоящие из стволовых, полустволовых, унипотентных, бластных, созревающих и зрелых клеток. В результате гистогенетических процессов (процесса **гистогенеза**) появляются эпителиальная, соединительная, мышечная и нервная ткани, а также кровь и лимфа.

Внезародышевые органы

К внезародышевым органам относятся структуры, которые развиваются вне тела зародыша: амнион, желточный мешок, аллантоис, хорион, плацента. Выполняя жизненно важные функции, они обеспечивают развитие зародыша.

Для нормального развития зародыша необходима водная среда. Она создается с помощью **амниона**. У человека этот орган возникает в конце второй недели внутриутробного развития в виде пузырька над эпибластом. Его стенка образована внезародышевыми эктодермой и мезодермой. Амнион быстро увеличивается в размерах, заполняется жидкостью и становится резервуаром, в котором развивается зародыш. Жидкость уменьшает действие сил гравитации и предохраняет зародыш от механического повреждения. Эпителий амниона обеспечивает обмен (выделение и всасывание) околоплодных вод. В области плацентарного

диска жидкость секретируется, на остальном протяжении стенки амниона — резорбируется. Эпителий на ранних этапах эмбриогенеза однослойный плоский, на 3-м месяце внутриутробного развития он становится призматическим, а в области плацентарного диска — многорядным. Соединительнотканная основа амниона образована плотной соединительной тканью, богатой фибробластами. С хорионом оболочка амниона связана при помощи рыхлой соединительной ткани.

Желточный мешок в процессе филогенеза появился у рыб и является органом мобилизации желтка. У человека, в связи с тем, что яйцеклетка бедна желтком, а с третьей недели устанавливается гематотрофное питание зародыша, трофическая роль желточного мешка незначительна. Вместе с тем, в желточном мешке осуществляется кроветворение и он служит местом размножения выселившихся из эпибласта первичных половых клеток — *гонобластов*. Желточный мешок образован внезародышевыми энтодермой и мезодермой. В последующем при помощи туловищной складки он отделяется от тела зародыша, подвергается инволюции и остается в пупочном канатике в качестве рудимента.

Аллантоис представляет собой пальцевидный вырост вентральной стенки задней кишки. Он образован внезародышевой энтодермой и висцеральным листком мезодермы. У птиц и пресмыкающихся это орган, который предназначен для газообмена и выделения. У человека аллантоис является мостом, через который кровеносные сосуды зародыша соединяются с сосудами хориона, в результате чего образуется единая система циркуляции крови. На 2-м месяце внутриутробного развития этот орган подвергается редукции.

Пупочный канатик (пуповина) соединяет зародыш с плацентой. Он образован слизистой соединительной тканью, которая богата гликозаминогликанами и обладает высокой упругостью. Снаружи пупочный канатик покрыт амниотической оболочкой. Внутри его расположены две пупочные артерии и вена, а также рудиментарные желточный мешок и аллантоис. Слизистая соединительная ткань предотвращает сдавливание сосудов, обладает бактерицидными и иными защитными свойствами.

Хорион (ворсинчатая оболочка зародыша) состоит из трофобласта и внезародышевой мезодермы. У человека, начиная со 2-й недели развития, трофобласт представлен внутренним клеточным слоем (цитотрофобласт) и наружным симпластическим (симпластотрофобласт). Внезародышевая мезодерма подрастает к трофобласту на 3-й неделе эмбриогенеза. Хорион вместе с эндометрием формируют плаценту.

Плацента — жизненно важный орган, обеспечивающий связь плода с материнским организмом. Она выполняет дыхательную, трофическую, выделительную, эндокринную, защитную и другие функции. *Дыхательная функция* заключается в переносе кислорода из материнской крови в кровь плода и транспорте двуокиси углерода в обратном направлении. *Трофическая и выделительная функции* обеспечиваются благодаря тому, что через плаценту из крови матери в кровь плода могут беспрепятственно поступать глюкоза, аминокислоты, жирные кислоты, нуклеотиды, витамины и минеральные вещества. В обратном направлении также беспрепятственно проходят продукты метаболизма. Таким образом, у плода плацента берет на себя функции почек, кишечника и других выделительных органов. *Эндокринная функция* плаценты состоит в обеспечении нормального взаимодействия организмов плода и матери на протяжении беременности. В частности, клетки цитотрофобласта, симпластотрофобласта и слизистой оболочки матки синтезируют хорионический гонадотропин, плацентарный лактоген, прогестерон, эстрогены, меланотропин, кортикотропин, соматостатин и другие гормоны. *Защитная функция* плаценты состоит в транспорте материнских иммуног-

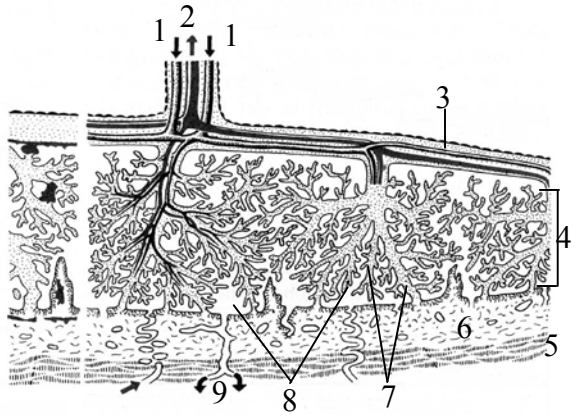

Рис. 3.4. Плацента:
1 — пупочная вена; 2 — пупочная артерия; 3 — хорион; 4 — котиледон; 5 — миометрий; 6 — эндометрий; 7 — ворсинки хориона; 8 — лакуны; 9 — материнские сосуды

лобулинов и пассивной иммунизации плода. Вместе с тем, плацентарный барьер непроницаем для цитотоксических антител, плацентарных и плодовых антигенов, благодаря чему исключается возможность иммунной реакции организма матери на плод. В плаценте различают плодную и материнскую части (рис. 3.4). *Плодная часть* представлена хорионом и прилегающей к нему изнутри амниотической оболочкой. В состав *материнской части* плаценты входит часть слизистой оболочки матки. По характеру взаимоотношений между частями различают 4 типа плацент: *эпителиохориальную* (хорион контактирует с эпителием маточных желез), *десмохориальную* (хорион контактирует с собственной пластинкой слизистой оболочки), *эндотелиохориальную* (хорион контактирует с эндотелием капилляров) и *гемохориальную* (хорион контактирует с материнской кровью). По характеру трофики выделяют два типа плацент. В плаценте первого типа хорион расщепляет белки, поглощаемые из материнских тканей, до полипептидов и аминокислот. Из них в печени уже синтезируются эмбриоспецифичные белки. К такому типу относятся эпителиохориальные плаценты верблюда, лошади, свиньи, дельфина, кита и десмохориальные плаценты жвачных парнокопытных. Зародыши этих животных после рождения способны самостоятельно питаться и передвигаться. Плаценты второго типа поставляют плоду готовые белки, синтезируемые хорионом. К этому типу относятся эндотелиохориальные плаценты хищных и ластоногих, а также гемохориальные плаценты насекомоядных, рукокрылых, грызунов, приматов и человека. Зародыши этих животных после рождения длительное время используют только материнское молоко и неспособны самостоятельно питаться.

У человека дискоидальная гемохориальная ворсинчатая плацента формируется на протяжении 3–12 недель эмбриогенеза. *Котиледоны* (стволовые ворсины хориона с вторичными и третичными ветвями) разрушают эндометрий, формируют лакуны с циркулирующей в них кровью и располагаются в них. Общее количество котиледонов в плаценте достигает 200 штук. В трофобласте, покрывающем ворсины хориона, регистрируется высокая активность протеолитических и окислительных ферментов, обеспечивающих обменные процессы между организмом матери и плода. К концу беременности на многих ворсинах трофобласт истончается или исчезает, замещаясь фибриноподобной оксифильной массой, состоящей из плазмы крови, продуктов трофобласта и децидуальных клеток.

Критические периоды развития

Восприимчивость организма к действию неблагоприятных внешних факторов носит колебательный характер. Отрезки времени с наиболее высокой чувствительностью организма принято называть **критическими периодами развития**. Их наличие связано со сменой типов трофики, механизмов регуляции процессов развития и другими факторами, приводящими к переходу на новую стадию развития. К критическим периодам относятся: *прогенез, оплодотворение, имплантация, плацентация, период закладки и формирования основных органов и систем, а также рождение и период новорожденности.* Неблагоприятные воздействия в прогенезе, при оплодотворении, имплантации и плацентации вызывают прерывание беременности и гибель зародыша. Воздействия в период закладки органов и формирования систем приводят к возникновению врожденных пороков развития определенных органов и систем, в том числе лица и зубочелюстного аппарата.

Репозиторий БГМУ

4 ЭМБРИОНАЛЬНОЕ РАЗВИТИЕ ЛИЦЕВОГО ОТДЕЛА ГОЛОВЫ И РОТОВОЙ ОБЛАСТИ

Морфогенез лицевого отдела головы протекает в промежутке между **четвертой** и **восьмой** неделями эмбриогенеза. В результате этого процесса к концу эмбрионального периода лицо зародыша в общих чертах приобретает внешний вид, характерный для взрослого человека (рис. 4.1). Вместе с тем, его окончательные пропорции формируются уже в плодном периоде развития и постнатальном онтогенезе.

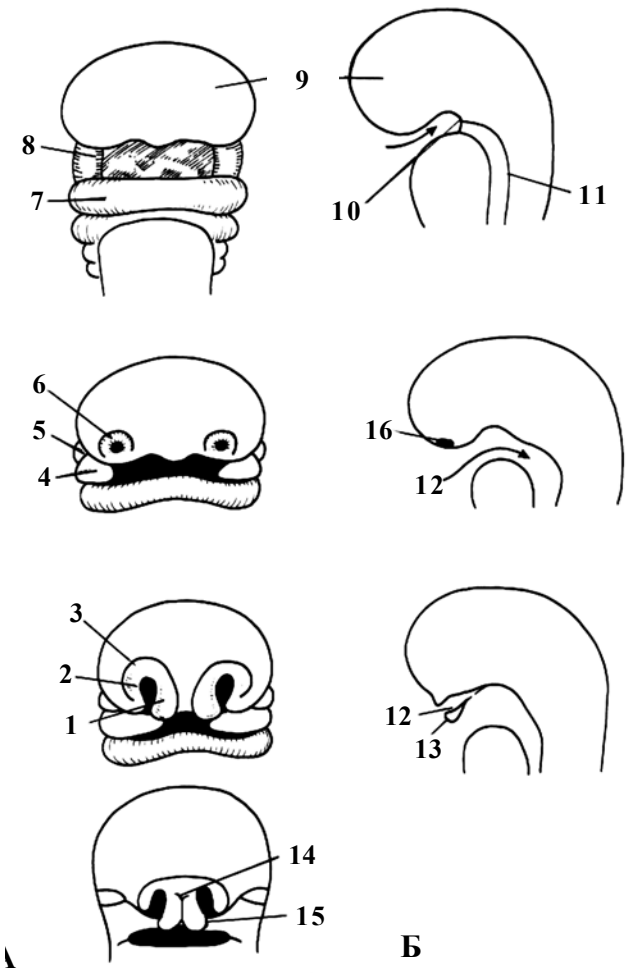

Рис. 4.1. **Формирование верхней губы:**

А — вид спереди; Б — вид сбоку; 1 — медиальный носовой отросток; 2 — обонятельная ямка; 3 — латеральный носовой отросток; 4 — верхнечелюстной отросток; 5 — хрусталиковая плакода; 6 — обонятельная плакода; 7 — нижнечелюстная дуга; 8 — верхнече-

К началу четвертой недели внутриутробного развития на головном конце зародыша хорошо видны эктодермальные утолщения, соответствующие **обонятельным** (**носовым**) **плакодам** и **ротовая ямка** (**стоматодеум**). Эта ямка представляет собой зачаток первичной ротовой полости и будущей полости носа. От просвета первичной кишки ее дно отделяет **глоточная** (**ротовая**) **перепонка**, состоящая из эктодермального и энтодермального листков. Ротовую ямку окружают пять отростков. Сверху находится непарный **лобно-носовой отросток**, сбоку — парные **верхнечелюстные отростки**, а снизу стоматодеум ограничивают **нижнечелюстные отростки**. Парные отростки являются производными первой висцеральной дуги, входящей в состав жаберного аппарата. В свою очередь жаберный аппарат развивается в тесной связи с начальным отделом передней кишки. Он состоит из пяти пар жаберных карманов и такого же количества жаберных дуг и щелей. **Жаберные карманы** представляют собой выпячивания энтодермы в области боковых стенок глоточного отдела передней кишки. Навстречу этим выступам энтодермы растут выпячивания эктодермы шейной области, получившие название **жаберных щелей**. Участки мезенхимы, расположенные между соседними карманами и щелями, называются **жаберными дугами** (рис. 4.2). Увеличиваясь в размерах, они образуют на переднебоковой поверхности шеи зародыша валикообразные возвышения. Различают шесть жаберных дуг, каждая из которых содержит черепной нерв, кровеносный сосуд, скелетную закладку (происходит из клеток нейрального гребня) и мезенхиму, из которой развиваются мышцы головы и шеи (табл. 4.1).

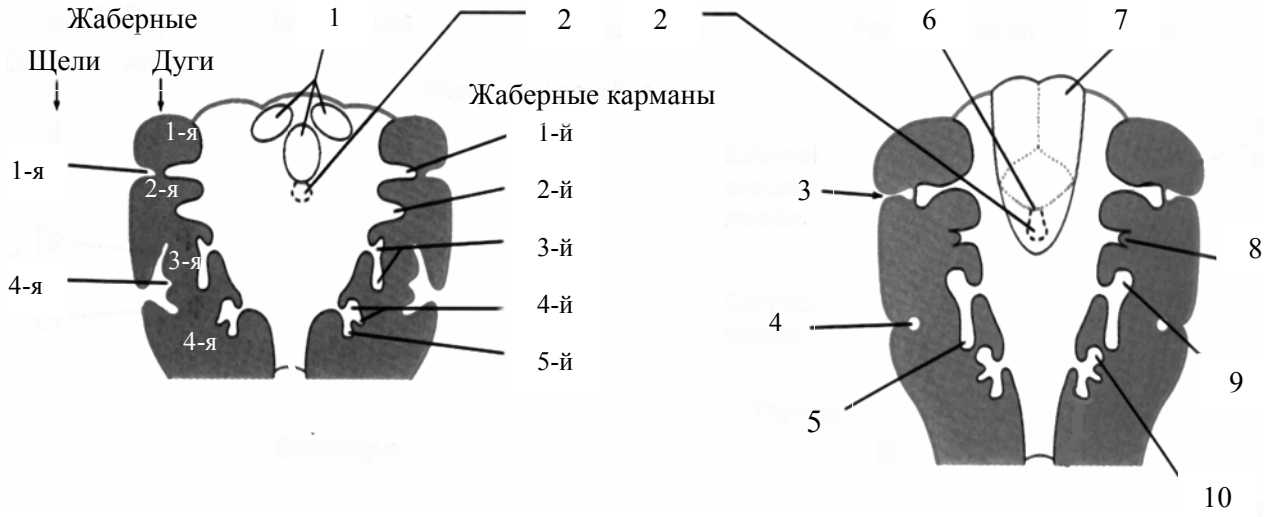

Рис 4.2. Производные жаберных дуг, карманов и щелей:
1 — закладки языка; 2 — щитоязычный проток; 3 — наружный слуховой проход; 4 — шейный пузырек (остаток шейного синуса); 5 — тимус; 6 — слепое отверстие; 7 — язык; 8 — небная миндалина; 9 — верхняя паращитовидная железа; 10 — нижняя паращито-

Таблица 4.1

Производные жаберных дуг

Жаберная дуга	Черепной нерв	Мышцы	Скелетные производные
Первая (мандибулярная)	Тройничный (исключая первую ветвь)	Жевательные мышцы; челюстно-подъязычная и переднее брюшко двубрюшной мышцы; мышца, напрягающая небную занавеску и мышца, напрягающая барабанную перепонку	Молоточек и наковальня; клиновидно-нижнечелюстная связка; меккелев хрящ
Вторая (гиоидная)	Лицевой	Мимические мышцы, подкожная, стременная, шилоподъязычная мышцы и заднее брюшко двубрюшной мышцы	Стремя; шиловидный отросток; верхняя часть тела и малые рога подъязычной кости; шилоподъязычная связка
Третья	Языкоглоточный	Шилоглоточная мышца	Нижняя часть тела и большие рога подъязычной кости
Четвертая и шестая*	Блуждающий (верхний гортанный нерв и возвратный гортанный нервы)	Перстнещитовидная мышца; мышца, поднимающая небную занавеску; констрикторы глотки; внутренние мышцы гортани; поперечно-полосатые мышцы пищевода	Хрящи гортани (щитовидный, перстневидный, черпаловидные, рожковидный и клиновидный)

* Пятая жаберная дуга часто недоразвита или вовсе отсутствует.

Из всех жаберных щелей только самая первая сохраняется после рождения в виде *наружного слухового прохода*, остальные бесследно исчезают. В процессе эмбрионального развития дистальный конец первой пары жаберных карманов дает начало *слуховой трубе*, *барабанной полости* и *пещере сосцевидного отростка*, а также участвует в формировании *барабанной перепонки*. Вторая пара жаберных карманов сохраняется в виде *надминдаликовых ямок*. Третья пара карманов служит источником развития *нижних паращитовидных желез* и *тимуса,* а из четвертой пары формируются *верхние паращитовидные железы*.

Бранхиальная фистула — канал, внутреннее отверстие которого находится в области небной миндалины, наружное — на коже боковой поверхности шеи. От наружного отверстия канал проходит через подкожную клетчатку, подкожную мышцу и достигает сонного влагалища. Затем он идет

между внутренней и наружной сонными артериями и достигает тонзилярного синуса. Бранхиальная фистула представляет собой остаток второй жаберной щели и второго жаберного кармана.

Бранхиальная киста развивается из *шейного синуса* (углубления на боковой поверхности шеи зародыша, в которое открываются вторая, третья и четвертая жаберные щели) и/или второй жаберной щели. Киста имеет вид плотного образования сферической или овальной формы. Чаще всего она располагается на шее возле угла нижней челюсти, хотя может локализоваться в любом месте вдоль переднего края грудино-ключично-сосцевидной мышцы. Обычно бранхиальные кисты выявляются у подростков по мере того, как они увеличиваются в размерах (за счет накопления жидкости) и становятся болезненными.

Бранхиальные рудименты — участки хрящевой или костной ткани, расположенные под кожей, источником развития которых служат нейроэктодермальные клетки жаберных дуг. Обычно подобные образования обнаруживаются спереди грудино-ключично-сосцевидной мышцы на уровне ее средней трети.

Нарушение развития первой жаберной дуги приводит к формированию различных аномалий глаза, уха, нижней челюсти и неба, которые вместе составляют синдром первой жаберной дуги. Имеются два основных проявления этого синдрома. **Челюстно-лицевой дизостоз** характеризуется гипоплазией скуловой кости и нижней челюсти, макростомией в сочетании с расщепленным небом, дефектами расположения зубов и их смыкания, низкосидящими уродливыми ушными раковинами, атипичным ростом волос на лице, а также дефектами век. **Морфогенетический комплекс Робина** включает в свой состав микрогнатию, а также нарушение процесса смыкания небных отростков, в результате чего имеет место билатеральная расщелина неба.

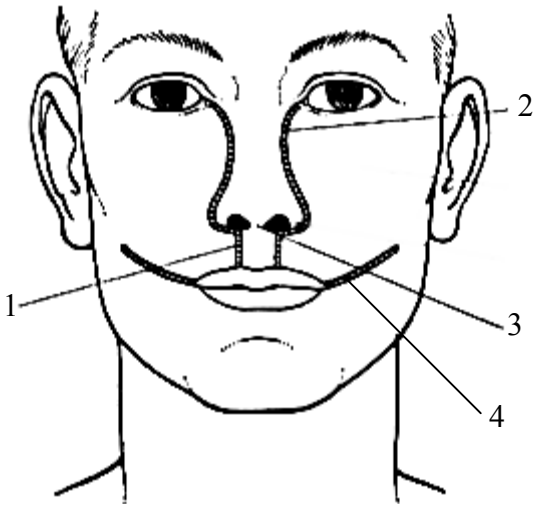

Рис. 4.3. Места слияния первичных эмбриональных зачатков лица:

1 — верхнечелюстного и медиального носового отростков; 2 — верхнечелюстного и латерального носового отростков; 3 — двух медиальных носовых отростков; 4 — верхнечелюстного и нижнечелюстного отростков

Формирование губ и первичной носовой полости *(табл. 4.2 и рис. 4.3)*

К началу пятой недели эмбриогенеза происходит срастание нижнечелюстных отростков, в результате чего формируются нижние челюсть и губа. Одновременно обонятельные плакоды превращаются в **обонятельные ямки**, которые окружает подковообразный валик, имеющий вырезку. Ее ограничивают два носовых отростка. Причем **медиальный носовой отросток** выступает книзу больше, чем **латеральный носовой отросток**. Обонятельные ямки постепенно углубляются и превращаются в носовые ходы, а их слепые концы достигают крыши первичной ротовой полости. В этом месте образуется тонкая перегородка (**носоротовая мембрана**), которая затем прорывается и дает начало двум отверстиям — **первичным хоанам**. Участок ткани, отделяющий носовые ходы от полости рта, называется **первичным небом**. В последствии из него образуется передняя (*премаксиллярная, или резцовая*) часть дефинитивного неба.

Интенсивный рост верхнечелюстных отростков приводит к тому, что они приближаются к средней линии и срастаются с медиальными носовыми отростками, которые, в свою очередь, смещаются навстречу друг другу и также срастаются между собой. В результате формируются закладки верхней челюсти и верхней губы. Между латеральным носовым и верхнечелюстным отростками имеется щель, которая называется **носослезной бороздой**. Из утолщения эктодермы на дне этой борозды в последующем развивается **носослезный проток**, соединяющий медиальный угол глаза с носовой полостью.

Таблица 4.2

Производные первичных закладок лицевой области

Лобно-носовой отросток	Лоб, спинка и верхушка носа
Латеральные носовые отростки	Крылья носа
Медиальные носовые отростки	Носовая перегородка; средняя часть верхней губы; премаксиллярная часть верхней челюсти (на протяжении от клыка до клыка) и прилежащая к ней часть десны
Верхнечелюстные отростки	Верхние отделы щечной области и большая часть верхней губы
Нижнечелюстные отростки	Подбородок, нижняя губа и нижние отделы щечной области

Развитие неба и носовой перегородки (рис. 4.4)

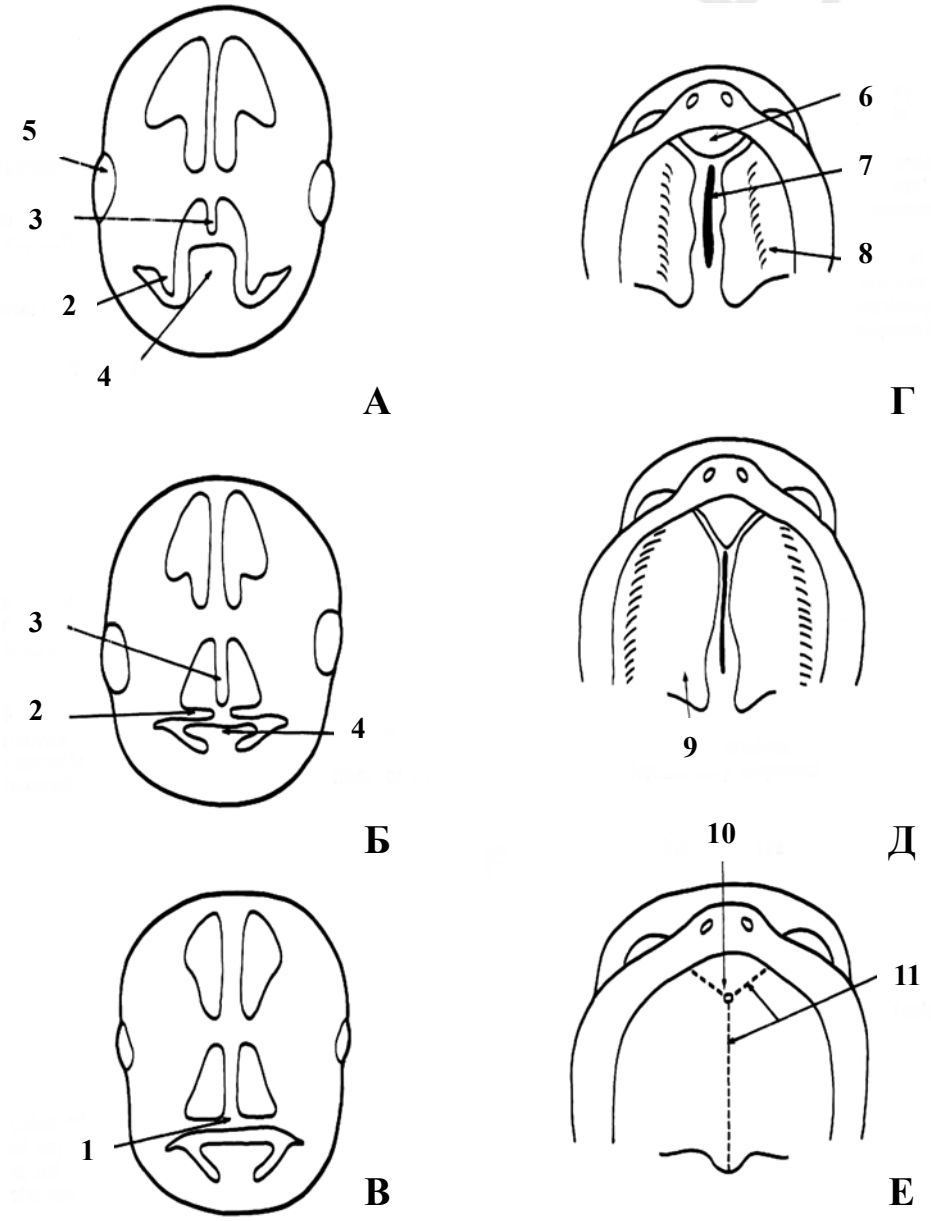

Рис. 4.4. Развитие вторичного неба:

А, Б, В — фронтальные срезы; Г, Д, Е — твердое небо (вид снизу); 1 — место срастания небных отростков и носовой перегородки; 2 — небные отростки; 3 — вторичная носовая перегородка; 4 — язык; 5 — хрусталиковая плакода; 6 — первичное небо; 7 — вторичная носовая перегородка; 8 — небные отростки в вертикальном положении; 9 — небные отростки в горизонтальном положении; 10 — резцовая ямка; 11 — линия срастания небных отростков

Формирование неба начинается в конце **пятой** недели и полностью завершается только к концу **двенадцатой** недели внутриутробного развития. Наиболее критическим отрезком времени в развитии неба является период с конца шестой до начала девятой недели эмбриогенеза.

На шестой неделе развития из медиальных носовых отростков после их слияния между собой образуется первичное небо, которое в последующем дает начало премаксиллярной части верхней челюсти. Образование вторичного неба начинается также на шестой неделе внутриутробного развития с образования на внутренней поверхности верхнечелюстных отростков боковых выпячиваний, которые называются **латеральными небными отростками**. Сначала они лежат по обе стороны от языка, направляясь вниз и медиально. По мере развития челюстей язык смещается вниз. В результате на седьмой-восьмой неделях внутриутробного развития небные отростки занимают горизонтальное положение, располагаясь сверху от языка. Постепенно они сближаются и, в конечном итоге, срастаются между собой по средней линии. Одновременно происходит их срастание с задним краем первичного неба и носовой перегородкой. Горизонтализация отростков происходит за счет гидратации гиалуроновой кислоты, содержащейся в основном веществе мезенхимы, составляющей основу этих отростков. Синтез гликозаминогликанов в их составе регулируется *эпидермальным фактором роста* и осуществляется неравномерно. Они накапливаются преимущественно в передних отделах отростков и со стороны, обращенной в ротовую полость.

Носовая перегородка развивается из двух частей. Источником развития первичной носовой перегородки являются медиальные лобные отростки, которые сливаются по средней линии и разделяют носовые ходы. В последующем сзади от первичной носовой перегородки, с внутренней стороны верхнечелюстных отростков, вблизи их верхнего края появляются два **покрышечно-перегородочных отростка**. После их сближения и слияния по средней линии начинается формирование вторичной носовой перегородки, которая растет вниз навстречу латеральным небным отросткам. Срастание носовой перегородки и небных отростков начинается в передних отделах неба на девятой неделе внутриутробного развития и полностью завершается в ее задних отделах на 12 неделе эмбриогенеза. Процесс слияния отростков начинается с адгезии эпителиальных клеток и формирования между ними десмосом. В последующем эпителиальные клетки подвергаются запрограммированной клеточной гибели (апоптозу) или мигрируют в толщу мезенхимы, где изменяют свой фенотип.

Нарушение процесса внутриутробного развития губ и неба ведет к появлению на лице расщелин, которые располагаются вдоль линий потенциального срастания отдельных эмбриональных зачатков (рис. 4.5). Чаще всего имеют место **расщелины верхней губы** («заячья губа») и/или **неба** («волчья пасть»). В частности, расщелина верхней губы встречается у одного из 1000 новорожденных (из них 60–80 % — мальчики). Расщелина неба регистрируется у одного из 25 000 новорожденных, причем у девочек чаще, чем у мальчиков. Одним из крайних вариантов рассматриваемой врожденной патологии является боковая расщелина, которая начинается в медиальном углу глаза, спускается вдоль линии соединения верхнечелюстного и латерального носового отростков, затем проходит между губным желобком и боковой частью верхней губы. Расщелина пересекает альвеолярный отросток верхней челюсти примерно в промежутке между латеральным резцом и клыком, продолжается через место соединения первичного и вторичного неба и, наконец, по средней линии неба доходит до язычка. Другой крайний вариант расщелины неба проявляется наличием нескольких **ротоносовых фистул**, расположенных вдоль срединного небного шва. Фистулы локализуются в тех местах, где в эмбриогенезе не происходит запрограммированной гибели клеток эпителиального покрова небных отростков. При всех остальных вариантах расщелины верхней губы и неба варьирует только протяженность дефекта, который к тому же может быть односторонним или двустороним. Изолированная

срединная расщелина верхней губы формируется в тех случаях, когда два медиальных носовых отростка не сливаются между собой по средней линии. Подобная деформация лица характерна для Mohr синдрома, для которого характерен аутосомно-рецессивный тип наследования. Нарушение слияния верхнечелюстного и нижнечелюстного отростков приводит к увеличению размеров ротового отверстия и называется **макростомией**. Наоборот, срастание этих отростков на значительном протяжении ведет к **микростомии** — уменьшению размеров ротового отверстия.

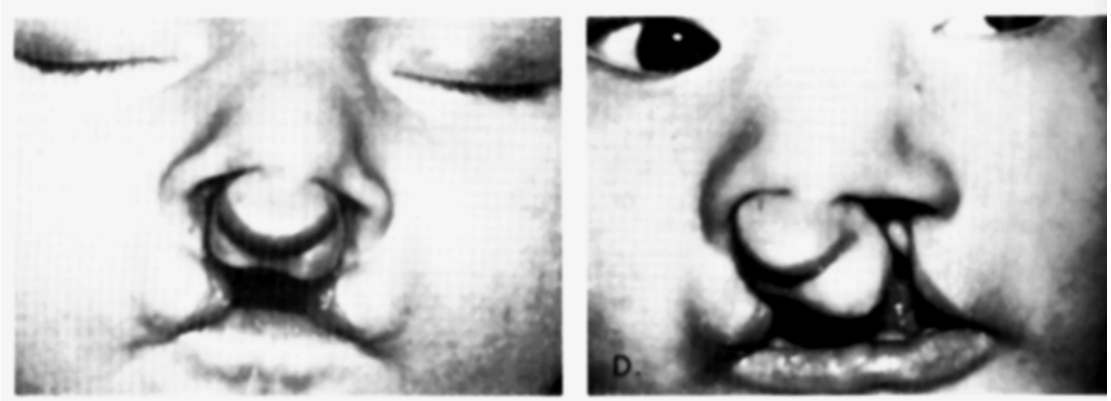

Рис. 4.5. Двусторонняя расщелина верхней губы

Лечение расщелин неба — сложная процедура, которая требует значительного времени. На первых порах для сближения небных отростков обычно используются ортодонтические приспособления. В двухлетнем возрасте дефекты твердого неба восстанавливается мягкими тканями. Для этих целей используются лоскуты слизистой оболочки носовой полости и боковых частей неба. Сохраняющиеся костные дефекты могут восстанавливаться в раннем юношеском возрасте за счет пересадки костной ткани.

К врожденным аномалиям развития области лица можно также отнести **кисты**, которые формируются в тех местах, где сохранились остатки эпителиального покрова первичных эмбриональных зачатков. После рождения в результате некроза центрально расположенных клеток этих скоплений образуется полость, в которой накапливается жидкость. Кисты могут образовываться, например, вдоль линии слияния латерального носового и верхнечелюстного отростков (так называемые **носогубные кисты**). Остатки эпителиальных тканей вдоль линии срастания небных отростков дает начало **срединным небным кистам**.

Развитие щитовидной железы

Щитовидная железа является первой железой внутренней секреции, которая появляется у развивающегося зародыша человека. Ее формирование начинается примерно на 24 день после оплодотворения из срединного энтодермального утолщения на дне первичной глотки. Это утолщение вскоре превращается в выпячивание, которое называется **щитовидным дивертикулом**. По мере роста зародыша этот дивертикул спускается на шею, располагаясь вентральнее подъязычной кости и хрящей гортани. Некоторое время закладка щитовидной железы связана с языком при помощи **щитоязычного протока**.

На первых порах щитовидный дивертикул представляет собой полую структуру. Однако вскоре он становится солидным образованием, которое состоит из правой и левой долей, связанных перешейком. Перешеек щитовидной железы лежит спереди второго–третьего колец трахеи. К седьмой неделе эмбриогенеза щитовидная железа приобретает дефинитивную форму и положение среди других анатомических образований шеи. К этому времени щитоязычный проток в норме дегенерирует и бесследно исчезает. Сохраняется только его проксимальная часть, которая называется **слепым отверстием** и располагается на спинке языка у вершины пограничной борозды.

В ряде случаев железа имеет **пирамидальную долю**, которая прикрепляется к подъязычной кости при помощи фиброзного тяжа, содержащего некоторое количество гладкомы-

шечных клеток. Пирамидальная доля представляет собой персистирующую часть дистального конца щитоязычного протока.

В любом месте по ходу щитоязычного протока на протяжении от слепой ямки языка до перешейка железы могут образовываться так называемые **срединные кисты шеи**. Чаще всего они лежат ниже подъязычной кости и обнаруживаются в возрасте до 5 лет. Обычно киста имеет вид подвижного и болезненного уплотнения, которое прогрессивно увеличивается в размерах. В своем составе она может содержать некоторое количество ткани щитовидной железы. В случае инфицирования содержимого кисты гной прорывается на кожу по средней линии спереди от хрящей гортани.

Эктопическая щитовидная железа может локализоваться на всем протяжении щитошейного протока. Чаще всего (более 10 % всех аутопсий) участки тиреоидной ткани обнаруживаются в толще языка. Иногда выявляется так называемая **подъязычная щитовидная железа**, которая локализуется позади подъязычной кости. При хирургическом лечении по поводу заболеваний щитовидной железы следует иметь в виду, что эктопическая подъязычная железа нередко является единственным участком тиреоидной ткани в организме.

Добавочные участки ткани щитовидной железы могут обнаруживаться над тимусом или латеральнее щитовидного хряща в толще щитоподъязычной мышцы. Несмотря на то, что эти участки железистой ткани обладают функциональной активностью, они очень малы по размеру, чтобы обеспечить адекватную секрецию гормонов после тиреоидэктомии.

Развитие языка

К концу четвертой недели эмбриогенеза в области дна головного отдела первичной кишки на уровне второй жаберной дуги появляется возвышение эктодермы треугольной формы. Это так называемая **срединная закладка языка** (непарный бугорок). Вскоре по бокам от этой закладки на уровне первой жаберной дуги появляются два **латеральных язычных бугорка**. По мере увеличения размеров трех первичных закладок они срастаются между собой и образуют передние $^2/_3$ языка (предбороздовую часть). Источником развития задней $^1/_3$ языка (послебороздовой части) является **гипобранхиальное возвышение**, которое образуется на уровне третьей и четвертой жаберных дуг позади перечисленных выше трех бугорков. Следом от срастания гипобранхиального возвышения и передних $^2/_3$ языка является пограничная борозда, хорошо различимая на поверхности языка взрослого человека. Слизистую оболочку языка иннервируют нервы, связанные с той жаберной дугой, на уровне которой появляется соответствующая первичная закладка этого органа. В частности, слизистая оболочка передних 2/3 языка иннервируется тройничным и лицевым нервами, а задней $^1/_3$ языка — языкоглоточным и блуждающим нервами.

Миобласты, из которых развиваются мышцы языка, врастают в эндодермальные выпячивания, начиная со второго месяца эмбриогенеза. Их источником служат **затылочные миотомы**. Вместе с миобластами происходит миграция подъязычного нерва, который иннервирует мышцы языка. К моменту рождения весь язык находится в пределах ротовой полости, и только к четырем годам его задняя $^1/_3$ перемещается в ротоглотку.

Наиболее частыми врожденными аномалиями развития языка являются гипертрофия сосочков языка, которые встречаются у детей с синдромом Дауна.

Кисты языка развиваются на основе остатков щитоязычного протока. С возрастом они могут увеличиваться в размерах и вызывать симптомы дискомфорта в области глотки и/или расстройства глотания (дисфагию). Из персистирующей части протока может также формироваться **фистула языка**, которая через слепое отверстие сообщается с полостью рта.

Анкилоглоссия — врожденное укорочение уздечки языка. Эта врожденная патология обычно сопровождается другими аномалиями челюстно-лицевой области.

Макроглоссия — увеличение размеров языка. Является следствием лимфангиомы (доброкачественной опухоли лимфатических сосудов) или мышечной гипертрофии. Как правило, одно из проявлений синдрома множественных врожденных пороков развития (МВПР).

Микроглоссия — уменьшение размеров языка. Обычно сочетается с микрогнатией (недоразвитием нижней челюсти и западением подбородка), а также другими врожденными аномалиями развития.

Развитие слюнных желез

Закладки слюнных желез появляются на **шестой–седьмой** неделях внутриутробного развития в виде солидного эпителиального тяжа, врастающего со стороны первичной ротовой полости в подлежащую мезенхиму. В последующем эпителиальные тяжи ветвятся. Начиная с десятой недели эмбриогенеза, в них появляется просвет, а на закругленных концах формируются ацинусы. На 16–18 неделе внутриутробного развития в железах начинается секреторная активность. Капсула желез и их соединительнотканная строма формируются из мезенхимы. Раньше других в эмбриогенезе начинается развитие околоушной железы и только спустя около двух недель после этого появляется закладка подъязычной слюнной железы.

5 ОБЩАЯ ГИСТОЛОГИЯ. ЭПИТЕЛИАЛЬНЫЕ ТКАНИ

Тканью называется *система клеток и их производных, объединенных общей структурой, функцией и происхождением*. Различают эпителиальные, соединительные, мышечные и нервную ткани. В филогенезе раньше других появились *эпителиальные* и *соединительные ткани*. В последующем из эпителиальных тканей обособились *мышечная* и *нервная ткани*.

Группы однородных по определенному критерию клеток в составе ткани формируют **клеточные популяции**. Примером функциональных клеточных популяций служат гепатоциты или кардиомиоциты. По способности к обновлению различают три типа клеточных популяций: стабильную, растущую и обновляющуюся. *Стабильная клеточная популяция* (например, нейроны у млекопитающих животных и человека) не способны к обновлению. Число клеток в составе таких популяций стабилизируется в начале дифференцировки, и они утрачивают способность к делению. *Растущая клеточная популяция* (например, клетки печени и некоторых желез) способна к обновлению, росту и увеличению массы ткани за счет возрастания числа клеток и их полиплоидизации. *Обновляющаяся клеточная популяция* (клетки кишечного эпителия или крови) характеризуется закономерным обновлением, т. е. сколько клеток погибло, столько же их вновь появилось за счет деления стволовой клетки.

Все клеточные популяции имеют дифферонный принцип структурной организации. **Дифферон** представляет собой совокупность клеточных форм одного гистогенетического ряда, имеющих различную степень дифференцированности. В его состав входят стволовая клетка, клетки-предшественницы, а также созревающие и зрелые клеточные формы.

Стволовая клетка имеет небольшие размеры и высокий показатель ядерно-цитоплазматического отношения. Она обладает способностью к самоподдержанию, нечувствительна к действию гормональных стимуляторов пролиферации и дифференцировки, а также устойчива к повреждающим факторам. Стволовая клетка редко выходит из состояния покоя (G_0).

Клетки-предшественницы более предопределены в своем дальнейшем развитии, чем стволовая клетка. Они имеют рецепторы к действию стимуляторов пролиферации и дифференцировки, но теряют способность к самоподдержанию. От одной родоначальной клетки-предшественницы берет начало **клеточный клон** — группа идентичных клеток. Согласно клональной теории эмбрионального развития, структуры зародыша формируются из ограниченного количества клонов.

Созревающие и **зрелые клеточные формы** появляются в процессе дифференцировки, которая наряду с пролиферацией клеток, их миграцией, детерминацией и ростом относится к механизмам **гистогенезов**.

Пролиферация — увеличение числа клеток в составе тканей, связанное с их размножением. Как правило, пролиферативные потенции клеток обратно пропорциональны степени их дифференцированности.

Миграцией называется перемещение клеток в пределах организма в соответствии с позиционной информацией.

Детерминация — предопределение пути развития, обусловленного реализацией определенной части генетической программы клетки.

Рост — увеличение массы ткани за счет возрастания количества и размеров клеток и внеклеточных образований. Этот процесс осуществляется параллельно с дифференцировкой и специализацией тканей.

Дифференцировка завершается формированием структурно-функциональных различий между первоначально однородными клетками и тканями и приводит к их специализации. На ход этого процесса влияет микроокружение, изменяющее активность генома.

Во взрослом организме постоянно осуществляются процессы регенерации и изменчивости тканей.

Регенерацией называется процесс восстановления погибших или утраченных структурных элементов тканей. Различают физиологическую и репаративную регенерацию. При *физиологической регенерации* происходит восстановление частей тканей, утраченных в процессе их естественного изнашивания. Под *репаративной регенерацией* следует понимать восстановление тканевых структур, разрушенных в результате действия повреждающих факторов. Регенерация может протекать на субклеточном (внутриклеточном), клеточном, тканевом и органном уровнях. Результатом *внутриклеточной регенерации* является увеличение количества и размеров отдельных органелл, за счет деления клеток (*клеточная регенерация*) происходит замещение погибших клеток и восстанавливается масса ткани. В последующем происходит дифференцировка части вновь образованных клеток. В большинстве случаев клеточная регенерация происходит за счет камбиальных элементов. Там, где камбиальные элементы отсутствуют (например, в нервной ткани и сердечной мышце), восстановление тканей у взрослого человека невозможно.

Изменчивость тканей, или способность изменять свои морфологические свойства, напрямую зависит от возраста и состояния окружающей среды. С увеличением возраста уменьшается общая численность клеток, в том числе и камбиальных, снижается их активность и уровень обменных процессов развиваются дистрофические изменения. Под действием неблагоприятных факторов внешней среды обычно усиливается митотическая и метаболическая активность клеток, происходит их гипертрофия (увеличение размеров) и гиперплазия (увеличение количества клеток). При длительных неблагоприятных воздействиях может возникнуть *метаплазия* — превращение одной разновидности тканей в другую, принадлежащую тому же тканевому типу. Например, у курильщиков при хроническом бронхите многорядный эпителий воздухоносных путей может превратиться в многослойный; а при заживлении кожной раны в рубце нередко формируется хрящ. Во всех случаях метаплазии предшествует пролиферация клеток. Метаплазия рассматривается как предраковое состояние.

ЭПИТЕЛИАЛЬНЫЕ ТКАНИ

Эпителии находятся на границе между внутренней и внешней средой. Они являются самым древним типом тканевой организации. Для всех эпителиев характерны следующие признаки: 1) расположение в виде пласта на базальной мембране; 2) отсутствие межклеточного вещества; 3) отсутствие кровеносных сосудов; 4) полярность клеток (наличие апикального и базального полюсов); 5) высокая способность к регенерации, как правило, на клеточном уровне.

Базальная мембрана — производная эпителия и подлежащей соединительной ткани, имеет толщину 20–100 нм, состоит из аморфного вещества и филаментов. В ее состав входят гликозаминогликаны, гликопротеиды, протеогликаны, ферменты, а также белки ламинин и коллаген. Базальная мембрана способна менять проницаемость и этим регулировать поток веществ, направляющихся в клетку или выводимых за ее пределы.

Учитывая онто-филогенетические источники развития, различают: эпидермальный (эктодермальный), энтодермальный, целонефродермальный, эпендимоглиальный и ангиодермальный типы эпителия. Согласно морфо-функциональной классификации выделяют покровные и железистые эпителии.

Покровные эпителии

Покровные эпителии выполняют разграничительную, защитную и другие функции. Они подразделяются на однослойные и многослойные эпителии. В *однослойных эпителиях* клетки могут иметь разнообразную форму, плоскую, кубическую или цилиндрическую, но при этом все они контактируют с базальной мембраной. В свою очередь, по расположению ядер относительно базальной мембраны различают однорядные и многорядные однослойные эпителии. В *однослойном однорядном эпителии* все эпителиальные клетки имеют одинаковую форму и высоту, а их ядра расположены на одном уровне. В *однослойном многорядном эпителии* из-за разной высоты клеток ядра расположены на разных уровнях по отношению к базальной мембране. Кроме того, не все клетки своим апикальным концом достигают просвета органа. Таким образом, за счет различных формы и типа клеток, а также в результате разного уровня расположения ядер создается впечатление, что ткань имеет многослойное строение (*псевдомногослойные эпителии*).

В *многослойных эпителиях* клетки расположены на различном удалении от базальной мембраны. Классификация этих эпителиев учитывает форму и функциональное состояние клеток только поверхностного слоя. Различают *многослойный плоский неороговевающий* и *ороговевающий эпителий*, а также *многослойный переходный эпителий*. Многослойные ороговевающие и неороговевающий эпителии развиваются из эктодермы, а переходный эпителий имеет мезодермальное и энтодермальное (в мочевом пузыре) происхождение.

Однослойный плоский эпителий, к которому относятся мезотелий серозных оболочек, эндотелий сосудов и эпителий, покрывающий альвеолярные мешочки, состоит из уплощенных клеток полигональной формы, образующих непрерывный слой (рис. 5.1А).

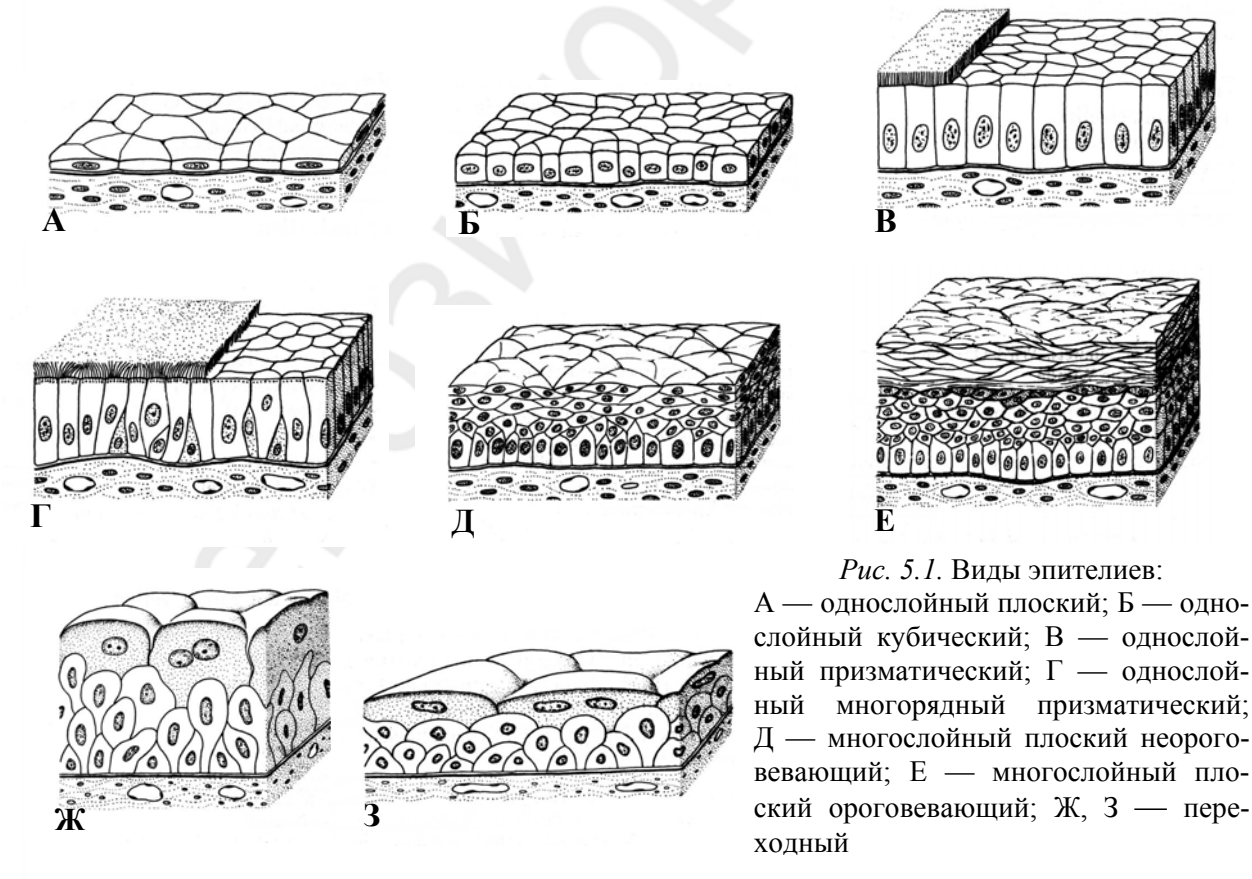

Рис. 5.1. Виды эпителиев:
А — однослойный плоский; Б — однослойный кубический; В — однослойный призматический; Г — однослойный многорядный призматический; Д — многослойный плоский неороговевающий; Е — многослойный плоский ороговевающий; Ж, З — переходный

Мезотелий образуется из целомического эпителия спланхнотома. В состав клеточной

популяции мезотелиоцитов входят малодифференцированные (камбиальные) и специализированные (в том числе многоядерные) клетки, а также клетки, находящиеся на разных стадиях деструкции. Мезотелий продуцирует жидкость, которая уменьшает трение между двумя листками серозных оболочек (перикарда, плевры, брюшины) и препятствует образованию спаек между ними.

Эндотелий образуется в эмбриогенезе из ангиобласта мезенхимы. Он выстилает кровеносные и лимфатические сосуды, а также полость сердца. Эндотелий представлен плоскими клетками (эндотелиоцитами) с утолщенной ядросодержащей частью, в которой расположено небольшое количество органелл. Цитоскелет этих клеток сформирован из микротрубочек и виментиновых филаментов. В периферической части эндотелиоцитов содержится большое количество везикул (транспортных пузырьков). На поверхности плазмолеммы, соприкасающейся с кровью, находятся рецепторы к большинству гормонов (адрено- и холинорецепторы, гистаминовые, простагландиновые, инсулиновые и другие рецепторы). Между эндотелиальными клетками имеются фенестры и щели, через которые осуществляется двухсторонний транспорт веществ через сосудистую стенку. Благодаря отверстиям в базальной мембране эндотелиоциты артериол непосредственно контактируют с миоцитами средней оболочки сосуда.

В ряде случаев выявляется четко выраженная органная специализация эндотелия. Например, в капиллярах кожи эндотелиоциты образуют сплошной пласт, между ними отсутствуют фенестры, наоборот, в капиллярах почечных клубочков эндотелий фенестрирован, а в печени и кроветворных органах между клетками эндотелия и в базальной мембране имеются большие щели.

Помимо транспортной функции, клетки эндотелия выполняют ряд других не менее важных функций: 1) синтезируют и выделяют биологически активные вещества (эндотелины), суживающие просвет сосудов, и окись азота, которая обладает противоположным (релаксирующим) эффектом; 2) в норме продуцируют антикоагулянты (активатор плазминогена и др.), а при воспалении — вещества, способствующие свертыванию крови (в частности, ингибитор плазминогена); 3) синтезируют факторы роста и цитокины, которые регулируют пролиферацию миоцитов и других клеток сосудистой стенки, а также стимулируют гемоцитопоэз; 4) участвуют в обмене липидов и вазоактивных веществ (ангиотензина, брадикинина и биогенных аминов); 5) оказывают влияние на скорость прохождения лейкоцитов через стенку капилляра, при воспалении обеспечивают адгезию лейкоцитов и осуществляют передачу антигенов Т-хелперам. Кроме того, эндотелий обладает механочувствительностью, благодаря чему влияет на изменение скорости кровотока через изменение просвета сосуда. В свою очередь, изменение кровенаполнения органов определяет интенсивность основного обмена в тканях.

Однослойный кубический эпителий образован клетками кубической формы (рис. 5.1Б). Этот тип эпителиальных тканей участвует в активном транспорте воды и ионов. Базальная часть цитоплазмы, входящих в его состав клеток, может иметь исчерченность. Однослойный кубический эпителий выстилает часть выводных протоков слюнных желез, внутридольковые протоки поджелудочной железы и печени, а также локализуется в некоторых отделах почечных канальцев.

Однослойный однорядный призматический эпителий выстилает средний отдел пищеварительного тракта (рис. 5.1В). В желудке эпителиоциты вырабатывают слизь. В них хорошо развит аппарат Гольджи и содержится большое количество секреторных гранул. Слизистую оболочку кишечника выстилает каемчатый эпителий. В его составе входят каемчатые (столбчатые) клетки с микроворсинками на апикальной поверхности, бокаловидные экзокриноциты, вырабатывающие слизь, а также апикальнозернистые клетки (клетки Панета), продуцирующие дипептидазы, лизоцим и вещества, нейтрализующие соляную кислоту желудка. В области микроворсинок осуществляется пристеночное пищеварение и всасывание питательных веществ. Камбиальные клетки (бескаемчатые клетки) локализуются в ки-

шечных криптах или в области шейки желез желудка.

Однослойный многорядный призматический эпителий выстилает воздухоносные пути (носовую полость, трахею, бронхи) и канальцы придатка (рис. 5.1Г). В состав эпителия воздухоносных путей входят бокаловидные клетки, выделяющие слизь, реснитчатые клетки, с помощью которых удаляется слизь и осевшие на ней инородные тела (пылевые частицы, микробы), эндокриноциты, вырабатывающие гормоны, а также базальные или низкие вставочные клетки, выполняющие функцию камбиальных элементов (обеспечивают регенерацию эпителия).

Многослойный плоский неороговевающий эпителий выстилает слизистую оболочку полости рта, пищевода, анального отдела прямой кишки, влагалища и покрывает роговицу глаза (рис. 5.1Д). В нем различают три слоя: базальный, шиповатый и поверхностный. Базальный слой прилежит к базальной мембране. В его состав входят клетки цилиндрической формы, связанные с базальной мембраной при помощи полудесмосом. Среди клеток этого слоя имеются стволовые (камбиальные), обеспечивающие физиологическую регенерацию эпителия. После травмы отдельные митозы могут также наблюдаться в шиповатом слое. Клетки шиповатого слоя имеют многоугольную форму и шиповидные выступы на поверхности, которыми они соприкасаются друг с другом и формируют десмосомы. Наличие десмосом придает эпителиальному пласту монолитность и делает его практически непроницаемым. Клетки поверхностного слоя уплощены (этим обусловило название эпителия), постепенно отмирают и слущиваются. Многослойный плоский неороговевающий эпителий выполняет барьерно-защитную и рецепторную функции. Отчасти через него происходят процессы всасывания.

Многослойный плоский ороговевающий эпителий (эпидермис) формирует поверхностные слои кожи (рис. 5.1Е). На ладонях и ступнях (в местах высокой физической нагрузки) в нем различают пять слоев: базальный, шиповатый, зернистый, блестящий и роговой. В эпидермисе других частей тела блестящий слой отсутствует.

Поверхностные клетки многослойного плоского ороговевающего эпителия подвергаются кератинизации. Этот процесс предполагает инволюцию всех клеточных органелл, образование уплощенных, непроницаемых для жидкости мембран, а также проявляется накоплением внутри цитоплазмы промежуточных кератиновых филаментов. Образовавшийся в результате плотный наружный *роговой слой* предохраняет подлежащие клетки от физических воздействий. Эпителии, в которых поверхностный слой ороговевает полностью, называются *ортокератинизированными*. Иногда (стенки ротовой полости) встречается промежуточная форма, известная как *паракератинизированный* эпителий. Его поверхностные клетки содержат в цитоплазме наряду с большим количеством цитокератина остатки ядра и дегенерированные органеллы.

Переходный эпителий выстилает мочевыводящие пути (почечные лоханки и чашки, мочеточники, мочевой пузырь и начальную часть мочеиспускательного канала). В растянутом состоянии (при наполнении мочой) в эпителии различают базальный, промежуточный и поверхностный слои (рис. 5.1З). В базальном слое, состоящем из мелких темных клеток, имеются камбиальные элементы, обеспечивающие регенерацию эпителиального пласта. В поверхностном слое клетки крупные, нередко многоядерные. Они покрыты плотной кутикулой (производной гликокаликса), защищающей клетки от повреждения веществами, содержащимися в моче. При опорожнении органа толщина эпителия и количество слоев увеличиваются (рис. 5.1ж).

Железистый эпителий

Железистый эпителий специализируется на *секреторной* функции. Вещества, синтезируемые секреторными клетками, поступают в кровь (эндокриния) или на поверхность эпителия (экзокриния), а сам процесс секреции осуществляется циклически. В этом цикле можно выделить четыре фазы:1) поглощение из крови исходных компонентов; 2) синтез

из них продуктов секреции; 3) выделение секрета за пределы клетки; 4) восстановление ее структуры. В фазу поглощения активизируются транспортные потоки, направляющиеся через базальную мембрану из гемокапилляров в клетку. В фазу синтеза увеличивается функциональная активность эндоплазматической сети и аппарата Гольджи. Изменения, происходящие в клетках в фазу выделения, зависят от механизма секреции.

При *мерокриновом* типе секреции секреторные гранулы с помощью акто-миозинового комплекса перемещаются к клеточной мембране и выводятся за пределы клетки без разрушения цитолеммы. Такой тип секреции характерен для желез пищеварительного тракта, в том числе для части слюнных желез.

При *апокриновом* типе выделения секрета (например, в молочных и некоторых потовых железах) в фазу выделения происходит разрушение апикальной части клеток.

Голокриновый тип секреции приводит к полному разрушению железистых клеток. Подобным образом функционируют сальные железы кожи. Сохраняющиеся в базальном слое железы камбиальные элементы обеспечивают восстановление популяции разрушенных гландулоцитов.

Экзокриноциты сообщаются с внешней средой непосредственно (одноклеточные железы пищеварительного тракта и воздухоносных путей) или с помощью выводных протоков (многоклеточные экзокринные железы).

Секреторные отделы многоклеточных **желез внешней секреции** (**экзокринных желез**) расположены под покровным эпителием и окружены соединительнотканным каркасом, содержащим в своем составе кровеносные сосуды и нервы.

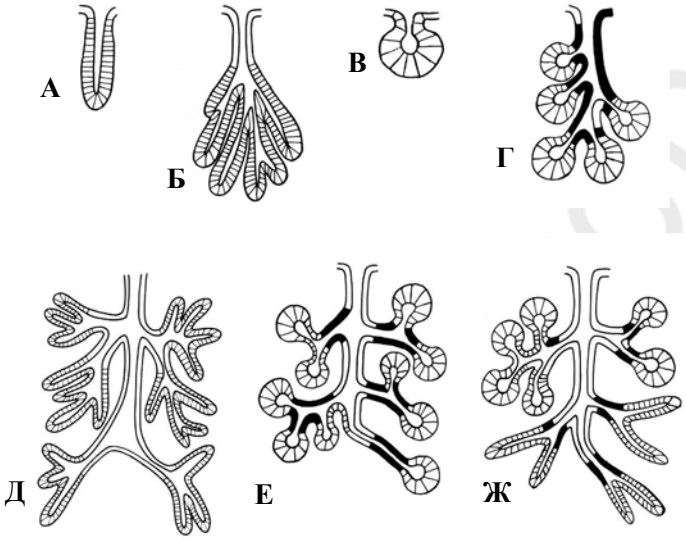

Рис. 5.2. Классификация желез внешней секреции: А — простая трубчатая неразветвленная; Б — простая трубчатая разветвленная; В — простая альвеолярная неразветвленная; Г — простая альвеолярная разветвленная; Д — сложная трубчатая; Е — сложная альвеолярная; Ж — сложная альвеолярно-трубчатая

В зависимости от строения выводного протока различают простые и сложные многоклеточные экзокринные железы (рис. 5.2). *Простые железы* имеют неветвящийся выводной проток, а у *сложных желез* он разветвлен. В тех случаях, когда в неветвящийся выводной проток открывается один секреторный отдел, железа считается *простой неразветвленной*. В простых *разветвленных железах* с выводным протоком сообщаются два и более секреторных отделов. По строению секреторных отделов различают альвеолярные, трубчатые и альвеолярно-трубчатые (смешанные) железы.

В *альвеолярных железах* секреторные отделы имеют округлую форму, образованы клетками конической формы с выраженной полярностью и круглыми ядрами. В базофильной цитоплазме этих клеток хорошо развита гранулярная эндоплазматическая сеть. В основном они секретируют белковый секрет.

В *трубчатых железах* секреторные отделы имеют удлиненную форму и чаще образованы крупными клетками со светлой цитоплазмой и плоским ядром, смещенным к базальному полюсу. Они выделяют секрет слизистого характера, содержащий гликозаминогликаны и гликопротеиды. В клетках хорошо развит аппарат Гольджи, а секрет занимает почти всю цитоплазму. Секреторные отделы трубчатых желез, являющихся производными эктодермы (в частности слюнные железы), снаружи окружены отростчатыми миоэпителиальными клетками, которые способны сокращаться и выдавливать секрет из секреторного отдела в вывод-

ной проток. Регенерация железистых клеток осуществляется за счет стволовых (камбиальных) элементов. Физиологическая регенерация возможна также на внутриклеточном уровне.

В *смешанных экзокринных железах* присутствуют одновременно альвеолярные и трубчатые отделы, в которых продуцируется секрет белково-слизистого характера.

Многоклеточные **эндокринные железы** (**железы внутренней секреции**) являются производными всех тканей организма (главным образом эпителиальных). В сравнении с экзокринными железами они не имеют выводных протоков, а состоят из групп секреторных клеток, выделяющих секрет прямо в ток крови. Эти железы имеют соединительнотканную капсулу и систему перегородок с богатой сетью капилляров, разделяющих паренхиму на доли. Не всегда перегородки между долями существуют на всем протяжении органа. Секрет эндокринных желез в одних случаях не накапливается внутри клетки, как например, кортикостероиды, а сразу выделяются в кровь, в других — гормоны сначала аккумулируются в виде секреторных гранул (катехоламины), которые хорошо видны при электронной микроскопии.

6 ТКАНИ ВНУТРЕННЕЙ СРЕДЫ

Ткани внутренней среды представлены группой соединительных тканей, которые подразделяются на *трофические* (кровь и лимфа), *опорно-трофические* (собственно соединительные ткани) и *скелетные ткани*. Кроме того, в состав этой группы входят *соединительные ткани со специальными свойствами*. Все перечисленные ткани состоят из клеток и сильно развитого межклеточного вещества. Они выполняют барьерно-защитную, трофическую, регуляторную, опорную и пластическую функции. Высокая способность к регенерации обусловлена наличием большого количества камбиальных элементов и хорошей васкуляризацией тканей внутренней среды. Источником их развития служит **мезенхима** — полипотентный эмбриональный зачаток, содержащий разные по происхождению клетки, которые детерминированы в определенном направлении дифференцировки.

КРОВЬ

У взрослого человека объем крови составляет около 5 литров или 5–9 % массы тела. В ее состав входят клетки (*форменные элементы*) и межклеточное вещество (*плазма крови*). При этом объем форменных элементов достигает 40–45 %, плазмы крови — 55–60 %. К форменным элементам относятся эритроциты, лейкоциты и кровяные пластинки (тромбоциты).

Функции крови: 1) транспортная (перенос кислорода и двуокиси углерода, питательных веществ, продуктов метаболизма и гормонов); 2) защитная (обеспечение специфических и неспецифических иммунологических реакций); 3) гомеостатическая (поддержание постоянства внутренней среды организма).

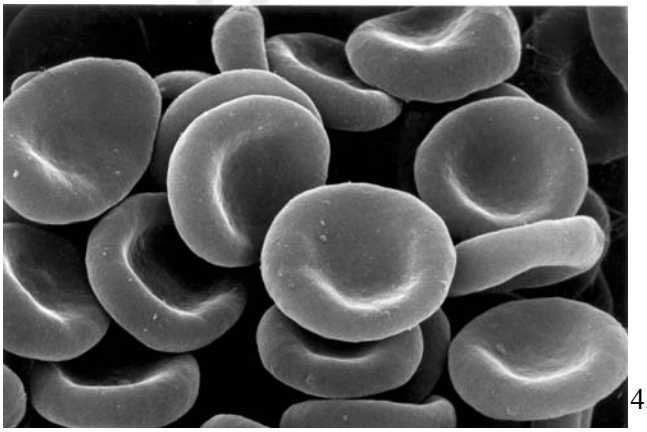

Рис. 6.1. Эритроциты (сканирующая электронная микроскопия; х 78 000)

Эритроциты — самые многочисленные высокоспециализированные безъядерные клетки (постклеточные формы), не способные делиться (рис. 6.1). Они имеют форму двояковогнутых дисков и поэтому называются *дискоцитами*. В норме эритроциты содержат 60 % воды и 40 % сухого остатка, 95 % которого приходится на долю гемоглобина. При высокой концентрации кислорода в капиллярах легкого этот хромопротеид

способен соединяться с ним и образовывать непрочное соединение — *оксигемоглобин*. В тканях кислород легко отсоединяется от гемоглобина, а его место занимает двуокись углерода — соединение, которое эритроциты доставляют в легкие.

Эритроциты покрыты тонкой и пластичной клеточной мембраной, что позволяет клетке легко менять свою форму при прохождении по узким капиллярам. Продолжительность жизни эритроцита составляет около 120 суток. По мере старения его пластичность уменьшается и в конечном итоге происходит *гемолиз* эритроцитов (выход гемоглобина за пределы клеточной мембраны). При этом они приобретают атипичную форму или превращаются в так называемые «тени» — остатки плазмолеммы.

В норме на долю дискоцитов приходится около 80 % всей популяции эритроцитов. Остальные 20 % клеток красного ростка крови имеют плоскую, куполообразную, шиповидную или шаровидную форму. Увеличение количества эритроцитов нестандартной формы называется *пойкилоцитозом*. Диаметр эритроцитов составляет 7–8 мкм. Такие эритроциты называются *нормоцитами*. Обычно их количество достигает 75 %. Состояние, при котором в периферической крови количество нормоцитов меньше нормативного показателя, называется *анизоцитозом*. Эритроциты диаметром более 8 мкм называют *макроцитами*, менее 7 мкм — *микроцитами*. Наряду со зрелыми формами в периферической крови может содержаться до 1–5 % ретикулоцитов — незрелых эритроцитов с низким содержанием гемоглобина и остатками органелл в цитоплазме, имеющих вид зернисто-сетчатых структур.

Анемия — снижение содержания гемоглобина (количества эритроцитов) в периферической крови в результате нарушения эритропоэза, кровопотери или чрезмерного разрушения эритроцитов. Анемия сопровождается недостаточным поступлением кислорода в ткани.

Полицитемия (эритроцитоз) — увеличение концентрации эритроцитов. Это состояние может быть приспособительной реакцией организма на гипоксию, вызванную низким содержанием кислорода в воздухе или интенсивными физическими нагрузками. При эритроцитозе повышается вязкость крови и возрастает риск возникновения нарушений гемоциркуляции.

Скорость оседания эритроцитов (СОЭ) резко увеличивается при инфекционных, воспалительных и онкологических заболеваниях.

Кровяные пластинки (тромбоциты) — бесцветные тельца округлой, овальной или неправильной формы размером 3–5 мкм, не содержащие ядерного материала. Они образуются путем отщепления фрагментов цитоплазмы мегакариоцитов (клеток красного костного мозга). Две трети тромбоцитов циркулируют в крови, остальные депонируются в селезенке.

Тромбоциты содержат большое количество митохондрий, элементов комплекса Гольджи и рибосомы, а также гранулы гликогена и ферменты аэробного и анаэробного дыхания. На их цитолемме сосредоточены многочисленные рецепторы, и она окружена толстым слоем гликокаликса, который участвует в образовании мостиков между тромбоцитами при их агрегации (склеивании). Тромбоциты участвуют в свертывании крови и восстановлении целостности сосудистой стенки, являются носителями факторов, стимулирующих пролиферацию клеток при заживлении ран и принимающих участие в воспалительных реакциях. Продолжительность жизни кровяных пластинок составляет около 8 суток. Старые и дефектные тромбоциты фагоцитируются в селезенке, печени и костном мозге.

Лейкоциты (белые кровяные клетки) — форменные элементы крови шаровидной формы, которые содержат ядро. В отличие от эритроцитов, они способны выходить за пределы кровеносных капилляров (*диапедез*) и перемещаться по основному веществу соединительных тканей. Скорость и направление движения белых кровяных клеток определяются различными факторами, в том числе хемотаксисом (движением под влиянием химического раздражителя, роль которого выполняют продукты распада тканей). Подвижность лейкоцитов и их способность к фагоцитозу обусловлены наличием на плазмолемме специальных рецепторов и связанных с ней сократительных белков (актина и миозина).

Лейкоциты участвуют в защитных реакциях организма. Они уничтожают микроорганизмы, фагоцитируют инородные частицы и продукты распада тканей, а также осуществляют гуморальный и клеточный иммунитет.

В цитоплазме лейкоцитов содержатся гранулы. В зависимости от типа гранул они

делятся на **гранулоциты** (зернистые лейкоциты) и **агранулоциты** (незернистые лейкоциты). Гранулоциты содержат одновременно специфические и азурофильные гранулы, тогда как в агранулоцитах выявляются только азурофильные гранулы, представляющие собой лизосомы. В зависимости от способности специфических гранул воспринимать красители различают нейтрофильные, эозинофильные и базофильные гранулоциты.

Нейтрофильные гранулоциты (нейтрофилы) — самая многочисленная группа лейкоцитов. Эти клетки имеют округлую форму и диаметр от 7–9 мкм в капле крови до 10–12 мкм в мазке. Плазмолемма нейтрофилов содержит многочисленные рецепторы, позволяющие воспринимать внешние сигналы и участвовать в распознавании других клеток. Слабооксифильная цитоплазма содержит мелкую зернистость, которая при окрашивании по методу Романовского–Гимзе приобретает розово-фиолетовый цвет. Органеллы в гранулоцитах развиты слабо. В цитоплазме встречаются включения гликогена и липидов, а также секреторные пузырьки, которые переносят к цитолемме адгезивные белки и рецепторы хемотаксических факторов. Цитоскелет представлен 12–20 микротрубочками, виментиновыми и актиновыми микрофиламентами.

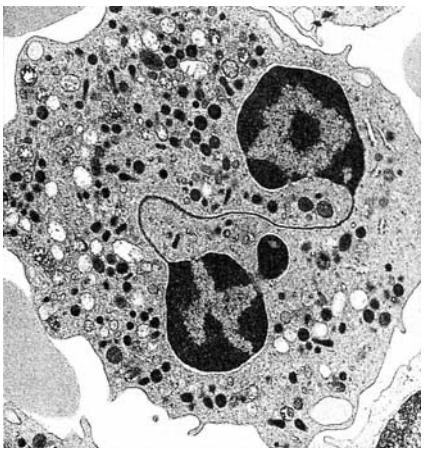

Рис. 6.2. Сегментоядерный нейтрофильный лейкоцит (трансмиссионная электронная микроскопия; х 5200)

Зрелые, или так называемые *сегментоядерные нейтрофильные гранулоциты,* содержат ядро, состоящее из трех и более сегментов (рис. 6.2). Молодые клетки имеют ядро в виде подковы или изогнутой палочки и называются *палочкоядерными нейтрофилами*. Характерной морфологической особенностью *юных нейтрофилов* является наличие ядра бобовидной формы.

В крови нейтрофилы сохраняются на протяжении 8–12 часов, а затем выходят в соединительную ткань. В течение следующих 1–2 недель они функционируют как *фагоциты*. Погибшие нейтрофилы — основной компонент гноя (гнойные клетки), в состав которого входят также погибшие макрофаги, бактерии и тканевая жидкость.

Базофильные гранулоциты (базофилы) имеют диаметр 9 мкм в капле крови и около 11–12 мкм в мазке. Ядра клеток имеет трехдольчатую, реже сферическую форму. В цитоплазме содержатся все виды органелл, гликоген и крупные базофильные гранулы, обладающие метахромазией (окрашиваются в тон, отличающийся от цвета красителя). В гранулах присутствуют гепарин, гистамин и ферменты его синтеза, а также серотонин, пероксидаза, кислая фосфатаза, хемотаксические факторы эозинофилов и нейтрофилов и другие биологически активные вещества.

В крови базофилы циркулируют 1–2 суток, а затем переходят в окружающую сосуды соединительную ткань. Медленная секреция биологически активных веществ, содержащихся в гранулах базофильных гранулоцитов, обеспечивает физиологическую регуляцию сократимости миоцитов сосудов и внутренних органов, проницаемости сосудистой стенки, процессов свертывания крови, секреции желез, а также реакций хемотаксиса. Резкая дегрануляция базофилов, связанная с действием аллергенов, сопровождается массивным одномоментным выделением из клеток медиаторов воспаления и хемотаксических факторов. В результате сокращаются гладкомышечные клетки в стенке бронхов, расширяются периферические сосуды, повышается их проницаемость. Клиническими проявлениями аллергической реакции немедленного типа являются бронхоспазм, резкое падение кровяного давления, кожный зуд, отеки и понос.

Рис. 6.3. Эозинофил (трансмиссионная электронная микроскопия; х 5100)

Эозинофильные гранулоциты (эозинофилы) имеют диаметр от 9–10 мкм в капле крови до 12–14 мкм в мазке. Ядра зрелых эозинофилов состоят из 2–3 сегментов, соединенных перемычками. По внешнему виду они напоминают телефонную трубку. В цитоплазме эозинофильных гранулоцитов помимо типичных лизосом содержатся специфические оксифильные гранулы, представляющие собой видоизмененные лизосомы (рис. 6.3). В их состав входит большое количество основного белка, богатого аргинином, гидролитические ферменты, эстераза, гистоминаза и арилсульфатаза. В экваториальной плоскости гранул выявляются кристаллоидные структуры, имеющие вид пластинчатых цилиндров белковой природы. Цитоплазма эозинофилов содержит хорошо развитую гранулярную эндоплазматическую сеть, скопления рибосом, отдельные митоходрии и много гликогена.

Эозинофилы инактивируют гистамин, вырабатываемый базофилами, фагоцитируют комплексы антиген-антитело. Во взаимодействии с базофилами, макрофагами, лимфоцитами и системой комплемента они уничтожают гельминтов и простейших нефагоцитарным механизмом. Препятствуют распространению антигенов и медиаторов воспаления, синтезируют ряд цитокинов. Количество эозинофилов в периферической крови увеличивается при глистных инвазиях (например, при трихинеллезе) и аллергических заболеваниях.

К **агранулоцитам** (незернистым лейкоцитам) относятся лимфоциты и моноциты.

На долю **лимфоцитов** проходится почти половина от общего числа лейкоцитов. Их диаметр может варьировать в широком диапазоне. Различают малые (диаметром 4,5–6 мкм), средние (диаметром 7–9 мкм) и большие (диаметром 10 мкм и более) лимфоциты. Большие лимфоциты встречаются в крови у новорожденных и детей раннего возраста. Большинство лимфоцитов периферической крови взрослого человека классифицируются как малые формы с диаметром около 6 мкм. Они содержат ядро округлой формы с хроматином, конденсированным вблизи кариолеммы. В светлой базофильной цитоплазме лимфоцитов определяется небольшое количество свободных рибосом и полисом, другие органеллы развиты слабо. От 20 до 25 % лимфоцитов имеют диаметр около 10 мкм, содержат ядро овальной или бобовидной формы и располагают умеренно развитым синтетическим аппаратом. По роли в защитных реакциях и путям дифференцировки различают Т- и В-лимфоциты.

Т-лимфоциты (тимусзависимые лимфоциты) образуются из клеток-предшественниц в тимусе и составляют около 80 % лимфоцитов периферической крови. Они имеют диаметр от 6,2 до 6,4 мкм и содержат округлое ядро с глыбчатым хроматином. В цитоплазме определяется большое количество лизосом, содержащих кислую фосфатазу и неспецифическую эстеразу. На поверхности цитолеммы имеется от 500 до 1000 микроворсинок и локализуются рецепторы к антигенам. Каждый клон Т-лимфоцитов располагает одним, строго специфическим рецептором, взаимодействующим только с одним антигеном.

В-лимфоциты образуются из клеток-предшественниц в красном костном мозге и составляют до 10 % лимфоцитов крови. Они имеют диаметр 8,0–8,2 мкм и содержат округлое ядро с пылевидно распределенным хроматином. Из клеточных органелл в цитоплазме лучше всего развита гранулярная эндоплазматическая сеть. На поверхности В-лимфоцитов выявляется почти в 100 раз больше микроворсинок, чем у Т-лимфоцитов. Потомки В-лимфоцитов плазмоциты способны вырабатывать против конкретных антигенов соответствующие антитела. Каждый клон синтезирует и секретирует антитела только к одному антигену.

Репозиторий БГМУ

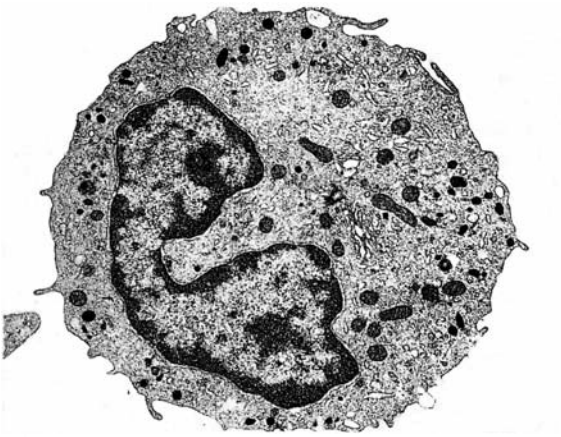

Рис. 6.4. Моноцит (трансмиссионная электронная микроскопия; х 6500)

Продолжительность жизни лимфоцитов колеблется в пределах от нескольких дней до нескольких лет. Т-лимфоциты *участвуют в реакциях клеточного иммунитета и регулируют гуморальный иммунный ответ*. В-лимфоциты *обеспечивают гуморальный иммунитет*.

Моноциты — самые крупные лейкоциты (в крови их диаметр составляет 9–12 мкм, в мазке — 16–20 мкм). Форма ядра варьирует от бобовидной до подковообразной или S-образной (рис. 6.4). Слабобазофильная цитоплазма содержит лизосомы, вакуоли, пиноцитозные везикулы и образует пальцеобразные выросты. После непродолжительного пребывания в крови моноциты проникают в ткани и превращаются в подвижные макрофаги. При этом в зависимости от конкретной ситуации в них сильно развит аппарат фагоцитоза, или структурные элементы, которые обеспечивают кооперативные взаимодействия с лимфоцитами. По мере превращения в макрофаги существенно увеличиваются размеры клетки, в ее цитоплазме возрастает количество митохондрий, лизосом, элементов аппарата Гольджи, а также активность дыхательных и лизосомальных ферментов. В плазмолемме возрастает количество рецепторов, усиливается подвижность клеток и чувствительность к гормонам.

Совокупность результатов качественного и количественного исследования крови в литре крови называют **формулой крови** или **геммограммой**.

В норме в 1 литре крови содержится: у мужчин $(3{,}9–5{,}5)\times10^{12}$, у женщин $(3{,}7–4{,}9)\times10^{12}$ эритроцитов, $(4–9)\times10^{9}$ лейкоцитов и $(200–300)\times10^{9}$ кровяных пластинок.

Кроме того, в формулу крови входят такие показатели, как скорость оседания эритроцитов, сокращенно СОЭ (в норме 2–12 мм/ч) и содержание гемоглобина, сокращенно Hb (в норме 120–140 г/%).

Лейкоцитарной формулой называется процентное содержание различных видов лейкоцитов. В норме в циркулирующей крови содержится 40–75 % нейтрофилов (среди них 0–1 % юных, 1–4 % палочкоядерных, 60–70 % сегментоядерных); 1–5 % эозинофилов, 0–1 % базофилов, 2–9 % моноцитов и 20–45 % лимфоцитов. Увеличение числа лейкоцитов называется **лейкоцитоз**, уменьшение — **лейкопения**. Увеличение процентного содержания молодых форм нейтрофилов — *сдвиг лейкоцитарной формулы влево*; увеличение содержания сегментоядерных форм — *сдвиг лейкоцитарной формулы вправо.*

Существуют выраженные возрастные изменения качественного состава периферической крови. У новорожденных количество эритроцитов больше, чем у взрослого человека и составляет $(6–7)\times10^{12}$ в литре крови. Одновременно регистрируется анизоцитоз и преобладание макроцитов. К 14-м суткам после рождения количество эритроцитов снижается до уровня, характерного для взрослого человека. К 3–6 месяцам жизни их количество резко уменьшается. Развивается физиологическая анемия.

Число лейкоцитов при рождении составляет $(10–30)\times10^{9}$ в литре крови. Соотношение нейтрофилов и лимфоцитов равно аналогичному показателю у взрослого человека. К 4-м суткам их количество уравнивается (*первый физиологический перекрест*). В течение 1–2 лет лимфоциты составляют 65 %, а нейтрофилы — 25 % от общего количества лейкоцитов. К 4-м годам за счет снижения количество лимфоцитов и повышения числа нейтрофилов их соотношение снова приближается к единице (*второй физиологический перекрест*). Изменение соотношения в сторону преобладания нейтрофилов продолжается вплоть до полового созревания.

Жидкая часть крови (**плазма**) состоит из воды (90 %), органических (9 %) и неорганических (1 %) веществ. Большая часть органических веществ плазмы крови приходится на долю белков. Среди них выделяется три основные группы: *белки системы свертывания крови* (коагулянты и антикоагулянты), *транспортные белки* (альбумины, аполипопротеины,

трансферрин и др.) и *белки, участвующие в иммунных реакциях* (иммуноглобулины и белки комплемента).

Лимфа (в переводе с латинского — *чистая вода*) формируется из межтканевой жидкости, содержится в лимфатических сосудах, состоит из лимфоплазмы и форменных элементов. По качественному составу *лимфоплазма* близка к плазме крови. Основная клеточная форма лимфы — лимфоциты. В меньших количествах встречаются другие лейкоциты.

Кроветворение (гемопоэз)

Кроветворением называется процесс развития крови. Различают эмбриональный и постэмбриональный гемоцитопоэз. В эмбриональном периоде онтогенеза происходит развитие крови как ткани, после рождения осуществляется физиологическая и репаративная регенерация форменных элементов.

Развитие крови как ткани начинается в стенке желточного мешка, а затем процесс продолжается в печени, костном мозге и лимфоидных органах (тимусе, селезенке и лимфатических узлах).

Кроветворение в стенке желточного мешка начинается в конце 2-й – начале 3-й недели эмбрионального развития. В мезенхиме сначала обнаруживаются участки делящихся клеток (*кровяные островки*). Они состоят из стволовых клеток крови и снаружи окружены плоскими клетками, которые в последующем становятся эндотелиоцитами. Часть стволовых клеток островков дифференцируется в бластные клетки, имеющие светлое ядро с крупными ядрышками и базофильную цитоплазму. Эти клетки сначала митотически делятся, проходят стадии базофильного, полихроматофильного, оксифильного эритробласта и, наконец, превращаются в крупные первичные эритроциты (мегалоциты). Мегалобластический тип кроветворения, характерный для эмбриона, при злокачественном малокровии может возобновляться после рождения. В желточном мешке также имеет место нормобластический эритропоэз, при котором образуются вторичные эритроциты (нормоциты). Эритропоэз в желточном мешке происходит преимущественно внутри первичных кровеносных сосудов (интраваскулярно). Экстраваскулярно дифференцируется только небольшое количество гранулоцитов. Из желточного мешка стволовые кроветворные клетки переселяются в печень.

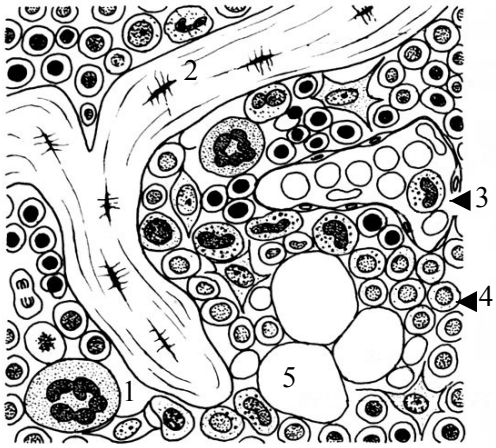

Рис. 6.5. Кроветворения в красном костном мозге:
1 — мегакариоцит; 2 — костная трабекула; 3 — синусоидный капилляр; 4 — развивающиеся клетки крови; 5 — жировая клетка

Кроветворение в печени начинается на 5-й неделе внутриутробного развития. Этот процесс протекает преимущественно экстраваскулярно, вокруг кровеносных капилляров (рис. 6.5). В результате печеночного этапа гемоцитопоэза образуются практически все форменные элементы крови, кроме Т-лимфоцитов. Своего апогея интенсивность внутрипеченочного гемоцитопоэза достигает в середине утробного периода, а к рождению постепенно прекращается.

Кроветворение в красном костном мозге начинается на 3-м месяце эмбрионального развития. Из стволовых клеток здесь формируются все форменные элементы, кроме Т-лимфоцитов. Стволовые клетки в красном костном мозге сохраняются на протяжении всей жизни и через кровь могут попадать в другие органы. Начиная со второй половины внутриутробного периода развития, красный костный мозг становится органом универсального гемоцитопоэза.

Кроветворение в тимусе начинается на 8-й неделе внутриутробного развития. Из клеток-предшественниц, возникающих при дифференцировке стволовых кроветворных клеток, формируются Т-лимфоциты.

У плода универсальным кроветворным органом является *селезенка*. На 4–5 месяце в ней образуются все клетки крови. В последующем селезенка становится органом только лимфопоэза.

Кроветворение в лимфатических узлах начинается на 3-м месяце внутриутробного развития. В них образуются эритроциты, гранулоциты и мегакариоциты. Начиная с 4-го месяца гестации лимфатические узлы становятся органами только лимфопоэза.

Постэмбриональный гемоцитопоэз по сути представляет собой процесс физиологической и репаративной регенерации крови (клеточного обновления). Он осуществляется в миелоидной ткани красного костного мозга (место образования эритроцитов, гранулоцитов, моноцитов, тромбоцитов и предшественников лимфоцитов), а также в лимфоидной ткани, которая служит местом пролиферации и дифференцировки лимфоцитов. Миелоидная и лимфоидная ткани рассматриваются как разновидности соединительной ткани. Они представлены гемопоэтическими клетками и ретикулярной тканью, создающей для них микроокружение.

Согласно унитарной теории в основе процесса кроветворения лежит полипотентная **стволовая кроветворная клетка (СКК)**, которая способна дифференцироваться во все клетки крови. Морфологически она похожа на малый лимфоцит. Популяция стволовой кроветворной клетки способна к самоподдержанию на протяжении всей жизни человека. Она редко делится, устойчива к действию повреждающих факторов и не имеет рецепторов к поэтинам (биологически активным веществам, стимулирующим кроветворение). Под влиянием микроокружения стволовая кроветворная клетка может дифференцироваться в **полустволовые кроветворные клетки (ПСК)** двух линий. Одна линия дает начало миелоидному ростку крови, другая — лимфоидному. Полустволовые клетки уже имеют рецепторы к поэтинам, под влиянием которых дифференцируются в **унипотентные клетки (УПК)**. В свою очередь из УПК образуются бластные клеточные формы, которые в последующем превращаются в соответствующие зрелые клетки крови.

Эритропоэз осуществляется по схеме: *СКК – ПСК – УПК – проэритробласт – базофильный, полихроматофильный и оксифильный эритробласты – ретикулоцит – эритроцит*. Переход от полустволовой клетки к унипотентной клетке происходит за шесть делений и сопровождается коммитацией (ограничением возможностей дифференцировки). Под влиянием интерлейкина-3 унипотентные клетки приобретают чувствительность к эритропоэтину, синтез которого осуществляется в почках и стимулируется гипоксией. Под влиянием эритропоэтина УПК превращаются в проэритробласты — крупные клетки с хорошо развитыми органеллами, еще не содержащие гемоглобина. На стадии эритробластов в костном мозге образуются *«островки эритробластов»*, состоящие из 1–2 отростчатых макрофагов, окруженных эритробластами. Из макрофагов эритробласты получают железо, необходимое для синтеза гемоглобина. Эритробласты делятся и последовательно проходят несколько стадий (базофильного, полихроматофильного и оксифильного эритробластов). В ходе этого процесса прогрессивно уменьшается размер клетки и ядра. Оксифильные эритробласты постепенно утрачивают способность к делению, теряют ядро и превращаются в ретикулоциты. После выхода в кротоворот ретикулоциты в течение первых 24–48 часов завершают созревание и становятся эритроцитами. За время дифференцировки унипотентной клетки в ретикулоцит осуществляется шесть клеточных делений.

Тромбоцитопэз осуществляется по схеме: *унипотентная клетка-предшественица мегакариоцитов – мегакариобласт – мегакариоцит – тромбоцит*. Мегакриоцит представляет собой очень крупную клетку с полиплоидным набором хромосом и многочисленными отростками (псевдоподиями), проникающими в просвет синусоидных капилляров. Образование тромбоцитов происходит путем фрагментации цитоплазмы мегакариоцита.

Гранулоцитопоэз осуществляется по схеме: *СКК – ПСК – УПК* – миелобласт – *промиелоцит – миелоцит – метамиелоцит – палочкоядерный гранулоцит*. Промиелоцит, образующийся из миелобласта, имеет относительно большие размеры (до 24 мкм), округлое, эксцентрично расположенное ядро с конденсированным хроматином. В базофильной цито-

плазме определяются азурофильные гранулы. Размеры м*иелоцита* не превышают 10–16 мкм. Он содержит овальное ядро и цитоплазму со специфическими гранулами. Исходя из тинкториальных свойств этих гранул, различают эозинофильные, базофильные и нейтрофильные миелоциты. Миелоцит трижды делится и превращается в метамиелоцит. При этом количество специфических гранул в цитоплазме прогрессивно увеличивается. Ядро приобретает бобовидную форму, теряет ядрышки. Метамиелоцит утрачивает способность делиться. В его бобовидном ядре отмечается сильная конденсация хроматина, а в цитоплазме помимо азурофильных лизосом содержит много специфических гранул, определяющих тип будущего зрелого гранулоцита.

Палочкоядерный гранулоцит имеет ядро в форме подковы. В его цитоплазме выявляются азурофильные и специфические гранулы. В норме в периферической крови встречается до 5% таких нейтрофилов.

Моноцитопоэз осуществляется по схеме: *колониеобразующая единица гранулоцитов и моноцитов – монобласт – промоноцит – моноцит*. До стадии зрелого моноцита клетки проходят три деления. При этом постепенно уменьшаются их размеры, и появляются углубления в ядре. Вскоре после формирования зрелые моноциты покидают костный мозг, примерно двое суток находятся в кровотоке, а затем мигрируют в ткани.

Лимфоцитопоэз осуществляется по схеме: *СКК – ПСК – УПК – лимфобласт – пролимфоцит – малый лимфоцит – иммунобласт – активированный лимфоцит*. В процессе лимфоцитопоэза можно выделить два этапа. На первом этапе в тимусе и красном костном мозге из унипотентных клеток-предшественниц образуются Т-лимфоциты и В-лимфоциты (пролимфоциты). Этот антигеннезависимый процесс осуществляется по генетической программе под влиянием только микроокружения. При этом образуются пролимфоциты с рецепторами к определенным антигенам. Второй этап лимфоцитопоэза протекает уже в периферических лимфоидных органах (лимфатических узлах, селезенке, миндалинах и лимфатических фолликулах пищеварительного тракта) после прямого контакта лимфоцита с комплементарным антигеном. Под влиянием антигена лимфоцит проходит через стадию иммунобласта и превращается в активированный лимфоцит или плазматическую клетку, способные осуществлять иммунологическую защиту. При этом создаются несколько клеточных клонов, таких как Т-хелперы, Т-киллеры, Т-супрессоры и Т-клетки памяти.

При формировании клеточного иммунитета *Т-киллеры* разрушают мембраны чужеродных клеток-мишеней за счет непосредственного взаимодействия или через посредство токсических веществ; *Т-хелперы* стимулируют бласттрансформацию и В-лимфоцитов; *Т-супрессоры* подавляют реакцию бласттрансформации; *Т-амплифайеры* стимулируют субпопуляции Т-лимфоцитов. *Клетки памяти* представляют собой долгоживущие Т- и В-лимфоциты.

В реализации гуморального иммунитета кроме Т- и В-лимфоцитов участвуют макрофаги. После захвата и переработки антигенов они передают полученную информацию В-лимфоцитам. Одновременно дифференцируются Т-хелперы, которые при помощи медиаторов взаимодействуют с В-лимфоцитами и выделяют индукторы, которые способствуют их превращению в плазмоциты и клетки памяти. Плазмоциты могут образоваться без антигенов при наличии индукторов. При этом они синтезируют неспецифические γ-глобулины. В тех случаях, когда действие антигенов не сопровождается выделением Т-хелперами индукторов, может наблюдаться частичная гибель лимфоцитов и развиться толерантность, связанная с тем, что В-лимфоциты не превращаются в плазмоциты.

Пролиферация и дифференцировка клеток в процессе кроветворения контролируется многочисленными гемопоэтическими факторами роста. Одним из них является *фактор стволовых клеток* (SCF), стимулирующий пролиферацию и миграцию ранних потомков стволовой кроветворной клетки. Подобным образом на клетки-предшественницы влияют *интерлейкины*, вырабатываемые клетками стромы костного мозга, Т-лимфоцитами и макрофагами. В настоящее время уже известно не менее 14 колониестимулирующих цитокинов (CSF), влияющих на дифференцировку и пролиферацию гранулоцитов и агранулоцитов на ранних стадиях развития.

СОБСТВЕННО СОЕДИНИТЕЛЬНЫЕ ТКАНИ

Главными компонентами собственно соединительных тканей являются клетки и синтезируемое ими межклеточное вещество, которое состоит из коллагеновых, эластических и ретикулярных волокон, а также основного (аморфного) вещества. Волокна придают тканям прочность и эластичность. Основное вещество выполняет функцию интегративно-буферной среды, которая служит для прохождения молекул через соединительную ткань и для обмена веществ с кровью. Собственно соединительные ткани подразделяются на волокнистые соединительные ткани и соединительные ткани со специальными свойствами. Среди волокнистых тканей, в зависимости от клеточного состава, количественного и качественного соотношения между волокнами и основным веществом, различают рыхлую и плотную соединительные ткани. В **рыхлой волокнистой соединительной ткани** основное вещество преобладает над диффузно расположенными и ориентированными в разных направлениях волокнами. В **плотной волокнистой соединительной ткани,** наоборот, волокна преобладают над основным веществом. К тканям со специальными свойствами относятся ретикулярная, жировая, слизистая и пигментная ткани.

Рыхлая волокнистая соединительная ткань

Рыхлая волокнистая соединительная ткань является наиболее распространенным видом соединительных тканей в организме. Она окружает кровеносные и лимфатические сосуды, формирует перегородки внутри органов, входит в состав слизистых оболочек и кожи. При повреждении органов разрастающаяся рыхлая волокнистая соединительная ткань заполняет участки погибшей паренхимы *(заместительная регенерация).*

Клеточный состав рыхлой волокнистой соединительной ткани представлен фибробластами, макрофагами, адипоцитами, тканевыми базофилами (тучные клетки), пигментоцитами, адвентициальными клетками, перицитами сосудов и лейкоцитами, мигрировавшими из крови.

Фибробласты — самая многочисленная клеточная популяция в составе рыхлой волокнистой соединительной ткани, которая включает в свой состав стволовые и полустволовые клетки, юные и зрелые (дифференцированные) фибробласты, а также фиброциты (рис. 6.6).

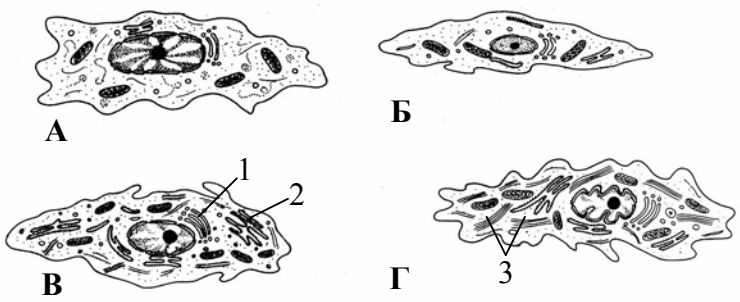

Рис. 6.6. Популяция фибробластов: А — недифференцированная мезенхимная клетка; Б — фиброцит; В — зрелый фибробласт; Г — миофибробласт; 1 — комплекс Гольджи; 2 — гранулярная эндоплазматическая сеть; 3 — элементы сократительного аппарата (микрофиламенты)

Стволовые и полустволовые клетки имеют овальную форму, темное ядро и базофильную цитоплазму со слабо развитыми органеллами. Стволовые клетки редко делятся. Они устойчивы к действию повреждающих факторов и способны к самоподдержанию. Полустволовые клетки располагаются вокруг гемокапилляров и называются *адвентициальными клетками.* Они имеют вытянутую форму и слабо развитые органеллы. В ответ на внешние стимулы полустволовые клетки активно делятся.

Юные фибробласты — более крупные клетки с базофильной цитоплазмой и небольшим числом отростков. Они сохраняют способность делиться и осуществлять направленную миграцию в сторону очага повреждения (хемотаксис на продукты расщепления коллагена,

тромбоцитарный фактор роста, фибронектин и др.). В цитоплазме юных фибробластов содержится большое количество свободных рибосом и полисом, которые синтезируют преимущественно цитоплазменные белки.

Зрелые фибробласты — крупные отростчатые клетки с базофильной цитоплазмой и светлым ядром, в которых содержится одно или два ядрышка. В цитоплазме клетки хорошо развита гранулярная ЭПС, цистерны которой часто расширены. Клетка обладает подвижностью, способна изменять свою форму и прикрепляться к другим клеткам. Основная функция зрелых фибробластов состоит в продукции межклеточного вещества. Кроме того, они регулируют рост, дифференцировку и функциональную активность других клеток — макрофагов, лимфоцитов, миоцитов и эпителиоцитов.

Фиброциты формируются из зрелых фибробластов и не способны к пролиферации. Они имеют длинные отростки, плотные ядра и слабо развитый синтетический аппарат. Фиброциты расположены между пучками коллагеновых волокон. Их функция заключается в поддержании стабильности межклеточного вещества. К дифферону фибробластов относятся также фиброкласты и миофибробласты.

Фиброкластами называются клетки, специализированные на разрушении межклеточного вещества соединительной ткани во время ее перестройки или инволюции. В цитоплазме этих клеток содержатся многочисленные вакуоли с ферментами, разрушающими коллагеновые фибриллы. Особенно много фиброкластов выявляется в грануляционной ткани и рубцах.

Миофибробласты содержат в цитоплазме хорошо развитые гранулярную ЭПС и элементы сократительного аппарата. Эти клетки активно участвуют в репарационном процессе. Например, в большом количестве миофибробласты выявляется в миометрии беременной матки и в области краев раны. Некоторые исследователи полагают, что повышенная активность миофибробластов может вести к фиброзу внутренних органов (легких, печени и почек).

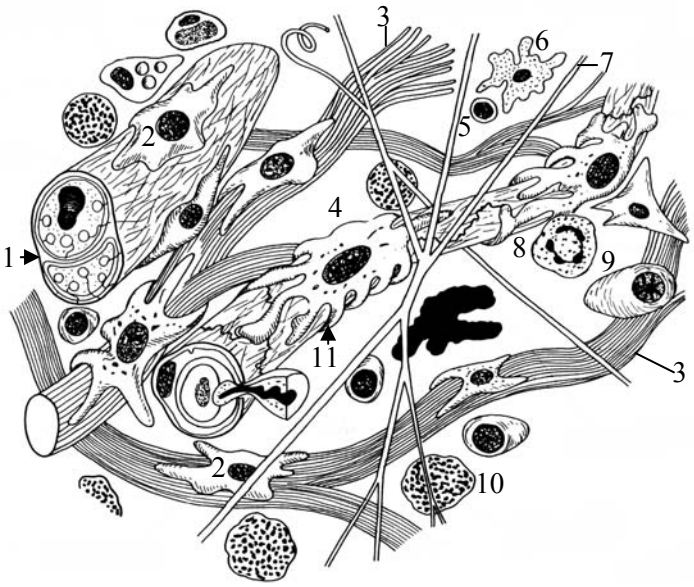

Рис. 6.7. Клеточный и волокнистый компоненты рыхлой волокнистой соединительной ткани:
1 — нерв; 2 — фибробласт; 3 — коллагеновое волокно; 4 — межклеточный матрикс; 5 — лимфоцит; 6 — макрофаг; 7 — эластическое волокно; 8 — нейтрофил; 9 — плазматическая клетка; 10 — тучная клетка; 11 — кровеносный капилляр

Адипоциты (жировые клетки) образуются из юных фибробластов, лежащих по ходу мелких кровеносных сосудов (рис. 6.7). В их цитоплазме выявляются гликоген и ферменты, ответственные за синтез липидов, которые имеют вид мелких капель, порою сливающихся в одну крупную каплю. По мере накопления липидных включений клетки увеличиваются в размерах и приобретают округлую форму. При этом их ядро и органеллы оттесняются на периферию.

Макрофаги (гистиоциты) — вторая по численности клеточная популяция в составе рыхлой волокнистой соединительной ткани (рис. 6.7). Они образуются из моноцитов и могут пребывать в фиксированном состоянии (фиксированные макрофаги) или сохранять способность к перемещению (блуждающие макрофаги). *Фиксированные макрофаги* имеют отростчатую форму, четкие контуры и небольшое темное ядро. Для *блуждающих макрофагов* характерны изменчивость формы, неровные контуры и наличие более светлого в сравнении с фиксированными макрофагами ядра. В их цитоплазме выявляется большое количество лизосом, фаголизосом и вакуолей. Цитолемма содержит

многочисленные рецепторы к гормонам, цитокинам, хемоаттрактантам и адгезивным молекулам. Эти рецепторы обеспечивают гистиоцитам возможность взаимодействия с другими клетками и компонентами межклеточного вещества. Под действием микроорганизмов и ряда цитокинов фиксированные макрофаги соединительной ткани могут активироваться. Однако после длительной активности они погибают и фагоцитируются другими макрофагами, или переходят в состояние покоя, прикрепляясь к коллагеновым волокнам. В очаге повреждения гистиоциты могут превращаться в гигантские многоядерные клетки.

Основная функция макрофагов заключается в распознавании и фагоцитозе чужеродных микроорганизмов, погибших клеток и структурных элементов межклеточного вещества соединительных тканей, а также опухолевых клеток. Они индуцируют специфические иммунные реакции путем передачи лимфоцитам переработанных антигенов, а за счет выделения цитокинов регулируют деятельность фибробластов, лимфоцитов, эндотелиоцитов и тучных клеток.

Тучные клетки (тканевые базофилы) развиваются из клеток-предшественниц, выселившихся из костного мозга. Клетки имеют небольшое светлое ядро и богатую гранулами цитоплазму (рис. 5.7). По строению и качественному составу гранулы тучных клеток сходны с гранулами базофилов. Они содержат гепарин, гистамин, дофамин, хемотаксические факторы нейтрофилов и эозинофилов, хондроитинсульфаты, гиалуроновую кислоту, гликопротеины и различные ферменты. В отличие от базофилов продолжительность жизни тучных клеток достигает нескольких месяцев. При этом они сохраняют способность делиться. В рыхлой волокнистой соединительной ткани тучные клетки составляют 10 % от общего числа клеток. Особенно много этих клеток обнаруживается вокруг мелких кровеносных сосудов в слизистых оболочках и коже. Тучные клетки выполняют гомеостатическую, защитную и регуляторную функции, а также участвуют в развитии аллергических реакций.

Тучные клетки медленно выделяют небольшие количества биологически активных веществ, регулирующих проницаемость и тонус сосудов. В результате поддерживают баланс тканевых жидкостей. Защитная и регуляторная функции осуществляются путем локального выделения медиаторов воспаления и хемотаксических факторов. Они мобилизуют эозинофилы и эффекторные клетки для участия в реакциях поздней фазы воспаления, воздействуют на рост и созревание соединительной ткани в зоне воспалительной реакции. Участие тучных клеток в развитии аллергических реакций связано с их способностью соединяться с IgE. В последующем после взаимодействия иммуноглобулина с антигеном происходит быстрая дегрануляция тучных клеток и высвобождение большого количества биологически активных веществ. В результате развивается анафилактическая реакция, которая проявляется спазмом гладких мышц, расширением сосудов, повышением их проницаемости, повреждением эпителия кишки и бронхов, перевариванием компонентов межклеточного вещества и образованием веществ, обладающих хемотаксическим действием в отношении лейкоцитов и фибробластов. В свою очередь эти клетки секретируют медиаторы, вовлекающие в патологический процесс новые клетки, и этим усугубляют повреждение тканей. Одновременно тучные клетки продуцируют вещества, стимулирующие ангиогенез и выработку фибробластами коллагена. Клиническая картина резкой дегрануляции тучных клеток зависит от их преимущественной локализации и включает в качестве ведущих симптомов бронхоспазм, ринит, кожный зуд, понос или резкое падение кровяного давления.

Плазмоциты являются конечной формой дифференцировки В-лимфоцитов в ответ на их антигенную стимуляцию (рис. 6.7). Особенно много этих клеток определяется в рыхлой волокнистой соединительной ткани слизистых и серозных оболочек, вокруг экзокринных желез. Клетки достигают 14 мкм в диаметре, имеют резко базофильную цитоплазму со светлым «двориком» возле ядра (место расположения пластинчатого комплекса). В цитоплазме выявляются растянутые цистерны гранулярной ЭПС, содержащие белки и углеводы, дающие положительную реакцию на иммуноглобулины. Округлой формы ядро содержит крупное ядрышко и глыбки хроматина, расположенные в виде спиц колеса. За одну секунду клетка синтезирует несколько тысяч молекул иммуноглобулинов, которые сразу выводятся за пределы клетки. При нарушении равновесия между процессами синтеза и выведения иммуноглобулинов в плазмоцитах появляются тельца Русселя — сферические образования, которые ярко окрашиваются фуксином и эозином.

Лейкоциты постоянно присутствуют в рыхлой соединительной ткани, хотя в норме их количество невелико (рис. 6.7). Локальное увеличение присутствия лейкоцитов регистрируется во время воспаления, при остром воспалении преобладают нейтрофилы, для хронического воспалительного процесса более характерно присутствие моноцитов, а также плазмоцитов и макрофагов.

Пигментные клетки (меланоциты) дифференцируются из бластных форм, выселившихся из нервного гребня. Они имеют отростчатую форму, способны синтезировать и накапливать в цитоплазме пигмент меланин.

Межклеточное вещество рыхлой волокнистой соединительной ткани является продуктом деятельности клеток и одновременно формирует для них микроокружение. С помощью факторов роста или путем контактного взаимодействия межклеточное вещество влияет на пролиферацию, дифференцировку и подвижность клеток, их синтетическую и секреторную активность, обеспечивает передачу информации между ними, наконец, определяет архитектонику и основные свойства ткани. В состав межклеточного вещества входят основное аморфное вещество, коллагеновые, ретикулярные и эластические волокна.

Коллагеновые волокна построены из белков коллагенов и придают соединительной ткани механическую прочность. Белки-коллагены влияют на рост, миграцию, дифференцировку и функциональную активность клеток. Они также выполнят морфогенетическую функцию. Молекулы коллагена способны объединяться в филаменты, фибриллы и пучки, которые взаимодействуют с другими белками межклеточного вещества.

Молекула коллагена (тропоколлагена) представляет собой триплет, состоящий из трех скрученных полипептидных α-цепей. Соединяясь в продольные цепочки, они образуют коллагеновые микрофибриллы (мономеры). Места соединения полипептидных цепей внутри цепочек под электронным микроскопом воспринимаются как темные поперечные полоски и носят название зон зазора. Каждая коллагеновая фибрилла образуется в результате продольной и поперечной группировки мономеров, которые уложены параллельно и удерживаются друг относительно друга ковалентными поперечными связями. Фибриллы погружены в межфибриллярное вещество, содержащее гликозаминогликаны, гликопротеды и протеогликаны. В настоящее время известно более 30 вариантов α-цепей, каждый из которых кодируется отдельным геном. Выделено 19 типов коллагенов, которые отличаются аминокислотным составом, порядком их чередования в составе α-цепей и молекулярной массой. Отдельные типы коллагенов обозначаются римскими цифрами. Коллагены I, II, III и V типов образуют фибриллы и называются фибриллярными коллагенами. Коллаген IV типа формирует сети и классифицируется как аморфный коллаген. Коллагены I типа присутствуют в дерме, костной ткани, дентине, волокнистых хрящах, сухожилиях и рыхлой соединительной ткани многих органов. Коллаген II типа определяется в составе хрящевой ткани, стекловидного тела и хорды эмбриона. Коллаген III типа обнаруживается в стенке кровеносных сосудов, ретикулярной ткани кроветворных органов, гладкомышечной ткани, стенке кишки, печени, легком и клапанах сердца. Коллаген IV типа входит в состав базальных мембран и капсулы хрусталика. Коллаген V типа присутствует в дентине, стенках сосудов, в базальных мембранах, дерме и мышечных тканях. Помимо фибробластов синтез коллагенов осуществляют хондробласты, остеобласты, одонтобласты, цементобласты, ретикулярные клетки, миоциты и клетки периневрия. Коллагены IV и V типов, входящие в состав базальных мембран, продуцируются эпиелиоцитами, адипоцитами, кардиомиоцитами, клетками нейроглии и волокнами поперечно-полосатой мышечной ткани.

Различают внутриклеточный и внеклеточный этапы биосинтеза коллагеновых волокон (рис. 6.8).

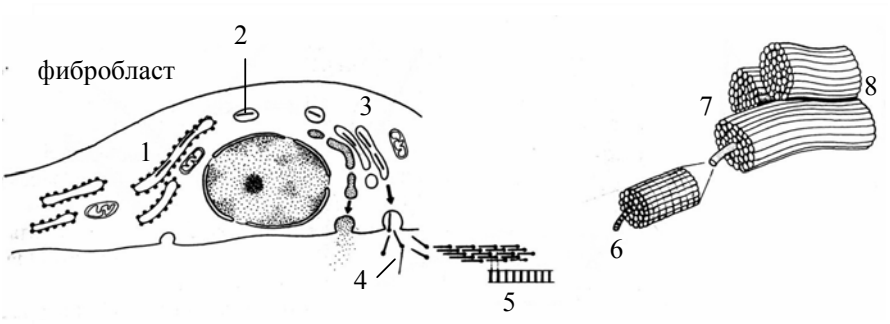

Рис. 6.8. Биосинтез коллагеновых волокон: 1 — гранулярная эндоплазматическая сеть; 2 — проколлаген; 3 — комплекс Гольджи; 4 — тропоколлаген; 5 — коллагеновые микрофибриллы; 6 — коллагеновая фибрилла; 7 — коллагеновое волокно; 8 — пучок коллагеновых волокон

На *внутриклеточном этапе* в рибосомах гранулярной ЭПС происходит синтез полипептидных α-цепей, которые накапливаются в ее цистернах. В дальнейшем происходит последовательное ферментное гидроксилирование пролина и лизина, гликозилирование гидроксилизина, образование дисульфидных мостиков и скручивание трех α-цепей. В результате образуется молекула *проколлагена*, которая после терминального гликозилирования упаковывается в транспортные пузырьки и выводится из клетки. *Внеклеточный этап* синтеза включает отщепление от молекулы проколлагена регистрационных пептидов и образование *тропоколлагена*. Процесс полимеризации тропоколлагена и формирование коллагеновых фибрилл протекает самопроизвольно с участием протеогликанов и гликопротеинов. Ковалентные мостики между молекулами тропоколлагена, образующиеся под действием лизилоксидазы, стабилизирует фибриллы. Утолщение фибрилл происходит за счет присоединения новых молекул тропоколлагена. Коллагеновые фибриллы объединяются в коллагеновые волокна.

Синтез коллагена нарушается при недостаточном поступлении в организм витамина С (при цинге). Как следствие развивается отек и изъязвление десен, расшатываются и выпадают зубы. При *синдроме Элерса–Данло*, который связан с мутацией генов, кодирующих молекулы коллагена, имеет место повышение эластичности кожи, патологическая подвижность в суставах, разрывы стенки аорты или кишечника, ломкость костей. Разрушение коллагена в соединительной ткани осуществляется фиброкластами. Значительная его часть (до 50 %) разрушается еще внутриклеточно вскоре после синтеза. Фиброкласты также способны расщеплять, а затем фагоцитировать и разрушать коллагеновые фибриллы с помощью лизосомальных ферментов.

Ретикулярные волокна представляют собой разновидность коллагеновых волокон, сформированных из коллагена III типа. Они формируют тонкие трехмерные сети и в большом количестве представлены в кроветворных органах, соединительных тканях, подвергающихся перестройке, а также входят в состав базальных мембран. Ретикулярные волокна способны окрашиваться солями серебра и поэтому называются аргирофильными. Каждое волокно состоит из микрофибрилл, заключенных в оболочку из гликопротеинов и протеогликанов. Кроме фибробластов эти волокна образуются жировыми клетками, гладкими миоцитами, кардиомиоцитами, нейролеммоцитами, хондробластами и хондроцитами.

Эластические волокна в соединительной ткани встречаются реже, чем коллагеновые. Их особенно много в участках тела и органах, обладающих высокой подвижностью. Эластические волокна имеют толщину 0,2–10 мкм, анастомозируют между собой и образуют трехмерные сети. Они состоят из скрученных гликопротеиновых нитей, которые распрямляются при растяжении, и снова закручиваются после прекращения действия внешних сил. Каждое эластическое волокно имеет центральный (аморфный) сердечник, состоящий из эластина и периферическую микрофибриллярную часть, которую формирует гликопротеин фибриллин, частично погруженный в аморфную часть. В процессе образования волокна сначала синтезируется его фибриллярный, а затем аморфный компонент. Чем старше волокно,

тем сильнее в нем развита аморфная часть. Нарушение синтеза фибриллина наблюдается при синдроме Морфана. Больные, страдающие этим врожденным наследственным заболеванием, обычно умирают из-за разрыва аорты, стенка которой лишена эластичности.

Основное аморфное вещество в рыхлой волокнистой соединительной ткани заполняет пространства между клетками и волокнами. Оно имеет низкую электронную плотность, состоит из гидратированных протеогликанов и структурных гликопротеинов.

Протеогликаны образуются пептидными цепями, связанными с гликозаминогликанами. *Гликозаминогликаны* (ГАГ) — неразветвленные гидрофильные полисахаридные молекулы, состоящие из повторяющихся дисахаридных единиц. Основными представителями гликозаминогликанов в организме человека являются гиалуроновая кислота, хондроитинсульфат, дерматансульфат, гепарансульфат, гепарин и кератансульфат. Все гликогаминогликаны, кроме гиалуроновой кислоты, связываются с белками и образуют протеогликаны. *Протеогликаны* продуцируются в гранулярной эндоплазматической сети и аппарате Гольджи, затем выделяются в межклеточное вещество и объединяются в протеогликановые комплексы. Они обновляются интенсивнее, чем гликоген. Протеогликаны играют важную роль в транспорте электролитов и воды, обеспечивают связь между поверхностью клеток и межклеточным веществом (фибронектином, ламинином и коллагеном), взаимодействуют с факторами роста и оказывают влияние на образование коллагеновых волокон. При дефиците ферментов, разрушающих протеогликаны, возникают заболевания *мукополисахаридозы*.

Структурные гликопротеины представляют собой нефибриллярные белки, имеющие разветвленную пептидную цепь, с которой связаны простые гексозы. Одним из структурных гикопротеинов является *фибронектин,* взаимодействующий с гликозаминогликанами. Он способствует прикреплению тромбоцитов, фибробластов и других клеток к коллагену и таким образом влияет на их адгезию, рост, подвижность и секреторную активность. Другой гликопротеин, *ламинин*, входит в состав базальных мембран и связывает рецепторы клеток с коллагеном IV типа.

Воспаление

Воспалением называется защитно-приспособительная реакция в ответ на местное повреждение. Она осуществляется в рыхлой соединительной ткани с участием собственных клеток и лейкоцитов крови. Различают острое и хроническое воспаление. *Острое воспаление* характеризуется накоплением в очаге повреждения преимущественно нейтрофилов и белкового экссудата. Оно продолжается от нескольких часов до нескольких суток. В тех случаях, когда не устранен повреждающий фактор, острая воспалительная реакция приобретает хроническое течение. При *хроническом воспалении* ткань инфильтрируется моноцитами и лимфоцитами, регистрируется увеличение пролиферативной активности фибробластов и рост протяженности микроциркуляторного русла. Классическими клиническими проявлениями воспаления является пять симптомов: *покраснение*, *припухлость*, *повышение температуры*, *боль* и *нарушение функции*.

В воспалительной реакции выделяют фазы альтерации, экссудации и пролиферации. *Фаза альтерации* проявляется повреждением тканей, выделением клеточных и гуморальных медиаторов воспаления — биогенных аминов, лизосомальных ферментов, активных метаболитов кислорода, производных арахидоновой кислоты. Гуморальные медиаторы воспаления поступают в очаг поражения ткани из плазмы крови, клеточные медиаторы выделяются моноцитами, макрофагами, тучными клетками, гранулоцитами, тромбоцитами, лимфоцитами, а также другими клетками рыхлой волокнистой соединительной ткани. В свою очередь, в результате повреждения ткани высвобождаются деполимеризованные белково-гликозаминогликановые комплексы, свободные аминокислоты и полипептиды, обладающие хемотаксическим эффектом. Характер и количество этих веществ определяют картину воспалительной реакции.

Фаза экссудации характеризуется изменением микроциркуляторного русла и формированием сначала бесклеточного, а затем клеточного экссудата. Изменения микроциркуля-

торного русла начинается кратковременным спазмом артериол, который сменяется их расширением. В результате возникает гиперемия (покраснение) ткани и повышается ее температура. Сосудистая реакция связана с выделением макрофагами, тучными клетками, эндотелиоцитами и тромбоцитами вазоактивных веществ (гистамина, кининов, серотонина, лейкотриенов и др.) Формирование бесклеточного экссудата обусловлено резким увеличением проницаемости стенок мелких сосудов под влиянием медиаторов и микробных ферментов, повышением гидростатического давления в сосудах, а также увеличением осмотического и онкотического давления в очаге воспаления. В результате усиленной экссудации жидкой части крови, а также снижения оттока венозной крови и лимфы возникает отек тканей, появляется чувство боли и нарушается функция органа. Экссудация способствует притоку в очаг воспаления бактерицидных факторов, противовирусных факторов и фибриногена. Фибриноген превращается в фибрин и формирует барьер, который препятствует распространению микроорганизмов и усиливает их поглощение фагоцитами. Замедление кровотока в расширенных сосудах и сгущение крови способствуют маргинации (краевому стоянию) лейкоцитов. Затем наступает их адгезия и выход за пределы сосудистого русла. Через поврежденный эндотелий с лейкоцитами в ткани вместе могут проникать эритроциты.

Формирование клеточного экссудата связано с активизацией адгезивных взаимодействий лейкоцитов с эндотелиальными клетками. После прикрепления к стенке микрососудов лейкоциты через дефекты в эндотелиальной выстилке и базальной мембране мигрируют в очаг повреждения. Клеточный состав экссудата обусловлен природой повреждающего агента, особенностями медиаторов воспаления, адгезивными молекулами на поверхности эндотелия и лейкоцитах. На начальных этапах острого воспаления в ткани активно выселяются нейтрофильные гранулоциты. Через 4–6 часов после начала процесса их содержание достигает максимальных значений. Нейтрофилы выполняют фагоцитарную и бактерицидную функции, препятствуя распространению микроорганизмов. Позднее в очаге воспаления появляются моноциты и лимфоциты. Максимальное содержание моноцитов регистрируется на третьи сутки от начала процесса. Макрофаги вначале концентрируются по периферии области повреждения, а затем проникают вглубь очага воспаления. Они фагоцитируют клеточный детрит, микроорганизмы и формируют второй барьер, отграничивающий область воспаления от здоровых тканей. Одновременно они инициируют специфическую иммунную реакцию, выполняя антиген-представляющую функцию.

В фазу пролиферации (*репарации)* биологически активные вещества (фибронектин, ИЛ-1, ФНО, ТРФР и др.), выделяемые клетками в очаге воспаления, стимулируют хемотаксис, пролиферацию и синтетическую активность фибробластов, а также активируют ангиогенез. В результате формируется хорошо васкуляризованная молодая рыхлая волокнистая соединительная ткань с большим количеством клеток, которая называется **грануляционной тканью**. Прогрессивное нарастание коллагеновых волокон приводит к ее превращению в плотную волокнистую соединительную ткань, формирующую рубец. Избыточному отложению коллагена препятствуют гибель активных фибробластов по мере созревания ткани, снижение их синтетической активности, а также повышение коллагенолитической активности фиброкластов и макрофагов. Кроме того, в инволюции рубца принимают участие эозинофилы, лимфоциты и тучные клетки.

Плотная волокнистая соединительная ткань

Плотная волокнистая соединительная ткань характеризуется высоким содержанием коллагеновых волокон, формирующих толстые пучки, и относительно низким содержанием основного вещества и клеточных элементов, среди которых преобладают фиброциты. Главное свойство плотной соединительной ткани — высокая механическая прочность.

Плотная волокнистая неоформленная соединительная ткань образует сетчатый слой дермы и капсулы многих органов. В дерме пучки коллагеновых волокон переплетаются друг с другом и формируют трехмерную сеть. В результате обеспечивается прочность ткани

при любой направленности деформирующих факторов. В капсулах органов пучки коллагеновых волокон имеют более упорядоченную ориентацию. Кроме фибробластов и фиброцитов, в составе плотной волокнистой неоформленной соединительной ткани встречаются гистиоциты, тучные клетки и лейкоциты.

Плотная волокнистая оформленная соединительная ткань входит в состав сухожилий, связок, фасций и апоневрозов. Она состоит из толстых пучков коллагеновых волокон, которые расположены параллельно друг другу и окружены небольшим количеством основного вещества и тонкими сетями эластических фибрилл.

Сухожилие мышцы формируется из пучков коллагеновых волокон (пучков первого порядка), окруженных фиброцитами. При помощи прослоек рыхлой волокнистой соединительной ткани (*эндотенония*) они объединяются в пучки второго порядка. Из пучков второго порядка образуются пучки третьего порядка, которые окружает плотная неоформленная соединительная ткань (*перитенoний*). Таким образом, сухожилие в целом представляет собой третичный пучок или складывается из нескольких третичных пучков, окруженных *эпитенонием* (эпитендинием).

В состав сухожилия входит большое количество фиброцитов, утративших способность делиться и синтезировать коллаген, но вместе с тем встречается относительно мало фибробластов. Этой морфологической особенностью обусловлено плохое срастание сухожилий при разрывах.

Связки по строению сходны с сухожилиями, но имеют менее упорядоченную ориентацию пучков. Они состоят из коллагеновых и эластических волокон.

Фасции и апоневрозы образованы плотной волокнистой соединительной тканью, имеющей пластинчатое строение. В каждой пластине волокна имеют определенное направление и расположены упорядоченно.

СОЕДИНИТЕЛЬНЫЕ ТКАНИ СО СПЕЦИАЛЬНЫМИ СВОЙСТВАМИ

Жировая ткань

Жировая ткань повсеместно распространена в организме человека и составляет 15–20 % массы тела у мужчин и 20–25 % у женщин. При голодании ее объем может снижаться до 3 %, а при ожирении возрастать в 4–5 раз по сравнению с нормальными значениями. У человека выявляются белая и бурая жировая ткань.

Белая жировая ткань образует гиподерму, залегает в области сальника и брыжейки кишки, в забрюшинном пространстве. У мужчин она расположена преимущественно в верхней половине тела, у женщин — в его нижней половине. До наступления полового созревания эти отличия, как правило, отсутствуют. Белая жировая ткань состоит из скоплений адипоцитов, формирующих дольки, и прослоек рыхлой соединительной ткани, в которых расположены сосуды и нервы. В ней содержится 60–85 % липидов, 5–30 % воды и около 2–3 % белков.

Предшественниками адипоцитов являются молодые фибробласты, в цитоплазме которых появляются ферменты, ответственные за синтез липидов (липопротеиновая липаза и др.) и гликоген. Превращение фибробластов в жировые клетки связано с изменением синтеза около 100 белков и перестройкой цитоскелета. В ходе развития размер клеток увеличивается в 7–10 раз. Регуляция процесса образования белой жировой ткани осуществляется гипофизарным соматотропином, гормонами щитовидной железы и инсулиноподобным фактором роста-1, а также взаимодействием фибробластов с коллагеном и фибронектином, которые через интегрины влияют на мембранные рецепторы и цитоскелет этих клеток.

Белая жировая ткань характеризуется высокой метаболической активностью. Ее липиды динамично обновляются за счет хиломикронов, образующихся в эпителии кишечника из продуктов гидролиза жиров, липопротеинов очень низкой плотности, синтезируемых клетками печени, а также триглицеридов, синтезируемых из углеводов самими адипоцитами. Перед выделением в кровь триглицериды гидролизуются до свободных жирных кислот. Хиломикроны и липопротеины очень низкой плотности подвергаются гидролизу с отщеплением триглицеридов уже в кровеносных капиллярах под влиянием липазы липопротеинов. Этот фермент синтезируется адипоцитами и встраивается в цитолемму эндотелиоцитов. Образующиеся жирные кислоты захватываются адипоцитами и в их цитоплазме связываются с α-глицерофосфатом, вновь превращаясь в триглицериды. Мобилизация жиров в жировой ткани осуществляется под влиянием нейромедиаторов и гормонов (на плазмолемме адипоцитов имеются рецепторы для норадреналина, АКТГ, ТТГ, ЛТГ, МСГ, ЛГ и СТГ). При взаимодействии нейромедиаторов и гормонов с рецепторами усиливается выработка цАМФ и повышается активность гормонально-зависимой липазы. В кровь выделяются жирные кислоты и глицерин.

При ожирении в 80 % случаев отмечается нарастание объема адипоцитов, в 20 % случаев избыточное отложение жировой ткани связано с увеличением числа клеток. Увеличение массы жировой ткани может происходить как по женскому, так и по мужскому типу. *При голодании* отмечается усиление липолиза и угнетение липогенеза. В результате уменьшается объем адипоцитов и они приобретают отростчатую форму. При возобновлении нормального питания клетки вновь накапливают жир, округляются и увеличиваются в размерах. Снижение массы жировой ткани более чем на 30 % вызывает дисфункцию яичников. В определенной степени это может быть связано с подавлением эндокринной функции жировой ткани. Жировая ткань вырабатывает стероидные половые гормоны (преимущественно эстрогены) и пептидный гормон лептин, который вместе с нейропептидом Y гипоталамуса регулирует потребность приема пищи.

Бурая жировая ткань у человека в небольшом количестве расположена под кожей между лопаток, в области подмышечных впадин и на задней поверхности шеи, а также в воротах почек. У плодов и новорожденных она составляет 2–5 % от массы тела. Бурая жировая ткань образована дольками, состоящими из адипоцитов полигональной формы. В них сильно развиты митохондрии с ламеллярными кристами, а капельки липидов не сливаются в одну большую каплю. Между дольками адипоцитов находится большое количество гемокапилляров и нервных волокон симпатической природы. Основная функция бурой жировой ткани заключается в термогенезе. В связи с тем, что в митохондриях адипоцитов процессы окисления и фосфорилирования разобщены, вместо синтеза АТФ генерируется тепло. Процесс теплообразования стимулируется симпатической нервной системой.

Другие разновидности соединительных тканей со специальными свойствами

Кроме жировой ткани в группу тканей со специальными свойствами входят ретикулярная, слизистая и пигментная ткани.

Ретикулярная ткань состоит из стромальных элементов (фибробластов и волокон коллагена III типа), а также антигенпредставляющих макрофагов, которые формируют в кроветворных органах трехмерные сети.

В *слизистой соединительной ткани* слабо развит волокнистый компонент, но относительно много основного вещества с высокой концентрацией полимеризованной гиалуроновой кислоты. Она входит в состав пупочного канатика и стекловидного тела глазного яблока. Большое количество воды, связанной с гиалуроновой кислотой, придает ткани значительную упругость и препятствует сдавливанию находящихся в ней сосудов.

Пигментная ткань входит в состав радужки и сосудистой оболочки глаза. По строе-

нию она идентична рыхлой волокнистой соединительной ткани, но содержит много пигментных клеток. Кроме пигментных клеток в ней обнаруживаются фибробласты, гистиоциты, тучные клетки и лейкоциты. Пигментные клетки представлены меланоцитами и меланофорами. *Меланоциты* — отростчатые клетки, расположенные в составе эпителия. Они имеют удлиненное ядро с вдавлениями кариолеммы, в цитоплазме содержат хорошо развитый синтетический аппарат и много гранул (меланосом). *Меланофоры* характеризуются слабым развитием синтетического аппарата, но в них определяется большое количество зрелых меланосом. Пигментные клетки сами не синтезируют меланин, а способны его захватывать и накапливать.

СКЕЛЕТНЫЕ ТКАНИ

В эту группу входят **хрящевые** и **костные ткани**. Их объединяет общность функции, к тому же они имеют общий источник развития и сходное строение. Скелетные соединительные ткани состоят из клеток и механически прочного межклеточного вещества.

Клетки скелетных соединительных тканей подразделяются на три типа. К *первому типу* относятся хондробласты и остеобласты — клетки с высокой синтетической активностью, продуцирующие межклеточное вещество. У зародыша эти клетки обеспечивают развитие хрящевой и костной тканей, а у взрослого человека являются камбиальными элементами. Ко *второму типу* относятся хондроциты и остеоциты, которые обладают низкой синтетической активностью и поддерживают структурную организацию зрелых тканей. Клетки, разрушающие скелетные ткани (хондрокласты и остеокласты), составляют *третий тип* клеток скелетных соединительных тканей. Хондрокласты появляются в хрящевой ткани при только дегенеративных изменениях. Остеокласты – постоянные элементы костной ткани.

Межклеточный матрикс скелетных соединительных тканей имеет высокую механическую прочность. Он состоит из волокон и основного вещества. Волокнистый компонент межклеточного вещества представлен, главным образом, коллагеновыми волокнами. В хрящевых тканях они образованы коллагенами I и II типа, а в костной ткани — только коллагеном I типа. В эластической хрящевой ткани наряду с коллагеновыми волокнами присутствуют также эластические волокна. Основное вещество скелетных соединительных тканей представляет собой аморфный материал со свойствами геля. Оно содержит протеогликаны, гликопротеины и воду. В хряще эти вещества превалируют над волокнами. Напротив, в костной ткани относительно велико количество волокон и содержание минеральных веществ (кристаллов гидроксиапатитов). В хрящевой ткани отсутствуют кровеносные сосуды и трофика хряща осуществляется путем диффузии питательных веществ из надхрящницы. Костная ткань пронизана кровеносными сосудами, а клетки, замурованные в межклеточном веществе, связаны друг с другом и с перикапиллярными пространствами при помощи костных канальцев, в которых лежат отростки остеоцитов.

ХРЯЩЕВЫЕ ТКАНИ

Скелет плодов почти полностью состоит из хрящевой ткани, у взрослых людей хрящ входит в состав межпозвонковых дисков, ушной раковины, стенок наружного носа, гортани, трахеи, бронхов, а также покрывает суставные поверхности костей. Кроме того, в молодом возрасте хрящевая ткань обеспечивает рост трубчатых костей в длину.

Гистогенез хрящевой ткани начинается с образования в толще мезенхимы хондрогенного островка. При этом мезенхимные клетки утрачивают отростки и увеличиваются в размере, одновременно промежутки между ними уменьшаются (стадия мезенхимной конденсации). Дифференцировка клеток хондрогенного островка в хондробласты начинается с активации синтетического аппарата, синтеза коллагена II типа, гликозаминогликанов и протеогликанов. В последующем продукты синтетической активности клетки поступают в межклеточные пространства и замуровывают хондробласты. Постепенно секреторная

Репозиторий БГМУ

активность клеток снижается, и они превращаются в хондроциты. Из мезенхимы, окружающей островок, формируется надхрящница. Она состоит из двух слоев: наружного и внутреннего. *Наружный слой* образован плотной волокнистой соединительной тканью, *внутренний слой* состоит из рыхлой соединительной ткани. Во внутреннем слое имеется хорошо выраженная сосудистая сеть, и присутствуют камбиальные элементы, которые способны дифференцироваться в хондробласты. Под надхрящницей расположена *зона молодого хряща*, содержащая хондроциты уплощенной формы, окруженные оксифильным матриксом. В *зоне зрелого хряща,* которая находится ближе к центру хрящевой закладки, хондроциты приобретают округлую форму, один-два раза делятся и формируют изогенные группы. Увеличение размеров хряща осуществляется в результате интерстициального и аппозиционного роста.

Интерстициальный рост хряща обеспечивается делением молодых хондроцитов и увеличением их размеров. Образовавшиеся в результате деления клетки лежат в общей лакуне. Интерстициальный рост наблюдается в эмбриональном периоде развития и при регенерации хрящевой ткани.

Аппозиционный рост происходит за счет дифференцировки клеток внутреннего слоя надхрящницы сначала в хондробласты, а затем — в хондроциты. Такой способ роста объема хрящевой ткани имеет место в эмбриональном периоде развития и в детстве. У взрослого человека он отмечается при регенерации хряща в ответ на его повреждение. Стимулирующее влияние на процессы пролиферации, дифференцировки и синтетической активности хрящевых клеток оказывают гормон роста и соматомедины (инсулиноподобные факторы роста), эпидермальный фактор роста и фактор роста фибробластов, гормоны щитовидной железы и андрогены. Угнетающее действие на вышеупомянутые процессы характерно для кортикостероидов и эстрогенов.

Эластический и волокнистый хрящи устойчивы к действию повреждающих факторов. Их строение мало изменяется при старении организма. Гиалиновый хрящ с возрастом подвержен регрессивным изменениям (обызвествлению).

Обызвествление хряща начинается с изменения хондроцитов. Хрящевые клетки увеличиваются в размерах (набухают), в их цитоплазме определяются резко расширенные цистерны гранулярной эндоплазматической сети, многочисленные гранулы гликогена и вакуоли. Клетки начинают продуцировать вещества, которые способствуют связыванию кальция и росту кристаллов гидроксиапатита, а также секретируют матричные пузырьки. В этих пузырьках накапливается кальций и образуются первые кристаллы гидроксиапатита. После минерализации хрящ становится твердым, хрупким и непрозрачным. Диффузия веществ в нем нарушается, в результате чего хондроциты погибают. Одновременно за счет хондрокластов разрушению подвергается межклеточный матрикс.

Гиалиновая хрящевая ткань (рис. 6.9)

Гиалиновый хрящ формирует закладки большинства костей у эмбриона, покрывает суставные поверхности костей взрослого человека, образует хрящевую часть ребер и входит в состав стенки воздухоносных путей. Он имеет типичное для хрящевых тканей строение.

Основным клеточным типом зрелого гиалинового хряща являются *хондроциты* — клетки сферической формы, специализированные на выработке межклеточного вещества. Они имеют светлое ядро с ядрышком, сильно развитую гранулярную эндоплазматическую сеть и комплекс Гольджи, а также содержат в цитоплазме гранулы гликогена и липидные капли. Хондроциты синтезируют коллаген II, гликопротеины и сульфатированные гликозаминогликаны, которые в межклеточном веществе объединяются в агрегаты протеогликанов.

Межклеточное вещество гиалинового хряща формируется из волокон

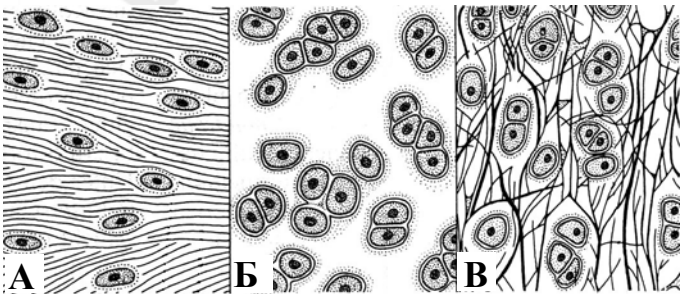

Рис. 6.9. Разновидности хрящевых тканей:
А — волокнистый хрящ; Б — гиалиновый хрящ;
В — эластический хрящ

Репозиторий БГМУ

коллагена II типа, агрегатов протеогликанов и интерстициальной жидкости, которая свободно перемещается в пространствах, занятых протеогликанами. На долю коллагена приходится 20–25 % объема межклеточного вещества. Протеогликаны и интерстициальная жидкость занимают соответственно 5–10 % и 65–85 % этого объема.

Коллаген II типа формирует тонкие фибриллы, которые собраны в волокна и составляют прочный и одновременно упругий каркас хряща. У взрослого человека коллагеновые волокна не обновляются, поэтому с возрастом, по мерее старения хряща он утрачивает свои механические свойства. *Протеогликаны* на 10–20 % состоят из белков и на 80–90 % из гликозаминогликанов, преимущественно хондроитинсульфата. Они способны медленно обновляться. Протеогликаны связывают большое количество воды и благодаря этому обеспечивают хрящу упругость. *Интерстициальная жидкость* содержит низкомолекулярные белки и растворенные ионы. Будучи несжимаемой, она вытесняется из участков, которые испытывают давление. После прекращения действия внешней силы жидкость возвращается на прежнее место. Это обстоятельство делает хрящевую ткань жесткой. Коллагеновые волокна и протеогликаны связаны между собой и с поверхностью хондроцитов адгезивными белками (*хондронектин и анкорин)*.

В межклеточном веществе выделяют территориальный и интертерриториальный матрикс. *Территориальный матрикс* непосредственно примыкает к хондроцитам и окрашивается базофильно за счет высокой концентрации гликозаминогликанов. В его пределах коллагеновые волокна ориентированы вокруг клеток, формируют стенку лакун, в которых лежат клетки и протеогликаны. *Интертерриториальный матрикс* находится на удалении от хондроцитов и окрашен слабо базофильно или оксифильно. Ориентация коллагеновых волокон в нем зависит от направления действия на хрящ внешних механических сил.

Эластическая хрящевая ткань (рис. 6.9)

Из эластического хряща образованы ушная раковина, хрящевая часть наружного слухового прохода, слуховая труба и надгортанник. Хрящ имеет желтоватую окраску, непрозрачен и обладает способностью к обратимой деформации. Межклеточное вещество на 90 % состоит из белка эластина, входящего в состав эластических волокон. В глубине хряща их толщина достигает 5 мкм, у поверхности они значительно тоньше (до 0,2 мкм). Эластические волокна ветвятся и образуют плотную сеть, связанную с надхрящницей. Кроме эластина, в межклеточное вещество эластической хрящевой ткани входят коллаген II типа, сульфатированные гликозаминогликаны и гликопротеины.

Волокнистая хрящевая ткань (рис. 6.9)

Волокнистая хрящевая ткань обладает высокой прочностью. Она обнаруживается в составе симфизов (межпозвонковые диски и лобковое сочленение), в местах прикрепления сухожилий к костям или гиалиновому хрящу**.** Хондроциты волокнистой хрящевой ткани расположены поодиночке или мелкими группами. Внешне они похожи на хондроциты других хрящевых тканей, но помимо коллагена II типа синтезируют коллаген I типа, на который приходится до 90 % межклеточного вещества. В отличие от гиалинового хряща основное вещество в волокнистом хряще имеется лишь возле хондроцитов и своим присутствием маскирует коллагеновые волокна. На остальных участках хряща коллагеновые волокна хорошо видны под микроскопом. Они располагаются упорядоченно, формируя параллельные пучки.

КОСТНЫЕ ТКАНИ

В состав костных тканей входят клеточные элементы (остеобласты, остеоциты и остеокласты), а также минерализованное межклеточное вещество (матрикс).

Остеобласты являются производными мезенхимы. В постнатальном онтогенезе клетки-предшественники остеобластов выявляются в соединительных тканях и периферической

крови. Их превращение в остеобласты индуцируется костными морфогенетическими белками. Различают функционально активные и неактивные остеобласты.

Активные остеобласты покрывают от 2 до 8 % поверхности кости. Они имеют кубическую или призматическую форму и округлое ядро с крупным ядрышком. При помощи отростков остеобласты соединяются с соседними клетками. В их цитоплазме хорошо развиты гранулярная эндоплазматическая сеть и комплекс Гольджи, содержится большое количество митохондрий. Остеобласты синтезируют межклеточное вещество и осуществляют его минерализацию. Среди продуцируемых ими белков 90 % составляет коллаген I типа. Кроме того, остеобласты синтезируют коллагены других типов, гликопротеины, протеогликаны, цитокины, факторы роста, костные морфогенетические белки, ферменты и фосфопротеины.

Нарушение синтетической функции остеобластов имеет место при некоторых врожденных наследственных заболеваниях или при дефиците витамина С (цинге). В результате замедления роста и формирования костной ткани кости становятся хрупкими, их переломы плохо заживают.

Минерализация органического матрикса (остеоида) осуществляется путем отложения кристаллов гидроксиапатита вдоль коллагеновых фибрилл или за счет секреции матричных пузырьков. В первом случае формирование ядра кристаллизации начинается с взаимодействия протеогликанов с кальцием в стыках между молекулами тропоколлагена. Затем ионы кальция взаимодействуют с фосфопротеинами, в результате чего между фибриллами коллагена образуются первые кристаллы гидроксиапатита. Процесс минерализации происходит с участием сиалопротеина и остеонектина, которые усиливают связывание минеральных веществ с протеогликанами и фосфопротеинами, а также регулируют рост кристаллов. Кристаллы гидроксиапатита могут возникать на месте матричных пузырьков в дентине. Такому способу минерализации межклеточного матрикса способствуют высокая концентрация фосфата кальция и щелочной фосфатазы, а также высокая активность мембранных ферментов и липидов. С коллагеновыми волокнами связано более 90 % кальция, а в аморфном веществе его содержание не превышает 10 %. Процесс минерализации органического матрикса у человека продолжается около 15 суток и его скорость зависит от уровня кальция и фосфата в крови. При недостаточном поступлении кальция с пищей, при нарушении его всасывания в кишечнике или при усилении выделения с мочой фосфата может наблюдаться размягчение и деформация костей (*остеомаляция*). Сходные нарушения возникают у детей при рахите — заболевании, которое сопровождается дефицитом витамина D (кальцитриола), стимулирующего всасывание кальция и фосфата в кишечнике. Кальций в кристаллах гидроксиапатита может замещаться другими элементами, например, стронцием или плутонием. Длительное пребывание радиоактивных веществ в костной ткани сопровождается внутренним облучением и вызывает повреждение красного костного мозга.

До 95 % клеточного состава костной ткани составляют *неактивные остеобласты*. Они представляют собой уплощенные клетки с редуцированными органеллами. От поверхности кости неактивные остеобласты отделены неминерализованной *эндостальной мембраной* толщиной 0,5 мкм. Она защищает кость от разрушающего действия остеокластов. Неактивные остеобласты связаны с соседними клетками, в том числе с остеоцитами, при помощи отростков и участвуют в минеральном обмене костной ткани. На цитолемме неактивных остеобластов сохранены рецепторы к гормонам и факторам роста. Поэтому при необходимости эти клетки способны переходить в активное состояние и участвовать в перестройке костной ткани.

В ряде случаев неактивные остеобласты могут стать источником развития *остеомы* (доброкачественной опухоли) или злокачественной *остеосаркомы*. При этом в доброкачественной опухоли клетки участвуют в синтезе органического матрикса и его минерализации, в остеосаркоме минерализации межклеточного вещества не происходит.

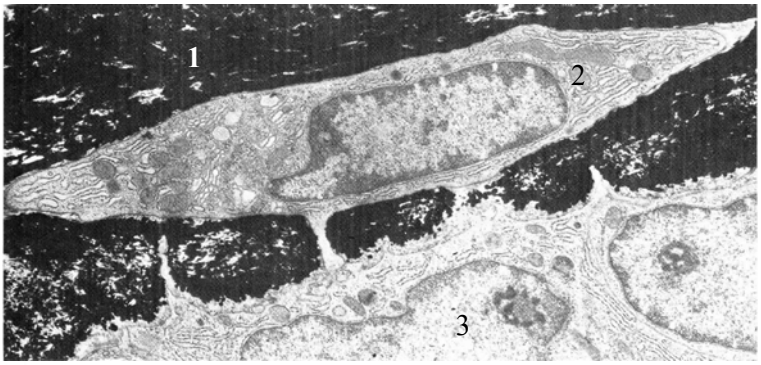

Рис. 6.10. Клеточный состав костной ткани (трансмиссионная электронная микроскопия): 1 — минерализованный матрикс; 2 — остеоцит; 3 — остеобласт

Остеоциты образуются из остеобластов, вокруг которых сформирован минерализованный матрикс (рис. 6.10). Они расположены в полостях (лакунах), окруженных коллагеновыми фибриллами и тонким слоем остеоида. Эти клетки не способны делиться, у них редуцированы органеллы и резко снижена синтетическая активность. Многочисленные отростки остеоцитов находятся в костных канальцах и связывают соседние клетки друг с другом, благодаря чему между ними обеспечивается транспорт питательных веществ и ионов. Функция остеоцитов состоит в поддержании нормального состояния межклеточного матрикса. Воспринимая механические и электрические сигналы, они запускают локальный процесс перестройки костной ткани. Остеоциты способны частично растворять матрикс и увеличивать размеры костных полостей, в которых они находятся. Этот процесс усиливается при недостатке витамина D и повышении уровня паратгормона.

Остеокласты — многоядерные клетки гематогенного происхождения (рис. 6.13). Они способны разрушать костную ткань и поддерживать кальциевый гомеостаз. Остеокласты расположены на поверхности разрушаемой костной ткани и благодаря своей деятельности создают в костной ткани лакуны и глубокие каналы. В ацидофильной цитоплазме этих клеток содержится большое количество лизосом, митохондрий и пузырьков, хорошо развит комплекс Гольджи. На цитолемме имеются рецепторы кальцитонина и витронектина. Со стороны клеточной мембраны, обращенной к кости, образуются складки изменчивой конфигурации (*гофрированная каемка*). Снаружи от складчатой зоны находятся участки плотного прикрепления остеокласта к кости. Процесс разрушения костной ткани включает несколько этапов. Сначала остеокласт прикрепляется к поверхности кости и происходит герметизация зоны резорбции. Затем содержимое лакуны закисляется и начинается резорбция минеральных веществ. В последующем под действием лизосомальных ферментов растворяются органические компоненты кости. Завершается процесс удалением продуктов распада из лакуны. Активность остеокластов регулируется общими и местными факторами. Активирующее действие на этот процесс оказывают паратгормон и витамин D, угнетающее — кальцитонин и эстрогены. На активность остеокластов влияют многие факторы роста, интерлейкины и фактор, активирующий остеокласты, продуцируемый лимфоцитами. Активные остеобласты могут разрушать эндостальную мембрану и выделять хемотаксические факторы, привлекающие в зону резорбции остеокласты. В свою очередь, остеокласты в процессе резорбции костной ткани выделяют факторы роста, обладающие стимулирующим эффектом на остеобласты.

Нарушения деятельности остеокластов, обусловленные местными или общими факторами, проявляются усилением резорбции костной ткани. Подобное состояние отмечается при усилении функции паращитовидных желез, болезни Педжета и миеломной болезни. Перечисленные патологические состояния сопровождаются многочисленными переломами и деформациями костей. Нарушение функциональной активности остеокластов при *остеопетрозе* приводит к повышению плотности кости, сокращению пространств, занимаемых костным мозгом, и к тяжелой анемии.

По строению различают грубоволокнистую (первичную, или незрелую), пластинчатую (вторичную, или зрелую) и дентиноидную костные ткани.

Грубоволокнистая костная ткань имеет неупорядоченное расположение коллагеновых волокон и клеток. В ней преобладает основное вещество и содержится относительно

мало минеральных веществ. Данная разновидность костной ткани обнаруживается у плода и встречается при ряде патологических состояний (например, при болезни Педжета или в местах переломов костей). У взрослого человека грубоволокнистая костная ткань сохраняется в швах черепа и в области прикрепления сухожилий к костям.

Пластинчатая костная ткань построена из пластинок толщиной 3–10 мкм. В каждой из них коллагеновые волокна расположены параллельно друг другу. В то же время коллагеновые волокна соседних пластинок имеют разную пространственную ориентацию. Это обстоятельство повышает прочность кости. Между пластинками в лакунах расположены остеоциты. Их отростки заходят в канальцы, пронизывающие костные пластинки.

Описание дентиноидной костной ткани будет рассмотрено в главе, посвященной строению зуба.

Гистологическое строение трубчатой кости как органа

Кость как составной компонент скелета практически целиком, за исключением мест прикрепления сухожилий, образована пластинчатой костной тканью. Снаружи и со стороны костномозговой полости она покрыта соответственно надкостницей и эндостом, а в области суставных поверхностей — гиалиновым хрящом. В диафизе костные пластинки плотно прилежат одна к другой (**компактное вещество**), а эпифизы костей состоят из переплетающихся костных трабекул (**губчатое вещество**).

Компактное вещество отличается высокой механической прочностью и мало изменяет свое строение с возрастом. В диафизе оно состоит из трех слоев: наружного слоя общих пластинок; среднего остеонного слоя (слоя концентрических костных пластинок) и внутреннего слоя общих пластинок (рис. 6.11).

Наружный слой общих (периферических) пластинок расположен непосредственно под периостом. Образующие его костные пластинки лежат параллельно поверхности кости и благодаря своему присутствию делают ее ровной. Из надкостницы в них проникают пучки коллагеновых волокон. В наружном слое общих пластинок содержатся также прободающие каналы, по которым из надкостницы в толщу костной ткани проникают сосуды.

Средний слой компактного вещества формируют *остеоны* (гаверсовы системы), которые представляют собой совокупность концентрических костных пластинок. В центре этой системы находится *канал остеона,* заполненный рыхлой волокнистой соединительной тканью с кровеносными сосудами и нервными волокнами. Каналы остеонов сообщаются между собой и с надкостницей при помощи *прободающих каналов*. Между костными пластинками в лакунах располагаются остеоциты, связанные друг с другом отростками, лежащими в костных канальцах. По этим канальцам из периваскулярного пространства к остеоцитам поступает кислород и питательные вещества. Снаружи каждый остеон ограничен *спайной линией*, образованной основным веществом почти не содержащей коллагеновых волокон. Промежутки между остеонами заполнены *вставочными (интерстициальными) костными пластинками,* которые являются остатками остеонов прежних генераций, разрушенных в процессе перестройки кости.

Внутренний слой общих (периферических) пластинок выравнивает поверхность стенок костномозговой полости и хорошо выявляется только в области диафиза длинных трубчатых костей.

Репозиторий БГМУ

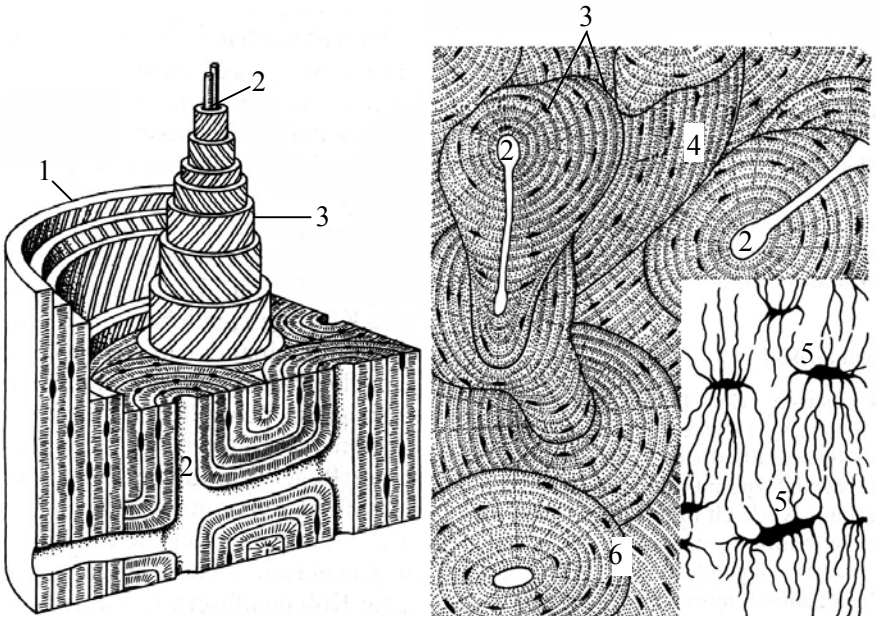

Рис. 6.11. Строение компактного костного вещества:
1 — наружный слой общих пластинок; 2 — канал остеона; 3 — концентрические костные пластинки; 4 — вставочные костные пластинки; 5 — остеоцит; 6 — спайная линия

Губчатое вещество образовано трехмерной сетью построенных из костных пластинок трабекул и арок, между которыми располагается красный костный мозг. Остеоциты локализуются в промежутках между костными пластинками. Их питание осуществляется путем диффузии с поверхности трабекул или из каналов остеонов, если таковые имеются. Снаружи трабекулы губчатого вещества окружены слоем остеобластов.

Надкостница (периост) покрывает компактное вещество снаружи. В ней различают *наружный слой*, образованный плотной волокнистой соединительной тканью, и *внутренний слой*, состоящий из рыхлой волокнистой соединительной ткани, содержащей покоящиеся остеобласты и их предшественники. Надкостница выполняет трофическую, защитную, регенераторную и опорную функции.

Эндост выстилает полость костномозгового канала. Он образован плоскими клетками, среди которых встречаются остеобласты и остеокласты, а также межклеточным веществом.

Гистогенез и регенерация костной ткани

Развитие костной ткани начинается в эмбриональном периоде жизни, а формирование кости как органа завершается после рождения, примерно, к 25-летнему возрасту. У взрослого человека в физиологических условиях кость подвергается постоянной перестройке, возможен также репаративный остеогистогенез, за счет которого восстанавливаются дефекты костной ткани, например, после переломов.

Развитие костей в эмбриогенезе осуществляется способами прямого и непрямого остеогенеза.

Прямым остеогенезом развиваются кости лицевого черепа, свода черепа, тело и акромиальный конец ключицы. На первом месяце эмбриогенеза в результате деления мезенхимных клеток формируются *остеогенные островки*. Затем клетки островков округляются и дифференцируются в остеобласты, которые активно синтезируют органический матрикс. В результате формируется *остеоид* — неминерализованная костная ткань. На завершающей стадии прямого остеогенеза происходит обызвествление остеоида. Замурованные в нем остеобласты превращаются в остеоциты, а клетки, расположенные снаружи формирующейся костной балки остаются остеобластами (рис. 6.12). Дальнейшее увеличение размеров закладки осуществляется за счет аппозиционного роста. В последующем грубоволокнистая костная ткань разрушается остеокластами и замещается пластинчатой (вторичной) костью.

Непрямым остеогенезом развиваются позвонки, грудина, ребра, грудинный конец ключицы, кости основания черепа, а также скелет конечностей. Процесс начинается на втором месяце эмбриогенеза и включает дополнительную хрящевую стадию.

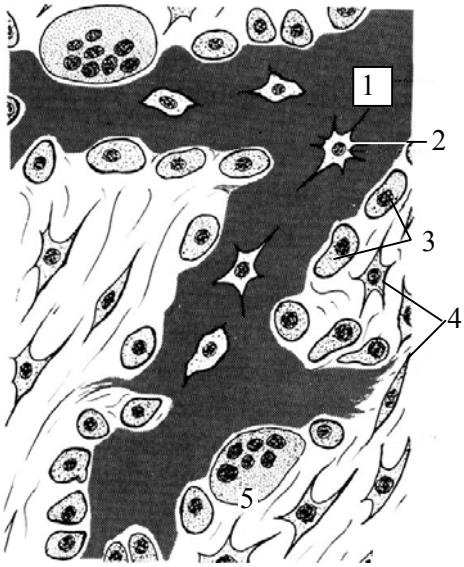

Рис. 6.12. Первичная губчатая кость:
1 — остеоид; 2 — остеоцит; 3 — остеобласты; 4 — мезенхимные клетки; 5 — остеокласт

Хрящевая модель (закладка) будущей кости формируется из конденсации мезенхимных клеток, которые дифференцируются в хондроциты. Перед началом остеогенеза форма хрящевой закладки в миниатюре повторяет конфигурацию будущей кости. Увеличение ее размеров происходит за счет аппозиционного и интерстициального роста. *Первичный центр окостенения* появляется в центральной части хрящевой модели, которая в трубчатой кости называется *диафизом*. На 6–7 неделях эмбриогенеза вокруг диафиза путем прямого остеогенеза начинается образование грубоволокнистой костной ткани (*костной манжетки*). Одновременно под костной манжеткой происходит гипертрофия хондроцитов с последующей дегенерацией, а также обызвестление матрикса, слияние лакун хрящевых клеток и образование полостей. За счет протеолитической активности остеокластов костной манжетки разрушается формирующая ее первичная костная ткань, и образуются пути, по которым кровеносные сосуды и остеогенные клетки мезенхимного происхождения проникают из надкостницы в образовавшиеся после гибели хряща полости. Дифференцировка остеогенных клеток в остеобласты ведет к формированию энхондральной костной ткани, которая в отличие от костной манжетки имеет пластинчатое строение. Одновременно с появлением энхондральной кости за счет резорбции остеокластами обызвествленного хрящевого матрикса в середине диафиза начинается образование костномозговой полости. С возрастом размеры первичного центра окостенения увеличиваются в направлении эпифизов.

Оссификация эпифизов закладок длинных трубчатых костей (образование *вторичных центров окостенения*) протекает аналогично формированию диафизарного центра окостенения. По мере того, как костная ткань заполняет весь эпифиз, хрящевая ткань сохраняется в области суставных поверхностей (*суставной хрящ*), а также в виде узкой полоски разделяет эпифиз и диафиз (*эпифизарная пластинка*).

Эпифизарная пластинка (зона роста) обеспечивает рост трубчатых костей в длину (аппозиционный рост). Зона роста состоит из нескольких зон. *Резервная зона* расположена ближе к эпифизу и представлена небольшими по размеру хондроцитами. В *зоне размножения* (столбчатой зоне) определяются многочисленные делящиеся клетки и изогенные группы хондроцитов в виде колонок. За счет именно этой зоны происходит аппозиционный рост кости. В *зоне гипертрофии* и *созревания* (зона пузырчатого хряща) лежат крупные вакуолизированные хрящевые клетки, прекратившие деление. В *зоне обызвествления* происходит гибель хондроцитов и минерализация хрящевого матрикса. На месте обызвествленного хряща формируется костная ткань.

Процесс клеточного деления хондроцитов эпифизарной пластинки регулируется соматотропином (гормоном роста), половыми гормонами, инсулином и гормонами щитовидной железы. Влияние соматотропина на пролиферацию хондроцитов опосредовано через инсулиноподобные факторы роста (соматомедины). Отклонения от нормы в выработке гормона роста сопровождается *карликовостью* или *гигантизмом*. Лица с гипогонадизмом, связанным с недостаточной продукцией половых гормонов, имеют высокий рост. Наоборот, при преждевременном половом созревании наблюдается ранее исчезновение эпифизарного хряща (замещение его костной тканью) и прекращение роста костей в длину.

На протяжении всей жизни под действием внешних механических воздействий происходит ремоделирование костной ткани, благодаря чему происходит адаптация костной системы к внешним нагрузкам и в организме поддерживается гомеостаз минеральных веществ.

Возможность репаративной регенерации костной ткани, например, при переломах костей, обусловлена присутствием в периосте, эндосте и периваскулярных пространствах каналов остеонов камбиальных элементов, которые могут дифференцироваться в остеогенные клетки.

В процессе перестройки кости выделяются фазы активации, резорбции, реверсии и остеогенеза. Фаза активации начинается с того, что остеобласты надкостницы выделяют ферменты, разрушающие эндостальную мембрану, препятствующую прикреплению остеокластов к костным пластинкам. Кроме того, остеобласты выделяют хемотаксические факторы, активизирующие предшественников остеокластов. В фазу резорбции происходит активное разрушение костной ткани остеокластами (рис. 6.13). Они деминерализируют межклеточное вещество и ферментативно разрушают его органический компонент. Фаза реверсии соответствует переходу от резорбции к новообразованию костной ткани. В лакунах остеокласты замещаются макрофагами, которые откладывают на поверхности кости цементирующее вещество. Оно способствует миграции в эту область клеток предшественников остеобластов и их дифференцировке в остеогенные клетки. Фаза формирования (остеогенеза)

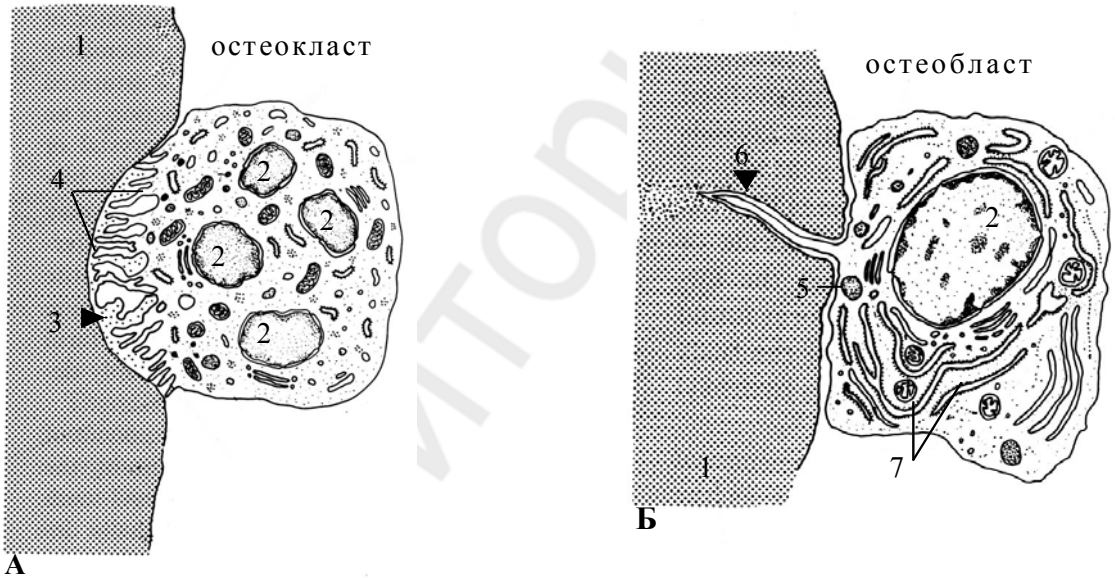

включает миграцию остеобластов в лакуну и синтез межклеточного вещества. Первоначально остеобласты продуцируют органический матрикс (остеоид), а затем происходит его минерализация.

Рис. 6.13. Процесс перестройки костной ткани:
А — фаза резорбции; Б — фаза остеогенеза; 1 — межклеточное вещество костной ткани; 2 — ядро; 3 — продукты распада межклеточного вещества; 4 — гофрированная каемка; 5 — секреторный пузырек; 6 — отросток остеобласта; 7 — гранулярная эндоплазматическая сеть

До 25 лет продуктивные процессы превалируют над процессами резорбции, после 25 лет наоборот, разрушение костной ткани происходит быстрее, чем ее образование. Например, после менопаузы женщины теряют до 1 % костной ткани в год. К старости у мужчины теряется до 15 % компактной и до 45 % губчатой кости относительно их объема в молодые годы. У женщины эти показатели еще больше, до 30 % и 50 % соответственно. Невосполнимые потери костной ткани в составе позвонков, шейки бедренной кости, костей предплечья

приводят к частым переломам этих костей у лиц пожилого возраста. Избыточная потеря костной ткани (*остеопороз*) выявляется у 30–80 % людей 70–80-летнего возраста. При длительных космически полетах потери костной ткани достигают 35 % исходного объема.

При **репаративной регенерации** костной ткани камбиальные элементы мигрируют к месту повреждения и дифференцируются в остеобласты. При оптимальном сопоставлении костных отломков, хорошей иммобилизации и достаточном кровоснабжении по обе стороны от линии перелома происходит резорбция определенной (чаще всего незначительной) части кости. Затем начинается быстрое образование пластинчатой костной ткани (*костной мозоли*). При отсутствии оптимального сопоставления и иммобилизации отломков промежуток между ними сначала заполняется свернувшейся кровью, а затем рыхлой волокнистой соединительной тканью. В условиях слабого кровоснабжения в области перелома из камбиальных элементов формируется *хрящевая мозоль*, которая состоит из хондробластов и фибробластов. В дальнейшем хрящевая мозоль разрушается хондрокластами и замещается костной мозолью, состоящей из трабекулярной кости. В результате последующей перестройки она превращается в компактную кость.

Развитие костной ткани в необычных местах, не имеющих отношения к скелету, называется *эктопическим остеогенезом*. Участки костной могут возникать в поперечно-полосатых мышцах, сухожилиях, стенках сосудов, почках, щитовидной железе и в составе других органов. Возможность эктопического остеогенеза объясняется присутствием во всех соединительных тканях клеток-пред-шественников, которые при определенных условиях дифференцируются в остеобласты. Факторами, вызывающими развитие кости в необычных местах, являются морфогенетический белок остеогенин, деминерализованный костный матрикс, а также особый индуктор, продуцируемый переходным эпителием. В эксперименте трансплантация переходного эпителия в волокнистую соединительную ткань инициирует в ней остеогенез.

Репозиторий БГМУ

7 СКЕЛЕТ И СОЕДИНЕНИЯ КОСТЕЙ

Скелет (skeleton) представляет собой совокупность костей и хрящей, которые составляют твердый остов организма и обеспечивают выполнение ряда важных функций. Входящие в его состав кости служат местом прикрепления мышц и участвуют в образовании стенок полостей, в которых размещаются внутренние органы (**опорная** и **защитная функции скелета**). Соединения костей в одних случаях придают скелету стабильность и, фактически, не допускают никаких движений, в других — обеспечивают костям высокую подвижность (**локомоторная функция**). Движения костей осуществляются в результате сокращения мышц, а направления этих движений и их объем предопределены анатомическим строением суставов. При этом кости выполняют функцию рычагов различного рода. Участие скелета в **минеральном обмене** обусловлено тем, что он является депо солей кальция, фосфора, магния и других микроэлементов. Наконец, внутри костей находится красный костный мозг, в котором происходит образование эритроцитов, гранулоцитов и тромбоцитов (**кроветворная функция**).

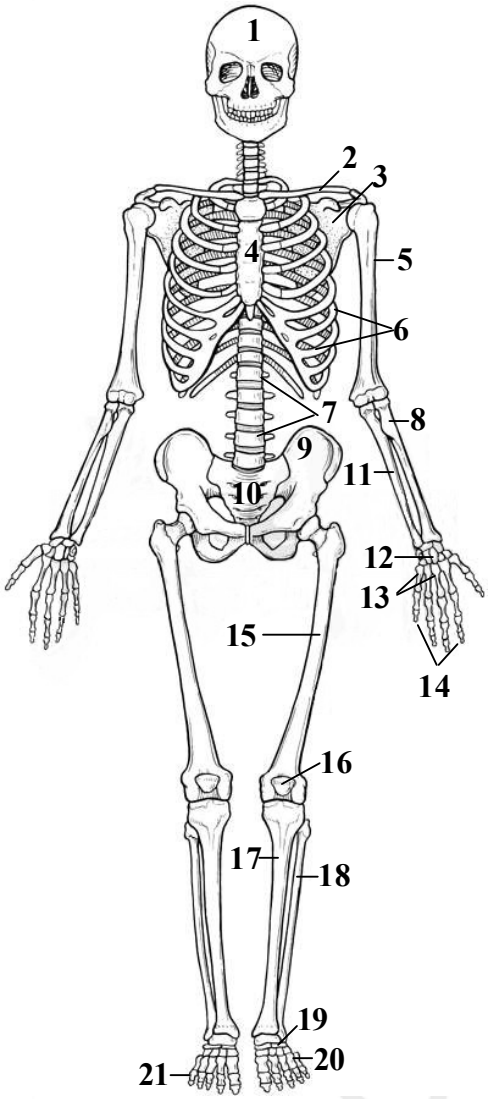

Рис. 7.1. Скелет человека (вид спереди):
1 — череп; 2 — ключица; 3 — лопатка; 4 — грудина; 5 — плечевая кость; 6 — ребра; 7 — позвонки; 8 — лучевая кость; 9 — тазовая кость; 10 — крестец; 11 — локтевая кость; 12 — запястье; 13 — пястные кости; 14 — фаланги пальцев кисти; 15 — бедренная кость; 16 — надколенник; 17 — большеберцовая кость; 18 — малоберцовая кость; 19 — предплюсна; 20 — плюсневые кости; 21 — фаланги пальцев стопы

В состав скелета входит около 206 костей, из них не менее 30 непарных, остальные парные. Общая масса костей составляет $^1/_5$–$^1/_7$ часть массы тела человека. Анатомически принято выделять осевой и добавочный скелет (рис. 7.1). **Осевой скелет** (skeleton axiale) представлен **позвоночным столбом** (columna vertebralis), костями, формирующими **грудную клетку** (cavea thoracis), а также **черепом** (cranium), который соединяется с позвоночным столбом в области первого шейного позвонка. В состав **добавочного скелета** (skeleton appendiculare) входят кости верхней и нижней конечностей.

Размеры, форма и особенности анатомического строения отдельных костей определяются статическими и динамическими нагрузками, которые на них действуют, а также соседством внутренних органов. Места сочленения с другими костями — суставные поверхности — выглядят относительно гладкими. Напротив, места прикрепления сухожилий мышц, связок или суставной капсулы имеют вид возвышений над поверхностью кости и называются *отростками*, *бугорками*, *бугристостями*, *гребнями*, *вертелами*, *остями* и т. д. *Борозды* и *ямки* на отдельных костях, а также *отверстия* в них служат местом расположения сосудов, нервов и других анатомических образований. Например, в том месте, где пучки мышечных волокон непосредственно вплетаются в надкостницу, на кости обычно образуется плоская поверхность или ямка.

Кость как орган состоит из нескольких типов соединительной ткани, главной из которых у взрослого человека является *костная ткань*. Она характеризуется

высокой степенью минерализации органического вещества и благодаря этому обеспечивает выполнение скелетом опорной, механической и защитной функций. Важным компонентом скелета является хрящ (хрящевая ткань). В частности, **эпифизарный хрящ** (cartilago epiphysialis) обеспечивает рост линейных размеров костей в молодом возрасте. Благодаря **суставному хрящу** (cartilago articularis) поверхности сочленяющихся в суставах костей имеют низкий коэффициент трения при перемещении друг относительно друга. Наконец, высокая эластичность хряща придает непрерывным соединениям костей, например, *межпозвоночным симфизам*, определенную подвижность и эластичность (**амортизационная функция**). Снаружи кости покрыты **надкостницей**, состоящей из волокнистой соединительной ткани. Надкостница выполняет трофическую, защитную, регенераторную и опорную функции.

ОСЕВОЙ СКЕЛЕТ

Позвонки (рис. 7.2, 7.3)

У человека имеется 33 **позвонка** (vertebra, ae). Из них семь шейных, двенадцать грудных, пять поясничных, пять крестцовых и четыре копчиковых. Срастаясь между собой, крестцовые позвонки образуют единую кость — **крестец** (os sacrum). Копчиковые позвонки у человека являются рудиментарными образованиями.

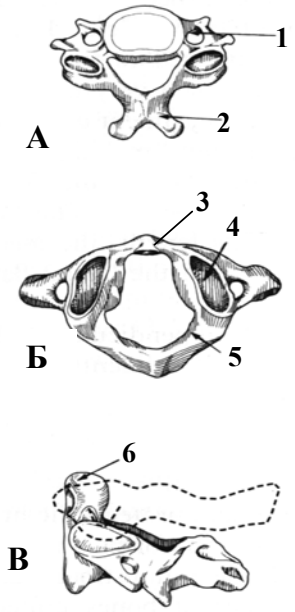

Рис. 7.2. Шейные позвонки: А — типичный шейный позвонок (вид сверху); Б — первый шейный позвонок (вид сверху); В — второй шейный позвонок (вид сбоку; пунктирной линией обозначены контуры первого шейного позвонка); 1 — поперечное отверстие; 2 — остистый отросток; 3 — передняя дуга атланта; 4 — боковые массы; 5 — задняя дуга атланта; 6 — зуб

Каждый позвонок имеет **тело** (corpus vertebrae), **дугу** (arcus vertebrae), ограничивающие **позвоночное отверстие** (foramen vertebrale), и отростки. Позвоночные отверстия всех позвонков формируют **позвоночный канал** (canalis vertebralis), в котором лежит спинной мозг.

От дуги позвонка берут начало два поперечных, остистый и четыре суставных отростка. При этом **поперечные отростки** (processus transversus) отходят в стороны, **остистый отросток** (processus spinosus) направлен назад, а **суставные отростки** (processus articulares superiores et inferiores), лежащие во фронтальной плоскости, обращены в сторону выше и ниже лежащих позвонков. Суставные отростки участвуют в формировании **дугоотростчатых суставов** (articulationes zygapophysiales). На боковой поверхности позвоночного столба между телами позвонков и обращенными друг к другу суставными отростками находятся **межпозвоночные отверстия** (foramina intervertebralia) — места выхода спинномозговых нервов. Тела позвонков соединяет **межпозвоночный диск** (discus intervertebralis), а также *передняя и задняя продольные связки*. Диск представляет собой фиброзно-хрящевое образование из кольцевидных соединительнотканных пластинок. В центре диска находится полужидкое вещество, которое называется **студенистым ядром** (nucleus pulposus), а по периферии лежит **фиброзное кольцо** (annulus fibrosus).

Шейные позвонки (vertebrae cervicales) имеют относительно небольшие размеры и раздвоенный на конце остистый отросток (рис. 7.2). Поперечный отросток шейных позвонков имеет **поперечное отверстие** (foramen transversarium), через которое проходит позвоночная артерия. Два верхних шейных позвонка характеризуются особым строением. У первого из них, **атланта** (atlas), отсутствуют тело и остистый отросток. **Боковые массы** (massae laterales) атланта соединяют между собой **передняя** и **задняя дуги** (arcus anterior et posterior

atlantis). Тело атланта срастается с телом второго шейного позвонка, который называется **осевым** (axis). В результате у осевого позвонка формируется **зуб** (dens) — костный выступ, обращенный кверху. Между передней дугой атланта и зубом формируется **срединный атлантоосевой сустав** (articulatio atlantoaxialis mediana). В этом суставе возможны вращательные движения головы в стороны. Верхние суставные поверхности, расположенные на боковых массах атланта, предназначены для сочленения с черепом. В **атлантозатылочном суставе** (atriculatio atlantooccipitalis) осуществляются наклоны головы вперед, назад и в стороны. Последний шейный позвонок называется **выступающим** (vertebra prominens), т. к. имеет самый длинный остистый отросток, который хорошо прощупывается через кожу при наклоне головы вперед.

Манифестация проатланта — аномалия развития, которая проявляется наличием отростков цилиндрической формы, расположенных снаружи от мыщелков затылочной кости. Эти отростки формируют дополнительные суставы между черепом и атлантом. У некоторых животных проатлант существует как самостоятельная кость.

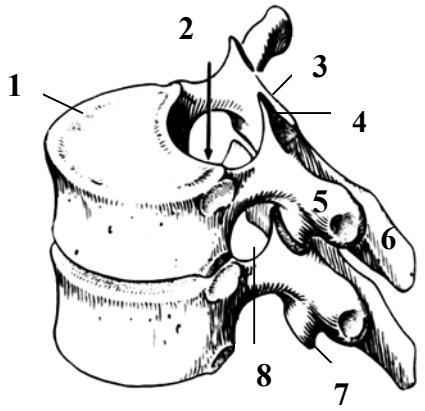

Рис. 7.3. Грудные позвонки: 1 — тело позвонка; 2 — позвоночный канал; 3 — дуга позвонка; 4 — верхний суставной отросток; 5 — поперечный отросток; 6 — остистый отросток; 7 — нижний суставной отросток; 8 — межпозвоночное отверстие

Грудные позвонки (vertebrae thoracicae) имеют на теле суставные поверхности для сочленения с ребрами. Причем на теле большинства позвонков находится только половина суставной поверхности (**реберная ямка**, fovea costalis). В результате головка ребра сочленяется одновременно с двумя позвонками. Бугорок ребра образует **реберно-поперечный сустав** (articulatio costotransversaria) с суставной поверхностью на поперечном отростке позвонка (рис. 7.3). Однако не все ребра соединяются с позвоночным столбом подобным образом. В частности, два нижних ребра не образуют суставов с поперечными отростками последних грудных позвонков. К тому же тела этих позвонков имеют по одной суставной ямке для головки ребра. Первое ребро сочленяется только с первым грудным позвонком, тело которого, таким образом, имеет центрально расположенную полную ямку для первого ребра и небольшую нижнюю полуямку для головки второго ребра.

Поясничные позвонки (vertebrae lumbales) — очень крупные кости, выдерживающие большие нагрузки. Они сохраняют основные признаки строения, характерные для позвонков других отделов позвоночника. При этом поясничные позвонки имеют следующие два наиболее характерных морфологических признака: остистый отросток расположен горизонтально, а суставные поверхности на суставных отростках ориентированы в сагиттальной плоскости.

Крестец (sacrum). Формирующие его **крестцовые позвонки** (vertebrae sacrales) срастаются между собой. В результате образуется клиновидной формы кость, которая суживается книзу и имеет на боковых поверхностях широкие суставные площадки для сочленения с тазовыми костями.

Ребра (рис. 7.4)

Каждое **ребро** (costa) представляет собой изогнутую в двух плоскостях кость. Оно имеет **головку** (caput costae), при помощи которой сочленяется с телами позвонков. Суженная часть ребра — **шейка** (collum costae) — отделяет головку от **бугорка ребра** (tuberculum costae), соединяющегося с поперечным отростком грудного позвонка. Большую часть кости составляет **тело ребра** (corpus costae) — сплющенная с боков костная пластинка. Вдоль нижнего края тела ребра проходит борозда, содержащая сосудисто-нервный пучок. Дистальный

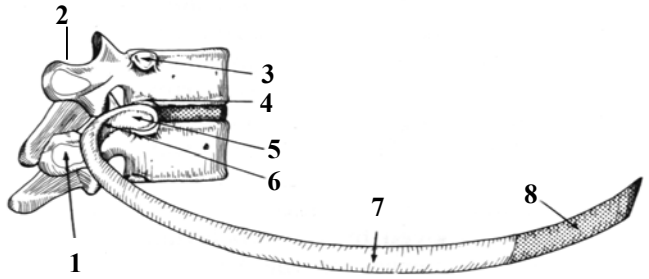

Рис. 7.4. Соединения ребра с позвонками:
1 — реберная ямка поперечного отростка; 2 — поперечный отросток; 3 — верхняя реберная ямка; 4 — нижняя реберная ямка; 5 — головка ребра; 6 — шейка ребра; 7 — тело ребра; 8 — реберный хрящ

конец ребра продолжается в **реберный хрящ** (cartilago costalis). Первые семь пар ребер при помощи своих хрящей соединяются непосредственно с грудиной (*истинные ребра*). Хрящи следующих трех пар ребер (*ложные ребра*) присоединяются к хрящу вышележащего ребра и формируют *реберную дугу*. Передние концы двух нижних ребер (*колеблющиеся ребра*) остаются свободными и не сочленяются с другими костями, формирующими грудную клетку. Для первого ребра характерно несколько атипичное строение. В отличие от остальных ребер, из-за особенностей расположения, в нем различают верхнюю и нижнюю поверхности, латеральный и медиальный края. На верхней поверхности первого ребра находятся борозды, в которых проходят подключичные артерия и вена. Между этими бороздами у внутреннего края ребра лежит **бугорок передней лестничной мышцы** (tuberculum m. scaleni anterioris).

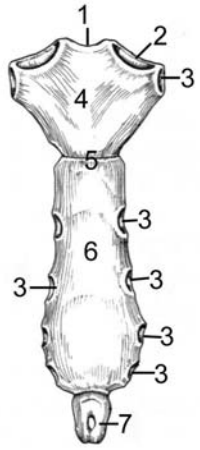

Рис. 7.5. Грудина; вид спереди:
1 — яремная вырезка; 2 — ключичная вырезка; 3 — реберная вырезка; 4 — рукоятка грудины; 5 — угол грудины; 6 — тело грудины; 7 — мечевидный отросток

Грудина *(рис. 7.5)*

Грудина (sternum) представляет собой кость, по внешнему виду напоминающую кинжал. Она входит в состав грудной клетки и лежит по срединной линии. Грудина имеет широкую **рукоятку** (manubrium sterni) и длинное тонкое **тело** (corpus sterni). Тело и рукоятка соединяются между собой при помощи синхондроза и образуют угол грудины, который можно прощупать через кожу. Угол грудины соответствует 4–5 грудному позвонку и месту прикрепления второй пары ребер к грудине. Нижняя часть грудины называется **мечевидным отростком** (processus xiphoideus). По краям грудины имеются вырезки: *яремная*, *ключичные* и *реберные*.

На протяжении всей жизни грудина и ребра содержат красный костный мозг. По этой причине, а также в связи с поверхностным расположением, грудина является идеальным местом для проведения биопсии костного мозга у пациентов всех возрастных групп. Иногда у детей при недоступности периферических вен производится внутрикостное (внутригрудинное) переливание крови.

ДОБАВОЧНЫЙ СКЕЛЕТ (рис. 7.1, 7.6 и 7.7)

Добавочный скелет, или скелет конечностей, состоит из пояса и свободной части.

В состав пояса верхней конечности входят две кости — лопатка и ключица. **Лопатка** (scapula) имеет треугольную форму. На ее задней поверхности имеется костный гребень — **лопаточная ость** (spina scapulae). Свободный расширенный конец ости называется **акромионом** (acromion). От верхнего края лопатки начинается **клювовидный отросток** (processus coracoideus), с медиальной стороны от которого располагается **вырезка лопатки** (incisura scapulae). Верхнелатеральный угол лопатки имеет *суставную впадину* для сочленения с плечевой костью (*плечевой сустав*), а акромион образует сустав с

латеральным (*акромиальным*) концом ключицы**.** Нижний угол лопатки соответствует уровню седьмого грудного позвонка.

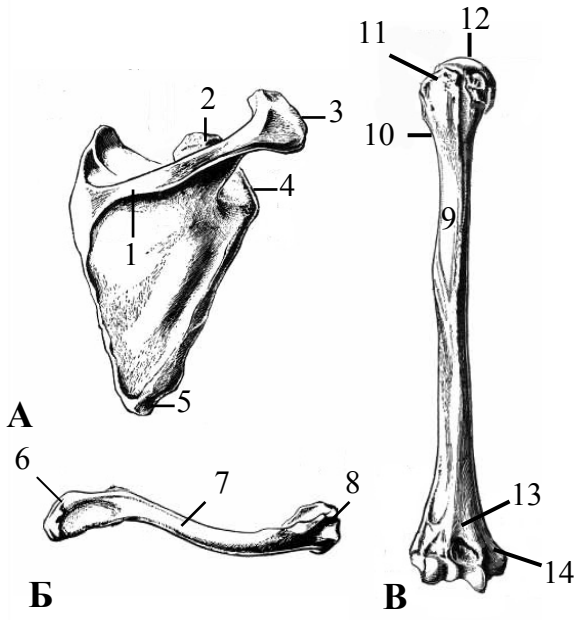

Рис. 7.6. Правые лопатка: вид сзади (А); ключица: вид сверху (Б) и плечевая кость (В): 1 — ость лопатки; 2 — клювовидный отросток; 3 — акромион; 4 — суставная впадина; 5 — нижний угол; 6 — акромиальный конец; 7 — тело ключицы; 8 — грудинный конец; 9 — тело плечевой кости; 10 — хирургическая шейка; 11 — большой бугорок; 12 — головка плечевой кости; 13 — мыщелок плечевой кости; 14 — медиальный надмыщелок

Ключица (clavicula) по всей длине лежит под кожей. Ее медиальный конец изогнут вперед, а выпуклость латеральной части кости обращена назад. Медиальный (*грудинный*) конец ключицы формирует подвижное сочленение с рукояткой грудины (*грудино-ключичный сустав*). Этот сустав является единственной точкой контакта плечевого пояса с осевым скелетом. Это обстоятельство обеспечивает высокую подвижность верхней конечности в целом. Таким образом, фиксация костей пояса верхней конечности к грудной клетке обеспечивается, главным образом, мышцами.

Скелет свободной части верхней конечности представлен **плечевой** (humerus), **лучевой** (radius) и **локтевой** (ulna) костями, а также костями кисти.

В составе **плечевой кости** различают *головку, большой и малый бугорки, анатомическую и хирургическую шейку, тело, мыщелок* и *два надмыщелка*. Головка плечевой кости направлена вверх и медиально, а медиальный надмыщелок больше по размеру, чем латеральный. На задней поверхности мыщелка располагается глубокая ямка для локтевого отростка одноименной кости. Суставные поверхности головки и мыщелка плечевой кости участвуют в формировании *плечевого* и *локтевого суставов*; бугорки и надмыщелки служат местом прикрепления мышц. *Хирургическая шейка* — наиболее частое место локализации переломов плечевой кости.

В положении супинации кости предплечья лежат параллельно: лучевая кость располагается латерально (со стороны большого пальца), локтевая кость — медиально. Меньший по размеру конец лучевой кости направлен проксимально. Расположенная на нем *головка* участвует в образовании *плечелучевого и проксимального лучелоктевого суставов*. Тело лучевой кости имеет треугольную форму, его острый (*межкостный*) край направлен медиально, а на переднемедиальной стороне, примерно на 2 см ниже проксимального конца, располагается бугристость — место прикрепления сухожилия двуглавой мышцы плеча. Дистальный конец лучевой кости несет суставные поверхности для сочленения с костями запястья и локтевой костью. Проксимальный конец локтевой кости массивнее, чем дистальный; имеет два отростка — *локтевой* и *венечный*, которые формируют *блоковидную вырезку* (одна из суставных поверхностей *плечелоктевого сустава*). Дистальный конец локтевой кости называется *головкой* и сочленяется только с лучевой костью (*дистальный лучелоктевой сустав*).

Скелет кисти подразделяется на **кости запястья** (ossa carpi), **пястные кости** (ossa metacarpi) и **кости пальцев (фаланги)** (ossa digitorum; phalanges). Кости запястья расположены в два ряда. В проксимальном ряду находятся *ладьевидная*, *полулунная*, *трехгранная* и *гороховидная кости* (самое латеральное положение занимает ладьевидная кость). Дистальный ряд составляют *кость-трапеция*, *трапециевидная*, *головчатая* и *крючковидная кости*. Пястные кости представлены пятью короткими трубчатыми костями, счет ведется от боль-

шого пальца к мизинцу. Кости второго-пятого пальцев кисти представлены тремя *фалангами* (проксимальной, средней и дистальной). Первый палец состоит из двух фаланг.

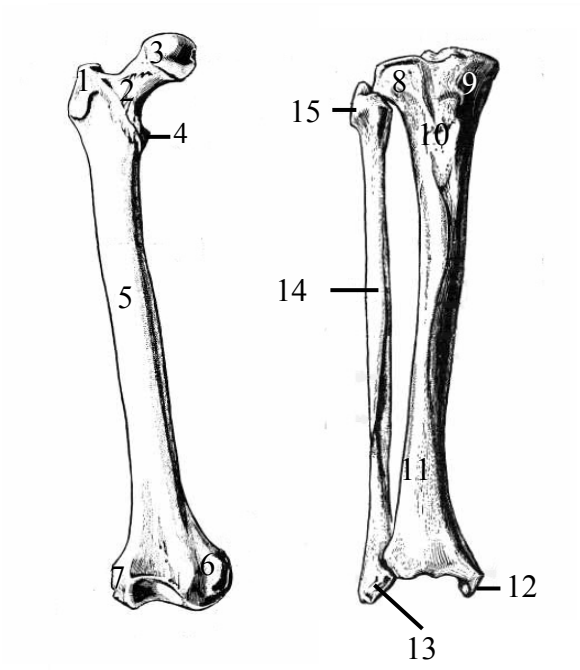

Рис. 7.7. Правая бедренная кость (справа): вид спереди и кости голени: вид спереди: 1 — большой вертел; 2 — шейка бедренной кости; 3 — головка бедренной кости; 4 — малый вертел; 5 — тело бедренной кости; 6 — медиальный мыщелок; 7 — латеральный мыщелок; 8 — латеральный мыщелок (большеберцовой кости); 9 — медиальный мыщелок; 10 — бугристость большеберцовой кости; 11 — тело большеберцовой кости; 12 — медиальная лодыжка; 13 — латеральная лодыжка; 14 — тело малоберцовой кости; 15 — головка малоберцовой кости

Пояс нижней конечности образован парной **тазовой костью** (os coxae), которая в свою очередь состоит из трех костей (*лобковой*, *подвздошной* и *седалищной*). Сзади тазовые кости соединяются с крестцом, а спереди друг с другом при помощи *лобкового симфиза*. В места слияния тел трех костей формируется *вертлужная впадина*, несущая *полулунную поверхность* (одна из суставных поверхностей тазобедренного сустава). Ветви лобковой и седалищной костей, соединяясь между собой, образуют *запирательное отверстие*. *Крыло подвздошной кости* заканчивается *подвздошным гребнем*, который хорошо пальпируется под кожей. Линия, проведенная через верхние точки гребня двух костей, проходит на спине в проекции четвертого поясничного позвонка (ориентир при выполнении спинномозговой пункции).

Скелет свободной нижней конечности состоит из **бедренной** (femur), **большеберцовой** (tibia), **малоберцовой** (fibula) костей, **надколенника** (patella), а также скелета стопы.

Бедренная кость — самая длинная кость в теле человека. Она состоит из головки, шейки, большого и малого вертелов, тела, медиального и латерального мыщелков, а также ряда бугристостей, линий и ямок, которые служат местом начала и прикрепления мышц. *Головка бедренной кости* (одна из суставных поверхностей тазобедренного сустава) направлена вверх и медиально, отделена от тела *шейкой бедра* (наиболее частое место локализации переломов у лиц пожилого возраста). *Шероховатая линия* проходит по задней поверхности тела кости.

В составе голени большеберцовая кость расположена с медиальной стороны от малоберцовой кости. Ее утолщенный проксимальный конец формируют *латеральный и медиальный мыщелки*, которые вместе с мыщелками бедренной кости и надколенником входят в состав *коленного сустава*. Вблизи мыщелков на передней поверхности тела расположена *бугристость большеберцовой кости (место прикрепления четырехглавой мышцы бедра)*. Дистальный конец кости имеет *малоберцовую вырезку, нижнюю суставную поверхность* для сочленения с таранной костью и *медиальную лодыжку* в виде костного отростка.

Малоберцовая кость лежит с латеральной стороны относительно большеберцовой кости и значительно тоньше последней. В ее составе различают *головку, шейк* и*, тело малоберцовой кости*, а также *латеральную лодыжку* (дистальный конец кости).

Кости стопы включают в свой состав **кости предплюсны** (ossa tarsi), **кости плюсны** (ossa metatarsi) и **кости пальцев (фаланги)** (ossa digitorum; phalanges). Кости предплюсны расположены в два ряда. В проксимальном ряду лежат *пяточная* и *таранная кости* (пяточная кость находится снизу). Дистальный ряд составляют: *ладьевидная*, *медиальная*, *промежуточная* и *латеральная клиновидные кости*, а также *кубовидная кость* (находится с латерального края стопы). Плюсневые кости представляют собой пять коротких трубчатых

костей. Самая короткая и толстая из них — первая плюсневая кость. Кости второго-пятого пальцев стопы содержат в своем составе по три *фаланги* (проксимальную, среднюю и дистальную). Первый палец состоит из двух фаланг.

Плечевая и бедренная кости, а также кости предплечья (лучевая и локтевая) и голени (большеберцовая и малоберцовая) относятся к **длинным трубчатым костям**. Они имеют удлиненное, цилиндрической или трехгранной формы тело — *диафиз* и утолщенные концы — *эпифизы* (покрыты *суставным хрящом*). В диафизе в процессе внутриутробного развития появляется первичный центр окостенения. Вторичные центры окостенения формируются в эпифизах. В период роста организма между диафизом и эпифизом расположен *эпифизарный хрящ*, за счет которого происходит увеличение длины костей. Пястные и плюсневые кости, а также фаланги пальцев относятся к коротким трубчатым костям. Эти кости являются моноэпифизарными, т. к. в них формируется только один вторичный центр окостенения. Кости запястья и предплюсны относятся к **губчатым костям**. Они имеют форму неправильного куба или многоугольника. Лопатку и тазовую кость классифицируют как **плоские кости**.

Несмотря на большое сходство общего плана строения, скелет верхней и нижней конечностей имеет определенные отличия. Они состоят в следующем:

– Пояс нижней конечности, соединенный с осевым скелетом (крестцом), представляет собой замкнутое кольцо. Пояс верхней конечности разомкнут и фиксируется к осевому скелету только в одном месте (грудино-ключичном суставе).

– Все кости нижней конечности более массивны, чем верхней.

– Малоберцовая кость значительно меньше по размерам, чем большеберцовая кость. Кости предплечья (лучевая и локтевая) имеют примерно одинаковые размеры.

– На нижней конечности в области коленного сустава имеется сесамовидная кость — надколенник. В области локтевого сустава подобная кость отсутствует.

– Половину длины кисти составляют фаланги пальцев. На стопе самыми длинными являются плюсневые кости.

– На кисти первый палец может противопоставляться всем остальным. На стопе подобное движение невозможно.

– Кости кисти располагаются в одной плоскости, на стопе они формируют своды, которые выполняют функцию амортизатора и обеспечивают равновесие при вертикальном положении тела человека.

Ключица является одной из самых травмируемых в организме человека костей. Место перелома чаще всего локализуется на границе ее средней и латеральной трети. При этом в большинстве случаев медиальный фрагмент кости смещается вверх, а латеральный — вниз. Смещение костных отломков назад встречается редко и может приводить к повреждению сосудисто-нервного пучка.

ЧЕРЕП

Череп (cranium) представляет собой скелет головы. Входящие в его состав кости служат опорой и защитой для расположенных в области головы анатомических образований (головного мозга, органов чувств, начальных отделов пищеварительной и дыхательной систем).

Череп подразделяется на два отдела. Отдел, в котором находится головной мозг, называется *мозговым черепом*, а кости, формирующие основу начальных отделов дыхательной и пищеварительной трубок, объединяются термином *лицевой череп*. Мозговой череп располагается над лицевым, и у человека больше последнего по размерам. Значительную часть лицевого черепа занимает жевательный аппарат, представленный верхней и нижней челюстью.

репозиторий БГМУ

КОСТИ МОЗГОВОГО ЧЕРЕПА

В состав мозгового черепа входят две парные кости (теменная и височная) и четыре непарные кости (лобная, затылочная, клиновидная и решетчатая).

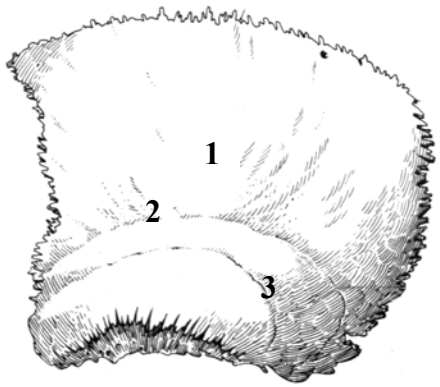

Рис. 7.8. Наружная поверхность левой теменной кости:
1 — теменной бугор; 2 — верхняя височная линия; 3 — нижняя височная линия

Теменная кость (os parietale). Имеет форму четырехугольной пластинки (рис. 7.8). Расположена между затылочной, лобной, клиновидной и височной костями. Внутренняя поверхность теменной кости вогнутая и обращена в сторону мозга. На ней видны борозды верхнего сагиттального и сигмовидного синусов, а также **средней менингеальной артерии** (sulcus arteriae meningeae mediae), которая начинается в области передненижнего угла кости и направляется вверх и назад. Наружная поверхность теменной кости выпуклая, в ее центре находится **теменной бугор** (tuber parietale). На наружной поверхности имеются также два дугообразных костных гребня — **верхняя и нижняя височные линии** (linea temporalis superior et linea temporalis inferior), которые служат местом начала височной фасции и мышцы соответственно.

При травмах головы, сопровождающихся переломом костей свода черепа, может происходить повреждение средней менингеальной артерии, расположенной в одноименной борозде. В результате формируется *эпидуральная гематома*, которая сопровождается так называемым «синдромом разрыва средней менингеальной артерии» и представляет угрозу жизни пациента в связи с тем, что скопившаяся кровь оказывает давление на расположенный в полости черепа головной мозг.

Височная кость (os temporale) (рис. 7.9). Расположена между затылочной, клиновидной и теменной костями. Состоит из трех частей: **каменистой** (pars petrosa), **барабанной** (pars tympanica) и **чешуйчатой** (pars squamosa), которые со всех сторон окружают **наружный слуховой проход** (meatus acusticus externus). Сзади от наружного слухового прохода расположен **сосцевидный отросток** (processus mastoideus). В его толще находятся заполненные воздухом **сосцевидные ячейки** (cellulae mastoideae). На внутренней поверхности сосцевидного отростка видна глубокая и широкая **борозда сигмовидного синуса** (sulcus sinus sigmoidei).

Каменистая часть височной кости имеет форму пирамиды, вершина которой обращена вперед и медиально, а основание — латерально и назад. Вдоль верхнего края пирамиды проходит **борозда верхнего каменистого синуса** (sulcus sinus petrosi superioris). На передней поверхности пирамиды находится **дугообразное возвышение** (eminentia arcuata), которое соответствует переднему полукружному каналу костного лабиринта внутреннего уха. Спереди от него одна над другой расположены **расщелины каналов большого и малого каменистого нервов** (hiatus canalis n.petrosi majoris et hiatus canalis n.petrosi minoris). От этих расщелин берут начало одноименные борозды, в которых проходят соответственно большой и малый каменистые нервы. У вершины пирамиды находится **тройничное вдавление** (impressio nervi trigemini). На задней поверхности пирамиды лежит внутреннее слуховое отверстие, ведущее во **внутренний слуховой проход** (meatus acusticus internus). На нижней поверхности каменистой части находится **яремная ямка** (fossa jugularis), рядом с которой на заднем крае пирамиды имеется **яремная вырезка** (incisura jugularis). Латерально от яремной ямки расположен **шиловидный отросток** (processus styloideus), а спереди от нее лежит наружное отверстие **сонного канала** (canalis caroticus). На костном гребне между наружным отверстием

сонного канала и яремной ямкой находится небольшое углубление — **каменистая ямочка** (fossula petrosa). Между сосцевидным и шиловидным отростками расположено **шилососцевидное отверстие** (foramen stylomastoideum). Внутри каменистой части находится **барабанная полость** (cavitas tympani) — заполненное воздухом пространство, в котором лежат слуховые косточки (*молоточек, наковальня и стремя*). На передней стенке барабанной полости начинается **мышечно-трубный канал** (canalis musculotubarius). Продолжением барабанной полости является **сосцевидная пещера** (antrum mastoideum), которая сообщается с ячейками

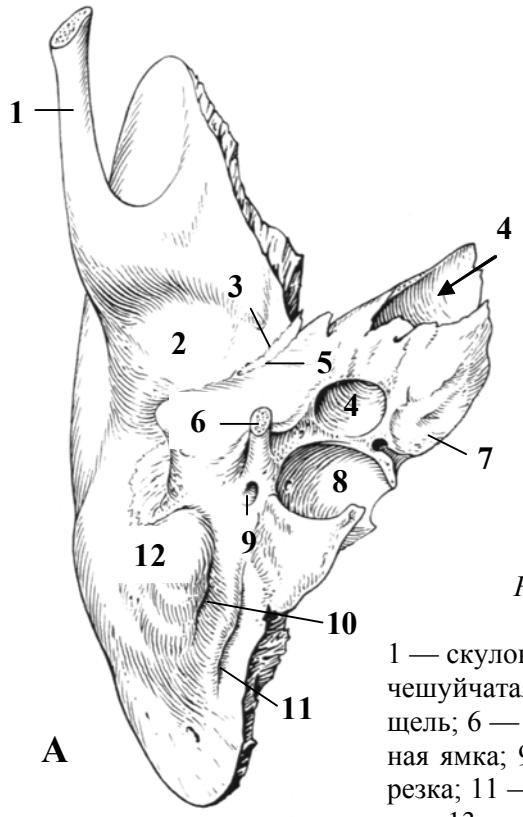

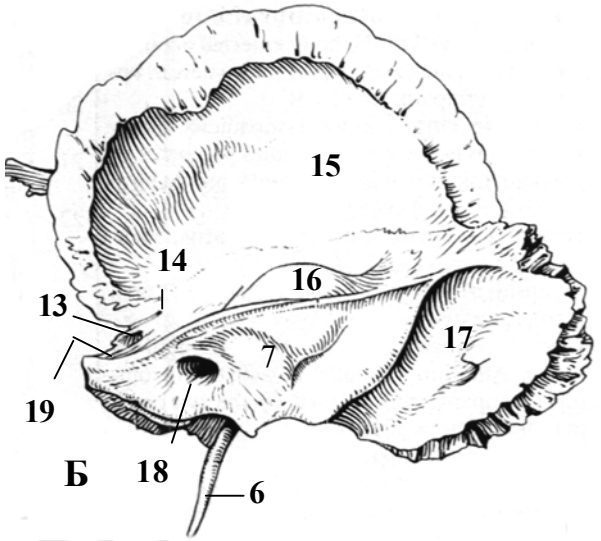

Рис. 7.9. Правая височная кость (А — вид снизу; Б — вид со стороны внутренней поверхности): 1 — скуловой отросток; 2 — нижнечелюстная ямка; 3 — каменисто-чешуйчатая щель; 4 — сонный канал; 5 — каменисто-барабанная щель; 6 — шиловидный отросток; 7 — каменистая часть; 8 — яремная ямка; 9 — шилососцевидное отверстие; 10 — сосцевидная вырезка; 11 — борозда затылочной артерии; 12 — сосцевидный отросток; 13 — мышечно-трубный канал; 14 — расщелина малого каменистого нерва; 15 — чешуйчатая часть; 16 — дугообразное возвышение; 17 — борозда сигмовидного синуса; 18 — внутренний слуховой проход; 19 — тройничное вдавление

сосцевидного отростка.

Барабанная часть височной кости формирует передненижнюю стенку наружного слухового прохода. Она отделена от каменистой части при помощи **каменисто-барабанной щели** (fissura petrotympanica). Спереди от этой щели между костной пластинкой каменистой части и чешуйчатой частью находится **каменисто-чешуйчатая щель** (fissura petrosquamosa).

На наружной поверхности *чешуйчатой части* височной кости находится **скуловой отросток** (processus zygomaticus), который продолжается вперед и участвует в формировании скуловой дуги. Спереди от наружного слухового прохода и снизу от места начала скулового отростка лежит **нижнечелюстная ямка** (fossa mandibularis) — углубление, предназначенное для сочленения с головкой нижней челюсти. Спереди от нижнечелюстной ямки находится небольшое возвышение — **суставной бугорок** (tuberculum articulare).

Каналы височной кости

Сонный канал (canalis caroticus), содержащий одноименную артерию, начинается на нижней поверхности пирамиды *наружным сонным отверстием*. Далее канал поднимается

вверх, изгибается под прямым углом, а затем направляется вперед и медиально. В полость черепа канал открывается *внутренним сонным отверстием*.

Мышечно-трубный канал (canalis musculotubarius) начинается отверстием, расположенным латеральнее наружного отверстия сонного канала в углу между пирамидой и чешуей височной кости. Горизонтальной перегородкой канал делится на две половины: *полуканал мышцы, напрягающей барабанную перепонку* (верхняя половина мышечно-трубного канала) и *полуканал слуховой трубы.* Оба полуканала открываются на передней стенке барабанной полости.

Лицевой канал (canalis facialis), содержащий одноименный нерв, начинается на дне внутреннего слухового прохода и идет горизонтально сзади наперед. На уровне расщелины канала большого каменистого нерва он образует изгиб под прямым углом (*коленце лицевого канала*) и далее направляется назад параллельно оси пирамиды. В последующем лицевой канал поворачивает вертикально вниз и заканчивается на нижней поверхности пирамиды шилосоцевидным отверстием.

Каналец барабанной струны (canaliculus chordae tympani) начинается от лицевого канала выше шилосоцевидного отверстия, направляется вперед и открывается в барабанную полость. В канальце проходит *барабанная струна*, которая выходит из барабанной полости через каменисто-барабанную щель.

Барабанный каналец (canaliculus tympanicus) начинается в каменистой ямочке, поднимается вверх и прободает нижнюю стенку барабанной полости. В канальце проходит *барабанный нерв*, который выходит за пределы барабанной полости через расщелину малого каменистого нерва на передней поверхности пирамиды.

Сосцевидный каналец (canaliculus mastoideus) берет начало в яремной ямке, перекрещивает нижнюю часть лицевого канала и открывается в *барабанно-сосцевидную щель* позади наружного слухового прохода. В канальце проходит ушная ветвь блуждающего нерва.

Затылочная кость (os occipitale) расположена между клиновидной, височными и теменными костями (рис. 7.10) Ее самая массивная часть — **затылочная чешуя** (squama occipitalis) — расположена сзади от **большого (затылочного) отверстия** (foramen magnum). Сбоку это отверстие ограничивают две **латеральные части** (partes laterales), а спереди — **базилярная часть** (pars basilaris). На нижней поверхности кости с каждой стороны от большого отверстия расположен **затылочный мыщелок** (condylus occipitalis), предназначенный для сочленения с первым шейным позвонком (атлантом). Позади от затылочного мыщелка расположена **мыщелковая ямка** (fossa condylaris), а через его основание проходит **подъязычный канал** (canalis hypoglossalis). Латерально от затылочного мыщелка находится **яремная вырезка** (incisura jugularis), которая на целом черепе участвует в образовании яремного отверстия. На наружной выпуклой поверхности затылочной чешуи проходят **верхняя** и **нижняя выйные линии** (linea nuchalis superior et linea nuchalis inferior), которые служат местом прикрепления мышц спины и шеи. В центре затылочной чешуи, посередине верхней выйной линии находится **наружный затылочный выступ** (protuberantia occipitalis externa), доступный пальпации через

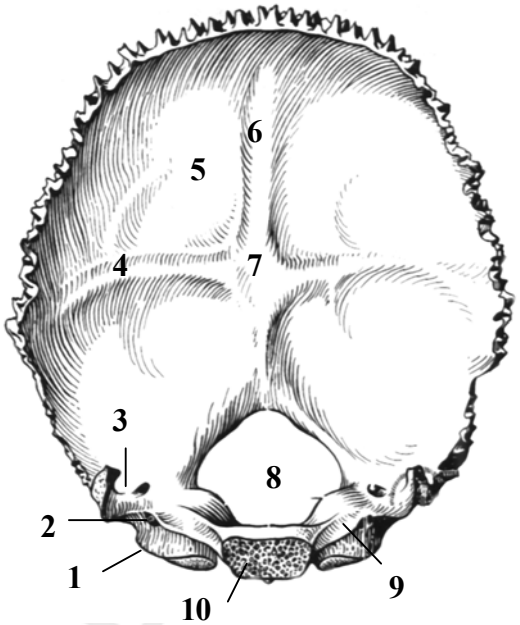

Рис. 7.10. Внутренняя поверхность затылочной кости:
1 — затылочный мыщелок; 2 — подъязычный канал. 3 — яремная вырезка; 4 — борозда поперечного синуса; 5 — затылочная чешуя; 6 — борозда верхнего сагиттального синуса; 7 — внутренний затылочный выступ; 8 — большое отверстие; 9 — латеральная часть; 10 — базилярная часть

кожные покровы. От наружного затылочного выступа вниз по средней линии до заднего края большого отверстия спускается **наружный затылочный гребень** (crista occipitalis externa). На внутренней поверхности затылочной кости имеется **крестообразное возвышение** (eminentia cruciformis) с **внутренним затылочным выступом** (protuberantia occipitalis interna) в центре. В области этого выступа сходятся борозды **поперечного** и **верхнего сагиттального синусов** (sulcus sinus transversi et sulcus sinus sagittalis superioris).

Клиновидная кость (os sphenoidale) расположена между лобной, затылочной и височной костями (рис. 7.11). Она соединяет кости мозгового и лицевого черепа. В состав клиновидной кости входят **тело** (corpus) и три парных отростка: **большое крыло** (ala major), **малое крыло** (ala minor) и **крыловидный отросток** (processus pterygoideus). Тело — центральная часть кости — расположено между двумя большими крыльями. Малые крылья находятся спереди и сверху от тела, а книзу от него направляются крыловидные отростки. Внутри тела клиновидной кости находится парная **клиновидная пазуха** (sinus sphenoidalis). Она представляет собой воздухоносную полость, которая сообщается с носовой полостью через **апертуру клиновидной пазухи** (apertura sinus sphenoidalis) на передней поверхности тела. Над клиновидной пазухой на верхней поверхности тела находится небольшое углубление — **турецкое седло** (sella turcica), ограниченное сзади *спинкой седла*. В центре турецкого седла располагается гипофиз.

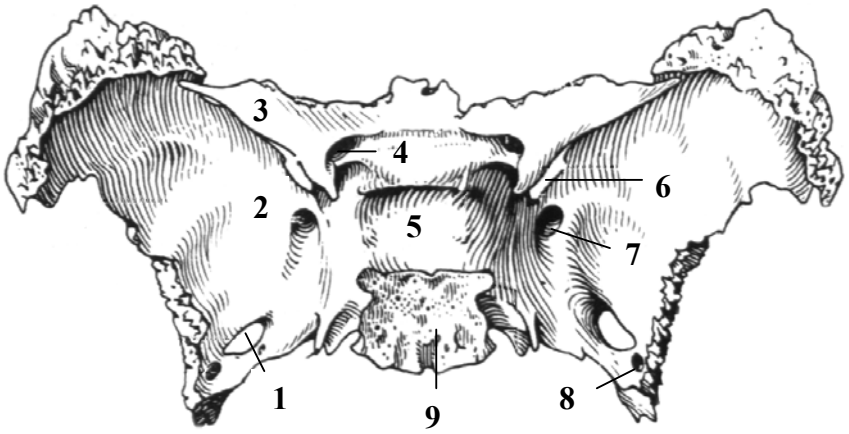

Рис. 7.11. Клиновидная кость (вид сверху):

1 — овальное отверстие; 2 — большое крыло; 3 — малое крыло; 4 — зрительный канал; 5 — турецкое седло; 6 — верхняя глазничная щель; 7 — круглое отверстие; 8 — остистое отверстие; 9 — тело (клиновидной кости)

Клиновидная кость расположена в составе черепа таким образом, что ее большие крылья участвуют в формировании средней черепной ямки (**мозговая поверхность**, facies cerebralis), боковой стенки глазницы (**глазничная поверхность**, facies orbitalis), височной ямки (**височная поверхность**, facies temporalis) и подвисочной ямки (**верхнечелюстная поверхность,** facies maxillaris). В большом крыле имеются три отверстия. **Круглое отверстие** (foramen rotundum) находится рядом с телом и ведет из полости черепа в крыловидно-небную ямку (со стороны наружного основания черепа это отверстие не видно). **Овальное отверстие** (foramen ovale) расположено сзади от круглого отверстия и ведет из полости черепа на его наружное основание. Латерально и сзади от овального отверстия находится **остистое отверстие** (foramen spinosum).

Малые крылья клиновидной кости отделены от больших при помощи **верхней глазничной щели** (fissura orbitalis superior). Через основание малого крыла проходит **зрительный канал** (canalis opticus).

Крыловидные отростки начинаются вблизи места соединения больших крыльев и тела клиновидной кости. Они состоят из **латеральной** и **медиальной пластинок** (lamina lateralis et lamina medialis), между которыми находится **крыловидная ямка** (fossa pterygoidea). На конце медиальной пластинки находится **крыловидный крючок** (hamulus pterygoideus). Через основание крыловидного отростка в направлении от наружного основания черепа к крыловидно-небной ямке проходит **крыловидный канал** (canalis ptherygoideus).

Прогрессирующие внутричерепные опухоли, как правило, изменяют конфигурацию турецкого седла на рентгеновских снимках черепа. При этом может наблюдаться деминерализация костной ткани, истончение спинки, ее эрозия или переломы. Описанные изменения служат косвенным признаком наличия опухоли (например, гипофиза).

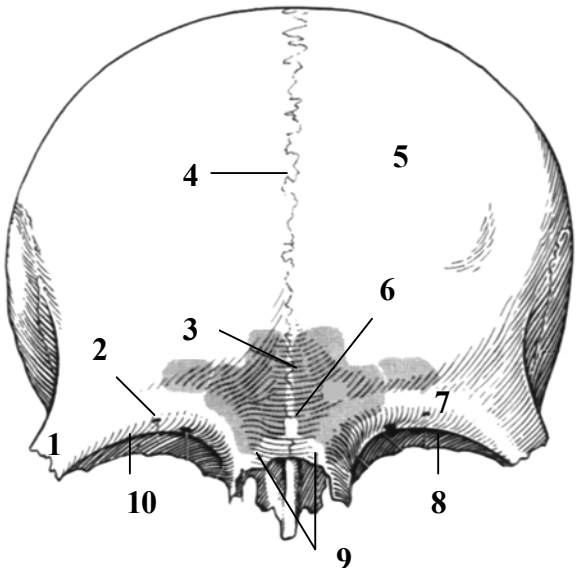

Рис. 7.12. Лобная кость; вид спереди:
1 — скуловой отросток; 2 — надглазничное отверстие (вырезка); 3 — лобная пазуха; 4 — лобный (метопический) шов; 5 — лобный бугор; 6 — глабелла; 7 — надбровная дуга; 8 — глазничная часть; 9 — носовая часть; 10 — надглазничный край

Лобная кость (os frontale) (рис. 7.12). Расположена между клиновидной, теменной, решетчатой, носовой, скуловой костями и верхней челюстью. Состоит из **лобной чешуи** (squama frontalis), двух **глазничных частей** (pars orbitalis) и **носовой части** (pars nasalis).

Лобная чешуя представляет собой вертикально ориентированную, выпуклую вперед костную пластинку, участвующую в формировании свода черепа. От глазничных частей чешую отделяет **надглазничный край** (margo supraorbitalis). На границе между медиальной и средней третью надглазничного края находится **надглазничная вырезка/отверстие** (incisura/foramen supraorbitale). На наружной поверхности лобной чешуи имеется также хорошо выраженное парное возвышение — **лобный бугор** (tuber frontale), а вблизи надглазничного края находится горизонтально ориентированный костный валик — **надбровная дуга** (arcus superciliaris). Площадка, которая разделяет две надбровные дуги, называется **глабеллой** (glabella). Внутри лобной чешуи, вблизи верхней стенки глазницы, находится **лобная пазуха** (sinus frontalis). Она представляет собой воздухоносную полость, которая разделена перегородкой на две половины и с помощью **апертуры лобной пазухи** (apertura sinus frontalis) сообщается с полостью носа. Латерально от лобной чешуи отходит **скуловой отросток** (processus zygomaticus).

Глазничная часть лобной кости формирует верхнюю часть глазницы и дно передней черепной ямки. Две глазничные части разделены между собой **решетчатой вырезкой** (incisura ethmoidalis), которая заполнена решетчатой костью.

Носовая часть находится между двумя глазничными частями. Она ограничивает спереди и с боков решетчатую вырезку.

Решетчатая кость (os ethmoidale). Соединяется с клиновидной, лобной, небной и слезной костями, а также сошником и верхней челюстью. Кость состоит из двух пластинок — **решетчатой** (lamina cribrosa) и **перпендикулярной** (lamina perpendicularis), а также **решетчатого лабиринта** (labyrinthus ethmoidalis) — парной структуры, содержащей воздухоносные ячейки. Решетчатая пластинка ориентирована горизонтально и отделяет носовую полость от передней черепной ямки. В этой пластинке имеются многочисленные отверстия, а по средней линии возвышается **петушиный гребень** (crista galli). Перпендикулярная пластинка направлена вниз и образует верхнюю часть носовой перегородки. Решетчатый

лабиринт находится между глазницей и полостью носа. С латеральной стороны он покрыт тонкой **глазничной пластинкой** (lamina orbitalis), которая участвует в формировании медиальной стенки глазницы. Содержащиеся в лабиринте воздухоносные полости называются **передними**, **средними** и **задними ячейками** решетчатой кости (cellulae ethmoideles anteriores, mediae et posteriores). На медиальной поверхности лабиринта берут начало две тонких костных пластинки — **верхняя** и **средняя носовые раковины** (concha nasalis superior et concha nasalis media).

КОСТИ ЛИЦЕВОГО ЧЕРЕПА

В состав лицевого черепа входят шесть парных костей (слезная, носовая, скуловая, небная, нижняя носовая раковина, а также верхняя челюсть) и три непарные кости (сошник, подъязычная кость и нижняя челюсть).

Слезная кость (os lacrimale). Тонкая хрупкая пластинка четырехугольной формы, которая формирует переднюю часть медиальной стенки глазницы.

Носовая кость (os nasale). Расположена между носовой частью лобной кости и лобным отростком верхней челюсти. Соединяясь с одноименной костью противоположной стороны, она образует костную спинку носа.

Скуловая кость (os zygomaticum). Соединяется с лобной и височной костями, а также с верхней челюстью. Образует большую часть латеральной стенки глазницы и участвует в формировании скуловой дуги. На ее глазничной поверхности находится **скулоглазничное отверстие** (foramen zygomaticoorbitale). Оно ведет в канал, который расположен в толще кости и открывается наружу двумя отверстиями. На латеральной поверхности кости находится **скулолицевое отверстие** (foramen zygomaticofaciale), а на ее височной поверхности — **скуловисочное отверстие** (foramen zygomaticotemporale).

Небная кость (os palatinum). Расположена между верхней челюстью спереди и крыловидными отростками клиновидной кости сзади. Состоит из двух пластинок, соединенных между собой под прямым углом. **Перпендикулярная пластинка** (lamina perpendicularis) входит в состав латеральной стенки носовой полости, а **горизонтальная пластинка** (lamina horisontalis) образует заднюю часть твердого неба. На верхнем крае перпендикулярной пластинки имеется два отростка: **глазничный** и **клиновидный** (processus orbitalis et processus sphenoidalis). Эти два отростка ограничивают **клиновидно-небную вырезку** (incisura sphenopalatina).

Нижняя носовая раковина (concha nasalis inferior). Самостоятельная кость на латеральной стенке носовой полости.

Верхняя челюсть (maxilla) (рис. 7.13) — парная кость. Она формирует большую часть средней трети лицевого черепа. Верхняя челюсть также принимает участие в образовании боковой стенки носовой полости, нижней стенки глазницы и верхней стенки ротовой полости. Книзу от грушевидного отверстия носа по средней линии правая и левая кости срастаются между собой при помощи **межверхнечелюстного шва** (sutura intermaxillaris). Верхняя челюсть состоит из **тела** (corpus maxillae) и отростков. Тело верхней челюсти представляет собой центральную часть кости и содержит **верхнечелюстную пазуху** (sinus maxillaris). Пазуха сообщается с полостью носа через **верхнечелюстную расщелину** (hiatus maxillaris), расположенную на носовой поверхности тела. На передней поверхности тела верхней челюсти находится **подглазничное отверстие** (foramen infraorbitale). Оно проецируется на 0,5–0,75 см ниже точки пересечения подглазничного края с вертикальной линией, проведенной через середину второго верхнего премоляра. Отверстие ведет в одноименный канал, который другим концом открывается на глазничной поверхности тела верхней челюсти. Глазничная поверхность отделена от передней **подглазничным краем** (margo infraorbitalis). **Подвисочная поверхность** (facies infratemporalis) обращена назад и имеет возвышение — **бугор верхней челюсти** (tuber maxillae). На подвисочной поверхности тела верхней челюсти располо-

Репозиторий БГМУ

жены три–четыре **альвеолярных отверстия** (foramina alveolaria), ведущие в одноименные каналы в толще кости.

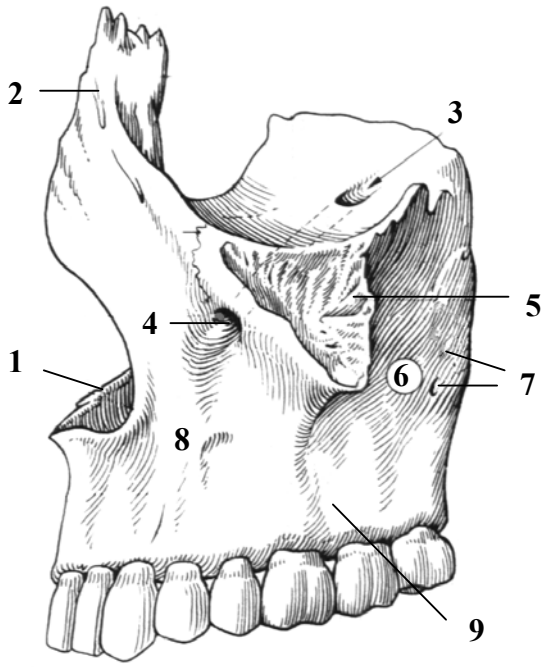

Рис. 7.13. Левая верхняя челюсть; вид с латеральной стороны:
1 — небный отросток; 2 — лобный отросток; 3 — подглазничная борозда; 4 — подглазничное отверстие; 5 — скуловой отросток; 6 — подвисочная поверхность (бугор верхней челюсти); 7 — альвеолярные отверстия; 8 — тело верхней челюсти; 9 — альвеолярный отросток

Лобный отросток (processus frontalis) идет вверх и доходит до носовой части лобной кости. **Скуловой отросток** (processus zygomaticus) направлен латерально и сочленяется со скуловой костью. **Небный отросток** (processus palatinus) расположен горизонтально и формирует большую часть твердого неба.

Альвеолярный отросток (processus alveolaris) берет начало у нижнего края тела верхней челюсти. Дугообразный свободный край альвеолярного отростка называется **альвеолярной дугой** (arcus alveolaris). В нем находятся **зубные альвеолы** (alveoli dentales) — ячейки для корней верхних зубов. Альвеолы разделены между собой костными пластинками, которые называются **межальвеолярными перегородками** (septa interalveolaria). Внутри альвеол, предназначенных для многокорневых зубов, находятся **межкорневые перегородки** (septa interradicularia). На наружной поверхности альвеолярного отростка зубным альвеолам соответствуют **альвеолярные возвышения** (juga alveolaria).

Сошник (vomer). Костная пластинка трапециевидной формы, расположенная между клиновидной, небной костями, верхней челюстью и перпендикулярной пластинкой решетчатой кости. Участвует в формировании нижней части носовой перегородки.

Подъязычная кость (os hyoideum). Расположена в области шеи. Состоит из **тела** (corpus) и двух отростков: **малых** и **больших рогов** (cornua majora et cornua minora).

Нижняя челюсть (mandibula) (рис. 7.14). Это самая крупная и прочная кость лицевого черепа. Она состоит из **тела нижней челюсти** (corpus mandibulae) и **двух ветвей** (rami mandibulae), которые сходятся с телом под углом.

Нижняя челюсть развивается из двух половин, а линия их слияния иногда может быть различима на наружной поверхности тела в виде слабо выраженного костного гребня, **подбородочного симфиза** (symphysis mentalis). Нижняя часть тела челюсти называется **основанием** (basis mandibulae), верхняя — **альвеолярной частью** (pars alveolaris). Последняя
содержит зубные альвеолы для корней 16 нижних зубов. Между собой альвеолы разделены межальвеолярными перегородками. На наружной поверхности тела в промежутке между альвеолярными возвышениями, соответствующими корням первого и второго премоляров, на середине расстояния между основанием нижней челюсти и ее альвеолярной частью находится **подбородочное отверстие** (foramen mentale). По средней линии тела челюсти имеется **подбородочный выступ** (protuberantia mentalis), который книзу расширяется и заканчивается парным **подбородочным бугорком** (tuberculum mentale).

На внутренней поверхности тела нижней челюсти находится ряд парных костных возвышений и ямок, которые служат местом прикрепления мышц или соответствуют месту расположения слюнных желез. На уровне подбородочного симфиза находится **подбородоч-**

ная ость (spina mentalis), а сбоку от нее — **двубрюшная ямка** (fossa digastrica). У верхнего края подбородочной ости, ближе к зубным альвеолам, располагается **подъязычная ямка** (fovea sublingualis). Ниже этой ямки начинается и уходит косо вверх **челюстно-подъязычная линия** (linea mylohyoidea), которая заканчивается в одном сантиметре от третьего моляра. Будучи значительно выраженной сзади, спереди челюстно-подъязычная линия менее заметна. Под этой линией на уровне моляров находится **поднижнечелюстная ямка** (fovea submandibularis).

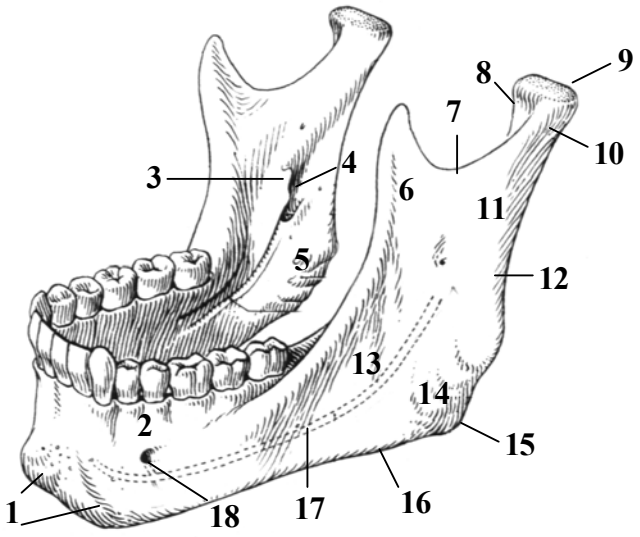

Рис. 7.14. Нижняя челюсть:
1 — подбородочный выступ; 2 — альвеолярная часть; 3 — язычок нижней челюсти; 4 — отверстие нижней челюсти; 5 — крыловидная бугристость; 6 — венечный отросток; 7 — вырезка нижней челюсти; 8 — крыловидная ямка; 9 — головка нижней челюсти; 10 — шейка нижней челюсти; 11 — мыщелковый отросток; 12 — ветвь нижней челюсти; 13 — тело нижней челюсти; 14 — жевательная бугристость; 15 — угол нижней челюсти; 16 — основание нижней челюсти; 17 — канал нижней челюсти; 18 — подбородочное отверстие

На наружной поверхности ветви нижней челюсти вблизи угла различается **жевательная бугристость** (tuberositas masseterica), которая служит местом прикрепления одноименной мышцы. На внутренней поверхности угла жевательной бугристости соответствует **крыловидная бугристость** (tuberositas pterygoidea) — место прикрепления медиальной крыловидной мышцы. На внутренней поверхности ветви, несколько выше ее центра, имеется **отверстие нижней челюсти** (foramen mandibulae), ведущее в **канал нижней челюсти** (canalis mandibulae). В толще кости на уровне верхушек корней зубов этот канал направляется вперед и вниз, заканчиваясь подбородочным отверстием. Спереди от отверстия нижней челюсти находится тонкий, треугольной формы костный **язычок** (lingula). Кверху от каждой ветви отходят два отростка. Спереди находится **венечный отросток** (processus coronoideus) — место прикрепления височной мышцы, сзади расположен **мыщелковый отросток** (processus condylaris). Отростки разделяет **вырезка нижней челюсти** (incisura mandibulae). Венечный отросток представляет собой тонкий, треугольной формы вырост, направленный вверх и несколько вперед. Его передний край является продолжением переднего края ветви нижней челюсти. Верхний конец мыщелкового отростка расширяется и образует **головку нижней челюсти** (caput mandibulae), поперечный размер которой больше переднезаднего. Головка нижней челюсти сочленяется с суставной поверхностью нижнечелюстной ямки височной кости. Непосредственно под головкой нижней челюсти находится суженная часть мыщелкового отростка — **шейка нижней челюсти** (collum mandibulae). На передней поверхности шейки локализуется небольшое углубление — **крыловидная ямка** (fossa pterygoidea), в области которой прикрепляется латеральная крыловидная мышца.

ЧЕРЕП В ЦЕЛОМ

Мозговой череп принято разделять на две части: **свод** (calvaria) и **основание** (basis cranii). Границей между ними является условная линия, которая начинается от наружного затылочного выступа и далее проходит по верхней выйной линии, основанию сосцевидного

отростка, над наружным слуховым проходом, по скуловой дуге, по скуловому отростку лобной кости и надглазничному краю.

Вид черепа сверху

При рассмотрении черепа сверху, или в **вертикальной норме** (norma verticalis), виден весь свод черепа. В его состав входят лобная чешуя, две теменные кости и затылочная чешуя, соединенные между собой зубчатыми швами. Между лобной и двумя теменными костями расположен **венечный шов** (sutura coronalis). Шов между правой и левой теменными костями называется **сагиттальным** (sutura sagittalis). Теменные и затылочную кости соединяет **ламбдовидный шов** (sutura lambdoidea). В эмбриогенезе чешуя лобной кости развивается из двух половин, которые обычно к шести годам полностью срастаются. Однако в ряде случаев две половины чешуи могут оставаться на всю жизнь несросшимися. При этом соединяющий их шов называется **лобным** или **метопическим** (sutura metopica).

Вид черепа сбоку

При рассмотрении черепа сбоку, или в **латеральной норме** (norma lateralis), можно увидеть ряд углублений — височную, подвисочную и крыловидно-небную ямки.

Височная ямка (fossa temporalis) сверху ограничена верхней височной линией. Снизу ее границей служат **скуловая дуга** (arcus zygomaticus), которая образуется в результате соединения скулового отростка височной кости и височного отростка скуловой кости, а также **подвисочный гребень** (crista infratemporalis) большого крыла клиновидной кости. Этот гребень отделяет верхнюю вертикальную часть височной поверхности большого крыла от ее нижней горизонтальной части. Дно височной ямки формируют лобная чешуя, височная и теменная кости, а также большое крыло клиновидной кости. Между собой они соединяются **клиновидно-лобным, клиновидно-чешуйчатым, клиновидно-теменным** и **чешуйчатым швами** (sutura sphenofrontalis, sutura sphenosquamosa, sutura sphenoparietalis et sutura squamosa). Точка, в которой все кости сходятся вместе, называется **птерион** (pterion). Это самое слабое место свода черепа, так как кости здесь очень тонкие. От костей, образующих дно височной ямки, берет начало височная мышца.

Подвисочная ямка (fossa infratemporalis) находится между ветвью нижней челюсти снаружи и латеральной пластинкой крыловидного отростка клиновидной кости изнутри. Сверху подвисочную ямку ограничивает нижняя горизонтальная часть височной поверхности большого крыла клиновидной кости, спереди — бугор верхней челюсти, сзади — шиловидный отросток. Нижняя стенка у подвисочной ямки отсутствует. В ямке расположены медиальная и латеральная крыловидные мышцы, а также сосуды и нервы.

При помощи **крыловидно-верхнечелюстной щели** (fissura pterygomaxillaris), расположенной между крыловидным отростком и бугром верхней челюсти, подвисочная ямка сообщается с **крыловидно-небной ямкой** (fossa pterygopalatina). Эта ямка ограничена спереди верхней челюстью, сзади — крыловидным отростком, медиально — перпендикулярной пластинкой небной кости. В крыловидно-небную ямку открываются пять отверстий. На ее медиальной стенке находится **клиновидно-небное отверстие** (foramen sphenopalatinum), которое сообщается с полостью носа. В полость черепа ведет круглое отверстие, на основание черепа (к области рваного отверстия) — крыловидный канал, а в глазницу — **нижняя глазничная щель** (fissura orbitalis inferior). Книзу крыловидно-небная ямка продолжается в **большой небный канал** (canalis palatinus major), который сформирован большими небными бороздами верхней челюсти и небной кости. Канал открывается одноименным отверстием в заднем отделе костного неба.

Вид черепа снизу (рис. 7.15)

В **базилярной норме** (norma basilaris) может быть рассмотрено наружное основание черепа. Спереди в пределах дуги, образованной альвеолярными отростками двух верхних челюстей, лежит **костное небо** (palatum osseum). В переднем отделе оно образовано небными отростками верхних челюстей, в заднем — горизонтальными пластинками двух небных костей. Обе половины костного неба соединяет **срединный небный шов** (sutura palatina mediana), а между небными отростками верхней челюсти и горизонтальными пластинками небных костей находится **поперечный небный шов** (sutura palatina transversa). В переднем отделе костного неба по средней линии находится **резцовая ямка** (fossa incisiva), на дне которой лежит отверстие **резцового канала** (canalis incisivus). Два других отверстия этого канала открываются в носовую полость. В заднем отделе костного неба позади поперечного небного шва между небной костью и верхней челюстью расположено **большое небное отверстие** (foramen palatinum major), ведущее в одноименный канал. Позади большого небного отверстия находятся меньшие по размерам **малые небные отверстия** (foramina palatina minora). У заднего края костного неба расположены **хоаны** (choanae) — отверстия, ведущие в носовую полость. Их разделяет сошник, который входит в состав перегородки носа.

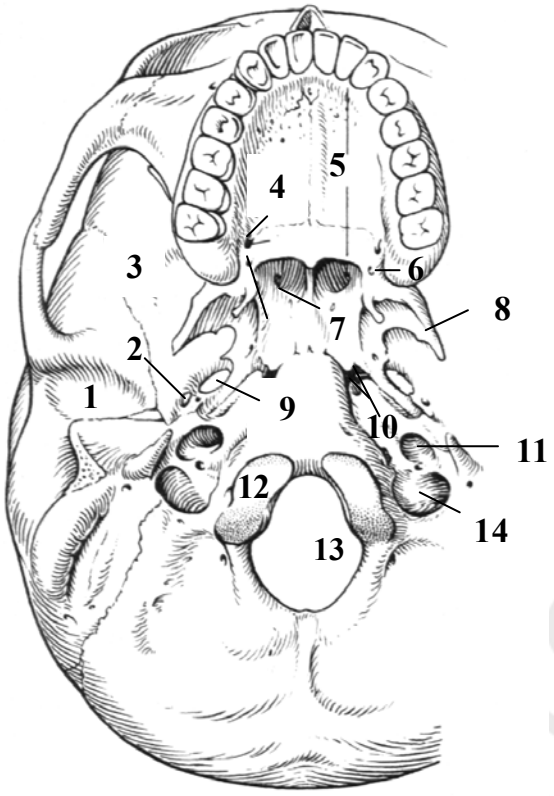

Рис. 7.15. Наружное основание черепа: 1 — нижнечелюстная ямка. 2 — остистое отверстие. 3 — подвисочная ямка; 4 — большое небное отверстие; 5 — твердое (костное) небо; 6 — малые небные отверстия; 7 — хоаны; 8 — крыловидный отросток клиновидной кости; 9 — овальное отверстие; 10 — крыловидный канал; 11 — сонный канал; 12 — мыщелок затылочной кости; 13 — большое (затылочное) отверстие; 14 — яремная ямка

Задний отдел основания черепа образован затылочной, височными и клиновидными костями. Почти в центре этой области расположено большое (затылочное) отверстие, через которое продолговатый мозг продолжается в спинной. По бокам от отверстия находятся затылочные мыщелки. Их основание пронизывает **канал подъязычного нерва** (canalis nervi hypoglossi), содержащий подъязычный нерв. Латерально от мыщелка локализуется **яремное отверстие** (foramen jugulare), образованное при соединении одноименных вырезок затылочной и височной костей. Сзади от большого отверстия расположен наружный затылочный выступ. В стороны от него отходит верхняя выйная линия. Перечисленные структуры ограничивают наружное основание черепа сзади. Спереди от большого отверстия находится базилярная часть затылочной кости, которая соединяется с телом клиновидной кости. У взрослого человека кости срастаются между собой. У ребенка в этом месте находится **клиновидно-затылочный синхондроз** (synchondrosis sphenooccipitalis) — прослойка хрящевой ткани.

Снаружи от тела клиновидной кости лежит нижняя поверхность каменистой части височной кости. Она имеет форму клина, расположенного между большим крылом клиновидной кости и базилярной частью затылочной кости, от которой ее отделяет **каменисто-затылочная щель** (fissura petrooccipitalis). У ребенка эта щель заполнена хрящевой тканью (каменисто-затылочный синхондроз). У вершины клина, обращенного вперед и медиально, находится **рваное отверстие** (foramen lacerum). Оно имеет неправильную форму и ведет

в полость черепа. Сзади и латерально от foramen lacerum находится наружное отверстие сонного канала. Сам канал расположен в толще пирамиды височной кости. Сначала он направляется вверх, затем поворачивает вперед и медиально, открываясь на задней стенке рваного отверстия. В канале проходит внутренняя сонная артерия. Вблизи рваного отверстия в углу, образованном передним краем пирамиды и чешуей височной кости, начинается мышечно-трубный канал, который другим своим концом ведет в барабанную полость. В канале проходит слуховая труба и мышца, напрягающая барабанную перепонку.

Снаружи от яремного отверстия на нижней поверхности пирамиды височной кости находятся шиловидный и сосцевидный отростки. Между ними локализуется небольших размеров и округлой формы **шилососцевидное отверстие** (foramen stylomastoideum), через которое из лицевого канала височной кости выходит лицевой нерв. Канал начинается во внутреннем слуховом проходе. Затем он направляется вперед и латерально, доходит до расщелины большого каменистого нерва и делает свой первый изгиб. После этого он идет назад и латерально до задней стенки барабанной полости. Здесь канал изменяет направление хода и идет вниз к шилососцевидному отверстию.

На горизонтально расположенном участке височной кости находится нижнечелюстная ямка, спереди от которой лежит суставной бугорок. Между барабанной частью височной кости и дном нижнечелюстной ямки проходит каменисто-барабанная щель, через которую из барабанной полости выходит барабанная струна. В промежуток между каменистой и чешуйчатой частями височной кости входит большое крыло клиновидной кости. На нем хорошо видны остистое и овальное отверстия.

Вид черепа спереди (рис. 7.16)

В **лицевой норме** (norma facialis) череп имеет форму овала. Его верхнюю треть формирует лобная чешуя, которая заканчивается надглазничным краем. На надглазничном крае, ближе к носовой части лобной кости находится надглазничная вырезка/отверстие, через которую на лицо выходит первая ветвь тройничного нерва. Между двумя надглазничными краями находится площадка — глабелла, соответствующая лобной пазухе.

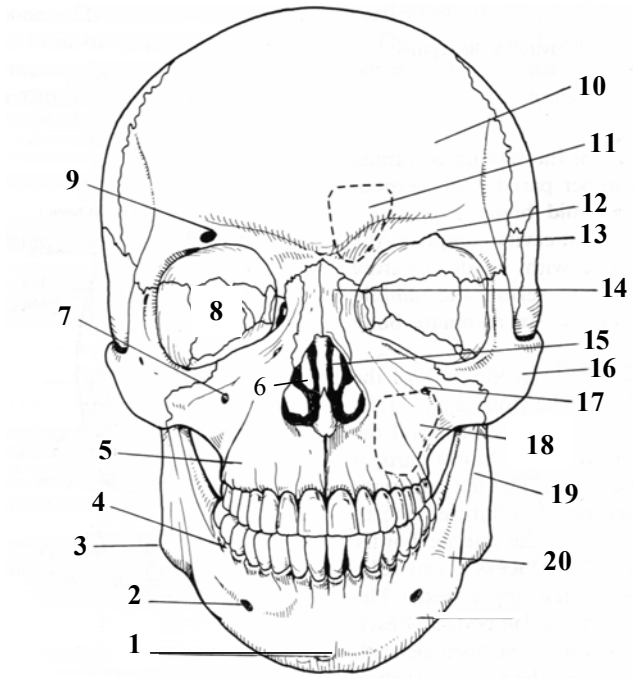

Рис. 7.16. Лицевая норма (вид черепа спереди)

1 — подбородочный симфиз; 2 — подбородочное отверстие; 3 — угол нижней челюсти; 4 — альвеолярная часть нижней челюсти; 5 — альвеолярный отросток верхней челюсти; 6 — грушевидная апертура; 7 — подглазничное отверстие; 8 — глазница; 9 — надглазничное отверстие; 10 — лобная кость; 11 — проекция лобной пазухи; 12 — надбровная дуга; 13 — надглазничная вырезка; 14 — носовая кость; 15 — носовая перегородка; 16 — скуловая кость; 17 — верхняя челюсть; 18 — проекция верхнечелюстной пазухи на переднюю поверхность тела верхней челюсти; 19 — ветвь нижней челюсти; 20 — тело нижней челюсти

Ключевой структурой средней трети лица является верхняя челюсть. На ее передней поверхности, ниже подглазничного края, локализуется подглазничное отверстие — место выхода на лицо второй ветви тройничного нерва. В состав среднего сегмента входят также носовые, слезные, скуловые, решетчатая, небные кости и нижние носовые раковины.

Эти кости участвуют в формировании верхней стенки ротовой полости, нижней и боковых стенок глазницы, а также полости носа.

Нижнюю треть лица формирует нижняя челюсть. На ее боковой поверхности симметрично с двух сторон от средней линии расположены подбородочные отверстия — место выхода на лицо третьей ветви тройничного нерва.

Кости лицевого отдела черепа соединяются между собой при помощи плоских швов, которые, как правило, называются по имени сочленяющихся костей.

Наиболее выступающими костями лицевого черепа являются носовая и скуловая кости. Поэтому при травмах лица чаще всего встречаются переломы именно этих костей. Нередко наблюдаются переломы в области стенок воздухоносных пазух лобной кости и верхней челюсти. «Слабыми» местами нижней челюсти, в которых чаще всего локализуются переломы, являются область корня клыка, угол нижней челюсти (на уровне третьего нижнего моляра) и шейка суставного отростка.

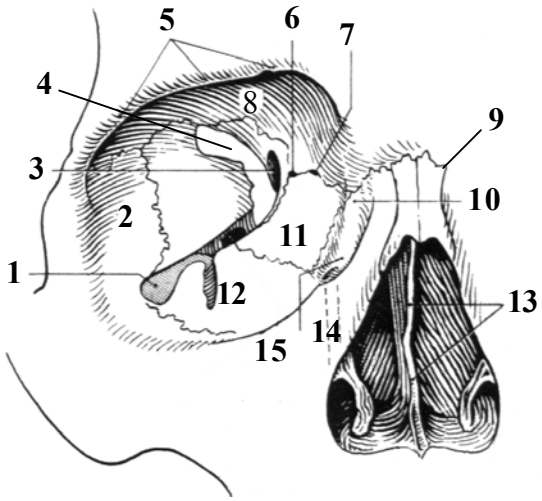

Рис. 7.17. Правая глазница; вид спереди: 1 — нижняя глазничная щель; 2 — латеральная стенка глазницы; 3 — зрительный канал; 4 — верхняя глазничная щель; 5 — надглазничный край; 6 — заднее решетчатое отверстие; 7 — переднее решетчатое отверстие; 8 — верхняя стенка глазницы; 9 — носовая кость; 10 — слезная кость; 11 — медиальная стенка глазницы; 12 — нижняя стенка глазницы; 13 — костная перегородка носа; 14 — носослезный канал; 15 — подглазничный край

Кости, входящие в состав лицевого скелета, формируют стенки **глазницы** (orbita) и **костной носовой полости** (cavitas nasalis ossea).

Глазница представляет собой полость, напоминающую четырехстороннюю пирамиду (рис. 7.17), основание которой обращено вперед и называется **входом в глазницу** (aditus orbitae). В состав **верхней стенки глазницы** (paries superior) входят глазничная часть лобной кости и малое крыло клиновидной кости. **Нижняя стенка** (paries inferior), или дно глазницы, образовано глазничными поверхностями верхней челюсти и скуловой кости, а также глазничным отростком небной кости. **Латеральная стенка** (paries lateralis) сформирована глазничными поверхностями большого крыла клиновидной кости и лобного отростка скуловой кости. На границе латеральной и верхней стенок находится неглубокая *ямка слезной железы*. **Медиальная стенка глазницы** (paries medialis) имеет самое сложное строение. В ее состав входят: лобный отросток верхней челюсти, слезная кость, глазничная пластинка лабиринта решетчатой кости, тело клиновидной кости и самый медиальный участок глазничной части лобной кости. В переднем отделе медиальной стенки находится *ямка слезного мешка*.

В глазницу открываются 8 отверстий: **носослезный канал** (canalis nasolacrimalis), **переднее** и **заднее решетчатое отверстие** (foramen ethmoidale anterius et posterius), **подглазничный канал** (canalis infraorbitalis), **верхняя** и **нижняя глазничая щель** (fissura orbitalis superior et inferior), **зрительный канал** (canalis opticus) и **скулоглазничное отверстие** (foramen zygomaticoorbitale).

Костная носовая полость состоит из двух половин, которые разделены между собой **костной носовой перегородкой** (septum nasi osseum). Она состоит из перпендикулярной пластинки решетчатой кости и сошника. Спереди имеется **грушевидная апертура** (apertura piriformis), сзади — **хоаны**, при помощи которых носовая полость сообщается с полостью глотки. Верхняя стенка полости носа образована носовыми костями, носовой частью лобной

кости, решетчатой пластинкой решетчатой кости и нижней поверхностью тела клиновидной кости. Нижняя стенка состоит из небных отростков верхней челюсти и горизонтальных пластинок небных костей. Латеральная стенка полости носа формируется носовой поверхностью тела и лобного отростка верхней челюсти, слезной костью, лабиринтом решетчатой кости, перпендикулярной пластинкой небной кости и медиальной пластинкой крыловидного отростка. На латеральной стенке имеются три носовые раковины, которые разделяют боковой отдел полости носа на три хода: верхний, средний и нижний. В верхний носовой ход открываются задние пазухи решетчатой кости и клиновидная пазуха, а также клиновидно-небное отверстие. Со средним носовым ходом сообщаются передние и средние пазухи решетчатой кости, лобная и верхнечелюстная пазухи. В нижний носовой ход ведет носослезный канал.

Полость черепа и черепные ямки

Полость черепа (cavitas cranii) сверху формируется плоскими изогнутыми костями свода. Спереди находится лобная чешуя, сбоку — две теменные кости и чешуйчатая часть височных костей, сзади — затылочная чешуя. Снаружи кости покрыты **надкостницей** (pericranium), под которой находится наружный слой компактного костного вещества (**наружная пластинка**, lamina externa). Далее расположено губчатое вещество — **диплоэ** (diploe) и внутренний слой компактного костного вещества (**внутренняя пластинка**, lamina interna). *Надкостница со стороны полости черепа отсутствует*.

Внутренняя пластинка (другое название — *стекловидная пластинка*) тоньше, чем наружная. Поэтому при травмах головы может происходить ее изолированное повреждение с сохранением целостности наружного слоя компактного костного вещества. Кроме того, переломы внутренней пластинки не всегда удается выявить на рентгенограммах черепа, т. к. у некоторых людей она бывает очень тонкой.

Дно полости черепа, или его **внутреннее основание** (basis cranii interna), имеет неровную вогнутую поверхность и разделено на три черепные ямки, расположенные на различном уровне друг относительно друга (рис. 7.18). **Передняя черепная ямка** (fossa cranii anterior) находится сверху от глазницы и полости носа. Таким образом, дно этой ямки, крыша глазницы и верхняя стенка полости носа образованы одними и теми же костями. В передней черепной ямке лежат лобные доли головного мозга. **Средняя черепная ямка** (fossa cranii media) локализуется книзу и сзади от передней ямки. Она содержит височные доли головного мозга. Кзади лежит **задняя черепная ямка** (fossa cranii posterior), которая имеет самый низкий уровень расположения и содержит ствол мозга с мозжечком.

Дно передней черепной ямки формируется по периферии глазничными частями лобной кости, а в ее центре находится решетчатая пластинка решетчатой кости. Сзади ямка ограничена малыми крыльями клиновидной кости. Решетчатая пластинка пронизана многочисленными маленькими отверстиями, через которые отростки нейросенсорных клеток направляются к обонятельным луковицам, расположенным на основании мозга.

Средняя черепная ямка образована клиновидной и височной костями. Ее переднюю стенку формирует мозговая поверхность больших крыльев клиновидной кости. Между большими и малыми крыльями лежит верхняя глазничная щель, через которую в глазницу заходит третья, четвертая и шестая пары черепных нервов, а также первая ветвь тройничного нерва. Посередине средней черепной ямки на верхней поверхности тела клиновидной кости в центре турецкого седла находится гипофизарная ямка. Спереди и сбоку от турецкого седла берут начало зрительный канал, который ведет в глазницу. В каждом канале проходит зрительный нерв и глазничная артерия. Сбоку от турецкого седла находится круглое отверстие, которое открывается в крыловидно-небную ямку. В этом отверстии проходит вторая ветвь тройничного нерва. Боковые стенки и дно средней черепной ямки также формируются большими крыльями клиновидной кости, в которых имеются овальное и остистое отверстия, ведущие в подвисочную ямку. Через остистое отверстие в полость черепа попадает средняя

Репозиторий БГМУ

менингеальная артерия, а из овального отверстия выходит третья ветвь тройничного нерва. В области дна средней черепной ямки между клиновидной и височной костями находится рваное отверстие. При жизни это отверстие заполнено хрящом. На задней стенке средней черепной ямки, образованной передней поверхностью пирамиды височной кости, имеются расщелины каналов большого и малого каменистых нервов.

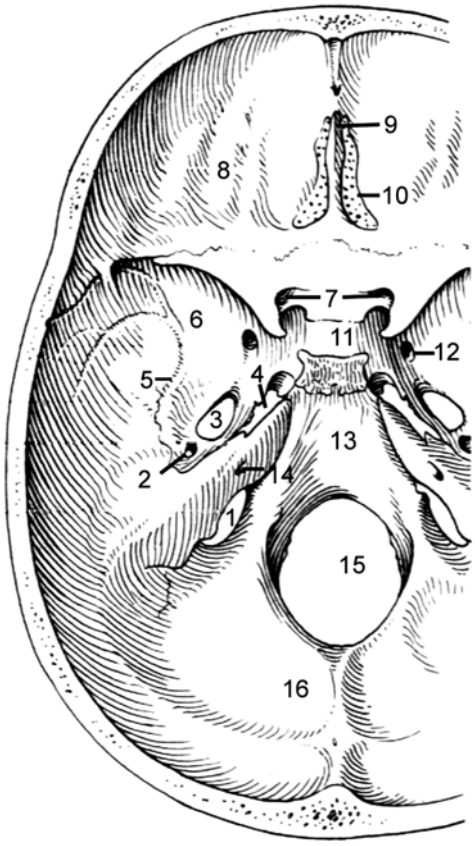

Рис. 7.18. Внутреннее основание черепа: 1 — яремное отверстие; 2 — остистое отверстие; 3 — овальное отверстие; 4 — рваное отверстие; 5 — артериальные борозды (для средней менингеальной артерии); 6 — средняя черепная ямка; 7 — зрительный канал; 8 — передняя черепная ямка; 9 — петушиный гребень; 10 — решетчатая пластинка (решетчатой кости); 11 — турецкое седло; 12 — круглое отверстие; 13 — скат; 14 — внутренний слуховой проход; 15 — большое (затылочное) отверстие; 16 — задняя черепная ямка

Задняя черепная ямка образована каменистой частью височной кости, телом клиновидной и затылочной костью. В центре ямки располагается большое (затылочное) отверстие, от которого начинается **скат** (clivus), образованный телом клиновидной и базилярной частью затылочной костей. В области ската располагается ствол мозга. На внутренней поверхности чешуйчатой части затылочной кости находится внутреннее затылочное возвышение. Кверху от него по средней линии направляется хорошо выраженная борозда верхнего сагиттального синуса. Вперед и латерально с каждой стороны от возвышения в направлении каменистой части височной кости идет борозда поперечного синуса, которая затем продолжается в борозду сигмовидного синуса. В области этих борозд прикрепляются стенки широких венозных каналов, которые формируются твердой оболочкой головного мозга. Борозда сигмовидного синуса заканчивается у яремного отверстия. С наружной стороны от краев этого отверстия начинается внутренняя яремная вена. Кроме того, через яремное отверстие проходят девятая, десятая и одиннадцатая пары черепных нервов. На задней поверхности каменистой части височной кости, которая входит в состав передней стенки задней черепной ямки, находится слепо заканчивающийся канал — внутренний слуховой проход. В него проходят седьмая и восьмая пары черепных нервов.

Барабанная полость

Барабанная полость (cavitas tympanica) является частью среднего уха и лежит в толще пирамиды височной кости. Она имеет вид косо ориентированного щелевидного пространства, расположенного медиальнее барабанной перепонки (**перепончатая стенка**, paries membranaceus), которая отделяет полость среднего уха от наружного слухового прохода. **Покрышечная стенка** (paries tegmentalis) отделяет барабанную полость от полости черепа. Она расположена с латеральной стороны от дугообразного возвышения на передней поверхности пирамиды височной кости. Медиальная стенка барабанной полости называется **лабиринтной** (paries labirynthicus) и отделяет барабанную полость от костного лабиринта внутреннего уха. На медиальной стенке имеются два отверстия: **окно преддверия** (fenestra vestibuli) и **окно улитки** (fenestra cochleae). Окно преддверия закрывается основанием стре-

мени, окно улитки — вторичной барабанной перепонкой. **Сосцевидная стенка** (paries mastoideus) барабанной полости обращена назад, к сосцевидному отростку. Ее продолжением служит сосцевидная пещера, которая сообщается с ячейками сосцевидного отростка. **Сонная стенка** (paries caroticus) отделяет барабанную полость от расположенного спереди сонного канала. На ней берет начало мышечно-трубный канал. Нижняя стенка барабанной полости называется **яремной** (paries jugularis) и обращена в сторону яремной ямки. Внутри барабанной полости находится подвижная цепь слуховых косточек — **молоточек** (malleus), **наковальня** (incus) и **стремя** (stapes), которые соединяют **барабанную перепонку** (membrana tympani) с окном преддверия и служат для усиления звуковой волны, передаваемой по этой цепи.

Отосклероз (фиксация основания стремени в окне преддверия в результате новообразования губчатой кости) является наиболее частой причиной прогрессирующей глухоты у лиц молодого и среднего возраста (при отсутствии признаков заболевания слуховой трубы или барабанной перепонки). При врожденном отсутствии одной или более косточек среднего уха также всегда имеются дефекты слуха.

КРАНИОМЕТРИЯ

Измерение черепа производится с помощью специальных инструментов, которые позволяют определить его линейные и угловые размеры. В антропометрических исследованиях используются более 80 краниометрических точек. Наиболее важные из них приведены ниже.

Базион (bs) — середина переднего края большого (затылочного) отверстия.

Брегма (br) — расположена на пересечении венечного и сагиттального швов.

Глабелла (g) — самая передняя точка лобной кости.

Гнатион (gnation) — середина нижнего края тела нижней челюсти.

Гонион (gonion) — наиболее выступающая точка наружной поверхности угла нижней челюсти.

Назион (nasion) — место пересечения срединной плоскости с носолобным швом.

Назоспинале (naso-spinale) — точка пересечения срединной плоскости с линией, проведенной по нижнему краю грушевидного отверстия.

Опистокранион (op) — точка на затылочной кости в срединной плоскости (дальше всего отстоит от глабеллы).

Простион (pr) — середина альвеолярного отростка верхней челюсти (расположена в промежутке между двумя медиальными резцами).

Эурион (eu) — наиболее удаленная от срединной плоскости точка на латеральной поверхности черепа (может находиться на теменной или височной костях).

Главными размерами мозгового черепа являются его длина, ширина и высота. **Максимальная длина черепа** (продольный диаметр) представляет собой расстояние между точками глабелла и опистокранион. **Максимальная ширина черепа** (поперечный размер) определяется между двумя противоположными точками эурион. **Высота черепа** — расстояние между точками брегма и базион (у живого человека базион заменяет козелок уха). В краниометрии чаще всего используется соотношение между этими тремя показателями. Например, *черепной индекс* — процентное отношение максимальной длины черепа к его ширине. В зависимости от величины этого показателя различают:

	Черепной индекс
Долихоцефалический (длинный) череп	до 74,9 %
Мезоцефалический череп	от 75,0 до 79,9 %
Брахицефалический (широкий) череп	80,0 до 84,9 %

Репозиторий БГМУ

Главными размерами лицевого черепа являются **скуловой диаметр** (расстояние между выступающими точками скуловых дуг); **межорбитальное расстояние** (расстояние между зрачковыми линиями); **нижнечелюстной диаметр** (расстояние между углами нижней челюсти); **ширина** и **высота носа** (расстояние между крыльями носа и длина отрезка между кожными точками nasion и naso-spinale соотвественно); **морфологическая высота лица** (расстояние между nasion и gnation); **размеры тела** и **ветви нижней челюсти,** а также **величина нижнечелюстного угла**. Для объективного описания пропорций лицевого черепа обычно используются перечисленные ниже индексы:

Общий лицевой индекс	(морфологическая высота лица/скуловой диаметр)×100
Верхний лицевой индекс	(расстояние между назион и простион/ширина лица)×100
Носовой индекс	(ширина носа/высота носа)×100
Орбитальный индекс	(максимальная высота глазницы/максимальная ширина глазницы)×100
Небный индекс	(максимальная ширина неба/максимальная длина неба)×100
Гнатический индекс	(базион – простион/базион – назион)×100

Деформации черепа, которые находят свое объективное подтверждение в изменениях его формы и размеров, являются наиболее существенными признаками генетических и хромосомных болезней, отражают нарушения эндокринного баланса в организме матери или гормонального гомеостаза растущего ребенка. Примером может служить **черепно-лицевой дизостоз** (болезнь Крузона) — аутосомно-доминантное наследственное заболевание. Оно проявляется преждевременным закрытием швов черепа, что ведет к брахицефалии (формированию широкого черепа). Происходит также недоразвитие средней зоны лица. При этом отмечаются гипоплазия верхней челюсти, гипертелоризм (увеличение межорбитального расстояния), экзофтальм, или пучеглазие (развивается из-за уменьшения переднезаднего размера глазницы), а также наличие крючковатого носа («клюв попугая») и смещения нижней челюсти вперед.

СОЕДИНЕНИЯ КОСТЕЙ

Одним из важнейших компонентов опорно-двигательного аппарата являются соединения костей. Сочетание прочности, подвижности и возможности роста обуславливает существование нескольких типов соединений костей. Прежде всего, это *непрерывные* и *прерывные (подвижные)* соединения.

В непрерывных соединениях отсутствует прямой контакт между смежными костями. Промежуток между ними может быть заполнен соединительной или хрящевой тканью. Поэтому выделяются две разновидности непрерывных соединений — фиброзные и хрящевые. К фиброзным соединениям относятся швы, схиндилез (расщепление), синдесмозы, зубо-альвеолярные соединения.

Шов (sutura) как вид соединения костей встречается только в черепе. В зависимости от конфигурации краев сочленяющихся костей различаются зубчатый, чешуйчатый и плоский шов. В *зубчатом шве* зазубренные края одной кости входят в промежуток между зубцами другой кости. Примером может служить ламбдовидный или венечный швы. В тех случаях, когда края плоских костей черепа имеют косо срезанные поверхности и накладываются друг на друга в виде чешуи, образуется *чешуйчатый шов*. При помощи такого шва соединяются нижний край теменной и чешуя височной костей. В *плоских швах* происходит соединение ровных краев двух костей, в частности, костей лицевого черепа. Края соединяющихся в области шва костей на всем протяжении разделены небольшой зоной соединительной ткани, которая называется шовной связкой или мембраной. Это остаток неокостеневшей мезенхимы, из которой развиваются покровные кости черепа. Присутствие в связке остеоген-

Репозиторий БГМУ

ных клеток обеспечивает рост костей черепа. С возрастом ширина шовной связки уменьшается, и фиброзное соединение замещается синостозом, то есть происходит срастание костей.

Схиндилез — разновидность фиброзного соединения, которое образуется между выемкой на одной кости и гребнем на другой. Примером может служить клиновидно-сошниковое сочленение.

Синдесмозы — редкий у человека вид соединения костей, при котором промежуток между сочленяющимися поверхностями костей заполнен плотной соединительной тканью. Примером служит дистальный межберцовый сустав или крестцово-подвздошное сочленение.

Зубо-альвеолярные соединения (вколачивание, gomphosis) представляют собой особый вид фиксации корней зубов в альвеолах верхней и нижней челюсти.

Хрящевые соединения подразделяются на синхондрозы и симфизы. **Синхондроз** — соединение, в котором промежуток между сочленяющимися костями заполнен гиалиновым хрящом. Примером может служить эпифизарный хрящ (зона роста в трубчатых костях), а также синходрозы черепа (клиновидно-затылочный, каменисто-затылочный) и подбородочный симфиз. Синхондрозы являются временными соединениями и существуют на протяжении определенного периода жизни, то есть пока продолжается увеличение размеров костей. В последующем происходит их срастание или синостозирование. **Симфизы** представляют собой вторичные хрящевые соединения, в которых промежуток между костями заполнен волокнистым хрящом. Примером может служить межпозвоночный или лобковый симфиз. Подобный вид соединения характеризуется определенной степенью подвижности.

Прерывные, или **синовиальные соединения** (**суставы**), характеризуются тем, что в месте их образования суставные поверхности костей частично контактируют между собой, а на остальном протяжении разделены суставной полостью. Вне пределов суставных поверхностей кости связаны суставной капсулой, связками и мышцами.

Суставные поверхности могут быть *конгруэнтными*, т. е. соответствовать друг другу по форме и размерам, или *инконгруэнтными* — значительно отличаться одна от другой по этим параметрам. Причем, чем значительнее такие различия, тем больший объем движений возможен в суставе и меньше его стабильность. Суставные поверхности покрыты гиалиновым хрящом, благодаря чему имеют низкий коэффициент трения и поэтому способны легко перемещаться друг относительно друга. Этому также способствует синовиальная жидкость, которая представляет собой диализат крови. Она содержит мало белков и большое количество гиалуроновой кислоты. Синовиальная жидкость продуцируется *синовиальной мембраной* — внутренним слоем суставной капсулы. Наружный слой капсулы называется *фиброзной мембраной*. В определенных местах фиброзная мембрана имеет утолщения, так называемые *капсульные связки*. Они располагаются главным образом в продольном направлении и выполняют функцию пассивных тормозных механизмов, то есть ограничивают движения в суставах. Аналогичную функцию выполняют *внекапсульные связки*, которые при этом с капсулой сустава непосредственно не связаны. В полости некоторых суставов могут находиться клиновидной формы участки хрящевой ткани — *мениски* или *диски*, которые разделяют ее на две части.

Суставы классифицируют в зависимости от числа суставных поверхностей и их формы, наличия в суставной полости диска или мениска, а также по количеству осей движения.

Сустав, в формировании которого принимают участие только две кости, называется **простым**. При наличии трех и более суставных поверхностей речь идет о **сложном суставе**. **Комплексный сустав** характеризуется наличием между сочленяющимися поверхностями суставного диска или мениска. По форме суставных поверхностей различают **цилиндрические**, **блоковидные**, **эллипсоидные**, **мыщелковые**, **шаровидные** и **плоские суставы**. Форма суставных поверхностей определяет число осей, вокруг которых происходит движение в данном суставе. По количеству осей движения различают **одноосные**, **двуосные** и **многоосные суставы**. К суставам с одной осью движения относятся цилиндрический и блоковидный суставы (например, атлантоосевой и межфаланговый суставы соответствен-

но), с двумя осями движения — эллипсоидный и мыщелковый (например, лучезапястный и коленный суставы), тремя осями движения — шаровидный и плоский (например, плечевой и дугоотросчатые суставы). Наконец, суставы, представляющие собой два изолированных анатомических образования, действующих совместно (например, височно-нижнечелюстные суставы), называются **комбинированными**.

В суставах возможны следующие движения: **сгибание** (flexio) и **разгибание** (extensio), **приведение** (adductio) и **отведение** (abductio), а также **вращение** (rotatio). При сгибании угол между сочленяющимися костями уменьшается, при разгибании — увеличивается. В случае приведения одна из сочленяющихся костей приближается к срединной плоскости, при отведении удаляется от нее. Вращение кости внутрь или наружу осуществляется вокруг ее продольной оси.

Сведения о строении суставов конечностей представлены в табл. 7.1, 7.2.

Таблица 7.1

Суставы верхней конечности

Название сустава	Суставные поверхности	Морфофункциональная характеристика сустава
Акромиально-ключичный сустав (articulatio acromio-clavicularis)	Акромиальный конец ключицы и акромион лопатки	*Эллипсоидный сустав* по форме суставных поверхностей; в полости имеется суставной диск; возможны движения лопатки вперед и назад, ее отведение, приведение и вращение
Грудино-ключичный сустав (articulatio sternoclavicularis)	Грудинная суставная поверхность ключицы и ключичная вырезка грудины	*Седловидный сустав* по форме суставных поверхностей; в полости имеется суставной диск; возможны движения ключицы вверх, вниз, вперед и назад, а также вращение вокруг продольной оси
Плечевой сустав (articulatio humeri)	Головка плечевой кости и суставная впадина лопатки	*Шаровидный сустав* по форме суставных поверхностей; движения: сгибание, разгибание, отведение руки в сторону, приведение руки к туловищу, вращение плеча кнаружи и кнутри; совокупность движений вокруг поперечной и переднезадней осей позволяет осуществлять кружение рукой (циркумдукция). Через полость сустава проходит сухожилие длинной головки двуглавой мышцы плеча, а по краю суставной впадины имеется суставная губа
Локтевой сустав (articulatio cubiti); в пределах одной капсулы объединяет три сустава: *плечелучевой* (articulatio humeroradialis), *плечелоктевой* (articulatio humeroulnaris) и *проксимальный лучелоктевой* (articulatio radioulnaris proximalis)	Дистальный конец плечевой кости (блок и головка мыщелка); и проксимальные концы костей предплечья: головка лучевой кости, лучевая и блоковая вырезки локтевой кости	По форме суставных поверхностей плечелучевой сустав классифицируется как *шаровидный*, плечелоктевой — как *блоковидный*, а проксимальный лучелоктевой — как *цилиндрический сустав;* движения в локтевом суставе: сгибание и разгибание, пронация и супинация (с участием дистального лучелоктевого сустава)
Дистальный лучелоктевой сустав (articulatio radioulnaris distalis)	Суставная окружность головки локтевой кости и локтевая вырезка на дистальном конце лучевой кости	*Цилиндрический сустав* по форме суставных поверхностей; *комбинированный сустав* — движения (пронация, супинация) происходят одновременно в проксимальном и дистальном лучелоктевых суставах
Лучезапястный	Головка лучевой кости;	*Эллипсоидный* сустав по форме суставных

Репозиторий БГМУ

сустав (articulatio radiocarpalis)	кости проксимального ряда запястья (ладьевидная, полулунная, трехгранная); суставной диск	поверхностей; движения: сгибание и разгибание, отведение и приведение (совокупность этих движений позволяет кисти совершать круговое движение)

Окончание табл. 7.1

Название сустава	Суставные поверхности	Морфофункциональная характеристика сустава
Межзапястные суставы (articulationes intercarpales)	Суставные поверхности соседних костей запястья в пределах одного ряда	Малоподвижные сочленения
Среднезапястный сустав (articulatio mediocarpalis)	Суставные поверхности костей проксимального и дистального ряда запястья	Малоподвижное сочленение, функционально связанное с лучезапястным суставом
Запястно-пястные суставы (articulationes carpometacarpales)	Плоские суставные поверхности костей дистального ряда запястья (трапециевидной, головчатой, крючковидной) и основания второй — пятой пястных костей	Малоподвижные сочленения
Запястно-пястный сустав большого пальца кисти (articulatio carpometacarpalis pollicis)	Суставные поверхности кости-трапеции и основания первой пястной кости	*Седловидный сустав* по форме суставных поверхностей; движения: сгибание и разгибание; отведение (в плоскости ладони) и приведение, противопоставление (оппозиция) и обратное ему движение (репозиция), а также циркумдукция большого пальца
Межпястные суставы (articulationes intermetacarpales)	Плоские боковые поверхности оснований второй–пятой пястных костей	Малоподвижные сочленения
Пястно-фаланговые суставы (articulationes metacarpophalangeales)	Головка пястных костей и основание проксимальной фаланги	Первый пястно-фаланговый сустав относится к *блоковидным суставам*, пястно-фаланговые суставы второго–пятого пальцев являются *шаровидными суставами*; движения: в пястно-фаланговом суставе большого пальца возможны сгибание и разгибание, в остальных — сгибание, разгибание, отведение и приведение пальцев кисти
Межфаланговые суставы (articulationes interphalangeales)	Суставные поверхности смежных фаланг пальцев кисти	*Блоковидные* суставы по форме суставных поверхностей; движения: сгибание и разгибание

Таблица 7.2

Суставы нижней конечности

Название сустава	Суставные поверхности	Морфофункциональная характеристика сустава
Тазобедренный сустав (articulatio coxae)	Головка бедренной кости; полулунная поверхность вертлужной впадины тазовой кости	*Шаровидный (чашеобразный) сустав* по форме суставных поверхностей; движения: сгибание и разгибание; отведение и приведение; вращение кнутри и кнаружи; круговые движения. Внутри полости сустава находятся вертлужная губа и связки (*комплексный сустав*); связка головки

Репозиторий БГМУ

		бедра содержит сосуд, идущий к головке бедренной кости (при переломе шейки бедра — это единственный источник ее кровоснабжения). Недоразвитие вертлужной впадины в эмбриогенезе приводит к врожденному вывиху бедра

Окончание табл. 7.2

Название сустава	Суставные поверхности	Морфофункциональная характеристика сустава
Коленный сустав (articulatio genus)	Мыщелки и надколенниковая поверхность бедренной кости; верхняя суставная поверхность мыщелков большеберцовой кости; суставная поверхность надколенника	*Мыщелковый сустав* по форме суставных поверхностей; движения: в начале сгибания сочленение действует как блоковидный сустав — голень вращается вокруг поперечной оси; при согнутой в колене ноге возможны повороты голени внутрь и кнаружи в пределах до 40°; внутри полости сустава находятся мениски и крестообразные связки (*комплексный сустав*)
Межберцовый сустав (articulatio tibiofibularis)	Головка малоберцовой кости; малоберцовая суставная поверхность большеберцовой кости	Малоподвижное сочленение
Голеностопный сустав (articulatio talocruralis)	Нижняя суставная поверхность большеберцовой кости; суставные поверхности обеих лодыжек; лодыжковые и верхняя суставная поверхности таранной кости	*Блоковидный сустав* по форме суставных поверхностей; движения: сгибание и разгибание; наибольшую стабильность сустав имеет при максимальном тыльном сгибании стопы
Межпредплюсневые суставы (articulationes intertarseae)	Суставные поверхности соседних костей предплюсны	Малоподвижные сочленения. Пяточно-кубовидный и таранно-ладьевидный суставы вместе образуют *поперечный сустав* (*сустав Шопара*)
Подтаранный сустав (articulatio subtalaris)	Суставные поверхности таранной и пяточной костей	Движения: супинация стопы в сочетании с ее приведением, а также пронация стопы в сочетании с ее отведением
Предплюсне-плюсневые суставы (articulationes tarsometatarsales) син. **сустав Лисфранка**	Суставные поверхности клиновидных и кубовидной костей, а также основания плюсневых костей	*Плоские суставы* по форме суставных поверхностей; малоподвижные сочленения
Плюснефаланговые суставы (articulationes metatarsophalangeales)	Головки плюсневых костей и основание проксимальных фаланг пальцев стопы	Плюснефаланговый сустав большого пальца — *блоковидный*, остальные — *шаровидные*; в плюснефаланговом суставе большого пальца возможны сгибание и разгибание, в остальных — сгибание, разгибание, отведение и приведение пальцев стопы
Межфаланговые суставы (articulationes interphalangeales)	Суставные поверхности фаланг пальцев стопы	*Блоковидные суставы* по форме суставных поверхностей; движения: сгибание и разгибание

Репозиторий ВГМУ

Височно-нижнечелюстной сустав *(рис. 7.19)*

Височно-нижнечелюстной сустав (articulatio temporomandibularis) является комбинированным и комплексным сочленением с суставными поверхностями эллипсоидной формы. В его формировании принимают участие головка нижней челюсти и передний отдел нижнечелюстной ямки височной кости с суставным бугорком. Суставные поверхности покрыты волокнистым хрящом, в котором содержится много коллагеновых волокон и небольшое количество хондроцитов.

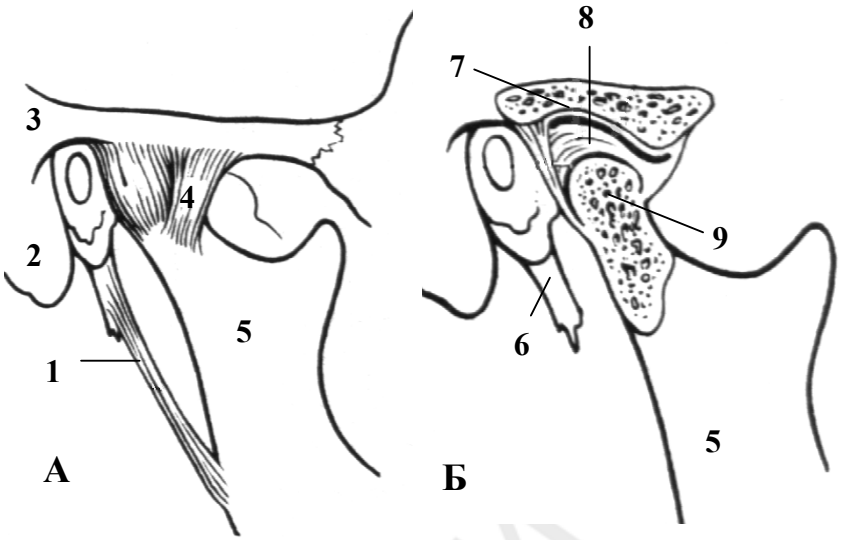

Рис. 7.19. Височно-нижнечелюстной сустав:
А — вид с латеральной стороны; Б — полость сустава вскрыта сагиттальным распилом; 1 — шилонижнечелюстная связка; 2 — сосцевидный отросток; 3 — височная кость; 4 — латеральная связка; 5 — нижняя челюсть; 6 — шиловидный отросток; 7 — нижнечелюстная ямка; 8 — суставной диск; 9 — головка нижней челюсти

Внутри сустава находится *суставной диск*, который имеет форму двояковогнутой линзы и состоит из волокнистого хряща. По окружности он соединяется с суставной капсулой, а спереди — с сухожилием латеральной крыловидной мышцы. Полоски плотной соединительной ткани фиксируют суставной диск с латеральным и медиальным полюсами мыщелка нижней челюсти. В результате во время выдвижения челюсти вперед и ее смещении назад диск и мыщелок двигаются одновременно. С помощью диска суставная полость делится на два этажа, изолированных друг от друга. В верхнем этаже суставная поверхность височной кости сочленяется с верхней поверхностью суставного диска, а в нижнем этаже
головка нижней челюсти сочленяется с нижней поверхностью суставного диска.

Суставная капсула прикрепляется на височной кости спереди от суставного бугорка, по краю нижнечелюстной ямки и по переднему краю каменисто-барабанной щели. На нижней челюсти местом прикрепления капсулы служит шейка мыщелкового отростка. С латеральной стороны капсулу сустава укрепляет **латеральная связка** (lig. laterale). Она начинается от основания скулового отростка и прикрепляется на заднелатеральной поверхности шейки мыщелкого отростка. **Клиновидно-нижнечелюстная связка** (lig. sphenomandibulare) расположена с медиальной стороны от сустава и соединяет клиновидную кость с язычком нижней челюсти. **Шилонижнечелюстная связка** (lig. stylomandibulare) направляется от шиловидного отростка к углу и заднему краю ветви нижней челюсти.

В височно-нижнечелюстном суставе возможны следующие движения: опускание и поднимание нижней челюсти (открывание и закрывание рта), смещение челюсти вперед и назад, боковые движения (смещение челюсти в стороны).

При опускании нижней челюсти можно выделить три фазы. В *первую фазу* движение происходит вокруг фронтальной оси в нижнем этаже сустава. При этом суставной диск остается в суставной ямке. Во *второй фазе* движения диск вместе с головкой нижней челюсти скользит вперед и вниз до упора в суставной бугорок. В *третьей фазе* головка нижней челюсти вновь вращается вокруг фронтальной оси. При закрывании рта перечисленные движения повторяются в обратной последовательности.

Во время смещения нижней челюсти вперед движения происходят в верхнем этаже одновременно двух височно-нижнечелюстных суставов. При этом головка нижней челюсти вместе с суставным диском скользит вперед до упора в суставной бугорок.

При смещении нижней челюсти вправо в левом височно-нижнечелюстном суставе головка челюсти вместе с диском скользит вперед до упора в суставной бугорок. Одновременно с правой стороны суставная головка вращается вокруг вертикальной оси, проходящей через шейку нижней челюсти. При движении челюсти влево скольжение головки вместе с суставным диском вперед происходит в правом суставе, а вращение вокруг вертикальной оси — в левом.

Вывих в височно-нижнечелюстном суставе может происходить только вперед. Когда рот широко открыт, головка нижней челюсти упирается в суставной бугорок. При этом любое дополнительное усилие, даже внезапный мышечный спазм, возникающий, например, при зевоте, может привести к смещению головки за пределы нижнечелюстной ямки.

8 ПРЕНАТАЛЬНЫЙ И ПОСТНАТАЛЬНЫЙ МОРФОГЕНЕЗ ЧЕРЕПА

В эмбриогенезе кости лицевого и мозгового черепа развиваются из нескольких источников: *склеротомных частей затылочных сомитов, несегментированной эктомезодермы головы, прехордальной мезодермы* и *первых двух жаберных дуг*. Причем одни кости проходят стадию хрящевой модели (непрямой остеогистогенез) и входят в состав так называемого **хондрокраниума**, другие возникают из мезенхимы путем прямого остеогистогенеза и относятся к **десмокраниуму** (табл. 8.1).

Таблица 8.1

Способы окостенения отдельных костей черепа

Непрямой остеогистогенез	Прямой остеогистогенез
Решетчатая кость	Верхняя челюсть
Нижняя носовая раковина	Скуловая кость
Клиновидная кость	Небная кость
Височная кость	Сошник
• Каменистая часть	Носовая кость
• Шиловидный отросток	Слезная кость
Затылочная кость	Лобная кость
• Базилярная часть	Теменная кость
• Две латеральные части	Височная кость

• Нижний отдел затылочной чешуи	• Чешуйчатая часть
Молоточек	• Барабанная часть
Наковальня	Клиновидная кость
Стремя	• Медиальная пластинка крыловидного отростка
	• Латеральная часть большого крыла клиновидной кости
	Затылочная кость
	• Верхний (межтеменной) отдел затылочной чешуи
	Нижняя челюсть

Все кости черепа образуются в результате индукционных взаимодействий между эктодермальными и мезодермальными производными. Хрящевая основа мозгового черепа индуцируется хордой, а перепончатые кости — теми частями головного мозга, которые они в конечном итоге окружают.

Развитие хондрокраниума *(рис. 8.1)*

Кости основания черепа и отдельные кости лицевого черепа образуются при слиянии нескольких хрящевых закладок. На втором месяце внутриутробного развития вокруг переднего конца хорды в прехордальной мезодерме появляется хрящевая пластинка, которая называется **парахордальным хрящом**. В последующем на основе этого хряща формируется базилярная часть затылочной кости. В свою очередь латеральные части кости и нижний отдел ее чешуи развиваются из склеротомов затылочных сомитов. Сливаясь между собой, хрящевые закладки отдельных структурных компонентов затылочной кости замыкают большое отверстие, в котором проходит нервная трубка.

Независимо от парахордального хряща формируются хрящевые капсулы вокруг слухового пузырька (**слуховая капсула**) и обонятельной ямки (**носовая капсула**). Из ушной капсулы развивается каменистая часть височной кости. Носовая капсула состоит из двух боковых областей и медиальной перегородочной части. Из нее развиваются лабиринты и перпендикулярная пластинка решетчатой кости, а также нижняя носовая раковина и хрящевая перегородка носа.

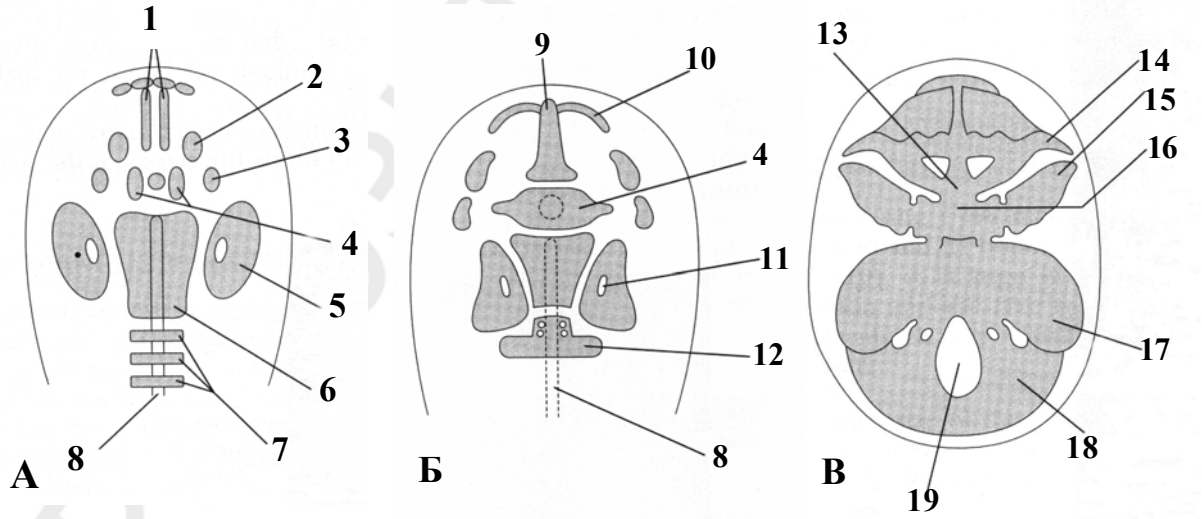

Рис. 8.1. Стадии развития костей основания черепа зародышей человека (вид сверху):
А — хрящевые закладки костей хондрокраниума 6-недельного зародыша; Б — слияние парных закладок у 7-недельного зародыша; В — хрящевое основание черепа 12-недельного зародыша; 1 — черепные балки; 2 — глазничное крыло; 3 — теменное крыло; 4 — гипофизарный хрящ; 5 — слуховая капсула; 6 — парахордальный хрящ; 7 — затылочные склеротомы; 8 — хорда; 9 — слияние черепных перекладин; 10 — носовая капсула; 11 — внутренний слуховой проход; 12 — затылочный

хрящ; 13 — решетчатая кость; 14 — малое крыло; 15 — большое крыло; 16 — тело клиновидной кости; 17 — каменистая часть височной кости; 18 — затылочная кость; 19 — большое (затылочное) отверстие

Ростральнее парахордального хряща находятся **прехордальные хрящи**, в состав которых входят парные *гипофизарные хрящи* и *черепные балки*. Срастаясь между собой, гипофизарные хрящи принимают участие в формировании тела клиновидной кости. В его центре на месте будущего турецкого седла расположен **карман Ратке**. Из эктодермы, выстилающей это выпячивание первичной ротовой полости, развивается передняя и промежуточная доли гипофиза. По бокам от гипофизарного хряща находятся небольшие участки хрящевой ткани, на месте которых в конечном итоге формируются остальные части клиновидной кости. Черепные балки служат источником развития решетчатой кости.

Окостенение хондрокраниума происходит из нескольких центров, которые постепенно увеличиваются в размерах. В результате к рождению в черепе остаются только несколько участков хрящевой ткани (рис. 8.2). В частности, из хряща состоят: (1) крыло и перегородка носа; (2) клиновидно-решетчатый синхондроз; (3) клиновидно-затылочный и клиновидно-каменистый синхондрозы; (4) верхушка каменистой части височной кости (в области рваного отверстия); (5) внутризатылочные и каменисто-затылочный синхондрозы. Большинство перечисленных синхондрозов замещаются костной тканью вскоре после рождения ребенка. Внутризатылочные синхондрозы закрываются на 5–6 году жизни, а дольше всех сохраняется клиновидно-затылочный синхондроз. Он полностью окостеневает примерно к 20 годам, в связи с чем заканчивается продольный рост основания черепа.ъ

Преждевременное или, наоборот, позднее исчезновение синхондрозов в основании черепа приводит к его укорочению либо удлинению. Внешне это проявляется уменьшением размеров средней трети лица. Подобная картина характерна, например, для пациентов с **ахондропластической карликовостью**. Средняя часть их лица западает, тогда как лоб и нижняя челюсть, наоборот, значительно выступают вперед.

Репозиторий БГМУ

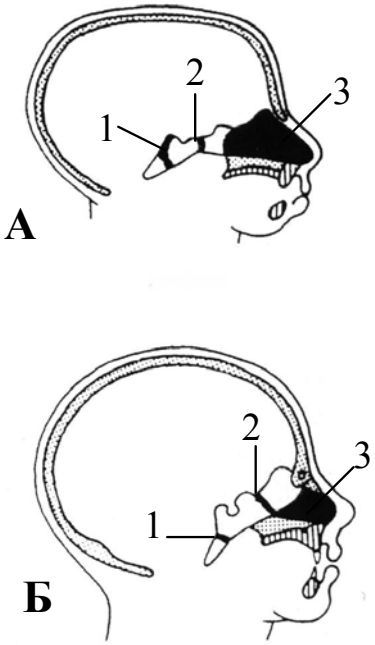

Рис. 8.2. Хрящевые центры роста костей черепа: А — новорожденный; Б — подросток; 1 — клиновидно-затылочный синхондроз; 2 — клиновидно-решетчатый синхондроз; 3 — носовая перегородка

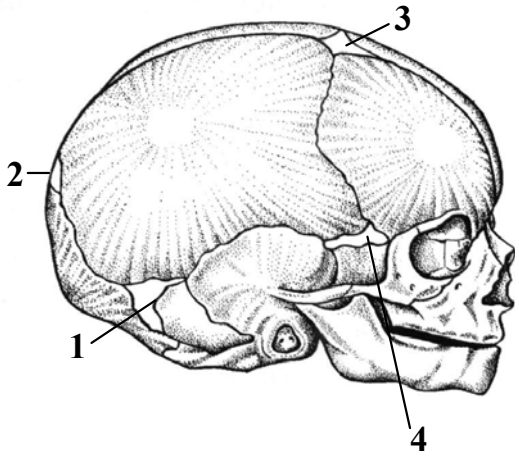

Рис. 8.3. Череп новорожденного: 1 — сосцевидный родничок; 2 — задний родничок; 3 — передний родничок; 4 —

Развитие десмокраниума *(рис. 8.3)*

Кости свода черепа и большинство костей лицевого черепа развиваются соответственно из несегментированной эктомезодермы головы и первой жаберной дуги. На третьем месяце внутриутробного развития в центре мезенхимных конденсаций, в тех местах, где на костях мозгового черепа в их дефинитивном состоянии находятся бугры (затылочный, теменные и лобные), появляются центры окостенения. По мере увеличения размеров этих центров, благодаря аппозиционному росту, участки мезенхимы между соседними костями уменьшаются. В результате к моменту рождения не окостеневшими остаются только области **швов** и **родничков**, которые представляют собой участки фиброзной ткани ромбовидной или треугольной формы в местах контакта сразу нескольких (более двух) плоских костей черепа. У новорожденных имеется шесть родничков. **Передний родничок** (fonticulus anterior) ограничен чешуей лобной кости и двумя теменными костями, **задний родничок** (fonticulus posterior) находится между чешуей затылочной кости и теменными костями. Эти два родничка непарные. **Клиновидный родничок** (fonticulus sphenoidalis) — парный. Он ограничен клиновидным углом теменной кости, чешуйчатой частью височной кости и лобной чешуей, а также большим крылом клиновидной кости. **Сосцевидный родничок** (fonticulus mastoideus) тоже парный. Он расположен между сосцевидным углом теменной кости, чешуйчатой частью височной кости и затылочной чешуей. Самый большой передний родничок окостеневает на втором году жизни, тогда как меньший по размеру задний родничок замещается костной тканью на 3-м месяце жизни. Боковые роднички черепа закрываются в первые несколько месяцев после рождения. По срокам закрытия родничков можно судить о состоянии минерального обмена и оценивать физическое развитие ребенка.

Остеогенные слои в составе швов свода черепа обеспечивают рост костей в длину и увеличение объема черепа параллельно с возрастанием объема головного мозга. Увеличение толщины костей свода черепа происходит со стороны надкостницы. Наиболее ин-

тенсивно объем мозгового черепа увеличивается на протяжении первых лет жизни. Об этом можно судить по изменению окружности головы ребенка. У новорожденного этот размер равен
34 см, а к концу второго года жизни он увеличивается до 48 см. Своих окончательных размеров мозговой череп достигает к 10-летнему возрасту, когда завершается процесс роста
головного мозга. В последующем, по мере исчезновения из швов остеогеннных слоев, рост костей свода черепа в длину прекращается, тогда как образование костной ткани со стороны надкостницы продолжается и в зрелом возрасте. Окончательное формирование костной
ткани в области швов, то есть синостозирование костей свода черепа, происходит только в 40–60-летнем возрасте.

Преждевременное закрытие швов (**краниосиностоз**) в детском возрасте ведет к формированию деформаций мозгового черепа. Это связано с прекращением роста костей в направлении, перпендикулярном шву, который потерял способность к новообразованию костной ткани, и компенсаторным увеличением размеров мозгового черепа в других направлениях. Наиболее частой деформацией подобного рода является **скафалоцефалия**, связанная с преждевременным закрытием сагиттального шва (рис. 8.4). При подобного рода патологии происходит задержка роста мозгового черепа в ширину. Одновременно он удлиняется в переднезаднем направлении, а также увеличивается его высота. Преждевременное закрытие метопического шва ведет к **тригоноцефалии.** При этом череп, если на него смотреть сверху, имеет треугольную форму, за счет того, что затылочная кость широкая, а лобная узкая. У 35–40 % детей с краниосиностозом, при котором имеет место преждевременное закрытие сразу нескольких швов черепа, отмечается отставание умственного развития.

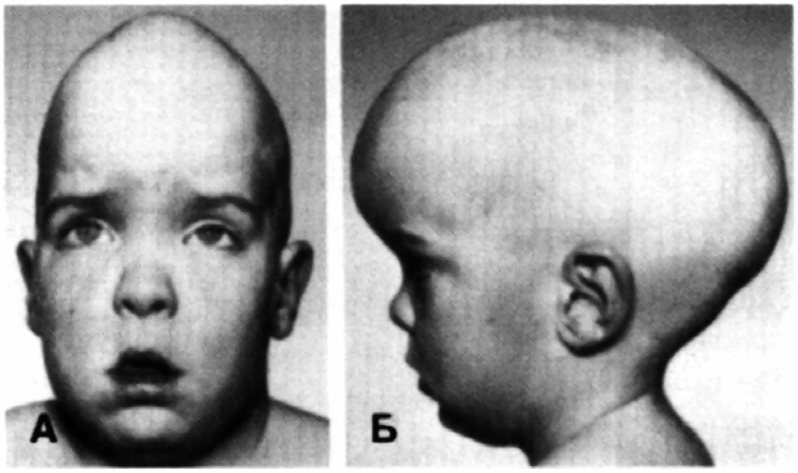

Рис. 8.4. Ребенок со скафалоцефалией:
А — вид спереди; Б — вид сбоку

Кости лицевого черепа, входящие в состав жевательного аппарата, развиваются из первой (мандибулярной) жаберной дуги, которая дает начало верхнечелюстным и нижнечелюстным отросткам. На 7–8 неделе внутриутробного развития в мезенхиме верхнечелюстных отростков появляются центры окостенения, из которых развиваются скуловая кость и верхняя челюсть. Причем сначала имеются два самостоятельных центра оссификации, соответствующие **резцовой кости** (premaxilla). Эта кость некоторое время существует обособленно, а затем сливается с верхней челюстью в единое целое. Следом от этого слияния служит существующий в раннем детском возрасте резцовый шов, который проходит от резцового отверстия к промежутку между клыком и латеральным резцом.

На третьем месяце внутриутробного развития спереди от уже имеющихся центров окостенения начинается процесс костеобразования в области будущих носовой и слезной костей. На пятом месяце инициируется формирование верхнечелюстной пазухи. Процесс сопровождается значительной резорбцией костной ткани в центре закладки и врастанием в эту зону выпячивания со стороны боковой стенки носовой полости. Примечательно, что пневмотизация остальных костей лицевого черепа происходит уже после рождения (первые ячейки в сосцевидном отростке появляются в 5–8-месячном возрасте, а в решетчатой кости

в 9–12 месяцев; формирование лобной пазухи начинается с года, а полости внутри клиновидной кости — с 3-х лет).

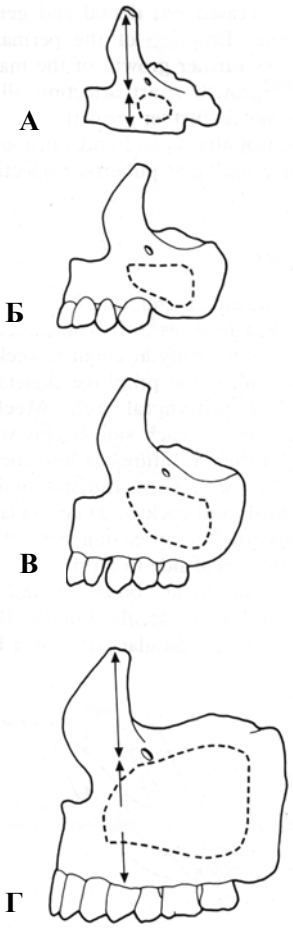

Рис. 8.5. Рост верхней челюсти после рождения:

А — новорожденный; Б — 1,5 года; В — 4 года; Г — 16 лет. Стрелками показаны

Влияние на морфогенез верхней челюсти в эмбриогенезе оказывают глазное яблоко и лобные доли головного мозга. Под действием этих формообразующих факторов верхняя челюсть постепенно смещается вниз и вперед. После рождения происходит увеличение ее высоты, главным образом, в результате появления альвеолярных отростков, а также возрастает переднезадний размер и изменяется форма костного неба (рис. 8.5). При этом в качестве формообразующих факторов выступают закладки молочных и постоянных зубов, прогрессивное увеличение размеров верхнечелюстной пазухи, а также носовой тип дыхания. При нарушении дыхания через нос, например, в связи с увеличением глоточной миндалины, перекрывающей носовые ходы, нарушается рост средней трети лица, в том числе верхней челюсти (так называемое «аденоидное лицо»). Форма костного неба также в значительной степени зависит от типа дыхания. У детей, которые дышат ртом, обычно сохраняется высокое небо, характерное для новорожденных. При носовом дыхании с возрастом происходит расширение неба благодаря пролиферации клеток остеогенных слоев срединного и поперечного небных швов. Этот процесс протекает параллельно со смещением костного неба книзу, что связано с резорбцией кости с носовой стороны небных отростков и ее новообразованием со стороны ротовой полости.

Увеличение переднезаднего размера верхней челюсти осуществляется за счет новообразования костной ткани со стороны бугра верхней челюсти, которое стимулируется появлением закладок коренных зубов и их последующим прорезыванием. Этот процесс прекращается только после появления третьего верхнего моляра (примерно после 18 лет).

Увеличение высоты средней трети лица после рождения происходит не только как следствие роста верхней челюсти. До семилетнего возраста этот процесс осуществляется также за счет швов между костями лицевого и мозгового черепа, синхондрозов основания черепа и носовой перегородки. После 7 лет рост костей, входящих в состав средней трети лица, происходит преимущественно благодаря надкостнице.

Нижняя челюсть *(рис. 8.6, 8.7)*

Развитие нижней челюсти уместно рассмотреть отдельно, так как этот процесс имеет ряд особенностей по сравнению с другими костями лицевого черепа.

Центр окостенения в нижнечелюстных отростках появляется примерно на 6-й неделе внутриутробного развития латерально от первичного скелетного элемента первой жаберной дуги — **меккелева хряща**. Этот центр парный и находится в месте разделения нижнего альвеолярного нерва на резцовую и подбородочную ветви. По мере увеличения размеров зоны окостенения образуется тело нижней челюсти. В виде U-образного профиля оно с латеральной и медиальной сторон, а также снизу охватывает закладки зубов и сосудисто-нервный пучок. На 12-й неделе внутриутробного развития появляются ветви нижней челюсти В скором

Репозиторий БГМУ

времени в области мыщелкового и венечного отростков, а также подбородка и угла челюсти из клеток надкостницы начинают формироваться участки **вторичного хряща** (**первичный хрящ** сам является предшественником энхондральной кости и развивается непосредственно из мезенхимных клеток). Подбородочные хрящи и хрящ в области венечного отростка быстро окостеневают. Причем из подбородочного хряща формируются *подбородочные косточки*. На первом году жизни они сливаются между собой, в результате чего две половины нижней челюсти объединяются в единое целое. *Мыщелковый хрящ* у плода занимает значительную часть мыщелка и ветви нижней челюсти, но он быстро уменьшается в размерах. В конечном итоге остается только узкая зона активного роста, расположенная книзу от суставного хряща, покрывающего головку нижней челюсти.

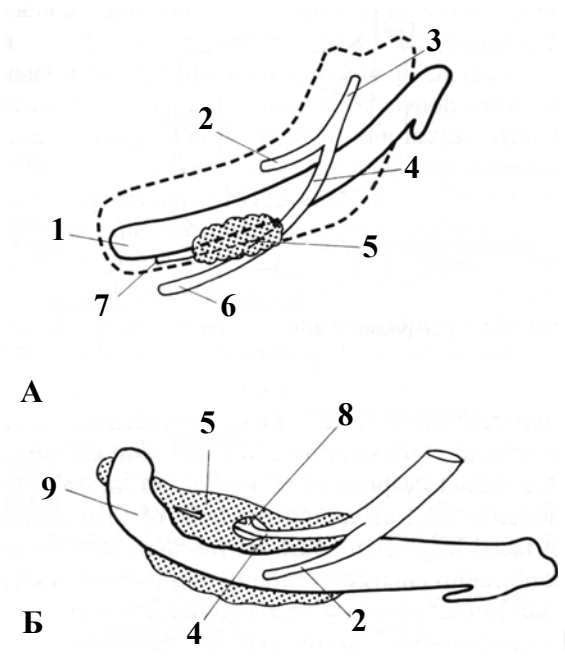

Рис. 8.6. Развитие нижней челюсти:
А — появление центра окостенения; Б — увеличение зоны окостенения; 1 — меккелев хрящ; 2 — язычный нерв; 3 — нижнечелюстной нерв; 4 — нижний альвеолярный нерв; 5 — центр окостенения в нижней челюсти; 6 — подбородочный нерв; 7 — резцовый нерв; 8 — подбородочное отверстие; 9 — меккелев хрящ, подвергающийся резорбции

Пролиферативная активность мыщелкового хряща сохраняется в детском возрасте и на протяжении всего периода полового созревания, благодаря чему увеличивается высота ветви нижней челюсти. В отличие от эпифизарного хряща трубчатых костей, деление хондроцитов мыщелкового хряща происходит только в пролиферативной зоне, а в зоне гипертрофированных клеток отсутствуют клеточные колонки.

Некоторые авторы считают, что для мыщелкового хряща характерен только аппозиционный рост, а интерстициальный рост невозможен. Мыщелковый хрящ не исчезает после прекращения роста, а остается в виде полоски неактивных хондроцитов.

Рост вторичного хряща в составе нижней челюсти контролируется гормоном роста (соматопропным гормоном). Снижение продукции этого гормона приводит к **микрогнатии**. У пациентов с аденомой передней доли гипофиза в связи с повышенной продукцией соматотропного гормона обычно развивается акромегалия, проявляющаяся *прогнатией*. К аномалиям средней трети лица относятся также **челюстно-лицевой дизостоз**, при котором скуловые кости имеют аномально маленькие размеры или вообще отсутствуют. В результате щеки у таких пациентов выглядят запавшими. Одновременно может наблюдаться гипоплазия нижней челюсти, микростомия в сочетании с расщеплением неба, дефектами расположения зубов и их смыкания. При **синдроме Дауна** носовые кости и верхняя челюсть недоразвиты, в связи с чем формируется седловидный нос и узкое лицо, а также имеет место **гипертелоризм** — резкое увеличение межглазничного расстояния.

По мере прогрессирования процессов костеобразования наблюдается резорбция Меккелева хряща, которая завершается на шестом месяце внутриутробного развития. Остается только его задняя часть. Из нее в последующем формируются молоточек и наковальня.

К рождению конфигурация нижней челюсти существенно отличается от формы кости у взрослого человека (рис. 8.7). В частности, подбородок сглажен (не выступает вперед), альвеолярная часть слабо развита, угол между ветвью и телом челюсти тупой (у новорожденного около 140º), а головка мыщелкового отростка направлена назад. После рождения форма кости меняется под действием ряда формообразующих факторов. В частности, рост *мыщелкового отростка* происходит под влиянием движений в височно-нижнечелюстном суставе, которые начинаются уже на пятом месяце внутриутробного развития. Формирова-

ние венечного отростка, подбородочных выступов и угла нижней челюсти обуславливается действием прикрепляющихся в этих местах мышц. Развитие альвеолярного отростка происходит по мере прорезывания молочных зубов. После завершения этого процесса на верхней

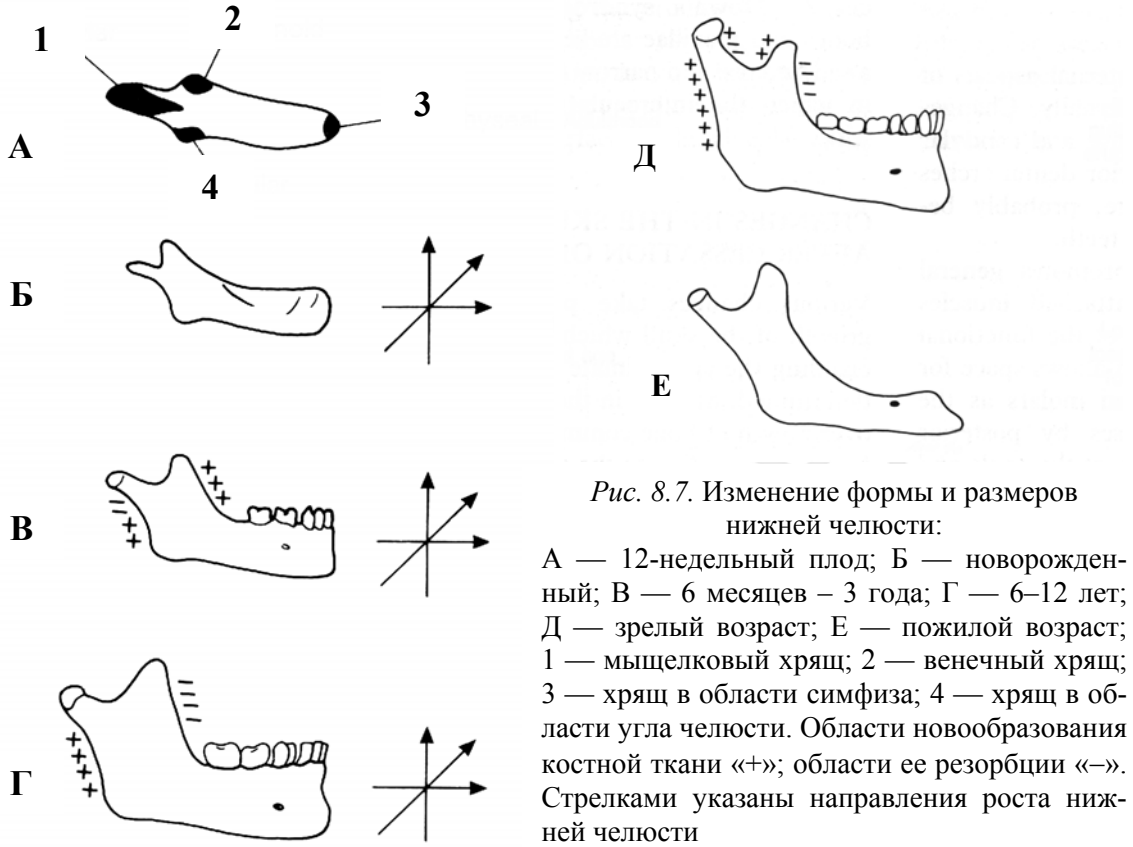

Рис. 8.7. Изменение формы и размеров нижней челюсти:
А — 12-недельный плод; Б — новорожденный; В — 6 месяцев – 3 года; Г — 6–12 лет; Д — зрелый возраст; Е — пожилой возраст; 1 — мыщелковый хрящ; 2 — венечный хрящ; 3 — хрящ в области симфиза; 4 — хрящ в области угла челюсти. Области новообразования костной ткани «+»; области ее резорбции «–». Стрелками указаны направления роста нижней челюсти

и нижней челюсти для сохранения надлежащей плоскости окклюзии требуется уменьшение угла нижней челюсти. Это достигается в результате селективной резорбции костной ткани, которая происходит вдоль переднего края ветвей челюсти. Одновременно отмечается новообразование кости вдоль заднего края ветвей, включая головку мыщелкового отростка. Уменьшение угла нижней челюсти (у взрослого человека он равен 120º) повышает также ее устойчивость к внешним механическим воздействиям и снижает вероятность переломов.

Отложение костной ткани в области основания нижней челюсти одновременно с формированием альвеолярной части приводит к увеличению высоты лица. Одновременно увеличивается ширина нижней челюсти благодаря новообразованию костной ткани снаружи ветви и ее резорбции с внутренней стороны. По мере роста нижней челюсти изменяется положение подбородочного отверстия. У ребенка оно ориентировано под прямым углом к телу нижней челюсти. У взрослого человека направлено назад и вверх (данное обстоятельство следует иметь в виду при проведении подбородочной проводниковой анестезии).

9 МЫШЕЧНЫЕ ТКАНИ

Мышечные ткани специализируются на сократительной функции. По *морфо-функциональной классификации* различают поперечно-полосатые и гладкую мышечные ткани (рис. 9.1). Структурные единицы *поперечнополосатых мышечных тканей* обладают поперечной исчерченностью, которая обусловлена упорядоченным расположением актиновых и миозиновых филаментов в составе их сократительного аппарата. Ткани этой разновидности

входят в состав скелетной мускулатуры (*скелетная мышечная ткань*) и миокарда (*сердечная мышечная ткань*). Гистологические элементы *гладкой мышечной ткани* (миоциты) поперечной исчерченности не имеют. Они входят в состав стенок внутренних органов (желудка, кишечника, бронхов, мочеточника, мочевой пузыря и др.), кровеносных и лимфатических сосудов.

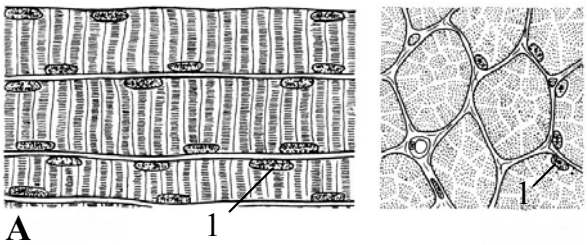

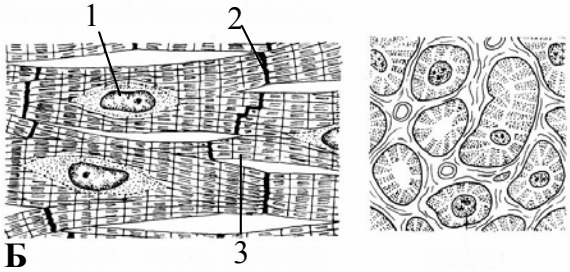

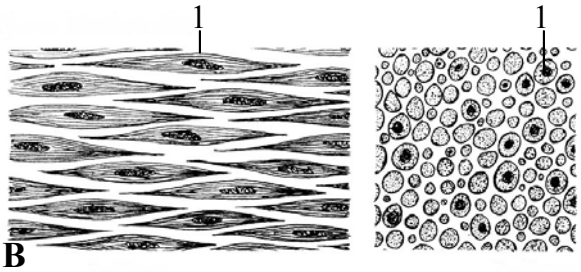

Рис. 9.1. Гистологическое строение мышечных тканей на продольном (слева) и поперечном срезах:
А — скелетная мышечная ткань; Б — сердечная мышечная ткань; В — гладкая мышечная ткань; 1 — ядро; 2 — вставочный диск; 3 — анастомоз

По *гистогенетической классификации* различают несколько типов мышечных тканей. Мышечные ткани *миотомного типа* развиваются из миотомов сомитов и входят в состав скелетных мышц. Мышечная ткань *целомического типа* является производным миоэпикардиальной пластинки — висцерального листка спланхнотома. Она образует мышцу сердца. Гладкая мышечная ткань развивается из мезенхимы.

Кроме того, в организме человека содержатся *миоэпителиальные клетки*, которые входят в состав слюнных, слезных, потовых и молочных желез. Они имеют эктодермальное происхождение. Источником развития *мионейральных клеток* (гладкомышечных клеток радужки и ресничного тела) служит нейроэктодерма.

Скелетная мышечная ткань

У детей объем скелетной мышечной ткани составляет 25 % массы тела, а у взрослых мужчин более 40 %. За счет скелетных мышц обеспечивается поддержание позы тела, его перемещение в пространстве, осуществляются процессы глотания, дыхания и голосообразования.

Структурной единицей скелетных мышц является **мышечное волокно** (рис. 9.2). Оно представляет собой симпласт, ограниченный *сарколеммой* (плазмолемма вместе с базальной мембраной), под которой в *саркоплазме* располагается до нескольких тысяч ядер, а также все органеллы общего значения. На поверхности симпласта под общей базальной мембраной расположены *миосателлитоциты* — миобласты, не вошедшие в состав симпласта и находящиеся в малодифференцированном состоянии. Волокна имеют диаметр 10–100 мкм и длину от 10 до 30 см. Их количество в отдельных мышцах достигает 300 миллионов.

Толщина волокон зависит от места локализации мышцы. Например, самые тонкие мышечные волокна содержатся в глазных мышцах, самые толстые — в мышцах спины и конечностей. При недостаточности питания и денервации мышцы волокна истончаются, а при усиленной нагрузке, наоборот, утолщаются.

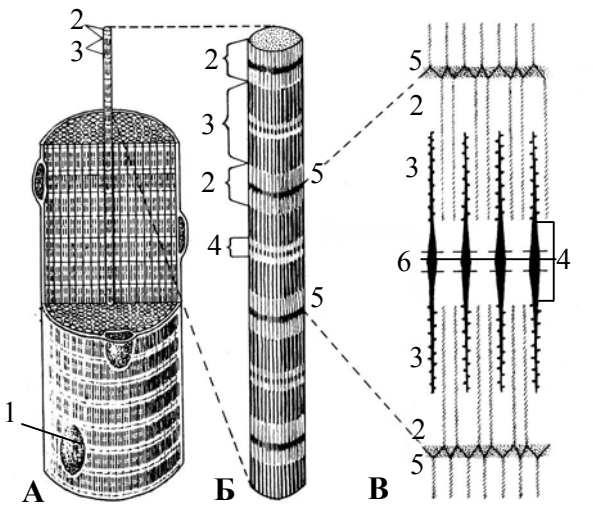

Рис. 9.2. Строение скелетной мышцы:
А — поперечно-полосатое мышечное волокно; Б — миофибрилла; В — саркомер; 1 — ядро; 2 — светлый диск; 3 — темный диск; 4 — Н-зона; 5 — Z-зона; 6 — М-линия

Сократительный аппарат скелетных мышц представлен *миофибриллами* — продольно ориентированными нитями. Их количество в составе мышечного волокна варьирует от нескольких десятков до нескольких тысяч. В световом микроскопе можно видеть поперечную исчерченность миофибрилл, то есть чередование участков (дисков), по-разному преломляющих поляризованный свет. Различают, *темные* или *анизотропные диски* (А-диски), которые обладают двойным лучепреломлением, и *светлые,* или *изотропные диски* (I-диски), не преломляющие поляризованный свет. Каждый светлый диск пересекает Z-линия, а участок миофибриллы между соседними Z-линиями называется **саркомером**. Он представляет собой структурно-функциональную единицу миофибриллы и в мышце, пребывающей в расслабленном состоянии, имеет длину 2–3 мкм. При сокращении мышцы его длина уменьшается до 1,5 мкм. Саркомер состоит из тонких (актиновых) и толстых (миозиновых) филаментов, причем I-диск содержит только тонкие филаменты.

Тонкие филаменты имеют диаметр 7–8 нм и длину 1 мкм. Один их конец прикреплен к Z-линии, другой направлен к середине саркомера. Филаменты содержат сократимый белок актин и два регуляторных белка — тропонин и тропомиозин. Фибриллярный актин формируется из своей глобулярной формы и имеет вид двух скрученных нитей. Тропомиозин в виде двух тонких тяжей лежит в бороздах, образуемых нитями актина. Тропонин сформирован тремя глобулярными белками и расположен на конце тропомиозиновой молекулы. Одна его субъединица связывает кальций, другая прикрепляется к тропомиозину, а третья ингибирует связывание миозина с актином.

Толстые филаменты имеют диаметр 10–12 нм и длину 1,5–1,6 мкм. Они занимают центральную часть саркомера и их количество может достигать нескольких тысяч. В покоящейся мышце концы толстых и тонких филаментов лишь слабо перекрываются на границе А- и I-дисков. Эта зона выглядит гораздо темнее центральной *Н-зоны*, в которой актиновые нити отсутствуют. На электронных микрофотографиях в середине Н-зоны выявляется темная линия (*М-линия*) — сеть опорных белков, удерживающих толстые нити в составе единого пучка.

Каждый толстый филамент в составе А-диска окружен шестью тонкими филаментами. Толстые филаменты содержат белок миозин. На конце молекулы миозина имеются две головки, которые вместе с шарнирным участком и эластическим компонентом входят в состав *тяжелого меромиозина*. Концевую часть хвостовой нити миозина составляет *легкий меромиозин*. В месте соединения тяжелого и легкого меромиозина молекула способна сгибаться, как на шарнире. Легкий меромиозин лежит в толще толстого филамента, тогда как тяжелый меромиозин выступает над ее поверхностью. Половина молекул миозина обращена своими головками к одному концу толстого филамента, а вторая половина — к другому.

Во время мышечного сокращения сами актиновые и миозиновые нити не укорачиваются, а скользят относительно друг друга. В состоянии покоя мышечные волокна почти не сопротивляются пассивному растяжению. Толстые и тонкие филаменты не взаимодействуют между собой, а активные центры на молекулах актина прикрыты тропонин-тропомиозиновыми комплексами. Рабочий цикл мышечного сокращения (в секунду совершается около пяти таких циклов) начинается с того, что ионы Ca^{2+} связываются с тропонином и освобож-

дают активные центры на молекуле актина. Затем молекулы миозина и актина взаимодействуют между собой в области активных центров и образуют поперечные мостики. Под влиянием формирующегося актин-миозинового комплекса происходит гидролиз АТФ. Образовавшаяся при этом энергия используется для конформации молекулы миозина и изменения угла наклона ее головок. В результате тонкие филаменты смещаются к центру саркомера на расстояние примерно 10 нм и происходит укорочение I-диска. Важно отметить, что ширина А-диска при этом не меняется. Возвращение тонких филаментов в исходное положение в конце рабочего цикла связано с размыканием мостиков между активными центрами актина и миозина в результате взаимодействия головки миозина с молекулой АТФ.

Расслабление мышцы после мышечного сокращения происходит в результате отщепления ионов Ca^{2+} от молекулы тропонина, который вновь вступает во взаимодействие с активным центром молекулы актина.

Сокращение мышц происходит под влиянием нервных импульсов. Передачу возбуждения с сарколеммы на миофибриллы осуществляют саркоплазматическая сеть и поперечные трубочки (Т-трубочки). *Саркоплазматическая сеть* служит для депонирования ионов кальция. В состав мембран саркоплазматической сети входят интегральные белки, формирующие кальциевые насосы, а на внутренней поверхности белок кальсеквестрин, связывающий ионы кальция. *Поперечные трубочки* представляют собой впячивание сарколеммы вблизи границ между темными и светлыми дисками. Они передают волну возбуждения в виде потенциала действия плазматической мембраны на саркоплазматическую сеть. В результате проницаемость мембран этой сети повышается, и ионы кальция быстро выделяются за ее пределы. Присоединяясь к тропонину, ионы кальция запускают механизм мышечного сокращения. Обратный транспорт кальция в саркоплазматическую сеть (его секвестрация) осуществляется кальциевыми насосами. Понижение концентрации кальция в саркоплазме приводит к прекращению взаимодействия актина с миозином и расслаблению мышечного волокна.

Структурно-функциональной единицей поперечно-полосатой мышцы как органа является **мион**, представленный мышечным волокном в совокупности с кровеносными сосудами и нервным окончанием. Эфферентная иннервация мышечных волокон осуществляется аксонами мотонейронов, которые заканчиваются *нервно-мышечными синапсами* (моторными бляшками). Афферентные нервные волокна начинаются от инкапсулированных рецепторов, оплетающих тонкие (интрафузальные) мышечные волокна.

Снаружи от базальной мембраны, окружающей мышечное волокно, располагается *эндомизий* — тонкая прослойка рыхлой волокнистой соединительной ткани. В эндомизии содержатся многочисленные кровеносные капилляры и нервные волокна. Группы мышечных волокон с помощью волокнистой соединительной ткани, которая называется *перимизием,* объединены в пучки. В свою очередь, пучки мышечных волокон объединяются в единое целое *эпимизием*, сформированным из плотной соединительной ткани.

Различают три типа мышечных волокон: красные, белые и промежуточные. К*расные волокна* преобладают в мышцах, выполняющих длительные тонические нагрузки. Они имеют красный цвет, малый диаметр, содержат тонкие миофибриллы и широкую Z-линию. Красные волокна обладают небольшой силой сокращения и устойчивы к утомлению. В их состав входит много миоглобина (кислородсвязывающего железосодержащего белка), крупные митохондрии и липидные включения. Для красных мышечных волокон характерно преобладание аэробных процессов над анаэробными. В них регистрируется высокая активность окислительных ферментов (сукцинатдегидрогеназы) и низкая активность гликолитических ферментов и миозиновой АТФазы. Волокна хорошо кровоснабжаются и окружены большим числом сателлитоцитов.

Белые волокна преобладают в мышцах, которые выполняют быстрые сокращения. Они имеют белый цвет и большой диаметр. В саркоплазме содержатся толстые миофибриллы, значительное количество гликогена, но относительно мало митохондрий, липидов и миоглобина. Белые волокна имеют высокую скорость сокращения, но способны функционировать в таком режиме непродолжительное время. В них регистрируется высокая активность гликолитических ферментов (лактатдегидрогеназ) и АТФазы. Одновременно с этим снижена активность окислительных ферментов. Волокна относительно слабо кровоснабжаются и окружены малым количеством сателлитоцитов.

Промежуточные волокна способны быстро и с большой силой сокращаться. Они в равной степени используют энергию, полученную путем гликолитических и окислительных реакций, отличаются высокой устойчивостью к утомлению.

В скелетных мышцах человека волокна различных типов распределены мозаично, их соотношение предопределено генетически. Преобладание того или иного типа волокон, в сочетании с правильным подбором нагрузок, позволяет человеку достигнуть высоких результатов в определенном виде спорта.

Физиологическая регенерация мышечных волокон осуществляется за счет постоянного обновления органелл и поддержания динамического равновесия между анаболическими и катаболическими процессами. При интенсивных физических упражнениях в миосимпластах усиливаются анаболические процессы. Длительные физические нагрузки вызывают увеличение количества саркоплазмы, миоглобина и митохондрий. Упражнения, выполняемые на высоких скоростях с большим усилием, стимулируют увеличение числа и диаметра миофибрилл. Наоборот, отсутствие мышечной активности и голодание сопровождаются атрофией мышечных волокон. Резкое уменьшение массы мышц и диаметра отдельных волокон наблюдается при денервации скелетных мышц. Одновременно дезорганизуется цитоскелет и сократительный аппарат. Патологические изменения, связанные с нарушением иннервации и голоданием, раньше наступают в белых волокнах. При гипокинезии атрофии более подвержены красные мышечные волокна.

Репаративная регенерация скелетной мышечной ткани происходит путем образования новых саркомеров на концах поврежденных волокон, а также за счет активации миосателлитоцитов. Эти малодифференцированные клетки начинают делиться, а затем мигрируют в зону повреждения и дифференцируются в миобласты. Сливаясь друг с другом, миобласты формируют мышечную трубочку, которая позднее превращается в мышечное волокно и заполняет область дефекта. Полная регенерация мышечных волокон возможна только при сохранении целостности базальной мембраны, препятствующей проникновению в зону повреждения фибробластов. В противном случае за счет эндомизия в зоне повреждения образуется соединительнотканный рубец. Процесс репаративной регенерации регулируется факторами роста

Сердечная мышечная ткань

Сердечная мышечная ткань образует мышечную оболочку сердца (миокард) и входит в состав стенки устья крупных сосудов. Ее основным структурным компонентом являются **кардиомиоциты** — клетки удлиненной формы, которые могут ветвиться. Они соединяются друг с другом анастомозами и образуют пространственную сеть, способную к согласованному сокращению. Цитолемма снаружи покрыта базальной мембраной. Одно или два светлых ядра расположены в центре клетки. В саркоплазме кардиомиоцита содержатся все органеллы, характерные для скелетной мышечной ткани. Различают сократительные, проводящие
и секреторные кардиомиоциты.

Сократительные (рабочие) кардиомиоциты имеют сильно развитый сократительный аппарат, который занимает 50–70 % их объема (рис. 9.3). Он состоит из актиновых и миозиновых филаментов, расположенных на периферии клетки. В отличие от скелетных мышц саркоплазматическая сеть кардиомиоцитов менее активно накапливает ионы Ca^{2+}. Во время расслабления мышцы сердца ионы кальция выделяются из канальцев сети с низкой скоростью. Поперечные трубочки лучше развиты в кардиомиоцитах желудочков, чем предсердий. Опорный аппарат сократительных кардиомиоцитов представлен сарколеммой (цитолеммой
с базальной мембраной) и цитоскелетом, который связан со вставочными дисками. С помощью трансмембранных гликопротеинов (интегринов) сарколемма и базальная мембрана связаны с межклеточным веществом.

Репозиторий БГМУ

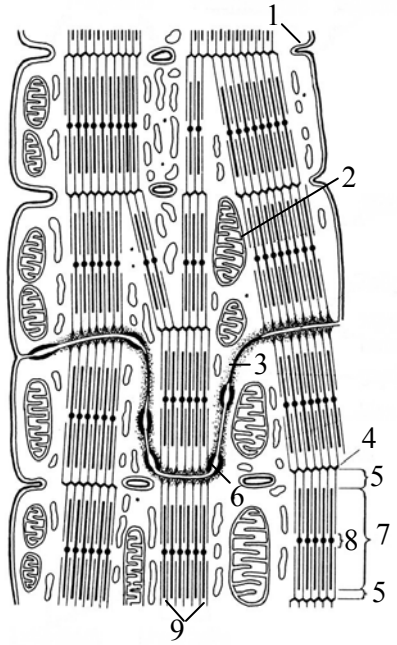

Рис. 9.3. Строение сократительного кардиомиоцита:
1 — сарколемма; 2 — митохондрия; 3 — щелевой контакт; 4 — Z-линия; 5 — светлый диск; 6 — десмосома; 7 — темный диск; 8 — Н-зона; 9 — миофибриллы

В месте контакта двух соседних кардиомиоцитов образуются *вставочные диски*. В световом микроскопе они имеют вид поперечных полосок. По своей сути вставочные диски представляют собой адгезионные межклеточные соединения (промежуточные, щелевые контакты и десмосомы). Десмосомы обеспечивают механическое сцепление, препятствующее расхождению кардиомиоцитов. В области промежуточных контактов тонкие актиновые филаменты соединяют саркомер с сарколеммой кардиомиоцита. Щелевые контакты предназначены для ионной связи и передачи импульса сокращения.

Энергетический аппарат рабочих кардиомиоцитов представлен большим количеством крупных митохондрий, расположенных рядом с миофибриллами. Они получают энергию путем расщепления жирных кислот, которые депонируются в виде многочисленных капелек триглицеридов у полюсов ядра, а также гликогена, расположенного между миофибриллами в области I-диска. В саркоплазме содержится кислородсвязывающий пигмент миоглобин.

Проводящие кардиомиоциты объединены в систему, способную генерировать и проводить возбуждение. Входящие в состав этой системы *синусные* (*пейсмекерные*) *кардиомиоциты* генерируют импульсы и передают их сократительным кардиомиоцитам. По сравнению с рабочими кардиомиоцитами пейсмекерные клетки имеют меньшие размеры, в саркоплазме содержат сравнительно мало гликогена и небольшое количество миофибрилл. Посредником в передаче возбуждения от пейсмекерных клеток к рабочим кардиомиоцитам выступают *проводящие кардиомиоциты*, которые имеют слабо развитый сократительный и энергетический аппараты, светлую цитоплазму и крупные ядра.

Секреторные кардиомиоциты входят в состав стенок предсердий. Они имеют отростчатую форму, слабо развитый сократительный аппарат и содержат окруженные мембраной гранулы с натрийуретическим фактором. Этот гормон угнетает секрецию альдостерона, вазопрессина и кортизола, в результате чего усиливается выведение натрия и воды с мочой, что, в свою очередь, приводит к снижению артериального давления.

Репаративная регенерация сердечной мышечной ткани у взрослого человека возможна только на внутриклеточном уровне. Поэтому дефекты сердечной мышечной ткани, развивающиеся, например, при инфаркте миокарда, замещается рубцовой тканью. При высоких физических нагрузках обычно развивается выраженная гипертрофия кардиомиоцитов. В саркоплазме увеличивается количество митохондрий, утолщаются миофибриллы.

Гладкая мышечная ткань

Гладкая мышечная ткань входит в состав стенок сосудов, трубчатых внутренних органов, кожи, некоторых желез, радужки, а также встречается в капсулах и трабекулах печени, селезенки и яичка. Она обеспечивает медленные продолжительные движения и тонические сокращения. В результате изменяется величина просвета трубчатых органов и сосудов, расширяется или суживается зрачок, происходит выделение секрета желез.

Структурной единицей является **гладкий миоцит** — одноядерная клетка, не имеющая поперечной исчерченности (рис. 9.4). В расслабленном состоянии он имеет длину около 200 мкм, толщину 2–20 мкм, а при сокращении укорачивается примерно в 5 раз. Самые

длинные гладкие миоциты (до 1000 мкм) выявляются в беременной матке, самые короткие (до 20 мкм) — в стенках сосудов. Вытянутой формы ядро расположено в центральной части клетки и ориентировано вдоль ее длинной оси. При сокращении на нем образуются складки. В ряде случаев ядро может быть спиралеобразно закручено. Саркоплазма содержит аппараты передачи возбуждения и сокращения, а также опорный, энергетический, синтетический и лизосомальный аппараты. Снаружи от плазмолеммы миоцита находится базальная мембрана.

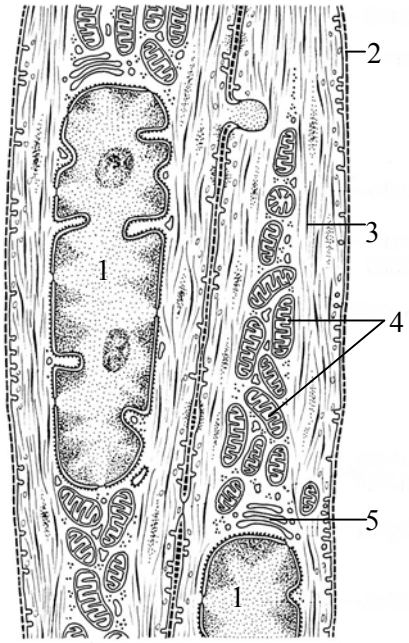

Рис. 9.4. Строение гладкого миоцита: 1 — ядро; 2 — плазмолемма; 3 — миофиламенты; 4 — митохондрии; 5 — аппарат Гольджи

Передача возбуждения с сарколеммы на сократительный аппарат осуществляется с помощью системы мелких цистерн и пузырьков эндоплазматической сети и *кавеол* — впячиваний саркоплазмы. Входящие в состав стенок кавеол специальные белки обеспечивают трансмембранный транспорт кальция в саркоплазму и обратно.

Аппарат сокращения представлен тонкими (актиновыми) и толстыми (миозиновыми) филаментами, которые не формируют миофибрилл. Тонкие филаменты образованы набором изоформ актина и располагаются пучками. Эти пучки ориентированы перпендикулярно цитолемме, перекрещиваются между собой и образуют сетевые структуры. Своими концами они закреплены на плотных тельцах цитолеммы. Толстые филаменты короче тонких филаментов, менее стабильны и покрыты миозиновыми головками по всей длине. Относительное содержание миозиновых филаментов в гладких миоцитах меньше, чем в мышечных волокнах поперечно-полосатых мышц (на один миозиновый филамент приходится 12 актиновых нитей).

Образование и разрушение акто-миозиновых мостиков во время рабочего цикла мышечного сокращения в гладкой мышечной ткани происходит медленнее, чем в скелетной мышце, и требует меньшего количества АТФ. Отсюда вытекает важное свойство гладкой мышечной ткани — **медленное развитие и длительное поддержание сокращения**. Начало рабочего цикла индуцируется притоком в саркоплазму ионов кальция, которые связываются с кальмодулином (аналогом тропонина поперечно-полосатой мышечной ткани), стимулирующим фосфорилирование легких цепей миозина соответствующей киназой. Это служит сигналом для сборки миозиновых филаментов и их взаимодействия с актиновыми нитями. Головки миозина изменяют свою конформацию, в результате чего актиновые филаменты втягиваются между миозиновыми. При уменьшении содержания ионов кальция происходит дефосфорилирование миозина фосфатазой и прекращается его взаимодействие с актином. В результате наступает расслабление гладкой мышечной ткани. После дефосфорилирования часть миозиновых мостиков не отсоединяется от актина, что обеспечивает длительное поддержание тонуса без дополнительных энергозатрат.

Гладкомышечные клетки в стенке кишки, матки, мочевыводящих путей, сосудов и извитых канальцах яичка обладают способностью к спонтанным ритмическим сокращениям, которые возникают в результате циклических изменений активности кальциевых насосов в сарколемме миоцитов. Нервные и гуморальные факторы усиливают, ослабляют или координируют миогенный ритм.

Эфферентная иннервация гладкомышечной ткани осуществляется симпатической и парасимпатической нервной системой. Нервные окончания в виде тонких веточек аксонов вегетативных нейронов выявляются на отдельных миоцитах. Сокращение гладкомышечных клеток стимулируют адреналин, норадреналин, ангиотензин и вазопрессин. Наоборот, расслаблению гладкомышечных клеток способствуют атриопептин, брадикинин, гистамин

и VIP. Миогенная активность в отсутствие нервных и гуморальных воздействий может быть достигнута растяжением миоцитов, которое вызывает деполяризацию сарколеммы и приток ионов кальция.

В составе органов гладкая мышечная ткань представлена пластами, пучками миоцитов или отдельными клетками. В пластах миоциты окружены базальной мембраной и элементами межклеточного вещества. Отдельные клетки взаимодействуют между собой при помощи интердигитаций, адгезивных и щелевых соединений. Эти соединения обеспечивают механическую прочность, а также необходимы для проведения возбуждения и синхронизации сокращения (щелевые соединения). В местах контактов миоцитов базальная мембрана отсутствует. Число и размеры щелевых соединений резко возрастают при повышении функциональной активности органа (например, в матке по мере увеличения сроков беременности) или при патологии (например, в средней оболочке артерий при гипертонической болезни). В мелких сосудах щелевые соединения существуют между миоцитами и эндотелиоцитами. Через них проникают биологически активные вещества, продуцируемые клетками эндотелиальной выстилки сосуда. Они вызывают сокращение или расслабление миоцитов и таким образом влияют на тонус сосудов.

Физиологическая регенерация гладкой мышечной ткани на клеточном уровне отчетливо выражена только в матке во время беременности. При этом увеличение числа клеток (гиперплазия) обусловлено делением миоцитов или дифференцировкой камбиальных элементов, сохраняющихся в гладкой мышечной ткани. Неодинаковая чувствительность миоцитов к факторам, стимулирующим регенерацию, может приводить к неравномерному разрастанию миометрия и образованию узлов (миом) в мышечной оболочке матки. В других органах возможность физиологической регенерации гладкой мышечной ткани ставится под сомнение. Вместе с тем, на субклеточном уровне этот процесс осуществляется постоянно и во всех органах. При повышенных нагрузках происходит гипертрофия (многократное увеличение размеров) миоцитов и усиление их синтетической активности.

Репаративная регенерация гладкой мышечной ткани определяется объемом повреждения. При больших по протяженности поражениях дефект замещается сначала рыхлой волокнистой соединительной тканью, которая затем превращается в плотную (рубцовую) соединительную ткань.

Миоэпителиальные клетки имеют звездчатую форму, охватывают в виде корзинки секреторные отделы желез и при сокращении содействуют выведению из них секрета. Помимо сократительных белков в цитоплазме и отростках этих клеток выявляются цитокератиновые промежуточные филаменты, свойственные кератиноцитам и десмин — характерный компонент мышечной ткани. *Мионейральные клетки* являются производными стенки глазного бокала. Они образуют мышцу, суживающую зрачок, и мышцу, расширяющую зрачок. Помимо сократительных белков мионейральные клетки содержат гранулы пигмента. Некоторые авторы считают их миоэпителиальными клетками, которые возникают из пигментного эпителия радужки.

10 МЫШЦЫ

В организме человека имеется около 400 мышц, которые сокращаются произвольно, так как состоят из поперечно-полосатой мышечной ткани. У взрослого человека общая масса мышц составляет до 40 % от массы тела. **Скелетные мышцы**, прикрепляясь к костям, приводят их в движение, а также участвуют в образовании стенок полостей и входят в состав некоторых внутренних органов. С помощью скелетных мышц тело человека удерживается в равновесии, перемещается в пространстве, а также осуществляются процессы глотания и дыхания, изменяется положение глазного яблока и слуховых косточек. **Кожные мышцы**, в отличие от скелетных, лежат в подкожной клетчатке и прикрепляются к коже. У человека

Репозиторий БГМУ

они сохранились только в области головы (мимические мышцы) и шеи (подкожная мышца). При сокращении этих мышц изменяется мимика лица, конфигурация и размеры глазной щели и ротового отверстия.

Анатомически каждая мышца состоит из **тела** (брюшка) и **сухожилия**. Величину мышцы характеризует ее **анатомический поперечник**. Этот показатель представляет собой площадь поперечного сечения, проведенного перпендикулярно длинной оси мышцы в наиболее широкой части брюшка.

Тело мышцы образовано пучками мышечных волокон, которые могут по-разному ориентироваться относительно сухожилия. Наиболее часто встречаются **веретенообразные** мышцы. В них пучки мышечных волокон лежат параллельно длинной оси. Мышцы, в которых мышечные волокна располагаются по одну сторону от сухожилия и под углом к нему, называются **одноперистыми**. В **двуперистых** мышцах волокна лежат по обе стороны от сухожилия, а в **многоперистых** мышцах они переплетаются между собой и подходят к сухожилию с нескольких сторон. Направление ориентации пучков мышечных волокон относительно длинной оси мышцы напрямую связано с силой мышцы, которую характеризует ее **физиологический поперечник**. Этот показатель представляет собой суммарную площадь поперечного сечения всех мышечных волокон. Поэтому из двух равновеликих мышц, имеющих одинаковый анатомический поперечник, сила перистой мышцы будет больше, чем веретенообразной.

Сухожилие скелетной мышцы формируется из плотной волокнистой соединительной ткани и предназначено для ее фиксации к костям. Каждая мышца имеет место **начала** (неподвижная точка, punctum fixum) и место **прикрепления** (подвижная точка, punctum mobile). Подвижной точкой обычно служит меньшая по размеру или менее фиксированная кость, входящая в состав осевого скелета или расположенная в проксимальных отделах конечностей. При сокращении мышцы punctum mobile приближается к punctum fixum.

По форме различают **веретенообразные**, **зубчатые**, **ромбовидные**, **квадратные** или **треугольные** мышцы. Мышцы веретенообразной формы могут иметь одну, две, три или четыре головки, что находит свое отражение в их названии (например, двуглавая мышца плеча, трехглавая мышца голени или четырехглавая мышца бедра). Широкие мышцы имеют вид пластинок, а их плоское сухожилие называется **апоневрозом**.

По отношению к суставам различают **односуставные**, **двусуставные** и **многосуставные** мышцы. При сокращении они могут вызывать разнообразные движения, и поэтому классифицируются как сгибатели, разгибатели, отводящие и приводящие мышцы, пронаторы, супинаторы, сфинктеры (сжиматели) и дилататоры (расширители). Функция мышцы нередко отражена в ее названии (например, поверхностный сгибатель пальцев, большая приводящая мышца, наружный сфинктер заднего прохода и т. д.).

Вспомогательные аппараты мышц

К ним относятся *фасции*, *мышечные перегородки*, *синовиальные влагалища* и *сумки*, *фиброзные или костно-фиброзные каналы*, *сесамовидные кости* и *блоки*.

Каждая мышца имеет соединительнотканный футляр, который изолирует ее от окружающих структур и называется **фасцией**. Фасция создает опору для мышечного брюшка, устраняет трение соседних мышц друг о друга, препятствует смещению кожи при их сокращении, а также выполняет роль биологического барьера, препятствующего распространению воспалительного процесса. Различают поверхностную и глубокую фасции. **Поверхностная фасция** входит в состав подкожной клетчатки, делит ее на два слоя и без перерыва покрывает все тело человека. **Глубокая фасция**, которую нередко называют *собственной фасцией*, образует футляры для скелетных мышц и ряда внутренних органов. В определенных местах она прикрепляется к костям или переходит с одной структуры на другую. При этом она получает новое название, соответствующее названию мышцы, органа или части тела, которые покрывает. Например, m. masseter покрывает жевательная фасция. Сверху она прикрепляется

к скуловой дуге, а сзади продолжается в фасцию околоушной железы. В свою очередь, фасция околоушной железы переходит в поверхностную пластинку шейной фасции.

Мышечные перегородки прикрепляются к надкостнице и разделяют отдельные мышечные группы. Они также служат местом начала отдельных пучков мышечных волокон.

Синовиальные влагалища связаны с сухожилиями мышц и располагаются в местах, в которых возникает трение между сухожилиями и костью (например, общее синовиальное влагалище поверхностного и глубокого сгибателей пальцев в области канала запястья на кисти). Синовиальное влагалище состоит из двух слоев: наружного (фиброзного) и внутреннего (синовиального). Синовиальный слой имеет два листка, один из которых срастается с сухожилием, другой — с фиброзным слоем. Между листками находится синовиальная жидкость. Ее присутствие уменьшает трение при сокращении мышцы. В месте перехода одного листка синовиального слоя влагалища в другой формируется *брыжейка сухожилия*, по которой в него проникают сосуды и нервы.

Синовиальные сумки в большинстве случаев представляют собой выпячивания синовиальной мембраны суставной капсулы, которые находятся в местах контакта сухожилия и кости (например, между сухожилием четырехглавой мышцы бедра и бедренной костью над коленным суставом). Они выполняют функцию, аналогичную синовиальным влагалищам.

Костно-фиброзные каналы ограничены с одной стороны связками, которые являются утолщениями собственной фасции, с другой — костями. Например, канал запястья под удерживателем сгибателей, в котором проходят сухожилия сгибателей пальцев кисти, а также сосуды и нервы.

Сесамовидные кости располагаются в толще некоторых сухожилий у места их прикрепления к костям. Они увеличивают угол прикрепления мышцы и повышают эффективность ее функционирования. Самой большой сесамовидной костью у человека является надколенник.

Блоки представляют собой фиброзно-хрящевые образования, фиксированные к костям. Перекидываясь через блок, мышца изменяет направление хода. Примером может служить верхняя косая мышца, относящаяся к вспомогательным органам глаза.

Панариций — острое гнойное воспаление мягких тканей пальца. Эта патология требует своевременного хирургического лечения, так как в результате быстро прогрессирующего отека тканей ногтевой фаланги пальца и скопления жидкости между двумя листками синовиального влагалища может происходить сдавление брыжейки сухожилия глубокого сгибателя пальцев с последующим его некрозом. В результате становится невозможным сгибание ногтевой фаланги.

Запястный туннельный синдром проявляется болью и парестезиями (чувством онемения) в области кисти; вызывается сдавлением срединного нерва в костно-фиброзном канале запястья под удерживателем мышц-сгибателей.

Бурсит — воспаление синовиальной сумки, сопровождающееся скоплением в ее полости экссудата. Чаще всего локализуется в области синовиальных сумок коленного и локтевого суставов. Частота такой локализации обусловлена постоянным травмированием соответствующих участков тела в связи с особенностями профессии или занятии определенным видом спорта («колено домохозяйки» — бурсит в области коленного сустава, «теннисный локоть» — бурсит в области локтевого сустава)

При сокращении мышцы, как правило, изменяется ее длина (**изотоническое сокращение**), в результате чего происходит перемещение тела или его частей в пространстве. Это так называемая **динамическая работа**. В тех случаях, когда движущая сила, которая развивается при сокращении мышцы, превышает силу сопротивления, мышца укорачивается (**преодолевающая работа**). Напротив, если сила сопротивления больше движущей силы, мышца удлиняется (**уступающая работа**). Но происходит это постепенно, благодаря чему обеспечивается плавность движений. Работа мышц может быть также **статической** или **удерживающей (изометрическое сокращение)**. В этом случае никакого перемещения частей тела не происходит, а движущая сила мышцы уравновешивает силу тяжести, что позволяет фиксировать тело в определенном положении.

Мышцы редко сокращаются по отдельности. Любое движение обычно представляет собой сложный процесс, обусловленный активностью нескольких групп мышц, несмотря на то, что каждая фаза этого процесса выполняется, как правило, одной мышцей. Такая мышца называется **главной.** Каждая главная мышца имеет своего **антагониста** — мышцу, которая обеспечивает движение в противоположном направлении. Причем в зависимости от характера движения в суставе одна и та же мышца в одном случае может быть главной, в другом — антагонистом. Обычно главная мышца и ее антагонист действуют одновременно. При этом главная мышца осуществляет преодолевающую работу, а ее мышца-антагонист — уступающую. Мышцы, содружественные по направлению действия, называются **синергистами**.

МЫШЦЫ СПИНЫ (рис. 10.1, таблица 10.1)

Мышцы спины делятся на поверхностные и глубокие. К поверхностным мышцам относятся мышцы, имеющие отношения к верхней конечности: *трапециевидная мышца, широчайшая мышца спины, большая и малая ромбовидные мышцы, мышца, поднимающая лопатку*, а также мышцы ребер: *верхняя и нижняя зубчатая мышцы*. Поверхностные мышцы начинаются от костей осевого скелета (позвонков и ребер) и заканчиваются на лопатке или плечевой кости. При сокращении поверхностных мышц спины лопатка поднимается вверх, приближается к позвоночному столбу, или опускается вниз, а верхняя конечность приводится к туловищу, тянется назад к срединной линии и вращается кнутри. Верхняя и нижняя зубчатые мышцы участвую в дыхании. Глубокие (собственные) мышцы спины делятся на короткие и длинные. К длинным мышцам относятся: *остисто-поперечные и поперечно-остистые мышцы, а также мышца, выпрямляющая позвоночник*. Эти мышцы заполняют на всем протяжении спины углубление между остистыми отростками и углами ребер. Они фиксированы на костях осевого скелета и тазовой кости. *Межостистые и межпоперечные мышцы* составляют группу коротких мышц, соединяющих одноименные отростки позвонков. При сокращении собственных мышц спины происходит вращение позвонков относительно друг друга, разгибание позвоночника, наклоны туловища в стороны.

МЫШЦЫ ГРУДИ (рис. 10.1, таблица 10.2)

К этой группе относятся большая и малая грудная, подключичная, передняя зубчатая, наружные и внутренние межреберные, подреберные мышцы, а также поперечная мышца груди и диафрагма.

Большая, малая грудные мышцы и передняя зубчатая мышца располагаются передне-верхних отделах грудной стенки и входят в состав поверхностной группы. Эти мышцы начинаются от ключицы и костей туловища, заканчиваются на плечевой кости и лопатке. При сокращении мышц рука приводится к груди, кости пояса верхней конечности смещаются вперед; лопатка прижимается к грудной клетке, или ее нижний угол смещается вперед, в результате чего латеральный угол вместе с суставной впадиной поворачивается кверху (рука поднимается выше горизонтального уровня).

Репозиторий БГМУ

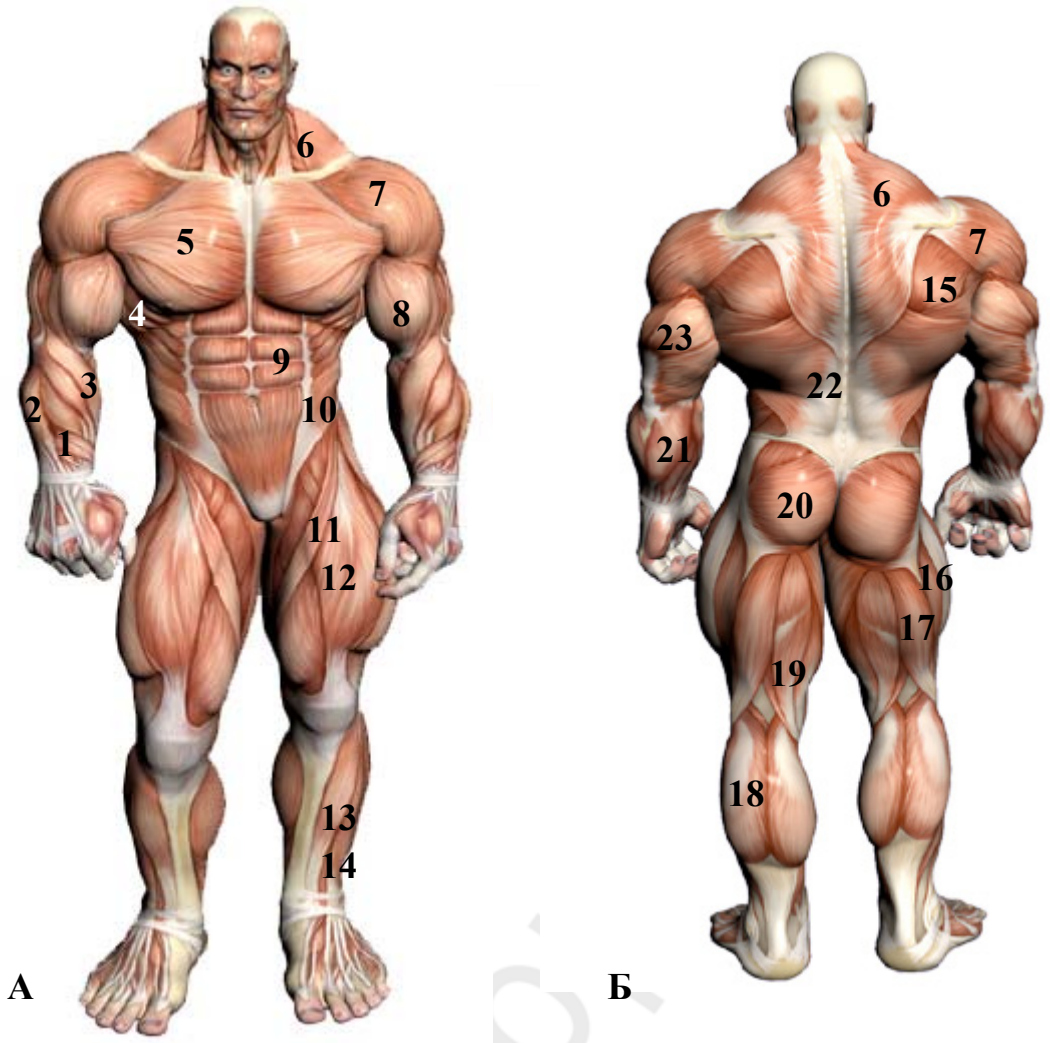

Рис. 10.1. Мышцы туловища и конечностей:
А — вид спереди; Б — вид сзади; 1 — длинная мышца, отводящая большой палец кисти и короткий разгибатель большого пальца кисти; 2 — разгибатель пальцев; 3 — плечелучевая мышца; 4 — передняя зубчатая мышца; 5 — большая грудная мышца; 6 — ромбовидная мышца; 7 — дельтовидная мышца; 8 — двуглавая мышца плеча; 9 — прямая мышца живота; 10 — наружная косая мышца живота; 11 — портняжная мышца; 12 — четырехглавая мышца бедра; 13 — передняя большеберцовая мышца; 14 — длинный разгибатель пальцев; 15 — подостная мышца; 16 — напрягатель широкой фасции бедра; 17 — двуглавая мышца бедра; 18 — трехглавая мышца голени; 19 — полусухожильная и полуперепончатая мышцы; 20 — большая ягодичная мышца; 21 — передняя группа мышц предплечья; 22 — широчайшая мышца спины; 23 — трехглавая мышца плеча

Наружные и внутренние межреберные, подреберные мышцы и поперечная мышца груди являются глубокими (собственными) мышцами груди и входят в состав ее переднебоковой и задней стенок. Наружная межреберная мышца заполняет межреберья на протяжении от позвоночного столба до места перехода костной части ребра в хрящевую часть, внутренние межреберные мышцы находятся в интервале между краем грудины и углом ребра. Подреберные мышцы и поперечная мышца груди лежат с внутренней поверхности ребер. Наружные межреберные мышцы является мышцами вдоха; внутренние межреберные мышцы участвуют в выдохе. *Диафрагма* располагается на границе между грудной и брюшной полостью. Она состоит из *поясничной*, *реберной* и *грудинной частей и сухожильного центра*. Через одноименные отверстия диафрагмы проходят аорта, пищевод и нижняя полая вена. Диафрагма – является главной дыхательной мышцей, которая при сокращении уплощается, способствуя вдоху, и принимает сферически выпуклую форму при выдохе.

МЫШЦЫ ЖИВОТА (рис. 10.1, таблица 10.3)

В состав этой группы входят 5 мышц: *прямая мышца живота, пирамидальная мышца, наружная и внутренняя косые мышцы живота, а также поперечная мышца живота*. Эти мышцы формируют переднебоковую стенку брюшной полости. Прямая мышца начинается от тазовой кости вблизи лобкового симфиза, а заканчивается на нижних 5–7 ребрах и грудине. Наружная косая мышца живота начинаются от ребер и частично заканчиваются на тазовой кости, внутренняя косая и поперечная мышцы живота берут начало на подвздошном гребне и нижних ребрах. Широкие плоские сухожилия (апоневрозы) боковых мышц живота охватывают с двух сторон прямую мышцу живота и формируют ее *влагалище*. По средней линии апоневрозы боковых мышц срастаются и образуют *белую линию живота*, посередине которой располагается пупочное кольцо. При сокращении прямой мышцы живота грудная клетка приближает к тазу. Поперечная мышца живота при сокращении повышает внутрибрюшное давление, а наружная и внутренняя косые мышцы живота вращают туловище и наклоняют его в сторону. Мышцы брюшного пресса являются мышцами выдоха.

МЫШЦЫ ВЕРХНЕЙ КОНЕЧНОСТИ (рис. 10.1, таблица 10.4)

Мышцы верхней конечности обеспечивают движения в плечевом и локтевом суставах, а также в суставах кисти.

К мышцам пояса верхней конечности, действующим на плечевой сустав (одновременно с поверхностной группой мышц груди), относятся: *дельтовидная, двуглавая, подлопаточная, надостная, подостная, большая и малая круглые, клювовидно-плечевая мышцы*. Эти мышцы начинаются на ключице, лопатке, ребрах и грудине, а заканчиваются, главным образом, на плечевой кости, окружая сустав спереди, сзади и снаружи. Местом прикрепления двуглавой мышцы плеча (входит в состав передней группы мышц плеча) является лучевая кость.

Сгибание плеча происходит при сокращении дельтовидной и клювовидно-плечевой мышцы. Задние волокна дельтовидной мышцы разгибают плечо. Ее средние волокна вместе с надостной, малой и большой круглыми мышцами отводят руку до горизонтального уровня. Кнаружи плечо вращается при сокращении подостной, малой круглой и клювовидно-плечевой мышц. Вращение плеча кнутри осуществляют большая круглая и подлопаточная мышцы.

Мышцы, действующие на локтевой сустав, располагаются на плече и предплечье. Они объединяются в переднюю и заднюю группы. В переднюю группу плеча входят: *двуглавая мышца плеча и плечевая мышца*. Эти мышцы начинаются от лопатки и плечевой кости, а заканчиваются на костях предплечья. При сокращении мышц передней группы плеча происходит сгибание предплечья в локтевом суставе. К мышцам задней группы плеча относятся: *трехглавая мышца плеча и локтевая мышца*. Эти мышцы начинаются на лопатке и плечевой кости, а заканчиваются на локтевой кости. При сокращении они разгибают локтевой сустав.

Мышцы передней группы предплечья располагаются в два слоя. В поверхностном слое лежат (перечислены в последовательности от лучевого края предплечья к локтевому краю): *круглый пронатор, лучевой сгибатель запястья, длинная ладонная мышца, локтевой сгибатель запястья и поверхностный сгибатель пальцев.* Глубокий слой мышц передней группы предплечья образуют*: глубокий сгибатель пальцев, длинный сгибатель большого пальца кисти и круглый пронатор*. Большинство этих мышц, за исключением квадратного пронатора, начинаются от медиального надмыщелка плечевой кости и костей предплечья, а заканчиваются на костях кисти (кроме круглого пронатора). При сокращении мышц передней группы предплечья сгибаются локтевой, лучезапястный, пястно-фаланговые и межфаланговые суставы. Локтевой и лучевой сгибатели кисти участвуют также в приведении и отведении кисти. Функция круглого и квадратного пронатора отражается в названии этих

мышц. Мышцы задней группы предплечья также лежат в два слоя. В состав поверхностного слоя входят: *плечелучевая мышца* (лежит на границе между передней и задней группой мышц), *длинный лучевой разгибатель запястья, короткий лучевой разгибатель запястья, разгибатель пальцев, разгибатель мизинца, локтевой разгибатель запястья.* Глубокий слой формируют *супинатор, длинная мышца, отводящая большой палец кисти, короткий разгибатель большого пальца кисти, длинный разгибатель большого пальца кисти и разгибатель указательного пальца*. Мышцы задней группы предплечья начинаются от латерального надмыщелка плечевой кости и задней поверхности костей предплечья, а заканчиваются на костях кисти. Мышцы поверхностного слоя разгибают локтевой, лучезапястный, пястно-фаланговые и межфаланговые суставы. Функция каждой мышцы глубокого слоя отражается в ее названии.

Мышцы кисти располагаются с ее ладонной стороны и объединяются в три группы: *мышцы возвышения большого пальца (тенара), мышцы возвышения мизинца (гипотенара) и мышцы ладонной впадины*. Большинство этих мышцы начинаются на костях запястья, а заканчиваются на проксимальном конце пястных костей. При своем сокращении производят движения в пястно-фаланговых суставах.

МЫШЦЫ НИЖНЕЙ КОНЕЧНОСТИ (рис. 10.1, таблица 10.5)

Мышцы нижней конечности удерживают туловище в вертикальном положении (при изометрическом сокращении), а также осуществляют движения в тазобедренном, коленном, голеностопном суставах и суставах стопы.

Мышцы, действующие на тазобедренный сустав, окружают его со всех сторон и являются одним из факторов его более высокой стабильности по сравнению с плечевым суставом. Спереди от тазобедренного сустава проходит сухожилие *подвздошно-поясничной мышцы*, которая начинается от поясничных позвонков и тазовой кости, а заканчивается на малом вертеле бедренной кости. Вместе с подвздошно-поясничной мышцей внутри таза начинаются *грушевидная и внутренняя запирательная мышцы*. Сухожилия этих мышц выходят из таза, проходят позади сустава и прикрепляются к большому вертелу. Сзади и снаружи от тазобедренного сустава располагаются *большая, средняя и малая ягодичные мышцы*, а также *напрягатель широкой фасции бедра*. Эти мышцы начинаются от тазовой кости и заканчиваются в области большого вертела бедренной кости. Напрягатель широкой фасции бедра не имеет второй костной точки фиксации, а продолжается в толстый фасциальный листок, образующий влагалище для мышц бедра. Вместе с ягодичными мышцами от наружной поверхности тазовой кости начинаются *наружная запирательная, верхняя и нижняя близнецовые и квадратная мышца бедра.* Эти мышцы располагаются позади тазобедренного сустава в непосредственной близости от его капсулы и заканчиваются в области большого вертела. С внутренней стороны от сустава находится медиальная группа мышц бедра, которая включает в свой состав *гребенчатую, длинную, короткую, большую и малую приводящие мышцы и тонкую мышцу*[2]. Эти мышцы берут начало от тазовой кости, а прикрепляются к бедренной и большеберцовой костям. Сгибание в тазобедренном суставе осуществляется при сокращении подвздошно-поясничной мышцы и мышц медиальной группы бедра; разгибание — за счет ягодичных мышц. Средняя и малая ягодичные мышцы отводят бедро. При сокращении задних волокон средней ягодичной мышцы, а также грушевидной, наружной и внутренней запирательной, верхней и нижней близнецовых мышц и квадратной мышцы бедра бедренная кость вращается кнаружи. Кнутри она вращается при сокращении передних волокон средней ягодичной мышцы с участием мышц медиальной группы бедра. Мышцы этой же группы приводит бедро к средней линии тела.

[2] Перечислены в последовательности сверху вниз с латеральной стороны в медиальную.

Кроме медиальной группы на бедре имеются передняя и задняя группы мышц. К передней группе относятся: *портняжная и четырехглавая мышца бедра*. Эти мышцы начинаются от тазовой и бедренной костей, а заканчиваются на бугристости большеберцовой кости. Задняя группа мышц бедра объединяет в своем составе *полусухожильную, полуперепончатую и двуглавую мышцу бедра*, которые берут начало от тазовой и бедренной костей, а заканчиваются на костях голени. Являясь двухсуставными, передняя и задняя группы мышц действуют одновременно на тазобедренный и коленный сустав. Четырехглавая мышца бедра разгибает голень и участвует в сгибании бедра. Портняжная мышца сгибает бедро и голень, вращая бедро кнаружи, а голень — кнутри. Мышцы задней группы бедра разгибают бедро и сгибают голень, а также вращают ее внутрь (полусухожильная мышца) или кнаружи (двуглавая мышца бедра).

Мышцы голени состоят из трех групп: латеральной, передней и задней, которая в свою очередь, имеет два слоя: поверхностный и глубокий. При этом мышцы латеральной группы — преимущественно сгибатели и пронаторы стопы, передней группы — разгибатели стопы (пальцев), задней группы — главным образом, супинаторы и сгибатели стопы (пальцев). В состав латеральной группы входят *длинная и короткая малоберцовые мышцы*. Они берут начало от большеберцовой и малоберцовой костей, прикрепляясь к костям предплюсны и плюсны по обеим сторонам стопы. Передняя группа образована *передней большеберцовой мышцей, длинным разгибателем пальцев и длинным разгибателем большого пальца стопы*. Эти мышцы начинаются от передней поверхности костей голени и заканчиваются на костях предплюсны, плюсны и фалангах пальцев. В состав поверхностного слоя мышц задней группы голени входят *трехглавая мышца голени и подошвенная мышца*. Эти мышцы берут начало от бедренной кости и костей голени, переходят в мощное сухожилие (*ахиллово сухожилие*), которое прикрепляется к пяточной кости. Глубокий слой образуют: *длинный сгибатель пальцев, задняя большеберцовая мышца и длинный сгибатель большого пальца стопы*. Мышцы начинаются от задней поверхности костей голени, огибают медиальную лодыжку и заканчиваются на подошвенной поверхности костей стопы.

На стопе мышцы располагаются с ее тыльной и подошвенной стороны. На тыле стопы находятся *короткий разгибатель пальцев* и *короткий разгибатель большого пальца стопы*. На подошвенной стороне находятся мышцы, обеспечивающие движения пальцев стопы. Эти мышцы располагаются в четыре слоя.

МЫШЦЫ И ФАСЦИИ ГОЛОВЫ

Мышцы, расположенные в области головы, делятся на две группы: **мышцы лица** и **жевательные мышцы**.

Мышцы лица (мимические мышцы) являются производными второй жаберной дуги и поэтому имеют общий источник кровоснабжения и иннервации (соответственно лицевая артерия и нерв). Одним концом мимические мышцы вплетаются в кожу и при своем сокращении изменяют положение и глубину кожных складок. Эти мышцы располагаются преимущественно вокруг естественных отверстий черепа. Одни из них лежат циркулярно и суживают вход в отверстия, другие, наоборот, ориентированы радиально и расширяют вход в глазницу, носовую и ротовую полости.

Жевательные мышцы развиваются на основе первой жаберной дуги. Все они заканчиваются на нижней челюсти и вместе с надподъязычными мышцами шеи обеспечивают разнообразные движения этой кости во время жевания, глотания и речи. Все жевательные мышцы иннервируются и кровоснабжаются из одного источника (третьей ветви тройничного нерва и верхнечелюстной артерии соответственно).

МЫШЦЫ ЛИЦА (рис. 10.2)

Мышцы свода черепа

Надчерепная мышца (m. epicranius) находится на своде черепа и состоит из двух мышц, которые прикрепляются к **сухожильному шлему** (galea aponeurotica). Спереди и сзади к шлему прикрепляется **затылочно-лобная мышца** (m. occipitofrontalis). Ее *лобное брюшко* (venter frontalis) начинается от кожи бровей, а *затылочное брюшко* (venter occipitalis) — от верхней выйной линии. При сокращении затылочно-лобной мышцы сухожильный шлем перемещается вперед или назад. Кроме того, поднимаются брови и наморщивается кожа лба. Другим компонентом надчерепной мышцы является **височно-теменная мышца** (m.temporoparietalis), которая начинается от ушной раковины и другим своим концом вплетается в сухожильный шлем.

Мышца гордецов (m. procerus) начинается от спинки носа и заканчивается в коже выше его корня. При сокращении опускает кожу лба.

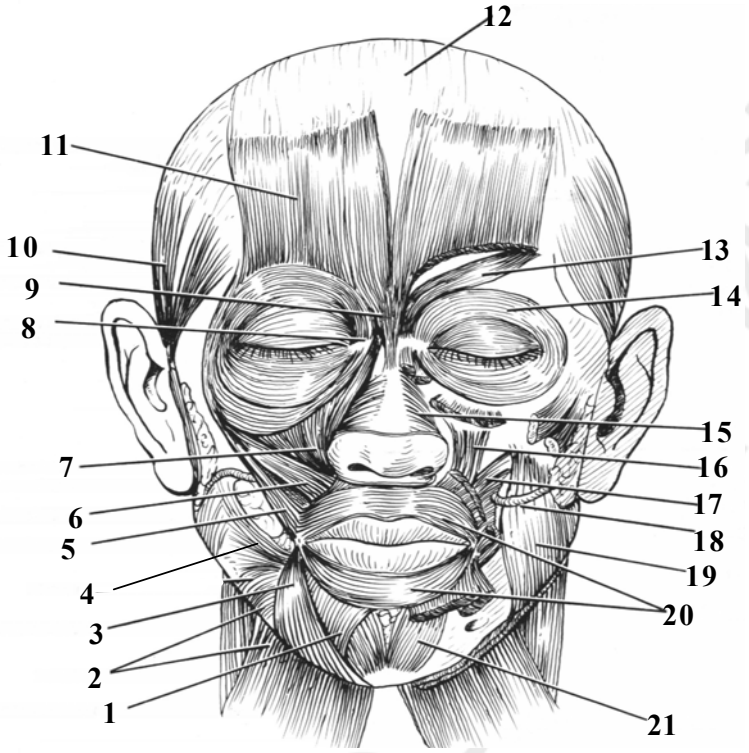

Рис. 10.2. Мимические и жевательные мышцы:
1 — мышца, опускающая нижнюю губу; 2 — подкожная мышца шеи; 3 — мышца, опускающая угол рта; 4 — мышца смеха; 5 — большая скуловая мышца; 6 — малая скуловая мышца; 7 — мышца, поднимающая верхнюю губу; 8 — медиальная связка века; 9 — мышца гордецов; 10 — височная мышца; 11 — лобное брюшко затылочно-лобной мышцы; 12 — сухожильный шлем; 13 — мышца, сморщивающая бровь; 14 — круговая мышца глаза; 15 — носовая мышца; 16 — мышца, поднимающая угол рта; 17 — щечная мышца; 18 —

Мышцы, окружающие глазную щель

Круговая мышца глаза (m. orbicularis oculi) образована циркулярными волокнами и состоит из трех частей. *Вековая часть* (pars palpebralis) находится под кожей верхнего и нижнего века. *Глазничная часть* (pars orbitalis) окружает вход в глазницу и начинается от от медиальной связи века и расположенных рядом костей (носовой части лобной кости и лобного отростка верхней челюсти). В нее вплетаются пучки лобного брюшка затылочно-лобной мышцы. *Слезная часть* (pars lacrimalis) находится в медиальном углу глаза между верхним веком и стенкой глазницы позади слезного мешка. При сокращении круговой мышцы глаза смыкаются веки (вековая часть закрывает глаз, глазничная часть его зажмуривает), а также расширяется слезный мешок (в результате регулируется поступление слезной жидкости в слезный мешок и далее в носослезный проток).

Мышца, сморщивающая бровь (m. corrugator supercilii) начинается от носовой части лобной кости и заканчивается в коже брови. При сокращении опускает медиальную часть кожи брови и приближает ее к средней линии.

Мышцы, окружающие носовые отверстия

Носовая мышца (m. nasalis) состоит из двух частей. *Поперечная часть* (pars transversa) начинается от верхней челюсти на уровне клыка и вплетается в апоневроз спинки носа. *Крыльная часть* (pars alaris) берет начало от верхней челюсти на уровне латерального резца и заканчивается у края отверстия носа. При сокращении поперечной части мышцы отверстия ноздрей суживаются, а при сокращении крыльной части расширяются.

Мышца, опускающая носовую перегородку (m. depressor septi nasi) начинается от верхней челюсти над медиальным резцом и прикрепляется к хрящу перегородки носа. При глубоком вдохе за счет сокращения этой мышцы отверстия ноздрей расширяются.

Щечно-губные мышцы

Мышцы, окружающие отверстие рта, располагаются в два слоя. Наиболее поверхностно лежит подкожная мышца шеи, мышца, поднимающая верхнюю губу, большая и малая скуловые мышцы, мышца смеха, а также мышца, опускающая угол рта. Глубже расположены мышца, поднимающая угол рта, щечная мышца, а также мышца, опускающая нижнюю губу и подбородочная мышца. Следует иметь в виду, что деление мышц на слои в определенной степени искусственное, так как мышцы покрывают друг друга только отчасти и обмениваются между собой пучками волокон, а в некоторых местах их переплетение настолько сложное, что получается почти сплошной слой.

Круговая мышца рта (m. orbicularis oris) окружает ротовую щель. Ее *краевая часть* (pars marginalis) составляет периферический отдел мышцы и является продолжением других мимических мышц, расположенных в составе верхней и нижней губы. Таким образом, она не имеет костных точек фиксации. Большая часть круговой мышцы рта входит в состав верхней и нижней губы. Она называется *губной частью* (pars labialis). При сокращении круговой мышцы рта губы смыкаются. Одновременно происходит опорожнение преддверия ротовой полости. При сокращении *краевой части* мышцы губы вытягиваются в трубочку.

Мышца, опускающая угол рта (m. depressor anguli oris) начинается на основании нижней челюсти и вплетается в угол рта. Опускает угол рта и сглаживает носогубную складку (придает лицу выражение грусти и огорчения).

Поперечная мышца подбородка (m. transversus menti) соединяет мышцы, опускающие угол рта.

Мышца, опускающая нижнюю губу (m. depressor labii inferioris), частично прикрыта мышцей, опускающей угол рта. Начинается от основания нижней челюсти и вплетается в нижнюю губу. При ее сокращении происходит опускание нижней губы.

Подбородочная мышца (m. mentalis) начинается от нижней челюсти на уровне резцов и вплетается в кожу подбородка. При сокращении мышца тянет кожу подбородка кверху.

Мышца, поднимающая верхнюю губу (m. levator labii superioris), начинается от передней поверхности тела верхней челюсти выше подглазничного отверстия и вторым концом вплетается в круговую мышцу рта. Участвует в формировании носогубной борозды и поднимает верхнюю губу.

Мышца, поднимающая угол рта (m. levator anguli oris), начинается в области клыковой ямки и вплетается в угол рта. Функция мышцы отражена в ее названии.

Большая и малая скуловые мышцы (m. zygomaticus major et minor) начинаются от латеральной поверхности скуловой кости спереди височно-скулового и сзади скуловерхнечелюстного швов соответственно. Малая скуловая мышца расположена медиально от большой и отделена узкой щелью от мышцы, поднимающей верхнюю губу. От места начала скуловые мышцы направляются к углу рта и продолжаются в толщу верхней губы. При их сокращении угол рта смещается вверх и латерально (на лице появляется улыбка).

Мышца смеха (m. risorius) начинается от фасции околоушной железы и вплетается в кожу угла рта. Мышца может отсутствовать или быть двойной. При сокращении мышцы на лице появляется сардоническая улыбка.

Щечная мышца (m. buccinator) представляет собой четырехугольный мышечный листок, заполняющий промежуток между верхней и нижней челюстью. Мышца начинается от наружной поверхности альвеолярного отростка верхней челюсти и альвеолярной части нижней челюсти соответственно расположению трех моляров. Сзади местом ее начала служит крылонижнечелюстной шов, который отделят щечную мышцу от верхнего констриктора глотки. Волокна щечной мышцы сходятся в области угла рта, частично перекрещиваются и продолжаются в m. orbicularis oris. При сокращении мышцы щека прижимается к зубам.

Наиболее частым признаком повреждения лицевого нерва является **паралич мимической мускулатуры**. Периферический паралич, связанный с поражением ствола нерва, характеризуется утратой активных движений во всей мимической мускулатуре одноименной половины лица. В результате: (1) становится невозможным наморщивание кожи лба; (2) глаз не зажмуривается; (3) при оскаливании зубов угол рта перетягивается в здоровую сторону, а сглаженность носо-губной складки на стороне поражения становится еще более выраженной; (4) пациент не может свистеть, несколько нарушена речь; (5) возникают затруднения во время еды (пища скапливается за щекой, а ее жидкая часть проливается на подбородок); (6) на стороне поражения наблюдается слезотечение.

ЖЕВАТЕЛЬНЫЕ МЫШЦЫ (рис. 10.3)

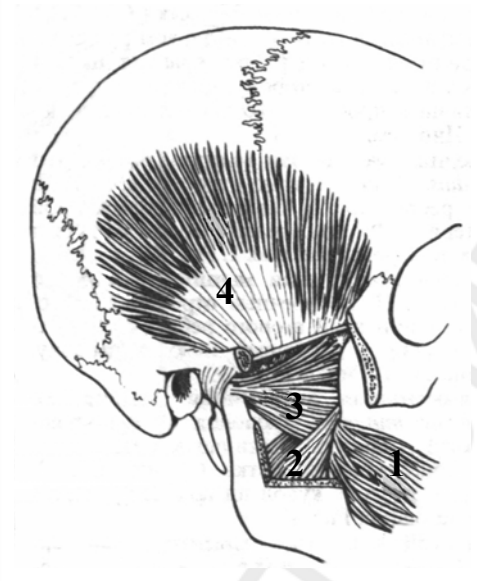

Рис. 10.3. Жевательные мышцы (удалена часть ветви нижней челюсти вместе с жевательной мышцей): 1 — щечная мышца; 2 — медиальная крыловидная мышца; 3 — латеральная

Височная мышца (m. temporalis) начинается от костей черепа, формирующих дно височной ямки. Пучки мышцы сходятся книзу, проходят под скуловой дугой и прикрепляются к венечному отростку нижней челюсти. При сокращении мышцы нижняя челюсть поднимается, рот закрывается, а зубы сжимаются. Задние волокна мышцы тянут выдвинутую нижнюю челюсть назад.

Жевательная мышца (m. masseter) имеет четырехугольную форму (рис. 10.4). Ее *поверхностная часть* (pars superficialis) начинается от передних $^{2}/_{3}$ скуловой дуги, направляется косо назад и вниз и прикрепляется к углу нижней челюсти в области жевательной бугристости. *Глубокая часть* (pars profunda) берет начало от задних $^{2}/_{3}$ скуловой дуги. Ее волокна идут косо вперед и вниз, заканчиваясь в области жевательной бугристости. При сокращении мышцы нижняя челюсть поднимается вверх, поверхностная часть мышцы участвует также в выдвижении нижней челюсти вперед.

Латеральная крыловидная мышца (m. pterygoideus lateralis) начинается двумя головками на боковой поверхности латеральной пластинки крыловидного отростка и нижней поверхности большого крыла клиновидной кости. Обе головки сходятся вместе и прикрепляются к крыловидной ямке на шейке нижней челюсти, капсуле височно-нижнечелюстного сустава и суставному диску. При двустороннем сокращении мышц нижняя челюсть выдвигается вперед. При одностороннем сокращении нижняя челюсть смещается в противоположную сторону.

Медиальная крыловидная мышца (m. pterygoideus medialis) начинается в крыловидной ямке одноименного отростка клиновидной кости. Волокна мышцы спускаются вниз и прикрепляются на крыловидной бугристости с внутренней поверхности угла нижней челюсти. При сокращении мышцы челюсть поднимается вверх.

ФАСЦИИ ГОЛОВЫ

Височная фасция (fascia temporalis) представляет собой плотную фиброзную пластинку, которая покрывает височную мышцу. Фасция начинается от верхней височной линии и сухожильного шлема. Над скуловой дугой она разделяется на две пластинки, которые прикрепляются к наружному и внутреннему краям скуловой дуги.

Жевательная фасция (fascia masseterica) покрывает одноименную мышцу. Вверху она прикрепляется к наружной поверхности скуловой кости и скуловой дуги, спереди переходит в щечно-глоточную фасцию, а сзади сращена с капсулой околоушной железы.

Щечно-глоточная фасция (fascia buccopharyngea) покрывает щечную мышцу снаружи и продолжается на констрикторы глотки. Уплотненный участок этой фасции, натянутый между крючком медиальной пластинки крыловидного отростка и задним краем челюстно-подъязычной линии нижней челюсти, называется **крылонижнечелюстным швом** (raphe pterygomandibularis).

МЫШЦЫ И ФАСЦИИ ШЕИ (рис. 10.4)

Рис. 10.4. Мышцы шеи:
1 — грудино-ключично-сосцевидная мышца; 2 — жевательная мышца; 3 — шилоподъязычная мышца; 4 — челюстно-подъязычная мышца; 5 — двубрюшная мышца (переднее брюшко); 6 — лопаточно-подъязычная мышца (верхнее брюшко); 7 — грудино-подъязычная мышца; 8 — трапециевидная мышца

Мышцы шеи разделяются на группы по генетическому и топографическому признакам.

По *генетическому признаку* различают мышцы, развивающиеся из жаберных дуг, а также производные вентральных отделов шейных миотомов. Производными первой жаберной дуги являются челюстно-подъязычная мышца и переднее брюшко двубрюшной мышцы. Эти мышцы иннервируются нижнечелюстным нервом (третья ветвь тройничного нерва). Шилоподъязычная мышца, заднее брюшко двубрюшной мышцы и подкожная мышца шеи развиваются из второй жаберной дуги. Их иннервирует лицевой нерв. Грудино-ключично-сосцевидная и трапециевидная мышцы являются производными одновременно мезенхимы жаберных дуг и шейных миотомов. Поэтому эти мышцы иннервируются одновременно добавочным нервом и передними ветвями шейных спинномозговых нервов. Из вентральной части шейных миотомов развивается подбородочно-подъязычная мышца, подподъязычные и глубокие мышцы шеи. Все эти мышцы иннервируют передние ветви шейных спинномозговых нервов.

По *топографическому признаку* мышцы шеи делятся на поверхностные и глубокие, надподъязычные и подподъязычные.

Поверхностные мышцы шеи

Подкожная мышца шеи (m. platysma) начинается от фасции груди и заканчивается в области лица, где ее волокна вплетаются в жевательную фасцию и продолжаются в мимические мышцы, формирующие угол рта. При сокращении мышца натягивает кожу шеи и предохраняет поверхностные вены от сдавления. Кроме того, сокращаясь, она оттягивает угол рта книзу.

Грудино-ключично-сосцевидная мышца (m. sternocleidomastoideus) начинается двумя головками от грудины и ключицы, а прикрепляется к сосцевидному отростку височной кости. При одностороннем сокращении наклоняет голову в сторону сокращения, одновременно лицо поворачивается в противоположную сторону. Двустороннее сокращение мышцы ведет к запрокидыванию головы назад. Изометрическое сокращение грудино-ключично-сосцевидных мышц обеспечивает удерживание головы в вертикальном положении.

Рис. 10.5. Врожденная кривошея у 12-летнего мальчика

Тщательное восстановление целостности подкожной мышцы шеи во время ушивания послеоперационной раны препятствует срастанию кожи и подкожной клетчатки с глубже лежащими мышцами. Такое срастание обычно ведет к формированию келлоидного рубца, который перемещается во время сокращения и расслабления мышц шеи, что нежелательно с косметической точки зрения.

В 33 % случаев на секционном материале вместо одной грудино-ключично-сосцевидной мышцы обнаруживаются две мышцы — **ключично-затылочная** и **грудино-сосцевидная**, более или менее обособленные друг от друга. Дополнительно могут самостоятельно существовать головки, которые начинаются от поперечных отростков первого, второго или четвертого шейных позвонков.

Врожденное укорочение грудино-ключично-сосцевидной мышцы ведет к формированию после рождения **кривошеи** (рис. 10.5). При этом голова наклонена в одну сторону, а подбородок повернут в противоположную сторону. Одновременно наблюдается асимметричное развитие лица и черепа.

Надподъязычные мышцы

Двубрюшная мышца (m. digastricus) состоит из двух брюшек, которые соединены между собой промежуточным сухожилием, фиксированным к подъязычной кости. *Заднее брюшко* (venter posterior) начинается от вырезки сосцевидного отростка. Оно направляется вперед и вниз, продолжаясь в промежуточное сухожилие. При его сокращении подъязычная кость смещается назад. *Переднее брюшко* (venter anterior) от промежуточного сухожилия идет вперед и вверх в направлении двубрюшной ямки нижней челюсти. При его сокращении рот открывается, а подъязычная кость смещается вперед.

Шилоподъязычная мышца (m. stylohyoideus) начинается от шиловидного отростка, охватывает промежуточное сухожилие двубрюшной мышцы и прикрепляется к малому рогу подъязычной кости. При сокращении тянет подъязычную кость назад и вверх.

Челюстно-подъязычная мышца (m. mylohyoideus) начинается от одноименной линии нижней челюсти и прикрепляется к телу подъязычной кости. В пределах передних $^2/_3$ диафрагмы рта пучки правой и левой мышц срастаются по средней линии и формируют сухожильный шов. При сокращении челюстно-подъязычной мышцы подъязычная кость

вместе с гортанью перемещается вверх и вперед. При фиксированной подъязычной кости мышца опускает нижнюю челюсть.

Подбородочно-подъязычная мышца (m. geniohyoideus) начинается от нижней подборобочной ости и прикрепляется к телу подъязычной кости. При своем сокращении тянет подъязычную кость вперед и вверх, а при фиксированной подъязычной кости — опускает нижнюю челюсть.

Подподъязычные мышцы

Грудино-подъязычная мышца (m. sternohyoideus) начинается от задней поверхности рукоятки грудины и прикрепляется к телу подъязычной кости. При сокращении опускает подъязычную кость.

Грудино-щитовидная мышца (m. sternothyroideus) начинается от задней поверхности рукоятки грудины и хряща первого ребра, прикрепляется к косой линии щитовидного хряща. При сокращении тянет гортань книзу.

Щитоподъязычная мышца (m. thyrohyoideus) начинается от косой линии щитовидного хряща и прикрепляется к большому рогу подъязычной кости. При сокращении мышцы подъязычная кость и щитовидный хрящ приближаются друг к другу.

Лопаточно-подъязычная мышца (m. omohyoideus) имеет два брюшка, разделенных промежуточным сухожилием. *Верхнее брюшко* (venter superior) начинается от промежуточного сухожилия и прикрепляется к нижнему краю тела подъязычной кости. *Нижнее брюшко* (venter inferior) находится между вырезкой лопатки и промежуточным сухожилием. При сокращении лопаточно-подъязычной мышцы подъязычная кость смещается книзу, предтрахеальная пластинка шейной фасции натягивается, что предохраняет глубокие вены шеи от сдавления.

Глубокие мышцы шеи (рис. 10.6)

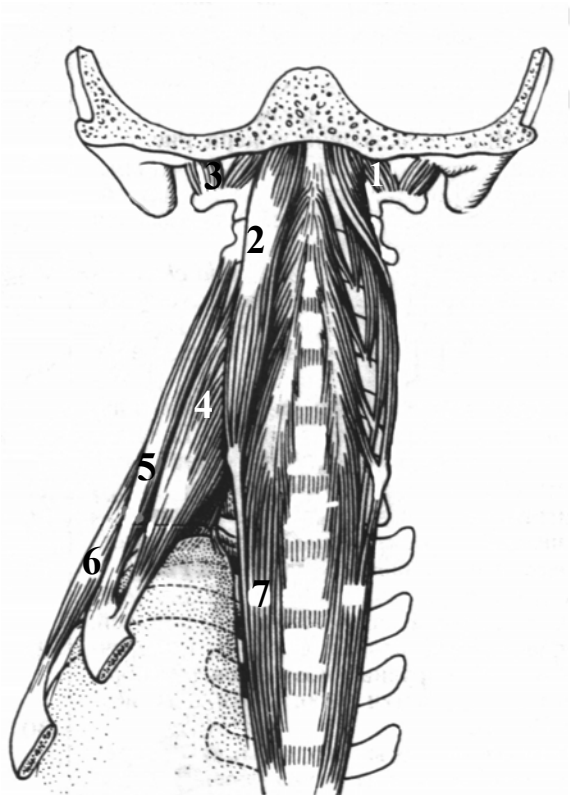

Рис. 10.6. Глубокие мышцы шеи (вид спереди): 1 — передняя прямая мышца головы; 2 — длинная мышца головы; 3 — латеральная прямая мышца головы; 4 — передняя лестничная мышца; 5 — средняя лестничная мышца; 6 — задняя лестничная мышца; 7 — длинная мышца шеи

Подразделяются на латеральную и медиальную группы. В латеральную группу входят лестничные мышцы. Медиальная группа представлена предпозвоночными мышцами, расположенными на передней поверхности позвоночного столба по сторонам от средней линии.

Передняя лестничная мышца (m. scalenus anterior) начинается от поперечных отростков С3-6 и прикрепляется к одноименному бугорку на первом ребре.

Средняя лестничная мышца (m. scalenus medius) начинается от поперечных отростков С2-7 и прикрепляется к первому ребру сзади от борозды подключичной артерии.

Задняя лестничная мышца (m. scalenus posterior) начинается от поперечных отростков С4-6 и прикрепляется ко второму ребру.

При фиксированном шейном отделе позвоночного столба сокращение лестничных мышц способствует расширению грудной клетки, так как при этом поднимаются первое и второе ребра. Наоборот, при укре-

пленной грудной клетке и двустороннем сокращении лестничных мышц происходит сгибание шейного отдела позвоночного столба.

К предпозвоночным мышцам относятся: длинная мышца шеи, длинная мышца головы, передняя и латеральная прямые мышцы головы.

Длинная мышца шеи (m. longus colli) прилежит к переднебоковой поверхности позвоночника на протяжении Th3 – C1(2). При двустороннем сокращении мышц происходит сгибание шейного отдела позвоночника, при одностороннем сокращении шея наклоняется в ту же сторону.

Длинная мышца головы (m. longus capitis) начинается от поперечных отростков C3-6 и прикрепляется к нижней поверхности базилярной части затылочной кости. При своем сокращении наклоняет голову вперед.

Передняя прямая мышца головы (m.rectus capitis anterior) начинается от латеральной массы атланта и прикрепляется к базилярной части затылочной кости сзади от места прикрепления длинной мышцы головы. При сокращении мышцы голова наклоняется вперед.

Латеральная прямая мышца головы (m.rectus capitis lateralis) расположена снаружи от передней прямой мышцы головы. Мышца начинается от поперечного отростка атланта и прикрепляется к латеральной части затылочной кости. При ее сокращении голова наклоняется в сторону.

ТОПОГРАФО-АНАТОМИЧЕСКИЕ ОБЛАСТИ ШЕИ

Для точного описания месторасположения анатомических образований, в частности, сосудов и нервов, шею принято разделять на ряд областей, границами которых служат мышцы (рис. 10.7).

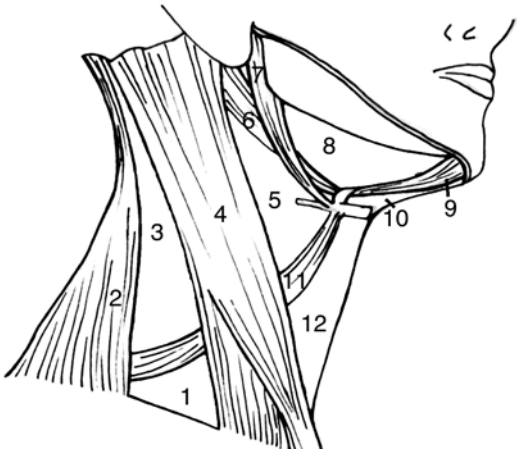

Рис. 10.7. Треугольники шеи:
1 — лопаточно-ключичный треугольник; 2 — трапециевидная мышца; 3 — лопаточно-трапециевидный треугольник; 4 — грудино-ключично-сосцевидная мышца; 5 — сонный треугольник; 6 — заднее брюшко двубрюшной мышцы; 7 — шилоподъязычная мышца; 8 — поднижнечелюстной треугольник; 9 — переднее брюшко двубрюшной мышцы; 10 — подподбородочный треугольник; 11 — лопаточно-подъязычная мышца; 12 — мышечный треугольник

Передняя область шеи (regio cervicalis anterior) или **передний треугольник шеи** ограничен средней линией шеи, передним краем грудино-ключично-сосцевидной мышцы и основанием нижней челюсти. В состав передней области шеи входят поднижнечелюстной, сонный, мышечный и подподбородочный треугольники.

Поднижнечелюстной треугольник (trigonum submandibulare) ограничен брюшками двубрюшной мышцы и основанием нижней челюсти.

Подподбородочный треугольник (trigonum submentale) находится ниже подбородка между телом подъязычной кости и передними брюшками двубрюшных мышц.

Сонный треугольник (trigonum caroticum) расположен между передним краем грудино-ключично-сосцевидной мышцы, задним брюшком двубрюшной мышцы и верхним брюшком лопаточно-подъязычной мышцы.

Мышечный (лопаточно-трахеальный) треугольник (trigonum musculare, omotracheale) находится между передней срединной линией, передним краем грудино-ключично-сосцевидной мышцы и верхним брюшком лопаточно-подъязычной мышцы.

Грудино-ключично-сосцевидная область (regio sternocleidomastoidea) находится в пределах одноименной мышцы. Углубление между двумя головками этой мышцы, которые

берут начало от грудины и ключицы, называется **малой надключичной ямкой** (fossa supraclavicularis minor).

Латеральная область шеи (regio cervicalis lateralis) или **задний треугольник шеи,** ограничен ключицей, передним краем трапециевидной мышцы и задним краем грудино-ключично-сосцевидной мышцы. В пределах этой области находится **лопаточно-ключичный треугольник** (trigonum omoclaviculare), или **большая надключичная ямка,** а также **лопаточно-трапециевидный треугольник** (trigonum omotrapezoideum). Границами большой надключичной ямки являются ключица, нижнее брюшко лопаточно-подъязычной мышцы и задний край грудино-ключично-сосцевидной мышцы. Лопаточно-трапециевидный треугольник ограничен нижним брюшком лопаточно-подъязычной мышцы, передним краем трапециевидной мышцы и задним краем грудино-ключично-сосцевидной мышцы.

ФАСЦИИ ШЕИ

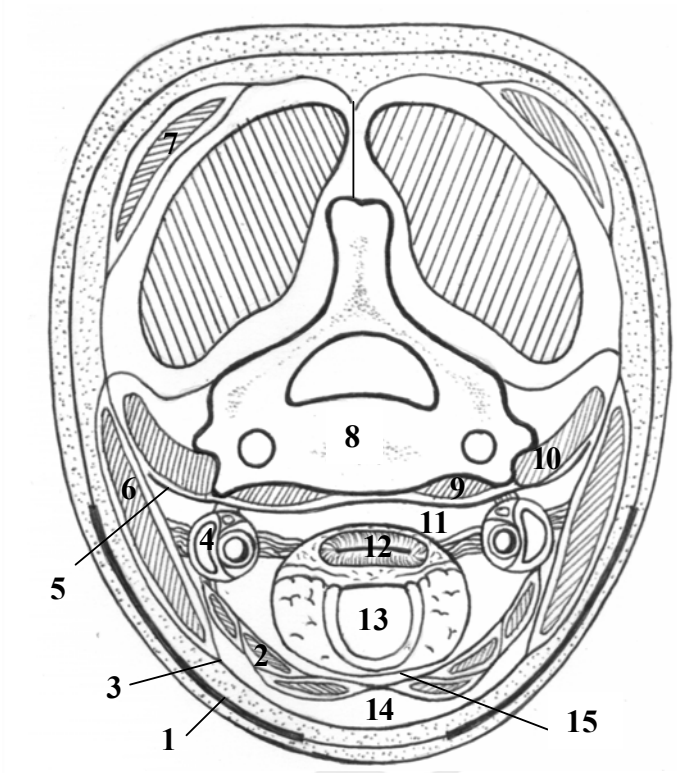

Рис. 10.8. Фасции и клетчаточные пространства шеи: 1 — подкожная мышца с поверхностной фасцией; 2 — подподъязычные мышцы и предтрахеальная пластинка шейной фасции; 3 — поверхностная пластинка шейной фасции; 4 — сонное влагалище, окружающее сосудисто-нервный пучок шеи; 5 — предпозвоночная пластинка шейной фасции; 6 — грудино-ключично-сосцевидная мышца; 7 — трапециевидная мышца; 8 — шейный позвонок; 9 — предпозвоночные мышцы; 10 — средняя лестничная мышца; 11 — ретровисцеральное пространство; 12 — пищевод; 13 — трахея; 14 — надгрудинное пространство; 15 —

Подкожная мышца шеи расположена в футляре, который формирует для нее поверхностная или подкожная фасция. Остальные мышцы шеи покрывает *шейная* фасция, а внутренние органы — *висцеральная* фасция.

По международной анатомической номенклатуре в составе **шейной фасции** (fascia cervicalis) выделяются три пластинки — *поверхностная*, *предтрахеальная* и *предпозвоночная* (рис. 10.8), а также *сонное влагалище*.

Поверхностная пластинка (lamina superficialis) охватывает шею со всех сторон и формирует фасциальные влагалища для грудино-ключично-сосцевидных и трапециевидных мышц. Внизу она прикрепляется к наружному краю ключицы и грудины, а вверху — к основанию нижней челюсти. Кроме того, поверхностная пластинка фиксируется к верхней выйной линии, сосцевидному отростку височной кости, остистым и поперечным отросткам шейных позвонков, а также к телу подъязычной кости. В промежутке между ветвью нижней челюсти и сосцевидным отростком поверхностная пластинка продолжается в фасцию околоушной железы, а в области поднижнечелюстного треугольника расщепляется на два листка, между которыми располагается поднижнечелюстная железа. В основании шеи фасция вновь расщепляется на два листка, между которыми находится *надгрудинное пространство* (пространство Барнса). Снизу это пространство ограничивают рукоятка грудины и ключица,

а сверху оно простирается до середины расстояния между грудиной и подъязычной костью (в этом месте по середине шеи поверхностная и следующая за ней предтрахеальная пластинки шейной фасции срастаются, формируя так называемую *белую линию шеи*). В стороны пространство продолжается под грудино-ключично-сосцевидные мышцы и заканчивается *слепыми карманами* (карманы Грубера).

Предтрахеальная пластинка (lamina pretrachealis) имеется только в переднем треугольнике шеи. Сверху она фиксируется к щитовидному хрящу, а снизу заходит в верхнее средостение и сливается с фиброзным перикардом. С боков она срастается с сонным влагалищем. Представители разных школ по-разному приводят описания взаимоотношений органов и мышц шеи с этой пластинкой.

В немецких и русских анатомических руководствах указывается, что предтрахеальная пластинка охватывает подподъязычные мышцы и образует для них фасциальное влагалище, а органы шеи (глотку, пищевод, трахею, щитовидную железу и гортань) покрывает так называемая *висцеральная фасция*. В учебниках по нормальной и топографической анатомии англоязычных стран предтрахеальной пластинкой называется фасция, которая охватывает со всех сторон органы шеи. При этом отмечается, что подподъязычные мышцы имеют самостоятельное фасциальное покрытие. Щель между органами шеи и покрывающей их фасцией называется **предвисцеральным пространством.** Оно является потенциальным путем,
по которому может происходить распространение инфекции из области шеи в верхнее средостение.

Предпозвоночная пластинка (lamina prevertebralis) покрывает предпозвоночные и лестничные мышцы, формируя для них фасциальное влагалище. Сверху она прикрепляется к основанию черепа, а снизу продолжается в верхнее средостение. У переднего края трапециевидной мышцы предпозвоночная пластинка соединяется с поверхностной пластинкой. Кроме того, предпозвоночная пластинка связана с **сонным влагалищем** (vagina carotica),
которое окружает со всех сторон сосудисто-нервный пучок шеи. В латеральной области шеи между поверхностной и предпозвоночной пластинками шейной фасции находится клетчатое пространство боковой и ретрофарингеальной шеи.

Щель между предпозвоночной и предтрахеальной пластинками шейной фасции называется **позадиорганным (ретровисцеральным) пространством**. Часть этого пространства, которая локализуется позади глотки, называется *позадиглоточным пространством*.

Репозиторий БГМУ

Таблица 10.1

Мышцы спины

Название мышцы	Начало	Прикрепление	Кровоснабжение	Иннервация	Функция	Мышцы-антагонисты
Трапециевидная мышца (m. trapezius)	Наружный затылочный выступ, выйная связка, медиальная часть верхней выйной линии, остистые отростки (C7 –T12)	Латеральная треть ключицы, акромион, ость лопатки	Затылочная, надлопаточная, задние межреберные артерии; поперечная артерия шеи	Наружная ветвь добавочного нерва	Сокращаясь всеми пучками, мышца приближает лопатку к позвоночному столбу; сокращаясь верхними пучками, поднимает лопатку, а нижними опускает ее	Передняя зубчатая мышца
Широчайшая мышца спины (latissimus dorsi)	Остистые отростки грудных позвонков (T 6 – T 12); пояснично-грудная фасция; подвздошный гребень; нижние 3–4 ребра	Гребень малого бугорка плечевой кости	Грудоспинная артерия; артерия, огибающая лопатку; задние межреберные артерии	Грудоспинной нерв	Приводит плечо к туловищу и тянет верхнюю конечность назад к срединной линии, вращая ее внутрь; при фиксированной верхней конечности приближает к ней туловище или смещает нижние ребра вверх (вспомогательная дыхательная мышца)	Дельтовидная и трапециевидная мышцы
Большая ромбовидная мышца (m. rhomboideus major)	Остистые отростки грудных позвонков (T2 – T5)	Медиальный край лопатки, книзу от места прикрепления малой ромбовидной	Дорсальная артерия лопатки	Дорсальный нерв лопатки	Приближает лопатку к позвоночному столбу и вращает ее (суставная впадина смещается вниз). Прижимает лопатку к грудной клетке	Передняя зубчатая мышца
Малая ромбовидная мышца (m. rhomboideus minor)	Остистые отростки двух нижних шейных позвонков	Медиальный край лопатки	Поперечная артерия шеи, надлопаточная и задние межреберные	Дорсальный нерв лопатки	Приближает лопатку к позвоночному столбу по косой линии, направляющейся снизу вверх	Передняя зубчатая мышца
Мышца, поднимающая лопатку, (m. levator scapulae)	Задние бугорки поперечных отростков верхних 4 шейных позвонков	Верхний отдел медиального края лопатки и ее верхний угол	Поперечная артерия шеи и восходящая шейная артерия	Дорсальный нерв лопатки	Поднимает верхний угол лопатки, одновременно смещая ее нижний угол в сторону позвоночного столба; при укрепленной лопатке наклоняет шейную часть позвоночного столба назад и в свою сторону	

Окончание табл. 10.1

Название мышцы	Начало	Прикрепление	Кровоснабжение	Иннервация	Функция	Мышцы-антагонисты
Верхняя задняя зубчатая мышца (m. serratus posterior superior)	Нижняя часть выйной связки и остистые отростки двух нижних шейных и двух верхних грудных позвонков	Наружная поверхность 2–5 ребер, несколько латеральное их углов	Задние межреберные артерии и глубокая шейная артерия	Межреберные нервы	Поднимает верхние ребра, (мышца вдоха)	
Нижняя задняя зуб-	Поверхностный лис-	Наружная по-	Задние межре-	Межреберные	Опускает нижние	

чатая мышца (m. serratus posterior inferior)	ток пояснично-грудной фасции на уровне двух нижних грудных и двух верхних поясничных позвонков	верхность четырех нижних ребер	берные артерии	нервы	ребра (мышца выдоха)	
Мышца, выпрямляющая позвоночник (m. erector spinae)	Подвздошный гребень; дорсальная поверхность крестца; остистые отростки нижних поясничных позвонков; поверхностный листок пояснично-грудной фасции	Все ребра и поперечные отростки нижних шейных позвонков; основание черепа	Задние межреберные и поясничные артерии	Задние ветви спинномозговых нервов	Разгибает позвоночник; удерживает туловище в вертикальном положении; при одностороннем сокращении наклоняет позвоночный столб в	Прямая мышца живота
Остисто-поперечные мышцы (mm. spinotransversales)	Выйная связка; остистые отростки позвонков (C7 – T6)	Височная и затылочная кость; поперечные отростки шейных позвонков (C1 –	Задние межреберные и поясничные артерии	Задние ветви спинномозговых нервов	При двустороннем сокращении тянут голову и шею кзади; при одностороннем — вращают их в сторону	
Поперечно-остистые мышцы (mm. transversospinales)	Поперечные отростки позвонков, крестец и подвздошный гребень	Остистые отростки; затылочная кость в промежутке между верхней и нижней выйной линиями	Задние межреберные и поясничные артерии	Задние ветви спинномозговых нервов	При двустороннем сокращении разгибают позвоночный столб, а при одностороннем — вращают его в сторону, про-	
Межостистые мышцы (mm. interspinales)	Остистые отростки соседних позвонков	Остистые отростки соседних позвонков	Задние межреберные и поясничные артерии	Задние ветви спинномозговых нервов	Разгибают позвоночный столб и удерживают его в выпрямленном	
Межпоперечные мышцы (mm. intertransversarii)	Поперечные отростки	Поперечные отростки соседних позвонков	Задние межреберные и поясничные артерии	Задние ветви спинномозговых нервов	Фиксируют позвоночный столб, а при одностороннем сокращении наклоняют его в сторону	

Таблица 10.2

Мышцы груди

Название мышцы	Начало	Прикрепление	Кровоснабжение	Иннервация	Функция	Мышцы антагонисты
ольшая грудная мышца (m. pectoralis major)	Передняя поверхность медиальной половины ключицы; передняя поверхность грудины и хрящи верхних шести ребер; передней	Гребень большого бугорка плечевой кости	Грудные ветви грудоакромиальной артерии; латеральная грудная и передние/задние межреберные артерии	Латеральный и медиальный грудной нервы	Приводит и вращает плечо внутрь; при горизонтальном положении руки приводит ее в сагиттальное направление; при фиксированной верхней конечности	

	стенки влагалища прямой мышцы живота				грудино-реберная часть мышцы способствует расширению грудной клетки при вдохе	
Малая грудная мышца (m. pectoralis minor)	Второе–пятое ребра	Клювовидный отросток лопатки	Грудные ветви грудоакромиальной артерии; передние межреберные артерии	Медиальный и латеральный грудные нервы	Тянет лопатку вперед и книзу; при фиксированной лопатке поднимает ребра, являясь вспомогательной	
Подключичная мышца (m. subclavius)	Первое ребро	Нижняя поверхность акромиального конца ключицы	Верхняя грудная артерия; ключичная ветвь грудоакромиальной артерии	Подключичный нерв	Тянет ключицу вниз и медиально; при фиксированном поясе верхней конечности поднимает I ребро (вспомогательная	
Передняя зубчатая мышца (m. serratus anterior)	Зубцами от наружной поверхности 1–9-го ребер	Медиальный край и нижний угол лопатки	Латеральная грудная, грудоспинная и межреберные артерии	Длинный грудной нерв	Оттягивает лопатку от позвоночника; смещает нижний угол лопатки латерально и вращает ей вокруг сагиттальной оси. Совместно с ромбовидной мышцей фиксирует лопатку к грудной клетке; при неподвижном поясе верхней конечности является вспомогательной мышцей вдоха	Большая и малая ромбовидная, трапециевидная мышцы

Окончание табл. 10.2

Назва мышцы	Начало	Прикрепление	Кровоснабжение	Иннервация	Функция	Мышцы-антагонисты
Наружные межреберные мышцы (mm. intercos-tales externi)	Нижний край первого–одиннадцатого ребер кнаружи от борозды ребра; мышцы отсутствуют в области хрящей ре-	Верхний край второго–двенад-цатого ребер	Задние межреберные, внут-ренняя грудная и мышечно-диафрагмаль-ная артерии	Мышечные ветви межре-берных нервов	Поднимают передние концы ребер (мышцы вдоха)	Внутренние межреберные мышцы
Внутренние межреберные мышцы (mm. in-tercostales interni)	Верхний край второго–двенадцатого ребер; мышцы отсутствуют в заднем отделе	Нижний край вышележащего ребра, кнутри от борозды ребра	Задние межреберные, внут-ренняя грудная и мышечно-диафрагмаль-ная	Мышечные ветви межре-берных нервов	Опускают передние концы ребер (мышцы выдоха)	Наружные межреберные мышцы
Самые внутренние межреберные мышцы (mm. interecostales intimi)	Внутренняя поверхность смежных ребер		Задние межреберные и мы-шечно-диафрагмаль-ная артерия	Мышечные ветви межре-берных нервов	Мышца выдоха	
Подреберные мышцы (mm. subcostales)	Внутренняя поверхность нижних ребер	На одно–два ребра выше места начала	Задние межреберные артерии	Мышечные ветви межре-берных нервов	Мышцы выдоха	
Поперечная мышца груди (m. transversus	Хрящи последних 3–4 ребер, тело и мече-видный отросток	Внутренняя поверхность 3–4-го ребер	Внутренняя грудная артерия	Мышечные вет-ви межреберных нервов	Опускает реб-ра	

thoracis)	грудины					
Мышцы, поднимающие ребра (mm. levatores costarum)	Поперечные отростки позвонков (C7 – T12)	Верхняя поверхность нижележащего ребра	Задние межреберные артерии	Задние ветви грудных спинномозговых нервов	Поднимают ребра	
Диафрагма (diaphragma)	Мечевидный отросток; тела четырех верхних поясничных позвонков; шесть нижних ребер	Сухожильный центр	Перикардодиафрагмальная, мышечно-диафраг-мальная, верхняя и нижняя диафрагмальная артерии	Диафрагмальный и нижние межреберные нервы	Поддерживает разницу давления в грудной и брюшной полостях; является главной дыхательной	

Репозиторий Б

Таблица 10.3

Мышцы живота

ние ы	Начало	Прикрепление	Кровоснабжение	Иннервация	Функция	М ан
косая вота	8 нижних ребер	Подвздошный гребень, лобковая кость, паховая связка; белая линия живота	Задние межреберные артерии; внутренняя грудная артерия; поверхностная артерия, огибающая подвздошную кость	Межреберные нервы (T5 – T12); подреберный нерв	При одностороннем сокращении вращает туловище в противоположную сторону; при двустороннем сокращение	
я ца ominis	Наружные $^2/_3$ паховой связки; подвздошный гребень; пояснично-грудная фасция	Белая линия живота; мечевидный отросток; нижние ребра	Задние межреберные артерии; верхняя и нижняя надчревные артерии; мышечно-диафрагмальная артерия	Межреберные нервы (T8 – T11); подреберный нерв; подвздошно-подчревный и подвздошно-	При одностороннем сокращении вращает туловище в свою сторону	
я вота sus	Нижние 6 ребер; подвздошный гребень; пояснично-грудная фасция; паховая связка	Белая линия живота; лобковый бугорок (через полулунную линию)	Задние межреберные артерии; верхняя и нижняя надчревные артерии; мышечно-диафрагмальная артерия	Межреберные нервы (T8 – T11); подреберный нерв; подвздошно-подчревный, бедренно-половой и подвздошно-паховый	Создает внутрибрюшное давление	
шца rectus	Лобковый симфиз	Хрящи 5–7 ребер и мечевидный от-	Верхняя и нижняя надчревная артерии; задние межреберные	Межреберные нервы (T5 – T12)	Наклоняет туловище вперед	Мы вы я п
льная alis)	Лобковый симфиз и лобковый гребень	Белая линия живота	Нижняя надчревная и кремастерная артерии	Подреберный нерв	Натягивают белую линию живота	

Таблица 10.4

Мышцы верхней конечности

ышцы	Начало	Прикрепление	Кровоснабжение	Иннервация	Функция	ан
Мышцы пояса верхней конечности						
ая s)	Ключица, лопатка	Дельтовидная бугристость на теле плечевой кости	Задняя артерия, огибающая плечевую кость; грудоакромиальная артерия и глубокая	Подмышечный нерв	Сгибает плечо; отводит руку до горизонтального уровня и тянет ее назад	Ши мы
мышца natus)	Стенки надостной ямки	Большой бугорок плечевой кости	Надлопаточная артерия и артерия, огибающая лопатку	Надлопаточный нерв	Отводит плечо	
мышца atus)	Стенки подостной ямки	Большой бугорок плечевой кости	Надлопаточная артерия и артерия, огибающая лопатку	Надлопаточный нерв	Поднятую руку отводит назад и вращает плечо кнаружи	

глая teres	Латеральный край лопатки	Большой бугорок плечевой кости	Артерия, огибающая лопатку	Подмышечный нерв	Вращает плечо кнаружи, приводит его к туловищу; натягивает суставную капсулу плечевого сустава	
руглая teres	Наружный край нижнего угла лопатки	Гребень малого бугорка плечевой кости	Подлопаточная артерия	Подлопаточные нервы	Вращает плечо кнутри, тянет его назад, а также приводит к туловищу	
нная laris)	Стенки подлопаточной ямки	Гребень малого бугорка и малый бугорок плечевой	Подлопаточная артерия	Подлопаточные нервы	Вращает плечо медиально и участвует в его приведении к туловищу	
			Мышцы плеча			
мышца ceps	Надсуставной бугорок (*длинная головка*) и клювовидный отросток лопатки (*короткая головка*)	Бугристость лучевой кости	Подмышечная и плечевая артерии	Мышечно-кожный нерв	Сгибает руку в локтевом суставе и супинирует предплечье; за счет длинной головки принимает участие в отведении руки, за счет короткой — в приведении руки	Тре мы

Продолжение табл. 10.4

ышцы	**Начало**	**Прикрепление**	**Кровоснабжение**	**Иннервация**	**Функция**	**Мы анта**
о-ышца achialis)	Верхушка клювовидного отростка лопатки	Гребень малого бугорка плечевой кости	Плечевая артерия	Мышечно-кожный нерв	Сгибает плечо, приводит руку к туловищу	
ышца s)	Наружная и передняя поверхность тела плечевой кости	Бугристость локтевой кости	Плечевая и лучевая возвратная артерии	Мышечно-кожный нерв	Сгибает предплечье в локтевом суставе	
ча (m. ii)	Подсуставной бугорок лопатки (*длинная головка*); задняя поверхность тела плечевой кости выше (*латеральная головка*) и ниже (медиальная головка) борозды лучевого нерва	Локтевой отросток локтевой кости	Глубокая артерия плеча; локтевая возвратная артерия	Лучевой нерв	За счет длинной головки происходит движение руки назад и приведение плеча к туловищу; вся мышца принимает участие в разгибании предплечья	Двуглав плеча
ышца)	Латеральный надмыщелок плечевой	Локтевой отросток локтевой кости	Возвратная межкостная артерия	Лучевой нерв	Разгибает предплечье в локтевом суставе	
			Мышцы предплечья			
n. s)	Медиальный надмыщелок плечевой кости; венечный отросток локтевой кости	Средняя треть наружной поверхности лучевой кости	Мышечные ветви плечевой, лучевой и локтевой артерий	Срединный нерв	Пронирует предплечье	Супина
ибатель n. flexor)	Медиальный надмыщелок плечевой кости	Ладонная поверхность основания второй и третьей пястной	Мышечные ветви лучевой артерии	Срединный нерв	Сгибает и пронирует кисть	Длинны коротки разгиба сгиб
донная longus)	Медиальный надмыщелок плечевой кости	Ладонный апоневроз	Мышечные ветви лучевой артерии	Срединный нерв	Натягивает ладонный апоневроз и участвует в сгибании кисти	Длинны коротки разгиба стья; ло разгиба стья

Продолжение табл. 10.4

ышцы	Начало	Прикрепление	Кровоснабжение	Иннервация	Функция	М ант
апя- rpi	Медиальный надмыщелок плечевой кости и локтевого отростка локтевой	Гороховидная, крючковидная и основание пятой пястной кости	Локтевая артерия	Мышечные ветви локтевого нерва	Сгибает кисть и участвует в ее приведении	Лок разг запя
тный альцев gitorum	Медиальный надмыщелок плечевой кости; венечный отросток локтевой кости; передняя поверхность лучевой	Основания средних фаланг второго–пятого пальцев	Лучевая и локтевая артерии	Срединный нерв	Сгибает средние фаланги пальцев от указательного до мизинца	Разг паль
альцев gitorum	Передняя поверхность тела локтевой кости	Основание дистальной фаланги второго–пятого пальцев	Локтевая артерия (передняя межкостная артерия)	Срединный и локтевой нерв	Сгибает дистальные фаланги пальцев от указательного до мизинца	Разг паль
альца llicis	Медиальный надмыщелок плечевой кости; проксимальные $^2/_3$ передней поверхности тела	Основание дистальной фаланги первого пальца	Лучевая и локтевая артерии; передняя межкостная артерия	Срединный нерв	Сгибает дистальную фалангу большого пальца	Дли коро разг боль пал
й n. dratus)	Дистальная часть ладонной поверхности локтевой кости	Ладонная поверхность лучевой кости	Локтевая артерия (передняя межкостная ар-	Срединный нерв	Пронирует предплечье	Суп
ая adialis)	Латеральный край тела плечевой кости	Дистальный конец лучевой кости (проксимальнее шиловидного отро-	Лучевая артерия; коллатеральная и возвратная лучевые артерии	Лучевой нерв	Сгибает руку в локтевом суставе; принимает участие в пронации и в супинации лучевой кости	
учевой ь n. pi us)	Латеральный надмыщелок плечевой кости	Тыльная поверхность основания второй пястной кости	Лучевая артерия; коллатеральная и возвратная лучевые артерии	Лучевой нерв	Сгибает руку в локтевом суставе; разгибает кисть и принимает участие в ее отведении	Луче сгиб стья

Продолжение табл. 10.4

мышцы	Начало	Прикрепление	Кровоснабжение	Иннервация	Функция	М ант
учевой ь запястья carpi s)	Латеральный надмыщелок плечевой кости	Основание третьей пястной кости	Лучевая артерия; коллатеральная и возвратная лучевые артерии	Лучевой нерв	Разгибает кисть и несколько отводит ее	Лучев сгибат стья
ь запястья carpi	Латеральный надмыщелок плечевой кости; задний край тела локтевой кости	Тыльная поверхность основания пятой пястной кости	Задняя межкостная артерия	Лучевой нерв	Отводит кисть в локтевую сторону и разгибает	Локте сгибат стья
ь пальцев digitorum)	Латеральный надмыщелок плечевой кости	Средняя и дистальная фаланги второго–пятого пальцев	Задняя межкостная артерия	Лучевой нерв	Разгибает пальцы; принимая участие в разгибании кисти	Повер и глуб разги цев

ь мизинца digiti	Латеральный надмыщелок плечевой кости	Основание дистальной фаланги пятого пальца	Задняя межкостная артерия	Лучевой нерв	Разгибает мизинец	Корот тель м
)	Латеральный надмыщелок плечевой кости; гребень супинатора локтевой кости; капсула локтево-	Боковая поверхность лучевой кости	Возвратные лучевая и межкостная артерии	Лучевой нерв	Супинирует предплечье; разгибает руку в локтевом суставе	Кругл квадра пронат
ышца, большой и (m. abis longus)	Задняя поверхность лучевой и локтевой костей	Основание первой пястной кости	Лучевая и задняя межкостная артерии	Лучевой нерв	Отводит большой палец, принимая участие в отведении	Мыш приво больш
ь альца xtensor	Задняя поверхность лучевой кости	Проксимальная фаланга большого пальца кисти	Лучевая и задняя межкостная артерии	Лучевой нерв	Разгибает большой палец, участвует в отведении кисти	Длинн корот тель б пальца
ь альца xtensor us)	Межкостный край и задняя поверхность локтевой кости	Дистальная фаланга большого пальца кисти	Лучевая и задняя межкостная артерии	Лучевой нерв	Разгибает большой палец кисти и отчасти отводит его	Длинн корот тель б пальца

Окончание табл. 10.4

Название мышцы	Начало	Прикрепление	Кровоснабжение	Иннервация	Функция
ь указательного пальца indicis)	Нижняя треть задней поверхности локтевой кости	Сухожильное растяжение на тыльной поверхности указательного пальца	Задняя межкостная артерия	Лучевой нерв	Разгибает указательный палец
Мышцы кисти					
нара: **ышца, отводящая большой и** (m. abductor pollicis brevis); **гибатель большого пальца** exor pollicis brevis); **отивопоставляющая большой и** (m. opponens pollicis); **иводящая большой палец** lductor pollicis)	Кости и связки запястья; вторая–третья пястные кости; удерживатель мышц-сгибателей	Первая пястная кость; проксимальная фаланга первого пальца; сесамовидные косточки пястно-фалангового	Поверхностная и глубокая ладонная дуга	*Срединный нерв* — мышца, противопоставляющая большой палец кисти; короткая мышца, отводящая большой палец кисти и поверхностная часть короткого сгибателя большого пальца кисти. *Локтевой нерв* — мышца, приводящая большой палец кисти и глубокая часть короткого сгибателя большого пальца кисти	Функция отражена в названии мышц
потенара: **адонная мышца** brevis); **водящая мизинец** digiti minimi); **гибатель мизинца** giti minimi brevis); **отивопоставляющая мизинец** s digiti minimi)	Ладонный апоневроз; удерживатель мышц-сгибателей; кости запястья	Пятая пястная кость; основание проксимальной фаланги мизинца	Локтевая артерия	Глубокая и поверхностная ветвь локтевого нерва	Функция отражена в названии мышц
уппа мышц: **ные мышцы** (mm. lumbricales);	Сухожилия глубокого	Сухожилие разгибателя	Поверхностная и	*Локтевой нерв* — ладонные и дорсальные межкостные	Изменяют взаимораз-

ежкостные мышцы sei palmares); **е межкостные мышцы** sei dorsales)	сгибателя пальцев; пястные кости	пальцев; проксимальные фаланги пальцев	глубокая ладонная дуга	мышцы; третья и четвертая червеобразная мышца. *Срединный нерв* — первая и вторая червеобразные мышцы	положение второго–пятого пальцев

Таблица 10.5

Мышцы нижней конечности

е мышцы	**Начало**	**Прикрепление**	**Кровоснабжение**	**Иннервация**	**Функция**	**Мы анта**
Мышцы пояса нижней конечности (мышцы таза)						
о- **мышца**) состоит из **(1)** **ясничной** psoas **ой мышцы**	Боковая поверхность тела 12 грудного – 5 поясничного позвонков и межпозвонковых дисков **(1)**; стенок подвздошной ямки **(2)**	Малый вертел бедренной кости	Подвздошно-поясничная артерия; глубокая артерия, огибающая подвздошную	Мышечные ветви поясничного сплетения	Сгибает бедро в тазобедренном суставе, вращая его наружу; при фиксированном бедре наклоняет (сгибает) туловище вперед	Большая мышца; м задней гр
ная мышца rius internus)	Внутренняя поверхность тазовой кости вокруг запирательного отверстия; запирательная	Вертельная ямка бедренной кости	Нижняя ягодичная и запирательная артерии	Нерв внутренней запирательной мышцы сплетения	Супинирует бедро (вращает кнаружи); стабилизирует тазобедренный сустав при ходьбе	
ая мышца s)	Вентральная поверхность крестца	Верхушка большого вертела бедренной кости	Верхняя и нижняя ягодичные артерии	Нерв грушевидной мышцы	Супинирует бедро, а также участвует в его отведении	
годичная gluteus	Наружная поверхность подвздошной кости; бокового края крестца и копчика; крестцово-бугорная связка	Широкая фасция бедра; ягодичная бугристость бедренной кости	Верхняя и нижняя ягодичные артерии	Нижний ягодичный нерв	Выпрямляет согнутое вперед туловище; разгибает бедро; натягивает широкую фасцию бедра	Подвздош поясничн
одичная gluteus	Наружная поверхность крыла подвздошной кости под большой ягодичной мышцей	Большой вертел бедренной кости	Верхняя ягодичная артерия	Верхний ягодичный нерв	Отводит бедро; передние пучки вращают бедро внутрь, задние — кнаружи; участвует в выпрямлении согнутого вперед туловища	Внутрен наружная запирате верхняя и близнецо мышцы, мышца б

Продолжение табл. 10.5

е мышцы	**Начало**	**Прикрепление**	**Кровоснабжение**	**Иннервация**	**Функция**	**а**
дичная gluteus	Наружная поверхность крыла подвздошной кости под средней ягодичной мышцей	Большой вертел бедренной кости	Верхняя ягодичная артерия	Верхний ягодичный нерв	Отводит ногу и принимает участие в выпрямлении согнутого туловища	
и мышца adratus	Латеральная поверхность седалищного бугра	Межвертельный гребень	Нижняя ягодичная артерия	Нерв квадратной мышцы бедра	Вращает бедро кнаружи	

изнецовая gemellus	Седалищная ость	Вертельная ямка	Нижняя ягодичная артерия	Мышечные ветви крестцового сплетения	Вращает бедро кнаружи	
изнецовая gemellus	Седалищный бугор	Вертельная ямка	Нижняя ягодичная ар-терия	Нерв квадратной мышцы бедра	Вращает бедро кнаружи	
ная мышца ius externus)	Наружная поверхность тазовой кости вокруг запирательного отверстия;	Вертельная ямка	Запирательная артерия	Запирательный нерв	Вращает бедро кнаружи	
ь широкой ра (m. tensor	Подвздошный гребень	Широкая фасция бедра; подвздошно-большебер-цовый тракт	Латеральная артерия, огибающая бед-ренную кость; верхняя	Верхний ягодичный нерв	Напрягает широкую фасцию бедра; участвует в сгибании бедра	
Мышцы бедра						
я мышца)	Верхняя передняя подвздошная ость	Бугристость большеберцовой кости	Мышечные ветви бедренной артерии	Бедренный нерв	Сгибает бедро и голень, вращая бедро кнаружи, а голень — внутрь и тем самым принимает участие в забрасывании ноги за ногу	

Продолжение табл. 10.5

е мышцы	**Начало**	**Прикрепление**	**Кровоснабжение**	**Иннервация**	**Функция**	**а**
авая мышца adriceps тоит из овок: **(1) пря-ы бедра** (m. s); **(2) лате-рокой дра** (m. vastus **уточной ышцы бедра** termedius); **ной ышцы бедра**	Нижняя передняя подвздошная ость и верхний край вертлужной впадины **(1)**; большой вертел, межвертельная линия и латеральная губа шероховатой линии **(2)**; передняя поверхность бедренной кости **(3)**; медиальная губа шероховатой линии **(4)**	Надколенник и бугристость большеберцовой кости (через связку над-коленника)	Глубокая артерия бедра; латеральная артерия, огибающая бедренную кость	Бедренный нерв	Разгибает голень; участвует в сгибании бедра	М за гр
мышца articularis	Передняя поверхность нижней трети бедренной кос-ти	Передняя и боковая поверхность капсулы	Глубокая артерия бедра; латеральная артерия, огибающая бедренную кость	Бедренный нерв	Натягивает капсулу коленного сустава	
шца	Лобковая кость	Бугристость большеберцовой кости	Запирательная артерия	Запирательный нерв	Приводит бедро; участвует в сгибании голени, поворачивая ногу кнаружи	
риводящая adductor	Лобковая кость	Средняя треть шероховатой линии бедренной	Запирательная арте-рия; глубокая арте-рия бедра; наружная	Запирательный нерв	Приводит бедро, принимая участие в его сгибании и вращении кнаружи	

		кости	половая артерия			
риводящая adductor	Лобковая кость	Верхняя треть шероховатой линии бедренной	Запирательная артерия; прободающие ар-	Запирательный нерв	Приводит бедро, участвуя в его сгибании и вращении кнаружи	
риводящая adductor	Лобковая и седалищная кость	На всем протяжении шероховатой линии бедренной кости	Запирательная артерия; прободающие артерии	Запирательный нерв; ветви седалищного нерва	Приводит бедро, слегка вращая его кнаружи	

Продолжение табл. 10.5

мышцы	**Начало**	**Прикрепление**	**Кровоснабжение**	**Иннервация**	**Функция**	**а**
водящая adductor	Лобковая и седалищная кость	Верхняя часть шероховатой линия бедренной кости	Запирательная артерия; прободающие артерии	Запирательный нерв	Сгибает, приводит и вращает бедро кнаружи	
я	Лобковая кость	Гребенчатая линия бедренной кости	Запирательная артерия; глубокая артерия бедра; наружная	Бедренный нерв (иногда запирательный нерв)	Сгибает и приводит бедро, слегка вращая его кнаружи	
ильная inosus)	Седалищный бугор	Бугристость большеберцовой кости	Нижняя ягодичная; прободающие артерии	Большеберцовый нерв	Разгибает бедро, сгибает голень, слегка вращая ее внутрь, участвует в выпрямлении туловища	Ч ая бе
рончатая semi- s)	Седалищный бугор	Медиальная поверхность большеберцовой	Нижняя ягодичная; прободающие артерии	Большеберцовый нерв	Разгибает бедро, сгибает голень, вращая ее внутрь	Ч ая бе
мышца ceps	Седалищный бугор; латеральная губа шероховатой линии	Головка малоберцовой кости; латеральный мыщелок большеберцовой	Медиальная артерия, огибающая бедренную кость; прободающие артерии; подколенная	Большеберцовый и общий малоберцовый нерв	Разгибает бедро, сгибает голень, вращая ее кнаружи	Ч ая бе
Мышцы голени						
вая longus)	Головка малоберцовой кости; латеральный надмыщелок большеберцовой кости	Основания 1–2-й плюсневых костей и медиальная клиновидная кость	Малоберцовая и передняя большеберцовая ар-	Поверхностный малоберцовый нерв	Сгибает стопу; опускает ее медиальный край	П бе ва
вая	Нижняя половина боковой поверхности малоберцовой кости	Пятая плюсневая кость	Малоберцовая и передняя большеберцовая ар-	Поверхностный малоберцовый	Сгибает стопу, отводит и поднимает ее латеральный край	
вая tertius)	Передняя поверхность дистального конца малоберцовой кости	Тыльная поверхность пятой плюсневой кости	Передняя большеберцовая артерия	Поверхностный малоберцовый нерв	Поднимает латеральный край стопы	

Продолжение табл. 10.5

мышцы	**Начало**	**Прикрепление**	**Кровоснабжение**	**Иннервация**	**Функция**	**М ант**
ольше- ышца	Латеральный мыщелок и боковая поверх-	Первая плюсневая и медиальная клино-	Передняя большеберцовая	Глубокий малоберцо-	Разгибает стопу, поднимая ее медиальный край	Длин берц

nterior)	ность тела большеберцовой кости	видная кости	артерия	вый нерв		ца; и и ка ная м
digitorum	Тело малоберцовой кости; верхняя треть большеберцовой кости; межкостная перепонка голени	Тыльная поверхность средней и дистальной фаланги второго-пятого пальцев	Передняя большеберцовая артерия	Глубокий малоберцовый нерв	Разгибает четыре пальца стопы (II–V), разгибает стопу; вместе с третьей малоберцовой мышцей поднимает (пронирует) латеральный край стопы	Длин и кор сгиб паль
альца hallucis	Медиальная поверхность нижних $^{2}/_{3}$ тела малоберцовой кости; межкостной перепонки голени	Дистальная фаланга первого пальца стопы	Передняя большеберцовая артерия	Глубокий малоберцовый нерв	Разгибает большой палец стопы, участвует в разгибании стопы, поднимая (супинируя) ее медиальный край	
мышца riceps ит из **(1)** **й мышцы**); **(2)** **дной**	Задняя поверхность бедренной кости **(1)**; головка и верхняя треть малоберцовой кости, а также линия камбаловидной мышцы на большеберцовой кос-	Общим сухожилием на пяточном бугре	Задняя большеберцовая артерия	Большеберцовый нерв	Сгибает голень в коленном суставе, производит сгибание стопы, поднимает пятку и при фиксированной стопе тянет голень и бедро кзади	Пере боль мыш
ая plantaris)	Латеральный мыщелок бедренной кости	Чаще всего общим сухожилием с трехглавой мышцей голени к пяточной	Подколенная артерия	Большеберцовый нерв	Подошвенное сгибание стопы; натягивает капсулу коленного сустава	
ая popliteus)	Задняя поверхность латерального мыщелка бедренной кости	Задняя поверхность большеберцовой кости	Подколенная артерия	Большеберцовый нерв	Сгибает голень, вращая ее внутрь; натягивает капсулу коленного сустава	

Продолжение табл. 10.5

ие мышцы	**Начало**	**Прикрепление**	**Кровоснабжение**	**Иннервация**	**Функция**	**М ант**
гибатель flexor digitorum	Средняя треть задней поверхности большеберцовой кости	Основания дистальных фаланг второго–пятого пальцев	Задняя большеберцовая артерия	Большеберцовый нерв	Сгибает дистальные фаланги второго–пятого пальцев стопы; участвует в сгибании стопы, поднимая ее медиальный	Длин коро разги паль
гибатель альца стопы llucis longus)	Задняя поверхность малоберцовой	Основание дистальной фаланги первого	Малоберцовая артерия	Большеберцовый нерв	Сгибает все суставы большого пальца; подошвенное сгибание стопы	Разги боль паль
льшеберцовая tibialis posterior)	Задняя поверхность большеберцовой и малоберцовой	Ладьевидная и клиновидные кости	Задняя большеберцовая и малоберцовая артерия	Большеберцовый нерв	Сгибает стопу, вращая ее кнаружи	Пере боль мыш
			Мышцы стопы			
льной и стопы: разгибатель extensor evis); **короткий**	Тыльная поверхность пяточной кости	Средние и дистальные фаланги 2–5-го пальцев; проксимальная фаланги 1-го пальца	Латеральная предплюсневая артерия; прободающая ветвь малоберцовой арте-	Глубокий малоберцовый нерв	Разгибают пальцы	Длин ротк ли па длин ротк

ь большого ны (m. extensor s)			рии			ли бо паль
звышения альца стопы: водящая алец стопы hallucis); **гибатель альца стопы** llucis brevis); **иводящая алец стопы** hallucis)	Пяточная, ладьевидная, медиальная и латеральная клиновидные и кубовидная кости; вторая–пятая плюсневые кости	Проксимальная фаланга первого пальца; сесамовидные косточки первого плюснефаланговог о сустава	Латеральная и медиальная подошвенные артерии; подошвенные плюсневые ар-терии	Латеральный и медиальный подошвенные нервы	Сгибают, отводят и приводят большой палец стопы; укрепляют медиальную часть свода стопы	

Окончание табл. 10.5

ние мышцы	**Начало**	**Прикрепление**	**Кровоснабжение**	**Иннервация**	**Функция**	**М ан**
дошвенной и стопы ны в четыре ышца, большой палец bductor hallucis); **гибатель паль-** gitorum brevis); **водящая мизинец**	Пяточная и ладьевидная кости; подош-венный апоневроз	Проксимальная фаланга первого пальца; основание средних фаланг второго-пятого пальцев; основание проксимальной фаланги мизинца	Латеральная и медиальная подошвенные артерии	Латеральный и медиальный подошвенны е нервы	Отведение большого пальца стопы; сгибание второго-пятого пальцев; сгибание и отведение мизинца	Мы при бол сто дли кор раз пал кор раз
вадратная ошвы (m. antae); **ные мышцы** cales)	Пяточная кость; сухожилия длинного сгиба-теля пальцев	Наружный край сухожилий длинного сгиба-теля пальцев; дорсальный апоневроз	Латеральная и медиальная подошвенные артерии	Латеральный и медиальный подошвенны е нервы	Участвует в сгибании дистальных фаланг; сгибают проксимальные фаланги второго–пятого пальцев стопы, одновременно разгибая средние и дистальные фаланги тех же пальцев	
ороткий ольшого пальца exor hallucis **шца, приводящая алец стопы** (m. llucis); **короткий изинца стопы** giti minimi brevis)	Медиальная клиновидная и ладьевидная кость; кубовидная, латеральная клиновидная и вторая–пятая	Основание проксимальной фаланги первого–пятого пальца; сесамовидные косточки первого плюснефалангово го сустава	Латеральная и медиальная подошвенные артерии	Латеральный и медиальный подошвенны е нервы	Сгибают и приводят большой палец/мизинец	Дл раз миз мы вод бол сто
одошвенные е мышцы sei plantares); **ежкостные** m. interossei	Основание второй–пятой плюсневых костей	Основание проксимальной фаланги второго–пятого пальцев	Подошвенные плюсневые артерии	Латеральный подошвенны й нерв	Сгибают проксимальные фаланги; изменяют взаиморасположение второго–пятого пальцев	

11 НЕРВНАЯ ТКАНЬ

Нервная ткань состоит из нервных клеток (нейроцитов) и нейроглии. Нервные клетки способны вырабатывать и проводить нервный импульс. Клетки нейроглии выполняют вспомогательные функции.

Источником развития нервной ткани в эмбриогенезе является *нейроэктодерма*. У 16-дневного зародыша человека под индуцирующим влиянием хорды из нее формируется *нервная пластинка*. В дальнейшем пластинка превращается в *нервный желобок*, а на 22-й день эмбриогенеза из нее образуется *нервная трубка*. В последующем из нервной трубки развиваются головной и спинной мозг.

В момент замыкания нервная трубка образована одним слоем клеток, которые интенсивно делятся и вскоре формируют трехслойную стенку. Внутри расположен *эпендимный* (*вентрикулярный* или *матричный*) *слой*, в котором сконцентрированы камбиальные элементы и делящиеся клетки. Часть из них в последующем дает начало эпендимной глии. Средний *мантийный* (*плащевой*) *слой* образован клетками, мигрирующими из внутреннего слоя. В дальнейшем они дифференцируются в нейробласты, дающие начало нейронам, и спонгиобластам (глиобластам) — источнику развития астроглии и олигодендроглии. В состав плащевого слоя входят радиальные глиальные клетки, которые поперек пересекают стенку нервной трубки и выступают в качестве направляющих элементов для миграции нейробластов из ее внутреннего слоя. В последующем радиальные глиальные клетки превращаются в астроциты. Наружный слой нервной трубки называется *краевой вуалью*. Он образован отростками клеток, расположенных в толще плащевого слоя нервной трубки.

Процесс дифференцировки нервных клеток называется *гистогенезом*. В результате в стенке нервной трубки биполярные и мультиполярные клетки. Рост длинного отростка (аксона) происходит под влиянием факторов роста нервов (ФРН), выделяемых клетками зачатка органа, который в последующем будет иннервировать соответствующая нервная клетка. На конце аксона имеется конус роста, содержащий актиновые филаменты. Благодаря этим филаментам растущий аксон может менять форму и направление роста, реагируя на контактные и дистантные сигналы. Рост длинного отростка нервной клетки завершается после его прикрепления к рабочему органу. В эмбриогенезе до 40–85 % нейробластов, входящих в состав нервной трубки, погибает. Есть основания полагать, что гибнут клетки, не установившие связь с органом-мишенью и не получившие трофическую поддержку. Все эти факты свидетельствуют о высокой степени гибели клеток.

Вскоре после замыкания нервной трубки дорсальная часть ее отделяется и формирует *нервный гребень* (ганглиозную пластинку). Клетки нервного гребня мигрируют в вентральном и латеральном направлениях. Из них формируются нейроны и глия спинномозговых и вегетативных узлов, а также узлов черепномозговых нервов. Из нервного гребня также развиваются леммоциты, клетки мозгового вещества надпочечников и диффузной эндокринной системы, а также меланоциты. Часть клеток краниальной части гребня входят в состав так называемой *эктомезенхимы*, из которой образуются скелетные и мышечные ткани головы и шеи. Сбоку от краниальной части нервной трубки формируются утолщенные, нейрально детерминированные участки эктодермы — *нервные плакоды*. Из них развиваются рецепторные, поддерживающие и выстилающие клетки органов слуха, равновесия и вкуса, а также эпителий хрусталика глаза.

Нейроны

Нейроны (нейроциты, нервные клетки) имеют размеры тела от 4–5 до 140 мкм и к рождению утрачивают способность делиться. Подобно другим необновляемым клеточным популяциям они отличаются высокой устойчивостью к апоптозу. Однако к старости некото-

Репозиторий БГМУ

рые участки головного мозга теряют до 40 % нейронов.

Нейрон состоит из тела (перикариона) и отростков (рис. 11.1). *Перикарион* включает ядро и окружающую его цитоплазму. Ядро обычно имеет крупные размеры, богато эухроматином и содержит 1–3 крупных ядрышка. Цитоплазма окружена плазмолеммой, через которую, благодаря наличию ионных каналов, осуществляется избирательное поступление ионов натрия в цитоплазму и выведение ионов калия за пределы клетки. В результате клетка способна генерировать и проводить нервные импульсы. В цитоплазме нейроцита хорошо развита гранулярная и агранулярная эндоплазматическая сеть, комплекс Гольджи, митохондрии и лизосомальный аппарат. Гранулярная эндоплазматическая сеть на светооптическом уровне выявляется в виде характерных базофильных глыбок, которые называются *тигроидным веществом,* или *субстанцией Ниссля*. Присутствие в цитоплазме нервной клетки перечисленных выше органелл свидетельствует о высокой синтетической, транспортной, секреторной и восстановительной активности нервных клеток. Однако при длительном раздражении или повреждении нейрона синтетические процессы в нем ослабевают, а тигроидное вещество может полностью исчезнуть (*тигролиз*). В нейронах хорошо развит цитоскелет, сформированный из микротрубочек, микрофиламентов и промежуточных филаментов. Перечисленные структуры играют важную роль в поддержании формы клетки и осуществлении транспорта веществ. Клеточный центр определяется во всех нейронах и участвует в сборке микротрубочек. В цитоплазме нейронов выявляются липидные включения, а в отдельных нейронах головного мозга, гранулы липофусцина или меланина.

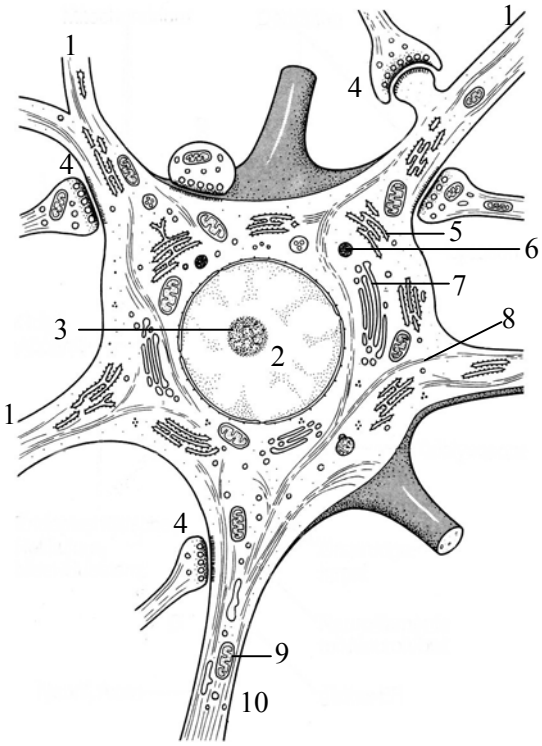

Рис. 11.1. Строение нейрона:
1 — дендрит; 2 — ядро; 3 — ядрышко; 4 — синапс; 5 — гранулярная эндоплазматическая сеть; 6 — лизосома; 7 — аппарат Гольджи; 8 — нейрофиламенты; 9 — минтохондрия; 10 — аксон

Среди отростков нервных клеток различают аксон и дендриты. *Дендрит* передает импульсы к телу нейрона. Он сильно ветвится и имеет относительно небольшую длину. У большинства нейронов выявляется несколько таких отростков. Стволовые участки дендритов содержат все органеллы, характерные для нейрона. В разветвлениях дендритов сохраняется грЭПС, а также нейротрубочки и нейрофиламенты, обеспечивающие транспорт веществ (дендритный ток). Скорость этого процесса составляет 3 мм в час. *Аксон (нейрит)* — длинный, обычно не ветвящийся отросток нейрона, по которому передаются импульсы от перикариона на другие нейроны или клетки рабочих органов. Его длина колеблется в широких пределах, от 1 мм до 1,5 м. Аксон отходит от тела нейрона в области *аксонного холмика*. В прилежащей к холмику цитоплазме отсутствует базофильная субстанция. В центральной части аксона расположены пучки нейрофиламентов, ориентированные параллельно его длинной оси. Ближе к периферии аксона находятся пучки микротрубочек, элементы аЭПС, комплекса Гольджи, митохондрии и сеть микрофиламентов. Аксон заканчивается разветвлениями (терминалями), которые образуют *синапсы*. По аксону осуществляется транспорт веществ и органелл от тела на периферию (*антероградный, или прямой транспорт*). Их перемещение в противоположном направлении называется *ретроградным, или обратным транспортом*. Перенос веществ осуществляется в цистернах и пузырьках аЭПС под действием сократимых белков кинезина и динеина, связанных с микротрубочками цитоскелета. Различают медленный и быстрый антероградный аксонный транспорт. За счет медленного

антероградного транспорта со скоростью 1–5 мм в сутки осуществляется перенос аксоплазмы вместе с ферментами и элементами цитоскелета. Цистерны гранулярной эндоплазматической сети, митохондрии и пузырьки с медиаторами перемещаются по аксону со скоростью до 2000 мм/сут (быстрый антероградный транспорт). Примерно с такой же скоростью осуществляется ретроградный аксонный транспорт. Полагают, что механизм обратного аксонного транспорта обеспечивает поступление в нейроны ЦНС вирусов бешенства, герпеса и полиомиелита.

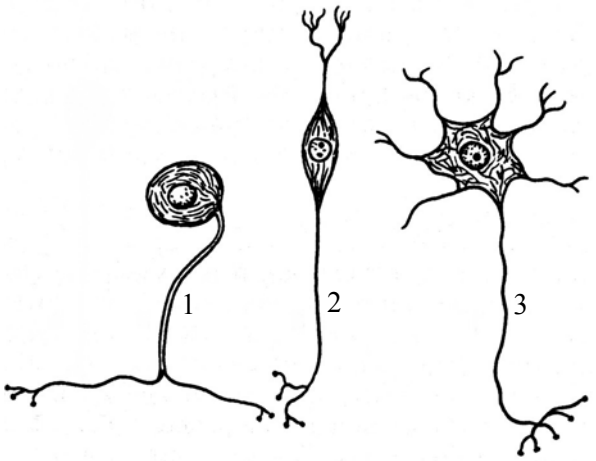

Рис. 11.2. Типы нервных клеток (схема): 1 — псевдоуниполярный нейрон; 2 — биполярный нейрон; 3 — мультиполярный нейрон

Классификация нейронов осуществляется по морфологическим, функциональным и биохимическим признакам.

По количеству отростков различают униполярные, биполярные и мультиполярные нейроны (рис. 11.2). *Униполярные нейроны* с одним отростком (аксоном), у человека и млекопитающих не встречаются. *Биполярные нейроны* имеют два отростка (аксон и дендрит). Примером могут служить биполярные клетки сетчатки глаза, спирального и вестибулярного ганглиев. Разновидностью биполярных нервных клеток являются *псевдоуниполярные нейроны* спинномозговых узлов и чувствительных узлов черепных нервов. Оба отростка этих клеток имеют общее начало, но затем разделяются на две ветви, идущие в разных направлениях.

Для *мультиполярных нейронов* характерно наличие одного аксона и нескольких дендритов. У человека это наиболее распространенный тип нервных клеток. Примером могут служить звездчатые, корзинчатые, пирамидные или грушевидные нейроны.

По функции выделяют чувствительные, двигательные и ассоциативные нервные клетки. *Чувствительные (афферентные) нейроны* способны под влиянием факторов внешней или внутренней среды генерировать нервный импульс. *Двигательные (эфферентные) нейроны* передают нервный импульс на рабочий орган (например, на мышцу и железу). *Ассоциативные* (*вставочные*) *нейроны* обеспечивают связь между чувствительными и двигательными нервными клетками.

Медиаторная классификация нейронов основана на различиях химического строения медиатора, используемого для передачи нервного импульса. В качестве нейромедиатора могут выступать ацетилхолин, норадреналин, а также серотонин, дофамин, гамма-аминомасляной кислота, АТФ и его производные, субстанция Р, энкефалины, эндорфины, ВИП, холецистокинин, нейротензин, бомбезин и другие нейропептиды. Соответственно различают холинергические, адренергические, серотонинергические, дофаминергические нейроны и т. д.

Нейроглия

Нейроглия составляет почти половину объема мозга. В ней различают макроглию, микроглию и эпендимную глию.

В состав **микроглии** входят звездчатые клетки с короткими ветвящимися отростками и плотной, богатой лизосомами цитоплазмой. Считается, что они развиваются из моноцитов или периваскулярных макрофагов. Клетки микроглии отличаются высокой подвижностью. При воспалительных и дегенеративных процессах в мозге они активируются, теряют отростки и фагоцитируют остатки погибших клеток. Как специализированные макрофаги ЦНС эти клетки выполняют защитную функцию, в том числе функцию дендритных антигенпредставляющих клеток, а также секретируют ряд цитокинов. При СПИДе вместе с гематогенными

моноцитами клетки микроглии становятся переносчиками вируса в пределах ЦНС.

Макроглия состоит из астроцитов и олигодендроцитов (рис. 11.3). **Астроциты** — клетки звездчатой формы, встречающиеся преимущественно в составе ЦНС. Они имеют светлое ядро, а в цитоплазме кроме умеренно развитых органелл общего значения и гранул гликогена содержат промежуточные филаменты, проникающие в отростки. На концах отростков имеются утолщения, которые образуют вокруг кровеносных сосудов *периваскулярные пограничные мембраны*.

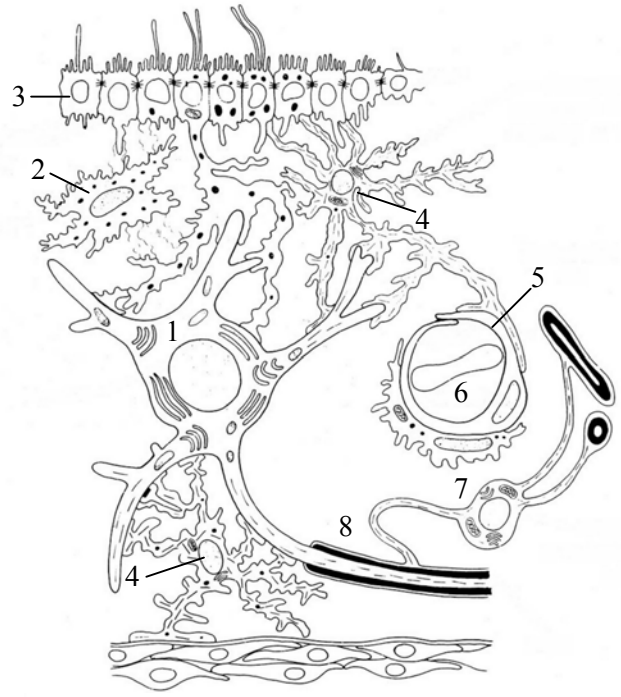

Рис. 11.3. Взаимоотношение между нейронами и клетками нейроглии:
1 — нейрон; 2 — клетка микроглии; 3 — эпендимная клетка; 4 — астроцит; 5 — эндотелиальная клетка; 6 — кровеносный капилляр; 7 — олигодендроцит; 8 — аксон

Различают протоплазматические и волокнистые астроциты. *Протоплазматические (плазматические) астроциты* преобладают в сером веществе мозга. Они имеют короткие, толстые и сильно разветвленные отростки. *Волокнистые астроциты* обнаруживаются преимущественно в составе белого вещества мозга. Их длинные и тонкие обычно слабо ветвятся. Астроциты выполняет опорную, разграничительную, метаболическую и защитную функции. Они служат опорой для мигрирующих нейробластов в нервной трубке эмбриона и формируют каркас головного и спинного мозга взрослого человека. Периваскулярные пограничные мембраны вместе с эндотелием и базальными мембранами гемокапилляров являются основой гемато-энцефалического барьера, отделяющего нейроны от тканей внутренней среды организма. Совместно с другими элементами глии астроциты участвуют в образовании пограничной мембраны, расположенной под мягкой мозговой оболочкой, а также пограничной мембраны, отделяющей нейроны от спинномозговой жидкости. Метаболическая функция этих клеток состоит в поддержании определенных концентраций ионов калия и медиаторов вокруг нейрона. Астроциты являются активными фагоцитами. Они способны представлять антигены и вырабатывать цитокины. На месте поврежденной ткани мозга за счет астроцитов формируются глиальный рубец, заполняющий имеющийся дефект.

Олигодендроциты представляют собой мелкие клетки с короткими отростками (рис. 11.3). В них хорошо развиты синтетический, энергетический и лизосомальный аппараты. Олигодендроциты окружают тела и отростки нейронов, а также входят в состав нервных волокон и нервных окончаний. Клетки, взаимодействующие с телами нейронов спинномозговых, черепных и вегетативных улов, получили название *мантийных олигодендроцитов*, или *клеток-сателлитов*. Они регулируют метаболические процессы в нейронах и аккумулируют нейромедиаторы. Олигодендроциты окружают отростки нейронов и участвуют в формировании нервных волокон в составе центральной нервной системе. В периферической нервной системе они называются *леммоцитами,* или *шванновскими клетками*.

Эпендимная глия (эпендима) образует однослойный пласт клеток кубической или цилиндрической формы, выстилающих полости желудочков головного мозга и спинномозговой канал (рис. 11.3). К эпендиме некоторые исследователи относят также плоские клетки, покрывающие мозговые оболочки. Эпендимные клетки имеют овальное ядро, богатое гете-

рохроматином. В их цитоплазме отмечается умеренное развитие органелл общего назначения. На апикальной поверхности, обращенной в полость желудочков, у части эпендимоцитов имеются реснички, движение которых способствует перемещению спинномозговой жидкости. На базальном полюсе клетки расположен длинный отросток, достигающий поверхности мозга и участвующий в формировании поверхностной пограничной мембраны. Между латеральными поверхностями эпендимоцитов формируются межклеточные соединения, характерные для эпителия.

В особую группу выделяют хороидные эпендимоциты и таницциты. *Хороидные эпендимоциты* участвуют в продукции спинномозговой жидкости. Они расположены в крыше III и IV желудочков, стенках боковых желудочков. Эти клетки покрывают мягкую мозговую оболочку и взаимодействуют с сосудистым сплетением, которое образовано капиллярами с высокой проницаемостью сосудистой стенки. Хороидные эпендимоциты имеют кубическую форму и многочисленные микроворсинки на апикальной поверхности. На противоположной стороне клетки находятся выпячивания (ножки), которые переплетаются между собой и образуют *базальный лабиринт.* От подлежащей рыхлой соединительной ткани клетки отделены базальной мембраной. Вместе с фенестрированным эндотелием и базальной мембраной гемокапилляров, а также рыхлой соединительной тканью и собственной базальной мембраной хороидные эпендимоциты входят в состав *гемато-ликворного барьера.*

Таницциты обнаруживаются в составе латеральной стенке III желудочка, в воронке гипофиза и срединном возвышении. На апикальной поверхности они имеют микроворсинки и отдельные реснички. От базальной стороны клетки отходит длинный отросток, который оканчивается расширением на стенке гемокапилляра. Таницциты поглощают вещества из спинномозговой жидкости и переносят их в просвет капилляра.

Таким образом, эпендимоглия выполняет опорную функцию, участвует в формировании нейро-ликворного и гемато-ликворного барьеров, а также обеспечивает ультрафильтрацию спинномозговой жидкости.

Нервные волокна

Нервные волокна представляют собой отростки нейронов (осевые цилиндры), покрытые глиальной оболочкой. Различают безмиелиновые и миелиновые нервные волокна (рис. 11.4).

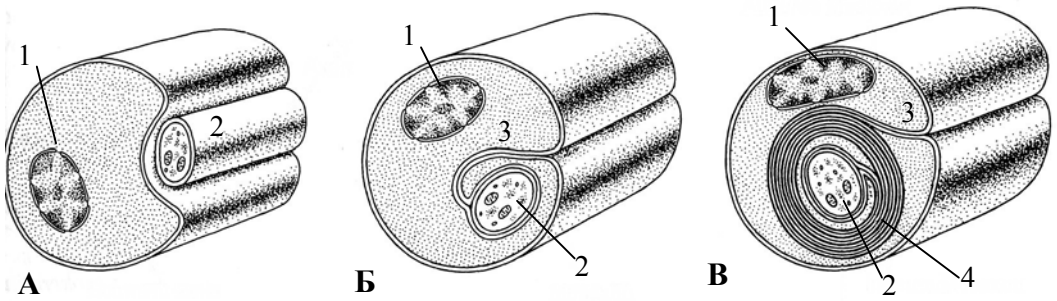

Рис. 11.4. Строение нервного волокна в периферической нервной системе:
А — безмиелиновое нервное волокно; Б, В — миелиновые нервные волокна; 1 — ядро леммоцита (швановской клетки); 2 — аксон; 3 — мезаксон; 4 — миелин

Безмиелиновые нервные волокна образуются путем вдавливания осевого цилиндра в леммоциты, расположенные по длине осевого цилиндра. При этом цитолемма глиальной клетки прогибается внутрь клетки и образует *мезаксон* — дупликатуру клеточной мембраны. В каждую шванновскую клетку с разных сторон могут вдавливаться более 10 осевых цилиндров, в результате чего волокно становится похожим на электрический кабель. Отсюда название *нервное волокно кабельного типа*. Снаружи волокна покрыты базальной мембраной и соединительной тканью (*эндоневрием*). Безмиелиновые волокна входят в состав вегетативной нервной системы и характеризуются низкой скоростью проведения нервного импульса (0,5–2 м/с).

Миелиновые нервные волокна встречаются в центральной и периферической нервной системе и обладают высокой скоростью проведения импульсов (от 5 до 120 м/с). В этих волокнах осевой цилиндр окружен миелиновой оболочкой, которая представляет собой до 150 оборотов мезаксона. По химическому составу эта оболочка подобна клеточной мембране. Снаружи от нее располагается нейролемма, включающая цитоплазму, ядро и цитолемму леммоцита, а также базальную мембрану.

Образование миелиновой оболочки в волокнах периферической нервной системы происходит путем вдавления осевого цилиндра в швановскую клетку с формированием длинного мезаксона, который в последующем концентрически наслаивается на осевой цилиндр. Со временем витки уплотняются, а промежутки между ними, заполненные цитоплазмой, сохраняются лишь на небольшом протяжении и формируют так называемые *миелиновые насечки*. Основная масса цитоплазмы и ядро леммоцита оттесняются на периферию волокна. На границах между леммоцитами по длине волокна возникают *узловые перехваты (перехваты Ранвье)*, в которых миелин отсутствует, а осевой цилиндр прикрыт только отростками соседних леммоцитов. Расстояние между перехватами равно 1–2 мм. В области перехвата осевой цилиндр утолщается и в его плазмолемме концентрируется большое количество натриевых каналов. Вне перехватов подобные каналы отсутствуют. Распространение возбуждения в миелиновых волокнах происходит скачками от перехвата к перехвату. В узловом перехвате нервный импульс запускает работу ионных каналов, в результате чего возникает участок локальной деполяризации и электрический ток, который вызывает деполяризацию следующего перехвата и так далее. Поскольку электрический ток передается гораздо быстрее, чем непрерывная волна деполяризации, передача импульсов по миелиновым нервным волокнам осуществляется примерно в 50 раз быстрее, чем по безмиелиновым.

Миелиновые волокна центральной нервной системы имеют некоторые особенности строения. Осевой цилиндр не вдавливается в олигодендроциты, а охватывается их уплощенными отростками, которые накручиваются вокруг осевого цилиндра и формируют его миелиновую оболочку. В таких условиях один олигодендроцит может участвовать в миелинизации сразу большого количества нервных волокон. В области перехватов Ранвье в ЦНС участки аксона не прикрыты олигодендроцитами.

Потеря аксоном миелиновой оболочки и нарушение ее образования лежит в основе ряда тяжелых заболеваний. Например, при *рассеянном склерозе*, который сопровождается развитием параличей и потерей чувствительности, разрушение миелиновой оболочки является следствием аутоиммунного процесса. При *лейкодистрофиях* тяжелые поражения нервной системы возникают в связи с нарушением образования миелина.

Регенерация нервных волокон в составе периферической нервной системы осуществляется в тесном взаимодействии отростка нейрона и глиальных элементов. Она начинается сразу после завершения реактивных изменений, развивающихся в ответ на повреждение нерва. В течение первой недели после перерезки аксона развивается восходящая дегенерация его центрального (ближнего к телу нейрона) отрезка. На этом конце формируется расширение (*ретракционная колба*). Тело нейрона набухает, в цитоплазме исчезает базофильная субстанция, а ядро смещается на периферию тела клетки. В месте повреждения и в дистальной части волокна происходит полное разрушение аксона, распад миелина с последующим фагоцитозом детрита макрофагами и глиоцитами. Через 4–6 недель от ретракционной колбы в дистальном направлении начинают расти тонкие веточки (*конусы роста*). Шванновские клетки в центральной части волокна пролиферируют и образуют ленты, ориентированные параллельно ходу нервных волокон. В дистальной части поврежденного нерва они также активно делятся и формируют ленты, которые соединяются с лентами центральной части. Регенерация аксона по ходу лент осуществляется со скоростью 3–4 мм/сут. Таким образом, коллатерали и терминали аксона обычно восстанавливаются в течение нескольких месяцев. Регенерация не происходит при повреждении тела нейрона, а также при заполнении промежутка между центральной и периферической концами поврежденного нерва соединительной тканью. При возникновении преграды на пути регенерации аксона из конусов роста и шван-

новских клеток в соединительной ткани может образовываться *ампутационная неврома.*

*В центральной нервной системе регенерация нервных волокон не происходит***.** Клетки микроглии и астроциты фагоцитируют детрит, образовавшийся в результате разрушения волокна. В последующем на месте повреждения за счет пролиферации астроцитов формируется плотный рубец.

Нервные окончания

По функции концевые аппараты нервных волокон подразделяются на синапсы, эфферентные и рецепторные окончания.

Передача нервного импульса от одного нейрона к другому осуществляется в местах их контакта и обеспечивается особого рода структурами, получившими название **межнейронных синапсов**. По механизму передачи возбуждения различают электрические и химические синапсы.

Электрический синапс представляет собой щель шириной 2 нм, пронизанную трубочками из белковых молекул (коннексонами). Через такие межнейронные контакты из одной клетки в другую транспортируются вода, мелкие молекулы и ионы. Электрический ток пассивно проходит через щель синапса, не встречая на своем пути никакой преграды. При этом нервные импульсы могут беспрепятственно передаваться в обоих направлениях. У человека и млекопитающих электрические синапсы встречаются редко.

Химические синапсы широко представлены у млекопитающих и человека. Они состоят из пресинаптической и постсинаптической частей, разделенных синаптической щелью. *Пресинаптическая часть* образована аксоном нейрона. В ней выявляются промежуточные филаменты, микротрубочки, синаптические пузырьки с нейромедиатором, митохондрии и агранулярная цитоплазматическая сеть. Форма и размеры пузырьков зависят от химической природы нейромедиатора. Некоторое количество таких пузырьков отщепляется от аЭПС непосредственно в пресинаптической части. Однако основное их количество продуцируется в перикарионе, транспортируется в область межнейронного синапса с помощью сети белковых филаментов и равномерно распределяется по внутренней поверхности пресинаптической мембраны. *Постсинаптическая часть* (*постсинаптическая мембрана*) представлена участком плазмолеммы, содержащей рецепторы нейромедиаторов. *Синаптическая щель* — пространство между пресинаптической и постсинаптической мембраной. Ее ширина достигает 20–30 нм. В синаптической щели содержатся элементы гликокаликса (интрасинаптические филаменты), которые обеспечивают адгезивные связи и направление диффузии медиатора.

Передача нервного импульса в химическом синапсе начинается с активации кальциевых каналов пресинаптической мембраны и накопления ионов кальция в аксоне. Это вызывает слияние мембран синаптических пузырьков с пресинаптической мембраной и выделение медиатора в синаптическую щель. В зависимости от характера медиатора, воздействующего на рецепторы, развивается деполяризация или гиперполяризация постсинаптической мембраны. В первом случае возникает постсинаптический потенциал действия, во втором — реакция торможения. После прекращения взаимодействия с рецептором большая часть медиатора и его компонентов, образовавшихся под действием ферментов, возвращается в пресинаптическую часть, меньшая часть поглощается глиоцитами. Излишки пресинаптической мембраны, возникшие при слиянии с синаптическими пузырьками, удаляются с помощью окаймленных пузырьков и транспортируются в перикарион. Слабые потенциалы действия в постсинаптической мембране могут возникать при спонтанном выделении медиатора из пресинаптической мембраны.

Концевые аппараты аксонов эфферентных нейронов представлены двигательными окончаниями, расположенными в мышечных тканях, и секреторными окончаниями в железах эктодермальной и энтодермальной природы. Двигательное окончание аксона мотонейрона на волокне поперечно-полосатой мышечной ткани называется *нервно-мышечным синапсом* (рис. 11.5). В крупных мышцах один аксон может иннервировать тысячи мышечных

волокон, в мелких мышцах — небольшую группу или даже отдельное волокно. Один мотонейрон и группа иннервируемых им мышечных волокон составляют *двигательную (нейромоторную) единицу.*

Пресинаптическая часть нервно-мы-шечного синапса представлена разветвлениями аксона, утратившими миелиновую оболочку, которые покрыты слоем леммоцитов и базальной мембраной, сливающейся с базальной мембраной мышечного волокна. Терминали аксона содержат пузырьки с ацетилхолином и митохондрии. Синаптическая щель имеет ширину около 50 нм. Отростками глиальных клеток и материалом базальной мембраны она разделяется на активные зоны. Постсинаптическая часть нервно-мы-шечного синапса представлена сарколеммой, собранной в складки. В области двигательного нервного окончания мышечное волокно теряет поперечную исчерченность. В этом месте концентрируется большое количество ядер и митохондрий, сильно развиты элементы гранулярной эндоплазматической сети. При деполяризации пресинаптической мембраны в щель выделяется ацетилхолин, который связывается с холинорецепторами постсинаптической мембраны и вызывает ее деполяризацию. В результате происходит сокращение мышечного волокна. Быстрое разрушение медиатора происходит под действием ацетилхолинэстеразы.

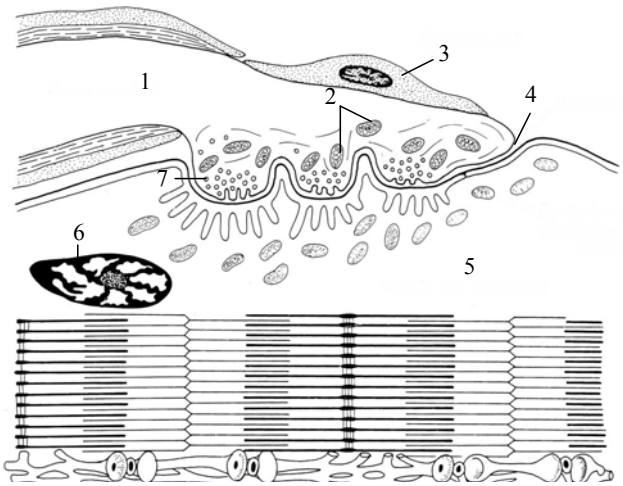

Рис. 11.5. Строение нервно-мышечного синапса: 1 — терминаль аксона двигательного нейрона; 2 — митохондрии; 3 — леммоцит; 4 — синаптическая щель; 5 — цитоплазма мышечного волокна; 6 — ядро мышечного волокна; 7 — синаптический пузырек

Уменьшение числа рецепторов медиатора на постсинаптической мембране или их блокирование нарушают передачу возбуждения. Подобное состояние имеет место при действии яда кураре и его аналогов (миорелаксантов), способных связываться с холинорецепторами и блокировать передачу импульса. При *прогрессирующей мышечной слабости* (миастении) вследствие аутоиммунного процесса рецепторы постсинаптической мембраны разрушаются и также возникает нарушение передачи возбуждения в области нервно-мышечного синапса.

В сердечной и гладкой мышце двигательные окончания имеют меньшие размеры, более широкую синаптическую щель и иннервируют отдельные мышечные клетки.

Секреторные нервные окончания представлены разветвлениями аксона двух типов. Одни из них имеют вид свободных окончаний и располагаются на эпителии под базальной мембраной, другие нервные окончания не проникают через базальную мембрану, а заканчиваются на ней. Нервные импульсы, передающиеся через секреторные окончания, регулируют водный обмен, секрецию белка, а также уровень трофических и синтетических процессов в железистой ткани. *Рецепторные* (*чувствительные*) *нервные окончания* подразделяются на экстеро(ре)цепторы и интеро(ре)цепторы, которые воспринимают сигналы соответственно из внешней среды и от внутренних органов. В зависимости от природы воспринимаемого раздражителя различают механорецепторы, хеморецепторы, терморецепторы и болевые рецепторы. Специфические раздражители воспринимаются рецепторными клетками в органах зрения, обоняния, вкуса, равновесия и слуха.

По строению различают свободные и несвободные нервные окончания. В свою очередь, несвободные нервные окончания подразделяют на неинкапсулированные и инкапсулированные.

Свободные нервные окончания формируют терминальные ветвления дендритов чувствительного нейрона, лишенные миелиновой оболочки и леммоцитного покрытия. Они имеют общую с эпителиоцитами базальную мембрану. Свободные нервные окончания обнаруживаются в эпителии и соединительной ткани. Они обеспечивают восприятие тепловых, холодовых, механических и болевых раздражителей.

Несвободные неинкапсулированные нервные окончания представлены терминальными ветвлениями дендритов, окруженных леммоцитами. Они выявляются в соединительной ткани слизистых оболочек и кожи.

Несвободные инкапсулированные нервные окончания состоят из терминальных ветвлений дендритов, окруженных внутренней колбой из леммоцитов, которая снаружи еще покрыта соединительнотканной капсулой. Подобным образом построены пластинчатые тельца Фатера–Пачини, расположенные в соединительной ткани внутренних органов и кожи. Они воспринимают давление и вибрацию. К несвободным инкапсулированным нервным окончаниям относятся также осязательные тельца Мейсснера, расположенные в сосочковом слое кожи, холодовые рецепторы (колбовидные тельца Краузе), нервно-мышечные и нервно-сухожильные веретена.

Нервно-мышечные веретена являются рецепторами растяжения мышечных волокон. Чем более точные движения выполняет мышца, тем больше в ней нервно-мышечных веретен. Веретено состоит из нескольких исчерченных мышечных волокон (*интрафузальные волокна*), заключенных в соединительнотканную капсулу. Различают интрафузальные волокна двух типов. Одни из них (*волокна с ядерной сумкой*) содержат в центральной расширенной зоне компактное скопление ядер. Другие волокна (*волокна с ядерной цепочкой*) в два раза тоньше и короче. Ядра в их центральной зоне расположены в виде цепочки. К интрафузальным мышечным волокнам подходят афферентные нервные волокна двух типов. Терминаль толстого чувствительного нервного волокна образуют спираль (*первичное окончание*) в пределах центральной зоны интрафузальных волокон обоих типов. *Вторичное афферентное окончание* формируется тонкими чувствительными нервными волокнами на интрафузальных волокнах с ядерной цепочкой. Оно находится по обе стороны от первичного афферентного окончания. По концам мышечных волокон, входящих в состав нервно-мышечного веретена, имеются мелкие нервно-мышечные синапсы (эфферентные нервные окончания), обеспечивающие тонус волокон. Длина веретена колеблется в пределах от 0,5 до 7 мм. Его соединительнотканная капсула является продолжением периневрия и эндоневрия.

Нервно-сухожильные веретена являются рецепторами растяжения сухожилий. Они предсавляют собой инкапсулированные структуры длинной до 1 мм, расположенные на границе мышечного брюшка и сухожилия мышцы. Нервно-мышечное веретено представлено пучками сухожильных волокон, окруженных рецепторными терминалями, частично покрытыми леммоцитами. Снаружи веретена находится капсула, образованная периневрием. Рецепторы контролируют степень растяжения сухожилий во время мышечных сокращений.

ЛИТЕРАТУРА

1. *Анатомия* человека / под ред. С. С. Михайлова. М. : Медицина, 1984.
2. *Анатомия* человека. В 2-х т. / под ред. М. Р. Сапина. М. : Медицина, 1993.
3. *Фениш, Х.* Карманный атлас анатомии человека : пер. с англ. / Х. Фениш. Минск : Вышэйшая школа, 1996.

Репозиторий БГМУ

4. *Гистология* / под ред. Ю. И. Афанасьева, Н. А. Юриной. М. : Медицина, 1999.
5. *Быков, В. Л.* Гистология и эмбриология органов полости рта человека / В. Л. Быков. СПб., 1996.
6. *Гистология* / под ред. Э. Г. Улумбекова, Ю. А. Челышева. М. : Гэотар-Мед, 2001.

Репозиторий БГМУ

ОГЛАВЛЕНИЕ

1. ПРЕДМЕТ АНАТОМИИ И ГИСТОЛОГИИ 3
Анатомическая терминология 4
Анатомическая позиция. Оси и плоскости тела 4
2. ЦИТОЛОГИЯ (СТРОЕНИЕ И ФУНКЦИИ КЛЕТКИ) 6
Строение и функция клетки 6
Плазматическая мембрана (плазмолемма) 6
Межклеточные контакты 9
Цитоплазма 10
Синтетический аппарат 11
Аппарат внутриклеточного переваривания 12
Энергетический аппарат 14
Цитоскелет 15
Включения 18
Ядро 18
Репродукция клеток 20

Клеточный цикл ... 22
Регуляция клеточного цикла ... 22
Реакция клетки на стресс ... 23
Старение и гибель клеток ... 24
3. ОСНОВЫ ЭМБРИОЛОГИИ ЧЕЛОВЕКА ... 26
Прогенез ... 26
Эмбриогенез ... 27
Внезародышевые органы ... 31
Критические периоды развития ... 33
4. ЭМБРИОНАЛЬНОЕ РАЗВИТИЕ ЛИЦЕВОГО ОТДЕЛА ГОЛОВЫ И РОТОВОЙ ОБЛАСТИ ... 34
Формирование губ и первичной носовой полости ... 36
Развитие неба и носовой перегородки ... 37
Развитие щитовидной железы ... 39
Развитие языка ... 40
Развитие слюнных желез ... 41
5. ОБЩАЯ ГИСТОЛОГИЯ. ЭПИТЕЛИАЛЬНЫЕ ТКАНИ ... 42
Эпителиальные ткани ... 43
Покровные эпителии ... 43
Железистый эпителий ... 46
6. ТКАНИ ВНУТРЕННЕЙ СРЕДЫ ... 48
Кровь ... 48
Кроветворение (гемопоэз) ... 52
Собственно соединительные ткани ... 55
Рыхлая волокнистая соединительная ткань ... 56
Воспаление ... 61
Плотная волокнистая соединительная ткань ... 62
Соединительные ткани со специальными свойствами ... 62
Жировая ткань ... 62
Другие разновидности соединительных тканей со специальными свойствами ... 63
Скелетные ткани ... 64
Хрящевые ткани ... 64
Гиалиновая хрящевая ткань ... 65
Эластическая хрящевая ткань ... 66
Волокнистая хрящевая ткань ... 66
Костные ткани ... 67
Гистологическое строение трубчатой кости как органа ... 69
Гистогенез и регенерация костной ткани ... 70
7. СКЕЛЕТ И СОЕДИНЕНИЕ КОСТЕЙ ... 74
Осевой скелет ... 75
Позвонки ... 75

Репозиторий БГМУ

Ребра ... 76
Грудина ... 77
Добавочный скелет ... 77
Череп ... 80
Кости мозгового черепа ... 81
Каналы височной кости ... 82
Кости лицевого черепа ... 86
Череп в целом ... 88
Вид черепа сверху ... 89
Вид черепа сбоку ... 89
Вид черепа снизу ... 89
Вид черепа спереди ... 91
Полость черепа и черепные ямки ... 93
Барабанная полость ... 94
Краниометрия ... 95
Соединения костей ... 96
Височно-нижнечелюстной сустав ... 100
8. ПРЕНАТАЛЬНЫЙ И ПОСТНАТАЛЬНЫЙ МОРФОГЕНЕЗ ЧЕРЕПА ... 103
Развитие хондрокраниума ... 103
Развитие десмокриниума ... 105
Нижняя челюсть ... 107
9. МЫШЕЧНЫЕ ТКАНИ ... 110
Скелетная мышечная ткань ... 110
Сердечная мышечная ткань ... 113
Гладкая мышечная ткань ... 114

10. МЫШЦЫ ... 117
Вспомогательные аппараты мышц ... 117
Мышцы спины ... 119
Мышцы груди ... 119
Мышцы живота ... 121
Мышцы верхней конечности ... 121
Мышцы нижней конечности ... 122
Мышцы и фасции головы ... 123
Мышцы лица ... 124
Мышцы свода черепа ... 124
Мышцы, окружающие глазную щель ... 124
Мышцы, окружающие носовые отверстия ... 125
Щечно-губные мышцы ... 125
Жевательные мышцы ... 126
Фасции головы ... 127
Мышцы и фасции шеи ... 127

Репозиторий БГМУ

Поверхностные мышцы шеи ... 127
Надподъязычные мышцы ... 128
Подподъязычные мышцы ... 129
Глубокие мышцы шеи ... 129
Топографо-анатомические области шеи ... 130
Фасции шеи ... 131
11. НЕРВНАЯ ТКАНЬ ... 150
Нейроны ... 150
Нейроглия ... 152
Нервные волокна ... 154
Нервные окончания ... 156
ЛИТЕРАТУРА ... 159

Репозиторий БГМУ

Учебное издание

Кабак Сергей Львович
Артишевский Александр Александрович

ОБЩАЯ ГИСТОЛОГИЯ. АНАТОМИЯ ОПОРНО-ДВИГАТЕЛЬНОГО АППАРАТА ГОЛОВЫ И ШЕИ

Учебно-методическое пособие

Издание седьмое, дополненное

Ответственный за выпуск С. Л. Кабак
В авторской редакции
Компьютерная верстка Н. М. Федорцовой

Подписано в печать 02.05.08 Формат 60×84/8. Бумага писчая «Снегурочка».
Печать офсетная. Гарнитура «Times».
Усл. печ. л. 19,06. Уч.-изд. л. 13,66. Тираж 220 экз. Заказ 318.
Издатель и полиграфическое исполнение –
Белорусский государственный медицинский университет.
ЛИ № 02330/0133420 от 14.10.2004; ЛП № 02330/0131503 от 27.08.2004.
220030, г. Минск, Ленинградская, 6.

Репозиторий БГМУ

Для заметок

Репозиторий БГМУ