С.Л. КУЗНЕЦОВ
Н.Н. МУШКАМБАРОВ

ГИСТОЛОГИЯ, ЦИТОЛОГИЯ И ЭМБРИОЛОГИЯ

Учебник

Третье издание, исправленное и дополненное

Рекомендовано ГБОУ ВПО Первый Московский государственный медицинский университет имени И.М. Сеченова в качестве учебника для студентов образовательных организаций высшего профессионального образования, обучающихся по направлениям подготовки «Лечебное дело», «Педиатрия», «Стоматология», «Медико-профилактическое дело» по дисциплине «Гистология, цитология, эмбриология»

Рекомендовано Учебно-методическим объединением по классическому университетскому образованию в качестве учебника для студентов высших учебных заведений, обучающихся по направлению 020200 «Биология» и смежным направлениям и специальностям

Медицинское информационное агентство
Москва
2016

УДК 611.013+611.018
ББК 28.70
К 89

Получена положительная рецензия Экспертного совета
по рецензированию учебных изданий № ЭСР-706 Первый МГМУ имени И.М. Сеченова
ФГАУ «ФИРО» Министерства образования и науки РФ № 151 от 14.04.2015 г.

Рецензенты:

Балашов В.П., д-р биол. наук, профессор, зав. кафедрой цитологии, гистологии и эмбриологии с курсом медицинской биологии НИ МГУ им. Н.П. Огарева;
Ерофеева Л.М., д-р биол. наук, профессор, зав. кафедрой гистологии, цитологии и эмбриологии МГМСУ.

Авторы:

Кузнецов С.Л., д-р мед. наук, профессор, член-корр. РАН, зав. кафедрой гистологии, цитологии и эмбриологии Первого МГМУ им. И.М. Сеченова;
Мушкамбаров Н.Н., д-р биол. наук, профессор кафедры гистологии, цитологии и эмбриологии Первого МГМУ им. И.М. Сеченова.

Кузнецов С.Л.
К 89 Гистология, цитология и эмбриология: Учебник / С.Л. Кузнецов, Н.Н. Мушкамбаров. — 3-е изд., испр. и доп. — М.: ООО «Издательство «Медицинское информационное агентство», 2016. — 640 с.: ил., табл.

ISBN 978-5-9986-0249-8

Учебник написан в соответствии с федеральным государственным образовательным стандартом (ФГОС 3+) для студентов высшего профессионального образования, обучающихся по направлениям подготовки «Лечебное дело», «Педиатрия», «Стоматология», «Медико-профилактическое дело», «Биология» по дисциплине «Гистология, цитология, эмбриология».

Первое издание учебника было отмечено золотой медалью ММА им. И.М. Сеченова как лучшая научная работа и имело большой успех у студентов и преподавателей медицинских вузов.

Во втором издании структура и содержание учебника были еще более привязаны к процессу изучения данного курса. Так, помимо прежнего деления материала на 32 темы, последние были объединены в шесть модулей, по изучении каждого из которых целесообразно проводить рубежный контроль материала. Курс рассчитан на два семестра, по три модуля на семестр.

В третье издание внесены некоторые исправления и дополнения.

Материал изложен, с одной стороны, четко и кратко, а с другой — исчерпывающе и в тесной связи со смежными дисциплинами (анатомией, физиологией, биохимией).

Текст богато иллюстрирован. Принципиальная новизна учебника состоит в том, что основу его визуального ряда составляют оригинальные цветные снимки (а не рисунки) препаратов. Кроме того, в книге много микрофотографий, цветных схем и рисунков.

Учебник является частью учебного комплекса, в который входят также «Атлас по гистологии, цитологии и эмбриологии», «Лекции по гистологии, цитологии и эмбриологии», «Тесты по гистологии, цитологии и эмбриологии», «Молекулярная биология», «Гистология, цитология и эмбриология (краткий курс)».

Издание рекомендовано ГБОУ ВПО Первый МГМУ им. И.М. Сеченова и УМО по классическому университетскому образованию в качестве учебника для студентов высших учебных заведений.

Для студентов всех факультетов медицинских вузов, медицинских и биологических факультетов университетов и слушателей системы послевузовского профессионального медицинского образования.

УДК 611.013+611.018
ББК 28.70

ISBN 978-5-9986-0249-8

© Кузнецов С.Л., Мушкамбаров Н.Н., 2016
© Оформление. ООО «Издательство Медицинское информационное агентство», 2016

Все права защищены. Никакая часть данной книги не может быть воспроизведена в какой-либо форме без письменного разрешения владельцев авторских прав.

Содержание

От авторов 18

Введение 20

Модуль А. Введение в гистологию

Раздел 1. Микроскопическая техника 23

Тема 1. Техника гистологического исследования 24

1.1. Световая микроскопия 24

1.1.1. Устройство микроскопа 24

1.1.2. Приготовление гистологического препарата 25

1.1.2.1. Общие сведения 25

1.1.2.2. Этапы приготовления срезов 25

1.1.2.3. Тотальные препараты и мазки: особенности приготовления 27

1.1.3. Методы окраски гистологических препаратов 27

1.1.3.1. Типы красителей 27

1.1.3.2. Наиболее распространенные методы окраски 27

1.1.3.3. Специальные методы окраски 28

1.1.4. Гистохимические методы исследования 31

1.2. Электронная микроскопия 32

1.2.1. Принцип работы электронного микроскопа 32

1.2.2. Особенности приготовления препарата 33

Раздел 2. Цитология 35

Тема 2. Клетка и неклеточные структуры. Клеточные мембраны 36

2.1. Единство и многообразие клеток . . 36

2.1.1. Структурные элементы организма . . . 36

2.1.1.1. Клеточная теория 36

2.1.1.2. Понятие о дифференцировке. Образование постклеточных и надклеточных структур 37

2.1.1.3. Межклеточное вещество 38

2.1.2. Форма клеток и их ядер 39

2.2. Плазмолемма и другие клеточные мембраны 40

2.2.1. Принцип организации мембран 40

2.2.1.1. Химические компоненты биомембран 40

2.2.1.2. Подвижность компонентов биомембран 41

2.2.1.3. Особенности плазмолеммы 41

2.2.2. Трансмембранный перенос 42

2.2.2.1. Способы помолекулярного трансмембранного переноса 42

2.2.2.2. Способы мультимолекулярного переноса 43

2.3. Межклеточные соединения (контакты) 44

2.3.1. Классификация контактов 44

2.3.2. Строение контактов 45

2.3.2.1. Контакты простого типа 45

2.3.2.2. Контакты сцепляющего типа 45

2.3.2.3. Контакт запирающего типа 46

2.3.2.4. Контакты коммуникационного типа 46

2.4. Структуры клеточной поверхности 47

2.4.1. Микроворсинки 47

2.4.2. Реснички 48

Тема 3. Цитоплазма 50

3.1. Общий обзор 50

3.1.1. Состав цитоплазмы. Включения 50

3.1.2. Классификация органелл цитоплазмы 52

3.2. Вакуолярная система цитоплазмы . . 52

3.2.1. Гранулярная (шероховатая) ЭПС 52

3.2.2. Комплекс Гольджи (пластинчатый комплекс) 54

3.2.3. Агранулярная (гладкая) ЭПС 55

3.2.4. Лизосомы 56
3.2.5. Пероксисомы 58
3.3. Рибосомы и митохондрии. 58
3.3.1. Рибосомы 58
3.3.1.1. Типы и структура рибосом. 58
3.3.1.2. Фолдинг белков 60
3.3.2. Митохондрии 61
3.4. Цитоскелет и его производные 62
3.4.1. Микрофиламенты и их производные. 62
3.4.2. Промежуточные филаменты 63
3.4.3. Микротрубочки и их производные. . . 64
3.4.3.1. Микротрубочки 64
3.4.3.2. Центриоли 64
3.4.3.3. Аксонема ресничек и жгутиков 65

Тема 4. Ядро клетки. Деление клетки . . . 66
4.1. Клеточное ядро. 66
4.1.1. Общие представления о составе и функциях ядра 66
4.1.1.1. Ядерная (хромосомная) ДНК. 66
4.1.1.2. Функции ядра и внутриядерные процессы 68
4.1.1.3. Структурные компоненты интерфазного ядра. 69
4.1.2. Хроматин (хромосомы) 70
4.1.2.1. Два типа хроматина 70
4.1.2.2. Хромосомные белки 71
4.1.2.3. Структурная организация хромосом . . 72
4.1.2.4. Кариотип человека 73
4.1.3. Прочие структуры ядра. 74
4.1.3.1. Ядрышки 74
4.1.3.2. Ядерная оболочка 75
4.1.3.3. Ядерный матрикс (кариоскелет) 76
4.2. Клеточный цикл. 76
4.2.1. Типы и фазы клеточного цикла 76
4.2.1.1. Два способа деления клеток. 76
4.2.1.2. Подразделение клеток по способности к делению 77
4.2.1.3. Митотические клетки — митотический цикл 78
4.2.1.4. Постмитотические и условно постмитотические клетки — выход из митотического цикла 79
4.2.2. Регуляция митотического цикла 80
4.2.2.1. Циклинзависимые киназы 80
4.2.2.2. Сигнальные пути, идущие к циклинзависимым киназам 81
4.2.2.3. Механизм действия комплексов циклин-Cdk 81
4.3. Митоз. 82
4.3.1. Нормальный ход митоза 82
4.3.1.1. Профаза митоза 82
4.3.1.2. Метафаза 83
4.3.1.3. Анафаза 83
4.3.1.4. Телофаза 84
4.3.1.5. Фигуры митоза на препаратах 84
4.3.2. Нарушения митоза и митотического цикла 85
4.4. Гибель клеток 86
4.4.1. Некроз. 86
4.4.2. Апоптоз. 86
4.4.2.1. Общее описание 86
4.4.2.2. Внутриклеточные участники и регуляторы апоптоза 87
4.4.2.3. Схемы развития апоптоза 88

Раздел 3. Общая эмбриология 89

Тема 5. Половые клетки, оплодотворение, дробление, бластула 90
5.1. Половые клетки 90
5.1.1. Введение 90
5.1.1.1. Уникальная роль половых клеток 90
5.1.1.2. Особенности хромосомного состава и развития 90
5.1.2. Сперматозоиды. 91
5.1.2.1. Головка сперматозоида 91
5.1.2.2. Хвост (жгутик) сперматозоида 91
5.1.3. Яйцеклетки 92
5.1.3.1. Общая характеристика 92
5.1.3.2. Яйцеклетки млекопитающих: световой уровень 94
5.1.3.3. Яйцеклетки млекопитающих: субмикроскопический уровень. 95
5.1.3.4. Редукционные тельца 96
5.2. Начальные стадии эмбриогенеза . . . 96
5.2.1. Общая схема эмбриогенеза. 96
5.2.1.1. Этапы развития зародыша 96
5.2.1.2. Этапы дифференцировки; дифферона 97
5.2.2. Оплодотворение 98
5.2.2.1. Сближение и дистантное взаимодействие гамет 98

5.2.2.2. Контактное взаимодействие гамет . . . 99
5.2.2.3. Проникновение сперматозоида в яйцеклетку . . . 99
5.2.2.4. Подготовка зиготы к дроблению . . . 100
5.2.3. Дробление . . . 100
5.2.3.1. Полное равномерное дробление; целобластула . . . 100
5.2.3.2. Полное неравномерное дробление; амфибластула . . . 101
5.2.3.3. Неполное дробление; дискобластула . . . 102
5.2.3.4. Полное, частично неравномерное дробление; бластоциста . . . 102

Тема 6. Гаструляция, образование осевых зачатков органов и зародышевых оболочек . . . 104
6.1. Гаструляция . . . 104
6.1.1. Способы гаструляции . . . 104
6.1.1.1. Ланцетник: гаструляция путем инвагинации . . . 104
6.1.1.2. Амфибии: гаструляция путем эпиболии . . . 104
6.1.1.3. Птицы: гаструляция путем деламинации и иммиграции . . . 105
6.1.1.4. Млекопитающие: гаструляция путем деламинации и иммиграции . . . 107
6.1.2. Некоторые обобщения . . . 108
6.2. Образование осевых зачатков органов и сопутствующие события . . . 109
6.2.1. Производные зародышевых листков . . . 109
6.2.1.1. Производные мезодермы . . . 109
6.2.1.2. Производные эктодермы . . . 110
6.2.1.3. Энтодерма . . . 110
6.2.2. Сворачивание зародыша и образование складок . . . 110
6.3. Внезародышевые органы . . . 112
6.3.1. Внезародышевые органы птиц . . . 112
6.3.1.1. Желточный мешок . . . 112
6.3.1.2. Амнион и серозная оболочка . . . 112
6.3.1.3. Аллантоис . . . 113
6.3.2. Внезародышевые органы у млекопитающих . . . 113
6.3.2.1. Амнион (амниотический мешок) . . . 113
6.3.2.2. Желточный мешок . . . 114
6.3.2.3. Хорион . . . 114
6.3.2.4. Аллантоис . . . 115
6.3.2.5. Состав стенок внезародышевых органов . . . 115

Модуль Б. Виды тканей (кроме нервной)

Раздел 4. Общая гистология . . . 117

Тема 7. Введение в учение о тканях. Эпителиальные ткани . . . 118
7.1. Введение в учение о тканях . . . 118
7.1.1. Тканевой уровень строения организма . . . 118
7.1.1.1. Группы тканей . . . 118
7.1.1.2. Составные части тканей . . . 118
7.1.1.3. Построение органов из тканей . . . 119
7.1.2. Развитие тканей (гистогенез) . . . 119
7.1.2.1. Тоти-, поли- и унипотентность . . . 119
7.1.2.2. Коммитирование и детерминация . . . 119
7.1.2.3. Дифференцировка и дифферон . . . 120
7.1.3. Обеспечение гомеостаза . . . 120
7.1.3.1. Стационарное состояние дифферонов . . . 120
7.1.3.2. Регуляция дифференцировки . . . 121
7.1.4. Определение понятия «ткань» . . . 121
7.2. Общие сведения об эпителиальных тканях . . . 121
7.2.1. Определение и источники развития . . . 121
7.2.2. Признаки эпителиальных тканей . . . 122
7.3. Покровные эпителии . . . 122
7.3.1. Классификация . . . 122
7.3.2. Однослойные эпителии . . . 124
7.3.2.1. Однорядные эпителии . . . 124
7.3.2.2. Многорядный мерцательный эпителий . . . 125
7.3.2.3. Обновление однослойных эпителиев . . . 125
7.3.3. Многослойные эпителии . . . 126
7.3.3.1. Переходный эпителий . . . 126
7.3.3.2. Многослойные неороговевающие эпителии: плоский и кубический . . . 126
7.3.3.3. Многослойный плоский ороговевающий эпителий . . . 127
7.4. Железистые эпителии . . . 128
7.4.1. Определения и классификация . . . 128

7.4.1.1. Классификация желез по количеству клеток и по направлению секреции 128
7.4.1.2. Компоненты многоклеточных желез . . 129
7.4.1.3. Классификация желез по типу секреции и по составу секрета 129
7.4.1.4. Морфологическая классификация многоклеточных экзокринных желез. 129
7.4.2. Примеры экзокринных желез. 131
7.4.2.1. Одноклеточные железы 131
7.4.2.2. Простые неразветвленные трубчатые железы 131
7.4.2.3. Простые разветвленные альвеолярные железы. 131
7.4.2.4. Сложные разветвленные альвеолярно-трубчатые железы. 132

Тема 8. Кровь 133
8.1. Введение 133
8.1.1. Ткани внутренней среды организма 133
8.1.2. Состав крови. 133
8.1.3. Приготовление препаратов крови 134
8.2. Эритроциты 134
8.2.1. Морфология и состав 134
8.2.1.1. Цитологическая характеристика . . . 134
8.2.1.2. Белки плазмолеммы 135
8.2.1.3. Групповые антигены плазмолеммы 135
8.2.1.4. Важнейшие белки цитоплазмы 136
8.2.2. Структура и виды гемоглобина. 136
8.3. Лейкоциты. 137
8.3.1. Общие сведения 137
8.3.2. Гранулоциты 137
8.3.2.1. Общая характеристика 137
8.3.2.2. Миграция гранулоцитов 138
8.3.2.3. Нейтрофилы 138
8.3.2.4. Базофилы. 140
8.3.2.5. Эозинофилы 141
8.3.3. Агранулоцитарные лейкоциты 141
8.3.3.1-I. Лимфоциты: общие сведения 141
8.3.3.1-II. В-лимфоциты и иммуноглобулины 142
8.3.3.1-III. Т-лимфоциты и NK-клетки 144
8.3.3.2. Моноциты 146
8.4. Тромбоциты 147

Тема 9. Собственно соединительные ткани. Соединительные ткани со специальными свойствами 150
9.1. Введение 150
9.1.1. Компоненты соединительных тканей 150
9.1.2. Классификация соединительных тканей 150
9.1.2.1. Собственно соединительные (волокнистые соединительные) ткани 150
9.1.2.2. Прочие виды соединительных тканей 151
9.1.3. Функции соединительных тканей . . 152
9.2. Рыхлая волокнистая соединительная ткань. 152
9.2.1. Состав ткани 152
9.2.2. Основные тканеобразующие элементы 153
9.2.2.1. Фибробласты 153
9.2.2.2. Фиброциты и другие производные фибробластов 153
9.2.2.3. Коллагеновые волокна 154
9.2.2.4. Образование коллагеновых волокон 155
9.2.2.5. Эластические волокна. 156
9.2.2.6. Основное аморфное вещество 157
9.2.3. Производные клеток крови 157
9.2.3.1. Макрофаги. 157
9.2.3.2. Плазматические клетки (плазмоциты) 158
9.2.3.3. Тканевые базофилы (тучные клетки, или лаброциты). 158
9.2.4. Клетки со специальными свойствами 159
9.2.4.1. Адипоциты (жировые клетки) 159
9.2.4.2. Меланоциты (пигментоциты) 159
9.3. Плотные волокнистые соединительные ткани 160
9.3.1. Плотная неоформленная соединительная ткань 160
9.3.2. Плотные оформленные соединительные ткани. 160
9.3.2.1. Плотная оформленная соединительная ткань коллагенового типа. . 160
9.3.2.2. Плотная оформленная соединительная ткань эластического типа . . 161
9.4. Соединительные ткани со специальными свойствами 161

9.4.1. Ретикулярная ткань 162
9.4.2. Жировые ткани 163
9.4.2.1. Белая жировая ткань 163
9.4.2.2. Бурая жировая ткань 163

Тема 10. Скелетные соединительные ткани 164
10.1. Хрящевые ткани 164
10.1.1. Общая характеристика 164
10.1.1.1. Локализация 164
10.1.1.2. Надхрящница 164
10.1.1.3. Собственно хрящ 165
10.1.2. Отдельные виды хрящевых тканей 166
10.1.2.1. Волокнистая хрящевая ткань 166
10.1.2.2. Гиалиновая хрящевая ткань 167
10.1.2.3. Эластическая хрящевая ткань 168
10.2. Костные ткани 169
10.2.1. Компоненты костных тканей 169
10.2.1.1. Общая характеристика 169
10.2.1.2. Остеобласты и остеоциты 169
10.2.1.3. Остеокласты 170
10.2.1.4. Надкостница и питание костей . . . 171
10.2.2. Грубоволокнистая костная ткань . . 171
10.2.3. Пластинчатая костная ткань 172
10.2.3.1. Организация ткани 172
10.2.3.2. Компактное вещество трубчатых костей 173
10.2.3.3. Плоские кости 174
10.3. Развитие и перестройка костей . . 174
10.3.1. Прямой остеогенез (из мезенхимы) 174
10.3.1.1. Этапы остеогенеза 174
10.3.1.2. Пример — прямой остеогенез челюсти у зародыша 175
10.3.2. Непрямой остеогенез 176
10.3.2.1. Общая характеристика 176
10.3.2.2. Пример — непрямой остеогенез фаланги пальца у зародыша 176
10.3.3. Перестройка костей 178
10.3.4. Факторы, влияющие на состояние костей 179
10.3.4.1. Витамины 179
10.3.4.2. Гормоны 180

Тема 11. Мышечные ткани 181
11.1. Общая характеристика 181
11.1.1. Виды мышечных тканей 181
11.1.1.1. Классификация 181
11.1.1.2. Поперечнополосатые ткани 181
11.1.1.3. Гладкие (неисчерченные) мышечные ткани 182
11.1.2. Общие свойства мышечных тканей 183
11.2. Скелетная поперечнополосатая мышечная ткань 183
11.2.1. Мышечные волокна 183
11.2.1.1. Основные светооптические характеристики 183
11.2.1.2. Образование и регенерация мышечных волокон 184
11.2.1.3. Мышца как орган 185
11.2.2. Ультрамикроскопическая структура мышечных волокон 187
11.2.2.1. Мембранные системы миосимпластов 187
11.2.2.2. Миофибриллы: разбиение на саркомеры 187
11.2.2.3. Миофибриллы: организация миофиламентов в саркомере 188
11.2.2.4. Миофибриллы: взаимодействие миофиламентов 189
11.2.3. Гистохимия мышечных волокон . . . 190
11.2.3.1. Красные и белые мышечные волокна 190
11.2.3.2. Препараты с гистохимической реакцией 191
11.3. Сердечная поперечнополосатая мышечная ткань 193
11.3.1. Клеточная организация ткани 193
11.3.2. Строение типичных кардиомиоцитов 194
11.4. Гладкая мышечная ткань 195
11.4.1. Клеточная организация ткани 195
11.4.2. Гладкие миоциты: строение и функционирование 196

Модуль В. Нервная ткань, нервная система и органы чувств

Тема 12. Нервная ткань: нейроциты, глиоциты, нервные волокна 198
12.1. Развитие нервной ткани 198
12.1.1. Источники развития 198
12.1.2. Образование нейронов и глии 199
12.2. Нейроны 199

12.2.1. Введение 199
12.2.2. Функции нейронов 200
12.2.2.1. Общие функциональные свойства нейронов 200
12.2.2.2. Три функциональных типа нейронов 201
12.2.2.3. Три типа проводящих путей 201
12.2.3. Морфология нейронов 202
12.2.3.1. Характерные структуры цитоплазмы 202
12.2.3.2. Отростки нейронов: дендриты и аксоны 203
12.2.3.3. Подразделение нейронов по числу отростков 204
12.2.4. Транспорт веществ по отросткам нейронов 205
12.3. Нейроглия 206
12.3.1. Введение 206
12.3.2. Характеристика отдельных видов нейроглии 206
12.3.2.1. Микроглия 206
12.3.2.2. Астроглия 207
12.3.2.3. Эпендимная глия 207
12.3.2.4. Олигодендроглия и периферическая нейроглия 208
12.4. Нервные волокна 209
12.4.1. Введение 209
12.4.2. Безмиелиновые нервные волокна . . 209
12.4.3. Миелиновые нервные волокна 210
12.4.3.1. Строение миелиновых волокон . . . 210
12.4.3.2. Перехваты Ранвье; сальтаторный механизм передачи сигнала 211
12.4.3.3. Регенерация миелиновых нервных волокон 212

Тема 13. Нервная ткань: нервные окончания и синапсы 214
13.1. Введение 214
13.2. Рецепторные нервные окончания 214
13.2.1. Классификация рецепторов 214
13.2.2. Рецепторы в коже и внутренних органах 215
13.2.2.1. Рецепторы в эпителии кожи 215
13.2.2.2. Рецепторы в соединительной ткани кожи и внутренних органов 215
13.2.3. Проприоцепторы в скелетных мышцах и сухожилиях 217
13.2.3.1. Нервно-мышечные веретена 217
13.2.3.2. Дифференциация нервно-мышечными веретенами динамических и статических типов растяжения 218
13.2.3.3. Нервно-сухожильные веретена 219
13.3. Синапсы (межнейронные и нейроэффекторные) 219
13.3.1. Общие сведения 219
13.3.1.1. Компоненты синапса 219
13.3.1.2. Механизмы действия медиаторов 220
13.3.2. Виды синапсов 221
13.3.2.1. Межнейронные синапсы 221
13.3.2.2. Нейроэффекторные синапсы(эффекторные нервные окончания) 222

Раздел 5. Частная гистология 225

Тема 14. Нервная система: нервы, нервные узлы, спинной мозг 226
14.1. Компоненты нервной системы и образуемые с их участием рефлекторные дуги 226
14.1.1. Два способа подразделения нервной системы 226
14.1.1.1. Анатомическое подразделение 226
14.1.1.2. Функциональное подразделение . . 226
14.1.2. Соматическая нервная система и ее рефлекторная дуга 226
14.1.3. Вегетативная нервная система 228
14.1.3.1. Функции и общая организация . . . 228
14.1.3.2. Рефлекторные дуги симпатической нервной системы 229
14.1.3.3. Рефлекторные дуги парасимпатической нервной системы 230
14.1.3.4. Местные рефлекторные дуги метасимпатической нервной системы 230
14.2. Нервные стволы и нервные узлы 231
14.2.1. Нервные стволы (нервы) 231
14.2.2. Нервные узлы 232
14.2.2.1. Чувствительные узлы 232
14.2.2.2. Симпатические узлы 233
14.2.2.3. Интрамуральные ганглии 234
14.3. Спинной мозг 234
14.3.1. Общие сведения 234
14.3.1.1. Развитие спинного мозга. Оболочки мозга 234

14.3.2.2. Серое вещество: начальные сведения 235
14.3.2.3. Белое вещество: начальные сведения 236
14.3.3. Серое вещество спинного мозга: функциональные группы нейронов 236
14.3.3.1. Задние рога 236
14.3.3.2. Промежуточная зона и боковые рога 237
14.3.3.3. Передние рога. 238
14.3.3.4. Классификация нейронов спинного мозга по местонахождению их аксонов 239
14.3.4. Белое вещество спинного мозга: проводящие пути 239

Тема 15. Нервная система: головной мозг 241
15.1. Общие принципы структурно-функциональной организации 241
15.1.1. Развитие и составные части 241
15.1.2. Рефлекторные дуги, образованные с участием головного мозга 243
15.1.2.1. Спинокортикальные рефлекторные дуги 243
15.1.2.1-I. Координация произвольных движений 245
15.1.2.2. Спиномозжечковые рефлекторные дуги: бессознательная координация движений 247
15.1.2.3. Рефлекторный ответ на звуковые и зрительные раздражения. . . . 249
15.2. Задний мозг. 250
15.2.1. Продолговатый мозг 250
15.2.1.1. Компоненты спинокортикальных рефлекторных дуг 250
15.2.1.2. Компоненты спиномозжечковых рефлекторных дуг 251
15.2.1.3. Прочие структуры продолговатого мозга. 252
15.2.2. Кора мозжечка 252
15.2.2.1. Общий план строения мозжечка . . 252
15.2.2.2. Кора мозжечка 254
15.2.2.3. Клетки коры и образуемые с их участием рефлекторные дуги 254
15.3. Передний мозг 256
15.3.1. Гипоталамус. 256
15.3.2. Кора больших полушарий 257
15.3.2.1. Общий план строения и слои коры. 257
15.3.2.2. Характеристика нейронов коры . . . 259
15.3.2.3. Клетки глии и нервные волокна коры 260
15.3.2.4. Модульная организации и возрастные изменения коры 260

Тема 16. Органы чувств: органы зрения и обоняния. 261
16.1. Введение 261
16.2. Орган зрения. 261
16.2.1. Общие сведения 261
16.2.1.1. Составные части органа зрения . . . 261
16.2.1.2. Оболочки глаза 262
16.2.1.3. Внутреннее ядро глазного яблока . . 263
16.2.1.4. Функциональные аппараты глазного яблока 263
16.2.1.5. Развитие глаза. 264
16.2.2. Фиброзная оболочка. 264
16.2.2.1. Склера и лимб. 264
16.2.2.2. Роговица 265
16.2.3. Сосудистая оболочка 266
16.2.3.1. Собственно сосудистая оболочка . . 266
16.2.3.2. Цилиарное (ресничное) тело 267
16.2.3.3. Радужка 267
16.2.4. Хрусталик 268
16.2.5. Сетчатка 269
16.2.5.1. Клеточный состав 269
16.2.5.2. Слои сетчатки. 271
16.2.5.3. Особые места сетчатки 272
16.2.5.4. Строение палочковых нейросенсорных клеток 273
16.2.5.5. Строение колбочковых нейросенсорных клеток 274
16.2.5.6. Адаптация сетчатки к интенсивности света 275
16.2.6. Вспомогательный аппарат глаза 275
16.2.6.1. Веки. 275
16.2.6.2. Слезный аппарат. 276
16.3. Органы обоняния. 276
16.3.1. Общее описание 276
16.3.2. Обонятельный эпителий. 276

Тема 17. Органы чувств: органы слуха, равновесия и вкуса 278
17.1. Орган слуха и равновесия 278
17.1.1. Общие сведения 278
17.1.1.1. Составные части 278
17.1.1.2. Распределение рецепторных функций между частями лабиринта 279

17.1.1.3. Развитие органа слуха и равновесия 280
17.1.2. Наружное и среднее ухо 280
17.1.3. Внутреннее ухо: улитковый отдел лабиринта 281
17.1.3.1-0. Общее описание препарата 281
17.1.3.1. Строение костной улитки 282
17.1.3.2. Стенки перепончатой улитки 283
17.1.3.3. Спиральный (кортиев) орган 283
17.1.3.4. Восприятие и передача звуковых раздражений 284
17.1.4. Вестибулярный отдел лабиринта (орган равновесия) 287
17.1.4.1. Эллиптический и сферический мешочки преддверия 287
17.1.4.2. Рецепторные участки полукружных каналов 288
17.2. Орган вкуса 289
17.2.1. Общие сведения 289
17.2.2. Характеристика клеток вкусовой почки 289

Модуль Г. Сердечно-сосудистая, кроветворная и эндокринная системы

Тема 18. Сердечно-сосудистая система: артерии, сосуды микроциркуляторного русла 291
18.1. Общие сведения о сердечно-сосудистой системе 291
18.1.1. Кровеносная система 291
18.1.1.1. Сосуды и круги кровообращения 291
18.1.1.2. Развитие и перестройка кровеносной системы 292
18.1.1.3. Чудесные сети 293
18.1.1.4. Некоторые количественные характеристики кровеносной системы 293
18.1.2. Лимфатическая система 294
18.1.3. Принцип строения сосудов 295
18.2. Артерии 296
18.2.1. Классификация 296
18.2.2. Характеристика артерий различных типов 297
18.2.2.1. Артерии эластического типа 297
18.2.2.2. Артерии мышечно-эластического типа 297
18.2.2.3. Артерии мышечного типа 297
18.2.3. Сосудисто-нервный пучок 298
18.3. Сосуды микроциркуляторного русла 299
18.3.1. Артериолы, кровеносные капилляры и венулы 299
18.3.1.1. Артериолы 299
18.3.1.2. Кровеносные капилляры 300
18.3.1.3. Венулы 301
18.3.1.4. Микрососуды мягкой мозговой оболочки 302
18.3.1.5. Функции эндотелиоцитов и перицитов 303
18.3.2. Артериоловенулярные анастомозы (АВА) 304
18.3.3. Лимфатические капилляры 305

Тема 19. Сердечно-сосудистая система: вены, лимфатические сосуды, сердце 307
19.1. Вены 307
19.1.1. Особенности строения вен 307
19.1.2. Типы вен и их строение 308
19.1.2.0. Классификация вен 308
19.1.2.1. Вены безмышечного типа 308
19.1.2.2. Вены со слабым развитием мышечных элементов 309
19.1.2.3. Вены со средним развитием мышечных элементов 309
19.1.2.4. Вены с сильным развитием мышечных элементов 310
19.2. Лимфатические сосуды 311
19.2.1. Общая характеристика 311
19.2.2. Состав оболочек лимфососудов . . . 311
19.3. Сердце 312
19.3.1. Общие сведения 312
19.3.1.1. Развитие 312
19.3.1.2. Составные части сердца 313
19.3.2. Эндокард, клапаны и эпикард 314
19.3.3. Миокард 315
19.3.3.1. Тканевая организация миокарда . . . 315
19.3.3.2. Сократительные кардиомиоциты . . 317
19.3.4. Проводящая система сердца 317

19.3.4.1. Общее описание 317
19.3.4.2. Атипичные кардиомиоциты 318
19.3.5. Сосуды сердца 320

Тема 20. Кроветворение: центральные органы кроветворения и иммуногенеза 321
20.1. Локализация кроветворения 321
20.1.1. Кроветворение у эмбриона 321
20.1.1.1. Мезобластический этап 321
20.1.1.2. Печеночный этап 322
20.1.1.3. Медуллярный этап 323
20.1.2. Органы кроветворения у взрослых 323
20.1.2.1. Локализация органов кроветворения 323
20.1.2.2. Кроветворные ткани 324
20.2. Постэмбриональный гемоцитопоэз 325
20.2.1. Общая схема 325
20.2.2. Гемопоэтические клетки классов I–IV 325
20.2.2.1. Общие свойства клеток классов I–III 325
20.2.2.2. Особенности клеток классов I–III 327
20.2.2.3. Типы кроветворения 328
20.2.2.4. Гемопоэтические клетки класса IV 329
20.2.3. Завершающие стадии миелопоэза . 329
20.2.3.1. Общая характеристика 329
20.2.3.2. Эритропоэз 329
20.2.3.3. Гранулоцитопоэз 330
20.2.3.4. Прочие направления миелопоэза . . 331
20.2.4. Завершающие стадии лимфопоэза . 332
20.2.4.1. Введение 332
20.2.4.2. Антиген***не***зависимая дифференцировка: реаранжировка генов в созревающих В- и Т-клетках 334
20.2.4.3. Антиген***не***зависимая дифференцировка: селекция лимфоцитов . . 335
20.2.5. Регуляция гемоцитопоэза 336
20.3. Центральные органы кроветворения 337
20.3.1. Красный костный мозг 337
20.3.1.1. Гемальный компонент красного костного мозга 338
20.3.1.2. Другие компоненты красного костного мозга 339
20.3.1.3. Препараты красного костного мозга 340
20.3.2. Тимус 341
20.3.2.1. Общие сведения 341
20.3.2.2. Корковое вещество дольки 342
20.3.2.3. Мозговое вещество дольки 343

Тема 21. Кроветворение: периферические органы кроветворения и иммуногенеза 345
21.1. Предварительные сведения об иммунных процессах 345
21.1.1. Антигены 345
21.1.1.1. Общее представление об антигенах 345
21.1.1.2. Антигены ГКГ 346
21.1.1.3. Как образуются комплексы АД с белками ГКГ 347
21.1.2. Иммунные реакции: основные события 348
21.1.2.1. Инициация иммунных реакций . . . 348
21.1.2.2. Клеточные иммунные реакции 349
21.1.2.3. И еще о клеточных иммунных реакциях 350
21.1.2.4. Гуморальные иммунные реакции . . 351
21.1.2.5. Классы иммуноглобулинов 352
21.1.2.6. Гуморальная иммунная реакция на тимус***не***зависимые антигены 354
21.2. Отделы периферической лимфоидной системы 354
21.2.1. Лимфоузлы 355
21.2.1.1. Основные сведения 355
21.2.1.2. Паракортикальная зона лимфоузлов 357
21.2.1.3. Лимфатические фолликулы лимфоузлов 359
21.2.1.4. Мозговые тяжи 360
21.2.2. Лимфоидная система слизистых оболочек 361
21.2.2.1. Общая характеристика 361
21.2.2.2. Представители лимфоидной системы слизистых оболочек 363
21.2.2.3. Иммунные реакции в слизистых оболочках 365
21.2.3. Селезенка 367
21.2.3.1. Основные компоненты селезенки . . 367

21.2.3.2. Функции и развитие селезенки 368
21.2.3.3. «Опорно-двигательный аппарат» селезенки 369
21.2.3.4. Белая пульпа 369
21.2.3.5. Красная пульпа 371
21.2.3.6. Иммунные реакции в селезенке . . . 372

Тема 22. Эндокринная система 373

22.1. Краткий обзор эндокринной системы 373
22.1.1. Общие сведения 373
22.1.2. Гормоны: перечень и основные эффекты 373
22.1.2.1. Гормоны центральных эндокринных органов 373
22.1.2.2. Гормоны периферических эндокринных желез 376
22.1.2.3. Гормоны органов, выполняющих эндокринные и неэндокринные функции . . 377
22.1.2.4. Гормоны одиночных эндокриноцитов 379
22.1.2.5. Происхождение и некоторые особенности эндокринных клеток 380
22.1.3. Химическая структура и механизм действия гормонов 381
22.1.3.1. Классификация гормонов по химической природе 381
22.1.3.2. Основные механизмы действия гормонов 382
22.2. Центральные эндокринные органы . . 383
22.2.1. Гипоталамус 383
22.2.2. Гипофиз 385
22.2.2.1. Общие сведения 385
22.2.2.2. Передняя доля гипофиза 386
22.2.2.3. Характеристика железистых клеток передней доли 387
22.2.2.4. Промежуточная и задняя доли гипофиза 389
22.2.3. Эпифиз (шишковидная железа) . . . 390
22.3. Периферические эндокринные органы 392
22.3.1. Щитовидная железа 392
22.3.1.1. Строение железы 392
22.3.1.2. Эндокриноциты щитовидной железы . 393
22.3.1.3. Цикл образования тиреоидных гормонов 394
22.3.1.4. Структура щитовидной железы при гипо- и гиперфункции 395
22.3.1.5. Развитие железы 396
22.3.2. Околощитовидные (паращитовидные) железы 396
22.3.3. Надпочечники 398
22.3.3.1. Общие сведения 398
22.3.3.2. Кора надпочечников 398
22.3.3.3. Мозговое вещество 401
22.3.3.4. Развитие надпочечников 403

Модуль Д. Пищеварительная, дыхательная, мочевая системы и кожа

Тема 23. Пищеварительная система: органы ротовой полости, глотка и пищевод 404

23.1. Общие сведения 404
23.1.1. Компоненты пищеварительной системы 404
23.1.2. Пищеварительная трубка: общий план строения 405
23.1.3. Иннервация пищеварительной трубки 406
23.1.4. Источники развития 407
23.1.4.1. Пищеварительная трубка и крупные железы 407
23.1.4.2. Участие первичной глотки в формировании жаберного аппарата 408
23.2. Ротовая полость 409
23.2.1. Структуры, образующие стенки ротовой полости 409
23.2.1.1. Мягкие стенки полости рта 410
23.2.1.2. Твердые стенки полости рта 411
23.2.2. Язык 412
23.2.3. Крупные слюнные железы 414
23.2.3.1. Общая характеристика 414
23.2.3.2. Концевые отделы слюнных желез . . 414
23.2.3.3. Выводные протоки слюнных желез . . 416
23.2.3.4. Основные структурные различия между крупными слюнными железами 417
23.2.3.5. Препараты слюнных желез 418
23.2.3.6. Секреторная функция и развитие слюнных желез 418
23.2.4. Зубы 420
23.2.4.1. Общий план строения и типы зубов 420
23.2.4.2. Тканевые компоненты зуба 420

23.2.4.3. Пульпа 421
23.2.4.4. Дентин 421
23.2.4.5. Эмаль 422
23.2.4.6. Цемент и связь зуба с костной альвеолой 423
23.2.4.7. Развитие зубов: введение 425
23.2.4.8. Ранние стадии развития зубов 425
23.2.4.9. Развитие зуба: гистогенез 426
23.3. Глотка и пищевод 428
23.3.1. Глотка 428
23.3.2. Пищевод 429

Тема 24. Пищеварительная система: желудок и тонкая кишка 432
24.1. Желудок 432
24.1.1. Общие сведения 432
24.1.2. Строение стенки желудка: признаки, общие для всех его отделов . . . 433
24.1.3. Железы желудка 435
24.1.3.1. Три вида желез 435
24.1.3.2. Собственные железы желудка: экзокриноциты концевых отделов 435
24.1.3.3. Собственные железы желудка: шеечные клетки и эндокриноциты 437
24.1.4. Кардиальный и пилорический отделы желудка 439
24.1.4.1. Кардиальная область желудка 439
24.1.4.2. Пилорическая часть желудка 440
24.2. Тонкая кишка 441
24.2.1. Строение стенки 441
24.2.1.1. Общие сведения 441
24.2.1.2. Слои стенки 442
24.2.2. Ворсинки и крипты тонкой кишки . . 443
24.2.2.1. Тканевой и клеточный состав 443
24.2.2.2. Столбчатые эпителиоциты и М-клетки 444
24.2.2.3. Остальные эпителиоциты ворсинок и крипт 446
24.2.3. Отделы тонкой кишки 448

Тема 25. Пищеварительная система: толстая кишка, печень и поджелудочная железа 449
25.1. Толстая кишка 449
25.1.1. Слепой и ободочные отделы кишки 449
25.1.1.1. Общие сведения 449
25.1.1.2. Строение стенок 450
25.1.2. Прочие отделы толстой кишки . . . 452
25.1.2.1. Червеобразный отросток 452
25.1.2.2. Прямая кишка 453
25.2. Печень и желчный пузырь 454
25.2.1. Общие сведения 454
25.2.1.1. Функции печени 454
25.2.1.2. План строения печени 455
25.2.2. Строение печени 456
25.2.2.1. Кровоток в печени и структура долек 456
25.2.2.2. Печеночные балки: гепатоциты и желчные капилляры 459
25.2.2.3. Синусоидные кровеносные капилляры печеночных долек 460
25.2.2.4. Внутрипеченочные притоки печеночных вен и желчные протоки 461
25.2.3. Внепеченочные желчные протоки и желчный пузырь 461
25.2.4. Развитие печени и желчного пузыря 462
25.3. Поджелудочная железа 463
25.3.1. Общие сведения 463
25.3.2. Экзокринная часть 464
25.3.2.1. Ацинусы 464
25.3.2.2. Выводные протоки поджелудочной железы 465
25.3.3. Эндокринная часть 466

Тема 26. Органы дыхания 467
26.1. Общие сведения 467
26.1.1. Компоненты и функции дыхательной системы 467
26.1.1.1. Компоненты 467
26.1.1.2. Функции 468
26.1.2. Кровоснабжение и развитие дыхательной системы 469
26.1.2.1. Кровоснабжение легких 469
26.1.2.2. Развитие дыхательной системы . . . 470
26.2. Воздухоносные пути (вне- и внутрилегочные) 470
26.2.1. Носовая полость 470
26.2.2. Гортань 471
26.2.2.1. Общее описание 471
26.2.2.2. Характеристика оболочек 472
26.2.3. Трахея и бронхи 473

26.2.3.1. Общие особенности строения стенок 473
26.2.3.2. Клеточный состав эпителия трахеи и бронхов 474
26.2.3.3. Особенности разных отделов трахеобронхиального дерева 475
26.2.3.4. Трахея и бронхи на препаратах 477
26.3. Респираторные отделы легких . . . 479
26.3.1. Ацинус 479
26.3.1.1. Общие сведения 479
26.3.1.2. Характеристика компонентов ацинуса 481
26.3.2. Состав межальвеолярных перегородок 482
26.3.2.1. Альвеолоциты и сурфактант 482
26.3.2.2. Соединительнотканный компонент межальвеолярных перегородок 484

Тема 27. Кожа и ее производные 485

27.1. Общие сведения 485
27.1.1. Компоненты кожи и их происхождение 485
27.1.2. Функции кожи 486
27.2. Кожа 486
27.2.1. Типы кожи 486
27.2.2. Эпидермис: клеточный состав 487
27.2.2.1. Кератиноциты 488
27.2.2.2. Меланоциты 488
27.2.2.3. Клетки Лангерганса (внутриэпителиальные макрофаги) и клетки Гринстейна 489
27.2.2.4. Осязательные клетки Меркеля 489
27.2.3. Процесс кератинизации 490
27.2.3.1. Механизм кератинизации 490
27.2.3.2. Базальные кератиноциты 491
27.2.3.3. Шиповатые кератиноциты 491
27.2.3.4. Зернистые кератиноциты 491
27.2.3.5. Клетки блестящего слоя 492
27.2.3.6. Роговые чешуйки (зрелые корнеоциты) 492
27.2.3.7. Резюме 492
27.2.3.8. Базальная мембрана эпидермиса . . 492
27.2.4. Дерма. Кровоснабжение и иннервация кожи 493
27.2.4.1. Дерма 493
27.2.4.2. Кровоснабжение кожи 495
27.2.4.3. Иннервация кожи 495
27.3. Железы кожи 497
27.3.1. Потовые железы 497
27.3.1.1. Общие сведения 497
27.3.1.2. Два типа потовых желез 498
27.3.2. Сальные железы 499
27.4. Придатки кожи 500
27.4.1. Волосы 500
27.4.1.1. Общие сведения 500
27.4.1.2. Компоненты волосяного комплекса 501
27.4.1.3. Строение волоса 501
27.4.1.4. Эпителиальные влагалища волоса . . 502
27.4.1.5. Смена волóс 503
27.4.1.6. Некоторые проблемы, связанные с волосами 504
27.4.2. Ногти 505

Тема 28. Мочевая система 507

28.1. Почки 507
28.1.1. Компоненты почек 507
28.1.1.1. Макроскопические компоненты . . 507
28.1.1.2. Микроскопическое строение почек 508
28.1.1.3. Микроскопические компоненты почек: продолжение 509
28.1.1.4. Типы нефронов 510
28.1.1.5. Кровообращение в почке: кортикальная система 510
28.1.1.6. Кровообращение в почке: юкстамедуллярная система 511
28.1.1.7. Резюме: распределение компонентов почки между корковым и мозговым веществом 512
28.1.2. Основные процессы в почках 513
28.1.2.1. Фильтрация 513
28.1.2.2. Реабсорбция в проксимальных канальцах 514
28.1.2.3. Реабсорбция в дистальных канальцах 515
28.1.2.4. Реабсорбция воды в тонких канальцах и собирательных трубочках 516
28.1.2.5. Секреция 516
28.1.3. Почечное тельце 516
28.1.3.1. Составные части 516
28.1.3.2. Структура подоцитов и фильтрационный барьер 517
28.1.4. Почечные канальцы 518

28.1.4.1. Канальцы коркового вещества . . . 518
28.1.4.2. Канальцы мозгового вещества 520
28.1.5. Участие почек в эндокринной регуляции 521
28.1.5.1. Общее описание 521
28.1.5.2. Юкстагломерулярный (околоклубочковый) аппарат 523
28.1.5.3. Функционирование ЮГА. 524
28.1.5.4. Интерстициальные клетки почек . . 524
28.1.6. Развитие почек 524
28.2. Мочевыводящие пути 526
28.2.1. Строение стенок 526
28.2.1.1. Введение 526
28.2.1.2. Строение оболочек 526
28.2.1.3. Цистоидный принцип организации мочевыводящих путей 527
28.2.2. Препараты. 528
28.2.2.1. Мочеточник 528
28.2.2.2. Мочевой пузырь 528

Модуль Е. Половая система и ранние стадии развития человека

Тема 29. Мужская половая система . . 530
29.1. Яички и семявыносящие пути . . . 530
29.1.1. Общие сведения 530
29.1.1.1. Локализация и функции 530
29.1.1.2. Яичко: оболочки и дольки 531
29.1.1.3. Канальцы яичка и придатка 531
29.1.2. Извитые семенные канальцы 532
29.1.2.1. Введение в морфологическую характеристику 532
29.1.2.2. Состав стенки семенного канальца . . 532
29.1.3. Клетки Сертоли 534
29.1.3.1. Морфология клеток 534
29.1.3.2. Функции клеток Сертоли 535
29.1.4. Развитие яичек; сперматогенез. . . . 536
29.1.4.1. Развитие яичек и семявыносящих путей 536
29.1.4.2. Стадии и этапы сперматогенеза . . . 537
29.1.4.3. Митотическое размножение сперматогоний 538
29.1.4.4. Мейотическое деление сперматоцитов: схема мейоза 539
29.1.4.5. Мейотическое деление сперматоцитов: последовательность событий 540
29.1.4.6. Мейотическое деление сперматоцитов: уникальные события профазы 541
29.1.4.7. Созревание сперматид (спермиогенез) 542
29.1.4.8. Созревание сперматозоидов. 543
29.1.4.9. Временна́я и пространственная упорядоченность сперматогенеза 544
29.1.5. Участие яичек в гормональной регуляции 545
29.1.6. Семявыносящие пути 546
29.1.6.1. Семявыносящие канальцы. 546
29.1.6.2. Семявыносящий проток 547
29.2. Прочие органы мужской половой системы 548
29.2.1. Добавочные железы 548
29.2.1.1. Семенные пузырьки 548
29.2.1.2. Предстательная железа (простата) . . 548
29.2.1.3. Строение простаты 549
29.2.1.4. Бульбоуретральные (куперовы) железы. 550
29.2.2. Мужской половой член. 550
29.2.3. Мужской мочеиспускательный канал 552
Дополнение к параграфу 29.1.4.6. Концепция «АНЕРЕМ», или амейотическая теория старения 552

Тема 30. Женская половая система. . . 554
30.1. Яичники. 554
30.1.1. Общие сведения 554
30.1.1.1. Основные отличия яичников от яичек 554
30.1.1.2. Компоненты яичников 555
30.1.2. Структуры коркового вещества . . . 556
30.1.2.1. Покоящиеся и развивающиеся фолликулы 556
30.1.2.2. Структуры, образующиеся при атрезии фолликулов 559
30.1.2.3. Желтое тело 560
30.1.3. Развитие женской половой системы и оогенез 561
30.1.3.1. Развитие яичников и эмбриональные этапы оогенеза 562
30.1.3.2. Постэмбриональные этапы оогенеза 563
30.1.3.3. Особенности женского гаметогенеза 566
30.1.4. Участие яичников в гормональной регуляции 567

30.1.4.1. Влияние на яичники гормонов гипофиза 567
30.1.4.2. Образование гормонов в яичнике 567
30.1.4.3. Действие эстрогенов и прогестерона 568
30.2. Другие внутренние органы женской половой системы 570
30.2.1. Маточные (фаллопиевы) трубы, или яйцеводы 570
30.2.2. Матка 571
30.2.2.1. Введение 571
30.2.2.2. Эндометрий 572
30.2.2.3. Остальные оболочки матки 573
30.2.2.4. Шейка матки 574
30.2.3. Влагалище 574
30.3. Молочные железы 574
30.3.1. Строение молочных желез 574
30.3.2. Функционирование молочных желез 577
30.4. Овариально-менструальный цикл 579
30.4.1. Предварительные замечания 579
30.4.2. Периоды цикла 579
30.4.2.1. Менструальный период 579
30.4.2.2. Постменструальный период 580
30.4.2.3. Предменструальный период 580

Раздел 6. Эмбриология человека . . . 583

Тема 31. Ранние стадии внутриутробного развития человека . . 584
31.1. Половые клетки. Периодика развития плода 584
31.1.1. Сперматозоиды 584
31.1.2. «Яйцеклетка» 585
31.1.3. Периоды внутриутробного развития 587
31.2. Зародышевый период развития . . 587
31.2.1. Оплодотворение 587
31.2.1.1. Общая характеристика 587
31.2.1.2. Сближение и дистантное взаимодействие половых клеток 588
31.2.1.3. Контактное взаимодействие половых клеток 588
31.2.1.4. Проникновение сперматозоида в ооцит II 589
31.2.1.5. Подготовка зиготы к дроблению и начало первого деления 590
31.2.1.6. Импринтинг генов 591
31.2.2. Дробление и образование бластоцисты 592
31.2.2.1. Дробление 592
31.2.2.2. Образование бластоцисты 594
31.3. Эмбриональный период развития 594
31.3.1. Имплантация (нидация) 594
31.3.2. Первая фаза гаструляции 595
31.3.3. Первичное образование внезародышевых органов 596
31.3.3.1. Общие сведения 596
31.3.3.2. Образование амниотического пузырька 597
31.3.3.3. Образование хориона (ворсинчатой оболочки) 597
31.3.3.4. Образование желточного пузырька и аллантоиса 598
31.3.4. Вторая фаза гаструляции 598
31.3.5. Обособление тела зародыша 599
31.3.6. Формирование комплекса осевых зачатков 600
31.3.6.1. Производные мезодермы 600
31.3.6.2. Производные эктодермы и энтодермы 602
31.3.7. Первичное формирование органов и систем 603
31.3.7.1. Эмбрион человека на 4-й неделе развития 603
31.3.7.2. Эмбрион человека на 5–6-й неделе развития 604
31.3.7.3. Эмбрион человека на 7–8-й неделе развития 605

Тема 32. Оболочки плода и плацента . . . 607
32.1. Происхождение плодных оболочек и плаценты 607
32.1.1. Исходные и конечные внезародышевые структуры 607
32.1.2. Отделы эндометрия, хориона и амниона 608
32.1.2.1. Эндометрий 608
32.1.2.2. Хорион 609
32.1.2.3. Амнион 609
32.1.3. Тканевой состав оболочек плода . . 610
32.2. Плацента 610
32.2.1. Строение плаценты 610
32.2.1.1. Общие сведения 610

32.2.1.2. Плодная часть плаценты: компоненты и их характеристика 611
32.2.1.3. Плодная часть плаценты (продолжение). 612
32.2.1.4. Материнская часть плаценты 613
32.2.2. Функции плаценты 614
32.2.2.1. Введение 614
32.2.2.2. Обменная функция плаценты 615
32.2.2.3. Плацентарное кровообращение . . . 616
32.2.2.4. Эндокринная функция плаценты 617
32.3. Пупочный канатик. 618

Рекомендуемая литература 619

От авторов

В 1997–1999 гг. нами был создан (в сотрудничестве с фирмой «ДиаМорф») комплекс учебных компьютерных программ по гистологии, цитологии и эмбриологии. Он включал атлас, учебник, тесты и приложение «Экзамен».

Изданный Московской медицинской академией им. И.М. Сеченова (ныне – Первый московский государственный медицинский университет им. И.М. Сеченова) на CD-дисках, этот комплекс получил известность среди студентов и преподавателей не только академии, но и других вузов России и ближнего зарубежья. В 2001 г. он был отмечен золотой медалью как лучшая научная работа ММА им. И.М. Сеченова.

Вместе с тем мы сознавали и растущую потребность в обычных – книжных – эквивалентах комплекса.
Книжный вариант ***атласа*** *был издан в 2002 г.*[1] *Второе, исправленное и дополненное, его издание появилось в 2006 г., и оно же было повторено в 2010 г.*

Книжный вариант ***учебника*** *(созданный на основе электронного курса, но при этом существенно переработанный) увидел свет в 2005 г., а затем, на волне повышенного спроса, через два года (в 2007 г.) без изменений был издан снова.*
В 2008 г. этот учебник был тоже отмечен золотой медалью ММА им. И.М. Сеченова как лучшая научная работа.
В 2012 г. вышло второе издание учебника – существенно дополненное и исправленное.

Главная отличительная черта учебника — теснейшая привязка структуры и содержания к процессу изучения гистологии.
При этом мы опирались на методику преподавания гистологии в ММА им. И.М. Сеченова, сложившуюся еще со времен профессора В.Г. Елисеева и его ученика, профессора Ю.И. Афанасьева. В частности, весь материал разбит на 32 темы – в соответствии с типовым планом практических занятий.

Второе, к чему мы стремились, — сочетать краткость и доступность изложения с необходимой полнотой освещения каждой темы.

а) Так, в каждой теме приводится не только теоретический материал, но и краткое описание препаратов, изучаемых на занятии.
б) А в темах по частной гистологии, помимо того, даются краткие анатомо-физиологические и ключевые биохимические сведения – чтобы студент ясно представлял в целом тот орган или систему, о гистологической структуре которых идет речь.
в) Кроме снимков препаратов, большое внимание уделено и другому иллюстративному материалу.

---

[1] В создании атласа принимала участие В.Л. Горячкина.

Судя по интересу к нашей книге — при наличии на рынке большого числа других учебников по гистологии, — нам в той или иной мере удалось удовлетворить запросы студентов и преподавателей.

Во втором издании мы учли, что при прохождении курса гистологии обычно проводятся и рубежные контроли знаний (т.н. диагностикумы) — по три в семестр. Поэтому мы ввели двойное разбиение материала – не только на обычные разделы нашего курса (которые очень сильно различаются по количеству тем), но и на шесть более близких по объему модулей, содержащих от 4 до 6 тем. Таким образом, курс рассчитан на два семестра.

Кроме того, во втором издании мы исправили обнаруженные недочеты и практически в каждой теме добавили немного интересной и важной информации.

В настоящее, третье, издание внесено еще несколько исправлений и небольших дополнений.

Наконец, надо сказать, что в 2014 г. нами был подготовлен и издан ***краткий курс*** *по гистологии, цитологии и эмбриологии, где основы этой дисциплины изложены всего на 175 страницах.*

Таким образом, на настоящий момент созданный нами комплекс учебных материалов для изучения гистологии, цитологии и эмбриологии включает следующие компоненты:

а) в «бумажном» виде — одноименные учебник (полный курс), атлас, краткий курс, а также учебник «Молекулярная биология»;
б) в электронном виде — учебник, атлас, тесты и дополнительное описание экзаменационных препаратов.

Благодарим всех, кто полезным советом или делом способствовал улучшению какого-либо из названных средств.

Введение

Учебник включает 32 темы, последовательность которых разбита двумя способами:
– во-первых, на 6 разделов, принятых в гистологии как науке,
– и, во-вторых, на 6 модулей, составляющих гистологию как учебную дисциплину.

Разделы курса

Раздел 1. Микроскопическая техника (тема 1)

Основные инструменты, используемые в гистологии, — это микроскопы (световые и электронные). Поэтому в разделе рассматриваются *техника гистологического исследования* и *методы приготовления гистологических препаратов*.

Раздел 2. Цитология (темы 2–4)

Цитология — это учение о строении и жизнедеятельности клеток.

Всего в организме человека, по разным оценкам, — 10^{13}–10^{14} клеток. По строению (иначе говоря, по морфологии), а также по биохимическому составу и функции все эти клетки делятся на несколько сотен видов. Однако, несмотря на различия, в организации клеток много общего. Об этих общих чертах и пойдет речь в данном разделе.

Раздел 3. Общая эмбриология (темы 5–6)

Эмбриология — это учение об эмбриональном развитии организма.

Развитие у всех животных начинается после оплодотворения (образования зиготы). Завершаться же оно может по-разному — *рождением* (у живородящих животных) или *вылуплением из яйца* (у яйцекладущих).

У насекомых, имеющих в онтогенезе личиночную стадию, завершающим этапом эмбриогенеза считается метаморфоз.

В разделе рассматриваются общие закономерности ранних стадий развития у разных животных и человека.

Раздел 4. Общая гистология (темы 7–13)

Во взрослом организме клетки и образуемые ими компоненты межклеточного вещества составляют различные ткани.

Общая гистология — это учение о строении, развитии и жизнедеятельности тканей организма.

По указанным в определении трем признакам (морфологии, происхождению и функции) различают четыре основные группы тканей: эпителиальные ткани (покровные и железистые эпителии), ткани внутренней среды организма (кровь и кроветворные ткани, а также соединительные ткани), мышечные ткани, нервную ткань.

В свою очередь, каждая группа тканей (кроме последней) подразделяется еще на несколько видов. Описание перечисленных тканей и составляет содержание данного раздела.

Раздел 5. Частная гистология (темы 14–30)

Ткани, в свою очередь, образуют органы, а органы — системы организма.

Частная гистология — это учение о тканевом строении, развитии и жизнедеятельности отдельных органов и систем.

Это самый обширный раздел курса. В нем рассматриваются следующие органы и системы: нервная система, органы чувств, сердечно-сосудистая система, система кроветворения, эндокринная система, пищеварительная система, органы дыхания, кожа и ее производные, выделительная система, половая система.

Раздел 6. Эмбриология человека (темы 31–32)

В заключительном разделе курса дается обобщающее описание ранних стадий эмбриогенеза человека (первые 8 недель) — до первичного формирования основных систем организма.

Кроме того, рассматриваются структура и функция провизорных (внезародышевых) органов.

Модули курса:

модуль А — темы 1–6;
модуль Б — темы 7–11,
модуль В — темы 12–17;
модуль Г — темы 18–22;
модуль Д — темы 23–28;
модуль Е — темы 29–32.

В ряде случаев изложение выходит за рамки программы или приводится для общего ознакомления. Такие места отмечены ***звездочкой*** (*).

Тема 1. **Техника гистологического исследования**

Тема 1. Техника гистологического исследования

В гистологии, цитологии и эмбриологии существует большое количество методов исследования. Здесь рассматриваются лишь наиболее употребимые.

1.1. Световая микроскопия

1.1.1. Устройство микроскопа

Световой микроскоп (рис. 1.1) имеет три системы: оптическую, осветительную и механическую.

1. Оптическая система микроскопа включает объектив и окуляр.

Объектив (5) — это система линз, которая присоединяется к *тубусу (7)* снизу и непосредственно направляется на объект.

Обычные увеличения объектива: ×4, ×8, ×10, ×20, ×40 (сухие объективы), ×90 (иммерсионный объектив).

При использовании иммерсионного объектива его погружают в каплю кедрового масла, нанесенную на покровное стекло препарата.

Окуляр (6) вставляется в тубус сверху. Применяются окуляры с увеличением ×7, ×10, ×15.

Результирующее увеличение микроскопа — это произведение увеличений объектива и окуляра, например: 20 × 10 = 200 раз.

Таким образом, функция оптической системы — формирование увеличенного изображения объекта на сетчатке глаза наблюдателя.

2. Осветительная система микроскопа включает источник света, зеркало (не всегда), диафрагму и конденсор.

Источник света (1) может быть встроен в микроскоп либо находиться вне микроскопа (пример — обычная настольная лампа). Иногда удается проводить микроскопическое исследование при естественном дневном освещении.

Зеркало (2) собирает лучи от источника и направляет их на препарат снизу. Одна поверхность зеркала — *плоская*, она используется при естественном (дневном) освещении, поскольку лучи, падающие при этом на зеркало, параллельны друг другу. Вторая поверхность — *вогнутая*; она собирает лучи, расходящиеся от искусственного источника света. В микроскопах со встроенной осветительной лампой последняя нередко расположена так, что зеркало не требуется.

Диафрагма (3) представляет собой систему непрозрачных пластинок с отверстием посередине. Она ограничивает световой поток, падающий на препарат. При использовании объективов с большим увеличением отверстие диафрагмы следует уменьшить — для ослабления сферической аберрации.

Конденсор (4) состоит из линз, которые фокусируют лучи света на препарате. Поднимая и опуская конденсор (с помощью винта), можно настраивать фокусировку лучей. Иногда диафрагма вмонтирована в конденсор.

3. Механическая система микроскопа — ***тубус (7), штатив (8), колонка (9)*** и ***предметный столик (10)***.

С колонкой связаны макро- и микрометрический винты. Они поднимают и опускают колонку с тубусом для фокусировки изображения объекта на сетчатке глаза наблюдателя.

Макровинт используется при работе на малом увеличении, а микровинт — на большом.

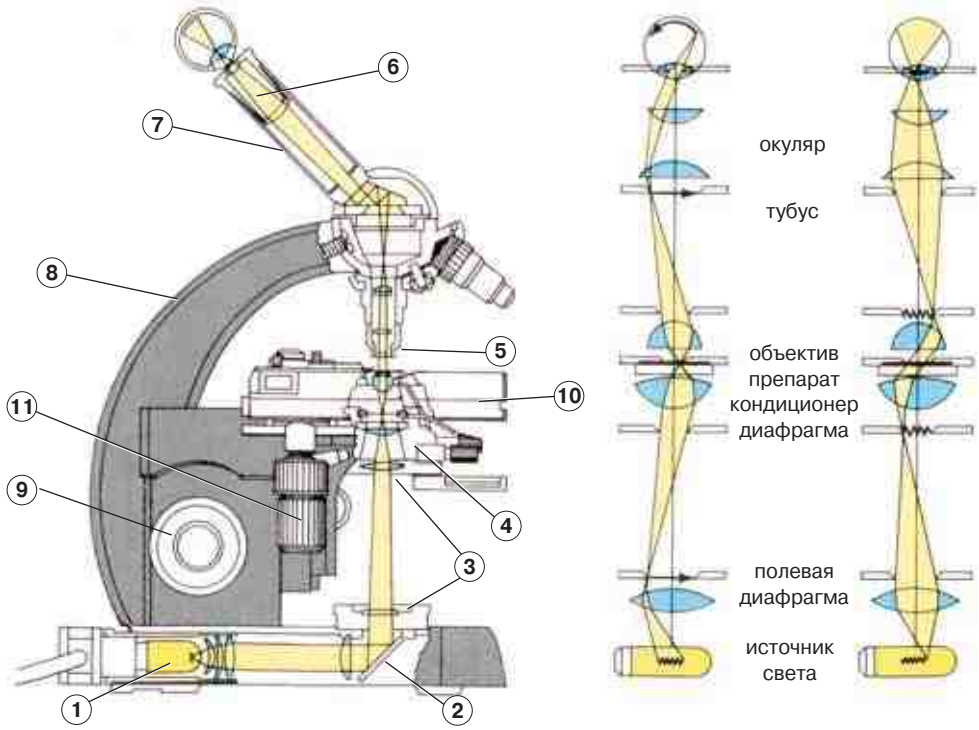

Рис. 1.1. Световой микроскоп и ход в нем лучей света [по M. Ross и E. Reith]

Во многих микроскопах имеются еще два винта (11), позволяющие перемещать предметный столик в горизонтальной плоскости.

В итоге световые лучи проходят следующий путь (см. рис. 1.1):

источник света (1) → зеркало (2) → диафрагма (3) → конденсор (4) → → препарат → объектив (5) → тубус (7) → окуляр (6).

Поскольку микроскопическое исследование проводится ***в проходящем свете***, препарат должен быть достаточно тонким. Заметим также, что микроскоп дает ***перевернутое изображение*** объекта.

1.1.2. Приготовление гистологического препарата

1.1.2.1. Общие сведения

По способу приготовления различают следующие виды гистологических препаратов: ***срезы*** тканей органов (толщиной от 5 мкм и более); ***мазки*** (крови, костного мозга и т. д.) и ***отпечатки*** (например, селезенки); ***пленочные,*** или ***тотальные, препараты*** (брюшины, мягкой мозговой оболочки).

Чаще всего используются срезы. В этом случае приготовление препарата включает пять этапов:

1) взятие и фиксация материала,
2) обезвоживание и уплотнение (заливка) материала,
3) приготовление срезов,
4) окрашивание срезов,
5) заключение срезов в консервирующую среду.

1.1.2.2. Этапы приготовления срезов

1. Взятие и фиксация материала

Из исследуемого органа вырезают небольшие кусочки (0,5 × 1 × 1 см) и погружают их в фиксатор (формалин, метанол и др.) — обычно на 24 ч.

Фиксация производится для предупреждения процессов аутолиза (самопереваривания) тканей. Это достигается путем денатурации (коагуляции) белков фиксирующим агентом. После фиксации образцы промывают проточной водой в течение нескольких часов (для удаления остатков фиксатора).

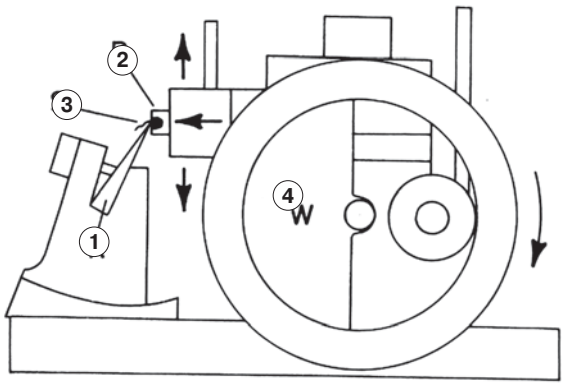

Рис. 1.2. Микротом [по R.V. Kristič]:
1 — нож; 2 — парафиновый блок с заключенным в него образцом; 3 — срез; 4 — подающее устройство

2. Обезвоживание и уплотнение (заливка) материала

Затем образцы уплотняют, чтобы в последующем их можно было резать на микротоме, получая срезы толщиной в несколько микрометров.

В качестве уплотнителя используют ***парафин, целлоидин***, синтетические смолы — вещества, затвердевающие при охлаждении до комнатной температуры.

а) Предварительно образцы ***обезвоживают*** (иначе гидрофобный уплотнитель не сможет проникнуть в ткань). Для этого их «проводят» по батарее растворов этилового спирта с возрастающей концентрацией: 70%, 80%, 96% и 100% — до 24 ч (в зависимости от размеров образца) в каждом растворе. Поскольку парафин нерастворим и в этаноле, последний удаляют из образцов, выдерживая их в смеси этанол-ксилол и в чистом ксилоле.

б) Заливка в парафин: образцы помещают в смесь ксилол-парафин, затем — в жидкий парафин на 1–2 ч при 52–56 °С; дают парафину, остывая, затвердеть; вырезают из него блок с заключенным образцом и закрепляют на деревянном кубике.

3. Приготовление срезов

Кубики вставляют в объектодержатель специального прибора — ***микротома*** (рис. 1.2), используемого для приготовления срезов.

С помощью *подающего устройства (4)* объектодержатель вместе с кубиком перемещается за каждый шаг на фиксированное расстояние (например, 7 мкм). *Микротомный нож (1)*, направляемый под углом к поверхности *парафинового блока (2)*, срезает с него тонкий слой — *срез (3)* — заданной толщины. Срезы помещают на поверхность теплой воды для их расправления, а затем — на предметное стекло.

4. Окрашивание срезов

а) Перед окрашиванием образцы ***освобождают от парафина***, проводя по батарее растворителей: ксилол, этиловый спирт 100%, 96%, 80%, 70%, 60%, вода (по 2–5 мин).

Заметим: этот ряд кончается водой лишь в том случае, если затем используется водорастворимый краситель.

б) Для ***окрашивания*** предметные стекла со срезами помещают на определенное (в зависимости от метода окраски) время в раствор красителя, промывают водой, обрабатывают раствором другого красителя (если таковой используется), вновь промывают водой.

5. Заключение срезов в консервирующую среду

а) Окрашенный препарат опять ***обезвоживают*** (проводя по батарее спиртовых растворов с возрастающей концентрацией), затем ***просветляют*** (в карбол-ксилоле и ксилоле) — для удаления лишней краски.

б) На препарат наносят каплю консервирующей среды (например, ***канадского бальзама***) и накрывают покровным стеклом. При этом указанная среда должна иметь почти такой же коэффициент преломления света, как и стекло.

Таким образом, стандартная процедура приготовления гистологического препарата — весьма трудоемка и продолжительна. Особенно много времени занимает трехкратная проводка по «спиртам»: два раза — по батарее с возрастающей концентрацией (для обезвоживания) и между ними — по батарее с убывающей концентрацией (для временного возвращения среза в водную среду).

В ряде случаев (при экспресс-диагностике в ходе хирургической операции или при гистохимическом исследовании) применяют иную методику. Изучаемый образец органа ***замораживают*** (без фиксации) углекислотой или жидким азотом. Это позволяет получать тонкие срезы сразу, минуя проводку по спиртам и заливку. При этом резку производят в криостате или на специальном замораживающем микротоме.

1.1.2.3. Тотальные препараты и мазки: особенности приготовления

Примеры тотального препарата — участки сальника или мягкой мозговой оболочки, растянутые на предметном стекле. В подобных случаях, а также при приготовлении мазков, из пяти перечисленных для срезов этапов опускаются два — уплотнение материала и собственно приготовление среза (с последующим освобождением от уплотнителя).

Остаются фиксация, окраска и заключение в консервирующую среду. В качестве последней в случае мазков обычно используют не канадский бальзам, а *кедровое масло*.

1.1.3. Методы окраски гистологических препаратов

1.1.3.1. Типы красителей

Все красители, применяемые в гистологической технике, подразделяют на 4 типа: кислые, осно́вные, нейтральные и индифферентные.

1. Кислые красители. Это кислоты и кислые соли. Наиболее используемые красители данного типа — ***эозин*** (имеет ярко-розовый цвет, отсюда происходит и название — от греч. *эос* — заря) и ***кислый фуксин***.

Структуры, имеющие сродство к кислым красителям и поэтому окрашиваемые ими, называются ***оксифильными***. В таких структурах должны содержаться осно́вные группы. Как правило, оксифилией отличаются ***белки*** — цитоплазматические (в том числе *гемоглобин* эритроцитов) и такой неклеточный белок, как коллаген.

2. Осно́вные красители. Эти красители по своей химической природе являются осно́вными солями. К ним, в частности, относят ***гематоксилин*** (точнее, красителем является продукт его окисления — гематеин), ***азур II*** и ***кармин***.

Структуры, красящиеся осно́вными красителями, называются ***базофильными***. Это структуры, богатые органическими кислотами — *ядра* и *рибосомы* клеток (содержат много нуклеиновых кислот), а также аморфный компонент межклеточного вещества (содержит гиалуроновую кислоту и ряд других кислых субстратов).

3. Нейтральные красители. Таковыми, по существу, являются смеси осно́вного и кислого красителей. Каждый из этих компонентов окрашивает «свои» структуры. Но есть и структуры, называемые ***нейтрофильными***, которые окрашиваются сразу обоими веществами. Примеры — специфические гранулы нейтрофильных лейкоцитов, а также цитоплазма т. н. полихроматофильных эритробластов (образующихся в процессе развития эритроцитов).

4. Индифферентные красители. Это красители, имеющие гидрофобную природу. Они являются водонерастворимыми и *липофильными*. Примеры — ***судан III, судан IV.*** Проникая в клетки, судан III растворяется в жировых и липидных каплях (если таковые имеются) и тем самым окрашивает их в ярко-оранжевый цвет.

1.1.3.2. Наиболее распространенные методы окраски

1. Окраска гематоксилином и эозином

Это наиболее распространенный способ окраски. В нем используются осно́вный и кислый красители. Поэтому выявляются почти все клетки и многие неклеточные структуры. Причем:

– *ядра* клеток, благодаря своей базофилии, окрашиваются ***гематоксилином*** в фиолетовый цвет,
– а *цитоплазма*, проявляя оксифилию, красится ***эозином*** в розовый цвет.

Пример — *препарат тонкой кишки* (рис. 1.3). На снимке видна кишечная ворсинка (*1*). Ее покрывает один слой эпителиальных клеток. Ядра (*2*) этих клеток — фиолетового, а цитоплазма (*3*) — розового цвета.

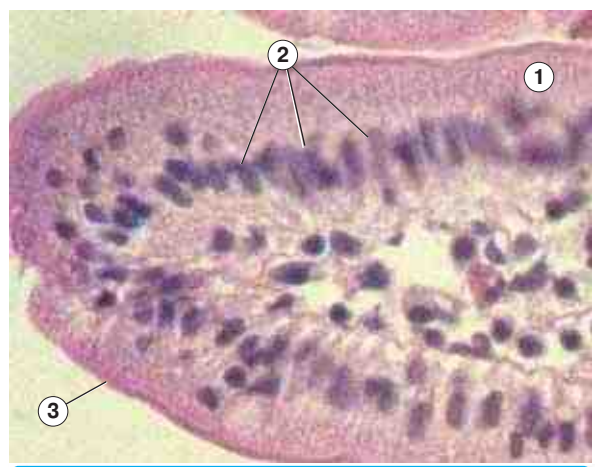

Рис. 1.3. Препарат — тонкая кишка собаки (срез). Окраска гематоксилином и эозином

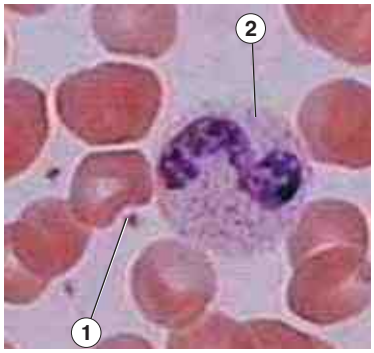

Рис. 1.4. Препарат — мазок крови. Окраска по Романовскому

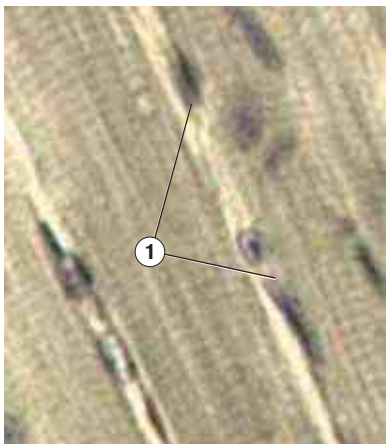

Рис. 1.5. Препарат — срез языка. Окраска железным гематоксилином

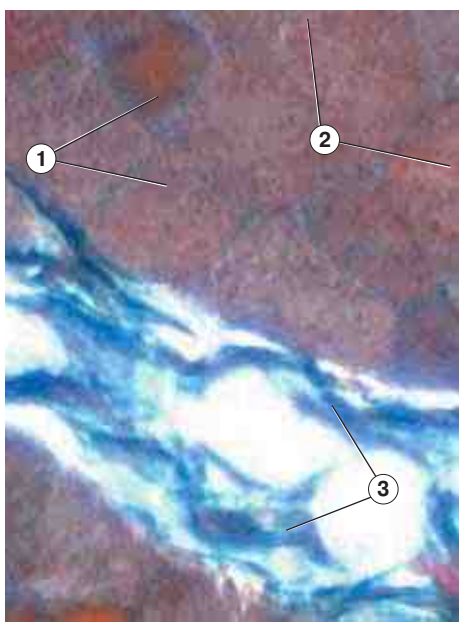

Рис. 1.6. Препарат — скелетная мышца. Окраска по методу Маллори

2. Окраска по методу Романовского

Применяется для окраски **мазков** крови и красного костного мозга. Здесь тоже используются два красителя: основный — ***азур II***, окрашивающий базофильные структуры в темно-синий цвет, и кислый — эозин, красящий оксифильные структуры в ярко-розовый цвет.

В результате эритроциты приобретают розовый цвет, цитоплазма лейкоцитов — голубой или синий цвет, цитоплазматические гранулы окрашиваются в зависимости от их природы.

Пример — *мазок крови* (рис. 1.4). Среди многочисленных эритроцитов видны гораздо более редкие тромбоциты (*1*), а также лейкоцит (*2*) с очень мелкой нейтрофильной (фиолетово-розовой) зернистостью в цитоплазме.

3. Окраска железным гематоксилином (по методу Генденгайна)

Препарат предварительно обрабатывают (протравляют) железноаммиачными квасцами, а потом красят гематоксилином.

В результате хорошо выявляются *структуры ядра, границы клеток, мышечные волокна*. Они приобретают коричневато-серый цвет.

Пример — *препарат языка* (рис. 1.5). В мышечных волокнах видны *ядра (1)* и отчетливая *поперечная исчерченность*.

1.1.3.3. (*) Специальные методы окраски

Кроме вышеперечисленных методов, существует большая группа специальных методик, позволяющих избирательно выявить в изучаемом образце те или иные структуры.

1. Выявление межклеточных структур соединительных тканей

а) Выявление коллагеновых волокон.

I. Окраска по методу Маллори: краситель — смесь кислого фуксина, анилинового синего и оранжевого G. Коллагеновые волокна окрашиваются в *темно-синий* цвет.

Пример — *препарат мышцы* (рис. 1.6). Мышечные волокна (*1*) — темно-красные, а прослойки соединительной ткани (*2* и *3*) между ними — синие.

Окраска по Маллори часто используется и в иных целях — например, для дифференциации эндокринных клеток гипофиза.

II. Окраска по методу ван Гизон: красители — пикриновая кислота и кислый фуксин. Коллагеновые волокна окрашиваются в *ярко-красный* цвет,

а элементы других тканей (например, мышечные волокна) — в желтый цвет.

б) Выявление ретикулярных волокон — импрегнация серебром.

Препарат обрабатывают аммиачным раствором серебра, а затем — восстановителями. Выделяющееся серебро осаждается на *ретикулярных* (аргирофильных) *волокнах* (богатых сульфатными группами), и волокна приобретают *черный* цвет.

***Пример** — препарат лимфатического узла* (рис. 1.7). Видны многочисленные *ретикулярные волокна* (*1*), образующие густую сеть.

в) Выявление эластических элементов.

I. Окраска орсеином: эластические волокна и мембраны (если таковые имеются) приобретают *вишневый цвет*; остальные структуры — слабо-розовый.

***Пример** — препарат аорты* (рис. 1.8). В ее средней оболочке (*II*) обнаруживаются многочисленные эластические мембраны (*1*) — в виде толстых извилистых линий, расположенных концентрически.

II. Окраска пикрофуксином и гематоксилином: эластические волокна окрашиваются в *желтый* цвет, коллагеновые волокна — в красный цвет, ядра клеток — в фиолетовый цвет.

***Пример** — препарат эластической связки* (рис. 1.9). Видны пучки эластических волокон (*1*) и между ними — клетки (фиброциты) (*2*).

***г) Выявление элементов костной ткани** — окраска по методу Шморля.*

Вначале кусочек кости для размягчения подвергают декальцинации (с помощью кислоты). Краситель — раствор тионина. Стенки костных полостей и канальцев *(выстланные сетью коллагеновых волокон*) окрашиваются в *темно-коричневый* цвет; остальной фон — светло-коричневый.

***Пример** — препарат трубчатой кости* (рис. 1.10). В костном веществе видны костные полости (*1*), содержащие тела костных клеток (остеоцитов), и костные канальцы (*2*), содержащие отростки остеоцитов.

2. Выявление элементов нервной системы

***а) Выявление клеток нервной системы и их отростков** — импрегнация нитратом серебра.* В этом методе фиксацию материала в формалине проводят не менее семи дней, а уплотнение образца осуществляют путем замораживания.

При окрашивании срез обрабатывают растворами азотнокислого серебра, формалина,

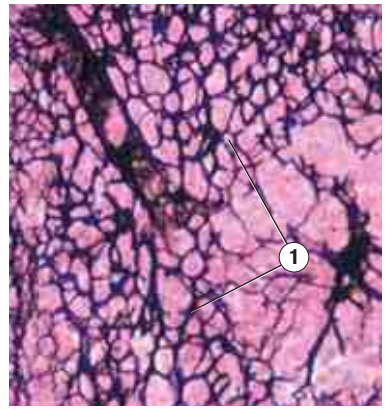

Рис. 1.7. Препарат — лимфоузел. Импрегнация серебром

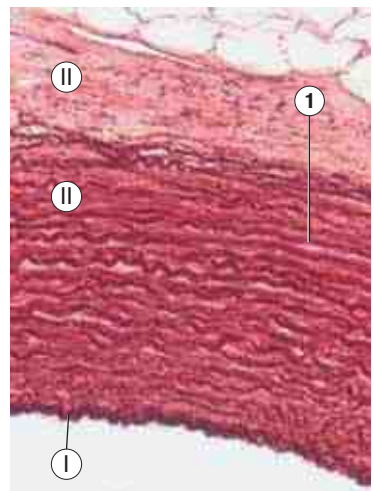

Рис. 1.8. Препарат — аорта. Окраска орсеином

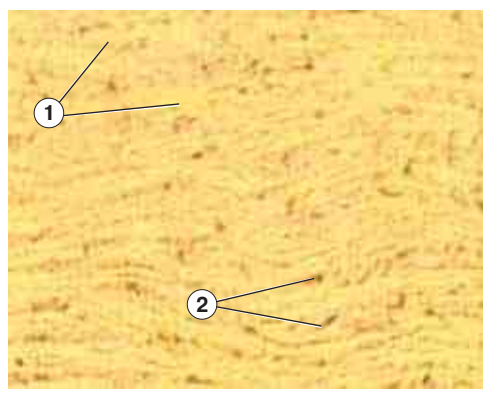

Рис. 1.9. Препарат — эластическая связка. Окраска пикрофуксином и гематоксилином

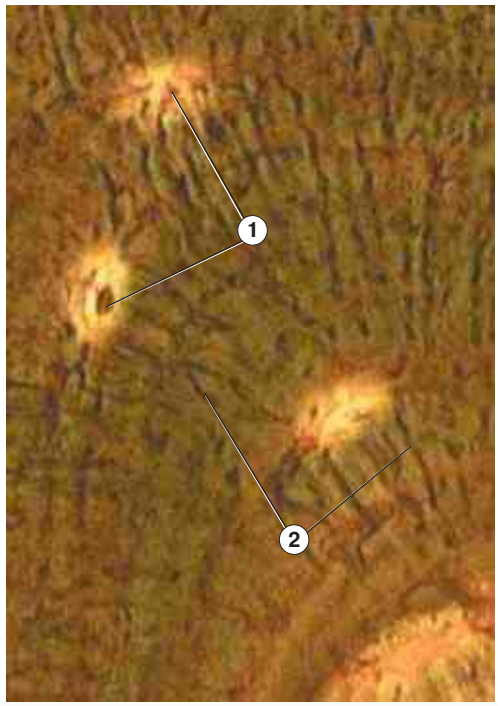

Рис. 1.10. Препарат — трубчатая кость. Окраска по Шморлю

Рис. 1.11. Препарат — спинной мозг. Импрегнация нитратом серебра

аммиачного серебра. Клетки и волокна нервной системы окрашиваются в *черный* цвет, а окружающие ткани — в светло-коричневый цвет.

Пример — *препарат спинного мозга* (рис. 1.11). Видны нервные клетки, имеющие темную цитоплазму, более светлое ядро (*1*) и отростки (*2* и *3*).

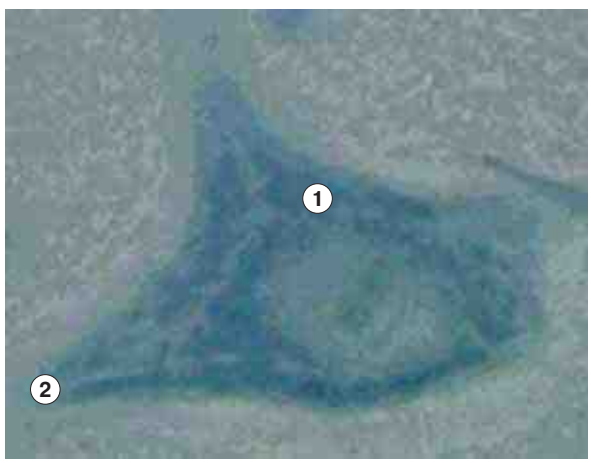

Рис.1.12. Препарат — спинной мозг. Окраска по Нисслю

б) Выявление базофильных структур в цитоплазме нейронов — *окраска по методу Нисля*. Красителем служит *толуидиновый синий*, окрашивающий умеренно базофильные соединения в синий цвет.

Таким образом в цитоплазме нервных клеток обнаруживаются глыбки базофильного вещества (т. н. субстанция Ниссля).

Пример — *препарат спинного мозга* (рис. 1.12). Вышеуказанные глыбки содержатся в теле (*1*) нейрона и в некоторых отростках (*2*).

в) Выявление миелиновых нервных волокон — *фиксация или импрегнация осмием*. Метод применим для выявления всех структур, богатых липидами или жирами, — мембран, жировых или липидных капель и т. д. Растворяя в себе *осмиевую кислоту*, эти структуры приобретают *черный* цвет.

Пример — *препарат нерва* (рис. 1.13). Видны поперечные срезы миелиновых нервных волокон. У каждого из них светлый осевой

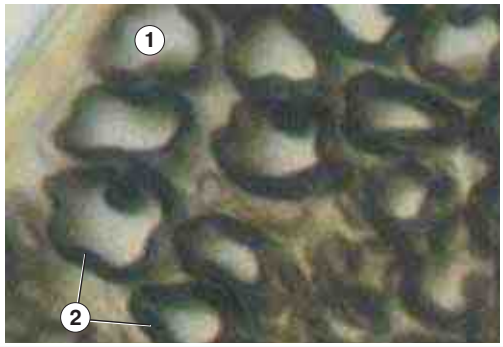

Рис. 1.13. Препарат — нерв. Импрегнация осмием

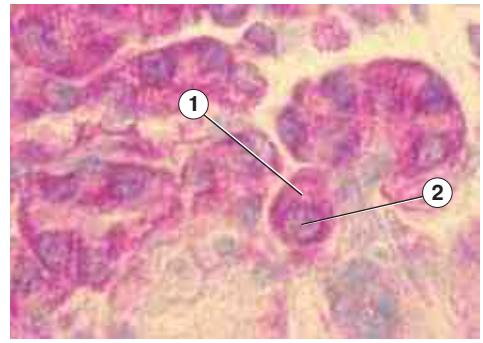

Рис. 1.14. Препарат — поджелудочная железа. Окраска по Браше

цилиндр (*1*) окружен толстой миелиновой оболочкой (*2*). Последняя имеет мембранную природу и потому — осмиофильна.

1.1.4. Гистохимические методы исследования

Кроме вышеперечисленных методик, существует обширная группа т.н. гистохимических методов. Последние основаны *на специфической реакции* между химическим реактивом и определенным компонентом препарата. Продукт реакции имеет окраску, отличную от окраски исходного реактива.

1. Реакция Браше — на РНК. Реактив — смесь двух красителей: метилового зеленого и пиронина. Пиронин окрашивает структуры, богатые РНК, в *малиновый* цвет. Другие структуры — зеленые.

Чтобы проверить специфичность окраски, делают контрольный препарат, который перед окрашиванием обрабатывают рибонуклеазой.

***Пример** — препарат поджелудочной железы* (рис. 1.14). В малиновый цвет окрашены цитоплазма (*1*) и ядрышки (*2*) секреторных клеток — из-за высокого содержания в них РНК (в составе рибосом и их предшественников).

2. Реакция Фельгена — на ДНК. Основной реактив — фуксинсернистая кислота (реактив Шиффа). Под его действием ДНК-содержащие структуры окрашиваются в вишневый цвет, прочие структуры — в зеленый.

***Пример** — препарат печени* (рис. 1.15). Распределение окраски — противоположное предыдущему: в вишневый цвет окрашивается хроматин (*1*) в ядрах, а ядрышки (*2*) и цитоплазма (*3*) клеток — в зеленый.

3. Реакции на белки — таковых несколько; среди них — следующие:

а) с бромфеноловым синим (у белков — темно-фиолетовая окраска);

б) со смесью нингидрин-реактив Шиффа (белки приобретают красный цвет).

4. ШИК-реакция — на полисахариды. Реактив — **Ш**иифф-пер**и**одная **к**ислота (выделенные буквы и составляют аббревиатуру ШИК). На препарате ШИК-положительные компоненты (например, гранулы гликогена) имеют фиолетовый или темно-красный цвет.

***Пример** — препарат тонкой кишки* (рис. 1.16). На снимке (как и на рис. 1.3) — кишечная ворсинка. В составе покрывающего ее эпителия выделяются своей фиолетовой цитоплазмой т. н. бокаловидные клетки (*1*). Эти клетки активно секретируют слизь, отче-

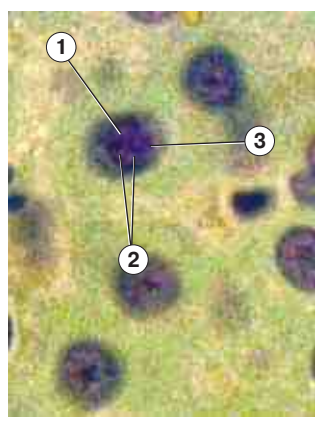

Рис. 1.15. Препарат — печень. Окраска по Фельгену

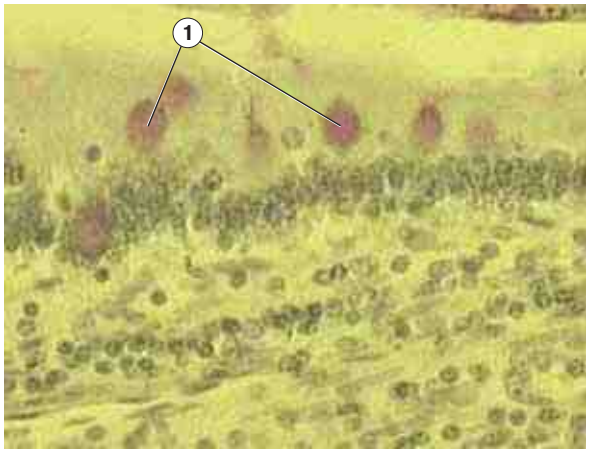

Рис. 1.16. Препарат — тонкая кишка. ШИК-реакция

го в их цитоплазме накапливаются полисахариды — компоненты слизи.

5. Реакция с толуидиновым синим — на гликозамингликаны. При взаимодействии толуидинового синего с веществами, содержащими много кислотных групп, наблюдается ***метахромазия*** — изменение окраски с синей на фиолетовую и красную.

Подобным свойством обладают, в частности, компоненты межклеточного аморфного вещества соединительной ткани — гликозамингликаны (являющиеся гетерополисахаридами с высоким содержанием кислотных радикалов).

Пример — *препарат аорты* (рис. 1.17). Снимок показывает, что стенка аорты богата гликозамингликанами.

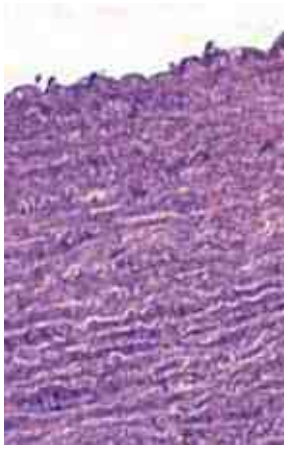

Рис. 1.17. Препарат — аорта. Окраска толуидиновым синим

6. Реакция с суданом III — на нейтральный жир. Как отмечалось в п. 1.1.3.1, судан III — представитель ***индифферентных,*** или ***липофильных,*** красителей. Проникая в клетки, он (подобно осмиевой кислоте; п. 1.1.3.3) растворяется в жировых и липидных каплях и тем самым окрашивает их в ярко-оранжевый цвет.

Пример — *тотальный препарат сальника* (рис. 1.18). Участок сальника растянут на предметном стекле. В жировых клетках — крупные капли жира (*1*).

1.2. Электронная микроскопия

Световой микроскоп дает увеличение от 10 до 1000 раз. Электронный же микроскоп дает увеличение от 100 до 500 000 и более раз, т. е. его максимальное увеличение примерно в 500 раз больше.

1.2.1. Принцип работы электронного микроскопа

1. Физические особенности

В электронном микроскопе (рис. 1.19) образец облучается не видимым светом, а пучком электронов. Длина же электронной волны значительно меньше, чем световой. Поэтому такая волна «чувствует» меньшие препятствия, что и объясняет высокую разрешающую способность микроскопа.

Вторая конструктивная особенность электронного микроскопа состоит в том, что в нем в качестве линз используются электромагнитные катушки.

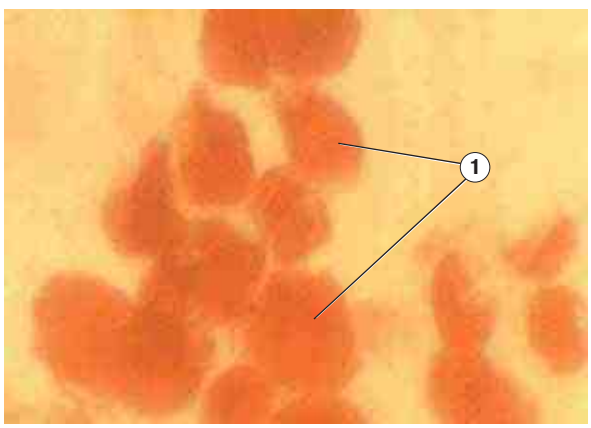

Рис. 1.18. Препарат — сальник. Окраска суданом III и гематоксилином

2. Основные типы электронных микроскопов: ***трансмиссионные*** (просвечивающие) и ***сканирующие*** (*растровые*).

В первом случае пучок электронов проходит *через* изучаемый объект, и в результате получается *плоскостное* изображение объекта.

Во втором же случае на поверхность объекта вначале наносится металлическое напыление. А в ходе микроскопии электронный пучок последовательно «пробегает» по всем точкам поверхности объекта (сканирует поверхность), выбивая из напыленного вещества вторичные электроны (бета-лучи). Последние формируют *пространственное* изображение *поверхности*.

Рис. 1.19. Общий вид электронного микроскопа

3. Ход «лучей» рассмотрим лишь для *трансмиссионного* микроскопа. Этот ход (рис. 1.20), в принципе, таков же, что и в световом микроскопе.

Источником электронов служит катод (*1*), а движущей силой — разность потенциалов между катодом и анодом (*2*). При этом анод расположен вблизи катода и имеет отверстие посередине, через которое проскакивают электроны.

Чтобы их поток далее не ослабевал, в тубусе микроскопа создается высокий вакуум.

Одна электромагнитная катушка (*3*) служит в качестве *конденсора* (фокусирует пучки на образце (*4*)), вторая катушка (*5*) — в качестве *объектива* (принимает лучи, расходящиеся от образца), а третья катушка (*6*) — в качестве *окуляра*, или проекционной линзы.

Электронные «лучи», проходящие через последнюю катушку, попадают далее на люминесцентный экран (*7*) и вызывают его свечение в месте падения электронов.

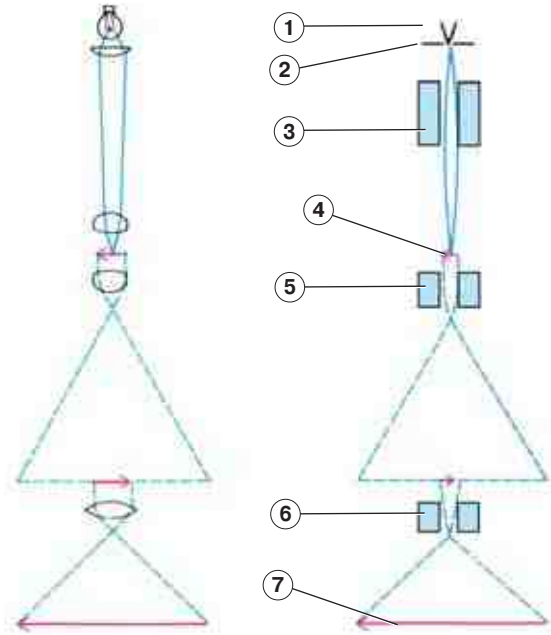

Рис. 1.20. Ход лучей в световом (*слева*) и электронном (*справа*) микроскопах [по M. Ross и E. Reith]

1.2.2. Особенности приготовления препарата

Приготовление препарата для электронной микроскопии включает, в принципе, те же этапы, что и для световой микроскопии (пп. 1.1.2.1 и 1.1.2.2). Но на каждом этапе имеются свои особенности.

1. Взятие и фиксация материала

Материал берут очень маленькими кусочками (порядка 1 мм^3), а фиксацию осуществляют обычно в две стадии: вначале *глутаральдегидом* (который стабилизирует белки), затем — *четырехокисью осмия* (которая стабилизирует фосфолипиды и одновременно контрастирует ткань).

2. Уплотнение материала

Образцы обезвоживают, а для их дальнейшего уплотнения используют *эпоксидные смолы*. Заливку образцов этими смолами производят в специальных формах. Для последующего затвердения смол смесь ставят в термостат.

Затвердевшие блоки имеют вид маленьких свечей.

3. Приготовление срезов

Срез делают с помощью *ультратома*; толщина среза — 30–50 нм (тогда как у микротомных срезов — 5000–10 000 нм). Затем срезы переносят на специальные сеточки, играющие роль предметного стекла.

4. Окрашивание срезов

Окрашивание срезов (при трансмиссионной микроскопии) сводится к их *контрастированию* с помощью солей тяжелых металлов (свинца, вольфрама, урана). Эти соли осаждаются на фосфолипидах мембран и поглощают электроны. Поэтому соответствующие места клетки выглядят на люминесцентном экране более темными.

Раздел 2

Цитология

Модуль А. Введение в гистологию
(продолжение)

Тема 2. Клетка и неклеточные структуры. Клеточные мембраны

Тема 3. Цитоплазма

Тема 4. Ядро клетки. Деление клетки

Тема 2. Клетка и неклеточные структуры. Клеточные мембраны

2.1. Единство и многообразие клеток

2.1.1. Структурные элементы организма

2.1.1.1. Клеточная теория

Организм человека состоит из *клеток* (общее число — 10^{13}–10^{14}) и неклеточных структур. К последним относятся *межклеточное вещество, надклеточные* и *постклеточные* структуры.

Центральное место среди этих элементов занимают клетки. Клетки (того или иного вида) синтезируют все химические соединения, из которых состоит межклеточное вещество, и именно клетки (определенного вида) преобразуются в прочие неклеточные структуры (надклеточные и постклеточные).

Роль клеток в построении организма формулируется клеточной теорией. В основе этой теории лежат четыре основных утверждения.

1. Клетка — элементарная единица живого.

Имеется в виду, что отдельные компоненты клетки (ядро, митохондрии и т. д.) в изолированном виде не способны проявлять весь комплекс свойств, присущих живому, — в том числе, например, достаточно долго поддерживать свое стационарное состояние (даже в оптимальной среде) и обеспечивать при этом собственную репродукцию (образование новых аналогичных структур).

В отличие от этого, многие клетки даже многоклеточных организмов удается длительно культивировать в подходящей питательной среде с сохранением стационарного обмена веществ, репродуктивной активности (если она имелась) и прочих признаков живого.

2. Клетки и одного многоклеточного организма, и разных организмов сходны (гомологичны) по общему плану строения.

Действительно, все клетки эукариот, к которым относится подавляющее большинство организмов, имеют три основных компонента: *плазматическую мембрану (плазмолемму),* которая отделяет содержимое клетки от внеклеточной среды; *ядро,* содержащее наследственный материал (ДНК) в составе хромосом; *цитоплазму* — внеядерную часть клетки, где в гомогенной гиалоплазме сосредоточены многочисленные цитоплазматические структуры.

Иллюстрация (рис. 2.1). В клетках, образующих почечные канальцы (1), хорошо различимы цитоплазма (2), ядро (3) и плазмолемма.

У эволюционно самых древних одноклеточных организмов — прокариот — ядра нет, но в цитоплазме имеется нуклеоидная зона, содержащая ДНК. Они также ограничены плазмолеммой, которая к тому же часто окружена плотной оболочкой.

3. Клетки размножаются только путем деления («каждая клетка — из клетки»).

Не все клетки способны к делению: многие клетки, выполняющие сложные функции, в процессе своего созревания утратили эту способность. Но появление новых клеток происходит только путем деления таких клеток, которые способны делиться.

Этим постулатом исключается возможность образования клеток из неклеточного материала, которая в свое время провозглашалась некоторыми учеными.

4. Клетки у многоклеточных функционируют не изолированно, а в тесной связи друг с другом: они образуют ткани и органы, которые, в свою очередь, составляют единое целое — организм.

Поэтому клетки весьма различны: одни настроены на выполнение одного круга функций, другие — другого. С этими функциональными различиями сопряжены различия *структуры* клеток и образуемого ими межклеточного вещества.

Т. е., имея общий план строения (плазматическая мембрана, ядро, цитоплазма), *клетки разных видов в большей или меньшей степени отличаются друг от друга*. Всего в организме человека различают более 200 типов клеток.

2.1.1.2. Понятие о дифференцировке. Образование постклеточных и надклеточных структур

1. Специализация каждого типа клеток достигается в процессе ***дифференцировки***. В этот процесс вступают *стволовые клетки*, способные делиться. В ходе дифференцировки клетки постепенно приобретают структуры (отростки, органеллы, включения и т. д.), необходимые для выполнения определенных функций; клетки теряют какие-то другие, ненужные уже структуры; и, наконец, клетки нередко утрачивают также способность к делению.

В ряде случаев при дифференцировке утрачивается и классическое клеточное строение: клетки преобразуются в постклеточные или надклеточные структуры.

2. Постклеточные структуры — это окруженные плазмолеммой структуры, которые происходят из обычных по строению клеток, но *лишены ядра* (а часто — и почти всех органелл) и тем не менее приспособлены для выполнения определенных функций. Последнее замечание отличает постклеточные структуры от обычных фрагментов разрушающихся клеток.

К постклеточным структурам у человека относятся *роговые чешуйки* (корнеоциты) эпидермиса, волос и ногтей, *эритроциты* и *тромбоциты*. Вместе с тем корнеоциты и эритроциты часто рассматривают как безъядерные *клетки*.

Иллюстрация — *эритроциты* (рис. 2.2). На приведенном снимке видно, что эритроциты не только лишены ядра, но еще имеют вместо него в центре небольшое просветление. Это связано с тем, что по форме эритроциты — двояковогнутые диски, отчего они в центре оказываются тоньше, чем на периферии.

3. К **надклеточным структурам** относятся симпласты и синцитии.

а) Симпласты — это окруженные плазмолеммой структуры, которые содержат *несколько или много ядер* в едином цитоплазматическом пространстве и образуются путем *слияния* того или иного количества *клеток*.

Примеры симпластов — мышечные волокна скелетных мышц, наружный слой трофобласта плаценты, содержащиеся в костях остеокласты.

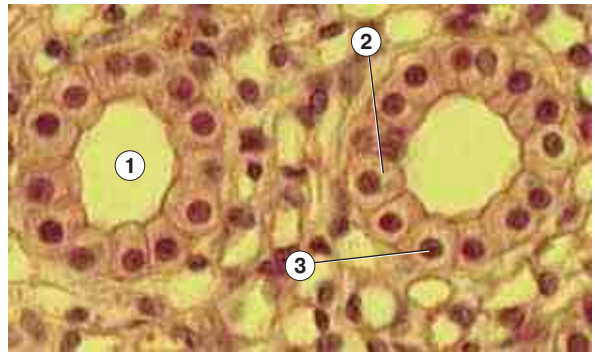

Рис. 2.1. Препарат — почка. Канальцы, образованные кубическими клетками. Окраска гематоксилином и эозином

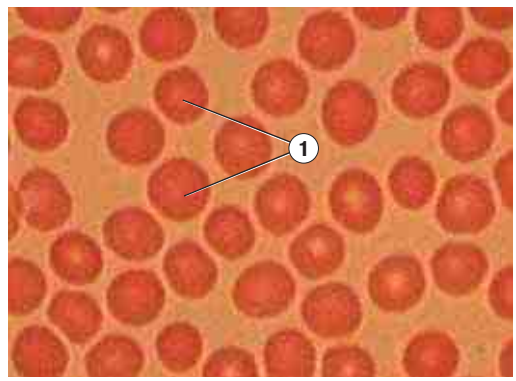

Рис. 2.2. Препарат — мазок крови. Эритроциты. Окраска по Романовскому

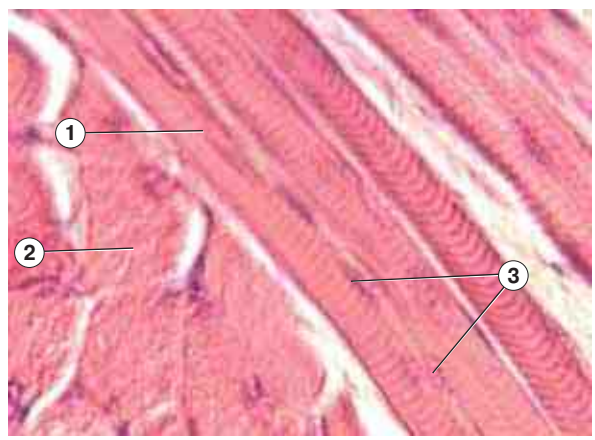

Рис. 2.3. Препарат — язык. Окраска гематоксилином и эозином

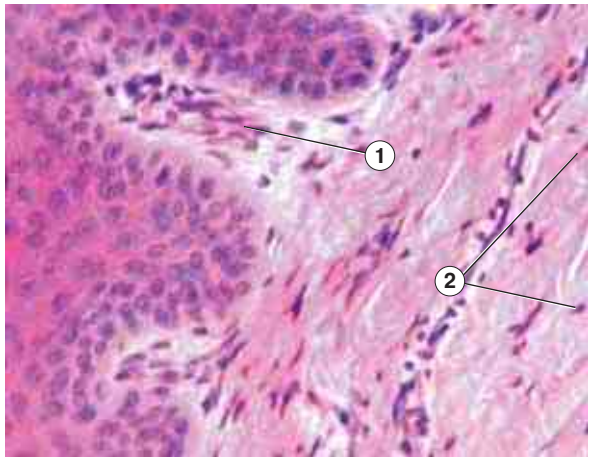

Рис. 2.4. Препарат — кожа пальца. Окраска гематоксилином и эозином: 1 — верхний (сосочковый) слой дермы; 2 — нижний (сетчатый) слой дермы

***Иллюстрация** — мышечные волокна* (рис. 2.3). На снимке представлены продольно (*1*) и поперечно (*2*) срезанные мышечные волокна. На продольных срезах видно, что в каждом волокне имеется большое количество ядер (*3*). Последние имеют вытянутую форму и расположены на периферии волокна.

Замечание. Несколько ядер под одной плазмолеммой могут оказаться также в результате незавершенного деления клетки — когда делятся только ядра, а цитоплазма — нет. В этом случае появляются двуядерные или многоядерные клетки. Хотя последние морфологически сходны с некоторыми симпластами (например, остеокластами), их к симпластам не относят.

б) Синцитий — это совокупность клеток, связанных *цитоплазматическими мостиками*.

Синцитий образуется в результате не вполне завершенных делений — таких, когда делятся и ядра, и почти вся цитоплазма, но между дочерними клетками остается цитоплазматический мостик. Если число подобных делений достаточно велико, синцитий может объединять по несколько тысяч клеток.

У человека в виде синцития развиваются предшественники половых клеток — оогонии у женских эмбрионов и сперматогенные клетки у половозрелых мужчин.

Прежде синцитиальное строение приписывалось также ретикулярной, сердечной мышечной и нервной тканям. Но оказалось, что это не так: между ретикулярными клетками, равно как между кардиомиоцитами и между нейронами, цитоплазматических мостиков нет.

2.1.1.3. Межклеточное вещество

1. Общая характеристика

а) Структурные компоненты межклеточного вещества. Между клетками могут находиться *волокна* (одного или нескольких видов) и *основное аморфное вещество*. Иногда эти компоненты образуют более сложные структуры: например, *базальные мембраны* под нижним слоем всякого покровного эпителия, *эластические мембраны* в стенке артерий, *костные пластинки* в костях.

б) Происхождение. Химические соединения (по крайней мере, органической природы), из которых строятся компоненты межклеточного вещества, синтезируются ***в клетках.*** Затем эти соединения выделяются во внеклеточное пространство, где и объединяются в конечные структуры.

Таким образом, клеточную теорию можно дополнить еще одним тезисом: не только «*каждая клетка — из клетки*», но и «*межклеточное вещество — тоже из клетки*».

в) Количество межклеточного вещества в разных тканях неодинаково. В частности, в соединительных тканях его много (и даже значительно больше по объему, чем клеток), а в эпителиальных и нервной тканях оно практически отсутствует.

2. Иллюстрации

а) Пучки коллагеновых волокон в коже (рис. 2.4). Коллагеновые волокна содержатся в соединительнотканной части кожи — дерме. Причем особенно значительно они представлены в нижнем слое (*2*) дермы, который называется ***сетчатым.***

Здесь волокна объединены в толстые пучки, плотно прилегающие друг к другу и ориентированные в разных направлениях. Благодаря оксифилии коллагена, эти пучки окрашены эозином в розовый цвет.

б) Межклеточное вещество гиалинового хряща (рис. 2.5). В данной ткани клетки (*1*) тоже занимают лишь малую часть объема, а преобладает межклеточное вещество (*2*). Но оно, в отличие от предыдущего примера, кажется *бесструктурным*.

Причина этого состоит в том, что главным компонентом межклеточного вещества является в данном случае *основное аморфное вещес-*

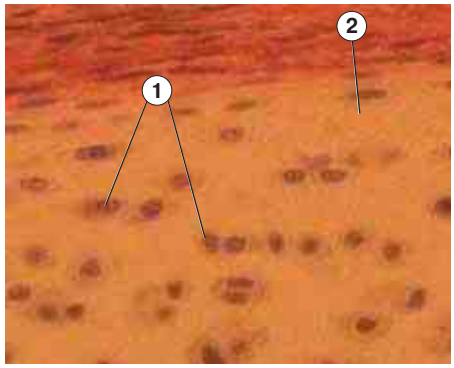

Рис. 2.5. Препарат — гиалиновый хрящ трахеи. Окраска гематоксилином и эозином

тво (к тому же особой природы). Содержатся и коллагеновые структуры, однако они представлены тонкими фибриллами, которые на препарате неразличимы.

2.1.2. Форма клеток и их ядер

1. Разнообразие формы. По своей форме клетки человека весьма разнообразны. В зависимости от своего типа, они могут быть *шаровидными, овальными, полигональными, веретеновидными, отростчатыми, звездчатыми* и т. д.

В отношении клеток эпителия часто используются также следующие термины: «*плоские* клетки» — если их высота меньше ширины; «*кубические* клетки» — если указанные размеры почти одинаковы; «*цилиндрические*» (или «*призматические*», в цитологии это синонимы) клетки — если их высота заметно больше ширины.

2. Иллюстрации

а) Кубические клетки были представлены на рис. 2.1: почечные канальцы (*1*) образованы клетками такой формы. Ядра же этих клеток — округлые.

б) Цилиндрические и плоские клетки. На рис. 2.6 — другой тип почечных канальцев (*2*). Клетки, составляющие их стенку, — узкие и длинные, т. е. должны быть отнесены к *цилиндрическим* (призматическим). Ядра вновь имеют округлую форму, но при этом смещены к базальной части клеток (удаленной от просвета канальцев).

Видны и так называемые тонкие канальцы (*1*), образованные *плоскими* клетками.

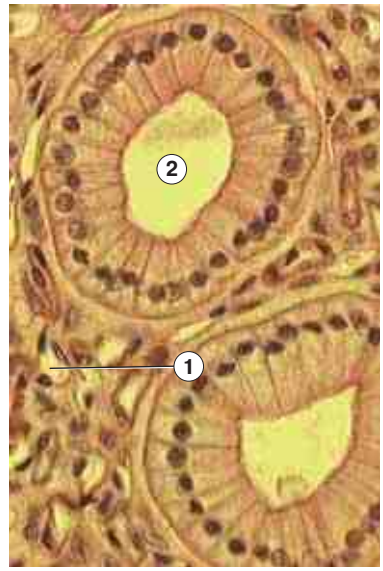

Рис. 2.6. Препарат — почка. Канальцы, образованные цилиндрическими клетками. Окраска гематоксилином и эозином

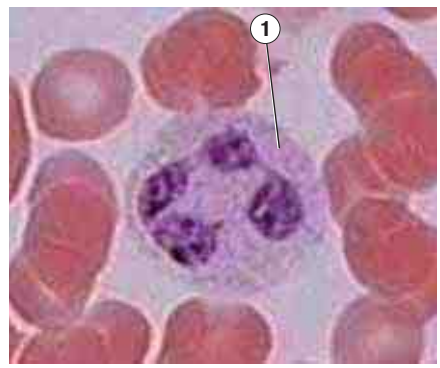

Рис. 2.7. Препарат — мазок крови. Нейтрофильный лейкоцит. Окраска по Романовскому

в) Клетки в форме двояковогнутых дисков (рис. 2.2). Как отмечалось ранее, такую форму имеют безъядерные клетки — *эритроциты*.

г) Клетка с сегментированным ядром (рис. 2.7) — *нейтрофильный лейкоцит*. В отличие от эритроцитов, эта клетка является сферической (шаровидной). Необычно ее ядро: оно разделено на несколько сегментов, связанных узкими перемычками.

Другая особенность данной клетки — наличие в ее цитоплазме зернистости розовато-фиолетового цвета.

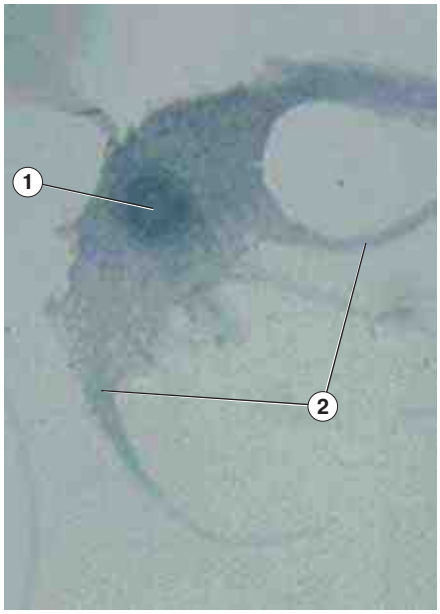

Рис. 2.8. Препарат — нервная клетка. Окраска нигрозином

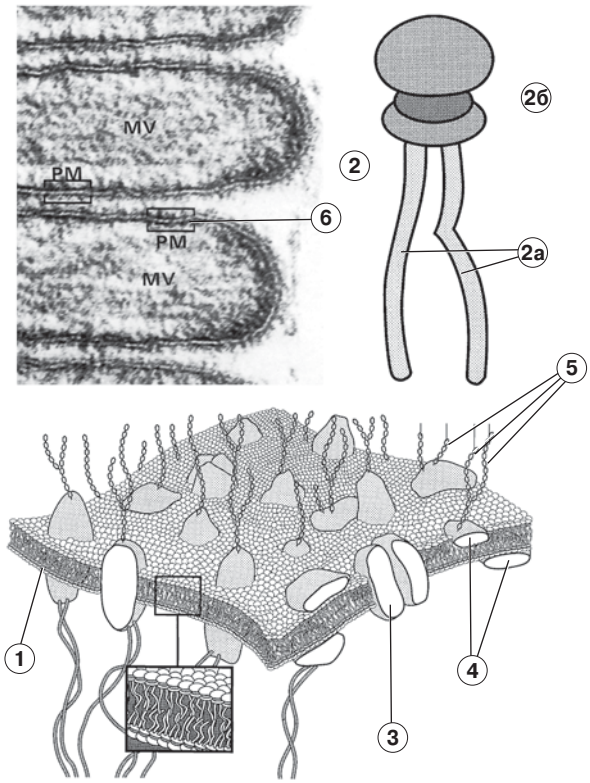

Рис. 2.9. Строение мембран [по H. G. Burkit, B. Young, J. W. Heath]

д) ***Отростчатая клетка*** (рис. 2.8) — *нейрон*. Данная клетка, в отличие от предыдущих, имеет большое количество отростков (*2*), многие из которых ветвятся. В центре тела клетки — ядро (*1*) округлой формы.

2.2. Плазмолемма и другие клеточные мембраны

Исходя из перечня основных структурных компонентов клетки (плазмолемма, цитоплазма, ядро), приступим к рассмотрению плазмолеммы. Но поскольку все биомембраны построены по одному принципу, будем иметь в виду и внутриклеточные мембраны — ядер, митохондрий, эндоплазматической сети и прочих мембранных органелл.

2.2.1. Принцип организации мембран

2.2.1.1. Химические компоненты биомембран

1. Липидный компонент

В основе биологической мембраны (рис. 2.9) — двойной слой *амфифильных* липидов (*1*). Молекулы таких липидов (*2*) имеют две части: *гидрофобную* (*2а*), содержащую два углеводородных «хвоста» жирных кислот, и *гидрофильную* (*2б*) — остатки спирта, азотистого основания, углевода.

В водной среде эти молекулы самопроизвольно образуют *бислой*, в котором гидрофобные части молекул обращены друг к другу, а гидрофильные — к водной фазе.

В мембранах встречаются липиды нескольких классов: *фосфолипиды, сфинголипиды, гликолипиды и стероиды* (последние представлены главным образом холестерином). Амфифильностью обладают липиды первых трех классов — они-то и образуют бислой. Холестерин же практически весь гидрофобен и локализуется поэтому в средней части бислоя.

2. Белки. Кроме того, в состав мембран входят белки. По локализации в мембране их делят на две группы:

– *интегральные белки* (*3*) — глубоко встроены в мембрану, насквозь пронизывая липидный бислой;
– *периферические белки* (*4*) — связаны с одной из поверхностей мембраны.

Количество и разнообразие мембранных белков очень велики. Так, в плазмолемме

эритроцита насчитывается не менее 100 различных белков.

3. Углеводный компонент. Углеводы, как правило, самостоятельно в мембраны клеток человека не входят. Но углеводные компоненты (*5*) имеются во многих мембранных липидах и белках — соответственно, *гликолипидах* (уже упоминавшихся среди липидов) и *гликопротеинах*.

В последних углеводы представлены олигосахаридными цепями (обычно разветвленными), которые связаны с определенными аминокислотными остатками белка. В основном гликопротеины содержатся в плазмолемме, мембранах лизосом и транспортных пузырьков.

Причем в плазмолемме углеводные компоненты расположены *с ее наружной стороны*. Это создает одно из ключевых отличий наружной поверхности плазмолеммы от внутренней.

Благодаря вышеизложенной структуре, ***при электронной микроскопии*** любая биологическая мембрана выглядит как совокупность трех полос — промежуточной светлой (*6*) и двух периферических темных. При этом:

– *светлая полоса* — срединная (гидрофобная) часть липидного бислоя,
– *темные (электроноплотные) полосы* образованы гидрофильными «головками» липидов и белками.

2.2.1.2. Подвижность компонентов биомембран

1. Латеральная подвижность. Компоненты мембран обладают латеральной подвижностью. Это значит, что они могут перемещаться в плоскости мембраны, оставаясь в пределах своего слоя.

Поэтому данная модель организации мембран называется ***жидкостно-мозаичной структурой.***

2. Вращение некоторых белков. Помимо латеральной подвижности, некоторые интегральные белки способны путем вращения менять свою ориентацию относительно поверхностей мембраны. Так функционируют некоторые мембранные *переносчики*: они связывают вещество с одной стороны мембраны, поворачиваются в мембране на 180° и высвобождают вещество с другой стороны мембраны.

Однако мембранные гликопротеины к подобному вращению неспособны. Причина этого заключается в высокой гидрофильности углеводов, препятствующей их перемещению через гидрофобную часть бислоя. Поэтому, например, в плазмолемме олигосахаридные цепи мембранных белков постоянно находятся с ее наружной стороны.

2.2.1.3. Особенности плазмолеммы

Мембраны разной локализации отличаются по составу (липидному, белковому, углеводному), что сказывается на их свойствах и функциях.

Рассмотрим особенности структуры и функции *плазмолеммы*.

1. Структурные особенности

а) *Толщина* плазмолеммы (8–11 нм) обычно больше, чем у других клеточных мембран. Это обусловлено более высоким содержанием интегральных и периферических белков.

б) С наружной стороны плазмолеммы, как мы уже знаем, расположены углеводные компоненты мембранных гликопротеинов.

в) Кроме того, к наружной стороне плазмолеммы почти всех клеток прилежит надмембранный слой — ***гликокаликс*** (3–4 нм). Он содержит гликопротеины (как и сама мембрана), а также различные ферменты.

2. Функции плазмолеммы

а) Опорная функция.

I. Плазмолемма участвует в *формообразовании* клетки: *изнутри* к ней крепятся элементы цитоскелета (микротрубочки, микрофиламенты и промежуточные филаменты).

II. С *наружной* стороны плазмолемма многих клеток взаимодействует с компонентами *межклеточного* вещества. Часто это способствует *фиксации* кл етки в определенном положении, что также может расцениваться как опорная функция.

Во всех этих случаях ключевую роль играют определенные *белки* самой мембраны (например, т. н. *адгезивные белки*) и взаимодействующих с нею структур.

б) Рецепторная функция. С наружной стороны плазмолеммы могут находиться специфические белки-рецепторы к биологически активным веществам — гормонам, медиаторам, антигенам. Связывание лиганда с рецептором ведет к той или иной реакции клетки.

I. Т. н. *ионотропные* рецепторы являются составной частью *ионных каналов*, и связывание лиганда ведет к изменению состояния этих каналов: они открываются или закрываются, что меняет трансмембранный потенциал клетки.

II. *Метаботропные* рецепторы плазмолеммы связаны с теми или иными внутриклеточными *ферментами*. Раздражение таких рецепторов меняет активность данных ферментов, запуская цепочку тех или иных событий в клетке. В итоге изменяются состояние и (или) функции клетки.

в) Взаимодействие с другими клетками. С помощью мембранных рецепторов клетки могут также специфически узнавать друг друга, вступая во взаимодействие путем адгезии, т. е. «слипания» своих поверхностей.

Мембранные белки с *адгезивной функцией* (многие из которых выполняют также опорную функцию) подразделяются на несколько семейств — *интегрины, селектины, кадгерины и Ig- (иммуноглобулино-)подобные белки*.

I. При этом состав адгезивных белков на поверхности клетки не всегда один и тот же. Например, при воспалении на плазмолемме эндотелиоцитов (клеток, выстилающих изнутри сосуды) появляются такие адгезивные молекулы, с которыми начинают связываться лейкоциты. Поэтому пораженная область быстро заселяется этими клетками.

II. Кроме того, многие адгезивные белки можно рассматривать и как *рецепторные*. Например, когда Т-лимфоцит специфически связывается своим поверхностным Ig-глобулином с пептидным антигеном на поверхности другой клетки, это приводит к сложным внутриклеточным процессам в Т-лимфоците — подобно тому, что бывает при возбуждении *метаботропных* рецепторов.

III. Другие адгезивные белки плазмолеммы участвуют в образовании *долговременных* контактов между клетками (рассматриваемых в разд. 2.3).

г) Барьерная функция. За счет своего липидного бислоя плазмолемма непроницаема для многих веществ (гидрофильных соединений и ионов). Это значит, что она эффективно отграничивает цитоплазму от внеклеточной среды.

д) Транспортная функция. Будучи барьером, плазмолемма вместе с тем содержит *транспортные системы* (в основном, белковой природы) для переноса в клетку или из нее определенных *низкомолекулярных* веществ.

Некоторые другие низкомолекулярные вещества, а также определенные макромолекулы и более крупные частицы проникают в клетку или выводятся из нее путем, соответственно, *эндо- и экзоцитоза* (см. ниже). Благодаря такому избирательному транспорту, происходит обмен веществ между клеткой и внеклеточной средой, необходимый для жизнедеятельности клетки.

е) Создание трансмембранного потенциала. Среди транспортных систем плазмолеммы особую роль играют *Na^+,K^+-насос* и каналы для ионов K^+ .

Упомянутый насос откачивает из клетки по 3 иона Na^+ в обмен на перемещение в клетку 2 ионов K^+ (ионного протона). Благодаря этому, снаружи клеток создается избыток Na^+, а внутри — избыток K^+.

Благодаря же наличию *K^+-каналов*, небольшая часть ионов K^+ возвращается по градиенту концентрации на внешнюю сторону клеток.

Эти системы содержатся в плазмолемме всех возбудимых и некоторых невозбудимых клеток (и симпластов). Поэтому у таких клеток (либо симпластов) на внешней поверхности имеется положительный заряд. А между обеими сторонами плазмолеммы существует *трансмембранная разность потенциалов*.

Плазмолемма *возбудимых* клеток (мышечных и нервных) содержит, кроме того, *Na^+-каналы*. Они открываются при возбуждении клеток, что обусловливает изменение трансмембранного потенциала.

2.2.2. Трансмембранный перенос

На транспортной функции мембран остановимся подробнее.

Следует разделять способы *помолекулярного (поионного)* и *мультимолекулярного* трансмембранного переноса. В первом случае молекулы (или ионы) вещества проходят через мембрану относительно независимо друг от друга, во втором — за один акт переноса перемещается сразу огромное число молекул (либо растворенных в среде, либо образующих нерастворимые частицы).

2.2.2.1. Способы помолекулярного трансмембранного переноса

Данные способы транспорта используются только для *низкомолекулярных* веществ. Сюда относятся следующие три способа.

а) Простая диффузия (рис. 2.10, *а*).

Это самостоятельное проникновение веществ через мембрану *по градиенту* концентрации *(с)* — иначе говоря, из области с большей концентрацией в область с меньшей концентрацией. Так проходят небольшие

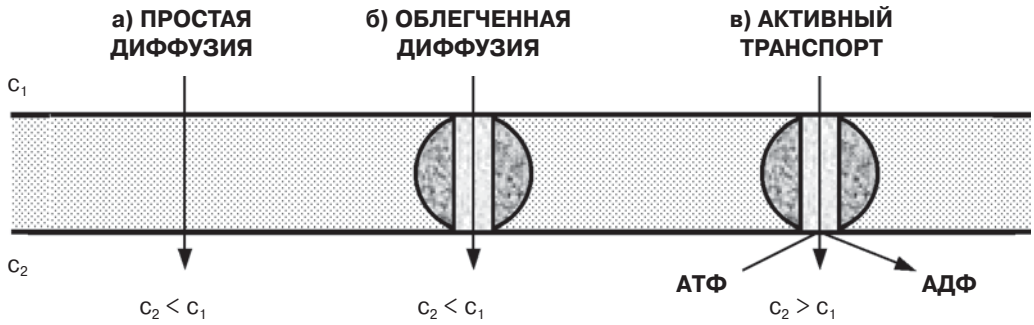

Рис. 2.10. Способы прохождения низкомолекулярных веществ через мембраны

нейтральные молекулы (H_2O, CO_2, O_2) и низкомолекулярные *гидрофобные* органические вещества (жирные кислоты, мочевина).

б) Облегченная диффузия (рис. 2.10, *б*).

Здесь вещество проходит через мембрану опять-таки *по градиенту* своей концентрации, но с помощью специального белка — *транслоказы*. Молекулы последней обычно пронизывают мембрану, образуя в ней транспортные каналы, и специфичны в отношении лишь определенного вещества (или группы сходных веществ). Примерами таких транслоказ являются ионные каналы — в частности, K^+-каналы, Na^+-каналы, анионные каналы и т. д.

в) Активный транспорт (рис. 2.10, *в*).

Наконец, в данном случае вещество переносится с помощью специальной транспортной системы (насоса) *против градиента* концентрации. Для этого *требуется энергия*; чаще всего ее источником служит распад АТФ. Самый известный пример подобных систем — Na^+,K^+-насос (или Na^+,K^+-АТФаза).

2.2.2.2. Способы мультимолекулярного переноса

А здесь речь идет об эндо- и экзоцитозе (рис. 2.11). Как уже отмечалось, с их помощью ***в клетку (при эндоцитозе)*** или ***из клетки (при экзоцитозе)*** переносятся следующие агенты: некоторые низкомолекулярные вещества (например, медиаторы, выделяющиеся из окончаний нервных волокон), некоторые макромолекулы (например, белковые гормоны, выделяющиеся из секреторных клеток), более крупные частицы (например, бактериальные клетки или фрагменты собственных клеток, поглощаемые фагоцитами).

1. Эндоцитоз. В соответствии с вышесказанным различают 2 разновидности эндоцитоза: ***пиноцитоз*** — захват и поглощение клеткой *растворов* веществ (в составе капельки), а также ***фагоцитоз*** — перенос в клетку *твердых* частиц.

I. В обоих случаях процесс часто идет как ***эндоцитоз, опосредованный рецепторами:*** при этом поглощаемый субстрат предварительно *специфически связывается* с поверхностными рецепторами плазмолеммы. В первую очередь это относится к иммунным процессам.

Независимо от того, как проходило связывание, дальнейший механизм и пиноцитоза, и фагоцитоза таков.

II. В области нахождения переносимого вещества или частицы образуется *впячивание плазмолеммы* в цитоплазму.

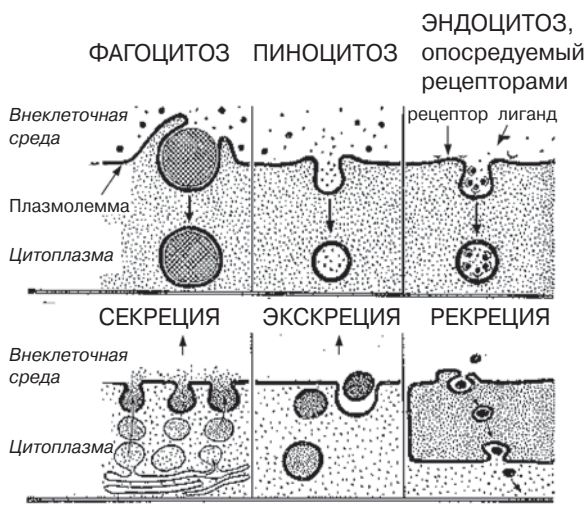

Рис. 2.11. Способы эндоцитоза (*сверху*) и экзоцитоза (*внизу*)

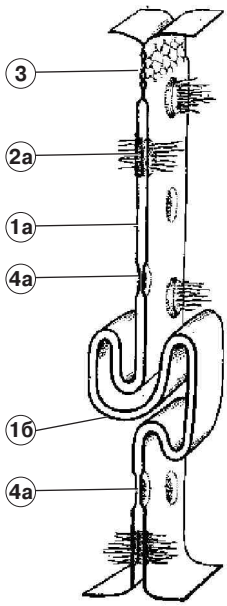

Рис. 2.12. Межклеточные контакты [по Ю. С. Ченцову]

III. Затем впячивание постепенно углубляется и в конце концов превращается в *пузырек,* который окружен мембраной, содержит объект переноса и полностью находится в цитоплазме.

На наружной поверхности пузырька часто содержатся молекулы специального белка — ***клатрина***; такие пузырьки называются *окаймленными*. Считают, что именно клатрин придает мембране способность к инвагинации (впячиванию) и отшнуровыванию.

IV. Однако, чтобы дальше пузырек мог слиться, например, с лизосомой, клатриновая оболочка должна быть предварительно удалена.

2. Экзоцитоз. Здесь тоже существует 2 варианта, в зависимости от растворимости выделяемых из клетки веществ: ***секреция*** — мультимолекулярное выведение из клетки *растворенных* веществ, и ***экскреция*** — выведение из клетки *твердых* частиц (например, удаление агрегированных остатков органелл из предшественников эритроцитов).

Механизм экзоцитоза во многом обратен механизму эндоцитоза.

I. Подлежащие выделению из клетки вещества или частицы вначале «упаковываются» в цитоплазме в мембранный пузырек. Последний, как правило, является *окаймленным* (т. е. покрыт клатрином).

II. Затем мембрана пузырька сливается с плазмолеммой — так, что содержимое пузырька оказывается вне клетки.

Следует заметить, что *не все случаи секреции осуществляются путем экзоцитоза*. Для некоторых низкомолекулярных секретов могут использоваться способы помолекулярного транспорта — облегченная диффузия и активный перенос. Пример — секреция ионов H^+ в почках.

3. Существует еще одно понятие — ***трансцитоз*** (или *рекреция*). Это перенос веществ ***через клетку;*** здесь сочетаются эндо- и экзоцитоз.

Пример — транспорт уже упомянутых белковых гормонов из секреторных клеток в кровь через эндотелиальные клетки капилляров. При этом на базальной (обращенной к секреторным клеткам) стороне эндотелиоцитов формируется *эндо*цитозный пузырек, который мигрирует к противоположной стороне, превращаясь в *экзо*цитозный пузырек.

2.3. Межклеточные соединения (контакты)

Некоторые адгезивные белки плазмолеммы клеток участвуют в образовании долговременных межклеточных соединений (контактов). Такие контакты существуют, во-первых, тогда, когда клетки тесно прилегают друг к другу своими телами:

– это могут быть однотипные клетки (в эпителиальных и определенных мышечных тканях),
– и это могут разнородные клетки («воспитатель» и «воспитанники» – в тимусе и семенниках).

Во-вторых, постоянные контакты образуются с помощью отростков нервных клеток (в межнейронных и нервно-мышечных синапсах).

2.3.1. Классификация контактов

Не считая ряда узкоспециализированных контактов (в частности, в семенниках), межклеточные контакты (рис. 2.12) по своим функциональным свойствам подразделяются на четыре группы:

1) контакты ***простого*** типа — простые межклеточные соединения (*1а*) и интердигитации (пальцевидные соединения) (*1б*);
2) контакты ***сцепляющего*** типа — десмосомы (*2а*) и адгезивные пояски;
3) контакты ***запирающего*** типа — плотное соединение (запирающая зона, или zona occludens) (*3*);
4) контакты ***коммуникационного*** типа — щелевидные соединения (нексусы, или gap-junctions) (*4а*) и синапсы.

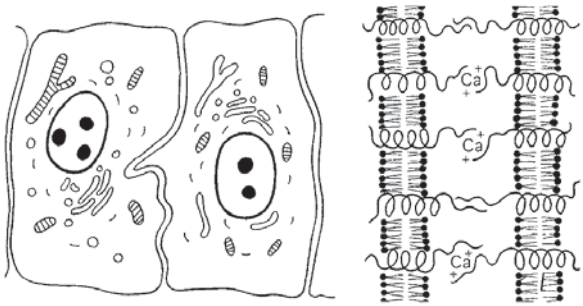

а) Контактирующие клетки

б) Контактирующие мембраны

Рис. 2.13. Простое межклеточное соединение [по Ю. С. Ченцову]

Контакты первых двух групп необходимы *для механического сцепления клеток* друг с другом, и, как следует из названия, в большей степени эту функцию выполняют контакты второй группы.

Роль контактов запирающего типа — *полное разграничение сред*, лежащих по разные стороны клеточного пласта.

И наконец, контакты коммуникационного типа позволяют клеткам *обмениваться* веществами (нексусы) или сигналами (синапсы).

2.3.2. Строение контактов

2.3.2.1. Контакты простого типа

а) Простое межклеточное соединение (рис. 2.13). Это просто *сближение* плазмолемм соседних клеток на расстояние 15–20 нм без образования специальных структур.

При этом плазмолеммы взаимодействуют друг с другом с помощью специфических адгезивных гликопротеинов — *кадгеринов, интегринов* и др.

б) Интердигитация (пальцевидное соединение) (см. рис. 2.12, контакт *1б*). Плазмолемма двух клеток, сопровождая друг друга, инвагинирует в цитоплазму вначале одной, а затем — соседней клетки.

В остальном организация контакта — такова же, как в случае простого соединения.

2.3.2.2. Контакты сцепляющего типа

а) Десмосома (рис. 2.14, *а–в*). Десмосома представляет собой небольшое округлое образование, содержащее специфические структурные элементы.

I. *Внутриклеточные элементы*. В области десмосомы плазмолеммы обеих клеток с внутренней стороны утолщены — за счет белков ***десмоплакинов***, образующих дополнительный слой.

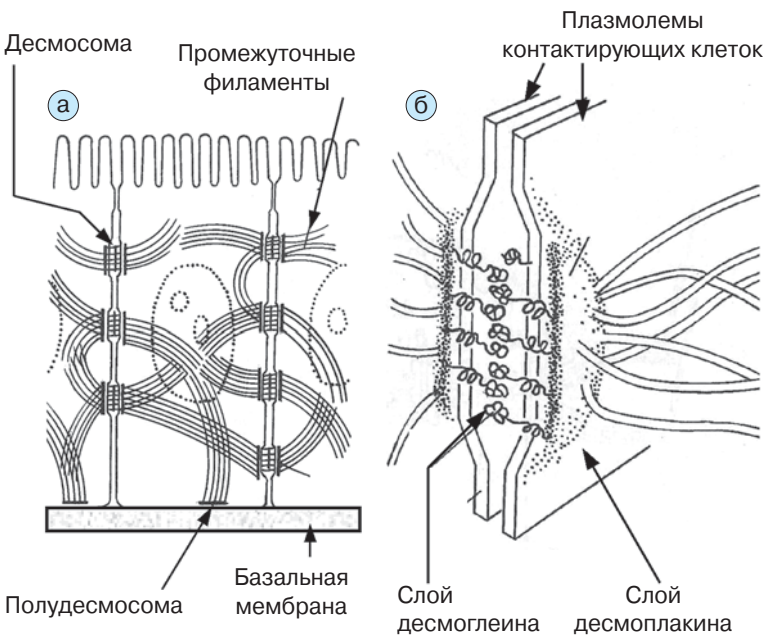

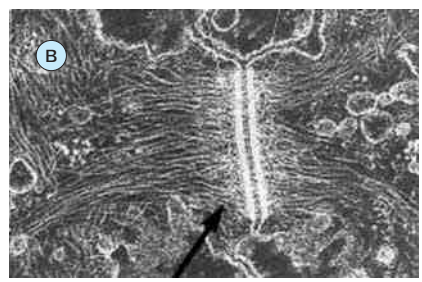

Рис. 2.14. Десмосомы [по Ю. С. Ченцову]:
а — положение десмосом в эпителиальных клетках; б — структура десмосомы; в — электронная микрофотография десмосомы

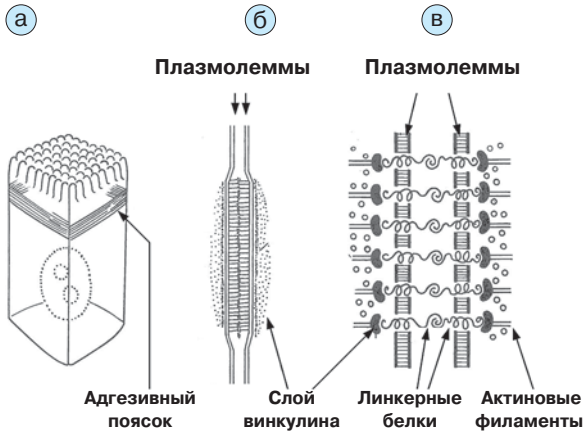

Рис. 2.15. Адгезивный поясок [по Ю. С. Ченцову]
а — эпителиальная клетка; б, в — структура пояска

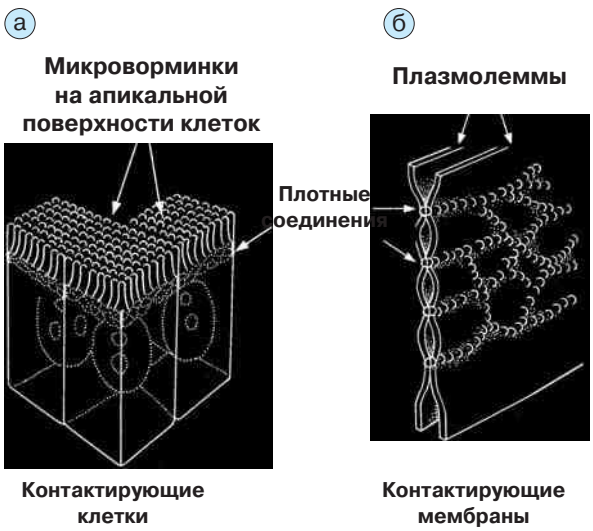

Рис. 2.16. Плотное соединение [по Ю. С. Ченцову]

От этого слоя в цитоплазму клетки отходит пучок *промежуточных филаментов,* участвующих в образовании цитоскелета. Белковая природа этих филаментов зависит от типа клеток. В частности, в эпителии промежуточные филаменты образованы белком ***кератином***.

II. *Межклеточные элементы.* В области десмосомы пространство между плазмолеммами контактирующих клеток несколько *расширено* (по сравнению с простым контактом) и заполнено утолщенным гликокаликсом, который пронизан сцепляющими белками — ***десмоглеинами.*** Последние образуют фибриллоподобные структуры и дисковидное утолщение посередине.

Если клетка лежит на базальной мембране, то связь между ними (клеткой и мембраной) осуществляется с помощью ***полудесмосом***. Это значит, что со стороны клетки присутствуют все элементы десмосомы (и внутри-, и внеклеточные), включая дисковидную пластинку. Но теперь эта пластинка прикреплена непосредственно к базальной мембране.

В некоторых тканях каждая клетка участвует в образовании нескольких сотен десмосом и полудесмосом.

б) Адгезивный поясок (рис. 2.15). По структуре данный контакт похож на десмосомный, но имеет ряд отличительных черт. Прежде всего это касается формы контакта: последний представляет собой *ленту, которая опоясывает клетку*. Иная и природа белков:

I. вместо десмоплакинов используется ***винкулин*** (утолщения плазмолемм со стороны цитоплазмы);

II. вместо промежуточных филаментов — тонкие филаменты, образованные во всех клетках белком актином (нити, отходящие в цитоплазму);

III. вместо десмоглеинов — другие сцепляющие белки (в пространстве между плазмолеммами).

2.3.2.3. Контакт запирающего типа

Плотное соединение (запирающая зона, или zona occludens) (рис. 2.16).

Здесь плазмолеммы прилегают друг к другу *вплотную,* сцепляясь с помощью специальных белков.

Места такого плотного прилегания образуют на контактирующих поверхностях подобие *ячеистой сети*. Тем самым обеспечивается надежное отграничение двух сред, находящихся по разные стороны от пласта клеток.

2.3.2.4. Контакты коммуникационного типа

а) Щелевидное соединение (нексус, или ***gap-junction)*** (рис. 2.17). Нексус имеет форму круга диаметром 0,5–3 мкм. Плазмолеммы контактирующих клеток сближены здесь на расстояние 2 нм и пронизаны многочисленными полыми трубочками — каналами (с просветом в 2 нм), которые связывают цитоплазму клеток.

Каждая трубочка состоит из двух половин — ***коннексонов***. Коннексон пронизывает мембрану лишь одной клетки и выступает в межклеточную щель на 1–1,5 нм, где стыкуется со вторым коннексоном.

Через образуемые коннексонами каналы могут диффундировать неорганические ионы и большинство низкомолекулярных органических соединений — сахара, аминокислоты, промежуточные продукты их метаболизма. Это означает, что между контактирующими клетками существует *электрическая и метаболическая связь*.

Ионы Ca^{2+} меняют конфигурацию коннексонов — так, что просвет каналов закрывается.

б) Синапсы (рис. 2.18). Синапсы служат для передачи сигнала от одних возбудимых клеток к другим. В этом отношении их функция отчасти сходна с функцией нексусов.

Но структура синапса совсем иная. В синапсе различают:

– пресинаптическую мембрану (ПреМ) (*1*), принадлежащую одной клетке,
– синаптическую щель (*2*) и
– постсинаптическую мембрану (ПоМ) (*3*) — часть плазмолеммы другой клетки.

Обычно сигнал передается химическим веществом — *медиатором* (*4*): последний диффундирует от ПреМ и воздействует на специфические рецепторы в ПоМ.

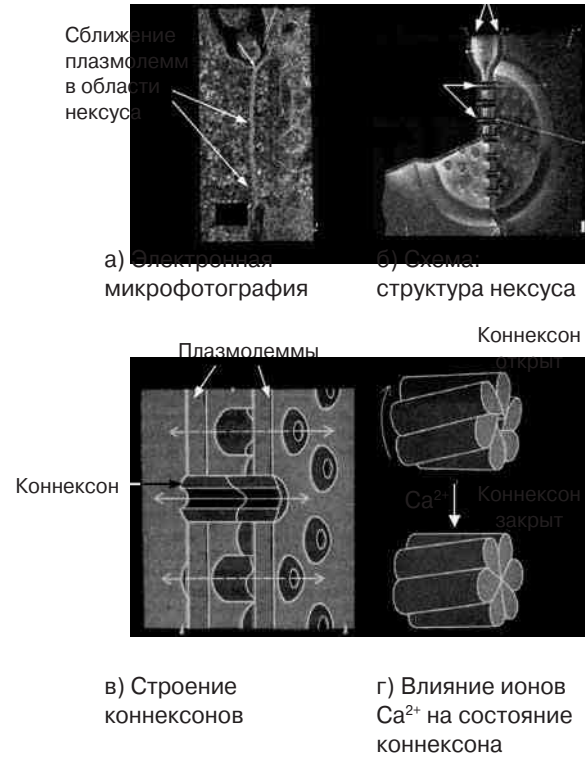

Рис. 2.17. Нексусы (щелевидные соединения)

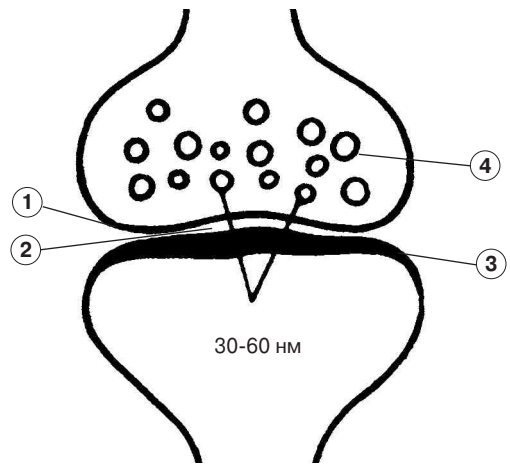

Рис. 2.18. Строение синапса

2.4. Структуры клеточной поверхности

К специфическим структурам, присутствующим на поверхности некоторых клеток, относятся микроворсинки и реснички.

2.4.1. Микроворсинки

1. Ультраструктура (рис. 2.19)

Микроворсинки (*1*) — это цилиндрические пальцеобразные выросты цитоплазмы, покрытые плазмолеммой (*2*). В частности, они присутствуют на *апикальной* поверхности эпителиальных клеток тонкой кишки, т. е. обращены в просвет (3) этой кишки.

Форма и положение микроворсинок поддерживаются благодаря наличию в них, как и в других областях цитоплазмы, *цитоскелета* (который будет рассматриваться в следующей теме). В данном случае он представлен *микрофиламентами* (*4*) — нитями из белка ***актина***, которые расположены вдоль оси микроворсинки.

2. Вид при световой микроскопии (рис. 2.20)

При световой микроскопии микроворсинки не воспринимаются по отдельности, а сли-

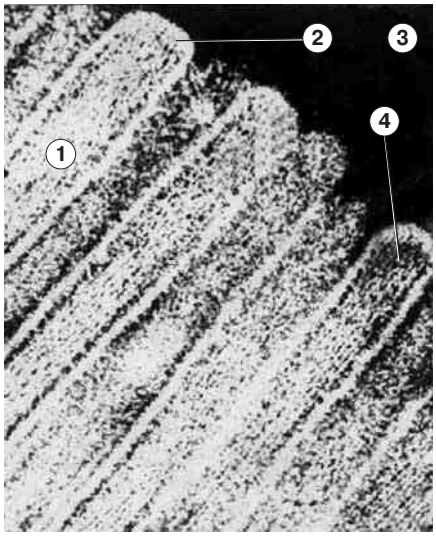

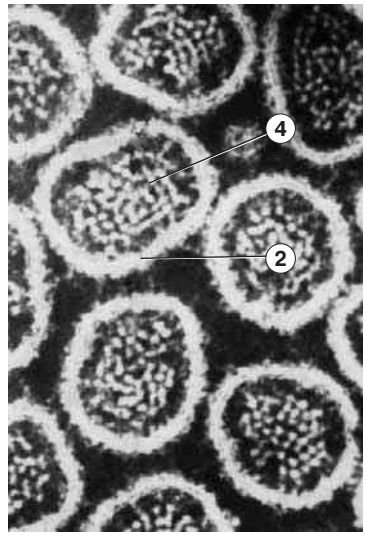

Рис. 2.19. Микроворсинки на апикальной поверхности эпителиальных клеток тонкой кишки: продольный (сверху) и поперечный (внизу) срезы Электронные микрофотографии [по Ю. И. Афанасьеву]

ваются в непрерывную и узкую *оксифильную каемку* (*3*) на апикальной поверхности клеток. Данная каемка называется *щеточной* или всасывающей, а соответствующие клетки — *каемчатыми*.

На приведенном снимке каемчатые клетки — это эпителиоциты (*2*) *тонкой кишки*, покрывающие поверхность ворсинки (*1*). Не следует путать ворсинки с микроворсинками: ворсинки — это выпячивания слизистой оболочки тонкой кишки, микроворсинки — выпячивания цитоплазмы эпителиальных клеток, покрывающих ворсинки.

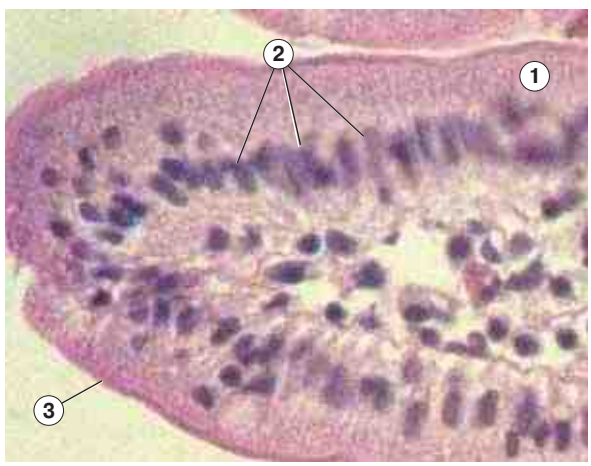

Рис. 2.20. Препарат — тонкая кишка. Окраска гематоксилином и эозином

Наличие ворсинок и микроворсинок резко увеличивает всасывающую поверхность кишки. Микроворсинки имеются также у ряда других клеток (помимо эпителиоцитов тонкой кишки).

2.4.2. Реснички

1. Ультраструктура (рис. 2.21)

Реснички — это тоже выросты цитоплазмы, покрытые плазмолеммой (*2*). От микроворсинок их отличает следующее.

а) Во-первых, они вдвое толще по диаметру (200 нм против 100 нм у микроворсинок).

б) Во-вторых, «скелет» ресничек образован не микрофиламентами, а *микротрубочками*, объединенными в сложную структуру — *аксонему* (*1*) (строение которой будет рассмотрено в следующей теме).

в) В-третьих, аксонема придает ресничкам способность к *волнообразным движениям*. Благодаря этой способности реснички вызывают перемещение окружающей жидкости в определенном направлении.

Пример локализации реснитчатых клеток — эпителий дыхательных (воздухоносных) путей.

2. Светооптический уровень

Вследствие бо́льших размеров (по сравнению с микроворсинками) реснички разли-

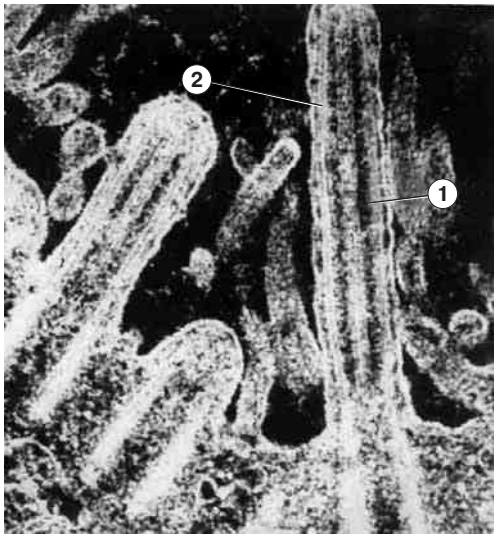

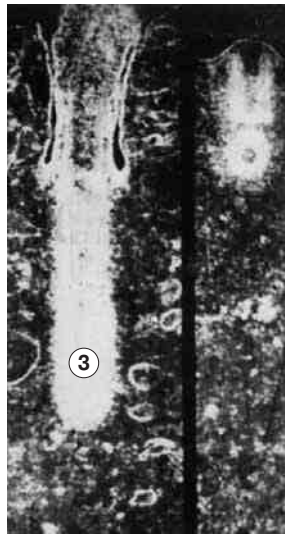

Рис. 2.21. Реснички эпителиальных клеток трахеи. Электронная микрофотография [по Ю. И. Афанасьеву]:
1 — аксонема;
2 — плазмолемма;
3 — базальное тельце

чимы даже под световым микроскопом (при большом увеличении). Это можно продемонстрировать на препарате трахеи (рис. 2.22).

Следует заметить, что эпителиальные клетки, выстилающие просвет трахеи (*1*), имеют разную форму и размер. Поэтому их ядра лежат на трех разных уровнях. Ресничками (*3*) обладают лишь те клетки, чьи ядра образуют самый поверхностный ряд (*2*). Реснички расположены на апикальной поверхности этих клеток, т. е. обращены к просвету трахеи.

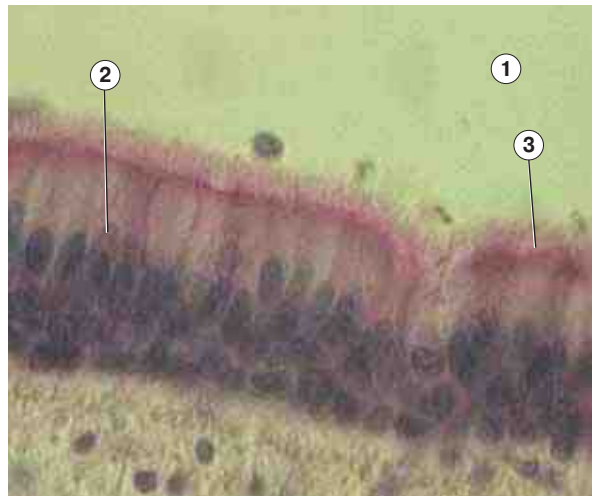

Рис. 2.22. Препарат — трахея. Окраска гематоксилином и эозином

Тема 3. Цитоплазма

3.1. Общий обзор

3.1.1. Состав цитоплазмы. Включения

В цитоплазме клеток обычно содержатся следующие компоненты: гиалоплазма (другое название — цитозоль), органеллы, включения.

1. Гиалоплазма (цитозоль) — это *матрикс цитоплазмы*, в котором находятся органеллы и включения. Говоря слово «матрикс» (применительно, например, к клетке или межклеточному веществу), имеют в виду *морфологически бесструктурную* субстанцию. Гиалоплазма действительно такова — это водный *раствор* различных веществ: неорганических ионов, органических метаболитов, биополимеров (белков, полисахаридов, транспортных РНК и т. д.).

Вместе с тем некоторые макромолекулы гиалоплазмы могут объединяться (путем самосборки) в те или иные комплексы. Последние не выявляются на морфологическом уровне, однако представляют собой надмолекулярные структуры.

Таким образом, и гиалоплазма, видимо, в определенной степени структурирована. По консистенции она приближается к гелю. Но в отдельных областях, в связи с изменением их химического состава, возможны переходы гель→золь и обратно.

2. Органеллами клетки называют такие морфологически различимые структуры цитоплазмы, которые ***обязательно должны присутствовать в данной клетке***, выполняя в ней определенные функции.

а) По своей ***распространенности*** органеллы делятся на две группы.

I. *Органеллы общего значения* содержатся *практически во всех клетках.*

II. *Органеллы специального значения* имеются только в клетках (или надклеточных структурах) какого-то определенного вида, обеспечивая выполнение их *специфических* функций.

Примеры органелл второй группы — *миофибриллы* в мышечных волокнах и клетках, а также *реснички* в покровных клетках дыхательных путей.

б) По ***строению*** органеллы тоже подразделяются на два типа:

– *мембранные* органеллы — отграничены собственной мембраной от окружающей гиалоплазмы, т. е. являются замкнутыми компартментами (отсеками);
– *немембранные* органеллы — структуры, не окруженные мембраной.

3. Наконец, **включения** — это *необязательные* компоненты цитоплазмы данной клетки (тоже различимые морфологически); они возникают и исчезают в зависимости от состояния клетки или организма в целом.

Включения можно классифицировать различными способами:

1) по *функциональной роли* — резервные (в т. ч. трофические), транспортные (в т. ч. секреторные), светозащитные, балластные и т. д.;

2) по *физическим свойствам* — пигментные и непигментные;

3) по *происхождению* в клетке — экзогенные и эндогенные.

а) К ***резервным включениям*** относятся, в частности, гранулы *гемосидерина* в клетках печени (содержат запасы железа в комплексе с белком ферритином), гранулы *гликогена* — вновь в клетках печени, а также в мышечных волокнах, капельки *нейтрального жира* в жировых и некоторых других клетках.

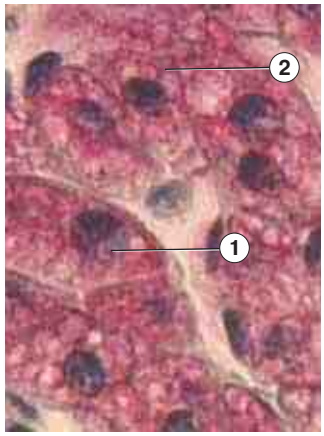

Рис. 3.1. Препарат — включения гликогена в клетках печени Окраска по Бесту

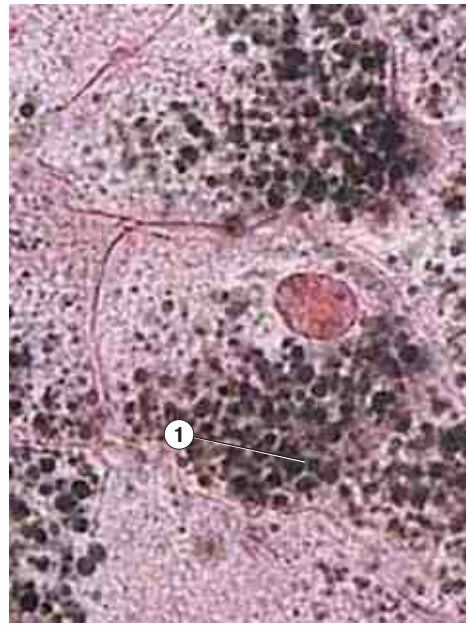

Рис. 3.2. Препарат — жировые включения в клетках печени аксолотля. Фиксация осмием, окраска карминм

Поскольку гликоген и жиры являются питательными веществами, их включения в клетках обозначаются как ***трофические***. Отметим, что гликоген печени при необходимости служит источником глюкозы для мозга, а гликоген мышц использоваться другими органами не может. Дело в том, что распад гликогена и там, и там происходит путем фосфоролиза, в ходе чего образуется *глюкозо-6-фосфат*, не способный проходить через клеточные мембраны. Но в клетках печени есть фермент ***глюкозо-6-фосфатаза***, доводящий глюкозу до свободного состояния (в котором она может покинуть клетку), а в мышцах такого фермента нет.

Пример — *включения гликогена в гепатоцитах* (рис. 3.1). На снимке видны ядра (*1*) клеток печени (гепатоцитов), окрашенные в фиолетовый цвет. В цитоплазме клеток расположены многочисленные глыбки гликогена (*2*) малинового цвета.

Пример — *жировые включения в гепатоцитах* (рис. 3.2). Для выявления включений использована осмиевая кислота (п. 1.1.3.3). Благодаря этому, в цитоплазме обнаруживаются разнообразные по размеру капли жира (*1*), окрашенные осмием в черный цвет.

б) Включения ***транспортного*** типа образуются в результате *мультимолекулярного* переноса веществ в клетку или из клетки, т. е. в процессе эндоцитоза или экзоцитоза (п. 2.2.2.2).

Если речь идет об *эндоцитозе*, то имеются в виду *пиноцитозные пузырьки* (*10* на рис. 3.3) и *фагосомы* (*11* там же). В случае же экзоцитоза образуются *секреторные* (*12*) и *экскреторные* мембранные пузырьки.

в) Включения третьего функционального типа — ***светозащитные*** — это гранулы меланина, присутствующие в определенных клетках. Данные включения являются *пигментными*, т. е. поглощают свет, и на этом свойстве основана их светозащитная функция.

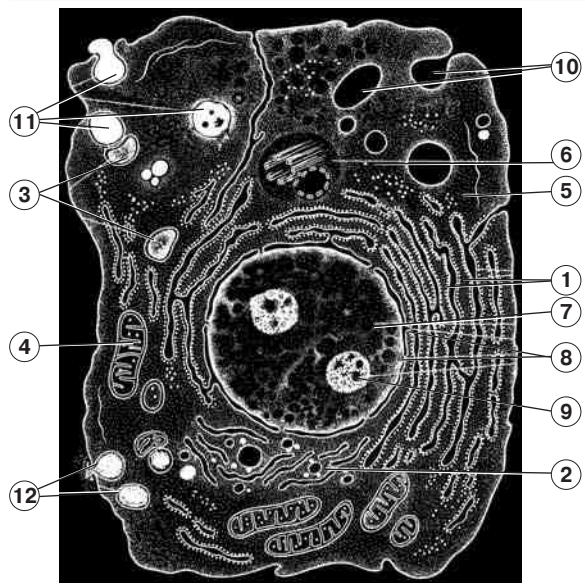

Рис. 3.3. Схема строения клетки [по В. Г. Елисееву, Ю. И. Афанасьеву, Е. Ф. Котовскому]:
7 — ядро и в нем: 8 — ядерная оболочка, 9 — ядрышко

Но в клетках могут присутствовать и другие пигментные включения — с совершенно иной функцией. Примеры — уже упоминавшиеся гранулы гемосидерина (функция — резервирование железа), балластный пигмент липофусцин (п. 3.2.4) и т. д.

Как пигментное включение иногда рассматривают и *гемоглобин* в эритроцитах (хотя его нельзя считать необязательным компонентом этих клеток).

Таким образом, способность включения поглощать свет далеко не всегда определяет функцию этого включения.

3.1.2. Классификация органелл цитоплазмы

А. Мембранные органеллы

1. За исключением митохондрий, все мембранные органеллы цитоплазмы объединяются в т. н. **вакуолярную систему**. В последнюю входят следующие органеллы:

а) ***эндоплазматическая сеть*** (ЭПС), или эндоплазматический ретикулум (*1* на рис. 3.3) — совокупность плоских мембранных мешков (цистерн), вакуолей и трубочек;

б) ***комплекс*** (аппарат) ***Гольджи*** (*2*), или пластинчатый комплекс, — несколько скоплений плоских мембранных цистерн, от которых отшнуровываются мелкие пузырьки;

в) ***эндосомы*** и ***лизосомы*** (*3*) — мембранные пузырьки, содержащие ферменты гидролиза биополимеров (протеазы, нуклеазы, гликозидазы, липазы и т. д.);

г) ***пероксисомы*** — мембранные пузырьки, содержащие ферменты, которые нейтрализуют пероксид водорода, а также оксидазы — ферменты окисления субстратов непосредственно кислородом.

2. Особняком от вышеназванных структур стоят ***митохондрии*** (*4*) — органеллы, отграниченные (как и ядро) *двумя* мембранами, из которых внутренняя образует многочисленные впячивания *(кристы)* внутрь митохондрии.

Б. Немембранные органеллы

Их тоже можно подразделить на две неравные группы.

1. К первой группе относятся *гранулярные* органеллы; это ***рибосомы*** (*5*) — многочисленные небольшие частицы, состоящие из двух субъединиц рибонуклеопротеидной природы.

2. Вторая группа немембранных органелл — *фибриллярные* органеллы:

I. *сократительные* структуры — ***миофибриллы*** и ***миофиламенты***,

II. а также **элементы цитоскелета:**

а) ***микрофиламенты*** (МФ) — нити из белка *актина* (d = 5–7 нм), пронизывающие гиалоплазму в *тангенциальном* направлении (вдоль длинной оси клетки);

б) ***промежуточные филаменты*** — более толстые нити (d = 10 нм), белковый состав которых различен в клетках разных тканей;

в) ***микротрубочки*** (МТ) — полые трубки (d = 24 нм) из белка ***тубулина***, имеющие в основном *радиальную* ориентацию в клетке.

3. Имеются также структуры, **производные** органелл второй группы.

а) Производным МФ является *каркас* ***микроворсинок*** (п. 2.4.1).

б) У МТ — производных больше.

I. Во-первых, это ***центриоли*** (*6* на рис. 3.3), каждая из которых представляет собой полый цилиндр, образованный микротрубочками. В клетке обычно содержится пара центриолей (диплосома), причем она входит в состав ***клеточного центра*** — органоида общего значения.

II. Другое производное МТ — *аксонема*, служащая каркасом (осевой структурой) ***ресничек*** и ***жгутиков.***

Теперь перейдем к более детальному описанию вышеперечисленных структур (кроме сократительных органелл, которые будут рассмотрены в теме 11).

3.2. Вакуолярная система цитоплазмы

Эндоплазматическая сеть (ЭПС) подразделяется на *гранулярную (шероховатую)* и *агранулярную (гладкую)*. Эти типы ЭПС существенно различаются по своей функции и поэтому будут рассмотрены по отдельности — причем даже не сразу друг за другом.

Гранулярная ЭПС функционирует в тесной «связке» с комплексом Гольджи. Таким образом, после рассмотрения гранулярной ЭПС мы вначале обратимся к комплексу Гольджи и лишь затем — к гладкой ЭПС.

3.2.1. Гранулярная (шероховатая) ЭПС

1. Строение

а) Общая организация ЭПС. Как уже отмечалось, ЭПС любого типа представляет собой

совокупность плоских мембранных мешков (цистерн), вакуолей и трубочек, заполняющих значительную часть цитоплазмы.

На самом деле практически все эти структуры (за исключением отдельных пузырьков) — это части ***единого непрерывного компартмента*** (отсека), отграниченного мембраной от гиалоплазмы. И отдельными (не сообщающимися друг с другом) они кажутся только на срезе.

б) Особенность гранулярной ЭПС (*1* на рис. 3.4) состоит в том, что со стороны гиалоплазмы мембранная сеть покрыта мелкими гранулами — ***рибосомами***. На этих рибосомах синтезируются такие белки, которые затем либо выводятся из клетки (*экспортные белки*), либо входят в состав определенных мембранных структур (собственно мембран, лизосом, пероксисом).

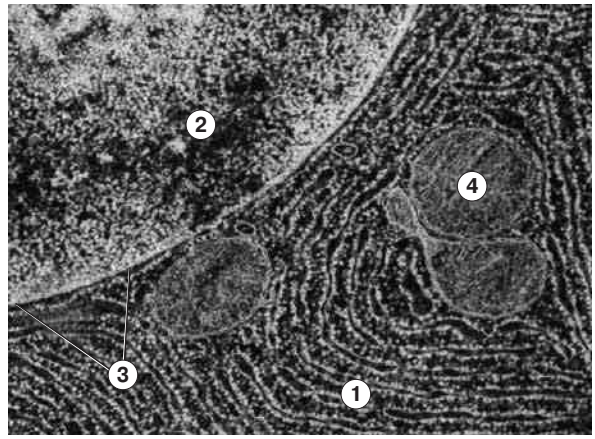

Рис. 3.4. Гранулярная ЭПС. Электронная микрофотография [по H. G. Burkit, B. Young, J. W. Heath]: 2 — ядро; 3 — ядерная оболочка; 4 — митохондрия

2. Механизм связывания рибосом с ЭПС

Пептидные цепи указанных белков (точнее, их предшественников) начинаются с т. н. *сигнальной последовательности* (СП).

Вначале рибосома, синтезирующая пептидную цепь любого белка (путем ***трансляции*** его мРНК), является *свободной*, т. е. не связана с мембраной ЭПС.

Но как только образуется СП (в случае экспортных и прочих вышеперечисленных белков), эта СП связывается с мембраной ЭПС (в месте нахождения специальных *докинг-белков*) и проникает своим начальным концом в полость ЭПС, формируя трансмембранный канал. Тем самым достигаются два эффекта:

а) рибосома становится *мембраносвязанной* (и остается таковой до окончания синтеза данной пептидной цепи),

б) а синтезируемая пептидная цепь, следуя за СП по каналу, оказываются *в полости ЭПС*.

Таким образом, все те многочисленные мембраносвязанные рибосомы, которые видны на рис. 3.4, находятся *в процессе синтеза* экспортных, мембранных, лизосомных или пероксисомных белков.

3. Посттрансляционные процессы в гранулярной ЭПС

а) Высвобождение рибосомы и белка. По окончании синтеза пептидной цепи белка она теряет связь с образовавшей ее рибосомой, благодаря чему рибосома перестает быть мембраносвязанной, а трансмембранный канал исчезает. Сам же белок (пептидная цепь) остается по другую сторону мембраны ЭПС — в просвете ЭПС. От белка отщепляется СП.

б) Фолдинг белка. Здесь же (в просвете ЭПС) происходит *фолдинг* белка — сворачивание его пептидной цепи в правильную трехмерную структуру. Не исключено, что фолдинг некоторых белков начинается (или происходит полностью) еще в ходе трансляции. Но в основном он осуществляется после ее завершения (более подробно о фолдинге говорится в п. 3.3.1.2).

в) Начало модификации белка. В просвете ЭПС также начинается модификация белка. Так, многие экспортные, мембранные и лизосомные белки в зрелом состоянии являются *гликопротеинами*. В связи с этим в ЭПС к пептидным цепям этих белков присоединяются небольшие разветвленные (причем одинаковые по составу) *олигосахаридные цепочки*.

Эти цепочки образуются в гиалоплазме и переносятся в просвет ЭПС с помощью специального вещества — *долихолфосфата*.

4. Перечень функций. В итоге в гранулярной ЭПС происходят следующие процессы:

1) *синтез* на рибосомах пептидных цепей экспортных, мембранных, лизосомных и отчасти пероксисомных белков,

2) *фолдинг* белков,
3) *изоляция* этих белков от гиалоплазмы внутри мембранных полостей и концентрирование их здесь,
4) начальная химическая *модификация* этих белков, а также
5) их *транспорт* (внутри ЭПС и с помощью отдельных пузырьков).

Следовательно, наличие в клетке хорошо развитой гранулярной ЭПС свидетельствует о высокой интенсивности белкового синтеза — особенно в отношении секреторных белков. В частности, это характерно для клеток, синтезирующих гормоны белковой природы.

5. Вид при световой микроскопии. Под световым микроскопом гранулярная ЭПС не видна. Но зато чем сильнее она развита в клетке, тем выше *базофилия цитоплазмы* — из-за наличия большого количества рРНК (в составе рибосом).

3.2.2. Комплекс Гольджи (пластинчатый комплекс)

1. Строение. Белки, синтезированные на гранулярной ЭПС, перемещаются по внутреннему ее пространству или в составе транспортных пузырьков (покрытых ***клатрином***; п. 2.2.2.2) к одной из ***диктиосом*** комплекса Гольджи.

Диктиосома (*1* на рис. 3.5) — это *скопление 5–10 плоских мембранных цистерн, лежащих параллельно друг другу.* Иногда в понятие диктиосомы включают также близлежащие пузырьки и вакуоли. В клетке может быть много диктиосом, соединенных с ЭПС и друг с другом цистернами и трубочками. Вся совокупность диктиосом и составляет комплекс Гольджи.

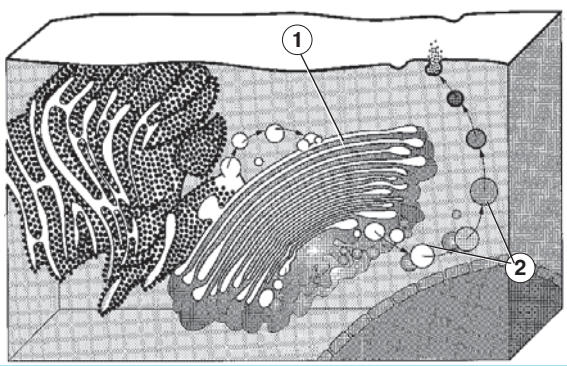

Рис. 3.5. Схема строения комплекса Гольджи [по R. V. Kristič]

В каждой диктиосоме различают две части: *проксимальную (cis-)*, обращенную к ЭПС, и *дистальную (trans-)* расположенную с противоположной стороны. Таким образом, белки, транспортированные из ЭПС, оказываются вначале в проксимальной части той или иной диктиосомы.

2. Модификация, сортировка и транспорт белков

а) В комплексе Гольджи *продолжается* ***модификация белков.*** Для гликопротеинов она состоит в том, что одинаковые первоначально олигосахаридные цепочки подвергаются перестройке, специфической для белков каждого вида: одни моносахаридные остатки удаляются, другие — добавляются, формируются дополнительные ветви.

б) При этом белки постепенно перемещаются от проксимальной части диктиосомы к дистальной. (По другим представлениям, перемещается сама цистерна диктиосомы вместе с находящимся в ней белком.)

В дистальной цистерне диктиосомы зрелые белки накапливаются и организуются в мембранные пузырьки (*2* на рис. 3.5), отшнуровывающиеся затем от цистерны.

в) Причем на этой стадии происходит ***сортировка*** белков: экспортные белки собираются в одни пузырьки, лизосомные белки — в другие, мембранные белки — в третьи (где они встроены в мембрану пузырьков).

По всей видимости, сортировка экспортных и лизосомных белков осуществляется благодаря специфическому взаимодействию особых «меток» в составе белков и рецепторов на внутренней поверхности мембраны будущих пузырьков (т. е. мембраны дистальной цистерны диктиосомы).

г) После формирования пузырьков те из них, которые содержат экспортные или мембранные белки, перемещаются к плазмолемме. Здесь мембраны пузырьков сливаются с плазмолеммой, что приводит к высвобождению белков за пределы клетки или вхождению их в состав мембран.

Другие пузырьки (содержащие гидролитические ферменты) становятся лизосомами. Судьба пузырька (миграция к плазмолемме или превращение в лизосому), видимо, опре-

деляется составом наружной поверхности его мембраны.

3. Перечень функций. Из вышеизложенного вытекает следующий перечень основных функций комплекса Гольджи:

1) *сегрегация* (отделение) соответствующих белков от гиалоплазмы и их концентрирование,
2) продолжение *химической модификации* этих белков,
3) *сортировка* данных белков на лизосомные, мембранные, экспортные и, видимо, также пероксисомные,
4) *«упаковка»* белков, т.е. включение их в состав соответствующих структур — будущих лизосом или транспортных пузырьков, мигрирующих к плазмолемме.

4. Иллюстрации. ***Электронная микрофотография*** (рис. 3.6). На снимке — диктиосома (*1*), а также участок гранулярной эндоплазматической сети (*2*) и ядро (*3*) клетки. Между гранулярной ЭПС и диктиосомой видны мелкие транспортные пузырьки (*4*).

Световая микроскопия (рис. 3.7). Препарат обработан осмиевой кислотой, которая прокрасила в черный цвет клеточные мембраны. Поэтому на снимке хорошо видны плазмолемма (*1*) и диктиосомы (*2*). Последние имеют вид темных пятен и расположены вокруг ядра (*3*).

Вместе совокупность диктиосом на таких препаратах выглядит как сетчатая структура. В связи с этим комплекс Гольджи еще называют ***внутренним сетчатым аппаратом.***

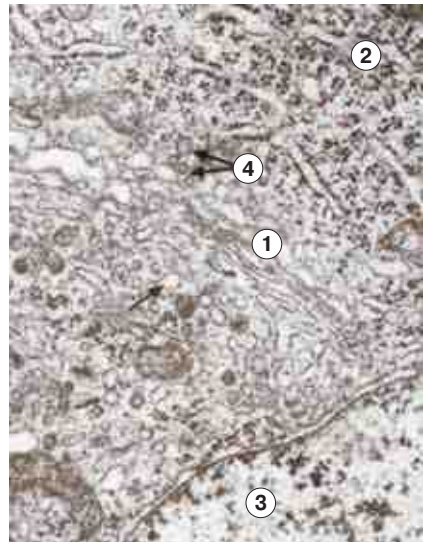

Рис. 3.6. Комплекс Гольджи. Электронная микрофотография [по H. G. Burkit, B. Young, J. W. Heath]



Рис. 3.7. Препарат — комплекс Гольджи в клетках спинномозгового узла. Импрегнация осмием

3.2.3. Агранулярная (гладкая) ЭПС

1. Гладкая ЭПС обычных клеток (рис. 3.8)

а) Строение. Гладкая ЭПС отличается от гранулярной отсутствием связанных рибосом. Обычно в ее состав входят соединяющиеся друг с другом небольшие вакуоли и трубочки (*1*). При ультрацентрифугировании клеточного гомогената эти структуры, дробясь на мелкие пузырьки, образуют фракцию т. н. ***микросом***.

б) Функция гладкой ЭПС во многом связана с тем обстоятельством, что в ее мембраны встроены ферменты ***гидроксилирования***. Последнее — это особый способ окисления, который иногда называется *микросомальным*. Он используется, в частности, *при синтезе многих*

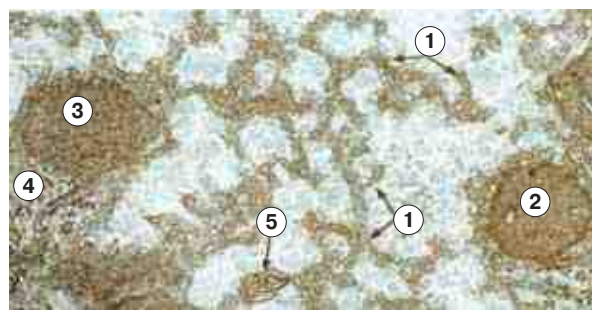

Рис. 3.8. Гладкая ЭПС. Электронная микрофотография [по H. G. Burkit, B. Young, J. W. Heath]:
1 — вакуоли и трубочки; 2 — митохондрии; 3 — пероксисома; 4 — рибосомы; 5 — резидуальное тело

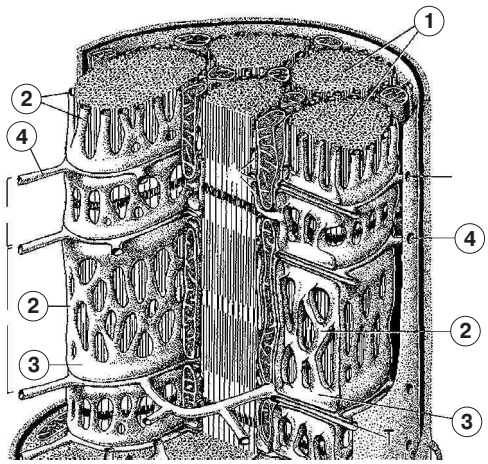

Рис. 3.9. Саркоплазматическая сеть [по R. V. Kristič]

липидов (например, стероидных гормонов) и *для обезвреживания* различных вредных веществ.

Поэтому гладкая ЭПС развита 1) в клетках, синтезирующих *стероидные гормоны* (кора надпочечников, соответствующие клетки гонад); 2) в клетках печени — в связи с синтезом холестерина и в связи с детоксикационной функцией гепатоцитов.

Но и в остальных клетках такие вещества, как липидные компоненты различных мембран, видимо, образуются при участии гладкой ЭПС. В итоге, синтез мембранных белков связан с гранулярной ЭПС, а синтез мембранных липидов — с агранулярной ЭПС.

2. Саркоплазматическая сеть (рис. 3.9)

В *скелетной* и *сердечной мышечных тканях* гладкая ЭПС называется *саркоплазматической сетью* (от греч. *sarcos* — мясо) и имеет существенные структурные и функциональные особенности.

а) Строение. Так, саркоплазматическая сеть образует петли — ***L-канальцы*** (*2*), которые окружают миофибриллы (*1*), ориентируясь *вдоль* их длинной оси.

L-канальцы заканчиваются расширениями — ***конечными (терминальными) цистернами*** (*3*); последние ориентированы уже *перпендикулярно* к оси миофибрилл.

Пара таких цистерн контактирует с глубокими впячиваниями плазмолеммы — т. н. *Т-трубочками* (*4*), — составляя вместе с ними *триады*.

б) Функция. В мембране саркоплазматической сети присутствуют активные ***Ca^{2+}-насосы***, закачивающие ионы Ca^{2+} из гиалоплазмы в терминальные цистерны.

При возбуждении плазмолеммы сигнал через Т-трубочки передается терминальным цистернам, и в мембране последних открываются ***Ca^{2+}-каналы***. Ионы ***Ca^{2+}*** выходят в гиалоплазму (саркоплазму) и стимулируют здесь сокращение миофибрилл.

Таким образом, структура и функция саркоплазматической сети теснейшим образом связаны с сократительной активностью вышеуказанных мышечных тканей.

Однако ту же функцию — депонирование ионов Ca^{2+} — выполняет гладкая ЭПС и ряда других клеток: нервных, эндокринных и пр.

3.2.4. Лизосомы

1. Особенности

а) Ранее отмечалось, что лизосомы образуются, отпочковываясь от цистерн комплекса Гольджи, и представляют собой мембранные пузырьки, содержащие *ферменты гидролиза биополимеров* — т. н. ***лизосомные гидролазы.***

Всего разных гидролаз в лизосоме — не менее 60.

б) Другая характерная черта лизосом — наличие в их мембране ***протонных насосов***, которые, используя энергию АТФ, обменивают Na^+ на H^+ и создают тем самым внутри лизосом *кислую среду* — оптимальную для действия гидролаз.

в) Тем не менее сама мембрана лизосомы ***устойчива*** к внутрилизосомным ферментам. Считают, что это достигается благодаря очень высокой степени *гликозилирования* мембранных белков лизосомы.

2. Функция лизосом — *внутриклеточное переваривание макромолекул*. Причем в лизосомах разрушаются как отдельные макромолекулы (белки, полисахариды и т. д.), так и целые структуры — органеллы, микробные частицы и пр. Это могут быть вещества и структуры той же самой клетки, отслужившие свой срок; в результате обеспечивается ***самообновление*** состава клетки (при условии одновременно идущих процессов синтеза и сборки).

Но, кроме того, в лизосомах разрушаются и *продукты эндоцитоза*, т. е. растворенные вещества или твердые частицы, захваченные клеткой из окружающей среды.

3. Типы лизосом (традиционная версия). От того, что именно переваривается лизосомой и на какой стадии находится этот процесс, зависит ее морфология. В связи с этим долгое время различали три типа лизосом: первичные, вторичные и телолизосомы.

а) Первичные лизосомы (*1* на рис. 3.10) — это вновь образованные лизосомы с исходным раствором ферментов. На электронной микрофотографии их содержимое представляется *гомогенным*.

б) Вторичные лизосомы (*2*) образуются двумя способами: либо путем слияния первичных лизосом с пиноцитозными или фагоцитозными пузырьками, либо путем захвата собственных макромолекул и органелл клетки.

Поэтому вторичные лизосомы обычно *больше* по размеру первичных, а их содержимое часто является *неоднородным*: например, в нем обнаруживаются плотные тельца. При наличии таких телец говорят о *фаголизосомах* (гетерофагосомах) или *аутофагосомах* (если данные тельца — фрагменты собственных органелл клетки). После различных повреждений клетки количество в ней аутофагосом обычно возрастает.

в) Телолизосомы, или ***остаточные (резидуальные) тельца***, появляются тогда, когда внутрилизосомное переваривание не приводит к полному разрушению захваченных структур. При этом непереваренные остатки (фрагменты макромолекул, органелл и других частиц) *уплотняются,* в них часто образуется *пигмент*, а сама лизосома во многом теряет свою гидролитическую активность.

С возрастом во многих клетках (в первую очередь, неделящихся — клетках мозга, сердца и в мышечных волокнах) накапливаются телолизосомы, содержащие т. н. пигмент старения — ***липофусцин.*** Данный пигмент — сложный *белково-липидный конгломерат* непереваренных остатков, который приобретает бурый цвет из-за *перекисного окисления* в нем липидов.

Очевидно, липофусцин (и телолизосомы в целом) — это просто балласт, заполняющий все возрастающую часть внутриклеточного пространства.

4. Эндосомы и гидролазные пузырьки. В последнее время формируются более детальные представления о формировании лизосом и, соответственно, появляется новая терминология.

а) Так, первичные лизосомы теперь называются ***гидролазными пузырьками***, а вторичные

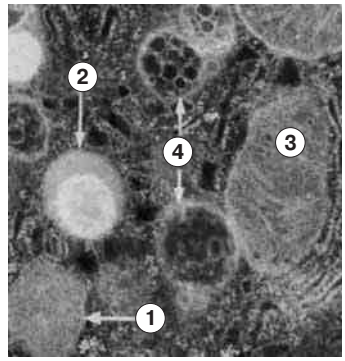

Рис. 3.10. Лизосомы:
1 — первичная;
2 — вторичная
3 — митохондрия;
4 — мультивезикулярные тельца.
Электронная микрофотография
[по H. G. Burkit, B. Young, J. W. Heath]

лизосомы — просто ***лизосомами***. Кроме того, видимо, существуют мелкие пузырьки, содержащие лишь протонные насосы (в мембране), но лишенные гидролазных ферментов.

б) Одна из версий процесса формирования лизосомы (в новом понимании) такова.

I. Пиноцитозные пузырьки, сливаясь друг с другом, превращаются еще на периферии клетки в т. н. ***раннюю эндосому***. pH ее внутренней среды такой же, как во внеклеточном пространстве.

II. Ранняя эндосома перемещается в глубь клетки и, сливаясь с пузырьками, содержащими протонные насосы, а также с гидролазными пузырьками, становится ***поздней эндосомой***. pH последней — около 5,5–6,0. Этого уже достаточно для начала действия гидролаз.

III. Затем происходит еще большее снижение pH (до 5,0) — за счет слияния с очередными «протонными» пузырьками. В результате гидролитические процессы интенсифицируются, и поздняя эндосома превращается в ***лизосому*** (т. е. во вторичную лизосому в традиционной интерпретации).

5. Выявление лизосом при световой микроскопии (рис. 3.11). Чтобы выявить лизосомы, животному *in vivo* вводят в кровь краску. Ее частицы захватываются специальными клетками (*макрофагами*) различной локализации, в т.ч. находящимися в коже.

С помощью биопсии извлекают небольшое количество соединительной ткани кожи, расправляют его на предметном стекле и готовят тотальный препарат (п. 1.1.2.3).

Фагосомы и *фаголизосомы* обнаруживаются в макрофагах по *наличию частиц туши*. Так, на снимке мы видим отдельно лежащие макрофаги (*1*), а в их цитоплазме — синие частицы туши (*2*) на розовом фоне.

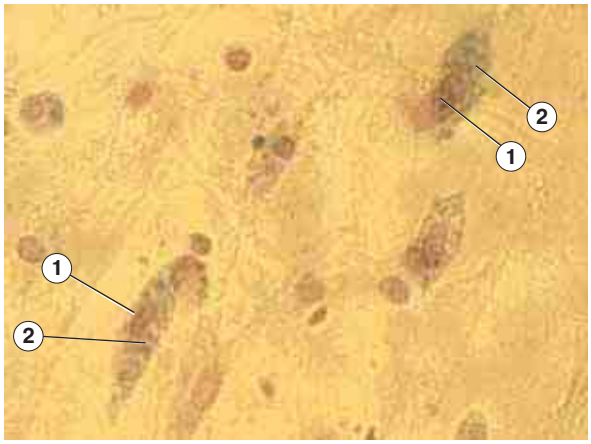

Рис. 3.11. Препарат — накопление краски макрофагами. Тотальный (пленочный) препарат кожи. Окраска инъекцией туши, гематоксилином и эозином

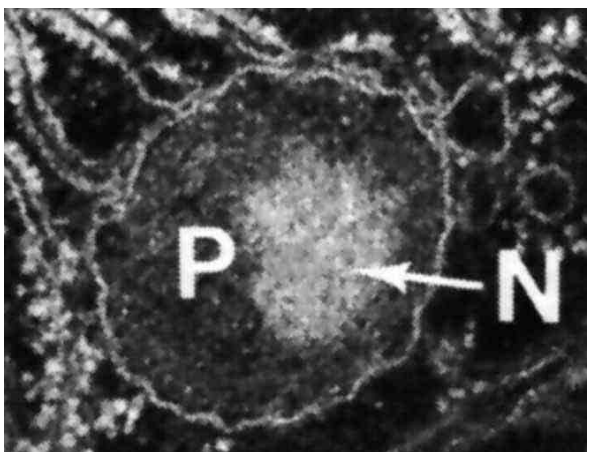

Рис. 3.12. Пероксисома. Электронная микрофотография [по R. V. Kristič]

Прочие клетки ткани — в частности, фибробласты, — тушь не фагоцитируют; их цитоплазма окрашена только в розовый цвет.

3.2.5. Пероксисомы

Пероксисомы (*P* на рис. 3.12), как и лизосомы, — мембранные пузырьки. Но они отличаются от лизосом по спектру содержащихся в них ферментов и по способу образования.

1. Состав пероксисом. Пероксисомы содержат около 50 ферментов. Последние могут быть поделены на следующие группы.

а) Оксидазы аминокислот. Эти ферменты катализируют перенос двух атомов водорода от аминокислоты непосредственно на кислород. При этом образуется *пероксид водорода*, H_2O_2 — опасный для клетки окислитель.

б) Оксидазы ряда других веществ. В клетках печени и почек они участвуют в *детоксикации* многих веществ — в частности, этилового спирта (который в гепатоцитах окисляется в ацетальдегид). Как и в предыдущем случае, одним из продуктов реакции является H_2O_2.

в) Ферменты, устраняющие H_2O_2 из среды. Однако пероксисомы не только образуют пероксид водорода, но и быстро его разрушают — с помощью *каталазы* и *пероксидазы.* Так, каталаза стимулирует распад H_2O_2 до воды и кислорода , а пероксидаза использует пероксид водорода как окислитель при окислении определенных веществ.

Причем пероксид водорода, образовавшийся в другом месте клетки, также может быть разрушен в пероксисоме (куда он свободно диффундирует). Таким образом, *нейтрализация H_2O_2* — одна из важнейших функций пероксисом.

г) Ферменты, катализирующие некоторые реакции обмена липидов (распада жирных кислот и синтеза плазмалогенов).

д) При электронной микроскопии в пероксисомах иногда обнаруживается кристаллоподобная структура — *нуклеоид* (*N* на рис. 3.12).

2. Образование новых пероксисом активируется под действием ряда факторов. В данном процессе можно различить три основные стадии:

1) ***синтез***, видимо, как мембраносвязанными, так и свободными рибосомами новых пероксисомных ферментов;
2) ***проникновение*** этих макромолекул (благодаря наличию у них определенной трипептидной «метки») в уже существующие пероксисомы, что приводит к увеличению объема последних;
3) ***отпочковывание*** от увеличенных пероксисом новых органелл.

3.3. Рибосомы и митохондрии

3.3.1. Рибосомы

3.3.1.1. Типы и структура рибосом

1. Классификация

а) Типы клеточных рибосом. В клетках животных различают два типа рибосом:

1) *цитоплазматические* рибосомы, которые содержатся в цитозоле и значительно преобладают по числу, и

2) *митохондриальные* рибосомы — содержатся в митохондриях, несколько отличаясь своим составом и размером (более мелким).

Далее в этом разделе речь будет идти, в основном, о цитоплазматических рибосомах.

б) Подтипы цитоплазматических рибосом. Последние, как уже отмечалось в п. 3.2.1, подразделяются на два подтипа:

А. *свободные* рибосомы — находятся в гиалоплазме, не будучи связанными с мембранами ЭПС;

Б. *мембраносвязанные* рибосомы — фиксированы на наружной (обращенной к гиалоплазме) поверхности ЭПС.

В обоих случаях это непременно ***функционирующие*** рибосомы, причем находящиеся, как правило, в составе ***полисом***. Данный тезис станет более понятен после того, как мы кратко осветим структуру и функцию рибосом.

2. Строение

а) В собранном виде *цитоплазматическая* рибосома состоит из двух субъединиц следующего состава.

Малая субъединица — одна длинная цепь рРНК (около 2000 нуклеотидов, константа седиментации — 18S), с которой связано примерно 30 молекул рибосомальных белков.

Большая субъединица — еще более длинная цепь рРНК (≈ 4000 нуклеотидов, 28S), с которой связаны 2 короткие цепи РНК (5,8S и 5S) и около 45 молекул белков.

В итоге каждая субъединица представляет собой ***свернутый рибонуклеопротеидный тяж***, имеющий несколько функциональных центров.

б) Упомянутые рибосомные РНК (рРНК) образуются *в ядрышках* (о чем подробнее будет сказано в следующей теме). Там же, в ядрышках, формируются и сами субъединицы, которые затем перемещаются из ядра в цитоплазму.

И *в неработающем состоянии субъединицы рибосом так и остаются диссоциированными друг от друга*.

3. Функция рибосом — участие в синтезе белка: с помощью рибосом осуществляется ***трансляция,*** т. е. *поочередное включение аминокислот в строящуюся пептидную цепь в соответствии с последовательностью кодонов в матричной РНК (мРНК)*.

а) Инициация трансляции. Для выполнения указанной функции вначале происходит сборка функционально активного комплекса (что обозначается как инициация трансляции).

I. Прежде всего, с определенным участком *малой субъединицы* связывается начальный отдел *мРНК* — так, что в активном центре оказывается первый кодон мРНК.

II. Затем к этому комплексу присоединяется *инициирующая транспортная РНК* (*тРНК*), обладающая соответствующим антикодоном и нагруженная первой аминокислотой будущей полипептидной цепи.

III. И только после этого, наконец, связывается большая субъединица рибосомы.

б) Элонгация и образование полисомы. Собранная рибосома начинает постепенно перемещаться вдоль мРНК, осуществляя процесс трансляции, т. е. удлиняя строящуюся пептидную цепь. На каждом шаге трансляции в пептидную цепь включается аминокислота, связанная с такой тРНК, чей антикодон комплементарен кодону мРНК, находящемуся в данный момент в активном центре рибосомы. Данная стадия называется элонгацией (от *elongation* — удлинение).

Когда рибосома удалится на достаточное расстояние от начального участка мРНК, с этим участком связываются субъединицы другой рибосомы (в той же очередности) — так что одну цепь мРНК начинают транслировать сразу две рибосомы.

И так далее: с цепью мРНК постепенно связывается несколько рибосом. Находясь на примерно равном расстоянии друг от друга, они движутся по мРНК в одном направлении, и каждая синтезирует «свою» пептидную цепь. Чем дальше от начала мРНК продвинулась рибосома, тем более длинную пептидную цепь она успела построить.

Такие структуры называются ***полисомами***. Иными словами, полисома — *это комплекс, включающий несколько рибосом, транслируемую ими цепь мРНК и несколько (по числу рибосом) пептидных цепей, находящихся на разной стадии синтеза*.

Состав рибосом в полисоме постепенно сменяется: рибосомы, заканчивающие трансляцию мРНК, покидают полисому, вновь *распадаясь на субъединицы* (одновременно высвобождается и готовая пептидная цепь); а с начальным участком мРНК связываются субъединицы иных рибосом (до тех пор, пока мРНК не будет разрушена специальными РНКазами).

4. Виды полисом. Таким образом, термины «*свободные*» и «*мембраносвязанные*» следовало бы применять не к отдельным рибосомам, а к по-

Рис. 3.13. Препарат – РНК в цитоплазме и ядрышках клеток поджелудочной железы (окраска по Браше)

лисомам. Действительно, рибосомы в свободном состоянии практически не существуют: когда они не транслируют какую-либо мРНК, они диссоциированы на отдельные субъединицы.

а) Что же касается полисом, то, согласно п. 3.2.1, «*мембраносвязанными*» они становятся при образовании экспортных, мембранных, лизосомных и ряда пероксисомных белков, причем с мембраной связывается каждая рибосома полисомы — как только в синтезируемой ею пептидной цепи образуется сигнальная последовательность (СП).

б) Таким образом, термин ***«мембраносвязанные полисомы*** (*рибосомы*)***»*** означает, по существу, то же самое, что термин ***«гранулярная ЭПС»***.

В обоих случаях имеется в виду функциональная система, включащая полисомы, транслирующие мРНК вышеназванных белков и сцепленные, в связи с этим, с мембраной ЭПС.

в) *Свободные* же полисомы синтезируют белки, которые либо остаются в гиалоплазме, либо переходят в состав тех или иных клеточных структур (ядра́, митохондрий, цитоскелета, пероксисом). Содержание свободных полисом (а в их составе — и рибосом) особенно велико ***в быстро растущих клетках***.

5. Выявление рибосом при световой микроскопии (рис. 3.13). Чтобы выявить рибосомы, ставят цитохимическую реакцию на РНК (по Браше; п. 1.1.4). При этом РНК-содержащие структуры окрашиваются в малиновый цвет.

Обычно такие структуры обнаруживаются в цитоплазме (*1*) и ядрышках (*2*) клеток. И там, и там среди всех видов РНК значительно преобладают рРНК. В итоге малиновый цвет цитоплазмы обусловлен наличием здесь большого количества рибосом (во всех состояниях), а такой же цвет ядрышек — присутствием в них новосинтезированных цепей рРНК и формирующихся рибосомных субъединиц.

3.3.1.2. Фолдинг белков

1. Определение. После образования на рибосомах пептидной цепи должно произойти ***сворачивание белка в соответствующую трехмерную структуру***. Данный процесс обозначается как ***фолдинг*** (п. 3.2.1).

Трехмерная конфигурация белка полностью определяется его первичной структурой (т. е. последовательностью аминокислот). Но достижение белком этой конфигурации значительно ускоряют другие белки: *ферменты фолдинга* и т. н. *молекулярные шапероны*.

2. Факторы фолдинга

а) Примером ***ферментов фолдинга*** может служить фермент, катализирующий разрыв и образование в белке *дисульфидных связей*. Это ускоряет разрыв «неправильных» дисульфидных связей (которые могут самопроизвольно образоваться) и замыкание «правильных» связей.

б) Что же касается ***шаперонов***, то они, видимо, связываются с пептидной цепью белка *еще на рибосоме* — до завершения синтеза всей цепи. Тем самым они препятствуют «неправильному» сворачиванию уже образованного фрагмента цепи.

В ряде случаев связь с шаперонами сохраняется некоторое время *и по окончании синтеза белка на рибосоме*. Например, в таком виде транспортируются белки митохондрий от цитоплазматических рибосом в сами митохондрии. После диссоциации шаперонов белок получает возможность быстро принять правильную трехмерную структуру.

3. Тепловой стресс. Синтез шаперонов резко усиливается *при тепловом стрессе*, при котором многие белки теряют свою нативную (правильную) конфигурацию. Связываясь с измененными белками, шапероны способствуют их полному разворачиванию. Затем они диссоциируют. После этого белок вновь может вернуться к нативной конфигурации.

В связи с этим понятно, почему шапероны имеют и другое название — ***«белки теплового стресса»***.

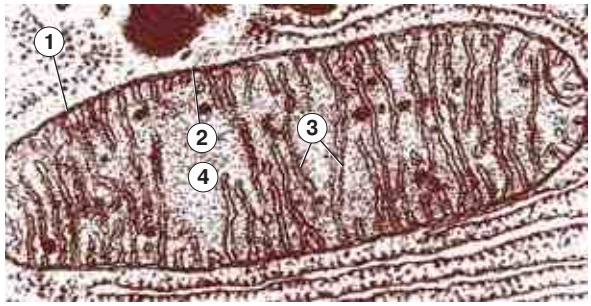

Рис. 3.14. Митохондрия. Электронная микрофотография [по Ю. И. Афанасьеву]

3.3.2. Митохондрии

1. Строение. Митохондрии (рис. 3.14) относятся к мембранным структурам цитоплазмы.

а) Однако, как уже отмечалось, они имеют не одну, а ***две мембраны***:

– *наружную* (*1*), которая содержит широкие гидрофильные каналы и потому хорошо проницаема для многих веществ (кроме высокомолекулярных), и
– *внутреннюю* (*2*), образующую многочисленные впячивания (*кристы*) (*3*) в матрикс (*4*) митохондрии. На кристах имеются грибовидные выросты — оксисомы, или F_1-частицы. В кристы и оксисомы встроены *ферменты дыхательной цепи и синтеза АТФ*.

б) Внутреннее пространство митохондрий (между кристами) заполнено *матриксом*, состав которого станет ясен из последующего изложения.

в) Форма митохондрий варьирует от почти сферической до очень вытянутой. Различаются также ***количество и форма крист***: например, в митохондриях мышечных волокон (рис. 3.15, *а*) крист очень много и они имеют *пластинчатую* (ламинарную) структуру. В клетках печени (рис. 3.15, *б*) количество крист в митохондриях значительно меньше, а в клетках коры надпочечников (рис. 3.15, *в*) кристы имеют *тубулярную* структуру и выглядят на срезе как мелкие везикулы.

2. Система автономного синтеза белков

а) Компоненты системы. Митохондрии отличаются от прочих органелл еще двумя особенностями: они содержат *в своем матриксе*

1) собственную *ДНК* (мтДНК) — от 1 до 50 небольших одинаковых *циклических* молекул, включающих по 37 генов, и

2) собственные *рибосомы*, которые по размеру несколько меньше цитоплазматических рибосом и на электронных микрофотографиях выглядят как мелкие гранулы (см. рис. 3.14).

Данная система автономного синтеза белков обеспечивает образование всего лишь *5 % митохондриальных белков*. Остальные белки митохондрий кодируются молекулами ядерной ДНК и синтезируются цитоплазматическими рибосомами.

б) Происхождение митохондрий. Структура мтДНК и рибосом сближает митохондрии *с бактериями*. У последних тоже циклическая ДНК и относительно небольшие рибосомы. Поэтому возможно, что в эволюции митохон-

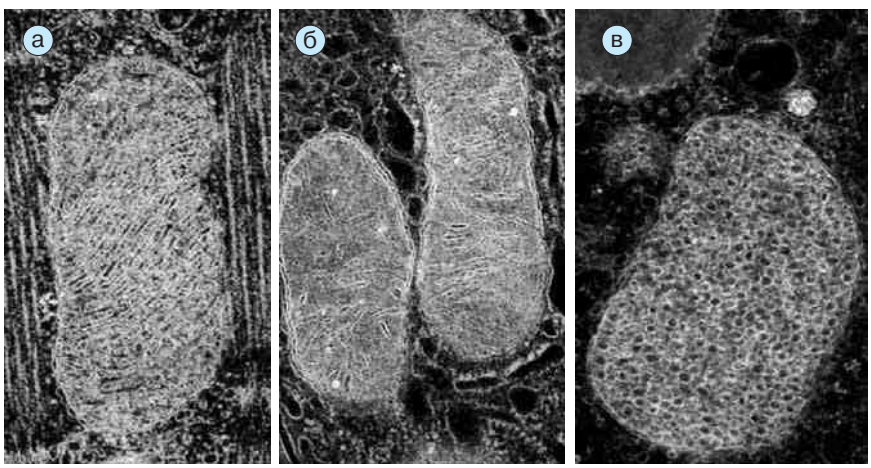

В митохондриях очень много крист

Количество крист значительно меньше

Кристы выглядят как мелкие везикулы

Рис. 3.15. Митохондрии в разных тканях. Электронные микрофотографии [по H. G. Burkit, B. Young, J. W. Heath]:
а — мышечные волокна;
б — клетки печени;
в — клетки коры надпочечников

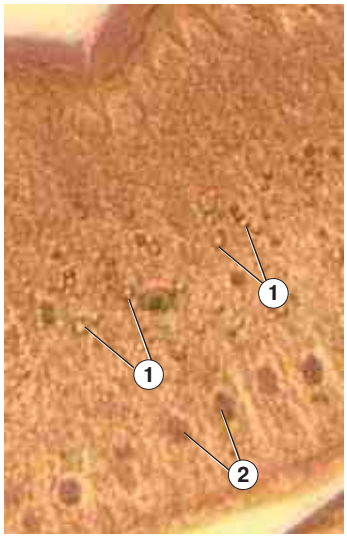

Рис. 3.16. Митохондрии в клетках кишечной аскариды. Окраска по методу Альтмана

дрии появились в результате *симбиоза* древних бактерий с эукариотическими клетками.

в) Мутации мтДНК. МтДНК находится в среде, где очень активно идут окислительные процессы, побочным продуктом которых являются свободные радикалы. К тому же эта ДНК не связана с многочисленными белками. Поэтому *частота мутаций* мтДНК в 10 раз выше, чем ядерной ДНК.

г) Тип наследования мтДНК. Но имеют значение мутации только *материнской мтДНК* (в женских половых клетках), поскольку лишь эта мтДНК передается потомству. Митохондрии же сперматозоида в яйцеклетку не попадают.

д) Репликация мтДНК. Наконец, отметим, что репликация (удвоение) мтДНК происходит в любой фазе клеточного цикла (исключая само митотическое деление).

3. Функции. Главные функции митохондрий — это завершение окислительного распада питательных веществ и образование (за счет энергии, выделяющейся при распаде веществ) АТФ — временного аккумулятора энергии в клетке.

Наиболее известны два митохондриальных процесса.

а) Первый из них — ***цикл Кребса:*** распад ацетил-КоА, которым заканчивается разрушение почти всех веществ (углеводов, жиров, аминокислот). В этом цикле проходят четыре реакции окисления, осуществляемые путем *дегидрирования,* т. е. путем отщепления от субстратов водорода, а точнее — электронов и протонов. Ферменты цикла Кребса (кроме одного — сукцинатдегидрогеназы, СДГ) находятся *в матриксе* митохондрий.

б) Второй процесс тесно связан с предыдущим; это ***окислительное фосфорилирование:*** перенос отнятых от субстратов электронов (и протонов) по цепи промежуточных переносчиков на кислород и образование АТФ за счет высвобождающейся при этом энергии.

Как уже говорилось, цепь переноса электронов (*ЦПЭ*, или *дыхательная цепь*) вмонтирована *в кристы* митохондрий. Там же находится и СДГ. А система синтеза АТФ (АТФ-синтетаза) локализуется в выростах крист — F_1*-частицах.*

в) Упомянем также другие процессы, проходящие в митохондриях (*в матриксе*): *синтез мочевины, распад жирных кислот и пирувата до ацетил-КоА.*

4. Жизненный цикл. Митохондрии функционируют около 10 суток. Затем одни из них разделяются на две дочерние митохондрии (путем простой перешуровки), другие — разрушаются в аутофагосомах.

5. Выявление митохондрий под световым микроскопом (рис. 3.16)

Существует специальный способ окраски (по Альтману), предназначенный для выявления митохондрий. Так, на приведенном снимке представлены высокие цилиндрические клетки. В их цитоплазме — многочисленные митохондрии (*1*), имеющие вид ярко-красных «бусинок». В базальной части клеток видны более крупные ядра (*2*). Однако информативная ценность этого старинного метода в наше время невелика.

3.4. Цитоскелет и его производные

3.4.1. Микрофиламенты и их производные

1. Расположение в клетке (рис. 3.17). Участвуя в построении цитоскелета, микрофиламенты (*1*) образуют в клетках густую *сеть*. Так, в макрофаге насчитывается около 100 000 микрофиламентов (МФ).

Наиболее выражена *кортикальная сеть*, расположенная под плазмолеммой и препятствующая резкой деформации клеток. При этом МФ ориентированы, в основном, вдоль длинной оси клеток.

2. Строение. Каждый микрофиламент представляет собой двойную спираль (толщиной 5–7 нм) из *глобулярных* молекул белка ***актина***. Благодаря этому содержание актина даже в немышечных клетках достигает 10 % от всех белков.

В кортикальной сети МФ связаны с белками плазмолеммы (обычно — с помощью промежуточных белков: α-*актинина* и др.), в узлах сети — друг с другом (с помощью *филамина* и других белков). Также МФ могут быть связаны с органеллами и другими внутриклеточными структурами.

3. Участие МФ в клеточном движении. Выполняя опорную функцию, МФ участвуют и в клеточном движении. Так, изменение формы клеток (например, при образовании *псевдоподий*) происходит за счет *изменения длины МФ* (в результате дополнительной полимеризации или, напротив, деполимеризации актина) и, возможно, за счет взаимодействия актина с миозином по типу сокращения в мышечных тканях.

Подобным образом реализуются следующие формы клеточного движения: миграция клеток в эмбриогенезе, передвижение макрофагов, фаго- и пиноцитоз, рост аксонов (у нейронов), цитотомия (образование перетяжки, разделяющей цитоплазму при клеточном делении) и т. д.

4. Цитоскелет микроворсинок (см. рис. 2.19)

а) Как уже отмечалось, МФ образуют также цитоскелет микроворсинок (в тех клетках, где таковые имеются). Этот цитоскелет образован *пучком* из примерно 40 МФ, которые идут вдоль оси микроворсинки, связаны друг с другом специальными белками, прикреплены к плазмолемме микроворсинки белком ***минимиозином***, а в основании микроворсинок контактируют с короткими толстыми нитями из белка ***миозина***.

б) В присутствии АТФ актиновые нити (МФ) начинают скользить вдоль миозиновых и втягиваться в клетку. Это способствует перемещению веществ *из микроворсинки в тело клетки,* что имеет место, например, в ходе всасывания веществ в просвете кишечника и реабсорбции веществ из канальцев почек.

3.4.2. Промежуточные филаменты

1. Диаметр. Следующий компонент цитоскелета — промежуточные филаменты. Их название обусловлено тем, что данные филаменты ***по своему диаметру*** (10 нм) занимают промежуточное положение между микрофиламентами (5–7 нм) и микротрубочками (24 нм).

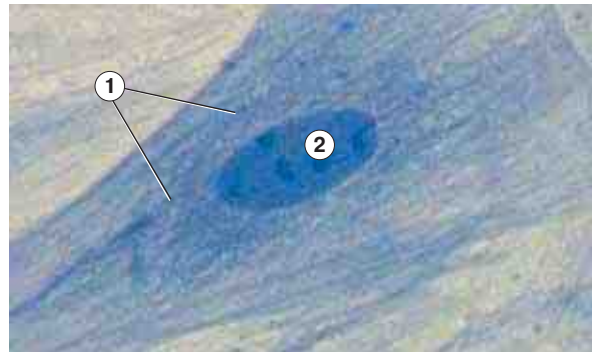

Рис. 3.17. Микрофиламенты в фибробласте. Окраска железным гематоксилином [по Ю. С. Ченцову]: 1 — микрофиламенты; 2 — ядро клетки

2. Белковый состав. Как уже отмечалось, белковый состав промежуточных филаментов является тканеспецифическим:

1) в эпителии (где эти структуры часто называются *тонофиламентами*) их образует белок ***кератин***, играющий ключевую роль в образовании рогового вещества;
2) в клетках соединительной ткани, эндотелии и гладких миоцитах сосудов — *виментин*;
3) в клетках и волокнах мышечной ткани (кроме гладких миоцитов сосудов) — *десмин*;
4) в нервных клетках рассматриваемые структуры называются ***нейрофиламентами*** и образованы сразу несколькими особыми белками.

3. Расположение в клетке. Промежуточные филаменты часто располагаются в цитоплазме *параллельно поверхности клеточного ядра*. Они могут также вплетаться в места межклеточных контактов (прикрепляясь здесь к плазмолемме).

Особый класс промежуточных филаментов образует *ламину* — пластинку у внутренней поверхности внутренней ядерной мембраны, к которой крепятся хромосомы.

4. Функция. Основная функция всех промежуточных филаментов — *опорная* (или структурная) в различных ее проявлениях.

3.4.3. Микротрубочки и их производные

3.4.3.1. Микротрубочки

1. Расположение. Микротрубочки (*МТ*) тоже образуют в клетке густую сеть. Последняя начинается от перинуклеарной области (от клеточного центра) и *радиально* распространяется к плазмолемме, следуя за изменениями ее формы (в том числе МТ идут вдоль длинной оси отростков клеток).

2. Строение и образование МТ

а) Белковый состав. Стенка микротрубочки состоит из одного слоя глобулярных субъединиц белка ***тубулина***. На поперечном срезе — 13 таких субъединиц, образующих кольцо с внешним диаметром 24 нм и внутренним — 14 нм.

С микротрубочками связаны стабилизирующие их белки *MAP* (от with **m**icrotubules **a**ssociated **p**roteins).

б) Фиксация МТ в клетке. В МТ различают два конца.

I. Т. н. *минус*-конец МТ часто закреплен на одном из *сателлитов* — особых белковых телец, которые содержатся в *клеточном центре* (см. ниже) и *в основании ресничек*.

От одного сателлита отходит сразу несколько МТ. В то же время многие МТ теряют связь с сателлитом.

II. Второй (*плюс*-) конец МТ может быть свободным, но часто прикрепляется к какой-либо внутриклеточной структуре.

в) Изменение длины МТ. Каждая МТ, сохранившая связь с сателлитом, находится в динамическом состоянии: может как удлиняться, так и укорачиваться.

Удлинение МТ происходит *с плюс-конца* путем *самосборки*. Последняя представляет собой *полимеризацию* тубулина. Наоборот, при деполимеризации тубулина МТ становится короче.

Возможно также образование новых МТ. Оно всегда начинается на сателлите, а в процессе деления клетки — видимо, и на центромере хромосом.

3. Функции МТ

а) В неделящейся (интерфазной) клетке создаваемая микротрубочками сеть играет роль ***цитоскелета***, поддерживающего форму клетки.

б) МТ участвуют также ***в транспорте*** веществ и органелл в цитоплазме клеток, в т. ч. по длинным отросткам нейронов.

При этом транспортируемые объекты перемещаются не внутри МТ, а по перитубулярному пространству. Но МТ выступают в роли *направительных структур*: белки-транслокаторы (***динеины*** и ***кинезины***), двигаясь, как по рельсам, по внешней поверхности микротрубочек, «тащат» за собой органеллы или мелкие пузырьки с растворимыми веществами. Одновременно происходит распад АТФ, сообщающий энергию для этой работы.

в) В *делящихся* клетках сеть микротрубочек перестраивается и формирует т. н. ***веретено деления***. МТ веретена, в частности, связывают хроматиды хромосом с центриолями и способствуют правильному расхождению хроматид к полюсам делящейся клетки.

4. Влияние колхицина. Алкалоид *колхицин* вызывает деполимеризацию микротрубочек. Поэтому в его присутствии клетки меняют свою форму и сжимаются, а *процесс деления блокируется*.

3.4.3.2. Центриоли

У высших растений, низших грибов и некоторых простейших центриолей нет. В то же время для животных и человека это обязательные внутриклеточные структуры.

1. Строение центриолей (рис. 3.18)

а) Центриоли (*1*), как уже отмечалось, состоят из микротрубочек. Состав каждой центриоли отражается формулой: $(9 \times 3) + 0$.

Это значит, что основа центриоли — *9 периферических триплетов* микротрубочек, расположенных по окружности (и связанных поперечными белковыми мостиками), а в центре данного полого цилиндра микротрубочек нет.

б) Центриоли располагаются *парой* — под прямым углом друг к другу. Такая структура называется ***диплосомой***.

2. Клеточный центр

а) Вокруг диплосомы обычно имеется зона более светлой цитоплазмы (*2*), обозначаемая как ***центросфера***.

В этой зоне расположены *сателлиты*; некоторые из них вплотную прилегают к одной из центриолей, другие лежат более свободно.

б) От сателлитов радиально (в виде расходящихся лучей) идут многочисленные МТ цитоскелета. Они образуют вокруг диплосомы

лучистую сферу, благодаря чему и введен термин «*центросфера*».

Вместе диплосома и центросфера называются ***клеточным центром.***

3. Дупликация центриолей. В неделящейся клетке — одна пара центриолей.

При подготовке клетки к делению образуются новые центриоли. Это происходит путем *дупликации* (удвоения): каждая центриоль выступает в качестве ***матрицы***, *перпендикулярно* к которой формируется (путем полимеризации тубулина) новая центриоль.

Таким образом, в любой диплосоме одна центриоль является родительской, а вторая — дочерней. После дупликации в клетке оказывается две диплосомы (что, в частности, видно на рис. 3.18).

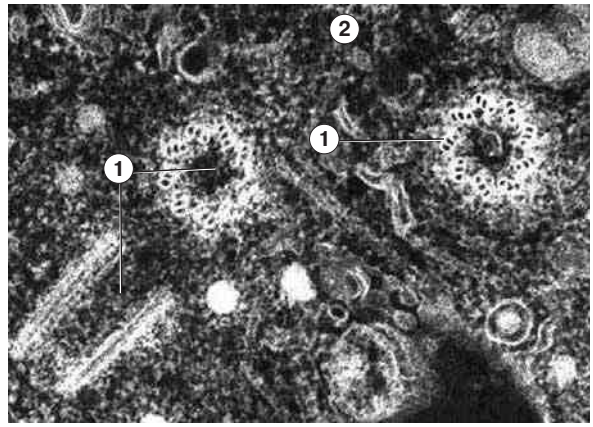

Рис. 3.18. Две пары центриолей в фибробласте. Электронная микрофотография [по M. Ross]

3.4.3.3. Аксонема ресничек и жгутиков

К производным микротрубочек относится также аксонема — цитоскелет ресничек и жгутиков (п. 3.1.2). В отличие от центриолей, эти структуры имеются лишь у некоторых клеток человека: реснички — в частности, у клеток, выстилающих дыхательные пути (п. 2.4.2), а жгутики — у сперматозоидов.

1. Строение аксонемы (рис. 3.19). Аксонема проходит по оси реснички или жгутика (отсюда и термин «аксонема» — осевая нить). Она образована микротрубочками по схеме: $(9 \times 2) + 2$.

Это значит, что по окружности расположены 9 *периферических дуплетов* МТ (*3*), а еще пара МТ — *центральный дуплет* (*4*) — идет вдоль оси аксонемы и заключена в *центральный футляр*.

От каждого периферического дуплета на разных его уровнях отходят по направлению к соседнему дуплету две т. н. *ручки* из белка ***динеина***, а по направлению к центральному дуплету — *радиальные мостики*.

При замыкании и размыкании динеиновых мостиков соседние дуплеты несколько перемещаются друг относительно друга, что приводит к изгибу (***биению***) аксонемы.

С поверхности аксонема *реснички* покрыта плазмолеммой (*1*), а между ее МТ находится гиалоплазма (*2*).

Строение *жгутика* несколько сложнее: вокруг аксонемы расположен еще ряд структур (о чем будет сказано в темах 5 и 29).

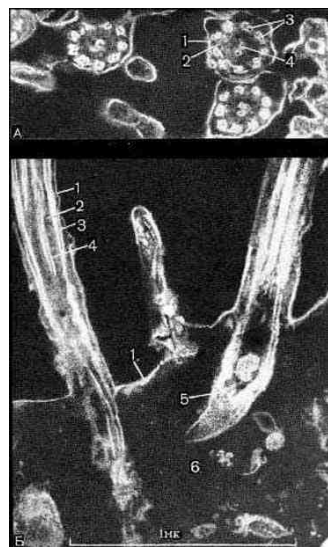

Рис. 3.19. Реснички реснитчатой клетки эпителия трахеи: поперечный (сверху) и продольный (внизу) срезы. Электронная микрофотография [по Ю. И. Афанасьеву]

2. Базальное тело. Своим основанием аксонема прикреплена к структуре, тоже состоящей из МТ: в жгутике это одна из центриолей сперматозоида, а в ресничке — базальное тело (*5* на рис. 3.19), находящееся в поверхностных слоях цитоплазмы (*6*).

По строению базальное тело похоже на центриоль, т. е. состоит *из 9 периферических триплетов*. При этом по две микротрубочки каждого триплета переходят в дуплет аксонемы. В составе базального тела, как и в клеточном центре, имеются сателлитные частицы.

Тема 4. Ядро клетки. Деление клетки

4.1. Клеточное ядро

4.1.1. Общие представления о составе и функциях ядра

4.1.1.1. Ядерная (хромосомная) ДНК

1. Молекулы ДНК, хроматиды и хромосомы в ядре клетки

а) Молекулы ДНК. Ядро — важнейшая структура клетки, содержащая наследственный материал — молекулы ДНК. В ядре любой *диплоидной по ДНК* соматической клетки человека присутствует 46 молекул ДНК.

б) Хроматиды. Каждая из этих молекул связана с определенными белками, образуя *дезоксирибонуклеопротеидный тяж* — **хроматиду**.

в) Хромосомы. I. Бóльшую часть времени существования клетки каждая хроматида представляет собой отдельную хромосому. В этот период понятия хромосома и хроматида — идентичны.

II. Незадолго до деления клетки происходит удвоение числа ДНК и, соответственно, хроматид — но без изменения числа хромосом. Теперь каждая хромосома состоит из двух хроматид, каждая из которых по-прежнему содержит 1 молекулу ДНК.

Т.е. всего в клетке человека оказывается в этот период (перед делением) 92 молекулы ДНК в 46 хромосомах. Клетка

– становится тетраплоидной по ДНК и

– остается диплоидной по хромосомам.

г) Таким образом, принцип «**1 молекула ДНК — 1 хроматида**» верен всегда, а в отношении хромосом аналогичное утверждение в иные моменты несправедливо.

д) Заметим также, что наборы хромосом и содержащихся в них молекул ДНК во всех диплоидных (по ДНК) клетках организма одни и те же.

Исключением можно считать лишь зрелые лимфоциты (пп. 20.2.4.2 и 21.1.2.4).

2. Состояния хромосом

а) Интерфазные хромосомы. В неделящейся или только готовящейся к делению клетке хромосомы морфологически неразличимы, т. к. находятся большей своей частью (или целиком) в деконденсированном состоянии. Такие хромосомы называются *интерфазными*.

Тем не менее, и в этом состоянии они сохраняют структурную и функциональную *индивидуальность*, а также определенную *упорядоченность* расположения в ядре. Так, каждая хромосома крепится к внутренней ядерной мембране обоими своими концами и рядом промежуточных участков. Причем места крепления, видимо, для каждой хромосомы — свои.

б) Метафазные хромосомы. В процессе деления клетки (митоза или мейоза) хромосомы резко конденсируются, в результате чего значительно укорачиваются и утолщаются. После этого они становятся видимыми даже на светооптическом уровне.

Причем разные хромосомы приобретают разную форму и по этому признаку могут быть идентифицированы. Морфологию хромосом, как правило, описывают по их состоянию на стадии *метафазы* митоза. Соответственно, хромосомы на этой стадии называются *метафазными*. В медицинской практике (медико-генетическое консультирование), где исследуются именно такие хромосомы, определение «метафазные» обычно опускают.

Изучение хромосом показывает, в частности, что они попарно *гомологичны* друг другу, а состав одной (23-й) пары хромосом зависит от пола человека.

Подробнее структуру хромосом мы рассмотрим в пп. 4.1.2.3–4.1.2.4.

3. Характеристика хромосомной ДНК

а) Строение. Любая из молекул хромосомной (ядерной) ДНК — очень протяженная *линейная* структура, состоящая из двух полинуклеотидных цепей, которые являются взаимно комплементарными и закручены в двойную спираль.

Комплементарность означает, что против *аденилового* нуклеотида одной цепи всегда стоит *тимидиловый* нуклеотид другой цепи, а против *гуанилового* нуклеотида всегда стоит *цитидиловый*. В этих парах (А-Т и Г-Ц) нуклеотиды как бы дополняют друг друга по своей пространственной конфигурации, что обеспечивает максимально плотную упаковку цепей в двойной спирали.

б) Длина. Молекулы хромосомных ДНК существенно различаются по количеству в них нуклеотидных пар (н.п.) и, соответственно, по своей длине. Поэтому различаются по длине и хромосомы — как интерфазные, так и метафазные.

Средняя же длина одной молекулы ДНК человека составляет 4 см (120 000 000 н.п). Следовательно, общая протяженность всех 46 молекул ДНК, находящихся в хромосомах одной диплоидной клетки, равна примерно ***185 см.***

в) Такая огромная (для молекулярного уровня) длина обусловлена тем, что совокупность внутриядерных молекул ДНК (а значит, и *ядро каждой клетки*) содержит информацию обо всем организме человека, а именно *о развитии, структуре и функционировании всех его систем и органов*.

4. Идея клонирования

а) На последнем обстоятельстве основана идея *клонирования*: использовать ядра соматических клеток одного и того же организма для получения большого числа генетически идентичных двойников.

б) Однако эта идея, похоже, ***нереализуема***. Дело в том, что линии соматических клеток не проходят особого процесса — ***мейоза***. Последний же, помимо прочих своих функций, необходим, как предполагается, для «омоложения» линии *половых* клеток путем *«сверхрепарации»* и селекции (отбора) хромосом.

в) И поэтому организмы, получаемые в результате клонирования *соматических* клеток, несут в себе груз возрастных изменений, накопленных организмом—донором данных клеток — так что жизнеспособность «клонов» оказывается изначально сниженной.

г) Это, в частности, продемонстрировала непродолжительная жизнь знаменитой овечки Долли. Последняя была первым млекопитающим, появившимся путем клонирования. Смерть же ее наступила на фоне преждевременного старения.

5. Информационная функция ядерной ДНК

а) Если говорить более конкретно, в наборе молекул ядерной ДНК каждой клетки содержится следующая информация:

1) ***о первичной структуре*** (последовательности аминокислот) всех ***белков*** организма (исключение — некоторые белки митохондрий, кодируемые митохондриальной ДНК),
2) ***о первичной структуре*** (последовательности нуклеотидов) примерно 60 видов *транспортных РНК (**тРНК**)* и 4 видов *рибосомных РНК (**рРНК**)*, а также, видимо,
3) ***о программе использования данной информации*** в разных клетках в разные моменты онтогенеза.

б) При этом *передача информации о структуре белка* включает три этапа:

I. *транскрипцию ДНК* — образование на участке ДНК как на матрице матричной РНК (мРНК), а точнее, ее предшественника (пре-мРНК);

II. *созревание мРНК* (*процессинг*) и *перемещение* ее в цитоплазму;

III. *трансляцию мРНК* (п. 3.3.1.1) — синтез на рибосомах (в цитоплазме) полипептидной цепи (т. е. последовательности аминокислот) в соответствии с последовательностью нуклеотидных *триплетов* (кодонов) в мРНК.

Напомним: РНК любого вида (мРНК, рРНК, тРНК) представляет собой одиночную цепь, состоящую из рибонуклеотидов — адениловых, уридиловых, гуаниловых и цитидиловых.

6. Обнаружение ДНК в ядрах клеток (рис. 4.1) Обнаружить ДНК в клеточных ядрах можно с помощью метода Фельгена (п. 1.1.4). При этой окраске ДНК окрашивается в вишневый цвет, а прочие вещества и структуры — в зеленый.

Так, на снимке мы видим, что действительно ядра (*1*) клеток почти целиком — вишневого цвета. Исключения составляют небольшие округлые образования — ядрышки (*2*): в них содержание ДНК низкое. Поэтому они,

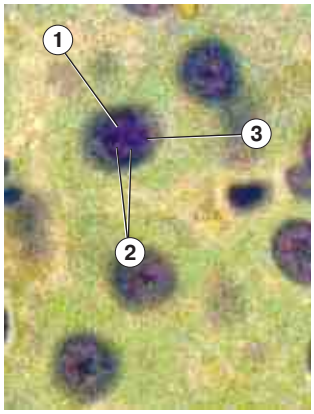

Рис. 4.1. Препарат — дезоксирибонуклеиновая кислота (ДНК) в ядре клетки. Окраска по методу Фельгена

как и цитоплазма (*3*), имеют на препарате зеленый цвет.

4.1.1.2. Функции ядра и внутриядерные процессы

Из вышесказанного ясно, что ядро соматической клетки должно выполнять две ключевые функции:

1) *обеспечивать использование информации ДНК* в самой клетке — в том объеме, в каком это необходимо данной клетке при данных условиях;
2) *сохранять наследственный материал* для его продолжительного функционирования и для передачи дочерним клеткам (образующимся при делении исходной).

1. Использование информации ДНК

а) В рамках реализации данной функции в ядрах происходят указанные ранее процессы: 1) ***транскрипция*** определенных участков ***ДНК*** (синтез пре-мРНК); 2) ***созревание (процессинг) мРНК,*** 3) ***синтез и созревание тРНК и рРНК.***

Заметим, что в пре-мРНК обычно содержатся не только кодирующие последовательности нуклеотидов — *экзоны*, но и некодирующие — *интроны* (чередующиеся с экзонами). Поэтому одно из событий *процессинга* пре-мРНК — это т. н. ***сплайсинг***: вырезание интронов и сшивание экзонов в единую цепь мРНК.

Затем к ее концам присоединяются дополнительные последовательности, которые необходимы для связывания с рибосомами и для защиты мРНК от преждевременного разрушения экзонуклеазами.

б) Кроме того, в ядре ***формируются субъединицы рибосом*** (из рРНК и поступающих из цитоплазмы рибосомных белков), которые тоже имеют прямое отношение к прочтению генетической информации.

в) Важнейшую роль играют также ***многочисленные регуляторные процессы*** (в том числе процессы *модификации ДНК* и *хромосомных белков*), изменяющие активность разных участков ДНК.

2. Сохранение и воспроизведение наследственного материала. Эту функцию ядра обеспечивают следующие процессы.

а) Репарация ДНК — обнаружение и исправление возникающих повреждений структуры ДНК. Репарация совершается практически постоянно, но ее эффективность меньше 100 % и к тому же у взрослых людей постепенно снижается — примерно на 1 % за год.

б) Репликация (удвоение) ***ДНК***. Происходит *перед* любым делением клетки (кроме второго деления мейоза).

В продуктах репликации — дочерних молекулах ДНК — одна из цепей оказывается старой, а вторая — новой (синтезированной на первой по принципу комплементарности). Это означает, что репликация является *полуконсервативным* процессом.

в) Конденсация хромосом — осуществляется уже *в ходе* деления клетки, в его начальной фазе, и облегчает последующее расхождение хромосом к полюсам делящейся клетки.

3. Уничтожение своего наследственного материала. И еще очень важный процесс может быть инициирован в ядре: ***разрушение ДНК*** внутриядерными эндонуклеазами.

Это имеет место в ходе ***апоптоза*** — клеточного «самоубийства», которое запускается или тогда, когда в ДНК клетки накапливается слишком много неустранимых повреждений, или по команде специальных химических сигналов, улавливаемых рецепторами плазмолеммы.

Более подробно апоптоз рассматривается в п. 4.4.2.

4. Особенности процессов в ядрах созревающих половых клеток

В ядрах созревающих половых клеток тоже могут происходить все перечисленные процессы — но с рядом особенностей.

а) Так, значительно ужесточаются (по сравнению с соматическими клетками) требования к *качеству* наследственного материала,

передаваемого потомству. Поэтому, как считают, *резко повышаются интенсивность репарационных процессов и вероятность апоптоза*.

б) При созревании сперматозоидов происходит гораздо более значительное уплотнение хромосом, чем при делениях клеток. Такая сверхконденсация хромосом достигается путем смены хромосомных белков.

в) Кроме того, добавляются новые процессы — конъюгация и кроссинговер. Они совершаются в ходе особого деления — мейоза — и заключаются в том, что гомологичные хромосомы вначале прилегают друг к другу (это обозначается термином «конъюгация»), а затем обмениваются некоторыми своими участками (кроссинговер).

Данный обмен повышает разнообразие генетического материала в половых клетках.

Но не исключено, что эти процессы крайне важны и в другом отношении: они качественным образом повышают

– устойчивость хромосом к повреждающим воздействиям и
– эффективность репарации в хромосомах уже имеющихся повреждений.

Т.е. осуществляют если не все, то важнейшие из «омолаживающих» гено́м мероприятий, которые, как отмечалось выше, возможно, закреплены за мейозом.

Таким образом, процессы, происходящие в клеточных ядрах, очень разнообразны и исключительно важны.

5. Выявление транскрипции в клеточных ядрах (рис. 4.2). Все вышеназванные процессы могут быть выявлены с помощью специальных методик. Продемонстрируем это на примере транскрипции ДНК, т. е. матричного синтеза РНК.

а) Экспериментальным животным *in vivo* вводят в кровь раствор ***радиоактивного уридина.*** Данное соединение в клетках превращается в H^3-УТФ (уридинтрифосфат) — один из четырех нуклеотидов, используемых при синтезе РНК. Поэтому вскоре радиоактивный нуклеотид (метка) оказывается в составе новосинтезированных цепей РНК.

б) I. Заметим: фосфаты большинства соединений через клеточные мембраны проходить не могут. Именно поэтому в данном эксперименте в кровь вводят не *нуклеотид* (УТФ), а предшествующий ему *нуклеозид* (уридин), включающий только азотистое основание (урацил) и рибозу.

II. Кроме того, при образовании (репликации) ДНК вместо уридилового нуклеотида

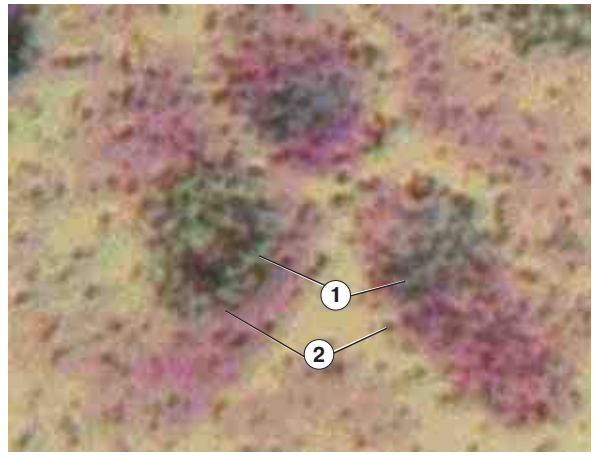

Рис. 4.2. Препарат — включение H^3-уридина в РНК. Окраска гематоксилином и эозином

используется тимидиловый; поэтому H^3-УТФ включается только в РНК.

в) Через несколько часов после инъекции меченого препарата животных забивают и готовят срезы изучаемых тканей.

Срезы покрывают фотоэмульсией. В местах нахождения радиоактивного соединения происходит разложение фотоэмульсии и образуются гранулы серебра (*2*). Т. е. последние являются маркерами радиоактивного вещества.

г) Затем срез (после промывки и закрепления) окрашивают как обычный гистологический препарат.

На представленном снимке видно, что меченое вещество сосредоточено главным образом *в ядрах* (*1*) клеток. Это и свидетельствует о том, что в ядрах происходит синтез РНК.

4.1.1.3. Структурные компоненты интерфазного ядра (рис. 4.3)

а) Хроматин. Итак, главным компонентом клеточного ядра (*1*) являются хромосомы, со-

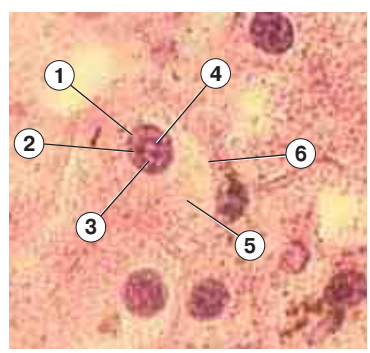

Рис. 4.3. Препарат — структура ядер клеток печени. Окраска гематоксилином и эозином: 5 — цитоплазма; 6 — границы клеток

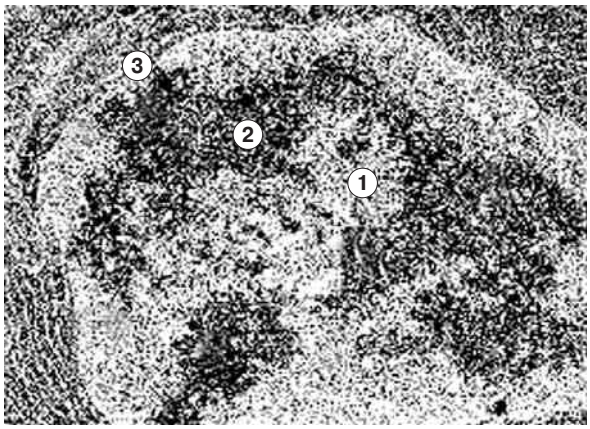

Рис. 4.4. Ядро плазматической клетки. Электронная микрофотография [по Ю. И. Афанасьеву]

держащие молекулы ДНК в комплексе с определенными белками.

Но, как уже отмечалось, интерфазные хромосомы в ядре клетки при световой микроскопии не выявляются. Поэтому для обозначения основного ядерного содержимого в клетках, не находящихся в процессе деления, пользуются термином «***хроматин***», понимая под ним *совокупность всех интерфазных хромосом ядра*.

Морфологически хроматин проявляется в виде *темных глыбок* (*3*). Однако в этих глыбках — не весь хроматин: часть хроматина, соответствующая деконденсированным хромосомам (и деконденсированным участкам хромосом), остается на световом уровне неразличимой.

б) Прочие элементы ядра. Кроме глыбок хроматина, в ядре можно видеть округлые ***ядрышки*** (*4*) и ***ядерную оболочку*** *(кариоплазму)* (*2*).

Хроматин и ядрышки находятся во внешне бесструктурной среде — ***ядерном матриксе***. Оказалось, что в последнем имеются своеобразный белковый каркас — ***кариоскелет,*** и жидкая часть (раствор сложного состава) — ***ядерный сок***, или *кариоплазма*. Иногда под термином «кариоплазма» понимают весь ядерный матрикс.

Рассмотрим перечисленные компоненты ядра более подробно.

4.1.2. Хроматин (хромосомы)

4.1.2.1. Два типа хроматина

1. Эу- и гетерохроматин

а) Электронная микроскопия. Хроматин занимает основную часть объема ядра. На *электронных* микрофотографиях (рис. 4.4) видно, что он подразделяется на два типа: *эухроматин* (*2*) — светлые (электронопрозрачные) области, и *гетерохроматин* (*1*) — темные (электроноплотные) глыбки, которые расположены преимущественно на периферии ядра, прилегая к ядерной оболочке (*3*). Из предыдущего изложения ясно, что

– *эухроматин* — это те участки хромосом или целые хромосомы, которые находятся в *деконденсированном* (диффузном) состоянии,

– а *гетерохроматин* — это, напротив, *конденсированные* (и потому электроноплотные) фрагменты хромосом или целые хромосомы.

В связи с этим, эухроматин еще называют *диффузным* хроматином, а гетерохроматин — *конденсированным* хроматином.

б) При световой микроскопии (см. рис. 4.3) эухроматин, как уже отмечалось, в ядре не выявляется. Те же глыбки, которые обычно обозначаются как «глыбки хроматина», представляют собой на самом деле лишь гетерохроматин.

в) Активность хроматина. В конденсированных участках хромосом ДНК недоступна для разнообразных внутриядерных ферментов — в том числе для ферментного комплекса, осуществляющего транскрипцию ДНК. В связи с этим *гетерохроматин функционально неактивен*, а *эухроматин, наоборот, активно участвует в транскрипции ДНК.*

2. Виды гетерохроматина. При изменении функционального состояния клетки или в процессе ее дифференцировки возможен переход части гетерохроматина в эухроматин и обратно. В связи с этим гетерохроматин подразделяют на два вида:

1) *факультативный* гетерохроматин — способный превращаться в эухроматин;

2) *конститутивный* гетерохроматин — никогда и ни в одной клетке к подобному превращению не способный. Очевидно, это те области хромосом, в которых ДНК не содержит генов, а выполняет лишь структурную функцию. Данные области расположены в основном вблизи центромерных участков хромосом.

3. Состояние хроматина в разных клетках. Из вышесказанного следует: чем больше в ядре доля гетерохроматина, тем ниже функциональная активность ядра, т. е. тем меньше скорость синтеза РНК. Для иллюстрации этого положения рассмотрим рис. 4.5.

Сверху — ядро нервной клетки (*I*). Здесь гетерохроматина очень мало. Это означает, что ядро и клетка в целом функционально очень активны.

Внизу — лимфоцит (*II*). В его ядре преобладает гетерохроматин. Это вполне коррелирует с очень малым объемом цитоплазмы, которая к тому же бедна органеллами. И то, и другое говорит о том, что интенсивность синтеза РНК и белков в лимфоците очень невелика.

4. Половой хроматин (тельце Барра)

а) Одним из компонентов гетерохроматина может быть т. н. половой хроматин (или тельце Барра), встречающийся ***только у женщин***.

Дело в том, что у мужчин в наборе хромосом каждой соматической клетки содержится по одной X- и Y-половой хромосоме. И обе они пребывают в деконденсированном состоянии, т. е. относятся к *эухроматину*.

У женщин же в соматических клетках — по две X-хромосомы. Из них деконденсирована только одна. Вторая же X-хромосома всегда находится в конденсированном состоянии, образуя в ядре компактное тельце — т. н. половой хроматин.

б) Для обнаружения полового хроматина часто исследуют ***мазок крови*** (рис. 4.6). В нейтрофильных лейкоцитах женщин половой хроматин (*2*) выявляется ***в виде барабанной палочки***, отходящей от одного из сегментов ядра (*1*). По этому признаку в судебной медицине отличают кровь женщин от крови мужчин.

Другой часто используемый в тех же целях объект — эпителиальные клетки слизистой оболочки полости рта.

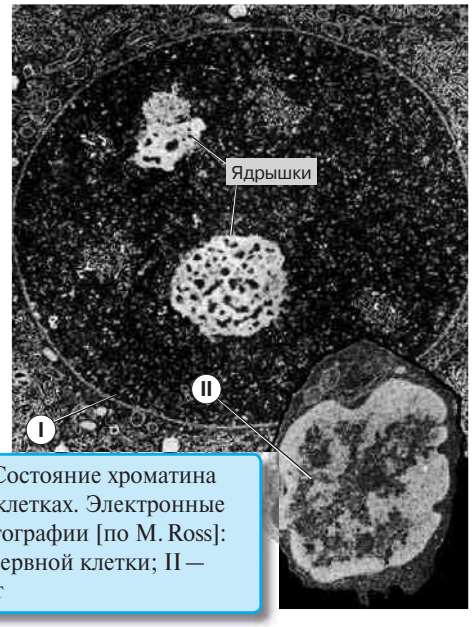

Рис. 4.5. Состояние хроматина в разных клетках. Электронные микрофотографии [по M. Ross]: I — ядро нервной клетки; II — лимфоцит

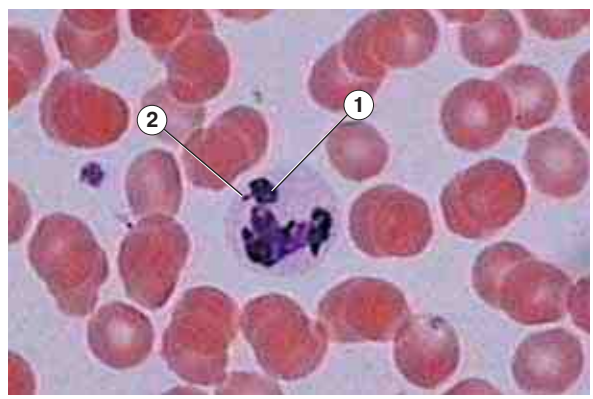

Рис. 4.6. Препарат — половой хроматин в лейкоцитах (мазок крови женщины). Окраска азур 2-эозином

4.1.2.2. Хромосомные белки

1. Химические компоненты хроматина (хромосом). Как уже отмечалось, каждая из 46 хромосом представляет собой *дезоксинуклеопротеин* (ДНП), т. е. комплекс очень длинной молекулы ДНК (или двух таких молекул — после репликации ДНК) с определенными ***белками***.

Содержание белков в хромосомах (и в хроматине в целом) обычно в 1,3–1,7 раза больше по массе, чем ДНК.

В составе хромосом обнаруживается также небольшое количество *РНК*. Это либо незавершенные продукты транскрипции, либо молекулы, выполняющие регуляторные, структурные или иные функции.

2. Подробнее остановимся на белках хромосом. Они имеют важнейшее значение: без них были бы невозможны почти все те внутриядерные процессы, которые перечислялись выше (п. 4.1.1.2). Кроме того, белки обеспечивают необходимую степень «упаковки» каждой молекулы ДНК — причем дифференцированно в различных ее областях.

По физико-химическим свойствам хромосомные белки подразделяют на осно́вные и кислые.

а) Осно́вные белки представлены ***гистонами*** пяти видов: H1, H2A, H2B, H3 и H4. Гистоны обогащены аминокислотами с положительно заряженными (аргинин, лизин) и гидрофоб-

ными (валин и т. п.) радикалами. При этом благодаря радикалам аргинина и лизина гистоны взаимодействуют с ДНК (где каждый нуклеотид содержит отрицательно заряженную фосфатную группу), а благодаря гидрофобным радикалам — друг с другом.

Эти взаимодействия приводят к образованию первого (*нуклеосомного*) и второго (*нуклеомерного*) уровней *укладки* ДНК в хромосоме (о чем будет сказано ниже). Таким образом, гистоны выполняют важную *структурообразующую* функцию.

Всего на них приходится 60–80 % массы всех хромосомных белков.

б) Кислые (негистоновые) белки хромосом. Несмотря на меньшую общую массу, кислые белки чрезвычайно разнообразны: имеется, по крайней мере, несколько сотен их различных представителей.

I. Вероятно, некоторые кислые белки тоже играют ***структурную роль***, участвуя в образовании высших (наднуклеомерных) уровней укладки хромосом.

II. Другую группу составляют многочисленные ***ферменты***, обеспечивающие процессы репликации, модификации, репарации, транскрипции и даже разрушения ДНК. Это не означает, что все работающие на ДНК ферменты постоянно связаны с ней: какие-то ферменты могут находиться в кариоплазме.

III. Наконец, самой разнообразной по составу, видимо, является группа ***регуляторных белков***. Они контролируют активность вышеуказанных ферментов, а также доступность тех или иных участков ДНК для этих ферментов.

4.1.2.3. Структурная организация хромосом

1. Деконденсированные интерфазные хромосомы (эухроматин): *нуклеосомная* организация (рис. 4.7). Как мы уже сказали, благодаря гистонам хромосомы имеют нуклеосомную организацию.

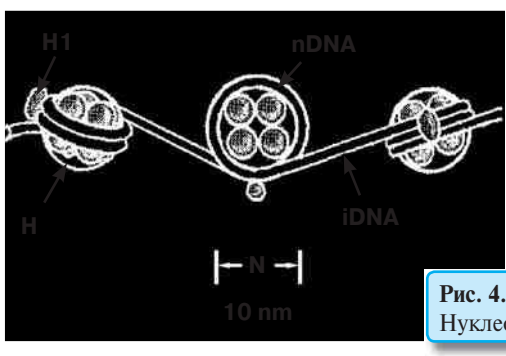

Рис. 4.7. Нуклеосомы

а) Нуклеосома. Основа нуклеосомы — глобула из 8 белковых молекул (*октамер*), содержащая по 2 молекулы гистонов четырех видов (H2A, H2B, H3 и H4). *Вокруг* одной такой глобулы молекула ДНК делает примерно 2 оборота, что и образует в итоге нуклеосому.

В участках между глобулами с ДНК связано еще по 1 молекуле гистона (H1). С учетом этих соединительных (*линкерных*) отделов, период нуклеосомной организации составляет примерно ***200*** н.п. ДНК.

б) Хромосома в целом. Молекула ДНК участвует в образовании очень большого числа нуклеосом (в среднем 600 000). В результате на данном уровне организации каждая хромосома представляет собой *длинную нить «бусинок»-нуклеосом* толщиной 10 нм. Это придает деконденсированному (т. е. ***эу***-) хроматину *мелкогранулярную* структуру, различимую при электронной микроскопии.

Как при этом связаны с хромосомой кислые белки, пока неясно.

в) Нуклеосомная организация не препятствует действию на ДНК внутриядерных ферментов. Хотя не исключено, что в момент прохождения ферментного комплекса по какому-либо участку ДНК последний (участок ДНК) на короткое время освобождается от связи с гистоновыми октамерами. Но затем эта связь быстро восстанавливается.

Кроме того, и новообразованные участки строящейся цепи ДНК (при репликации ДНК) почти сразу приобретают нуклеосомную структуру.

Таким образом, данный уровень укладки присущ хромосомам практически постоянно.

г) Заметим также: по сравнению с молекулой ДНК, нуклеосомная нить оказывается в 6,2 раза короче — благодаря закручиванию ДНК вокруг каждого октамера.

2. Конденсированные интерфазные хромосомы (гетерохроматин): *нуклеомерная* и *хромомерная* организация

Те интерфазные хромосомы или их части, которые образуют гетерохроматин, тоже имеют нуклеосомную организацию. Однако здесь добавляются и следующие уровни укладки хромосомы.

а) Второй уровень: нуклеомерный. Взаимодействие друг с другом молекул гистона H1, находящихся в составе нуклеосомной нити, приводит (при определенных условиях) к *кон-*

денсации этой нити в более плотную структуру — *нуклеомерную нить,* или *хроматиновую фибриллу,* толщиной около 30 нм.

Полагают, что нуклеомерная нить представляет собой *суперспираль*, причем такую, в которой вновь (как в нуклеосомной цепи) чередуются глобулярные и линкерные участки. Иначе говоря, это *цепочка «супербус»*. В одной «супербусине» (нуклеомере) — 5–8 нуклеосом.

Однако в этой цепочке ДНК уже недоступна для ферментных комплексов (в т. ч. того, который осуществляет транскрипцию). Поэтому данный уровень организации отсутствует у эухроматина.

Там же, где этот уровень имеется, длина хромосомы (или ее отдела, если конденсируется только он) уменьшается еще примерно в 6–7 раз.

б) Третий уровень: хромомерный. Дальнейшая компактизация хромосом происходит под влиянием уже не гистонов, а определенных кислых белков. И начинает использоваться другой принцип укладки — образование петель, или складок.

Так, хроматиновая нить образует множество петель. Последние собираются в розетки. Каждую розетку составляют несколько соседних петель, которые прикрепляются своими основаниями к общему белковому центру. Подобные центры в большом количестве содержатся в ядерном матриксе.

Таким образом, на этом уровне организации хромосома представляет собой цепь, состоящую из розеток. Последние еще называются *петельными доменами*, а также *хромомерами*.

В *гетерохроматине* розетки, видимо, расположены более-менее *рыхло*, т. е. дальше компактизация хромосом не идет.

3. Метафазные хромосомы: высшие степени конденсации

а) Третий уровень: хромонемный. При формировании *метафазных хромосом* третий уровень компактизации выглядит несколько иначе: петли в розетках и сами розетки (хромомеры) *тесно прилегают друг к другу*. В таком состоянии они образуют т. н. *хромосомную фибриллу*, или *хромонему,* толщиной 300 нм.

б) Четвертый уровень: хроматидный. Хромонема спирализуется или тоже складывается в *петли*.

Рис. 4.8. Модель складывания хромонемы

При этом петли, возможно, упакованы так, как показано на рис. 4.8: они образуют группы, составляющие *сегмент хроматиды* и связанные друг с другом короткими линкерными участками. Это соответствует тому обстоятельству, что под действием повреждающих факторов хромосома может распадаться на сегменты.

Продукт данного (и последнего) этапа конденсации — *хроматида* толщиной 700 нм, одна из двух «половинок» метафазной хромосомы. *Толщина* всей хромосомы в состоянии максимальной компактизации — вдвое больше: 1400 нм.

Зато *длина* хромосомы человека за счет всех уровней укладки сокращается в итоге в *10 000 раз.*

4.1.2.4. Кариотип человека

а) Определение. Уже отмечалось, что при полной конденсации (которая достигается к началу метафазы митоза) хромосомы принимают определенную форму.

Соответственно, вводят понятие ***«кариотип»*** — это *совокупность числа, размеров и особенностей строения метафазных (или анафазных) хромосом.*

Метафазные хромосомы состоят из двух хроматид, которые начали расходиться, но еще связаны в центромерной области. Поэтому они имеют, как правило, χ-образную форму.

Анафазные хромосомы — это уже разошедшиеся хроматиды и потому похожи на прямые или изогнутые *палочки*.

Для характеристики кариотипа в разных изданиях приводятся наборы как метафазных, так и анафазных хромосом. В частнос-

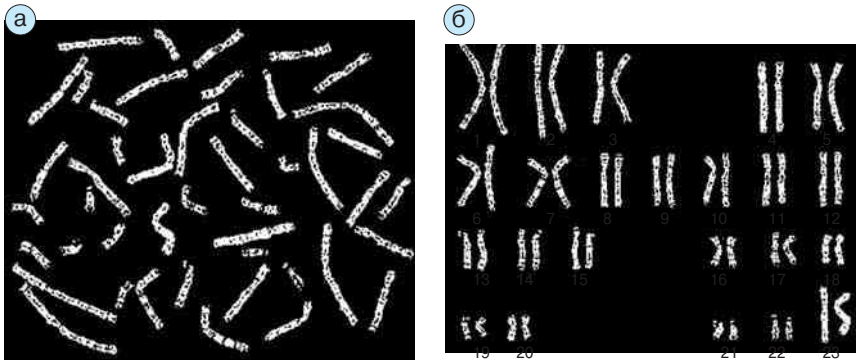

Хромосомы располагаются произвольно;

Хромосомы сгруппированы: 46 хромосом, во-первых, образуют 23 пары гомологичных хромосом, во-вторых, по размеру и форме подразделяются на 7 групп.

Рис. 4.9. Набор анафазных хромосом здорового человека

ти, на рис. 4.9 изображены анафазные хромосомы.

б) Общая характеристика кариотипа. Всего, как мы знаем, в соматической клетке человека имеется 46 хромосом. Они попарно *гомологичны* друг другу (п. 4.1.1.2), так что всего получается 23 пары.

Хромосомы 22 пар называются *аутосомами*, а одну пару образуют *половые* хромосомы (п. 4.1.2.1): две Х-хромосомы у женщин и по одной Х- и Y-хромосоме у мужчин.

При этом Y-хромосома почти вдвое короче Х-хромосомы.

Кроме того, все хромосомы по размеру и форме подразделяются на семь групп.

в) Отделы хромосомы. Почти у каждой хромосомы обнаруживаются следующие части: *центромера* (*первичная перетяжка*), *плечи* (части хромосомы по сторонам от центромеры), *теломеры* — конечные участки плеч.

В области центромеры находится *кинетохор* — место прикрепления клеточного веретена.

г) Морфологические типы хромосом. По положению центромеры хромосомы делят на три вида:

1) *метацентрические* — с равными плечами (пример — 1-е хромосомы),
2) *субметацентрические* — с плечами неодинаковой длины (пример — 7-е хромосомы),
3) *акроцентрические* — одно плечо практически отсутствует (пример — 21-е хромосомы).

д) Локализация генов рРНК. У некоторых хромосом в одном из плеч имеется и *вторичная перетяжка*. Это место расположения генов рибосомных РНК.

е) При т. н. ***хромосомных заболеваниях*** кариотип отличается от нормального. Например, при *болезни Дауна* в ядрах всех клеток присутствует дополнительная 21-я хромосома.

4.1.3. Прочие структуры ядра

4.1.3.1. Ядрышки

1. Компоненты ядрышка. Ядрышко (или нуклеола) — *самая плотная* структура ядра. Обычно оно имеет округлую форму. Нередко в ядре содержится несколько ядрышек.

а) Ядрышковые организаторы. Ядрышко — это не самостоятельное образование, а производное хроматина.

Действительно, оно формируется в связи с определенными участками хромосом — т. н. *ядрышковыми организаторами*. Каждый такой организатор представляет собой ***совокупность копий генов рибосомных РНК***.

Напомним: всего имеется четыре вида рРНК (п. 3.3.1.1). Гены трех из них (28S, 18S и 5,8S) расположены рядом друг с другом, образуя ***кластер***, транскрибируемый как единое целое. Ген четвертой, самой короткой, РНК (5S) располагается и транскрибируется отдельно. Так что фактически ядрышковый организатор — это *некоторое число раз повторенный кластер генов рРНК и (или) совокупность генов 5S-рРНК*.

Такие организаторы локализуются в области *вторичной перетяжки* пяти пар хромосом (13, 14, 15, 21, 22 пары) — всего, следователь-

но, в 10 хромосомах. Вместе эти 10 организаторов содержат у человека, по одним оценкам, около 200 копий каждого гена рРНК, а по другим — на порядок больше.

В любом случае количество ядрышек в ядре зависит от того, во сколько групп объединяются 10 ядрышковых организаторов — в одну, в две или больше.

б) Фибриллярный и глобулярный компоненты. На кластерах генов рРНК активно происходит синтез предшественника рРНК — единой ***пре-рРНК,*** включающей нуклеотидные последовательности трех рРНК.

Цепи предшественника тут же (в ядрышке) подвергаются ***созреванию***: разрезаются на отдельные рРНК, которые еще определенным образом модифицируются. Одновременно образуется и созревает пре-5S-рРНК.

Затем ***зрелые рРНК***, связываясь с рибосомальными белками, формируют ***субъединицы рибосом*** (которые выходят из ядра в цитоплазму).

В соответствии с вышесказанным, при электронной микроскопии (рис. 4.10) в области ядрышка выявляются три компонента:

– связанный с ядрышком *участок хроматина* (*1*) — *ядрышковые организаторы* (обычно они составляют *аморфный компонент* ядрышка);
– *фибриллярный компонент* (*2*) ядрышка — пре-рРНК и зрелые рРНК;
– *гранулярный компонент* (*3*) ядрышка — субъединицы рибосом.

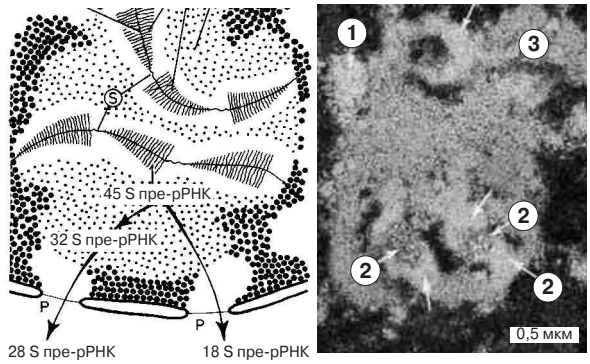

Рис. 4.10. Ядрышко. Схема (*слева*) и электронная микрофотография (*справа*) [по R. V. Kristič]

2. Выявление при световой микроскопии. В случае световой микроскопии ядрышки обычно различимы даже при обычной окраске (см. рис. 4.3). Но можно использовать и гистохимическую ***реакцию на РНК (по Браше***). Как мы видели в предыдущей теме (см. рис. 3.13), из всех компонентов ядра заметную реакцию при данной методике дают только ядрышки: они окрашиваются в малиновый цвет. Очевидно, это связано с высоким содержанием в ядрышках рРНК и их предшественников.

4.1.3.2. Ядерная оболочка

Ядерная оболочка (рис. 4.11) имеет две особенности: во-первых, она состоит *из двух мембран*, а во-вторых, содержит *поры*.

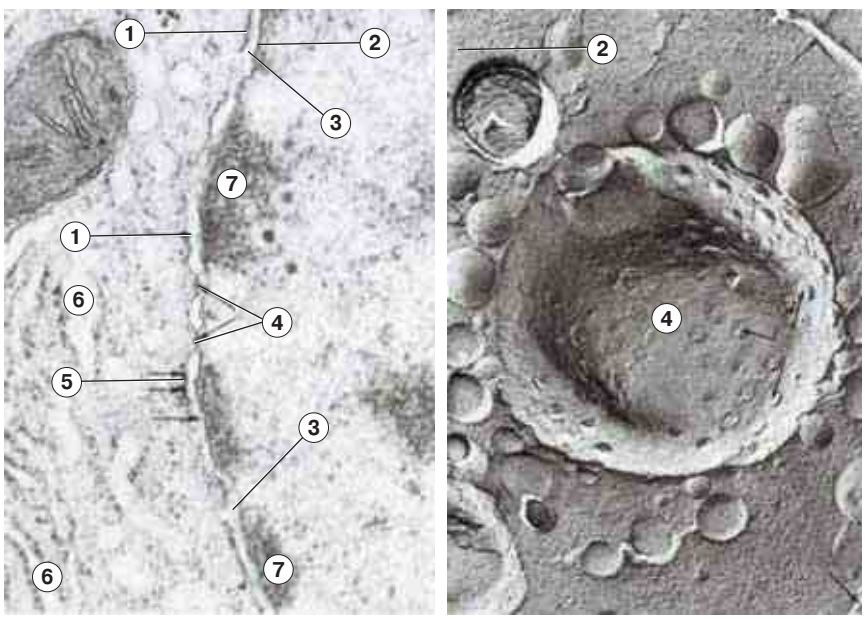

Рис. 4.11. Ядерная оболочка. Электронные микрофотографии: *слева* — обычная (трансмиссионная) микроскопия, *справа* — сканирующая микроскопия, метод замораживания и скалывания [по H. G. Burkit, B. Young, J. W. Heath]

1. Мембраны ядерной оболочки. Различают внешнюю (*1*) и внутреннюю (*2*) ядерные мембраны. Они разделены перинуклеарным пространством (*3*). Таким образом, ядерная оболочка — это полый двухслойный мешок.

а) С ***внешней*** ядерной мембраной со стороны гиалоплазмы связаны рибосомы (*5*). Т. е. эту мембрану можно рассматривать как *компонент гранулярной эндоплазматической сети* (*6*).

б) А ***внутренняя*** ядерная мембрана связана с элементом ядерного матрикса — *ядерной пластинкой (ламиной*), к которой крепятся концы всех хромосом, причем в строго определенных местах.

2. Ядерные поры (*4*)

а) Функция. Через поры в ядерной оболочке происходит интенсивный транспорт молекул и крупных частиц:

1) *в ядро из цитоплазмы* — нуклеотидов (предшественников ДНК и РНК), хромосомных и рибосомных белков, регуляторных факторов и т. д.;

2) *из ядра в цитоплазму* — многочисленных мРНК, тРНК, рибосомных субъединиц и пр.

Поэтому количество пор в ядерной оболочке тем больше, чем интенсивнее идут в клетке синтетические процессы. Обычно всего в оболочке ядра — 2000–4000 пор.

б) Строение. В области краев поры внутренняя и наружная мембраны сливаются, образуя округлое отверстие диаметром 120 нм. В отверстие встроен т. н. ***комплекс поры***. Комплекс включает:

I. тонкую *диафрагму*, закрывающую отверстие и пронизанную цилиндрическими каналами диаметром 10 нм,

II. *белковые гранулы*, одна из которых расположена в центре комплекса, а 8 пар других — по периферии комплекса (с обеих сторон от диафрагмы),

III. и *фибриллы,* связывающие центральная гранулу с периферическими.

В итоге структура напоминает велосипедное колесо.

в) Способы транспорта. Относительно небольшие молекулы диффундируют пассивно через гидрофильные каналы поры. А более крупные молекулы и частицы переносятся путем активного транспорта с затратой энергии ГТФ. Причем в этом участвуют рецепторные белки, узнающие объект транспорта, и специальные белки, обеспечивающие (неизвестным пока способом) перемещение транспортного комплекса через диафрагму поры.

По-видимому, центральная гранула — это и есть проходящий через пору *транспортный комплекс*.

4.1.3.3. Ядерный матрикс (кариоскелет)

К ядерному матриксу (точнее, к кариоскелету) относятся следующие структуры.

Во-первых, это тонкая ***ядерная пластинка (ламина)***, образованная многочисленными *промежуточными* филаментами (п. 3.4.2). Как уже было сказано, она связана с внутренней поверхностью внутренней мембраны и служит местом крепления концов хромосом.

Второй компонент кариоскелета — ***внутриядерная фибриллярная сеть***. Полагают, что это тоже (как и ламина) своего рода каркас, используемый для фиксации и хромосом (п. 4.1.2.3), и разнообразных белковых комплексов с ферментативной или регуляторной функцией.

На этом мы завершаем описание общего строения клеток и переходим к клеточным делениям и клеточному циклу.

4.2. Клеточный цикл

4.2.1. Типы и фазы клеточного цикла

4.2.1.1. Два способа деления клеток

1. Определение. Под клеточным циклом обычно понимают совокупность событий, происходящих ***от образования клетки*** (путем деления родительской клетки) ***до деления данной клетки или до ее гибели***.

Как видно, узловыми моментами цикла являются *деления* клеток. Так что способность клетки к делению (или отсутствие таковой) в решающей степени определяет «жизненный путь» клетки. Кроме того, имеет значение и то, к какому именно делению способна клетка.

2. Распространенность двух способов деления. У человека и животных известны два способа деления клеток: ***митоз*** и ***мейоз.*** Первый из них является обычным, рутинным способом деления, а второй — исключительным. Как уже отмечалось в п. 4.1.1.2 (пункт 4), путем ***мейоза*** проходит лишь последнее деление предшественников половых клеток (сперматоцитов и ооцитов). Путем же ***митоза*** осуществляются все остальные деления — это все предыдущие деления предшественников половых клеток, а также все деления соматических клеток.

3. Изменение содержания ДНК в клетках в ходе митоза и мейоза. На рис. 4.12 приведены схемы митоза и мейоза. Там фигурирует величина ***n*** — *гаплоидное* количество ДНК[1], т. е. набор молекул ДНК в ядре зрелых половых клеток (сперматозоида или яйцеклетки).

В соматических клетках, как правило, содержится вдвое большее количество ДНК — *диплоидное*, включающее, как мы знаем, 46 молекул ДНК.

а) Митоз. Схема показывает, что при митозе вначале происходит *репликация* (удвоение количества) *ДНК* в ядре, так что содержание ДНК становится *тетраплоидным* (***4n***), а само деление приводит к образованию двух *диплоидных* клеток (***2n***).

б) Мейоз. В случае мейоза присутствует ряд *сходных* черт:

I. вступающая в деление клетка (*сперматоцит I* или *ооцит I*) тоже изначально является *диплоидной* (***2n***),

II. при подготовке к делению количество ДНК в ядре клетки также возрастает до *тетраплоидного*, и

III. первое деление опять-таки приводит к двум *диплоидным* (по ДНК) клеткам (*сперматоциту II* или *ооциту II*).

Но имеется и принципиальное ***отличие***: вслед за окончанием первого деления мейоза почти сразу начинается второе, причем без предшествующей репликации ДНК, и поэтому из одной исходной диплоидной клетки образуются ***четыре клетки с гаплоидным (n) количеством ДНК.***

Замечание. Как мы знаем, существуют также другие — в биологическом отношении гораздо более важные — особенности мейоза. Среди них, прежде всего, — *конъюгация* гомологичных хромосом и *кроссинговер*, происходящие во время очень продолжительной профазы первого деления.

Но ни эти, ни другие особенности, по существу, не влияют на представленную схему изменения содержания ДНК в клетках.

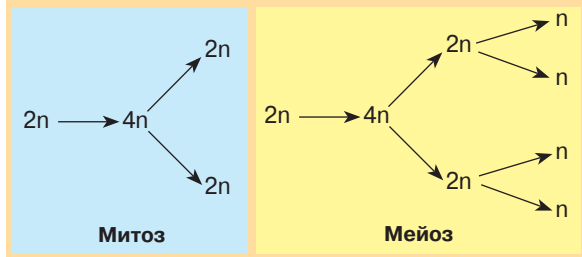

Рис. 4.12. Схемы митоза и мейоза

4.2.1.2. Подразделение клеток по способности к делению

Жизненный цикл клеток во многом связан со способностью последних к делению. По наличию этой способности все клетки взрослого организма (за исключением проходящих мейоз сперматоцитов и ооцитов) подразделяют на три типа.

1. Митотические клетки — весь жизненный цикл вновь образовавшейся клетки сводится к *восстановлению* (объема клетки, содержимого цитоплазмы и т. д.) после предыдущего деления и *подготовке* к следующему делению путем митоза. Примерами клеток данного типа являются: а) многие клетки базального слоя эпидермиса, б) эпителиальные клетки кишки, в) гемопоэтические клетки начальных стадий созревания, г) предшественники половых клеток (сперматогонии и оогонии).

Для таких клеток понятие «клеточный цикл» обычно идентично понятию «***митотический цикл***» — если только клетка не погибает на той или иной стадии митотического цикла.

2. Условно постмитотические клетки — в своем обычном состоянии находятся *вне митотического цикла*, покоясь или выполняя какую-либо работу, но ***сохраняют способность к делению***, которая реализуется при действии определенных стимулов. Чаще всего деления возобновляются при *регенерации* соответствующего органа или ткани.

Сюда относятся: а) некоторые дифференцированные клетки (гепатоциты, эпителиальные клетки почек, фибробласты, лимфоциты и др.), а также б) стволовые клетки костных, скелетных мышечных и ряда других тканей.

3. Постмитотические клетки — неделящиеся клетки, которые окончательно потеряли способность делиться. Примеры: а) клетки всех слоев эпидермиса кожи, кроме базального; б) нервные клетки, в) клетки сердечной мышцы, г) симпласты (волокна) скелетных мышц.

Замечание. ***а)*** Существует еще одна классификация, в неявной форме исходящая из способности клеток к делению. Но в ней классифицируются не клетки, а ***популяции*** клеток:

[1] Для обозначения этой величины обычно используют другую букву — «с». — *Примеч. ред.*

1) *обновляющиеся* популяции — клетки всех слоев эпидермиса (включая базальный), эпителий кишки, все гемопоэтические клетки;
2) *растущие* популяции — клетки железистых тканей, в т. ч. печени;
3) *стационарные* (или стабильные) популяции — клетки мозга и симпласты (волокна) скелетных мышц.

б) Однако эта терминология представляется некорректной.

Во-первых, именно т. н. обновляющиеся популяции — типичные представители стационарных систем.

Во-вторых, т. н. стационарные популяции как раз нестационарны (например, число клеток в мозгу постепенно уменьшается).

В-третьих, т. н. растущая популяция клеток печени в обычных условиях вовсе не растет.

Поэтому более предпочтительно подразделение клеток на митотические, условно постмитотические и постмитотические.

Теперь более детально рассмотрим клеточный цикл клеток всех этих типов.

4.2.1.3. Митотические клетки — митотический цикл

В митотическом цикле различают четыре периода (рис. 4.13):

G_1 — постмитотический (или пресинтетический),

S — синтетический,

G_2 — премитотический (или постсинтетический),

M — митоз.

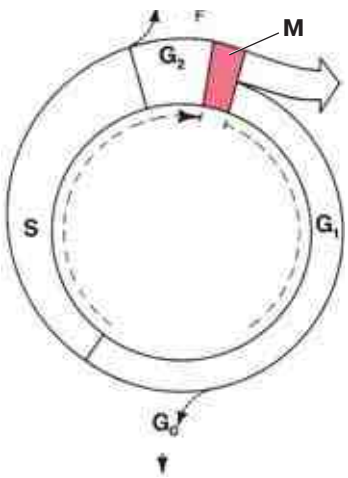

Рис. 4.13. Митотический цикл

1. G_1-период — постмитотический, или **пресинтетический**

а) Это некоторый интервал времени *от образования рассматриваемой клетки (путем митоза) до начала синтеза в ней ДНК* (и ядерных белков). Следовательно, на протяжении всего **G_1**-периода содержание ДНК в клетке — ***2n.*** У человека это, как уже отмечалось, *46* хромосом на клетку.

б) В этот период происходят восстановление содержания цитоплазматических белков (сниженного в результате митоза) и, как следствие, рост клетки (до размера материнской).

в) Кроме того, именно в данный период принимается «решение» о вступлении клетки в очередной митотический цикл или о прекращении делений. Зачастую это происходит под влиянием внешних факторов; те из последних, которые «направляют» клетку на подготовку к делению, называются ***митогенами***.

г) Где-то в конце *G_1-периода* наступает тот момент (называемый ***точкой рестрикции***), после которого процесс становится необратимым: даже если на клетку перестанут действовать митогены, она все равно войдет в S-период.

2. S-период: в ядре происходит ***репликация*** (удвоение) ***ДНК*** и хромосомных белков (так что количество ДНК постепенно возрастает от ***2n*** до ***4n***), возле ядра — ***дупликация центриолей***. Причем каждая хромосома реплицируется сразу во многих точках — это значительно сокращает продолжительность репликации. Но ни в одной такой точке процесс не инициируется более одного раза!

Вместе с тем ***центромерные участки*** ДНК остаются, по-видимому, нереплицированными: они удваиваются лишь в начале анафазы митоза.

3. G_2-период — постсинтетический, или **премитотический**. Обычно он менее продолжителен, чем предыдущие периоды, и включает синтез ряда других веществ, необходимых для прохождения митоза. В частности, в это время активно синтезируется белок микротрубочек ***тубулин***, используемый для формирования веретена деления.

Содержание ДНК в этот период — ***4n***. Для человека это *92* хромосомы на клетку (п. 4.1.1.1.).

Стадии **G_1**, **S** и **G_2** вместе составляют ***интерфазу***.

4. Митоз (М) — центральное событие цикла, в ходе которого, как мы знаем, тетраплоидная (по ДНК) клетка делится на две диплоидные. Примерная продолжительность стадий цикла для быстро делящихся клеток человека такова:
G_1-период — 9 ч,
S-период — 10 ч,
G_2-период — 4,5 ч,
М (митоз) — 0,5 ч.
Итого — ***24 часа***. Но, разумеется, для каких-то клеток цикл может быть менее, а для каких-то — более продолжительным.

4.2.1.4. Постмитотические и условно постмитотические клетки — выход из митотического цикла

1. Причины выхода из митотического цикла

Постмитотические клетки (в т. ч. и условно постмитотические) на стадии $\mathbf{G_1}$ выходят из митотического цикла. Про подобные клетки говорят, что они вступили в **G_0-период** своего жизненного цикла.

Обычно это бывает в следующих ситуациях:

а) стволовая, или более зрелая по способности к делению, клетка как бы «***засыпает***» на длительный срок; при этом G_0-период является *периодом покоя*;

б) клетка вступает на путь ***дифференцировки***; тогда G_0-период разбивается на различные стадии дифференцировки — $G_0(D_1)$, $G_0(D_2)$ и т. д.;

в) клетке не хватает ресурсов или внешних сигналов для подготовки к делению;

г) клетке требуется время для осуществления *репарации* ДНК.

Заметим, что две последние ситуации применимы и к митотическим клеткам.

2. Возвращение в цикл условно постмитотических клеток

Для условно постмитотических клеток (покоящихся стволовых клеток, а также фибробластов, лимфоцитов, гепатоцитов) выход из митотического цикла *обратим*.

Обратное их *вхождение* в митотический цикл совершается под действием внешних сигналов; при этом клетка вступает из G_0-периода в ***S-период***.

Для других частично или полностью дифференцированных клеток выход из митотического цикла *необратим*: это, очевидно, *постмитотические* клетки. Причем может быть два варианта необратимой дифференцировки.

3. Первый вариант необратимой дифференцировки — терминальная дифференцировка.

а) Т. н. *терминальная дифференцировка* заканчивается *гибелью* клеток и сменой их другими генерациями таких же клеток. Это описывается схемой:

$$\mathbf{M \rightarrow G_1 \leftrightarrow G_0 \rightarrow G_0(D_1) \rightarrow G_0(D_2) \rightarrow G_0(D_3) \rightarrow F \rightarrow \text{гибель}},$$

где *F* — финальная стадия дифференцировки.

б) Пример — *клеточный цикл клеток эпидермиса* (рис. 4.14). В базальном слое (*1*) эпидермиса, прилегающем к извилистой границе эпидермиса и дермы, находятся клетки двух видов: одни митотически делятся, другие — *обратимо* вошли в G_0-период, встав на путь дифференцировки.

Клетки трех следующих слоев — шиповатого (*2*), зернистого (*3*) и блестящего (*4*) — представляют собой разные стадии *необратимой* дифференцировки: $G_0(D_1)$, $G_0(D_2)$, $G_0(D_3)$. Это неделящиеся, но функционирующие клетки.

Наконец, клетки последнего слоя — рогового (*5*) — не только не делятся, но и находятся на стадии отмирания (*F*).

в) Еще один пример терминальной дифференцировки и постоянного обновления генераций — созревание эритроцитов и ряда других клеток крови.

Рис. 4.14. Препарат — кожа пальца.Окраска гематоксилином и эозином

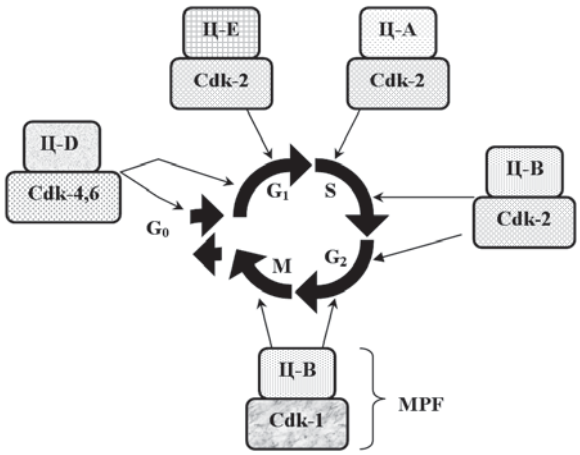

Рис. 4.15. Комплексы циклин-Cdk, определяющие разные фазы клеточного цикла:
Ц — циклины; Cdk — циклинзависимые киназы;
MPF — митоз-стимулирующий фактор

4. Второй вариант необратимой дифференцировки — образование долгоживущих клеток. Этот вариант описывается схемой:

$$M \rightarrow G_1 \leftrightarrow G_0\ (D_1) \rightarrow G_0\ (D_2) \rightarrow G_0\ (D_3) \rightarrow \text{работа} \rightarrow \text{гибель}$$

Здесь уже *зрелые* клетки не погибают вскоре после образования (т. е. по окончании дифференцировки), а функционируют в организме на протяжении всей жизни или, по крайней мере, в течение значительной ее части. И лишь только потом клетка гибнет — в результате процесса старения, экстремального воздействия вредных агентов или смерти всего организма.

Так обстоит дело, в частности, с нервными клетками, клетками миокарда и мышечными волокнами скелетных мышц.

Таким образом, клеточные циклы достаточно разнообразны. Причем они могут различаться у клеток даже одной популяции. Например, 1) одни стволовые клетки могут покоиться, 2) другие — делиться, 3) третьи — вступать в дифференцировку, 4) четвертые — погибать путем некроза или апоптоза (п. 4.4), 5) пятые — перерождаться в опухолевые клетки.

4.2.2. Регуляция митотического цикла

4.2.2.1. (*) Циклинзависимые киназы

Ключевую роль в поочередной смене фаз митотического цикла играют специальные *протеинкиназы* — т. н. ***циклинзависимые киназы*** (***Cdks*** — ***c****yclin-****d****ependent* ***k****inases)*. Каждая из них ***фосфорилирует определенные белки***, вовлеченные в соответствующую фазу цикла, и таким образом активирует или ингибирует их.

Молекула любой Cdk состоит лишь из одной субъединицы, которая сама по себе неактивна. Для активации же Cdk требуется связывание с ней специального белка — ***циклина*** (**Ц**). Причем имеется тоже несколько разных циклинов, а название их связано с тем фактом, что концентрации циклинов в клетке в течение митотического цикла изменяются ***циклическим образом***.

Следовательно, в активной форме упомянутые протеинкиназы (Cdks) представляют собой ***комплексы циклин-Cdk*** (***Ц-Cdk***), где циклин служит активаторной, а Cdk — каталитической субъединицей. При этом могут быть разные сочетания циклинов и Cdk; и каждое такое сочетание характерно для строго определенной фазы цикла (рис. 4.15).

1. G_1-период. Запускают цикл комплексы ***циклин D-Cdk4*** и (или) ***циклин D-Cdk6***. Они функционируют на начальной стадии G_1-периода и, вызывая соответствующие внутриклеточные события, способствуют переходу клеткой ***«точки рестрикции»*** (п. 4.2.1.3). Те же комплексы приводят к возврату «спящей» G_0-клетки в митотический цикл.

Вторая половина G_1-периода происходит под управляющим влиянием комплекса ***циклин E-Cdk2.***

2. S-период. В синтетическом периоде функционирующая киназа остается той же (***Cdk2***), но она дважды меняет своих циклиновых партнеров — ими последовательно становятся ***циклин A*** и ***циклин B***. Соответственно, меняются и те белковые субстраты, на которые действует ***Cdk2.***

3–4. G_2- и M-периоды. В премитотическом периоде ***циклин B*** связывается с другой Cdk — ***Cdk1.*** Именно комплекс ***циклин B-Cdk1*** «вводит» клетку в митоз и «руководит» этим сложным процессом. Поэтому его еще называют ***митоз-стимулирующим фактором, MPF*** (от *mitosis-promoting factor*).

Итак, все разнообразные события клеточного цикла управляются относительно небольшим числом комплексов циклинов и Cdk.

4.2.2.2. (*) Сигнальные пути, идущие к циклинзависимым киназам

В свою очередь, сами комплексы ***циклин-Cdk*** находятся под очень сложным контролем. Причем особое «внимание» уделяется комплексам **циклин D-Cdk4(6)**, вводящим клетку в митотический цикл.

Так, существуют, как мы уже упоминали, разнообразные внеклеточные ***регуляторы пролиферации*** — митогены и антимитогены. Они действуют на мембранные рецепторы клетки и тем самым запускают в ней те или иные сигнальные пути. Большинство из этих путей сходится к указанным комплексам G_1-периода — *циклин D-Cdk4* и *циклин D-Cdk6*.

Пример — действие ***эпидермального фактора роста (ЭФР)***. Данный фактор имеет белковую природу, вырабатывается слюнными железами (а также рядом других желез) и стимулирует пролиферативную активность стволовых клеток эпителия.

Вот значительно сокращенная последовательность происходящих при этом событий.

I. Связывание ЭФР с рецептором на поверхности клетки-мишени вызывает последовательную активацию в этой клетке *каскада ферментов* — митогенактивируемых протеинкиназ (МАП).

II. Последние фосфорилируют *ряд транскрипционных факторов* — белков, отвечающих за активность определенных генов.

В данном случае возрастает активность т.н. *генов раннего ответа*.

III. Эти гены, в свою очередь, кодируют совокупность *транскрипционных факторов второго поколения*.

IV. А данные факторы активируют *гены позднего ответа* – в том числе генов циклина D и киназ Cdk4 и Cdk6

V. Синтезируемые циклин и киназы образуют комплексы ***циклин D-Cdk4(6)***, которые запускают в клетках-мишенях очередной клеточный цикл.

4.2.2.3. (*) Механизм действия комплексов циклин-Cdk

Каким же образом комплексы **циклин-Cdk**, обладая «всего лишь» протеинкиназной активностью, стимулируют строго упорядоченные события митотического цикла?

Принципиальная схема такова. Комплекс циклин-Cdk очередной стадии цикла, как правило, должен обеспечить три вещи:

а) инактивацию или распад комплекса предыдущей стадии,

б) стимуляцию событий «своей» стадии,

в) образование или активацию комплекса следующей стадии.

И вот как конкретно реализуется эта схема.

1. Действие комплексов G_1-периода. Здесь последовательность событий такова.

I. Комплексы циклин D-Cdk4(6) фосфорилируют и тем самым ингибируют ингибиторный ***белок pRb***.

II. Активируется (прежде угнетенный белком pRb) *транскрипционный фактор* ***E2A-DP***.

III. Последний активирует ряд генов, в том числе

– генов ключевых *ферментов синтеза дезоксирибонуклеотидов и репликации ДНК,*
– а также генов *циклинов E, A, B* и *киназы Cdk2.*

Напомним: эти циклины и киназы используются на последующих стадиях клеточного цикла.

IV. В результате клетка проходит точку рестрикции и вступает в S-период.

2. Действие комплексов S-периода (циклин A-Cdk2 и циклин B-Cdk2). Репликацию ДНК осуществляет т. н. ***репликативный комплекс (РК)***, включающий 15–20 белков. Еще в G_1-периоде РК связывается с определенными участками хромосом — точками начала репликации ДНК. Но из-за недостаточной активности ряда белков РК процесс репликации не начинается.

Комплексы же S-периода, фосфорилируя эти белки, активируют их. Причем сразу достигаются два эффекта: РК приобретает, наконец, способность реплицировать ДНК, но при этом теряет способность вновь связываться с той же или любой другой точкой начала репликации. Тем самым предупреждается повторная репликация каких-либо участков ДНК.

3. Действие комплекса G_2-периода (циклин B-Cdk2). Этот комплекс, согласно рис. 4.15, действует в конце S-периода и в начале G_2-периода. Видимо, помимо прочего, он вызывает образование киназы Cdk1, необходи-

мой для формирования комплекса М-периода — ***циклин B-Cdk1***, или ***митоз-стимулирующего фактора, MPF.*** Но вместе с тем, вероятно, в течение G2-периода этот фактор поддерживается в неактивном состоянии. Активация же MPF означает начало митотического деления. Действительно, как мы уже говорили, именно MPF инициирует те многочисленные процессы, которые совершаются в ходе митоза.

4.3. Митоз

4.3.1. Нормальный ход митоза

Митоз подразделяется на четыре фазы: профазу, метафазу, анафазу и телофазу.

4.3.1.1. Профаза митоза

В профазе (рис. 4.16, *а*) происходят следующие события.

1. Конденсация хромосом

Хромосомы постепенно приобретают компактную форму и начинают обнаруживаться в ядре при световой микроскопии.

Процесс осуществляется с помощью белкового комплекса, который называется ***конденсином*** и активируется *митозстимулирующим фактором (MPF)* путем фосфорилирования.

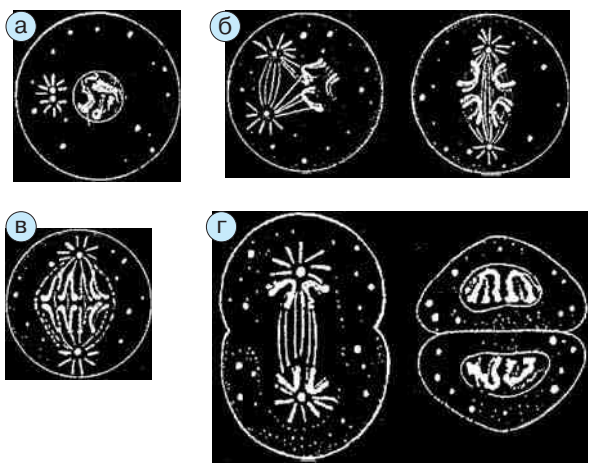

Рис. 4.16. Нормальный ход митоза: а — профаза митоза; б — метафаза митоза: ранняя (*слева*) и поздняя (*справа*); в — анафаза митоза; г — телофаза митоза: ранняя (*слева*) и поздняя (*справа*)

Если хромосома находилась в составе эухроматина, т. е. имела лишь нуклеосомный уровень организации (I), то под влиянием конденсина нуклеосомная нить складывается в структуры более высокого порядка (п. 4.1.2.3). II. Вначале она образует суперспираль — цепочку *нуклеомеров*, или *хроматиновую фибриллу*. III. Та формирует петли, объединяющиеся в розетки (*хромомеры*), которые плотно прилегают друг к другу, так что образуется в 10 раз более толстая *хромосомная фибрилла*, или *хромонема*. IV. Последняя, видимо, тоже складывается в петли, группы которых составляют сегменты полностью конденсированной *хроматиды*.

Только на этой стадии (в конце профазы) выявляется, что каждая хромосома содержит две хроматиды**.** Происходит же репликация хромосом еще в S-периоде (п. 4.2.1.3).

Однако в профазе митоза сестринские хроматиды по-прежнему связаны друг с другом во многих местах с помощью белков ***когезинов***.

2. Следствия конденсации хромосом

а) Из-за инактивации рибосомных генов в ядре ***исчезают ядрышки***.

б) Из-за инактивации всех прочих генов в ядре полностью ***прекращается синтез РНК***.

В цитоплазме некоторое время продолжается синтез белков на рибосомах — за счет предобразованных мРНК, но по мере разрушения последних он тоже затухает.

3. Распад мембранных структур ядра и цитоплазмы

а) Вторым объектом действия MPF являются белки, образующие филаменты ядерной ламины (п. 4.1.3.3) — тонкой сетевидной пластинки, которая прилегает изнутри к ядерной оболочке. Под влиянием MPF эти белки теряют сродство друг к другу — филаменты деполимеризуются, и ***ядерная ламина*** *разрушается*.

б) В свою очередь, это сказывается на состоянии ***внутренней ядерной мембраны***, для которой ламина служила поддерживающим «скелетом». Данная мембрана *распадается на фрагменты,* замыкающиеся в микропузырьки.

в) Аналогичный процесс происходит с ***мембранами ЭПС*** (включая наружную ядерную мембрану) и ***аппарата Гольджи***: они тоже распадаются на мелкие везикулы.

Биологический смысл этого понятен: сохранившаяся единая система цистерн и вакуолей, во-первых, мешала бы расхождению хромосом, во-вторых, могла бы оказаться в будущих ядрах и, в-третьих, препятствовала бы разделению цитоплазмы.

Механизм же распада цитоплазматических мембран, вероятно, тоже состоит в том, что MPF фосфорилирует некие структурообразующие белки.

4. Расхождение центриолей и начало формирования веретена деления

В S-периоде происходит редупликация не только хромосом, но и центриолей (п. 4.2.1.3). Поэтому к началу профазы возле ядра клетки имеются две диплосомы (каждая из которых представляет собой пару центриолей).

В профазе же диплосомы постепенно расходятся к полюсам клетки (достигая их) и начинают участвовать в формировании веретена деления.

Это веретено (как и сами центриоли) образуется из белка ***тубулина***. Данный белок был синтезирован в G_2-периоде, а теперь под влиянием MCF он начинает полимеризоваться в микротрубочки, отходящие от диплосом.

4.3.1.2. Метафаза

К началу метафазы (рис. 4.16, *б*) в клетке уже отсутствует ядерная оболочка. В случае же хромосом и веретена деления продолжаются начавшиеся прежде процессы.

1. Хромосомы

а) Хромосомы достигают максимальной степени конденсации.

б) Помимо того, они выстраиваются в экваториальной плоскости клетки, образуя ***метафазную пластинку***, или ***материнскую звезду***.

в) Постепенно в хромосомах разрушаются когезиновые комплексы между сестринскими хроматидами. К концу метафазы ***разделение хроматид завершается;*** они сохраняют только связь в области центромерных перетяжек. По существу, в метафазной пластинке оказывается тетраплоидный набор однохроматидных хромосом.

2. Центриоли и веретено деления

В метафазе завершается образование веретена деления (из полимеризующегося тубулина).

В сформированном веретене все микротрубочки начинаются своими минус-концами от одной или другой диплосомы (точнее, от расположенных рядом сателлитов; п. 3.4.3.1). Но по своей дальнейшей ориентации микротрубочки подразделяются на три вида:

1) ***кинетохорные*** — идут к каждой из хроматид, прикрепляясь к *кинетохоре* — специальному белковому комплексу в области центромеры;

2) ***полярные*** — идут к центру веретена, где перекрываются и контактируют с микротрубочками от другого полюса;

3) ***астральные*** — направлены к поверхности клетки.

Все вышеописанные процессы (конденсация хромосом, разрушение мембран, образование веретена деления) обусловлены действием митозстимулирующего фактора (MPF) — благодаря фосфорилированию им определенных белков. Но на стадии метафазы MCF фосфорилирует и тем самым активирует еще один белок — ***фактор, обеспечивающий анафазу (APC*** — от ***a****naphase-****p****romoting ****c****omplex*).

Этот фактор ***ускоряет распад*** строго определенных белков, присоединяя к ним ***убиквитин.*** Последний — небольшой белок, являющийся своего рода меткой, которая инициирует распад меченого белка в особых белковых гранулах цитоплазмы — ***протеосомах***.

Данного эффекта (связывания убиквитина с несколькими белками) оказывается достаточно для осуществления событий двух последних фаз митоза.

4.3.1.3. Анафаза

1. Расхождение хромосом. Одним из первых объектов действия APC (т. е. мечения убиквитином) становятся белки когезинового комплекса. Поэтому они быстро разрушаются, и сестринские хроматиды окончательно теряют связь друг с другом. Начинается основное событие анафазы (рис. 4.16, *в*) — *расхождение однохроматидных хромосом*.

В каждой паре сестринских хроматид одна хроматида (хромосома) отходит к одному, а другая — к противоположному полюсу. Поэтому дочерние клетки получают полные и равные наборы хромосом.

В процессе расхождения хромосомы имеют характерную ориентацию: их центромерные участки обращены к ближайшему полю-

су клетки, а теломеры (концы) — к экватору клетки.

2. Механизм перемещения хромосом

а) Движение хромосом происходит за счет ***изменения длины микротрубочек*** (МТ): укорочения (разборки) кинетохорных МТ, а также удлинения полярных МТ (что ведет к расхождению самих полюсов).

б) Кроме того, играют роль специальные ***белки-транслокаторы***: одни из них, видимо, перемещают хромосомы вдоль кинетохорных микротрубочек, другие же двигают разнополярные микротрубочки друг относительно друга, уменьшая область их перекрывания.

3. Разрушение MPF. *В конце анафазы* APC метит убиквитином и тот самый фактор (MPF), который его активировал. Поэтому MPF разрушается, а клетка входит в телофазу.

По продолжительности анафаза является самой короткой стадией митоза.

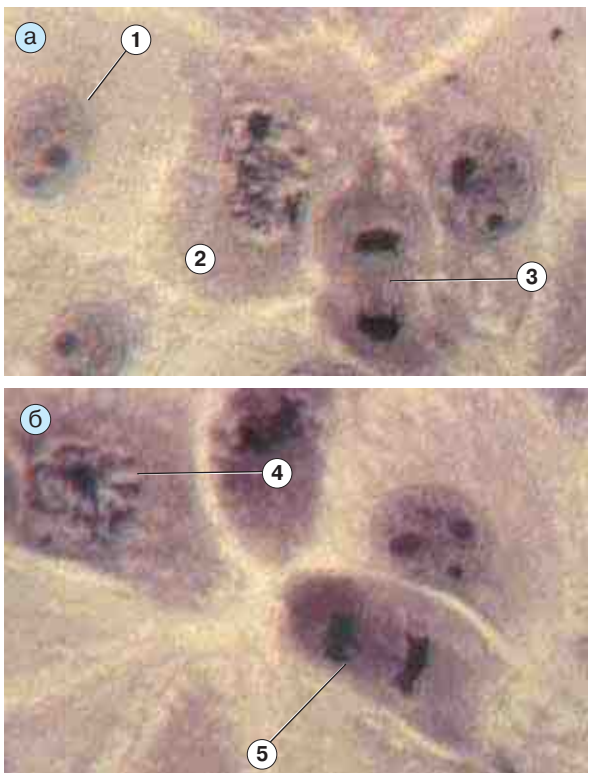

Рис. 4.17. Препарат — культура животных клеток. Окраска гематоксилином

4.3.1.4. Телофаза

Телофаза (рис. 4.16, *Г*) проходит под знаком эффектов «отмены» MPF. Из-за разрушения MPF начинает преобладать активность присутствующих в клетке протеинфосфатаз: они теперь дефосфорилируют те белки, которые были фосфорилированы в профазе.

Поэтому совершаются события, обратные профазным: восстановление ядерных оболочек и других мембранных систем (ЭПС, комплекса Гольджи), деконденсация хромосом, формирование ядрышек.

1. Образование ядер. При восстановлении ядерных оболочек пузырьки, образовавшиеся в профазе из разрушенных ядерных мембран, вначале связываются с хромосомами. В стенки пузырьков вновь встраиваются *комплексы ядерных пор*. Через последние внутрь пузырьков проникают белки, формирующие филаменты, которые, в свою очередь, образуют *ядерную ламину*. Благодаря этому пузырьки сливаются.

Причем вначале они образуют двойную оболочку *вокруг каждой хромосомы*. Получаются своего рода *мини-ядра*, называемые ***кариомерами.*** Каждое из них сохраняет связь со «своей» диплосомой.

Позднее сливаются друг с другом сами кариомеры, связанные с одной и той же диплосомой. Таким образом формируются два ***дочерних ядра***.

2. Цитотомия. В поздней телофазе происходит цитотомия (или ***цитокинез***) — образование перетяжки по экватору клетки. Перетяжка представляет собой актомиозиновое кольцо из актиновых и миозиновых филаментов. Кольцо постепенно сжимается, стягивая за собой плазмолемму и образуя перетяжку все уменьшающегося диаметра.

В итоге появляются две дочерние клетки. Лишь после этого в клетках восстанавливаются ЭПС и аппарат Гольджи.

4.3.1.5. Фигуры митоза на препаратах

1. Культура животных клеток (рис. 4.17, *а* и *б*). Наиболее удобным объектом для изучения митоза является ***культура*** клеток (т. е. клетки, выращиваемые *in vitro*), поскольку здесь деления наблюдаются достаточно часто.

На приведенных снимках видны и интерфазные (*1*), и делящиеся (*2–5*) клетки.

а) Среди последних клетка (*2*) находится на стадии ***поздней профазы***: хромосомы — кон-

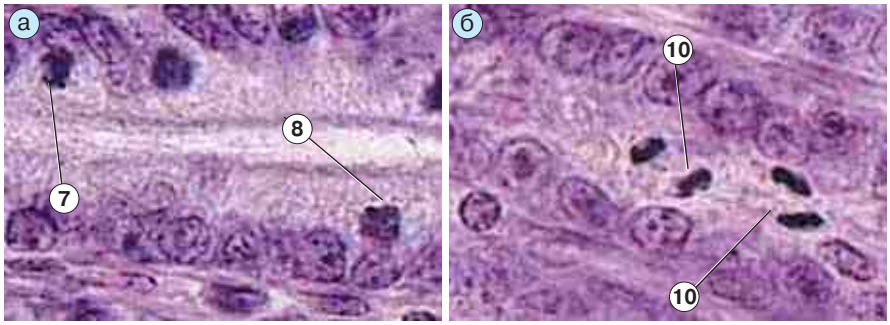

Рис. 4.18. Препарат — тонкая кишка: фигуры митоза. Окраска гематоксилином и эозином

денсированы, ядерная оболочка практически исчезла.

б) Клетка (*4*) — на стадии ***метафазы:*** хромосомы, выстроившиеся на экваторе, при виде сверху образуют материнскую звезду.

в) Клетка (*5*) — на стадии ***анафазы***: наборы хромосом расходятся к полюсам клетки.

г) И наконец, клетка (*3*) — на стадии ***телофазы***: хромосомные наборы разошлись по дочерним ядрам, а тело клетки начинает разделяться, что видно по образовавшейся перетяжке.

2. Тонкая кишка (рис. 4.18, *а* и *б*). Митозы можно наблюдать также в обновляющихся тканях организма — в т. ч. в клетках, выстилающих *крипты* (углубления в слизистой оболочке) *тонкой кишки;* эти клетки мы и видим на снимках.

а) Подавляющее число клеток находится в состоянии ***интерфазы***. Это естественно, поскольку, как мы знаем (п. 4.2.1.3), на собственно митоз приходится лишь незначительная часть общей продолжительности митотического цикла.

б) В качестве же редких находок можно видеть клетки на разных стадиях митоза — профазы (*7*), трудно отличимой от нее метафазы (*8*), анафазы (*9*) и телофазы (*10*).

4.3.2. Нарушения митоза и митотического цикла

1. Сверочные точки цикла. В ходе митотического цикла в клетке не только происходят соответствующие процессы, но и осуществляется контроль за их результатом и, главное, за состоянием хромосом.

а) Выделяют четыре т. н. сверочные точки (момента) цикла: в G_1-, S-, G_2-периодах и в метафазе митоза. В частности, в сверочной точке G_1-периода контролируется

1) *состояние ДНК* (на предмет наличия в ней двуцепочечных разрывов),

2) правильность *сегрегации хромосом* во время предыдущего деления и

3) структура *системы микротрубочек*; а в сверочной точке метафазы определяется правильность сборки *веретена деления*.

б) Если результат контроля неудовлетворителен, то клетка либо задерживается на данной стадии цикла (для устранения дефектов), либо (если дефекты неустранимы) вступает в ***апоптоз*** — процесс самоуничтожения (п. 4.4.2).

2. Эффективность контроля. Однако эффективность контроля не всегда бывает 100-процентной. Этим объясняется появление как опухолевых клеток (образование которых всегда связано с трансформацией определенной совокупности генов), так и возрастных изменений в популяции делящихся клеток.

То же обстоятельство ведет к рождению детей с хромосомными и генетическими нарушениями. Только здесь уже «не срабатывает» контроль при делении предшественников *половых* клеток.

3. Образование многоядерных и полиплоидных клеток — еще один вариант отклонения от нормальной схемы митоза.

а) ***Многоядерные*** клетки появляются в результате таких митозов, при которых не совершается *цитотомия*. Первое такое деление приводит к двуядерной клетке, второе (если в нем участвуют оба ядра) — к четырехъядерной клетке и т. д.

б) ***Полиплоидные*** клетки образуются при т. н. **эндоредупликации**. В этом случае после репликации хромосом не происходит деление ни ядра, ни цитоплазмы.

в) Другой, чаще встречающийся, способ образования ***полиплоидных*** клеток — чередование двух вариантов деления: без цитотомии и нормального.

I. Действительно, в этом случае после первого деления появляется *двуядерная* клетка, где каждое ядро является диплоидным (по ДНК и хромосомам).

II. А в ходе второго («нормального») деления хромосомы обоих ядер формируют единую материнскую звезду, содержащую вдвое больше хромосом, чем обычно. Поэтому в итоге обе дочерние клетки оказываются *одноядерными*, но ***тетраплоидными*** (и по ДНК, и по хромосомам).

Дальнейшее чередование таких делений дает попеременно *двуядерные* тетраплоидные клетки, *одноядерные* ***октаплоидные*** клетки и т. д.

г) Считают, что в ряде случаев полиплоидия играет приспособительную роль: она усиливает функциональные способности ядра, особенно в активно работающих, но неделящихся клетках. Поэтому полиплоидными являются многие клетки печени и мозга.

Полиплоидия свойственна также ряду других клеток.

4.4. Гибель клеток

а) Рано или поздно каждая клетка человеческого организма погибает: очень много клеток погибает еще в процессе жизни организма — начиная с эмбрионального периода; остальные клетки гибнут вскоре после смерти человека — из-за прекращения дыхания и кровообращения.

б) Один механизм гибели клеток нам уже знаком — это *терминальная дифференцировка* (п. 4.2.1.4), примером чего является ороговение клеток эпидермиса.

Помимо этого существует еще два механизма гибели клеток: некроз и апоптоз.

4.4.1. Некроз

1. Причины некроза. Некроз развивается при очень сильном повреждении клетки или столь же сильном изменении условий ее существования. Таким сильным изменением условий является, в частности, продолжительное отсутствие кровотока в ближайших сосудах (например, при инфаркте миокарда) или во всем организме (после смерти).

2. Ход некроза

а) Одними из первых *повреждаются плазмолемма* и другие *мембраны* клетки.

б) Из-за повышения их проницаемости происходит *набухание клетки* в целом, а также ядра́ и прочих мембранных органелл.

в) Лизосомные ферменты, проникая через поврежденную мембрану лизосом, хаотично *переваривают* содержимое клетки.

г) Хроматин вначале конденсируется (образуя нечетко очерченные глыбки у ядерной оболочки), а затем исчезает в ходе ***кариолиза,*** осуществляемого неспецифическими ДНК-нуклеазами и протеазами.

д) Наконец, плазмолемма окончательно разрывается, и продукты самопереваривания высвобождаются в окружающую среду.

Здесь они могут повреждать соседние клетки, а также инициировать начало *воспалительного процесса*.

В целом некроз является ***пассивным*** процессом: при его осуществлении клетка не расходует энергии.

4.4.2. Апоптоз

4.4.2.1. Общее описание

1. Существо апоптоза

а) В отличие от некроза, апоптоз — ***активный*** процесс: клетка включает специальные энергозависимые механизмы самоуничтожения, которые осуществляют генетически контролируемое разрушение компонентов клетки.

Причем в конце процесса клетка распадается на несколько фрагментов — ***апоптозных телец***, каждое из которых окружено плазмолеммой с несколько измененной структурой. Эти тельца быстро распознаются окружающими клетками (по особенностям плазмолеммы) и быстро ими фагоцитируются.

Поэтому вскоре на месте погибшей клетки не остается никакого следа. Соседние клетки не повреждаются, и воспалительная реакция не развивается.

б) Таким образом, апоптоз — эволюционно выработанный механизм клеточного самоубийства, позволяющий уничтожать ненужные или ставшие опасными клетки без ущерба для окружающих клеток.

Поэтому апоптоз нередко определяют как ***программированную гибель клетки.***

2. Причины и примеры апоптоза

а) Ранее (п. 4.1.1.2) мы отмечали, что апоптоз может запускаться в клетке в двух основных ситуациях: во-первых, когда в ДНК (хромосомах) или во внутриклеточных мембранах накапливается слишком много *неустранимых повреждений*; во-вторых, когда клетка получает соответствующую *команду* извне, воспринимаемую специальными рецепторами плазмолеммы.

Первую ситуацию определим как «апоптоз по внутренним показаниям», а вторую — как «апоптоз по команде».

б) Классический пример «***апоптоза по внутренним показаниям***» — гибель *стареющих* клеток у взрослого человека: как долгоживущих и невозобновляемых клеток — нейронов в головном мозгу, кардиомиоцитов, так и короткоживущих клеток, чей пул постоянно пополняется, — лейкоцитов, клеток кишечного эпителия.

Другой пример — гибель клетки в ходе *митотического цикла* (п. 4.3.2). Интенсивные деления клеток повышают вероятность апоптоза (из-за постоянно происходящих преобразований ДНК и хромосом в целом).

в) Что касается «***апоптоза по команде***», то его примеры очень разнообразны (приводим лишь некоторые из них):

I. гибель определенных клеток в процессе *эмбриогенеза* — в частности, клеток хорды, межпальцевых перепонок, хвоста, многих нейронов ЦНС и т. д.;

II. гибель клеток формирующейся *иммунной системы* — например, клеток, способных атаковать собственные антигены организма;

III. гибель созревающих *кроветворных клеток* в отсутствие определенных стимуляторов — цитокинов;

IV. гибель клеток большинства фолликулов в *яичниках* (и т. д.).

Следует заметить, что в одних случаях сигналом к «апоптозу по команде» является *связывание* определенного *(«негативного») фактора* с соответствующим рецептором клетки. В других случаях сигналом служит, напротив, *прекращение действия «позитивного» фактора,* т. е. освобождение клеточного рецептора от связи с ним.

3. Морфология апоптоза

а) Морфологически апоптоз начинает проявляться *конденсацией хроматина:* последний приобретает вид плотных и резко очерченных масс на периферии ядра (в отличие от некроза, где глыбки не являются столь четкими).

б) *Объем* клетки несколько уменьшается (при некрозе — увеличивается из-за набухания клетки).

в) *Ядро* распадается на *фрагменты*, окруженные мембранами и содержащие очень плотные массы хроматина.

г) В клетке образуются все более глубокие *впячивания*, так что контур клетки становится очень изрезанным.

д) В конце концов эти впячивания разделяют клетку на фрагменты — уже упоминавшиеся *апоптозные тельца*. В некоторых из них содержатся ядерные фрагменты, в других — только цитоплазматическое содержимое.

В целом морфологически регистрируемый процесс апоптоза продолжается 1–3 ч.

4.4.2.2. (*) Внутриклеточные участники и регуляторы апоптоза

1. «Инструменты» апоптоза. В апоптозе участвует целая совокупность специальных ферментов и регуляторных белков.

а) Во-первых, это семейство из 10 ***каспаз*** — специфических ферментов, разрушающих белки. Они разрывают только те пептидные связи в белках, которые образованы с участием остатка аспарагиновой кислоты. Поэтому белки расщепляются лишь до достаточно крупных пептидов. Наиболее важные мишени каспаз — определенные ядерные белки.

Каспазы находятся в цитоплазме и в обычном состоянии клетки неактивны (из-за присутствия ингибиторов).

б) Вторая группа факторов апоптоза — *нуклеазы*, ключевой из которых является ***Ca^{2+},Mg^{2+}-зависимая эндонуклеаза*** (известно, как минимум, две разновидности этого фермента). Данная нуклеаза расщепляет ДНК хромосом лишь в линкерных участках (между нуклеосомами). Поэтому ДНК тоже не подвергается полному лизису, а лишь фрагментируется (как и белки).

в) Третья группа факторов — ***белки, модифицирующие плазмолемму***. В частности, один из таких белков переводит определенный фосфолипид в наружный слой липидного бислоя. В результате на внешней поверхности плазмолеммы оказываются вещества-«метки», по которым окружающие клетки узнают апоптозные тельца.

2. Регуляторы апоптоза. В клетке имеется также совокупность веществ, способных ингибировать или стимулировать перечисленные «инструменты» апоптоза.

а) Митохондриальные факторы. В мембранах митохондрий содержатся каналы, которые в норме закрыты специальными белками — Bcl-2 и пр.

Другие же белки (Bac и пр.) при действии апоптогенных сигналов способствуют открытию данных каналов. В этом случае через ка-

налы в гиалоплазму выходят белки митохондрий (протеаза AIF и цитохром *c*), которые *активируют систему каспаз.*

б) Белок p53. Центральную роль в регуляции апоптоза играет белок p53.

I. Так, при «апоптозе по внутренним показаниям» активность и содержание этого белка в клетке ***возрастают под влиянием*** трех протеинкиназ, регистрирующих повреждения ДНК: ДНК-протеинкиназы (ДНК-ПК), казеинкиназы (КК) и фермента ATM. А при «апоптозе по команде» к тому же эффекту приводят отсутствие факторов роста, связывание с плазмолеммой «негативных» сигнальных веществ и т. д., т. е. практически все то, что запускает апоптоз данного вида.

II. Сам же белок p53 оказывает следующие действия. Во-первых, он *останавливает клеточный цикл* (активируя гены белков, ингибирующих комплексы циклин-Cdk). Во-вторых, p53 способствует *открытию митохондриальных каналов* (влияя на активность белков, закрывающих и открывающих эти каналы), т. е. инициирует активацию каспаз. В-третьих, p53 активирует гены PIG, продукты которых вызывают в клетке *окислительный стресс.* Наконец, в-четвертых, белок p53 активирует и такие гены, чьи продукты секретируются во внешнюю среду и тормозят здесь пролиферацию соседних клеток и новообразование сосудов.

Все эти эффекты носят не только апоптогенный, но и ***противоопухолевый*** характер.

4.4.2.3. (*) Схемы развития апоптоза

1. «Апоптоз по внутренним показаниям». Исходя из вышесказанного, можно представить следующую цепь событий при развитии «апоптоза по внутренним показаниям».

I. Неустранимые повреждения хромосом, вызванные теми или иным факторами, приводят

– к активации ***ядерных протеинкиназ*** (см. выше) и, как следствие,
– к увеличению содержания и активности ***белка p53***.

II. Под влиянием p53 открываются митохондриальные каналы, через которые в гиалоплазму выходят протеазы ***AIF*** и цитохром *c*.

III. Это, в свою очередь, вызывает активацию ***каспаз***, осуществляющих частичный протеолиз цитоплазматических и мембранных белков, а в ядре — хромосомных белков и ингибиторов эндонуклеаз.

IV. Поэтому и в цитоплазме, и в ядре развиваются процессы фрагментации. Так, в ядре:

– вначале наблюдается *конденсация хроматина* (из-за повреждения структурных белков),
– после чего следуют *фрагментация хроматина* (под действием эндонуклеаз) и затем — *ядра*.

V. Фрагментация ядра и цитоплазмы приводит к образованию ***апоптозных телец***, которые затем фагоцитируются соседними клетками.

2. «Апоптоз по команде» отличается от вышеизложенной схемы начальными стадиями.

Пусть, для определенности, причиной апоптоза служит исчезновение из среды ростового фактора, стимулировавшего деления и дифференцировку клетки. Тогда начальные стадии процесса можно представить таким образом.

I. Отсутствие сигнала вызывает изменение состояния вначале рецепторных белков мембраны, а затем, как следствие, ряда внутриклеточных белков — в том числе белка ***Ras***.

II. Данный белок инактивирует в клетке каскад МАП (митогенактивируемых протеинкиназ; см. выше).

III. Поэтому изменяется активность многих транскрипционных факторов и, соответственно, контролируемых ими генов. В их числе — гены белков, регулирующих активность и распад белка ***p53***.

IV. В клетке увеличивается содержание и активность белка p53.

Далее процесс развивается, как в первом случае, — в соответствии с пунктами II–V предыдущей схемы.

Раздел 3

Общая эмбриология

Модуль А. Введение в гистологию
(окончание)

Тема 5. **Половые клетки, оплодотворение, дробление, бластула**

Тема 6. **Гаструляция, образование осевых зачатков органов и зародышевых оболочек**

Тема 5. Половые клетки, оплодотворение, дробление, бластула

5.1. Половые клетки

5.1.1. Введение

5.1.1.1. Уникальная роль половых клеток

1. Единственная связующая нить

а) В предыдущих темах мы несколько раз отмечали, что среди всех клеток организма половые клетки и их предшественники занимают совершенно особое положение.

Именно эти клетки — и только они! — являются тем единственным материальным субстратом родительских организмов, из которого зарождается новая жизнь — жизнь потомства.

б) Следовательно, бессмертие того или иного вида (в том числе, и Homo sapiens), на фоне неотвратимой смертности всех индивидов, обеспечивается лишь благодаря двум важнейшим свойствам половых клеток (включая их предшественники):

– способностью *предоставлять* на момент оплодотворения *наследственную информацию в неизмененном виде*
– и способностью *инициировать* после оплодотворения *развитие нового организма* — возраст которого отсчитывается вновь от нуля.

2. Что это значит и почему

а) I. Первое свойство означает, что в половых клетках носители наследственной информации — молекулы ДНК, — по крайней мере, на момент оплодотворения практически лишены тех повреждений (условно говоря, «bad-секторов»), которые непременно накапливаются в ДНК соматических клеток.

II. Выше (в п. 4.1.1.1) высказывалось предположение, что, скорее всего, это достигается благодаря ***мейозу***, эффективно исправляющему в ДНК «bad-сектора» там, где они исправимы, и запускающему апоптоз в противном случае.

б) Второе указанное свойство половых клеток — способность развиваться (после оплодотворения) в новый организм — необходимое дополнение первого.

3. В этом разделе (включающем темы 5 и 6) мы кратко остановимся на строении половых клеток, а затем рассмотрим ранние стадии развития ряда животных и человека.

О животных надо будет сказать потому, что сопоставление их развития в эволюционном плане помогает понять «логику» эмбрионального развития человека.

5.1.1.2. Особенности хромосомного состава и развития

1. Хромосомы половых клеток

Мужские половые клетки — это сперматозоиды, женские — яйцеклетки.

Напомним (п. 4.1.1.2), что и те, и другие содержат ***гаплоидный набор ДНК* и *хромосом:*** в их ядрах у человека — *по 23 хромосомы* (а не 46, как в соматических клетках).

Из этих хромосом — 22 *аутосомы*, а одна — *половая*. У человека (и других млекопитающих) во всех яйцеклетках содержится половая хромосома ***X***, а в сперматозоидах — примерно с равной вероятностью ***X*** или ***Y***.

Если в оплодотворении участвует сперматозоид с Y-хромосомой, создается ***мужской генотип XY***. Если же в оплодотворении участвует сперматозоид с X-хромосомой, то получается ***женский генотип XX.***

2. Особенности развития. Развитие половых клеток имеет три особенности.

а) Очень раннее обособление. Предшественники половых клеток обособляются (т. е. вступают на строго детерминированный путь

дифференцировки) на очень ранних стадиях развития зародыша.

Развитие из этих предшественников других клеток организма или, напротив, образование половых клеток из других предшественников исключено.

б) Наличие мейоза. Об этом феномене уже не раз упоминалось. Тем не менее, вновь отметим, что

– путем мейоза происходит лишь последнее деление при созревании половых клеток,
– и ни у каких других клеток организма такое деление не встречается.

Одно из следствий мейоза – то, что в ядрах половых клеток остается лишь по гаплоидному набору хромосом.

Подробно события мейоза в ходе сперматоогенеза, равно как и другие стадии образования половых клеток, будут рассматриваться в темах 29 и 30.

в) Формирование особой популяции клеток. Наконец, подчеркнем, что предшественники половых клеток и сами эти клетки настолько отличны от прочих клеток, что *не могут быть отнесены ни к какому из типов тканей организма*. Они составляют совершенно особую популяцию клеток.

5.1.2. Сперматозоиды

5.1.2.1. Головка сперматозоида

В сперматозоиде (рис. 5.1) различают две части: головку (*1*) и хвост, или жгутик (*3*).

Головка может быть разной по форме (в зависимости от вида животного) — от округлой, как на снимке, до овально-веретеновидной.

1. Ядро. Главный компонент головки — клеточное ядро с гаплоидным набором конденсированных хромосом.

Плотность упаковки хромосом так велика, что объем ядра сперматозоида оказывается в 30 раз меньше, чем у гаплоидных клеток, образующихся сразу после мейоза. Это достигается за счет того, что осно́вными ядерными белками являются уже не прежние гистоны (п. 4.1.2.2), а другие осно́вные белки (гистоны и протамины), более *богатые аргинином и цистеином*.

В таком конденсированном состоянии генетический материал лучше защищен от повреждений при прохождении сперматозоида через оболочки яйцеклетки.

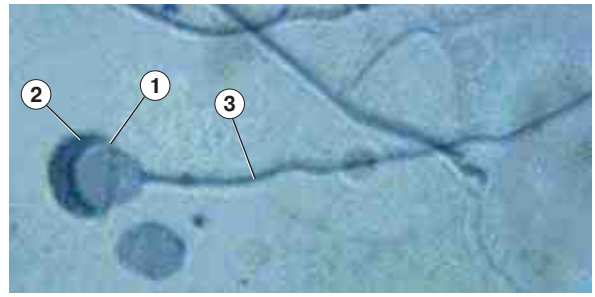

Рис. 5.1. Препарат — сперматозоиды морской свинки. Окраска гематоксилином

Нуклеосомная организация хроматина либо отсутствует вовсе, либо (по другим данным) имеет очень существенные особенности.

2. Акросома. Спереди большая часть ядра, как двойной шапочкой, покрыта акросомой (*2*). Это уплощенный пузырек, происходящий из комплекса Гольджи и во многом сходный с лизосомой.

Акросома содержит ферменты, необходимые для проникновения сперматозоида в яйцеклетку: ***акрозин, пенетразу***, ***гиалуронидазу, коллагеназу, кислую фосфатазу*** и др.

3. Плазмолемма головки. Вся головка сперматозоида, как и его хвост, окружена плазматической мембраной. В области головки эта мембрана содержит *специальные белки*: одни из них заряжены отрицательно и способствуют (на малых расстояниях) ***направленному движению*** сперматозоида к яйцеклетке; другие белки участвуют ***в связывании*** с яйцеклеткой.

5.1.2.2. Хвост (жгутик) сперматозоида

1. Части хвоста. В хвосте сперматозоида (рис. 5.2) различают четыре части: шейку (*I*), промежуточную (*II*), основную (*III*) и концевую (*IV*) части.

I. Шейка. Короткая шейка содержит две *центриоли* (*1*) — проксимальную и дистальную, — образованные микротрубочками по схеме (п. 3.4.3.2): **(9 × 3) + 0**.

От *дистальной* центриоли начинается аксонема (*2*) хвоста.

Аксонема идет вдоль оси *до самого конца* хвоста. Она тоже образована *микротрубочками*, но по другой схеме (п. 3.4.3.3): **(9 × 2) + 2,** т. е. включает 9 дуплетов микротрубочек по

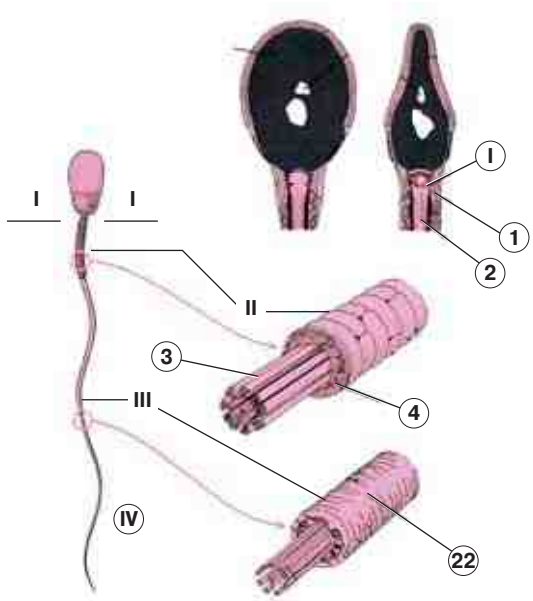

Рис. 5.2. Строение сперматозоида млекопитающего. *Схема*

окружности и пару одиночных микротрубочек в центре.

Как отмечалось ранее, микротрубочки взаимодействуют с помощью *динеиновых ручек*; за счет этого происходит скольжение соседних дуплетов друг относительно друга, приводящее к биению хвоста.

Вокруг аксонемы в разных частях хвоста могут находиться те или иные структуры.

II. Промежуточная часть хвоста. Здесь вокруг аксонемы расположены:

а) 9 т. н. *наружных фибрилл* (*3*) — элементов цитоскелета из кератиноподобных белков,

б) *митохондриальная «оболочка»* (*4*),

в) *плазмолемма*.

Вторая из названных структур образована митохондриями, ориентированными *по спирали*, витки которой тесно прилегают друг к другу. Благодаря этой «оболочке» промежуточная часть выглядит на препаратах (см. рис. 5.1) как наиболее плотный отдел хвоста.

III. Основная часть хвоста (см. рис 5.2). В данной части вокруг аксонемы по-прежнему находятся 9 наружных фибрилл, затем (вместо митохондриальной оболочки) — *волокнистая оболочка* (*5*), или тонкофибриллярное влагалище, и плазмолемма.

IV. Концевая часть хвоста. Здесь все дуплеты аксонемы распадаются на отдельные микротрубочки; так что получается плотный пучок из 20 микротрубочек, который покрыт непосредственно плазматической мембраной.

2. Плазмолемма хвоста. Плазматическая мембрана играет большую роль в движении хвоста. Так, плазмолемма хвоста сперматозоида ***способна к возбуждению***: она содержит не только ионные насосы, но и каналы для ионов Ca^{2+} и Na^{+}.

I. Возбуждение, видимо, инициируется *ацетилхолином*, который вырабатывается в самом жгутике и действует на расположенные в мембране холинорецепторы.

II. Это приводит, в частности, к открытию Ca^{2+}-каналов плазмолеммы — из окружающей среды начинают поступать ионы Ca^{2+}. Далее запускается цепочка активирующих воздействий:

III. ионы Ca^{2+} (а возможно, и другие факторы) активируют аденилатциклазу,

IV. образующийся цАМФ активирует протеинкиназы,

V. протеинкиназы же (путем фосфорилирования) активируют белки аксонемы,

VI. а это вызывает взаимодействие ее микротрубочек, т. е. биение хвоста.

Обычная частота биения — $5 с^{-1}$, скорость же активного движения сперматозоида человека — 30–50 мкм/с.

5.1.3. Яйцеклетки

5.1.3.1. Общая характеристика

1. Сходные черты. Яйцеклетки разных животных имеют следующие сходные черты.

а) Форма и размер. По форме яйцеклетки — *шаровидные*, а по размеру — обычно *гораздо крупнее*, чем сперматозоиды.

б) Желток. Большой объем связан с наличием в цитоплазме резервных компонентов — прежде всего желтка.

Желток — это включения белково-липидной природы, которые обеспечивают питательными веществами развитие зародыша (на всем протяжении или только на ранних стадиях).

в) Оболочки. Вокруг яйцеклетки обычно имеется несколько оболочек. Они выполняют защитную или трофическую функции.

г) Неподвижность. Яйцеклетки, в отличие от сперматозоидов, не могут самостоятельно передвигаться.

Таблица 5.1. Сравнение яйцеклеток по содержанию желтка

	КЛАССИФИКАЦИЯ ПО КОЛИЧЕСТВУ ЖЕЛТКА	КЛАССИФИКАЦИЯ ПО РАСПРЕДЕЛЕНИЮ ЖЕЛТКА В ЦИТОПЛАЗМЕ
БЕСПОЗВОНОЧНЫЕ ЖИВОТНЫЕ (*)	***Алецитальные*** яйцеклетки (не содержат желтка)	–
ПРИМИТИВНЫЕ ХОРДОВЫЕ (ЛАНЦЕТНИК) (*)	***Первично олиголецитальные*** яйцеклетки (небольшое количество желтка)	*Изолецитальные* яйцеклетки (желток распределен равномерно)
НЕКОТОРЫЕ РЫБЫ (*), АМФИБИИ (*)	***Полилецитальные*** яйцеклетки (большое количество желтка)	***Умеренно телолецитальные*** яйцеклетки (желток в большей мере сосредоточен у вегетативного полюса яйцеклетки)
КОСТИСТЫЕ РЫБЫ (*), ПРЕСМЫКАЮЩИЕСЯ (*), ПТИЦЫ	***Полилецитальные*** яйцеклетки	***Резко телолецитальные*** яйцеклетки
	(желток занимает почти всю яйцеклетку, кроме области анимального полюса, где находится ядро)	
МЛЕКОПИТАЮЩИЕ (В Т. Ч. ЧЕЛОВЕК)	*Вторично* ***олиголецитальные*** яйцеклетки	***Изолецитальные*** яйцеклетки
	(опять — небольшое количество равномерно распределенного желтка)	

2. Различия. При всем имеющемся сходстве, яйцеклетки животных значительно отличаются друг от друга, что обусловлено теми условиями, в которых происходит развитие зародыша.

Наиболее заметные различия касаются количества и распределения желтка, а также количества и характера оболочек.

а) Сравнение яйцеклеток по содержанию желтка. По количеству желтка яйцеклетки подразделяются так, как показано в среднем столбце табл. 5.1, а именно на *алецитальные*, *первично олиголецитальные* и т. д.

Видно, что в процессе эволюции вначале происходило увеличение количества желтка в яйцеклетке, так что у рыб, пресмыкающихся и птиц яйцеклетки оказываются *поли*лецитальными. Это, в частности, приводит к тому, что яйцеклетка достигает очень больших размеров и, например, в случае куриного яйца в обиходе именуется просто желтком.

У млекопитающих же зародыш развивается внутриутробно, так что питательные вещества яйцеклетки необходимы для обеспечения только самых начальных стадий развития. Поэтому запасы желтка вновь становятся небольшими — яйцеклетки являются *вторично* (т. е. второй раз в эволюции) *олиголецитальными*.

б) Сравнение яйцеклеток по распределению желтка в цитоплазме. По данному признаку (см. правый столбец табл. 5.1) яйцеклетки подразделяются на три вида: *изолецитальные*, *умеренно и резко телолецитальные*.

В первом случае гранулы желтка распределены в цитоплазме равномерно, в двух дру-

Таблица 5.2. Сравнение яйцеклеток по числу оболочек

	ОБОЛОЧКИ ЯЙЦЕКЛЕТКИ
РЫБЫ (*)	1) плотная желточная оболочка (поверх желтка); 2) наружная оболочка
ПРЕСМЫКАЮЩИЕСЯ (*), ПТИЦЫ	1) желточная оболочка; 2) белковая оболочка; 3) волокнистая оболочка; 4) скорлупа
МЛЕКОПИТАЮЩИЕ	1) блестящая оболочка; 2) зернистая оболочка (из фолликулярных клеток); 3) соединительнотканная оболочка (тека)

гих — смещены к одному из полюсов, называемому вегетативным.

У ***млекопитающих*** яйцеклетки являются *изолецитальными*.

в) Сравнение яйцеклеток по числу оболочек. В ходе эволюции менялись также число и природа оболочек.

Как видно из табл. 5.2, больше всего оболочек у яиц пресмыкающихся и птиц, поскольку развитие зародыша этих животных происходит в наиболее неблагоприятных условиях (внеутробно и на суше).

5.1.3.2. Яйцеклетки млекопитающих: световой уровень

1. Тип клеток в яичниках. Обращаясь к яйцеклеткам млекопитающих, необходимо вначале сделать одно существенное замечание.

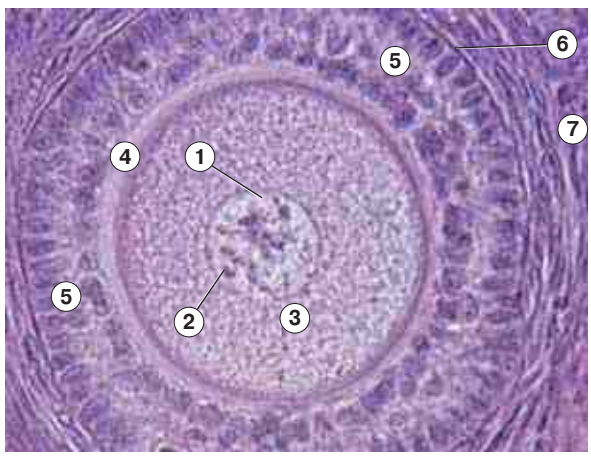

Рис. 5.3. Препарат –яичник млекопитающего. Окраска гематоксилином и эозином

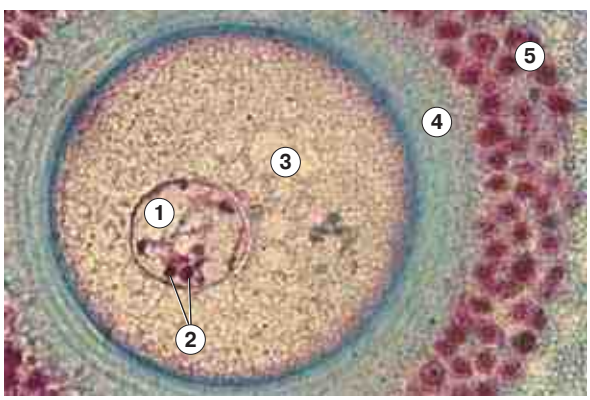

Рис. 5.4. Препарат – яичник млекопитающего. Окраска по Маллори

Местом образования женских половых клеток являются яичники. При этом у млекопитающих в яичниках содержатся ***не яйцеклетки,*** а их предшественники — ***ооциты***, находящиеся на той или иной стадии деления созревания (мейоза). Поэтому ядра являются не гаплоидными, а тетраплоидными (по ДНК).

Более того, у женщин в оплодотворении (если оно имеет место) участвует клетка, еще *не завершившая мейоз* — а именно клетка (ооцит II), лишь вступившая в профазу второго деления. Причем это деление (а с ним и мейоз) может завершиться только после оплодотворения: если не происходит оплодотворение, то не происходит и второе деление мейоза.

Следовательно, ***классическая яйцеклетка*** (клетка, гаплоидная по ДНК и хромосомам) ***у женщин вообще никогда не образуется!***

Тем не менее и в этом случае со значительной долей условности часто говорят о яйцеклетках. А морфологию этих «яйцеклеток» описывают, изучая поздние ооциты в яичниках (рис. 5.3 и рис. 5.4).

2. Характеристика яйцеклетки (ооцита). Яйцеклетка (ооцит) имеет почти правильную округлую форму. В центре клетки — ядро (*1*), содержащее глыбки гетерохроматина и ядрышки (*2*).

Цитоплазма (*3*) равномерно заполнена относительно небольшим количеством желтка. Позднее (в п. 5.1.3.3) мы еще вернемся к структурам цитоплазмы, а сейчас продолжим общее описание ооцита и его оболочек.

Считают, что после первого деления мейоза в цитоплазме ооцита *исчезают центриоли* (клеточный центр). Видимо, поэтому второе деление мейоза, а также последующие митотические деления зародыша становятся возможными только после оплодотворения, когда в клетку проникают центриоли сперматозоида.

3. Оболочки. В яичниках ооциты заключены в фолликулы, которые в большинстве своем находятся в покоящемся состоянии и называются ***примордиальными***. Периодически некоторое количество примордиальных фолликулов вступает в созревание, последовательно становясь *первичными, вторичными* и *третичными*. По ходу созревания количество и структура оболочек ооцита существенно меняются.

а) В первичных фолликулах вокруг ооцита находятся блестящая оболочка (zona pellucida)

(*4*) и и один-два слоя фолликулярных клеток (*5*). Блестящая оболочка образована гликозамингликанами и гликопротеинами, которые продуцируются фолликулярными клетками и самим ооцитом. А фолликулярные клетки имеют отростки, проникающие в блестящую оболочку. Поэтому граница между фолликулярными клетками и блестящей оболочкой — неровная и похожа на ***«лучистый венец»***.

С наружной стороны фолликулярные клетки ограничены *базальной мембраной* (*6*), за которой расположена соединительнотканная оболочка — *тека* (*7*) (см. рис. 5.3).

б) На последующих стадиях созревания фолликула фолликулярные клетки активно размножаются, а затем разделяется полостью на две совокупности: клетки *зернистой оболочки* (*5*) (непосредственно прилегающей к блестящей оболочке ооцита) и *пристеночные* клетки (окруженные базальной мембраной и текальной оболочкой).

Поэтому здесь уже можно говорить об оболочках двух уровней — *оболочках ооцита* (блестящей и зернистой), а также *оболочках фолликула* — пристеночном слое фолликулярных клеток и теке (в которой начинают различаться внутренний и наружный слои).

в) В конце существования третичного фолликула завершается первое деление мейоза (образуется ооцит II), а также происходит овуляция — разрыв оболочек фолликула и самого яичника.

Поэтому покидающая яичник половая клетка (ооцит II) окружена лишь прежними оболочками — блестящей и зернистой.

Причем, как следует из предыдущего, клетки зернистой оболочки не лежат на базальной мембране: последняя осталась в стенке фолликула за слоем пристеночных фолликулярных клеток.

5.1.3.3. Яйцеклетки млекопитающих: субмикроскопический уровень

1. Цитоплазма яйцеклетки (ооцита). При электронной микроскопии (рис. 5.5) в цитоплазме яйцеклетки (ооцита) выявляется целый ряд *специфических* образований.

а) В первую очередь, это ***желточные гранулы*** (*1*). Они обычно отграничены мембраной. Содержимое гранул — фосфо- и липопротеины: *фосфовитин* и *липовителлин*.

Эти вещества имеют, видимо, как эндо-, так и экзогенное происхождение: часть из них образуется *в ооците*, часть — *в печени*. Концентрируясь в гранулах, в центральной части последних они формируют более плотные кристаллические структуры.

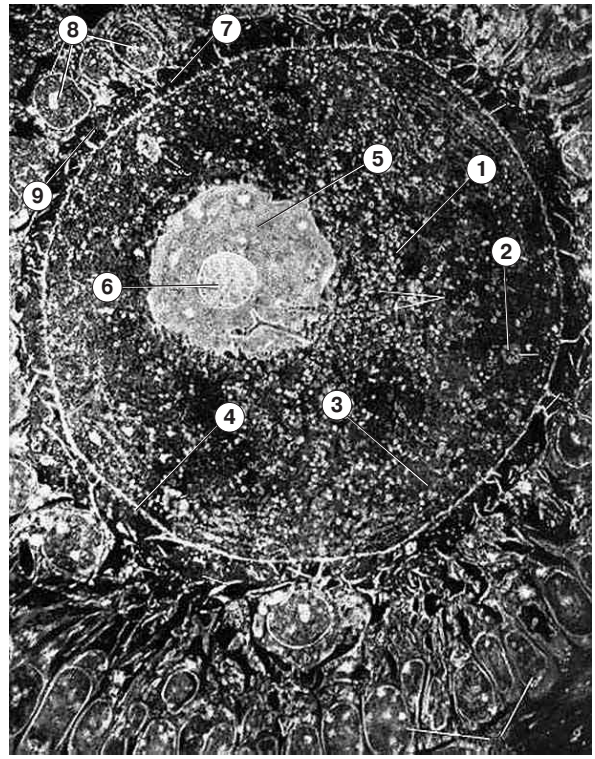

Рис. 5.5. Яйцеклетка (ооцит) млекопитающего. Электронная микрофотография [по В. Г. Елисееву, Ю. И. Афанасьеву, Е. Ф. Котовскому]

б) Также в цитоплазме обнаруживаются ***мультивезикулярные тельца*** (*2*); каждое из них — совокупность мелких пузырьков, заключенных в больший мембранный мешок.

Они представляют собой *производные лизосом* и появляются в процессе переваривания ооцитом фагоцитированных частиц.

в) Еще один вид производных лизосом — ***кортикальные гранулы*** (*3*), расположенные непосредственно под плазмолеммой (т. е. в «корковой зоне» цитоплазмы).

В этих гранулах содержатся гидролитические ферменты, которые в процессе оплодотворения выделяются в межклеточное пространство и участвуют в ***кортикальной реакции*** (п. 5.2.2.3).

г) Следующая особенность ооцитов — очень высокое содержание в цитоплазме компонентов ***белоксинтезирующей системы*** (не различимых на приведенном снимке): рибосом, рРНК, мРНК, тРНК.

После оплодотворения эта система начинает активно вырабатывать белки зародыша.

2. Прочие компоненты ооцита и его оболочек

Плазматическая мембрана (*4*) ооцита может образовывать *микроворсинки*.

Также на рис. 5.5 видны уже называвшиеся выше структуры: ядро (*5*) ооцита, ядрышко (*6*), блестящая оболочка (*7*), фолликулярные клетки (*8*) и их отростки (*9*).

Последние пронизывают блестящую оболочку и контактируют с плазмолеммой яйцеклетки.

5.1.3.4. Редукционные тельца

1. Асимметричное распределение цитоплазмы ооцита при мейозе. Как известно (п. 4.2.1.1), в результате мейоза исходная тетраплоидная (по ДНК) клетка (сперматоцит или ооцит) подразделяется на ***четыре*** гаплоидные клетки.

Но в женском гаметогенезе при этом образуется ***лишь одна*** яйцеклетка (точнее, *зигота*, поскольку второе деление происходит, как отмечалось выше, только после оплодотворения ооцита). Именно эта клетка приобретает практически всю цитоплазму ооцита вместе с ее запасными питательными веществами.

Остальные же клетки-продукты мейоза — это т. н. ***редукционные тельца***: они получают лишь необходимую часть хромосом и практически лишены цитоплазмы. Эти тельца часто остаются под оболочками, окружающими «яйцеклетку».

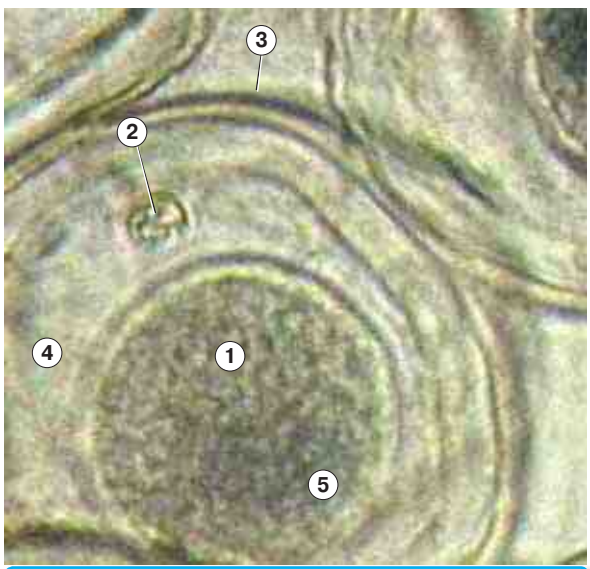

Рис. 5.6. Препарат — яйцеклетка и редукционное тельце аскариды. Окраска железным гематоксилином

2. Препарат. Одно редукционное тельце, в частности, можно видеть на препарате клеток аскариды (рис. 5.6). На снимке — дочерние клетки, образующиеся после деления мейоза: большая (*1*), с крупным ядром (*5*) — это ооцит второго порядка (если прошедшее мейотическое деление было первым) или яйцеклетка (если деление было вторым); и малая клетка (*2*) — редукционное тельце.

Обе клетки остаются под одной оболочкой (*3*), исходно окружавшей ооцит. Оболочка — широкая, плотная, построена из хитина.

Между оболочкой и крупной клеткой — зона сморщивания (*4*). Она появляется при приготовлении препарата.

5.2. Начальные стадии эмбриогенеза

5.2.1. Общая схема эмбриогенеза

5.2.1.1. Этапы развития зародыша

Последовательность событий, происходящих в ходе эмбрионального развития, в самом общем виде показана на рис. 5.7.

Оплодотворение. По классическим представлениям, в этом процессе участвуют сперматозоид и яйцеклетка. Но, как мы уже знаем, у ряда млекопитающих, включая человека, оплодотворению подвергается ооцит II, который потом быстро проходит второе мейотическое деление.

В любом случае в результате образуется ***зигота*** — клетка, содержащая цитоплазму ооцита и два гаплоидных ядра (*пронуклеуса*) — женское и мужское. Эти пронуклеусы либо сливаются в единое ядро, либо (у некоторых животных и человека) переходят в митотическое состояние, не сливаясь друг с другом.

I. Дробление. Серия первых митотических делений называется дроблением, поскольку объем зародыша не увеличивается, а образуются все более мелкие клетки. Так появляется ***морула*** — плотное скопление клеток.

При дальнейшем дроблении между клетками появляется полость — *бластоцель*. Зародыш на этой стадии называется ***бластулой***, а его стенка — *бластодермой*.

Клетки же зародыша на всей стадии дробления — *начиная с двухклеточного зародыша* — называются ***бластомерами***. Иными словами, данный термин используется и тогда, когда бластулы как таковой еще нет.

II. Гаструляция. Суть следующей стадии (гаструляции) состоит в том, что клетки зародыша образуют три листка: наружный — *эктодерму*, средний — *мезодерму* и внутренний — *энтодерму*.

Зародыш, состоящий из этих листков, называется ***гаструлой***.

III. Формирование комплекса осевых зачатков. Затем из материала зародышевых листков образуются осевые зачатки: *нервная трубка, хорда, первичная кишка, сомиты (включающие дерматом, миотом, склеротом) нефрогонотомы* и *спланхнотомы*.

Между этими зачатками находятся рыхло лежащие клетки, составляющие *мезенхиму* — источник развития ряда тканей.

Чуть позже плоский до того зародыш начинает сворачиваться, и образующиеся при этом *туловищные складки* оказываются границей между собственно зародышем и *внезародышевыми частями* экто-, мезо- и энтодермы. Из последних развиваются ***внезародышевые органы***: *желточный мешок, амнион, аллантоис* и *хорион* (у млекопитающих) или *серозная оболочка* (у птиц).

IV. Формирование зачатков тканей, органов и систем. Из осевых зачатков и из мезенхимы постепенно формируются зачатки практически всех органов. Это обозначается как *начальный гисто- и органогенез*.

К концу данного этапа зародыш именуется уже ***плодом***.

V. Дальнейшее развитие тканей, органов и систем (*дефинитивный гисто- и органогенез*). Зачатки тканей и органов путем дальнейшей дифференцировки превращаются в полноценные ткани и органы.

Данный этап составляет бóльшую часть общей продолжительности эмбриогенеза и приводит к образованию *зрелого плода*.

Последний появляется на свет в результате родов (у млекопитающих) или вылупления из яйца (птицы, пресмыкающиеся).

5.2.1.2. Этапы дифференцировки; диффероны

Итак, в процессе эмбриогенеза из одной клетки — зиготы — образуется множество разных клеток, объединенных в сложные структурные образования: ткани, органы и целый организм.

Рис. 5.7. Этапы развития зародыша

Подобное развитие есть ***результат дифференцировки*** (п. 2.1.1.2), которая начинается с самой зиготы.

1. Этапы дифференцировки. Соответственно этапам развития зародыша различают несколько этапов дифференцировки в эмбриогенезе.

а) Ооплазматический этап. Реализуется на стадии яйцеклетки и зиготы.

На данном этапе существуют биохимические различия не между отдельными клетками, а *между различными участками цитоплазмы зиготы*; эти участки называются ***презумптивными***. Попадая при дроблении в тот или иной бластомер, каждый такой участок определяет направление дальнейшей дифференцировки этого бластомера.

б) Бластомерный этап. Здесь уже имеются биохимические и морфологические различия между бластомерами, которые усиливаются по мере дробления.

До стадии 4–8 бластомеров различия еще не очень велики (почему возможно появление *однояйцевых близнецов*), а затем они становятся необратимыми.

в–д) Дальнейшие этапы дифференцировки соответствуют образованию зародышевых листков (***гаструляционный этап***), появлению зачатков тканей (***ранний гистогенетический этап***), окончательному формированию тканей и органов (***поздний гистогенетический этап)***.

2. Дифферoны. Особенность гистогенетических этапов состоит в том, что лишь в это время впервые появляются и формируются *дифферoны клеток*.

Каждый ***дифферон*** — *это совокупность клеточных форм, составляющих линию дифференцировки:* от стволовой клетки до полностью дифференцированных клеток.

Впоследствии какие-то дифферoны утрачивают свои начальные клетки — стволовые и клетки ряда последующих стадий дифференцировки. Другие же дифферoны остаются в полном составе.

Из таких полных и неполных дифферoнов (а также образуемого ими межклеточного вещества) и состоит взрослый организм животного или человека.

5.2.2. Оплодотворение

В оплодотворении различают три фазы: 1) сближение и *дистантное взаимодействие* гамет, 2) *контактное взаимодействие* гамет, 3) *проникновение* сперматозоида (точнее, его ядра и центриолей) в яйцеклетку.

После этого происходит еще одна важная стадия — четвертая — подготовка зиготы к дроблению.

5.2.2.1. Сближение и дистантное взаимодействие гамет

1. Способ движения гамет. Сближение половых клеток происходит в результате встречного движения яйцеклетки (ооцита с оболочками) и сперматозоидов.

а) При этом ооцит с оболочками движется по яйцеводу в сторону матки пассивно — с током жидкости.

б) I. Сперматозоиды во влагалище и матке также перемещаются пассивно — вместе с жидким содержимым этих органов, которое медленно засасывается в них все глубже благодаря тоническим сокращениям мышечных оболочек.

II. Но после активации, которая занимает несколько часов, сперматозоиды, достигшие к этому времени устьев яйцеводов, начинают двигаться самостоятельно (активно) — за счет волнообразных (ундулирующих) биений хвоста.

2. Рео-, хемо- и электротаксис

а) В яйцеводе на относительно больших расстояниях от яйцеклетки *направление* активного движения сперматозоидов обеспечивается ***отрицательным реотаксисом*** — способностью регистрировать направление тока жидкости и двигаться противоположно ему.

б) На малых расстояниях могут иметь значение два других вида таксиса:

1) ***хемотаксис*** — движение сперматозоидов *по градиенту концентрации* ***гиногамонов*** — специальных химических веществ, выделяемых яйцеклеткой; а также

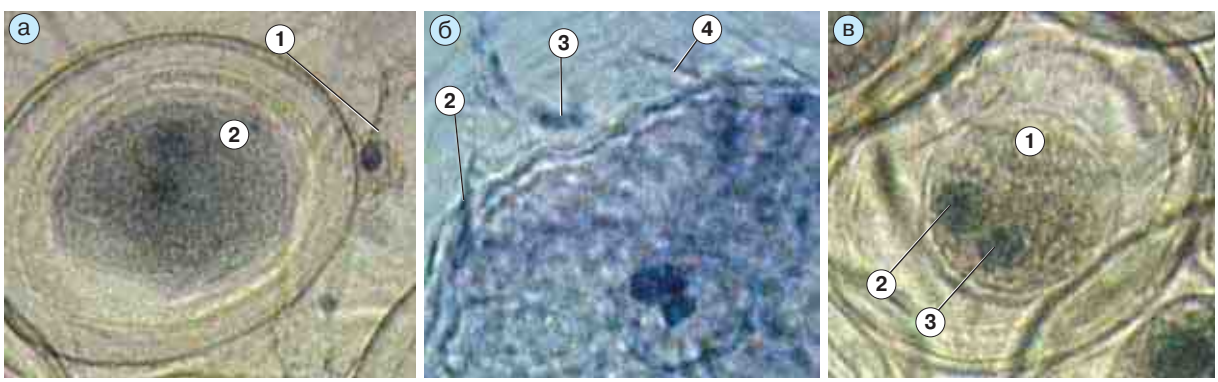

Рис. 5.8. Препарат — оплодотворение у лошадиной аскариды. Окраска железным гематоксилином:
а — стадия контактного взаимодействия: 1 — сперматозоид; 2 — яйцеклетка;
б — стадия проникновения: 2–4 — сперматозоиды;
в — стадия синкариона: 1 — зигота; 2, 3 — пронуклеусы

2) ***электротаксис*** — электрическое взаимодействие между разноименно заряженными белками сперматозоидов и яйцеклетки.

3. Капацитация. Процесс активизации сперматозоидов во время перемещения во влагалище и в матке обозначается как *капацитация*.

а) При этом *метаболизм* и *подвижность* сперматозоидов резко усиливаются.

б) Кроме того, *плазмолемма головки* теряет некоторые поверхностные гликопротеины. Это придает ей *способность связываться* с внешней оболочкой яйцеклетки, а также *лабильность,* необходимую для последующего разрыва в ходе высвобождения ферментов акросомы.

Вероятно, капацитацию инициируют *гиногамоны II* (имеющие пептидную природу), выделяемые ооцитом, и, по некоторым данным, *адреналин* (содержащийся в семенной жидкости).

5.2.2.2. Контактное взаимодействие гамет

1. Связывание

Достигая яйцеклетки (ооцита II), многочисленные сперматозоиды (у млекопитающих) проникают между достаточно рыхло расположенными фолликулярными клетками зернистой оболочки и связываются с *блестящей* оболочкой. В связывании участвуют специфические рецепторы — как со стороны плазмолеммы головки сперматозоида, так и со стороны блестящей оболочки ооцита. Именно эта специфичность во многом обуславливает трудность или полную невозможность скрещивания разных животных.

Благодаря биениям жгутиков сперматозоидов образовавшийся комплекс обычно начинает вращаться с частотой 4 оборота в минуту. Одновременно продолжается пассивное поступательное движение в яйцеводе по направлению к матке.

У червей аналогом блестящей оболочки можно считать хитиновую оболочку, и на рис. 5.8, *а* представлено первичное связывание с нею одного из сперматозоидов.

2. Акросомная реакция

Подобное связывание запускает в сперматозоидах *акросомную реакцию.* В ходе этой реакции плазмолемма головки и мембрана акросомы вначале *сливаются* друг с другом, а затем *распадаются* на мелкие мембранные пузырьки.

Высвобождающиеся ферменты акросомы вызывают (у млекопитающих) следующие эффекты:

1) *пенетраза* и *коллагеназа* — диссоциацию и удаление оставшихся фолликулярных клеток,

2) а *акрозин и гиалуронидаза* — *размягчение* прилегающего участка *блестящей* (у червей — хитиновой) *оболочки* — так, что каждый сперматозоид «пробуравливает» для себя собственный узкий канал.

3. Прикрепление к плазмолемме

Один из сперматозоидов, а именно тот, который первый преодолел эти оболочки, прикрепляется к плазмолемме яйцеклетки (ооцита II).

В данном месте образуется выпячивание цитоплазмы яйцеклетки — ***воспринимающий бугорок.***

5.2.2.3. Проникновение сперматозоида в яйцеклетку

1. Собственно проникновение (рис. 5.8, *б*). Головка проникающего сперматозоида (*2*) ориентирована не перпендикулярно к поверхности яйцеклетки, а *почти по касательной* к ней. При этом головка воздействует на плазмолемму яйцеклетки (ооцита) еще одним акросомным ферментом — *кислой фосфатазой*: последняя разрушает фосфолипиды плазмолеммы.

Затем в яйцеклетку (ооцит II) проникает содержимое головки и шейки сперматозоида, а именно ***ядро и центриоли***.

Плазмолемма же головки сперматозоида встраивается в плазмолемму яйцеклетки, что меняет трансмембранный потенциал последней. Данное обстоятельство стимулирует *кортикальную реакцию.*

2. Кортикальная реакция. *Кортикальные гранулы* ооцита высвобождают свое содержимое за пределы клетки. Выделяемые вещества вызывают ряд эффектов:

I. под их влиянием блестящая оболочка и, возможно, плазмолемма яйцеклетки ***теряет специфические рецепторы,*** а значит, и способность взаимодействовать с другими сперматозоидами;

II. создается ***перивителлярное пространство*** — между плазмолеммой оплодотворенной клетки и блестящей оболочкой;

III. кроме того, блестящая оболочка ***сильно уплотняется***: в ней образуется много попе-

речных связей и появляется еще гиалиновый слой, — после чего ее уже называют ***оболочкой оплодотворения***.

Благодаря всему этому другие сперматозоиды (*3* и *4* на рис. 5.8, *б*) в яйцеклетку не проникают.

Таким образом, на каждой из трех стадий оплодотворения развивается определенная специфическая реакция: на стадии сближения гамет — *реакция капацитации*, на стадии контактного взаимодействия — *акросомная реакция* и на стадии проникновения — *кортикальная реакция*.

Причем активным элементом первых двух реакций являются сперматозоиды, а третьей реакции — ооцит II (яйцеклетка).

3. Завершение мейоза ооцитом (у млекопитающих). В то время как *плазмолемма* сперматозоида инициирует в ооците кортикальную реакцию, *центриоли* сперматозоида сообщают ооциту способность осуществить второе деление мейоза.

Поэтому одновременно с кортикальной реакцией ооцит II (уже вступивший до того в профазу второго деления) проходит *метафазу, анафазу* и *телофазу* указанного деления.

В результате хромосомы ооцита II подразделяются на два гаплоидных (по ДНК) набора: один из них собирается в очередное ***редукционное тельце,*** выталкиваемое под оболочку зиготы (п. 5.1.3.4); второй же набор сохраняется в зиготе в составе ***женского ядра***.

5.2.2.4. Подготовка зиготы к дроблению

1. Набухание и сближение ядер

Затем оба ядра зиготы набухают и сближаются.

В частности, в мужском ядре хромосомы переходят из резко конденсированного состояния в диффузное (за счет разрыва дисульфидных связей между ядерными белками). Деконденсируются и участвовавшие во втором мейотическом делении хромосомы женского ядра.

Набухшие ядра называются ***пронуклеусами*** (*2* и *3* на рис. 5.8, *в*), а два таких сближенных ядра — ***синкарионом.*** Как отмечалось ранее (п. 5.2.1.1), у человека пронуклеусы в единое ядро *не сливаются*.

2. Удвоение ДНК и центриолей

В процессе сближения ядер *в каждом из них* начинается подготовка к первому митотическому делению нового зародившегося организма.

Так, происходит ***S-фаза*** митотического цикла: ДНК и хромосомные белки ***реплицируются.*** Хромосомы (оставаясь в диффузном состоянии) приобретают двухроматидную структуру.

Удваиваются также пришедшие со сперматозоидом центриоли. В цитоплазме зиготы активизируются обменные процессы.

3. Начало первого деления

а) Профаза первого митотического деления также проходит в неслившихся пронуклеусах по отдельности: *хромосомы* каждого набора *конденсируются*, а когда сближающиеся пронуклеусы переходят в соприкосновение, *разрушаются* их *оболочки*.

б) Лишь после этого — на стадии ***метафазы*** — оба набора хромосом, наконец, объединяются, образуя ***единую материнскую звезду***.

В течение всего этого времени продолжается медленное пассивное перемещение ооцита II, а затем зиготы по яйцеводу к матке (у млекопитающих).

5.2.3. Дробление

Дробление, напомним, идет без роста дочерних клеток, отчего объем зародыша не меняется. Но ***в зависимости от количества желтка и его распределения в цитоплазме яйцеклетки*** (а затем зиготы) дробление у разных животных происходит по-разному.

Различают четыре типа дробления и столько же типов бластулы.

5.2.3.1.(*) Полное равномерное дробление; целобластула

1. Тип дробления. Указанный в названии тип дробления встречается у ***беспозвоночных животных*** и ***примитивных хордовых.***

Их яйцеклетка — *алецитальная или первично олиго- и изолецитальная* (п. 5.1.3.1), т. е. не содержит вовсе или содержит очень мало желтка (распределенного к тому же равномерно).

Поэтому дробление 1) ***полное*** (дробятся все части зиготы), 2) ***равномерное*** (образуются клетки одинаковой величины), 3) ***синхронное*** (деления разных клеток зародыша происходят почти одновременно).

Примеры. На рис. 5.9, *а* и *б* показаны зародыши аскариды и морского ежа на стадии 2-х бластомеров (после первого деления дробления). И там и там сестринские бластомеры одинаковы по размеру.

В случае аскариды видно также, что бластомеры (*1–2*) *меньше* исходных яйцеклеток (*3–4*).

2. Тип бластулы (рис. 5.10, *а* и *б*). После прохождения стадии морулы (плотного скопления клеток) в зародыше появляется полость, т. е. зародыш превращается в бластулу. Последняя обозначается в данном случае как ***целобластула:*** ее стенку — *бластодерму* (*1*) — составляет один слой одинаковых по размеру клеток, а полость — *бластоцель* (*2*) — расположена в центре.

По существу, это *однослойный сферический пузырек, стенка которого везде одинакова по толщине*.

На снимке 5.10, *б* стенка бластулы морского ежа выглядит многослойной. Это объясняется тем, что изображения клеток, расположенных в разных плоскостях среза, наслаиваются друг на друга.

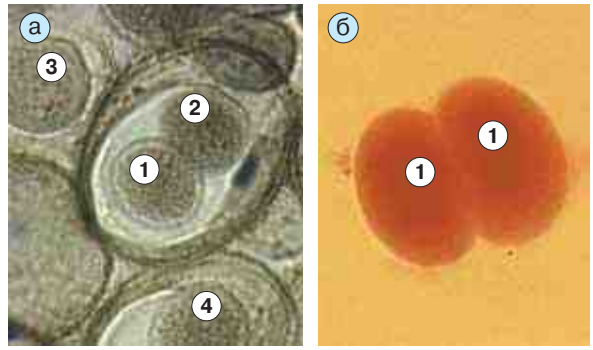

Рис. 5.9. Полное равномерное дробление. Стадия двух бластомеров:
а — препарат — зародыш аскариды. Окраска железным гематоксилином: 1, 2 — бластомеры; 3, 4 — яйцеклетки;
б — препарат — зародыш морского ежа. Окраска пикрофуксином: 1 — бластомеры

5.2.3.2.(*) Полное неравномерное дробление; амфибластула

1. Тип дробления. ***У амфибий и некоторых рыб*** яйцеклетка — умеренно телолецитальная: желтка много, и он в большей мере сосредоточен у вегетативного полюса яйцеклетки (п. 5.1.3.1).

Это придает дроблению следующие характеристики: оно

1) по-прежнему (в эволюционном плане) ***полное*** (дробятся все части зиготы),

2) но при этом ***неравномерное*** (на вегетативном полюсе зародыша клетки, перегруженные желтком, намного крупнее, чем на анимальном) и

3) ***асинхронное*** (клетки вегетативного полюса делятся медленней).

Пример — зародыш лягушки на стадии 4 бластомеров (рис. 5.11). Видно, что пара бластомеров анимального полюса (*1*), действительно, намного меньше пары бластомеров вегетативного полюса (*2*).

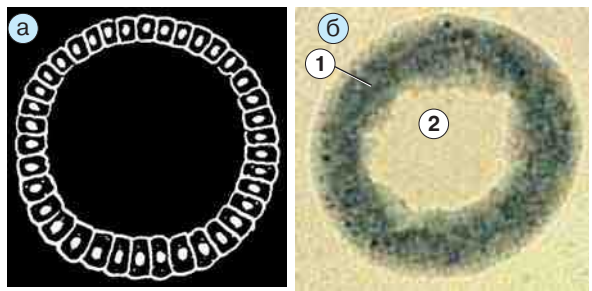

Рис. 5.10. Целобластула: а — схема; б — препарат — зародыш морского ежа. Окраска железным гематоксилином

2. Тип бластулы (рис. 5.12, *а* и *б*). В результате подобного дробления образуется т. н. ***амфибластула.*** Ее особенности таковы:

– анимальный полюс, называемый *крышей* (*3*), содержит *мелкие* клетки;
– вегетативный полюс, или *дно* (*4*), состоит из крупных клеток;
– область же между крышей и дном — *краевая зона* (*5*), клетки здесь — промежуточного размера;

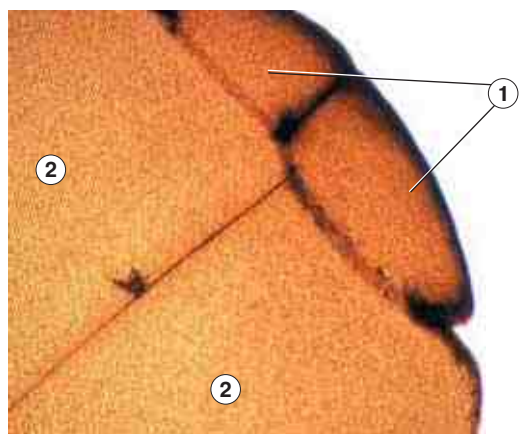

Рис. 5.11. Полное неравномерное дробление. Зародыш лягушки, стадия 4-х бластомеров

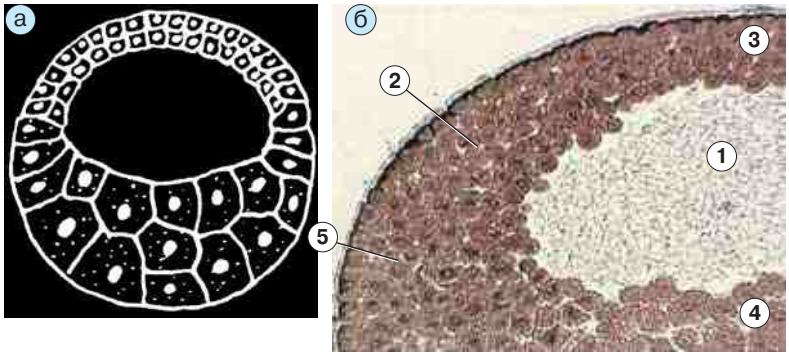

Рис. 5.12. Амфибластула:
а — схема;
б — препарат — зародыш лягушки. Окраска железным гематоксилином

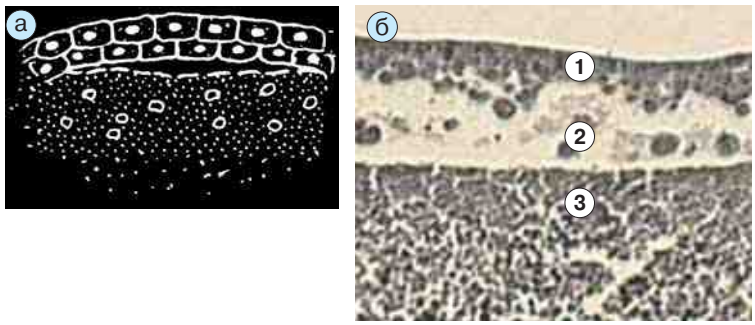

Рис. 5.13. Дискобластула:
а — схема;
б — препарат — зародыш курицы. Окраска железным гематоксилином

– *бластодерма* (*2*) во всех перечисленных областях является *многослойной*;
– и, наконец, *бластоцель* (*1*) смещена к крыше.

5.2.3.3. Неполное дробление; дискобластула

1. Тип дробления. ***У птиц, пресмыкающихся и костистых рыб*** яйцеклетка — резко телолецитальная: желток занимает почти всю яйцеклетку, кроме небольшой области анимального полюса (п. 5.1.3.1).

Соответственно, дробление оказывается ***неполным*** *(частичным):* дробится лишь апикальная часть зиготы, где находится ядро.

Рис. 5.14. Бластоциста (по Гартигу и Рокку)

2. Тип бластулы (рис. 5.13, *а* и *б*). В итоге формируется ***дискобластула***. Она включает три компонента:
– плоский *зародышевый диск* (*1*), образующийся из апикальной части зиготы и состоящий из небольших клеток;
– *нераздробившийся желток* (*3*) и
– *бластоцель* (*2*) — узкую щель между диском и желтком.

Иначе говоря, очень небольшой зародышевый диск лежит на значительно более объемном желтке, состоящем из крупных гранул, которые не надо путать с клетками.

5.2.3.4. Полное, частично неравномерное дробление; бластоциста

1. Тип дробления. ***У млекопитающих*** (в том числе ***у человека***) яйцеклетка — вторично олиголецитальная: желтка немного, и он равномерно распределен в цитоплазме.

Отсюда и тип дробления. Последнее
1) опять (в эволюционном плане) ***полное*** (дробятся все части зиготы);
2) ***отчасти неравномерное*** (образующиеся бластомеры различаются по размеру, но не столь резко, как у амфибий) и
3) ***асинхронное*** (клетки делятся неравномерно: мелкие клетки — чаще, крупные — реже).

2. Тип бластулы (рис. 5.14). К концу дробления образуется ***бластоциста,*** или зародышевый пузырек. Здесь опять три компонента, но по морфологии, функции и названию они иные, чем у дискобластулы птиц.

I. Один из них — ***трофобласт*** — однослойная стенка, из которой затем развивается внезародышевый орган — хорион.

II. Второй компонент — ***эмбриобласт*** — скопление бластомеров в виде узелка на внутренней поверхности трофобласта у одного из полюсов; это источник развития и самого зародыша, и остальных внезародышевых органов.

III. Наконец, третий элемент — также ***бластоцель,*** т. е. полость пузырька.

Тема 6. Гаструляция, образование осевых зачатков органов и зародышевых оболочек

6.1. Гаструляция

Бластула, образовавшаяся в результате дробления, вступает в процесс гаструляции. Гаструляция приводит к появлению в зародыше трех листков: наружного — *эктодермы*, среднего — *мезодермы* и внутреннего — *энтодермы*.

Далее из этих листков развиваются *осевые зачатки органов*.

6.1.1. Способы гаструляции

Гаструляция, в зависимости от вида животных, происходит различными способами. Причем способ гаструляции во многом определяется типом бластулы (п. 5.2.3), который, в свою очередь, обусловлен типом исходной яйцеклетки (п. 5.1.3.1).

6.1.1.1. (*) Ланцетник: гаструляция путем инвагинации

а) К видам, проходящим при развитии стадию *целобластулы* (см. п. 5.1.3.1), относится, кроме всех прочих, и ланцетник. Его бластула тоже представляет собой однослойный сферический пузырек.

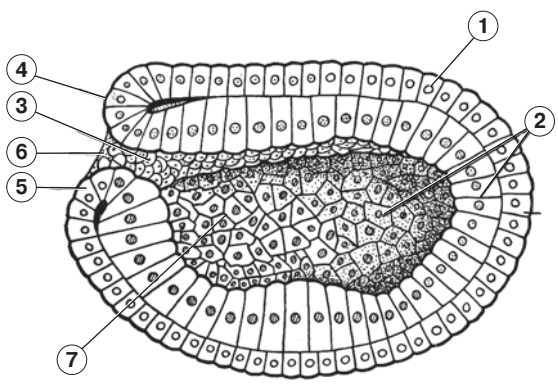

Рис. 6.1. Гаструла ланцетника [по А. А. Заварзину]

В таких случаях последующая гаструляция совершается путем ***инвагинации*** (впячивания): одна половина бластулы постепенно впячивается во вторую половину.

б) В результате гаструла ланцетника (рис. 6.1) приобретате вид двухслойной чаши. В ней различают:

– *первичную эктодерму* (*1*) — наружный слой клеток;
– *первичную энтодерму* (*2*) — внутренний слой клеток;
– *бластопор* (*3*), или первичный рот (щелевидное отверстие), а в его составе — четыре губы: дорсальную (*4*), вентральную (*5*) и две боковые (*6*);
– *гастроцель* (*7*), или полость первичного кишечника, в которую ведет бластопор.

Чуть позже клетки первичной энтодермы внедряются в виде двух карманов между двумя имеющимися листками и, размножаясь, образуют срединный зародышевый листок — *мезодерму*. «Чаша» становится трехслойной.

6.1.1.2. (*) Амфибии: гаструляция путем эпиболии

1. Способы гаструляции. У амфибий бластула (*амфибластула*) асимметрична: полость смещена к крыше, а клетки вегетативного полюса перегружены желтком и делятся медленно (п. 5.2.3.2). Поэтому в данном случае гаструляция совершается за счет быстро делящихся клеток *анимального* полюса и происходит отчасти путем *инвагинации*, но, главным образом, путем ***эпиболии*** (обрастания).

2. События гаструляции (рис. 6.2)

а) *Инвагинация* идет на границе между анимальной и вегетативной частями бластулы.

Здесь образуется небольшое впячивание — серповидная бороздка (*1*).

б) Затем клетки анимального полюса (*2*) начинают энергично *обрастать* вегетативную часть (*3*) зародыша — наползая на нее снаружи и проникая затем внутрь через край бороздки. При этом серповидная бороздка все углубляется: внутреннее ее пространство образует новую полость — *гастроцель* (*4*), а входное отверстие — *бластопор* (*5*), т. е. первичный рот.

Прежняя полость — бластоцель (*6*) — в ходе этих процессов непрерывно уменьшается.

В итоге вегетативная часть оказывается внутри зародыша, заполняя около половины внутреннего пространства сферической гаструлы. В стенке последней содержатся все *три зародышевых листка*, включая средний.

3. Препарат (рис. 6.3). На снимке представлен фрагмент зародыша лягушки на стадии гаструляции. Видно, как быстро делящиеся клетки (*1*) анимального полюса обрастают крупные клетки (*2*) вегетативного полюса, богатые желтком.

Между теми и другими клетками — уже достаточно глубокое щелевидное пространство — гастроцель (*3*).

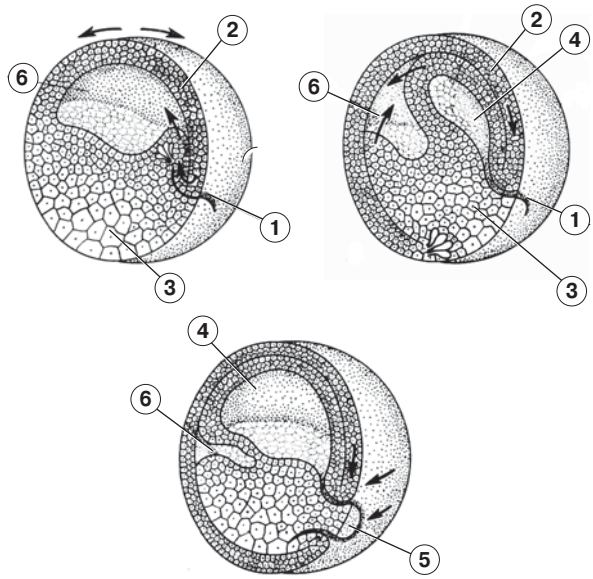

Рис. 6.2. Стадии гаструляции у лягушки [по Ю. И. Афанасьеву]

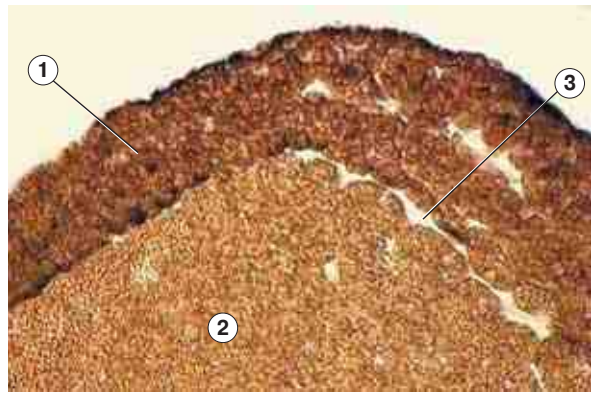

Рис. 6.3. Препарат — гаструла лягушки. Окраска железным гематоксилином

6.1.1.3. Птицы: гаструляция путем деламинации и иммиграции

У птиц, как мы знаем (п. 5.2.3.3), бластула (*дискобластула*) — это небольшой диск (*слой клеток*), лежащий *на неподелившемся желтке*. Соответственно, здесь и иной механизм гаструляции, включающий два процесса: ***деламинацию*** (расщепление слоя) и ***иммиграцию*** (перемещение) клеток. Причем эти процессы происходят поочередно, так что гаструляция разделяется на два этапа.

I. Первый этап — деламинация. Вначале одноклеточный слой дискобластулы расщепляется (путем деления клеток) на два слоя: верхний — *эпибласт* и нижний — *гипобласт*.

а) Гипобласт образован плоскими клетками, покрывает желток и, по современным представлениям, *в формировании тканей зародыша не участвует*.

б) Эпибласт состоит из цилиндрических клеток, ядра которых лежат на разных уровнях (ложная многорядность). Из него-то (точнее, из его центральной части — *зародышевого щитка*) и образуются к концу второго этапа гаструляции все три зародышевых листка: эктодерма, мезодерма и энтодерма.

II. Второй этап — иммиграция (рис. 6.4). На этом этапе происходит перемещение клеток *эпибласта* по достаточно сложной траектории. Здесь, в свою очередь, условно можно выделить две стадии.

а) На первой стадии избыток постоянно делящихся клеток эпибласта мигрирует *по его*

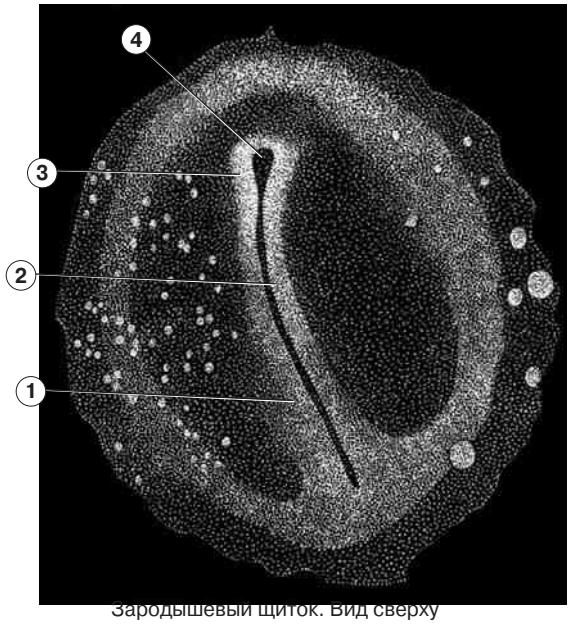

Зародышевый щиток. Вид сверху

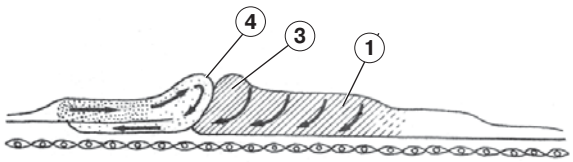

Зародышевый щиток. Саггитальный разрез

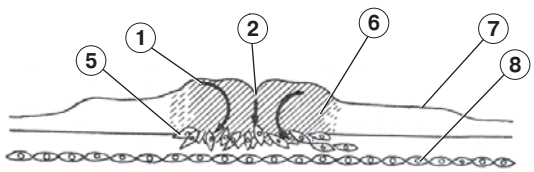

Зародышевый щиток. Фронтальный разрез

Рис. 6.4. Гаструляция у птиц [по А. Г. Кнорре]

верхней поверхности от периферии к срединной линии и здесь перемещается к нижней поверхности зародышевого диска.

Поэтому на верхней поверхности эпибласта, в средней ее части, появляются, во-первых, *возвышения* (из-за скопления клеток): ***первичная полоска*** (*1*) и спереди от нее — ***первичный*** (гензеновский) ***бугорок,*** или узелок (*3*).

Во-вторых, в центре этих утолщений образуются, наоборот, *углубления* (где мигрирующие клетки непрерывно «стекают» к нижней поверхности диска): ***первичная бороздка*** (*2*) — посередине первичной полоски и ***первичная ямка*** (*4*) — в центре первичного бугорка.

По существу, эти структуры — эквивалент бластопора амфибий.

б) На второй стадии иммиграции клетки, проникающие с верхней поверхности внутрь, перемещаются *от срединной линии к периферии зародышевого щитка.* При этом-то и происходит *образование всех трех зародышевых листков.*

А. Так, первая порция мигрирующих клеток оттесняет в стороны клетки гипобласта (*8*) и дает начало ***зародышевой энтодерме*** (*5*). *Гипобласт* же оказывается непосредственным продолжением этой энтодермы — т. е. *внезародышевой энтодермой.*

Б. Следующая порция мигрирующих клеток распространяется в виде рыхлого пласта между эпибластом и новообразованной энтодермой. — Эти клетки дают начало зачатку хорды и ***мезодерме*** (*6*). Причем последняя вначале имеет вид т. н. *мезодермальных крыльев* по бокам от хорды.

В. Наконец, клетки, оставшиеся в верхнем слое, составляют материал ***эктодермы*** (*7*).

Препарат (рис. 6.5). На снимке представлен зародыш курицы *на стадии первичной полоски.* На данной стадии зародыш птиц все еще сохраняет плоскую форму.

Первичная полоска (*1*) выглядит на поперечном срезе как утолщение в средней части зародыша; посередине полоски — небольшая первичная бороздка (*2*).

Видно также, что зародыш является многослойным: эктодерма (*3*) представяет собой наиболее толстый слой с многорядным расположением клеточных ядер; мезодерма (*4*) представлена отдельными, рыхло расположенными клетками; энтодерма (*5*) имеет вид тонкого листка, образованного уплощенными клетками.

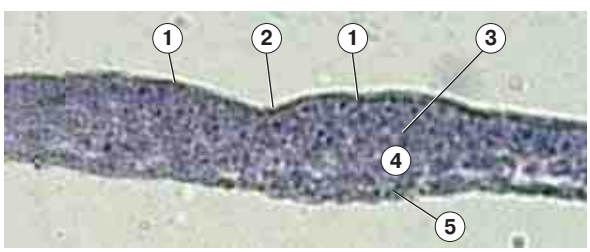

Рис. 6.5. Препарат — зародыш курицы (поперечный срез), стадия первичной полоски. Окраска гематоксилином

Под зародышем по-прежнему находится желток (на снимке его нет).

6.1.1.4. Млекопитающие: гаструляция путем деламинации и иммиграции

У млекопитающих бластула называется *бластоцистой* (п. 5.2.3.4); это пузырек, к стенке которого (*трофобласту*) изнутри в одном месте прилегает группа зародышевых клеток (***эмбриобласт***).

Данная группа клеток уплощается, начиная напоминать зародышевый диск птиц; поэтому последующая *гаструляция во многом подобна таковой у птиц*. Вместе с тем имеются и некоторые отличия.

I. Деламинация (рис. 6.6). Вновь путем деламинации эмбриобласт расщепляется на два листка: ***гипобласт*** (*1*), обращенный к полости зародыша — бластоцелю, и эпибласт, прилежащий к трофобласту.

Но, кроме того, у высших животных и человека эпибласт расщепляется еще на два листка:

– ***амниотическую эктодерму*** (*2*) — верхний листок, по-прежнему прилежащий к трофобласту (4), и

– ***зародышевый эпибласт*** (3), отделенный от верхнего листка новой появляющейся полостью — ***полостью амниона*** (*2А*).

Зародышевый эпибласт образует зародышевый щиток (как у птиц) и, аналогично просто эпибласту птиц, служит *источником всех трех зародышевых листков*.

II. Иммиграция (рис. 6.7). И сам процесс подразделения зародышевого эпибласта на энто-, мезо- и эктодерму тоже происходит практически так же, как у птиц.

а) Это значит, что клетки зародышевого эпибласта мигрируют *по его верхней поверхности от периферии к центру* — так, что вновь в срединной части щитка образуются утолщения:

– ***первичная полоска*** (*1*) и по ее оси — ***первичная бороздка***,

– ***первичный*** (гензеновский) ***бугорок***, или узелок (*2*) и в его центре — ***первичная ямка***.

б) И затем, продолжая миграцию, клетки (*3*) проникают через бороздку и ямку внутрь под зародышевый щиток.

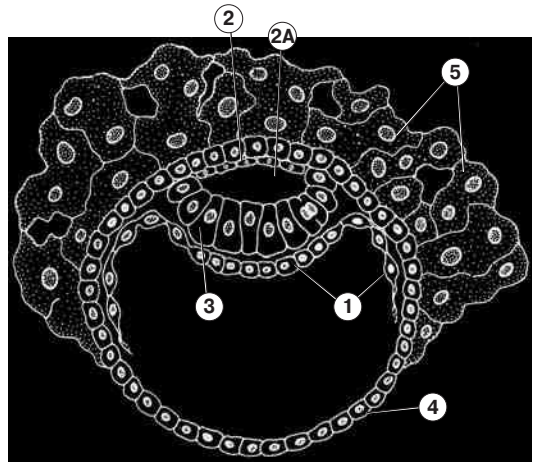

Рис. 6.6. Деламинация у млекопитающих [по Б. Альбертсу и др.]. 5 — клетки эндометрия

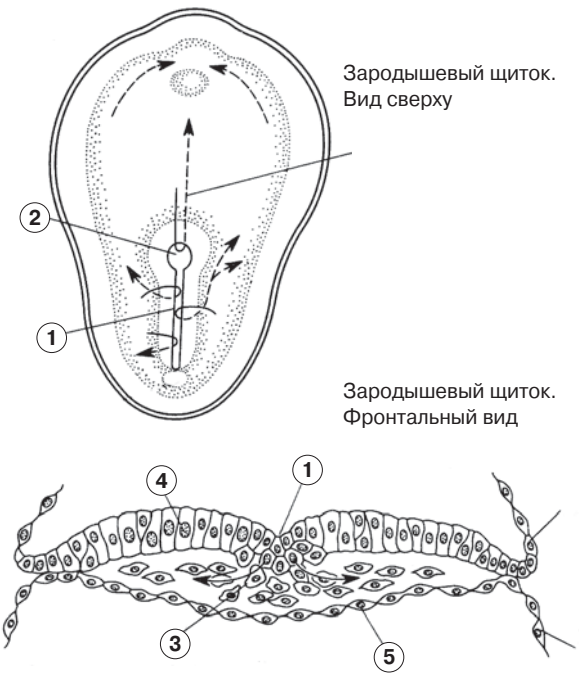

Рис. 6.7. Иммиграция у млекопитающих [по А. Г. Кнорре]

А. Их первая порция отодвигает гипобласт (*5*) и, перемещаясь *от середины к периферии*, формирует ***зародышевую энтодерму*** (тогда как гипобласт становится внезародышевой энтодермой).

Б. Вторая порция клеток распространяется над энтодермой, образуя ***зачаток хорды и мезодерму.***

В. Наконец, клетки, остающиеся в поверхностном слое, составляют эктодерму (*4*).

С появлением всех трех зародышевых листков гаструляция считается завершенной.

6.1.2. Некоторые обобщения

1. Сводная таблица. В табл. 6.1 сведена воедино информация о том, как тип яйцеклетки у животных определяет особенности их раннего эмбриогенеза.

2. Дифференцировка — составная часть гаструляции. Обратим также внимание на то, что в ходе гаструляции не только происходят деления и перемещения клеток, но и продолжается их дифференцировка. Последняя проявляется в том, что клетки приобретают все бо́льшие биохимические и морфологические различия, а возможности их дальнейшего развития все сужаются. Например, клетки энтодермы далее могут превращаться только в эпителиальные клетки органов желудочно-кишечного тракта.

3. Факторы, вызывающие гаструляцию

а) Перемещения клеток могут вызываться несколькими факторами. Среди последних:

– *механическое давление*, оказываемое друг на друга быстро делящимися клетками;
– *разница поверхностного натяжения плазмолеммы* с противоположных сторон клетки, создаваемая разным состоянием окружающей среды с этих сторон;
– *действие* (по механизму хемотаксиса) *индукторов*, выделяемых клетками-организаторами.

б) Стимулировать же дальнейшее продвижение клетки по пути ***дифференцировки*** могут, во-первых, *внешние индукторы*, выделяемые соседними клетками, а во-вторых, *индукторы, производимые самой клеткой* в соответствии с ранее запущенной в ней программой собственного развития.

Таблица 6.1. Способы дробления и гаструляции у разных животных

Тип животных	БЕСПОЗВОНОЧНЫЕ (*) И ПРИМИТИВНЫЕ ХОРДОВЫЕ (*)	НЕКОТОРЫЕ РЫБЫ (*), АМФИБИИ (*)	КОСТИСТЫЕ РЫБЫ (*), ПРЕСМЫКАЮЩИЕСЯ (*), ПТИЦЫ	МЛЕКОПИТАЮЩИЕ
ЯЙЦЕКЛЕТКА	Алецитальная или первично олиго- и изолецитальная	Поли- и умеренно телолецитальная	Поли- и резко телолецитальная	Вторично олиго- и изолецитальная
ДРОБЛЕНИЕ	Полное, равномерное, синхронное	Полное, неравномерное, асинхронное	Неполное (дробится лишь апикальная часть зиготы)	Полное, отчасти неравномерное, асинхронное
БЛАСТУЛА	*Целобластула:* однослойная, клетки — одинаковой величины	*Амфибластула:* многослойная, у вегетативного полюса клетки крупнее	*Дискобластула:* зародышевый диск располагается на желтке	*Бластоциста:* включает трофобласт, эмбриобласт, бластоцель
ГАСТРУЛЯЦИЯ	Гаструляция приводит к появлению в зародыше трех листков — эктодермы, мезодермы и энтодермы.			
СПОСОБ ГАСТРУЛЯЦИИ	*Инвагинация:* одна половина бластулы впячивается в другую	*Эпиболия:* мелкие клетки анимального полюса обрастают вегетативную часть	*I. Деламинация:* Дискобластула расщепляется на два слоя: эпибласт и гипобласт	*I. Деламинация:* эмбриобласт расщепляется на три слоя: амниотическую эктодерму, зародышевый эпибласт и гипобласт
			II. Иммиграция: клетки эпибласта мигрируют внутрь через первичную бороздку	

6.2. Образование осевых зачатков органов и сопутствующие события

6.2.1. Производные зародышевых листков

Из материала трех зародышевых листков (эктодермы, мезодермы, энтодермы) на следующем этапе эмбриогенеза формируются осевые зачатки органов. На рис. 6.8 представлен *препарат зародыша курицы* данной стадии развития. У других животных, в т.ч. млекопитающих, эта стадия проходит сходным образом.

6.2.1.1. Производные мезодермы

Из мезодермы образуются следующие осевые зачатки.

1. Хорда (*3* на рис. 6.8). Это плотный тяж клеток, расположенный по оси зародыша. Формирующие его клетки мигрируют из эпибласта *через первичную ямку* — практически одновременно с образованием самой мезодермы.

Одна из функций хорды — ***установление оси тела***, вдоль которой затем формируется позвоночный столб. В связи с этим хорда является непарной структурой. Все же другие осевые зачатки, происходящие из мезодермы, — парные.

Позднее в онтогенезе хорда в значительной мере редуцируется. Во взрослом организме ее остатки сохраняются в виде ***пульпозных ядер межпозвонковых дисков.***

2. Сомиты (*4* на рис. 6.8). По бокам от хорды из дорсальной мезодермы образуются сомиты. Их ключевая особенность состоит в том, что они представляют собой ***сегменты*** — отделенные друг от друга компактные скопления мезодермальных клеток.

Подразделение мезодермы на сомиты видно, если смотреть на зародышевый диск сверху (рис. 6.9). Тогда по обе стороны от оси выявляются плотные *мезодермальные крылья* (*2*), просвечивающие через эктодерму. Задняя часть крыльев еще не сегментирована, зато в передней уже видно несколько пар *сомитов* (3).

Это отражает тот факт, что ***сегментация*** соответствующих участков мезодермы ***на сомиты происходит*** не одновременно, а последовательно — ***в направлении от передней части зародыша к задней.***

Всего у зародыша курицы образуется 10–11 пар сомитов, у зародыша человека — 44 пары.

Несколько позже в каждом сомите становится возможным выделить три части:

1) ***дерматом*** (прилегающий к эктодерме) — зачаток *дермы* (внутреннего слоя кожи),
2) ***миотом*** (среднюю часть) — зачаток *поперечнополосатых мышц*,
3) ***склеротом*** (прилегающий к хорде) — зачаток *позвонков* и других частей *скелета*.

3. Нефрогонотомы, или **сегментные ножки** (*5* на рис. 6.8), — это часть мезодермы, лежащая латеральнее сомитов.

Как следует из названия, мезодерма здесь тоже сегментирована, причем сегментация опять-таки начинается с головного конца зародыша. Но, в отличие от сомитов, примерно посередине сегментация прекращается, так что в нижней половине зародыша остается несегментированный ***нефрогенный тяж.***

Нефрогонотомы и нефрогенный тяж — это зачатки *мочевой* и *половой систем*: мочевыводя-

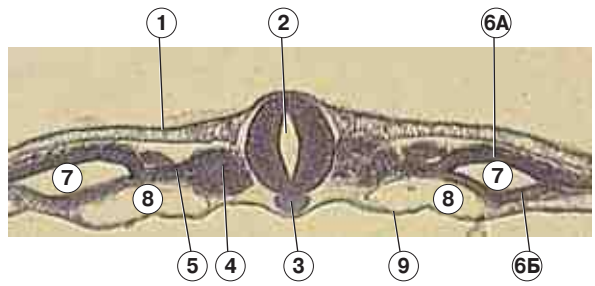

Рис. 6.8. Препарат — зародыш курицы (поперечный срез), стадия образования осевых зачатков. Окраска гематоксилином

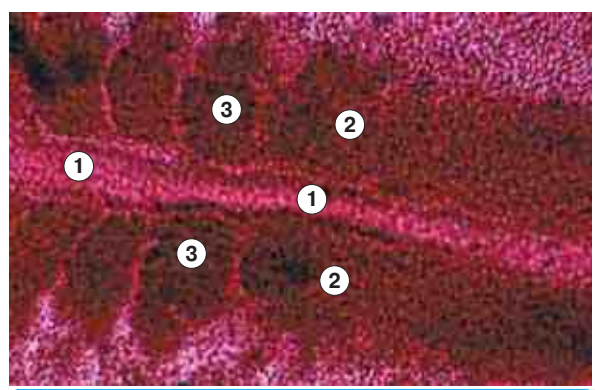

Рис. 6.9. Тотальный препарат — зародышевый диск курицы. Окраска кармином: 1 — нервный желобок; 2 — мезодермальные крылья; 3 — сомиты

щих путей и трех пар почек, а также гонад (кроме самих половых клеток) и половых путей. В связи с этим уже на следующей стадии развития здесь выявляются отдельные *канальцы*.

4. Спланхнотом — наиболее латеральная часть мезодермы. Она уже полностью является несегментированной. Но при этом каждый спланхнотом расслаивается на ***два листка***: ***париетальный*** (*6А*), прилегающий к эктодерме, и ***висцеральный*** (*6Б*), прилегающий к энтодерме.

Из обоих этих листков образуется *эпителий, выстилающий внутренние полости* организма (плевральную, сердечную, брюшную) и называемый *мезотелием*.

Кроме того, ***висцеральный*** листок — зачаток *миокарда* и *эпикарда*.

Между листками находится ***целомическая полость*** (*7*); впоследствии она разделится на вышеуказанные внутренние полости организма.

5. Мезенхима. Промежуточные пространства между и уже названными, и еще неназванными зачатками заполняются *подвижными отростчатыми клетками:* последние выселяются из разных отделов мезодермы, но более всего — *из сомитов (дерматомов, склеротомов) и спланхнотомов*; совокупность всех этих клеток называется ***мезенхимой***.

Мезенхима находится как внутри зародыша, так и вне его (внезародышевая мезенхима). Из мезенхимы развиваются

1) *гладкомышечная ткань*
2) и т. н. *ткани внутренней среды организма:*
   – все виды соединительных тканей (в т. ч. скелетные и хрящевые),
   – кроветворная ткань и сама кровь.
3) Но из этих тканей состоят и *сосуды*, так что они тоже — производные мезенхимы. И уже на рассматриваемой нами стадии в зародыше видны крупные сосуды (*8*).

6.2.1.2. Производные эктодермы

1. Нервная трубка (*2* на рис. 6.8) **и ганглиозные пластинки.**

а) Нервная трубка — полая непарная структура, лежащая вдоль оси зародыша между эктодермой (*1*) и хордой (*3*). Стенка трубки состоит из одного слоя высоких цилиндрических клеток.

б) Нервная трубка формируется в результате *впячивания срединной части эктодермы* под влиянием индукторов, выделяемых хордой. В этой индукции состоит едва ли не важнейшая функция хорды.

Срединное впячивание (или прогибание) эктодермы вначале приводит к появлению ***нервного желобка*** и ***нервных валиков***. Затем

А. нервный желобок смыкается в ***нервную трубку***,

Б. а нервные валики превращаются в парные ***нервные гребни,*** или ***ганглиозные пластинки,*** лежащие между нервной трубкой и эктодермой (на рис. 6.8 они не видны).

в) Данная стадия развития (на которой образуется нервная трубка) в литературе часто называется ***нейруляцией***, а сам зародыш на этой стадии — ***нейрулой***.

г) Впоследствии

А. из нервной трубки развивается центральная нервная система — *спинной* и *головной мозг,*

Б. а из нервных гребней — *периферические нервные узлы, меланоциты* кожи и *мозговое вещество* надпочечников.

2. Кожная эктодерма (*1*) — это (за некоторым исключением) вся та эктодерма, которая остается после образования нервной трубки и нервных гребней. Она служит зачатком следующих тканей: *эпидермиса кожи и его производных*, эпителия начального и конечного отделов желудочно-кишечного тракта, эпителия некоторых других органов.

6.2.1.3. Энтодерма

Кишечная энтодерма (*9* на рис. 6.8). На стадии, которая представлена на рис. 6.8, энтодерма еще та же, что и по окончании гаструляции: выглядит как тонкая полоска из одного слоя плоских клеток. Но несколько позже она тоже участвует в формировании осевого зачатка (вместе с висцеральным листком спланхнотома) — *первичной кишки*. Поэтому вся зародышевая энтодерма называется ***кишечной.***

В конечном же счете из кишечной энтодермы развивается *эпителий* органов пищеварительной системы — *желудка, кишечника, печени, поджелудочной железы.*

6.2.2. Сворачивание зародыша и образование складок

На рис. 6.8 зародыш был плоским. Однако через некоторое время он начинает свора-

чиваться и *у птиц* выглядит уже так, как на рис. 6.10.

1. Осевые зачатки органов. Осевые зачатки продолжают продвигаться в своем развитии:

а) в сомитах уже можно различить три отдела: дерматом (*4*), миотом (*5*) и склеротом (*6*);

б) в нефрогонотомах (*7*) появились канальцы;

в) в сосудах (*11*) теперь видны клетки крови (*12*);

г) а кишечная энтодерма (*13*) начинает сворачиваться в кишечную трубку.

В остальных зачатках заметных изменений нет. Имеются в виду следующие структуры:

д) производные эктодермы — кожная эктодерма (*1*) и нервная трубка (*2*),

е) а также не упомянутые выше производные мезодермы — хорда (*3*), висцеральный (*8*) и париетальный (*9*) листки спланхнотома с целомической полостью (*10*) между ними.

2. Туловищные складки. Но наряду с вышеизложенным меняются *форма* и *положение* зародыша: он начинает *сворачиваться* вдоль продольной оси и одновременно *приподнимается* над желтком (последнего на снимке нет).

Это приводит к появлению ***туловищных складок*** (*14*). Они образованы всеми ***четырьмя листками***: эктодермой, париетальным и висцеральным листками мезодермы, а также энтодермой.

С этого момента каждый из перечисленных листков подразделяется на две части:

I. *зародышевую* — кнутри от туловищных складок;

II. *внезародышевую* — кнаружи от тех же складок. Причем внезародышевые части этих листков почти непосредственно за туловищными складками расходятся: пара нижних листков идет вниз, а пара верхних листков поднимается кверху.

3. Образование желточного мешка. Нижние листки — это *внезародышевая энтодерма* (*15*), происходящая из гипобласта (п. 6.1.1.3), и *висцеральный листок внезародышевой мезодермы* (*16*).

Они начинают обрастать подлежащий желток. И вскоре весь желток оказывается в оболочке, образованной этими двумя листками. Данная структура (желток в оболочке) рассматривается как *внезародышевый орган — **желточный мешок***. В стенке желточного мешка много кровеносных сосудов (*17*).

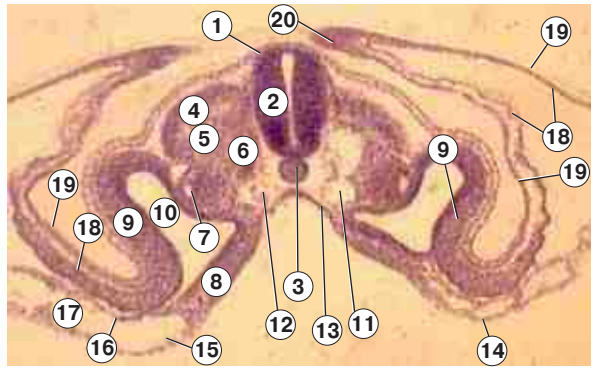

Рис. 6.10. Препарат — зародыш курицы (поперечный срез), образование туловищных и амниотических складок. Окраска гематоксилином

4. Амниотические складки. Два других листка — это *париетальный листок внезародышевой мезодермы* (*18*) и *внезародышевая эктодерма* (*19*).

Вначале они поднимаются кверху, окружая зародыш, а затем делают крутой изгиб, уходя вниз и в стороны — к внутренней поверхности скорлупы яйца (напомним, что речь идет о зародыше *птиц*). Указанный изгиб обозначается как ***амниотическая складка*** (*20*).

Пара таких складок постепенно наползает на зародыш.

В каждой складке можно выделить две ветви: нижнюю (внутреннюю) и верхнюю (наружную).

5. Образование амниона и серозной оболочки

На следующем снимке (рис. 6.11) видно, что в конечном счете амниотические складки ***смыкаются*** друг с другом. При этом

– *внутренние ветви* складок образуют ***амниотический мешок***, или ***амнион***, заключающий в своей полости зародыш;

– а *наружные ветви складок* обрастают изнутри скорлупу яйца, формируя ***серозную оболочку*** (ту пленку, которую мы видим под скорлупой, разбивая яйцо).

Место срастания складок называется *амниосерозным швом*; здесь амниотическая и серозная оболочки остаются связанными между собой.

6. Отличие соответствующей стадии у млекопитающих. Напомним (п. 6.1.1.4), что у мле-

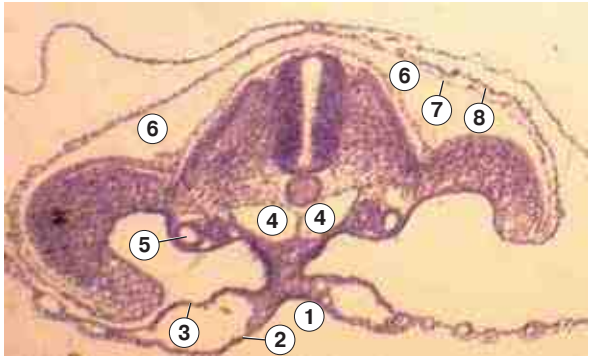

Рис. 6.11. Препарат — зародыш курицы (поперечный срез), смыкание амниотических складок. Окраска гематоксилином: 1 — формирующаяся первичная кишка; 2 — кишечная эктодерма; 3 — висцеральный листок спланхнотома; 4 — парная аорта; 5 — нефрогонотом; 6 — полость амниона; 7 — внезародышевая эктодерма; 8 — париетальный листок внезародышевой мезодермы

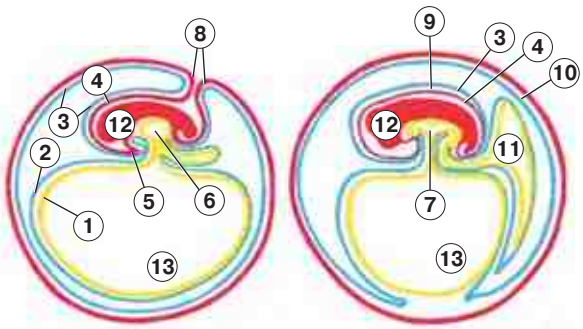

Рис. 6.12. Внезародышевые органы у птиц [по Ю. И. Афанасьеву и Н. А. Юриной]

копитающих амниотическая полость образуется иначе и гораздо раньше — еще на первой фазе гаструляции. Тогда эпибласт расслаивается на два листка: амниотическую энтодерму и зародышевый эпибласт, между которыми и оказывается амниотическая полость. Поэтому ***амниотических складок у млекопитающих нет!***

Туловищные же складки имеются. Их появление вызвано теми же обстоятельствами, что и у птиц, а именно тем, что зародыш начинает сворачиваться вдоль продольной оси и приподниматься над желточным мешком.

6.3. Внезародышевые органы

Внезародышевые органы необходимы для развития зародыша, но только до того или иного периода. Поэтому их часто называют также ***провизорными*** (временными).

6.3.1. Внезародышевые органы птиц (рис. 6.12)

Всего у птиц имеется четыре внезародышевых органа: желточный мешок, амнион, серозная оболочка и аллантоис.

6.3.1.1. Желточный мешок

1. Строение. Как уже говорилось, стенку желточного мешка (*13*) образуют два листка:

– изнутри — *внезародышевая энтодерма* (*1*), происходящая из гипобласта,
– и снаружи — *висцеральный листок внезародышевой мезодермы* (*2*).

Внутри желточного мешка находится желток — та преобладающая часть яйцеклетки, которая не участвовала в дроблении.

Вначале границей между желточным мешком и зародышем (*12*) служат туловищные складки (*5*). Фактически же полость желточного мешка (*13*) непосредственно переходит в полость первичной кишки (*6*).

Но по мере сворачивания тела зародыша общая горловина этих двух полостей все сужается. И после замыкания кишечной трубки остается лишь узкий канал — ***желточный стебелек*** (*7*). Теперь только через него сообщаются полости желточного мешка и первичной кишки.

2. Функции. Желточный мешок выполняет следующие функции.

а) В его стенке *впервые* образуются ***клетки крови*** (из мезодермального зачатка).

б) Здесь же впервые обнаруживаются ***предшественники половых клеток*** (которые затем перемещаются в закладки гонад).

в) Наконец, у птиц содержимое желточного мешка, т. е. желток, наряду с белком яйца является источником строительного материала для зародыша. Очевидно, в данном случае речь идет о ***трофической функции*** желтка.

6.3.1.2. Амнион и серозная оболочка

1. Локализация и происхождение

а) Следующие два внезародышевых органа птиц образуют оболочки зародыша. При этом ***амниотическая оболочка*** (*9*) непосредственно

окружает зародыш, являясь самой внутренней оболочкой, а ***серозная оболочка*** (*10*) прилежит изнутри к скорлупе.

Следовательно, между амниотической и серозной оболочкой везде, кроме амниосерозного шва (п. 6.2.2), находится постепенно истончающийся слой белка (белочная оболочка яйца; см. табл. 5.2).

б) Как нам уже известно, предшественниками обеих этих оболочек являются у птиц амниотические складки (*8*); поэтому каждая из оболочек образована одними и теми же листками: *париетальным листком внезародышевой мезодермы* (*3*) и *внезародышевой эктодермой* (*4*). Но расположение этих листков — противоположное:

А. в амниотической оболочке эктодерма обращена внутрь (к зародышу), а мезодерма — кнаружи;

Б. в серозной же оболочке, напротив, эктодерма обращена кнаружи, а мезодерма — кнутри.

2. Функции

а) Амниотическая оболочка создает ту внутреннюю среду, в которой происходит развитие зародыша. В частности, она продуцирует жидкость, заполняющую пространство между оболочкой и зародышем. Жидкость же выполняет ***трофическую*** и ***защитную*** функции.

б) Роль ***серозной*** оболочки иная — это участие в снабжении эмбриона кислородом. Последний поступает из внешней среды, диффундируя через оболочки яйца. Причем среди оболочек особо выделяют в данном отношении серозную оболочку, считая ее *провизорным органом дыхания*.

6.3.1.3. Аллантоис

Четвертый внезародышевый орган птиц — аллантоис (*11*). Он начинает формироваться как вырост в заднем отделе первичной кишки.

При этом его образуют те же два листка (внезародышевой локализации), что и желточный мешок: висцеральный листок мезодермы и энтодерма. Только внезародышевая энтодерма в данном случае происходит *не из гипобласта, а из кишечной энтодермы*.

Затем аллантоис, увеличиваясь в размерах, врастает в щель между амнионом и серозной оболочкой.

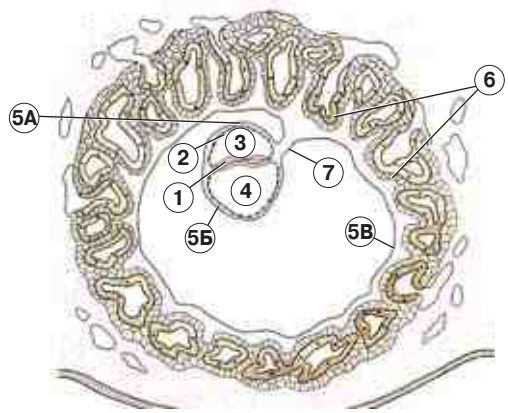

Рис. 6.13. Внезародышевые органы у человека к концу третьей недели развития

Полагают, что аллантоис участвует *в выделении продуктов обмена зародыша* и *в газообмене*.

6.3.2. Внезародышевые органы у млекопитающих (рис. 6.13)

При эмбриональном развитии млекопитающих тоже образуются ***желточный мешок, амнион и аллантоис.*** Вместо же серозной оболочки формируется ***хорион*** — *ворсинчатая оболочка*.

6.3.2.1. Амнион (амниотический мешок)

1. Образование. Как уже отмечалось (пп. 6.1.1.4 и 6.2.2), у млекопитающих амнион появляется еще на первой фазе гаструляции, когда эпибласт расщепляется на два листка: *зародышевый эпибласт* (*1*) и *амниотическую эктодерму* (*2*).

В результате секреторной активности клеток амниотической эктодермы между листками появляется ***полость*** (*3*), которая и называется ***амниотической***.

2. Тканевой состав. Вначале верхнюю и боковую стенки амниотической полости составляет только амниотическая эктодерма. Но чуть позже из зародышевого щитка в полость бластоцисты выселяются клетки *внезародышевой мезодермы (внезародышевой мезенхимы)*, которые обрастают все имеющиеся поверхности. Среди последних — и наружная поверхность амниотического мешка.

В итоге в стенке мешка оказываются те же ткани, что и у птиц (п. 6.3.1.2): изнутри — вне-

зародышевая эктодерма (каковой является амниотическая эктодерма) (*2*), а снаружи — внезародышевая мезодерма (*5А*).

3. Положение относительно плода. На ранних стадиях развития зародыш, как это видно из рис. 6.13, лежит ***под*** амниотической полостью, образуя ее *дно*.

Однако позже — после сворачивания зародыша — последний оказывается в этой полости ***целиком:*** практически со всех сторон окружается амниотической жидкостью, а амниотическая оболочка становится са́мой внутренней среди оболочек плода.

Исключение составляет узкая *амниотическая ножка* (*7*), будущая пуповина. Она связывает зародыш с *хорионом* (*6*); здесь потом будут проходить пупочные кровеносные сосуды плода, идущие к плаценте. Основание данной ножки — единственное место, где плод не омывается амниотической жидкостью.

4. Функция. Из сказанного ясно, что функциональная роль амниона у млекопитающих — такова же, как у птиц (п. 6.3.1.2): *создание и поддержание состава той жидкой среды, в которой развивается эмбрион*.

6.3.2.2. Желточный мешок

1. Образование

а) Желточный мешок (*4* на рис. 6.13) вновь (как у птиц) образуется *из гипобласта — внезародышевой энтодермы*.

Но теперь клетки гипобласта не обрастают желток (которого у млекопитающих нет), а просто, разрастаясь к периферии от зародышевого щитка, отграничивают часть пространства внутри трофобласта. Причем последовательно образуются

I. вначале *первичный* желточный мешок, который примыкает своей стенкой к трофобласту и быстро редуцируется,

II. а затем — *вторичный* желточный мешок, гораздо меньший по объему, но играющий заметную роль в эмбриогенезе. Он-то и представлен на рис. 6.13.

б) Внешняя поверхность желтка покрывается клетками внезародышевой мезодермы (*5Б*). Следовательно, у стенки желточного мешка оказывается тот же тканевой состав, что и у птиц (п. 6.3.1.1): изнутри — внезародышевая энтодерма, снаружи — внезародышевая мезодерма.

в) Заметим: на той стадии развития, которая изображена на рис. 6.13, плоский еще зародыш (зародышевый эпибласт; *1*) расположен между желточным (*4*) и амниотическим (*3*) пузырьками.

2. Функции. Что касается функций желточного мешка у млекопитающих, то, по сравнению с птицами, практически исключается трофическая функция, но остаются две другие: в стенке мешка впервые ***начинается кроветворение*** **и** ***образуются предшественники половых клеток.***

При этом функционирует желточный мешок у млекопитающих лишь на начальных стадиях эмбриогенеза; потом он редуцируется.

6.3.2.3. Хорион

1. Происхождение. Напомним, что в бластоцисте млекопитающих имеются два компонента (не считая полости) (п. 5.2.3.4): однослойная стенка — *трофобласт* и скопление клеток у одного из полюсов — *эмбриобласт*. При этом весь зародыш и почти все внезародышевые органы образуются ***из эмбриобласта***.

Из трофобласта же происходит лишь один орган, и тот — внезародышевый: ***хорион,*** или ***ворсинчатая оболочка*** плода. Преобразование трофобласта в хорион (*6* на рис. 6.13) заключается в том, что изнутри к трофобласту подрастает внезародышевая мезодерма (*5В*) (так же, как к стенкам амниона и желточного мешка), а на внешней поверхности появляются многочисленные выросты — *ворсины*, с тем же тканевым составом.

2. Тканевой состав. Трофобласт рассматривается как ***внезародышевая эктодерма.*** Следовательно, тканевой состав хориона и его ворсин такой же, как у стенки амниона (п. 6.3.2.1), но только с обратным расположением тканей: снаружи — внезародышевая эктодерма, изнутри — внезародышевая мезодерма.

3. Функции

а) После того как зародыш внедрится в слизистую оболочку матки, с одной стороны хориона его ворсинки сильно разрастаются (*ветвистый хорион*) и, глубоко проникая в слизистую оболочку, образуют вместе с ней новый орган — ***плаценту.***

В плаценте осуществляется непрямой контакт крови матери и плода. Этот контакт не-

Таблица 6.2. Состав стенок внезародышевых органов

СТЕНКА АМНИОТИЧЕСКОГО МЕШКА	1. Внезародышевая (амниотическая) эктодерма — изнутри. 2. Внезародышевая мезодерма — снаружи.
СТЕНКА ХОРИОНА	1. Внезародышевая эктодерма (трофобласт) — снаружи. 2. Внезародышевая мезодерма — изнутри.
СТЕНКА ЖЕЛТОЧНОГО МЕШКА	1. Внезародышевая энтодерма (гипобласт) — изнутри. 2. Внезародышевая мезодерма — снаружи.
СТЕНКА АЛЛАНТОИСА	1. Внезародышевая энтодерма — изнутри. 2. Внезародышевая мезодерма — снаружи.

обходим для снабжения плода питательными веществами и кислородом и удаления из плода конечных продуктов обмена.

б) Остальная часть хориона, напротив, почти лишается ворсин (*гладкий хорион*) и образует вторую (***среднюю) оболочку плода***.

6.3.2.4. Аллантоис

О происхождении, структуре и функции аллантоиса у млекопитающих можно сказать примерно то же самое, что и для птиц (п. 6.3.1.3).

а) Он формируется как небольшой пальцевидный вырост заднего отдела первичной кишки, врастающий в амниотическую ножку (*7* на рис. 6.13).

б) Стенку его образуют две ткани: изнутри — внезародышевая энтодерма (происходящая из кишечной энтодермы), снаружи — внезародышевая мезодерма (происходящая из зародышевой мезодермы).

в) Относительно функции аллантоиса вновь полагают, что она связана с *выделением продуктов обмена* — но только до формирования плаценты.

Кроме того, это «*вектор*», вдоль которого растут сосуды из зародыша к хориону.

Исполнив эти функции, аллантоис довольно рано (как и желточный мешок) редуцируется.

6.3.2.5. Состав стенок внезародышевых органов

В табл. 6.2 суммированы сведения о тканевом составе внезародышевых органов млекопитающих.

На этом мы завершаем рассмотрение ранних стадий эмбриогенеза. Но во многих последующих темах будем касаться эмбрионального происхождения соответствующих тканей и органов. При этом, с одной стороны, мы будем исходить из приведенных здесь (в темах 5 и 6) сведений, а с другой — эти сведения будут постепенно дополняться.

Поэтому в конце курса (в темах 31 и 32), обратившись уже исключительно к человеку, мы суммируем события его раннего эмбриогенеза.

Раздел 4

Общая гистология

***Модуль Б. Виды* тканей (кроме нервной)**

Тема 7. Введение в учение о тканях. Эпителиальные ткани

Тема 8. Кровь

Тема 9. Собственно соединительные ткани. Соединительные ткани со специальными свойствами

Тема 10. Скелетные соединительные ткани

Тема 11. Мышечные ткани

Модуль В. Нервная ткань, нервная система и органы чувств (начало)

Тема 12. Нервная ткань: нейроциты, глиоциты, нервные волокна

Тема 13. Нервная ткань: нервные окончания и синапсы

Тема 7. Введение в учение о тканях. Эпителиальные ткани

7.1. Введение в учение о тканях

7.1.1. Тканевой уровень строения организма

В результате эмбрионального развития образуется сложный многоклеточный организм. Последний можно рассматривать на разных уровнях — молекулярном, клеточном, тканевом, органном, системном.

Общая гистология изучает ***тканевой*** *уровень строения организма.*

7.1.1.1. Группы тканей

1. Все ткани делятся на ***четыре морфофункциональные группы:***

а) *эпителиальные ткани* (к ним относятся и железы);
б) *ткани внутренней среды организма* — кровь, кроветворные и соединительные ткани;
в) *мышечные ткани* и
г) *нервную ткань.*

Внутри этих групп (кроме нервной ткани) различают те или иные ***виды*** тканей.

2. Ткани, принадлежащие к одной *морфофункциональной* группе, могут иметь *разное происхождение.* Например, эпителиальные ткани происходят из всех трех зародышевых листков. С учетом этого, можно дать определение: **тканевая группа — *это совокупность тканей, имеющих сходные морфофункциональные свойства независимо от источника их развития*.**

7.1.1.2. Составные части тканей

1. Элементы, образующие ткани. В образовании ткани могут принимать участие следующие элементы:

а) клетки;
б) надклеточные (симпласты, синцитии) и постклеточные (эритроциты, корнеоциты) структуры (п. 2.1.1.2);
в) межклеточное вещество (волокна и основное аморфное вещество).

При этом каждая ткань отличается ***определенным составом*** перечисленных элементов. Например, скелетная мышечная ткань — это, в основном, симпласты (главный компонент мышечных волокон), кровь — набор определенных клеток в определенной межклеточной среде (и т. д.).

В свою очередь, этот состав обусловливает ***специфические функции*** каждой ткани. Причем, выполняя эти функции, элементы тканей обычно тесно взаимодействуют между собой, образуя ***единое целое***[1].

2. Камбиальные клетки

а) Кроме специализированных клеток, во многих (но не во всех) тканях присутствуют и предшествующие формы клеток. Обычно какие-то из таких клеток делятся или (находясь в состоянии покоя) сохраняют способность к делению.

В связи с этим вводится следующее определение: малодифференцированные ***клетки,*** *способные к пролиферации и служащие источником обновления ткани, называются* ***камбиальными,*** т. е. составляют **камбий** данной ткани.

б) По способу распределения своих клеток камбий подразделяют на три типа.

I. *Локализованный* камбий: камбиальные клетки расположены в определенном локу-

[1] Определение понятия «ткань» дается в конце вводной части (в п. 7.1.4) — после введения всех необходимых понятий.

се ткани. Примеры: в эпидермисе камбиальные клетки находятся в базальном слое; в случае эпителия желудка камбий сосредоточен в шейке желудочных желез.

II. Диффузный камбий: камбиальные клетки распределены по всему объему ткани. Примеры — соединительные ткани, эпителий гипофиза, щитовидной и ряда других желез.

III. Вынесенный камбий: камбиальные клетки ткани находятся за ее пределами. Пример — хрящевые ткани: их камбиальные клетки (хондробласты) расположены не в самой хрящевой ткани, а в окружающей надхрящнице, образованной волокнистой соединительной тканью.

в) В то же время имеются и ***бескамбиальные*** ткани: они содержат только конечные (дифференцированные) клетки. Эти ткани можно поделить на два типа.

I. В одних бескамбиальных тканях дифференцированные клетки *сохраняют способность к делению*, которая проявляется при стимулирующих воздействиях (п. 4.2.1.2).

В частности, в данных тканях возможна ***клеточная регенерация*** — восстановление числа клеток после утраты части из них. Это в значительной степени компенсирует отсутствие камбия.

Примеры — печеночный эпителий (гепатоциты), эпителий канальцев почек.

II. В иных бескамбиальных тканях клетки окончательно утратили способность к делению. Таковы нервная и сердечная мышечная ткани. В них регенерация клеток невозможна (хотя периодически появляются сенсационные сообщения обратного характера).

7.1.1.3. Построение органов из тканей

1. Состав органов. В свою очередь, ткани — это те элементы, из которых построены органы. В одном органе обычно содержится ***несколько разных тканей***.

Так, *в скелетной мышце* имеются представители всех основных типов тканей: 1) мышечная ткань, 2) соединительные ткани (прослойки между волокнами, фасции, стенки сосудов), 3) нервная ткань (нервы), 4) эпителиальная ткань (эндотелий сосудов), 5) кровь (внутри сосудов).

2. Органная специфичность тканей. Тонкая структура и функция клеток ткани часто зависят от того, в каком органе находится эта ткань.

Пример — клетки *однослойного цилиндрического эпителия*: в кишечнике они настроены на всасывание продуктов пищеварения, а в собирательных канальцах почек — на всасывание воды. Соответственно, там и там используются различные ферментные системы и регуляторные механизмы.

Другой пример — *макрофаги*: известно много органных разновидностей этих клеток, хотя, видимо, почти все они имеют единое происхождение.

7.1.2. Развитие тканей (гистогенез)

Ключевым механизмом гистогенеза является ***дифференцировка*** клеток.

С этим процессом связано несколько важных понятий.

7.1.2.1. Тоти-, поли- и унипотентность

1. Тотипотентность. Все клетки многоклеточного организма развиваются из одной клетки — зиготы. Следовательно, зигота обладает тотипотентностью — *способностью давать начало любой клетке*. Такая способность сохраняется до стадии 4–8 бластомеров.

2. Полипотентность. Последующие клетки (бластомеры, клетки зародышевых листков) уже не тоти-, а поли- и олигопотентны: способны давать начало не всем, но многим (нескольким) разным видам клеток.

По мере дальнейшего эмбрионального развития происходит еще большее сужение потенций. В результате появляются различные ***стволовые клетки*** (источник образования высокодифференцированных клеток).

Некоторые стволовые клетки остаются *поли- или олигопотентными:* могут развиваться в разные виды зрелых клеток. Пример — гемопоэтические стволовые клетки (ГСК): это источник всех видов клеток крови.

3. Унипотентность. Другие стволовые клетки оказываются *унипотентными* — в обычных условиях могут развиваться *только по одному направлению*. Примеры — стволовые сперматогенные клетки и стволовые клетки эпидермиса.

7.1.2.2. Коммитирование и детерминация

1. Коммитирование

а) Переход от тотипотентности к олиго- и унипотентности означает, что в процессе эмбриогенеза происходит ***постепенное ограничение возможных направлений развития клеток.*** Этот феномен называется *коммитированием*.

Очевидно, он постоянно имеет место *и во взрослом организме* — при дифференцировке полипотентных стволовых клеток.

Так, полипотентные ГСК (гемопоэтические стволовые клетки) на определенной стадии дифференцировки превращаются, по крайней мере, в восемь видов унипотентных клеток, каждая из которых может развиваться только в один вид форменных элементов крови.

б) Механизм коммитирования *— стойкая репрессия одних и дерепрессия других генов.*

Таким образом, по мере развития в клетках постепенно *меняется спектр функционально активных генов,* и это определяет все более узкое и конкретное направление дальнейшего развития клеток.

2. Детерминация

а) На определенной стадии коммитирование приводит к тому, что у клетки остается только один путь развития: такая клетка называется *детерминированной*.

Другими словами, детерминация — это ***появление у клетки генетической запрограммированности только на один путь развития.***

б) Отсюда следует, что *детерминация* — более узкое понятие, чем коммитирование: превращение тотипотентных клеток в полипотентные, олигопотентные и, наконец, унипотентные — это все *коммитирование*; о *детерминированности* же можно говорить лишь в отношении унипотентных и всех последующих клеток.

Действительно, поли- или олигопотентная клетка еще не детерминирована: у нее сохраняются разные варианты развития.

7.1.2.3. Дифференцировка и дифферон

1. Дифференцировка. Реализация программы развития детерминированной клетки со временем изменяет *морфологию* и *функции* клетки (или ее потомков). Такие события обозначаются как *дифференцировка* (п. 2.1.1.2).

Иными словами, *дифференцировка* — это ***последовательное изменение структуры и функции клетки, которое обусловлено генетической программой развития и приводит к образованию высокоспециализированных клеток.***

Таким образом, дифференцировка — *более общее понятие*, чем коммитирование и детерминация: она включает и те начальные события на генетическом уровне, которые составляют суть коммитирования и детерминации, и последующие изменения биохимии и морфологии клеток.

2. Дифферон. С дифференцировкой тесно связано представление о дифферонах. Согласно п. 5.2.1.2, *дифферон* — это ***совокупность клеточных форм*** (от стволовой клетки до высокодифференцированных), ***составляющих определенную линию дифференцировки.***

В ткани могут присутствовать клетки нескольких разных дифферонов. Причем, как отмечалось ранее (пп. 5.2.1.2 и 7.1.1.2), у *взрослого* человека одни дифферонов представлены всеми своими клетками, а другие — только специализированными клетками (без предшествующих клеточных форм).

7.1.3. Обеспечение гомеостаза

7.1.3.1. Стационарное состояние дифферонов

1. Определение. В тех случаях, когда в дифферонe постоянно происходит процесс дифференцировки (как, например, в эпидермисе), в норме устанавливается ***стационарное состояние*** (или *состояние динамического равновесия): каждая клеточная форма дифферона образуется с такой же скоростью, с какой совершается ее убыль* (в результате перехода в последующие формы, отмирания или удаления).

При этом содержание каждого вида клеток дифферона оказывается постоянным.

2. Условие стационарности

а) Для поддержания стационарного состояния постоянно обновляющегося дифферона необходимо, чтобы его *камбиальные* клетки (*стволовые* или *полустволовые*) не только регулярно вступали в дифференцировку, но и так же регулярно *пополняли свой запас*.

б) Это может происходить двумя способами.

I. В одном случае каждое деление камбиальных клеток – несимметрично, т.е. приводит к образованию двух разных клеток, из которых одна идентична родительской, а вторая вступает в дифференцировку.

II. В другом случае все деления симметричны, но бывают двух типов:

– недифференцировочные (обе дочерние клетки остаются камбиальными)
– и дифференцировочные (дают две клетки, вступающие в созревание).

Причем, деления первого типа должны составлять не менее 50% от всех делений камбиальных клеток.

в) Так или иначе, для того, чтобы обновление дифферона происходило в стационарном режиме, камбиальные клетки должны обладать способностью к самоподдержанию.

В противном случае продукция зрелых клеток данного дифферона постепенно затухает.

7.1.3.2. Регуляция дифференцировки

Дифференцировка клеток обычно находится под гуморальным контролем по принципу *отрицательной обратной связи*.

1. Регуляция кейлонами. *Дифференцированные клетки* выделяют ***кейлоны*** — ингибиторы клеточных делений.

Когда зрелых клеток много, под действием их кейлонов деления предшествующих клеток становятся более редкими.

И наоборот: при недостатке зрелых клеток ослабевает кейлоновое торможение, отчего камбиальные клетки начинают чаще делиться и вступать в дифференцировку.

2. Другие регуляторы. Существуют и другие регуляторы дифференцировки.

а) В эмбриональном периоде — это ***тканевые индукторы***. Например, хорда выделяет индукторы развития нервной трубки.

б) После рождения на некоторые виды дифференцировки влияют ***гормоноподобные вещества***.

Так, почки вырабатывают *эритропоэтин*, стимулирующий эритропоэз в красном костном мозгу. Причем при недостатке эритроцитов в крови (например, в результате кровопотери) выработка эритропоэтина усиливается.

3. Важное замечание: регуляторы клеточной дифференцировки влияют не на скорость самой дифференцировки, а только на количество вступающих в нее клеток и количество завершающих ее клеток.

В последнем случае имеется в виду, что те или иные регуляторы могут стимулировать в созревающих клетках *апоптоз* (п. 4.4.2).

7.1.4. Определение понятия «ткань»

Итак, выше был рассмотрен целый ряд вопросов, относящихся к понятию «ткань». Теперь можно дать общее определение этого понятия.

Ткань — это возникшая в эволюции частная система организма, которая состоит из одного или нескольких дифферонов клеток и их производных и обладает специфическими функциями благодаря кооперативной деятельности всех ее элементов.

Ключевым элементом данного определения является указание на состав ткани — один или несколько дифферонов клеток (и их производные). Именно этот состав отличает ткань от иных структурных уровней биологической организации — например, клеточного и органного.

Перейдем к систематическому изучению разных тканевых групп. Оно займет пять тем только что начавшегося ***модуля Б*** (от эпителиальных до мышечных тканей включительно) и первые две темы (посвященные нервной ткани) следующего ***модуля — В***.

7.2. Общие сведения об эпителиальных тканях

7.2.1. Определение и источники развития

1. Определение. Эпителиальные ткани — это ткани, которые ***покрывают*** внешние *поверхности* тела и органов, ***выстилают*** *поверхности* полостей и сосудов (т.е. внутренние поверхности тела, органов и сосудов), а также ***формируют железы*** — органы или отдельные клетки, выделяющие специфические вещества (т.н. секреты) в кровь, в полость какого-либо органа или на поверхность тела.

В связи с этим, эпителии подразделяют на два главных типа: ***покровные*** (*покрывающие* и *выстилающие* поверхности) и ***железистые***.

Кроме того, эпителиальное происхождение имеют *сенсорные* клетки органов вкуса, слуха и равновесия, а также *стромальные клетки* тимуса (вилочковой, или зобной железы).

2. Функции. Покровные эпителии выполняют две основные функции:

Таблица 7.1. Типы эпителиев по источнику их развития

ИСТОЧНИК	ТИП ЭПИТЕЛИЯ	ПРИМЕРЫ
1. КОЖНАЯ ЭКТОДЕРМА	**Эпидермальный**	Эпителий кожи, производные кожи: сальные и потовые железы; слюнные железы
2. НЕРВНАЯ ТРУБКА	**Эпендимоглиальный**	Эпителий полостей мозга
3. МЕЗОДЕРМА (без мезенхимы)	**Целонефродермальный**	Эпителий серозных оболочек, эпителий канальцев почек
4. МЕЗЕНХИМА	**Ангиодермальный**	Эндотелий сосудов
5. ЭНТОДЕРМА	**Энтеродермальный**	Эпителий желудка, тонкой и почти всей толстой кишки; паренхима печени и поджелудочной железы

а) *создают* между соответствующими средами (например, между полостью кишки и внутренними тканями стенки кишки) ***барьер***, который играет не только разграничительную, но и *защитную* роль;

б) а также *обеспечивают* надлежащий ***обмен веществ*** между этими средами.

Функции железистого эпителия следуют из его названия.

3. Происхождение

а) Эпителии также подразделяют на 5 типов по происхождению (табл. 7.1), поскольку они образуются из разных тканевых зачатков — эктодермы (кожной и нейральной), мезодермы (из мезодермальных осевых зачатков и из мезенхимы), а также из энтодермы.

***б)*(*)** I. Что касается эндотелия сосудов, который развивается из мезенхимы, то некоторые гистологи рассматривают его не как ангиодермальный тип эпителия, а как разновидность соединительных тканей, поскольку последние тоже происходят из мезенхимы.

II. Нам кажется предпочтительней классическая точка зрения. Действительно, главным критерием принадлежности ткани к эпителиям является не происхождение, а структура и функция. В этом отношении эндотелий гораздо ближе к прочим покровным эпителиям, нежели к какой-либо соединительной ткани.

7.2.2. Признаки эпителиальных тканей

Эпителии имеют ряд общих признаков. *Весь* комплекс приводимых ниже признаков справедлив лишь ***для покровных эпителиев***. У железистых эпителиев часть признаков может отсутствовать.

1. Пласт клеток. Эпителиальная ткань — это обычно ***пласт*** клеток (***эпителиоцитов***). Это значит, что клетки *вплотную* прилегают друг к другу (практически без межклеточного вещества) и тесно связаны между собой с помощью различных *контактов*. Среди данных контактов (п. 2.3) — десмосомы, интердигитации, нексусы, плотные соединения (замыкательные пластинки). В то же время, эпителиальные клетки в некоторых *эндокринных* железах (например, в паращитовидных железах, островках Лангерганса поджелудочных желез и т.д.) лежат *диффузно*, т.е. друг с другом не контактируют.

2. Базальная мембрана

а) От подлежащей ткани (каковой обычно является рыхлая волокнистая соединительная ткань) эпителий отделен базальной мембраной (БМ) толщиной 0,01–1,0 мкм. Те клетки эпителия, которые прилегают к БМ, связаны с ней с помощью ***полудесмосом*** (п. 2.3.2.2).

В световом микроскопе БМ, как правило, неразличима.

б) БМ состоит из *фибриллярных структур* и аморфного вещества, представленного *протеогликанами* и *гликопротеинами*. Часть компонентов БМ синтезируется самими эпителиальными клетками, другая часть — клетками подлежащей соединительной ткани.

в) Заметим также, что от степени полимерности протеогликанов зависит проницаемость БМ для различных соединений.

г) БМ *отсутствует у эпителиев большинства* ***эндо****кринных желез*, а также у эпендимы.

3. Полярность. Эпителии обладают полярностью. Это значит, что в пласте, а также в отдельных клетках можно различить *базальный* (обращенный к БМ) и *апикальный* (верхушечный) *отделы*, которые имеют разное строение.

Исключение опять составляют *эпителии многих* ***эндо****кринных желез*.

4. Отсутствие сосудов. *Покровные* эпителии (за одним-единственным исключением — сосудистой полоски во внутреннем ухе) не содержат кровеносных сосудов.

Питание эпителиоцитов осуществляется диффузно: либо через БМ со стороны подлежащей соединительной ткани, либо через апикальные отделы клеток со стороны омывающей жидкости (крови, лимфы и т. д.).

5. Кератин. ***Промежуточные нити*** цитоскелета в эпителиальных клетках (и покровных, и железистых) представлены белком *кератином* (п. 3.4.2). Исключением служат клетки эпендимы и эндотелия.

6. Регенерация: эпителиям обычно присуща высокая способность к регенерации.

При этих общих чертах строение эпителиев имеет и существенные различия. Для покровных и для железистых эпителиев морфологическая классификация исходит из разных критериев.

7.3. Покровные эпителии

7.3.1. Классификация

Классификация покровных эпителиев (рис. 7.1) учитывает следующие четыре признака.

Рис. 7.1. Классификация покровных эпителиев

1. Связь клеток с базальной мембраной (БМ). По этому признаку покровные эпителии делятся на две группы:

– ***однослойные*** эпителии — все клетки связаны с БМ;
– и ***многослойные*** эпителии — с БМ связаны клетки только нижнего (базального) слоя.

Второй классификационный признак для однослойных и многослойных эпителиев различен.

2. а) Однослойные эпителии: расположение ядер. Однослойный эпителий может быть ***однорядным*** или ***многорядным***.

I. В первом случае ***ядра*** всех клеток располагаются на одном уровне — в один ряд.

II. Во втором случае ***ядра*** располагаются на разных уровнях — в несколько рядов. Причина в том, что в многорядном эпителии содержатся клетки нескольких типов, причем разные по высоте.

Все они контактируют (хотя бы узкой ножкой) с базальной мембраной, отчего эпителий является *однослойным*. Но из-за различий клеток по высоте их ядра оказываются на разных уровнях, что и означает *многорядность*.

Таким образом, термин «слои» относится к клеткам, а термин «ряды» – к ядрам. И особо отметим: описываемый эпителий называется ***многорядным***, а не *многоядерным*, как нередко ошибочно говорят.

2. б) Многослойный эпителий бывает ***неороговевающим, ороговевающим*** и ***переходным***.

I–II. Неороговевающий эпителий отличается от ороговевающего тем, что в поверхностном слое клеток не наблюдается кератинизации (ороговения).

III. Особенность же *переходного* эпителия заключается в том, что толщина эпителиального пласта зависит от функционального состояния органа. При растяжении слизистой оболочки органа (мочевого пузыря, мочевыводящих путей) клетки уплощаются и эпителиальный пласт становится тоньше (*хотя остается многослойным*).

3. Форма (высота) поверхностных клеток (п. 2.1.2). По этому признаку различают *плос-*

кие, кубические (или низкие призматические) и *призматические* (или цилиндрические) эпителии.

4. Специальные структуры на апикальной поверхности. В названии эпителиальной ткани может учитываться и наличие на апикальной поверхности клеток специальных структур.

I. В ***каемчатом*** эпителии на поверхности присутствуют *микроворсинки*, совокупность которых воспринимается под микроскопом как узкая оксифильная каемка (п. 2.4.1).

II. В ***мерцательном*** же (реснитчатом) эпителии на апикальной поверхности клеток имеются *реснички* (п. 2.4.2).

Рассмотрим перечисленные в классификации виды эпителиев на конкретных препаратах.



Рис. 7.2. Препарат — мезотелий брюшины. Тотальный препарат. Импрегнация азотнокислым серебром и окраска гематоксилином:
1 — границы клеток;
2 — ядро клетки

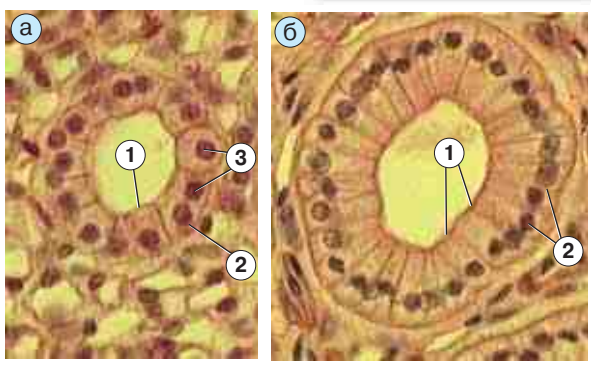

Рис. 7.3. Препарат — почка. Окраска гематоксилином и эозином:
а — канальцы, образованные кубическим эпителием;
б — канальцы, образованные цилиндрическим эпителием

7.3.2. Однослойные эпителии

7.3.2.1. Однорядные эпителии

1. Однослойный плоский эпителий. К данному виду относятся, в частности, следующие эпителии:

– *мезотелий* — покрывает серозные оболочки: плевру, эпи- и перикард, брюшину;
– *эндотелий* — выстилает изнутри стенки сердца, кровеносных и лимфатических сосудов;
– эпителий некоторых канальцев почек, наружного листка капсулы почечных канальцев (и т. д.).

Иллюстрация — мезотелий брюшины (рис. 7.2). На снимке — тотальный препарат: брюшина растянута на предметном стекле (без приготовления среза), и мы смотрим на нее сверху.

При таком обзоре нельзя убедиться в том, что эпителий — действительно *однослойный*. Нельзя оценить также высоту клеток — чтобы судить о том, являются ли клетки в самом деле *плоскими*. Но зато хорошо выявляются границы (*1*) мезотелиальных клеток (благодаря импрегнации серебром). Видно, что клетки плотно прилегают друг к другу: между ними практически нет межклеточного вещества.

Таким образом, приведенный снимок иллюстрирует первое общее свойство эпителиальных тканей (п. 7.2.2): последние представляют собой ***пласты*** клеток.

2. Однослойный кубический (низкий призматический) эпителий. Этот вид эпителия образует, например, некоторые канальцы почки (рис. 7.3, *а*). Клетки имеют кубическую форму. Их апикальные поверхности (*1*) обращены к просвету канальца, базальные же части (*2*) лежат на базальной мембране, не видимой на препарате. Округлые ядра (*3*) несколько смещены к базальным отделам клеток.

3. Однослойный призматический (цилиндрический) эпителий. Иллюстрацией опять могут служить некоторые канальцы почек (рис. 7.3, *б*). Клетки (*1*) этих канальцев — высокие (по гистологической терминологии — цилиндрические, или призматические). Их ядра (2) совершенно определенно расположены в базальной части клетки.

4. Однослойный цилиндрический каемчатый эпителий. В тонкой кишке (рис. 7.4) эпителий тоже однослойный цилиндрический, но к тому же еще и ***каемчатый***.

На приведенном снимке представлены ворсинки (*2*), обращенные в просвет (*1*) кишки и покрытые эпителием (*3*) указанного вида.

На апикальной поверхности эпителиоцитов четко видна ***оксифильная щеточная каемка*** (*4*). Согласно п. 2.4.1, она состоит из микроворсинок. Наличие последних , как и самих ворсинок, резко увеличивает всасывающую поверхность кишки.

Каемчатый эпителий встречается и в других органах; в частности, им образованы определенные канальцы *почек* (где наиболее интенсивно происходит реабсорбция веществ).

На рис. 7.4 кроме каемчатых эпителиоцитов в эпителии кишки можно видеть и *бокаловидные* клетки (*5*). Они тоже лежат на базальной мембране, но отличаются светлой цитоплазмой и выделяют слизистый секрет.

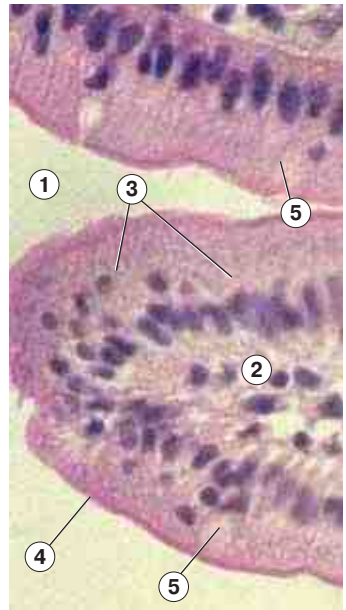

Рис. 7.4. Препарат — тонкая кишка. Окраска гематоксилином и эозином

7.3.2.2. Многорядный мерцательный эпителий

Многорядный мерцательный эпителий выстилает воздухоносные пути (а в *двухрядном* варианте встречается также в некоторых отделах половых трактов). Здесь он рассматривается на препарате *трахеи* (рис. 7.5, *а* и *б*).

В соответствии с определением (п. 7.3.1), все клетки данного эпителия (*1* на рис. 7.5, *а*) расположены на базальной мембране (контактируя с ней хотя бы узкой ножкой), но их ядра находятся на разных уровнях — лежат в 3–4 ряда; и, кроме того, на апикальной поверхности наиболее высоких клеток расположены *реснички* (*2* на рис. 7.5, *а*; *4* на рис. 7.5, *б*).

Такая организация складывается потому, что присутствующие здесь клетки ***различны по высоте*** (рис. 7.5, *б*).

а) Нижний ряд ядер (*1*) принадлежит ***коротким вставочным***, или ***базальным,*** клеткам. Это ***стволовые*** клетки, из которых образуются другие клетки.

б) Следующий ряд — ядра (*2*) ***длинных вставочных*** клеток. Это переходные клетки, находящиеся на стадии дифференцировки в клетки двух последующих типов.

в) Верхний ряд (*3*) — ядра ***мерцательных*** клеток. С помощью узкой ножки данные клетки сохраняют связь с базальной мембраной. А на их апикальной поверхности находятся реснички (*4*).

г) Также в составе эпителия присутствуют ***бокаловидные*** клетки (*5*). Они легко различимы по светлой цитоплазме, заполненной слизистым секретом.

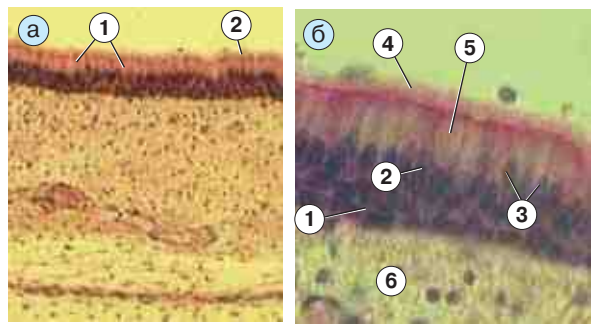

Рис. 7.5. Препарат — трахея. Окраска гематоксилином и эозином:
а — малое увеличение; б — большое увеличение: 6 — соединительная ткань под эпителием

7.3.2.3. Обновление однослойных эпителиев

а) Многие однослойные эпителии (как и многослойные) подвергаются постоянному обновлению. Это значит, в соответствии с принципом стационарности (п. 7.1.3.1), что в любой временной интервал

– какое-то количество «состарившихся» клеток отмирает и слущивается (последний процесс обозначается как ***экструзия***)
– и примерно такое же количество новых клеток появляется в результате митотических делений стволовых клеток.

б) В этом универсальном процессе однослойным эпителиям присущи две особенности.

А. Во-первых, отмирающие клетки не теряют связи с базальной мембраной практически до самого слущивания.

Б. Во-вторых, последнее происходит ***путем вытеснения*** отмершей клетки ее «сосе-

дями» по слою. Благодаря данному механизму замена клеток происходит без нарушения непрерывности эпителиального слоя.

в) I. Видимо, быстрее всего обновление эпителия происходит в тонкой кишке. Здесь камбиальные клетки лежат в области дна крипт (трубчатых углублений в слизистой оболочке.). А клетки, вступившие в дифференцировку, постепенно поднимаются вдоль стенок крипт вверх, затем переходят на поверхность ворсинок и продолжают перемещаться к их вершинам.

II. В процессе этой миграции клетки несколько раз (от 1 до 3-х, в зависимости от направления созревания) делятся и превращаются в зрелые эпителиоциты.

III. Отторжение же (экструзия) клеток происходит на вершине ворсинок. При этом клетки, приобретая шаровидную форму, теряют связь друг с другом и с эпителием в целом.

IV. Всего описанный процесс занимает 4–6 дней. За такое же время, очевидно, и происходит обновление некамбиального эпителия кишки.

7.3.3. Многослойные эпителии

В многослойном эпителии, согласно определению, к базальной мембране прилегают клетки только нижнего (базального) слоя.

В составе этого слоя имеются ***стволовые*** клетки. Вступая в митотические деления и дифференцировку, они превращаются в другие виды клеток данного эпителия, перемещаются к апикальной его поверхности и в конечном счете *слущиваются*.

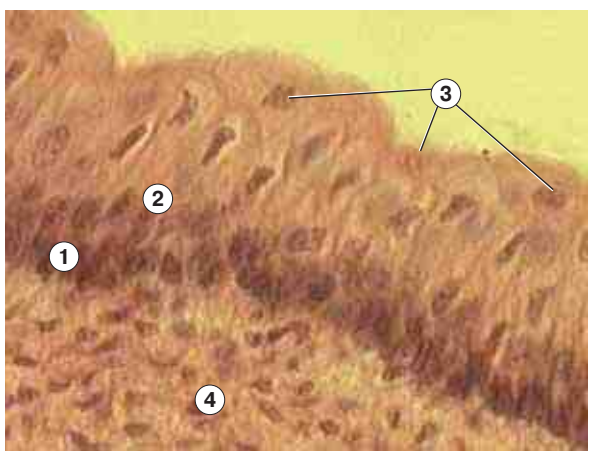

Рис. 7.6. Препарат — мочевой пузырь. Окраска гематоксилином и эозином

Таким образом, состав многослойного эпителия тоже регулярно обновляется, но иным способом, чем в случае однослойного эпителия. И происходит это, как правило, медленней. Так, эпидермис (эпителий кожи) обновляется, в зависимости от локализации, за 26–42 суток.

7.3.3.1. Переходный эпителий

1. Локализация и слои. Переходный эпителий выстилает слизистую оболочку мочевого пузыря (рис. 7.6) и мочевыводящих путей, которые подвергаются большому растяжению. В этом эпителии различают три слоя клеток:

– *базальный слой* (*1*) — небольшие клетки с овальными ядрами, лежащие на базальной мембране;
– *промежуточный слой* (*2*) — клетки полигональной формы;
– *поверхностный слой* (*3*) — очень ***крупные*** клетки, нередко двуядерные;
– соединительная ткань под эпителием (*4*).

2. Поверхностные клетки

а) Изменение формы. В нерастянутом состоянии органа поверхностные клетки имеют *куполообразную форму*, а при растяжении органа они уплощаются.

Причем при уплощении клетки площадь ее плазмолеммы возрастает. Для обеспечения этого в апикальной части клетки имеется резерв мембран — в виде многочисленных инвагинаций плазмолеммы и в виде стенки специальных мембранных пузырьков.

б) Дифференциальный признак. Для приготовления препарата используется нерастянутый орган, но разглядеть форму поверхностных клеток (которая должна быть куполообразной) обычно не удается. Поэтому *самым надежным критерием* при идентификации переходного эпителия являются ***ядра*** *поверхностных клеток:* они имеют ***округлую*** *форму*. Это отличает данный эпителий от многослойного плоского неороговевающего.

7.3.3.2. Многослойные неороговевающие эпителии: плоский и кубический

1. Распространение

а) Многослойный *плоский* неороговевающий эпителий покрывает *снаружи роговицу глаза* (*1* на рис. 7.7, *а*), *конъюнктиву*, а также выстилает *полость рта* и *пищевод*.

б) Многослойный *кубический* неороговевающий эпителий встречается в столбчатой зоне анального отдела прямой кишки, в выводных протоках слюнных, потовых и сальных желез, в оболочке растущих фолликулов яичника.

Далее речь пойдет о многослойном *плоском* неороговевающем эпителии.

2. Подразделение на слои (рис. 7.7, *б*).

В указанном эпителии различают *три слоя клеток:* базальный (*1*), шиповатый (*2*) и слой плоских клеток (*3*).

Но фактически два последних слоя сами являются многослойными; так что всего в эпителии клетки расположены в 10 и более слоев.

3. Характеристика слоев

а) Базальный слой (*1*) — это клетки, лежащие на базальной мембране. Одни из них являются *стволовыми*, другие уже вступили в дифференцировку.

Ядра базальных клеток имеют овальную форму и расположены *перпендикулярно* к базальной мембране.

б) Шиповатый слой (*2*) — клетки неправильной многоугольной формы с округлыми ядрами. Они имеют многочисленные короткие отростки («шипы»), которые участвуют в образовании ***десмосом*** с такими же отростками соседних клеток.

в) Слой плоских клеток (*3*) — самый поверхностный. ***Ядра*** клеток — узкие, *палочковидные*, ориентированы *параллельно поверхности* пласта. Это именно тот признак, который, как отмечалось выше, позволяет отличить на препарате многослойный плоский неороговевающий эпителий от переходного.

Со временем поверхностные клетки слущиваются, замещаясь другими.

4. Особенность роговицы

Роговица глаза — практически единственное место в организме, где на световом уровне различима *базальная мембрана* эпителия (*А* на рис. 7.7, *б*) — ввиду ее большой толщины.

Причем это относится к базальной мембране и того эпителия — *однослойного плоского* (*3* на рис. 7.7, *а*), — который покрывает заднюю поверхность роговицы.

7.3.3.3. Многослойный плоский ороговевающий эпителий

1. Ключевая особенность

Многослойный плоский ороговевающий эпителий покрывает кожу, образуя ее ***эпидермис***.

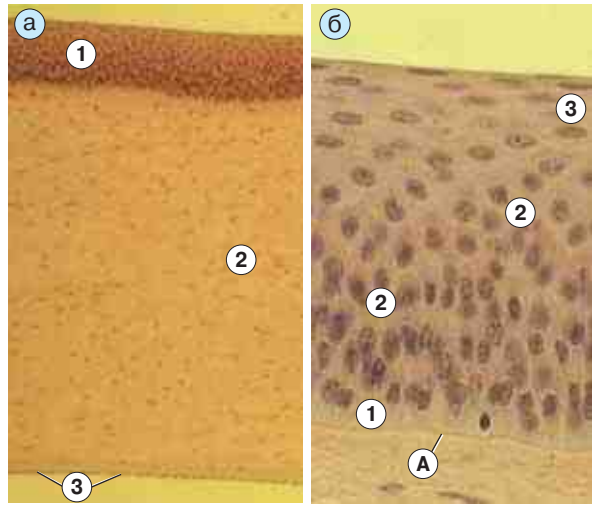

Рис. 7.7. Препарат — роговица глаза. Окраска гематоксилином и эозином: а — малое увеличение; б — большое увеличение

Как отмечалось в п. 7.2.2, промежуточные филаменты в клетках любого эпителия (кроме эндотелия и эпендимы) образованы белком ***кератином***.

Особенность же эпидермиса состоит в том, что в его клетках постепенно накапливается такое большое количество *кератиновых филаментов* (или *тонофибрилл*), что они в конце концов ***заполняют всю клетку***, вытесняя из нее ядро и прочие органеллы.

Накапливаются и некоторые другие специфические белки — например, ***кератолинин***, образующий толстую оболочку под плазмолеммой.

Все это приводит к тому, что дифференцирующиеся клетки превращаются в безъядерные ***роговые чешуйки***, отпадающие с поверхности кожи. Таким образом, дифференцировка клеток сводится в данном случае к их постепенному ***ороговению.***

Поэтому все *эпителиальные* клетки эпидермиса называются ***кератиноцитами*** (но в эпидермисе присутствуют и некоторые другие клетки; тема 27).

2. Общее описание

а) На рис. 7.8, *а* и *б* представлен *эпидермис кожи пальца*. Нижний контур эпидермиса здесь является очень ***извилистым:*** подлежащая соединительная ткань кожи (дерма) вдается в эпителий многочисленными ***сосочками*** (*1А*).

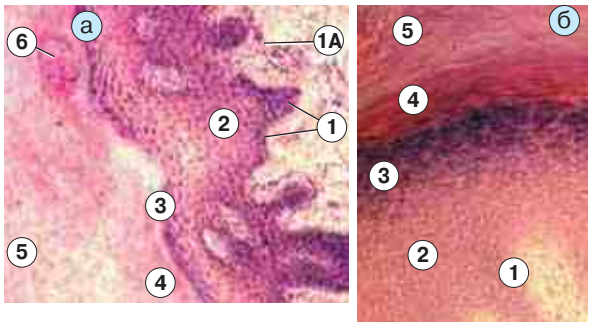

Рис. 7.8. Препарат — кожа пальца. Окраска гематоксилином и эозином: а — малое увеличение; б — большое увеличение. Слои эпидермиса: 1 — базальный; 2 — шиповатый; 3 — зернистый; 4 — блестящий; 5 — роговой. 6 — выводной проток потовой железы

Таков же, очевидно, контур и ***базальной мембраны*** эпидермиса, которая, однако, на снимке не видна.

б) В эпидермисе *ладоней и подошв* (включая соответствующие поверхности пальцев) различают пять слоев: *базальный* (*1*), *шиповатый* (*2*), *зернистый* (*3*), *блестящий* (*4*), *роговой* (*5*).

Первые два слоя — такие же, как в неороговевающем эпителии, а остальные три слоя отражают специфику эпидермиса. При этом каждый слой, кроме базального, в свою очередь является многослойным.

в) В эпидермисе остальных участков кожи ***нет блестящего слоя,*** а прочие слои (кроме базального) тоньше, чем на ладонях и подошвах.

3. Характеристика слоев

а) Базальный слой (*1*) — слой клеток, непосредственно прилегающий к базальной мембране и, следовательно, повторяющий ее извилистый ход.

Некоторые кератиноциты этого слоя являются стволовыми. Поэтому данный слой называется также *ростковым (камбиальным),* или *зачатковым*.

Как и в случае неороговевающего эпителия, ядра базальных кератиноцитов — овальные и расположены перпендикулярно к базальной мембране.

В цитоплазме этих клеток при электронной микроскопии выявляются *редкие пучки кератиновых тонофибрилл*.

б) Шиповатый слой (*2*). Здесь клетки, как и в неороговевающем эпителии, имеют округлые ядра и шиповатую, полигональную форму, связаны между собой многочисленными *десмосомами* и располагаются в 5–10 слоев.

Кератиновых тонофибрилл в клетках становится больше, и они располагаются концентрически вокруг ядра.

в) Зернистый слой (*3*). Данный слой — наиболее окрашенный на препарате. Его составляют уплощенные кератиноциты, заполненные *базофильными гранулами «кератогиалина»*. Последние — это *агрегаты кератиновых тонофибрилл на поверхности гранул белка* ***филагрина***.

Клетки расположены в 3–4 слоя.

г) Блестящий слой (*4*). Здесь клетки расположены тоже в 3–4 слоя. Но эти кератиноциты являются уже плоскими, лишены ядер и почти всех других органелл и имеют толстую оболочку из белка ***кератолинина***.

Благодаря указанной оболочке, клетки так преломляют свет, что их границы становятся неразличимыми и клетки сливаются в сплошную *оксифильную* полосу.

Внутри клеток кератиновые тонофибриллы перестают агрегировать в гранулы и образуют продольные пучки, заполняющие почти все пространство под оболочкой.

д) Роговой слой (*5*). Этот слой в эпидермисе пальца самый толстый. Он состоит из многих слоев ороговевших безъядерных кератиноцитов — ***роговых чешуек,*** или *корнеоцитов*. Последние имеют толстую (*роговую) оболочку из кератолинина* и под ней — *роговое вещество из кератиновых тонофибрилл,* связанных воедино за счет многочисленных поперечных сшивок.

7.4. Железистые эпителии

7.4.1. Определения и классификация

7.4.1.1. Классификация желез по количеству клеток и по направлению секреции

1. Многоклеточные и одноклеточные железы

Клетки железистого эпителия называются секреторными, или ***гландулоцитами.*** Последние либо входят в состав самостоятельных многоклеточных образований — ***желез***, либо располагаются независимо друг от друга — чаще всего среди клеток эпителиальной выстилки внутренних органов.

Во втором случае гландулоциты можно рассматривать как ***одноклеточные железы***.

Примером таковых могут служить *бокаловидные* клетки, встречающиеся, в частности,

в эпителии кишки (п. 7.3.2.1) и дыхательных путей (п. 7.3.2.2).

2. Эндокринные и экзокринные железы

По направлению секреции железы (и многоклеточные, и одноклеточные) подразделяют на две группы.

Эндокринные железы (или железы внутренней секреции) вырабатывают ***гормоны***, поступающие ***в кровь***.

Экзокринные железы (железы внешней секреции) вырабатывают секреты, которые выделяются ***во внешнюю среду*** — на поверхность кожи или в полости органов, выстланные эпителием.

7.4.1.2. Компоненты многоклеточных желез

1. Экзокринные железы

Многоклеточные экзокринные железы включают два компонента.

Первый компонент — ***концевые*** (секреторные) ***отделы,*** имеющие вид полых мешочков или трубочек. Именно они образованы *железистым эпителием*, т. е. состоят из гландулоцитов — в данном случае ***экзокриноцитов.*** Последние, располагаясь на базальной мембране, формируют однослойную стенку концевого отдела и выделяют свой секрет в просвет отдела.

Второй компонент — ***выводные протоки***, ведущие от концевых отделов к соответствующей полости тела или на его поверхность. Изнутри протоки выстланы *покровным эпителием* (на базальной мембране) того или иного типа.

2. Эндокринные железы. В эндокринных железах секреторные клетки называются ***эндокриноцитами***. Они часто лежат относительно упорядоченными группами или тяжами, но концевых отделов с полостью внутри не образуют.

Правда, в щитовидной железе фолликулы очень похожи на концевые отделы экзокринных желез:

– имеют однослойную стенку из секреторных клеток,
– окружены базальной мембраной,
– а внутри содержат полость (с коллоидным содержимым).

Тем не менее, и это не концевые отделы, поскольку окончательный секрет выделяется не в полость фолликула, а в кровеносные капилляры, оплетающие стенки фолликулов.

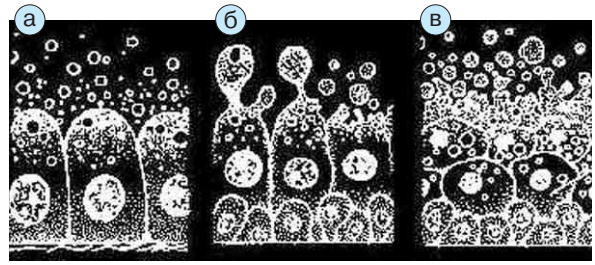

Рис. 7.9. Типы секреции

Соответственно, во всех эндокринных железах ***нет и выводных протоков***. Гормоны сразу попадают в кровеносные капилляры, оплетающие эндокриноциты.

Далее в этой теме рассматриваются *только экзокринные* железы.

7.4.1.3. Классификация желез по типу секреции и по составу секрета

1. Типы секреции. По тому, как происходит *экзокринная* секреция, различают три ее типа:

а) мерокриновый (эккриновый) тип (рис. 7.9, *а*) — клетки, выделяя секрет, сохраняют свою целостность; пример — *слюнные* железы;

б) апокриновый тип (рис. 7.9, *б*) — выделение секрета сопровождается *частичным разрушением* апикальных отделов секреторных клеток; пример — *молочные* железы;

в) голокриновый тип (рис. 7.9, *в*) — выделяя секрет, клетки *полностью разрушаются;* пример — *сальные* железы.

2. Состав (природа) секрета. По природе секрета *экзокринные* железы подразделяются на следующие виды: а) *слизистые,* б) *белковые*, в) *смешанные (белково-слизистые)* и г) *сальные.*

В смешанных железах образуется и белковый, и слизистый секрет: либо в разных концевых отделах, либо в разных клетках смешанных концевых отделов.

7.4.1.4. Морфологическая классификация многоклеточных экзокринных желез

1. Принципы классификации. Морфологическая классификация многоклеточных экзокринных желез исходит из трех признаков.

а) По ветвлению выводных протоков железы делятся на *простые* (протоки не ветвятся) и *сложные* (протоки разветвленные).

б) По ветвлению концевых отделов железы делятся на *неразветвленные* (концевые отделы не ветвятся) и *разветвленные* (концевые отделы разветвленные).

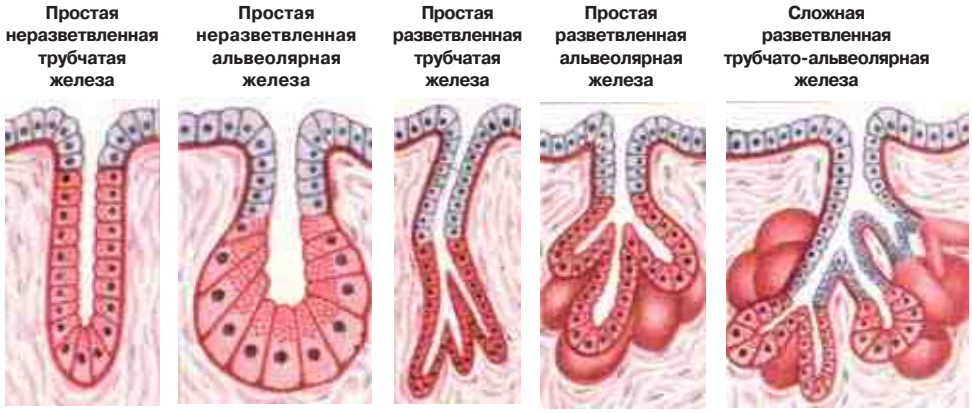

Рис. 7.10. Морфологические виды многоклеточных экзокринных желез

Рис. 7.11. Препарат — тонкая кишка. ШИК-реакция:
а — малое увеличение;
б — большое увеличение.

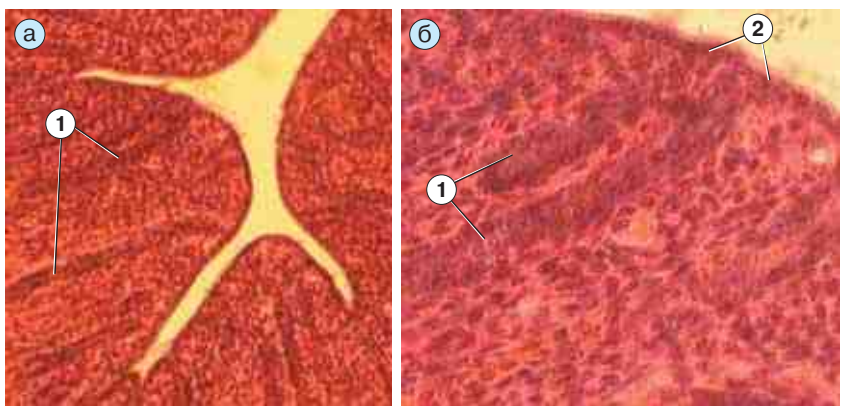

Рис. 7.12. Препарат — матка. Окраска гематоксилином и эозином:
а — малое увеличение;
б — большое увеличение

в) По форме концевых отделов железы делятся на *трубчатые, альвеолярные* (форма близка к мешковидной) и *альвеолярно-трубчатые* (есть и альвеолярные, и трубчатые отделы).

2. Комбинации признаков. Комбинирование вышеперечисленных признаков дает разные морфологические типы желез.

Схемы строения пяти таких типов приведены на рис. 7.10. «Расшифруем» морфологические характеристики двух последних из них.

А) Простая разветвленная альвеолярная железа:

– «простая» – значит, проток неразветвлен,
– «разветвленная» – концевые отделы разветвлены,
– «альвеолярная» – «ветви» концевых отделов имеют мешотчатую (альвеолярную) форму.

Б) Сложная разветвленная альвеолярно-трубчатая железа: здесь разветвлены и протоки, и концевые отделы, причем присутству-

ют концевые отделы двух видов: и альвеолярные, и трубчатые.

Далее приводится серия препаратов железистого эпителия.

7.4.2. Примеры экзокринных желез

7.4.2.1. Одноклеточные железы

Пример — бокаловидные клетки кишечника. На рис. 7.11, *а* представлен срез ворсинки тонкой кишки, окрашенный путем постановки ШИК-реакции (п. 1.1.4). Эта реакция — на полисахариды, коих особенно много в слизистом секрете бокаловидных клеток (*1*). Поэтому цитоплазма данных клеток окрашена в фиолетовый цвет.

Бокаловидные клетки находятся в составе эпителия (*2*), выстилающего изнутри кишечник и дыхательные пути. В связи с этим, такие одноклеточные железы часто называют ***эндоэпителиальными.***

На другом снимке (рис. 7.11, *б*) в кадр попали сразу две ворсинки тонкой кишки и узкий промежуток между ними (*3*). Видно, что слизистый секрет (окрашенный в фиолетовый цвет) покидает бокаловидные клетки (*2*) и заполняет межворсинчатое пространство.

7.4.2.2. Простые неразветвленные трубчатые железы

Пример — маточные железы. Эти железы (*1* на рис. 7.12, *а*) расположены в слизистой оболочке матки и на приведенном снимке имеют вид *прямых* трубочек. Но во время секреции (в предменструальный период) маточные железы становятся *извитыми* (хотя по-прежнему остаются неразветвленными).

При большем увеличении (рис. 7.12, *б*) видно, что основная часть длины желез приходится на концевые отделы (*1*), образованные одним слоем *секреторных* клеток. При этом характер их секрета — преимущественно *слизистый,* способ секреции — *мерокриновый.*

Выводные протоки (*2*) — короткие и неветвящиеся. Они открываются на поверхности эндометрия, покрытой однослойным эпителием.

7.4.2.3. Простые разветвленные альвеолярные железы

Пример — сальные железы

1. Общие сведения (рис. 7.13, *а*). Сальные железы находятся в соединительнотканном слое (дерме) всех участков кожи, кроме ладоней и подошв. Причем эти железы, как правило, лежат возле волосяных фолликулов.

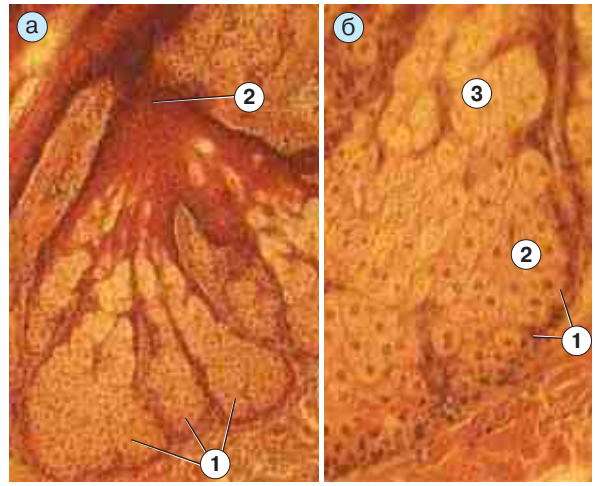

Рис. 7.13. Препарат — кожа с волосом. Окраска гематоксилином и эозином:
а — малое увеличение;
б — большое увеличение

Концевой отдел (*1*) сальной железы разветвлен — представлен «гроздью» из нескольких мешочков (альвеол). Клетки, образующие альвеолы, называются ***себоцитами***.

Выводной проток железы (*2*) — короткий, без ветвлений (поэтому железа относится к простым) и открывается в волосяную воронку — место выхода волоса на поверхность кожи.

2. Концевые отделы: типы клеток (рис. 7.13, *б*). В альвеолах сальной железы обнаруживаются клетки трех типов (*1–3*), которые последовательно превращаются одни в другие (*1* → *2* → *3*) и при этом перемещаются от периферии отдела (т. е. от базальной мембраны) к устью выводного протока.

а) Камбиальные (ростковые) ***себоциты*** (*1*) — относительно небольшие клетки на периферии альвеолы; способны к делениям и к дифферецировке в клетки следующего типа.

б) Секреторные себоциты (*2*): уже не контактируют с базальной мембраной, крупные, содержат все увеличивающиеся в размерах капли кожного сала, что придает цитоплазме светлый ячеистый вид.

в) Разрушающиеся себоциты (*3*). Для сальных желез характерен ***голокриновый*** тип сек-

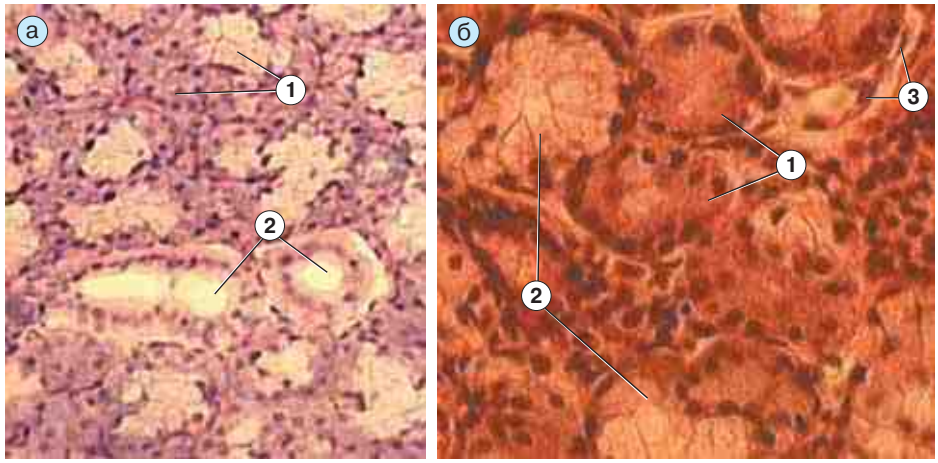

Рис. 7.14. Препарат — подчелюстная слюнная железа. Окраска гематоксилином и эозином: а — малое увеличение; б — большое увеличение

реции: выделение секрета идет путем разрушения клеток.

Соответственно, в той части альвеол, которая прилежит к выводному протоку, находятся разрушающиеся клетки с плотными гиперхромными ядрами. Так что в выводной проток поступает ***смесь разрушенных себоцитов*** — это и есть секрет железы, т. е. кожное сало.

7.4.2.4. Сложные разветвленные альвеолярно-трубчатые железы

Пример — подчелюстная слюнная железа

1. Протоки. В отличие от предыдущих примеров, выводные протоки здесь ***разветвлены*** (отчего железа — сложная). Причем ветвление протоков столь сильное, что железа разбивается на ***дольки***, разделенные соединительнотканными перегородками. Поэтому *протоки* подразделяются на *внутридольковые* (*2* на рис. 7.14, *а*), выстланные однослойным цилиндрическим эпителием, и *междольковые* (в поле зрения, представленное на снимке, не попали).

2. Концевые отделы. Все остальное содержимое каждой дольки (помимо внутридольковых протоков) — это *ветвящиеся* концевые отделы (*1* на рис. 7.14, *а*) с *мерокриновым* типом секреции.

По своему клеточному составу и, соответственно, по характеру секрета концевые отделы в данной железе делятся на два типа (рис. 7.14, *б*): серозные (*1*) и смешанные (*2*).

а) Серозные отделы (*1*) образованы *сероцитами* — темными (из-за базофилии) клетками с округлыми ядрами. Эти отделы выделяют белковый (серозный) секрет и по форме являются *альвеолярными*.

б) Смешанные отделы (*2*) в области своего дна образованы опять-таки сероцитами, а в остальной (большей) части — *мукоцитами*, т. е. слизистыми клетками. Мукоциты имеют светлую цитоплазму и уплощенные ядра, оттесненные к базальной части клетки. Соответственно, секрет данных отделов является смешанным — белково-слизистым. По форме же эти отделы — расширенные *трубочки* (что заметно лишь на косом или продольном срезе концевого отдела).

В концевых отделах обоего вида имеются *миоэпителиальные клетки* (*3*), лежащие между железистыми клетками и базальной мембраной и имеющие отростчатую форму. Своими сокращениями они способствуют выделению секрета из концевых отделов.

Тема 8. Кровь

8.1. Введение

8.1.1. Ткани внутренней среды организма

1. К ***тканям внутренней среды организма*** относятся:

а) кровь и лимфа;

б) кроветворные ткани (миелоидная и лимфоидная);

в) собственно соединительные ткани;

г) соединительные ткани со специальными свойствами (ретикулярная, жировая, слизистая);

д) скелетные соединительные ткани (хрящевые и костные).

2. У этих тканей имеются следующие общие свойства.

а) *Все* они происходят ***из мезенхимы.***

б) *Во всех* этих тканях хорошо развито ***межклеточное вещество,*** хотя оно находится в разном состоянии: жидком (кровь, лимфа), гелеобразном (собственно соединительные ткани) и твердом (скелетные соединительные ткани).

в) Наконец, *многие* из этих тканей (хотя не все) отличаются ***разнообразием клеточного состава.***

3. В этой теме рассматривается кровь; в двух последующих темах — все виды соединительных тканей. А к кроветворным тканям мы обратимся в темах 20 и 21 — при изучении системы кроветворения.

8.1.2. Состав крови

1. Основные компоненты. Объем крови в организме взрослого человека — около 5 л.

В крови различают два компонента:

– плазму (межклеточное вещество) — 55–60 % объема крови (около 3 л)

– и форменные элементы — 40–45 % объема крови.

2. Плазма. Плазму можно получить путем *центрифугирования* крови (к которой предварительно добавлены вещества, предотвращающие свертывание): плазма — это светло-желтая *надосадочная жидкость*. Она содержит следующие вещества:

а) воду (примерно 90 % от массы);

б) белки (6,5–8,5 %) — *альбумины, глобулины* и *фибриноген;*

в) липиды (в составе специальных транспортных мицелл, поверхностный слой которых образован специальными белками);

г) многочисленные *низкомолекулярные органические соединения* — промежуточные или конечные продукты обмена веществ, переносимые из одних органов в другие;

д) различные *неорганические ионы* — в свободном состоянии или в связи со специальными транспортными белками.

Если же дать крови свернуться, то после отделения сгустка вместо плазмы получается ***сыворотка крови.*** Она отличается от плазмы отсутствием фибриногена.

3. Форменные элементы. К форменным элементам крови относятся

– *эритроциты* (красные кровяные тельца) — $5 \cdot 10^{12}$ 1/л,

– *лейкоциты* (белые кровяные клетки) — $6 \cdot 10^{9}$ 1/л,

– *тромбоциты* (кровяные пластинки) — $2{,}5 \cdot 10^{11}$ 1/л.

Для каждого элемента приведено среднее количество частиц (телец, клеток, пластинок) в 1 л крови. Как видно, по сравнению с эритроцитами, лейкоцитов меньше примерно в 1000 раз, а тромбоцитов — в 20 раз.

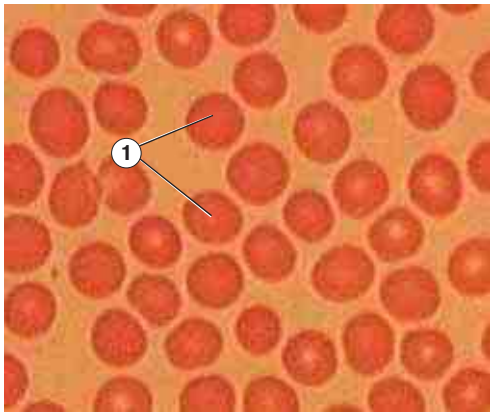

Рис. 8.1. Препарат — мазок крови. Эритроциты. Окраска по Романовскому

Все эти элементы (за исключением одной разновидности лейкоцитов — Т-лимфоцитов) образуются *в красном костном мозгу.*

4. Динамическое равновесие. Каждый компонент крови находится в динамическом равновесии (***стационарном состоянии***, п. 7.1.3.1): все время происходит
– поступление в кровь новых порций данного компонента
– и удаление из крови примерно таких же его количеств.

Так, средняя продолжительность циркуляции *эритроцитов — 120 суток.*

Лейкоциты же непрерывно циркулируют в крови всего 4–12 ч, многократно выходят из крови в разные ткани и вновь возвращаются в кровь, а общая продолжительность их жизни составляет (в зависимости от вида лейкоцита) *от 8–10 дней до нескольких месяцев* (или даже лет).

8.1.3. Приготовление препаратов крови

Форменные элементы крови изучают на ***мазках*** крови. При этом на предметное стекло наносят каплю крови и с помощью края второго стекла равномерно размазывают ее по поверхности.

Затем осуществляют (в соответствии с изложенным в пп. 1.1.2 и 1.1.3.4) фиксацию препарата метанолом, окраску по Романовскому и заключение в консервирующую среду (кедровое масло). Напомним, что ***окраска по Романовскому*** включает два красителя — *азур II* (основной краситель) и *эозин* (кислый).

При изучении готового препарата оказывается, что основная часть форменных элементов крови представлена эритроцитами (которых, как отмечалось, в 1000 раз больше, чем лейкоцитов). В частности, есть поля зрения (рис. 8.1), где видны только одни эритроциты.

8.2. Эритроциты

8.2.1. Морфология и состав

8.2.1.1. Цитологическая характеристика

1. Зрелые эритроциты. На препарате (рис. 8.1) эритроциты отличаются характерной морфологией: лишены ядер, окрашены эозином в розовый цвет, имеют округлую форму и характерное просветление в центре.

Электронная микроскопия показывает, что в зрелых эритроцитах ***нет не только ядер, но и всех прочих органелл*** (кроме элементов цитоскелета).

По форме 85 % эритроцитов представляют собой ***двояковогнутые диски*** диаметром 7,5 мкм. Этим объясняется просветление в центре.

Такие зрелые формы называются ***дискоцитами.***

2. Предшественники — ретикулоциты. Кроме зрелых эритроцитов, в крови могут находиться их непосредственные предшественники — ретикулоциты (1–2 % от общего числа эритроцитов). Они тоже лишены ядер, но содержат зернисто-сетчатые структуры — стареющие митохондрии, остатки эндоплазматической сети и рибосом.

При ***окраске по Романовскому*** ретикулоциты *неотличимы* от эритроцитов. Наличие же зернисто-сетчатых структур выявляется лишь при специальной окраске — ***крезиловой синькой.*** При этом, конечно, и ретикулоциты, и эритроциты красятся крезиловой синькой в один и тот же синий цвет. Но в ретикулоцитах именно при этой окраске обнаруживается сетчатая структура.

Специфические молекулярные компоненты эритроцитов (определенные мембранные белки, гемоглобин и пр.) у ретикулоцитов уже имеются, хотя некоторые из них — в меньшем количестве.

3. Старые формы. При старении эритроцитов их форма меняется двумя способами.

а) При т. н. ***кренировании*** дискоциты превращаются вначале в ***эхиноциты*** — эллипсо-

Таблица 8.1. Группы крови по системе АВ0

ГРУППА	I (0)	II (A)	III (B)	IV (AB)
АНТИГЕНЫ ЭРИТРОЦИТОВ	**0**	**0, A**	**0, B**	**0, A, B**
АНТИТЕЛА В ПЛАЗМЕ	антиА, антиВ	антиВ	антиА	Нет
ДОЛЯ ЛЮДЕЙ С ДАННОЙ ГРУППОЙ КРОВИ	40 %	43 %	12 %	5 %

идные клетки с шиповидными выростами цитоплазмы (6 % от всех эритроцитов крови), а потом в ***сфероциты*** — сфероидные клетки без шипов (1 %).

б) Во втором случае двояковогнутая форма клетки меняется на *вогнуто-выпуклую, или куполообразную*. При этом образуются т. н. ***стоматоциты*** (2 %).

8.2.1.2. Белки плазмолеммы

В мембране эритроцитов идентифицировано несколько десятков различных белков. Ниже приводятся самые известные из них.

1. Спектрин имеет гибкую палочкообразную форму и, стыкуясь друг с другом конец в конец, образует *на внутренней поверхности плазмолеммы* сетку. Последняя придает мембране *эластичность* и *упругость*.

К плазмолемме данная сеть прикрепляется с помощью белка ***анкирина***. В свою очередь, сам анкирин связан с интегральным (трансмембранным) белком, который обозначается как ***белок полосы 3.***

2. Гликофорин. Является интегральным белком. С внешней стороны мембраны с его пептидной цепью связаны *олигосахаридные остатки*, в т. ч. ***остатки сиаловой кислоты.***

Последние содержат ионизированные карбоксильные группы, которые сообщают эритроциту существенный ***отрицательный заряд***. По мере старения эритроцита этот заряд уменьшается — из-за отщепления остатков сиаловой кислоты.

3. Ионные каналы. Другие мембранные белки образуют ионные каналы для *анионов* — Cl^-, HCO_3^-, OH^-.

В отличие от этого, для катионов мембрана эритроцитов практически непроницаема.

8.2.1.3. Групповые антигены плазмолеммы

1. Введение. На внешней поверхности эритроцита присутствуют *мембранные гликопротеины*, которые, благодаря разнообразию своих олигосахаридов, обладают выраженными *антигенными* свойствами. Причем последние у разных людей могут различаться.

Исходя из структуры *одного* из этих антигенов, всех людей (и их кровь) подразделяют на четыре группы (***система АВ0***): **0 (I), A (II), B (III), AB (IV).**

По структуре еще одного антигена (***резус-фактора***) людей подразделяют на *резус-отрицательных* и *резус-положительных*.

И так далее: существует еще несколько систем групп крови.

2. Система АВ0 (табл. 8.1). Данная система является самой известной и наиболее практически важной.

По этой системе, у людей с *первой группой* крови эритроциты имеют на поверхности *антиген* 0 (ноль), а в плазме крови циркулируют *анти**тела*** антиА и антиВ.

У людей со *второй группой* крови эритроциты имеют на поверхности, кроме *анти**гена*** 0, также *анти**ген*** А, а в плазме крови циркулирует *анти**тело*** антиВ.

И так далее: см. табл. 8.1.

3. (*) Групповая несовместимость

а) I. При переливании крови между людьми разных групп может проявляться групповая несовместимость.

II. Она заключается в том, что

– антитела крови реципиента (если он не относится к группе IV) атакуют эритроциты донорской крови (если она не принадлежит к группе I) и вызывают их агглютинацию (слипание);
– и наоборот: при аналогичных условиях антитела донорской крови могут атаковать и агглютинировать эритроциты крови реципиента.

III. Например, при переливании людям группы II крови группы III происходят реакции *анти*$B_{рец}$+*эритроциты*$B_{дон}$ и *эритроциты* $A_{рец}$+*анти*$A_{дон}$.

б) I. Однако, если объемы переливаемой крови невелики, то антитела этой крови сильно разводятся в крови реципиента и на эритроциты последнего практически не влияют.

II. Тогда достаточно избежать только одной реакции – между антителами реципиента и эритроцитами донорской крови (*анти*$X_{рец}$ + *эритроциты*$X_{дон}$).

III. Это позволяет переливать при необходимости (но в небольших количествах!) и кровь другой группы, нежели у реципиента. Из табл. 8.1 легко заключить, что в таком случае

– кровь I-й группы можно переливать всем людям,
– кровь II-й группы – людям II-й и IV-й групп,
– кровь III-й группы – людям III-й и IV-й групп,
– а кровь IV-й группы – только лицам такой же группы.

IV. Получается, что при указанных условиях

– люди с I-й группой крови являются универсальными донорами.
– а люди с IV-й группой крови – универсальными реципиентами.

4. Групповые антигены содержатся не только на поверхности эритроцитов, но также на поверхности тромбоцитов и других клеток в разных тканях и во многих секретах, включая слюну, молоко, семенную жидкость.

8.2.1.4. Важнейшие белки цитоплазмы

1. Гемоглобин. Примерно 25 % объема эритроцита занимает гемоглобин (***Hb***). А вместе с ионными оболочками на него приходится свыше 45 % объема клетки.

Гемоглобин — белок, участвующий в газообмене: переносе кислорода от легких к тканям и переносе CO_2 от тканей к легким.

Чуть дальше мы более подробно остановимся на структуре Hb.

2. Карбоангидраза. Другой важный белок цитоплазмы эритроцита — фермент карбоангидраза. Она катализирует превращение значительной части CO_2 (не связавшейся с Hb) в более удобную транспортную форму — *гидрокарбонатный ион* (HCO_3^-) — и обратно.

а) В капиллярах тканей, где концентрация CO_2 высокая, происходит прямое превращение ($CO_2 \rightarrow HCO_3^-$). При этом гидрокарбонатные ионы диффундируют из эритроцитов в плазму крови, в составе которой переносятся к легким.

б) В капиллярах же ***легких*** из-за низкой концентрации CO_2 равновесие сдвигается в обратную сторону: ионы HCO_3^- диффундируют из плазмы в эритроциты и превращаются здесь под действием карбоангидразы опять в CO_2. Последний выходит из эритроцитов в плазму и далее — в просвет альвеол.

8.2.2. Структура и виды гемоглобина

1. Компоненты гемоглобина

а) В молекуле Hb — ***4 белковые субъединицы:*** две α- и две β-субъединицы. Таким образом, Hb является тетрамерным белком. Тетрамерная структура поддерживается за счет взаимодействия между различными аминокислотными остатками субъединиц.

б) С каждой из субъединиц связан ***гем*** — небелковый компонент полициклической структуры. В центре гема находится ***атом Fe*** в степени окисления II.

Этот атом способен образовывать *шесть* координационных связей. Из них

– четыре связи используются для закрепления Fe в геме,
– пятая связь — для связывания гема с белковой субъединицей,
– а с помощью шестой связи происходит связывание молекулы O_2 или CO_2.

В итоге в молекуле Hb — 4 атома Fe (II), и через них с молекулой Hb может связаться до 4 молекул O_2.

2. Влияние компонентов гема на цвет жидких сред организма. Атомы Fe (II), находящиеся в составе гема, придают отдельным эритроцитам в свежей крови *желтый* цвет, а самой крови (в силу большого содержания эритроцитов) — *красный* цвет.

а) После разрушения (в селезенке) эритроцитов и самого Hb атомы Fe в большинстве своем вновь используются для нужд организма (в т. ч. для синтеза Hb).

б) Остальная же часть гема (потерявшая железо) превращается в ***желчные пигменты*** (*билирубин и биливердин*).

I. Эти пигменты поступают с желчью в просвет кишечника, модифицируются здесь (до *стеркобилина*) и частично выделяются с калом.

II. Другая часть желчных пигментов (называемая после несколько иной модификации *уробилином*) всасывается из кишечника в кровь и попадает затем в мочу.

Таблица 8.2. Виды лейкоцитов

I. ГРАНУЛОЦИТЫ, или ЗЕРНИСТЫЕ ЛЕЙКОЦИТЫ					II. АГРАНУЛОЦИТЫ	
Нейтрофильные гранулоциты, или **нейтрофилы**			**Эозинофилы**	**Базофилы**	**Моноциты**	**Лимфоциты**
Юные	Палочкоядерные	Сегментоядерные	Все виды	Все виды	–	Все виды
0–0,5 %	3–5 %	65–70 %	2–4 %	0,5–1,0 %	6–8 %	20–30 %

В итоге, именно эти пигменты обусловливают, в основном, цвет желчи, кала и мочи.

3. Виды Hb

а) *По аминокислотному составу* субъединиц в норме различают следующие виды Hb: 1) Hb эмбрионов, 2) Hb F — фетальный гемоглобин, 3) Hb A и Hb A_2 — гемоглобин взрослых.

б) Аминокислотный состав сказывается на *сродстве Hb к кислороду*. В частности, у Hb F данное сродство выше, чем у Hb A. Благодаря этому кислород диффундирует от Hb A (циркулирующего в материнской крови) к Hb F (циркулирующему в крови плода).

в) У взрослых людей содержатся Hb A (96 % от всего Hb), Hb A_2 и Hb F (по 2 %).

8.3. Лейкоциты

8.3.1. Общие сведения

1. Сходные морфологические черты. Лейкоциты по морфологии и по функциям подразделяются на несколько видов. Тем не менее все они имеют шаровидную форму, содержат ядро, а по размеру — крупнее эритроцитов.

2. Классификация лейкоцитов. В табл. 8.2 приведена морфологическая классификация лейкоцитов. Там же указано среднее *относительное содержание* каждого их вида (от общего числа лейкоцитов). Совокупность этих значений называется ***лейкоцитарной формулой крови.***

Как следует из табл. 8.2, различают пять основных видов лейкоцитов: *нейтрофилы, эозинофилы, базофилы, моноциты* и *лимфоциты*. Причем первые три вида являются ***гранулоцитами***, а два последних — ***агранулоцитами***.

8.3.2. Гранулоциты

8.3.2.1. Общая характеристика

Размеры гранулоцитов таковы: нейтрофилы — 10–15 мкм, базофилы — 9–12 мкм, эозинофилы — 12–17 мкм.

При этом гранулоциты имеют два характерных признака:

– специфическую ***зернистость*** в цитоплазме (чем и обусловлено их название);
– а также обычно ***сегментированное ядро.***

1. Гранулы. В гранулоцитах любого вида содержатся гранулы, по крайней мере, двух типов: неспецифические (первичные, или азурофильные) и специфические (вторичные). В нейтрофилах недавно обнаружены и третичные гранулы.

а) Неспецифические гранулы почти одинаковы у всех гранулоцитов. Они составляют небольшую часть всех гранул, по величине сравнительно невелики (0,4–0,8 мкм) и являются *разновидностью лизосом*: содержат гидролитические ферменты, в т. ч. *кислую фосфатазу.*

б) Специфические же ***гранулы*** у каждого из трех видов гранулоцитов — свои: у нейтрофилов это *нейтрофильные* гранулы, у базофилов — *базофильные* и у эозинофилов — *эозинофильные* (ацидофильные, оксифильные).

В основном, от вида именно специфических гранул зависят тинкториальные свойства цитоплазмы гранулоцита, отнесение последнего к соответствующему виду клеток — нейтрофилам, базофилам, эозинофилам, а также функциональные возможности клетки.

2. Ядра. Как уже было сказано, второй морфологической особенностью гранулоцитов является форма ядер.

а) У *зрелых* гранулоцитов (кроме базофилов) ядра состоят из нескольких сегментов, связанных перемычками. Такие клетки называются ***сегментоядерными.***

б) В случае нейтрофилов и эозинофилов в крови могут встречаться и *предшествующие* их *формы:* ***палочкоядерные*** (ядро — подковообразное, в виде изогнутой палочки) и ***юные*** (ядро — *бобовидной* формы).

Но для эозинофилов, из-за малого их содержания в крови, указанные формы обнаружить очень сложно. Поэтому в лейкоцитарную формулу (см. табл. 8.2) включают юные и палочкоядерные формы только нейтрофилов.

3. Неспособность к делениям. Все виды и формы гранулоцитов не способны к митотическим делениям — ни в спокойном, ни в сти-

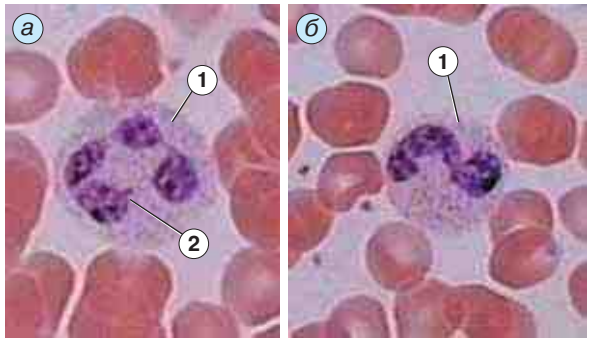

Рис. 8.2. Препарат — мазок крови. Нейтрофилы. Окраска по Романовскому:
а — сегментоядерный нейтрофил;
б — палочкоядерный нейтрофил

мулированном состоянии. Причиной этого является необратимое изменение структуры и формы ядра.

8.3.2.2. Миграция гранулоцитов

Свою функцию гранулоциты осуществляют вне кровеносного русла — в местах повреждения тканей или развития воспалительного процесса.

1. Выход гранулоцитов из кровеносного русла происходит на уровне *посткапиллярных венул* и включает несколько стадий.

а) Обратимое связывание с эндотелием. В процессе движения по венуле лейкоцит может неоднократно случайным образом *касаться* эндотелиоцитов и обратимо взаимодействовать с ними *адгезивными* белками плазмолеммы (п. 2.2.1.3).

Одновременно поток текущей мимо крови толкает лейкоцит вперед. Сочетание этих двух воздействий вызывает ***качение*** *лейкоцита* по поверхности эндотелия.

В обычных условиях это обратимо и заканчивается тем, что гранулоцит отрывается от поверхности сосуда и уносится током крови.

б) Необратимое связывание с эндотелием и проникновение через него.

Если рядом с сосудом находится ***очаг повреждения или воспаления,*** то распространяющиеся от него активные вещества (цитокины, медиаторы воспаления) стимулируют эндотелиоциты — так, что на их поверхности оказывается гораздо больше адгезивных молекул.

Тогда связывание лейкоцита становится *необратимым:*

– качение прекращается;
– лейкоцит распластывается на эндотелии, образует *псевдоподию*, которая проникает между эндотелиоцитами (а иногда и через саму эндотелиальную клетку, формируя в ней тоннель);
– постепенно содержимое лейкоцита перетекает через псевдоподию на другую сторону сосудистой стенки.

2. Миграция в ткани

а) В ткани лейкоциты мигрируют следующим образом.

I. Во-первых, они вступают в *адгезивные взаимодействия* с клетками ткани и компонентами межклеточного вещества (базальными мембранами, волокнами и т. д.), используя эти структуры в качестве опоры.

II. Во-вторых, путем перестройки цитоскелета (актиновых филаментов) они *образуют псевдоподии*, которые помогают лейкоциту перемещаться относительно опоры.

б) Направление же перемещения определяется *хемотаксисом*, т. е. зависит от того, с какой стороны распространяются химические сигналы о повреждении или воспалении ткани.

8.3.2.3. Нейтрофилы

1. Морфология

а) Сегментоядерный нейтрофил (*1* на рис. 8.2, *а*) — наиболее частая находка (среди лейкоцитов) в мазке крови. Это объясняется тем, что, согласно лейкоцитарной формуле, данных клеток в крови в несколько раз больше, чем всех остальных лейкоцитов.

I. *Ядро* сегментоядерного нейтрофила состоит из 3–4 связанных друг с другом сегментов. У женщин в ядре нейтрофила можно видеть ***половой хроматин*** *(тельце Барра)* (*2*), который отходит от одного из сегментов в виде барабанной палочки (п. 4.1.2.1).

II. *В цитоплазме* — трудно различимая мелкая *зернистость*, обусловленная наличием гранул трех видов: первичных, вторичных и третичных.

Других органелл (в т. ч. митохондрий) в цитоплазме мало.

III. *Энергия* получается путем *анаэробного распада гликогена*, гранулы которого содержатся в цитоплазме.

б) Палочкоядерный нейтрофил (*1* на рис. 8.2, *б*) представляет собой предшествующую стадию развития нейтрофила и отличается по форме ядра. Последнее еще не сегментировано, а имеет вид изогнутой палочки.

Таблица 8.3. Гранулы нейтрофила

ГРАНУЛЫ	ПЕРВИЧНЫЕ (АЗУРОФИЛЬНЫЕ)	ВТОРИЧНЫЕ (НЕЙТРОФИЛЬНЫЕ)	ТРЕТИЧНЫЕ
ДОЛЯ	10–20 %	80 %	5–10 %
РАЗМЕР	0,4–0,8 мкм	0,1–0,3 мкм	
ЦВЕТ	Фиолетово-пурпурный	Фиолетово-розовый	
БАКТЕРИЦИДНЫЕ БЕЛКИ И ФЕРМЕНТЫ	***Миелопероксидаза***, катионные белки, лизоцим, дефензины и др.	Катионные белки, лизоцим, лактоферрин, щелочная фосфатаза, фагоцитины и пр.	Лизоцим
ФЕРМЕНТЫ, РАЗРУШАЮЩИЕ МЕЖКЛЕТОЧНОЕ ВЕЩЕСТВО	Эластаза	Коллагеназа	Желатиназа
ПРОЧЕЕ СОДЕРЖИМОЕ	Обычные лизосомальные ферменты	Адгезивные белки	
ОСНОВНЫЕ ФУНКЦИИ ГРАНУЛ	Внутриклеточное уничтожение микробов	Внутри- и внеклеточное воздействие на микробы	Воздействие на внеклеточные объекты

Зернистость в цитоплазме — такая же, как в сегментоядерном нейтрофиле.

2. Гранулы

Основная информация о гранулах нейтрофила сведена в табл. 8.3. Можно заметить следующее.

а) Самыми крупными являются первичные гранулы, а самыми многочисленными — вторичные.

б) Несмотря на определенные различия состава гранул, функциональное значение последних во многом перекрывается: все они содержат,

– во-первых, *вещества с антибактериальным действием*
– и, во-вторых, *ферменты*, разрушающие компоненты межклеточного вещества в поврежденном участке ткани.

в) Содержимое вторичных и третичных гранул способно выделяться из нейтрофила в межклеточную среду.

г) Механизм действия ключевых антимикробных веществ, образуемых в гранулах нейтрофила, таков.

I. *Миелопероксидаза* окисляет ионы галогенов (Cl^-, I^-) в молекулярные формы (Cl_2, I_2), которые, в силу своей высокой окислительной способности, обладают бактерицидной активностью.

II. *Лизоцим* разрушает полисахариды бактериальной стенки, а *щелочная фосфатаза* расщепляет бактериальную ДНК.

III. Наконец, *лактоферрин* связывает необходимое для бактерий железо.

3. Плазмолемма нейтрофилов содержит множество рецепторов — в т. ч. рецепторы к определенной (F_C^-) области иммуноглобулинов (Ig), ко многим биологически активным веществам (медиаторам воспаления, цитокинам и прочим регуляторным соединениям), к адгезивным молекулам других клеток и т. д.

4. Функционирование нейтрофилов

Изложенным выше способом нейтрофилы мигрируют из крови в очаг повреждения или воспаления ткани.

а) Здесь, выделяя антибактериальные вещества, нейтрофилы могут осуществлять *«дистантное» уничтожение* бактерий.

б) Но главное, что делают нейтрофилы в указанном очаге, — это ***фагоцитоз*** бактерий и мелких частиц — «тканевых обломков». Поэтому нейтрофилы называют ***микрофагами***.

в) ***Распознаванию*** бактерий и собственных поврежденных клеток способствуют несколько видов рецепторов на поверхности нейтрофилов:

1) рецепторы к *бактериальным* поверхностным *гликолипидам* и *ряду белков* стенки бактерий;

2) рецепторы к *олигосахаридам*, которые имеются *на поверхности собственных клеток*, но становятся доступными для распознавания только при повреждении клетки;

3) рецепторы к *F_C-области IgG*. Благодаря последним рецепторам, активно фагоцитируются те микробы и частицы, с поверхностью которых уже связались атакующие их антитела (IgG).

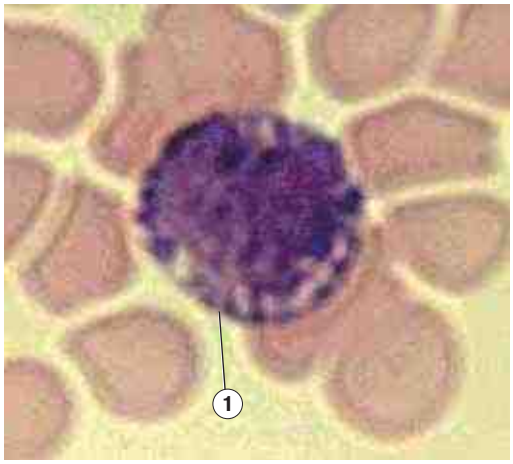

Рис. 8.3. Препарат — мазок крови. Базофил. Окраска по Романовскому

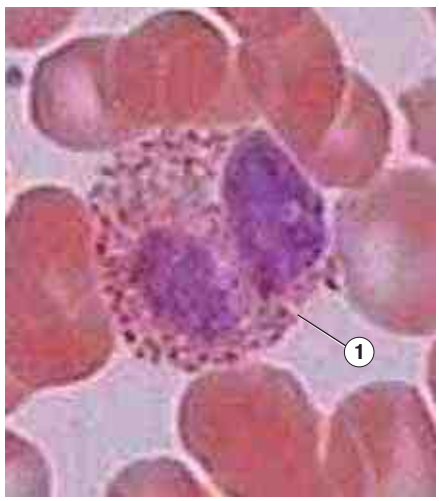

Рис. 8.4. Препарат — мазок крови. Эозинофил. Окраска по Романовскому

г) Процесс, следующий за фагоцитозом, включает несколько стадий.

I. С образовавшейся ***фагосомой*** сливаются вначале вторичные гранулы нейтрофила, а чуть позже — первичные; в итоге образуется ***фаголизосома***.

II. Одновременно в нейтрофиле происходит ***респираторный взрыв:*** резко усиливаются окислительные процессы, приводящие к появлению активных форм кислорода — *пероксида водорода, супероксида и гидроксильного радикала*. Эти вещества также оказываются в составе фаголизосомы.

III. Комплекс всех антибактериальных средств (включая активные формы кислорода) убивает бактерию, которая затем разрушается гидролитическими ферментами.

IV. Часть нейтрофилов может при этом погибать, и тогда высвобождающиеся из них «агрессивные» ферменты и метаболиты усиливают местную ***воспалительную реакцию***. В т. ч. они способствуют разрушению компонентов ткани.

В очаге воспаления погибшие нейтрофилы, убитые бактерии и разрушенные элементы ткани составляют ***гной***.

8.3.2.4. Базофилы

1. Содержание. Базофилы — самые малочисленные представители лейкоцитов. Встретить их в мазке крови непросто. Действительно, согласно табл. 8.2, базофилы составляют не более *1%* от всех лейкоцитов. В то же время, лейкоцитов почти в 1000 раз меньше, чем эритроцитов (п. 8.1.2).

Это означает, что в крови (а значит, и в мазке крови) один базофил приходится, в среднем, на 100 000 эритроцитов. Поэтому требуется пересмотреть немалую часть мазка, чтобы найти хотя бы один базофил.

2. Морфология (рис. 8.3). Главный признак базофила (*1*) — наличие в клетке *крупных базофильных гранул* фиолетово-вишневого цвета, которые заполняют почти всю цитоплазму клетки.

Ядро обычно имеет *слабодольчатую* структуру, но за крупными гранулами разглядеть его трудно.

3. Природа базофильных гранул. Диаметр данных гранул — 0,5–1,2 мкм. В них содержатся:

а) ***гистамин*** — *«медиатор» воспаления* (расширяет сосуды и повышает их проницаемость),

б) ***гепарин*** — компонент противосвертывающей системы, а также

в) некоторые ферменты (протеазы, пероксидаза и пр.).

4. Функция. Как и нейтрофилы, базофилы имеют на своей поверхности рецепторы к иммуноглобулинам — однако особого класса: **IgE**. При этом с базофилами связываются *свободные* Ig; так что на плазмолемме базофилов почти всегда сорбированы IgE.

Если же с одним из сорбированных **IgE** связывается еще и антиген, это стимулирует *выброс содержимого базофильных гранул во внеклеточную среду*.

а) В одних случаях это происходит достаточно *медленно*, и тогда базофилы участвуют в регуляции проницаемости сосудов и свертывания крови, а также в развитии ***воспалительной реакции***.

б) В других случаях антиген вызывает очень резкую дегрануляцию базофилов. Тогда развивается ***аллергическая реакция:*** локальная (бронхиальная астма, крапивница и т. д.) либо генерализованная (анафилактический шок).

в) Кроме того, базофилы, как и все гранулоциты, способны к *фагоцитозу*.

5. Метахромазия. Базофилы, а точнее содержимое их специфических гранул (гепарин), обладают свойством метахромазии (п. 1.1.4). Это значит, что при окраске *толуидиновым синим* гранулы ***изменяют цвет красителя*** на фиолетовый или красный.

8.3.2.5. Эозинофилы

1. Морфология. Ядро эозинофильного гранулоцита (*1* на рис. 8.4) обычно состоит из *двух* сегментов. В цитоплазме же преобладают оксифильные гранулы, окрашенные эозином в розовый цвет.

2. Эозинофильные гранулы (рис. 8.5).

Гранулы имеют цилиндрическую форму с размерами порядка 0,5–1,5 мкм. Прежде их считали разновидностью ***пероксисом***; теперь более склоняются к тому, что это производные ***лизосом***.

а) В грануле обычно содержится ***кристаллоид*** — плотная пластинчатая структура тоже цилиндрической формы. Она образована т. н. ***главным осно́вным*** *(щелочным)* ***белком.***

Последний, видимо, существует также в растворимом состоянии и обладает при этом *антипаразитарным* (антигельминтным, антипротозойным) и *антибактериальным действием*.

б) Другие компоненты эозинофильных гранул: фермент ***гистаминаза***, разрушающий гистамин; *лизосомные гидролитические ферменты,* пероксидазы и пр.

3. Функции эозинофилов

а) В отношении влияния на воспалительные и аллергические реакции эозинофилы являются *антагонистами базофилов*, т. е. оказывают ***противовоспалительное и антиаллергическое действия***.

Так, они последними перемещаются в область воспаления (обладая хемотаксисом на гистамин) и демонстрируют здесь целый *комплекс антигистаминных эффектов*:

I. *тормозят освобождение* гистамина из базофилов,

II. а также *адсорбируют его на своей поверхности, фагоцитируют* и *инактивируют* в специфических гранулах.

В результате воспалительный процесс прекращается.

Подобным же образом эозинофилы воздействуют на *лейкотриены,* которые, как и гистамин, участвуют в воспалительных и аллергических реакциях.

б) Кроме того, эозинофилы являются важным фактором ***противопаразитарной защиты***. В частности, они атакуют личинки паразитов и, выделяя *главный осно́вный белок* и *белки-перфорины*, разрушают кутикулу личинок.

в) Эозинофилы, будучи гранулоцитами, обладают и *фагоцитарной* активностью, но более слабой, чем у нейтрофилов.

Рис. 8.5. Эозинофильные гранулы: продольный и поперечный срезы. Электронные микрофотографии [по Fawcett]

8.3.3. Агранулоцитарные лейкоциты

а) Напомним, что к агранулоцитам относятся моноциты и лимфоциты. У них, в отличие от гранулоцитов, ядро не является сегментированным, а в цитоплазме практически не наблюдается зернистость.

б) Однако, как и гранулоциты, эти лейкоциты тоже функционируют вне кровеносного русла и выходят из него тем же способом, что был описан для тех клеток (п. 8.3.2.2).

8.3.3.1-I. Лимфоциты: общие сведения

1. Морфология (рис. 8.6)

а) По размеру лимфоциты делятся на три группы: *малые* — 6–7 мкм (80–85 % среди лимфоцитов крови), *средние* — 8–9 мкм (10 %

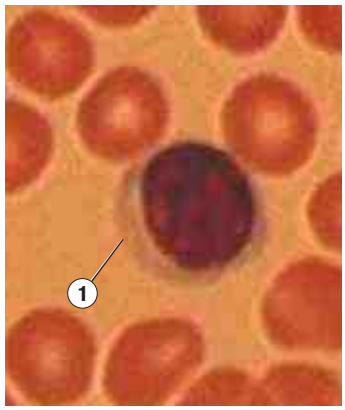

Рис. 8.6. Препарат — мазок крови. Лимфоцит. Окраска по Романовскому

лимфоцитов крови) и *большие* — 12–15 мкм (5–10 % лимфоцитов крови).

б) В итоге лимфоцит (*1*) крови — чаще всего, малый или средний лимфоцит. Он имеет

– округлое *гиперхромное* (т. е. сильно окрашенное) ядро, занимающее основную часть клетки,
– и лишь *узкий ободок базофильной цитоплазмы*, в которой совсем нет гранул.

2. Функциональные популяции лимфоцитов

А по происхождению и функции лимфоциты подразделяют на две основные популяции: ***В-клетки*** — примерно 30 % лимфоцитов крови, и ***Т-клетки*** — около 65 % лимфоцитов крови.

Остальные 5 % (по другим оценкам, 10–15 %) приходятся на недифференцированные лимфоциты, а также на т. н. *NK-клетки* (о которых будет сказано ниже).

Почти все эти клетки *морфологически неразличимы*. Их отличают только иммунологически — по наличию специфических мембранных белков-маркеров.

Лишь *NK-клетки* выглядят как *большие гранулированные лимфоциты*.

3. Функция лимфоцитов

а) Основная функция лимфоцитов - это специфическое ***распознавание и уничтожение*** чужеродных для организма веществ (***антигенов***).

То и другое достигается в ходе ***иммунной реакции***, которая может быть гуморальной или клеточной.

б) В ***гуморальных*** иммунных реакциях главная роль принадлежит ***В-лимфоцитам:*** они превращаются в ***плазматические клетки***, секретирующие специфические ***антитела*** (способные по принципу комплементарности связаться с антигеном).

в) В ***клеточных*** иммунных реакциях основной участник - ***Т-киллеры.*** Эти клетки представляют собой одну из функциональных разновидностей Т-лимфоцитов. Специфически взаимодействуя с поверхностными молекулами чужеродной клетки, Т-киллеры вступают с ней в *непосредственный контакт*, который заканчивается ***разрушением*** данной ***клетки***.

Теперь охарактеризуем происхождение, виды и функции лимфоцитов более подробно.

8.3.3.1-II. В-лимфоциты и иммуноглобулины

1. Происхождение

В-клетки, в свою очередь, подразделяются на две субпопуляции: *B_1-лимфоциты* (20 % от В-клеток крови) и *B_2-лимфоциты*.

а) B_1-клетки образуются до рождения в печени и красном костном мозгу, а после рождения *воспроизводятся в сальнике*. Преобладают в брюшной полости и миндалинах.

б) Основной же тип В-клеток — ***B_2-лимфоциты.*** Они образуются у млекопитающих *в красном костном мозгу,* а у птиц — в т. н. *фабрициевой сумке*. От латинского *bursa* («сумка») и происходит их обозначение. Именно эти клетки мы обычно будем иметь в виду, говоря просто о В-лимфоцитах.

2. Иммуноспецифичность

а) В-клеточные рецепторы. Зрелые В-клетки имеют на поверхности *рецепторные иммуноглобулины (rIg)* и по антигенной специфичности последних подразделяются на *множество клонов* (по разным оценкам, порядка 10^7–10^{10}) — так, что у клеток любого клона содержатся *rIg* только одного вида.

Антигенспецифические рецепторы В-клеток часто обозначают как ***BCR*** (от *B-cell receptor*). В их состав, кроме *rIg*, входит несколько других, неспецифических, белков. Но часто эти два понятия (*BCR* и *rIg*) практически отождествляют.

б) Специфическое взаимодействие с антигеном. Когда во *внеклеточной* среде организма оказывается какой-либо антиген (растворенные макромолекулы или, например, бактерии), он связывается В-клетками того клона (или тех клонов), чьи BCR комплементарны данному антигену. Это первое необходимое, но не всегда достаточное условие начала ***гуморальной иммунной реакции***.

3. Превращение в плазмоциты и клетки памяти

а) Реакция B_1-лимфоцитов. B_1-лимфоциты обеспечивают быстрый и не очень специфичный иммунный ответ: они превращаются в *плазматические клетки* (плазмоциты) всего за 48 часов.

Синтезируемые плазмоцитами антитела, как и BCR, являются иммуноглобулинами (причем, с той же иммуноспецифичностью). Но, в отличие от BCR, антитела не остаются на поверхности клетки (в качестве BCR), а выделяются во внеклеточное пространство.

б) Реакция B_2-лимфоцитов. Реакция со стороны B_2-лимфоцитов – более сложная. Кроме встречи с антигеном, необходима дополнительная активация B_2-клеток *Т-хелперами* («помощниками»), которые представляют собой одну из популяций Т-лимфоцитов. В свою очередь, Т-хелперы вступают в процесс лишь после того, как сами тоже опознали антиген. (Об особенностях иммуноспецифичности Т-клеток будет сказано позже).

При выполнении этих условий в тех или иных лимфоидных структурах (например, в лимфоузлах) развивается многоступенчатый процесс, в результате которого образуются клетки уже 2-х видов: не только ***плазмоциты***, но и ***В-клетки памяти***. При этом

– плазмоциты, выделяя антитела, участвуют *в текущей* гуморальной реакции,
– а В-клетки памяти обеспечивают эффективную гуморальную реакцию на *повторное* проникновение антигена в организм.

По сравнению с быстрой реакцией B_1-лимфоцитов, в реакции, где участвуют B_2-лимфоциты,

1) пик антителообразования достигается лишь через 2 недели,
2) однако выделение плазмоцитами антител происходит гораздо интенсивней,
3) а сами антитела относятся к другому классу иммуноглобулинов и имеют значительно бóльшее сродство к антигену.

4. Соотношение разных видов В-клеток. В итоге, все В-лимфоциты *крови* по своей иммунологической «истории» делятся на 2 группы:

– 60% составляют **наивные** клетки (еще не участвовавшие в иммунных реакциях),
– и 40% – В-клетки памяти.

Среди же наивных В-клеток 30–40% приходится на B_1-клетки, что и дает в итоге для этих (B_1-) клеток упомянутые выше 20% от общего количества В-лимфоцитов крови ($0{,}6 \times 0{,}35 = 0{,}21$).

Что же касается плазмоцитов, то они, в основном, сосредотачиваются в определенных локусах лимфоузлов, селезенки, в соединительной ткани кишечника и других органов, а также (при повторной антигенной стимуляции) в красном костном мозгу.

5. Строение Ig (рис. 8.7)

Итак, В-клетки (превращаясь в плазмоциты) воздействуют на антигены с помощью антител (иммуноглобулинов, Ig). Рассмотрим кратко структуру Ig.

а) Иммуноглобулины — это ***белки***, строение которых отражается следующей общей формулой: $\mathbf{(L_2H_2)_n}$, где $1 \le n \le 5$, *L* — легкие пептидные цепи, а *H* — тяжелые.

б) Каждая цепь включает несколько доменов (глобулярных участков):

– легкие цепи — по два домена: вариабельный (V_L) и постоянный (C_L);
– тяжелые цепи — по четыре домена: один вариабельный (V_H) и три постоянных (C_H).

в) Совокупность двух вариабельных доменов (V_L и V_H) составляет АСЦ — ***антигенсвязывающий центр.*** Как видно из схемы, в каждом Ig — не менее двух таких центров.

Специфичность антитела (по отношению к тем или иным антигенным детерминантам) определяется именно вариабельными доменами, т. е. АСЦ. Постоянные (или константные) области на специфичность антигена не влияют.

г) F_C-область. «Хвост» антитела, состоящий из четырех константных доменов (два C_{H2} и два C_{H3}), называется *F_C-областью*. Как уже от-

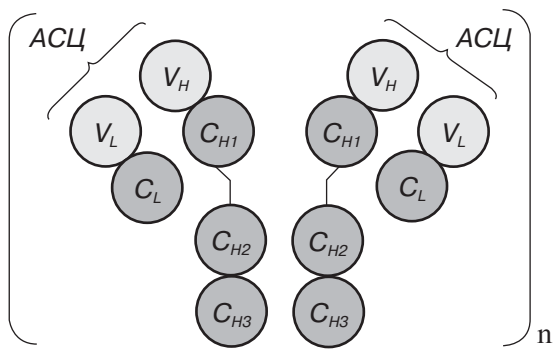

Рис. 8.7. Общая схема строения иммуноглобулинов

мечалось, многие гранулоциты имеют на поверхности рецепторы к этой области Ig того или иного класса.

6. Классы Ig

а) Постоянные области Н-цепей (включающие домены C_{H1}, C_{H2} и C_{H3}) бывают пяти видов. По этому признаку Ig подразделяются на пять классов: *IgM, IgG, IgA, IgE, IgD.*

В то же время имеются и некоторые другие структурные различия между Ig различных классов (которые будут рассмотрены в п. 21.1.2.5).

б) Локализация Ig. Для каждого класса Ig характерна определенная преимущественная локализация:

– ***IgM*** (в несколько измененном виде) и ***IgD*** — это главным образом *рецепторные Ig,* расположенные на поверхности В-лимфоцитов;
– ***IgG*** — основной класс иммуноглобулинов *крови*;
– ***IgA*** — основной класс Ig *в секретах:* молоке, слюне, слезах, секретах дыхательных путей и кишечного тракта,
– ***IgE*** — своей F_C-областью связываются с *базофилами* крови (п. 8.3.2.4), а также с их тканевыми аналогами, и участвуют в воспалительных и аллергических реакциях.

7. Действие Ig. С помощью АСЦ иммуноглобулины взаимодействуют с антигенами — микроорганизмами или просто макромолекулами. Это вызывает:

а) либо *фагоцитоз* и последующее переваривание образующихся комплексов нейтрофилами (п. 8.3.2.3) или макрофагами,

б) либо разрушение клеток микроорганизма с помощью белков т. н. *системы комплемента*, циркулирующих в крови,

в) либо активацию базофилов и высвобождение содержимого их крупных гранул.

Таким образом, участие В-клеток в иммунном процессе в одних случаях приводит к уничтожению антигена, а в других (при чрезмерно интенсивной дегрануляции базофилов) — к развитию аллергической реакции.

8.3.3.1-III. Т-лимфоциты и NK-клетки

1. Происхождение Т-лимфоцитов. Т-клетки вначале (до контакта с антигенами) образуются *в тимусе* (с чем связано их обозначение), а после антигенной стимуляции размножаются в Т-зонах других лимфоидных органов.

2.* Особенности иммуноспецифичности.** Т-лимфоциты имеют на поверхности Т-клеточные рецепторы (TCR***), благодаря которым тоже способны взаимодействовать с антигенами.

а) При этом основная (антигенспецифичная) часть TCR вновь имеет Ig-подобную структуру, но содержит не четыре (как в BCR), а лишь две несколько отличающиеся пептидные цепи.

б) Главное же состоит в том, что Т-клетки взаимодействуют только с такими антигенами, которые находятся *на поверхности* той или иной *клетки.*

Во многих (а возможно, и во всех) случаях требуется также, чтобы антиген был предварительно *переработан* клеткой и представлен на ее поверхности *в комплексе с определенными белками*.

Переработка антигена заключается в том, что внутри клетки он разрушается до *пептидов* (по 8–11 или 15–20 аминокислотных остатков), причем некоторые из пептидов являются *антигенными детерминантами* (определяют антигенную специфичность белка). Эти детерминанты, или ***эпитопы,*** связываются в клетке со специальными белками и, как уже сказано, выводятся на ее поверхность.

в) Таким образом, Т-клетки узнают своими рецепторами (TCR) антигенные детерминанты, представленные на поверхности клеток. И после этого становятся активными участниками ***иммунной реакции***.

3. Виды Т-лимфоцитов

По своей роли в иммунных реакциях Т-клетки подразделяют на несколько видов, первые два из которых уже упоминались: Т-киллеры (T_K), Т-хелперы (T_X), Т-супрессоры (T_C) и Т-клетки ГЗТ ($T_{ГЗТ}$).

4. Т-киллеры

а) Как тоже уже отмечалось, Т-киллеры (от англ. *to kill – убивать*) – основные участники *клеточных иммунных реакций*. Эти реакции развиваются в ответ на появление в организме *измененных или чужеродных клеток*:

– опухолевых,
– трансплантированных из другого организма
– или инфицированных внутриклеточными паразитами (вирусами, риккетсиями и пр.), воздействовать на которые антителами было бы невозможно.

б) Считается, что в большинстве этих случаев на клеточной поверхности оказываются *чужеродные антигенные детерминанты* (в комплексе с белками или в составе мембранных белков), которые могут *специфически узнаваться Т-киллерами* того или иного клона.

Как правило, кроме этого узнавания требуется также *активация* Т-киллеров другими клетками – обычно Т-хелперами.

Т-хелперы тоже должны опознать антигенные детерминанты, но способны к этому лишь при условии, что данные детерминанты находятся на поверхности не произвольных, а лишь определенных антигенпредставляющих клеток (см. ниже). Заметим, что данное условие относится и к гуморальным иммунным реакциям.

в) Активированные Т-киллеры размножаются (в *Т-зонах* периферических лимфоидных органов) и затем, встречая чужеродные клетки, *разрушают их* (механизм разрушения описывается ниже). Обломки клеток фагоцитируются макрофагами.

5. ***а)*** **Т-хелперы** (от англ. *to help — помогать*), как следует из предыдущего, участвуют и в гуморальных, и в клеточных иммунных реакциях. Причем в ходе реакции они дифференцируются в один из двух подвидов — T_{X1} или T_{X2}.

1) В первом случае Т-хелперы (**T_{X1}**) активируют *Т-киллеры* и макрофаги, запуская тем самым *клеточную* иммунную реакцию и (или) процесс *воспаления* (отчего T_{X1}-клетки называют также *Т-клетками воспаления*).

2) Во втором случае Т-хелперы (**T_{X2}**) активируют в основном *В-клетки* и тем самым значительно усиливают *гуморальную* иммунную реакцию. (Подробнее иммунные реакции рассматриваются в теме 21.)

б) В отсутствие или при недостаточной функции Т-хелперов иммунитет (особенно гуморальный) оказывается резко сниженным. Такая ситуация складывается, в частности, при СПИДе: вызывающий его **в**ирус **и**ммунодефицита **ч**еловека (ВИЧ) поражает главным образом Т-хелперы.

6. Т-супрессоры оказывают противоположное (сдерживающее) влияние на иммунный ответ, чтобы он не достигал чрезмерной силы.

Последнее время существование Т-супрессоров ставится под сомнение. Считается, что *Т-хелперы* способны не только активировать, но и подавлять иммунный ответ.

7. Т-клетки ГЗТ. Эти клетки ответственны за развитие *гиперчувствительности замедленного типа* (ГЗТ).

Их особенность состоит в том, что после антигенной стимуляции они начинают очень интенсивно выделять факторы, привлекающие и активирующие *макрофаги, Т-киллеры* и *нейтрофилы*. Это вызывает разрушение не столько чужеродных антигенных агентов, сколько *собственных* клеток ткани. В результате развивается и длительно поддерживается *хронический воспалительный процесс*.

Не исключено, что и ТГЗТ-клетки — это просто разновидность T_{X1}-клеток.

8. NK-клетки. Как уже отмечалось, кроме В- и Т-клеток имеется еще один класс лимфоцитов — ***естественные*** *(natural)* ***киллеры,*** или ***большие гранулированные лимфоциты.***

Они, как и В-клетки, образуются *в красном костном мозгу*.

а) На поверхности NK-клеток нет Ig-подобных рецепторов. Тем не менее с помощью рецепторов другой природы NK-клетки настроены на узнавание *определенных белков на поверхности нормальных клеток*.

б) Активация NK-клеток происходит тогда, *когда указанные белки* ***изменены***. Наиболее часто такая ситуация возникает в случае опухолевых клеток и клеток, зараженных вирусом.

Поэтому считают, что NK-клетки — ***важнейший элемент противоопухолевого иммунитета,*** и в этом отношении их значение даже больше, чем Т-лимфоцитов.

в) Кроме того, NK-клетки имеют *рецепторы к F_C-области IgG*. Благодаря им NK-клетки (подобно нейтрофилам и макрофагам) атакуют и те клетки, с поверхностью которых связались антитела.

г) В гранулах NK-клеток содержится белок *перфорин* и протеолитические ферменты *гранзимы*. С их помощью и осуществляется разрушение клетки-мишени.

9. Механизм цитотоксического действия Т-киллеров и NK-клеток

а) Во время контакта с клеткой-мишенью клетки-киллеры (если к этому времени они уже активированы) выделяют белок ***перфо-***

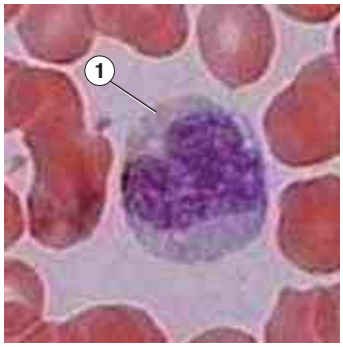

Рис. 8.8. Препарат — мазок крови. Моноцит. Окраска по Романовскому

рин, который образует гидрофильные каналы (поры) в мембране клетки-мишени.

б) Через эти каналы в клетку, во-первых, проникают специальные протеазы — т. н. ***гранзимы***, которые разрушают внутриклеточные белки и тем самым инициируют в клетке-мишени *апоптоз* (путем активации каспаз). Во-вторых, устремляются низкомолекулярные соединения и вода, способствующие развитию *осмотического шока* и, как следствие, некроза.

в) Параллельно действует еще один механизм. На многих клетках-мишенях имеется поверхностный белок ***Fas***, а на Т-киллерах — его контрагент: ***Fas-лиганд***. Их взаимодействие тоже запускает в клетках-мишенях механизм *апоптоза*.

В результате процесс гибели клетки представляет собой смесь апоптоза и некроза.

10. ***а)*** Таким образом, почти все лимфоциты (кроме NK-клеток) способны различать антигены или антигенные детерминанты. В связи с этим их часто называют ***иммунокомпетентными клетками.***

б) К тому же лимфоциты — единственный вид форменных элементов крови (не считая стволовых клеток, иногда попадающих в кровь), который *сохраняет способность к митотическим делениям*: последние инициируются при антигенной стимуляции.

8.3.3.2. Моноциты

1. Морфология (рис. 8.8). Моноциты (*1*) отчасти напоминают лимфоциты, но имеют ряд явных отличий.

а) Они значительно *крупнее*: в мазке, распластываясь по стеклу, достигают в диаметре 18–20 мкм, т. е. по крайней мере вдвое больше окружающих эритроцитов (тогда как лимфоциты лишь немного крупнее эритроцитов).

б) *Ядро* у моноцита — *бобовидное* или подковообразное и относительно *светлое* (у лимфоцита — округлое и гиперхромное).

в) *Цитоплазма* имеет вид *светлого широкого ободка*, составляя заметную часть клетки, и возле ядра может содержать *несколько гранул* (у лимфоцита ободок цитоплазмы значительно уже и лишен гранул).

Наиболее важное из вышеперечисленного суммировано в табл. 8.4.

2. Функция моноцитов. Единственная и в то же время очень разнообразная функция моноцитов состоит в том, что ***в тканях они превращаются в макрофаги.***

Разнообразие обусловлено тем, что, кроме *типичных макрофагов* (I), известно довольно много их разновидностей, существующих в определенных тканях:

II. *остеокласты* — в костной ткани,

III. *микроглиоциты* — в нервной ткани,

IV. *клетки-«кормилки»* — в красном костном мозгу,

V. *интердигитирующие и дендритные клетки* — в лимфоидных образованиях,

VI. *клетки Купфера,* или *звездчатые макрофаги,* — в печени,

VII. *клетки Лангерганса* (представители дендритных клеток) — в эпителии кожи и дыхательных путей,

VIII. некоторые *мезангиальные клетки* — в почках,

IX. *децидуальные клетки* — в материнской части плаценты.

Таблица 8.4. Морфологические различия моноцитов и лимфоцитов

	МОНОЦИТЫ	ЛИМФОЦИТЫ
ДИАМЕТР	18–20 мкм	7–10 мкм
ЯДРО	Бобовидное, светлое	Округлое, темное
ЦИТОПЛАЗМА	Широкий ободок, несколько гранул возле ядра	Узкий ободок, гранул обычно нет

Общее у этих клеток то, что, видимо, все они происходят из моноцитов крови и обладают фагоцитарной активностью. Поэтому их объединяют в единую ***макрофагальную систему.***

3. Свободные и оседлые макрофаги. Вышеперечисленные макрофаги могут быть поделены на две группы.

а) Свободные макрофаги — способны перемещаться из ткани в кровеносное русло и выселяться из него где-то в другом месте. Таковы, в частности, *типичные макрофаги*, обнаруживаемые в соединительной ткани, альвеолах легких и очагах воспаления.

б) Оседлые макрофаги — всегда пребывают в одном и том же месте. К таким макрофагам относятся многие из специализированных и, видимо, некоторые из типичных макрофагов. Более детально тканеспецифичные макрофаги будут рассматриваться в соответствующих темах.

4. Превращение моноцитов в типичные макрофаги состоит в том, что

а) увеличивается размер клеток,

б) в них накапливаются лизосомы и компоненты белоксинтезирующей системы,

в) а на поверхности появляются новые рецепторные белки.

5. Функции типичных макрофагов весьма многочисленны.

а) Фагоцитоз. Подобно нейтрофилам (п. 8.3.2.3), макрофаги имеют на поверхности рецепторы к F_C-области Ig (иммуноглобулинов). И если Ig связаны с бактериальными клетками, последние фагоцитируются и перевариваются макрофагами.

Это обозначается как ***опосредованный*** (иммуноглобулинами) фагоцитоз.

Кроме того, полагают, что возможен и *неопосредованный* фагоцитоз — например, «обломков» разрушающихся клеток.

В любом случае фагоцитоз у макрофагов, как и у нейтрофилов, сопровождается *респираторным взрывом.*

б) Представление лимфоцитам антигенов. Переварив в фаголизосомах чужеродные частицы, макрофаги выделяют их антигенные детерминанты (в комплексе с белками) на свою поверхность.

Здесь их могут опознавать Т-лимфоциты, имеющие рецепторы к данным детерминантам. Такое взаимодействие запускает (или значительно усиливает) соответствующую *иммунную реакцию.*

В то же время *сами макрофаги иммунокомпетентными клетками не являются.* Они не подразделяются на антигенспецифичные клоны и не распознают антигены. На любой антиген может ответить вышеописанными реакциями любой типичный макрофаг[1].

в) Секреция биологически активных веществ: среди последних — активаторы Т- и В-лимфоцитов (*интерлейкины*), а также ряд защитных факторов, атакующих вирусы (*интерферон*), бактерии (*лизоцим*) и эукариотические клетки (*цитолитические факторы*).

Благодаря всем этим функциям типичные макрофаги являются ***активными участниками иммунных и воспалительных реакций.***

Как уже отмечалось, позже (в теме 21) иммунные реакции будут рассмотрены более подробно, что расширит вышеизложенные представления об участии в этих реакциях лимфоцитов и макрофагов.

6. Функции прочих разновидностей макрофагов. Они сходны с таковыми для типичных макрофагов, но, как правило, являются *более специализированными*: основной функцией является обычно либо фагоцитоз, либо представление антигенов лимфоцитам.

7. Патологические формы макрофагов. В ряде случаев макрофаги перегружаются фагоцитированным материалом, не будучи способными его переварить. Например, *альвеолярные макрофаги* превращаются в т. н. «*пылевые*» *клетки*, если перегружаются частицами пыли, и в «*клетки сердечных пороков*», если перегружаются железом вследствие интенсивного фагоцитоза эритроцитов, которые попадают в просвет альвеол при некоторых пороках сердца.

8.4. Тромбоциты

1. Общие сведения. Тромбоциты (*1* на рис. 8.9) — это ***безъядерные фрагменты цитоплазмы,*** отделившиеся в красном костном мозгу от ***мегакариоцитов*** (гигантских многоядерных клеток) и циркулирующие в крови.

По размеру (2–3 мкм) тромбоциты в несколько раз меньше эритроцитов.

---

[1] Тем не менее ряд авторов относит макрофаги и NK-клетки к иммунокомпетентным клеткам.

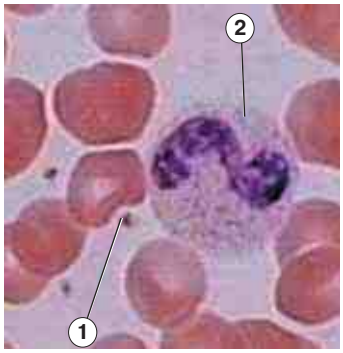

Рис. 8.9. Препарат — мазок крови. Окраска по Романовскому: 1 — тромбоциты; 2 — палочко-ядерный нейтрофил

В тромбоците различают две области: центральную — *грануломер* (хромомер), с выраженной зернистостью, и периферическую — *гиаломер*, который на светооптическом уровне представляется гомогенным.

2. Грануломер (рис. 8.10). Зернистость грануломера обусловлена гранулами (*1*) нескольких видов (α- и δ-), включениями — глыбками гликогена (*2*), органеллами — эндоплазматической сетью (*3*), митохондриями (*4*), лизосомами (иногда их называют γ-гранулами) и пероксисомами.

а) В ***α-гранулах*** содержатся *макромолекулярные* вещества (в основном, белки): некоторые факторы свертывания крови (в частности, фактор XIII), ростовые факторы, влияющие на пролиферацию клеток, и ряд гидролитических ферментов.

б) В ***δ-гранулах*** концентрируются *низкомолекулярные* вещества — биогенные амины (*серотонин*, захватываемый из плазмы крови; гистамин, адреналин), ионы Ca^{2+} и др.

При световой микроскопии выясняется, что зернистость грануломера — *азурофильна* (базофильна).

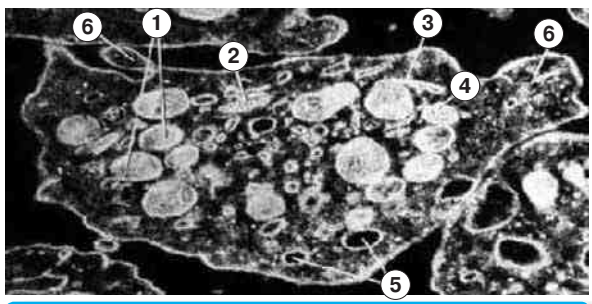

Рис. 8.10. Тромбоцит. Электронная микрофотография [по А. И. Грачевой]: 1 — гранулы; 2 — гликоген; 3 — эндоплазматическая сеть; 4 — митохондрии; 5 — вакуоли

3. Гиаломер. Здесь содержится несколько систем трубочек, микрофиламентов и канальцев. Ниже они перечисляются в направлении от грануломера к плазмолемме.

а) Плотные трубочки — это разновидность гладкой ЭПС. Они расположены вокруг грануломера концентрически (по окружности), имеют узкий просвет и в нем — плотное зернистое содержимое. Возможные функции аналогичны таковым для гладкой ЭПС (см. тему 3):

1) синтез из арахидоновой кислоты *простагландинов* и *тромбоксанов* (гормоноподобных гидрофобных веществ с широким спектром действия) — благодаря наличию соответствующих ферментов: циклооксигеназы и др.;
2) накопление ионов Ca^{2+}.

б) Микротрубочки (МТ) — образуют в тромбоците *краевое кольцо* — пучок из 4–10 МТ. Кольцо окружает плотные трубочки и играет роль жесткого каркаса.

в) Микрофиламенты (МФ) — расположены в грануломере по всему его объему, а в гиаломере — между краевым кольцом и плазмолеммой.

Вместе с МТ составляют цитоскелет тромбоцита и участвуют в изменении его формы при активации.

г) Открытые канальцы — глубокие инвагинации плазмолеммы трубчатой формы, в которые первоначально попадает содержимое гранул грануломера.

4. Поверхность тромбоцита

а) С внешней стороны к плазмолемме прилежит толстый слой *гликокаликса*.

б) На поверхности тромбоцита, помимо прочих белков, содержатся и ***групповые антигены крови*** (о чем упоминалось в п. 8.2.1.3).

в) Кроме того, имеется большое количество ***фосфатных групп*** — компонентов мембранных фосфолипидов и фосфопротеинов. Данные группы придают тромбоцитам *отрицательный заряд*. Но главное, с их помощью происходит *связывание ряда факторов свертывания крови*.

г) Для некоторых факторов свертывания имеются и специальные рецепторные (связывающие) белки.

5. Функции. Тромбоциты принимают ***активное участие в свертывании крови.*** Это участие реализуется несколькими способами.

а) Образование «белого» тромба. При повреждении сосудистой стенки ее клетки выделяют вещества (АДФ и др.), под действием которых тромбоциты начинают прилипать к месту повреждения и друг к другу (*фаза адгезии или агрегации*).

В результате образуется «белый» тромб, который вначале закрывает дефект сосудистой стенки (прекращая кровоизлияние), а затем (по мере увеличения объема) способен закупорить и весь просвет достаточно мелкого сосуда.

В ходе адгезии происходит *активация тромбоцитов*. Она, в частности, сопровождается изменением формы тромбоцитов: они округляются и приобретают длинные тонкие *отростки*.

б) Сужение сосуда. Активированные тромбоциты высвобождают *серотонин* (из δ-гранул) и *тромбоксаны* (из плотных трубочек). Эти вещества вызывают сужение просвета сосуда, что тоже способствует прекращению кровотока в поврежденном сосуде.

в) Связывание факторов свертывания. Одновременно запускается каскадный механизм свертывания крови. Причем ключевые реакции этого процесса происходят ***на поверхности*** *тромбоцитов* — благодаря высокой связывающей способности их мембраны. При этом одни факторы свертывающей системы крови (II, или протромбин, и VII) изначально связаны с поверхностью тромбоцита, а другие (факторы X и V) связываются с этой поверхностью лишь после их активации.

Связывание осуществляется с помощью ионов Ca^{2+}, которые взаимодействуют одновременно с фосфатными группами тромбоцитов и карбоксильными группами факторов свертывания.

Следовательно, образуются т. н. *хелатные* («клешневидные») *комплексы* Ca^{2+}. В результате значительно возрастает локальная концентрация взаимодействующих факторов свертывания, что резко ускоряет весь процесс.

Данный процесс после серии каскадных реакций приводит к превращению растворимого фибриногена в нерастворимый фибрин, нити которого сосредотачиваются вокруг тромбоцитарного агрегата. А в нитях фибрина к тому же задерживаются эритроциты — образуется ***«красный» тромб***, или *мягкий сгусток*.

г) Уплотнение сгустка крови. Наконец, как уже говорилось, тромбоциты содержат в своих гранулах *фактор XIII* (фермент трансглутаминаза).

Последний высвобождается из α-гранул и катализирует превращение мягкого сгустка в твердый — за счет образования поперечных сшивок между молекулами фибрина.

Тема 9. Собственно соединительные ткани. Соединительные ткани со специальными свойствами

9.1. Введение

В настоящей теме продолжается рассмотрение тканей внутренней среды организма. Теперь речь пойдет о соединительных тканях.

9.1.1. Компоненты соединительных тканей

Как и кровь, соединительные ткани содержат не только ***клетки***, но и хорошо развитое *межклеточное вещество*, причем обычно преобладающее по объему и массе над клеточными элементами.

Но, в отличие от плазмы крови, это межклеточное вещество имеет не жидкую, а гелеобразную или твердую ***консистенцию*** и, кроме того, как правило, включает ***волокна***, которые могут быть *коллагеновыми, эластическими* и *ретикулярными*.

Неволокнистый же компонент межклеточного вещества называется ***основным аморфным веществом.***

В итоге в соединительных тканях обычно оказывается три компонента:

а) клетки, б) волокна, в) основное аморфное вещество.

9.1.2. Классификация соединительных тканей

По природе указанных *компонентов* и *по соотношению между ними* выделяют не менее 15 разных видов соединительных тканей. Все эти ткани объединяются в три группы:

1) собственно соединительные, или волокнистые соединительные, ткани;
2) соединительные ткани со специальными свойствами;
3) скелетные соединительные ткани.

Перечисляя в двух следующих параграфах состав этих групп, мы кратко охарактеризуем ключевые черты отдельных тканей. Но надо понимать, что это лишь вводная информация, а более детально те же ткани будут описаны в остальных параграфах темы.

9.1.2.1. Собственно соединительные (волокнистые соединительные) ткани

К первой группе отнесены четыре ткани, которые

– содержат коллагеновые волокна – одни или вместе с эластическими,
– и не отличаются высоким содержанием минеральных соединений.

Эти признаки отличают данные ткани от других видов соединительных тканей:

– вообще не содержащих волокон (жировые и слизистая ткани),
– содержащих иные волокна (ретикулярная ткань),
– содержащих, кроме коллагеновых или эластических волокон (иногда – фибрилл), много минеральных соединений (хрящевые и костные ткани).

1. Рыхлая волокнистая (неоформленная) соединительная ткань

а) Ключевые признаки, которые отличают эту ткань от трех других представителей той же группы, таковы.

I. В ее межклеточном пространстве *основное аморфное вещество преобладает по занимаемому объему над волокнами*. Поэтому волокна лежат не вплотную друг к другу, а ***рыхло.*** Отсюда — первый термин в названии ткани.

II. Кроме того, волокна (коллагеновые и эластические) не ориентированы в каком-ли-

бо одном направлении, а лежат достаточно произвольно. Отсюда — термин «***неоформленная***». Но его часто опускают, поскольку рыхлой *оформленной* ткани не существует.

б) Локализация. Рыхлая волокнистая соединительная ткань

1) образует *строму*, или *интерстиций*, большинства органов;
2) находится вокруг *сосудов* и (наряду с другими тканями) в самой стенке сосудов;
3) образует подэпителиальный (*сосочковый) слой кожи*.

Первые два пункта, по существу, означают, что сосуды во многих органах окружены рыхлой соединительной тканью, которая и составляет строму органа.

2. Плотная волокнистая неоформленная соединительная ткань

а) I. Здесь, наоборот, *основную часть межклеточного вещества (и ткани в целом) занимают волокна* (главным образом, коллагеновые), которые к тому же объединены в мощные пучки. Отсюда — термин «***плотная***».

II. Но пучки волокон опять не имеют какой-либо единой ориентации. Отсюда — термин «***неоформленная***».

б) Такая ткань встречается лишь в одном месте: ею образован глубокий (*сетчатый) слой кожи*.

3–4. Плотная волокнистая оформленная соединительная ткань: коллагенового (одна ткань) **или эластического** (другая ткань) **типа**.

а) I. В этих тканях, как и в предыдущей, преобладают волокна, составляющие мощные пучки. Т.е. ткани являются ***плотными***.

II. Причем пучки волокон идут лишь в одном направлении, что обозначается термином «***оформленная***».

б) *Плотная оформленная ткань* ***эластического типа*** содержит и эластические, и коллагеновые волокна. Ею образованы некоторые связки (например, выйная), отличающиеся желтым цветом.

Аналогичная ткань ***коллагенового типа*** содержит лишь коллагеновые волокна и формирует все остальные *связки,* а также *сухожилия, фасции и капсулы*.

Заметим, что и в этих структурах питающие их *сосуды* идут не в плотной соединительной ткани, а в прослойках рыхлой соединительной ткани.

9.1.2.2. Прочие виды соединительных тканей

1. Соединительные ткани со специальными свойствами. Это группа из четырех достаточно разнородных тканей.

а) Ретикулярная ткань: состоит из отростчатых *ретикулярных клеток* и *ретикулярных волокон,* объединенных в *сетевидную структуру* (откуда и происходит название ткани).

Данная ткань формирует *строму* большинства *кроветворных органов* (красного костного мозга, лимфоузлов, селезенки). Причем кроветворные клетки и зрелые элементы крови лежат в ячейках ретикулярной ткани. Поэтому можно сказать, что *ретикулярная ткань — компонент более сложных кроветворных тканей* — миелоидной и лимфоидной (темы 20, 21).

б-в) Жировые ткани (***белая*** и ***бурая***): состоят лишь из жировых клеток (адипоцитов, или липоцитов).

Адипоциты этих двух тканей различаются по целому ряду признаков, в т. ч. по содержанию *митохондрий*: в клетках бурой жировой ткани их очень много, чем и обусловлен ее бурый цвет.

Ткани образуют жировые скопления в определенных местах. Например, подкожная жировая клетчатка всегда образована белой жировой тканью.

г) Слизистая ткань: отличается особым желеобразным состоянием межклеточного вещества (из-за очень высокого содержания гиалуроновой кислоты).

Эта ткань встречается только во время внутриутробного развития: в пупочном канатике (где ее особенно много), а также между плодными оболочками.

2. Скелетные соединительные ткани. В этой группе — семь тканей:

а) хрящевые ткани трех видов — ***гиалиновая, эластическая, волокнистая;***
б) костные ткани двух видов — ***грубоволокнистая и пластинчатая;***
в) две из трех ***твердых тканей зубов*** — *дентин и цемент*.

(Третья твердая ткань зубов — эмаль — имеет эпителиальное происхождение.)

Перечисленные ткани объединяет то, что в их межклеточном веществе содержится много *минеральных соединений*: 4–7 % (от массы ткани) в хрящевых тканях и около 70 % в костных тканях, дентине и цементе.

В связи с этим межклеточное вещество находится *в твердом состоянии* (п. 8.1.1), что и дает

возможность хрящам и костям служить в качестве скелета, а зубам — орудием механического измельчения пищи.

9.1.3. Функции соединительных тканей

Из перечня соединительных тканей следует, что эти ткани присутствуют практически во всех органах — хотя бы в роли стромы, капсулы и жировых прослоек. Поэтому функции соединительных тканей весьма разнообразны.

1. Механические функции

а) В составе ***стромы органов*** соединительные ткани осуществляют *разделение* структурных единиц органов (долек, мышечных волокон, пучков коллагеновых волокон и т. д.) и в то же время *объединение* их в единое целое (отсюда и термин — «соединительные ткани»).

б) Фасции способствуют *поддержанию формы* органов и их *механической защите*. Механическая защита — одна из функций и ***жировых прослоек*** (под кожей и вокруг органов).

в) В составе ***связок, сухожилий, хрящей и костей*** соединительные ткани участвуют в образовании *опорно-двигательного аппарата*.

г) Зубы осуществляют механическую переработку пищи.

д) Дерма (соединительнотканная часть кожи) обусловливает высокую *прочность кожных покровов*.

2. Поддержание гомеостаза

Другие функции соединительных тканей состоят в поддержании гомеостаза.

а) Бóльшая часть этих функций связана со ***стромой органов***.

I. Так, в строме проходят *кровеносные сосуды*, питающие орган.

II. Одновременно строма создает ту *внутреннюю среду*, в которой происходит перемещение всех веществ из крови в функциональные элементы органов и обратно.

III. Наконец, строма активно *участвует в иммунных и воспалительных процессах* — в качестве одного из «плацдармов», где разворачиваются эти процессы.

б) Поддержанию гомеостаза способствуют и ***жировые ткани***.

I. Белая жировая ткань служит жировым депо, которое принимает на сохранение излишки жира и мобилизует их при необходимости.

II. А обе жировые ткани участвуют в *теплорегуляции*: белая — как элемент *теплозащиты*, бурая — как одно из мест *теплопродукции*.

Перейдем теперь к более детальному рассмотрению отдельных видов соединительных тканей. В этой теме мы остановимся на тканях первых двух групп (из трех названных в классификации), причем основное внимание уделим, как наиболее богатой по составу, рыхлой волокнистой соединительной ткани (РВСТ).

9.2. Рыхлая волокнистая соединительная ткань

9.2.1. Состав ткани

1. Перечень клеток. Рыхлая волокнистая соединительная ткань отличается большим разнообразием клеток. Последние можно разбить на четыре группы.

а) Тканеобразующие клетки:

1) *фибробласты* — синтезируют почти все компоненты межклеточного вещества;

2) *фиброциты* — представляют собой дефинитивную (конечную) форму развития фибробластов.

б) Клетки крови и их производные:

1) все виды *лейкоцитов* — нейтрофилы, эозинофилы, базофилы, лимфоциты, моноциты; они мигрируют из крови и участвуют *в защитных реакциях;*

2) *плазматические клетки* (*плазмоциты*) — согласно п. 8.3.3.1, образуются при антигенной стимуляции *из В-лимфоцитов* и продуцируют антитела (иммуноглобулины);

3) *макрофаги* — как отмечалось в п. 8.3.3.2, образуются *из моноцитов* и осуществляют фагоцитоз, представление антигенов лимфоцитам и секрецию биологически активных веществ;

4) *тканевые базофилы* (*тучные клетки*, или *лаброциты*) — возможно, происходят *из базофилов крови* (хотя есть и другая точка зрения) и выполняют те же функции, что и базофилы.

в) Клетки, окружающие сосуды:

1) *адвентициальные клетки* — находятся в наружной оболочке сосудов и, будучи малоспециализированными, могут превращаться в другие клетки (фибробласты, адипоциты);

2) *перициты* — располагаются в стенке капилляров и венул.

г) Клетки со специальными функциями:

1) *адипоциты* (жировые клетки),

2) *меланоциты*, или *пигментоциты,* — содержат в мембранных гранулах цитоплазмы пигмент меланин.

2. Межклеточное вещество. Несмотря на столь богатое представительство клеток, в рассматриваемой ткани хорошо развито межклеточ-

ное вещество, а в нем, как отмечалось выше (п. 9.1.2.1), преобладает *аморфный компонент*. Имеются, помимо того, коллагеновые и эластические волокна, которые (как тоже уже отмечалось) располагаются *рыхло* и идут *в разных направлениях*, чем обусловлено полное название ткани (рыхлая неоформленная волокнистая соединительная ткань).

9.2.2. Основные тканеобразующие элементы

Основными элементами рыхлой соединительной ткани (рис. 9.1) являются тканеобразующие клетки (фибробласты и фиброциты) и все компоненты межклеточного вещества.

Препарат, снимок которого приведен на рис. 9.1, — *пленочный* (тотальный): участок соединительной ткани просто растянут на предметном стекле. На снимке видны все указанные элементы:

а) клетки — фибробласты (*1*) и фиброциты (*1А*),

б) волокна — коллагеновые (*3*) и эластические (*4*),

в) основное аморфное вещество (*5*), заполняющее остальное пространство.

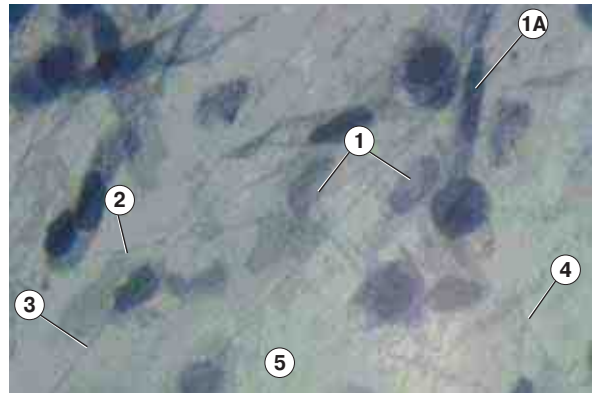

Рис. 9.1. Препарат — рыхлая неоформленная волокнистая соединительная ткань. Пленочный препарат. Окраска железным гематоксилином: 2 — макрофаг

9.2.2.1. Фибробласты

1. Морфология. Фибробласты (*1*) — вытянутые, *веретенообразные* клетки, имеющие отростки. Ядра их — *овальные* и при окраске железным гематоксилином выглядят *светло-серыми*.

2. Происхождение. Фибробласты входят в дифферон, развивающийся *из стволовых клеток мезенхимного происхождения*.

Их непосредственными предшественниками являются малоспециализированные фибробласты — клетки с высокой митотической активностью.

Зрелые же (дифференцированные) фибробласты ***не делятся.***

3. Функция. Как уже было сказано, зрелые фибробласты активно продуцируют компоненты межклеточного вещества:

– белки (*коллаген* и *эластин*), формирующие волокна;
– *протеогликаны* и *гликопротеины* основного аморфного вещества.

4. Ультраструктура. В соответствии с высокой синтетической активностью, хроматин *в ядре* находится преимущественно в диффузном состоянии, т.е. в состоянии ***эухроматина*** (чем объясняется светлый вид ядер на световом препарате). *В цитоплазме* же хорошо развита ***шероховатая ЭПС***.

5. Перемещение в ткани. Фибробласты способны перемещаться в ткани вдоль волокнистых структур, цепляясь за них, как якорем, специальным белком — ***фибронектином***.

Само перемещение осуществляется примерно так же, как и в случае лейкоцитов (п. 8.3.2.2): после фиксации на опорной структуре клетка образует псевдоподию, и в последнюю постепенно перетекает все клеточное содержимое.

То и другое происходит путем укорочения одних и удлинения других микрофиламентов (МФ), а также в результате взаимодействия МФ с миозином (п. 3.4.1).

9.2.2.2. Фиброциты и другие производные фибробластов

Со временем фибробласты превращаются в фиброциты, а при определенных условиях — в фиброкласты или миофибробласты.

1. Фиброциты (*1А* на рис. 9.1):

а) по форме — узкие, длинные, число отростков невелико;

б) ядро — плотное, палочковидное (в связи с тем, что синтез макромолекул почти прекращен);

в) к делению, как и зрелые фибробласты, не способны.

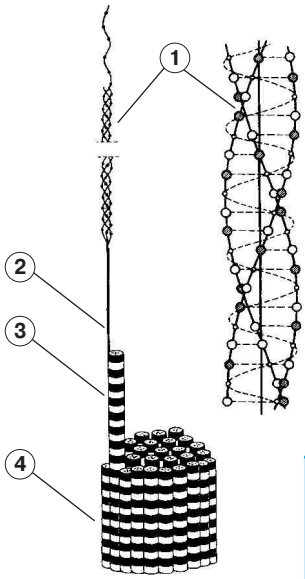

Рис. 9.2. Коллагеновое волокно: уровни структурной организации. Схема [по А. Уайту и др.]

2. Фиброкласты. Появляются *при инволюции органа*. Активно ***разрушают межклеточное вещество*** — путем его фагоцитирования и гидролиза в *многочисленных лизосомах*. В фаголизосомах обнаруживаются, в частности, фрагменты коллагеновых фибрилл.

По размеру клетки, подобно многим другим клеткам с фагоцитарной активностью, — крупные. Ядра — как у фибробластов: овальные и относительно светлые.

3. Миофибробласты. Эти клетки образуются *при регенерации* (заживлении ран). Они способны

– и к *синтезу* компонентов межклеточного вещества — с помощью хорошо развитой шероховатой ЭПС,
– и к *сокращению* — за счет появления в цитоплазме миофиламентов.

9.2.2.3. Коллагеновые волокна

Коллагеновые волокна (*3* на рис. 9.1) на снимке рыхлой соединительной ткани выглядят как широкие неветвящиеся тяжи. Они образованы *фибриллярным* белком ***коллагеном***.

В организации коллагеновых волокон различают четыре уровня (рис. 9.2):

1) молекулы *тропоколлагена* (*1*), диаметр — 1,4 нм, длина — 280 нм;
2) *протофибриллы* (*2*), диаметр — 5–10 нм;
3) *фибриллы* (*3*), диаметр — 50–100 нм;
4) *волокна* (*4*), диаметр — 1–3 мкм.

1. Молекулярный уровень

а) Аминокислотный состав. Молекула тропоколлагена имеет палочковидную форму и включает *три полипептидные цепи*. Эти цепи содержат примерно по 1000 аминокислотных остатков и закручены друг относительно друга в протяженную спираль.

I. В каждой цепи высоко содержание трех аминокислотных остатков — *глицина* (33 %), *пролина* и *лизина*. Таким образом, каждый третий остаток — ***глицин***, не имеющий бокового радикала. Именно это позволяет образовываться *тройной спирали*.

II. Остатки же пролина и лизина в новосинтезированных цепях коллагена сразу (еще внутри клеток) окисляются в ***гидроксипролин*** и ***гидроксилизин***. Последние, во-первых, способны к образованию водородных связей, с помощью которых молекулы тропоколлагена *объединяются в структуры более высокого порядка*. Во-вторых, к гидроксипролину и гидроксилизину присоединяются боковые олигосахаридные цепи, составляющие *углеводный компонент коллагена* и значительно повышающие его гидрофильность.

б) Типы коллагена. В остальном аминокислотный и углеводный состав коллагена несколько различается в зависимости от локализации соединительной ткани. По этому признаку выделяют до 30 типов коллагена. Так,

– *коллаген I типа* содержится *в рыхлой соединительной ткани* различных органов, а также в других видах соединительной ткани кожи, сухожилий, костей;
– *коллаген II типа* — в двух видах хрящевой ткани;
– *коллаген III типа* — в ветвящихся ретикулярных волокнах (разновидности коллагеновых), в крупных кровеносных сосудах;
– *коллагены IV и V типов* — в базальных мембранах (и т. д.).

2–4. Высшие уровни

а) Итак, молекулы тропоколлагена последовательно формируют структуры следующих трех уровней — *протофибриллы*, *фибриллы* и *волокна*.

В скреплении элементов данных структур участвуют,

– во-первых, определенные *аминокислотные остатки* коллагена (образуют водо-

родные и ковалентные связи между соседними молекулами);
– во-вторых, *олигосахаридные цепи,* находящиеся в составе коллагена,
– и, в-третьих (на уровне фибрилл и волокон), некоторые *протеогликаны и гликопротеины* аморфного вещества.

б) Поперечная исчерченность. При этом ***фибриллы*** имеют поперечную исчерченность, которая выявляется при электронной микроскопии (рис. 9.3). Исчерченность обусловлена особым способом упаковки молекул тропоколлагена: между следующими друг за другом молекулами имеются промежутки, а соседние ряды молекул сдвинуты друг относительно друга по длине.

На уровне целых волокон поперечная исчерченность уже не наблюдается.

в) Физические свойства. Коллагеновые волокна имеют *малую растяжимость* и *большую прочность* на разрыв.

Кроме того, они отличаются (преимущественно за счет углеводного компонента) *высокой способностью к набуханию* — поглощению воды со значительным увеличением объема.

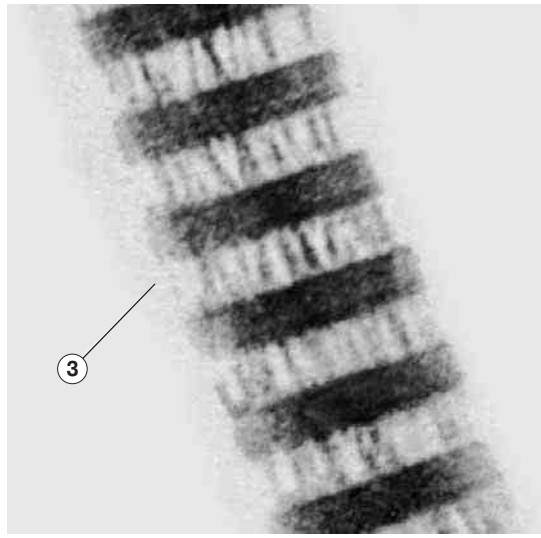

Рис. 9.3. Коллагеновая фибрилла. Электронная микрофотография [по В. Г. Елисееву, Ю. И. Афанасьеву, Е. Ф. Котовскому]

9.2.2.4. Образование коллагеновых волокон

На рис. 9.4 приведена схема образования коллагеновых волокон (и других компонентов межклеточного вещества). Этот процесс включает два этапа: внутриклеточный и внеклеточный.

1. Внутриклеточный этап происходит *в фибробластах*, если речь идет о той или иной волокнистой соединительной ткани. Но надо иметь в виду, что коллаген образуется и многими другими клетками:

1–2) в хрящах и костях — соответственно хондробластами и остеобластами;

3) в большинстве кроветворных органов — ретикулярными клетками;

4) в средней оболочке сосудов — гладкими миоцитами;

5–6) там, где имеется базальная мембрана, — не только близлежащими клетками соединительной ткани, но, видимо, и другими контактирующими с мембраной элементами: 5) эпителиоцитами, 6) мышечными волокнами (каждое из них окружено базальной мембраной) и т. д.

а) Во всех этих случаях внутриклеточный этап коллагеногенеза начинается с

I. ***синтеза проколлагеновых цепей*** (*1*) на рибосомах шероховатой ЭПС.

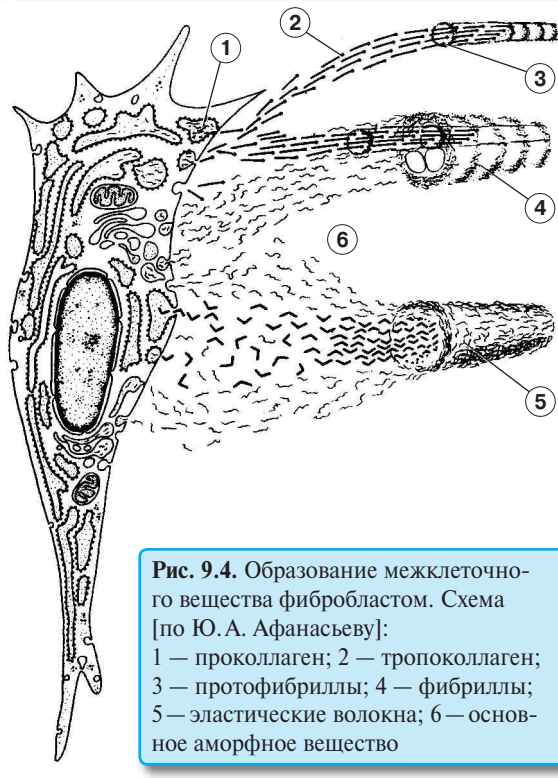

Рис. 9.4. Образование межклеточного вещества фибробластом. Схема [по Ю. А. Афанасьеву]:
1 — проколлаген; 2 — тропоколлаген; 3 — протофибриллы; 4 — фибриллы; 5 — эластические волокна; 6 — основное аморфное вещество

В отличие от зрелого ***тропо***коллагена, пептидные цепи ***про***коллагена содержат на концах *дополнительные последовательности аминокислот.* Эти последовательности образуют *глобулярные* структуры, которые чуть позже

будут способствовать объединению цепей в трехцепочечные молекулы, но вместе с тем воспрепятствуют объединению молекул проколлагена в структуры следующих уровней.

Это исключает образование волокон *внутри* самих *клеток*.

б) Последующие *внутриклеточные* процессы созревания коллагена таковы:

II. ***гидроксилирование*** в пока еще отдельных проколлагеновых цепях остатков лизина и пролина (происходит в просвете гранулярной ЭПС с участием *витамина С*);

III. ***объединение цепей*** в тройную спираль *проколлагена* с глобулярными структурами на концах (тоже проходит в просвете ЭПС);

IV. ***гликозилирование*** проколлагена (присоединение олигосахаридных цепей — в комплексе Гольджи);

V. ***упаковка*** продукта в транспортные пузырьки и ***выделение*** его путем экзоцитоза в межклеточное вещество.

2. Внеклеточный этап. В межклеточной среде продолжается созревание коллагена.

VI. Под действием ***проколлаген-пептидаз*** отщепляются дополнительные концевые фрагменты — проколлаген превращается в ***тропоколлаген*** (*2*).

VII. Другой фермент — ***лизилоксидаза*** — окисляет в тропоколлагене остатки лизина и гидроксилизина (что придает им способность образовывать *ковалентные* связи).

VIII. Молекулы тропоколлагена, замыкая друг с другом водородные и ковалентные связи, объединяются в *протофибриллы* (3).

IX. Наконец, протофибриллы с помощью скрепляющих их протеогликанов и гликопротеинов объединяются в *фибриллы* (*4*) и волокна.

3. Нарушения синтеза коллагена. Сложный процесс коллагенообразования в ряде случаев может нарушаться.

а) Наиболее известный пример — ***цинга***, связанная с *длительным отсутствием витамина С* в пище. При этом, как следует из вышесказанного, затрудняется гидроксилирование проколлагена, отчего формирующиеся коллагеновые волокна остаются недостаточно зрелыми.

Появляются многие симптомы поражения соединительной ткани и базальных мембран: кровоточивость сосудов, атрофия десен с выпадением зубов и т.д.

б) К ***системной дисплазии*** (недоразвитию) ***соединительной ткани*** могут приводить также наследственные или врожденные *дефекты генов*, кодирующих те или иные стадии созревания коллагена.

9.2.2.5. Эластические волокна

1. Морфология. Эластические волокна (*4* на рис. 9.1), в отличие от коллагеновых, обычно *тонкие*, иногда разветвлены и образуют друг с другом *многочисленные связи* (анастомозы).

2. Эластин и образование из него аморфного компонента волокна́. Эластические волокна состоят в основном из двух белков — эластина и фибриллина.

а) На ***эластин*** в зрелом волокне приходится 90 % массы. Это глобулярный белок, способный к растяжению и обладающий эластичностью, т. е. восстанавливающий исходную форму после того, как прекращает действовать растягивающая сила.

Способность к *растяжению* обусловлена двумя факторами — глобулярной природой белка и отсутствием связей (дисульфидных и др.), которые бы закрепляли его молекулу в какой-то определенной конформации.

А *эластичность* объясняется чисто термодинамическими причинами: наиболее вероятным состоянием любой линейной макромолекулярной цепи является состояние рыхлого клубка (при условии, что звенья цепи не взаимодействуют друг с другом). Поэтому после снятия растягивающей нагрузки эластин вновь принимает исходную глобулярную форму.

б) Молекулы эластина связываются друг с другом с помощью окисленных остатков ***лизина.*** Начальный результат связывания — образование ***эластиновых протофибрилл,*** представляющих собой цепочки из глобулярных молекул.

в) Затем протофибриллы связываются и между собой, так что образуется упругая резиноподобная сеть, состоящая из молекул эластина. Эта сеть находится ***во внутренней части эластического волокна*** и воспринимается как его (волокна) ***гомогенный***, или ***аморфный***, ***компонент*** (не путать с аморфным основным веществом ткани).

В составе этого компонента оказываются необычные соединения: *десмозин* и *изодесмозин*. Они представляют собой продукт взаимодействия четырех остатков лизина (принадлежащих разным полипептидным цепям) — трех окисленных и одного неокисленного.

3. Фибриллин и образование фибриллярного компонента волокна.

Второй белок (фибриллин) является *гликопротеином* и образует ***эластические мик-***

рофибриллы. Последние формируют *каркас* эластического волокна, причем элементы этого каркаса расположены и в периферическом слое волокна (где они преобладают), и во внутренней части (где преобладает аморфный компонент из эластина).

Построенные таким образом воло́кна сохраняют основные свойства эластина — *способность к растяжению и эластичность.*

4. Образование эластических волокон совершается во многом иначе, чем коллагеновых.

I. Фибробласты (или иные клетки: хондроциты, гладкие миоциты сосудов и т. д.) синтезируют и выделяют во внешнюю среду, во-первых, *эластические микрофибриллы* (толщиной 10–12 нм), состоящие из фибриллина, и, во-вторых, *молекулы эластина*.

II. В последних под действием внеклеточной ***лизилоксидазы*** окисляются многие остатки лизина.

III. Микрофибриллы формируют ***окситалановые воло́кна***, состоящие и в центре, и на периферии *только из фибриллина*.

IV. В толще этих волокон как на структурной матрице начинают откладываться молекулы эластина. Когда их содержание достигает 50 %, волокна называют ***элауниновыми***.

V. Эластин продолжает заполнять волокно, оттесняя микрофибриллы (из фибриллина) на периферию волокна и образуя многочисленные межмолекулярные связи (с помощью окисленных и неокисленных остатков лизина), т. е. превращаясь в аморфный компонент волокна.

Это приводит к образованию ***зрелых эластических волокон***, где на эластин приходится уже 90 % белков.

9.2.2.6. Основное аморфное вещество

1. Вид на препарате

Основное аморфное вещество (*5* на рис. 9.1) — это та ***гомогенная и слабоокрашенная субстанция,*** которая заполняет пространство между клетками и волокнами.

2. Состав

а) Главный компонент этой субстанции — *гликозамингликаны:* длинные цепи *гиалуроновой кислоты*, а также сульфатированные гликозамингликаны (*хондроитинсерная кислота* и др.).

Гликозамингликаны обычно связаны с белками, образуя ***протеогликаны.*** Компоненты последних в соединительной ткани образуются фибробластами (а в других тканях — другими клетками).

б) Кроме того, в составе аморфного вещества могут быть следующие компоненты:

А) ***гликопротеины*** (белки с олигосахаридными боковыми цепями), которые в соединительной ткани тоже синтезируются фибробластами;

Б) белки, поступающие *из плазмы крови*: ***альбумин*** (60 % всего альбумина организма) и ***глобулины***;

В) определенные *метаболиты* и

Г) *неорганические ионы,* диффундирующие в клетки или из них.

3. Перемещение веществ и клеток. Студневидная консистенция основного аморфного вещества рыхлой соединительной ткани позволяет перемещаться в нем не только отдельным молекулам, но и клеткам.

Но скорость перемещения зависит от вязкости аморфного вещества, которая определяется состоянием ***гликозамингликанов,*** а именно степенью их полимерности. Чем выше степень полимерности, тем выше вязкость аморфного вещества, а следовательно, тем труднее перемещаться в нем веществам и клеткам.

Существуют факторы, регулирующие состояние аморфного вещества. Среди этих факторов — фермент ***гиалуронидаза.*** Возрастание ее активности в межклеточной среде приводит к снижению вязкости среды, т. е. к повышению ее проницаемости для различных соединений.

4. Метахромазия. Благодаря высокому содержанию *гликозамингликанов*, основное аморфное веществ обладает метахромазией (п. 1.1.4): при окраске толуидиновым синим *изменяет цвет красителя*.

9.2.3. Производные клеток крови

Продолжая рассмотрение рыхлой волокнистой соединительной ткани, обратимся теперь к тем ее клеткам, которые происходят из клеток крови или имеют общую с ними структуру. Согласно п. 9.2.1, сюда относятся (помимо неизмененных лейкоцитов) *макрофаги, плазматические клетки* и *тканевые базофилы*.

9.2.3.1. Макрофаги

Как уже не раз отмечалось, макрофаги образуются из моноцитов; при этом в цитоплазме накапливаются лизосомы, а на поверхности клетки появляются новые рецепторные белки.

1. Морфология. На пленочном препарате рыхлой соединительной ткани (рис. 9.5) макрофаг (*1*) обычно имеет

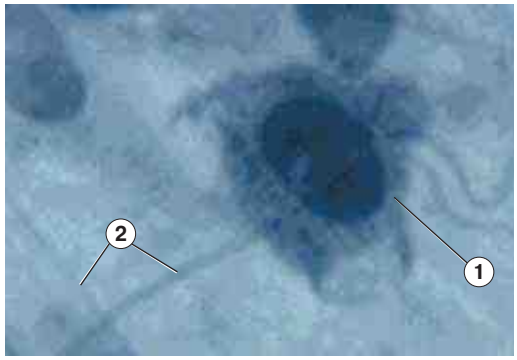

Рис. 9.5. Препарат — рыхлая неоформленная волокнистая соединительная ткань. Макрофаг. Пленочный препарат. Окраска железным гематоксилином: 1 — макрофаг; 2 — коллагеновые волокна

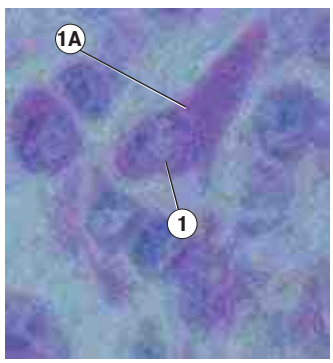

Рис. 9.6. Препарат — рыхлая неоформленная волокнистая соединительная ткань. Плазмоциты. Окраска метиловым зеленым и пиронином
1 — цитоплазма;
1А — дворик

– *неправильную* форму, *четкие* границы,
– *плотное* (гиперхромное) и тоже неправильной формы ядро,
– а в цитоплазме — *вакуоли и гранулы*, отражающие фагоцитарную функцию клетки.

По своей морфологии и функциональным возможностям макрофаги рассматриваемой ткани являются ***типичными***, а по своей подвижности — ***свободными***, т. е. способными к перемещениям.

2. Функции. Функции макрофагов перечислялись в п. 8.3.3.2. Вкратце они сводятся к *участию в иммунных и других защитных реакциях*: макрофаги

а) осуществляют опосредованный (иммуноглобулинами) и неопосредованный ***фагоцитоз*** бактерий и разрушающихся клеток;

б) ***представляют*** на своей поверхности ***антигены*** Т-лимфоцитам;

в) ***выделяют*** во внешнюю среду *активаторы В- и Т-клеток*, а также вещества *с антивирусным, антибактериальным и цитотоксическим действием*.

9.2.3.2. Плазматические клетки (плазмоциты)

1. Способ выявления. Как отмечалось в пп. 8.3.3.1 и 9.2.1, плазмоциты образуются из В-лимфоцитов, стимулированных антигеном, и активно продуцируют иммуноглобулины (антитела).

В связи с этим они содержат много рибосом (в составе гранулярной ЭПС). Поэтому для их обнаружения в соединительной ткани используют ***окраску на РНК*** (рис. 9.6). Цитоплазма плазмоцитов (*1*) окрашивается в малиновый цвет.

2. Морфология. Ядра плазматических клеток располагаются *эксцентрично*.
А в околоядерной зоне цитоплазмы можно обнаружить светлый (неокрашенный пиронином) участок — т. н. ***дворик*** (*1А*); здесь находятся *комплекс Гольджи* и центриоли.

9.2.3.3. Тканевые базофилы (тучные клетки, или лаброциты)

1. Способ выявления. Как уже говорилось (п. 9.2.1), тучные клетки во многом аналогичны базофилам крови. Поэтому для выявления

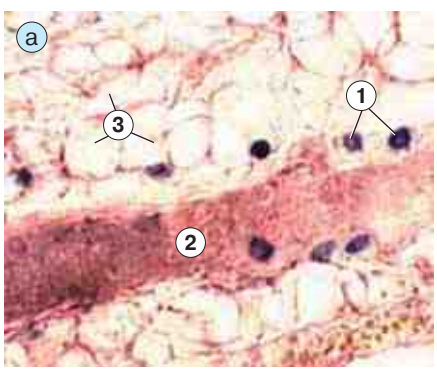

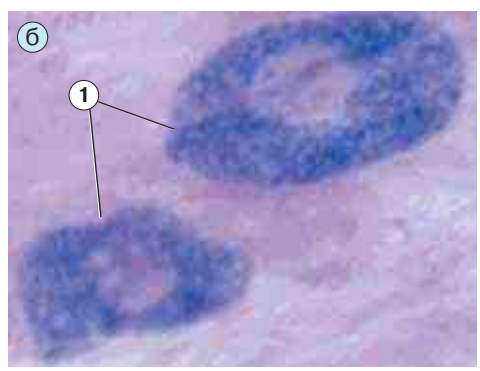

Рис. 9.7. Препарат — рыхлая неоформленная волокнистая соединительная ткань. Тканевые базофилы. Окраска азуром II и эозином:
а — малое увеличение;
б — большое увеличение.
1 — тучные клетки; 2 — кровеносные сосуды;
3 — адипоциты

тучных клеток (рис. 9.7, *а* и *б*) применяют ту же окраску (*азур II и эозин*), что и для мазка крови.

Тогда тучные клетки (*1*) обнаруживаются по наличию в цитоплазме ***крупных базофильных гранул.*** Особенно много таких клеток возле кровеносных сосудов (*2*), что косвенно говорит о гематогенном происхождении лаброцитов.

2. Морфология. Ядра тканевых базофилов — относительно небольшие, окрашены в голубой цвет и лежат в центре клеток.

В цитоплазме, как у базофилов крови (п. 8.3.2.3), — *гранулы* двух видов: *неспецифические* (мелкие, на препарате неразличимые) и *специфические* — крупные, базофильные.

Специфические гранулы вновь содержат ***гепарин*** и ***гистамин*** — те же вещества, что и в аналогичных гранулах базофилов крови.

Благодаря гепарину, тучные клетки тоже проявляют ***метахромазию.***

3. Функции. После высвобождения из клеток гепарин и гистамин регулируют местный гомеостаз.

В частности, на поверхности лаброцитов присутствуют сорбированные IgE (еще одно сходство с базофилами крови). И при взаимодействии этих Ig с антигеном лаброциты выделяют гистамин, который, как известно, расширяет сосуды и повышает их проницаемость. В ткани развивается воспалительная или аллергическая реакция.

9.2.4. Клетки со специальными свойствами

К этой группе клеток рыхлой соединительной ткани относятся, согласно п. 9.2.1, адипоциты и меланоциты.

9.2.4.1. Адипоциты (жировые клетки)

1. Способы выявления. В пп. 1.1.3.3 и 1.1.4 приводились специальные методы выявления липидов в клетках: фиксация *осмиевой кислотой*, а также окраска *суданом III* и гематоксилином. Но хорошо обнаруживаются адипоциты (*3* на рис. 9.7, *а*) и при *обычной* окраске.

2. Локализация. В рыхлой соединительной ткани адипоциты, подобно тучным клеткам, располагаются обычно *около кровеносных сосудов* — и не поодиночке, а *группами*.

Если скопление адипоцитов достаточно велико, то оно уже рассматривается как участок не рыхлой волокнистой, а белой жировой ткани.

В любом случае адипоциты имеют ***«местное» происхождение***, т. е. ведут свою «родословную» от стволовых клеток соединительной ткани.

3. Морфология. Почти весь объем адипоцита занимает большая капля жира, которая при изготовлении препарата растворяется. Поэтому видны только границы адипоцитов.
Ядра оттеснены к периферии и не всегда заметны.

4. Функция. Функция адипоцитов — временное депонирование (хранение) нейтрального жира, поступающего с пищей.
В дальнейшем по мере необходимости этот жир расходуется. Поэтому объем адипоцитов может значительно меняться.

9.2.4.2. Меланоциты (пигментоциты)

1. Морфология. Меланоциты — клетки отростчатой формы, содержащие в цитоплазме особые мембранные гранулы — ***меланосомы***.

В последних находится (в виде плотных глыбок) пигмент ***меланин***, образующийся из аминокислоты *тирозина*.

Ключевые ферменты синтеза меланина — *тирозиназа* и *ДОФА-оксидаза* (ДОФА — продукт тирозиназной реакции: *диоксифенилаланин*). Данные ферменты также содержатся в меланосомах.

Формируются меланосомы путем отшнуровывания их предшественников от цистерн аппарата Гольджи.

По-видимому, меланосомы могут перемещаться из меланоцита в другую клетку. Этим объясняется тот факт, что меланосомы обнаруживаются и в кератиноцитах эпидермиса.

2. Локализация. Основное местонахождение меланоцитов — ***базальный слой эпидермиса*** (о чем подробнее будет говориться в теме 27). Именно отсюда меланосомы попадают в соседние кератиноциты.

Но в особо пигментированных участках кожи (мошонка, анальное отверстие, соски молочных желез) меланоциты содержатся и в верхнем (***сосочковом) слое дермы***, который образован рыхлой соединительной тканью.

3. Происхождение. Однако меланоциты имеют не эпителиальное и не соединительнотканное (мезенхимное) происхождение. Их предшественники еще в эмбриогенезе мигрируют в кожу ***из нервного гребня.***

Таким образом, охарактеризованы практически все компоненты рыхлой соединительной ткани.

9.3. Плотные волокнистые соединительные ткани

Вводная информация об этих тканях приводилась в п. 9.1.2.1. Там было, в частности, сказано, что преобладающим элементом данных тканей являются ***волокна, объединенные в мощные пучки***. Это и делает ткани ***плотными.***

Причем, если пучки волокон идут в различных направлениях, ткань называется *плотной* ***неоформленной***; если же пучки имеют одинаковую ориентацию, то ткань является *плотной* ***оформленной.***

В обоих случаях направление волокон определяется функциональной нагрузкой на то или иное образование.

9.3.1. Плотная неоформленная соединительная ткань

Плотная неоформленная соединительная ткань присутствует в основном в глубоком (*сетчатом) слое дермы*.

Таким образом, в двух слоях дермы (рис. 9.8) содержатся разные виды соединительной ткани:

а) верхний, *сосочковый слой* (*1*), который лежит непосредственно под эпителием, вдаваясь в него глубокими сосочками, образован ***рыхлой неоформленной соединительной тканью;***

б) нижний, *сетчатый слой* (*2*) — ***плотной*** *неоформленной соединительной тканью.*

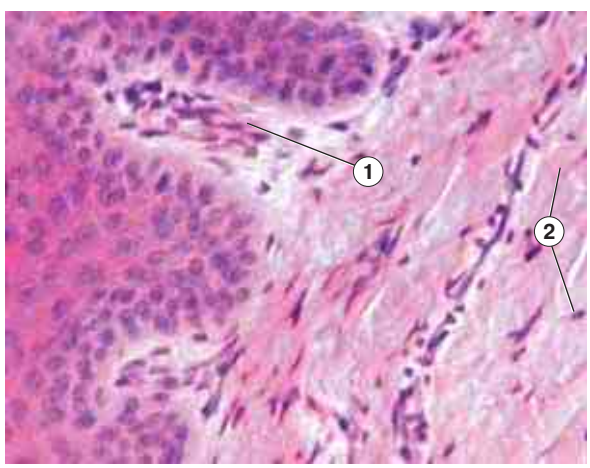

Рис. 9.8. Препарат — кожа пальца. Окраска гематоксилином и эозином

а) Рыхлая неоформленная соединительная ткань. В сосочках дермы наблюдается следующее:

I. клеток — сравнительно много;

II. волокна — тонкие (при этом можно видеть лишь оксифильные коллагеновые волокна; эластические же остаются неокрашенными);

III. основное аморфное вещество (слабоокрашенный «фон») занимает достаточно большую часть ткани.

б) Плотная неоформленная соединительная ткань. В сетчатом слое картина иная.

I. Клеток *мало* и их состав однообразен: в основном это ***фиброциты*** и ***фибробласты.***

II. Преобладают ***толстые пучки коллагеновых волокон***, которые придают ткани выраженную оксифилию (ярко-розовый цвет) и идут в разных направлениях. Имеются и *эластические волокна*, образующие сеть, но они не окрашены и потому вновь не видны.

III. Основного аморфного вещества, как и клеток, тоже очень мало.

9.3.2. Плотные оформленные соединительные ткани

Как известно из п. 9.1.2.1, плотная оформленная соединительная ткань бывает двух типов: коллагеновая и эластическая.

9.3.2.1. Плотная оформленная соединительная ткань коллагенового типа

1. Локализация. Плотная оформленная ткань коллагенового типа — это основа сухожилий, фасций, капсул, а также связок, кроме эластических (п. 9.1.2.1).

2. Компоненты. Состав данной ткани (рис. 9.9, *а*) не более сложен, чем состав предыдущей ткани.

I. Из клеток присутствуют практически лишь *фиброциты* (*2*) и очень редко — фибробласты. Фиброциты сухожилий называются ***тендиноцитами*** *(сухожильными клетками)*. Последние ориентированы вдоль длинной оси сухожилия.

II. Вокруг фиброцитов — небольшое количество неокрашенного аморфного компонента.

III. Основная же часть ткани занята *параллельными* пучками коллагеновых волокон (*1*), плотно прилегающими друг к другу.

Между достаточно большими группами пучков находятся прослойки *рыхлой* соединительной ткани (*3*) с кровеносными сосудами.

Эластических волокон практически нет.

3. Пучки коллагеновых волокон. Согласно п. 9.2.2.3, в организации коллагеновых воло-

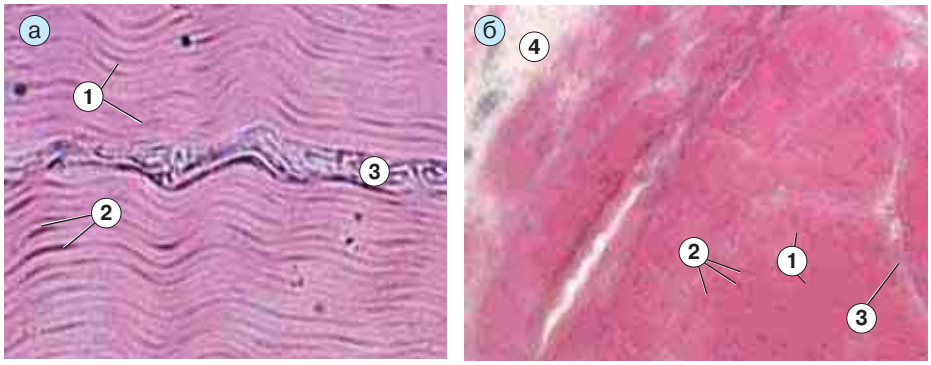

Рис. 9.9. Препарат – сухожилие. Окраска гематоксилином и эозином:
а — продольный срез;
б — поперечный срез

кон имеются четыре структурных уровня: 1) молекулы, 2) протофибриллы, 3) фибриллы и сами 4) волокна.

Объединение волокон в пучки означает, что появляются еще более высокие уровни организации. ***В сухожилиях*** различают три или четыре таких уровня. Наиболее демонстративны последние на *поперечном* срезе сухожилия (рис. 9.9, *б*).

5) ***Пучки первого порядка*** (*1*) разделены лишь клетками — в основном *тендиноцитами* (*2*).

6) ***Пучки второго порядка*** (состоящие из пучков первого уровня) разделены ***эндотенонием*** (*3*) — тонкими прослойками рыхлой волокнистой соединительной ткани.

7) ***Пучки третьего порядка*** окружены ***перитенонием*** (*4*) — более толстым слоем рыхлой волокнистой соединительной ткани.

7–8) Наконец, ***сухожилие в целом*** — пучок третьего или четвертого порядка.

9.3.2.2. Плотная оформленная соединительная ткань эластического типа

1. Локализация и способ выявления

Плотная оформленная соединительная ткань эластического типа находится в т. н. эластических связках.

При обычной окраске этих связок эластические волокна в них не выявлялись бы. Поэтому используются специальные способы окраски — *орсеином* или *пикрофуксином и гематоксилином* (п. 1.1.3.3). Второй способ, в частности, представлен на рис. 9.10.

2. Состав ткани

а) Основной компонент данной ткани — *эластические волокна* (*1*). Они окрашены пикриновой кислотой в желтый цвет, лежат параллельно друг другу и объединены в пучки разной толщины.

б) Имеются также *коллагеновые волокна*, но они при данном способе окраски не выявляются.

в) Между пучками волокон находятся *фиброциты* (*2*).

Таким образом, по своему строению данная ткань очень напоминает предыдущую.

9.4. Соединительные ткани со специальными свойствами

Как отмечалось в п. 9.1.2.2, в этой группе — четыре ткани: ретикулярная, белая и бурая жировые, а также слизистая.

Последняя встречается только в ходе эмбрионального развития; поэтому относительно ее ограничимся той краткой информацией, которая приведена в п. 9.1.2.2. Ниже речь будет идти лишь о первых трех тканях.

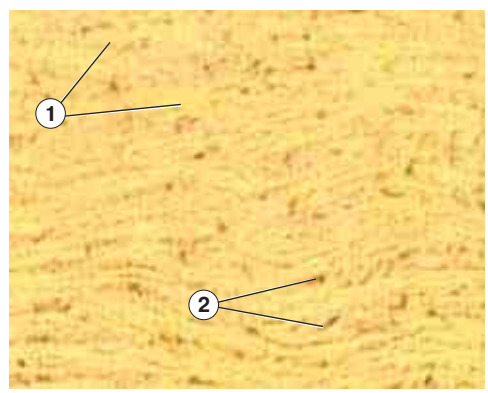

Рис. 9.10. Препарат – эластическая связка. Продольный срез. Окраска пикрофуксином и гематоксилином

9.4.1. Ретикулярная ткань

Уже говорилось, что в ретикулярной ткани — два компонента: отростчатые *ретикулярные клетки* и *ретикулярные волокна*. Рассмотрим те и другие подробнее.

1. Ретикулярные клетки. Эти клетки не следует путать с ретикулоцитами — предшественниками эритроцитов. Поэтому термин «ретикулоциты» применительно к ретикулярным клеткам лучше не употреблять.

а) Ретикулярные клетки похожи на фибробласты: крупные, имеют многочисленные отростки, в центре содержат ядро округлой формы.

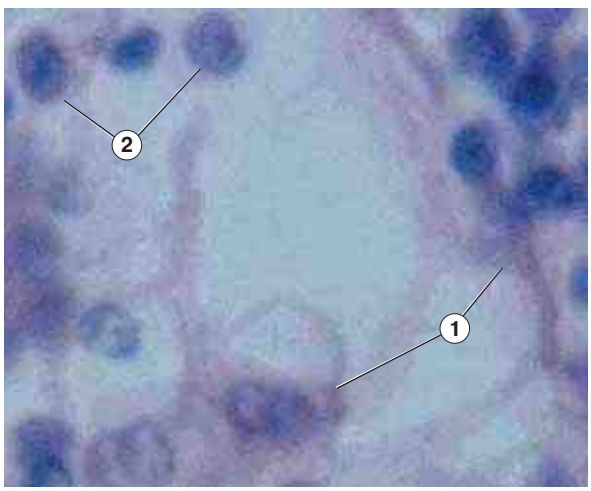

Рис. 9.11. Препарат – лимфоузел. Окраска гематоксилином и эозином: 1 — ретикулярные клетки; 2 — лимфоциты

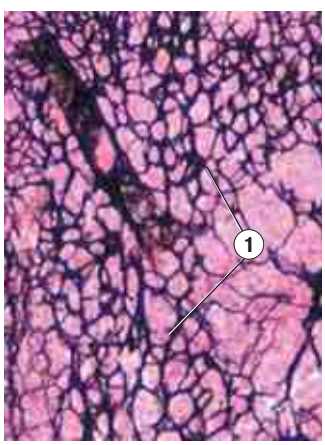

Рис. 9.12. Препарат – лимфоузел. Импрегнация азотнокислым серебром: 1 — ретикулярные клетки

б) Но при этом они стыкуются друг с другом отростками и связаны с ретикулярными волокнами, образуя с ними *единую сетевидную структуру*.

2. Ретикулярные (или *аргирофильные*) **волокна.**

а) Состав. Ретикулярные волокна являются разновидностью коллагеновых волокон: состоят *из коллагена III типа* (п. 9.2.2.3), и их фибриллы тоже обладают *поперечной исчерченностью*.

Но ретикулярные волокна отличаются *высоким содержанием серы* (в составе углеводного компонента).

б) Свойства. Последней особенностью обусловлен целый ряд свойств ретикулярных волокон:

1) *аргирофильность* (сродство к соединениям серебра),
2) высокая способность *ветвиться* и образовывать друг с другом многочисленные *связи* (анастомозы),
3) отсутствие способности к набуханию.

Кроме того, эти волокна тоньше типичных коллагеновых волокон.

в) Выявление. Для обнаружения ретикулярных волокон используют *импрегнацию азотнокислым серебром* (п. 1.1.3.3). При этом данные волокна окрашиваются в черный цвет.

3. Локализация. Как отмечалось в п. 9.1.2.2, ретикулярная ткань формирует *строму* большинства *кроветворных органов* — красного костного мозга, лимфоузлов и селезенки.

4. Препараты. В частности, здесь приведены снимки двух препаратов лимфоузла.

а) В одном случае (рис. 9.11) использована обычная окраска. – Видны ретикулярные клетки (1), связанные друг с другом отростками.

б) Во втором случае (рис. 9.12) импрегнация азотнокислым серебром выявляет ретикулярные волокна. Видно, что они образуют в лимфоузле густую сеть.

I. Во многих *узлах* этой сети расположены ретикулярные клетки (не различимые на данном снимке).

II. А в *петлях* сети находятся многочисленные другие клетки, конкретный состав которых зависит от вида кроветворного органа. Так, на рис. 9.11 между ретикулярными клетками (*1*) видны лимфоциты (*2*).

9.4.2. Жировые ткани

9.4.2.1. Белая жировая ткань

1. Введение. В п. 9.2.4.1 описывались адипоциты рыхлой волокнистой соединительной ткани. Там же было сказано, что большие скопления точно таких клеток рассматриваются как *белая жировая ткань*.

Поэтому все сказанное в п. 9.2.4.1 о морфологии, функции и способах выявления адипоцитов рыхлой соединительной ткани полностью приложимо и к клеткам белой жировой ткани. Только, говоря о последней, следует уточнить ее локализацию, а также несколько расширить список функций.

С учетом этих дополнений получим следующее.

2. Локализация ткани. Белая жировая ткань широко распространена у человека; в частности, она находится в подкожной жировой клетчатке, в сальнике, в жировых отложениях вокруг внутренних органов, в диафизах трубчатых костей (желтый костный мозг) и т. д.

3. Морфология «белого» адипоцита (рис. 9.13): практически весь объем клетки занимает одна большая жировая капля (эта капля красится суданом III в ярко-оранжевый цвет), ядро оттеснено ею к периферии (и не всегда различимо), количество митохондрий невелико.

4. Функции ткани:

а) депонирование жира (что, очевидно, относится и к отдельным адипоцитам рыхлой соединительной ткани);

б) создание теплоизоляционного слоя вокруг отдельных органов и тела в целом, т. е. ***ограничение теплопотерь***;

в) механическая защита.

В отношении первой из перечисленных функций следует добавить, что при голодании или физической нагрузке определенные гормоны (адреналин, глюкагон, соматотропный гормон) ***стимулируют мобилизацию жира*** из белой жировой ткани. Это означает, что в поверхностных слоях жировой капли молекулы жиров разрушаются до жирных кислот и глицерина. Последние покидают адипоцит, с кровью доставляются в другие органы (мышцы, сердце, печень и т. д.) и используются здесь в качестве источников энергии.

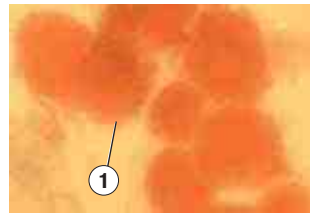

Рис. 9.13. Препарат – сальник. Тотальный препарат. Окраска суданом III и гематоксилином

Объем же жировой капли в адипоцитах в той или иной степени уменьшается.

г) Эндокринная функция. Сравнительно недавно обнаружено, что в белой жировой ткани также вырабатываются гормоны.

Во-первых, *эстрогены* — женские половые гормоны стероидной природы (причем жировая ткань — возможно, главный источник этих гормонов у мужчин и пожилых женщин).

Во-вторых, *лептин* — пептид, который, действуя на соответствующий центр в мозгу (в гипоталамусе), вызывает ощущение сытости.

9.4.2.2. Бурая жировая ткань

1. Локализация. Бурая жировая ткань распространена в значительно меньшей степени.

а) Так, в основном, она встречается у новорожденных: в области шеи, лопаток, в подмышечных впадинах, за грудиной, *в воротах почек, в корнях легких* и в некоторых других местах.

б) У взрослого человека этой ткани гораздо меньше.

2. Морфология «бурого» адипоцита. «Бурый» адипоцит имеет ряд особенностей:

а) так, он содержит не одну большую каплю жира, а ***много мелких жировых капель;***

б) поэтому его ядро остается в центре клетки;

в) в цитоплазме – ***очень много митохондрий;*** они-то и придают ткани бурый цвет.

3. Функция. Благодаря обилию митохондрий, ***жиры***, мобилизуемые из жировых капель, ***расщепляются*** до конечных продуктов (CO_2 и H_2O) ***в самих*** «бурых» ***адипоцитах***. Причем основная часть высвобождающейся при этом энергии просто рассеивается в виде теплоты.

В этом и состоит функция бурой жировой ткани — ***теплопродукция*** и ***обогрев*** за счет этого близлежащих органов.

Напомним: белая жировая ткань также влияет на теплообмен — но она сама не производит тепло, а лишь ограничивает его потерю.

Тема 10. Скелетные соединительные ткани

В группу скелетных соединительных тканей входят ***хрящевые*** и ***костные*** ткани (п. 9.1.2.2).

1. Функции. Эти ткани выполняют ***механические*** и ***обменные*** функции:
а) участвуют в создании опорно-двигательного аппарата,
б) защищают внутренние органы от повреждений,
в) участвуют в обмене минеральных веществ (кальция и фосфатов).
г) играют ***формообразующую роль*** в процессе эмбриогенеза и последующего развития: на месте многих будущих костей вначале образуется хрящ.

2. Общая особенность. Способность данных тканей выполнять перечисленные функции обеспечивается ***высоким содержанием в них минеральных компонентов***: 4–7 % в хрящевых тканях и около 70 % в костных (п. 9.1.2.2), – что придает межклеточному веществу *твердую консистенцию*.

3. Происхождение. Как и все прочие ткани внутренней среды организма, скелетные ткани развиваются ***из мезенхимы*** (клетки которой, в свою очередь, выселяются *из сомитов и спланхнотомов*; п. 6.2.1.1).

10.1. Хрящевые ткани

10.1.1. Общая характеристика

10.1.1.1. Локализация

Хрящевые ткани подразделяют на три вида (п. 9.1.2.2): гиалиновую, эластическую и волокнистую.
1. Наиболее распространена ***гиалиновая*** хрящевая ткань: она образует
а) суставные поверхности костей,
б) метафизы трубчатых костей в период их роста,
в) многие хрящи воздухоносных путей (гортани, трахеи и крупных бронхов),
г) передние отделы ребер.

2. Второй по распространенности является ***эластическая*** хрящевая ткань: ею образованы а) ушные раковины, б) хрящи носа, средних бронхов и некоторые хрящи гортани (в частности, надгортанник).

3. Наконец, ***волокнистая*** хрящевая ткань
– формирует лишь *межпозвоночные диски* (исключая пульпозные ядра), а также
– находится в местах прикрепления сухожилий и связок *к гиалиновому хрящу*.

10.1.1.2. Надхрящница

1. Состав. Во многих случаях хрящ покрыт надхрящницей — волокнистой соединительной тканью, которая участвует в росте и питании хряща.

Нередко в надхрящнице можно различить два слоя: волокнистый и клеточный. При этом в волокнистом слое находятся кровеносные сосуды, питающие хрящ, а в клеточном (прилегающем к хрящу) — хондробласты.

2. Хондробласты — небольшие уплощенные клетки. Они способны к *пролиферации* (в отличие от зрелых фибробластов) и *синтезу* компонентов межклеточного вещества хряща.

Таким образом, хондробласты представляют собой камбий хряща, причем *камбий вынесенного типа* (п.7.1.1.2), т. е. находящийся *вне* хрящевой ткани.

Предшественниками хондробластов являются стволовые клетки соединительной ткани и прехондробласты.

В свою очередь, сами хондробласты, выделяя компоненты межклеточного вещества, «замуровывают» себя в нем и превращаются в *хондроциты*.

3. Аппозиционный рост хряща. Рост хряща, происходящий за счет деятельности хондробластов, называется *аппозиционным* (ростом путем наложения) или периферическим.

Он реализуется главным образом в эмбриогенезе и при регенерации.

4. Хрящи без надхрящницы. В ряде случаев надхрящницы нет — например, *у суставных хрящей*, поскольку их поверхность должна быть гладкой.

Очевидно, здесь аппозиционный рост хряща исключен, что значительно ограничивает способность хряща к регенерации.

Питание же хряща осуществляется, во-первых, со стороны синовиальной жидкости и, во-вторых, со стороны подлежащей кости.

10.1.1.3. Собственно хрящ

1. Отсутствие сосудов

а) Важная особенность всех хрящевых тканей — отсутствие в них кровеносных сосудов. Поэтому питательные вещества поступают в хрящ путем ***диффузии*** из перечисленных выше образований — сосудов надхрящницы (если таковая имеется), синовиальной жидкости, подлежащей кости.

б) Отсутствие сосудов связано с тем, что хрящевые клетки выделяют ***антиангиогенный фактор***, препятствующий росту сосудов.

в) При старении хряща выработка этого фактора снижается и в хрящ врастают сосуды, что способствует его минерализации.

2. Хондроциты. В хрящевых тканях имеются клетки только одного типа — хондроциты. Они лежат в особых полостях межклеточного вещества — ***лакунах***.

В различных хрящевых тканях хондроциты отличаются формой, спектром синтезируемых веществ и способом расположения.

Кроме того, в пределах одного хряща нередко различают два вида хондроцитов:

а) ***молодые хондроциты*** — находятся сразу под надхрящницей и (в отличие от фиброцитов) сохраняют способность к делению; а также

б) ***зрелые хондроциты*** — расположены в более глубоких слоях хряща, не делятся, но зато активно синтезируют компоненты межклеточного вещества (чем тоже отличаются от фиброцитов).

3. Следствия активности хондроцитов

а) Изогенные группы. За счет пролиферативной активности *молодых хондроцитов* в гиалиновых и эластических хрящах образуются т. н. изогенные группы — скопления из 2–6 зрелых хондроцитов, которые происходят от одного молодого хондроцита и лежат в одной лакуне.

б) Интерстициальный рост. А за счет активности обоих видов хондроцитов происходит увеличение массы хряща *изнутри* — интерстициальный рост.

4. Волокнистые элементы. В межклеточном веществе хрящей много волокнистых структур.

а) В гиалиновом хряще это коллагеновые ***фибриллы***, которые построены из коллагена II типа. Они не объединяются в волокна (данные Н. П. Омельяненко) и являются, по сравнению с волокнами, более гидрофильными (за счет более высокого содержания гидроксигрупп).

Вместе с тем эти фибриллы имеют, как обычно, *поперечную исчерченность*.

б) В ***эластическом хряще*** содержатся два типа волокнистых структур: коллагеновые фибриллы (как в гиалиновом хряще) и эластические волокна.

в) Иная ситуация ***в волокнистом хряще*** — здесь присутствуют обычные коллагеновые ***волокна***, построенные из коллагена I типа.

Но при окраске гематоксилином и эозином все эти волокнистые элементы в хряще любого типа обычно неразличимы и воспринимаются вместе с основным аморфным веществом как единый бесструктурный ***матрикс.***

5. Основное аморфное вещество. Примерный состав аморфного вещества таков: вода (70–80 %), минеральные вещества (4–7 %), органический компонент (10–15 %).

Последний (органический компонент), как и в волокнистых соединительных тканях, представлен протеогликанами и гликопротеинами, но несколько иной природы. В частности, протеогликаны могут объединяться с определенными белками в т. н. ***протеогликановые агрегаты (ПГА)*** — огромные макромолекулярные структуры, связывающие большое количество воды. Этих агрегатов особенно много *в гиалиновых хрящах*, чем объясняется высокая упругость данных хрящей. Содержатся ПГА, видимо, и в эластических хрящах.

Более подробно о структуре ПГА будет сказано в п. 10.1.2.2.

6. Физические свойства. Из вышесказанного ясно, что физические свойства той или иной хрящевой ткани определяются составом ее межклеточного вещества. Очень приближенно можно говорить о такой связи:

а) *минеральные вещества* хрящевых тканей придают им ***твердость***;
б) *коллагеновые фибриллы и волокна* — ***прочность;***
в) *эластические волокна* — соответственно ***эластичность;***
г) *ПГА* (и прочие протеогликаны) — ***упругость.***

7. Иммунологические свойства. Имеется еще одно важное свойство, которое следует из вышеизложенных особенностей. Оно заключается в том, что при трансплантации хряща от донора к реципиенту у последнего практически ***не развивается реакция отторжения***. Объясняется это тем, что

– в хрящах отсутствуют сосуды;
– межклеточное вещество хрящей непроницаемо для крупномолекулярных белков.

Оба эти фактора препятствуют контакту иммунокомпетентных клеток и антител реципиента с пересаженным хрящом.

10.1.2. Отдельные виды хрящевых тканей

10.1.2.1. Волокнистая хрящевая ткань

Целый ряд сведений о волокнистой хрящевой ткани был приведен ранее. «Встроим» их в единую характеристику данной ткани.

1. Локализация. Волокнистая хрящевая ткань находится в местах прикрепления сухожилий и связок к гиалиновому хрящу, а также формирует межпозвоночные диски (рис. 10.1).

Периферию такого диска составляет ***фиброзное кольцо***; именно оно и представляет собой волокнистый хрящ. Поэтому для всех структур хряща (клеток и волокон) характерна *циркулярная ориентация*.

2. Клетки. Хондроциты (*1*) в волокнистой хрящевой ткани обычно *не образуют изогенных групп*, а располагаются поодиночке.

Они имеют вытянутую форму, палочковидное ядро и узкий ободок цитоплазмы. Их циркулярная ориентация в межпозвоночном диске проявляется в том, что своей длинной осью клетки расположены вдоль той или иной окружности.

3. Межклеточное вещество. Главная особенность волокнистого хряща (по сравнению с прочими видами хрящевых тканей) — это наличие большого количества толстых ***коллагеновых волокон***.

Волокна построены из коллагена I типа и лежат параллельно друг другу (по окружностям фиброзного кольца). Но в межклеточном веществе они почти неразличимы, хотя и придают ему ***оксифилию.***

А межпозвоночному диску в целом волокна сообщают *способность противостоять большим напряжениям*.

4. Отличия от волокнистой соединительной ткани. Волокнистая хрящевая ткань во многом напоминает плотную оформленную соединительную ткань коллагенового типа (п. 9.3.2.1).

Однако имеется ряд принципиальных отличий:



Рис. 10.1. Препарат — межпозвоночный диск. Окраска гематоксилином и эозином: а — малое увеличение; б — большое увеличение

а) специфический для хрящей состав основного аморфного вещества — в частности, относительно *высокое содержание минеральных соединений*;

б) *отсутствие прослоек рыхлой соединительной ткани с сосудами*.

5. Переход хряща в другие ткани

а) Однако на *периферии* фиброзного кольца волокнистый хрящ постепенно переходит именно *в плотную оформленную соединительную ткань*. Коллагеновые волокна последней приобретают косую ориентацию и идут от одного позвонка к другому.

б) В центральной же части диска волокнистый хрящ переходит в ***пульпозное ядро***, которое является остатком хорды (п. 6.2.1.1), содержит (как гиалиновый хрящ) коллаген II типа (в виде фибрилл) и представляет собой особую разновидность хрящевой ткани.

6. Дополнительные замечания о препарате

а) Межпозвоночный диск, приведенный на рис. 10.1, на препарате не находится сам по себе, а заключен между прилегающими частями *соседних позвонков*. К тому же при этом обычно используется *эмбриональный* материал, так что позвонки еще не закончили окостенение.

б) Позвонки же, как и все губчатые (а также трубчатые) кости, окостеневают *непрямым способом*, при котором вначале образуется *хрящевая модель будущей кости* (из гиалинового хряща), а затем хрящ разрушается и замещается на костную ткань.

в) Все это более подробно будет описано в данной теме позже. Но сейчас отметим, что в обсуждаемом препарате присутствуют

– не только компоненты межпозвоночного диска — ***волокнистая*** хрящевая ткань, пульпозное ядро и плотная соединительная ткань,
– но и компоненты формирующихся позвонков: 1) ***гиалиновая*** хрящевая ткань, а также 2) участки ***непрямого окостенения***, где разрушающийся хрящ соседствует с формирующимися костными балками.

10.1.2.2. Гиалиновая хрящевая ткань

Внешне гиалиновый хрящ имеет голубовато-белый цвет и похож на стекло, с чем и связано его название (греч. *hyalos* — стекло).

1. Локализация. Согласно п. 10.1.1.1, гиалиновая хрящевая ткань образует

а) суставные поверхности костей;
б) метафизы трубчатых костей в период их роста;
в) многие хрящи воздухоносных путей;
г) передние отделы ребер.

В качестве примера на рис. 10.2, *а–в* приведены хрящи ***трахеи***. Эти хрящи имеют форму колец, не замкнутых сзади. В самой же стенке

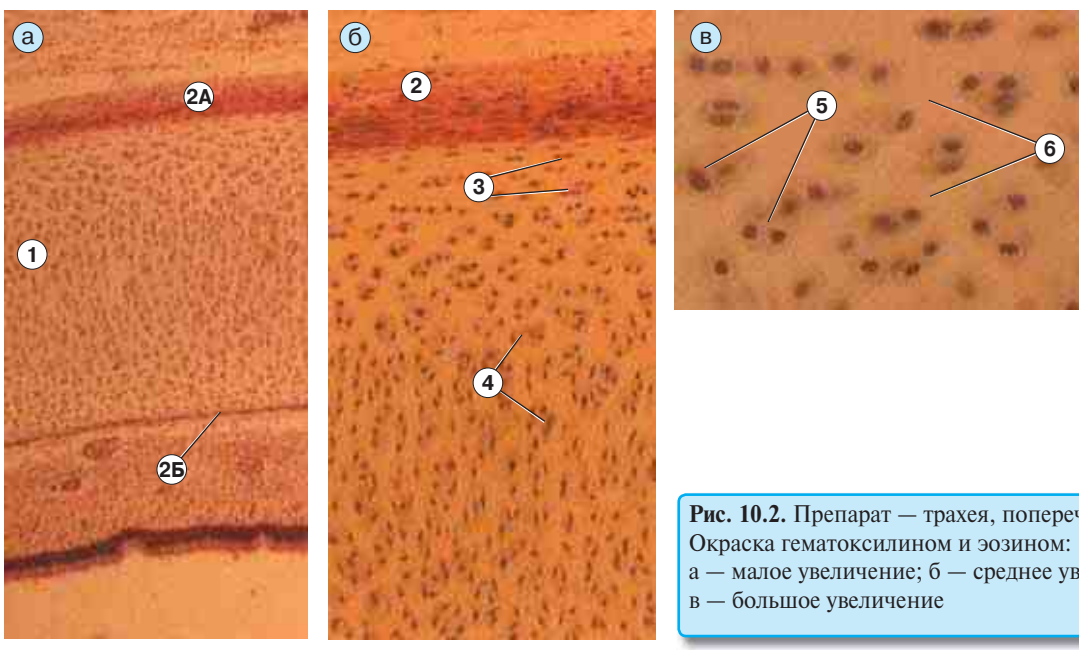

Рис. 10.2. Препарат — трахея, поперечный срез. Окраска гематоксилином и эозином:
а — малое увеличение; б — среднее увеличение;
в — большое увеличение

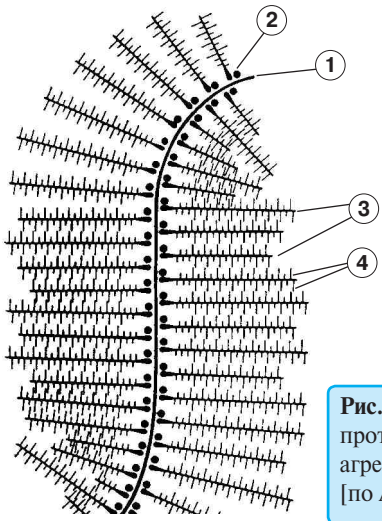

Рис. 10.3. Модель протеогликанового агрегата [по А. Уайту и др.]

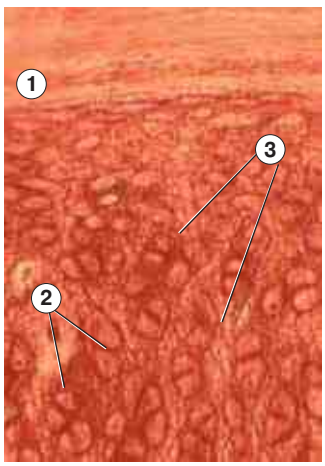

Рис. 10.4. Препарат — хрящ ушной раковины. Окраска орсеином

трахеи они являются главным элементом ***фиброзно-хрящевой оболочки*** (*1*).

2. Надхрящница. Каждое хрящевое кольцо покрыто со всех сторон надхрящницей (*2; 2А; 2Б*). Как обычно,

– в ее *волокнистом слое* находятся кровеносные сосуды, питающие хрящ,
– а в *клеточном слое* (прилегающем к хрящу) — ***хондробласты***: небольшие клетки уплощенной формы.

3. Хондроциты. Сразу под надхрящницей располагаются ***молодые хондроциты*** (*3*) — несколько крупнее по размерам и более овальные по форме (по сравнению с хондробластами).

Глубже находятся ***зрелые хондроциты*** — крупные овальные клетки со светлой цитоплазмой. С ними связана главная морфологическая особенность гиалинового хряща: зрелые хондроциты лежат не поодиночке, а ***изогенными группами*** (*4*) по 2–6 клеток.

4. Межклеточное вещество (матрикс) подразделяется на два типа:

а) Т. н. ***территориальный матрикс*** (*5*)

I. непосредственно окружает изогенные группы;

II. содержит большое количество ***коллагеновых фибрилл*** (из коллагена II типа), образующих *капсулу лакуны*;

III. и поэтому является *оксифильным*.

б) А ***межтерриториальный матрикс*** (*6*) находится дальше от лакун, обогащен ***протеогликановыми агрегатами (ПГА)*** и поэтому *базофилен*.

5. Протеогликановые агрегаты. Как уже отмечалось, высокое содержание ПГА в аморфном веществе — важная особенность гиалинового хряща, придающая ему *упругость*.

В каждом таком агрегате (рис. 10.3) содержится четыре компонента:

а) длинная нить *гиалуроновой кислоты* (*1*) — основа ПГА;

б) глобулы *связующего белка* (*2*);

в) линейные пептидные цепи т. н. *ко́рового* (сердцевинного) *белка* (*3*), связанные предыдущими глобулами с гиалуроновой кислотой;

г) *олигосахаридные ветви* (*4*), отходящие от цепей корового белка.

Благодаря такой структуре агрегаты обладают высокой *гидрофильностью*: связывают большое количество воды. Это и обеспечивает хрящу высокую *упругость*.

Вместе с тем ПГА сохраняют проницаемость для низкомолекулярных метаболитов.

10.1.2.3. Эластическая хрящевая ткань

В свежем состоянии эта ткань имеет *желтоватый цвет* из-за наличия эластических волокон.

1. Локализация. В соответствии с п. 10.1.1.1, данной тканью образованы

а) хрящи дыхательных путей (носа; отчасти — гортани; средних бронхов);

б) ушные раковины (рис. 10.4).

2. Сходство с гиалиновым хрящом. Эластическая хрящевая ткань сходна с гиалиновой:

а) тоже покрыта *надхрящницей* (*1*);

б) тоже содержит в своей толще *изогенные группы* (*2*) хондроцитов;

в) хондроциты опять являются *крупными, овальными*, со светлой цитоплазмой;

г) в межклеточном веществе вновь содержатся *коллагеновые фибриллы* и *ПГА* — правда, в значительно меньшем количестве.

3. Отличительные черты. Но имеется и ряд особенностей.

а) В изогенных группах эластического хряща хондроциты сгруппированы ***попарно:*** в каждой паре клетки плотно прилегают друг к другу. А сами изогенные группы образуют *цепочки*, ориентированные перпендикулярно к поверхности.

б) В межклеточном веществе содержатся многочисленные ***эластические волокна*** (*3*). Они окрашиваются орсеином в темно-вишневый цвет и идут во всех направлениях.

в) Из-за относительно низкого содержания коллагеновых фибрилл, при нарушении питания эластический хрящ *не подвергается обызвествлению* (т. е. в хряще не происходит избыточного отложения солей Ca).

10.2. Костные ткани

10.2.1. Компоненты костных тканей

10.2.1.1. Общая характеристика

1. Химический состав. Как мы уже говорили, главная особенность костей связана с их химическим составом.

а) 60–70 % массы костей приходится на ***минеральные соли***, причем

– примерно половина солей представлена *гранулами фосфата кальция*, находящегося в *аморфном* состоянии,
– другая половина — это *кристаллы гидроксиапатита* $Ca_{10}(PO_4)_6(OH)_2$, т.е. комплекса $[Ca_3(PO_4)_2]_3 \cdot Ca(OH)_2$.

б) Содержание ***воды*** в костях — очень низкое: от 6 до 20 %.

в) Оставшиеся 10–20 % массы кости — ***органические компоненты*** клеток и межклеточного вещества.

Такой состав придает костям, по сравнению с хрящом, более высокую ***прочность,*** но в то же время и бóльшую ***хрупкость.***

2. Органическая часть матрикса (внеклеточного вещества) играет важную роль в минерализации кости и последующем минеральном обмене. В нее входят следующие вещества.

а) Коллаген (в основном, I типа) — составляет 95 % массы органического матрикса кости. На коллагеновых волокнах (в промежутках между молекулами тропоколлагена) сорбирована значительная часть минеральных гранул и кристаллов.

б) Неколлагеновые макромолекулярные соединения: *фосфопротеины, протеогликаны, гликопротеины,* фермент *щелочная фосфатаза*, специфические белки (*остеонектин, остеокальцин* и др.). Эти соединения главным образом способствуют ***минерализации*** кости, а именно:

а) *концентрированию* кальция в кости (фосфопротеины);

б) *образованию* минеральных соединений (щелочная фосфатаза);

в) *связыванию* этих соединений с коллагеном (протеогликаны);

г) дальнейшему *росту* минеральных кристаллов и агрегатов (остеонектин).

3. Клеточный состав. К клеткам костных тканей относятся следующие три типа клеток: ***остеобласты*** — клетки, формирующие кость; ***остеоциты*** — клетки самой кости; ***остеокласты*** — клетки, разрушающие кость.

а) При этом остеобласты и остеоциты — последовательные стадии развития клеток соответствующего дифферона — т. н. дифферона механоцитов:

остеогенная клетка (преостеобласт) → *остеобласт* → *остеоцит*.

б) А *остеокласты* образуются *из моноцитов* крови и являются одной из специализированных форм *макрофагов* (п. 8.3.3.2).

10.2.1.2. Остеобласты и остеоциты

1. Локализация остеобластов

а) В *образующейся* кости остеобласты *покрывают* почти непрерывным слоем *поверхность* строящихся костных балок.

б) В *сформированной* кости остеобласты содержатся в *надкостнице*, в *эндосте* (который выстилает костномозговую полость в диафизах трубчатых костей и покрывает костные балки в губчатом веществе костей), в *периваскулярном пространстве остеонов* (см. ниже).

При этом остеобласты отделяются от костного вещества тонкой *эндостальной* (*периостальной*) мембраной.

в) По новым данным, вышеперечисленные места *сформированной* кости характерны, в основном, для ***покоящихся*** остеобластов и (или) их предшественников, которые лишь защищают подлежащую кость от остеокластов.

Активные же остеобласты (в зрелой кости это 2–8 % остеобластов), видимо, образуются из ***пре****остеобластов* в составе специальных *многоклеточных комплексов* (включающих также остеокласты и макрофаги). Эти комплексы функционируют в *местах перестройки костного вещества*.

(Подробнее о данных комплексах и костной перестройке будет сказано в п. 10.3.3.)

2. Функции активных остеобластов

а) Активные остеобласты осуществляют ***остеогенез:***

1) продуцируют все органические компоненты, из которых формируется *матрикс* (внеклеточное вещество) кости;

2) принимают участие в *минерализации* матрикса;

3) служат источником образования *клеток* кости — остеоцитов.

б) Механизмы минерализации. Остеобласты способствуют минерализации двумя способами.

I. Во-первых, они *секретируют макромолекулы*, участвующие, как отмечалось выше, в минерализации кости. В частности,

– *фосфопротеины* своими фосфатными группами активно связывают ионы Ca^{2+}, стимулируя их интенсивное перемещение из крови в кость;
– *щелочная фосфатаза* отщепляет от фосфопротеинов неорганический фосфат кальция, который сразу образует (при участии протеогликанов) комплекс с коллагеном.

На этом комплексе из окружающей среды оседают (из-за низкой растворимости) новые порции фосфата кальция. Так формируется *аморфная часть* минерального компонента кости.

II. Помимо того, остеобласты выделяют ***матриксные пузырьки.*** Их внутренняя среда способствует накоплению в пузырьках фосфатов кальция (вновь при участии щелочной фосфатазы) и образованию ***кристаллов гидроксиапатита.***

При разрыве пузырьков эти кристаллы высвобождаются, откладываются на коллагеновых волокнах и служат ядрами дальнейшего *кристаллообразования*.

в) Вышеизложенное функционирование *активных* остеобластов приводит (особенно в растущих и регенерирующих костях) к расширению костного вещества. При этом некоторые остеобласты оказываются в толще данного вещества и превращаются в *остеоциты*.

3. Покоящиеся остеобласты

а) Как уже говорилось, вместе с эндостальной (периостальной) мембраной покоящиеся остеобласты *защищают* костную ткань от действия остеокластов.

б) В тех же участках кости, которые вступают в ***перестройку***, покоящиеся остеобласты, частично активируясь,

– во-первых, разрушают на этой поверхности эндостальную мембрану,
– а во-вторых, сами освобождают поверхность кости.

Тем самым они инициируют начало резорбции кости остеокластами.

4. Способность остеобластов к делениям

а) Считается, что остеобласты сохраняют способность к делениям.

б) Но основным источником пополнения пула остеобластов, как уже тоже отмечалось, являются, вероятно, их предшественники — ***преостеобласты*** *(остеогенные клетки)*.

в) В любом случае оказывается, что, как и в хрящах, камбий костных тканей является ***камбием выселенного типа***.

5. Морфология остеобластов

а) В связи с интенсивным синтезом внеклеточных белков, в ***активных*** остеобластах хорошо развиты шероховатая ЭПС и комплекс Гольджи. Поэтому на световом уровне эти остеобласты отличаются резкой *базофилией* цитоплазмы. Их форму обычно характеризуют как *полигональную*.

б) Покоящиеся остеобласты — уплощенные клетки с очень небольшим содержанием органелл.

6. Остеоциты — основной тип клеток *сформированной* кости.

а) Локализация. Остеоциты лежат в костных полостях (*лакунах*), причем в каждой лакуне содержится лишь одна клетка.

б) Морфология. Остеоцит имеет многочисленные тонкие *отростки*, которые проходят в костных *канальцах* и контактируют с сосудами или отростками соседних клеток.

в) Функция. По отросткам и окружающему их пространству канальцев происходит обмен веществами между сосудами и костной тканью. Таким образом, остеоциты выполняют *трофическую функцию*.

10.2.1.3. Остеокласты

1. Происхождение. Остеокласты образуются из моноцитов. Данное преобразование про-

исходит путем *слияния моноцитов* — от трех до нескольких десятков. Поэтому остеокласт — это фактически не клетка, а постклеточная структура — *симпласт* (п. 2.1.1.2).

2. Морфология. В соответствии со своим происхождением, остеокласт
а) содержит *много ядер*;
б) по размеру — значительно *крупнее*, чем остеобласты и остеоциты;
в) кроме того, имеет округлую форму и *оксифильную* цитоплазму.

3. Функция

а) Ключевое свойство остеокластов — высокая *литическая* и *фагоцитарная* активность. Благодаря этому они способны *разрушать* кости и обызвествленные хрящи, воздействуя на их органические и неорганические компоненты.

б) Такое разрушение (резорбция) костного вещества — необходимая составная часть ***перестройки*** структуры кости, которая происходит и при формировании кости, и (с меньшей скоростью) в зрелой кости в течение всей жизни.

Второй компонент перестройки — образование нового костного вещества остеобластами.

4. Механизм действия

а) В участке, подлежащем разрушению и подготовленном остеобластами, остеокласт прилегает к костной поверхности:
– на краях — плотно, во избежание диффузии литических факторов в окружающее пространство;
– в центральной области — с небольшим *зазором*. Причем здесь поверхность остеокласта становится *гофрированной*: появляются многочисленные впячивания плазмолеммы в глубь самого остеокласта.

б) В полость указанного зазора остеокласт выделяет
1) *гидролитические ферменты* — для разрушения *органической* части кости
2) *кислые реагенты* (например, угольную кислоту) — для растворения *минерального* компонента путем «вымывания» ионов Ca^{2+}.

5. Локализация остеокластов практически совпадает с таковой для *остеобластов:* они тоже находятся
а) в формирующейся кости — на поверхности костных балок (образуя в них *углубления*);
б) в зрелой кости — в надкостнице, эндосте и периваскулярном пространстве остеонов.

10.2.1.4. Надкостница и питание костей

1. Надкостница (периост). Как только что было сказано, в надкостнице содержатся *остеобласты* и *остеокласты*.

Кроме них, в надкостнице имеются ***остеогенные клетки***, способные (например, при переломах) дифференцироваться в хондробласты (при низком содержании кислорода в среде) или остеобласты (при высоком содержании кислорода).

Другая особенность надкостницы заключается в том, что от ее ***сосудов*** отходят многочисленные ветви, идущие через прободающие каналы *внутрь кости*.

2. Питание кости. ***Наличие сосудов*** — принципиальное отличие подавляющего большинства костей от хрящей. Сосуды необходимы тогда, когда высокая *плотность* костной ткани при значительной ее *толщине* делает диффузию в ней питательных веществ практически невозможной.

Как уже упоминалось, из периваскулярных пространств (вокруг кровеносных капилляров) питательные вещества распространяются через костные канальцы, содержащие отростки остеоцитов.

Рассмотренные выше компоненты формируют два вида костных тканей: грубоволокнистую (ретикулофиброзную) и пластинчатую (тонковолокнистую).

10.2.2. Грубоволокнистая костная ткань

1. Локализация

а) У *взрослого* человека эта ткань образует лишь очень небольшую часть костного вещества: бугорки костей, т. е. места прикрепления сухожилий к костям, а также места сращения черепных швов.

б) Гораздо больше значение рассматриваемой ткани в *эмбриогенезе*: по существу, ***каждая кость организма проходит в своем развитии стадию грубоволокнистой костной ткани***. И лишь затем эта ткань замещается на пластинчатую.



Рис. 10.5. Препарат — грубоволокнистая костная ткань. Окраска гематоксилином и эозином

2. Структура ткани (рис. 10.5)

а) Главная особенность грубоволокнистой костной ткани — то, что в сильно минерализованном матриксе содержатся ***толстые пучки коллагеновых волокон***, не имеющие определенной ориентации (*2*). Это делает межклеточное вещество оксифильным.

б) Клетки представлены остеоцитами (*1*).

в) Кровеносные сосуды не развиты.

Фактически грубоволокнистая костная ткань очень напоминает по своей структуре волокнистую хрящевую ткань (см. рис. 10.1). Отличие состоит лишь в гораздо более высоком содержании в матриксе неорганических соединений и в отсутствии у коллагеновых пучков определенной ориентации.

10.2.3. Пластинчатая костная ткань

10.2.3.1. Организация ткани

1. Локализация. Кости человека делятся, как известно, на три группы:

а) плоские (лопатка, тазовые кости, кости черепа);

б) губчатые (ребра, грудина, позвонки);

в) трубчатые (кости конечностей).

Все эти кости (за исключением их бугорков) образованы во взрослом организме пластинчатой костной тканью.

2. Общий принцип строения

а) Данная костная ткань включает те же компоненты, что и предыдущая: клетки (остеоциты), коллагеновые волокна (неразличимые в межклеточном веществе) и основное вещество, богатое минеральными соединениями.

б) Но теперь ***все эти компоненты организованы в костные пластинки***. Причем в пределах одной пластинки воло́кна имеют одинаковое направление, а в пределах соседних пластинок — разное.

в) Этот общий принцип имеет два варианта конкретной реализации: пластинчатая костная ткань может быть организована в *губчатое* и *компактное костное вещество*.

3. Губчатое костное вещество

а) Объединение пластинок в трабекулы. В губчатом веществе костные пластинки являются *плоскими* или дугообразно изогнутыми и объединяются в, как правило, *бессосудистые костные трабекулы* (балки, или перекладины), имеющие форму дуг, или арок.

В трабекулах пластинки лежат параллельно друг другу и ориентированы вдоль направления трабекул.

б) Объединение трабекул в губчатое вещество. Сами трабекулы идут в разных направлениях, образуя трехмерную анастомозирующую сеть.

Между трабекулами имеются промежутки — *костные ячейки*, что и придает костному веществу губчатый вид. В ячейках содержатся сосуды, питающие кость, и *красный костный мозг* — важнейший кроветворный орган.

в) Локализация губчатого вещества. Из губчатого вещества состоят внутренние части *плоских* и *губчатых* костей, а в трубчатых костях — *эпифизы* (за исключением тонкого поверхностного слоя) и внутренний слой диафиза.

Таким образом, не надо путать два понятия: *губчатые кости* и *губчатое костное вещество*. Последнее, как видно, содержится не только в губчатых костях, но и во всех остальных костях тоже.

4. Компактное костное вещество

а) Локализация. Компактное вещество образует оставшиеся части костей: поверхностный слой *плоских* и *губчатых* костей, в трубчатых же костях — поверхностный слой эпифизов и основную часть *диафиза*.

Таким образом, каждая кость содержит и компактное, и губчатое костное вещество.

б) Структура. В компактном веществе практически нет промежутков. А костные пластинки имеют в основном *концентрическую форму*, т. е. форму полых цилиндров, вложенных друг в друга. При этом пластинки подразделяются на четыре вида.

I. *Наружные генеральные пластинки*, располагаясь под надкостницей, окружают всю кость. В тонких компактных слоях губчатых костей и эпифизов трубчатых костей содержатся только эти пластинки.

II. *Остеонные пластинки* лежат концентрическими слоями вокруг сосудов, образуя т. н. ***остеоны***, главный структурный элемент компактного вещества диафизов трубчатых костей.

III. *Вставочные пластинки* — это остатки разрушающихся остеонных пластинок, находящиеся между остеонами.

IV. *Внутренние генеральные пластинки* имеются лишь в диафизах трубчатых костей, где окружают костномозговую полость.

У взрослого человека в костномозговой полости содержится *желтый костный мозг* — жировая ткань.

5. Дополнительные замечания

а) Из предыдущего следует, что надо различать три классификации:

– *костей* — плоские, губчатые и трубчатые;
– *костной ткани* — грубоволокнистая и пластинчатая;
– *костного вещества* (образуемого пластинчатой тканью) — губчатое и компактное.

б) При этом единицей строения ***губчатого*** вещества принято считать *костные пластинки*. По другим представлениям, подобную роль играют т. н. *трабекулярные пакеты* из нескольких пластинок или даже целые трабекулы.

Структурной же единицей ***компактного*** вещества считаются *остеоны* (несмотря на то, что они также построены из костных пластинок).

в) Заметим также, что в достаточно толстых балках ***губчатого*** вещества тоже иногда встречаются остеоны.

10.2.3.2. Компактное вещество трубчатых костей

Рассмотрим более детально строение компактного вещества диафиза трубчатых костей, используя серию снимков с препарата (рис. 10.6 и 10.7).

Кость предварительно подвергалась *декальцинации* (чтобы стало возможным делать срезы), а окраска произведена *по методу Шморля* (п. 1.1.3.3).

1. Генеральные костные пластинки

а) Наружные слои кости (рис. 10.6, *а*). Кость покрыта надкостницей (*2*). В последней, согласно пп. 10.2.1.2 и 10.2.1.3, содержатся

– камбиальные *остеогенные клетки,*
– происходящие из них *остеобласты*,
– а также костные макрофаги — *остеокласты*.

Под надкостницей лежат *наружные генеральные пластинки* (*1*), окружающие всю кость.

б) Внутренние слои кости (рис. 10.6, *б*). Центральная часть диафиза — костномозговая полость (*3*). Стенка полости выстлана *эндостом* (*2*), имеющим примерно такой же клеточный состав, как и надкостница.

Снаружи от эндоста расположены *внутренние генеральные пластинки* (*1*), каждая из которых целиком охватывает костномозговую полость.

Как отмечалось, в ряде мест к данной полости примыкают трабекулы *губчатого* вещества. В этих случаях внутренние генеральные пластинки выражены нечетко и продолжаются в указанные трабекулы.

2. Остеонный слой диафиза

а) Остеоны и вставочные пластинки (рис. 10.7, *а*). Между наружными и внутренними генеральными пластинками расположен основной, остеонный слой кости. В нем находятся многочисленные остеоны.

I. В центре каждого ***остеона*** — канал, содержащий кровеносный сосуд (*1*).

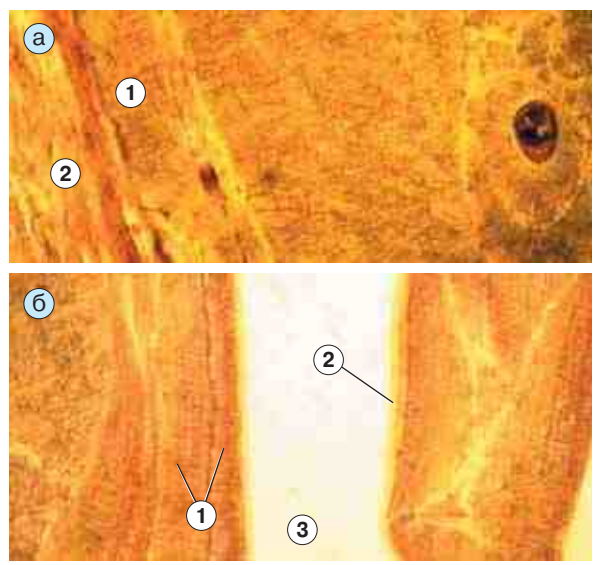

Рис. 10.6. Препарат — диафиз декальцинированной трубчатой кости. Наружные (а) и внутренние (б) слои кости. Окраска по методу Шморля

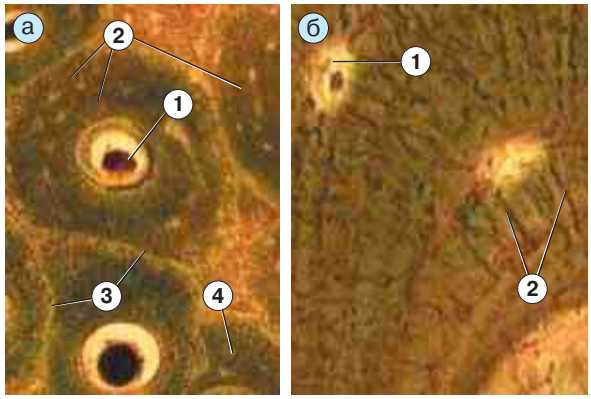

Рис. 10.7. Препарат — диафиз декальцинированной трубчатой кости. Средний слой кости. Окраска по методу Шморля:
а — малое увеличение;
б — среднее увеличение

II. Пространство между стенками канала и сосуда называется *периваскулярным*. Здесь могут содержаться такие же клетки, как в надкостнице и эндосте: *остеогенные клетки*, *остеобласты* и *остеокласты* (пп. 10.2.1.2 и 10.2.1.3).

III. Вокруг канала — несколько концентрических слоев *остеонных пластинок* (*2*). Остеоны отграничены резорбционной (спайной) линией (*3*).

Между остеонами лежат *вставочные пластинки* (*4*), представляющие собой остатки прежних остеонов.

б) Остеоциты (рис. 10.7, *б*). *Тела* остеоцитов заключены в небольшие полости — костные ***лакуны*** (*1*). Последние расположены преимущественно *между* пластинками остеона.

От тел остеоцитов отходят длинные и узкие *отростки*. Они идут в костных ***канальцах*** (*2*), которые пронизывают пластинки остеона в радиальном направлении. Следовательно, именно в данном направлении распространяются питательные вещества — из сосуда остеона ко всем остеонным пластинкам.

Стенки костных полостей и канальцев выстланы *густой сетью коллагеновых волокон,* окрашенных на снимках в коричневый цвет. Это, в частности, и делает видимыми костные канальцы.

10.2.3.3. Плоские кости

В плоских костях, как уже отмечалось, имеются и достаточно толстый слой компактного вещества, и лежащее в глубине губчатое вещество.

В итоге в направлении с поверхности кости внутрь чередуются следующие структуры:

I. *компактное костное вещество,* включающее а) генеральные пластинки, окружающие всю кость, и б) остеонный слой из т.н. *первичных остеонов*;

II. *губчатое костное вещество*, состоящее из балок и мелких ячеек между ними.

10.3. Развитие и перестройка костей

У эмбриона кости развиваются из мезенхимы двумя способами:
– непосредственно из мезенхимы (прямой остеогенез);
– с промежуточным образованием хряща (непрямой остеогенез).

Причем в обоих этих случаях вначале формируется грубоволокнистая костная ткань, которая затем перестраивается в пластинчатую (п. 10.2.2).

10.3.1. Прямой остеогенез (из мезенхимы)

10.3.1.1. Этапы остеогенеза

Путем прямого остеогенеза развиваются ***плоские*** кости. В этом процессе выделяют четыре этапа:
1) *образование скелетогенного островка,*
2) *остеоидную стадию,*
3) *минерализацию межклеточного вещества* и
4) *формирование костных пластинок*.

1. Образование скелетогенного островка

На месте будущей кости вначале происходят размножение мезенхимных клеток и васкуляризация (образование кровеносных сосудов). Тем самым формируется т. н. ***скелетогенный островок***.

2. Остеоидная стадия

а) На следующей стадии в островке появляются ***костные клетки:*** остеобласты и остеоциты (из остеогенных клеток), а также остеокласты (из моноцитов крови).

б) Остеобласты активно синтезируют компоненты ***органической матрицы кости***, или *оссеомукоида,* — коллаген (формирующий во-

локна), фосфопротеины, протеогликаны и т. д. (п. 10.2.1.1).

После образования органической матрицы закладка кости (еще не минерализованная) называется ***остеоидом***.

3. Минерализация межклеточного вещества

а) Минерализация, или обызвествление, остеоида тоже осуществляется *остеобластами*. При этом используются два механизма (п. 10.2.1.2).

1) Первый из них — ***секреция макромолекул,*** *способствующих отложению солей кальция* на коллагеновых волокнах и дальнейшему росту аморфных масс и кристаллов минерального компонента.

2) Второй механизм — ***выделение матриксных пузырьков***, в которых накапливаются фосфаты кальция и образуются кристаллы гидроксиапатита, высвобождающиеся при последующем разрыве пузырьков.

б) Те остеобласты, которые оказываются окруженными со всех сторон минерализованным матриксом, превращаются в *остеоциты*.

в) В результате появляются ***костные трабекулы*** (балки) — минерализованные участки ткани, содержащие все три типа костных клеток: с поверхности — остеобласты и остеокласты, а в глубине — остеоциты.

Сосудов в трабекулах еще нет; они имеются в окружающей мезенхиме.

Образовавшаяся костная ткань является ***грубоволокнистой*** (лишена пластинчатой организации) и формирует т. н. ***первичную губчатую кость***.

4. Образование костных пластинок

В последующем во всех отделах кости грубоволокнистая костная ткань частично разрушается *остеокластами* и замещается пластинчатой тканью.

а) Во ***внутренней части*** кости образующиеся костные пластинки имеют плоскую форму и формируют *балки вторичного губчатого вещества*.

б) В ***среднем слое*** кости пластинки организуются вокруг сосудов — здесь появляется *компактное вещество*, состоящее *из остеонов*.

в) В ***наружном*** же ***слое*** кости образуются пластинки, окружающие всю кость, — получается *компактное вещество*, состоящее *из генеральных пластинок.*

Так складывается структура, характерная для зрелой *плоской* кости (п. 10.2.3.3).

Следует заметить, что в разных участках формирующейся кости развитие может находиться на разных этапах. Поэтому могут соседствовать мезенхимные скелетогенные островки, остеоидные участки и обызвествленные трабекулы грубоволокнистой костной ткани.

10.3.1.2. Пример — прямой остеогенез челюсти у зародыша

Иллюстрацией вышесказанного может служить развитие челюсти (рис. 10.8, *а* и *б*). Челюсть — плоская кость и поэтому образуется путем прямого остеогенеза.

1. Соседство мезенхимы и трабекул. На представленной стадии развития в формирующейся кости еще сохраняются обширные светлые участки мезенхимы. ***Мезенхимные клетки*** (*1*) — небольшие, вытянутой формы, со слабо базофильной цитоплазмой.

В мезенхиме видны *кровеносные сосуды* (*3*) — результат васкуляризации скелетогенного островка.

В то же время уже присутствуют и ***костные трабекулы***, или ***балки*** (*2*): они окрашены в ярко-розовый цвет.

2. Костные клетки. На поверхности трабекул и в их толще содержатся все три типа костных клеток.

а) Остеобласты (*4*), в полном соответствии с их описанием в п. 10.2.1.2, расположены *на поверхности* костных балок, имеют полигональную форму и резко *базофильную цитоплазму*.

Базофилия, как отмечалось, обусловлена интенсивным синтезом органических компонентов межклеточного вещества кости.

б) Остеоциты (*5*) находятся *в толще* трабекул, где заключены в костные лакуны. Отростки остеоцитов еще полностью не сформировались и при данном методе окраски не видны.

в) Остеокласты (*6*), как и остеобласты, лежат на периферии трабекулы. Причем, разрушая костное вещество, они внедряются в трабекулу, образуя в ней *углубления*. Это свидетельствует о продолжающейся *перестройке* трабекулы.

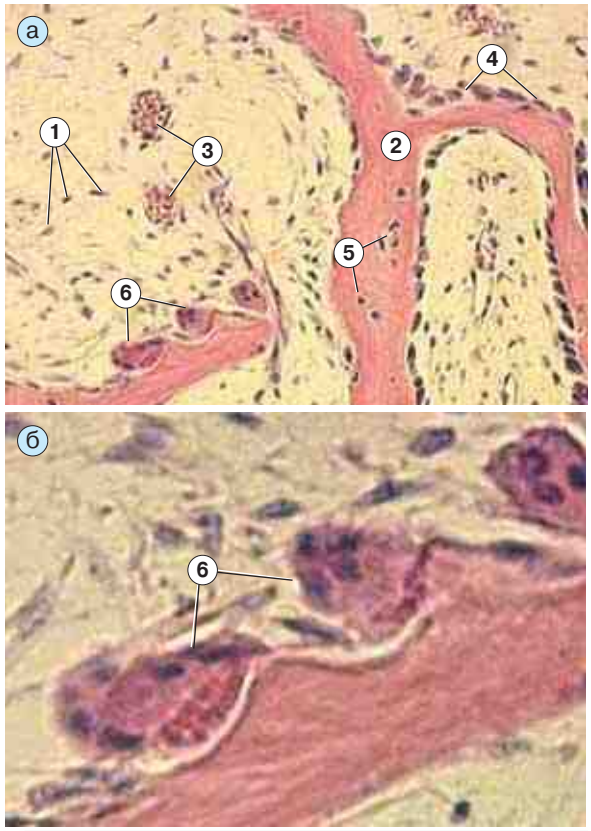

Рис. 10.8. Препарат — челюсть зародыша животного. Поперечный срез. Окраска гематоксилином и эозином: а — среднее увеличение; б — большое увеличение

По морфологии же остеокласты — крупные многоядерные клетки (точнее, симпласты) с *оксифильной* цитоплазмой.

10.3.2. Непрямой остеогенез

10.3.2.1. Общая характеристика

1. Подразделение на этапы. Путем непрямого остеогенеза развиваются *трубчатые* и *губчатые* кости. В этом процессе различают три этапа:

I. Вначале образуется ***модель*** будущей кости ***из гиалинового хряща***.

II. Затем на ее месте появляется ***грубоволокнистая костная ткань***, образующая *первичную* ***губчатую*** *кость*.

III. Потом ткань перестраивается в ***пластинчатую*** и формирует, в зависимости от локализации, *вторичное* ***губчатое*** *либо* ***компактное*** *костное вещество*.

2. Стадии второго этапа. Ключевым, очевидно, является второй этап — замещение хряща костной тканью. В случае ***трубчатой*** кости данный этап включает следующие стадии:

II,а) образование вокруг *диафизарного* хряща *перихондральной костной манжетки;*

II,б) дегенеративные изменения *диафизарного* хряща и формирование на его месте *энхондрального костного вещества;*

II,в) распространение процесса в *эпифиз* и *энхондральное* окостенение эпифиза (с сохранением зон роста в метафизах).

Таким образом, в случае непрямого остеогенеза следует различать два способа окостенения: ***перихондральное*** (вокруг хряща) и ***энхондральное*** (внутри хряща).

10.3.2.2. Пример — непрямой остеогенез фаланги пальца у зародыша

Рассмотрим подробнее непрямой остеогенез трубчатой кости, обратившись к развитию фаланги пальца (рис. 10.9, *а–д*).

1. Эпифиз: хрящевая модель. На рис. 10.9, *а* — пограничная область между эпифизом (*1*) и диафизом (*2*) формирующейся кости.

На достаточном удалении от этой области ***в эпифизе*** находится *неизмененный гиалиновый хрящ* (*6*). Характерная структура этого хряща хорошо видна на рис. 10.9, *б*. Хондроциты (*9*) имеют обычную овальную форму и лежат в лакунах, образуя изогенные группы.

Между хондроцитами расположено базофильное межклеточное вещество (*10*). Его базофилия обусловлена высоким содержанием гликозамингликанов.

2. Диафиз: перихондральное окостенение (рис. 10.9, *а* и *в*). В то время как в эпифизе еще сохраняется хрящевая модель, в диафизе интенсивно происходит окостенение.

а) Оно начинается с появления в надхрящнице *остеобластов*. Тем самым надхрящница превращается в надкостницу (*11*).

б) По ходу разрастающихся сосудов остеобласты формируют *грубоволокнистую* костную ткань — в виде ***костной манжетки*** (*3*). Последняя, как цилиндр, охватывает хрящевую модель диафиза и постепенно разрастается в ширину (по направлению к эпифизам) и в глубину.

3. Диафиз: энхондральное окостенение (рис. 10.9, *а, в* и *г*)

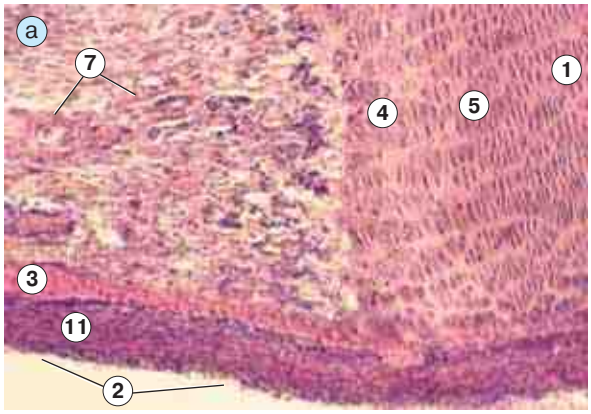

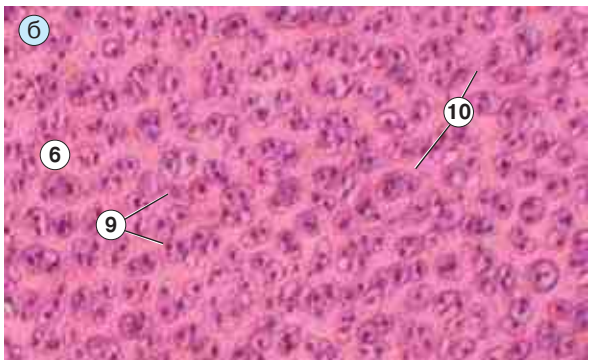

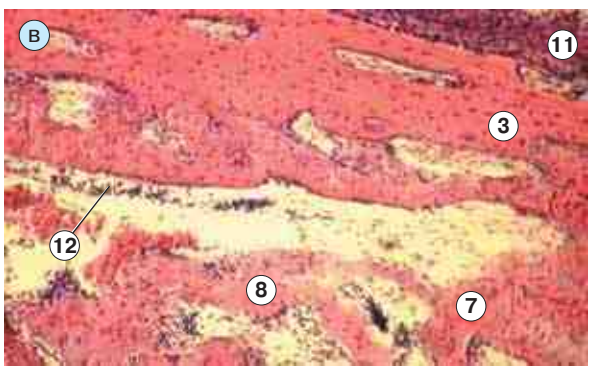

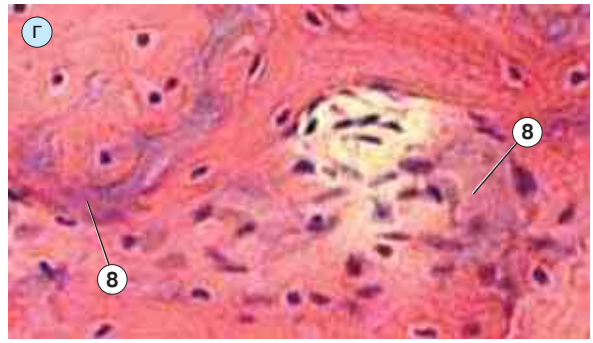

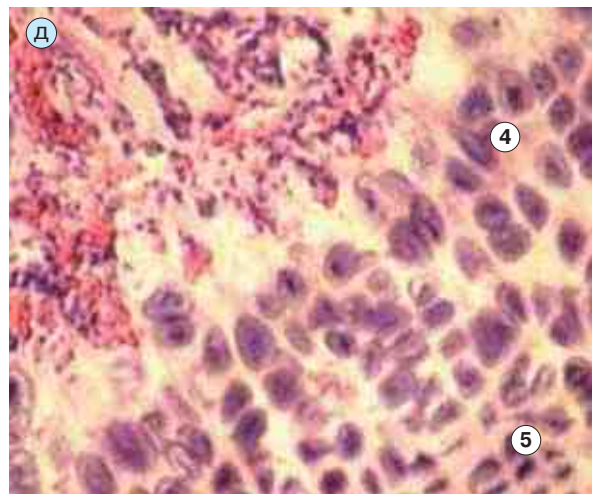

Рис. 10.9. Препарат — фаланга пальца эмбриона. Продольный срез. Окраска гематоксилином и эозином: а — малое увеличение; б — среднее увеличение: область неизмененного гиалинового хряща; в — среднее увеличение: область диафиза; г — большое увеличение: участки энхондрального окостенения; д — среднее увеличение: зоны столбчатого и пузырчатого хряща

а) Костная манжетка нарушает питание подлежащего хряща, что приводит к его ***дегенеративным изменениям***: хрящевые клетки набухают — становятся *пузырчатыми*, а межклеточное вещество подвергается минерализации (омелению).

Участки минерализованного хряща (*8*) имеют на препарате характерный серовато-фиолетовый цвет.

б) Измененные хондроциты перестают выделять антиангиогенный фактор (п. 10.1.1.3) и к тому же, возможно, сигнализируют о недостатке кислорода и питания. Поэтому со стороны надкостницы сюда ***врастают сосуды***, а с ними — и костные клетки.

в) Содержащиеся среди последних ***остеокласты*** (выступающие как *хондрокласты*) ***разрушают*** измененный ***хрящ***, что облегчает рост сосудов и приводит к появлению полостей (в т. ч. костномозговой).

г) А ***остеобласты***, выделяя органические компоненты и матриксные пузырьки, ***формируют костные трабекулы*** (*7*). Последние не содержат сосудов и, подобно манжетке, образованы грубоволокнистой костной тканью.

д) В полостях между трабекулами появляются ***кроветворные клетки*** красного костного мозга (*12*).

4. Распространение процесса в сторону эпифиза приводит к тому, что пограничная область между диафизом и эпифизом *(метафиз;* рис. 10.9, *а* и *д*) приобретает характерный вид. Здесь появляются две зоны.

а) На границе еще сохранившегося хряща хрящевые клетки находятся в состоянии *дегенерации*: они являются набухшими, вакуолизированными, имеют пузырчатую форму. Это — т. н. ***зона пузырчатого хряща*** (*4*).

б) В соседней области эпифиза продолжается ***рост хряща***, и размножающиеся хондробласты выстраиваются *в колонки* вдоль длинной оси кости. Это — ***зона столбчатого хряща*** (*5*).

Таким образом, одновременно происходит и *разрушение* хрящевой ткани (с замещением ее костной тканью), и *новообразование* хрящевой ткани (что обеспечивает рост кости).

5. Эпифиз: энхондральное окостенение. В последующем произойдет окостенение и эпифиза (за исключением суставной поверхности) — *энхондральным* путем. Это значит, что:
– межклеточное вещество здесь тоже подвергнется ***минерализации***,
– сюда прорастут ***сосуды***,
– ***разрушится*** вещество хряща и образуется *грубоволокнистая* костная ткань (которая позже путем *перестройки* кости заменится на пластинчатую).

6. Замена грубоволокнистой ткани на пластинчатую. В *диафизе* замена одной ткани на другую приводит одновременно к тому, что костное вещество из губчатого становится *компактным*. Механизм *перестройки* костей рассматривается в п. 10.3.3.

7. Рост кости. Но и после окостенения диафиза и эпифиза рост кости не прекращается. У человека он может продолжаться до 20 и даже более лет.

а) При этом кость растет в двух направлениях:
– *в ширину* — за счет активности надкостницы (***аппозиционный рост***)
– и *в длину* — за счет активности метаэпифизарной хрящевой пластинки.

б) ***Метаэпифизарная пластинка*** — это часть эпифиза, примыкающая к диафизу и сохраняющая (в отличие от остальной части эпифиза) хрящевую структуру. В ней имеются три зоны (по направлению от эпифиза к диафизу):

I. *пограничная* — содержит овальные хондроциты;

II. *зона столбчатых клеток* — она-то и обеспечивает рост хряща в длину за счет размножения хондроцитов;

III. *зона пузырчатого хряща* — граничит с диафизом и подвергается окостенению.

10.3.3. Перестройка костей

1. Перестройка может решать следующие задачи:

а) *замену* грубоволокнистой костной ткани на пластинчатую в процессе эмбрионального остеогенеза, о чем говорилось выше;

б) *приведение* структуры кости к меняющимся нагрузкам;

в) *обновление* костного вещества;

г) *поддержание постоянства* содержания Ca^{2+} и фосфатов в крови — за счет усиления их отложения в костях или мобилизации из костей.

2. ***а)*** Последние три из перечисленных задач относятся, в основном, к постэмбриональному периоду жизни, в т. ч. к среднему и пожилому возрасту человека.

б) Так, в среднем возрасте за год обновляется примерно 8 % (по массе) костного вещества. Причем для компактного вещества этот показатель ниже среднего — 4 %, а для губчатого значительно выше — 20 %.

3. ***а)*** Из предыдущего изложения ясно, что перестройка костного вещества включает два взаимосвязанных процесса:
– *резорбцию* этого вещества остеокластами
– *новообразование* костного вещества активными остеобластами.

б) Но примерно после 35 лет перестройка костей приобретает особенность: ***резорбция начинает несколько преобладать над остеогенезом***. Это приводит к постепенному уменьшению массы костей, причем у женщин данный процесс происходит с большей скоростью, чем у мужчин.

В результате часто развивается ***остеопороз*** — разрежение костного вещества.

4. (*) ***а)*** Считается, что осуществляющие перестройку остеокласты, активные остеобласты и их предшественники (преостеобласты) формируют специфические клеточные комплексы — т. н. ***базисные многоклеточные единицы*** (***БМЕ***, по-английски — BME).

Всего у взрослого человека в костях — 35 млн таких комплексов.

б) По существующим представлениям, комплексы, формирующие *компактное вещество*, имеют форму торпеды:

– на передней конусообразной поверхности располагаются *остеокласты* и чуть дальше — *макрофаги*,
– а по оси находится растущий кровеносный *капилляр*, окруженный *преостеобластами* (остеогенными клетками), часть которых со временем превращается в активные остеобласты.

5. (*) В процессе перестройки костного вещества (на любом этапе онтогенеза) различают четыре фазы.

I. Фаза активации — включает

а) подготовку поверхности костного вещества — например, трабекулы — путем удаления с нее покоящихся остеобластов (п. 10.2.1.2);
б) активацию остеокластов;
в) образование комплексов БМЕ;
г) прикрепление их к указанной поверхности.

II. Фаза резорбции: за счет остеокластов комплексы БМЕ образуют

– в костных трабекулах — *резорбционные лакуны* (углубления),
– а в компактном костном веществе — *резорбционные каналы* (тоннели).

III. Фаза реверсии: лакуны (или каналы) «подчищаются» макрофагами, а остеогенные клетки дифференцируются в активные остеобласты.

IV. Фаза формирования: как и при первичном остеогенезе (прямом и непрямом), за счет активности остеобластов вначале образуется *остеоид* (органическая матрица), а затем происходит его *минерализация*.

А) Но теперь комплексы БМЕ обеспечивают образование ***пластинчатой*** костной ткани — в виде губчатого или компактного вещества.
Б) В последнем случае (т. е. при формировании компактного вещества) функционируют комплексы БМЕ вышеописанной структуры (с растущим кровеносным сосудом в центре), и поэтому остеобласты формируют вокруг сосуда серию *концентрических* костных пластинок, что приводит к образованию ***остеона***.
В) По одним представлениям, остеонные пластинки появляются в направлении от сосуда к периферии: вначале — самая внутренняя пластинка, затем — следующая и т. д.

По другим представлениям, первой образуется самая наружная пластинка (примыкающая к стенке резорбционного канала), а затем — пластинки все уменьшающегося диаметра.

10.3.4. Факторы, влияющие на состояние костей

На состояние костной ткани оказывают влияние некоторые витамины и гормоны.

10.3.4.1. Витамины

1. Витамин С (аскорбиновая кислота)

Как мы уже знаем (п. 9.2.2.4), витамин С необходим для созревания и формирования коллагеновых волокон. Последние же входят, согласно вышесказанному, и в костные ткани.

Поэтому при длительном отсутствии витамина С среди симптомов развивающейся ***цинги*** (кровоточивости, истончения десен и т.д.) у детей наблюдается и ***прекращение роста костей***.

2. Витамин D

а) Этот витамин имеет несколько форм. Одна из них — витамин D_3 (*холекальциферол*); он может образовываться в коже под влиянием УФ-лучей, а затем (путем последовательного гидроксилирования в печени и почках) превращается в гормон ***кальцитриол***.

б) Указанный гормон активирует в эпителиоцитах кишечника синтез *Ca^{2+}-связывающего белка*, который с *Ca^{2+}-зависимой АТФазой* участвует во *всасывании ионов Ca^{2+} из просвета кишечника* (что повышает содержание Ca^{2+} в крови). Кроме того, кальцитриол способствует *отложению солей Ca в костях*.

в) Резкая форма авитаминоза D — ***рахит***. При рахите из-за недостаточной кальцификации костей происходит их ***размягчение*** (остеомаляция) и искривление.

г) Однако при *гипер*витаминозе D также происходит деминерализация костей. Причина в том, что кальцитриол *повышает активность остеокластов*.

3. Витамин А

Витамин А оказывает разнообразные действия, в т. ч. *усиливает функцию остеокластов*. Поэтому при ***гипер**витаминозе* А тоже наблюдается ***деструкция*** (разрушение) ***костей.***

10.3.4.2. Гормоны

1. Паратгормон (гормон паращитовидных желез). Этот гормон повышает содержание Ca^{2+} в крови, воздействуя на целый ряд органов (почки, желудочно-кишечный тракт, кости). В частности, паратгормон способствует ***вымыванию Ca^{2+} из костей*** — путем *активации остеокластов* и, возможно, *торможения активности остеобластов*.

При ***избытке*** паратгормона развивается ***фиброзный остит***: происходит резорбция (рассасывание) кости и образование на ее месте фиброзной ткани.

2. Кальцитонин (гормон щитовидной железы). Напротив, кальцитонин снижает концентрацию Ca^{2+} в крови, усиливая его поступление в кости. Это осуществляется путем *стимуляции остеобластов* и *снижения активности остеокластов*.

Соответственно, при ***избытке*** кальцитонина наблюдается чрезмерная кальцификация костей.

3. Половые гормоны стимулируют ***окостенение метаэпифизарной пластинки.*** Поэтому при раннем половом созревании имеет место преждевременная остановка роста костей. А при позднем половом созревании руки и ноги становятся непропорционально длинными.

4. Глюкокортикоиды (гормоны коры надпочечников) в небольших концентрациях стимулируют синтез коллагена, а в больших дозах тормозят этот синтез и рост костей.

Тема 11. Мышечные ткани

11.1. Общая характеристика

Мышечные ткани — это ткани, для которых ***способность к сокращению*** является главным свойством.

Благодаря данной способности, мышечные ткани обеспечивают изменение положения в пространстве частей тела или тела в целом, а также изменение формы и объема отдельных органов.

11.1.1. Виды мышечных тканей

11.1.1.1. Классификация

Существует четыре вида мышечных тканей; из них:

а) два вида поперечнополосатых (исчерченных) тканей — ***скелетная мышечная ткань*** и ***сердечная мышечная ткань;***

б) а также два вида гладких (неисчерченных) тканей — ***гладкая мышечная ткань сосудов и внутренних органов*** и ***мышечная ткань радужки.***

Иногда отдельно выделяют также *миоэпителиальные клетки*, имеющиеся в ряде желез. Но ткань как таковую эти клетки не формируют, и более правильно считать их разновидностью эпителиальных клеток, в соответствии с чем они были упомянуты в п. 7.4.2.4.

Дадим вначале краткую предварительную характеристику перечисленных тканей.

11.1.1.2. Поперечнополосатые ткани

1. Локализация, принцип строения, происхождение

а) I. ***Скелетная мышечная ткань*** образует скелетные мышцы. Эти мышцы составляют 25–50 % от общей массы тела и иннервируются *соматической* нервной системой, отчего их сокращением можно *произвольно управлять.*

II. Развивается скелетная мышечная ткань *из миотомов*.

III. Основной элемент ткани — ***мышечные волокна***. Каждое волокно включает

– ***миосимпласт*** — очень длинную цилиндрическую структуру со множеством ядер (п. 2.1.1.2), которая занимает практически все волокно и способна к *сокращению*,
– лежащие в углублениях симпласта ***миосателлитоциты*** (*миосателлиты*) — мелкие одноядерные клетки, которые играют роль *камбия*,
– а также ***базальную мембрану***, окружающую симпласт вместе с миосателлитами.

В отношении миосимпластов вместо термина «цитоплазма» используется термин «*саркоплазма*» (греч. *sarcos* — мясо).

б) I. ***Сердечная мышечная ткань*** образует мышечную оболочку сердца — *миокард*, в связи с чем иннервируется вегетативной нервной системой.

II. Развивается эта ткань *из миоэпикардиальной пластинки* (находящейся в составе висцерального листка спланхнотома).

III. Состоит же она из *клеток* — ***кардиомиоцитов***, которые имеют цилиндрическую форму и, *не сливаясь*, объединяются друг с другом (конец в конец) в ***функциональные*** *волокна.*

2. Сопоставление волокон. Из сказанного следует, что между волокнами данных тканей существует принципиальная разница:

– ***в скелетной мышечной ткани*** это (не считая миосателлитов) *истинные* волокна — симпласты,
– тогда как ***в сердечной мышечной ткани*** — «только» *функциональные*, которые разделены по длине на отдельные клетки.

3. Сократительные элементы в поперечнополосатых тканях

а) Миофибриллы. Сократительными элементами в обеих тканях являются *миофибриллы* — длинные тяжеобразные органеллы.

Будучи очень многочисленными (в кардиомиоците их — несколько сотен, в миосимпласте — около 1400), миофибриллы

– расположены параллельно друг другу *вдоль* длинной оси волокна или клетки,
– занимают значительную часть их объема: 40% в кардиомиоцитах и 70% в миосимпластах скелетных мышц,
– и при этом, видимо, имеют ту же длину, что миосимпласт или клетка.

б) Поперечная исчерченность. Кроме того, миофибриллы

– обладают *поперечной исчерченностью* благодаря регулярному чередованию светлых полос (***I-дисков***) и темных полос (***A-дисков***) с периодом (в расслабленном состоянии) 2,3 мкм;
– причем, во всех миофибриллах положение этих полос совпадает, отчего поперечная исчерченность наблюдается также на уровне миосимпласта (мышечного волокна) или клетки (кардиомиоцита).

в) Миофиламенты.

I. Посередине каждого *I-диска* имеется темная ***Z-линия*** (или *телофрагма*), и участок миофибриллы между соседними Z-линиями называется ***саркомером***.

II. В пределах каждого саркомера миофибрилла состоит из нескольких тысяч ***миофиламентов*** двух типов: ***тонких*** (актиновых) и ***толстых*** (миозиновых) — в соотношении 4 к 1.

III. Они тоже расположены параллельно оси миофибриллы, но, как видно, по своей длине и толщине *на несколько порядков* ее (миофибриллы) *меньше*.

Действительно, на протяжении миофибриллы кардиомиоцита насчитывается несколько десятков саркомеров, а на протяжении фибриллы скелетной мышцы — сотни и тысячи саркомеров. Длина же любой миофиламенты еще меньше, чем протяженность покоящегося саркомера (2,3 мкм).

4. От структуры саркомера – к поперечной исчерченности и сокращению.

а) В покое

– периферические части саркомера заняты только тонкими миофиламентами,
– самая центральная часть — только толстыми,
– а в промежуточных частях тонкие и толстые миофиламенты перекрываются.

б) Такая организация саркомера и обусловливает,

– во-первых, наличие в нем более светлых и более темных участков и, в конечном счете, ***поперечную исчерченность*** миофибрилл, кардиомиоцитов и миосимпластов;
– а во-вторых, возможность ***сокращения длины*** всех этих структур разного уровня (саркомеров, миофибрилл, клетки или мышечного волокна), а значит, и ***мышцы*** в целом — за счет более глубокого перекрывания тонких и толстых миофиламентов в саркомерах.

Позже в этой теме мы еще вернемся к саркомерной структуре миофибрилл и рассмотрим ее более детально.

11.1.1.3. Гладкие (неисчерченные) мышечные ткани

1. Происхождение и иннервация

а) Гладкая мышечная ткань сосудов и внутренних органов развивается (как и ткани внутренней среды организма) *из мезенхимы*.

А мышечная ткань радужки глаза имеет *нейральное* происхождение: образуется из клеток нейрального зачатка в стенке глазного бокала.

Нередко этим различием пренебрегают и используют единый термин: «***гладкая мышечная ткань***» (без указания ее локализации). Так же поступим и мы в последующем изложении.

б) Иннервируется гладкая мышечная ткань *вегетативной* нервной системой и потому не может напрямую управляться волей человека (хотя косвенное влияние вполне возможно).

в) Сокращения данной ткани — значительно ***более медленные***, но ***и более продолжительные,*** чем у поперечнополосатых тканей.

2. Миоциты и их сократительные структуры

а) Образована ткань ***гладкими миоцитами*** — клетками веретеновидной или (реже) звездчатой формы.

б) Гладкие миоциты тоже содержат ***тонкие и*** (в «разобранном» состоянии) ***толстые миофиламенты.*** Но объединение миофиламентов в *миофибриллы* происходит *лишь во время сокращения*. Эти временные миофибриллы *лишены регулярной организации*. Поэтому ни у них, ни у клеток в целом ***нет поперечной исчерченности***. Данный факт и отражается термином «***гладкие***» в названии клеток и тканей.

11.1.2. Общие свойства мышечных тканей

Несмотря на различие строения мышечных тканей, можно указать следующие общие моменты.

1. Принцип мышечного сокращения

а) Во всех этих тканях принцип сокращения — один и тот же: ***все большее перекрывание областей локализации толстых и толстых миофиламентов*** путем *встречного взаимного скольжения* последних друг относительно друга. Все большее перекрывание указанных областей ведет к сближению соседних Z-линий, т.е. к уменьшению длины каждого саркомера (постоянного или временного), а значит, длины и более крупных мышечных структур (миофибрилл и т.д.).

б) При этом встречное перемещение толстых и тонких миофиламентов обеспечивается за счет тянущей силы многочисленных мостиков, попеременно замыкающихся и размыкающихся между соседними миофиламентами.

2. Участие ионов Ca^{2+}. Для протекания вышеуказанного процесса необходимо повышение концентрации ионов Ca^{2+} в цитоплазме (саркоплазме), что и происходит в ответ на нервное воздействие.

3. Энергообеспечение

а) Митохондрии. Для энергетического обеспечения сокращения мышечные клетки и волокна, как правило, содержат много *митохондрий*.

б) Трофические включения. Кроме того, мышечные клетки и волокна в большей или меньшей степени способны создавать запасы углеводов в виде *гранул гликогена* и запасы жиров в виде *липидных капель*.

в) АТФ. Непосредственным источником энергии при сокращении миофибрилл является *АТФ* (аденозинтрифосфат). АТФ

– *образуется* (из АДФ и фосфата) за счет энергии распада веществ (в цитозоле и митохондриях)
– и *разрушается* (до АДФ и фосфата) в процессе сокращения, высвобождая при этом энергию, благодаря ***АТФазной активности*** *миозиновых* (толстых) миофиламентов.

г) Креатинфосфат. В скелетной и сердечной мышечных тканях, помимо АТФ, функцию аккумулятора энергии может выполнять еще одно вещество — *креатинфосфат*. Оно

– *образуется* (из креатина и фосфата) при избытке АТФ
– и *распадается* (до креатина и фосфата) при недостатке АТФ, пополняя за счет своей энергии запасы АТФ.

4. Базальная мембрана. Каждое волокно поперечнополосатых мышечных тканей (скелетной и сердечной) и каждый миоцит гладкой мышечной ткани покрыты базальной мембраной.

В связи с этим следует упомянуть термин «***сарколемма***», под которым понимают:

– одни авторы — *комплекс* плазмолеммы (мышечного волокна или клетки) и покрывающей ее базальной мембраны,
– другие авторы — только плазмолемму волокна или клетки.

Теперь более подробно рассмотрим каждый вид мышечных тканей.

11.2. Скелетная поперечнополосатая мышечная ткань

11.2.1. Мышечные волокна

11.2.1.1. Основные светооптические характеристики

Как уже было сказано, скелетная мышечная ткань состоит из мышечных волокон, каждое из которых включает: а) длинный цилиндрический *миосимпласт*, б) некоторое количество прилегающих к нему *миосателлитов* (играющих роль камбия) и в) общую базальную мембрану, окружающую миосимпласт вместе с миосателлитами.

Заметим, что, несмотря на столь тесный контакт с миосимпластом, миосателлиты никогда с ним не сливаются.

Используя в качестве иллюстрации снимки с препаратов языка (рис. 11.1, *а–в* и 11.2), рассмотрим ряд характерных свойств мышечных волокон.

В языке группы волокон идут в трех (почти взаимно перпендикулярных) направлениях; поэтому на препаратах одни мышечные волокна срезаны *продольно* (*1* на рис. 11.1, *а*), а другие — *поперечно* (*2*, там же). Это облегчает выявление разных деталей их строения.

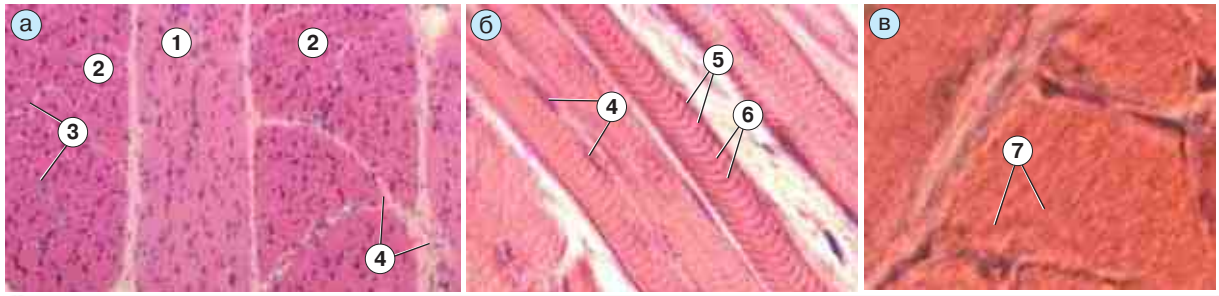

Рис. 11.1. Препарат — язык. Окраска гематоксилином и эозином: 1, 2 — мышечные волокна; 3 — эндомизий, 4 — перимизий; 5, 6 — поперечная исчерченность; 7 — миофибриллы;
а — малое увеличение;
б — среднее увеличение;
в — большое увеличение

1. Размеры волокна. Обычный диаметр мышечных волокон — *50–70 мкм*, что почти в 10 раз больше диаметра эритроцита (7,5 мкм; п. 8.2.1.1).

Длина же волокна (а одновременно миосимпласта и, видимо, его миофибрилл) обычно соответствует длине мышцы, т. е. измеряется сантиметрами и десятками сантиметров.

2. Тинкториальные свойства. Мышечные волокна отличаются ***высокой оксифилией***: они интенсивно красятся эозином в ярко-розовый цвет. Причина оксифилии — высокое содержание белков.

3. Ядра. Их удобнее изучать на *продольных* срезах мышечных волокон. 95 % наблюдаемых при этом ядер принадлежит миосимпластам и лишь 5 % — миосателлитам. Видно следующее:

а) в каждом миосимпласте действительно содержится ***очень большое количество*** ядер (*4* на рис. 11.1, *б*; *1* на рис. 11.2);

б) ядра миосимпласта имеют *узкую, палочковидную форму* (ядра миосателлитов — овальные, но их трудно различить среди ядер симпласта);

в) расположены ядра ***на периферии миосимпласта*** *(волокна)*, под самой плазмолеммой.

К этому следует добавить, что в миосимпластах ***отсутствуют центриоли***, отчего ядра не способны делиться — ни в нормальном состоянии мышечного волокна, ни при регенерации.

4. Миофибриллы. ***а)*** Причина периферического положения ядер заключается в том, что бóльшую часть объема миосимпласта (около *70 %*; п. 11.1.1.2) занимают миофибриллы, которые и оттесняют ядра на периферию.

б) Различить *миофибриллы* (*7* на рис. 11.1, *в*) можно в *поперечно* срезанных мышечных волокнах при большом увеличении светового микроскопа. Они имеют вид точек, которые заполняют почти все сечение миосимпласта.

в) *Диаметр* миофибриллы — 1,5 мкм. Как уже отмечалось, на поперечном срезе мышечного волокна содержится около 1400 миофибрилл.

5. Поперечная исчерченность. Если сами ***миофибриллы*** на светооптическом уровне видеть еще можно, то различить в них поперечную исчерченность на этом уровне уже нельзя. Однако можно наблюдать поперечную исчерченность мышечных ***волокон*** (или, точнее, *миосимпластов*).

Так, на рис. 11.1,*б* у *продольно* срезанных волокон заметно регулярное чередование темных (*5*) и светлых (*6*) полосок.

Еще лучше выявляется данная исчерченность при окраске препарата *железным гематоксилином* (см. рис. 11.2).

11.2.1.2. Образование и регенерация мышечных волокон

1. Образование волокон в эмбриогенезе. Как было сказано выше, скелетная мышечная ткань развивается из миотомов.

а) При этом ***миосимпласты*** образуются по схеме:

клетки миотомов → промиобласты → миобласты → мышечные трубочки → миосимпласты.

Миобласты активно делятся, выстраиваются в цепочки и затем в этих цепочках *сливаются*, формируя мышечные трубочки (*миотубы*).

В последних ядра лежат *вдоль средней оси, посередине*. Но последующее накопление в саркоплазме сократительных органелл (миофибрилл) ведет к оттеснению ядер на периферию и образованию функционально активных миосимпластов.

б) Миосателлиты развиваются из того же источника, но по более укороченной схеме:

клетки миотомов → промиобласты → миосателлиты.

Таким образом, в эмбриогенезе основная часть промиобластов дифференцируется в *миосимпласты*, а некоторые промиобласты сохраняются в недифференцированном виде на поверхности миосимпластов, становясь *миосателлитами*.

Камбиальная функция миосателлитов проявляется, во-первых, у детей — при росте мышечных волокон и, во-вторых, у взрослых — в случае регенерации мышцы при не очень значительном ее повреждении.

2. Регенерация скелетной мышечной ткани. При любом виде повреждения мышцы вначале происходит *миграция* в поврежденную область нейтрофилов и макрофагов, осуществляющих *фагоцитоз* фрагментов разрушенных волокон, а также восстановление целостности сосудов (*реваскуляризация*).

Собственно регенерация осуществляется двумя способами.

а) Первый способ — *восстановление целостности поврежденного волокна* за счет медленного роста его концов (в месте разрыва) навстречу друг другу.

б) Второй способ — ***образование новых мышечных волокон***. При этом последовательно происходят практически те же события, что и в эмбриогенезе:

I. *размножение* миосателлитов и превращение их в ***миобласты,***

II. *слияние* миобластов друг с другом, в результате чего получаются ***мышечные трубочки*** (рис. 11.3) с центральным положением ядер (*1*),

III. *накопление* миофибрилл и оттеснение ядер на периферию миосимпласта.

Однако при значительном повреждении базальной мембраны мышечных волокон полного восстановления прежней структуры обычно не происходит: дефект мышцы прорастает соединительной тканью.



Рис. 11.2. Препарат — язык. Окраска железным гематоксилином

Рис. 11.3. Препарат — регенерация скелетной мышечной ткани (стадия мышечных трубочек). Окраска железным гематоксилином

11.2.1.3. Мышца как орган

Мышечные волокна — это основной (и единственный) элемент скелетной мышечной ***ткани***. Если же говорить о скелетных мышцах как об ***органах***, то в них, помимо мышечных волокон, содержатся также и другие компоненты: соединительнотканные прослойки и фасции, а в соединительнотканных прослойках — сосуды и нервы.

С данными компонентами связан ряд специальных понятий.

1. Эндо-, пери- и эпимизий

а) Эндомизий (*3* на рис. 11.1, *а*) — это узкие прослойки рыхлой неоформленной соединительной ткани между мышечными волокнами. Таким образом, в мышцах мышечные

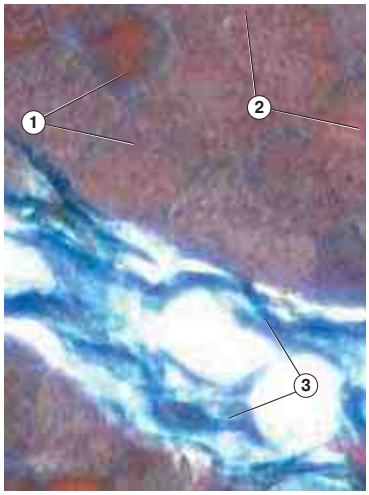

Рис. 11.4. Препарат — скелетная мышца. Окраска пикрофуксином по методу Маллори

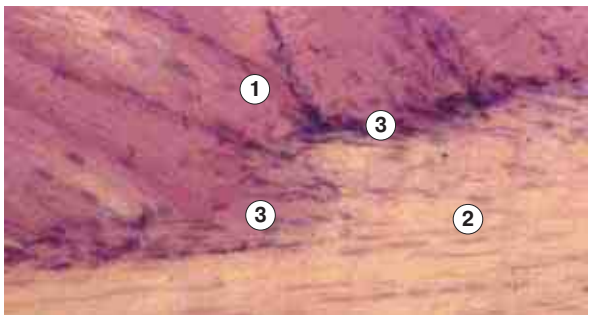

Рис. 11.5. Препарат — переход мышцы в сухожилие. Окраска гематоксилином и эозином

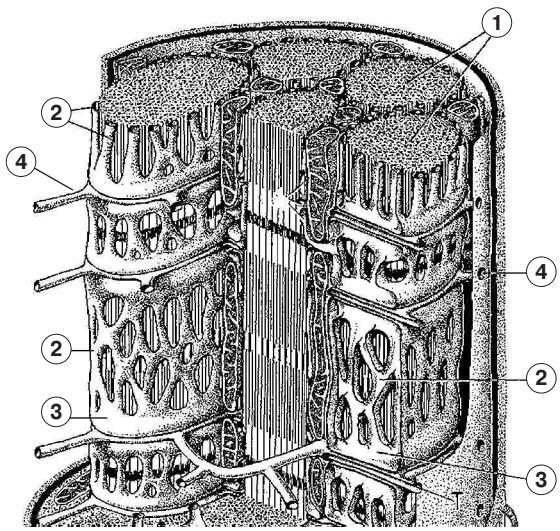

Рис. 11.6. Строение мышечного волокна (миосимпласта). Схема [по R. V. Kristič]

волокна вплотную друг к другу не прилегают: они разделены эндомизием.

В эндомизии содержатся кровеносные капилляры и наиболее мелкие ветви нервов, контактирующие непосредственно с мышечными волокнами.

б) Перимизий (*4* на рис. 11.1, *б*) — более толстые прослойки рыхлой соединительной ткани вокруг *группы* мышечных волокон. Соответственно, здесь проходят более крупные сосуды и нервные стволы.

Группы мышечных волокон могут объединяться в более мощные пучки, разделенные еще более толстыми соединительнотканными прослойками.

в) Эпимизий — соединительная ткань (обычно — плотная оформленная), окружающая всю мышцу.

Все эти структуры достаточно хорошо видны при обычной окраске препарата — гематоксилином и эозином. Но они становятся еще более демонстративными при окраске ***по методу Маллори***, когда соединительнотканные прослойки приобретают *синий* цвет (п. 1.1.3.3).

Для иллюстрации приведен рис. 11.4. Между мышечными волокнами (*1*) видны участки эндомизия (*2*) и перимизия (*3*).

2. Мион и нервно-мышечная единица

Каждое мышечное волокно (миосимпласт + миосателлиты + базальная мембрана) сопровождается сетью гемокапилляров и имеет собственную иннервацию. Комплекс этих элементов называется ***мионом.***

От миона следует отличать ***нервно-мышечную единицу*** (НМЕ): это *группа* мышечных волокон, иннервируемых *одним мотонейроном*.

Мышечные волокна разных НМЕ не расположены отдельными пучками, а мозаично распределены между собой. Так что соседние мышечные волокна могут принадлежать разным НМЕ.

3. Переход мышцы в сухожилие (рис. 11.5). Мышечные волокна (*1*) кончаются там, где мышца переходит в сухожилие. Здесь они контактируют с пучками коллагеновых волокон (*2*) сухожилия.

В области контакта *(3)* сарколемма мышечного волокна образует узкие впячивания, в которые проникают коллагеновые волокна, вплетающиеся затем в базальную мембрану — наружный слой сарколеммы.

11.2.2. Ультрамикроскопическая структура мышечных волокон

11.2.2.1. Мембранные системы миосимпластов

Для передачи возбуждения от плазмолеммы к миофибриллам в миосимпластах существуют специальные мембранные структуры (рис. 11.6): Т-трубочки (*4*) и L-канальцы (*2*) с терминальными цистернами (*3*).

1. Описание структур

а) Т-трубочки — это глубокие каналообразные впячивания *плазмолеммы*, которые идут в поперечном направлении вокруг миофибрилл.

б) А ***L-канальцы*** — это компонент *гладкой ЭПС* (агранулярного саркоплазматического ретикулума). L-канальцы имеют вид *петель*, которые окружают каждую миофибриллу (1) и ориентированы вдоль ее длинной оси.

в) В области Т-трубочек L-канальцы расширяются и переходят в ***конечные (терминальные) цистерны.*** *В мембране* цистерн имеются две транспортные системы.

I. Первая система — ***Ca^{2+}-насос***, который, используя энергию АТФ, активно закачивает внутрь цистерн ионы Ca^{2+}. Поэтому в состоянии покоя *вне* цистерн, в саркоплазме — очень низкая концентрация ионов Ca^{2+}, а *внутри* цистерн — высокая концентрация этих ионов.

II. Вторая транспортная система — ***Ca^{2+}-каналы.*** В покоящемся мышечном волокне они закрыты, а при возбуждении открываются.

г) Терминальные цистерны сопровождают каждую Т-трубочку с двух сторон. Таким образом, получаются ***триады***: в них входят по две цистерне и по одной Т-трубочке между ними.

2. Инициация сокращения. В итоге инициацию сокращения мышечного волокна можно представить следующим образом:

а) возбуждение плазмолеммы мышечного волокна распространяется внутрь волокна по Т-трубочкам;

б) в области триад возбуждение передается на терминальные цистерны, что приводит к открытию Ca^{2+}-каналов;

в) ионы Ca^{2+}, перемещаясь пассивно по градиенту концентрации, выходят из цистерн в саркоплазму, где стимулируют сокращение миофибрилл.



Рис. 11.7. Саркомерное строение миофибрилл. Электронные микрофотографии (при разных увеличениях) [по В. Г. Елисееву, Ю. И. Афанасьеву, Е. Ф. Котовскому]: 1 — ядро; 2 — миофибриллы; I/2 — I-полудиски; Z — Z-линия; A — диск A; H — H-зона

11.2.2.2. Миофибриллы: разбиение на саркомеры

Обратимся к тонкой структуре миофибрилл. В начале данной темы мы уже говорили, что миофибриллам свойственна саркомерная организация. Рассмотрим теперь этот вопрос подробнее.

1. I- и A-диски. Одно из следствий саркомерной структуры – это наличие у миофибрилл поперечной исчерченности.

Под световым микроскопом мы можем разглядеть исчерченность только у целого волокна (миосимпласта), а миофибриллы удобней исследовать с помощью электронного микроскопа.

На верхней микрофотографии рис. 11.7 — фрагмент миосимпласта с плотно располо-

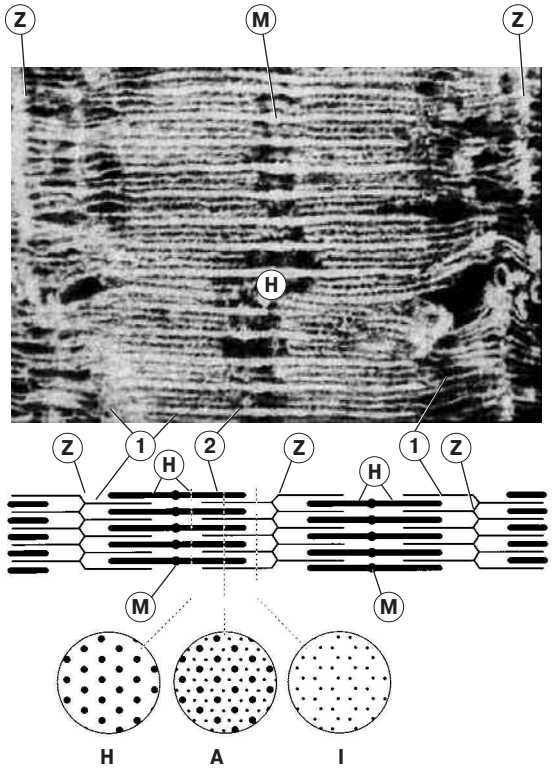

Рис. 11.8. Тонкая структура саркомера. Электронная микрофотография (*вверху*) и схема (*внизу*) [по Ю. И. Афанасьеву]

женными миофибриллами (*2*) и оттесненным к периферии ядром (*1*).

В каждой миофибрилле (*2*) закономерно чередуются

– светлые полосы, или ***I-диски*** (изотропные), шириной (в покое) 0,8 мкм,
– и темные полосы — ***A-диски*** (анизотропные), шириной 1,5 мкм.

Во всех миофибриллах мышечного волокна соответствующие полосы оказываются на одном уровне.

2. Саркомер. На двух других микрофотографиях хорошо просматривается структура саркомера.

В частности, посередине каждого *I-диска* отчетливо видна ***Z-линия***, или *телофрагма*. Саркомер же, как мы знаем, — это участок миофибриллы между соседними Z-линиями. Следовательно, саркомер включает два полудиска I (прилегающие к соседним Z-линиям) и находящийся между ними диск *A*.

Учитывая вышеприведенные размеры *I*- и *A-дисков*, нетрудно определить, что в покое ***длина саркомера***, действительно, составляет 2,3 мкм, как это уже тоже отмечалось ранее.

3. Структура диска A. Диск A тоже неоднороден: посередине его находится относительно более светлая ***H-зона*** (шириной в покое 0,5 мкм), а в ее центре — ***M-линия***, или ***мезофрагма***.

Таким образом, наиболее темными отделами саркомера являются периферические участки A-диска (которые мы будем обозначать как *темные части A-диска*). Следовательно, в пределах одного саркомера чередуются следующие элементы:

Z-линия
I-полудиск
темная часть диска A
H-зона диска A и M-линия
темная часть диска A
I-полудиск
Z-линия

11.2.2.3. Миофибриллы: организация миофиламентов в саркомере

Вышеизложенный вид саркомеров на микрофотографиях обусловлен их внутренней структурой (рис. 11.8): в состав саркомера (и миофибриллы в целом) входят миофиламенты двух типов и опорные элементы, причем все эти компоненты имеют строго определенное положение.

1. Телофрагма и тонкие миофиламенты

а) Телофрагма (видимая как Z-линия) — это сетчатая пластинка из ***α-актинина*** (не путать с актином!) и некоторых других белков, расположенная поперек миофибриллы. Она служит местом прикрепления *тонких* миофиламентов.

б) Тонкие, или ***актиновые, миофиламенты*** (*1*) образованы глобулярным белком ***актином***.

I. Примерно 350 молекул последнего объединяются в двойную спираль.

II. Кроме того, с данной спиралью связаны еще два белка (по 50 молекул): глобулярный белок ***тропонин*** и фибриллярный белок ***тропомиозин***.

Именно регулярное присутствие этих дополнительных белков в указанном соотношении является, видимо, тем признаком, который отличает ***тонкие миофиламенты*** от ***микрофиламентов***, тоже образованных актином и являющихся элементами цитоскелета (п. 3.4.1).

III. Функциональная же роль тропонина и тропомиозина состоит в том, что они влияют на взаимодействие актина с толстыми миофиламентами. А именно: *в состоянии покоя эти белки блокируют активные центры актина*, что исключает взаимодействие миофиламентов.

в) Крепление тонких миофиламентов. Тонкие миофиламенты прикрепляются к телофрагме *с обеих ее сторон*.

Таким образом, *в каждом саркомере — две группы актиновых миофиламентов, идущих от соседних телофрагм навстречу друг другу*. В покое между их концами остается промежуток, соответствующий ***Н-зоне***.

Всего в саркомере — примерно 5600 тонких миофиламентов.

2. Толстые миофиламенты и мезофрагма

а) Толстые (миозиновые) миофиламенты (*2*) образованы белком ***миозином***. Молекула последнего состоит из нескольких пептидных цепей и включает длинную палочковидную часть (стержень) и двойную «головку».

В толстом миофиламенте — примерно 300 молекул миозина. Причем их *стержни* плотно упакованы в толстом миофиламенте, а *головки* выступают наружу и при сокращении участвуют во взаимодействии с тонкими миофиламентами.

б) Крепление толстых миофиламентов.

I. Толстые миофиламенты крепятся своей срединной частью к ***мезофрагме*** (образованной М-белком). Они тоже (как и тонкие миофиламенты) ориентированы вдоль длинной оси миофибриллы.

II. При этом каждая толстая миофиламента доходит своими концами до краев А-диска. Иными словами, длина толстых миофиламентов равна ширине темного (А-) диска, и само существование этого темного диска обусловлено присутствием здесь толстых миофиламентов.

III. От толстых миофиламентов по всей их длине отходят нити из белка ***титина***, прикрепляющиеся к телофрагме. Они предохраняют мышечное волокно от перерастяжения.

IV. Всего в саркомере — около 1400 толстых миофиламентов, что вчетверо меньше общего количества тонких миофиламентов.

3. Взаимное расположение миофиламентов

а) Резюме. Из сказанного вытекает следующий состав различных участков саркомера:

1) в пределах ***Н-зоны*** темного (А-) диска содержатся ***только толстые*** миофиламенты,
2) в темных областях того же ***(А-) диска*** — и тонкие, и толстые миофиламенты (лежащие параллельно друг другу),
3) а в пределах светлого (***I-) диска — только тонкие*** миофиламенты.

б) Гексагональная упаковка. В области перекрывания толстые и тонкие миофиламенты расположены гексагональным образом, причем так, что вокруг каждого толстого миофиламента находятся 6 тонких, а вокруг каждого тонкого — 3 толстые.

Отсюда следует, что, если учитывать тонкие миофиламенты лишь одной половины саркомера, число этих миофиламентов вдвое больше, чем толстых. С учетом же и второй группы тонких миофиламентов, последних оказывается уже ***вчетверо больше***, чем толстых (что и было отмечено выше).

4. Дополнительные опорные структуры. Такая упорядоченность расположения миофиламентов в миофибрилле и миофибрилл в миосимпласте поддерживается с помощью ряда опорных структур.

а) Промежуточные филаменты (п. 3.4.2) из белка ***десмина*** связывают

– соседние телофрагмы миофибриллы,
– телофрагмы и мезофрагмы соседних миофибрилл,
– а также миофибриллы с мембранными структурами миосимпласта.

б) Костамеры — представляют собой кольца из белка ***винкулина,*** которые расположены под плазмолеммой и прикрепляют к ней I-диски подлежащих миофибрилл.

11.2.2.4. (*) Миофибриллы: взаимодействие миофиламентов

1. Состояние покоя. В саркоплазме невозбужденного мышечного волокна — очень низкая концентрация ионов Ca^{2+}. В этих условиях в тонких миофиламентах комплексы тропонина и тропомиозина блокируют центры актина, и миозиновые головки толстых миофиламентов не могут взаимодействовать с этими центрами.

Причем с головками миозина связаны продукты гидролиза АТФ (АДФ и фосфат), а сами головки находятся в *напряженной* (энергизованной) конформации — за счет предшествующего распада АТФ.

2. Сокращение

а) Механизм. При возбуждении мышечного волокна в сарколемме значительно возрастает содержание ионов Ca^{2+} (п. 11.2.2.1). Это влечет цепочку следующих событий.

I. Меняется конфигурация комплексов тропонин–тропомиозин, в результате чего освобождаются центры *актина*.

II. С последними связываются *миозиновые головки* — образуются ***мостики*** между тонкими и толстыми миофиламентами. Одновременно АДФ и фосфат вытесняются актином из связи с миозиновыми головками.

III. Напряженная конформация миозиновых головок создает силу, тянущую миофиламенты навстречу друг другу. Происходит их взаимное ***перемещение*** на некоторое расстояние — так, что миозиновые головки переходят в менее напряженное состояние.

IV. Головки связывают новые молекулы ***АТФ*** — и только это приводит к ***размыканию мостиков*** (АТФ вытесняет актин из комплексов с миозиновыми головками).

V. АТФ распадается (до АДФ и фосфата), что опять переводит головки в энергизованное состояние, т. е. делает их способными вступить в новый цикл.

б) Изменения саркомеров. Циклы замыкания и размыкания мостиков (стадии II-V описанного механизма) повторяются много раз, отчего *тонкие миофиламенты все глубже вдвигаются между толстыми*. В итоге в саркомерах миофибрилл ***I-диски*** и относительно светлая (***H-) зона*** А-диска становятся ***тоньше***, а ***темные части А-диска — шире***.

Общая ширина А-дисков, очевидно, не меняется: она определяется постоянной длиной толстых миофиламентов.

За счет же укорочения I-полудисков саркомеры, а с ними и мышца в целом тоже укорачиваются.

в) Максимальное сокращение достигается тогда, когда I-полудиски полностью исчезают. При этом концы толстых миофиламентов начинают упираться в телофрагмы. Поэтому дальнейшее сокращение невозможно.

Учитывая исходную ширину I-дисков (0,8 мкм) и постоянную ширину А-дисков (1,5 мкм), нетрудно найти, что при максимальном сокращении длина мышцы уменьшается примерно на 35 %.

3. Трупное окоченение. Вышеизложенное позволяет также объяснить известный феномен трупного окоченения.

После смерти, в связи с угасанием метаболических процессов, в мышцах быстро снижается концентрация АТФ. Поэтому перестает функционировать Ca^{2+}-насос, и в саркоплазме повышается концентрация ионов Ca^{2+}.

Под их влиянием в мышцах замыкаются мостики между тонкими и толстыми миофиламентами. А разомкнуться они не в состоянии, т.к. для этого требуется АТФ (см. механизм сокращения).

Таким образом, развитие трупного окоченения — это постепенное замыкание все большего числа мостиков между миофиламентами.

11.2.3. Гистохимия мышечных волокон

11.2.3.1. Красные и белые мышечные волокна

По своим физиологическим возможностям и обусловливающим их биохимическим свойствам мышечные волокна делятся на несколько типов:

– ***красны***е мышечные волокна (волокна I-го, или ***медленного,*** типа);
– волокна *промежуточного* типа;
– ***белые*** мышечные волокна (волокна II-го, или ***быстрого,*** типа).

Причем эти волокна в том или ином соотношении содержатся ***в одной и той же мышце.*** А тип мышечного волокна определяется, видимо, типом иннервирующего его *мотонейрона*.

1. Красные мышечные волокна (медленного типа)

а) В соответствии со вторым своим названием, красные волокна способны к ***не очень интенсивной, но длительной*** работе. Классический пример такой работы — *стайерский* бег (т. е. бег на большую дистанцию).

б) Энергию красные волокна получают за счет ***аэробного (окислительного)*** распада энергетических субстратов — глюкозы, жирных кислот и т. д.

в) Для создания резерва кислорода (необходимого для окисления веществ) волокна содержат ***миоглобин***. Это белок, подобный гемоглобину (только имеющий не четыре субъединицы, а лишь одну) и тоже способный связывать O_2.

В состав миоглобина, как и в состав Hb, входит гем. Благодаря пигментным свойствам последнего, волокна имеют ***красный цвет*** (что и отражено в их названии).

г) Поскольку при окислительном распаде глюкозы образуется большое количество

АТФ (36 молекул на 1 молекулу глюкозы), нет необходимости создавать в состоянии покоя большие запасы ***гликогена*** — резервной формы глюкозы. Иными словами, в волокнах имеется гликоген, но его запасы ***не очень велики.***

д) Зато многочисленны *липидные включения* и ***высока*** активность ферментов окисления, в т. ч. ***сукцинатдегидрогеназы*** (СДГ).

СДГ содержится в митохондриях и является одним из ферментов ***цикла Кребса*** — метаболического пути, которым завершается окислительный распад большинства энергетических субстратов (в т. ч. глюкозы и жирных кислот).

е) Наконец, скорость распада АТФ (***АТФазная активность***) — относительно ***небольшая***.

Действительно, в мышечных волокнах распад АТФ происходит, в первую очередь, при сокращении (за счет АТФазной активности миозиновых головок; пп. 11.1.2 и 11.2.2.4). Поэтому скорость распада АТФ показывает, с какой скоростью может совершаться работа. В случае красных мышечных волокон эта скорость, как известно, не очень велика.

2. Белые мышечные волокна (быстрого типа). Все перечисляемые ниже характеристики имеют для белых волокон, по сравнению с красными, фактически противоположный знак.

а) Так, белые волокна способны к ***интенсивной, но кратковременной*** работе, т. е. работе взрывного типа. Пример такой работы — *спринтерский* бег (бег на короткую дистанцию).

б) Основным источником является ***анаэробный*** (не требующего O_2) распад гликогена или глюкозы до молочной кислоты.

в) Раз O_2 почти не используется, то не нужен и ***миоглобин***. Содержание последнего в белых волокнах — ***низкое***. Этим, в частности, обусловлен светлый цвет волокон.

г) По той же причине содержание ***гликогена,*** напротив, ***высокое***.

Дело в том, что при анаэробном распаде глюкозы выход АТФ очень невелик (лишь 2 молекулы на 1 молекулу глюкозы). Поэтому для выполнения работы необходим достаточный резерв энергетического субстрата — таковым и является гликоген.

д) Все реакции анаэробного распада гликогена локализуются в цитозоле (гиалоплазме); митохондрии в этом не участвуют. Соответственно, в белых волокнах — ***низкая активность*** митохондриальных ферментов, и в т. ч. ***СДГ***.

е) АТФазная же ***активность*** — существенно ***выше***, чем в красных волокнах. Это обеспечивает высокую интенсивность выполняемой работы.

В кратком виде вышеперечисленные особенности двух типов мышечных волокон сведены в табл. 11.1.

11.2.3.2. Препараты с гистохимической реакцией

1. Особенности приготовления препаратов. Чтобы убедиться в том, что скелетная мышца содержит мышечные волокна разных типов, необходимо поставить соответствующие гистохимические реакции (п. 1.1.4), в т. ч. на активность ряда ферментов.

В этом случае приготовление препаратов имеет существенные особенности.

а) Взятый образец ткани сразу не фиксируют (тогда все ферменты просто потеряли бы

Таблица 11.1. Красные и белые мышечные волокна

	КРАСНЫЕ ВОЛОКНА (I-го, или МЕДЛЕННОГО, ТИПА)	БЕЛЫЕ ВОЛОКНА (II-го, или БЫСТРОГО, ТИПА)
а) РАБОТА, КОТОРУЮ МОГУТ ВЫПОЛНЯТЬ ВОЛОКНА	Не очень интенсивная, но продолжительная	Интенсивная, но кратковременная
б) ПРЕОБЛАДАЮЩИЙ СПОСОБ РАСПАДА ЭНЕРГЕТИЧЕСКИХ СУБСТРАТОВ	Аэробный	Анаэробный (распад гликогена или глюкозы до молочной кислоты)
в) СОДЕРЖАНИЕ МИОГЛОБИНА	Высокое	Низкое
г) СОДЕРЖАНИЕ ГЛИКОГЕНА	Низкое	Высокое
д) АКТИВНОСТЬ СДГ	Высокая	Низкая
е) АТФазная АКТИВНОСТЬ	Относительно небольшая	Высокая

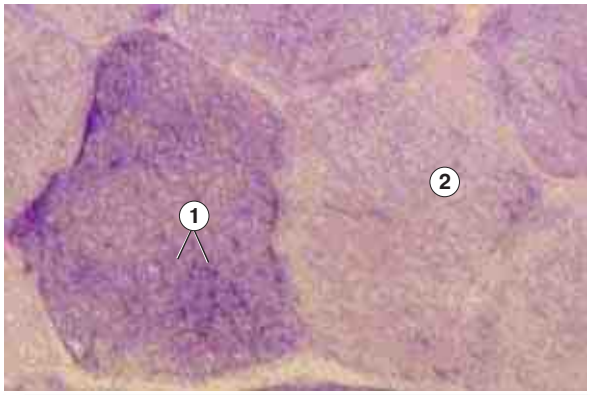

Рис. 11.9. Препарат — скелетная мышца. Гликоген в мышечных волокнах. Шик-реакция

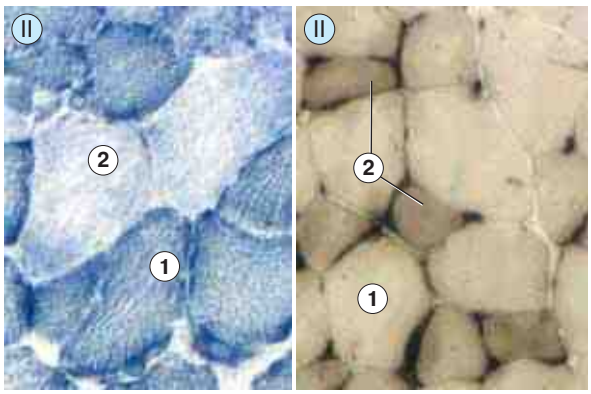

Рис. 11.10. Препарат — скелетная мышца. Ферменты мышечных волокон:
а — реакция на сукцинатдегидрогеназу (СДГ);
б — реакция на АТФазную активность



Рис. 11.11. Препарат — миокард. Окраска железным гематоксилином

свою активность), а подвергают глубокому ***замораживанию***.

б) После замораживания приготовляют срезы.

в) Срезы размораживают и помещают ***в инкубационную среду*** — с таким составом, чтобы прошла изучаемая реакция и чтобы один из ее продуктов дал окрашенное соединение.

г) Затем срезы промывают, фиксируют и заключают в консервирующую среду.

Результаты трех таких гистохимических реакций представлены на рис. 11.9–11.10.

2. Реакция на гликоген (рис. 11.9). На приведенном снимке видны поперечно срезанные мышечные волокна.

В саркоплазме одних волокон — много *глыбок гликогена*, окрашенных в темно-малиновый цвет. Согласно табл. 11.1, это *волокна II типа, белые* (*1*). При данной реакции они, вопреки своему названию (которое относится к свежей ткани), *выглядят более темными*.

Более же светлые на снимке волокна содержат меньше гликогена: это *волокна I типа, красные* (*2*).

3. Реакция на СДГ (сукцинатдегидрогеназу) (рис. 11.10, *а*). СДГ — это митохондриальный фермент. Поэтому гранулы проявления его активности, окрашенные в темно-синий цвет, маркируют расположение митохондрий.

На снимке вновь видны различия между волокнами: волокна I типа, красные (*1*), теперь являются более темными — из-за большей активности СДГ, а волокна II типа, белые (*2*) — более светлыми.

4. Реакция на АТФазную активность (рис. 11.10, *б*). Волокна I типа, красные (*1*), при данной реакции опять (как и в реакции на гликоген) оказываются более светлыми, что означает меньшую АТФазную активность. Волокна II типа, белые (*2*), — более темные: высокая АТФазная активность.

Таким образом, одна и та же скелетная мышца действительно содержит мышечные волокна, сильно различающиеся по своим функциональным возможностям. Причем соотношение между волокнами I и II типов в мышцах разных людей — достаточно вариабельная величина. Поэтому одни люди более приспособлены к «спринтерской» физической деятельности, а другие — к «стайерской».

11.3. Сердечная поперечнополосатая мышечная ткань

Сердечная мышечная ткань развивается из утолщения висцерального листка спланхнотома — *миоэпикардиальной пластинки* (п. 11.1.1.2).

11.3.1. Клеточная организация ткани

1. Типичные кардиомиоциты

Основной элемент сердечной мышечной ткани — *типичные кардиомиоциты* (слово «типичные» часто опускают). Это клетки цилиндрической формы, которые стыкуются друг с другом своими основаниями, образуя *функциональные волокна* (рис. 11.11).

Последние связаны многочисленными *анастомозами* — за счет того, что в этих участках кардиомиоциты на концах раздвоены и контактируют с клетками сразу двух волокон.

Диаметр клеток (а значит, и диаметр волокон) — примерно ***20 мкм***, что существенно меньше диаметра истинных волокон скелетной мышечной ткани (примерно 50–70 мкм; п. 11.2.1.1). Длина кардиомиоцитов — около 100 мкм.

2. Вставочные диски

а) Места контактов соседних кардиомиоцитов в функциональных волокнах называются *вставочными дисками* (*2* на рис. 11.11). На световых препаратах они выглядят как *поперечные* темные полосы в волокнах.

Не надо путать эти полосы с более мелкой поперечной исчерченностью (1), обусловленной исчерченностью миофибрилл кардиомиоцитов.

б) В области вставочных дисков (*9* на рис. 11.12) между кардиомиоцитами существуют контакты трех видов (п. 2.3):

1) ***интердигитации*** — пальцевидные впячивания клеток друг в друга;
2) ***десмосомы*** (*10*, там же) — контакты, обеспечивающие более прочное *сцепление* клеток;
3) ***нексусы*** (*11*, там же) — контакты, пронизанные гидрофильными каналами и потому обеспечивающие *электрическую связь* между кардиомиоцитами.

3. Функциональные волокна окружены ***базальной мембраной*** (*8*, там же). Таким образом, последняя покрывает лишь боковые поверхности кардиомиоцитов, но не заходит на их основания (торцевые поверхности).

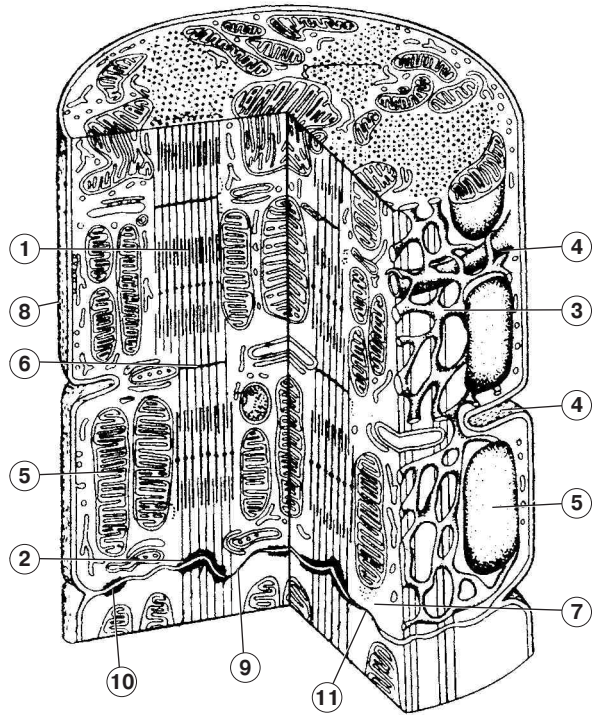

Рис. 11.12. Строение кардиомиоцитов и вставочных дисков. Схема [по Ю. И. Афанасьеву и В. Л. Горячкиной] 6 — лизосомы; 7 — рибосомы

4. О стволовых клетках сердца

а) До недавнего времени считалось, что

I. кардиомиоциты утрачивают способность делиться к моменту рождения или в первые месяцы жизни,

II. а камбиальных клеток в сердечной мышечной ткани нет.

Поэтому при регенерации новые кардиомиоциты и функциональные волокна не образуются. Регенерация осуществляется только путем *гипертрофии* (увеличения объема) сохранившихся клеток.

б) Но в последнее время в сердце все-таки были обнаружены ***стволовые клетки***, способные превращаться в кардиомиоциты, в эндотелиоциты и другие клетки сердца.

Эти клетки концентрируются на верхушке сердца и в предсердиях.

Благодаря им, как считают, увеличение количества кардиомиоцитов в сердце происходит и после рождения — вплоть до юношеского возраста.

в) И все-таки в последующие периоды жизни ***роль*** этих стволовых клеток ***очень ограничена***. Основным способом приспособления миокарда к повышенным нагрузкам (при занятиях спортом, после инфаркта и т.д.) является не гиперплазия (увеличение числа кардиомиоцитов), а все та же ***гипертрофия***.

5. Атипичные и секреторные кардиомиоциты

Кроме типичных кардиомиоцитов и ограниченного числа стволовых клеток, в сердце присутствуют еще две разновидности кардиомиоцитов: ***секреторные***, а также ***атипичные кардиомиоциты*** (составляющие *проводящую систему* сердца).

Эти клетки значительно отличаются по своей морфологии, метаболизму, функции и будут рассмотрены позже — в теме 19.

11.3.2. Строение типичных кардиомиоцитов

1. Органеллы кардиомиоцитов (рис. 11.12)

а) I. ***Миофибриллы*** (*1*) имеют такую же организацию, как и в скелетной мышечной ткани. Т. е. они тоже разбиваются Z-линиями на саркомеры, состоящие из светлых I-полудисков и темных А-дисков.

II. Вспомним: в покое длина саркомера — 2,3 мкм (п. 11.2.2.2), а длина кардиомиоцита — порядка 100 мкм (см. выше). Следовательно, между соседними вставочными дисками находится более 40 мелких поперечных черточек — А-дисков.

III. В области вставочных дисков миофибриллы прикрепляются к плазмолемме (*2*).

IV. И еще одна особенность (уже упоминавшаяся раньше): по сравнению со скелетной мышечной тканью, *относительное содержание миофибрилл — меньше*: на них приходится всего 40 % объема кардиомиоцитов.

б) Ядра. В клетке присутствует 1–2 ядра — как правило, *полиплоидные*. Из-за относительно небольшого содержания миофибрилл ядра не оттесняются к периферии, а остаются ***в центре*** клетки.

в) Мембранные системы. В типичных кардиомиоцитах, как и в мышечных волокнах скелетных мышц, имеются специальные мембранные системы:

– ***Т-трубочки*** (*4*) — глубокие впячивания плазмолеммы, идущие вокруг миофибрилл;
– ***L-система*** (*L-канальцы* и *терминальные цистерны*) (*3*) — производное саркоплазматического ретикулума.

г) Наконец, в кардиомиоцитах велико содержание *митохондрий* (*5*).

2. Гистохимические особенности

а) Наряду с митохондриями, в кардиомиоцитах много ***миоглобина*** и ***липидных капель***. Гранул же гликогена относительно мало.

Таблица 11.2. Сопоставление поперечнополосатых мышечных тканей

	СКЕЛЕТНАЯ МЫШЕЧНАЯ ТКАНЬ	СЕРДЕЧНАЯ МЫШЕЧНАЯ ТКАНЬ
1. ПРОИСХОЖДЕНИЕ	Из миотомов	Из миоэпикардиальной пластинки
2. ОСНОВНЫЕ СТРУКТУРНЫЕ ЭЛЕМЕНТЫ ТКАНИ	Миосимпласты — основа мышечных волокон	Типичные кардиомиоциты, объединяющиеся в функциональные волокна
3. ПРИМЕРНЫЙ ДИАМЕТР ВОЛОКОН	50–70 мкм	20 мкм
4. СОДЕРЖАНИЕ МИОФИБРИЛЛ	70 % объема волокна	40 % объема кардиомиоцита
5. ХАРАКТЕРИСТИКА МЫШЕЧНЫХ ВОЛОКОН ПРИ СВЕТОВОЙ МИКРОСКОПИИ	а) Нет вставочных дисков б) Ядра расположены на периферии	а) Имеются вставочные диски б) Ядра расположены в центре
6. ДОПОЛНИТЕЛЬНЫЕ КЛЕТОЧНЫЕ ЭЛЕМЕНТЫ	Миосателлиты —камбиальные клетки: обеспечивают способность к регенерации	Атипичные (проводят возбуждение) и секреторные кардиомиоциты
7. СПОСОБ РАСПАДА ЭНЕРГЕТИЧЕСКИХ СУБСТРАТОВ	Преимущественно аэробный или анаэробный — в зависимости от типа волокон	Только аэробный
8. ЭНЕРГЕТИЧЕСКИЕ СУБСТРАТЫ	Гликоген, глюкоза, жирные кислоты	Жирные кислоты, кетоновые тела, лактат, глюкоза

Это отражает тот факт, что в кардиомиоцитах реализуется ***аэробный*** способ разрушения питательных веществ. В данном отношении кардиомиоциты напоминают *красные* волокна скелетных мышц.

б) Субстратами окисления служат, в первую очередь, ***жирные кислоты,*** а также поступающие из печени продукты их распада — т. н. ***кетоновые тела*** (ацетоацетат и др.). В период интенсивной мышечной деятельности активно утилизируются миокардом также ***лактат*** (поступающий из скелетных мышц) и ***глюкоза*** (высвобождающаяся из печени).

в) Как отмечалось в п. 3.2.4, с возрастом в кардиомиоцитах накапливается пигмент старения ***липофусцин*** — продукт неполного переваривания веществ в телолизосомах.

3. Резюме. Таким образом, сердечная мышечная ткань имеет и выраженные черты сходства со скелетной мышечной тканью, и не менее характерные отличия. Последние кратко суммированы в табл. 11.2.

11.4. Гладкая мышечная ткань

11.4.1. Клеточная организация ткани

1. Происхождение. Гладкая мышечная ткань образована ***гладкими миоцитами.*** Последние (кроме миоцитов радужки) развиваются из мезенхимы (п. 11.1.1.3) по следующей схеме:

мезенхимная стволовая клетка →
гладкий промиобласт → гладкий миобласт →
малодифференцированный гладкий миоцит →
зрелый гладкий миоцит.

2. Гладкие миоциты (рис. 11.13, *а* и *б*)

а) Общая характеристика. Гладкие миоциты (*1*) имеют веретеновидную или (реже) звездчатую форму, лишены поперечной исчерченности и содержат лишь по одному палочковидному ядру (*2*), расположенному в центре клетки.

б) Окружение. Каждая клетка окружена почти со всех сторон (кроме участков межклеточных контактов) вначале — базальной мембраной (*5*), а затем — узкой прослойкой рыхлой соединительной ткани — эндомизием (*6*).

в) Образование пучков и комплексов. Гладкие миоциты чаще всего не располагаются поодиночке, а объединяются в более или менее обширные пучки или даже пласты.

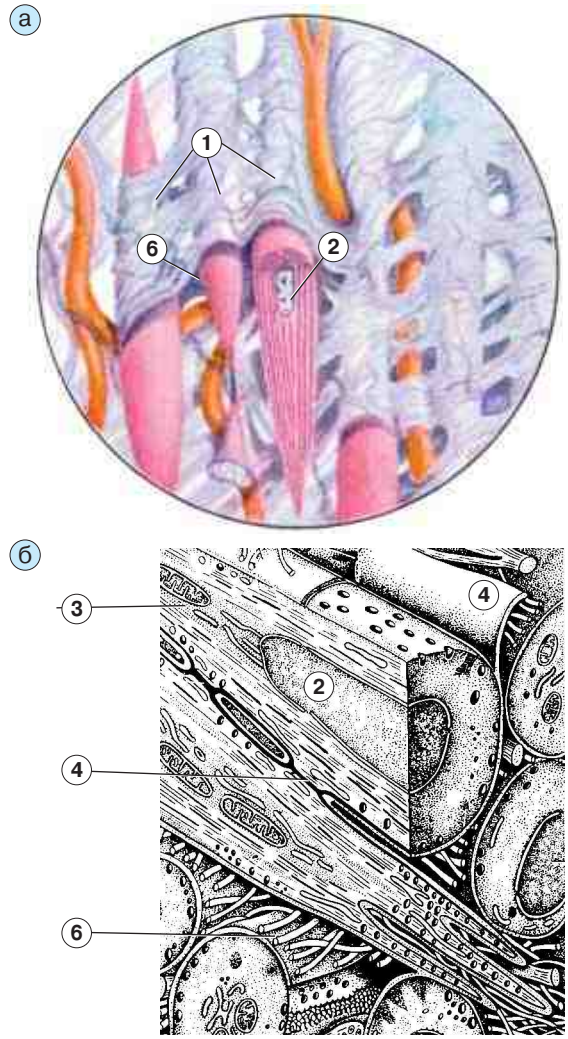

Рис. 11.13. Гладкая мышечная ткань *(схемы)*: а — светооптический уровень [по В. Г. Елисееву, Ю. И. Афанасьеву, Е. Ф. Котовскому]; б — ультрамикроскопический уровень [по Г. С. Катинасу]

3. Иннервация. Способ иннервации гладких миоцитов зависит от их локализации.

а) В одних случаях (как правило, в сосудах) эффекторное нервное окончание подходит *к каждому миоциту*.

б) В других случаях (в кишечнике, матке и т. д.) клетки образуют т. н. «***миоцитарные комплексы***», включающие по 10–12 миоцитов, которые связаны между собой ***нексусами*** (*4*). При этом эффекторное нервное окончание иннервирует только одну клетку данного

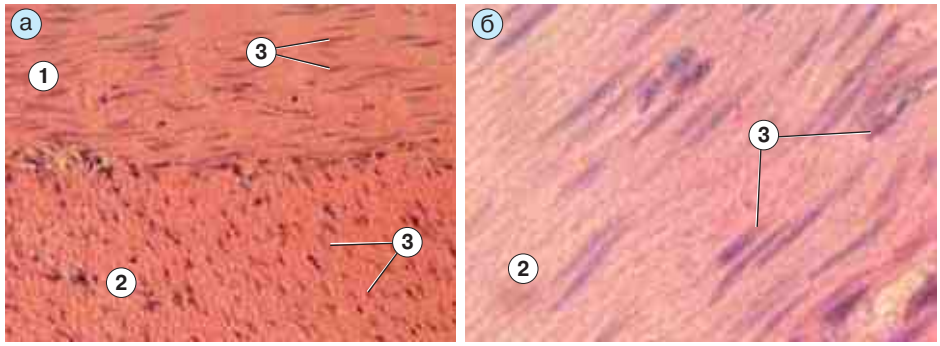

Рис. 11.14. Препарат — тонкая кишка. Окраска гематоксилином и эозином:
а — малое увеличение;
б — большое увеличение

комплекса, а на остальные клетки возбуждение передается через нексусы.

Заметим: нексусы — практически единственный тип контактов между гладкими миоцитами.

4. Препарат. На рис. 11.14, *а* и *б* приведены снимки гладкой мышечной ткани кишки. Видны пучки продольно (*1*) и поперечно (*2*) срезанных гладких миоцитов.

У последних отсутствует поперечная исчерченность, а узкие, палочкообразные ядра (*3*) занимают центральное положение.

5. Регенерация

а) В обычных условиях новообразования гладких миоцитов (так же как миосимпластов и кардиомиоцитов) не происходит. Обновление ткани совершается на субклеточном и молекулярном уровнях.

б) При функциональной нагрузке (например, в матке при беременности) ***и патологических состояниях*** (например, при аденоме простаты) масса гладкомышечной ткани в органе может значительно увеличиваться. Это происходит, видимо, двумя способами:

– путем *гипертрофии* (увеличения размеров) гладких миоцитов;
– за счет *гиперплазии* (увеличения числа) гладких миоцитов.

Гиперплазию обеспечивают, по мнению одних авторов, сохраняющиеся в ткани малодифференцированные (камбиальные) клетки, а согласно другим авторам — сами зрелые миоциты, приобретающие (подобно гепатоцитам) способность к делениям при стимулирующих воздействиях.

11.4.2. Гладкие миоциты: строение и функционирование

1. Мембранные системы гладких миоцитов (рис. 11.13, *а* и б)

а) Гранулярная ЭПС. I. В гладких миоцитах часто хорошо выражена *гранулярная ЭПС* (*3*). Это связано с тем, что данные клетки, помимо сократительной функции, могут выполнять и другую — синтетическую. А именно: подобно фибробластам, синтезировать ***компоненты межклеточного вещества*** — протеогликаны, коллаген, эластин и пр.

II. Данная функция является очень важной и заметной, например, у гладких миоцитов в стенке разнообразных сосудов.

III. Не исключено, что *в миоцитарных комплексах* существует функциональная специализация миоцитов: одни выполняют преимущественно *сократительную* функцию, а другие — преимущественно *синтетическую* функцию.

б) Системы транспорта ионов Ca^{2+}.

I. В то же время гладкие миоциты ***не содержат*** тех специфических мембранных систем, которые характерны для поперечнополосатых мышечных тканей. Имеются в виду *Т-трубочки и L-канальцы с терминальными цистернами*.

II. Поэтому по-другому решается проблема повышения в клетке концентрации ионов Ca^{2+} при возбуждении: эти ионы поступают в цитозоль не столько из эндоплазматического ретикулума, сколько ***из межклеточной среды***.

A) В ходе этого транспорта ионов Ca^{2+} плазмолемма образует многочисленные впячивания — ***кавеолы***, которые превращаются в пузырьки.

B) Кроме того, в плазмолемме имеются ***Ca^{2+}-каналы***, которые (наряду с Na^{+}-каналами) открываются лишь при возбуждении клетки или при действии на мембранные рецепторы определенных регуляторов.

2. Сократительный аппарат. Гладкие миоциты содержат ***тонкие миофиламенты и*** (в несобранном виде) ***компоненты толстых миофиламентов.***

а) *Тонкие* (актиновые) миофиламенты состоят только из актина (т. е. не содержат тропонин и тропомиозин) и прикрепляются к т. н. ***плотным тельцам*** (аналогам телофрагмы), которые либо связаны с плазмолеммой, либо находятся в цитоплазме.

б) *Толстые* же (миозиновые) миофиламенты в состоянии покоя, видимо, диссоциированы на фрагменты или даже отдельные молекулы миозина и поэтому не имеют фиксированного положения.

Соответственно, в покое в клетках ***нет миофибрилл*** (отчего клетки не имеют поперечной исчерченности).

3. Плотные тельца — специфические компоненты цитоскелета гладкого миоцита. Они делятся на два вида: плотные пластинки плазмолеммы и плотные тельца цитоплазмы.

а) Плотные пластинки плазмолеммы — пучки тонких микрофиламентов (из т. н. немышечного актина), которые идут *под плазмолеммой* вдоль длинной оси клетки на некотором расстоянии друг от друга и формируют «*ребристый*» *каркас* миоцита.

Лишь в промежутках между пластинками плазмолемма способна образовывать кавеолы.

б) Плотные тельца цитоплазмы имеют овальную форму. Они связаны нитями немышечного актина в *цепочки*, которые тоже расположены вдоль длинной оси миоцита и зафиксированы, видимо, с помощью *промежуточных филаментов*, идущих от телец к плазмолемме и прочим структурам.

Несмотря на разное строение, плотные пластинки плазмолеммы и плотные тельца цитоплазмы содержат отчасти те же белки (α-актинин и пр.), что и телофрагма в поперечнополосатых мышечных тканях (п. 11.2.2.3). Поэтому подобно телофрагме плотные тельца и пластинки служат (как уже было сказано) местом фиксации тонких миофиламентов.

4. Процесс сокращения

а) Поступление ионов Ca^{2+}. Под влиянием нервного импульса из внешней среды в клетку тем или иным способом (с помощью кавеол или через Ca^{2+}-каналы) начинают поступать ионы Ca^{2+}.

Это происходит значительно медленней, чем выход Ca^{2+} из цистерн в поперечнополосатых мышечных тканях. Поэтому сокращения гладкой мускулатуры развиваются не так быстро, как в тех тканях.

б) Фосфорилирование миозина. Еще одно отличие от тех же тканей состоит в том, что в гладких миоцитах ионы Ca^{2+} влияют на состояние не тонких, а толстых миофиламентов. Причем это происходит опосредованным способом, а именно: ионы Ca^{2+}, связавшись с белком ***кальмодулином***, активируют ***миозинкиназу*** (более точно — *киназу легких цепей миозина*), которая фосфорилирует молекулы миозина.

В итоге миозин начинает объединяться в толстые миофиламенты, а последние — взаимодействовать с тонкими миофиламентами.

в) Взаимодействие миофиламентов. Толстые миофиламенты внедряются между тонкими — образуются ***временные миофибриллы.***

Далее, как обычно, миофиламенты перемещаются навстречу друг другу (за счет образования и разрыва мостиков и гидролиза АТФ). В результате плотные тельца сближаются, что и означает сокращение миоцита.

В сокращенном состоянии гладкие миоциты могут пребывать *достаточно долго без заметного утомления*. Это объясняется тем, что часть миозиновых мостиков сохраняется и после дефосфорилирования миозина.

г) Выход из сокращения совершается тоже медленно. Его инициирует удаление ионов Ca^{2+} из клетки Ca^{2+}-насосами.

После этого начинает преобладать активность ***миозинфосфатазы*** (точнее, фосфатазы легких цепей миозина). Происходит дефосфорилирование миозина. Но и далее, как уже было сказано, еще какое-то время могут сохраняться некоторые миозиновые мостики.

Тем не менее со временем толстые миофиламенты распадаются на фрагменты или даже на молекулы миозина. Клетка возвращается в расслабленное состояние.

Тема 12. Нервная ткань: нейроциты, глиоциты, нервные волокна

***Нервная ткань** является основной тканью, формирующей нервную систему.*

В отличие от прочих групп тканей, нервную ткань не принято подразделять на какие-либо виды, хотя ее структура в разных отделах нервной системы существенно различается.

Клетки же нервной ткани подразделяют на два типа: а) возбудимые нервные клетки — ***нейроциты,*** или ***нейроны***, и б) невозбудимые глиальные клетки — ***глиоциты***, или ***нейроглия.***

При этом и нейроциты, и глиоциты весьма разнообразны по строению и функции.

12.1. Развитие нервной ткани

12.1.1. Источники развития

Нервная ткань (а значит, и нервная система) развивается из первичной ***эктодермы*** (п. 6.2.1.2).

1. Образование нервной трубки и нервных гребней (рис. 12.1)

а) Вначале в срединной части эктодермы появляется утолщение — *нервная пластинка.*

б) Затем под влиянием индукторов, выделяемых хордой, эта пластинка начинает впячиваться. Это приводит к образованию *нервного желобка* (*1*) и *нервных валиков* (*2*).

в) Далее нервный желобок смыкается в *нервную трубку* (*3*), стенка которой представляет собой *многорядный нейроэпителий.*

А нервные валики превращаются в парные *нервные гребни*, или *ганглиозные пластинки* (*4*), — рыхлые скопления клеток между нервной трубкой и эктодермой.

2. Формирование нервной системы и других структур нейральной природы (рис. 12.2)

а) Впоследствии из нервной трубки развивается центральная нервная система — *спинной и головной мозг.* Парное бокаловидное выпячивание последнего дает начало некоторым структурам глазного яблока — сетчатке, мышцам, влияющим на просвет зрачка, и секреторному эпителию.

б) Клетки же нервных гребней подразделяются на несколько групп.

I. Одни клетки мигрируют глубоко в мезодерму и в соответствующих участках зародыша образуют *нервные узлы (ганглии)* периферической нервной системы. Имеются в виду чувствительные спинальные ганглии, а также ганглии вегетативной нервной системы.

II. Другие клетки остаются под эктодермой и превращаются в *меланоциты* — пигментные клетки кожи.

III. Третьи клетки опять-таки мигрируют и дифференцируются в периферические *нейроэндокриноциты* — клетки мозгового вещества надпочечников, а также многочисленные одиночные гормонпродуцирующие клетки.

в) В образовании некоторых ганглиев головы, видимо, участвуют и ***нейральные плако-***

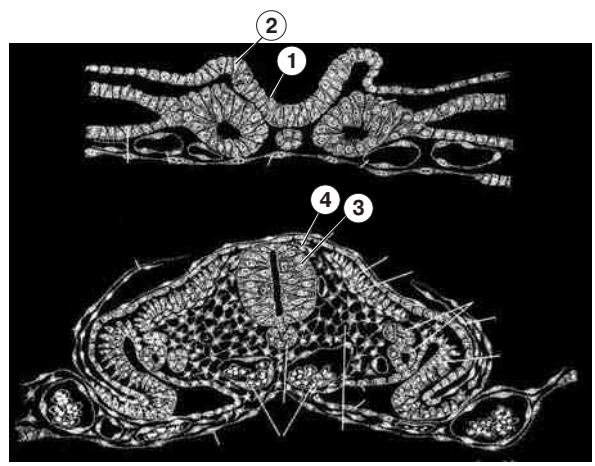

Рис. 12.1. Формирование осевых зачатков органов, в том числе нервной трубки и ганглиозных пластинок, у куриного зародыша [по А. Г. Кнорре]

ды — утолщения эктодермы по бокам головы зародыша (см. рис. 12.2).

12.1.2. Образование нейронов и глии

1. Подразделение клеток на нейроны и глию

а) В процессе развития вышеперечисленных эмбриональных органов (нервной трубки, нервных гребней, нейральных плакод) в них образуются два типа бластных, т. е. активно делящихся клеток: нейро- и глиобласты.

б)(*) I. Причем, по последним данным, «прародителями» тех и других являются ***глиальные клетки-предшественники*** (ГКП). Их тела находятся в вентрикулярной зоне (возле формирующегося третьего желудочка), а длинные отростки радиально расходятся во все стороны через толщу полушарий до их наружной поверхности, образуя т.н. *радиальную глию.*

II. Каждая такая клетка интенсивно делится, причем всякий раз — асимметрично:

– одна дочерняя клетка – это вновь ГСП, остающаяся на месте,
– а другая клетка — подвижный нейробласт, который по сохраняющемуся отростку ГСП, как по рельсу, перемещается в формирующуюся кору и способен еще некоторое время делиться.

III. Но к концу внутриутробного периода радиальная глия исчезает, и ГСП дифференцируются в *астроциты* — глиальные клетки с совсем иной структурой, функцией и локализацией (п. 12.3.2.2).

2. Дифференцировка одних и гибель других нейронов

а) К этому времени успевает образоваться огромное число нейронов (порядка 10^{12}), и деления нервных клеток почти везде прекращаются. Причем,

– часть клеток превращается в функционирующие нейроны того или иного типа, устанавливая множество межнейронных и прочих связей;
– часть клеток сохраняется в качестве резервных.
– а значительная часть клеток (от 40 до 85%) погибает путем апоптоза.

б) I. Последние – это, прежде всего, клетки с серьезными повреждениями хромосом (в т.ч. хромосомной ДНК).

II. Кроме того, по-видимому, погибают и клетки, отростки которых не смогли установить связь с соответствующими структурами (клетками-мишенями, органами чувств и т.д.).

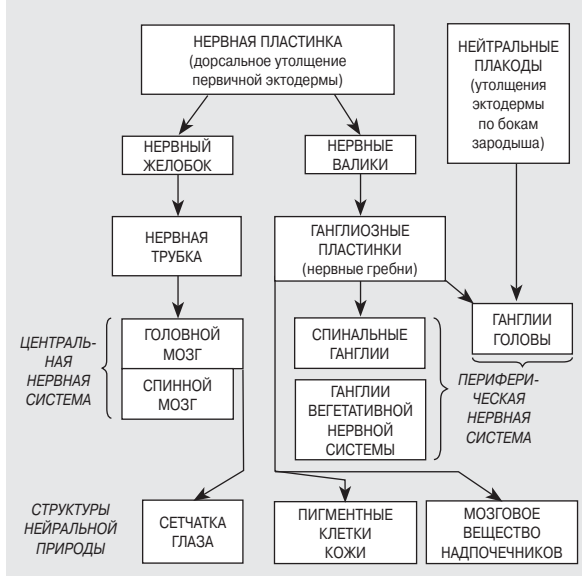

Рис. 12.2. Схема развития нервной ткани и ее производных

Действительно, нефункционирующие (в том числе, надо полагать, и резервные) нейроны погибают с большей частотой, чем работающие нейроны.

3. Сохранение нейрогенеза и гибель нейронов

а) Деления нейронов длительное время сохраняются лишь в двух небольших участках головного мозга — под третьим желудочком и возле гиппокампа. Видимо, новые нейроны функционируют в соседних областях, отвечающих, помимо прочего, за *память* и *эмоции*.

Поэтому данные функции страдают при нарушении нейрогенеза.

Но это относится к очень ограниченной области мозга.

б) Во всех прочих отделах ЦНС гибель нейронов (функционирующих и резервных) не компенсируется появлением новых аналогичных клеток, а приводит к уменьшению их общего числа.

Особенно заметной становится гибель нейронов после 50–60 лет. По разным оценкам, к 90 годам численность нейроцитов снижается на 10–40%.

12.2. Нейроны

12.2.1. Введение

а) Нейроны (рис. 12.3) содержат те же органеллы, что и прочие клетки:

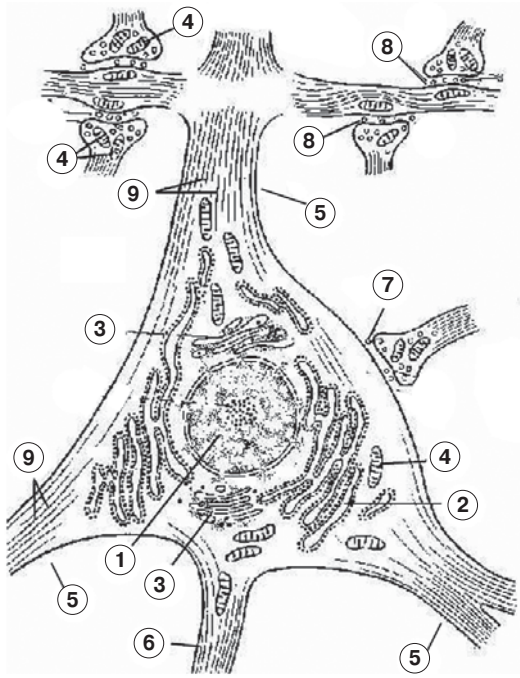

Рис. 12.3. Строение нейрона. Схема [по В. Г. Елисееву, Ю. И. Афанасьеву, Е. Ф. Котовскому].
1 — ядро; 2 — ЭПС; 3 — аппарат Гольджи; 4 — митохондрии; 5 — дендриты; 6 — аксон; 7, 8 — синапсы; 9 — нейрофибриллы

– ядро (*1*), причем в ядре преобладает *эухроматин*;
– хорошо развитую гранулярную ЭПС (*2*), сетчатый аппарат Гольджи (*3*), митохондрии (*4*), лизосомы и т. д.

Преобладание эухроматина и высокое развитие гранулярной ЭПС указывают на то, что в нейронах интенсивно синтезируются РНК и белки.

б) Вместе с тем нейроны отличаются характерным строением: кроме тела (***перикариона***), у них есть то или иное количество ***отростков***. Длина последних значительно варьирует — от нескольких микрометров до 1–1,5 м.

По своей функциональной роли отростки подразделяются на два вида:
– ***дендриты*** (*5*) — проводят импульсы ***к телу*** нейрона;
– ***аксон,*** или ***нейрит*** (он всегда один) (*6*) — проводит импульсы ***от тела*** нейрона.

в) В свою очередь, к телу нейрона могут подходить аксоны многих других нейронов, образуя *синапсы* (7) с самим телом (перикарионом) или *синапсы* (8) с отходящими от него дендритами.

Эти особенности всецело обусловлены *функциями* нервных клеток.

12.2.2. Функции нейронов

12.2.2.1. Общие функциональные свойства нейронов

Нервные клетки обладают четырьмя важнейшими свойствами: способностью

1) ***рецептировать*** (воспринимать) поступающие сигналы,

2) ***переходить*** в ответ на сигналы *в состояние возбуждения или торможения,*

3) ***проводить возбуждение или торможение*** (например, от конца дендрита — к перикариону и затем от последнего — к концу аксона) и, наконец,

4) ***передавать сигнал*** другим объектам — очередному нейрону или эффекторному органу.

1. Рецепция. Каждый вид нейронов настроен на восприятие строго определенных сигналов. В органах чувств (если там содержатся нейроны или их отростки) — это соответствующие раздражения: световые, тактильные, температурные и т. д.

В местах контакта с другими нейронами (точнее, их отростками) — это сигналы, передаваемые данными нейронами.

2. Возбуждение и торможение. Способность нейронов к возбуждению и торможению связана с наличием в их *плазмолемме* систем транспорта ионов: Na^+,K^+-насосов, K^+-каналов и (что имеет ключевое значение) Na^+-каналов.

а) Как отмечалось в п. 2.2.1.3, благодаря первым двум системам ***в покоящейся клетке*** создается *трансмембранная разность потенциалов* (или, более коротко, трансмембранный потенциал): снаружи клеток имеется некоторый избыток положительных зарядов, а внутри — избыток отрицательных зарядов.

б) При возбуждении же открываются Na^+-каналы: ионы Na^+ устремляются в клетку по градиенту концентрации — и трансмембранная разность потенциалов снижается. Происходит ***деполяризация*** плазмолеммы.

По окончании возбуждения Na^+-каналы закрываются и восстанавливается исходное значение потенциала (*реполяризация*).

в) При торможении ситуация обратная: тем или иным способом (например, путем открытия *анионных* каналов) достигается ***гиперполя-***

ризация плазмолеммы, что понижает чувствительность клетки к возбуждающим сигналам.

3. Проведение возбуждения может осуществляться двумя способами (в зависимости от типа нервного волокна, в составе которого находится отросток нейрона; п. 12.4).

а) В одном случае Na^+-каналы содержатся в плазмолемме на всем протяжении отростка, и по отростку распространяется ***непрерывная волна деполяризации*** и последующей *реполяризации* плазмолеммы.

б) В другом случае (при ***сальтаторном,*** *скачкообразном,* механизме) Na^+-каналы содержатся в плазмолемме лишь на отдельных участках отростка, а между этими участками сигнал распространяется ***путем изменения электрического поля*** внутри отростка (для чего требуется надежная электроизоляция отростка от окружающих тканей).

Дальность проведения сигнала зависит от длины отростков клетки: она может быть и очень малой, и очень большой. Так, определенные нейроны спинномозговых узлов с помощью своих отростков проводят сигналы от дистальных отделов конечностей до продолговатого мозга; у человека это составляет примерно 1,5 м.

4. Передача сигнала тоже может происходить двумя способами.

а) Первый (наиболее распространенный) способ — это ***прямой контакт нейрона с объектом:*** аксон нейрона образует ***синапс*** (п. 2.3.2.4) с другим нейроном или клеткой эффекторного органа. При этом сигнал передается, как правило, с помощью специального химического вещества — *медиатора*.

б) Второй (более редкий) способ передачи сигнала — ***непрямое воздействие через кровь.*** Так действуют *секреторные* нейроны: их аксоны образуют контакты (тоже называемые синапсами) с кровеносным сосудом и выделяют соответствующее вещество (нейрогормон) в кровь.

12.2.2.2. Три функциональных типа нейронов

По функции нейроциты делятся на три основных типа: чувствительные (или рецепторные), ассоциативные и эффекторные.

Еще один подтип составляют *нейросекреторные* нейроны.

1. Чувствительные (рецепторные) нейроны. Данные клетки воспринимают сигналы *от периферических рецепторов*. (А иногда окончания дендритов нейронов и сами являются рецепторами.) От рецепторов *дендриты* чувствительных нейронов идут к телам последних.

Тела же данных нейронов ***всегда*** находятся ***в ганглиях*** (т. е. *вне* ЦНС) — в спинномозговых узлах, чувствительных ганглиях черепно-мозговых нервов и некоторых вегетативных ганглиях.

Воспринимаемые сигналы передаются *по аксонам* чаще всего в ЦНС, реже (при замыкании периферических рефлекторных дуг; тема 14) — на соответствующий нейрон вегетативного ганглия.

2. Ассоциативные нейроны

а) Определение. Ассоциативные нейроны — это такие нейроны, которые принимают сигналы (дендритом или непосредственно перикарионом) от одних нейронов и передают их (по аксону) другим нейронам.

Иначе говоря, они «вставлены» в нервных путях *между двумя нейронами*. Причем в подобных путях могут присутствовать целые цепочки из нескольких ассоциативных нейронов.

б) Локализация тел нейронов. Тела этих нейронов чаще всего находятся *в центральной нервной системе*, т. е. в спинном или головном мозгу, где участвуют в замыкании *центральных рефлекторных дуг*. Так, например, все нейроны коры больших полушарий являются ассоциативными.

Кроме того, тела ассоциативных нейронов встречаются *в ганглиях вегетативной нервной системы*; здесь они замыкают *периферические рефлекторные дуги*.

3. Эффекторные нейроны. Эти нейроны передают сигналы (по своему аксону) *на рабочие структуры:* мышечные волокна, гладкие миоциты, миоэпителиальные клетки, секреторные клетки и т. д.

Тела эффекторных нейронов находятся либо *в ЦНС* (эфферентная иннервация скелетных мышц), либо *в вегетативных ганглиях* (эфферентная иннервация сосудов, желез и внутренних органов).

12.2.2.3. Три типа проводящих путей

Отростки перечисленных нейронов могут образовывать проводящие пути, которые делят тоже на три типа: афферентные, ассоциативные и эфферентные.

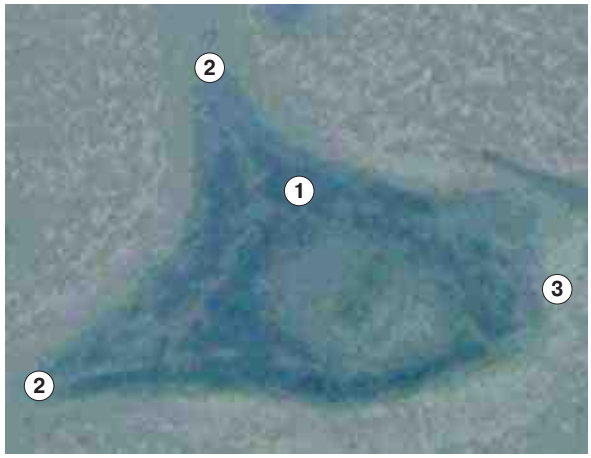

Рис. 12.4. Препарат — спинной мозг. Базофильное вещество в нейроцитах. Окраска по методу Ниссля

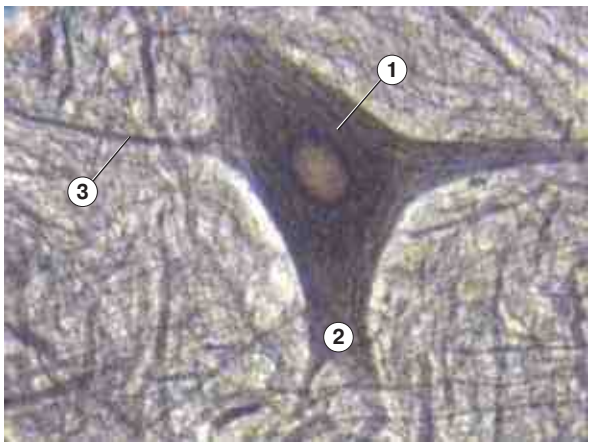

Рис. 12.5. Препарат — спинной мозг. Нейрофибриллы в нейроцитах. Импрегнация азотнокислым серебром

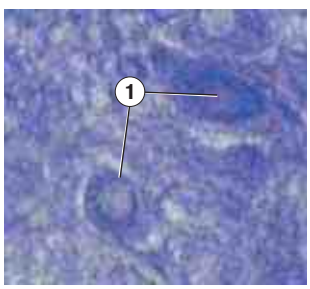

Рис. 12.6. Препарат — гипоталамус. Гранулы секрета в нейроцитах. Окраска паральдегид-фуксином

Однако связь между типом проводящих путей и типом образующих их нейронов не является однозначной.

1. Афферентные пути проводят импульсы *от периферии к центру*:
– от рецепторов к первым ассоциативным нейронам (расположенным, например, в спинном мозгу)
– и от нижележащих отделов ЦНС к вышележащим (т. е. от одних ассоциативных нейронов к другим).

Таким образом, в образовании афферентных путей принимают участие (своими дендритами и аксонами) ***как рецепторные, так и ассоциативные нейроны.***

2. Ассоциативные пути связывают между собой участки ЦНС примерно одного уровня: разные отделы коры больших полушарий, соседние сегменты спинного мозга.

Очевидно, в образовании этих путей участвуют ***только ассоциативные нейроны.*** Обратное же утверждение было бы неверным: ассоциативные нейроны входят в состав не только ассоциативных путей.

3. Эфферентные пути идут *от центра к периферии*: от вышележащих отделов ЦНС к нижележащим и от ЦНС к периферическим органам. В образовании этих путей участвуют ***ассоциативные и эффекторные нейроны.***

12.2.3. Морфология нейронов

12.2.3.1. Характерные структуры цитоплазмы

При специальных методах окраски в цитоплазме нейронов выявляется ряд характерных образований: глыбки базофильного вещества, нейрофибриллы, гранулы нейросекрета (в секреторных нейронах), «пигмент старения» — липофусцин.

1. Базофильное вещество (рис. 12.4)

а) Базофильное вещество *(хроматофильная субстанция, или тигроидное вещество)* обнаруживается в нейронах при окраске *по Ниссля*. Оно представлено в виде глыбок и зерен различных размеров, которые находятся в теле (*1*) и дендритах (*2*), но отсутствуют в аксоне (*3*) и его основании.

б) Долгое время *«тигроид»* рассматривался как таинственная материальная субстанция, неким образом определяющая столь же таинственные свойства нервных клеток.

Однако, в конце концов, с помощью электронной микроскопии выяснилось, что базо-

фильное вещество нейроцитов – не что иное, как скопления уплощенных цистерн ***гранулярной ЭПС***.

Это, конечно, не столь интригующе, но тоже важно: свидетельствует о том, что в нейронах интенсивно происходит синтез соответствующих белков — мембранных, лизосомных и (или) экспортных.

Базофилия обусловлена большим количеством РНК (в составе рибосом).

2. Нейрофибриллы (рис. 12.5)

а) При ином способе окраски — импрегнации азотнокислым серебром — в теле (*1*) и во всех отростках (*2, 3*) нейронов выявляются ***нейрофибриллы***. При этом в теле (перикарионе) клетки они образуют плотную сеть, а в отростках идут вдоль их длинной оси, располагаясь параллельно друг другу.

б) Нейрофибриллы представлены пучками ***нейротрубочек*** и ***нейрофиламентов***. На них оседает азотнокислое серебро, что и делает нейрофибриллы видимыми при данном методе окраски.

в) В то же время полагают, что в пучки эти нейротрубочки и нейрофиламенты объединяются лишь в процессе приготовления гистологического препарата. В живом же нейроне они формируют трехмерную сеть — важнейшую структуру *цитоскелета*.

г) При развитии нервных клеток появление нейрофибрилл считается одним из первых специфических признаков будущих нейроцитов.

3. Нейросекреторные гранулы (рис. 12.6)

Клетки (*1*) с такими гранулами располагаются, в основном, *в гипоталамической области* головного мозга.

Представленные на снимке клетки имеют овальную форму, светлые ядра и неоднородную цитоплазму. Неоднородность цитоплазмы обусловлена наличием в ней многочисленных мелких ***нейросекреторных гранул***.

Гранулы окружены мембраной. Внутри содержатся вещества, имеющие, в основном, пептидную и белковую природу и предназначенные на экспорт.

Поэтому, кроме тела нейрона, секреторные гранулы могут обнаруживаться в его *аксоне*, по которому они перемещаются к кровеносному сосуду.

4. Липофусцин. *С возрастом* в нейронах (как и в кардиомиоцитах; пп. 3.2.4 и 11.3.2) накапливается липофусцин — бурый «пигмент старения». К старости в иных нейронах он может занимать 25–50 % объема цитоплазмы.

5. Могут наблюдаться и другие признаки возрастной дегенерации нейроцитов: уменьшение содержания базофильного вещества (в крайнем случае — т.н. *«тигролиз»*), набухание митохондрий и т.д.

Следствием всего этого является, как отмечалось ранее, постепенное снижение количества нервных клеток в головном мозгу после 50–60 лет.

12.2.3.2. Отростки нейронов: дендриты и аксоны

1. Ключевое отличие

а) Выше (в п. 12.2.1) уже было сказано, по какому ключевому признаку отростки нейрона подразделяются на дендриты и аксон. Это *направление передачи* **импульса:** по *дендриту* сигнал идет ***к телу*** нейрона, а по *аксону* (или нейриту) — ***от тела*** нейрона.

б) Нередко в качестве главного отличительного признака указывают *длину* отростка, а именно: дендриты — всегда короткие отростки, а аксон — длинный.

Это неверно: у *чувствительных* нейронов дендрит — например, идущий от рецепторов подошвы — может достигать в длину 1–1,5 м. Действительно, тело такого нейрона располагается в одном из спинномозговых ганглиев, и идущий к нему с периферии длинный отросток является именно дендритом.

2. Прочие отличия

а) Кроме указанного ключевого признака, имеется еще ряд отличий.

I. У нейрона всегда ***только один аксон***, тогда как дендритов может быть несколько или даже много.

II. Дендриты обычно ***ветвятся*** (с чем связано их название: греч. *dendron* — дерево), хотя и аксон в своей *конечной* части может отдавать коллатерали и контактировать сразу с несколькими клетками.

III. В аксоне нет глыбок базофильной субстанции.

О двух из этих трех отличий выше уже упоминалось.

б) Можно еще добавить, что место отхождения аксона от тела нейрона называется *аксонным холмиком*. Считается, что именно здесь генерируется сигнал (в виде деполяризации плазмолеммы), который распространяется далее по аксону.

в) В свою очередь, у многих дендритов имеются т.н. ***шипики*** – небольшие выросты раз-

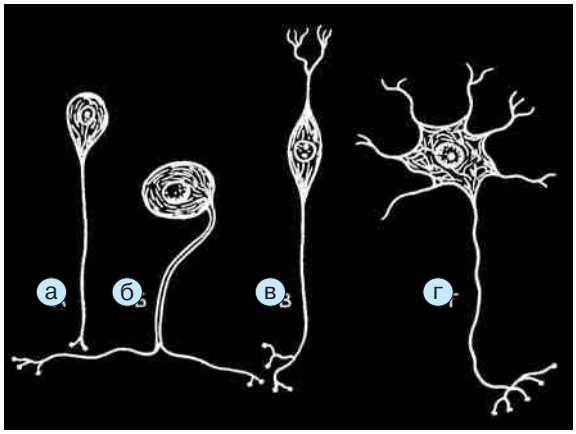

Рис. 12.7. Типы нервных клеток по числу отростков (*схема*) [по Н. А. Юриной и А. И. Радостиной]

личной формы. В них находятся цистерны *гладкой* ЭПС, представляющие собой депо ионов Ca^{2+}.

Количество шипиков тем больше, чем выше функциональная активность нейрона; и наоборот: при низкой активности шипики почти исчезают.

3. (*) **Замечание**

а) В англоязычной литературе дендриты чувствительных нейронов подчас относят к *афферентным аксонам*, а среди последних — к *сенсорным аксонам*. Т.е. исходят из принципа: то, что длинное (из отростков), то и аксон.

б) Но это слишком упрощенный и давно устаревший принцип, так что не придерживаться его не следует. Действительно, попытавшись применить данный подход, например, к нервной клетке, встроенной в афферентные пути с помощью двух своих примерно равных по длине отростков, мы встанем в затруднение: оба эти отростка (и тот, что проводит импульсы к телу нейрона, и тот, что проводит сигналы дальше — от тела нейрона) будут претендовать на «титул» афферентного аксона.

в) Так что в дальнейшем мы будем называть отростки, строго исходя лишь из того, в каком направлении ***относительно тела нейрона*** проводится сигнал: если ***к*** телу, то отросток — дендрит; если ***от*** тела, отросток — аксон.

12.2.3.3. Подразделение нейронов по числу отростков

По общему количеству отростков нейроны и их предшественники подразделяются на несколько типов (рис. 12.7): униполярные (*а*), псевдоуниполярные (*б*), биполярные (*в*) и мультиполярные (*г*).

1. Униполярные клетки имеют лишь один отросток (аксон). Таковыми являются ***нейробласты*** (п. 12.1) на промежуточной стадии дифференцировки.

2. Псевдоуниполярные нейроны

а) Количество отростков. У данных нейронов места отхождения аксона и дендрита от тела клетки очень близки, и кажется, будто клетка имеет всего один отросток, который затем Т-образно делится на два.

Таковы почти все ***чувствительные*** нейроны. Следовательно, данные нейроны имеют один дендрит и один аксон. Как уже отмечалось (п. 12.2.2.2), тела чувствительных нейронов лежат в ганглиях, длинный дендрит идет на периферию к рецепторам, а аксон чаще всего — в ЦНС, т. е. в спинной или головной мозг.

б) Таким образом, ***чувствительные нейроны*** имеют целый ряд характерных ***особенностей***:

– их тела всегда лежат в *ганглиях* (а не в ЦНС),
– по числу отростков они — *псевдоуниполярные*,
– их *дендрит* обычно *длинней*, чем аксон,
– и, наконец, только их *дендриты* входят в состав *нервов* (наряду с аксонами прочих нейронов).

в) Вид на препарате (рис. 12.8, *а* и *б*). На препаратах чувствительных ганглиев обычно видны лишь тела́ нейроцитов (*1*) — крупные, округлой формы. Они окружены многочисленными мелкими глиальными *клетками-сателлитами* (*2*). Еще кнаружи находятся *фибробласты* (*4*), образующие вокруг каждого нейроцита соединительнотканную оболочку.

Отростки, отходящие от тел нейронов, на подобных препаратах, как правило, не заметны. Только на некотором расстоянии от перикарионов видны *нервные волокна* (3), образованные отростками нейроцитов и специальными глиальными клетками.

3. Биполярные нейроны. Эти клетки явственно имеют 2 отростка — аксон и дендрит: места их отхождения находятся на противоположных полюсах нейрона.

Встречаются подобные клетки нечасто. Наиболее известный пример — одни из местно-

ассоциативных нейронов ***сетчатки глаза***, которые так и называются — *биполярными*.

4. Мультиполярные нейроны

а) Число отростков. Эти нейроны имеют более двух отростков (один аксон и более одного дендрита) и встречаются чаще всего: таковыми являются и ассоциативные, и эффекторные нейроны.

Здесь обычно самым длинным из отростков является аксон.

б) Вид на препаратах. Примеры мультиполярных нейронов — нейроциты спинного мозга.

I. В случае *импрегнации азотнокислым серебром* (рис. 12.9, *а*) у клеток оказывается светлое ядро (*1*) и темная цитоплазма.

II. А при окраске *нигрозином* (рис. 12.9, *б*) нейроны приобретают серый цвет, причем ядро (*1*) уже темней цитоплазмы.

III. Но и там, и там хорошо видны отростки: дендриты (*2*) ветвятся уже возле перикариона, аксон (*3*) отходит от тела не ветвясь.

Всего у этих клеток — по 4–5 отростков.

12.2.4. Транспорт веществ по отросткам нейронов

1. Виды транспорта. Отростки нейронов служат не только для проведения возбуждения. По ним, кроме того, постоянно происходит транспорт веществ.

а) В связи с этим различают два *направления* транспорта:

– ***прямое*** (*антероградное*) — перемещение веществ от перикариона к периферии отростка (все равно — аксона или дендрита);
– ***ретроградное*** — перемещение в обратном направлении, к перикариону.

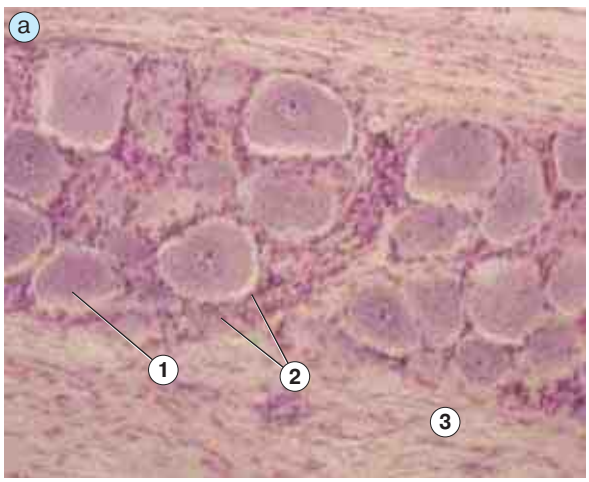

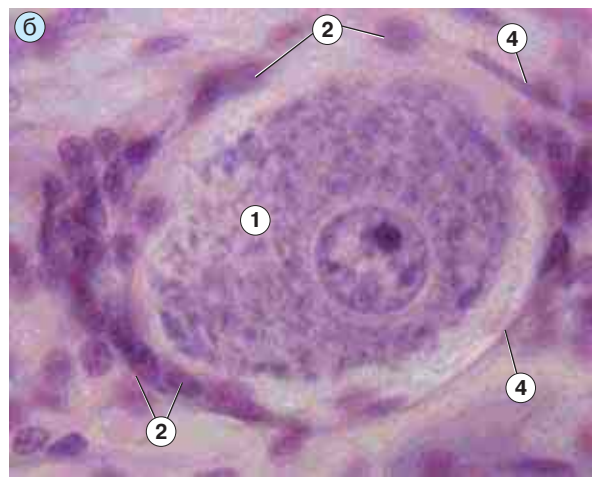

Рис. 12.8. Препарат — спинномозговой узел: псевдоуниполярные нейроциты. Окраска гематоксилином и эозином: а — малое увеличение; б — большое увеличение

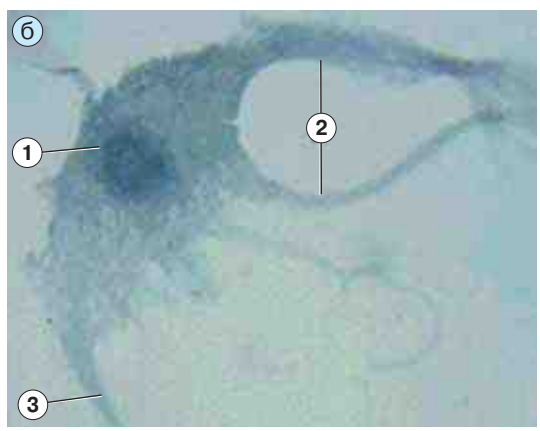

Рис. 12.9. Препарат — спинной мозг: мультиполярные нейроциты: а — импрегнация азотнокислым серебром; б — окраска нигрозином



Рис. 12.10. Препарат — серое вещество головного мозга: микроглия. Импрегнация азотнокислым серебром

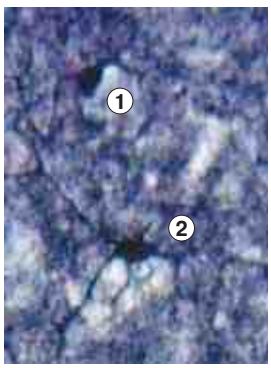

Рис. 12.11. Препарат — серое вещество головного мозга: астроглия. Импрегнация азотнокислым серебром

б) Выделяют следующие виды транспорта по отросткам:

1) *медленный ток* (транспорт) *по аксонам в прямом направлении* — со скоростью 1–3 мм/сут;
2) *быстрый ток по аксонам в прямом направлении* — 100–1000 мм/сут;
3) *ток по дендритам в прямом направлении* — 75 мм/сут;
4) *ретроградный ток по аксонам и дендритам*.

2. Транспортируемые вещества. В ходе транспорта *в прямом направлении* (от тела клетки) переносятся:

а) ***метаболиты***, за счет которых в окончаниях аксонов образуются медиаторы и осуществляется энергетическое обеспечение этого синтеза;

б) ***кислород,*** используемый для окисления в митохондриях (находящихся в нервных окончаниях);

в) соответствующие ***белки*** (в т. ч. ферменты),

г) ***нейрогормоны*** (в аксонах нейросекреторных клеток) и т. д.

В ретроградном направлении (к телу клетки) транспортируются *конечные продукты обмена*.

При этом многие из перечисленных веществ переносятся *в растворенной форме,* другие же вещества (например, гормоны и медиаторы) — в составе *пузырьков* или *гранул*.

3. Механизмы транспорта

а) Расчеты показывают, что *быстрый транспорт* ***растворенных веществ,*** скорее всего, осуществляется не путем диффузии веществ или тока жидкости по нейротрубочкам, а путем *тока жидкости* (под действием гидродинамического давления) *через межтубулярное пространство*.

б) Пузырьки же ***и гранулы*** транспортируются с помощью двух белков, использующих энергию АТФ: ***кинезин*** обеспечивает транспорт в прямом, а ***динеин*** — в ретроградном направлении.

При этом соответствующий белок связан одним концом с пузырьком (или гранулой), а вторым — с нейротрубочкой и совершает шаговые перемещения, двигаясь вдоль последней, как по монорельсу.

12.3. Нейроглия

12.3.1. Введение

1. Основные функции. Глиальные клетки обеспечивают деятельность нейронов, играя вспомогательную роль: *опорную, трофическую, электроизоляционную, барьерную* и *защитную*.

Кроме того, некоторые глиоциты выполняют *секреторную* функцию, образуя *цереброспинальную жидкость* (*ликвор*), которая заполняет спинномозговой канал и желудочки мозга.

2. Классификация. Нейроглию подразделяют следующим образом.

I. Глия центральной нервной системы (спинного и головного мозга):

а) *микроглия* — происходит *из промоноцитов*;

б) *макроглия* — происходит *из глиобластов* (п. 12.1); сюда относятся *астроглия, эпендимная глия* и *олигодендроглия*.

II. Глия периферической нервной системы (часто ее рассматривают как разновидность олигодендроглии):

а) *мантийные глиоциты* (клетки-сателлиты, или глиоциты ганглиев) и

б) *нейролеммоциты* (шванновские клетки).

3. Общая характеристика. Многие из этих клеток имеют отростки и (кроме эпендимоглиоцитов) невелики по размеру.

12.3.2. Характеристика отдельных видов нейроглии

12.3.2.1. Микроглия

а) Микроглиоциты (*1* на рис. 12.10) — мелкие клетки с продолговатым ядром и небольшим

числом отростков. Они встречаются и в сером, и в белом веществе ЦНС.

В соответствии со своим происхождением *из промоноцитов*, клетки микроглии способны ***к фагоцитозу*** и выполняют роль ***глиальных макрофагов.***

б) Различают три типа микроглии.

I. ***Амебоидная микроглия***: встречается в развивающемся мозгу, до раннего постнатального периода включительно. Микроглиоциты способны к амебоидным движениям и активно фагоцитируют — например, фрагменты разрушающихся клеток.

Со временем они превращаются в следующий тип микроглии.

II. ***Покоящаяся*** (или ***ветвистая***) ***микроглия***: содержится в сформированном мозгу. Клетки имеют ветвящиеся отростки (рис. 12.10); фагоцитарная активность клеток — мала.

III. ***Реактивная микроглия***: образуется из покоящейся микроглии после травмы мозга и вновь отличается высокой фагоцитарной активностью.

в) Считается, что при СПИДе микроглиоциты (благодаря своей высокой подвижности) разносят вирус по ЦНС.

12.3.2.2. Астроглия

Астроциты, как отмечалось в п. 12.1.2, образуются из радиальной глии – той эмбриональной глии, которая, по-видимому, служит и источником нейробластов, и их проводником к месту будущей «дислокации».

С трансформацией в астроглию эти способности утрачиваются.

1. Морфология. ***а)*** Астроциты (астроглиоциты) имеют многочисленные отростки, идущие во все стороны. Это придает клеткам звездчатую форму, чем и обусловлено их название (греч. *astron* — звезда).

На концах многие отростки астроцитов имеют *пластинчатые расширения.*

б) Толщина и длина отростков зависят от типа астроглии. По этому признаку последнюю подразделяют на два вида (рис. 12.11).

I. ***Протоплазматические*** *астроциты* (*1*): отростки — толстые и короткие. Такие клетки находятся преимущественно *в сером веществе* мозга.

II. ***Волокнистые*** *астроциты* (*2*): отростки — тонкие, длинные, слабоветвящиеся. Эти клетки — в основном, *в белом веществе* мозга (хотя встречаются и в сером веществе, как видно на рис. 12.11).

2. Функции. За счет своих *отростков* астроциты образуют по всему объему мозга

а) *поддерживающую сеть* (***опорная*** функция) и

б) *глиальные пограничные мембраны* между капиллярами и нейронами — важнейший элемент *гематоэнцефалического барьера* (***барьерная*** функция).

Кроме того, астроциты

в) содержат *системы транспорта* определенных веществ — в нейроны и, видимо, из нейронов (***транспортная*** и в т. ч. ***трофическая*** функция),

г) выделяют *факторы роста нейроцитов* — в период развития мозга и при регенерации нервной ткани (***регуляторная*** функция) и

д) участвуют *в обмене медиаторов* (***обменная*** функция).

Таким образом, утратив функции радиальной глии, астроциты стали выполнять не менее важные и даже более разнообразные функции.

12.3.2.3. Эпендимная глия

1. Локализация (рис. 12.12, *а* и *б*). Эпендимоциты (*2*) образуют эпендиму — ткань, которая

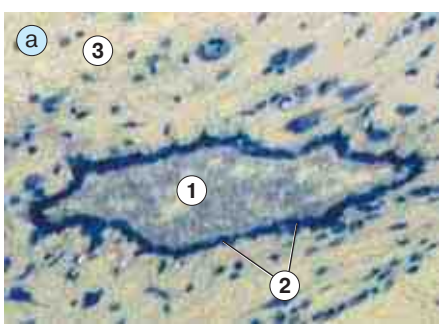

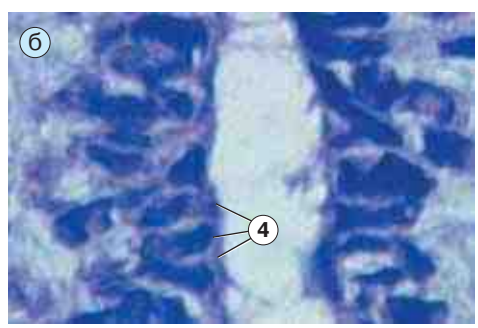

Рис. 12.12. Препарат — желудочки мозга: эпендимная глия. Окраска по методу Ниссля: а — малое увеличение; б — большое увеличение

выстилает спинномозговой канал и желудочки (*1*) мозга, а также покрывает сосудистые сплетения желудочков.

Эпендима на большем своем протяжении является ***однослойной*** и состоит из клеток цилиндрической формы. В других же участках (III и IV желудочки мозга и соединяющий их водопровод) она может быть ***многослойной.***

Под эпендимой находится белое вещество (*3*) мозга.

2. Особенности. Эпендиму часто рассматривают как разновидность эпителия (п. 7.2.1). Не оспаривая это, напомним, однако, что, в отличие от других видов эпителия,

а) эпендима во многих участках *не имеет базальной мембраны*,

б) а в эпендимоцитах *нет кератиновых филаментов*.

3. Морфология клеток

а) Ядра эпендимных глиоцитов (*4*) — темные, удлиненные; ориентированы, в основном, перпендикулярно к поверхности желудочка.

б) На апикальной поверхности *многих* эпендимоцитов находятся ***микроворсинки*** и подвижные ***реснички*** (киноцилии).

в) От базальной поверхности *некоторых* клеток отходят ***отростки*** (*1* на рис. 12.13). Подобные клетки называются ***таницитами.*** Особенно многочисленны они в дне III желудочка.

г) Между собой клетки эпендимы связаны, в основном, интердигитациями и нексусами.

4. Функции эпендимы

а) Продукция и перемещение ликвора. Секреторной активностью обладает большинство эпендимоцитов. Но основную роль в образовании ликвора (цереброспинальной жидкости) играет эпендима, *покрывающая сосудистые сплетения желудочков*.

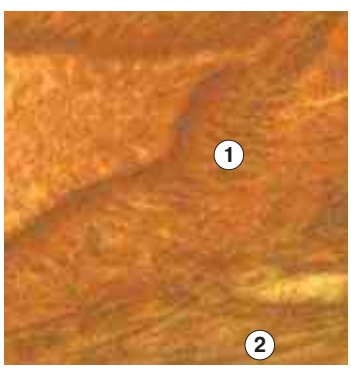

Рис. 12.13. Препарат — желудочки мозга: эпендимная глия. Импрегнация азотнокислым серебром:
1 — отростки;
2 — нервные волокна под эпендимой

С помощью же ресничек эпендимоциты приводят ликвор в движение, препятствуя его застою в каком-либо желудочке или канале.

б) Барьерные свойства. В большинстве участков эпендимы между клетками нет плотных контактов, что позволяет ликвору проникать из желудочка в подлежащее белое вещество мозга.

В отличие от этого, эпендимоциты, *покрывающие сосудистые сплетения желудочков,* соединены плотными контактами, что тоже (как и отростки астроцитов) создает ***гематоэнцефалический барьер***, или, в более узком понимании, — *гематоликворный барьер*. Очевидно, данный барьер обеспечивает односторонний характер происходящей здесь секреции жидкости из крови в лимфу

в) Отростки таницитов, по-видимому, выполняют ***фиксирующую*** и ***транспортную*** функции. В частности, им приписывают передачу одних веществ из гипоталамуса в гипофиз и других веществ — в обратном направлении.

12.3.2.4. Олигодендроглия и периферическая нейроглия

1. Морфология. Олигодендроциты (олигодендроглиоциты) — небольшие глиальные клетки с малым числом отростков (отсюда и их название: греч. *oligo* — мало). К тому же отростки — короткие и слабоветвящиеся.

2. Локализация и **функция.** Олигодендроциты ЦНС и периферические глиоциты подразделяются на 2 типа:

а) ***клетки-сателлиты*** — окружают *тела* нейронов (в сером веществе ЦНС и в нервных ганглиях), контролируя тем самым обмен веществ между нейронами и окружающей средой;

б) ***олигодендроциты нервных волокон*** — окружают *отростки* нейронов (в белом веществе ЦНС и в периферических нервах), образуя нервные волокна.

По существу, клетки обоих типов выполняют сходные функции: трофическую, барьерную и электроизоляционную.

3. Клетки-сателлиты

а) *В сером веществе ЦНС* олигодендроциты «делят» пространство вокруг тела нейрона с астроцитами. Т. е. в одних местах к перикариону прилегают отростки астроцитов, а в других — олигодендроциты.

б) В отличие от этого, *в нервных ганглиях* клетки-сателлиты (*глиоциты ганглиев*) в «монопольном» порядке окружают перикарионы. Поэтому здесь сателлиты имеют еще одно название — ***мантийные глиоциты.***

Иллюстрация. На рис. 12.14 приведен снимок с препарата спинномозгового узла. Вокруг очень крупного тела (*1*) псевдоуниполярного нейрона в один слой расположены мелкие клетки-сателлиты (*2*). Последние имеют овальные ядра; отростки же (невидимые на снимке) способствуют более тесному контакту с нейроном.

4. Что же касается **олигодендроцитов нервных волокон,** то о них будет сказано чуть ниже — при описании строения нервных волокон.

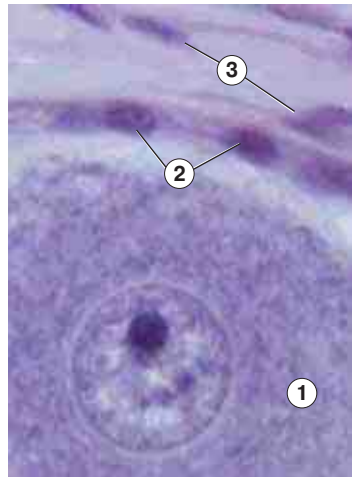

Рис. 12.14. Препарат — спинномозговой узел: клетки-сателлиты. Окраска гематоксилином и эозином: 1 — перикарион; 2 — клетки-сателлиты; 3 — клетки соединительнотканной оболочки нейрона

12.4. Нервные волокна

12.4.1. Введение

1. Состав нервного волокна. *Нервное волокно — это один или несколько отростков нейронов с окружающей оболочкой.*

а) При этом отросток нейрона, находящийся в составе волокна, называется ***осевым цилиндром.*** В качестве последнего могут выступать *и аксоны, и дендриты.*

б) Оболочки в нервных волокнах образованы олигодендроцитами. Если это волокна периферической нервной системы, то для данных клеток чаще используются другие названия-синонимы: ***леммоциты, нейролеммоциты, шванновские клетки.***

Оболочка имеется практически у всех отростков и почти на всем их протяжении. Исключение составляют свободные окончания некоторых отростков.

2. Типы волокон. По своему строению нервные волокна подразделяются на два типа: безмиелиновые (безмякотные) и миелиновые (мякотные).

12.4.2. Безмиелиновые нервные волокна

1. Локализация. Безмиелиновые волокна находятся преимущественно в составе *вегетативной* нервной системы, где содержат главным образом *аксоны эффекторных нейронов* этой системы. В меньшей степени такие волокна встречаются в ЦНС.

2. Строение (рис. 12.15). На поперечном сечении безмиелиновых волокон обнаруживается (при электронной микроскопии) следующее.

а) В *центре* располагается ***ядро*** (*1*) олигодендроцита (леммоцита).

б) По *периферии* в цитоплазму леммоцита погружено обычно *несколько* (10–20) ***осевых цилиндров*** (*2*).

в) Причем плазмолемма леммоцита смыкается почти над каждым цилиндром, так что образуется дупликатура плазмолеммы — «брыжейка» осевого цилиндра, или ***мезаксон*** (*3*).

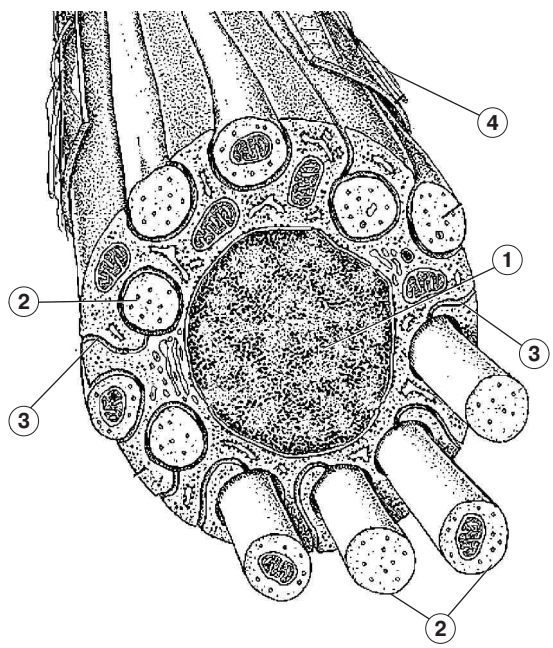

Рис. 12.15. Безмиелиновое нервное волокно [по Т. Н. Радостиной, Ю. И. Афанасьеву, Т. С. Румянцевой]

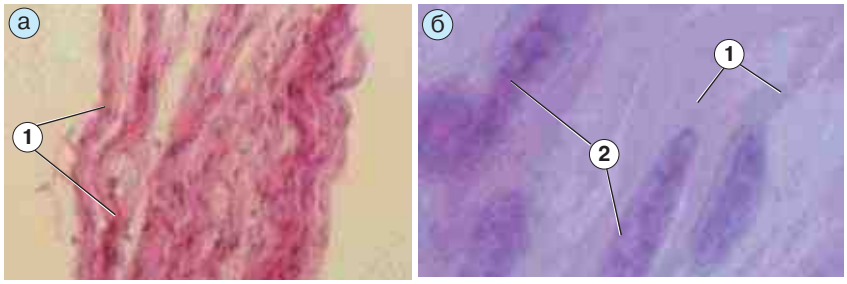

Рис. 12.16. Препарат — безмиелиновые нервные волокна (расщипанный препарат):
а, б — малое и большое увеличения

(Ср. последний термин с названием брыжейки кишечника — *mesenterium*.)

г) С поверхности нервное волокно покрыто *базальной мембраной* (*4*).

3. Дополнительные замечания

а) Таким образом, оболочка осевых цилиндров в безмиелиновых волокнах включает слой цитоплазмы и плазмолемму олигодендроцита, а также базальную мембрану.

б) По длине волокна́ олигодендроциты (леммоциты) соединяются друг с другом конец в конец. Поэтому осевые цилиндры окружены оболочкой *на всем своем протяжении*.

4. Световой препарат (рис. 12.16, *а* и *б*). На световом уровне нервные волокна (*1*) часто изучают на т. н. ***расщипанных*** препаратах. Это значит, что в процессе приготовления препарата волокна были отделены друг от друга и просто помещены на предметное стекло.

Ключевой признак безмиелиновых волокон: ядра (*2*) леммоцитов находятся *в центре* волокон. Видно также, что эти ядра — узкие и ориентированы вдоль оси волокна.

Между нервными волокнами находятся прослойки рыхлой соединительной ткани — ***эндоневрий.***

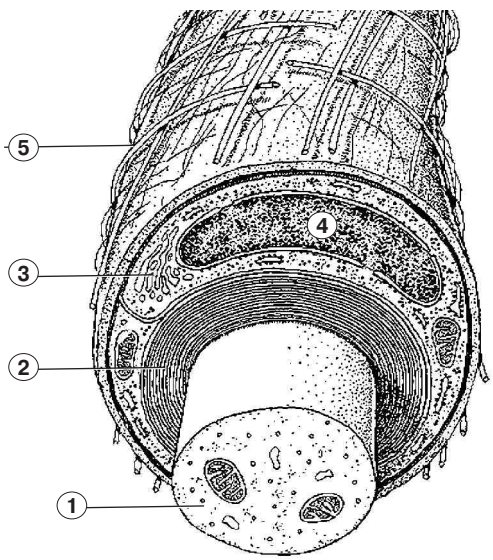

Рис. 12.17. Миелиновое нервное волокно (*схема*) [по Т. Н. Радостиной, Ю. И. Афанасьеву, Т. С. Румянцевой]

12.4.3. Миелиновые нервные волокна

Локализация. Миелиновые нервные волокна образуют

а) ***белое вещество*** спинного и головного мозга,

б) афферентные и эфферентные пути *соматической* части периферической нервной системы,

в) часть путей *вегетативной* нервной системы.

Отсюда следует, что миелиновые волокна могут содержать как аксоны, так и дендриты нервных клеток.

12.4.3.1. Строение миелиновых волокон

1. Компоненты волокна́ (рис. 12.17)

а) Осевой цилиндр (*1*) в миелиновом волокне всего *один*. Он располагается *в центре* и значительно больше по диаметру, чем в безмиелиновом волокне.

Оболочка же миелинового волокна имеет два слоя; из них внутренний — это т. н. миелиновый слой (*2*), а наружный — нейролемма, или неврилемма (*3–4*).

б) Миелиновый слой представлен несколькими слоями *мембраны* олигодендроцита (леммоцита, шванновской клетки), которые концентрически закручены вокруг осевого цилиндра.

Фактически это ***очень удлиненный мезаксон***, образующийся в результате погружения осевого цилиндра в цитоплазму леммоцита и последующего многократного вращения леммоцита вокруг своей оси.

в) Нейролемма — это оттесненные к периферии, т. е. кнаружи от миелинового слоя, цитоплазма (*3*) и ядро (*4*) глиоцита.

г) С поверхности волокно *в периферическом нерве* покрыто *базальной мембраной* (5).

2. Роль миелиновой оболочки. Итак, главная особенность миелиновых волокон состоит в том, что вокруг осевого цилиндра находится, помимо цитоплазмы леммоцита, не один слой плазмолеммы этой клетки, а сразу много таких слоев, плотно прижатых друг к другу.

К тому же химический состав этой плазмолеммы — очень специфичен. Так, в биомембранах соотношение масс липидов и белков обычно близко к 1. Миелиновые оболочки составляют исключение из данного правила: в них *значительно преобладают* ***липиды*** (≈80 % массы). Благодаря этому такие оболочки являются очень эффективными ***электроизоляторами***.

3. Световой препарат (рис. 12.18, *а*). При приготовлении препаратов миелиновых нервных волокон часто используют *импрегнацию осмием*. Тогда миелиновый слой (*2*) каждого волокна из-за высокого содержания липидов окрашивается осмиевой кислотой в темный цвет.

Осевые же цилиндры (*1*) выглядят как просветления в центре волокна.

Нейролемма (окружающая миелиновые оболочки) на таких препаратах практически не видна.

4. Особенности миелиновых волокон ЦНС. В спинном и головном мозгу миелиновые волокна имеют ряд особенностей.

а) Так, один олигодендроцит с помощью своих отростков участвует в образовании миелиновой оболочки сразу ***нескольких*** соседних волокон.

Это значит, что каждый отросток олигодендроцита (независимо от других отростков) формирует оболочку одного из нервных волокон, отчего несколько нервных волокон оказываются связанными между собой общей ядросодержащей частью олигодендроцита.

Следовательно, эта ядросодержащая часть клетки находится уже не в составе нейролеммы волокна, а ***между*** волокнами.

б) Здесь уже олигодендроцит не мог вращаться сразу вокруг нескольких осевых цилиндров. Так что в ЦНС миелиновые оболочки образовывались, видимо, путем последовательного наползания тонких «языков» цитоплазмы одигодендроцита на осевые цилиндры. В процессе этого «наползания» «языки» истончались до дупликатур плазмолеммы.

в) Кроме того, у миелина (т. е. мембраны олигодендроцитов) — иной липопротеидный состав, чем в периферической нервной системе.

г) Наконец, в ЦНС вокруг миелиновых волокон *нет базальной мембраны*.

12.4.3.2. Перехваты Ранвье; сальтаторный механизм передачи сигнала

1. Перехваты Ранвье (рис. 12.18, *б*). Если изучать миелиновые волокна не на поперечном срезе, а по длине, то оказывается, что миелиновый слой (*2*) оболочки волокна регулярно прерывается (*3*).

Это *места стыка соседних леммоцитов*: здесь у волокна остается только истонченная нейролемма. Такие участки называются ***узловыми перехватами Ранвье.***

2. Na^+-каналы и проведение сигнала. Перехваты Ранвье играют важную роль в проведении сигнала по нервному волокну.

а) Дело в том, что в миелиновых волокнах плазмолемма осевых цилиндров не содержит

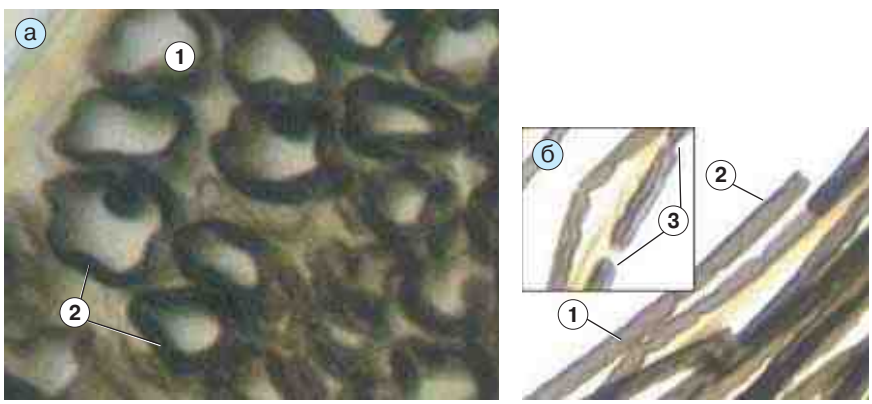

Рис. 12.18. Препараты — миелиновые нервные волокна. Импрегнация осмием: а — поперечный срез; б — расщипанный препарат

Таблица 12.1. Сопоставление двух типов нервных волокон

	БЕЗМИЕЛИНОВЫЕ ВОЛОКНА	МИЕЛИНОВЫЕ ВОЛОКНА
1. ОСЕВЫЕ ЦИЛИНДРЫ: количество и локализация	*Несколько* осевых цилиндров, располагающихся по *периферии* волокна	*Один* осевой цилиндр, находящийся в *центре* волокна
2. ОСЕВЫЕ ЦИЛИНДРЫ: тип отростка	Это, как правило, *аксоны* эффекторных нейронов вегетативной нервной системы	Это может быть и аксон, и дендрит нейроцита
3. ЛЕММОЦИТЫ	Ядра леммоцитов находятся в *центре* волокон	Ядра и цитоплазма леммоцитов оттеснены к *периферии* волокна
4. МЕЗАКСОНЫ	Мезаксоны осевых цилиндров — короткие	Мезаксон многократно закручивается вокруг осевого цилиндра, образуя миелиновый слой
5. Na^+-КАНАЛЫ	Na^+-каналы располагаются по всей длине осевого цилиндра	Na^+-каналы — только в перехватах Ранвье
6. СКОРОСТЬ ПЕРЕДАЧИ СИГНАЛА	1–2 м/с	5–120 м/с

Na^+-каналов в участках с миелиновым слоем, а имеет их лишь в перехватах Ранвье.

б) Такое расположение Na^+-каналов значительно меняет сам механизм проведения сигнала (что отмечалось в п. 12.2.2.1). ***Между перехватами Ранвье*** импульс передается не путем открытия-закрытия Na^+-каналов, что происходило бы относительно медленно, а путем распространения *изменений* электрического поля, возникающих в области перехватов.

Эти изменения распространяются в хорошо изолированном проводнике, каковым является осевой цилиндр под миелиновым слоем, почти мгновенно и без рассеяния энергии в окружающей среде.

в) Данный механизм передачи нервного импульса называется ***сальтаторным*** (скачкообразным; п. 12.22.1). Его составляют два чередующихся процесса:

I. сравнительно медленное проведение возбуждения (в виде волны деполяризации) в очередном перехвате Ранвье; и

II. очень быстрая передача сигнала в миелинизированном фрагменте волокна до следующего перехвата.

г) В результате миелиновые волокна проводят сигналы ***гораздо быстрее***, чем безмиелиновые.

3. Насечки миелина. Помимо перехватов Ранвье, в миелиновом слое видны также узкие, косо расположенные просветления — т. н. насечки миелина.

В этих местах концентрические листки мезаксона не так плотно прилегают друг к другу, отчего между ними сохраняются прослойки цитоплазмы.

В миелиновых волокнах ЦНС таких насечек нет.

4. Итоговая таблица. Ключевые различия в организации безмиелиновых и миелиновых волокон сведены в табл. 12.1.

12.4.3.3. Регенерация миелиновых нервных волокон

1. В ЦНС регенерации нервных волокон (после их повреждения) ***не происходит.*** Вначале микроглии и другие глиоциты «зачищают» место повреждения. Затем астроциты образуют на данном месте ***глиальный рубец***.

2. В периферических же **нервах** регенерация миелиновых волокон ***возможна***, но при следующих условиях:

а) тело соответствующего нейрона не повреждено;

б) расстояние между частями поврежденного нервного волокна невелико;

в) в пространство между этими частями не вросла соединительная ткань.

Два последних условия объясняют, почему хирурги всегда стараются сшить концы поврежденного нерва.

3. Последовательность событий регенерации миелиновых волокон периферического нерва такова.

а) Вначале развиваются ***реактивные процессы*** (1–1,5 месяца).

I. *Нисходящая дегенерация волокна:* разрушается *вся дистальная часть* отростка нейрона (т. е. та часть, которая потеряла связь с телом нейрона), распадается и миелиновая оболочка; продукты распада (детрит) поглощаются макрофагами и глией.

Однако здесь сохраняются способные к делению леммоциты, и благодаря их активности *дистальная часть волокна полностью не исчезает*: она постепенно замещается на тяж из новообразованных леммоцитов.

II. *Восходящая дегенерация волокна:* ближайший к повреждению *участок проксимальной части* нервного волокна тоже дегенерирует; затем на конце укоротившейся проксимальной части отростка нейрона образуется расширение — ***ретракционная колба***.

III. *Изменения тела нейрона*. Хотя тело нейрона обычно находится на существенном расстоянии от места повреждения, а восходящая дегенерация волокна до него не доходит, в нем тоже наблюдаются существенные изменения: тело набухает, базофильная субстанция (гранулярная ЭПС) перестает определяться, ядро смещается к периферии.

б) Восстановительные процессы (несколько месяцев).

I. Затем (через 1–1,5 месяца после повреждения) структура *тела* нейрона восстанавливается.

II. На месте дегенерировавших участков волокна (и в проксимальной, и в дистальной части) делящиеся леммоциты формируют тяжи — *ленты Бюнгнера*, которые повторяют ход волокна и соединяются друг с другом в месте бывшего повреждения.

III. Эти ленты играют опорную и направляющую роль: вдоль них из ретракционной колбы начинает расти проксимальная часть отростка нейрона — обычно в виде нескольких веточек. Скорость роста — 3–4 мм/сут.

IV. Леммоциты лент Бюнгнера образуют вокруг растущих отростков миелиновую оболочку.

V. В конце концов растущее нервное волокно достигает органа, лишившегося иннервации, и восстанавливает его деятельность.

Тема 13. Нервная ткань: нервные окончания и синапсы

13.1. Введение

Окончания нервных волокон играют важнейшую роль в функционировании нервной системы. Можно назвать, по меньшей мере, четыре функции этих окончаний, причем каждой функции соответствует свой тип окончаний.

1. Рецепторные (чувствительные, или афферентные) нервные окончания (н. о.) — это окончания *дендритов чувствительных нейронов*.

Данные окончания ***воспринимают*** всю ту ***информацию***, которая идет от органов чувств и внутренних рецепторов и анализируется затем центральной нервной системой.

2. Другие н.о. образуют **межнейронные синапсы**. С их помощью происходит ***передача сигналов*** от одних нейронов к другим во всех трех типах проводящих путей (п. 12.2.2.3) — афферентных, ассоциативных и эфферентных.

В образовании данных синапсов обычно участвуют

а) *аксон* нейрона, передающего сигнал,

б) и дендрит, тело или аксон нейрона, воспринимающего сигнал.

Этому соответствуют три основных вида межнейронных синапсов: *аксодендритические, аксосоматические* и *аксоаксональные*.

Обнаружены также *соматодендритические* синапсы — между телом одного и дендритом другого нейрона.

3. Эффекторные н. о.: данными окончаниями завершаются эфферентные пути; следовательно, это окончания *аксонов эффекторных нейронов*.

Вместе с мембраной эффекторных клеток (или волокон) они образуют ***нейроэффекторные синапсы.*** С помощью этих синапсов происходит *передача нервных сигналов на рабочие органы*.

4. Наконец, четвертый тип н. о. — окончания *аксонов нейросекреторных нейронов*. Вместе с капиллярами они формируют ***аксовазальные синапсы***, с помощью которых гормоны названных нейронов попадают *в кровь*.

Таким образом, роль нервных окончаний действительно велика. В данной теме, в соответствии с приведенной классификацией, будут рассмотрены рецепторные нервные окончания и синапсы — межнейронные и нейроэффекторные.

13.2. Рецепторные нервные окончания

13.2.1. Классификация рецепторов

Рецепторные нервные окончания имеются во всех органах. Эти окончания тоже можно подразделить на виды, причем несколькими способами.

1. ***По происхождению*** воспринимаемых сигналов (из внешней среды или внутренней) различают *экстеро*рецепторы и *интеро*рецепторы.

2. ***По природе*** воспринимаемых сигналов — *ноци-* (болевые), *механо-, баро-, хемо-, термо-, проприо-* (мышечно-сухожильное «чувство») и прочие рецепторы.

3. ***По строению*** рецепторов:

а) *свободные* н. о.: конечные ветвления осевых цилиндров лишены оболочки;

б) *несвободные* н. о.: вокруг осевых цилиндров сохраняются обычные или видоизмененные клетки *глии*.

Несвободные н. о., в свою очередь, делятся еще на два подвида: *неинкапсулированные* и *инкапсулированные* н. о. В последнем случае вокруг ветвей осевых цилиндров имеется не только глиальная оболочка, но и (снаружи от нее) соединительнотканная *капсула*.

Рассмотрим некоторые конкретные рецепторы, а именно рецепторы тактильной, температурной и проприоцептивной чувствительности. Их объединяет то обстоятельство, что все эти рецепторы не организованы в органы чувств. Рецепторы же, содержащиеся в органах чувств, описываются в темах 16 и 17.

13.2.2. Рецепторы в коже и внутренних органах

13.2.2.1. Рецепторы в эпителии кожи

В эпителии кожи находятся ***свободные*** рецепторные окончания.

1. Одни из них проникают между клетками эпителия и воспринимают *температуру* и *боль*.

Видимо, при действии данных раздражителей в рецепторном окончании меняется состояние ионных каналов (причем не столько натриевых, сколько кальциевых), и это инициирует волну возбуждения в дендрите.

2. Другие нервные окончания (рис. 13.1) контактируют с основаниями осязательных эпителиоцитов — ***клеток Меркеля*** (*1*).

а) Последние находятся в базальном слое эпидермиса и часто объединяются в т. н. *диски Меркеля*.

б) Эти рецепторы способны воспринимать очень слабое прикосновение, т. е. отвечают за ***тактильную*** чувствительность, или за ***осязание.***

в) Причем в ответ на осязательные раздражения клетки Меркеля не только передают сигнал дендриту, но и выделяют ряд факторов, влияющих *на тонус кровеносных сосудов* и *регенерацию эпителия*. Это может быть механизмом лечебного действия легкого массажа кожи.

г) Отходящий от диска Меркеля дендрит (*2*) чувствительного нейрона, видимо, сразу за базальной мембраной покрывается миелиновой оболочкой.

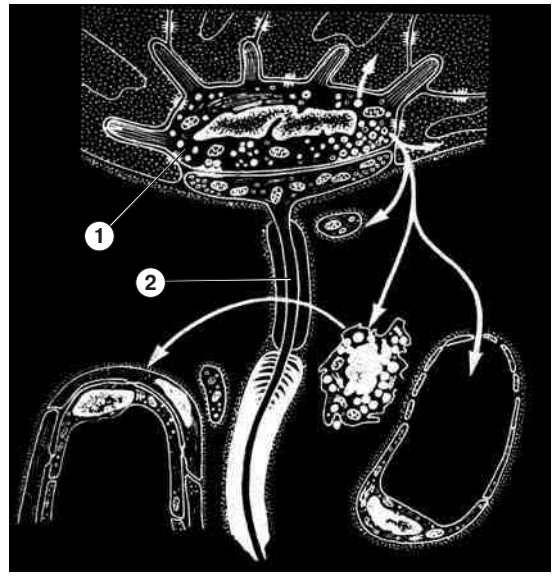

Рис. 13.1. Тактильные рецепторы в эпидермисе. Схема [по Ю. А. Афанасьеву и В. Л. Горячкиной]

д) В заключение заметим: данный рецептор отнесен к *свободным* рецепторным окончаниям потому, что формально удовлетворяет приведенному выше определению: вокруг окончаний дендрита нет ни соединительнотканной капсулы, ни измененных глиальных клеток (клетки Меркеля таковыми не являются).

13.2.2.2. Рецепторы в соединительной ткани кожи и внутренних органов

Соединительная ткань, как известно (тема 9), широко распространена в организме; в том числе она образует дерму (основу кожи) и строму паренхиматозных органов.

В ней тоже имеются многочисленные рецепторы.

I. Так, в дерме содержится множество ***несвободных неинкапсулированных рецепторов.*** Это просто ветвления дендритов чувствительных нейронов, сопровождаемые леммоцитами. Они тоже (как и свободные рецепторы эпидермиса) воспринимают *боль* и *температуру*.

II. Кроме того, для соединительной ткани характерны ***несвободные инкапсулированные*** нервные окончания. Они, как уже отмечалось, включают три элемента:

а) *терминали* одного или нескольких *дендритов*;

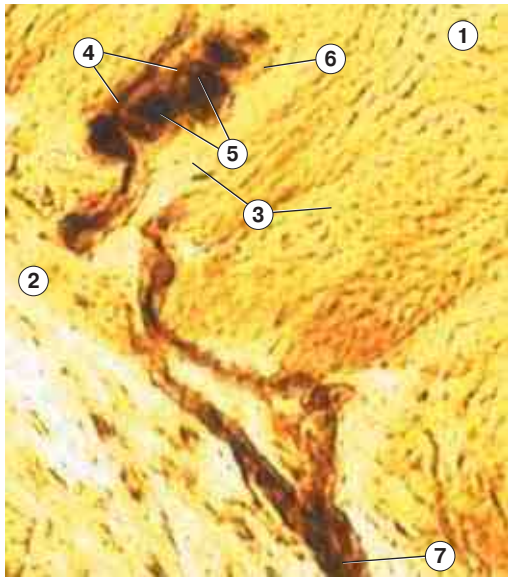

Рис. 13.2. Препарат — кожа: осязательное тельце Мейснера. Импрегнация азотнокислым серебром

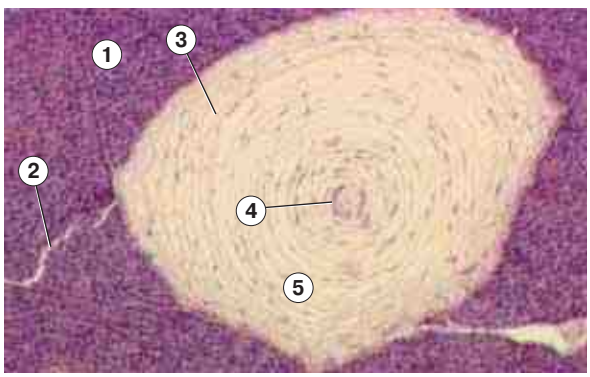

Рис. 13.3. Препарат — поджелудочная железа. Окраска гематоксилином и эозином: 1 — концевые отделы поджелудочной железы; 2 — прослойки соединительной ткани

б) видоизмененные *глиальные клетки*, окружающие эти терминали;

в) наружную соединительнотканную оболочку (*капсулу*).

Считают, что глиальные и соединительнотканные компоненты рецептора не ослабляют, а, наоборот, усиливают действие внешних факторов на терминали дендритов.

Существует несколько разновидностей таких рецепторов.

1. Осязательные тельца Мейснера (рис. 13.2). Они находятся сразу под эпидермисом (*1*) — в поверхностном (сосочковом) слое дермы.

Согласно п. 9.3.1, данный слой дермы образован рыхлой соединительной тканью (*2*) и вдается в эпидермис глубокими сосочками (*3*). В некоторых сосочках и содержатся тельца Мейснера.

а) Чтобы выявить *нервные окончания* (*4*) в этом тельце, обычно применяют импрегнацию нитратом серебра (как на приведенном снимке).

б) Окружающие их *леммоциты* (олигодендроциты) (5) изменены: в отличие от леммоцитов предыдущей части нервного волокна (*7*), они не образуют миелиновую оболочку и ориентированы перпендикулярно к оси осязательного тельца.

в) Главная же отличительная черта (по сравнению с другими инкапсулированными рецепторами) состоит в том, что соединительнотканная *капсула* (*6*) является очень тонкой.

Благодаря своему поверхностному положению, тельца Мейснера воспринимают ***слабое давление.*** Это значит, что они, как и диски Меркеля, обеспечивают ***осязание***.

Леммоциты тельца Мейснера называются *тактильными клетками*. Их роль состоит в том, что они передают деформационные сдвиги капсулы тельца на окончания дендритов.

2. Пластинчатые тельца Фатера—Пачини. Эти рецепторы находятся в глубоком (сетчатом) слое дермы, в строме внутренних органов и в брыжейке.

В частности, на рис. 13.3 представлено тельце Фатера—Пачини (*3*) в поджелудочной железе.

В тельце вновь имеются три компонента.

а) Терминали дендрита (всегда одного), лишенные миелиновой оболочки, располагаются внутри тельца. (При данной окраске они не видны.)

б) Окружающие их глиальные клетки образуют т. н. ***внутреннюю колбу,*** или *внутреннюю луковицу* (*4*).

в) Капсула же называется ***наружной колбой***, или *наружной луковицей* (*5*). Ее строение и составляет ключевую особенность тельца: эта капсула имеет пластинчатую структуру, т. е. содержит много слоев, и поэтому является очень толстой. Каждая пластинка образована

большим количеством сильно уплощенных фибробластов и коллагеновыми волокнами. Пространства между пластинками заполнены жидкостью.

Полагают, что наружная колба значительно повышает чувствительность рецептора к механическим воздействиям, причем не только к статическому ***давлению***, но в еще большей степени — к его быстрому изменению — ***вибрации.***

3. В коже обнаруживаются еще два вида инкапсулированных рецепторов:

а) Тельца Руффини: тоже располагаются в сетчатом слое дермы. В этих тельцах окончания дендритов связаны с коллагеновыми волокнами. Поэтому тельца реагируют ***на растяжение*** кожи.

Некоторые авторы приписывают им также *температурную* чувствительность.

б) Колбы Краузе: встречаются, в основном, в коже *наружных половых органов* и являются *механорецепторами*. Окончания дендритов в них очень сильно ветвятся, образуя сферообразную гроздь. Окружающая эту «гроздь» капсула имеет вид колбы.

13.2.3. Проприоцепторы в скелетных мышцах и сухожилиях

Афферентная импульсация, идущая в ЦНС от мышц и сухожилий, рассматривается как ***проприоцептивная*** чувствительность.

Она обеспечивается специальными рецепторными структурами, которые тоже являются *инкапсулированными*. Это т. н. ***нервно-мышечные*** и ***нервно-сухожильные веретена.***

Первые из них реагируют на *растяжение мышцы*, а вторые — на ее *сокращение*. Эти реакции могут вызывать характерные рефлекторные ответы (впрочем, как раздражение и вышерассмотренных рецепторов).

13.2.3.1. Нервно-мышечные веретена

1. Локализация и компоненты. Нервно-мышечные веретена (рис. 13.4) располагаются в толще *скелетных* мышц.

Каждое веретено (*fusus*) содержит четыре компонента:

– от 1 до 12 *интрафузальных* (т. е. внутриверетенных) ***мышечных*** волокон (*1*),
– растяжимую соединительнотканную *капсулу* (*2*) вокруг веретена,
– *афферентные* ***нервные*** волокна (*3*) и их окончания,

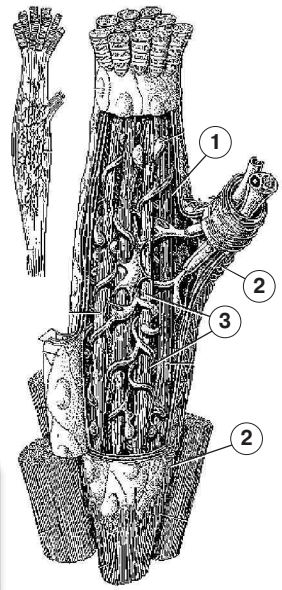

Рис. 13.4. Нервно-мышечное веретено. Схема [по Н. А. Юриной и А. И. Радостиной]

– *эфферентные* ***нервные*** волокна (на схеме не показаны).

2. Характеристика компонентов

а) Интрафузальные мышечные волокна. В отличие от обычных (экстрафузальных) мышечных волокон, интрафузальные волокна — тонкие и короткие. Главное же, что они *содержат миофибриллы только в концевых отделах*, а в центральной части их лишены.

б) Эфферентные нервные волокна веретена идут *от гамма-мотонейронов* спинного мозга. Они вызывают сокращение интрафузальных мышечных волокон (при повышении активности гамма-мотонейронов). При этом центральная часть интрафузальных волокон (лишенная миофибрилл) растягивается.

в) Афферентные (чувствительные) ***нервные волокна*** оплетают именно *центральные части* интрафузальных волокон. И реагируют на растяжение этих частей.

3. Факторы, вызывающие возбуждение веретен

а) Итак, к раздражению веретен приводит *эфферентная импульсация со стороны гамма-мотонейронов* спинного мозга.

б) I. Вторая причина раздражения этих рецепторов — *растяжение самих мышц*. Причина в том, что нервно-мышечные веретена встроены в соединительнотканную строму мышц и при растяжении мышц растягиваются тоже.

II. При этом надо иметь в виду, что нормальным состоянием всей мышцы является состояние, *промежуточное* между максимальным растяжением и максимальным сокращением. Действительно, например, конечности и их части в покое находятся в состоянии полуотведения-полуприведения, полусгибания-полуразгибания и т.д.

III. Поэтому под растяжением мышцы, вызывающим раздражение веретен, следует понимать увеличение ее длины по сравнению с именно таким расслабленным состоянием.

4. Последствия раздражения веретен

а) В ответ на растяжение центральных отделов веретен в ЦНС (в частности, в спинной мозг) начинают поступать *афферентные сигналы* от растянутого веретена.

б) В свою очередь, это вызывает (по рефлекторной дуге) повышение активности определенных *альфа-мотонейронов* спинного мозга. От последних посылаются *эфферентные* сигналы к экстрафузальным (т. е. обычным) мышечным волокнам той же мышцы.

в) В результате происходит **повышение тонуса** или **сокращение мышцы**, которое при повышенной чувствительности веретен может оказаться и *судорожным*.

13.2.3.2. (*) Дифференциация нервно-мышечными веретенами динамических и статических типов растяжения

1. Расщепление информации о растяжении на два «пакета»

а) Вышеприведенные представления о нервно-мышечных веретенах несколько упрощены. На самом деле в веретене различают два типа интрафузальных мышечных волокон и по два типа афферентных и эфферентных нервных волокон.

б) Основной смысл такого усложнения — дифференциация того,

– продолжается ли еще процесс растяжения мышцы
– и в какой степени мышца уже растянута.

в) Очевидно, и то, и другое важно для регулирования состояния каждой мышцы и для координирования сокращения одних и расслабления других мышц в ходе любого двигательного акта.

2. Первый тип интрафузальных мышечных волокон — **воло́кна с ядерной сумкой** (1–3 в веретене).

а) Средняя часть этих волокон в обычном состоянии расширена и наполнена ядрами, отчего называется ядерной сумкой.

б) При растяжении (вместе с мышцей) такого волокна́

– вначале растягивается его наиболее податливая средняя часть, что фиксируется окончаниями афферентных волокон,
– а затем, благодаря эластичности белков этой части, ее растяжение уменьшается – за счет растяжения периферических отделов волокна́.

в) Поэтому сигналы с данных волокон характеризуют, в основном, скорость растяжения мышцы и в гораздо меньшей степени — общую величину растяжения.

Прекращение процесса растяжения, при сохранении растянутого состояния, практически прекращает и афферентные сигналы с волокна́.

3. Второй тип интрафузальных мышечных волокон — **воло́кна с ядерной цепочкой**.

а) Здесь уже нет срединного расширения, и поэтому ядра располагаются не кучно, а цепочкой.

б) При растяжении мышцы растягиваются все части такого волокна, и сигнализация от этих волокон характеризует величину *статического растяжения* — независимо от того, изменяется ли и в какую сторону степень растяжения.

4. Виды афферентных нервных волокон

Эти волокна делят на первичные и вторичные.

а) Первичные волокна — более толстые и потому более «быстрые». Они спиралеобразно закручиваются вокруг центральной части обоих видов интрафузальных мышечных волокон.

Поэтому по ним оперативно передается информация и о скорости растяжения мышцы (от волокон, имеющих ядерную сумку), и об абсолютной величине растяжения (от волокон с ядерной цепочкой)

б) А вторичные афферентные нервные волокна — тонкие и «медленные» — оплетают гроздеобразными окончаниями только волокна с ядерной цепочкой.

в) I. В итоге, при внезапном (быстром) растяжении мышцы (например при резком движении) афферентная импульсация возникает только в первичных нервных волокнах.

II. При медленном же и длительном растяжении (например, при стоянии в неудобном положении) импульсы идут от окончаний и первичных, и вторичных волокон.

5. Виды эфферентной импульсации. Аналогично, и гамма-мотонейроны передают сигналы двух типов:
– динамического (на волокна с ядерной сумкой)
– и статического (на волокна с ядерной цепочкой).

6. Обобщение

а) Таким образом, вся организация нервно-мышечных веретен учитывает две стороны процесса растяжения мышцы — скорость и степень этого растяжения.

б) Сходным образом подразделяются на два вида и ***механорецепторы внутренних органов***:

I. одни воспринимают *динамическую фазу* механического процесса (растяжения, сокращения, смещения и т.п.) и передают сигнал по «быстрым» волокнам;

II. другие регистрируют *результирующую степень изменения* геометрических размеров — в основном, по окончании процесса, — и эта информация «уходит» по «медленным» волокнам.

13.2.3.3. Нервно-сухожильные веретена

1. Локализация и компоненты. Нервно-сухожильные веретена располагаются *в месте соединения* мышц с сухожилиями. Эти веретена содержат:

а) *коллагеновые* пучки сухожилия, которые связаны с мышечными волокнами по принципу конец в конец;

б) безмиелиновые окончания *афферентного нервного* волокна, оплетающие *коллагеновые* пучки;

в) окружающую соединительнотканную оболочку.

2. Функционирование. В отличие от нервно-мышечных веретен, нервно-сухожильные веретена реагируют не на растяжение, а на ***сокращение*** мышцы.

а) При мышечном сокращении происходит *растяжение коллагеновых пучков* веретена, что и вызывает афферентный сигнал.

б) По рефлекторной цепи это приводит *к понижению тонуса мышцы* (во избежание перерастяжения сухожилия).

13.3. Синапсы (межнейронные и нейроэффекторные)

13.3.1. Общие сведения

13.3.1.1. Компоненты синапса

1. Определение и составные части синапса. Если исключить аксовазальные синапсы, можно сказать, что синапс — это структура, предназначенная для передачи сигнала *с нейрона на другой нейрон* или *на эффекторный орган*.

В типичном синапсе (рис. 13.5) различают три основных компонента: пресинаптическое окончание (*1*), синаптическую щель (СЩ) (*2*) и постсинаптическую мембрану (*3*).

2. Принцип передачи сигнала

а) У человека и высших животных почти все синапсы относятся к ***химическому*** типу. Это значит, что сигнал передается с помощью химического вещества — ***медиатора*** (***нейромедиатора***), который диффундирует в синаптической щели *от пресинаптического окончания к постсинаптической мембране*.

При этом сигнал может передаваться ***только в одном направлении,*** т. е. меняться своими функциями пресинаптическое окончание и постсинаптическая мембрана не могут.

б) Второй возможный тип синапсов — *электрический*. Здесь соседние клетки соединены нексусами, а значит — и пронизывающими их ионными каналами. В таком случае возбуждение одной клетки вызывает (через каналы) изменение электрического поля в соседней клетке, что запускает волну деполяризации и в этой второй клетке.

Подобный принцип используется при распространении возбуждения в сердечной

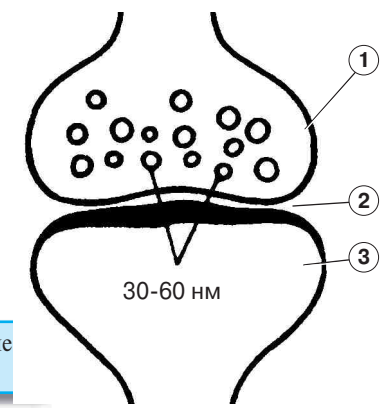

Рис. 13.5. Строение синапса. *Схема*

и гладкой мышечных тканях (пп. 11.3 и 11.4). Однако межклеточные контакты между миоцитами не подходят под вышеприведенное определение синапса (согласно которому, хотя бы одним участником синаптического контакта является нервная клетка — ее тело или отросток).

По некоторым данным, электрические синапсы встречаются (наряду с химическими) в сетчатке глаза.

Далее будут иметься в виду синапсы только химического типа.

3. Ко-нейромедиаторы и нейромодуляторы

а) Во многих межнейронных синапсах головного мозга имеется сразу несколько медиаторов, которые на равных основаниях участвуют в передаче сигналов. Такие медиаторы называются ***ко-медиаторами*** (***ко-нейромедиаторами***). Как правило,

– один из них имеет непептидную природу,
– а остальные являются пептидами, т. е. относятся к очень обширному классу ***нейропептидов***.

В зависимости от частоты и длительности импульсации, ко-медиаторы могут выделяться в синаптическую щель совместно или раздельно.

б) Кроме того, в синапсах могут функционировать ***нейромодуляторы.*** Это вещества, которые не способны самостоятельно передавать в синапсах сигнал, но тем не менее влияют на передачу такового истинными медиаторами — а именно, облегчают или затрудняют эту передачу.

Подобную функцию также выполняют, в основном, *нейропептиды*.

4. Характеристика частей синапса

а) Пресинаптическое окончание. Согласно п. 13.1, в подавляющем большинстве *межнейронных* синапсов (исключение — соматодендритические синапсы) и во всех *нейроэффекторных* синапсах пресинаптическое окончание — это окончание ***аксона*** того или иного нейрона.

К тому же оно обычно заметно *расширено* и содержит *пресинаптические пузырьки* (с медиатором), фиксированные на элементах цитоскелета. В плазмолемме пресинаптического окончания находятся Ca^{2+}-каналы, закрытые в состоянии покоя.

Когда сюда доходит возбуждение, Ca^{2+}-каналы открываются и внутри окончания повышается концентрация ионов Ca^{2+}. Это (через ряд промежуточных событий) приводит к тому, что пузырьки теряют связь с цитоскелетом и вступают в процесс ***экзоцитоза*** (п. 2.2.2.2): мембрана пузырьков сливается с плазмолеммой аксона — так, что содержимое пузырьков (медиатор) оказывается в синаптической щели.

б) Синаптическая щель содержит филаменты, скрепляющие пре- и постсинаптические клетки. Ширина щели — 20–30 нм; это расстояние медиатор преодолевает путем диффузии.

в) Постсинаптическая мембрана — та часть плазмолеммы постсинаптической клетки (или мышечного волокна), которая находится под пресинаптическим окончанием. Она содержит три группы специфических белков:

1) *рецепторы к медиатору* (или к медиаторам, если их несколько),
2) *белки эффекторного или трансмиттерного устройства* (с помощью которого реализуется действие медиатора) и
3) *ферменты, разрушающие медиатор* (медиаторы).

13.3.1.2. (*) Механизмы действия медиаторов

Существуют два механизма развития ответной реакции в постсинаптической клетке при действии медиатора:

– ионотропный (быстродействующий) и
– метаботропный (медленнодействующий).

1. Ионотропный механизм. Здесь белки эффекторного устройства — это ***ионные каналы***, которые *открываются* при связывании медиатора с белками-рецепторами. При этом нередко рецепторы и ионные каналы являются субъединицами одного и того же белка.

В зависимости от природы ионных каналов, их открытие ведет либо *к возбуждению* постсинаптической клетки, либо *к* ее *торможению*.

Примеры. а) н-Холинергические синапсы. Медиатором в холинергических синапсах является <u>*ацетилхолин*</u>. Данные синапсы по природе белка-рецептора делятся на две группы: с *м-холинорецепторами* и с *н-холинорецепторами*.

В синапсах второй группы (с н-холинорецепторами) реализуется ***ионотропный*** механизм:

– рецепторы связаны с ***катионными каналами***, которые открываются под действием ацетилхолина;
– при этом внутрь постсинаптической клетки начинают поступать (по градиенту своей концентрации) ионы Na^+,
– поэтому развивается *деполяризация*, а значит, *возбуждение* постсинаптической мембраны.

б) ГАМК-ергические синапсы. Медиатором здесь служит *ГАМК* (γ-аминомасляная кислота). *ГАМК-рецепторы* тоже подразделяются на несколько типов. При этом

– ГАМК-рецепторы типа А связаны с ***анионными каналами*** (точнее, каналами для ионов Cl^-):
– открытие каналов приводит к току внутрь постсинаптической клетки *отрицательных* ионов (тоже по градиенту концентрации);
– это вызывает *гиперполяризацию* постсинаптической мембраны и означает *торможение* соответствующей клетки.

в) Аналогично обстоит дело с ***глицином*** — еще одним медиатором *тормозного* типа.

2. Метаботропный механизм (название — от слова «*метаболизм*» — обмен веществ). В этом случае связывание медиатора с рецептором меняет ***внутри*** постсинаптической клетки (через мембранные и внутриклеточные посредники) ***активность*** регуляторных ферментов — чаще всего ***протеинкиназ.***

Последние же фосфорилируют определенные белки, влияя таким образом уже на их активность (повышая ее или понижая).

а) Если постсинаптическая клетка — ***нейрон***, то модифицируемыми белками обычно служат те или иные *ионные каналы* плазмолеммы. Это приводит к их открытию или закрытию.

В зависимости от сочетания всех факторов (природы каналов и того, как меняется их проницаемость), развивается эффект ***возбуждения*** или ***торможения*** нейрона.

б) Если же сигнал передается на ***мышечные клетки*** (гладкий миоцит или кардиомиоцит), то конечным объектом регуляции могут служить как *Ca^{2+}-каналы* (поскольку ионы Ca^{2+} необходимы для сокращения), так и непосредственно *сократительные белки*.

В итоге сократительная активность миоцита повышается или понижается даже без предшествующего возбуждения плазмолеммы.

Примеры. а) м-Холинергические синапсы — это, как отмечалось выше, холинергические синапсы с *м-холинорецепторами*. Данные рецепторы, в отличие от н-холинорецепторов, являются *метаботропными*.

Таким образом, один и тот же нейромедиатор (как в данном случае ацетилхолин) иногда действует в одних синапсах по ионотропному, а в других синапсах — по метаботропному механизму.

б) Адренергические синапсы. В этих синапсах медиатором является ***норадреналин***. Рецепторы же подразделяются на четыре вида: α_1-, α_2-, β_1- и β_2-адренорецепторы. При действии норадреналина на любой из них эффект развивается по *метаботропному* типу. Но

– раздражение α_1- и β_1-рецепторов оказывает в конечном счете *возбуждающее* действие на постсинаптическую клетку,
– а раздражение α_2- и β_2-рецепторов — *тормозящее* действие.

Так что эффект, вызываемый действием норадреналина на миоциты того или иного органа, определяется видом преобладающих здесь адренорецепторов.

В итоге, в одних органах — например, в бронхах — норадреналин вызывает расслабление гладких миоцитов, а в других органах — таких, как сосуды — приводит к сокращению миоцитов.

13.3.2. Виды синапсов

13.3.2.1. Межнейронные синапсы

1. Возбуждающие и тормозные синапсы

а) В п. 13.1.1 были перечислены три основных вида межнейронных синапсов: *аксодендритические, аксосоматические* и *аксоаксональные*.

Из них аксодендритические и аксосоматические синапсы могут быть как возбуждающего, так и тормозного типа. А ***аксоаксональные*** синапсы бывают ***только тормозного типа***.

б) Спектр медиаторов, используемых в межнейронных синапсах, весьма широк: ацетилхолин, серотонин, норадреналин, ГАМК, дофамин, глицин и многие другие. В этом перечне

– ГАМК, дофамин, глицин и (в случае межнейронных синапсов ЦНС) норад-

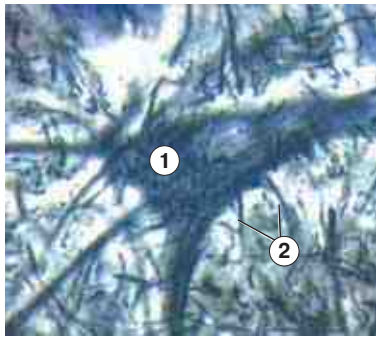

Рис. 13.6. Препарат — спинной мозг: межнейронные аксосоматические синапсы. Импрегнация азотнокислым серебром

реналин – как правило, ***тормозные*** медиаторы;

– ацетилхолин (опять-таки в случае межнейронных синапсов) и серотонин – ***возбуждающие.***

в) Нейроны, в зависимости от вида синапса, образуемого их *аксоном*, тоже делятся на возбуждающие и тормозные.

Примечательно, что в коре мозжечка из пяти типов нейронов возбуждающим является только один. Немало тормозных клеток и в коре больших полушарий.

2. Взаимоотношения нейронов. Хотя нейроны и имеют лишь по одному аксону, за счет коллатералей последнего многие нейроны могут воздействовать не на один, а сразу на несколько других нейронов.

Но и сами нейроны могут быть объектом воздействия нескольких, а то и очень многих (десятков и даже сотен) других нейронов. Так, на рис. 13.6 — крупный нейрон (*1*) спинного мозга. Видно, что к его телу подходят многочисленные аксоны (*2*) прочих нейронов. Здесь аксоны расширяются и образуют ***аксосоматические*** синапсы, т. е. контактируют непосредственно с телом нейрона.

С помощью всех этих синапсов рассматриваемая клетка постоянно получает огромное количество информации. Проанализировав ее неизвестным пока нам способом, клетка формирует свой ответ, посылаемый по аксону.

3. Несинаптические межнейронные контакты. В последнее время стало выясняться, что нейроны влияют друг на друга не только с помощью синапсов.

В различных отделах центральной нервной системы обнаружены такие ***окончания аксонов***, которые ***не образуют синапсы*** с каким-либо конкретным нейроном. Эти окончания имеют варикозные расширения, где синтезируется и накапливается медиатор, но выделяется последний не в ограниченную межсинаптическую щель, а просто в межклеточное пространство.

В таком случае медиатор действует

а) ***медленнее***, т. к. необходимо время, чтобы он достиг клеток с соответствующими рецепторами на мембране,

б) ***более генерализованно***, т. е. не на одну, а сразу на относительно большое количество клеток, и,

в) видимо, не очень сильно.

Иначе говоря, это один из способов ***модулирующего*** влияния одних нейронов на активность других нервных клеток. Медиатором в таких случаях часто служат весьма разнообразные *нейропептиды*, а также *норадреналин*.

13.3.2.2. Нейроэффекторные синапсы (эффекторные нервные окончания)

В этих синапсах сигналы (приходящие по аксону) передаются на эффекторные структуры – волокна или клетки мышечных тканей, а также секреторные или миоэпителиальные клетки желез.

Рассмотрим синапсы *в скелетных мышцах*.

1. Терминология. Эффекторные нервные окончания в скелетных мышцах называются ***нервно-мышечными окончаниями***. Не следует путать этот термин с нервно-мышечными *веретенами* – рецепторами в скелетных мышцах (п. 13.2.3.1).

Вместе же с подлежащей частью экстрафузальных мышечных волокон нервно-мышечные окончания образуют синаптические структуры, обозначаемые как ***моторные пластинки***, или ***моторные бляшки***.

По природе медиатора (каковым является *ацетилхолин*) и рецепторов (*н-холинорецепторы*; п. 13.3.1.2) данные синапсы являются ***н-холинергическими.*** Это означает, что медиатор действует по ***ионотропному*** механизму.

2. Пресинаптические окончания (рис. 13.7)

а) Происхождение. Тела эффекторных нейронов, иннервирующих скелетные мышцы, расположены в двигательных ядрах спинного и головного мозга. Аксоны этих нейронов

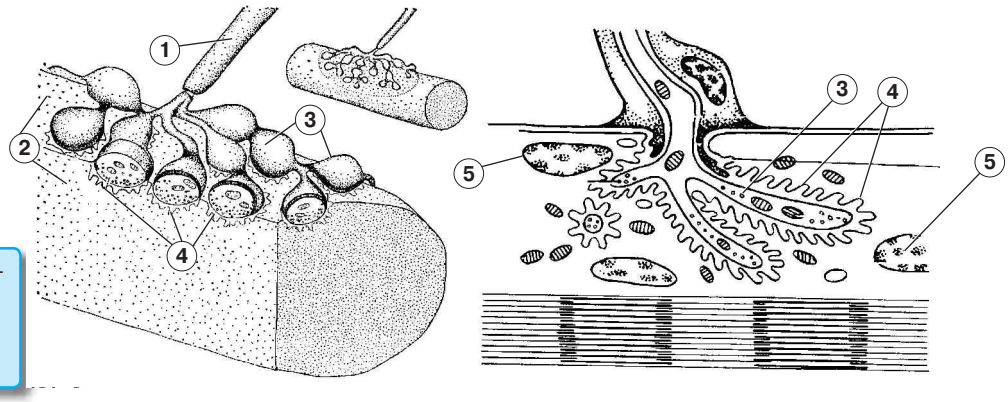

Рис. 13.7. Нервно-мышечное окончание. Схема [по А. Уайту и др.]

Рис. 13.8. Препарат — скелетная мышца:- нервно-мышечное двигательное окончание. Импрегнация азотнокислым серебром:
а — малое увеличение;
б — большое увеличение

идут к мышцам в составе миелиновых волокон.

Подходя к мышечному волокну (*2*), аксон (*1*) теряет миелиновую оболочку и разветвляется на несколько *терминальных ветвей* (*3*).

Последние погружаются в мышечное волокно вместе с прогибающейся сарколеммой и образуют *пресинаптические окончания*. Плазмолемма каждого такого окончания служит *пресинаптической мембраной* синапса.

б) Состав. В этих окончаниях содержится много *митохондрий* и *пузырьков с ацетилхолином*. Для синтеза медиатора используется фермент *ацетилхолинсинтетаза*.

В плазмолемме окончаний имеются, как уже отмечалось (п. 13.3.1.1), ***Ca^{2+}-каналы***, которые открываются при возбуждении плазмолеммы.

В последующие события, приводящие к экзоцитозу, вовлечен еще целый ряд специфических белков:

а–б) *протеинкиназа* и *синаптогамин*, активируемые ионами Ca^{2+};

в) *синапсин* — в покое связывает пузырьки с цитоскелетом, а под действием указанной *протеинкиназы* теряет такую способность;

г) *синаптопорин* — под влиянием *синаптогамина* связывает пузырьки с пресинаптической мембраной, формируя в них общие поры и инициируя слияние мембран, т. е. *экзоцитоз*.

3. Постсинаптическая мембрана (*4* на рис. 13.7) Таковой служат участки сарколеммы, прогнувшиеся в глубь мышечного волокна и окружающие терминальные ветви аксона.

Постсинаптическая мембрана имеет многочисленные *инвагинации*, которые значительно увеличивают ее площадь. На всей этой площади в мембране содержатся молекулы трех ключевых белков:

а) рецепторов к ацетилхолину (***н-холинорецепторов***);

б) соединенных с ними ***катионных каналов***, открывающихся при связывании ацетилхолина с холинорецепторами;

в) фермента ***холинэстеразы***, разрушающей ацетилхолин.

В подлежащей саркоплазме наблюдается скопление митохондрий и мышечных ядер (*5*).

4. Препарат. На рис. 13.8, *а* и *б* показано, как выглядят нервно-мышечные окончания на препарате. Видны *мышечные* волокна (*1*), а также подходящие к ним *миелиновые нервные* волокна (*2*), которые окрашены в темно-коричневый цвет и разветвляются на конечные терминали (*3*).

В области контактов терминалей с мышечным волокном находятся ядра (*4*) шванновских клеток (леммоцитов) и самого мышечного волокна.

Раздел 5

Частная гистология

Частная гистология — это *учение о микроскопическом (тканевом, клеточном и субклеточном) строении, развитии и жизнедеятельности отдельных органов и систем.*

В соответствии с этим, в данном разделе рассматриваются с гистологической точки зрения все системы организма человека.

Модуль В (окончание): нервная ткань, нервная система и органы чувств

Тема 14. Нервная система: нервы, нервные узлы, спинной мозг
Тема 15. Нервная система: головной мозг
Тема 16. Органы чувств: органы зрения и обоняния
Тема 17. Органы чувств: органы слуха, равновесия и вкуса

Модуль Г: сердечно-сосудистая, кроветворная и эндокринная системы

Тема 18. Сердечно-сосудистая система: артерии, сосуды микроциркуляторного русла
Тема 19. Сердечно-сосудистая система: вены, лимфатические сосуды, сердце
Тема 20. Кроветворение: центральные органы кроветворения и иммуногенеза
Тема 21. Кроветворение: периферические органы кроветворения и иммуногенеза
Тема 22. Эндокринная система

Модуль Д: пищеварительная, дыхательная, мочевая система и кожа

Тема 23. Пищеварительная система: органы ротовой полости, глотка и пищевод
Тема 24. Пищеварительная система: желудок и тонкая кишка
Тема 25. Пищеварительная система: толстая кишка, печень и поджелудочная железа
Тема 26. Органы дыхания
Тема 27. Кожа и ее производные
Тема 28. Мочевая система

Модуль Е (начало): половая система и ранние стадии развития человека

Тема 29. Мужская половая система
Тема 30. Женская половая система

Тема 14. Нервная система: нервы, нервные узлы, спинной мозг

14.1. Компоненты нервной системы и образуемые с их участием рефлекторные дуги

14.1.1. Два способа подразделения нервной системы

14.1.1.1. Анатомическое подразделение

1. Нервная ткань формирует (при участии ряда других тканей) нервную систему. Последняя подразделяется на

– ***центральную*** (ЦНС): головной и спинной мозг —
– и ***периферическую:*** нервные узлы, нервные стволы (нервы) и нервные окончания.

2. Дадим ряд определений.

а) I. ***Нервный узел (ганглий)*** — это скопление тел нейронов **вне** центральной нервной системы.

II. Скопление же тел нейронов в спинном или головном мозгу обозначается как ***серое вещество.*** Последнее представлено ***ядрами*** и (только в головном мозгу) ***корой***.

б) I. ***Нервный ствол (нерв)*** — это совокупность нервных волокон, связанных соединительной тканью и идущих ***вне*** ЦНС. В нерве могут одновременно присутствовать и афферентные, и эфферентные нервные воло́кна. А по строению воло́кна нерва могут быть как миелиновыми, так и безмиелиновыми.

II. В центральной же нервной системе совокупность миелиновых волокон — это ***белое вещество***, представляющее собой различные ***проводящие пути.*** В отличие от нервов, в каждом таком пути — либо только афферентные, либо только эфферентные нервные волокна.

14.1.1.2. Функциональное подразделение

а) Помимо анатомического, имеется и функциональное подразделение нервной системы — на соматическую и вегетативную (или автономную). Причем эти две системы различаются не только функциями (о которых будет сказано ниже), но также строением и организацией основных структурных элементов — нервных ядер, узлов и стволов. Соответственно, разный вид имеют и характерные для этих систем рефлекторные дуги.

б) В связи с этим определим: ***рефлекторная дуга*** — *это цепочка из чувствительного, ассоциативного (одного, нескольких или вообще без такового) и эффекторного нейронов, посредством которой осуществляется типичный ответ организма на определенное внешнее или внутреннее раздражение.*

Разумеется, в любой рефлекторной реакции участвует не одна цепочка нейронов, а целая совокупность одинаковых и «параллельных» цепочек.

14.1.2. Соматическая нервная система и ее рефлекторная дуга

Соматическая нервная система иннервирует «сому», т. е. органы, происходящие из сомитов, — *кожу, скелетные мышцы, связки и сухожилия.*

Типичная для этой системы рефлекторная дуга показана на рис. 14.1.

1. Чувствительные нейроны

а) Тела (*1А*) чувствительных нейронов (как уже говорилось в п. 12.2.2.2) всегда лежат *в нервных узлах*, т. е. в *периферической* части нервной системы. Это могут быть

I. ***спинномозговые узлы*** (*1*), представляющие собой утолщения задних корешков (*5*) спинного мозга, или

II. ***чувствительные ганглии головы (аналоги спинномозговых узлов)***, которые лежат по ходу некоторых черепномозговых нервов.

И в тех и в других ганглиях чувствительные нейроны являются ***псевдоуниполярными*** (т. е. места отхождения дендрита и аксона у них очень близки; п. 12.2.3.3).

Далее для определенности будем иметь в виду такую рефлекторную дугу, которая образована с участием спинномозгового ганглия.

б) Дендриты. Чувствительные окончания (*2*) рецепторных нейронов находятся в одном из вышеперечисленных органов «сомы». Дендриты (*3*) же идут от этих окончаний вначале в составе различных смешанных нервов (*4*), а затем — в *задних* корешках (*5*) спинного мозга к телам своих нейронов.

в) Аксоны (*6*) чувствительных клеток входят в спинной мозг.

В одних случаях они (как показано на рис. 14.1) оканчиваются на том же или смежных уровнях спинного мозга — контактами с ассоциативными нейронами.

В других случаях аксоны рецепторных нейронов входят в состав задних канатиков спинного мозга и поднимаются *до ядер продолговатого мозга*.

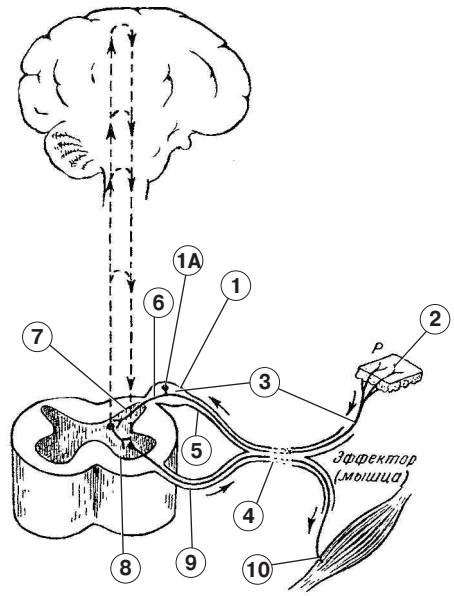

Рис. 14.1. Рефлекторная дуга соматической нервной системы [по М. Г. Привесу, Н. К. Лысенковой, В. И. Бушковичу]

2. Ассоциативные нейроны

а) В соматических рефлекторных дугах ***тела всех*** ассоциативных нейронов расположены ***в сером веществе ЦНС***.

При этом тело ***первого*** ассоциативного нейрона располагается

– либо в спинном мозгу — в одном из задних (7) или передних (*8*) рогов,
– либо (как сказано выше) в ядрах продолговатого мозга.

Тела ***последующих*** ассоциативных нейронов (если они вовлечены в дугу) могут находиться также в других отделах ЦНС: в т. ч. в подкорковых ядрах головного мозга и коре больших полушарий.

б) Дендриты ассоциативных нейронов — обычно короткие, т. е. полностью лежат в том же скоплении серого вещества ЦНС, что и тела этих нейронов.

в) Аксоны, как правило, идут

– либо непосредственно к эффекторным нейронам в передние рога того же или соседних сегментов,
– либо к другим ассоциативным нейронам — в том числе в головной мозг.

3. Эффекторные нейроны. В случае соматической нервной системы эти нейроны называются ***двигательными,*** или ***моторными (мотонейронами)***: они иннервируют скелетные мышцы и вызывают те или иные *движения*.

а) Дендриты у этих нейронов, как и у ассоциативных, обычно короткие. Причем импульсы от ассоциативных нейронов поступают к телам мотонейронов не столько через дендриты последних, сколько по многочисленным *аксосоматическим* синапсам (п. 13.3.2.1).

б) Тела мотонейронов находятся в передних рогах (*8*) спинного мозга и в ядрах соответствующих черепно-мозговых нервов (в стволе головного мозга).

в) В первом из этих случаев ***аксоны***

– выходят из спинного мозга в составе его *передних* корешков (*9*),
– затем оказываются в составе того или иного смешанного нерва (*4*)
– и, наконец, участвуют в образовании *моторной бляшки (пластинки)* (п. 13.3.2.2) на скелетной мышце (*10*).

4. Результат. С помощью *трехнейронной* рефлекторной дуги (замыкающейся на уровне спинного мозга или ствола головного мозга) реализуется *бессознательный (безусловный) двигательный рефлекс* на то или иное раздра-

жение «сомы». А благодаря восходящим и нисходящим связям нижних отделов ЦНС с корой больших полушарий, человек может воспринимать на уровне сознания полученное раздражение и осуществить произвольный двигательный акт.

14.1.3. Вегетативная нервная система

14.1.3.1. Функции и общая организация

1. Сфера влияния. Вегетативная (или автономная) нервная система, иннервируя нижеперечисленные органы, контролирует вегетативные функции организма:
1) тонус сосудов и работу сердца;
2) тонус бронхов;
3) теплопродукцию и теплопотерю (в частности, потоотделение);
4) моторику и секрецию органов пищеварения, а также моторику мочевыводящих путей;
5) тонус гладких мышц глаз и слезотечение.

Произвольно воздействовать на перечисленные функции человек, как правило, не может. Этим обусловлено второе название данной системы — «*автономная*».

2. Подразделение на три отдела. В свою очередь, вегетативная нервная система подразделяется на три отдела, или три системы: *симпатическую, парасимпатическую и метасимпатическую.*

Из них первые две имеют свои представительства в ЦНС, тогда как третья система (метасимпатическая) целиком расположена на периферии — во внутренних органах.

Многие внутренние органы иннервируются сразу всеми тремя системами.

При этом симпатическое и парасимпатическое воздействия часто вызывают в органах *взаимно противоположные эффекты*. Хотя надо иметь в виду, что есть органы, иннервируемые только одной из двух данных систем, и органы, на которые симпатическое и парасимпатическое воздействия оказывают *синергическое* влияние.

3. Вызываемые эффекты

а) Общий результат действия ***симпатической*** нервной системы — приспособление организма к ***острому стрессу***:
1) *повышается* давление крови — за счет спазма сосудов кожи и внутренних органов, а также усиления сердцебиения;
2) *интенсифицируется* дыхание (благодаря расширению бронхов);
3) *возрастает* энергопродукция, а с ней — температура тела и тепловыделение (потливость);
4) *тормозится* деятельность органов пищеварения (их моторика и секреция), а также опорожнение мочевого пузыря;
5) *расширяются* зрачки.

б) Действие же ***парасимпатической*** нервной системы обеспечивает *процессы* ***восстановления***:
1) *понижаются* тонус сосудов и работа сердца;
2) *ослабевает* дыхание (бронхи суживаются);
3) *замедляется* энергопродукция (на потоотделение парасимпатическая нервная система не влияет);
4) *усиливается* деятельность органов пищеварения и *стимулируется* опорожнение мочевого пузыря;
5) *суживаются* зрачки и *сокращаются* цилиарные мышцы глаз.

в) Главные функции ***метасимпатической*** нервной системы — это
– *координация воздействий* на орган двух предыдущих систем и
– *координация деятельности* элементов (миоцитов, железистых клеток) самого органа — даже при отсутствии симпатических и парасимпатических влияний.

Например, изолированный фрагмент кишки сохраняет способность к перистальтическим движениям и к секреции желудочного сока — благодаря координирующей функции метасимпатической системы.

И по той же причине изолированное, но перфузируемое сердце отвечает усиленным сокращением на механическое расширение предсердия специальным баллоном.

4. Рецепторный аппарат вегетативной нервной системы весьма обширен.

а) Наиболее многочисленными являются ***механорецепторы***, реагирующие на растяжение, сокращение, смещение (и т.п.) внутренних органов. Как отмечалось в п. 13.2.3.2, эти рецепторы подразделяются на две группы:
– одни регистрируют динамическую фазу процесса,
– другие (более медленные) фиксируют степень изменения длины или иной геометрической характеристики объекта.

б) Среди ***хеморецепторов*** есть «датчики» содержания O_2 и CO_2 в проходящей через сердце

крови, кислотности среды в органах пищеварения и т.д.

в) Также имеются

– тепловые и холодовые терморецепторы в пищеварительном тракте,
– осморецепторы в печени,
– полимодальные (неспецифические) рецепторы, реагирующие на все виды вышеназванных раздражений.

г) Есть ли специальные болевые (ноци-) рецепторы, — не вполне ясно, но ощущение боли может быть вызвано чрезмерным раздражением любого рецептора.

5. Организация вегетативной нервной системы: сходство с соматической системой

а) Во всех трех отделах вегетативной нервной системы функционируют рефлекторные дуги, которые содержат ***не менее трех нейронов*** — чувствительного, ассоциативного и эффекторного.

б) В случае симпатической и парасимпатической нервных систем ***чувствительный*** нейрон, как обычно, является псевдоуниполярным, расположен вне ЦНС и имеет длинный дендрит.

в) А что касается ***ассоциативных*** нейронов, то, при достаточно сильных раздражениях рецепторного аппарата количество подобных нейронов, вовлеченных в «дугу», может возрастать — так, что сигнал доходит до высших отделов головного мозга и там анализируется.

6. Особенности организации вегетативной нервной системы

В то же время имеется и ряд особенностей.

а) I. ***Чувствительные*** нейроны симпатической и парасимпатической систем: их *дендриты* отходят от внутренних органов по ветвям *смешанных вегетативных нервов* — тазовых, чревных и блуждающего.

Особенно показателен в этом отношении ***n.vagus*** (***n. X***, или блуждающий нерв): 90% его волокон являются афферентными, т.е. содержат отростки чувствительных нейронов.

II. *Тела* данных нейронов могут находиться либо в узлах рядом с этими нервами, либо в спинномозговых ганглиях.

б) I. ***Ассоциативные нейроны*** (тех же двух систем): их *тела* располагаются *не на всем протяжении спинного и ствола головного мозга*, а только в определенных участках (которые будут указаны при описании рефлекторных дуг).

II. Аксоны этих нейронов выходят из ЦНС и в составе т.н. *преганглионарных* волокон идут к тем или иным вегетативным ганглиям. Это миелиновые волокна, но они — более тонкие, чем волокна соматической нервной системы. Поэтому меньше и скорость проведения по ним импульсов.

в) I. ***Эффекторные нейроны*** всех трех отделов вегетативной системы, как следует из предыдущего, лежат *вне ЦНС* — в вегетативных ганглиях.

II. Аксоны этих нейронов направляются к рабочим структурам (миоцитам, железистым клеткам) в составе *постганглионарных* волокон, являющихся уже *безмиелиновыми*, а потому еще более медленными, чем преганглионарные.

7. Медиаторы

а) В вегетативной нервной системе используется не менее 10 разных медиаторов. Чаще всего таковым является ***ацетилхолин***: он передает сигналы

– с преганглионарных волокон — как в симпатических, так и в парасимпатических ганглиях — на эффекторные нейроны,
– а также с большинства постганглионарных *парасимпатических* волокон на рабочие клетки.

б) ***Норадреналин*** — медиатор в окончаниях постганглионарных *симпатических* волокон.

в) Другие медиаторы вегетативной системы — серотонин, аминокислоты, АТФ и т.д.

14.1.3.2. Рефлекторные дуги симпатической нервной системы

В случае симпатической нервной системы вышеперечисленные особенности проявляются следующим образом (рис. 14.2).

1. Чувствительные (рецепторные) нейроны

Чувствительные *окончания* (*1А*) рецепторных нейронов находятся *во внутренних органах* (*11*) и в стенке сосудов.

Локализация остальных частей данных нейронов обычна: *дендриты* (*1*) идут в составе смешанных нервов (в т. ч. некоторых черепно-мозговых); тела (*2*) нейронов находятся в спинномозговых узлах (*3*) или в ганглиях, расположенных по ходу соответствующих черепно-мозговых нервов.

2. Ассоциативные (центральные) нейроны

а) ***Тела*** (*4А*) ассоциативных нейронов, составляющие центральный отдел симпатиче-

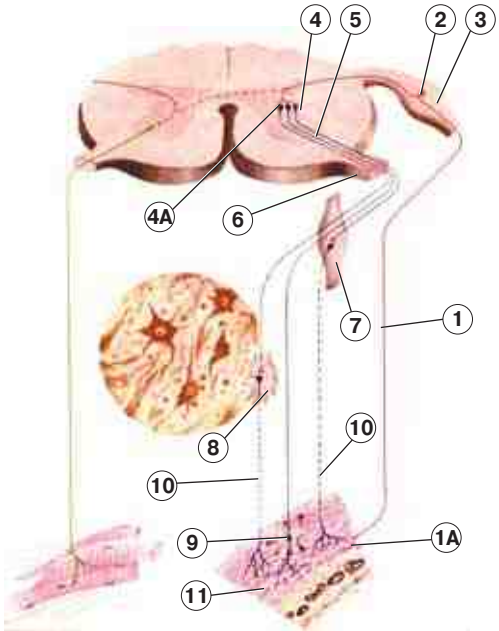

Рис. 14.2. Симпатическая рефлекторная дуга [по В. Г. Елисееву, Ю. И. Афанасьеву, Е. Ф. Котовскому]

ской системы, лежат ***в боковых рогах*** (*4*) спинного мозга — на уровне ***от T_I до L_{III}***, т. е. на уровне всех грудных (T_I–T_{XII}) и трех верхних поясничных (L_I–L_{III}) его сегментов.

Именно отсюда происходит управление всеми теми многочисленными функциями, которые перечислялись выше.

б) Аксоны (*5*) ассоциативных нейронов, образуя *преганглионарные* (*миелиновые*) волокна, идут сначала в составе *передних* корешков (*6*) спинного мозга, а затем отходят от них (в составе т. н. *белых* соединительных ветвей) по направлению к симпатическому стволу — оканчиваясь в узлах (*7*) этого ствола или проходя их, не прерываясь, до других симпатических ганглиев.

3. Эффекторные нейроны

а) Тела эффекторных нейронов находятся в следующих симпатических ганглиях: узлах (*7*) парного *симпатического ствола*, узлах *симпатических сплетений* (*8*) и (что менее характерно) внутриорганных (*интрамуральных)* ганглиях (*9*).

б) Аксоны (*10*) эффекторных нейронов, отходящие от перечисленных узлов, идут в составе *постганглионарных* (*безмиелиновых*) волокон.

Бо́льшая часть последних направляется к внутренним органам (*11*), образуя их *симпатические нервы*.

Кроме того, от узлов симпатического ствола часть постганглионарных волокон (в составе т. н. *серых* соединительных ветвей) возвращается к соматическим нервам и идет с ними к соответствующим образованиям «сомы» — сосудам, железам и гладким мышцам (например, мышцам, поднимающим волосы).

14.1.3.3. Рефлекторные дуги парасимпатической нервной системы

1. Чувствительные рецепторные нейроны этой системы проводят сигналы
- либо к стволу головного мозга (тогда их отростки идут в составе блуждающего или ряда других черепномозговых нервов),
- либо к крестцово-копчиковым сегментам спинного мозга (тогда отростки этих нейронов — в составе тазовых нервов).

Нейроны — как обычно, псевдоуниполярные; тела их находятся в узелках по ходу указанных нервов.

2. ***а)*** Соответственно, **центральные отделы** парасимпатической нервной системы (в которых находятся тела ее ассоциативных нейронов) расположены
- в стволе мозга, а именно в ***среднем и в продолговатом мозгу*** (некоторые ядра ***IV, VII, IX, X*** черепномозговых нервов),
- и в промежуточной зоне ряда крестцовых и копчиковых сегментов (***S_{II}–Co_{III}***).

б) Отходящие отсюда аксоны образуют преганглионарные волокна, которые зачастую по весьма сложному маршруту (переходя из одного нерва в другой, да и то — не все вместе, а отдельными группами, имеющими разные «пункты назначения») достигают определенного узла с эффекторными парасимпатическими нейронами.

3. ***а)*** Эффекторные же нейроны находятся
- либо в «чисто» парасимпатических ганглиях — возле иннервируемого органа,
- либо в ***интрамуральных*** (внутриорганных) ганглиях, которые парасимпатическая система «делит» с метасимпатической.

б) Ввиду близости объекта иннервации, аксоны эффекторных парасимпатических нейронов — обычно короткие.

14.1.3.4. Местные рефлекторные дуги метасимпатической системы

Организация метасимпатической нервной системы наиболее проста.

1. ***а)*** Все нейроны этой системы, по-видимому, расположены интрамурально (в стенке внут-

ренних органов), образуя соответствующие области — энтеральную, кардиальную, респираторную и т.д. Причем, скорее всего, эти области напрямую друг с другом не связаны.

б) Основа каждой такой области — интрамуральные ганглии, в которых содержатся тела всех трех типов нейронов — чувствительных, ассоциативных и эффекторных (рис. 14.3).

2. *а)* **Чувствительные** нейроны (т.н. *равноотростчатые* клетки, или *клетки 2-го типа*), в отличие от рецепторных нейронов иной локализации, являются не псевдоуниполярными, а мультиполярными, т.е. имеют не один, а несколько дендритов. Последние образуют в органе рецепторные окончания или контактируют со специальными рецепторными структурами.

б) I. Принимая идущие по дендритам сигналы от этих структур, чувствительные нейроны передают его ассоциативным клеткам — скорее всего, того же ганглия.

II. На рис. 14.3 показано еще одно возможное (но находящееся под вопросом) направление проведения сигнала — непосредственно на эффекторные нейроны. В таком случае замыкается *двухнейронная* периферическая дуга.

3. Для **ассоциативных** нейронов (*клеток 3-го типа*) тоже возможны варианты: аксоны одних клеток идут к эффекторным нейронам того же, а других клеток — к эффекторным нейронам соседних ганглиев.

4. Наконец, сами **эффекторные** нейроны интрамуральных ганглиев (т.н. *длинноотростчатые* клетки, или *клетки 1-го типа*) — это, видимо, тот канал, по которому реализуется

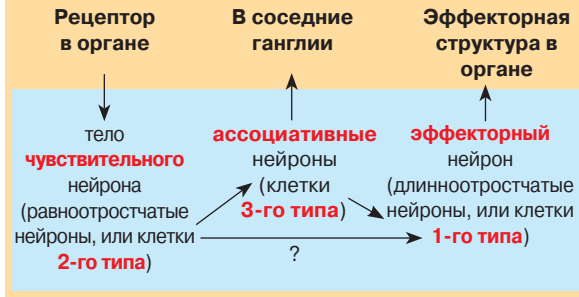

Рис. 14.3. Интрамуральный ганглий: участие в образовании периферических рефлекторных дуг

влияние на орган и парасимпатической системы, и метасимпатической. Получая сигналы от нейронов обеих этих систем, данные клетки передают его на рабочие клетки органа, в стенке которого находятся.

При блокировании симпатических и парасимпатических воздействий на орган, метасимпатическая нервная система сохраняет все возможности для функционирования, так что орган не остается без иннервации.

Обратимся теперь к морфологии структур, фигурировавших в рассмотренных дугах. Имеются в виду нервные стволы, спинномозговые и вегетативные ганглии, а также спинной мозг.

14.2. Нервные стволы и нервные узлы

14.2.1. Нервные стволы (нервы)

В нервном стволе (нерве; рис. 14.4, *а* и *б*) содержатся два компонента: нервные волокна и соединительнотканные элементы с проходящими в них сосудами.

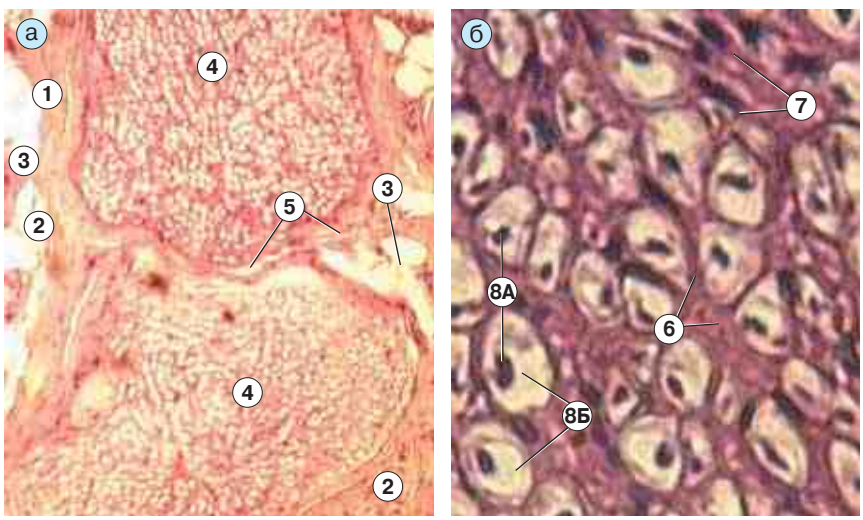

Рис. 14.4. Препарат — нерв, поперечный срез. Окраска гематоксилином и эозином: а — малое увеличение; б — большое увеличение

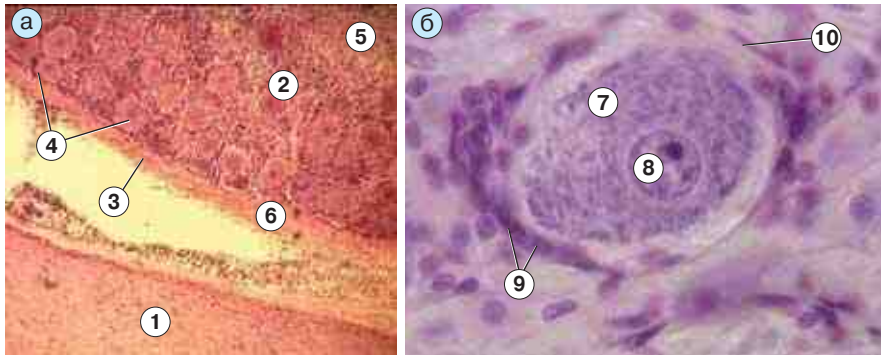

Рис. 14.5. Препарат — спинномозговой узел. Окраска гематоксилином и эозином: а — малое увеличение; б — большое увеличение

1. Соединительнотканные элементы

а) Эпиневрий. Нерв в целом окружен эпиневрием (*1*) — оболочкой из волокнистой соединительной ткани. В последней идут питающие сосуды (*2*), а также встречаются скопления жировых клеток (*3*).

б) Периневрий. В свою очередь, нерв разбит на пучки (*4*) нервных волокон; прослойки соединительной ткани между пучками называются периневрием (*5*).

В периневрии также находятся сосуды (*2*) и жировые клетки (*3*).

в) Эндоневрий. При большем увеличении между отдельными нервными волокнами (*8А* и *8Б*) тоже обнаруживаются тонкие прослойки соединительной ткани — эндоневрий (*6*).

Как и предыдущие соединительнотканные образования, эти прослойки оксифильны (благодаря наличию коллагеновых волокон) и содержат фибробласты с веретеновидными ядрами (*7*).

2. Нервные волокна

а) Вид на препарате. Нервные волокна легко узнаваемы по *осевым цилиндрам*. На представленном снимке (рис. 14.4, *б*) нерв состоит главным образом из *миелиновых* нервных волокон (п. 12.4.3.1): в центре таких волокон виден осевой цилиндр (*8А*), а вокруг него — светлая миелиновая оболочка (*8Б*).

Последняя является светлой оттого, что составляющие ее липиды при изготовлении препарата растворились в спиртах.

б) Природа осевых цилиндров. Из предыдущего изложения следует, что в смешанном нерве произвольно взятый осевой цилиндр нервного волокна может представлять собой

1) дендрит *рецепторного* (чувствительного) нейрона,

2) аксон *эффекторного* нейрона *соматической* нервной системы,

3) аксон *ассоциативного* (центрального) нейрона *вегетативной* нервной системы (тогда волокно — ***пре***ганглионарное),

4) аксон *эффекторного* нейрона *симпатической* нервной системы (волокно — ***пост***ганглионарное).

В первых трех случаях нервное волокно является *миелиновым*; в последнем же случае волокно — *безмиелиновое* и содержит поэтому несколько осевых цилиндров (п. 12.4.2).

14.2.2. Нервные узлы

Здесь будет рассмотрено строение трех типов узлов — чувствительных, симпатических и интрамуральных (одновременно пара- и метасимпатических).

14.2.2.1. Чувствительные узлы

1. Корешки спинного мозга. С обеих сторон спинного мозга от каждого его сегмента отходят передние и задние корешки (см. рис. 14.1). На рис. 14.5, *а* представлены фрагменты одной из *правых пар* таких корешков (сам спинной мозг находился бы от этих корешков слева); в данной паре *1* — передний, а *2* — задний корешок.

В обоих корешках идут *миелиновые* нервные волокна.

а) Волокна ***переднего*** корешка содержат аксоны двигательных нейронов и аксоны центральных (ассоциативных) нейронов вегетативной нервной системы. По названным аксонам передаются импульсы в ***эфферентном*** направлении — от спинного мозга к периферии.

б) В ***заднем*** же корешке, как неоднократно отмечалось (например, в п. 14.1.2), — отростки чувствительных нейронов, по которым идут ***афферентные*** сигналы — от периферических рецепторов к спинному или продолговатому мозгу.

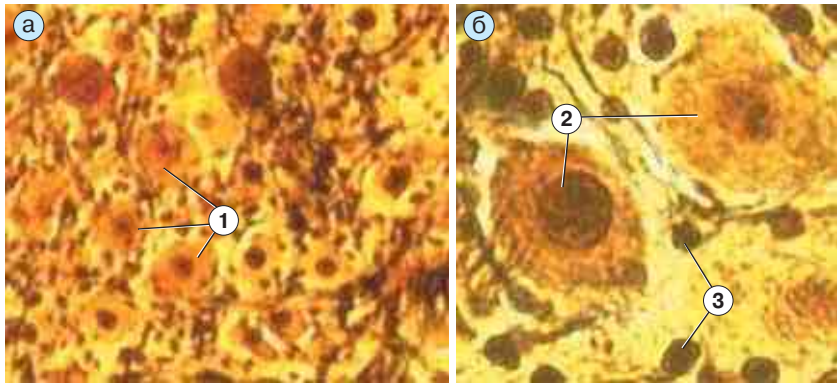

Рис. 14.6. Препарат — симпатический узел (узел солнечного сплетения). Импрегнация азотнокислым серебром:
а — малое увеличение;
б — большое увеличение

в) Вскоре корешки объединяются (на рис. 14.5, *а* — справа) в спинномозговой нерв *смешанного* состава. Место этого объединения нередко называется ***бифуркацией*** спинномозгового нерва.

2. Спинномозговой (спинальный) **узел** (*3*) выглядит как овальное утолщение ***заднего*** корешка недалеко от указанной бифуркации.

а) Нейроциты. Утолщение обусловлено тем, что по сторонам от нервных волокон (*5*), на периферии узла, располагаются группами *тела* (*4*) *чувствительных нейронов*.

Каждое тело (*7* на рис. 14.5, *б*) отличается крупными размерами и имеет в центре относительно небольшое ядро (*8*).

По числу отростков нейроны являются ***псевдоуниполярными*** (п. 12.2.3.3), но разглядеть место отхождения отростков на обычном препарате, как правило, не удается.

б) Окружающие структуры. Вокруг тела каждого нейрона последовательно располагаются:

– *клетки-сателлиты* (*9*), или *мантийные глиоциты* (п. 12.3.2.4) — с мелкими округлыми ядрами,
– базальная мембрана и
– соединительнотканная капсула (*10*), причем образующие ее фибробласты отличаются узкими ядрами.

в) Другие соединительнотканные элементы. Более крупные прослойки соединительной ткани (вместе с сосудами) имеются также между группами нейронов и между пучками нервных волокон.

Снаружи весь узел покрыт соединительнотканной капсулой (*6* на рис. 14.5, *а*), в которой тоже содержатся кровеносные сосуды.

Строение чувствительных узлов, лежащих по ходу некоторых черепно-мозговых нервов, аналогично.

14.2.2.2. Симпатические узлы

Согласно п. 14.1.3.2, такие узлы находятся в парном симпатическом стволе и в симпатических сплетениях брюшной полости.

1. Общее описание (рис. 14.6, *а*)

а) Снаружи весь узел покрыт соединительнотканной капсулой. Отходящие от нее прослойки соединительной ткани образуют строму узла.

б) Тела нервных клеток (*1*) располагаются между элементами стромы без какой-либо упорядоченности (в отличие от нейронов спинномозгового узла).

в) В симпатических ганглиях содержатся нейроны двух типов:

I. основной тип — *эффекторные* нейроны симпатической нервной системы,

II. дополнительный тип — т. н. *МИФ*-клетки.

2. Эффекторные нейроны (рис. 14.6, *б*)

а) Число отростков. Эти нейроны (*2*) являются ***мультиполярными***, т. е. имеют несколько отростков — короткие дендриты и один более длинный аксон.

б) Синапсы. К узлу подходят преганглионарные (миелиновые) волокна, идущие из симпатических центров спинного мозга. Данные волокна образуют ***холинергические синапсы*** с дендритами или телами эффекторных нейронов.

в) Причем, за счет множества коллатералей аксона, каждый ассоциативный нейрон (чей аксон заключен в преганглионарное волокно) контактирует сразу с несколькими десятками (вплоть до сотни) эффекторных нейронов.

В то же время, и на одном эффекторном нейроне оканчиваются ветви нескольких преганглионарных волокон.

Считают, что такое перекрывание повышает надежность прохождения сигнала.

г) Аксоны эффекторных нейронов, покидая узел и подходя к органу, образуют, как уже говорилось (п. 14.1.3.2), ***адренергические*** синапсы.

д) Окружение. Как и в спинномозговом узле, тело каждого нейрона окружено

1) глиальными клетками-сателлитами (*3*), имеющими мелкие округлые ядра;
2) базальной мембраной;
3) тонкой соединительнотканной оболочкой (которая на рис. 14.6, *б* при данной окраске почти не видна).

3. МИФ-клетки. Название этих клеток происходит от слов: «***м****елкие,* ***и****нтенсивно* ***ф****люоресцирующие*». Их на приведенных снимках различить не удается.

Считают, что, возбуждаясь преганглионарными волокнами, МИФ-клетки частично ***тормозят синаптическую передачу*** с тех же волокон на эффекторные нейроны. Тем самым они ограничивают симпатическую реакцию.

14.2.2.3. Интрамуральные ганглии

1. На рис. 14.7 представлена стенка мочевого пузыря и в ней — интрамуральный ганглий (*1*). Последний выявляется как скопление нервных клеток в толще органа. Видна также окружающая мышечная ткань (*2*) пузыря.

Нейроны (*3*) узла имеют крупные размеры, базофильную цитоплазму и светлые ядра. Вокруг них, как обычно, находятся глиальные клетки-сателлиты (*4*) и соединительнотканные элементы.

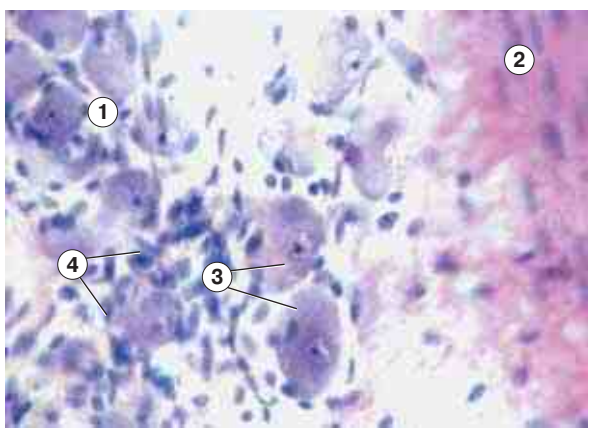

Рис. 14.7. Препарат — мочевой пузырь: интрамуральный ганглий. Окраска гематоксилином и эозином

2. Согласно п. 14.1.3.4 и рис. 14.3, в интрамуральных ганглиях содержатся нейроны трех типов:

– чувствительные (равноотростчатые, клетки 2-го типа),
– ассоциативные (клетки 3-го типа) и
– эффекторные (длинноотростчатые, клетки 1-го типа).

С их помощью формируются местные (периферические) дуги метасимпатической нервной системы. А эффекторные нейроны, кроме того, служат проводниками парасимпатических влияний на орган.

Но различить указанные типы клеток на обычном препарате (рис. 14.7) не представляется возможным.

14.3. Спинной мозг

14.3.1. Общие сведения

14.3.1.1. Развитие спинного мозга. Оболочки мозга

1. Развитие. Спинной мозг развивается из туловищного отдела нервной трубки.

Стенка трубки подразделяется на три слоя. При этом

а) внутренний слой — *эпендима* — образует впоследствии ***эпендимную глию***;

б) средний слой — *плащевой* — дает начало ***серому веществу***, т. е. скоплению тел нейронов;

в) наружный слой — *краевая вуаль* — превращается в ***белое вещество***, состоящее из миелиновых нервных волокон.

2. Оболочки. Спинной мозг (как и головной) покрыт тремя оболочками: *мягкой, паутинной* и *твердой*.

Первые две из них образованы *рыхлой* волокнистой соединительной тканью, а твердая оболочка — *плотной* волокнистой соединительной тканью.

а) Мягкая оболочка непосредственно прилегает к ткани мозга и повторяет ее рельеф. В этой оболочке много кровеносных сосудов.

б) Паутинная же оболочка не заходит в углубления мозга. Поэтому между ней и мягкой оболочкой образуется подпаутинное (*субарах-*

ноидальное) пространство, заполненное соединительнотканными трабекулами.

В самом спинном мозгу, как уже было сказано, можно различить *серое* и *белое* вещество.

14.3.2.2. Серое вещество: начальные сведения (рис. 14.8, *а*)

1. Форма. Подразделение на рога. Серое вещество (*1*) занимает в спинном мозгу внутреннее положение и на поперечном срезе имеет форму бабочки (или буквы «Н»). В сером веществе выделяют три пары рогов: задние, боковые и передние.

а) Задние рога (*2*) — это относительно *узкие* и *длинные* выступы, расходящиеся кнаружи.

б) Передние рога (*3*) — более *широкие* и *короткие* выступы, направленные вперед и немного кнутри.

в) Между задними и передними рогами находится ***промежуточная зона.*** Из нее по бокам могут выдаваться небольшие выступы — ***боковые рога.*** Последние имеются лишь на уровне всех грудных и верхнепоясничных сегментов спинного мозга, т. е. там, где содержится *центральная часть симпатической нервной системы* (п. 14.1.3.2).

2. Состав

а) Главная особенность серого вещества — наличие в нем ***тел нейронов***. Нейроны являются *мультиполярными* и в большинстве своем сгруппированы в ***ядра.***

б) Второй компонент — *нейроглия*, среди которой преобладают ***астроциты*** — протоплазматические и волокнистые (п. 12.3.2.2).

Отростки волокнистых астроцитов выходят в белое вещество и образуют в нем (вместе с соединительной тканью) многочисленные ***перегородки (септы)*** (*4*).

Кроме того, отростки астроцитов формируют глиальные мембраны на поверхности сосудов — как в сером, так и в белом веществе. Эти мембраны — важнейший элемент ***гематоэнцефалического барьера***.

в) Наконец, в сером веществе имеются *нервные волокна*.

3. Пластины Рекседа. Помимо подразделения серого вещества на ядра (места скопления тел нейронов), используется подразделение его на десять вертикально расположенных пластин довольно сложной формы. При этом пластины I–V составляют задние рога, пластины VI–VII — промежуточную зону, пласти-

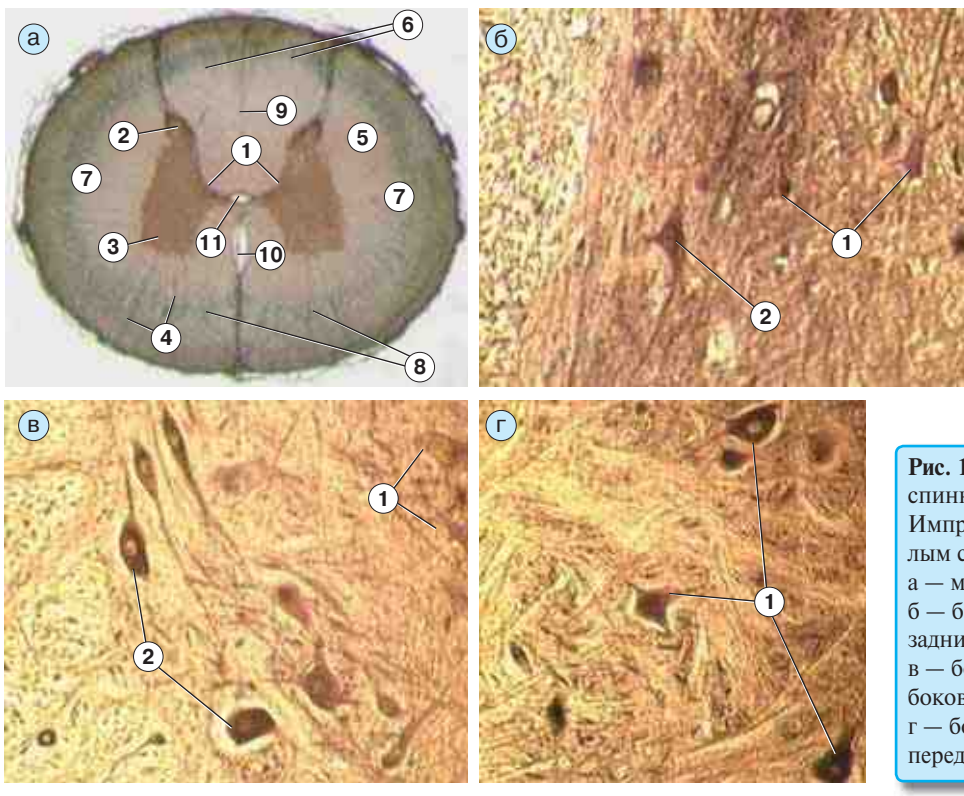

Рис. 14.8. Препарат — спинной мозг. Импрегнация азотнокислым серебром:
а — малое увеличение;
б — большое увеличение, задние рога;
в — большое увеличение, боковые рога;
г — большое увеличение, передние рога

ны VIII–IX — передние рога и пластина X — область вокруг центрального канала.

Несколько упрощая, можно сказать, что пластины — это колонки нейронов, которые на поперечных срезах спинного мозга воспринимаются как ядра.

14.3.2.3. Белое вещество: начальные сведения (рис. 14.8, *а*)

1. Состав. Уже отмечалось, что белое вещество (*5*) — это совокупность ***миелиновых нервных волокон***.

Волокна идут, в основном, вдоль длинной оси спинного мозга и образуют различные ***проводящие пути*** — восходящие или нисходящие.

2. Подразделение на канатики. Рогами серого вещества и глиальными перегородками белое вещество разбивается на три пары канатиков.

а) Задние канатики (*6*) отделены друг от друга срединной перегородкой (*9*) и содержат преимущественно *восходящие* пути.

б) В ***боковых канатиках*** (*7*) в примерно равной степени представлены и восходящие, и нисходящие пути.

в) Между ***передними канатиками*** (*8*) находится глубокая *срединная вырезка* (*10*), а проводящие пути в этих канатиках являются в основном *нисходящими*.

3. В срединную вырезку заходит *мягкая мозговая оболочка*; на срезе она выглядит как черная (при импрегнации серебром) и произвольно изгибающаяся полоска.

Посередине спинного мозга находится *центральный канал* (*11*), выстланный *эпендимоцитами* (п. 12.3.2.3).

Замечание. Из вышеизложенного следуют те признаки, по которым можно отличить на препарате переднюю часть спинного мозга от задней:

а) наличие спереди срединной вырезки (с мягкой мозговой оболочкой);

б) форма рогов (передние — широкие и короткие, задние — узкие и длинные);

в) а также (о чем еще не говорилось) локализация самых крупных нейронов: они содержатся в передних рогах.

Теперь дадим более детальную характеристику серого и белого вещества. В отношении серого вещества речь пойдет о функциях нейроцитов, а в случае белого вещества — о составляющих его проводящих путях.

14.3.3. Серое вещество спинного мозга: функциональные группы нейронов

14.3.3.1. Задние рога (рис. 14.8, *б*)

Как следует из п. 14.1.2, в задних рогах содержатся ***ассоциативные*** нейроны, которые получают сигналы от чувствительных нейронов спинномозговых узлов и участвуют в замыкании ***соматических*** *рефлекторных дуг*.

Но в зависимости от конкретного вида рефлекторных дуг (т. е. от того, какие еще ассоциативные нейроны вовлечены в них) нейроны задних рогов подразделяются на несколько групп.

1. Нейроны моносегментарных и олигосегментарных рефлекторных дуг

а) Это, в основном, мелкие ***диффузные вставочные*** и ***диффузные пучковые нейроны*** (*1*), рассеянные в глиальном остове рогов.

б) Их возбуждают чувствительные нейроны, воспринимающие ***боль и температуру.***

в) Аксоны ассоциативных клеток идут ***к мотонейронам*** передних рогов. При этом аксоны часто образуют коллатерали; поэтому они идут к мотонейронам не только того же, но и соседних сегментов спинного мозга.

Причем некоторые аксоны переходят на противоположную сторону. В этом случае клетки называются *комиссуральными*, т.к. их аксоны образуют комиссуру, или спайку, лежащую перед спинномозговым каналом.

г) Но во всех названных вариантах рефлекторные дуги содержат лишь по одному ассоциативному нейрону и замыкаются в пределах одного или нескольких сегментов спинного мозга.

2. (*) Нейроны, участвующие в замыкании спиномозжечковых рефлекторных дуг

а) Эти клетки образуют два ядра.

I. Одно из них — ***собственное ядро*** заднего рога, расположенное в центре данного рога. Аксоны нейронов этого ядра переходят на противоположную сторону в боковой канатик.

II. В основании рога находится ***грудное ядро***, или ***ядро Кларка*** (*2* на рис. 14.8, *б*). Аксоны его нейронов входят в боковой канатик той же стороны.

б–в) Клетки обоих ядер получают сигналы (через чувствительные нейроны) от ***проприоцепторов*** скелетных мышц и сухожилий (п. 13.2.3), а их аксоны в составе боковых канатиков поднимаются ***к мозжечку.***

г) В итоге эти нейроны участвуют в образовании таких рефлекторных дуг, которые захватывают не только спинной мозг, но и нижние отделы головного мозга, и осуществляют ***бессознательную координацию движений.***

3. (*) Нейроны, участвующие в образовании спинокортикальных рефлекторных дуг

а) Эти клетки тоже (как и часть нейронов предыдущей группы) входят в состав ***собственного ядра*** заднего рога.

б–в) Их возбуждают те чувствительные нейроны, которые связаны с рецепторами ***боли, температуры, осязания.*** Аксоны же рассматриваемых нейронов, поднявшись на 2–3 сегмента, переходят на *противоположную сторону* в боковой канатик и идут ***к зрительному бугру*** (*thalamus;* отсюда название путей — *спиноталамические*). От зрительного бугра начинается очередной путь — в кору больших полушарий.

г) В результате формируются самые протяженные рефлекторные дуги, которые включают нейроны не только спинного мозга, но и высших отделов головного мозга, и осуществляют ***сознательную*** реакцию на указанные выше раздражения.

В целом же две последние группы ассоциативных нейронов спинного мозга передают в головной мозг основной массив информации о состоянии соматических тканей туловища.

Однако в связи с этим следует напомнить, что в спинном мозгу имеется и такой сигнальный путь, который не включает ассоциативные нейроны самого спинного мозга. Как упоминалось в п. 14.1.2, аксоны некоторых чувствительных нейронов спинномозговых узлов поднимаются ***по задним канатикам*** спинного мозга прямо до продолговатого мозга. Этот путь — часть ***спинокортикальных*** рефлекторных дуг, обеспечивающих ***сознательную реакцию на проприоцептивные*** *и, возможно, тактильные* ***раздражения.***

4. Тормозные нейроны

а) В задних рогах имеется еще одна важная группа нейронов. Это мелкие клетки, сосредоточенные на верхушке задних рогов и составляющие здесь т. н. ***студневидное вещество.***

б) Они образуют тормозные синапсы со многими из вышеперечисленных клеток. Тем самым, видимо, осуществляется контроль за сенсорной информацией, поступающей в спинной мозг и передаваемой далее в головной мозг. При избытке такой информации (например, при чрезмерном раздражении болевых рецепторов) клетки студневидного вещества частично «гасят» поток импульсов.

в) Медиаторами служат ГАМК (гамма-аминомасляная кислота), а также, видимо, нейропептиды опиоидной группы (т. е. с морфиноподобным действием). Причем нейропептиды могут высвобождаться несинаптическим способом — просто в окружающую межклеточную среду (п. 13.3.2.1).

Очень сильное корригирующее воздействие на нейроны задних рогов оказывают и нисходящие сигналы от различных отделов головного мозга.

14.3.3.2. Промежуточная зона и боковые рога (рис. 14.8, *в*)

1. Медиальное промежуточное ядро (*1*). Это ядро расположено в промежуточной зоне.

а–б) На большем протяжении спинного мозга оно содержит ассоциативные нейроны, на которые поступают сигналы (через чувствительные нейроны) ***от рецепторов внутренних органов.***

в) Аксоны же данных нейронов идут либо к клеткам латерального промежуточного ядра (в боковых рогах), либо в головной мозг (в составе спиноталамических и спиномозжечковых путей).

г) Таким образом, эти нейроны способствуют восприятию висцеральной чувствительности высшими отделами нервной системы.

д) В нижних сегментах спинного мозга медиальное ядро содержит центральные нейроны ***парасимпатической*** нервной системы (п. 14.1.3.3), аксоны которых идут к соответствующим ганглиям тазовых органов.

2. Латеральное промежуточное ядро (*2*)

а) Это ядро расположено в боковых рогах на уровне T_I-L_{III} и представляет собой центральный отдел ***симпатической*** нервной системы (пп. 14.1.3.2 и 14.3.2.2).

б) Нейроны данного ядра получают сигналы от чувствительных нейронов, иннервирующих ***внутренние органы,*** от нейронов сосед-

него медиального промежуточного ядра и из некоторых отделов головного мозга.

в) Ход же аксонов ассоциативных симпатических нейронов излагался ранее: согласно п. 14.1.3.2, аксоны покидают спинной мозг через *передние* корешки, отделяются от них в виде белых соединительных ветвей и идут ***к симпатическим ганглиям***.

г) Таким образом, нейроны и медиального, и латерального ядра могут входить в сложные рефлекторные дуги, связанные с висцеральной чувствительностью (сигнализирующей о состоянии внутренних органов). Но

– клетки *медиального* ядра участвуют в образовании *восходящих* (*афферентных*) путей этих дуг,
– а клетки *латерального* ядра находятся под контролем нисходящих (эфферентных) путей и формируют окончательные сигналы, идущие из спинного мозга по преганглионарным волокнам.

14.3.3.3. Передние рога (рис. 14.8, *г*)

Уже многократно упоминалось, что в передних рогах спинного мозга содержатся ***мотонейроны*** (*1*) — эффекторные клетки, чьи аксоны тоже покидают спинной мозг через *передние* корешки и затем в составе смешанных нервов идут ***к скелетным мышцам.***

По своей функциональной роли мотонейроны делятся на три группы. Кроме того, в передних рогах имеются также тормозные и ассоциативные клетки. Кратко охарактеризуем все эти виды нейронов.

1. Большие альфа-мотонейроны

а) Это самые крупные клетки не только передних рогов, но и всего спинного мозга. Данный факт — один из признаков, по которым можно отличить передние рога от задних (п. 14.3.2.3).

Большие альфа-мотонейроны имеют неправильную форму и образуют ***пять соматомоторных ядер***.

б) К каждой из этих клеток подходит множество (порядка тысячи) окончаний других нейронов, образующих аксосоматические синапсы. Конкретно, к большим мотонейронам идут

I. нисходящие проводящие пути ***от коры*** больших полушарий (т. н. ***пирамидные*** пути),

II. аксоны ассоциативных нейронов простых (моно- и олигосегментарных) рефлекторных дуг, а также

III. аксоны тех чувствительных нейронов, которые функционируют в простейших — двухнейронных — рефлекторных дугах.

в–г) Аксоны же мотонейронов иннервируют обычные (***экстрафузальные***) мышечные волокна. В итоге большие альфа-мотонейроны участвуют в ***сознательных и безусловнорефлекторных движениях.***

2. Малые альфа-мотонейроны. Эти клетки находятся под контролем ***подкорковых ядер*** головного мозга и обеспечивают *сложные «бессознательные» движения* (в т. ч. условнорефлекторные). Кроме того, они, видимо, влияют на *тонус* мышц.

3. Гамма-мотонейроны

а) Они контролируются ретикулярной формацией головного мозга и осуществляют эфферентную иннервацию ***интрафузальных*** мышечных волокон, т. е. волокон, находящихся в *нервно-мышечных веретенах.*

б) Поэтому, согласно п. 13.2.3.1, под влиянием гамма-мотонейронов происходят следующие события:

I. сокращаются периферические части интрафузальных мышечных волокон, что вызывает растяжение их центральных частей и раздражение рецепторных окончаний;

II. афферентные сигналы об этом поступают (через чувствительные нейроны) на ассоциативные клетки задних рогов спинного мозга;

III. отсюда сигнал переходит на альфа-мотонейроны передних рогов, которые стимулируют сокращения экстрафузальных волокон той же мышцы.

в) В итоге осуществляется ***тонкая регуляция тонуса мышц и произвольных движений.***

4. Клетки Реншоу. Четвертый вид нейронов передних рогов — это клетки Реншоу, представляющие собой ***тормозные нейроны.*** Они принимают сигналы от мотонейронов и, по принципу обратной связи, при избыточной величине этих сигналов осуществляют торможение мотонейронов.

5. Ассоциативные клетки

а) Наконец, имеются в передних рогах и ассоциативные клетки — в составе т. н. ***интерстициального ядра Кахаля***.

б–в) Они принимают сигналы от чувствительных нейронов спинномозговых узлов и

передают их мотонейронам нескольких соседних сегментов.

г) Таким образом замыкается простая трехчленная дуга — моносегментарная или олигосегментарная. Мы видели (п. 14.3.3.1), что ассоциативными нейронами таких дуг могут являться диффузные клетки *задних* рогов. Теперь выясняется, что подобные по функции клетки содержатся и в *передних* рогах спинного мозга.

14.3.3.4. Классификация нейронов спинного мозга по местонахождению их аксонов

Из вышеизложенного следует, что нейроны спинного мозга по локализации их *аксонов* можно подразделить на три группы.

1. Корешковые нейроны: аксоны участвуют в образовании ***передних корешков*** мозга. Это, очевидно, все мотонейроны, а также центральные нейроны вегетативной нервной системы (т. е. нейроны латерального промежуточного ядра, а в нижних сегментах спинного мозга — и медиального промежуточного ядра).

2. Пучковые нейроны: аксоны участвуют в образовании ***пучков* белого вещества.** Таковы нейроны, входящие в спиномозжечковые и спинокортикальные рефлекторные дуги, т. е. нейроны *собственного, грудного* и *медиального промежуточного ядер*.

Их аксоны (в составе миелиновых волокон) формируют *восходящие* пути в боковых и отчасти передних канатиках спинного мозга.

К этой же группе относятся *диффузные пучковые* нейроны, чьи аксоны (тоже в составе миелиновых волокон) образуют *собственные пучки* белого вещества, прилегающие к серому веществу.

3. Наконец, **внутренние нейроны**: их аксоны не выходят за пределы серого вещества. Таковы клетки, входящие в моносегментарные рефлекторные дуги: в основном, это диффузные вставочные нейроны. К внутренним нейронам, очевидно, относятся и тормозные клетки Реншоу.

14.3.4. (*) Белое вещество спинного мозга: проводящие пути

Микроскопическое строение белого вещества спинного мозга однообразно: на поперечном срезе это сечения миелиновых (как правило) нервных волокон. В центре каждого волокна — осевой цилиндр, который окружен толстой миелиновой оболочкой. Т. е. картина — практически такая же, как на поперечном сечении смешанного нерва (см. рис. 14.3, *а* и *б*).

Однако в функциональном отношении проводящие пути белого вещества различны. Причем каждый из путей занимает строго определенное положение.

Ниже приводится их краткий перечень. Заметим также, что многие пути (особенно восходящие) упоминались ранее.

1. Зона, окружающая серое вещество, — *собственные пучки*. В этой зоне находятся аксоны *диффузных пучковых* клеток и *клеток* интерстициального *ядра Кахаля*. Указанные аксоны идут от задних или передних рогов одних сегментов спинного мозга к передним рогам соседних сегментов (вышележащим и нижележащим) и заканчиваются на мотонейронах. Таким образом, волокна собственных пучков входят в состав *олигосегментарных* рефлекторных дуг.

2. Задние канатики — практически только восходящие пути. Это т. н. нежный пучок Голля и клиновидный пучок Бурдаха. Они содержат такие аксоны чувствительных нейронов, которые без переключения и без перекреста поднимаются до одноименных ядер (нежного и клиновидного) продолговатого мозга. Данные пути — часть спинокортикальных рефлекторных дуг, обеспечивающих *сознательную реакцию на проприоцептивные* (и, возможно, тактильные) *раздражения* (п. 14.3.3.1).

3. Боковые канатики — *и восходящие, и нисходящие* пути.

а) Восходящие пути: занимая в канатиках *латеральное* положение, содержат аксоны ассоциативных нейронов задних рогов и промежуточной зоны.

Сюда относятся следующие пути:

1) *к мозжечку* (путь Флексига и путь Говерса) — участвуют в образовании *спиномозжечковых* рефлекторных дуг, обеспечивающих *бессознательную координацию движений на основе проприоцептивных раздражений*;

2) *к зрительному бугру* (латеральный спиноталамический путь) — участвует в образовании *спинокортикальных* рефлекторных дуг, отвечающих за *сознательную реакцию на болевые и температурные раздражения*.

3) Еще один небольшой путь идет к среднему мозгу.

б) Нисходящие пути: расположены в медиальной части канатиков и содержат аксоны нейронов *головного* мозга, которые (аксоны) заканчиваются на мотонейронах передних рогов.

В этой группе — следующие основные пути:

1) от коры больших полушарий — боковой пирамидный тракт;
2) от красного ядра среднего мозга (путь Монакова),
3) от ядра оливы продолговатого мозга (путь Бехтерева—Гельвега).
4) имеются также сообщения о таламоспинальном пути, т. е. пути, идущем от зрительного бугра.

4. Передние канатики — один восходящий и несколько нисходящих путей.

а) Восходящий путь — к зрительному бугру (передний спиноталамический путь): отличается от одноименного латерального пути тем, что образуемые с его участием рефлекторные дуги отвечают за сознательную реакцию на *тактильные* (а не болевые и температурные) раздражения.

б) Нисходящие пути — как и нисходящие пути боковых канатиков, заканчиваются на мотонейронах передних рогов спинного мозга. Это пути, идущие

1) от коры больших полушарий (передний пирамидный тракт),

2) от среднего мозга (от подкорковых центров зрения и слуха),

3–4) от ядер продолговатого мозга (от вестибулярных ядер и ретикулярной формации).

Тема 15. Нервная система: головной мозг

15.1. Общие принципы структурно-функциональной организации

15.1.1. Развитие и составные части

1. Развитие. Головной мозг развивается из переднего (краниального) отдела нервной трубки. Первоначально этот отдел с помощью *перетяжек* разделяется на ***три пузыря*** (рис. 15.1, *а*) — передний, средний и задний.

Затем появляется несколько дополнительных продольных *изгибов*, разделяющих передний и задний пузыри на две части. В итоге образуется ***пять мозговых пузырей*** (рис. 15.1, *б*) — по числу будущих отделов головного мозга (рис. 15.2).

Нервная ткань этих отделов формируется из материала стенок пузыря. О ключевых моментах этого формирования было сказано в п. 12.1.2. Полости же пузырей относительно уменьшаются в размере, превращаясь в желудочки мозга и т. н. *сильвиев водопровод*.

2. Составные части. Итак, в окончательно сформированном головном мозгу различают пять следующих друг за другом отделов (рис. 15.3).

I. Продолговатый мозг (*2*) — это непосредственное продолжение спинного мозга (*1*) в ствол головного мозга.

II. Собственно задний мозг — включает две части: *варолиев мост* (*3*), расположенный вентрально, у основания мозга, и *мозжечок* (*4*), расположенный дорсально.

Остатком полости заднего мозгового пузыря является *IV желудочек* (*5*) мозга, находящийся на уровне продолговатого мозга и мозжечка.

III. Средний мозг — также имеет две части: *ножки мозга* (*6*) и лежащую над ними *пластинку четверохолмия* (*7*).

Остаток полости среднего мозгового пузыря — узкий канал, т. н. *сильвиев водопровод*.

IV. Промежуточный мозг содержит следующие основные компоненты:

а) *зрительные бугры* (*8*) (лат. в ед. ч. — *thalamus*) — большие парные скопления серого вещества, в которых происходит переключение почти всех афферентных путей, идущих в высшие отделы мозга,

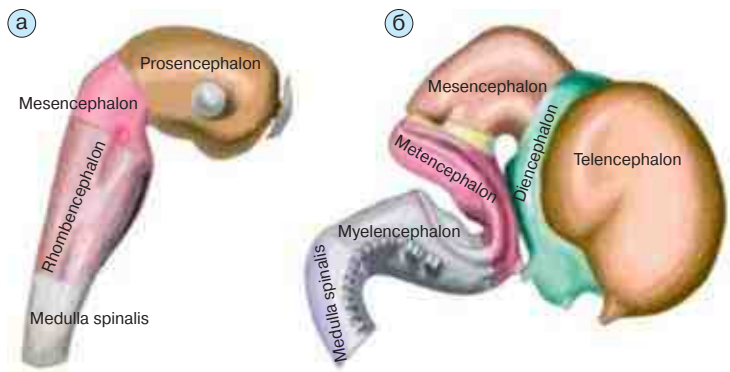

Рис. 15.1. Головной мозг эмбриона человека:
а — стадия трех мозговых пузырей;
б — стадия пяти мозговых пузырей

ПЕРЕДНИЙ ОТДЕЛ НЕРВНОЙ ТРУБКИ

б) а также *эпифиз*, *гипоталамус* (*9*) и *гипофиз* (*10*) — высшие центры регуляции эндокринной системы.

Между зрительными буграми находится щелевидный *III желудочек* — остаток полости переднего мозгового пузыря.

V. Конечный мозг — представлен *большими полушариями* (*11*). В них, в частности, выделяют *кору* (плащ или мантию), *обонятельный мозг* и *подкорковые ядра*.

Остальная часть полушарий занята проводящими путями и *боковыми желудочками*. Последние, как и III желудочек, происходят из полости переднего мозгового пузыря.

Заметим, что в соответствии с первоначальным подразделением головного мозга на три пузыря, отделы I и II часто объединяют термином «***задний мозг***», а отделы IV и V — термином «***передний мозг***».

3. Серое и белое вещество. В головном мозгу, как и в спинном, различают два основных компонента:

– серое вещество — скопления нервных клеток
– и белое вещество — проводящие пути, образованные миелиновыми (как правило) нервными волокнами.

Однако, в отличие от спинного мозга, серое вещество формирует не только *ядра*, но так-

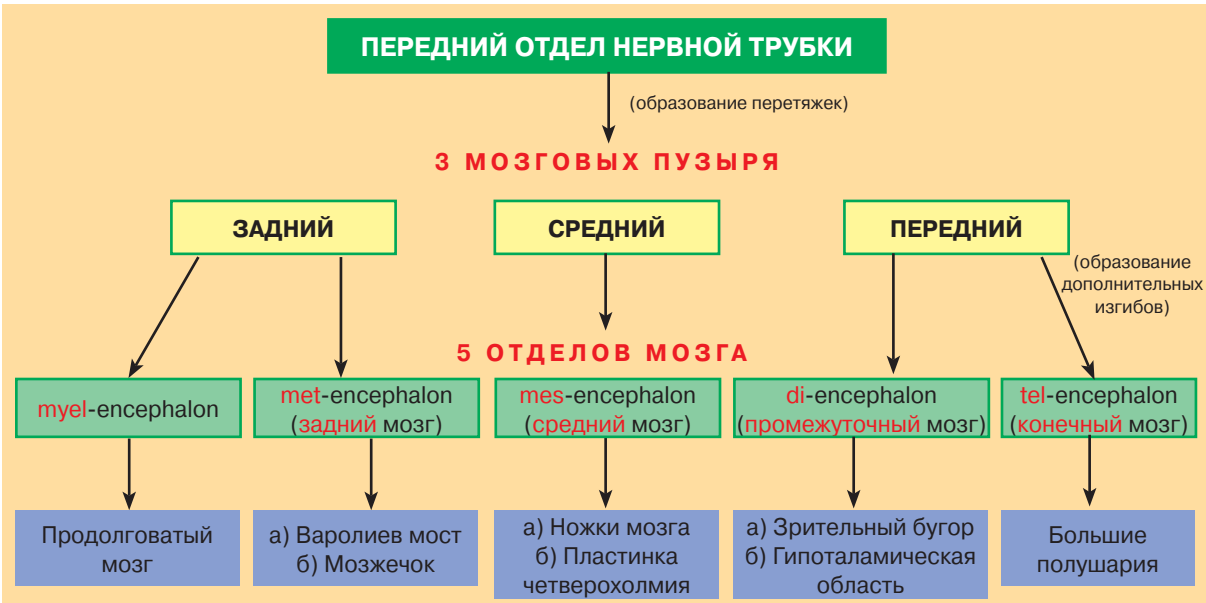

Рис. 15.2. Схема развития головного мозга

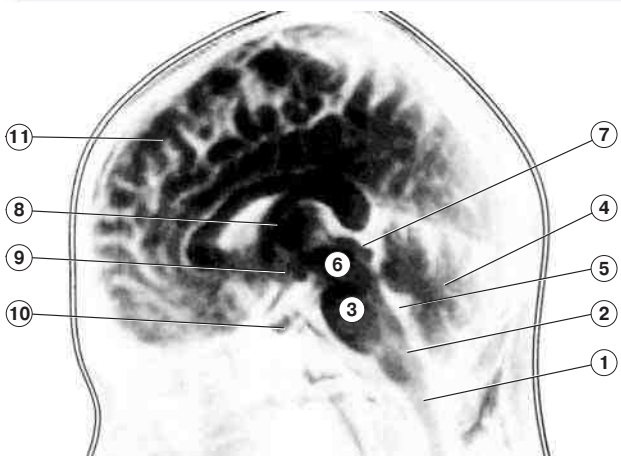

Рис. 15.3. Головной мозг человека. Магнитная резонансная томография (МРТ) головы

же *кору мозжечка* и *кору больших полушарий*. Кора покрывает поверхности данных структур (мозжечка и полушарий), как плащом. Поэтому кору больших полушарий часто так и называют — плащом или мантией.

Поверхность коры мозжечка и больших полушарий имеет многочисленные *извилины*, что увеличивает ее площадь.

Для уяснения связей между отделами головного и спинного мозга рассмотрим несколько рефлекторных дуг.

15.1.2. Рефлекторные дуги, образованные с участием головного мозга

15.1.2.1. (*) Спинокортикальные рефлекторные дуги

1. Сознательная реакция на болевые, температурные и тактильные раздражения (рис. 15.4)

а) Восходящая часть дуги.

I. Дуга начинается с соответствующих *рецепторов* кожи (п. 13.2.2); будем считать, что речь идет о коже туловища или конечностей.

II. Тогда раздражения передаются по отросткам *чувствительных нейронов* спинномозговых узлов в задние рога спинного мозга — *к ассоциативным* нейронам *собственных ядер* (п. 14.3.3.1).

III. Аксоны этих нейронов переходят на противоположную сторону и образуют два ***спиноталамических тракта*** (п. 14.3.4):

– *боковой* (в боковых канатиках), несущий болевую и температурную чувствительность,
– и *передний* (в передних канатиках), передающий тактильные раздражения.

По данным трактам сигналы достигают *зрительных бугров*.

IV. Здесь находятся вторые ассоциативные нейроны дуги. Их аксоны передают сигналы в определенные участки *коры больших полушарий* — в основном, *в **заднюю** центральную извилину*.

б) «Горизонтальная» часть дуги. Все нейроны коры, вовлеченные в передачу сигнала, очевидно, тоже являются ассоциативными. Однако в коре сигнал, видимо, не просто передается по некоей цепочке, а попадает в ту или иную *нейронную сеть*, в которой происходит анализ сигнала и выработка результирующего ответа.

Далее этот ответ должен быть «согласован» *с подкорковыми ядрами* больших полушарий.

Рис. 15.4. Спинокортикальные рефлекторные дуги: сознательная реакция на болевые, температурные и тактильные раздражения. *Схема*

Такое «согласование» необходимо *для координации* предстоящих двигательных актов. Чуть позже мы покажем, какие нейронные циклы вовлекаются в эту координацию.

в) Нисходящая часть дуги.

I. I. Согласованный и скоординированный ответ посылается в спинной мозг по т. н. ***пирамидным трактам***. Волокна данных трактов содержат аксоны *гигантских пирамидных клеток* — наиболее крупных клеток коры больших полушарий, сосредоточенных *в **передней** центральной извилине*.

Пирамидные тракты идут не прерываясь через весь ствол головного мозга. Причем в продолговатом мозгу часть волокон переходит на противоположную сторону и формирует затем в боковых канатиках спинного мозга *боковой пирамидный путь*. Оставшаяся же на своей стороне часть волокон образует *передний пирамидный путь* (соответственно, в передних канатиках спинного мозга).

Оба пути кончаются на *больших альфа-мотонейронах* передних рогов спинного мозга.

II. От данных *эффекторных* клеток посылаются сигналы на соответствующие скелетные мышцы. Это и приводит к двигательной реакции на исходные раздражения.

Если в реакцию вовлечены мышцы головы, то эффекторные нейроны располагаются в *двигательных ядрах черепномозговых нервов* — в варолиевом мосту или в продолговатом мозгу.

2. Сознательная реакция на проприоцептивные и тактильные раздражения (рис. 15.5)

Как видно из представленной схемы, эта рефлекторная дуга отличается от предыдущей своей ***восходящей*** (афферентной) частью.

I. Иными являются рецепторы: если речь идет о проприоцептивной чувствительности, это *нервно-мышечные и нервно-сухожильные веретена* (п. 13.2.3). Субъективно раздражения этих рецепторов (после того, как они достигают коры больших полушарий) воспринимаются в виде ощущения того или иного дискомфорта в каких-то мышцах — напряжения, тянущих болей и т.п.

II. Аксоны чувствительных нейронов не заканчиваются в спинном мозгу, а идут в его задних канатиках, образуя ***нежный и клиновидный пучки***, до одноименных ядер продолговатого мозга.

Рис. 15.5. Спинокортикальные рефлекторные дуги: сознательная реакция на проприоцептивные и тактильные раздражения. *Схема*

Следовательно, только в этих ядрах находятся *первые ассоциативные нейроны* дуги.

III. Третья особенность — в том, что аксоны данных ассоциативных нейронов тут же, на уровне продолговатого мозга, переходят на противоположную сторону, образуя т. н. ***медиальную петлю***, или *шов*. Идут же они до зрительного бугра.

IV. Дальнейшая часть дуги в основных своих чертах совпадает с соответствующей частью предыдущей дуги. Только акцептором афферентных сигналов в коре является в данном случае *передняя* (а не задняя) *центральная извилина*.

15.1.2.1-I. (*) Координация произвольных движений

1. Экстрапирамидная система

а) Как уже было сказано, в координации *произвольных* движений важную роль играют ***подкорковые ядра больших полушарий***. Это

– т.н. *полосатое тело* (в котором различают *хвостатое ядро* и *скорлупу*)
– и *бледный шар*, состоящий из двух ядер — *внутреннего* и *наружного*.

б) Кроме них, в этом процессе участвуют

– ядра промежуточного мозга — *таламус* и *субталамическое ядро*,
– а также ядро среднего мозга — *черная субстанция*, разделяющаяся на две части — *компактную* и *ретикулярную*.

в) Вместе с некоторыми другими ядрами ствола мозга (которые обеспечивают координацию *бессознательных* движений), перечисленные структуры составляют *экстрапирамидную систему*.

2. Направления передачи информации

а) Роль таламуса (зрительного бугра) определяется тем, что через его ядра проходит (и переключается в них) практически вся информация, посылаемая органами чувств и нижележащими отделами мозга в кору больших полушарий.

б) Если на основе этой информации (назовем ее «*пакетом 1*») осознанно принимается решение о каком-либо двигательном акте, то для координации предстоящей деятельности мышц кора направляет в экстрапирамидную систему информационный «*пакет 2*».

в) После его обработки эта система формирует (на основании предшествующего опыта) «*пакет 3*», который вновь сосредотачивается в таламусе и направляется в кору.

г) Данный «пакет» информации модулирует в коре активность соответствующих гигантских пирамидных клеток, — и это сказывается на импульсах («*пакете 4*»), посылаемых по пирамидным путям к соответствующим мышцам. Происходит согласованное сокращение одних и расслабление других мышц.

3. Кортико-экстрапирамидные связи (рис. 15.5-I)

а) Кора, «адресуя» информацию («пакет 2») в экстрапирамидную систему, направляет ее в полосатое тело.

б) А таламус, формируя «пакет 3», получает информацию непосредственно от ядер 3Б и 4А (см. обозначения на рисунке).

в) Полосатое тело и указанные ядра связаны двумя способами:

– *прямо* (аксоны части нейронов полосатого тела идут сразу в эти ядра)
– и *непрямо* (через два промежуточных ядра — 3А и 5А).

г) Зачем нужно это дублирование, неясно. Возможно, оно повышает точность ответа.

д) Однако чередование возбуждающих и тормозящих звеньев в этих путях таково, что прохождение сигналов по всему циклу приводит, казалось бы, к прямо противоположным результатам:

– итоговому *позитивному* сигналу в прямом пути
– и итоговому *негативному* сигналу в непрямом пути.

е) Это видно из следующей схемы, где цифры — номера структур на рис. 15.5-I). В прямых путях — четное количество тормозящих звеньев (по 2), а в непрямых — нечетное (по 3). И, как известно, четное число минусов в произведении дает плюс, а нечетное число минусов дает минус.

Прямые пути

$$\begin{cases} 1 \to 2А \to 3Б \to 5Б \to 1 \\ (+) \times (–) \times (–) \times (+) = (+) \\ 1 \to 2А \to 4А \to 5Б \to 1 \end{cases}$$

Непрямые пути

$$\begin{cases} 1 \to 2Б \to 3А \to 5А \to 3Б \to 5Б \to 1 \\ (+) \times (–) \times (–) \times (+) \times (–) \times (+) = (–) \\ 1 \to 2Б \to 3А \to 5А \to 4А \to 5Б \to 1 \end{cases}$$

4. Пояснение. Этот формальный прием здесь вполне примени́м.

а) Возьмем, например, верхний короткий путь, представленный на схеме. В покое ядро 3Б тормозит ядро 5Б (таламус), и в кору (*1*) информация не поступает.

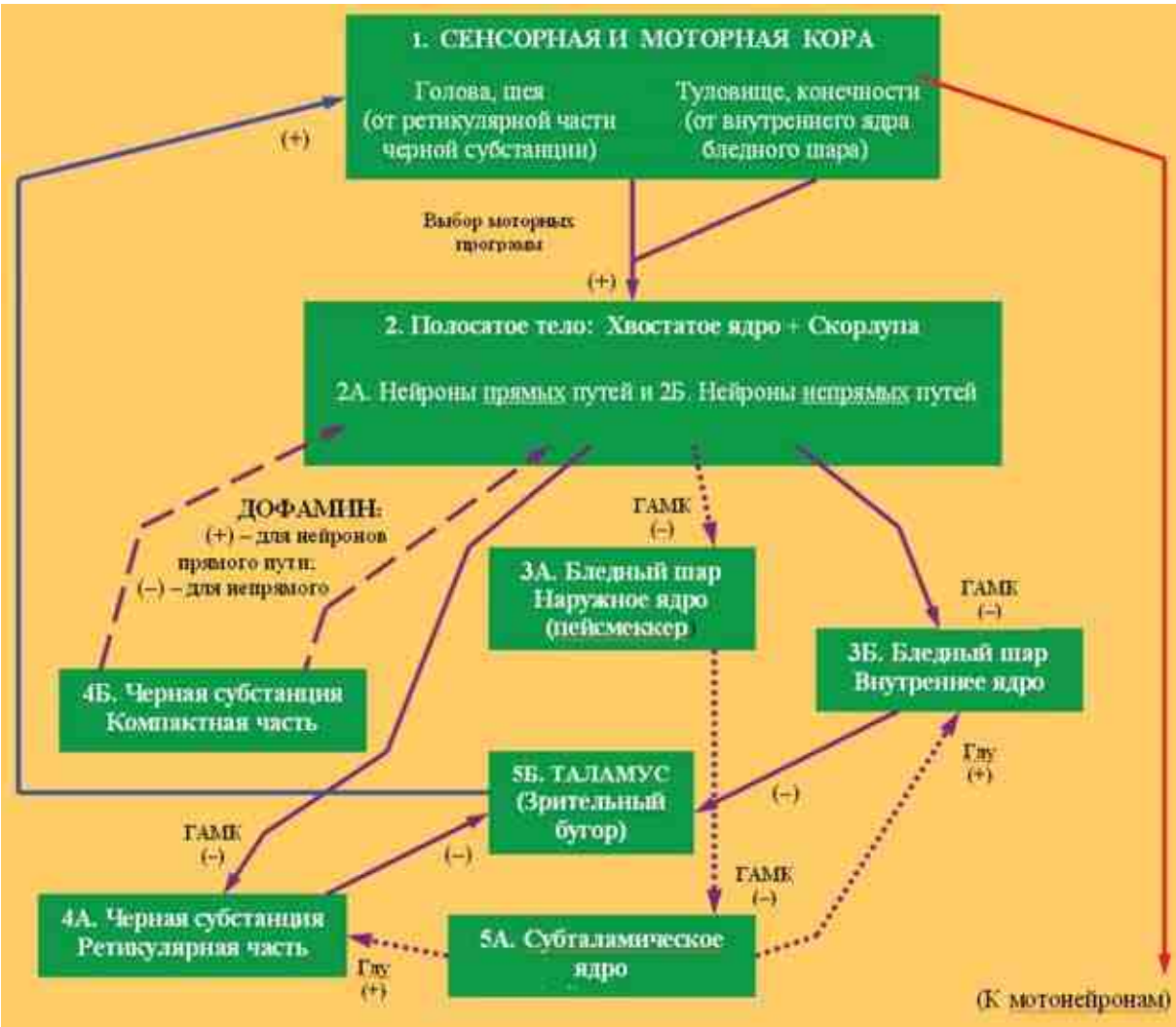

Рис. 15.5-I. Кортико-экстрапирамидные связи и координация произвольных движений. *Схема*
Медиаторы: ГАМК – гамма-аминомасляная кислота, Глу – глутаминовая кислота. (–) – торможение, (+) – возбуждение. Сплошными стрелками показаны прямые пути, точечными стрелками — специфические участки непрямых путей, пунктирными стрелками — дофаминергические воздействия на те и другие пути

Когда же сигнал из коры возбуждает ядро 2А (в полосатом теле), это ядро начинает тормозить ядро 3Б и тем самым прекращает его тормозящее воздействие на ядро 5Б. Последнее активируется и посылает в кору требуемые сигналы. Итог — ***позитивная реакция*** экстрапирамидной системы на запрос коры.

б) Теперь рассмотрим верхний непрямой путь, где имеются три тормозящих звена. В ответ на сигналы коры

– тормозное ядро 2Б возбуждается и тормозит тормозное ядро 3А,
– поэтому ядро 5А, которое было угнетено этим ядром, активируется и, в свою очередь, активирует ядро 3Б,
– а оно, возбудившись, начинает тормозить ядро 5Б и препятствует, таким образом, посылке информации в кору.

Это можно было бы рассматривать как ***негативную реакцию*** экстрапирамидной системы на тот же самый запрос коры.

5. Черная субстанция и дофамин

а) Но противоречие исчезает, если учесть также ***компактную часть черной субстанции***.

Она не входит в рассмотренные пути, но аксоны ее нейронов идут в полосатое тело и, используя в качестве медиатора ***дофамин***,

– *активируют* здесь нейроны прямых путей и

– *тормозят* нейроны непрямых путей.

б) В результате, на выходе и прямых, и непрямых путей сигналы оказываются позитивными и ***усиливают друг друга***.

Иными словами, кора получает в составе «пакета 3» стимулирующие воздействия в отношении определенных гигантских пирамидных нейронов. — Координация произвольных движений и сами эти движения облегчаются.

6. ***а)*** При ***болезни Паркинсона*** образование дофамина в черной субстанции резко снижается.

б) Поэтому развивается тот самый диссонанс, когда конечные сигналы, поступающие в таламус по прямым и непрямым путям экстрапирамидной системы, ***встречаются в противофазе***. Соответственно, в кору поступают ослабленные или даже искаженные сигналы.

в) Появляются двигательные расстройства, и ведущее среди них — *нарушение координации произвольных движений*.

г) Вместе с тем, надо понимать, что это очень упрощенные представления, и механизм развития болезни, видимо, гораздо сложней.

15.1.2.2. (*) Спиномозжечковые рефлекторные дуги: координация бессознательных движений (рис. 15.6)

Теперь обратимся к координации бессознательных, автоматических движений и к поддержанию равновесия при этом.

В данном случае главным анализатором проприоцептивной и вестибулярной чувствительности является ***мозжечок***.

1. Афферентные части дуг. Афферентные сигналы поступают к мозжечку от рецепторов двух типов.

а) I. Первый тип — ***проприоцепторы,*** т. е. вновь нервно-мышечные и нервно-сухожильные веретена. Однако те из иннервирующих их чувствительных нейронов, которые входят в рассматриваемые дуги, отличаются от аналогичных нейронов предыдущей дуги.

II. Теперь аксоны рецепторных нейронов не идут до продолговатого мозга, а заканчиваются в задних рогах спинного мозга — на клетках *грудного ядра Кларка* (п. 14.3.3.1) и, возможно, собственных ядер.

III. От этих клеток начинаются два ***спиномозжечковых тракта*** (п. 14.3.4), оба идущие в *боковых канатиках*:

– задний путь (Флексига) — имеет перекрест только после вхождения в мозжечок,

– передний путь (Говерса) — образует два перекреста: один в спинном мозгу и второй — в стволе головного мозга.

б) I. Рецепторы второго типа, посылающие сигналы в мозжечок, — это ***рецепторы органа равновесия***, которые располагаются во внутреннем ухе и входят ***в вестибулярный аппарат.***

II. Тела соответствующих чувствительных нейронов находятся в *вестибулярном ганглии* (в толще височной кости), а аксоны составляют вестибулярную часть восьмых черепно-мозговых нервов.

Идут эти аксоны к клеткам *вестибулярных ядер* в варолиевом мосту.

III. Данные клетки — первые ассоциативные нейроны (как и клетки ядра Кларка). Их аксоны составляют *вестибуломозжечковый путь*.

Все вышеназванные афферентные пути (два спиномозжечковых и вестибуломозжечковый) заканчиваются ***в коре мозжечка***.

2. «Горизонтальная» часть дуг

а) I. Осуществив анализ поступающих сигналов, кора мозжечка передает ***тормозные*** импульсы в ***ядра мозжечка*** (главное среди которых — *зубчатое* ядро). Таким образом, управление здесь производится не путем возбуждения, а путем торможения.

II. От ядер мозжечка сигналы идут в три соседних участка мозга:

а) чуть ниже — *к ядру оливы* продолговатого мозга,

б) на том же уровне — опять *к вестибулярным ядрам* варолиева моста и

в) чуть выше — *к красным ядрам* среднего мозга.

б) Первые два пути участвуют в образовании нейронных циклов:

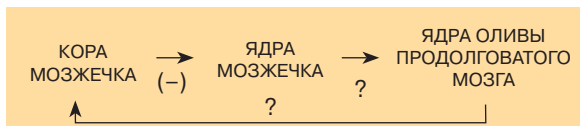

и

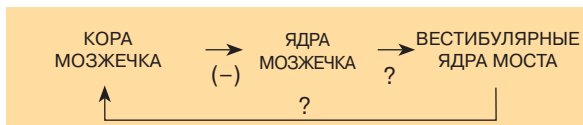

Вероятно, подобно тому, как корково-экстрапирамидные циклы координируют ответ коры больших полушарий мозга, приведенные здесь

циклы тоже координируют сигналы, посылаемые к скелетным мышцам. Только здесь речь идет о бессознательных, автоматических движениях, которые мы совершаем не задумываясь.

Неясно, имеется ли здесь та же коллизия — возможность взаимного гашения сигналов, возвращающихся в кору мозжечка из обоих циклов.

в) Как бы то ни было, согласованный сигнал посылается в эфферентные пути

– не из коры мозжечка, а из его подкорковых ядер,

– и не сразу на мотонейроны, а вначале — в красные ядра среднего мозга (см. рис. 15.4).

3. Эфферентные части дуг

а) От красных ядер идут нисходящие пути к двигательным ядрам черепномозговых нервов, а также к большим мотонейронам передних рогов спинного мозга (***руброспинальный путь*** в боковых канатиках).

Изменение состояния мотонейронов (активация одних и торможение других) и вызы-

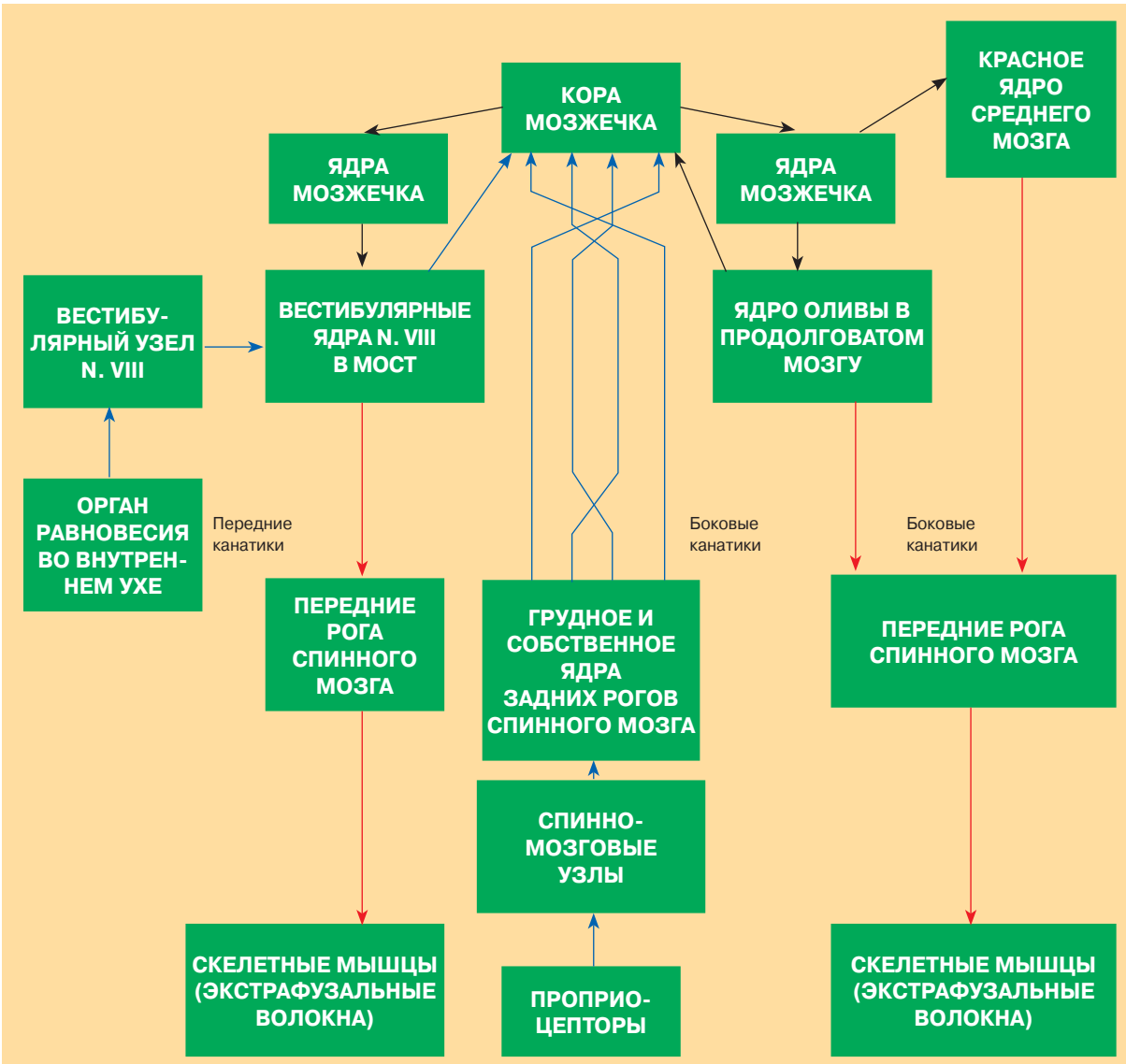

Рис. 15.6. Спиномозжечковые рефлекторные дуги: бессознательная координация движений. *Схема*

вает согласованную реакцию разных мышц на проприоцептивные или вестибулярные раздражения.

б) Однако существуют и два более коротких эфферентных пути к мотонейронам спинного мозга:

– во-первых, от упомянутого на схемах *ядра оливы* продолговатого мозга (***оливоспинальный путь*** на границе бокового и переднего канатиков);
– во-вторых, непосредственно от вестибулярных ядер n. VIII (***вестибулоспинальный путь*** в передних канатиках).

Вероятно, в эволюционном отношении эти пути — более ранние, чем руброспинальный (поскольку начинаются в низших отделах головного мозга). Но, как видно из рис. 15.6, и ядра оливы, и вестибулярные ядра находятся под контролем мозжечка. Поэтому те сигналы, которые идут по формально более коротким путям, вероятно, тоже представляют собой согласованную реакцию всей этой системы.

15.1.2.3. (*) Рефлекторный ответ на звуковые и зрительные раздражения (рис. 15.7)

Наконец, обратимся к реакциям на звуковые и зрительные раздражения. В обоих случаях реакция может быть как бессознательной, так и сознательной.

1. Реакция на звук

а) Афферентные пути.

I. Рецепторный ***орган слуха*** находится, как и орган равновесия, во внутреннем ухе.

II. Тела чувствительных нейронов образуют т. н. ***спиральный ганглий***, расположенный тоже во внутреннем ухе. Аксоны этих нейронов составляют *слуховую часть n.VIII* и идут к ***слуховым ядрам*** этого нерва в варолиевом мосту. Здесь находятся тела первых ассоциативных нейронов.

III. Аксоны ассоциативных клеток поднимаются к определенным ядрам среднего и промежуточного мозга. Причем часть волокон переходит на противоположную сторону, образуя ***латеральную*** (слуховую) ***петлю***. Затем имеет место еще один переход: для каких-то волокон — первичный, а для каких-то — повторный.

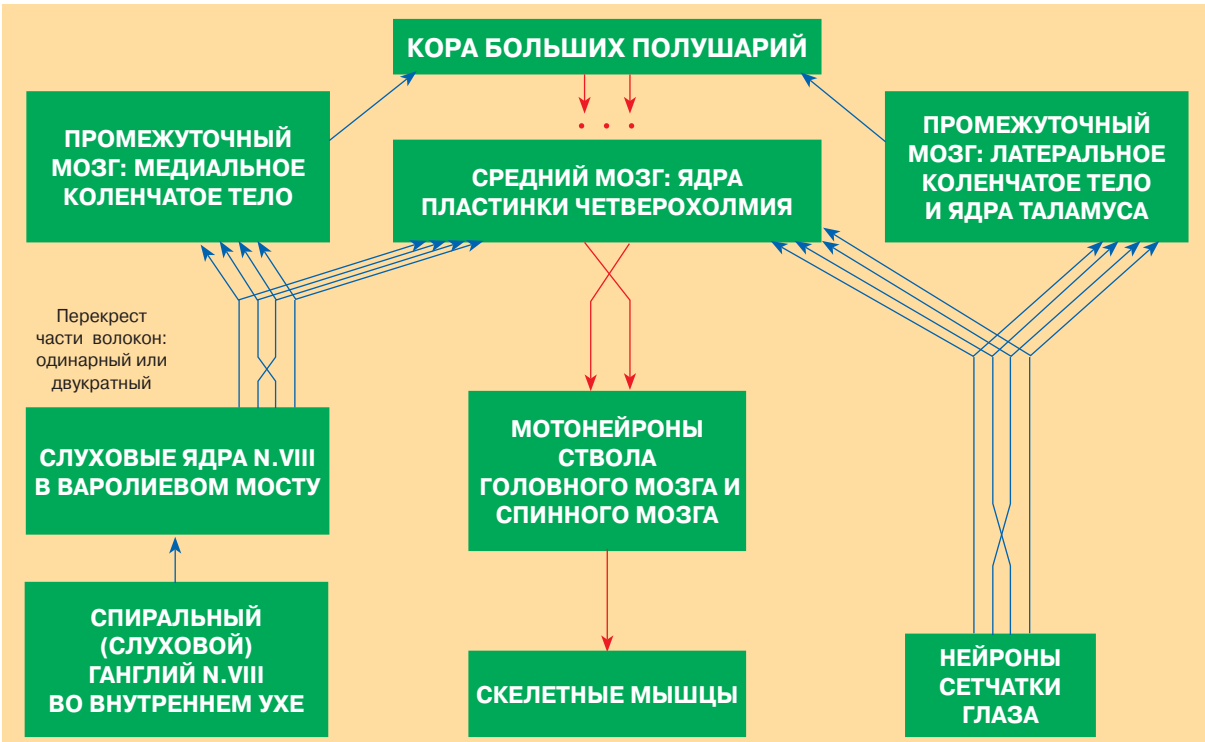

Рис. 15.7. Рефлекторный ответ на слуховые и зрительные раздражения. *Схема*

б) Последующие отделы дуги при бессознательной реакции. Пути, заканчивающиеся в среднем мозгу (в пластинке четверохолмия), входят в ту рефлекторную дугу, которая обеспечивает бессознательную реакцию.

IV. От ядер пластинки четверохолмия идут нисходящие пути к двигательным ядрам ствола головного мозга и мотонейронам спинного мозга. В последнем случае это ***тектоспинальный путь*** в передних канатиках (непосредственно примыкающий к передней вырезке спинного мозга).

V. Возбуждение мотонейронов проявляется в тех или иных «автоматических» движениях.

в) Последующие части дуги при осознанном ответе. Сознательная же реакция осуществляется благодаря тому, что часть аксонов клеток слуховых ядер n.VIII идет не в пластинку четверохолмия, а в расположенный рядом элемент промежуточного мозга — т. н. *медиальное коленчатое тело*.

IV. Тогда афферентная часть дуги приобретает дополнительный отдел: аксоны ядер указанного тела идут в кору больших полушарий — а именно, в *верхнюю височную извилину*. Это обеспечивает осознание звукового сигнала и при необходимости — соответствующую двигательную реакцию, реализуемую через *пирамидные пути* (с участием экстрапирамидной системы).

Заметим: эта дуга в очередной раз подтверждает общее правило. *Все **афферентные** пути, идущие **в кору** больших полушарий, обязательно имеют переключение (с одного нейрона на следующий) **в промежуточном мозгу** — в таламусе или в коленчатых телах.*

2. Реакция на зрительные раздражения организована отчасти сходным образом (рис. 15.7)

а) Но ***афферентные пути*** имеют ряд особенностей.

I. Так, нейроны, аксоны которых формируют чувствительный (зрительный) нерв, являются не первыми в рефлекторной дуге (как это обычно бывает), а лишь *третьими*. Сигнал

– вначале генерируется в *светочувствительных нейронах* сетчатки,
– затем передается на *местноассоциативные нейроны* сетчатки
– и только с последних — на т. н. *ганглионарные клетки* сетчатки, аксоны которых и идут в зрительном нерве.

II. Вторая особенность состоит в том, что частичный перекрест зрительных путей происходит еще *до их вхождения в ЦНС* — у нижней поверхности головного мозга (т. н. chiasma opticum).

III. Аксоны ганглионарных клеток сетчатки идут *без переключения* непосредственно до ядер среднего или промежуточного мозга. Причем в промежуточном мозгу они кончаются на клетках не только коленчатого тела, но и зрительного бугра.

IV. Наконец, афферентные пути из промежуточного мозга достигают иной (нежели при звуковых сигналах) области коры больших полушарий: теперь это не височные, а *затылочные доли*.

б) Нисходящие же ***пути***, как и при звуковых раздражениях, идут

1) из пластинки четверохолмия (тектоспинальный тракт) — при бессознательной реакции;
2) из коры больших полушарий — при осознанном ответе.

Познакомившись с взаимоотношениями основных отделов мозга, остановимся на некоторых из них подробнее. Будут рассмотрены

– два компонента заднего мозга: продольный мозг и кора мозжечка,
– а также два компонента переднего мозга: гипоталамус и кора больших полушарий.

15.2. Задний мозг

15.2.1. Продолговатый мозг (рис. 15.8)

На поперечном срезе продолговатого мозга выявляется серое и белое вещество, т. е. нервные ядра и проводящие пути. Эти структуры можно классифицировать (с некоторой долей условности) следующим образом:

а) компоненты спинокортикальных рефлекторных дуг;
б) компоненты спиномозжечковых рефлекторных дуг;
в) прочие структуры.

15.2.1.1. (*) Компоненты спинокортикальных рефлекторных дуг (см. п. 15.1.2.1)

1. Компоненты афферентных (восходящих) путей. Сюда относятся два парных ядра — нежное и клиновидное, а также волокна, образующие медиальную петлю (*3*).

а) Нежное и клиновидное ядра. На срезе указанные ядра (*1–2*) — относительно небольшие, округлой формы. На задней поверхности продолговатого мозга им соответствуют одноименные *бугорки*.

Здесь заканчиваются *нежный и клиновидный пучки*, шедшие в задних канатиках спинного мозга. Напомним, что в данных пучках содержатся аксоны тех *чувствительных* нейронов, которые воспринимают *проприоцептивные* и, возможно, тактильные раздражения и входят в афферентные пути, проводящие эти раздражения *до коры больших полушарий*.

Соответственно этому, в нежном и клиновидном ядрах содержатся тела *первых ассоциативных нейронов* указанных путей.

б) Медиальная петля (*3*). От этих ядер идут волокна к зрительному бугру. Причем они сразу совершают перекрест — переход на противоположную сторону. Этот перекрест и обозначается как *медиальная петля*, или *шов*. Находится он в средней части продолговатого мозга.

2. Компонент эфферентных (нисходящих) путей — пирамидный тракт

а) Нисходящие пути, обеспечивающие *сознательные* движения, представлены пирамидным трактом (*4*). Последний располагается перед медиальной петлей и включает волокна, идущие от коры больших полушарий в передние и боковые канатики спинного мозга — *к большим альфа-мотонейронам* передних рогов.

б) На вентральной поверхности продолговатого мозга этим путям соответствуют два продолговатых тяжа — пирамиды (*5*), переходящие далее в передние канатики спинного мозга (передний пирамидный тракт).

в) Часть волокон пирамидного тракта совершает перекрест (*6*) на уровне продолговатого мозга и входит в состав бокового пирамидного тракта.

Таким образом, в продолговатом мозгу имеются перекресты двух длинных проводящих путей — чувствительных и двигательных.

15.2.1.2. (*) Компоненты спиномозжечковых рефлекторных дуг (см. п. 15.1.2.2)

1. Проводящие пути — восходящие и нисходящие

а) *Восходящие* пути — это ***спиномозжечковые тракты*** (*7*), продолжение путей Флексига и Говерса. Задний из них (путь Флексига) располагается у дорсолатеральной (заднебоковой) поверхности продолговатого мозга и переходит здесь в т. н. ***веревчатые тела*** (нижние ножки мозжечка).

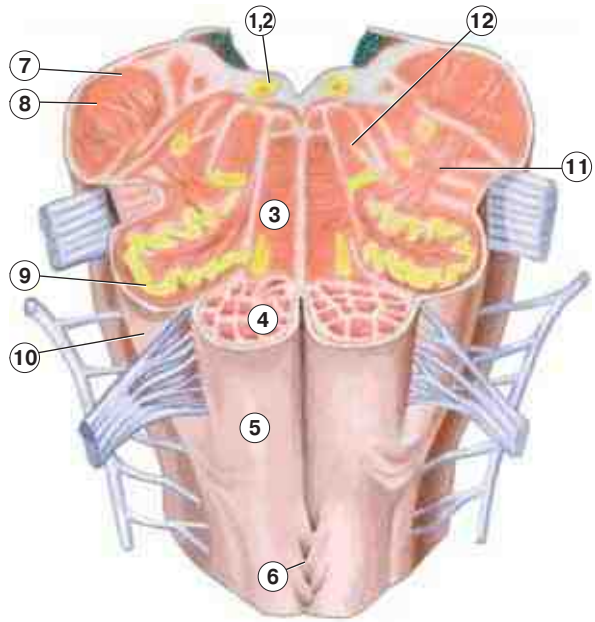

Рис. 15.8. Продолговатый мозг. Поперечный разрез на уровне нижней оливы; вид спереди

Напомним: спиномозжечковые пути
- начинаются в грудном ядре Кларка (и, возможно, в собственных ядрах) задних рогов спинного мозга,
- проводят проприоцептивную чувствительность,
- а заканчиваются в коре мозжечка.

б) Рядом с веревчатыми телами располагается *нисходящий путь* от красного ядра среднего мозга к спинному мозгу, т. е. ***руброспинальный тракт*** (*8*).

К этой группе проводящих путей продолговатого мозга следует отнести и ***вестибулоспинальный тракт***, идущий от вестибулярных ядер варолиева моста.

2. Ядро оливы. Между руброспинальным трактом и пирамидами находится ядро оливы (*9*) — крупное образование в виде извилистой подковы. На вентролатеральной (переднебоковой) поверхности продолговатого мозга ему соответствует овальное возвышение — олива (*10*).

Ядро оливы входит в систему, отвечающую за координацию движений и поддержание равновесия:

– к нему идут проводящие пути от ядер мозжечка (в основном, от близкого по форме зубчатого ядра);
– от самого ядра оливы волокна расходятся в двух направлениях — к коре мозжечка (оливомозжечковый путь (*11*)) и к мотонейронам спинного мозга (***оливоспинальный путь***) (см. рис. 15.6).

15.2.1.3. Прочие структуры продолговатого мозга

1. Ретикулярная формация (*12*)

а) Локализация. Эта структура находится в срединной части ствола мозга, простираясь от верхней части спинного мозга через продолговатый мозг, мост, средний мозг до зрительного бугра и гипоталамуса.

На уровне продолговатого мозга она пронизывается волокнами медиальной петли (*3*).

б) Строение. В ретикулярной формации содержатся различные по размеру нейроны, составляющие 14 нечетко очерченных ядер.

От них расходится множество волокон в различных направлениях, так что в совокупности образуется *сеть* (откуда и происходит название формации). В частности, отсюда идут

– нисходящий путь к *гамма-мотонейронам* спинного мозга (***ретикулоспинальный тракт)***
– и ***восходящие*** пути ко многим отделам головного мозга.

в) Функции. Видимо, ретикулярная формация отвечает за *базовый уровень активности разных отделов ЦНС* — повышая его или понижая. При этом, в частности, контролируются

– *тонус скелетных мышц* — через влияние на гамма-мотонейроны (п. 14.3.3.3)
– и стереотипные движения — например, *дыхание*.

Последнее означает, что *дыхательный центр* либо представляет собой часть ретикулярной формации, либо находится под ее контролем и локализован в продолговатом мозгу.

2. Дыхательный центр

а) Состав. Полагают, что этот центр включает нейроны двух типов: инспираторные (вдыхательные) и экспираторные (выдыхательные).

Аксоны тех и других клеток идут в спинной мозг, к мотонейронам, иннервирующим дыхательные мышцы — диафрагму и межреберные мышцы.

Нейроны дыхательного центра обладают ***автоматизмом***: обеспечивают регулярное чередование вдоха и выдоха.

б) Факторы, влияющие на центр. На активность данных нейронов влияют многие структуры и факторы.

I. Прежде всего, это ***хеморецепторы*** (периферические и центральные), реагирующие на ***содержание в крови CO_2, O_2 и водородных ионов***. Изменение этих параметров влияет, как известно, на частоту и глубину дыхания.

II. Влияют на дыхательный центр также близлежащие ***ядра блуждающего нерва (n. vagus).*** Так, в альвеолах легких имеются *механорецепторы*, и при вдохе от них поступают сигналы *по чувствительным волокнам n. vagus*. Эти сигналы передаются дыхательным нейронам и модулируют их активность.

III. Наконец, оказывают влияние также определенные участки прочих отделов ЦНС (коры больших полушарий, гипоталамуса, варолиевого моста). Это обеспечивает, например, произвольное управление дыханием и автоматическое подстраивание дыхания под речь и эмоциональное состояние человека.

3. Ядра нервов XII–IX. Среди структур продолговатого мозга располагаются ядра четырех пар нижних черепномозговых нервов (XII–IX).

В их числе — ***ядра парасимпатической нервной системы***, относящиеся главным образом к блуждающему нерву (X пара). Эти ядра контролируют тонус сосудов, бронхов, работу сердца и другие вегетативные функции (п. 14.1.3.1).

Таким образом, в небольшом по объему продолговатом мозгу сосредоточено множество важнейших центров и проводящих путей. Поэтому его ***повреждения крайне опасны для жизни***.

15.2.2. Кора мозжечка

15.2.2.1. Общий план строения мозжечка

1. Составные части (рис. 15.9, *а* и *б*)

В мозжечке различают *полушария* (*1*) и находящийся между ними *червь* (*2*).

Поверхность мозжечка образует узкие *извилины*, отделенные друг от друга *бороздами* (рис. 15.10, а). Это значительно увеличивает ее площадь.

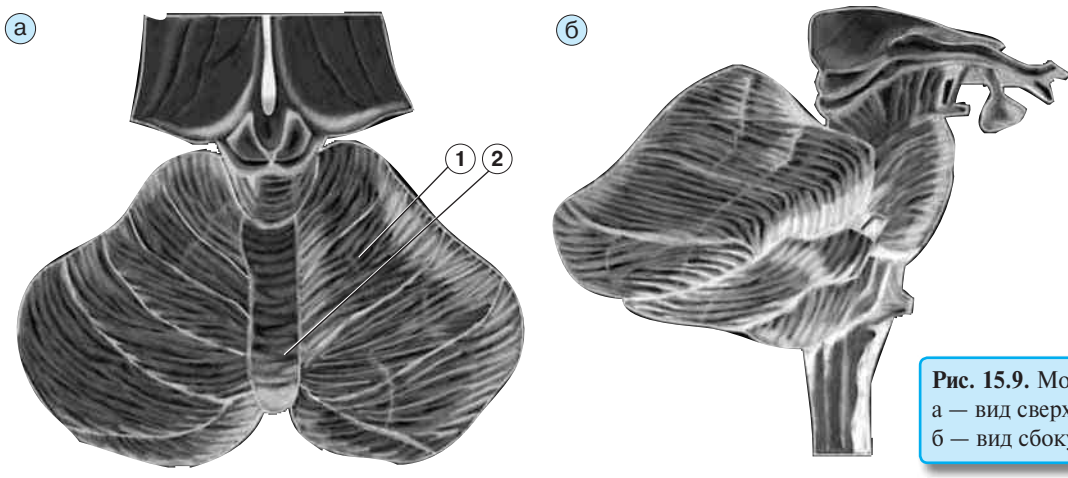

Рис. 15.9. Мозжечок:
а — вид сверху и сзади;
б — вид сбоку

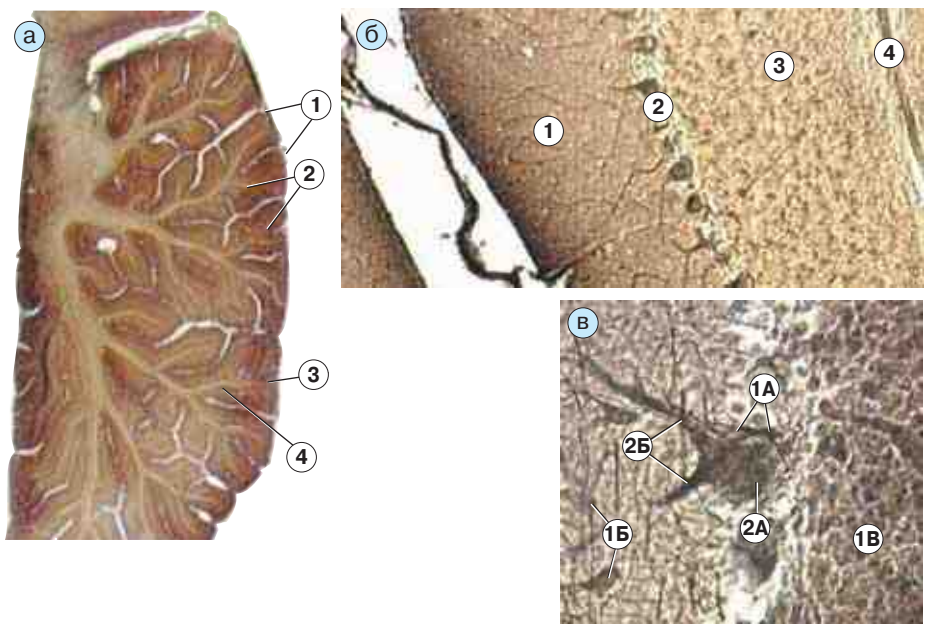

Рис. 15.10. Препарат — мозжечок собаки. Импрегнация азотнокислым серебром:
а — малое увеличение;
б — среднее увеличение;
в — большое увеличение

2. Серое и белое вещество (см. рис. 15.10, *а*)

а) Серое вещество в мозжечке представлено, во-первых, *корой* (*3*), покрывающей всю поверхность извилин (*2*), и, во-вторых, парными *подкорковыми ядрами* — зубчатыми и рядом других. Основная масса серого вещества приходится на кору.

б) Белое вещество (*4*) в извилинах имеет вид узких прослоек, которые переходят в более обширные «ветви» и «стволы» в срединной части мозжечка.

Это придает мозжечку характерный вид, обозначаемый как «*древо жизни*». Однако на самом деле повреждение мозжечка не создает прямой опасности для жизни (в отличие от повреждения продолговатого мозга).

3. (*) Ножки мозжечка. Белое вещество продолжается в ножки мозжечка, которыми он связан с соседними отделами мозга. Ножки мозжечка — это проводящие пути, идущие как к мозжечку, так и от него (п. 15.1.2.2 и рис. 15.6). Они подразделяются на нижние, средние и верхние.

а) I. ***Нижние ножки*** (или *веревчатые тела*), во-первых, содержат пути, идущие ***к коре*** мозжечка:

– от спинного мозга (*задний спиномозжечковый тракт*),

– продолговатого мозга (*оливомозжечковый путь)*
– и варолиева моста (*вестибуломозжечковый путь*).

II. Во-вторых, в тех же ножках идут пути ***от ядер*** мозжечка:
– к продолговатому мозгу (*к ядру оливы)*
– и варолиеву мосту *(к вестибулярным ядрам* n.VIII).

б) В ***средних,*** самых объемных, ***ножках к*** коре мозжечка направляются мощные пути от остальных ядер варолиева моста. В свою очередь, к этим ядрам моста подходят волокна из коры больших полушарий. В результате получается двухзвенный ***кортикомозжечковый путь***, с помощью которого, как считают, большие полушария оказывают влияние на мозжечок.

в) В ***верхних ножках***, как и в нижних, пути идут в двух направлениях:

I. ***к*** *коре* мозжечка — от спинного мозга (*передний спиномозжечковый тракт*),

II. и ***от*** *ядер* мозжечка — к среднему мозгу (*к красным ядрам*, содержащимся в ножках мозга).

15.2.2.2. Кора мозжечка

1. Введение. На рис. 15.10, *б* светлая неокрашенная полоса — это *борозда* между двумя соседними извилинами мозжечка. В борозде — *мягкая мозговая оболочка* (выглядит как черная произвольно изгибающаяся полоска).

Элементы коры мозжечка можно изучать в любой из соседних извилин, понимая при этом, что поверхность каждой из них обращена к борозде.

2. Три слоя коры. В коре мозжечка выделяют три слоя (начиная с поверхностного):

а) молекулярный (*1*) — содержит нейроны двух типов: *звездчатые* и *корзинчатые*;

б) ганглионарный (*2*) — нейроны лишь одного вида: *грушевидные клетки,* или *клетки Пуркинье,*— к тому же расположенные только в один ряд;

в) зернистый (*3*) — включает нейроны трех видов: *клетки-зерна, клетки Гольджи* и *веретеновидные клетки*.

Помимо нейронов и их отростков, в каждом слое имеются глиальные клетки: *астроциты, микроглиоциты и олигодендроциты* (п. 12.3.2).

3. Подлежащее белое вещество. Под корой расположено белое вещество (*4*), образованное миелиновыми нервными волокнами — афферентными и эфферентными.

а) Афферентные волокна — это конечные участки проводящих путей, идущих в мозжечок через его ножки. Как недавно отмечалось, это пути 1) от спинного мозга, 2) из продолговатого мозга (ядер оливы) и 3) из варолиева моста (вестибулярных и прочих ядер).

По морфологии и месту окончания афферентные волокна делят на два типа:

а) т. н. ***лазящие волокна*** — образуют синапсы *с клетками Пуркинье,* и

б) ***моховидные волокна*** — образуют синапсы *с клетками-зернами*.

Следовательно, внешняя информация поступает только к этим двум типам клеток коры. Остальные нейроны коры получают опосредованные сигналы от клеток-зерен.

б) Эфферентные же ***волокна*** содержат аксоны практически только одних клеток — *клеток Пуркинье*. Следовательно, все прочие клетки коры лишь влияют тем или иным образом на сигналы, посылаемые клетками Пуркинье.

Заканчиваются эфферентные волокна в самом мозжечке — на подкорковых ядрах (см. рис. 15.6).

4. Тип клеток

а) Как отмечалось в п. 15.1.2.2, сигналы, посылаемые корой мозжечка к подкорковым ядрам, являются ***тормозными.*** Это значит, что аксоны клеток Пуркинье образуют тормозные синапсы с нейронами подкорковых ядер. Более того, в коре мозжечка ***только клетки-зерна*** являются нейронами *возбуждающего* типа. Остальные нейроны (звездчатые, корзинчатые, клетки Гольджи), как и клетки Пуркинье, обладают тормозным действием.

б) Однако в количественном отношении возбуждающие нейроны значительно преобладают. Так, на одну клетку Пуркинье приходится ~1600 клеток-зерен, 3 корзинчатых клетки, 5 звездчатых и 0,3 клетки Гольджи. Отсюда легко найти, что соотношение возбуждающих нейронов (клеток-зерен) и тормозных (всех остальных клеток коры) составляет 1000:6.

15.2.2.3. Клетки коры и образуемые с их участием рефлекторные дуги

Теперь более подробно рассмотрим клетки каждого слоя коры. Удобнее начать с клеток ганглионарного слоя.

1. Ганглионарный слой (рис. 15.10, *в*)

а) Клетки Пуркинье (*2А*), или *грушевидные клетки*, легко узнаваемы на препарате по трем признакам: они

1) являются *самыми крупными* в коре мозжечка,

2) имеют характерную грушевидную форму и

3) расположены примерно посередине коры в один ряд.

I. Многочисленные *дендриты* (*2Б*) этих клеток идут в молекулярный слой коры, где контактируют с ***лазящими волокнами*** и аксонами клеток-зерен.

II. Аксоны же направляются, как мы уже знаем, через зернистый слой в белое вещество и далее — в подкорковые ядра мозжечка.

б) Схема. Вышесказанное иллюстрируется рис. 15.10.I:

I. лазящие волокна (*1*), приходящие из белого вещества, поднимаются до молекулярного слоя (*I*) коры и контактируют здесь с дендритами (*3А*) клеток Пуркинье (*3*);

II. аксоны (*3Б*) клеток Пуркинье выходят из коры в белое вещество.

в) Кратчайшая рефлекторная дуга. Отсюда ясно, что простейший ход сигнала через кору мозжечка таков:

ЛАЗЯЩИЕ ВОЛОКНА → КЛЕТКИ ПУРКИНЬЕ → ЯДРА МОЗЖЕЧКА
(+ ; –)

Знак «+» означает активирующее воздействие, а знак «–» — тормозное.

2. Зернистый слой

а) Клетки-зерна. Зернистый вид внутреннего слоя коры обусловлен содержанием большого числа мелких (в своей массе) нейронов. Абсолютное большинство среди них составляют клетки-зерна (*1В* на рис. 15.10, *в*).

I. С помощью своих коротких *дендритов* эти клетки (*4* на рис. 15.10.I) контактируют в пределах своего слоя со вторым типом афферентных волокон — ***моховидными*** волокнами (*2* на рис. 15.10.I). Эти контакты имеют вид ***клубочков***, отчего их часто так и называют.

II. *Аксоны* же клеток-зерен поднимаются в молекулярный слой коры. Здесь они Т-образно ветвятся, затем идут параллельно поверхности коры и образуют ***возбуждающие*** синапсы с дендритами всех прочих клеток коры, в т. ч. грушевидных.

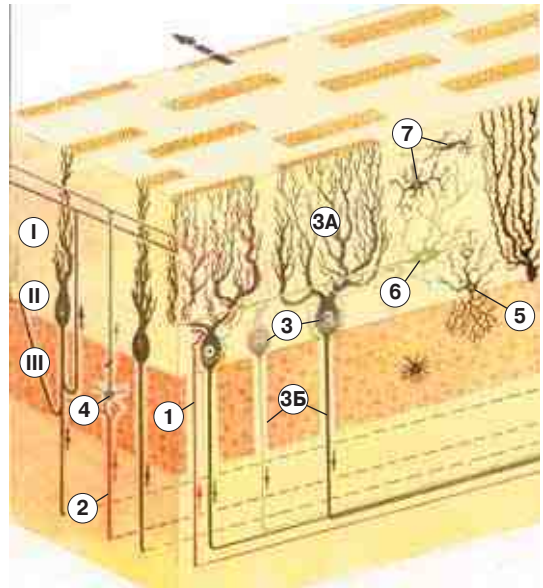

Рис. 15.10.I. Кора мозжечка (*схема строения*). [по В. Г. Елисееву, Ю. И. Афанасьеву, Е. Ф. Котовскому]

б) Более длинная рефлекторная дуга. Из сказанного следует, что те сигналы, которые приходят в кору по моховидным волокнам, тоже достигают клеток Пуркинье (и, следовательно, вызывают их некий ответ), но только с помощью дополнительного переключения в клетках-зернах.

Следовательно, в этом случае схема передачи сигнала такова:

МОХОВИДНЫЕ ВОЛОКНА → КЛЕТКИ–ЗЕРНА → КЛЕТКИ ПУРКИНЬЕ → ЯДРА МОЗЖЕЧКА
(+ ; + ; –)

в) Клетки Гольджи (большие звездчатые нейроны). Тела (*5* на рис. 15.10.I) этих клеток тоже находятся в зернистом слое.

I. Дендриты же поднимаются в молекулярный слой и там, как дендриты прочих клеток, образуют синапсы с аксонами клеток-зерен.

II. Ход аксонов на рис. 15.1.I не показан, но является весьма необычным: аксоны, оставаясь в пределах зернистого слоя, идут к клубочкам и *тормозят* здесь *передачу возбуждения с моховидных волокон на клетки-зерна*.

г) Ограничение входного сигнала. Таким образом, создается *отрицательная обратная*

связь, которая ограничивает величину входного сигнала, поступающего с моховидных волокон к коре мозжечка.

Это можно выразить следующей схемой:

3. Молекулярный слой

а) Звездчатые и корзинчатые клетки. Молекулярный слой по ширине — самый большой, а по концентрации нейронов — самый бедный. Тем не менее название слоя вряд ли удачно, поскольку данный слой содержит в клетках и волокнах, конечно же, не более молекул (на единицу объема), чем прочие слои.

Как бы то ни было, здесь имеются клетки двух типов.

А. *Звездчатые клетки* (*7* на рис. 15.10.I) расположены преимущественно в поверхностной части слоя; по размеру — небольшие, имеют много отростков.

Б. *Корзинчатые клетки* (*6* на рис. 15.10.I) — более крупные и концентрируются в нижней трети слоя.

I. *Дендриты* тех и других, как «положено», образуют синапсы с аксонами клеток-зерен.

II. Аксоны же формируют *тормозные* синапсы с телами клеток Пуркинье.

При этом интересен ход аксонов *корзинчатых* клеток: они идут параллельно поверхности коры (возле границы молекулярного слоя с ганглионарным), и от них отходят коллатерали, густо оплетающие тела клеток Пуркинье.

Таким образом, вокруг последних образуются своего рода «корзинки» (*1А* на рис. 15.10, *в*), откуда и происходит название соответствующих клеток.

б) Ограничение выходного сигнала. С помощью зернистых и корзинчатых клеток создаются еще две отрицательные связи. Только теперь они ограничивают не входящий в кору сигнал, а сигнал, выходящий из нее по аксонам клеток Пуркинье.

Это демонстрирует следующая схема:

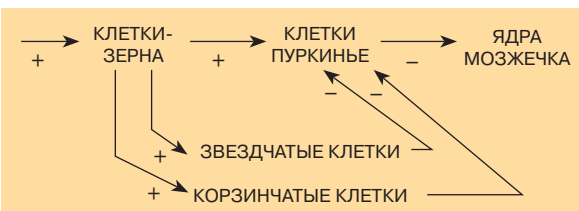

4. Резюме

а) I. Таким образом, мы впервые вплотную сталкиваемся с тем, как тщательно контролируется в нервном центре *уровень входящего и выходящего сигналов*. Здесь мы это видели на примере коры мозжечка, а вскоре убедимся, что тот же принцип реализуется в коре больших полушарий.

II. Вероятно, обеспечением его призваны заниматься тормозные нейроны и в других, достаточно крупных, центрах: таких, как таламус, полосатое тело, ядро оливы и т.д. Но, заметим, речь идет только о тех тормозных нейронах, чьи отростки целиком лежат *в пределах* соответствующего *нервного центра*.

б) Тормозные же нейроны, связывающие разные центры (например, кору и подкорковые ядра мозжечка; соседние ядра эстрапирамидной системы и т.п.), скорее всего, выступают не как ограничители, а как средства передачи информации.

15.3. Передний мозг

15.3.1. Гипоталамус

1. Локализация и функция. Напомним (п. 15.1.1): *гипоталамус* — это часть промежуточного (а значит, и переднего) мозга, которая находится под зрительным бугром (таламусом) и является (наряду с эпифизом и гипофизом) ***одним из высших центров эндокринной системы*** организма. Нейроны гипоталамуса образуют большое количество парных *нейросекреторных ядер* с разной специализацией.

2. Ядра гипоталамуса (рис. 15.11, *а*)

а) Крупноклеточные ядра — супраоптические и паравентрикулярные. Над перекрестом, или хиазмой (*3*), зрительных трактов лежат супраоптические ядра (*1*), а в боковой стенке III желудочка — паравентрикулярные ядра (*2*).

Обе пары ядер вырабатывают нейрогормоны пептидной природы: *антидиуретический гормон (АДГ, или вазопрессин)* и *окситоцин*.

Тот и другой гормон по аксонам (*4*) нейросекреторных клеток поступают в заднюю долю (*5*) гипофиза, а там — через аксовазальные синапсы (*6*) (п. 13.1) — в кровь.

б) Мелкоклеточные ядра серого бугра. Несколько ядер расположено в сером бугре, который образует дно III желудочка:

– *аркуатные*, или *инфундибулярные*, ядра дугообразно охватывают спереди ножку гипофиза (называемую также воронкой мозга);

– *вентромедиальные* и *дорсомедиальные* ядра находятся в срединной части серого бугра.

Общая совокупность этих ядер часто обозначается как *аркуатновентромедиальный комплекс* (7).

Клетки последнего вырабатывают факторы, регулирующие продукцию гормонов передней и средней долями (8) гипофиза. Эти факторы делятся на два типа: *либерины* — стимулируют указанную продукцию, *статины* — угнетают ее.

Подробнее взаимоотношения между гипоталамусом и гипофизом будут рассмотрены при описании эндокринной системы (тема 22).

3. Препарат (рис. 15.11, *б*). На снимке (уже знакомом нам по п. 12.2.3.1) — нейросекреторные клетки (*1*) супраоптического ядра гипоталамуса. В их гранулах содержатся пептидные гормоны: АДГ и окситоцин, а также, возможно, их полипептидные предшественники.

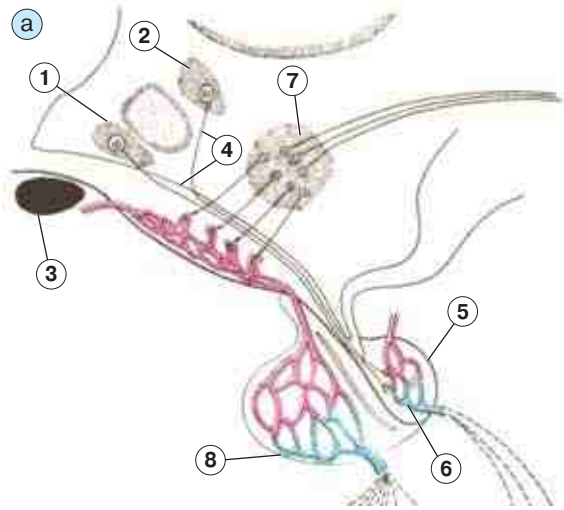

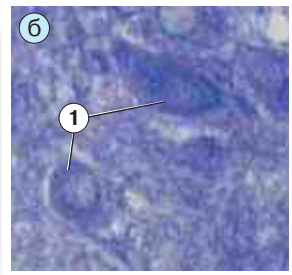

Рис. 15.11. Гипоталамус: а — нейросекреторные ядра гипоталамуса [по Б. В. Алешину]; б — препарат — гипоталамус, супраоптическое ядро. Окраска паральдегид-фуксином

15.3.2. Кора больших полушарий

15.3.2.1. Общий план строения и слои коры

1. Поверхность. Большие полушария мозга (рис. 15.12, *а*), как и полушария мозжечка, имеют многочисленные извилины (*1*) и борозды (*2*). Это увеличивает площадь поверхности примерно в 3 раза.

Верхний слой вещества мозга на всей этой поверхности представлен серым веществом — корой больших полушарий. Толщина коры — 3–5 мм.

2. Состав коры. В коре содержатся следующие элементы:

а) нейроны трех типов — *пирамидные* (85 % всех нейронов), *звездчатые* (возбуждающие клетки) и *тормозные* (несколько видов);

б) глиальные клетки — астроглии и микроглии;

в) нервные волокна с оболочкой из олигодендроцитов.

Как клетки, так и волокна располагаются в определенном порядке, отчего говорят

– о *цитоархитектонике* коры — способе расположения *нейронов;*
– о *миелоархитектонике* коры — способе расположения *волокон*.

3. Слои коры (рис. 15,12, *б*). По своей цито- и миелоархитектонике кора подразделяется на шесть слоев. Однако эти слои не так четко разграничены, как в коре мозжечка.

I — молекулярный слой (самый поверхностный): нейронов очень мало; это, в основном, небольшие по размеру *тормозные* клетки.

Основное содержимое слоя — *нервные волокна* от нижележащих клеток, которые идут параллельно поверхности, т. е. *тангенциально*. Эти волокна связывают нейроны разных отделов коры.

II — наружный зернистый слой: содержание клеток значительно выше. Все клетки — небольшого размера, что и придает слою зернистый вид. Нейронный состав таков: а) *мелкие пирамидные* клетки, б) *звездчатые* клетки, в) *тормозные* клетки нескольких видов.

III — пирамидный слой, или ***слой средних пирамид:*** преобладают *пирамидные* нейроны *среднего* размера. Имеется также небольшое количество *тормозных* нейронов. Общая концентрация клеток в слое меньше, чем в соседних слоях.

IV — внутренний зернистый слой: основной тип клеток — *звездчатые* (возбуждающие) нейроны, небольшие по размеру.

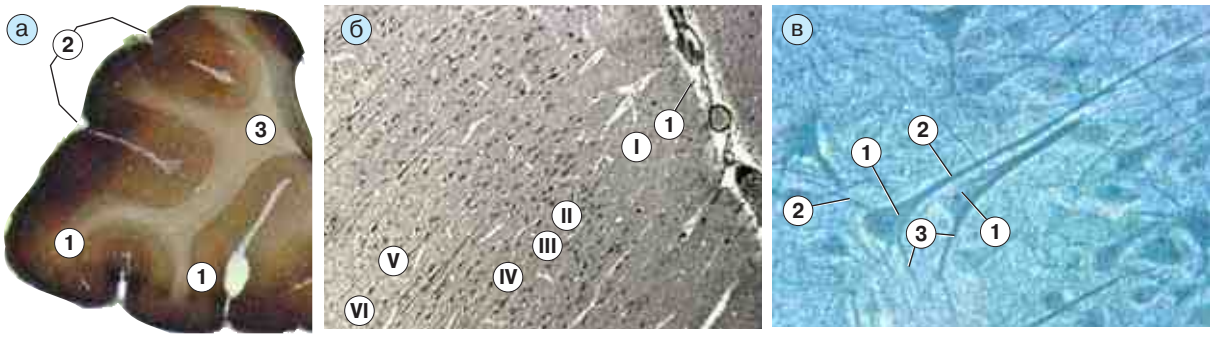

Рис. 15.12. Препарат — кора больших полушарий головного мозга. Импрегнация азотнокислым серебром: а — малое увеличение: 3 — белое вещество; б — среднее увеличение: 1 — просвет борозды между извилинами и в нем — мягкая мозговая оболочка с сосудами; в — большое увеличение

Здесь же много *горизонтально* (*тангенциально*) идущих миелиновых нервных *волокон*, образующих внутрикорковые связи.

V — ганглионарный слой, или ***слой крупных пирамид:*** преобладают *крупные пирамидные* клетки, а в передней центральной извилине — даже *гигантские пирамиды*, или *клетки Беца*. Как и в слое III, имеется также небольшое количество *тормозных* нейронов.

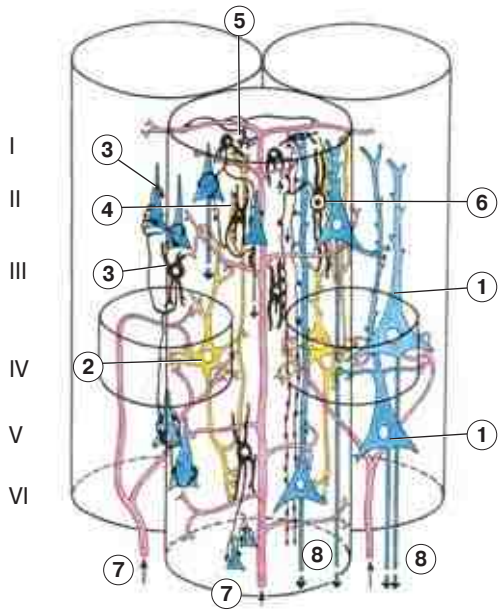

Рис. 15.13. Межнейрональные связи в коре больших полушарий [по А. И. Радостиной и Н. А. Юриной]

Аксоны клеток Беца образуют ***пирамидные пути***, идущие к мотонейронам спинного мозга. Аксоны других пирамидных клеток тоже идут в белое вещество и далее — к другим областям коры. Поэтому в данном слое преобладают *вертикально ориентированные нервные волокна*. Вместе с тем имеются и горизонтально идущие нервные волокна.

VI — слой полиморфных клеток: прилегает к белому веществу. Клеточный состав — *мелкие пирамидные* клетки (в верхней части слоя) и *тормозные* нейроны нескольких видов. По направлению к белому веществу концентрация клеток в слое убывает.

Через слой проходят пучки вертикальных (*проекционных*) волокон, идущих от пирамидных клеток в белое вещество.

4. Итоговые замечания

а) Распределение нейронов по слоям оказывается таким:

– *пирамидные нейроны* содержатся, по крайней мере, в четырех слоях из шести (кроме слоев I и IV[1], где их почти нет);
– *тормозные нейроны* — в пяти слоях (кроме слоя IV);
– *возбуждающие* же (*звездчатые*) нейроны сосредоточены только в двух слоях (II и IV).

б) Идентификация слоев. Хотя слои коры разделены не очень четко, их все же можно определить по следующим признакам:

– молекулярный (I) и полиморфный (VI) — по их граничному положению,
– ганглионарный слой (V) — по наличию самых крупных пирамидных клеток,

[1] По другим сведениям, в слое IV тоже имеется немало пирамидных клеток. Расхождение данных обусловлено, видимо, тем, что разные авторы по-разному подразделяют кору на слои.

– пирамидный слой (III) — по более разреженному содержанию клеток по сравнению с соседними слоями (II и IV).

15.3.2.2. Характеристика нейронов коры

1. Пирамидные нейроны

а) Форма и ориентация (рис. 15.12, *в*)

I. *Тело* (*1*) данных клеток имеет пирамидную (треугольную на срезе) форму.

II. Весьма характерна его ориентация: *вершина* «пирамиды» всегда обращена *к поверхности* коры, а основание — к белому веществу.

III. Среди нескольких *дендритов* один, самый мощный (*2*), отходит от верхушки.

IV. *Аксон* (*3*) же отходит от основания — либо вниз (в белое вещество), либо поворачивает к поверхности коры.

б) Функции (рис. 15.13).

А. Как уже было сказано, аксоны (*8*) ***гигантских*** пирамидных клеток (*1*) образуют т. н. ***пирамидные пути***, направляющиеся к передним рогам спинного мозга. При этом они дают много *коллатералей:*

1) тормозные коллатерали идут к нейронам других участков коры,

2) возбуждающие и тормозные ответвления — к подкорковым ядрам и ядрам ствола мозга (некоторые из которых связаны также с мозжечком; п. 15.2.2.1).

Б. Аксоны прочих пирамидных клеток (*1*) — ***крупных***, ***средних и мелких*** — связывают отдельные участки коры: либо оставаясь в своем полушарии (*ассоциативные* нейроны), либо переходя в другое полушарие (*комиссуральные* нейроны).

в) Сопоставление с клетками Пуркинье. По своей функции пирамидные нейроны отчасти *аналогичны* клеткам Пуркинье мозжечка:

1) на них тоже заканчиваются многие *афферентные пути* (*7*), идущие в кору;

2) они также являются *единственными клетками, чьи аксоны покидают кору, т. е. формируют эфферентные пути*.

Но имеются и отличия:

1) пирамидные нейроны располагаются не в один ряд, а более диффузно;

2) их аксоны направляются главным образом не в подкорковые ядра (как в мозжечке), а либо в спинной мозг, либо к иным участкам коры;

3) причем эти аксоны (не считая коллатералей) формируют синапсы *возбуждающего*, а не тормозного типа.

2. Звездчатые (или **шипиковые**) **нейроны** (*2* на рис. 15.13)

а) Сравнение с клетками-зернами. Звездчатые нейроны коры больших полушарий — прямой аналог клеток-зерен мозжечка:

1) они тоже принимают сигналы от части афферентных волокон (*7*), приходящих в кору,

2) и в ответ на такие сигналы возбуждают прочие клетки коры, в т. ч. эфферентные клетки (в данном случае — пирамидные).

б) Два типа коры. В связи с такой функцией звездчатых клеток особенно велико их содержание (в слоях II и IV) *в чувствительных центрах* больших полушарий: зернистые слои развиты здесь особенно сильно. Такая кора называется ***гранулярной.***

В двигательных же центрах (передняя центральная извилина) зернистые слои (II и IV) выражены плохо; здесь кора — ***агранулярная.***

3. Тормозные клетки

а) Среди тормозных нейронов коры больших полушарий имеются т. н. ***клетки с аксональной кисточкой*** (*5*). По функции они подобны *клеткам Гольджи* мозжечка: образуют тормозные синапсы на афферентных волокнах и *ограничивают* тем самым *входные сигналы*.

б) Два других вида тормозных нейронов в коре больших полушарий — ***корзинчатые*** (*3*) и ***аксоаксональные*** (*4*) клетки. Это аналоги *корзинчатых* и *звездчатых* нейронов мозжечка. Они образуют тормозные синапсы, соответственно, на телах и аксонах пирамидных клеток и тем самым способны *корректировать ответные сигналы*, исходящие от этих клеток за пределы коры.

в) Четвертым типом тормозных нейронов в больших полушариях являются ***клетки с двойным букетом дендритов*** (*6*). Они тормозят практически все виды тормозных нейронов и тем самым растормаживают пирамидные клетки. Не исключено, что в мозжечке сходную функцию выполняют веретеновидные клетки.

4. Резюме

а) Таким образом, как уже отмечалось, в организации и функции клеток коры больших полушарий и мозжечка имеется большое сходство. Вновь, помимо основных клеток, присутствует целый ряд вспомогательных — в основном, тормозных — нейронов, которые контролируют входные и выходные сигналы.

б) Но при этом в коре больших полушарий гораздо многообразней и многочисленней связи между нейронами, формирующи-

ми эфферентные пути. Это позволяет данному типу коры производить качественно иной анализ поступающей информации и вырабатывать, в виде ответной реакции, совершенно иные (по сложности) решения.

15.3.2.3. Клетки глии и нервные волокна коры

1. Клетки глии

а) Астроглия. В коре преобладают протоплазматические астроциты (см. рис. 12.11) — с толстыми и короткими отростками. Отростки окружают гемокапилляры, участвуя в образовании *гематоэнцефалического барьера*.

Другие функции астроцитов — опорная, транспортная, трофическая, регуляторная (в период развития мозга), участие в метаболизме медиаторов.

б) Микроглия. Кроме астроглии, в коре больших полушарий содержатся и микроглиальные клетки (см. рис. 12.10) — мелкие, с ветвящимися отростками. Они происходят из моноцитов крови и обладают способностью к фагоцитозу.

2. Нервные волокна

а) Олигодендроглия. Из-за наличия в коре многочисленных нервных волокон здесь имеются и олигодендроциты, формирующие оболочки волокон.

Как правило, эти волокна являются *миелиновыми*. Причем в ЦНС они имеют ряд особенностей (п. 12.4.3.1):

1) один олигодендроцит с помощью своих отростков участвует в образовании оболочки сразу *нескольких* соседних волокон;

2) у миелина (т. е. мембраны олигодендроцитов) — специфический липопротеидный состав;

3) вокруг волокна нет базальной мембраны.

б) Виды нервных волокон коры. При описании слоев коры (в п. 15.3.2.1) упоминалось, что нервные волокна в ней идут в разных направлениях. По этому признаку волокна можно поделить на три вида:

1) ***ассоциативные*** — связывают разные участки коры одного полушария;

2) ***комиссуральные*** — связывают кору различных полушарий;

3) ***проекционные*** — идут от коры к нижележащим отделам ЦНС или в обратном направлении.

Видимо, все эти волокна расположен *в коре* перпендикулярно к поверхности (вертикально). Но, помимо того, от них отходят многочисленные горизонтальные (*тангенциальные*) коллатерали. Благодаря этому осуществляются связи между соседними участками коры. Так что приходящий в кору сигнал оказывается не узколокальным, а в той или иной мере генерализованным.

15.3.2.4. Модульная организации и возрастные изменения коры

1. Модульный принцип организации

Существует представление, что все элементы коры больших полушарий (нейроны, глиоциты и волокна) организованы в т. н. ***модули***.

а) Каждый модуль — это колонка цилиндрической формы, перпендикулярная к поверхности коры и простирающаяся на всю толщину последней (см. рис. 15.13). Иными словами, вся кора состоит из таких колонок.

б) Объединяющими элементами модуля служат *афферентные* волокна: *кортико-кортикальное* волокно, которое приходит из других отделов коры и располагается в центре модуля, а также два *таламокортикальных* волокна, приходящие из зрительного бугра.

Вокруг них группируются все остальные компоненты: нейроны, их отростки и глиоциты.

2. Возрастные изменения коры

а) У новорожденного ребенка в ряде областей коры (в некоторых лобных и височных извилинах) вокруг аксонов еще ***нет миелиновых оболочек***: они формируются после рождения.

б) Кроме того, в детском возрасте происходит постепенное ***разрастание нервных волокон и глии.*** Поэтому у взрослого человека, по сравнению с новорожденным, нейроны в коре расположены менее плотно, хотя их количество может оставаться прежним.

в) Затем, однако, ***начинает уменьшаться и общее количество нейронов***, что особенно интенсифицируется в пожилом и старческом возрасте (п. 12.1.2). Быстрее прочих погибают гигантские пирамиды, а в коре мозжечка — клетки Пуркинье.

Считают, что гибель нейронов происходит путем ***апоптоза***, который запускается из-за накопления в клетке неустранимых повреждений (п. 4.4.2.1). В свою очередь, причиной этих повреждений могут служить ухудшение кровотока в мозгу, действие токсических соединений, стрессы, перегрузка клеток липофусцином и т. п.

Тема 16. Органы чувств: органы зрения и обоняния

16.1. Введение

1. Анализаторы

Совокупность структур, отвечающих за прием, передачу и анализ определенного вида раздражений, называется анализатором.

В каждом анализаторе имеются три части.

а) Периферическая часть — **орган чувств** (либо иной рецептор), который воспринимает специфические раздражения, поступающие из внешней или внутренней среды, и преобразует их в нервные импульсы, передаваемые в ЦНС.

б) Промежуточная часть — проводящие пути и нервные ядра ЦНС, включенные в передачу сигнала.

в) Центральная часть — определенный участок коры больших полушарий, осуществляющий обработку и анализ сигнала.

В результате деятельности анализаторов ЦНС получает информацию о внешнем мире и состоянии самого организма.

2. Классификация органов чувств

По природе и организации рецепторного аппарата органы чувств и прочие рецепторы подразделяют на три типа (рис. 16.1).

а) Первично чувствующие органы чувств: рецепцию в них осуществляют специализированные *нервные* (нейросенсорные) *клетки*, находящиеся в органе чувств. Сюда относятся *органы зрения и обоняния*.

б) Вторично чувствующие органы чувств: раздражение воспринимают специализированные *эпителиальные* (эпителиосенсорные, или сенсоэпителиальные) клетки, находящиеся в органе чувств. Таковы *органы вкуса, слуха и равновесия*.

в) Рецепторы, не организованные в органы чувств. Это, во-первых, рецепторы кожи, мышц и внутренних органов, рассмотренные в п. 13.2. Информация от них по обычным афферентным путям поступает в ЦНС и может достигать коры больших полушарий.

Но имеются рецепторы и другой природы — например, осморецепторы почек и гипоталамуса. Они не входят в тот или иной анализатор, и поэтому их раздражение сознанием человека не воспринимается. С такими рецепторами мы столкнемся в некоторых из последующих тем.

В данной теме рассматриваются первично чувствующие органы чувств — орган зрения и органы обоняния.

16.2. Орган зрения

16.2.1. Общие сведения

16.2.1.1. Составные части органа зрения

1. Парный орган зрения включает глазное яблоко и вспомогательные образования: веки, глазодвигательные мышцы, слезный аппарат.

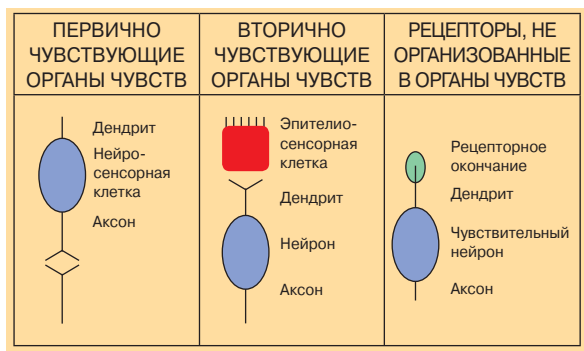

Рис. 16.1. Типы органов чувств

2. В глазном яблоке различают:
а) три ***оболочки*** (снаружи внутрь) — фиброзную, сосудистую и сетчатую,
б) а также ***компоненты внутреннего ядра***: переднюю и заднюю камеры глаза, хрусталик, стекловидное тело.

3. Эти структуры формируют три ***функциональных*** аппарата: а) светопреломляющий, или диоптрический, б) аккомодационный и в) рецепторный.

16.2.1.2. Оболочки глаза (рис. 16.2, *а* и *б*)

1. Фиброзная оболочка глаза является, как уже было сказано, самой наружной. В связи с этим она выполняет защитную и опорную функции. В данной оболочке различают два отдела: склеру и роговицу.

а) Склера (*1*), или ***белочная оболочка*** — это задний и основной по площади отдел фиброзной оболочки. Склера непрозрачна (по цвету — белая), ее толщина 0,3–0,6 мм.

б) Роговица (*2*) — передний отдел фиброзной оболочки. В отличие от склеры, роговица *прозрачна* и толще (0,9 мм). По форме она подобна часовому стеклу, вставленному в склеру.

Край роговицы (место ее перехода в склеру) называется *лимбом* (*3*).

2. Сосудистая оболочка занимает среднее положение. Она существенно тоньше склеры (0,1–0,3 мм). Но во всех своих отделах богата *сосудами и пигментными клетками*.

Последние поглощают избыточный свет, препятствуя его отражению от стенки глаза (отражение резко снижало бы контрастность изображения).

В сосудистой оболочке имеются три отдела: собственно сосудистая оболочка (chorioidea), ресничное, или цилиарное, тело и радужка (iris).

а) Chorioidea (*4*) — задний, больший отдел сосудистой оболочки глаза.

При аккомодации (фокусировке глаза на объект наблюдения) chorioidea несколько перемещается относительно склеры, отделяясь от нее щелевидным лимфатическим пространством.

б) Цилиарное тело (*5*) — утолщенная часть сосудистой оболочки, находящаяся в области лимба роговицы. Это тело содержит в своей толще мышечные элементы, образующие *цилиарную мышцу*. От внутренней стороны тела отходят многочисленные *цилиарные отростки* (*6*).

В свою очередь, от этих отростков по направлению к хрусталику (*7*) идет т. н. *циннова связка* (*8*), или ресничный поясок.

Передний край цилиарного тела переходит в радужку — третий отдел сосудистой оболочки.

в) Радужка (*9*) является дисковидным образованием с круглым отверстием — зрачком (*10*). В радужке, кроме сосудов и пигментных клеток, имеются *мышцы*, одна из которых *суживает*, а другая *расширяет* зрачок.

3. Сетчатая оболочка, или **сетчатка** (retina) (*11*), — самая внутренняя оболочка. Она включает два листка.

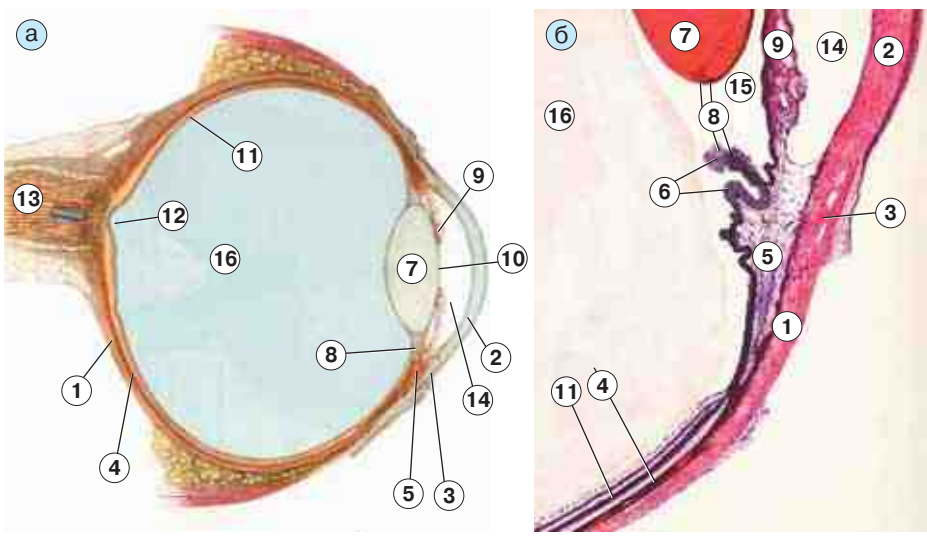

Рис. 16.2. Глазное яблоко:
а — вид в целом (по Р. Д. Синельникову);
б — угол глаза [по В. Г. Елисееву, Ю. И. Афанасьеву и Е. Ф. Котовскому]

а) Наружный — ***пигментный листок:*** он состоит из пигментных клеток и, как пигментные клетки сосудистой оболочки, *препятствует отражению света* (а также выполняет ряд других функций, о которых будет сказано ниже).

б) Внутренний листок — ***собственно сетчатка***: на своей большей части (до передней трети глазного яблока) содержит, помимо глиальных клеток, *фоточувствительные нервные клетки*, а также *нейроны* двух звеньев *передачи сигнала*.

Аксоны последних из этих нейронов (ганглионарных) идут по внутренней поверхности сетчатки, сходятся в области т. н. *слепого пятна* (*12*) и образуют *зрительный нерв* (*13*), прободающий оболочки глазного яблока.

В слепом пятне фоторецепторные клетки отсутствуют, с чем и связано его название.

16.2.1.3. Внутреннее ядро глазного яблока

1. Камеры глаза:

– *передняя* камера (*14*) находится между роговицей и радужкой,
– *задняя* камера (*15*) — за радужкой: между ней (с одной стороны), хрусталиком и цилиарным телом (с другой стороны).

Обе камеры заполнены жидкостью и сообщаются друг с другом через зрачок.

2. ***а)*** **Хрусталик** (*7*) — прозрачная двояковыпуклая линза, держащаяся на цинновой связке (*8*). Благодаря преломлению в этой линзе, световые лучи, расходящиеся от некоего точечного объекта, вновь сходятся.

б) Причем, обладая высокой эластичностью, хрусталик может изменять свою кривизну в зависимости от степени натяжения цинновой связки. А это меняет и оптическую силу данной линзы.

в) Другая важная особенность хрусталика состоит в том, что он полностью поглощает УФ-лучи. Частично хрусталиком поглощаются и синие лучи, благодаря чему он кажется слегка желтоватым.

3. Стекловидное тело (*16*) — это прозрачная желеобразная масса, заполняющая полость между хрусталиком и сетчаткой.

16.2.1.4. Функциональные аппараты глазного яблока

Все вышеперечисленные компоненты, за исключением склеры и собственно сосудистой оболочки (chorioidea), формируют три функциональных аппарата.

1. Диоптрический (светопреломляющий) аппарат включает те прозрачные структуры и среды, через которые проходит свет на пути к сетчатке:

1) роговицу и все компоненты внутреннего ядра глазного яблока —
2) жидкость обеих камер глаза,
3) хрусталик,
4) стекловидное тело.

Наибольшей преломляющей силой из перечисленных компонентов обладают роговица и хрусталик.

2. Рецепторный аппарат представлен сетчаткой. Его функционирование будет рассмотрено позже.

3. Аккомодационный же **аппарат** включает цилиарное тело и радужку и выполняет две функции.

а) Первая функция — ***фокусировка изображения на сетчатке*** (собственно, именно это и является аккомодацией). Достигается фокусировка с помощью ***цилиарного тела***, влияющего на кривизну хрусталика.

I. В частности, при взгляде <u>*вдаль*</u> (когда идущие от объектов лучи света параллельны) *цилиарная мышца расслаблена*, так что диаметр образуемого ею кольца максимален; поэтому циннова связка натянута и хрусталик уплощен.

В нормальном глазу изображение при этом фокусируется на сетчатке.

II. Когда же объект <u>*приближается*</u> к наблюдателю, световые лучи, идущие от объекта, становятся расходящимися и в отсутствие аккомодации собираются ***за*** сетчаткой.

Для их фокусировки на сетчатке требуется повысить преломляющую силу глаза. Это достигается следующим образом:

– *цилиарная мышца* (иннервируемая парасимпатическими волокнами) *все более напрягается*, отчего диаметр образуемого ею кольца уменьшается;
– благодаря этому циннова связка расслабляется
– и хрусталик, в силу своей эластичности, становится более выпуклым.

В результате изображение вновь фокусируется на сетчатке.

б) Вторая функция аккомодационного аппарата — ***регуляция интенсивности света,*** падающего на сетчатку. Эта функция реализует-

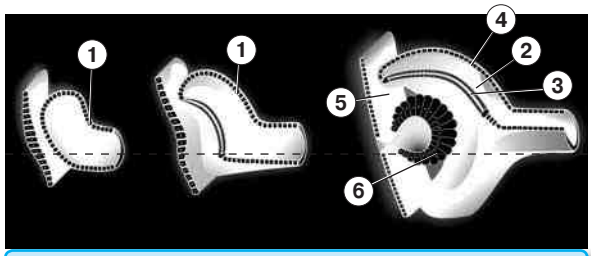

Рис. 16.3. Развитие глаза

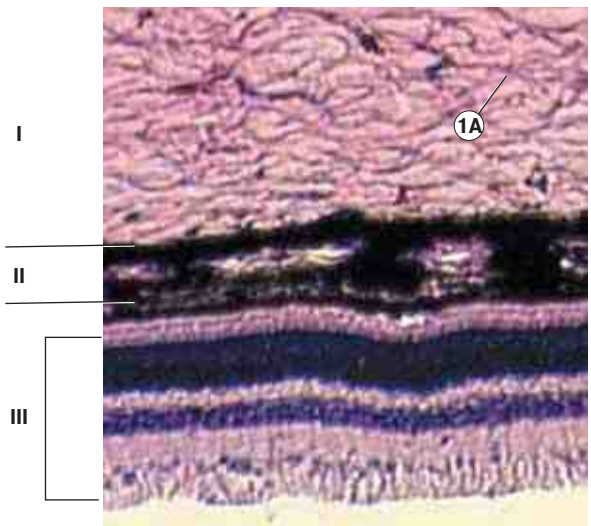

Рис. 16.4. Препарат — задняя стенка глаза. Окраска гематоксилином и эозином. Малое увеличение

ся с помощью *радужки*, которая играет роль диафрагмы.

I. В частности, избыток света, действующий на сетчатку, возбуждает (через центральную нервную систему) соответствующий *парасимпатический* центр — и сокращается мышца радужки, *суживающая зрачок*.

II. При недостатке освещенности, напротив, срабатывает симпатическая нервная система — сокращается мышца, расширяющая зрачок.

Как видно, оба компонента аккомодационного аппарата (цилиарное тело и радужка) являются производными *сосудистой оболочки* глаза.

16.2.1.5. Развитие глаза

Компоненты глазного яблока развиваются из трех источников: нервной трубки, кожной эктодермы и мезенхимы. Роль двух первых из них показана на рис. 16.3.

1. Производные нервной трубки

а) В головном отделе нервной трубки образуется парный вырост — ***глазной пузырек*** (*1*). Он растет по направлению к эктодерме (*5*), но сохраняет связь с нервной трубкой посредством *глазного стебелька*.

б) Затем передняя часть глазного пузыря впячивается внутрь, так что пузырек превращается в двухслойный ***глазной бокал*** (*2*).

I. Из *внутренней стенки* (*3*) бокала развивается ***собственно сетчатка***: клетки этой стенки преобразуются в *нейробласты* и затем в *нейроны* трех типов — *светочувствительные, местноассоциативные и ганглионарные*. Аксоны ганглионарных клеток прорастают в глазной стебелек, формируя *зрительный нерв*.

II. Из наружной стенки (4) глазного бокала образуются *пигментный эпителий сетчатки* и *гладкие миоциты радужки*.

Относительно миоцитов цилиарного тела мнения расходятся: одни авторы сообщают, что эти миоциты тоже имеют нейральную природу; другие — что они происходят из мезенхимы.

2. Производные кожной эктодермы

а) В том месте, где глазной пузырек, а затем бокал, входят в контакт с кожной эктодермой (*5*), последняя утолщается и инвагинирует в полость бокала. Тем самым формируется ***хрусталиковый пузырек*** (*6*) — предшественник *хрусталика*.

б) Из эктодермы также образуется *передний эпителий роговицы*.

3. Производные мезенхимы — это все прочие компоненты глаза:

– роговица (кроме переднего эпителия) и склера,
– сосудистая оболочка (кроме миоцитов радужки и, возможно, миоцитов цилиарного тела),
– стекловидное тело.

Теперь рассмотрим гистологическое строение структур глаза.

16.2.2. Фиброзная оболочка

16.2.2.1. Склера и лимб

1. Склера (рис. 16.4). Склера (*I*) образована ***плотной оформленной*** волокнистой соединительной тканью.

а) Коллагеновые волокна формируют в склере многочисленные пластинки (*IA*), расположенные примерно параллельно поверхности глаза. Некоторые авторы рассматривают каждую такую пластинку как единое пластинчатое коллагеновое волокно.

б) Между пластинками находятся уплощенные фибробласты и отдельные эластические волокна.

На приведенном снимке также видны сосудистая оболочка (*II*) и сетчатка (*III*), к строению которых мы обратимся позднее.

2. Лимб и связанные с ним структуры (см. рис. 16.2, *б*). Напомним: лимб (*3*) — это область перехода склеры (*1*) в роговицу (*2*).

а) Трабекулярный аппарат. Возле лимба, между склерой и радужкой (*9*), расположен *трабекулярный аппарат*, прежде называвшийся гребенчатой связкой. Он состоит из *трабекул* — плоских тяжей следующего состава:

1) в центре — толстое коллагеновое волокно,

2) вокруг него обвито несколько эластических волокон,

3) и все это покрыто тонким стекловидным футляром (состоящим из тонких коллагеновых волокон в аморфном веществе).

б) Дренажная система. В области лимба и в толще самого лимба имеется система сообщающихся друг с другом пространств и полостей, через которую происходит отток жидкости *из передней камеры глаза в венозные сосуды*.

I. Первым компонентом этой системы являются ***фонтановы пространства*** — промежутки *между* сложно переплетающимися *трабекулами*.

II. Они сообщаются со следующим компонентом системы — ***шлеммовым каналом,*** или *венозным синусом склеры*. Эти термины обозначают несколько кольцеобразных полостей в толще лимба (см. рис. 16.2, *б*).

III. В свою очередь, эти полости переходят в ***венозное сплетение склеры***.

Фонтановы пространства и шлеммов канал выстланы *однослойным плоским эпителием* (продолжающимся сюда с задней поверхности роговицы), или эндотелием. Последний естественным образом переходит в эндотелий венозных сосудов.

16.2.2.2. Роговица

1. Слои роговицы (рис. 16.5, *а*). В роговице различают пять слоев:

– передний (*1*) и задний (*5*) *эпителий*,
– переднюю (*2*) и заднюю (*4*) *пограничную мембрану*
– и находящееся между последними *собственное вещество* (*3*) роговицы.

Таким образом, по сравнению со склерой здесь имеются дополнительные четыре слоя — два эпителиальных и два пограничных. Но они достаточно тонкие и на прозрачность практически не влияют. Прозрачность же роговицы обусловлена особым составом и особой структурой собственного вещества.

2. Эпителиальные и пограничные слои

а) *Передний эпителий* (рис. 16.5, *б*) находится на внешней поверхности роговицы и является ***многослойным плоским неороговевающим***. Как в любом другом эпителии подобного типа, в нем различают три слоя:

– *базальный слой* (*1*) из клеток призматической формы;
– *шиповатый слой* (*2*) из клеток полигональной формы, между которыми особенно много десмосом;
– *слой плоских клеток* (*3*) — самый поверхностный.

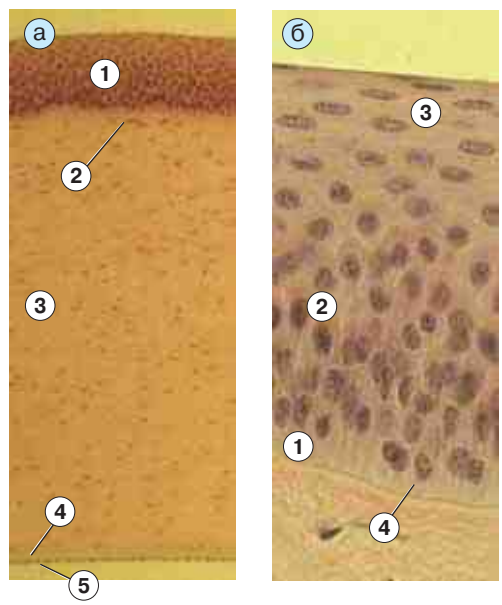

Рис. 16.5. Препарат — роговица.
Окраска гематоксилином и эозином:
а — малое увеличение; б — большое увеличение

Более подробное описание этих слоев приводилось в п. 7.3.3.2.

Эпителий пронизан чувствительными нервными окончаниями свободного типа. Их раздражение вызывает рефлекторным путем моргание или более продолжительное смыкание век, а также слезотечение.

б) *Базальная мембрана* (*4*) данного эпителия — необычно толстая (настолько, что различима под световым микроскопом); она-то и является *передней пограничной мембраной*, или ***боуменовой оболочкой.***

в–г) *Задний эпителий* роговицы покрывает ее внутреннюю поверхность и является ***однослойным плоским.*** Его часто называют *эндотелием.*

Базальная мембрана здесь — тоже толстая: это *задняя пограничная мембрана*, или ***десцеметова оболочка.***

Каждая пограничная мембрана, видимо, образуется при участии лежащего на ней эпителия и представлена коллагеновыми *фибриллами* и аморфным веществом. Причем состав последнего таков, что пограничные мембраны являются *стекловидными.*

3. Собственное вещество занимает основную (по толщине) часть роговицы.

а) Сходство со склерой. Со склерой данное вещество объединяет то, что оно тоже образовано *плотной оформленной соединительной тканью.* Причем главным элементом этой ткани вновь служат *тонкие пластинки*, параллельные поверхности и состоящие из коллагеновых *волокон* (или представляющие собой единые пластинчатые коллагеновые волокна).

Между пластинками находятся уплощенные отростчатые *клетки* (разновидность фибробластов), аморфное вещество и нервные волокна.

б) Причины прозрачности роговицы. Однако имеется и ряд важных отличий от склеры.

I. Так, коллагеновые пластинки лежат в роговице гораздо более *упорядоченно.*

II. В аморфном веществе преобладают ***кератансульфаты***, *коэффициент преломления* у которых такой же, как у коллагеновых пластинок.

III. Нервные волокна *не имеют миелиновой оболочки.*

IV. *Кровеносные сосуды* вообще ***отсутствуют,*** и питание роговицы осуществляется за счет диффузии веществ из жидкости передней камеры глаза.

V. Наконец, массовая доля воды (75–80 %) ниже, чем в склере.

Все эти особенности (наряду с тем, что передний эпителий является неороговевающим) и обусловливают ***прозрачность*** роговицы.

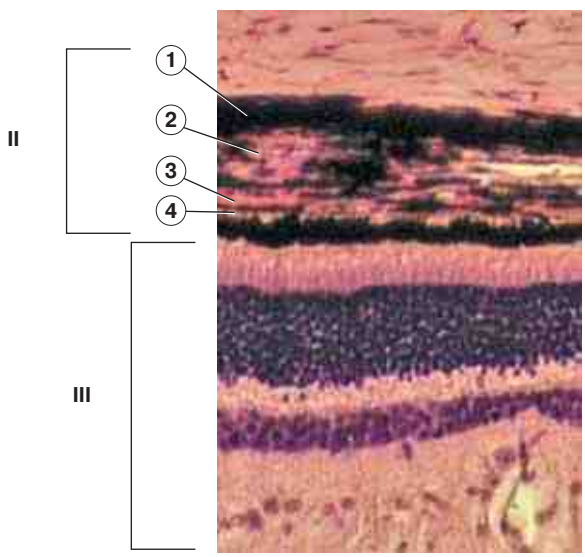

Рис. 16.6. Препарат — задняя стенка глаза. Окраска гематоксилином и эозином. Среднее увеличение:
II — сосудистая оболочка; III — сетчатка

16.2.3. Сосудистая оболочка

16.2.3.1. Собственно сосудистая оболочка (рис. 16.6)

1. Сосудистая оболочка (*II*) состоит из ***рыхлой*** волокнистой соединительной ткани, в которой содержится много ***пигментных клеток*** и ***кровеносных сосудов***. По этим признакам ее легко узнать на препарате.

2. В сосудистой оболочке различают четыре слоя. Их перечень и краткая характеристика таковы.

а) *Надсосудистая пластинка* (*1*) — наружный слой, граничащий со склерой.

б) *Сосудистая пластинка* (*2*) — слой, в котором проходят многочисленные артерии и вены.

в) *Сосудисто-капиллярная пластинка* (*3*) — содержит капилляры, связывающие сосуды вышележащего слоя.

г) *Базальный комплекс*, или ***мембрана Бруха*** (*4*), — очень узкая светлая полоска. В отличие

от предыдущих слоев, она состоит из плотной волокнистой ткани и лишена пигментных клеток. Именно по этой светлой полоске удается разграничить остальные, пигментированные, слои сосудистой оболочки и пигментный эпителий сетчатки.

16.2.3.2. Цилиарное (ресничное) тело

1. Тканевой состав (рис. 16.2, *б*)

а) Двухслойный пигментный и секреторный эпителий. С внутренней стороны цилиарное тело (*5*) и его многочисленные отростки (*6*) покрыты двухслойным эпителием. Оба слоя последнего — продолжение глиальных элементов сетчатки. (Как мы уже видели на примере эпендимы, глиальные клетки нервной ткани могут образовывать эпителиоподобные структуры.)

I. При этом *глубокий слой* эпителия цилиарного тела — это продолжение *пигментного листка* сетчатки (п. 16.2.1.2), представленное кубическими ***пигментированными*** клетками.

II. *Поверхностный* же листок состоит из ***секреторных*** непигментированных клеток, которые являются модификацией *глиальных клеток собственно сетчатки* и продуцируют жидкость камер глаза.

б) Обычные компоненты сосудистой оболочки. Под эпителием цилиарное тело содержит те же тканевые элементы, что и собственно сосудистая оболочка: *рыхлую* волокнистую соединительную ткань, богатую *пигментными клетками* и *сосудами*.

в) Пучки гладких миоцитов (цилиарная мышца). Вместе с тем значительную часть объема составляют многочисленные пучки гладких миоцитов — элементы цилиарной мышцы. Они идут в двух направлениях:

– *меридиональном* — от лимба (*3* на рис. 16.2, *б*) склеры до собственно сосудистой оболочки (*4* на рис. 16.2, *б*)
– и *циркулярном* — параллельно контуру лимба.

При сокращении тех и других пучков, как отмечалось ранее (п. 16.2.1.4), уменьшается диаметр кольца, образуемого цилиарной мышцей (точнее, цилиарными отростками), и поэтому снижается сила, растягивающая хрусталик (*7*) через циннову связку (*8*).

С наружной стороны цилиарное тело, как и собственно сосудистая оболочка, сохраняет связь со склерой.

2. Цилиарное тело на препарате (рис. 16.7). На снимке представлен фрагмент угла глаза. В поле зрения — склера (*1*) и цилиарное тело (*2*) с многочисленными отростками (*3*).

Цилиарное тело и отростки покрыты пигментным эпителием (*4*) (поверхностный, секреторный, слой эпителия неразличим).

В толще цилиарного тела видны гладкие миоциты (*5*), сосуды (6) и пигментные клетки (*7*).

16.2.3.3. Радужка

1. Слои радужки. В радужке (рис. 16.8, *а*), как и в роговице (п. 16.2.2.2), различают пять слоев, причем названия слоев для обеих структур очень близки. - В случае радужки это

– передний (*1*) и задний (*5*) *эпителий*,
– передний (*2*) и задний (*4*) *пограничные слои*
– и находящийся между последними *сосудистый слой* (*3*).

Однако, несмотря на сходство названий, тканевой состав слоев радужки отличается от такового у слоев роговицы.

а) Эпителиальные слои (рис. 16.8, *б*). *Спереди* радужка (*I*), в отличие от цилиарного тела (*II*), отделяется от фиброзной оболочки — в данном случае роговицы (*III*).

I. Поэтому здесь она покрыта эпителием — причем таким же, как *на задней поверхности роговицы*, т. е. ***однослойным плоским*** (*1*).

II. На *задней* поверхности радужки — ***пигментный*** эпителий (*2*) — продолжение двухслойного эпителия *цилиарного тела*.

Но многие клетки этого эпителия трансформированы в ***гладкие миопигментоциты,*** которые составляют две мышцы:

– *мышцу, расширяющую зрачок*, и
– *мышцу, суживающую зрачок*.

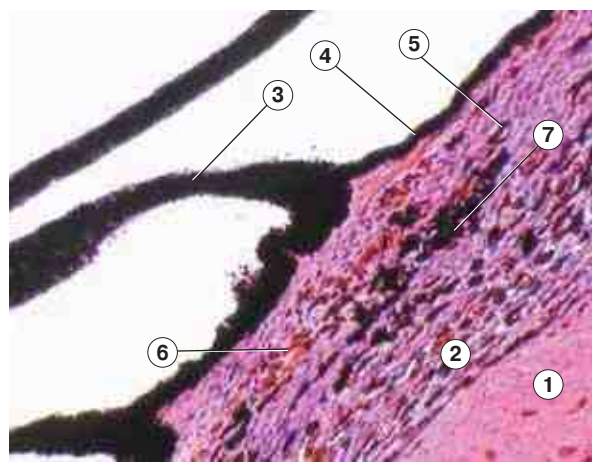

Рис. 16.7. Препарат — угол глаза: цилиарное тело. Окраска гематоксилином и эозином

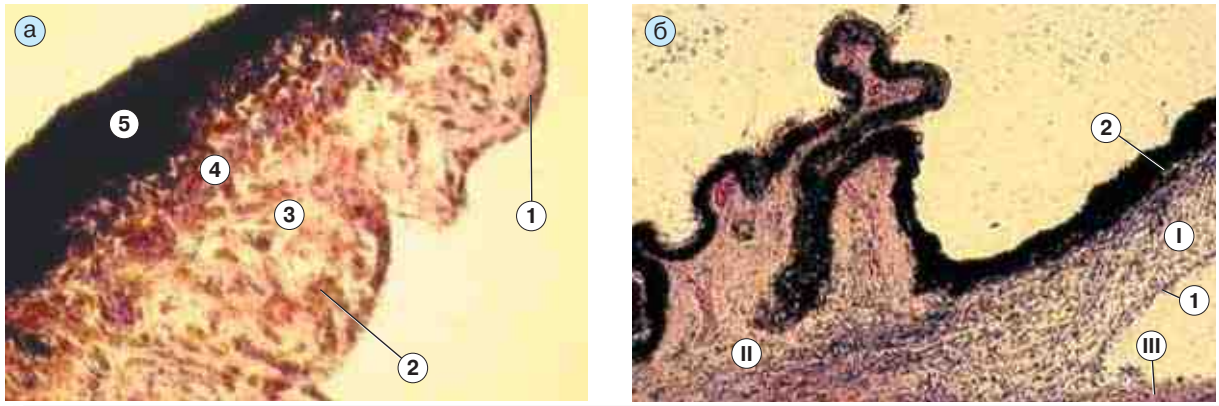

Рис. 16.8. Препарат — угол глаза. Окраска гематоксилином и эозином:
а — радужка; б — переход радужки в цилиарное тело

III. Тела клеток обеих мышц лежат в самом эпителии и к сокращению не способны. Сократительными же структурами обладают отростки клеток. От тела каждой клетки в толщу радужки отходит один отросток, который вскоре располагается параллельно плоскости радужки и ориентируется

– либо перпендикулярно зрачку (если входит в мышцу, расширяющую зрачок),
– либо параллельно краю зрачка (если входит в мышцу, суживающую зрачок).

IV. Сокращения отростков клеток первой мышцы инициируется волокнами симпатической нервной системы, а отростков клеток второй мышцы — парасимпатическими волокнами.

б) Передний и задний пограничные слои (см. рис. 16.8, *а*). В аморфном веществе этих слоев содержатся фибробласты и, кроме того, большое количество ***пигментных клеток***, которые обусловливают ***цвет глаз***.

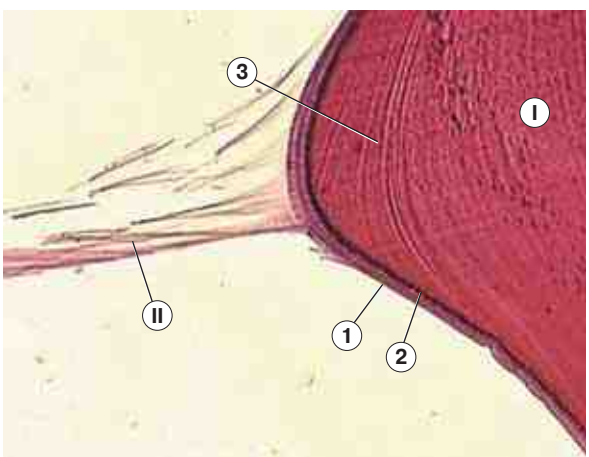

Рис. 16.9. Препарат — угол глаза: хрусталик. Окраска гематоксилином и эозином

в) Сосудистый слой является основным по толщине. Здесь в рыхлой волокнистой соединительной ткани находятся многочисленные сосуды (которые у альбиносов просвечивают) и пигментные клетки, более редкие, чем в пограничных слоях.

16.2.4. Хрусталик (рис. 16.9)

1. Покровные слои. Хрусталик (*I*) снаружи покрыт прозрачной *капсулой* (*1*); именно к ней прикрепляются волокна цинновой связки (*II*).

а) Под капсулой находится *однослойный кубический эпителий* (*2*). В таком виде он сохраняется лишь на передней поверхности хрусталика.

б) Но, прежде чем говорить о судьбе эпителиоцитов, обратим внимание на *капсулу*. Это не что иное, как преобразованная *базальная мембрана* эпителия хрусталикового пузырька (см. рис. 16.3, *б*).

По существу, здесь такая же ситуация, как в любом полом органе, выстланном изнутри эпителием: базальная мембрана находится снаружи от эпителиальных клеток. Только в хрусталике имевшаяся прежде полость целиком заполняется удлинившимися эпителиоцитами задней поверхности пузырька.

в) В эмбриональном периоде над базальной мембраной формируется также *сосудистая оболочка*, служащая для питания хрусталика. Но она уже к середине внутриутробного периода исчезает.

2. Внутренние слои

а) Итак, на передней поверхности хрусталика в процессе его развития клетки эпителия

внешне изменяются мало, сохраняют кубическую форму и даже способность к митозам.

б) Остальная же часть хрусталика, содержащаяся под капсулой, представляет собой продукт кристаллизации эпителиоцитов, которая происходила в виде нескольких волн.

I. В ходе первой «волны» — *эмбриональной* — основными участниками были клетки задней поверхности хрусталикового пузырька. Они значительно удлинялись, теряли ядра и органеллы и превращались в прозрачные призмы — ***хрусталиковые волокна***, заполненные водорастворимым белком ***кристаллином***.

II. Вторая «волна» — *плодная* — осуществлялась за счет митотической активности клеток переднего эпителия: часть образовывавшихся клеток опять-таки удлинялась и превращалась в хрусталиковые волокна, окружающие волокна *эмбрионального ядра* и сами составляющие *плодное ядро*.

III. Наконец, к третьей «волне» можно отнести образование тонкого *коркового слоя* волокон, которое с небольшой интенсивностью продолжается *в течение всей жизни* за счет активности клеток экваториальной области хрусталика (именно ее мы видим на рис. 16.9).

в) Волокна поверхностных слоев могут сохранять клеточные ядра (*3* на рис. 16.9). Между собой волокна плотно скреплены контактами типа интердигитаций.

3. Возрастные изменения

Отчасти из-за продолжающегося новообразования волокон, а в большей степени из-за *потери воды* с возрастом хрусталик *уплотняется*. Отсюда, в свою очередь, могут следовать два нарушения его свойств.

а) Первое — ***снижение эластичности*** хрусталика. Поэтому при сокращении цилиарной мышцы хрусталик не становится таким выпуклым, как прежде. В результате затрудняется восприятие близких предметов, что обозначается как ***возрастная дальнозоркость***.

б) Второе нарушение — ***снижение прозрачности*** хрусталика. Обычно это проявляется в более позднем возрасте и с меньшей частотой, чем возрастная дальнозоркость. Сильное снижение прозрачности хрусталика называется ***катарактой***. При этом в хрусталиковых волокнах не только снижается содержание воды, но и накапливаются пигментированные (желто-коричневые) белки.

16.2.5. Сетчатка

16.2.5.1. Клеточный состав

В отличие от фиброзной и сосудистой оболочек, сетчатка (*III* на рис. 16.4 и 16.6) образована не соединительной, а ***нервной тканью*** (п. 16.2.1.5).

Соответственно этому, клетки в сетчатке представлены *нейронами* и *глиоцитами*. Кроме того, содержатся *пигментные эпителиоциты*, тоже имеющие невральное происхождение (п. 16.2.1.5).

При этом нейроны сетчатки подразделяются на три основных типа, каждый из которых расположен на строго определенном уровне сетчатки. Поэтому сетчатка имеет очень четкое многослойное строение (рис. 16.10).

Всего же, как следует из предыдущего, в сетчатке присутствуют клетки пяти функциональных типов:

I. ***клетки пигментного эпителия*** (*1*) — образуют самый наружный слой сетчатки;

II. ***светочувствительные (фоторецепторные) нейроны*** (*4*) — прилегают своими дендри-

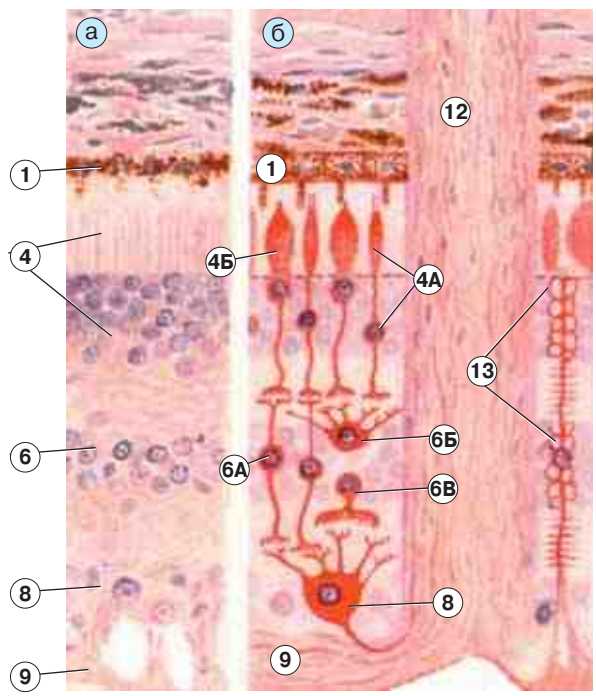

Рис. 16.10. Строение сетчатки:
а — рисунок с препарата; б — схема расположения клеток [по В. Г. Елисееву, Ю. А. Афанасьеву, Е. Ф. Котовскому]

тами к пигментоцитам, а аксонами контактируют с нейронами следующего уровня;

III. ***местноассоциативные нейроны*** (*6*) — расположены в среднем уровне сетчатки и связывают своими отростками другие ее нейроны;

IV. ***ганглионарные нейроны*** (*8*) — воспринимая сигналы от предыдущих нейронов, передают их по своим аксонам в головной мозг (п. 15.1.2.3);

V. ***глиоциты*** (*13*) — заполняют своими телами и отростками все пространство между нейронами.

Кратко остановимся на клетках каждого типа.

1. Клетки пигментного эпителия (*1*)

а) Строение. Эти клетки лежат на ***базальной мембране,*** которая обращена к сосудистой оболочке и входит в состав ее базального комплекса (мембраны Бруха; п. 16.2.3.1).

Пигментные эпителиоциты имеют ***отростки***, охватывающие дендриты светочувствительных нейронов (от 3–7 до 30–40 отростков вокруг одного дендрита в зависимости от вида последнего).

Пигмент (гранулы меланина) содержится в ***меланосомах***, которые могут обнаруживаться и в теле эпителиоцитов, и в отростках.

б) Функции. Данные клетки выполняют целый ряд важных функций:

1) *поглощают избыточный свет* (каковым оказывается до 85–90 % падающего на сетчатку света) — во избежание его отражения от задней стенки глаза (п. 16.2.1.2);

2) *снабжают* фоторецепторные клетки *ретинолом* (витамином А), который участвует в образовании светочувствительных белков — родопсина и йодопсина;

3) *фагоцитируют* отработанные компоненты фоторецепторных клеток.

2. Светочувствительные нейроны (*4*)

а) Составные части. Светочувствительные нейроны включают три части:

1) периферическую — *дендрит*, окруженный отростками пигментных клеток;
2) ядросодержащую и
3) центральную — *аксон*, образующий синапсы с местноассоциативными нейронами.

Дендрит подразделяется на два *сегмента:* наружный (прилегающий к пигментному эпителию) и внутреннний. *Световоспринимающие структуры находятся в наружном сегменте*, т. е. в одном из наиболее глубоких слоев сетчатки.

б) Два вида клеток. Дендрит может иметь форму либо палочки, либо колбочки; соответственно, он так и называется — ***палочкой*** или ***колбочкой***.

А светочувствительные нейроны в целом по форме своего дендрита тоже подразделяются на два вида: ***палочковые*** (*4А*) и ***колбочковые*** (*4Б*). Причем вторых по количеству в 20 раз меньше.

В т. н. ***желтом пятне*** сетчатки содержатся только колбочковые нейроны, а в остальных отделах — и палочковые, и (в меньшей концентрации) колбочковые.

в) Функции. Палочковые клетки обеспечивают *черно-белое* восприятие объектов и важны, например, в сумеречных условиях. Колбочковые клетки ответственны за *цветное* зрение.

Более подробно структура и функционирование фоторецепторных клеток рассматриваются ниже (пп. 16.2.5.4 и 16.2.5.5).

3. Местноассоциативные нейроны (*6*). Эти клетки (составляющие второй уровень нейронов сетчатки) подразделяются на три вида: биполярные, горизонтальные и амакринные.

а) Биполярные нейроны (6А) связывают светочувствительные и ганглионарные нейроны, т. е. обеспечивают прохождение импульса в центральном направлении. При этом несколько палочковых клеток контактируют с одним биполярным нейроном, а несколько биполярных клеток — с одним ганглионарным нейроном. Поэтому ганглионарных нейронов значительно меньше, чем биполярных клеток, а последних — меньше, чем палочковых нейронов.

Колбочковые же нейроны взаимодействуют с биполярными клетками в отношении 1:1. Однако колбочковые клетки, как считают, могут и напрямую контактировать с ганглионарными клетками — без посредничества биполярных нейронов.

б) Горизонтальные нейроны (*6Б*) контактируют

– своими множественными *дендритами* с аксонами одних светочувствительных клеток,
– а *аксонами* (образующими коллатерали) — с аксонами других светочувствительных клеток, удаленных от первых, и при этом *подавляют* их активность.

Это *увеличивает контрастность* изображения, передаваемого первыми светочувствительными клетками.

в) Амакринные нейроны (*6В*) очень разнообразны. По крайней мере, часть их выполняет, видимо, такую же функцию, как и горизонтальные клетки (тоже повышает контрастность изображения), но на уровне аксонов биполярных нейронов. Т. е. эти амакринные нейроны, принимая сигналы от одних биполярных клеток, *подавляют* прохождение сигналов по соседним биполярным клеткам.

4. Ганглионарные нейроны (*8*) составляют третий уровень нейронов сетчатки — самый бедный по количеству клеток. Несмотря на относительную малочисленность, ганглионарные нейроны тоже отличаются друг от друга — в частности, по тому, до какого отдела головного мозга идут их аксоны.

Но в любом случае аксоны (*9*) ганглионарных нейронов направляются к слепому пятну (*11*) и образуют *зрительный нерв* (*12*). До слепого пятна аксоны не имеют миелиновых оболочек, благодаря чему являются прозрачными.

Таким образом, ганглионарные нейроны тоже являются *ассоциативными*, но, в отличие от предыдущих, связывают нейроны сетчатки с головным мозгом.

5. Глиальные клетки. Наиболее многочисленные среди глиоцитов сетчатки — ***клетки Мюллера*** (*13*). Они образовались из клеток радиальной глии (п. 12.1.2) и во многом сохранили их характерные свойства. Это тоже длинные узкие клетки, которые тянутся сквозь всю толщу сетчатки (подобно тому, как радиальные глиоциты своим отростком простирались на всю толщу эмбриональной коры).

Основная функция клеток Мюллера — опорная: они создают каркас, поддерживающий нейроны. Причем, в этот каркас входят и две пограничные мембраны: наружная и внутренняя, — формируемые поперечными отростками клеток.

I. ***Наружная пограничная мембрана*** лежит на уровне перехода палочек и колбочек в ядросодержащие части фоторецепторных клеток.

II. А ***внутренняя пограничная мембрана*** выстилает поверхность сетчатки, обращенную к стекловидному телу.

Кроме клеток Мюллера, в сетчатке имеются и другие глиоциты — астроглия и микроглия.

16.2.5.2. Слои сетчатки (рис. 16.11)

1. Виды слоев сетчатки. В соответствии с вышеприведенным клеточным составом, в сетчатке выявляются слои следующих видов.

а) Слой ***пигментного эпителия*** (*1*) — расположен на границе с сосудистой оболочкой.

б) Три ***ядерных*** слоя — содержат ядросодержащие части (тела) определенных нейронов:

- ***наружный ядерный слой*** (*4*) — тела светочувствительных клеток;
- ***внутренний ядерный слой*** (*6*) — тела местноассоциативных нейронов, а также глиоцитов;
- ***ганглионарный слой*** (*8*) — тела ганглионарных нейронов.

в) Четыре слоя, образуемые ***отростками нейронов*** и перемежающиеся с ядерными:

- ***слой палочек и колбочек*** (*2*) — дендриты фоторецепторных нейронов;
- ***наружный сетчатый слой*** (*5*) — область контакта аксонов фоторецепторных клеток с отростками местноассоциативных (биполярных и горизонтальных) нейронов;
- ***внутренний сетчатый слой*** (*7*) — область контакта местноассоциативных нейронов между собой (биполярных с амакринными) и (для биполярных нейронов) с ганглионарными;
- ***слой нервных волокон*** (*9*) — содержит аксоны ганглионарных клеток, идущие к слепому пятну.

г) Два слоя, образуемые ***отростками глиоцитов*** (а конкретно, отростками клеток Мюллера):



Рис. 16.11. Препарат — задняя стенка глаза. Окраска гематоксилином и эозином. Большое увеличение

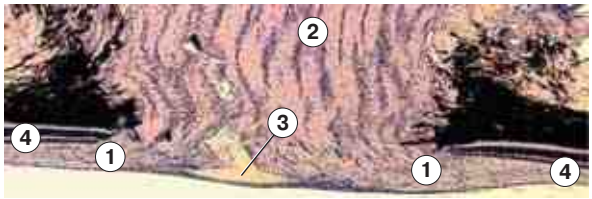

Рис. 16.12. Препарат — выход зрительного нерва через заднюю стенку глаза (слепое пятно). Окраска гематоксилином и эозином

– ***наружная пограничная мембрана*** (*3*) — на границе слоя палочек и колбочек и наружного ядерного слоя,
– а также ***внутренняя пограничная мембрана*** (*10*) — на внутренней поверхности сетчатки.

2. Перечень слоев. Таким образом, в сетчатке насчитывается десять слоев, и по направлению снаружи (от сосудистой оболочки) внутрь (к стекловидному телу) они располагаются в следующем порядке:
1 — слой пигментного эпителия,
2 — слой палочек и колбочек,
3 — наружная пограничная мембрана,
4 — наружный ядерный слой,
5 — наружный сетчатый слой,
6 — внутренний ядерный слой,
7 — внутренний сетчатый слой,
8 — ганглионарный слой,
9 — слой нервных волокон,
10 — внутренняя пограничная мембрана.

Заметим, что слой 2 часто подразделяют на два подслоя — в связи с тем, что палочки и колбочки состоят из двух сегментов: наружного и внутреннего.

3. Тип сетчатки. Вышеизложенное означает, что свет, прежде чем достигает фотосенсорного слоя палочек и колбочек (*2*), вначале проходит все предыдущие слои сетчатки (с 10-го по 3-й). Такой тип сетчатки обозначается как ***инвертированный***.

16.2.5.3. Особые места сетчатки

Сетчатка имеет два особых места, два т. н. пятна — слепое и желтое.

1. Слепое пятно (рис. 16.12). Как уже говорилось, слепое пятно — это место сбора аксонов всех ганглионарных клеток сетчатки. Нервные волокна (*1*), содержащие эти аксоны, здесь делают изгиб, приобретают миелиновую оболочку и объединяются в зрительный нерв (*2*), прободающий все оболочки глазного яблока.

Соответственно, в данном месте отсутствуют все слои сетчатки (*4*) — за исключением слоя нервных волокон. В области слепого пятна на внутреннюю поверхность сетчатки выходят сосуды (*3*).

2. Желтое пятно (рис. 16.13). Недалеко от слепого пятна в сетчатке имеется желтое пятно (*III*) — небольшое углубление, называемое также ***центральной ямкой***. Именно здесь оптическая ось глаза проходит через сетчатку, а значит, формируется изображение рассматриваемого объекта. Строение сетчатки в этом месте отличается от обычного.

а) Светочувствительные клетки. Из фоторецепторных клеток имеются практически ***только колбочковые***, т. е. клетки цветного зрения.

Они, как обычно, прилежат к пигментному эпителию (*1*). Но их периферические отделы (дендриты) сильно удлинены, отчего слой колбочек (*2*) существенно утолщен.

На фоне этого слоя хорошо выявляется наружная пограничная мембрана (*3*).

б) Внутренние слои сетчатки. Внутренние слои сетчатки (содержащие промежуточные нейроны и их отростки) значительно истончены.

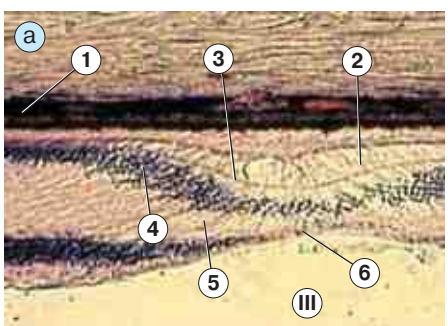

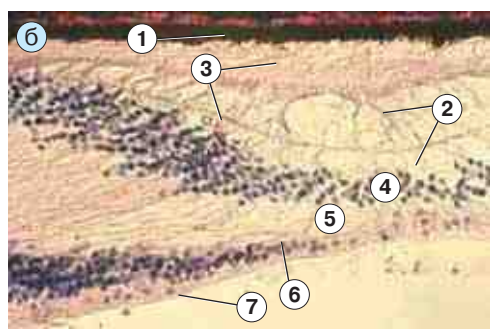

Рис. 16.13. Препарат — желтое пятно (центральная ямка). Окраска гематоксилином и эозином:
а, б — малое и большое увеличения

На рис. 16.13 в области центральной ямки видны наружный ядерный слой (*4*) (ядросодержашие части колбочковых клеток) и очень тонкие наружный сетчатый (*5*), внутренний ядерный (*6*) и внутренний сетчатый (*7*) слои.

Вообще говоря, присутствие двух последних слоев здесь, возможно, необязательно: как мы уже отмечали (в п. 16.2.5.1), колбочковые нейроны, видимо, способны передавать сигнал сразу на ганглионарные нейроны.

Компонентов следующих двух слоев: ганглионарного и нервных волокон — в желтом пятне практически нет, но не потому, что они не нужны, а потому, что они как бы отодвинуты в сторону — за границы пятна.

Такое строение создает условия для наилучшего восприятия световых раздражений.

16.2.5.4. Строение палочковых нейросенсорных клеток (рис. 16.14)

Теперь более детально рассмотрим структуру светочувствительных клеток. На рис. 16.14 показан палочковый нейрон. Как уже отмечалось, он имеет три части: периферическую — видоизмененный дендрит в форме палочки (*I*), ядросодержащую (*II*) и центральную — аксон (*III*).

Дендрит подразделяется на два сегмента: наружный (*1*) и внутренний (*2*). Между ними находится узкий *связующий отдел* (*3*), часто называемый ***ресничкой***.

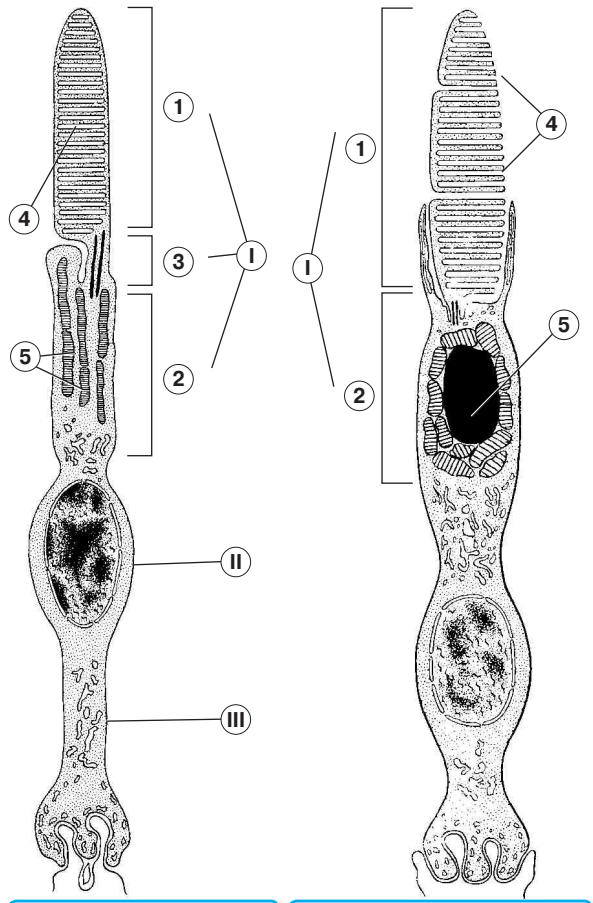

Рис. 16.14. Строение палочкового нейрона сетчатки [по Шестранду]

Рис. 16.15. Строение колбочкового нейрона сетчатки [по В.Л. Боровягину]

1. Наружный сегмент

а) Мембранные диски с родопсином. В наружном сегменте находится около 1000 плоских мембранных дисков (*4*), расположенных друг над другом в виде стопки.

Мембрана дисков содержит множество молекул светочувствительного белка ***родопсина***, которые пронизывают ее насквозь. Небелковая часть этого белка — ***ретиналь***, окисленная форма ретинола (*витамина А*).

б) Обновление дисков. Диски постоянно *образуются* в нижней части сегмента путем инвагинации его плазматической мембраны.

С такой же скоростью (примерно 100 дисков за сутки) происходит фагоцитоз дисков в верхней части сегмента клетками пигментного эпителия (п. 16.2.5.1). Таким образом, за 10 суток совершается обновление всех дисков.

В этом процессе отмечается суточная (циркадная) ритмичность. Например, у палочковых клеток образование новых дисков происходит ночью, а отделение старых дисков и их фагоцитоз пигментоцитами — утром.

в) Na^+-каналы. Другая особенность наружного сегмента состоит в том, что в его плазмолемме содержатся Na^+-каналы. Причем, в отличие от других возбудимых клеток, здесь эти каналы в покое (***в темноте***) не закрыты, а ***открыты***. Поэтому постоянно происходит ток ионов Na^+ в клетку и трансмембранный потенциал является низким.

2. Внутренний сегмент (*2*)

а) Na^+,K^+-насос. Чтобы обеспечить постоянный ток ионов Na^+ по градиенту концентрации в клетку (через Na^+-каналы *наружного* сегмента), в плазмолемме *внутреннего* сегмента активно функционирует *Na^+,K^+-насос*.

Он откачивает ионы Na^+ ***из*** клетки против градиента концентрации.

Получается своего рода кругооборот ионов Na^+:

1) через Na^+-каналы они поступают в клетку в наружном сегменте,

2) диффундируют отсюда во внутренний сегмент,

3) удаляются из клетки Na^+,K^+-насосом и

4) диффундируют во внеклеточной среде к области наружного сегмента.

б) Митохондрии (*5*). Энергия для работы Na^+,K^+-насоса вырабатывается в многочисленных митохондриях, также содержащихся во внутреннем сегменте.

3. Механизм фоторецепции в общих чертах выглядит так.

а) При поглощении света *меняется структура родопсина* в мембранных дисках.

б) Это приводит (через ряд промежуточных событий) к *закрытию Na^+-каналов* в плазмолемме наружного сегмента.

в) Поэтому трансмембранный потенциал увеличивается. Таким образом, возбуждение светочувствительных нейронов сопровождается не деполяризацией (как обычно), а ***гиперполяризацией плазмолеммы***.

г) Гиперполяризация распространяется до области синаптического контакта и вызывает здесь высвобождение медиатора, который возбуждает местноассоциативные нейроны (биполярные и горизонтальные).

16.2.5.5. Строение колбочковых нейросенсорных клеток (рис. 16.15)

Колбочковые нейроны имеют те же составные части, что и палочковые:

– видоизмененный дендрит (правда, теперь уже колбочковой формы) (*I*), подразделяющийся на наружный (*1*) и внутренний (*2*) сегменты;
– ядросодержащую часть (*II*)
– и аксон (*III*).

Организация этих частей и принцип фоторецепции тоже, в основном, аналогичны вышеописанным, однако имеется ряд существенных особенностей (помимо отличия формы дендрита).

1. Связь между сегментами. Связующий отдел (ресничка) в колбочках значительно *короче*. При этом внутренний сегмент образует *пальцевидные отростки*, охватывающие наружный сегмент.

2. Наружный сегмент

а) Полудиски. Наружный сегмент содержит мембранные ***полудиски*** (*4*), а не диски, как в палочках. Это значит, что инвагинация плазмолеммы в цитоплазму сегмента не завершается полным отшнуровыванием образующихся мембранных дупликатур (полудисков) от основной части плазмолеммы.

б) Пигмент. Кроме того, в полудисках находится другой зрительный пигмент — не родопсин, а ***колбочковый опсин***, или ***йодопсин***. Последний также содержит ретиналь (производное витамина А), но отличается своей белковой частью и по ее природе подразделяется на три вида:

I. один вид йодопсина поглощает только *синие* световые волны (коротковолновые, с длиной 420 нм),

II. другой вид — только *зеленые* (средневолновые, с длиной 530 нм),

III. а третий — только *красные* (длинноволновые, с длиной 625 нм).

в) Подразделение колбочек по виду пигмента. В каждой колбочке содержится лишь один вид пигмента; по этому признаку колбочки тоже подразделяются на три вида: коротковолновые (или S-колбочки), средневолновые и длинноволновые.

Среди колбочек ***желтого пятна*** на S-колбочки приходится только 3 %.

Восприятие того или иного цветового оттенка определяется тем, в каком соотношении оказались возбуждены световой волной колбочки трех типов (находящиеся в месте падения волны на сетчатку).

г) Гены опсинов. Гены родопсина (пигмента палочек) расположены в 7-й хромосоме, гены коротковолнового опсина — в 3-й хромосоме, средневолнового и длинноволнового опсинов — в X-хромосоме.

С дефектами двух последних генов связаны заболевания, обычно обозначаемые как **дальтонизм**:

– ***протанопия*** — невосприятие *красного* цвета (классический дальтонизм)
– и ***дейтеранопия*** — невосприятие *зеленого* цвета.

3. Внутренний сегмент. Во внутреннем сегменте колбочки содержится крупная ***липидная капля*** (*5*), окруженная митохондриями.

Возможно, она имеет такой состав, что пропускает волны только определенной длины, т. е. играет роль светофильтра.

16.2.5.6. Адаптация сетчатки к интенсивности света

1. Сетчатка в темноте (рис. 16.16, *а*). После достаточно долгого пребывания в темноте происходят два процесса.

а) Во-первых, весь зрительный пигмент возвращается *в невозбужденное состояние*.

б) Во-вторых, в пигментном эпителии (*1*) ***меланосомы перемещаются из отростков*** (окружающих палочки и колбочки) ***в тела*** эпителиоцитов. Поэтому фотоны с большей вероятностью поглощаются не меланином эпителиоцитов, а зрительным пигментом фоторецепторных нейронов.

Оба процесса приводят к повышению чувствительности сетчатки к свету. В результате глаз начинает видеть и при очень слабой освещенности.

2. Сетчатка на свету (рис. 16.16, *б*). На свету же происходят обратные процессы.

а) Доля невозбужденного пигмента быстро уменьшается.

б) А меланосомы пигментного эпителия (*1*) перемещаются в отростки эпителиоцитов и окружают палочки и колбочки. Так, на представленном рисунке видно, что на свету пигмент, перемещаясь по отросткам эпителиоцитов, достиг уровня ядросодержащих отделов фоторецепторных нейронов.

Поэтому значительная доля фотонов (как уже отмечалось, до 85–90 %) начинает поглощаться меланином, а не пигментом палочек и колбочек.

В итоге чувствительность сетчатки к свету снижается.

16.2.6. Вспомогательный аппарат глаза

Вне глазного яблока располагается вспомогательный аппарат глаза: веки, глазные мышцы и слезный аппарат.

16.2.6.1. Веки

1. Передняя поверхность: кожа и ее производные. С передней поверхности веко покрыто *тонкой кожей* (включающей, как всегда, эпидермис и дерму). В коже находятся ее обычные производные: *волосы* (короткие пушковые и ресницы); *сальные железы* (у корня ресниц) — как всегда, с голокриновым типом секреции (пп. 7.4.1.3 и 7.4.2.3); *потовые железы* — апокриновые (около ресниц) и мерокриновые (в остальных местах).

2. Задняя поверхность: конъюнктива. Задняя поверхность века покрыта конъюнктивой, которая включает: а) многослойный плоский неороговевающий эпителий и б) подлежащий тонкий слой рыхлой соединительной ткани с большим количеством капилляров.

В области свода века конъюнктива переходит на переднюю поверхность глазного яблока, а затем ее эпителий переходит в эпителий роговицы.

3. Внутренняя часть века

а) Тарзальная пластинка и мейбомиевы железы. Под конъюнктивой в веке находится т. н. *тарзальная пластинка* из плотной соединительной ткани (рудимент хрящевой пластинки), составляющая основу века.

В толще тарзальной пластинки к краю века почти отвесно идут *мейбомиевы железы* (числом около 30), открывающиеся сзади ресниц. Они являются разновидностью сальных желез: по типу секреции — голокриновые, а по морфологии — простые разветвленные альвеолярно-трубчатые.

б) Мышцы века. Между кожей и тарзальной пластинкой находятся пучки *скелетной* мышечной ткани.

В *верхнем* веке часть пучков ориентирована *вертикально* — это ***мышца, поднимающая веко.***

В обоих же веках вблизи края имеются *циркулярные* пучки — это ***круговая мышца века.***

в) Слезные железы. В области *свода* века под конъюнктивой располагаются мелкие слезные железы.

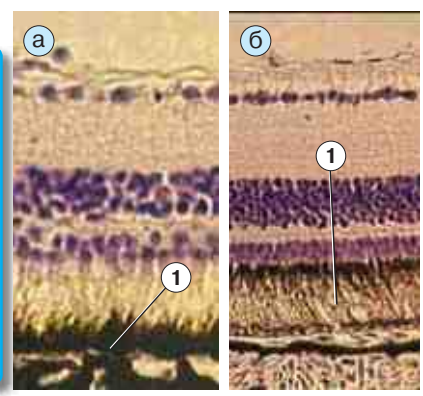

Рис. 16.16. Препараты — сетчатка глаза лягушки в темноте (а) и на свету (б). Окраска гематоксилином и эозином

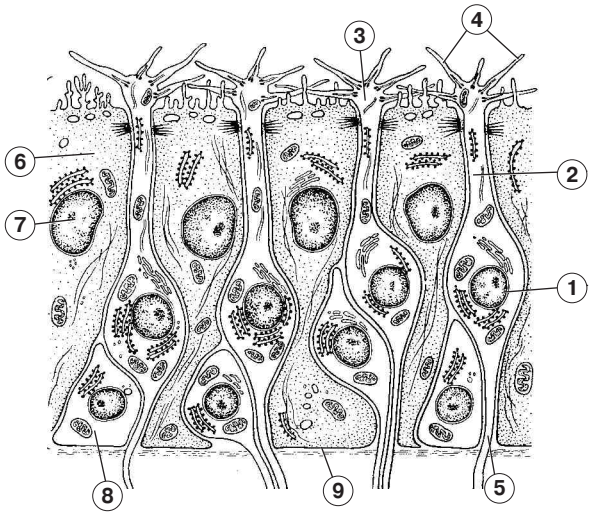

Рис. 16.17. Обонятельный эпителий. Схема [по А. Я. Винникову, Ю. И. Афанасьеву, Н. А. Юриной]

16.2.6.2. Слезный аппарат

1. Слезная железа. Помимо мелких слезных железок в толще века, возле каждого глаза имеется отдельная слезная железа. Она
– находится *в верхнелатеральном углу* глазницы,
– состоит из нескольких групп сложных альвеолярно-трубчатых желез,
– секретирует жидкость, включающую 1,5 % NaCl, 0,5 % альбумина и немного слизи.

2. Пути слезооттока начинаются в медиальном углу глазницы и включают а) два слезных канальца (верхний и нижний), б) слезный мешок и его продолжение — в) слезноносовой проток (открывающийся в нижний носовой ход).

Стенки двух последних образований (II и III) выстланы *двухрядным и многорядным эпителием.*

16.3. Органы обоняния

16.3.1. Общее описание

Различают два органа обоняния: основной и дополнительный.

1. Основной орган обоняния — это ***обонятельный эпителий,*** покрывающий слизистую оболочку *верхней части носовой полости.* Его площадь — около 2 см^2 с каждой стороны.

От остальной (респираторной) части слизистой оболочки обонятельная область отличается более желтым цветом.

2. Дополнительный орган обоняния — это т.н. ***вомероназальный*** (от *vomer* — сошник), или ***якобсонов***, ***орган***: две слепые эпителиальные трубочки в *нижней части перегородки носа.*

У ряда животных рецепторы этого органа реагируют на появление в воздухе ***феромонов*** — летучих веществ, испускаемых особями для обозначения своего пола и привлечения особей противоположного пола. У человека обнаруживаются элементы данного органа, но до сих пор не доказаны
– ни выделение людьми феромонов,
– ни функционирование у них якобсонова органа.

16.3.2. Обонятельный эпителий

1. Клеточный состав (рис. 16.17). Эпителий основного и дополнительного органов обоняния, как и эпителий, выстилающий другие отделы воздухоносных путей, является ***многорядным мерцательным*** (п. 7.3.2.2). Но его клеточный состав несколько иной: *вместо мерцательных клеток* находятся ***нейроны***, способные к рецепции обонятельных раздражений; отсутствуют также бокаловидные (слизеобразующие) клетки.

Тем не менее в подлежащей ткани располагаются *железы,* которые выделяют белково-слизистый секрет, покрывающий обонятельный эпителий.

Всего же в составе эпителия оказываются клетки трех видов:
– рецепторные (нейросенсорные) обонятельные клетки (*1–5*),
– поддерживающие эпителиоциты (*6–7*)
– и базальные эпителиоциты (*8*).

Все эти клетки контактируют с базальной мембраной (9).

2. Рецепторные нейроны. В соответствии со своей нейральной природой эти клетки развиваются из зачатка нервной системы.

а) В сформированном органе ***ядросодержащие части*** (*1*) находятся *в средней части* эпителия.

В этом заключается еще одно отличие: в обычном мерцательном эпителии реснитчатые клетки образуют верхний слой ядер.

б) Дендриты (*2*) идут вверх*:* они достигают поверхности эпителия и имеют на конце утолщения — *обонятельные булавы* (*3*).

В основном органе обоняния эти булавы содержат по 10–12 подвижных обонятельных «***ресничек***» (*4*). А в вомероназальном органе на поверхности булав находятся неподвижные *микроворсинки*. Эти-то образования и воспринимают молекулы пахучих веществ (если они растворены в омывающей жидкости).

в) Аксоны (*5*) отходят от базальной части рецепторных нейронов: они не имеют миелиновой оболочки и идут через отверстия решетчатой кости к ***обонятельным луковицам*** — основным или (от якобсонова органа) дополнительным; те и другие прилегают к нижней поверхности головного мозга.

В этих луковицах находятся тела вторых (ассоциативных) нейронов — т. н. ***митральных клеток***. Аксоны последних в большинстве своем достигают тех отделов больших полушарий, которые обозначаются как обонятельный мозг (п. 15.1.1). Это гиппокамп (аммонов рог), губчатая и сводчатая и извилины; они составляют центральную часть обонятельного анализатора.

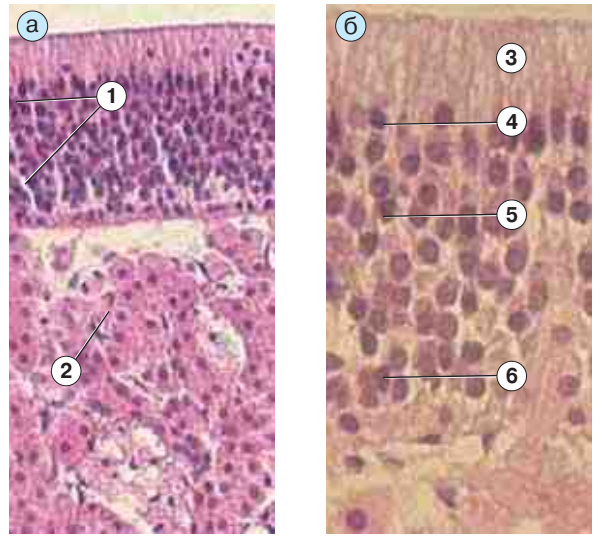

Рис. 16.18. Препарат — обонятельная область слизистой оболочки носа. Окраска гематоксилином и эозином: а — малое увеличение; б — большое увеличение

3. Прочие клетки обонятельного эпителия.

а) Поддерживающие эпителиоциты (*6*) отделяют обонятельные нейроны друг от друга. Их узкие ножки лежат на базальной мембране, ядра (*7*) занимают самое верхнее положение, а апикальные части доходят до верхней поверхности «эпителия» и образуют здесь *многочисленные* ***микроворсинки***.

В цитоплазме содержится ***пигмент***, придающий обонятельной области *желтый цвет*. Кроме того, данные клетки обладают секреторной активностью по апокриновому типу.

б) Базальные эпителиоциты (*8*) прилегают к базальной мембране и, видимо, способны к дифференцировке в поддерживающие клетки.

4. Препарат (рис. 16.18, *а* и *б*)

а) На представленных снимках видны многорядный мерцательный «эпителий» (*1*) обонятельной области, а в подлежащей рыхлой соединительной ткани — концевые отделы (*2*) трубчато-альвеолярных желез. В концевых отделах содержатся не только секреторные, но и (на периферии) уплощенные миоэпителиальные клетки.

б) При большом увеличении на поверхности эпителия хорошо различима полоска (*3*), образованная «*ресничками*» рецепторных нейронов и *микроворсинками* поддерживающих клеток.

Распределение ядер, согласно предыдущему описанию, таково:

– верхние ряды ядер (*4*) — это ядра поддерживающих эпителиоцитов,
– в середине — ядра (*5*) обонятельных нейронов,
– внизу, у базальной мембраны, — ядра (*6*) базальных клеток.

Тема 17. Органы чувств: органы слуха, равновесия и вкуса

Органы слуха, равновесия и вкуса являются *вторично чувствующими органами чувств*: в них рецепцию раздражений осуществляют не нейросенсорные, а *эпителиосенсорные* (сенсоэпителиальные) клетки — специализированные производные эпителия (п. 16.1).

Но, как и в первично чувствующих органах, соответствующее раздражение вызывает ***изменение трансмембранного потенциала чувствительных клеток***, что передается через синапсы нейронам проводящих путей.

17.1. Орган слуха и равновесия

17.1.1. Общие сведения

Орган слуха и равновесия реагирует на следующие раздражения: а) звуки, б) гравитационное воздействие, в) угловые ускорения (при вращении тела), г) вибрацию.

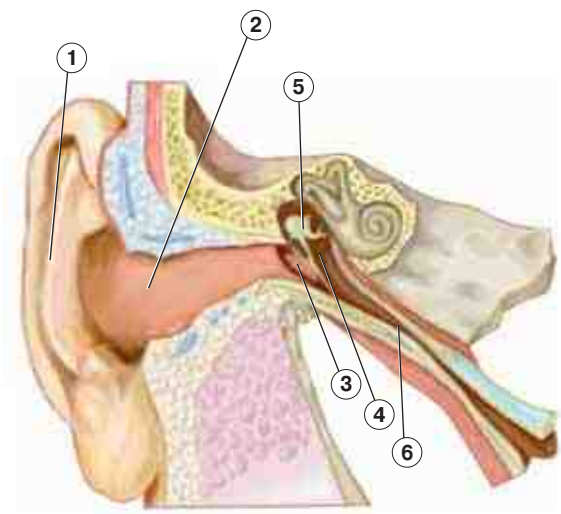

Рис. 17.1. Орган слуха и равновесия: общий вид

17.1.1.1. Составные части

В составе органа — три части: наружное, среднее и внутреннее ухо.

1. Наружное ухо (рис. 17.1) начинается *ушной раковиной* (*1*), продолжается *наружным слуховым проходом* (*2*) и заканчивается *барабанной перепонкой* (*3*).

Ушная раковина и первая треть слухового прохода имеют хрящевую основу. Все же остальные части органа слуха и равновесия лежат *внутри височной кости черепа*.

2. ***а)*** **Среднее ухо** включает:

I. *барабанную полость* (*4*);

II. содержащиеся в ней *слуховые косточки* (*5*);

III. *слуховую (евстахиеву) трубу* (*6*), которая соединяет барабанную полость с носоглоткой (отчего в барабанной полости присутствует воздух).

б) Слуховых косточек — три (рис. 17.2): *молоточек* (*3А*), *наковальня* (*3Б*) и *стремечко* (*3В*). При этом

А. молоточек прикреплен к барабанной перепонке,

Б. наковальня, располагаясь посередине, связана с обеими соседними косточками,

В. а стремечко вставлено в овальное отверстие внутреннего уха.

В результате косточки передают колебания барабанной перепонки на внутреннее ухо.

3. Внутреннее ухо — это *костный лабиринт* и лежащий в нем *перепончатый лабиринт*, во многом повторяющий ход первого.

а) Костный лабиринт (см. рис. 17.2) тоже состоит из трех частей.

I. *Передняя часть*— ***улитка*** (cochlea) (*4*). Она представляет собой спиральный костный канал, делающий 2,5 оборота вокруг костного стержня.

II. *Средняя часть* — ***преддверие*** (vestibulum) (*5*) — овальная полость, сообщающаяся с соседними отделами лабиринта.

III. *Задняя часть* — три ***полукружных канала*** (*6*). Они лежат в трех взаимно перпендикулярных плоскостях и открываются в преддверие расширениями, или *ампулами* (*7*).

В области преддверия костный лабиринт имеет 2 окна (рис. 17.3):

– ***овальное окно***, или окно преддверия; в него-то и вставлена своим основанием последняя слуховая косточка – стремечко (6);
– ***круглое окно***, или окно улитки; оно закрыто *вторичной барабанной перепонкой* (7).

б) Перепончатый лабиринт почти во всем повторяет ход костного лабиринта, но все же существенно у́же его.

I. Внутри костной улитки находится ***перепончатая улитка*** (*1*), занимающая примерно треть сечения спирального костного канала.

II. В костном преддверии перепончатый лабиринт образует два ***мешочка***:

– спереди, ближе к улитке, — ***сферический***, или просто мешочек (sacculus) (*2*);
– сзади — ***эллиптический***, или маточку (utriculus) (*3*).

III. Наконец, перепончатые полукружные каналы (*4*) сходны по форме с костными — в частности, тоже заканчиваются расширенными ампулярными отделами (*4А*).

4. Жидкости внутреннего уха

а) В то время как среднее ухо заполнено воздухом, во внутреннем ухе содержится жидкость:

– в пространстве (*5*) между костным и перепончатым лабиринтами — ***перилимфа***,
– а внутри перепончатого лабиринта — ***эндолимфа***.

б) Перилимфа отделена от барабанной полости уже называвшимися элементами:

– в области овального окна — вставленным в него стремечком (*6*),
– а в области круглого окна — вторичной барабанной перепонкой (*7*).

17.1.1.2. Распределение рецепторных функций между частями лабиринта

Рецепторные клетки органа слуха и равновесия содержатся в ***перепончатом лабиринте.***

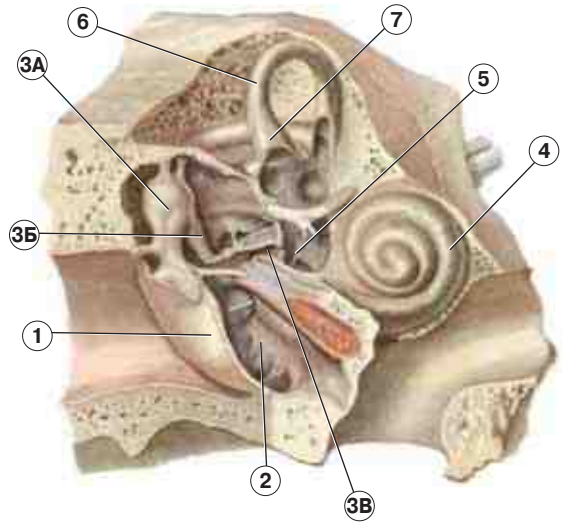

Рис. 17.2. Среднее и внутреннее ухо:
1 — барабанная перепонка; 2 — барабанная полость

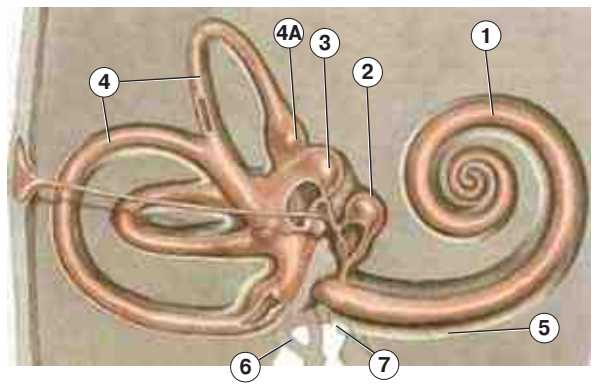

Рис. 17.3. Перепончатый лабиринт

Причем в каждой части лабиринта (улитке, мешочках преддверия, полукружных каналах) рецепторные образования имеют специфическую структуру и выполняют строго определенную функцию.

1. В перепончатой улитке находится ***орган слуха*** — т. н. ***спиральный, или кортиев, орган.*** Он воспринимает звуковые (акустические) колебания, которые передаются от барабанной перепонки через слуховые косточки на пери- и эндолимфу улитки.

В самых общих чертах механизм рецепции состоит в том, что над чувствительными клетками находится *покровная мембрана* и при

акустических колебаниях *меняется контакт* с этой мембраной некоторых сенсоэпителиоцитов, что и вызывает их раздражение.

2а. В эллиптическом мешочке преддверия рецепторные клетки содержатся в составе эпителиального ***пятна***, или ***макулы***, и реагируют на ***гравитационные*** воздействия.

В данном случае на чувствительных клетках *лежит* студенистая мембрана, которая, в зависимости от гравитационного притяжения, *смещается* в ту или иную сторону, и теперь это приводит к раздражению клеток.

2б. В сферическом мешочке сенсоэпителиальные клетки тоже образуют рецепторное ***пятно***, покрытое студенистой мембраной, однако реагируют они не только на ***гравитацию***, но и на ***вибрацию*** — а именно, на вибрационные колебания студенистой мембраны.

3. В полукружных же **каналах** рецепторные клетки находятся в ампулярных отделах, покрывая т. н. ***ампулярные гребешки*** (в основе которых — разрастания надкостницы).

При вращении головы в определенной плоскости эндолимфа перемещается лишь в каком-либо одном из каналов, где это вызывает возбуждение сенсорных клеток. Таким образом, здесь располагаются рецепторы, реагирующие на ***угловые ускорения.***

Все вышеизложенное суммировано в табл. 17.1.

17.1.1.3. Развитие органа слуха и равновесия

а) Развитие органа слуха и равновесия начинается с того, что ***в эктодерме*** головы эмбриона (на уровне продолговатого мозга) появляются утолщения — ***слуховые плакоды***.

При их последующем впячивании образуются *слуховые ямки*, а затем — *слуховые пузырьки*, выстланные ***многорядным эпителием***.

б) Далее слуховые пузырьки разделяются перетяжкой на ***два отдела***:

– передний — закладку сферического мешочка и перепончатой улитки,
– и задний — закладку эллиптического мешочка и перепончатых полукружных каналов.

Из многорядного эпителия развиваются *эпителиоциты рецепторных структур* — кортиева органа, пятен и ампулярных гребешков.

в) Устанавливается также связь со ***слуховыми нервными ганглиями***, которые тоже делятся на две части, но несколько иначе:

– одна часть — чисто улитковая (*спиральный ганглий*), связана лишь с кортиевым органом;
– вторая часть — преддверная, связана с рецепторами и преддверия, и полукружных каналов.

Дендриты нейронов этих узлов образуют синапсы с соответствующими сенсорными клетками. Аксоны же формируют улитковый и преддверный нервы, которые объединяются в единый n. vestibulocochlearis (n. VIII), идущий к стволу головного мозга.

После этих вводных сведений обратимся к гистологическому строению органа слуха и равновесия.

17.1.2. Наружное и среднее ухо

1. Наружное ухо

а) Ушная раковина. В основе ушной раковины — ***эластический хрящ***. Его строение и препарат рассматривались в п. 10.1.2.3. Хрящ покрыт кожей.

б) Наружный слуховой проход. Проход тоже выстлан изнутри тонкой кожей, содержащей волосы и сальные железы. Кроме того, здесь в коже имеются (преимущественно в верхнем своде прохода) трубчатые ***церуминозные железы***, которые выделяют ушную серу. Под кожей

– в первой трети прохода находится эластический хрящ,

Таблица 17.1. Распределение функций между частями лабиринта

ЧАСТЬ ПЕРЕПОНЧАТОГО ЛАБИРИНТА	РЕЦЕПТОРНАЯ СТРУКТУРА	ФУНКЦИЯ
УЛИТКА	Спиральный (кортиев) орган	Восприятие звука
СФЕРИЧЕСКИЙ МЕШОЧЕК	Пятно (макула)	Восприятие гравитации и вибрации
ЭЛЛИПТИЧЕСКИЙ МЕШОЧЕК	Пятно (макула)	Восприятие гравитации
АМПУЛЫ ПОЛУКРУЖНЫХ КАНАЛОВ	Ампулярные гребешки	Восприятие угловых ускорений при вращении головы и тела

– а далее — костное вещество височной кости.

в) Церуминозные железы и ушная сера

I. Данные железы — это разновидность *потовых* желез с *апокриновым* типом секреции. Как и обычные потовые железы, церуминозные железы являются трубчатыми.

Их секрет по латыни обозначается как *«cerumen»*; отсюда, видимо, и произошло русское название секрета — *«сера»*.

II. На самом деле, серы (химического элемента) в нем нет; составляют же ушную серу специфические липиды (предшественники холестерина — ланостерин, сквален — и сам холестерин), жирные кислоты, белки (в том числе иммуноглобулины и лизоцим), минеральные вещества.

Помимо собственно секрета церуминозных желез, в конгломерате «ушная сера» оказываются также слущенный эпителий слухового протока, кожное сало, пылевые частицы.

III. Всего в наружном ухе — примерно 2000 церуминозных желез, которые вырабатывают до 12–20 мг секрета в месяц.

IV. Функциональное значение выработки серы – предохранение ушного прохода от высыхания, а также самоочищение прохода от пыли и бактерий.

V. В норме сера отходит сама, и этому способствуют жевательные движения в суставах нижней челюсти.

При нарушении же отхождения серы образуются ушные (серные) пробки.

г) Барабанная перепонка.

I. С наружной поверхности перепонка покрыта *эпидермисом* (т. е. *многослойным плоским ороговевающим* эпителием).

II. На внутренней поверхности ее покрывает *слизистая оболочка*, включающая *однослойный плоский* эпителий и тонкий слой рыхлой соединительной ткани.

III. Между эпидермисом и слизистой оболочкой находятся два слоя *плотной оформленной* соединительной ткани. В ней преобладают коллагеновые волокна, но имеются и эластические. В верхней части перепонки эти фиброзные слои истончены.

2. Среднее ухо

а) Барабанная полость, как и внутренняя поверхность барабанной перепонки, выстлана *слизистой оболочкой*. Состав оболочки – тот же:

– однослойный эпителий (в основном, плоский, но местами кубический или цилиндрический),
– и тонкий слой рыхлой соединительной ткани.

Глубже располагается костное вещество височной кости.

б) Слуховая (евстахиева) труба. Стенка трубы выстлана *слизистой оболочкой*. Последняя имеет уже иной состав – такой, как в носовой полости (точнее, в ее дыхательной области):

– эпителий – *многорядный мерцательный* (в нем, в частности, встречаются бокаловидные клетки);
– под эпителием — рыхлая соединительная ткань и в ней — слизистые железы.

Под слизистой оболочкой находится костная ткань височной кости (в верхней половине трубы) или эластический хрящ (в нижней половине).

17.1.3. Внутреннее ухо: улитковый отдел лабиринта

17.1.3.1-0. Общее описание препарата

1. Истинное название

а) Далее будет приведена серия снимков с препарата, который здесь обозначен как *«Улитка, аксиальный срез»*.

В студенческом практикуме тот же препарат носит название *«Кортиев орган»*.

б) На самом же деле оба эти названия отражают лишь малую («улитка») или совсем ничтожную («кортиев орган») часть того, что можно видеть в препарате. Потому что, как указано в скобках в подписях к снимкам, это на самом деле ***срез головы зародыша мыши***.

А в голове — пусть даже и мыши и пусть даже зародыша — содержится много различных структур. И это делает данный препарат чрезвычайно интересным.

2. Возможные находки

Итак, помимо среза улитки, под микроскопом на препарате можно найти следующие структуры:

– скелетную мышечную ткань (языка, других мышц головы),
– многослойный покровный эпителий ротовой полости,
– железистый эпителий (слюнные или слезные железы),
– костные балки – проявление прямого остеогенеза плоских костей черепа,
– участки красного костного мозга между костными балками,
– зачатки зубов,

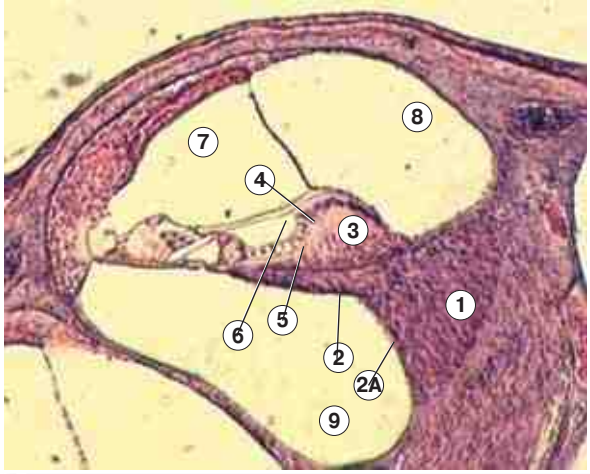

Рис. 17.4. Препарат — улитка, аксиальный срез (фрагмент среза головы зародыша мыши). Окраска гематоксилином и эозином. Малое увеличение: сечение костного канала улитки

– сосуды,
– нервные стволы,
– чувствительные нервные ганглии головы (при черепномозговых нервах),
– фрагменты формирующегося головного мозга,
– глазное яблоко и в нем — хрусталик и сетчатку,
– носовые ходы (хоаны).

Отметив это, сосредоточим свое внимание на срезе улитки.

17.1.3.1. Строение костной улитки (рис. 17.4)

1. Срединная часть костной улитки

а) Как уже было сказано, в центре улитки находится ***костный стержень*** (*1*), вокруг которого канал улитки делает по спирали 2,5 оборота.

б) От стержня отходит костная пластинка — ***спиральный гребешок*** (*2*). Он идет вдоль всего спирального канала, повторяя его ход; располагается же примерно посередине канала и доходит почти до его центра. В толще гребешка содержится *спиральный нервный ганглий* (*2А*).

в) С верхней стороны надкостница гребешка резко утолщена и образует ***лимб*** (*3*). Край лимба делится на две части: верхнюю — *вестибулярную губу* (*4*) и нижнюю — *барабанную губу* (*5*). Эти губы разделены *спиральной бороздкой* (*6*).

2. Подразделение канала костной улитки на три части

а) К вестибулярной губе лимба и к костному гребню прикрепляется *перепончатая улитка* (*7*). В итоге канал костной улитки на всем своем протяжении подразделяется на три части:

– верхнюю — т. н. ***вестибулярную лестницу*** (*8*),
– среднюю — ***канал перепончатой улитки*** (*7*),
– нижнюю — т. н. ***барабанную лестницу*** (*9*).

Обе лестницы содержат перилимфу, а перепончатая улитка — эндолимфу.

б) При этом *вестибулярная* лестница начинается от ***овального*** окна преддверия (в которое вставлено стремечко), *барабанная* же

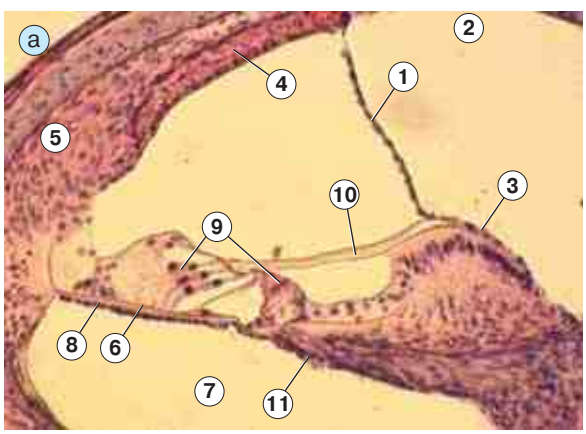

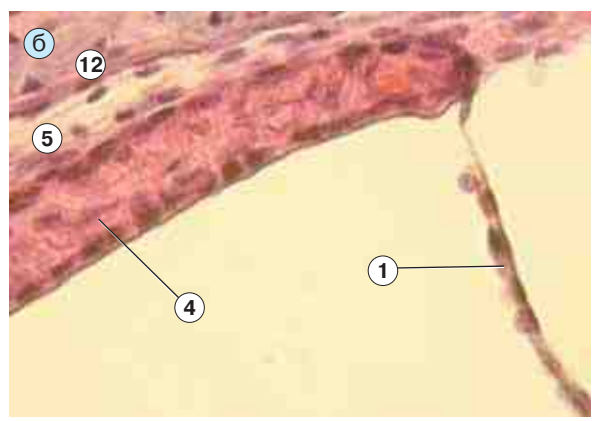

Рис. 17.5. Препарат — улитка, аксиальный срез (фрагмент среза головы зародыша мыши). Окраска гематоксилином и эозином: а — среднее увеличение: перепончатый канал улитки; б — большое увеличение: наружная стенка перепончатого канала улитки

лестница — от ***круглого*** окна (закрытого вторичной барабанной перепонкой), причем в области вершины улитки обе лестницы *сообщаются* друг с другом.

в) Поэтому ***колебания перилимфы***, начинаясь у овального окна (под влиянием колебаний стремечка), вначале по вестибулярной лестнице поднимаются к вершине улитки, а затем по барабанной лестнице спускаются к круглому окну, где как бы выходят наружу.

г) Отсюда понятно, зачем нужно круглое окно: в его отсутствие стремечко, из-за несжимаемости жидкости, не могло бы приводить перилимфу в движение.

17.1.3.2. Стенки перепончатой улитки
(рис. 17.5, *а* и *б*)

Канал перепончатой улитки имеет на разрезе почти треугольную форму. Охарактеризуем три его стороны и внутренний угол.

1. Верхнемедиальная стенка. Данная стенка обозначается как ***вестибулярная*** (или рейснеровская) ***мембрана*** (*1*). Она прикрепляется к лимбу в области его верхней (вестибулярной) губы (*3*).

Вестибулярная мембрана включает три слоя:

а) со стороны вестибулярной лестницы (*2*) — *эндотелий* (т. е. эпителий мезенхимного происхождения),

б) посередине — тонкий слой *плотной* волокнистой соединительной ткани, и

в) со стороны эндолимфы — однослойный плоский эпителий (эпителий эктодермального происхождения).

2. Наружная стенка перепончатой улитки срастается с наружной стенкой костного канала. Она имеет два слоя:

а) внутренний (обращенный к эндолимфе) — *сосудистую полоску* (*4*) и

б) наружный (обращенный к костной ткани (*12*) — *спиральную связку* (*5*).

а) Сосудистая полоска представляет собой *многорядный эпителий*, в толще которого проходят многочисленные *кровеносные капилляры*. Последнее обстоятельство делает данный эпителий уникальным.

Функция сосудистой полоски состоит в *продукции эндолимфы*.

б) Спиральная связка образована плотной волокнистой тканью и является *утолщением надкостницы* костной стенки улитки.

3. Нижняя стенка перепончатой улитки — ***базилярная пластинка*** (*6*). Она натянута между спиральным костным гребнем (*11*) (как бы дополняя его) и спиральной связкой (*5*) наружной стенки.

а) Со стороны барабанной лестницы (*7*) базилярная пластинка покрыта *эндотелием* (*8*) (эпителием мезенхимного происхождения).

б) Основу пластинки составляют *коллагеновые волокна*, погруженные в матрикс. Они тянутся не поперек пластинки, а в косом направлении, причем их длина уменьшается при переходе от вершины улитки к ее основанию (за счет все более прямого их хода).

Возможно, волокна играют роль струн, откликающихся на колебания определенной частоты.

в) Со стороны эндолимфы на базилярной пластинке располагается ***спиральный,*** или ***кортиев, орган*** (*9*), который имеет собственную базальную мембрану и воспринимает акустические раздражения.

4. Внутренний угол канала перепончатой улитки, т. е. угол между вестибулярной мембраной (*1*) и базилярной пластинкой (*6*), образован лимбом.

От вестибулярной губы (*3*) лимба отходит ***покровная (текториальная) мембрана*** (*10*), контактирующая с вершинами рецепторных клеток кортиевого органа (*9*).

В составе мембраны – много коллагеновых волокон, но из-за преобладания основного аморфного вещества она имеет желеобразную консистенцию.

17.1.3.3. Спиральный (кортиев) орган

Основным элементом органа слуха является ***кортиев орган*** (рис. 17.6). В нем выделяют два типа клеток: сенсорные волосковые эпителиоциты и поддерживающие эпителиоциты.

1. Поддерживающие клетки, в свою очередь, подразделяются на три вида: клетки-столбы, фаланговые и пограничные.

а) Клетки-столбы (*1А* и *1Б*) — это узкие клетки, расположенные на базилярной пластинке (*2*) в два ряда — так, что сверху ряды сходятся под углом друг к другу, а между рядами образуется ***внутренний туннель*** (*3*), заполненный эндолимфой.

Туннель разделяет клетки спирального органа (как сенсорные, так и поддерживающие) на *внутренние* и *наружные*.

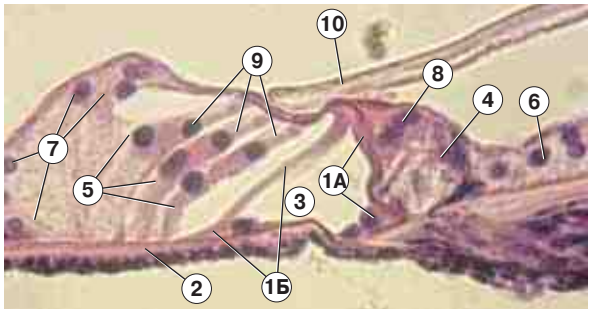

Рис. 17.6. Препарат — улитка, аксиальный срез (фрагмент среза головы зародыша мыши). Окраска гематоксилином и эозином. Большое увеличение: кортиев орган

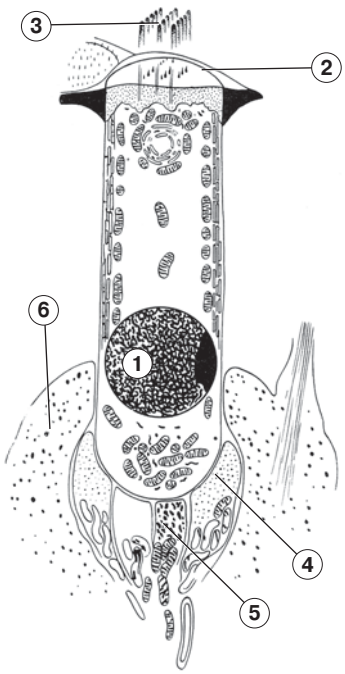

Рис. 17.7. Сенсорная волосковая клетка спирального органа. Схема [по В. Г. Елисееву, Ю. И. Афанасьеву, Е. Ф. Котовскому]

б) Фаланговые клетки лежат на базилярной пластинке по бокам от клеток-столбов. При этом

– *внутренние* фаланговые клетки (*4*) выстроены в 1 ряд,
– а *наружные* (*5*) — в 3–5 рядов.

На каждой такой клетке, как на ложе, располагается сенсорная клетка. Для удержания последней фаланговая клетка имеет тонкий пальцевидный отросток («фалангу»).

в) Пограничные клетки находятся по сторонам от фаланговых:

– *внутренние* пограничные клетки (*6*) выстилают спиральную бороздку лимба,
– а *наружные* пограничные клетки (*7*) покрывают латеральную часть базилярной пластинки и переходят в эпителий сосудистой полоски.

2. Сенсорные волосковые эпителиоциты

а) Локализация. Эти клетки лежат на фаланговых, и их количество соответствует количеству подлежащих клеток:

– *внутренние* сенсорные клетки (*8*) (всего их – около 3500) расположены в 1 ряд,
– *наружные* сенсорные клетки (*9*) (их – от 12 000 до 20 000) образуют 3–5 рядов.

Покровная (текториальная) мембрана (*10*) контактирует с апикальной поверхностью обеих групп сенсорных клеток.

б) Строение (рис. 17.7).

I. На *апикальной* поверхности сенсорных клеток присутствуют два образования:

– ***кутикула*** (*2*) — пленка гликопротеиновой природы и
– особые *микроворсинки* — ***стереоцилии*** (*3*), которые объединяются в пучки, прободают кутикулу и контактируют с покровной мембраной.

II. *Основания* же сенсорных клеток не только лежат на фаланговых клетках (*6*), но и образуют ***синапсы*** с нервными окончаниями двух видов:

– во-первых, с дендритами (*4*) *чувствительных* нейронов, тела которых находятся в спиральном ганглии,
– и, во-вторых, с *эфферентными* нервными волокнами (*5*), о природе которых будет сказано ниже.

III. Ядро (*1*) волоскового эпителиоцита смещено к базальной части клетки, в цитоплазме — много митохондрий.

17.1.3.4. Восприятие и передача звуковых раздражений

1. Путь акустических сигналов (рис. 17.8). Теперь можно представить общую картину того, как поступающие на барабанную перепонку звуковые волны (акустические сигналы) доходят до рецепторных клеток кортиева органа и вызывают их раздражение.

а) Колебания *барабанной перепонки* передаются по цепи *слуховых косточек* к овальному окну преддверия и инициируют здесь колебания перилимфы.

б) Колебания *перилимфы*, как уже отмечалось (п. 17.1.3.1), распространяются по вес-

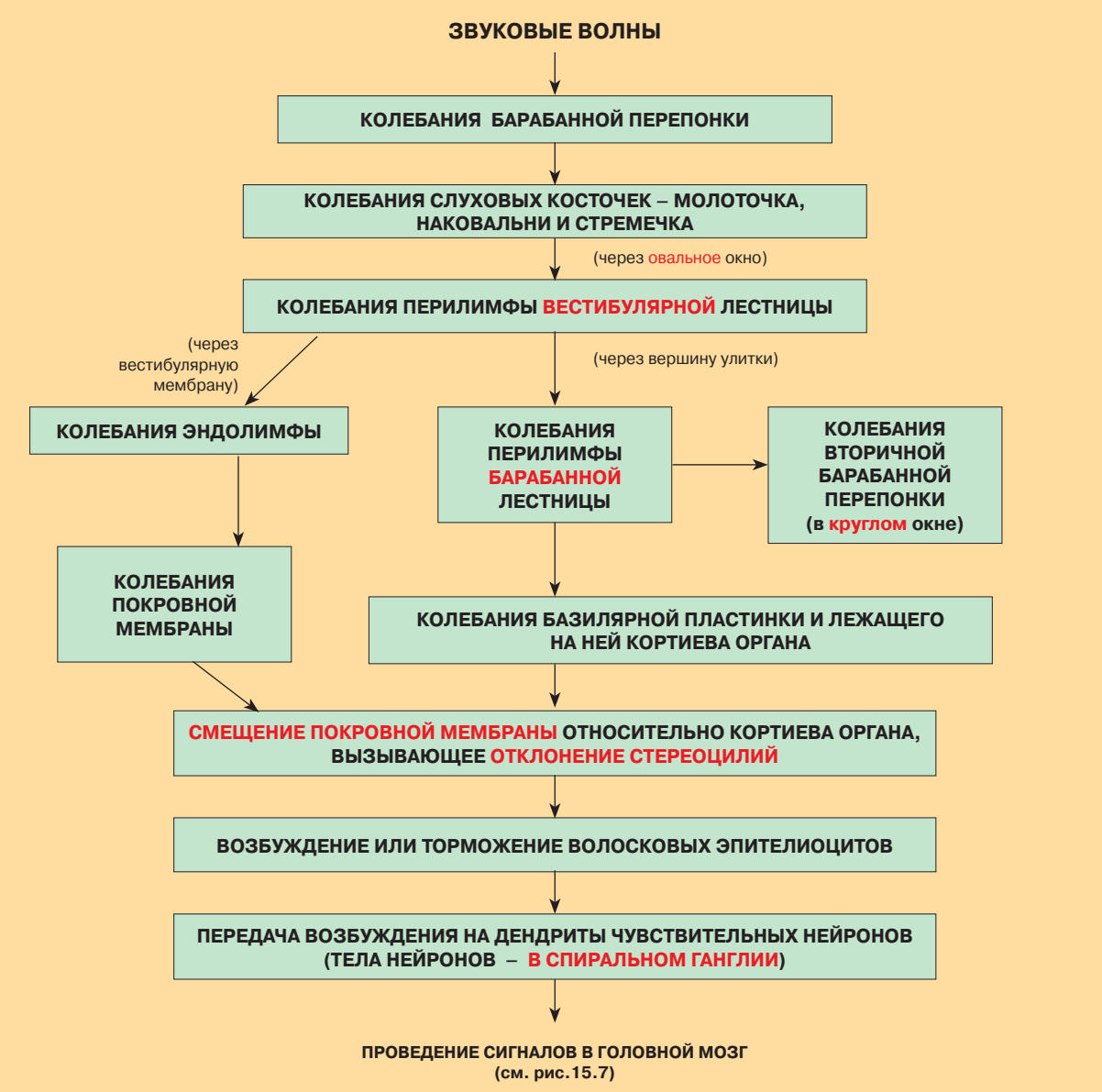

Рис. 17.8. Путь акустических сигналов

тибулярной лестнице к вершине улитки, переходят в барабанную лестницу и спускаются вниз к круглому окну преддверия.

в) Но вместе с тем в колебания вовлекается еще ряд объектов.

I. Так, в ответ на колебания перилимфы *барабанной* лестницы вызникают ***резонансные колебания определенных участков базилярной пластинки***.

Имеется в виду, что коллагеновые волокна этой пластинки различны по длине: при перемещении от вершины улитки к основанию их длина уменьшается (п. 17.1.3.2). Поэтому в резонанс с колебаниями перилимфы входят лишь отдельные участки базилярной пластинки — с соответствующей длиной коллагеновых волокон. В этих участках начинают колебаться и лежащие на пластинке клетки кортиева органа.

Рис. 17.9. Препарат — улитка, аксиальный срез (фрагмент среза головы зародыша мыши). Окраска гематоксилином и эозином. Большое увеличение: спиральный ганглий

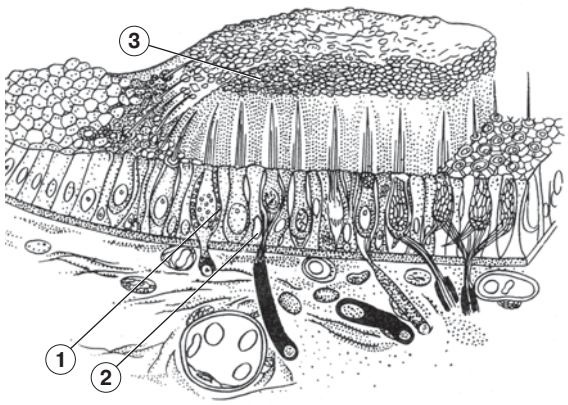

Рис. 17.10. Пятно мешочка преддверия. Схема [по А. Кольмеру]

II. С другой стороны, колебания перилимфы *вестибулярной* лестницы, видимо, через тонкую вестибулярную мембрану могут вызывать колебания и эндолимфы — а с ней и покровной мембраны.

г) Указанные колебания приводят к тому, что ***покровная мембрана смещается относительно кортиева органа и вызывает отклонение стереоцилий сенсорных клеток.*** Причем

– отклонение волосков в одну сторону *возбуждает* сенсорные клетки (т. к. *за счет создающейся механической тяги открываются ионные каналы*),
– а отклонение волосков в противоположную сторону приводит к *торможению* сенсорных клеток.

д) Возбуждение сенсоэпителиоцитов передается дендритам чувствительных нейронов. Тем самым акустические сигналы преобразуются в нервные сигналы, идущие по афферентному проводящему пути.

2. Спиральный ганглий (рис. 17.9) — это место расположения чувствительного нейрона соответствующей рефлекторной дуги.

а) Тела данных нейронов находятся в основании спирального костного гребня улитки и составляют не раз упоминавшийся спиральный ганглий (*1*). По имеющимся данным,

– одни нейроны данного ганглия являются *псевдоуниполярными* (как подавляющее большинство прочих чувствительных нейронов организма),
– другие же нейроны спирального узла (тоже чувствительные) — *биполярные*.

б) Дендриты нейронов обоих типов подходят к базилярной мембране (теряя миелиновую оболочку). Затем

– часть из них направляется к *внутренним* волосковым клеткам,
– остальные же дендриты проходит через туннель и идут к *наружным* волосковым клеткам.

в) Аксоны нейронов спирального ганглия участвуют в формировании восьмого черепно-мозгового нерва (n. vestibulocochlearis), который выходит из пирамиды височной кости и идет к соответствующим ядрам варолиева моста.

Дальнейший путь слуховых сигналов был описан в п. 15.1.2.3 (см. рис. 15.7).

3. Роль эфферентной иннервации

а) К кортиеву органу подходят не только афферентные, но и эфферентные нервные волокна. Они идут ***от оливы*** (ядра́ продолговатого мозга; п.15.2.1.2) и образуют «т. н. ***оливокохлеарный пучок.***

б) Некоторые из эфферентных волокон оканчиваются на сенсорных эпителиоцитах (см. рис. 17.7), другие — на отходящих от этих клеток афферентных волокнах.

Видимо, эфферентные волокна оказывают ***тормозное*** действие, т. е. ограничивают идущую от кортиева органа импульсацию. Медиаторами в образуемых ими тормозных синап-

сах являются ацетилхолин, гамма-аминомасляная кислота (ГАМК), глицин и ряд других веществ.

17.1.4. Вестибулярный отдел лабиринта (орган равновесия)

Под вестибулярным отделом лабиринта понимают две группы образований:

а) собственно преддверие (vestibulum), содержащее два мешочка — сферический и эллиптический; а также

б) три полукружных канала с ампулами.

Такое объединение связано с тем, что, как уже отмечалось, здесь находятся рецепторы т. н. ***вестибулярного аппарата***, т. е. аппарата, реагирующего на гравитацию, вибрацию и угловые ускорения.

17.1.4.1. Эллиптический и сферический мешочки преддверия

1. Рецепторные пятна (рис. 17.10). Согласно п. 17.1.1.2, в эпителии обоих мешочков преддверия имеется по одному рецепторному участку — пятну, или макуле.

Строение пятен того и другого мешочка практически одинаково. В эпителии пятна — три элемента: *волосковые сенсорные клетки* (*1*), *поддерживающие эпителиоциты* (*2*) и *отолитовая мембрана* (*3*), покрывающая клетки.

2. ***а)*** **Отолитовая мембрана** имеет студенистую консистенцию, содержит в своем составе *кристаллы карбоната кальция* — отолиты (статоконии, или отоконии) и почти насквозь пронизывается волосками и ресничками сенсорных клеток.

б) Благодаря кристаллам, обладающим определенной массой, положение мембраны существенно зависит от гравитационных воздействий.

3. Сенсорные клетки рецепторных пятен (рис. 17.11)

а) Несмотря на происхождение из многорядного эпителия (п. 17.1.1.3), эти клетки не контактируют с базальной мембраной эпителия. По форме же они бывают грушевидными (*I*) и цилиндрическими (*II*).

б) Клетки этих двух видов отличаются друг от друга способом ***контакта с нервными окончаниями.***

I. В случае *грушевидной клетки* окончание дендрита чувствительного нейрона образует *чашу* (*1*), которая охватывает *практически всю клетку*. Но при этом собственно синаптические контакты существуют только в некоторых участках этой чаши. В ряде мест к чаше подходят окончания *эфферентных* волокон, образуя *тормозные аксодендритические* синапсы.

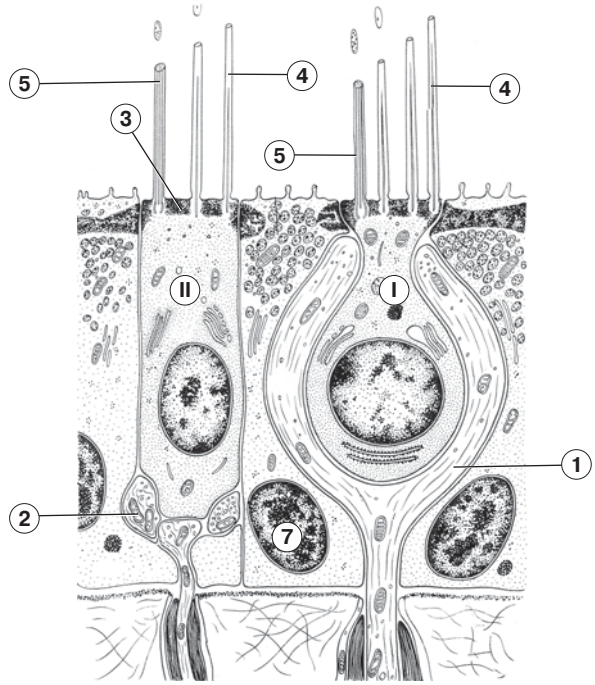

Рис. 17.11. Волосковые сенсорные клетки мешочков [по В. Г. Елисееву, Ю. И. Афанасьеву, Е. Ф. Котовскому]

II. В случае же *цилиндрической клетки* нервные окончания (*2*) (афферентные и эфферентные) контактируют с ней *лишь в области ее основания*.

в) Вместе с тем ***на апикальной поверхности*** тех и других клеток находится одинаковый набор специализированных структур:

I. *кутикула* (*3*) — пленка гликопротеиновой природы,

II. 60–80 относительно неподвижных волосков (особых микроворсинок) — *стереоцилий* (*4*), — объединенных в пучки,

III. а также (в отличие от сенсорных клеток кортиева органа) ***одна*** подвижная ресничка — *киноцилия* (*5*). Стереоцилии и киноцилии пронизывают кутикулу и проходят в отолитовую мембрану.

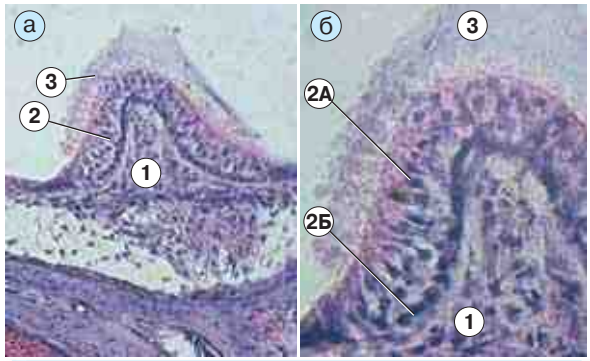

Рис. 17.12. Препарат — ампулярный гребешок (на срезе головы зародыша мыши). Окраска гематоксилином и эозином:
а — среднее увеличение; б — большое увеличение

4. Поддерживающие клетки (*6*) расположены между сенсорными, простираясь от базальной мембраны эпителия до его поверхности. Их ядра (*7*) лежат в базальной части клеток.

5. Восприятие гравитационных воздействий. Под влиянием гравитационного воздействия происходит *смещение отолитовой мембраны*.

а) Прежде полагали, что это смещение приводит к *отклонению киноцилии*, в зависимости от направления которого происходит возбуждение либо торможение сенсорной клетки.

б) I. По новым же представлениям, важно ***отклонение*** не киноцилии, а ***пучков стереоцилий.*** Если стереоцилии отклоняются в сторону киноцилии, то под влиянием механической тяги в апикальной плазмолемме открываются ионные каналы — сенсорная клетка возбуждается.

Таким образом, дело обстоит практически так же, как в кортиевом органе.

II. Отличие лишь в том, что в последнем сенсорные эпителиоциты не имеют киноцилии. Но зато вместо нее сохраняется *базальное тельце*, которое, видимо, выполняет ту же функцию опорной структуры, что и киноцилия.

6. ***а)*** Благодаря сигналам, поступающим от макул преддверия, мозг получает информацию о положении тела в пространстве и реагирует изменением тонуса соответствующих мышц.

б) В состоянии невесомости такая информация со стороны вестибулярного аппарата, очевидно, не поступает.

17.1.4.2. Рецепторные участки полукружных каналов (рис. 17.12, *а-б*)

1. Локализация и состав

а) В полукружных каналах рецепторные участки находятся, как отмечалось в п. 17.1.1.2, в ампулярных расширениях, а внутри них — на поверхности т. н. ***ампулярных гребешков,*** или ***крист.***

б) В каждой ампуле имеется один гребешок (*1*), основу которого составляет разрастание надкостницы. Эпителий (*2*), покрывающий гребешок, и является рецепторной структурой.

в) В составе этого эпителия — почти те же три элемента, что и в пятнах мешочков:
- волосковые сенсорные клетки (*2А*) — образуют верхний ряд клеток,
- поддерживающие эпителиоциты (*2Б*) — нижний ряд клеток,
- а вместо отолитовой мембраны — прозрачный *желатинозный купол* (*3*), или *купула*.

2. Характеристика элементов

а) Сенсорные клетки, как и в пятнах мешочков, бывают грушевидными и цилиндриче-

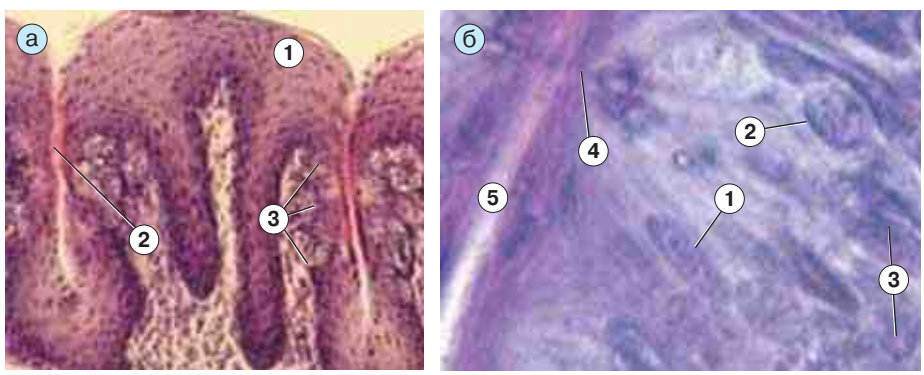

Рис. 17.13. Препарат — язык: листовидные сосочки. Окраска гематоксилином и эозином:
а — среднее увеличение; б — большое увеличение

скими и содержат на апикальной поверхности *стереоцилии и подвижную киноцилию*.

б) Желатинозный же ***купол*** — очень высокий (на снимках большая его часть отсутствует). При вращении тела *купол* (под влиянием эндолимфы) *смещается*, отчего происходит ***отклонение стереоцилий*** — в сторону киноцилии или от нее. В первом случае в сенсорных клетках открываются ионные каналы, т. е. клетки возбуждаются.

в) Таким образом, во всех рецепторных структурах внутреннего уха механизм возбуждения сенсоэпителиальных клеток, видимо, одинаков.

3. Чувствительные нейроны вестибулярного аппарата

а) Тела чувствительных нейронов, иннервирующих ампулярные гребешки и пятна мешочков, образуют ***вестибулярный ганглий.*** Последний лежит во внутреннем слуховом проходе височной кости.

б) Сами нейроны являются *биполярными*.

I. Дендриты идут к сенсорным клеткам пятен и ампулярных гребешков.

II. Аксоны же (как и аксоны спирального ганглия) входят в состав n. VIII (n. vestibulocochlearis) и направляются к ядрам варолиева моста. Дальнейший ход вестибулярных сигналов уже обсуждался (п. 15.1.2.2 и рис. 15.6).

4. Прочие участки эпителия мешочков преддверия и полукружных каналов

а) Кроме рецепторных участков (макул и гребешков), в эпителии мешочков и полукружных каналов имеется несколько ***секреторных областей***. Клетки этих областей,

– во-первых, *продуцируют эндолимфу* (наряду с сосудистой полоской улитки)
– и, во-вторых, вместе с поддерживающими клетками участвуют в формировании и обмене желатинозного купола и отолитовой мембраны.

б) В остальных участках стенки мешочков преддверия и полукружных каналов выстланы однослойным плоским эпителием.

17.2. Орган вкуса

17.2.1. Общие сведения

1. Локализация. ***а)*** *Орган вкуса — это* ***совокупность вкусовых почек****, расположенных в эпителии боковых стенок многих сосочков языка* — листовидных, грибовидных, желобоватых.

б) В частности, на рис. 17.13, *а* показаны *листовидные сосочки* (*1*), покрытые многослойным плоским неороговевающим эпителием. Между сосочками имеются узкие просветы (*2*), выстланные таким же эпителием. С этими просветами контактируют *вкусовые почки* (*3*). Последние находятся в толще покровного эпителия (выстилающего просветы), но отличаются более светлой окраской и имеют округлую или овальную форму.

в) В эмбриогенезе вкусовые почки развиваются из многослойного эпителия сосочков.

2. Клеточный состав (рис. 17.13, *б*). Вкусовая почка включает 30–60 клеток, которые подразделяются на следующие виды.

а) Рецепторные (сенсорные) вкусовые эпителиоциты (*1*) — имеют темное веретенообразное ядро, находящееся в почке на уровне верхнего ряда ядер.

б) Поддерживающие эпителиоциты (*2*) отличаются круглым ядром (на уровне среднего ряда ядер) и часто вакуолизированной цитоплазмой.

в) Базальные эпителиоциты (*3*) — вместе со своими ядрами расположены у основания почки.

г) Перигеммальные, или периферические, клетки — расположены на периферии почки.

3. Заметим также, что устье вкусовой почки называется ***вкусовой порой*** (*4*). Именно последняя контактирует с промежутком (*5*) между сосочками языка, где оказываются вкусовые вещества.

17.2.2. Характеристика клеток вкусовой почки (рис. 17.14)

1. Рецепторные эпителиоциты (*1*)

а) На апикальной стороне этих клеток у вкусовой поры находятся

I. *микроворсинки* (*4*), содержащие на мембране специфические белковые *рецепторы*,

II. и (между микроворсинками) *адсорбент* (*5*), имеющий сложный состав и необходимый для концентрирования вкусовых веществ.

б) Рецепторные белки в микроворсинках настроены на восприятие определенного вкуса. При этом во вкусовой почке часто представлены рецепторы лишь какого-то одного вкуса. Так,

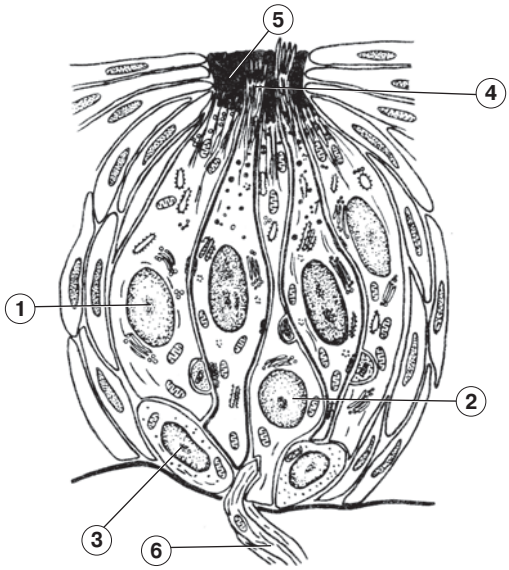

Рис. 17.14. Строение вкусовой почки. Схема [по А. Я. Винникову, Ю. И. Афанасьеву, Н. А. Юриной]

– в почках *передней* части языка находится *сладкорецепторный* белок,
– а в почках *задней* части языка — *горькорецепторный* белок.

в) С базальной стороной сенсорных клеток контактируют *афферентные* нервные окончания (*6*) — дендриты чувствительных нейронов.

2. Генерация сигнала. Возбуждение вкусовых рецепторов на микроворсинках *изменяет потенциал* клеток. Видимо, это происходит опосредованно:

а) связывание вкусовых веществ с мембранными рецепторами изменяет активность ряда соседних мембранных белков с ферментативной активностью;

б) поэтому в клетке меняется концентрация определенных внутриклеточных медиаторов (таких, как цАМФ);

в) а это, в свою очередь, сказывается на состоянии ионных каналов в плазмолемме, что и меняет потенциал клетки.

Затем возбуждение через синапсы передается афферентным нервным окончаниям.

3. Путь вкусовых сигналов

а) Дендриты чувствительных нейронов от вкусовых почек языка
– вначале идут в составе одной из ветвей *тройничного* нерва (n.V);
– затем вливаются в состав *лицевого* нерва (n. VII);
– и подходят к телам своих нейронов, образующим небольшой узелок (ganglion geniculi) в толще височной кости по ходу лицевого нерва.

б) Видимо, «вкусовые» волокна содержатся также в составе еще двух черепно-мозговых нервов — *языкоглоточного* (n. IX) и *блуждающего* (n. X).

в) Во всех случаях ***аксоны*** чувствительных нейронов, передающих вкусовые сигналы, направляются в ствол головного мозга к т. н. *ядру одиночного пути*.

4. Другие клетки вкусовой почки

а) Поддерживающие эпителиоциты. По виду на электронных микрофотографиях их часто называют «*темными*». Эти клетки, как и сенсорные, простираются практически на всю высоту вкусовой почки, достигая апикальной частью вкусовой поры; на суженной апикальной поверхности они имеют *микроворсинки*.

Но при этом они не выполняют сенсорной функции, а принимают участие в *синтезе адсорбента*.

б) Базальные эпителиоциты прилежат к базальной мембране почки и могут дифференцироваться в клетки остальных двух видов. Благодаря им происходит постоянное обновление сенсорных и поддерживающих клеток вкусовых почек, так что средний срок их жизни составляет около 10 суток.

Тема 18. Сердечно-сосудистая система: артерии, сосуды микроциркуляторного русла

18.1. Общие сведения о сердечно-сосудистой системе

Сердечно-сосудистая система содержит три компонента: сердце, кровеносные сосуды и лимфатические сосуды.

Вместе с тем сердце и кровеносные сосуды часто называют ***системой кровообращения,*** или *кровеносной системой* (рис. 18.1).

Лимфатические же сосуды можно рассматривать как часть ***лимфатической системы,*** включающей также и лимфатические узлы.

18.1.1. Кровеносная система

18.1.1.1. Сосуды и круги кровообращения

1. Виды кровеносных сосудов. Система кровообращения — это замкнутая циркуляторная система. По положению в ней различают четыре типа кровеносных сосудов (рис. 18.2).

а) В ***артериях*** кровь течет *от сердца* к органам и тканям, причем в том же направлении калибр артерий уменьшается. Самые мелкие артерии называются *артериолами*.

б) В ***венах*** кровь течет, наоборот, от тканей *к сердцу*. Самые мелкие вены называются *венулами*, затем же (по направлению к сердцу) калибр вен возрастает.

Обычно вены (кроме поверхностных) идут рядом с артерией, образуя вместе с ней и соответствующим нервом *сосудисто-нервный пучок*. При этом мелкие и средние артерии часто сопровождаются двумя венами, а крупные артерии — одной.

в) Капилляры — тончайшие сосуды, связывающие артериолы и венулы и, кроме того, часто анастомозирующие друг с другом с образованием *сети*.

Главное отличие капилляров от прочих сосудов состоит в том, что через их стенку происходит значимый по масштабу *обмен веществами между кровью и тканями*.

г) Между артериолами и венулами почти во всех органах находятся и т. н. ***артериоловенулярные анастомозы (АВА).*** С их помощью часть крови попадает из артериальных сосудов в венозные, не проходя через капилляры и, как правило, не изменяя своего состава в самих АВА. Это достигается за счет трех факторов (всех вместе или одного-двух): *широкого просвета, малой длины и более толстой (чем у капилляров) стенки*.

Артериолы, капилляры, АВА и венулы объединяются термином «*сосуды микроциркуляторного русла*».

2. Два круга кровообращения. Перечисленные сосуды образуют два круга кровообращения – малый и большой.

Рис. 18.1. Система кровообращения

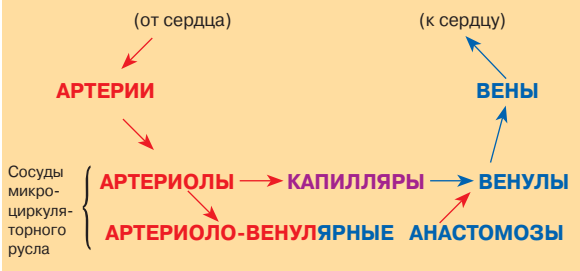

Рис. 18.2. Виды кровеносных сосудов

В малом круге кровь проходит через капилляры легких, отдавая CO_2 и обогащаясь кислородом.

В капиллярах же большого круга кровь отдает тканям различных органов O_2 и питательные вещества, а получает от них CO_2 и продукты обмена.

18.1.1.2. Развитие и перестройка кровеносной системы

1. Развитие. Компоненты кровеносной системы развиваются из ***мезенхимы***.

а) Вначале в стенке желточного мешка, а чуть позже в хорионе (у млекопитающих) и в самом зародыше появляются скопления мезенхимных клеток — т. н. ***кровяные островки.***

б) Затем *периферические клетки* островков формируют *стенки сосудов*, а центральные клетки превращаются в первичные клетки крови. Это, в частности, видно на рис. 18.3, где представлена стенка желточного мешка зародыша курицы. В ней обнаруживаются первичные сосуды, в которых различимы эндотелий (*1*) и клетки крови (*2*).

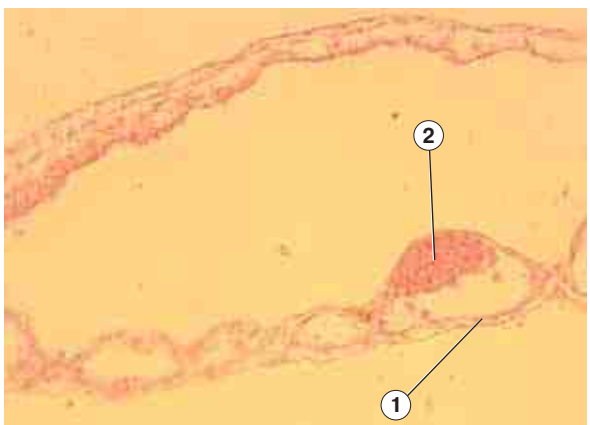

Рис. 18.3. Препарат — зародыш курицы: стенка желточного мешка. Окраска гематоксилином

в) Еще позже отдельные кровеносные сосуды объединяются в единую систему кровообращения зародыша и внезародышевых органов.

г) Дальнейшее развитие отдельных участков сосудистой стенки происходит под влиянием гемодинамических условий: давления крови, величины его скачков, скорости кровотока.

В результате различные виды сосудов (аорта, средние и мелкие артерии, капилляры, вены) приобретают те или иные особенности строения.

2. Адаптационная перестройка кровеносной системы

Кровеносная система, особенно в области микроциркуляторного русла, не является неизменной, а может реагировать и функционально, и структурно на изменение предъявляемых к ней требований или гемодинамических условий.

а) Например, при продолжительной ***гипофункции*** тех или иных мышц в них уменьшается кровоток:

– вначале это достигается путем функционального выключения из кровотока части артериол и капилляров (благодаря активности их сократительных элементов),
– затем «лишние» сосуды просто подвергаются дегенерации.

б) I. В условиях космического полета, т.е. при невесомости, к гипофункции мышц добавляется еще сильное ***изменение условий гемодинамики***: кровь приливает к голове и верхней половине тела, что может иметь неприятные и даже опасные последствия — высокое внутричерепное давление и т.д.

II. Однако со временем, в качестве адаптации организма, в верхней половине тела развивается более обширное микроциркуляторное русло. Видимо, возрастает количество и капилляров, и АВА (артериоло-венулярных анастамозов). И то, и другое облегчает прохождение бóльших объемов крови через соответствующие сосудистые бассейны.

в) Широко известно и такое явление, как интенсивное прорастание сосудов в область заживающей раны. Подобное явление мы отмечали и в случае замещения хрящевой ткани на костную в процессе непрямого остеогенеза (п. 10.3.2.2).

Так что, действительно, сосудистая сеть весьма реактивна и лабильна.

18.1.1.3. Чудесные сети

Некоторые участки большого круга усложнены: на своем пути *кровь проходит через капилляры* не один раз, а ***дважды***. В этом случае та капиллярная сеть, которая заключена между двумя *однотипными* сосудами (например, между двумя артериолами), называется ***чудесной***. Такие сети встречаются в следующих участках.

а) Система воротной вены:

капилляры *желудочно-кишечного тракта, селезенки и поджелудочной железы* → *воротная вена* → ***капилляры печени*** → *печеночные вены* → *нижняя полая вена*

Благодаря этой системе продукты всасывания, прежде чем попасть в общий кровоток, проходят печеночный барьер. Чудесной же сетью являются *капилляры печени*, расположенные между *венозными* сосудами.

б) Воротная (портальная) система гипофиза:

капилляры *гипоталамуса* → *портальные вены гипофиза* → ***капилляры гипофиза*** → *вены гипофиза*

По этим сосудам регуляторные факторы гипоталамуса избирательно попадают в переднюю и среднюю доли гипофиза. Здесь вновь чудесная сеть капилляров *(капилляры гипофиза)* «вставлена» между *венозными* сосудами.

в) Системы почечного кровотока:

почечные артерии и их ветви → *приносящие артериолы* → ***капилляры клубочков*** → *выносящие артериолы* → ***капилляры*** *канальцев* → *ветви почечных вен и сами эти вены*

В капиллярах клубочков многие вещества фильтруются из крови в первичную мочу, а в капиллярах канальцев — вновь возвращаются (реабсорбируются) в кровеносное русло. Чудесная сеть — *капилляры клубочков:* они расположены между двумя *артериолами*.

Таким образом, все определяется природой сосуда после первой капиллярной сети:

– если это артериальный сосуд, то в качестве «чудесной» считается именно первая сеть капилляров,
– а если — венозный сосуд, то первичной признается вторая (последующая) сеть.

18.1.1.4. (*) Некоторые количественные характеристики кровеносной системы

1. Численность и геометрические размеры

а) Количество сосудов. Как отмечалось ранее, одну артерию часто сопровождают две вены; кроме того, имеются поверхностные вены, не сопровождающие артерии. Поэтому в целом количество вен в 1,5–2 раза больше, чем артерий аналогичного калибра.

Количество функционирующих капилляров в организме человека — около 4 миллиардов (получено расчетным путем). Кроме того, часть капилляров выключена из кровотока. Так что общее число капилляров еще больше.

б) Диаметр сосудов варьирует от 1,5–2 см (аорта, полые вены) до 6–7 мкм у капилляров, где он примерно соответствует размеру клеток крови.

в) Общая же ***площадь поперечного сечения,*** напротив, на уровне капиллярного русла является максимальной (~2000 см^2) — в сотни раз выше, чем на уровне аорты или полых вен (2–3 см^2).

Но за любой промежуток времени через эти столь разные поперечные сечения русла должен пройти один и тот же объем крови!

г) Длина сосудов: у артерий и вен она измеряется сантиметрами и десятками сантиметров, а у капилляров не превышает 2 мм. Т. е. участок, на котором кровь обменивается с тканью соответствующими веществами, — это лишь очень малая часть пути, проходимого кровью в большом круге кровообращения (и составляющего в среднем 240 см).

д) Однако вследствие многочисленности капилляров их ***общая протяженность*** достигает огромной величины — свыше 8000 км! Что же касается артерий и вен, то их общая протяженность не превышает десятков и сотней метров.

е) Наибольший ***объем циркулирующей крови*** (800 мл) приходится на венулы. Общий же объем циркулирующей крови в большом круге кровообращения, видимо, близок к 2500 мл, а в малом круге — к 1000 мл, что составляет в сумме около 3500 мл.

В то же время всего в организме человека — 4500–5000 мл крови. Это значит, что в покое до 1,0–1,5 л крови практически не участвует в кровотоке, т. е. депонировано — в селезенке (0,5 л), печени, коже и т. д.

2. Динамические параметры

а) Падение давления. На всем протяжении кровеносного русла (от аорты до полых вен) происходит постепенное падение давления крови — из-за «трения» вязкой крови о стенки сосудов. Вначале это падение очень незначительно (в аорте — лишь на 1 мм рт. ст., со 100 до 99), но затем оно становится гораздо заметнее.

Особенно велико падение давления в артериолах — больше, чем 40 мм рт. ст. (с 75 до 32). В расчете же на единицу длины наиболее интенсивно давление снижается, естественно, в капиллярах (с 32 до 15 мм рт. ст.) — самых узких участках русла.

В итоге в полых венах давление принимает даже небольшое отрицательное значение (–2 мм рт. ст.). Так что в правое предсердие кровь поступает не за счет сохраняющейся кинетической энергии, а за счет подсасывающего эффекта при расслаблении предсердий.

б) Скорости кровотока.

I. ***Линейная*** *скорость движения крови* снижается при переходе от аорты (45 см/с) к капиллярам (где скорость — не более 0,5 мм/с) и вновь повышается по мере укрупнения вен.

II. ***Объёмная*** *же скорость кровотока*, как мы уже говорили, — одна и та же на уровне каждого условно выделяемого «сечения» кровеносной системы: на уровне, например, всех крупных артерий или на уровне всех капилляров и т. д. Через любое подобное сечение за 1 минуту проходит около 5 л крови.

Действительно, именно такое количество крови прокачивает за 1 минуту *каждый из желудочков* сердца (объемом 70 мл) при пульсе 70 $^{1}/_{мин}$.

в) Временны́е характеристики.

1. Дольше всего кровь проходит сосуды микроциркуляторного русла (~16 с), а среди последних наиболее задерживается в венулах (~9,5 с). Очевидно, поэтому лейкоциты выходят из крови в ткани именно в венулах.

II. Большой круг кровообращения кровь минует в среднем за *30 с*, малый — за *10 с*. Заметим, что средний ***период полного кругооборота*** составляет примерно *40 с*. Однако пути, проходимые кровью в большом круге кровообращения, значительно различаются по длине. Поэтому часть крови проходит оба круга гораздо быстрее (за 20–25 с), а часть — за существенно большее (более 40 с) время.

18.1.2. Лимфатическая система

Кроме кровеносных сосудов, в организме имеются и лимфатические сосуды — правда, не во всех органах. Они не обнаружены, во-первых, в тех же тканях, где нет и кровеносных сосудов, — эпителиальных и хрящевых; а кроме того — в головном мозгу, красном костном мозгу, глазном яблоке и плаценте.

1. Начальные участки системы. Там же, где они есть, лимфатические сосуды начинаются ***слепыми концами лимфатических капилляров***.

Лимфа образуется путем фильтрации тканевой жидкости через стенки капилляров. С лимфой уносятся избыток воды, продукты жизнедеятельности, инородные частицы.

Лимфатические капилляры многократно соединяются друг с другом, формируя *обширные* ***сети.*** В то же время они постепенно переходят в более крупные лимфатические сосуды, которые, в конце концов, выходят из органа.

2. Лимфоузлы. Вне органов сосуды прерываются многочисленными лимфоузлами, содержащими лимфоциты (п. 8.3.3.1). Благодаря этому происходит задержка и обезвреживание оказавшихся в лимфе инородных частиц.

Кроме того, по лимфатическим путям начинают свое распространение от злокачественной опухоли малигнизированные клетки. Они тоже могут уничтожаться в лимфоузлах. Если же этого не происходит, то образуются ***метастазы*** (очаги размножения опухолевых клеток) по ходу лимфатических сосудов.

3. Крупные сосуды (рис. 18.4). Самый крупный лимфатический сосуд — грудной проток (ductus thoracicus) (*1*). Он собирает 75 % всей лимфы и впадает в левый венозный угол (*2*). Другая часть лимфы течет в правый лимфатический проток, впадающий в правый венозный угол (*3*).

Таким образом, лимфа попадает в русло крупных вен, сливающихся вскоре в верхнюю полую вену (4).

Из вышеизложенного следует, что в отношении оттока тканевой жидкости лимфатиче-

ские сосуды как бы дополняют венозный отдел сердечно-сосудистой системы. Вместе с тем, в связи с наличием лимфоузлов, функции лимфатической системы гораздо шире.

18.1.3. Принцип строения сосудов

1. Артерии, вены, лимфососуды

Многочисленные сосуды имеют сходный план строения. За исключением капилляров и некоторых вен, все они содержат три оболочки:

– *внутреннюю (tunica intima, или interna),*
– *среднюю (tunica media)* и
– *наружную (tunica externa, или adventitia).*

а) Внутренняя оболочка (tunica intima) всегда включает два слоя.

I. *Эндотелий* — непрерывный слой плоских клеток, лежащих на базальной мембране и выстилающих внутреннюю поверхность сосуда.

II. *Подэндотелиальный слой* — образован рыхлой соединительной тканью. Данный слой амортизирует скачки давления, поэтому более всего он выражен в крупных артериях.

III. Кроме того, в t. intima содержатся:
– в артериях — специальные *эластические структуры* (волокна или мембраны),
– а в некоторых венах и лимфососудах — *гладкие миоциты*.

IV. В 50 % вен и во всех лимфатических сосудах (кроме капилляров) внутренняя оболочка образует *клапаны* — складки, препятствующие обратному току крови.

б) Средняя оболочка (tunica media) на слои не подразделяется. Но в ее составе обычно присутствуют (в том или ином соотношении) два основных компонента:
– *гладкие миоциты* (расположенные, как правило, циркулярно)
– и *межклеточное вещество* (протеогликаны, гликопротеины, коллагеновые волокна, эластические волокна или мембраны), *образуемое миоцитами*.

Таким образом, гладкие миоциты *t. media* сосудов выполняют не только (а иногда — и не столько) сократительную функцию, сколько ***биосинтетическую***. Для синтеза указанных веществ в них развиты соответствующие органеллы; в том числе для образования внеклеточных белков — *гранулярная ЭПС*.

в) I. ***Наружная оболочка (tunica externa, или adventitia)*** представлена рыхлой волокнистой соединительной тканью с ее обычными компонентами: фибробластами, эластическими и коллагеновыми волокнами, адипоцитами.

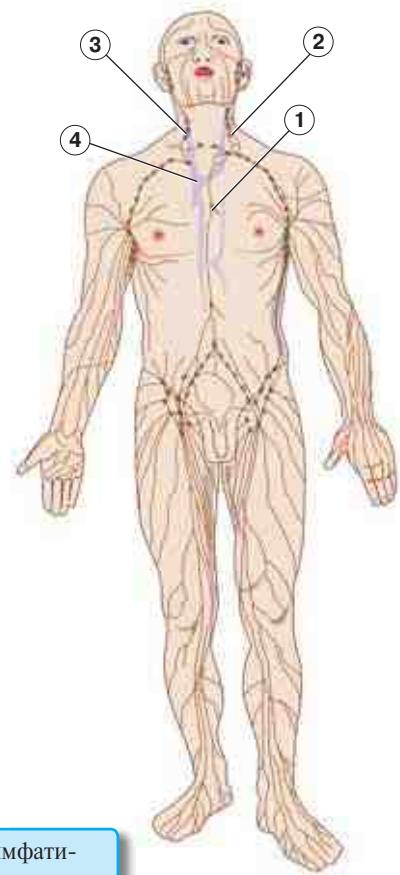

Рис. 18.4. Лимфатическая система

II. В некоторых крупных сосудах здесь могут находиться также *пучки миоцитов*.

III–V. Другие компоненты наружной оболочки: сосуды сосудов (vasa vasorum), лимфатические капилляры и нервы.

Замечание о vasa vasorum

I. В артериях сосуды сосудов обычно имеются лишь в наружной оболочке; остальные две получают питание непосредственно из крови. Исключение — аорта, где vasa vasorum есть и в t. media.

Отток венозной крови от стенки артерии происходит в мелкие венозные веточки на её наружной поверхности.

II. В венах же vasa vasorum содержатся во всех оболочках, но венозные концы капиллярных ветвей этих сосудов открываются непосредственно в просвет самой вены.

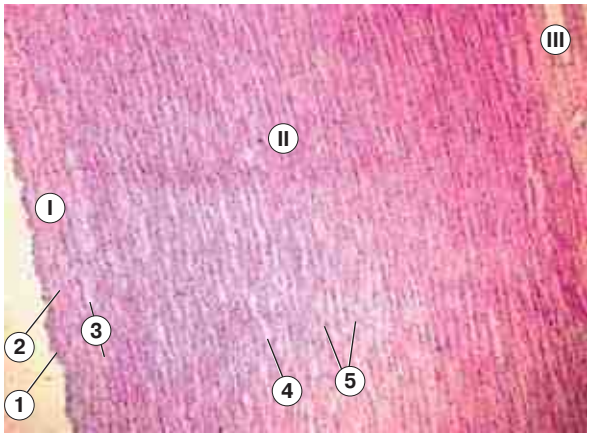

Рис. 18.5. Препарат — аорта. Окраска гематоксилином и эозином. Большое увеличение

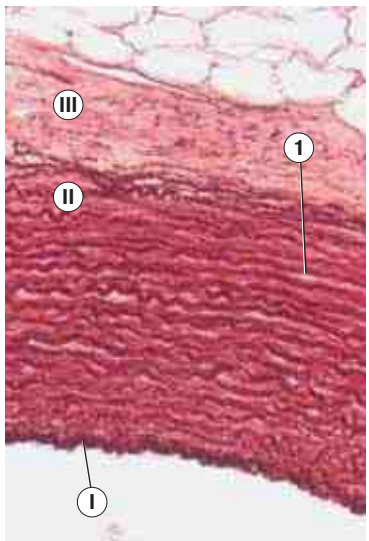

Рис. 18.6. Препарат — аорта. Окраска орсеином. Большое увеличение

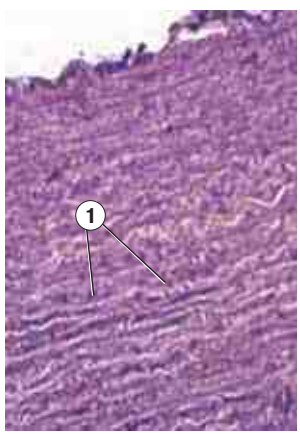

Рис. 18.7. Препарат — аорта. Окраска толуидиновым синим. Большое увеличение

2. Капилляры

а) В кровеносных капиллярах вместо трех оболочек — три вида клеток:

1) *эндотелиоциты* (на базальной мембране),
2) *перициты* — особые соединительнотканные отростчатые клетки, находящиеся в расщеплениях базальной мембраны, и
3) *адвентициальные клетки* (малодифференцированные соединительнотканные клетки; п. 9.2.1).

Из них сплошной слой образуют только эндотелиоциты.

б) А ***в лимфатических капиллярах*** стенка образована лишь одним видом клеток — эндотелиоцитами. Причем последние не имеют базальной мембраны и связаны с окружающей соединительной тканью т. н. *стропными филаментами* (коллагеновой природы).

После этого вводного обзора рассмотрим более подробно строение различных сосудов.

18.2. Артерии

18.2.1. Классификация

По строению стенок артерии подразделяют на три типа: артерии эластического, мышечно-эластического и мышечного типа.

Критерий, по которому происходит классификация, — это ***соотношение эластических и мышечных элементов в t. media***.

1. ***а)*** В ***артериях эластического типа*** в указанной оболочке преобладают эластические элементы — т.н. *окóнчатые эластические мембраны*.

Но заметно представлены и *гладкие миоциты*, поскольку на них лежат две функции:

– поддержание тонуса сосудистой стенки и
– синтез веществ, из которых формируются компоненты межклеточного вещества.

б) К данному типу относятся только *самые крупные* артерии: *аорта* и *легочный ствол*.

В связи с близостью к сердцу, в них особенно велики перепады давления. Поэтому требуется высокая эластичность — способность сосудистой стенки растягиваться при систоле сердца и возвращаться в исходное состояние при диастоле.

в) Эластические элементы (волокна) содержатся и в других двух оболочках этих сосудов.

2. Артерии мышечно-эластического типа — *крупные* сосуды, отходящие от аорты: *сонные, подключичные и подвздошные артерии*.

В их ***средней*** оболочке содержится примерно поровну эластических и мышечных элементов.

3. Артерии мышечного типа — это все остальные артерии, т. е. артерии среднего и мелкого калибра.

В их ***средней*** оболочке преобладают гладкие миоциты. Сокращение этих миоцитов «дополняет» сердечную деятельность: поддерживает давление крови и увеличивает ее кинетическую энергию.

18.2.2. Характеристика артерий различных типов

18.2.2.1. Артерии эластического типа

Рассмотрим детальнее строение стенки аорты.

1. Внутренняя оболочка (рис. 18.5)

а) В соответствии с общим принципом (п. 18.1.3), эта оболочка (*I*) содержит эндотелий (*1*) и подэндотелиальный слой (*2*), образованный рыхлой соединительной тканью.

б) Но существуют и особенности.

I. Во-первых, *подэндотелиальный слой имеет значительную толщину*, и именно здесь при атеросклерозе откладывается холестерин.

II. Во-вторых, на границе (*3*) с t. media эластические волокна образуют *густое сплетение*. (Однако при обычной окраске оно не различимо.)

2. Средняя оболочка (*II*)

а) I. В этой оболочке расположено 60–70 ***эластических окончатых мембран***, которые лежат концентрически (параллельно поверхности) и связаны друг с другом отдельными эластическими волокнами.

II. Между мембранами находятся ***гладкие миоциты*** (*5*): они занимают несколько меньшую часть объема оболочки (в сравнении с эластическими мембранами), а их пучки имеют косонаправленную ориентацию.

б) I. При окраске *гематоксилином и эозином* (см. рис. 18.5) эластические элементы не прокрашиваются, и поэтому срезы мембран выглядят как светлые полосы (*4*).

Зато окрашены миоциты (*5*), и видно, что их не так уж и мало.

II. При окраске же орсеином (рис. 18.6), наоборот, окончатые эластические мембраны прокрашиваются, а миоциты — нет.

Срезы мембраны имеют вид толстых вишнево-красных линий (*I*), расположенных концентрически.

3. Наружная оболочка (*III*). Здесь существенных особенностей нет. Оболочка, как обычно, образована рыхлой соединительной тканью, содержащей сосуды (vasa vasorum), нервы (на снимках не видны), а также эластические (рис. 18.6) и коллагеновые волокна.

Напомним, что в аорте vasa vasorum находятся не только в наружной, но и в средней оболочке.

4. Гликозамингликаны в стенке аорты. Стенка аорты богата, помимо эластических элементов, также гликозамингликанами. И если первые выявляются при окраске орсеином (рис. 18.6), то вторые — при окраске толуидиновым синим (рис.18.7). При этом гликозамингликаны приобретают фиолетово-красный цвет.

Данные соединения (гликозамингликаны) содержатся в аморфном веществе (*I*). Причем в средней оболочке они, как и компоненты эластических мембран, синтезируются гладкими миоцитами.

18.2.2.2. Артерии мышечно-эластического типа

Как уже отмечалось, в эту группу входят крупные сосуды, отходящие от аорты: *сонные, подключичные* и *подвздошные артерии*. Особенности строения их стенки таковы.

1. Внутренняя оболочка: под эндотелием и хорошо выраженным подэндотелиальным слоем находится ***внутренняя эластическая мембрана*** (а не сплетение эластических волокон, как в аорте).

2. Средняя оболочка: *миоциты* и *эластические элементы* (волокна и окончатые мембраны) содержатся в данной оболочке в примерно равном количестве (по занимаемому ими объему).

3. Наружная оболочка: в ней, наряду с обычными для этой оболочки элементами (рыхлой соединительной тканью, vasa vasorum и адипоцитами), располагаются также ***пучки гладких миоцитов***.

18.2.2.3. Артерии мышечного типа

К этому типу относятся *артерии среднего и мелкого калибра*, т.е. подавляющее большинство артерий. Одна из них представлена на рис. 18.8, *а* и *б*.

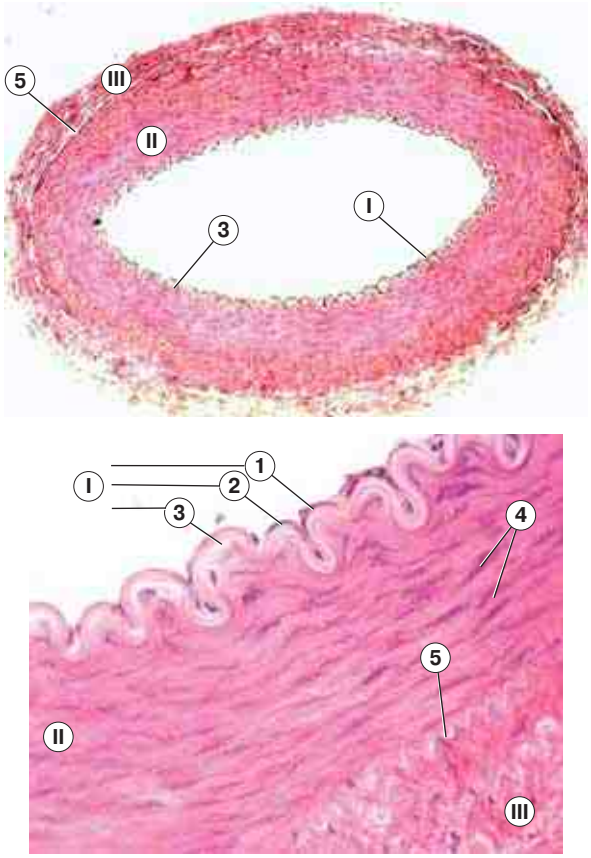

Рис. 18.8. Препарат — артерия мышечного типа. Окраска гематоксилином и эозином:
а — малое увеличение; б — большое увеличение

Рис. 18.9. Препарат — сосудисто-нервный пучок. Окраска гематоксилином и эозином

1. Первой особенностью артерий мышечного типа является то, что на препарате их ***внутренняя поверхность*** имеет ***складчатый вид***.

Такой складчатости нет в нативном сосуде: она появляется только при приготовлении препарата и обусловлена большим содержанием миоцитов в t. media. Дегидратация образца приводит к сокращению длины средней оболочки (за счет уменьшения объема миоцитов) и образованию складок во внутренней оболочке.

2. Вторая особенность состоит в том, что ***внутренняя оболочка*** (*I*), помимо эндотелия (*1*) и очень тонкого подэндотелиального слоя (*2*), содержит на границе с t. media ***внутреннюю эластическую мембрану*** (*3*) (как в артериях и мышечно-эластического типа). На препарате мембрана имеет вид *блестящей извитой полоски,* повторяющей ход внутренней поверхности артерии.

3. Третья особенность связана со ***средней*** оболочкой (II): она является самой толстой, причем основную часть ее объема составляют ***циркулярные пучки гладких миоцитов*** (*4*). Кроме того, в t. media
– содержатся эластические и коллагеновые волокна, но их трудно разглядеть на препарате,
– а на границе с t. externa находится *наружная эластическая мембрана* (*5*), которая, однако, тоньше внутренней и поэтому тоже не всегда заметна.

4. *Наружная оболочка* (*III*), как всегда, представлена рыхлой волокнистой соединительной тканью с сосудами и нервами. Миоцитов в ней нет.

18.2.3. Сосудисто-нервный пучок

1. Компоненты пучка. Как уже отмечалось, артерии обычно идут рядом с венами и нервами, образуя с ними сосудисто-нервный пучок.

Один из таких пучков представлен на рис. 18.9. Видны следующие компоненты:
– артерия (*I*) мышечного типа,
– вена (*II*) (вторая вена, если она имеется в данном пучке, в поле зрения не попала);
– лимфатический сосуд (*III*), а также
– нерв (*IV*), образованный, в основном, миелиновыми нервными волокнами и окруженный эпиневрием.

2. Тип артерии. Артерия в представленном пучке относится к артериям мышечного типа, что вытекает из следующих признаков:

а) мелкой *складчатости* внутренней поверхности;

б) наличия почти под самым эндотелием *внутренней эластической мембраны* (в виде светлой извилистой полоски);

в) сильного развития t. media — благодаря присутствию в ней большого количества циркулярно ориентированных *гладких миоцитов*.

3. Отличие вены от артерии. О строении вен речь пойдет в следующей теме. Однако уже сейчас можно отметить признаки, позволяющие отличить на препарате вену от артерии (если они – среднего или мелкого калибра). У вены

а) ***внутренняя поверхность*** — *гладкая*;

б) ***внутренней эластической мембраны*** фактически *нет* (или, если она имеется, выражена очень слабо);

в) в t. media ***миоцитов*** существенно *меньше*, чем у сопутствующей артерии.

Это основные, постоянные, признаки. К ним можно добавить и ряд дополнительных признаков. У вены

г) *средняя оболочка тоньше*, чем наружная;

д) в 50 % случаев содержатся клапаны;

е) *просвет* на препарате часто (хотя не всегда) бывает *спавшимся* (тогда как просвет артерий обычно зияет — из-за наличия в стенке эластических элементов).

18.3. Сосуды микроциркуляторного русла

Согласно п. 18.1.1.1, микроциркуляторное русло образуют сосуды четырех видов: артериолы, капилляры, венулы и артериоловенулярные анастомозы (АВА). Очевидно, к микрососудам относятся не только кровеносные, но и лимфатические капилляры. Поэтому они тоже будут рассмотрены в данном разделе.

Диаметр всех этих сосудов варьирует от 100 мкм (в наиболее крупных артериолах и венулах) до 6–11 мкм (в капиллярах обычного, или соматического, типа). Vasa vasorum в их стенке отсутствуют.

18.3.1. Артериолы, кровеносные капилляры и венулы

18.3.1.1. Артериолы

1. Строение. Артериолы сохраняют черты строения, общие для всех артерий. Так, в них еще имеются *три оболочки*, хотя выражены они очень слабо. В этих оболочках содержится:

а) в *t. intima* — эндотелий на базальной мембране, а также внутренняя эластическая мембрана — тонкая и прерывистая;

б) в *t. media* — 1–2 слоя миоцитов, расположенных циркулярно;

в) в *t. externa* — рыхлая волокнистая соединительная ткань.

Последние (по своему положению) артериолы называются ***прекапиллярными*** (или просто *прекапиллярами*). В месте их ветвления на капилляры имеются *гладкомышечные сфинктеры*.

2. Электронная микрофотография (рис. 18.10). На приведенном снимке видны просвет (*1*) артериолы и клетки ее двух оболочек. Клетка внутренней оболочки — эндотелиоцит; в поле зрения — его ядро (*2*), цитоплазма (*3*), а в последней — пиноцитозные пузырьки (*4*) и митохондрии (*5*). Клетка лежит на базальной мембране (*6*).

Клетки средней оболочки — два гладких миоцита (*7*); видно ядро (*8*) одного из них.

3. Функциональные особенности. Функция мышечных элементов артериолы — не поддержание кинетической энергии крови (как в артериях), а ***влияние на просвет сосуда*** — путем сужения или расширения. Это происходит в ответ на нервные и эндокринные сигналы.

а) Нервная регуляция осуществляется *вегетативной нервной системой* (п. 14.1.3.1) — с помощью симпатических и парасимпатических нервов, образующих синапсы *с миоцитами* артериол.

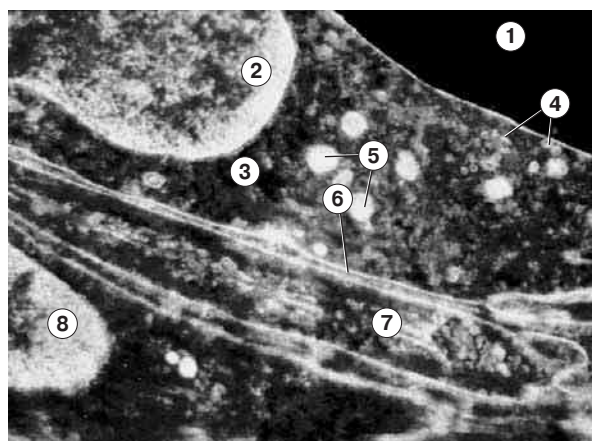

Рис. 18.10. Артериола, часть стенки в поперечном разрезе. Электронная микрофотография [по В. Г. Елисееву, Ю. И. Афанасьеву, Е. Ф. Котовскому]

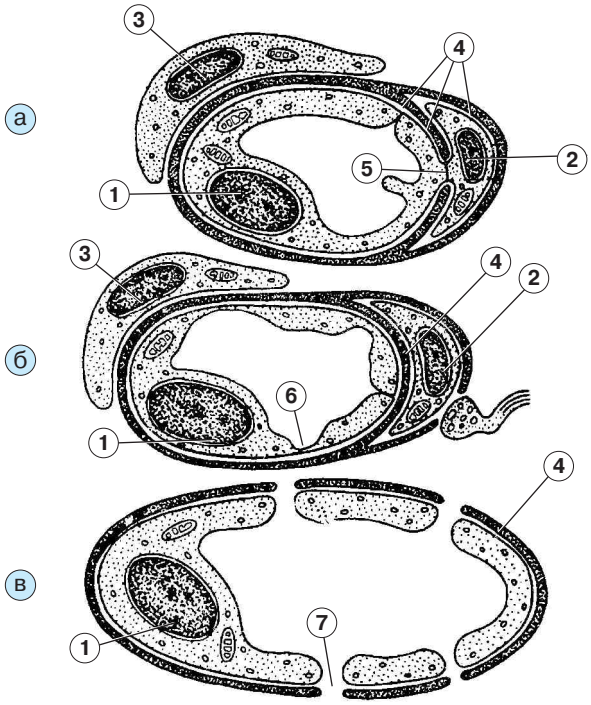

Рис. 18.11. Строение кровеносных капилляров. Схема [по Ю. И. Афанасьеву]

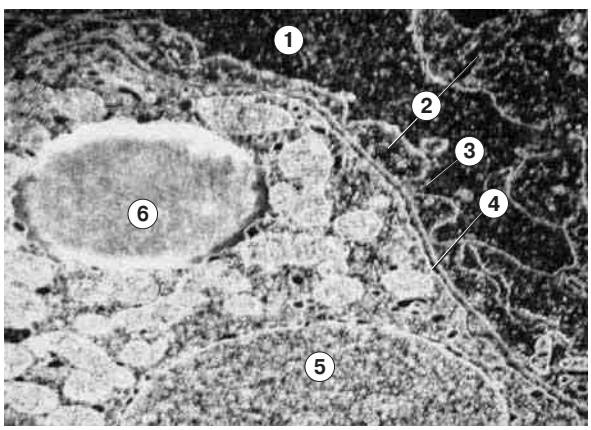

Рис. 18.12. Кровеносный капилляр фенестрированного типа. Электронная микрофотография [по В. Г. Елисееву, Ю. И. Афанасьеву, Е. Ф. Котовскому]

б) В гормональной же ***регуляции*** участвуют такие известные вещества, как *адреналин, гистамин, ангиотензин* и др.

I. Эти вещества первично воздействуют *на эндотелий*: клетки последнего имеют на апикальной поверхности соответствующие *рецепторы*.

II. В ответ на подобное воздействие в эндотелиоцитах вырабатываются ***медиаторы***, которые

– диффундируют через базальную мембрану эндотелия,
– затем — через внутреннюю эластическую мембрану (и там, и там существуют перфорации, облегчающие диффузию)
– и, наконец, проникают в гладкие миоциты, стимулируя или тормозя их сокращения.

III. В частности, при интенсивной физической нагрузке с помощью подобного механизма ***адреналин*** способствует *расширению* артериол в работающих скелетных мышцах. В этом случае гормон действует на α_2-*адренорецепторы* эндотелиоцитов, а медиатором служит *оксид азота* (NO). Последний проникает в гладкие миоциты и вызывает их *расслабление*.

18.3.1.2. Кровеносные капилляры

1. Общие сведения

а) Состав стенки (рис. 18.11). Как уже говорилось в п. 18.1.3, в стенке кровеносных капилляров имеется не три оболочки, а три вида клеток:

– эндотелиоциты (*1*) на базальной мембране (*4*);
– перициты (*2*) в расщеплениях базальной мембраны;
– адвентициальные клетки (*3*).

При этом перициты и адвентициальные клетки, в отличие от эндотелиоцитов, не образуют сплошных слоев, а лежат лишь с той или иной стороны капилляра, охватывая только часть его в виде корзинки. Поэтому *проницаемость капилляра зависит от строения эндотелия и базальной мембраны*.

б) Перициты — это клетки, промежуточные по свойствам между фибробластами и миоцитами и способные дифференцироваться как в те, так и в другие при ангиогенезе (т.е. при образовании новых сосудов).

Более подробно функции эндотелиоцитов и перицитов будут рассмотрены ниже (в п. 18.3.1.5).

в) Типы капилляров

I. По *состоянию эндотелия и базальной мембраны* (а значит, и по своей проницаемости) капилляры делят на три типа:

– соматические (или обычные),
– фенестрированные (или висцеральные) и
– перфорированные.

II. А по диаметру капилляры подразделяют на узкие (4–7 мкм), обычные (7–11 мкм), синусоидные (20–40 мкм) и лакунарные (50–70 мкм).

2. Капилляры соматического типа (*А* на рис. 18.11)

а) Описание. I. Эти капилляры имеют *непрерывный* эндотелий (*1*) и *непрерывную* базальную мембрану (*4*).

II. Заметим: между эндотелиоцитами (*1*) и перицитами (*2*) встречаются контакты (*5*) — *плотные* и *щелевидные (нексусы)*. Тем не менее базальная мембрана все равно сохраняет непрерывность — за счет того листка, который покрывает снаружи перицит.

III. Это самый распространенный вид капилляров. Диаметр их просвета — 6–11 мкм.

IV. Наиболее характерный элемент цитоплазмы эндотелиоцита — *многочисленные пиноцитозные пузырьки*, транспортирующие метаболиты и продукты обмена в ту или иную сторону.

б) Вместе с тем ***проницаемость*** такого капилляра во многом определяется состоянием базальной мембраны и основного вещества вокруг адвентициальных клеток.

Под влиянием *гиалуронидазы* и других факторов степень полимерности соответствующих макромолекул понижается, отчего проницаемость возрастает.

3. Капилляры фенестрированного типа (*Б* на рис. 18.11)

а) Эти капилляры имеют ***фенестры*** (*6*), т. е. локальные истончения, в эндотелиоцитах и *непрерывную* базальную мембрану.

Наличие фенестр облегчает проникновение веществ через стенку сосуда. Поэтому подобные капилляры находятся там, где процессы *молекулярного* (в т. ч. *макромолекулярного*) транспорта должны происходить особенно интенсивно:

– *в клубочках почек* (для фильтрации крови и образования первичной мочи),
– *в ворсинках кишечника* (для всасывания продуктов переваривания),
– *в железах внутренней секреции* (для перехода гормонов в кровь) и т. д.

б) На электронной микрофотографии такого капилляра (рис. 18.12) видны: просвет капилляра (*1*), эндотелиальная клетка (*2*) с фенестрами (*3*), непрерывная базальная мембрана (*4*).

Перициты в поле зрения не попали. К капилляру прилегает клетка бурой жировой ткани. В ней заметны часть ядра (*5*) и одна из липидных капель (*6*).

4. Капилляры перфорированного типа (*В* на рис. 18.11)

И в эндотелии (*1*), и в базальной мембране (*4*) капилляров этого типа имеются щелевидные ***поры*** (*7*). Наличие пор облегчает переход через стенку капилляра не только крупномолекулярных веществ, но и целых ***клеток***.

Капилляры этого типа в одних органах являются очень широкими (синусоидными), а в других органах имеют обычный для капилляров диаметр.

а) Синусоидные капилляры (другие названия — *синусоиды, синусы, венозные синусы*).

I. Содержатся, во-первых, в таких органах кроветворения, как *красный костный мозг* и *селезенка;* миграция клеток через сосудистую стенку здесь особенно интенсивна.

II. Во-вторых, синусоидными являются капилляры *печени,* причем они отличаются высокой степенью прерывистости базальной мембраны.

Как уже отмечалось диаметр синусоидных капилляров — 20–40 мкм. Кроме того, им присущи еще две особенности.

А) Тонкая стенка синусоидов не содержит перицитов.

Б) В кровеносной системе синусоидам всегда предшествуют короткие капилляры обычного диаметра, а сами синусоиды вливаются в мелкие вены. Так что *по положению в системе кровообращения* они соответствуют венулам. Этим и обусловлен термин «венозные синусы», применяемый в отношении синусоидов селезенки.

б) Типичные же по размеру ***капилляры*** с порами содержатся в *клубочках почек*. Таким образом, эти капилляры одновременно имеют и фенестры (о чем уже говорилось выше), и поры.

18.3.1.3. Венулы

Различают три вида венул, последовательно переходящих одни в другие.

а) Посткапиллярные венулы (диаметр просвета — до 30 мкм) — непосредственное продолжение капилляров.

I. Имеют практически такое же, как у капилляров, строение, в т. ч. тоже содержат *пе-*

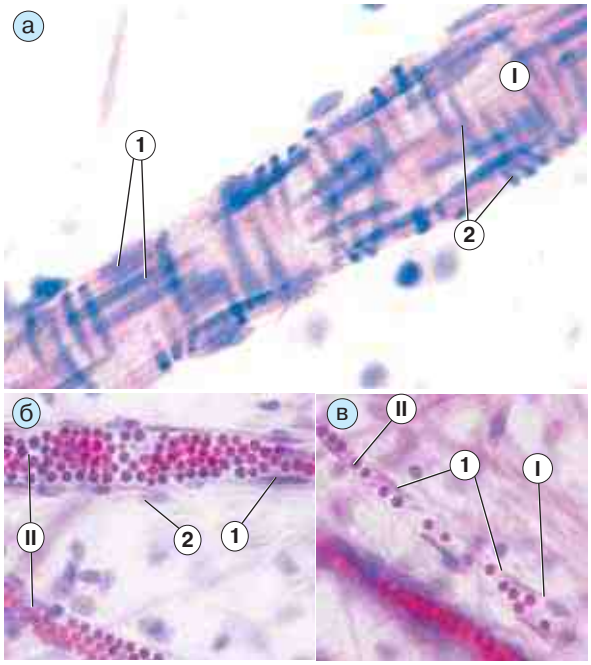

Рис. 18.13. Препарат — мягкая мозговая оболочка. Тотальный препарат. Окраска гематоксилином и эозином:
а — артериола; б — венулы; в — капилляр

рициты и даже *в большем количестве*. По данному признаку посткапиллярные венулы отличаются от рассмотренных выше синусоидов (вообще лишенных перицитов).

II. С другой стороны, между ними есть и сходство. Кроме относительно большого диаметра и положения в кровеносной системе, оно состоит еще и в том, что как те, так и другие сосуды — наиболее характерное место ***миграции клеток*** из кровеносного русла в окружающую ткань или, наоборот, из ткани в русло. В первую очередь, это касается органов кроветворения:

– в красном костном мозгу и селезенке клетки мигрируют через стенки *синусоидных капилляров* или *венозных синусов*,
– а в лимфоидных органах (тимусе и лимфоузлах) — через стенки т. н. «*венул с высоким эндотелием*», представляющих собой разновидность посткапиллярных венул.

б) Затем идут ***собирательные венулы*** (диаметр просвета — до 50 мкм). В их стенке перициты — еще более многочисленны: образуют сплошной слой (над эндотелием). Кроме того, появляются единичные миоциты, а снаружи имеется адвентициальная оболочка.

в) Наконец, в ***мышечных венулах*** (диаметр просвета — до 100 мкм) перициты исчезают, зато миоциты образуют 1–2 сплошных слоя, составляющих полноценную среднюю оболочку. Стенка данных венул, как и стенка артериол (п. 18.3.1.1), состоит из трех оболочек — внутренней, средней и наружной. Но в отличие от артериол, в мышечных венулах отсутствует эластическая мембрана, а миоциты часто ориентированы не циркулярно, а продольно.

18.3.1.4. Микрососуды мягкой мозговой оболочки

Имеется ряд органов, в которых венулы (как, впрочем, и вены) не содержат миоцитов — независимо от своего калибра. Так что понятие «мышечные венулы» в случае этих органов неприменимо.

К таким органам относится, в частности, мягкая мозговая оболочка. Поэтому ее тотальный препарат — удобный объект, на котором нетрудно различить все три основных вида микрососудов — артериолы, венулы и капилляры.

Напомним (п. 1.1.2.3): термин «тотальный препарат» означает, что мягкая мозговая оболочка растянута на стекле и мы наблюдаем ее сверху.

1. Артериола (рис. 18.13, *а*). Главная отличительная черта артериолы (*I*) на данном препарате — это наличие циркулярно расположенных *миоцитов* (*2*) в средней оболочке, создающих «***поперечную исчерченность***» сосуда.

Кроме них, в стенке артериолы видны эндотелиоциты (*1*): их ядра расположены *вдоль* оси сосуда. Такова же ориентация и адвентициальных клеток наружной оболочки.

Эритроцитов в просвете сосуда обычно не видно: часто — просто из-за их отсутствия, в других случаях — из-за низкой прозрачности стенки артериолы.

2. Венулы (рис. 18.13, *б*). Венулы (*II*), напротив, всегда заполнены ***эритроцитами***, которые хорошо видны через тонкую стенку этих сосудов.

Поперечной исчерченности нет, поскольку миоциты отсутствуют. В стенке венул содержатся лишь эндотелиоциты (*1*) и рыхлая соединительная ткань наружной оболочки (*2*).

3. Капилляр (рис. 18.13, *в*). Стенка капилляра (*II*) — тоже очень тонкая, и через нее тоже видны эритроциты. Но в капилляре, из-за его небольшого диаметра, эритроциты идут как бы «гуськом» (друг за другом), т. е. ***в один ряд.***

Когда же капилляр переходит в венулу (*I*), эритроциты образуют вначале два, а затем (по мере увеличения просвета венулы) все большее число рядов.

Непременный атрибут любых сосудов — эндотелиоциты (*I*); их ядра чаще всего имеют вытянутую форму.

18.3.1.5. Функции эндотелиоцитов и перицитов

1. Функции эндотелия. Некоторые функции присущи эндотелию всех сосудов, другие — эндотелию лишь определенных сосудов во всех или опять-таки лишь в определенных органах.

а) Барьерная и обменная функции.

I. Эндотелий и его базальная мембрана ***отделяют*** кровь от межклеточной среды окружающих тканей. Поэтому для обеспечения этой барьерной функции эндотелиальные клетки связаны друг с другом контактами — *интердигитациями*, *плотными* и *щелевидными* соединениями (п. 2.3).

II. В то же время через эндотелий *капилляров* происходит ***обмен*** между кровью и окружающими тканями различными компонентами. Обмен совершается с помощью пиноцитозных пузырьков, перемещающихся от одной стороны клетки к другой, а также путем диффузии веществ через фенестры или поры.

В более крупных сосудах эндотелий тоже выполняет обменную функцию, но теперь второй из участвующих в обмене сторон является сама стенка сосуда (или только одна-две ее оболочки).

б) Участие в регуляции свертывания крови. Эта функция эндотелиоцитов тоже неоднозначна.

I. В ***интактном*** (неповрежденном) состоянии данные клетки сразу несколькими способами ***предупреждают*** свертывание крови:

А) содержат на своей поверхности *гепарин* — эффективный антикоагулянт полисахаридной природы;

Б) секретируют *простациклин* — атромбогенное вещество из семейства простагландинов;

В) благодаря гликокаликсу имеют *отрицательный заряд*, препятствующий прилипанию к ним (эндотелиоцитам) тромбоцитов (чья поверхность тоже заряжена отрицательно — за счет фосфатных групп фосфопротеинов).

II. Однако при ***повреждении*** эндотелиальных клеток они, наоборот, ***инициируют*** (запускают) процесс свертывания крови. Это происходит путем выделения в кровь *тромбопластина*.

в) Участие в регуляции сосудистого тонуса. Как мы уже знаем (п. 18.3.1.1), эндотелий сосудов (в первую очередь, *артериол*) имеет на поверхности рецепторы к гормонам (адреналину и т. д.) и другим биологически активным веществам.

При соединении этих веществ с рецепторами эндотелий синтезирует специфические факторы, которые диффундируют в гладкие миоциты сосуда и вызывают их сокращение или расслабление.

г) Участие в миграции лейкоцитов из крови в ткани и в воспалительной реакции.

I. *В лимфоидных органах* на поверхности эндотелиоцитов мелких сосудов (посткапиллярных венул) содержатся специфические белки (***сосудистые адрессины***), которые способны узнаваться лимфоцитами. Благодаря этому осуществляется ***хоминг*** (от *home* — дом) лимфоцитов — возвращение их из кровеносного русла в лимфоидную ткань. Причем в данном процессе участвуют и другие (относительно неспецифические) *адгезивные* белки эндотелиоцитов и лимфоцитов: эти белки усиливают взаимодействие клеток.

II. При *воспалении* в его очаге (т.е. теперь уже в любом органе, где возникает такой очаг) на поверхности эндотелия сосудов появляются *дополнительные адгезивные вещества*, которые узнаются лейкоцитами — в частности, нейтрофилами. Это стимулирует миграцию лейкоцитов из крови в очаг воспаления.

Кроме того, под влиянием медиаторов воспаления изменяется форма эндотелиоцитов (в связи с реорганизацией цитоскелета): клетки становятся короче и выше, отчего между ними появляются промежутки. Проницаемость эндотелия повышается, что приводит к развитию *отека*.

д) Сосудообразующая функция. Образование новых сосудов тоже происходит с участием эндотелия. При увеличении потребности растущей ткани в питательных веществах и кислороде эндотелиоциты сосудов ткани пролиферируют (делятся), мигрируют, образуя новые сосудистые ветви, и стимулируют аналогичные процессы в миоцитах.

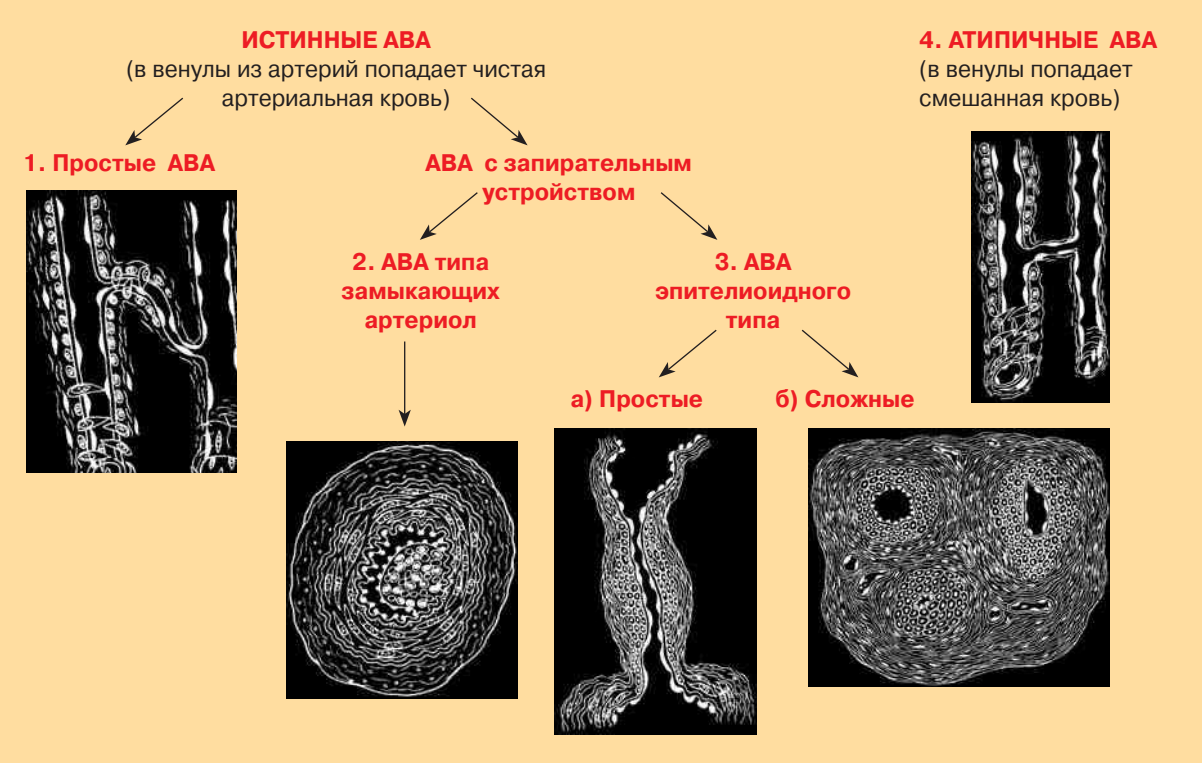

Рис. 18.14. Артериоло-венулярные анастомозы

2. Функции перицитов также многообразны.

а) Опорная функция. Перициты образуют базальную мембрану (окружающую их со всех сторон). Кроме того, они и сами по себе играют роль опорных структур.

б) Изменение просвета капилляра. Считают, что под действием нервных и гуморальных стимулов перициты способны влиять на просвет капилляра:

– либо просто изменяя свой объем, поглощая или теряя жидкость,

– либо за счет сократительных элементов.

в) Участие в образовании сосудов. В ходе ангиогенеза перициты, видимо, могут превращаться *в гладкие миоциты* и *фибробласты,* что способствует преобразованию капилляра или посткапиллярной венулы в более крупный сосуд. Когда же в ходе капиллярогенеза устанавливаются контакты между перицитами и эндотелиоцитами (п. 18.3.1.2), перициты выделяют факторы, прекращающие деления эндотелиоцитов.

г) Участие в воспалительной реакции. При развитии воспалительной реакции от перицитов к эндотелию через те же контакты, видимо, передаются факторы, которые стимулируют выход на поверхность эндотелиоцитов дополнительных адгезивных веществ.

18.3.2. Артериоловенулярные анастомозы (АВА) (рис. 18.14)

Как уже отмечалось (п. 18.1.1.1), артериоловенулярные анастомозы (АВА) — это сосуды, позволяющие части артериальной крови попадать из артериол непосредственно в венулы, не проходя через капилляры.

1. Все АВА подразделяют на истинные и атипичные.

а) В ***истинных АВА,*** или *шунтах,* кровь практически не обменивается веществами с окружающей тканью, так что в венулы попадает чистая артериальная кровь (смешивающаяся здесь или позже с венозной кровью). Это достигается благодаря двум обстоятельствам.

I. Во-первых, истинный анастомоз имеет *широкий просвет* — от 30 до 500 мкм. Поэтому кровь проходит через него в тысячи раз быстрей, чем через капилляр, и не успевает изменить свой состав.

II. Во-вторых, стенка такого анастомоза *более толстая*, чем у капилляра, что тоже препятствует изменению состава крови.

б) В отличие от этого, ***атипичный АВА***, или *полушунт,* представляет собой сосуд *капиллярного* типа. Однако последний, по сравнению с капиллярами, — достаточно короткий и относительно широкий (до 30 мкм). Поэтому здесь складывается промежуточная ситуация:

–успевает произойти обмен веществами между кровью и тканью, но не такой полный, как в обычных капиллярах;

– и в венулы попадает не артериальная, а *смешанная* кровь.

2. В свою очередь, истинные АВА делят **на простые и с запирающим устройством.**

а) Простые АВА: в стенке анастомоза строение артериолы резко сменяется строением венулы. Кровоток в таких АВА регулируется гладкими миоцитами *артериолы*.

б) АВА с запирающим *(или специальным сократительным)* ***устройством:*** здесь устройство, закрывающее или открывающее анастомоз, содержится в самом анастомозе.

3. Таких АВА (с запирающим устройством) имеется несколько типов.

а) АВА типа замыкающих артериол. В этих АВА *в подэндотелиальном слое* содержатся валики, образованные продольно расположенными *миоцитами*. При сокращении последних анастомоз закрывается, при расслаблении — открывается.

б) АВА эпителиоидного типа. Здесь «усилена» средняя оболочка анастомоза: в артериальном конце АВА она содержит два слоя миоцитов, а в венозном конце — овальные клетки, похожие на эпителиальные.

Данные АВА бывают двух видов: ***простые*** и сложные.

В ***сложных,*** *или клубочковых,* АВА артериола и венула связаны сразу несколькими анастомозами эпителиоидного типа, которые заключены в единую соединительнотканную капсулу.

4. Итого насчитывается 5 видов анастомозов: а) простые АВА, б) АВА типа замыкающих артериол, в–г) АВА эпителиоидного типа — простые и сложные, д) атипичные АВА.

Рис. 18.15. Лимфатические капилляры. Тотальные препараты:
а — наливка сосудов; б — импрегнация осмием

18.3.3. Лимфатические капилляры

Основные особенности строения лимфатических капилляров уже приводились в пп. 18.1.2 и 18.1.3.

1. Слепое начало и широкий просвет

а) Лимфатические капилляры с одного конца — ***слепые*** (замкнутые). Это, в частности, выявляется с помощью краски, введенной в лимфатическую систему (рис. 18.15, *а*). На приведенном снимке видно, что лимфокапилляры начинаются в тканях слепыми мешочками (*1*).

б) При этом, по сравнению с кровеносными капиллярами, ***просвет*** лимфокапилляров (20–30 мкм) в несколько раз ***шире***.

2. Строение стенки

а) Состав (рис. 18,15, *б*). Еще одна особенность состоит в том. что, лимфокапилляры ***не имеют перицитов и базальной мембраны.*** Их стенка образована только эндотелиоцитами (*1*).

б) Эндотелиоцитам тоже присущ ряд особенностей.

I. По размеру они значительно *крупнее*, чем аналогичные клетки гемокапилляров.

II. На той их поверхности, которая обращена к окружающей интерстициальной ткани, содержатся многочисленные *микроворсинки*.

III. В цитоплазме много не только пиноцитозных пузырьков, но и *лизосом* (для разрушения балластных компонентов тканевой жидкости).

IV. *Контакты* между эндотелиоцитами весьма *слабые*.

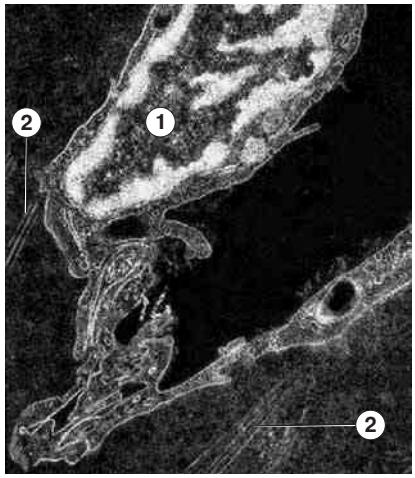

Рис. 18.16. Лимфатический капилляр. Электронная микрофотография [по Г. В. Булановой]

3. Стропные филаменты (рис. 18.16)

а) Вместо базальной мембраны и прочных межклеточных соединений ***опорную*** *функцию* в лимфокапиллярах выполняют стропные (якорные, фиксирующие) филаменты (*2*). Они

– одним концом прикрепляются к эндотелиоцитам (*1*) в местах их контакта друг с другом,
– а другим концом вплетаются в коллагеновые волокна, идущие параллельно капилляру.

б) Стропные филаменты способствуют также ***дренажу*** — поступлению тканевой жидкости в просвет лимфокапилляра. Это происходит за счет того, что при накоплении в ткани жидкости стропные филаменты натягиваются и раздвигают эндотелиоциты, образуя между ними щель.

Тема 19. Сердечно-сосудистая система: вены, лимфатические сосуды, сердце

19.1. Вены

19.1.1. Особенности строения вен

Исходные функциональные особенности

а) В венах, по сравнению с артериями, иные условия ***гемодинамики.***

I. Во-первых, давление и его перепады гораздо ниже по величине.

II. Во-вторых, изменения давления не носят характер пульсаций — они связаны не с сокращениями сердца, а с изменением положения частей тела или с дыханием.

б) Кроме того, в венах иной ***состав крови.*** В частности, в ней меньше кислорода и больше углекислоты.

Названные функциональные особенности вен приводят к следующим особенностям их строения.

1. Эластические элементы. Поскольку *перепады давления в венах небольшие,* то *подэндотелиальный слой* в их t. intima выражен относительно слабо, а ***содержание эластических элементов — гораздо меньше, чем в артериях.***

Так, в венах (кроме нижней полой вены и вен сердца) обычно нет внутренней эластической мембраны.

2. Клапаны. А то обстоятельство, что и *само давление крови в венах небольшое,* имеет два других важных следствия.

Первое из них заключается в том, что примерно у 50 % вен имеются ***клапаны;*** их створки препятствуют ретроградному току крови при изменении *знака* градиента давления.

Клапаны являются производными *внутренней оболочки.* При этом

– в *основании* створки лежат гладкие миоциты,
– *толщу* самой створки составляет рыхлая волокнистая соединительная ткань,
– а *поверхность* клапана покрыта эндотелием.

3. Мышечные элементы (гладкие миоциты)

а) Влияние локализации вены на содержание миоцитов. Вторым следствием низкого давления крови является то, что *содержание гладких миоцитов в вене крупного или среднего калибра зависит от ее локализации.* А именно:

– в венах головы и верхней половины тела мышечных элементов мало;
– в венах же нижней половины тела и нижних конечностей миоцитов существенно больше — для преодоления силы тяжести крови.

б) Локализация и ориентация миоцитов. В отличие от большинства артерий, в венах гладкие миоциты могут содержаться не только в t. media, но также в t. externa и (при еще большей потребности в них) даже в t. intima. При этом

– в t. media миоциты, как почти во всех сосудах, ориентированы *циркулярно,*
– а в остальных двух оболочках (если в них есть миоциты) — *продольно.*

Однако имеются исключения:

1) *вены сердца* — в t. media пучки миоцитов ориентированы продольно,

2) *воротная вена* — в t. media есть пучки и циркулярной, и продольной ориентации.

в) Влияние калибра вен на содержание миоцитов. В мелких венах давление крови выше, чем в последующих средних и крупных венах. Этим обеспечиваются еще три закономерности.

I. В мелких венах, независимо от их локализации, относительное содержание миоцитов является низким.

II. По мере же увеличения калибра вен нижней половины тела и нижних конечностей относительное содержание миоцитов в них возрастает (в артериях, напомним, ситуация обратная).

III. В сосудисто-нервных пучках мелкого и среднего калибра вены содержат меньше гладких миоцитов, чем сопутствующие артерии (п. 18.2.3).

4. Соотношение оболочек. В артериях самой толстой оболочкой всегда является t. media. В отличие от этого, ***у вен обычно*** (хотя не всегда) ***более всего выражена t. externa.*** Порой она в несколько раз толще двух предыдущих оболочек, вместе взятых.

5. Vasa vasorum. На структуре вен сказывается даже состав протекающей по ним крови. Поскольку эта кровь обеднена кислородом и питательными веществами, она не может снабжать ими внутреннюю и среднюю оболочки сосуда (как это имеет место у артерий). Поэтому, как упоминалось в п. 18.1.3, в венах питающие ***артериальные веточки*** **(vasa vasorum)** ***содержатся во всех оболочках*** стенки сосуда (а не только в t. externa, как у артерий); капилляры же открываются непосредственно в просвет вен.

19.1.2. Типы вен и их строение

19.1.2.0. Классификация вен

1. Особенности классификации вен

а) Напомним: классификация ***артерий*** исходит из соотношения эластических и мышечных элементов в ***t. media***.

б) Классификация ***вен*** основывается на несколько ином признаке — *распределении гладких миоцитов по трем оболочкам* вены.

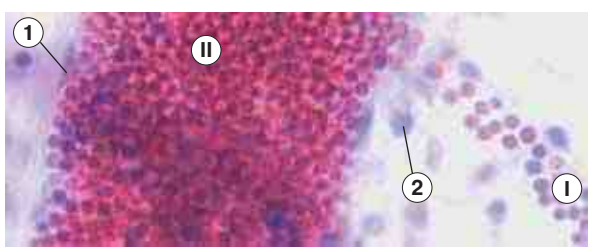

Рис. 19.1. Препарат — мягкая мозговая оболочка. Тотальный препарат. Окраска гематоксилином и эозином

Таким образом, в отличие от артерий,
- здесь учитывается содержание только гладких миоцитов,
- но не в одной *t. media*, а во всех трех оболочках.

2. Четыре типа вен

а) По этому признаку вены подразделяются на четыре типа.

I. Вены ***безмышечного*** (*волокнистого*) типа — миоцитов нет ни в одной из оболочек.

II. Вены со ***слабым*** развитием мышечных элементов — миоциты содержатся практически только в t. media (где обычно имеют, как отмечалось, циркулярное направление).

III. Вены со ***средним*** развитием мышечных элементов — миоциты расположены не только в t. media (циркулярно), но и в t. externa (продольно).

IV. Вены с ***сильным*** развитием мышечных элементов — миоциты имеются во всех трех оболочках.

б) Вены трех последних типов обычно объединяют термином ***«мышечные вены»***.

Рассмотрим более подробно каждый из этих типов вен.

19.1.2.1. Вены безмышечного типа

1. Локализация. К венам данного типа относятся вены *мозговых оболочек* (п. 18.3.1.4), *костей, селезенки, сетчатки, плаценты.*

Эти вены плотно сращены со стромой соответствующих органов. Поэтому в ряде органов (например, в костях, твердой мозговой оболочке) вены, несмотря на отсутствие в них мышечных элементов, не спадаются.

2. Строение. Для демонстрации таких вен вновь обратимся к *тотальному препарату мягкой мозговой оболочки* (рис. 19.1). Мы уже использовали его как объект, в котором очень четко различимы артериолы, капилляры и венулы — в основном, благодаря отсутствию в венулах (*I*) миоцитов.

Точно так же в этом препарате нет миоцитов и в венах (II) более крупного калибра. Их стенка, подобно стенке венул, включает две тонкие оболочки:
- *t. intima* — слой эндотелиоцитов (*1*) на базальной мембране и
- *t. externa* — слой рыхлой соединительной ткани (*2*).

19.1.2.2. Вены со слабым развитием мышечных элементов

1. Локализация. К данной группе принадлежат почти все вены *головы и верхней половины тела* — от мелких до самой крупной из них, верхней полой вены, а также *мелкие вены* другой локализации.

В них имеются *все три оболочки*, в т.ч. *t. media,* содержащая небольшое количество мышечных элементов.

2. Верхняя полая вена. Строение подобных вен рассмотрим на примере верхней полой вены (рис. 19.2, *а–б*).

а) Состав оболочек. А) Тонкая *t. intima* (*I*) представлена эндотелием (*1А*) и подэндотелиальным слоем (*1Б*).

Б) В *t. media* (*II*) — небольшое количество гладких миоцитов, расположенных циркулярно.

В) На *t. externa* (*III*) приходится ***основная толщина стенки*** сосуда; в основе этой оболочки — рыхлая соединительная ткань.

б) Замечание. Срез, снимок которого представлен на рис. 19.2, *а*, сделан в области впадения верхней полой вены в правое предсердие. Поэтому вокруг вены видны кардиомиоциты (*2*).

3. Мелкие вены с клапанами

а) Те мелкие вены, которые находятся в нижней половине тела и в нижних конечностях,

– в силу своего *калибра* относятся, как мы знаем, к венам со слабым развитием мышечных элементов;
– в силу своего положения часто содержат *клапаны*.

б) Одна из таких вен приведена на рис. 19.3. На снимке видны эндотелиальные клетки (*1*), гладкие миоциты (*2*) в t. media, а также створки клапана (*3*).

19.1.2.3. Вены со средним развитием мышечных элементов

1. Локализация. К данной группе вен у человека относятся ***плечевая вена*** **и** ***средние вены нижних конечностей***. У животных (в частности, у кошки) в эту группу входит и бедренная вена, поскольку гемодинамика в ней аналогична таковой в плечевой вене.

Следовательно, это вены, по которым кровь движется вверх (против силы тяжести) при наличии небольшого гемодинамического давления.

В данных венах, как говорилось ранее, миоциты содержатся не только в t. media, но и в t. externa.

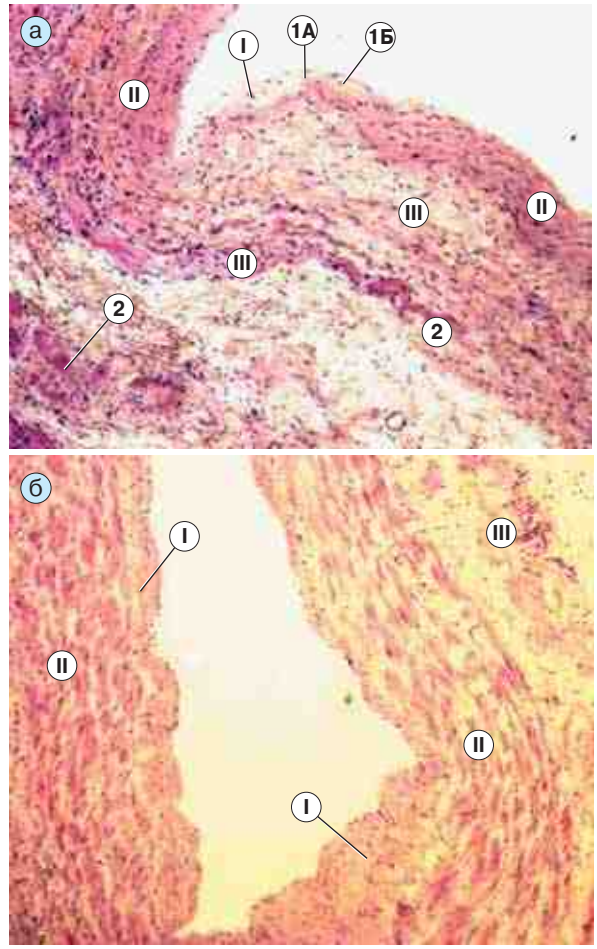

Рис. 19.2. Препарат — верхняя полая вена (поперечные срезы). Окраска гематоксилином и эозином: а — устье вены; б — другой участок

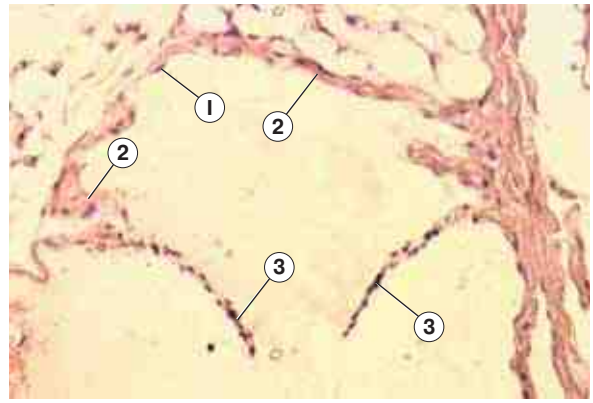

Рис. 19.3. Препарат — мелкая вена с клапанами. Окраска гематоксилином и эозином

Рис. 19.4. Препарат — бедренная вена кошки (поперечный срез). Окраска гематоксилином и эозином.

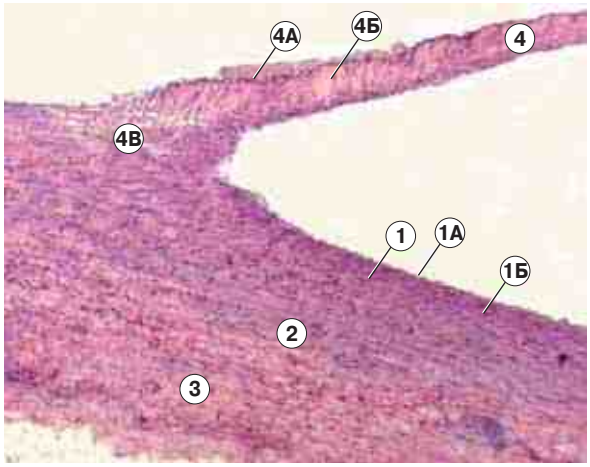

Рис. 19.5. Препарат — бедренная вена человека (продольный срез). Окраска гематоксилином и эозином

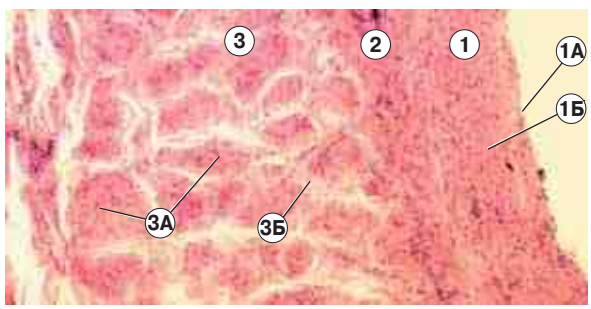

Рис. 19.6. Препарат — нижняя полая вена (поперечный срез). Окраска гематоксилином и эозином

2. Состав оболочек (рис. 19.4)

А) *T. intima* (*1*) вновь представлена эндотелием (*1А*) и очень тонким подэндотелиальным слоем. В большинстве вышеназванных вен t. intima образует *клапаны*.

Б) *T. media* (*2*) включает несколько слоев циркулярно ориентированных миоцитов (*2А*).

В) *T. externa* (*3*) в 2–3 раза толще предыдущих оболочек и содержит следующие компоненты: рыхлую волокнистую соединительную ткань (*3А*) и продольно расположенные гладкие миоциты (*3Б*).

19.1.2.4. Вены с сильным развитием мышечных элементов

1. Локализация. К этой группе относятся ***крупные вены ног и нижней половины туловища:*** бедренные вены (у человека), глубокие вены мужского полового члена, подвздошные вены, нижняя полая вена.

Они содержат мышечные элементы *во всех трех оболочках*, в т. ч. в t. intima — в подэндотелиальном слое.

Но, несмотря на сильное развитие мышечных элементов, значительное влияние на кровоток в этих венах оказывают *сокращения мускулатуры* ног и таза.

2. Бедренная вена (рис. 19.5)

а) Особенности. Данная вена характерна тем, что

I. ее *t. intima* (*1*) образует клапаны (*4*);

II. а *t. externa* (*3*) не выделяется по толщине (в отличие от ситуации во многих других венах).

б) Клапаны, как обычно (п. 19.1.1), покрыты эндотелием (*4А*); в толще клапанов — тонкий слой рыхлой соединительной ткани (*4Б*), а в их основании находятся гладкие миоциты (*4В*).

в) Состав оболочек. А) В *t. intima* (*1*) под эндотелием (*1А*) содержатся *продольно* ориентированные миоциты (*1Б*).

Б) В *t. media* (*2*) — *циркулярно* ориентированные пучки миоцитов.

В) Наконец, в *t. externa* — вновь *продольно* расположенные миоциты, между которыми находятся прослойки соединительной ткани и vasa vasorum.

г) Оценивая на рис. 19.5 ориентацию миоцитов, следует иметь в виду, что, в отличие от предыдущих и последующих препаратов, ***срез*** здесь является не поперечным, а продольным.

д) На границе t. intima и t. media может обнаруживаться плохо различимая *внутренняя эластическая мембрана*.

3. Нижняя полая вена (рис. 19.6)

а) Особенности. Хотя эта вена относится к тому же типу вен, что и предыдущая, она существенно отличается по строению:

I. в ней (как и в верхней полой вене) *отсутствуют клапаны*;

II. соотношение же (по толщине) между оболочками вновь резко сдвинуто в пользу t. externa.

б) Препарат. Обратимся к приведенному снимку. На нем виден состав каждой оболочки.

А) *T. intima* (*1*) включает эндотелий (*1А*) и подэндотелиальный слой (*1Б*), причем в последнем содержатся продольно ориентированные миоциты.

Б) *T. media* (*2*) представлена, как обычно, циркулярно ориентированными миоцитами. Местами между t. intima и t. media находится *внутренняя эластическая мембрана*.

В) Основную же часть стенки занимает ***t. externa*** (*3*): она состоит из мощных продольных пучков миоцитов (*3А*) и разделяющих их толстых прослоек рыхлой соединительной ткани (*3Б*).

в) Роль миоцитов. Считают, что сокращения миоцитов, во-первых, проталкивают кровь наверх, а во-вторых, образуют поперечные складки, которые препятствуют обратному току крови и компенсируют отсутствие клапанов.

19.2. Лимфатические сосуды

Напомним, что ряд сведений о лимфососудах был приведен в предыдущей теме (пп. 18.1.2, 18.1.3 и 18.3.3). В частности, уже было рассмотрено строение лимфокапилляров. Поэтому сейчас речь пойдет, в основном, о более крупных сосудах.

19.2.1. Общая характеристика

1. Сходство с венами

а) Условия гемодинамики в лимфососудах близки к таковым в венах: величина давления — весьма низкая и зависит от положения соответствующей части тела.

б) Влияние локализации и калибра сосуда. В связи со сходством гемодинамики, лимфососуды похожи по строению на те или иные вены. В частности, *относительное содержание миоцитов* в стенке так же (как и в венах) связано с локализацией и калибром сосуда: оно

– *выше в сосудах с восходящим током лимфы и*
– *возрастает по мере увеличения калибра таких сосудов.*

2. Отличия от вен. Но в строении лимфососудов наблюдаются и отличия:

а) поскольку в данном случае нет остаточного давления, создаваемого сердцем, то, во избежание обратного тока лимфы, ***клапаны имеются у всех лимфососудов,*** начиная с посткапиллярных (в случае же вен — только в 50 %);

б) базальная мембрана эндотелия — *прерывистая*;

в) среди vasa vasorum (у достаточно крупных лимфососудов) присутствуют не только артерии, но *и вены*.

3. Лимфангионы. В связи с тем, что клапаны являются постоянным элементом лимфососудов, последние по длине подразделяются на т. н. *клапанные сегменты*, или ***лимфангионы, — участки между двумя соседними клапанами.***

В лимфангионе различают три части:

а) область прикрепления клапана — здесь сосуд имеет как бы перетяжку;

б) *клапанный синус* — расширение, следующее за клапаном;

в) *мышечную манжетку* — участок сегмента, где, в основном, и сосредоточены миоциты. Это, помимо прочего, означает, что *распределение миоцитов по длине лимфатических сосудов не является равномерным*.

19.2.2. Состав оболочек лимфососудов

1. Начальный отдел: капилляры и посткапилляры. Напомним (п. 18.3.3), что стенка лимфокапилляров образована лишь *слоем эндотелия без* выраженной *базальной мембраны,* причем к эндотелиоцитам прикрепляются *стропные филаменты*, выполняющие опорную и дренажную функции.

В дополнение к этому в посткапиллярных сосудах появляются также прерывистая *базальная мембрана* и *клапаны* — складки стенки сосуда.

2. Мелкие сосуды (рис. 19.7 и 19.8). У мелкого лимфососуда (*III*) строение такое же, как

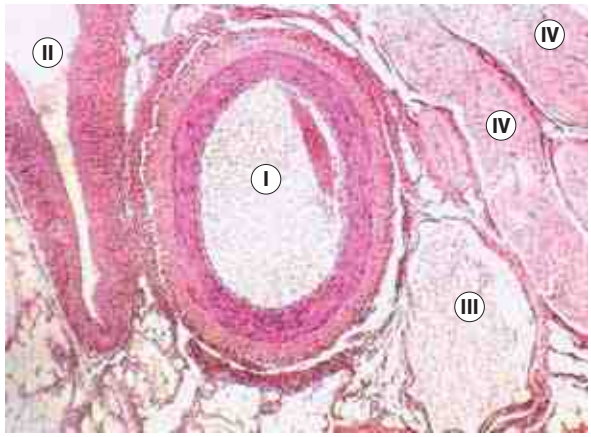

Рис. 19.7. Препарат — сосудисто-нервный пучок. Окраска гематоксилином и эозином. I — артерия, IV — нервы

Рис. 19.8. Препарат — лимфатический сосуд. Окраска гематоксилином и эозином. Большое увеличение

у вены (*II*) со слабым развитием мышечных элементов. В состав стенки входят:

А) t. intima (*1*), представленная лишь эндотелием (на прерывистой базальной мембране) и образующая клапаны;

Б) t. media (*2*) с немногочисленными гладкими миоцитами;

В) t. externa (*3*), образованная, как обычно, рыхлой соединительной тканью.

3. Средние и крупные сосуды

Состав стенок у них почти такой же, как у мелких сосудов. Только

А) в t. intima добавляются пучки коллагеновых и эластических волокон,

Б) а в t. media возрастает количество миоцитов (в сосудах с восходящим током лимфы).

4. Грудной проток

а) Этот самый крупный лимфососуд похож по строению на нижнюю полую вену:

I. t. intima и t. media выражены относительно слабо,

II. зато t. externa в 3–4 раза толще первых двух оболочек, вместе взятых.

б) Практически совпадает и ***состав оболочек:***

А) t. intima включает эндотелий и подэндотелиальный слой, в котором содержатся единичные, продольно лежащие, миоциты;

Б) в t. media — циркулярно расположенные миоциты;

В) а в t. externa — мощные, продольно ориентированные пучки гладких миоцитов.

в) Но, как и все лимфососуды, грудной проток тоже имеет ряд ***отличий*** от вены-аналога: у протока

I. *базальная мембрана* эндотелия является *прерывистой*,

II. имеется до *9 клапанов* (тогда как в обеих полых венах клапанов нет),

III. ***содержание миоцитов*** в стенке по ходу движения лимфы (снизу вверх)

– в брюшной полости, как «положено», возрастает,
– но зато дальше — в грудной полости — быстро убывает.

Последнее объясняется тем, что в грудной полости току лимфы способствуют сокращения диафрагмы (например, связанные с дыханием).

19.3. Сердце

19.3.1. Общие сведения

19.3.1.1. Развитие

1. Образование оболочек сердца. Сердце имеет три оболочки: внутреннюю (***эндокард***), среднюю (***миокард***) и наружную (***эпикард***).

а) Источники. Эти оболочки развиваются в эмбриогенезе из двух источников (рис. 19.9):

– эндокард (*2*) — как и стенки кровеносных сосудов, *из мезенхимы*,
– а миокард (*5*) и эпикард (*6*) — *из висцерального листка спланхнотома* (*3*).

б) Образование первичной модели. Развитие сердца начинается еще во время образования осевых зачатков — до сворачивания зародыша. На этой стадии

I. из мезенхимы формируются две *эндокардиальные трубки* (*1*),

II. а в указанном листке спланхнотома появляются утолщения — две *миоэпикардиальные пластинки* (*4*), окружающие эндокардиальные трубки.

В процессе последующего латерального сворачивания зародыша зачатки сердца (левый и правый) постепенно сближаются и после смыкания туловищных складок сливаются в единую трубку, которая имеет три оболочки и расположена в области шеи. Так формируется первичная *однокамерная* модель сердца.

Практически в это же время (у человека — начало 4-й недели развития) происходит смыкание нервных валиков и образование нервной трубки.

2. Формирование отделов сердца

а) Затем сердечная трубка растет в длину и приобретает ***S-образную форму.*** Тем самым она подразделяется на два отдела: задний — ***предсердный,*** в который впадают вены, и передний — ***желудочковый,*** продолжающийся в единый артериальный ствол.

б) Еще позже в сердце *формируются* ***перегородки.*** Они делят предсердный отдел — на два предсердия, желудочковый отдел — на два желудочка, артериальный ствол — на легочный ствол и аорту.

3. Образование клапанов сердца. Примерно в то же время (в период формирования перегородок) появляются клапаны, разделяющие в каждой половине сердца вышеперечисленные отделы.

а) В *предсердно-желудочковых клапанах* каждая створка представляет собой ***складку (дупликатуру) эндокарда.*** В эти дупликатуры врастает соединительная ткань эпикарда, а в случае правого клапана — и миокарда.

б) В *аортальных* же *клапанах* (которые отделяют желудочки от отходящих сосудов) в образовании створок участвуют: с желудочковой стороны — эндокард, а с аортальной стороны — соединительная ткань фиброзного кольца и эндотелий сосуда.

19.3.1.2. Составные части сердца (рис. 19.10)

1. Отделы сердца. В результате описанного выше процесса в сердце оказывается четыре отдела: правые предсердие (*I*) и желудочек (*II*), а также левые предсердие (*III*) и желудочек (*IV*).

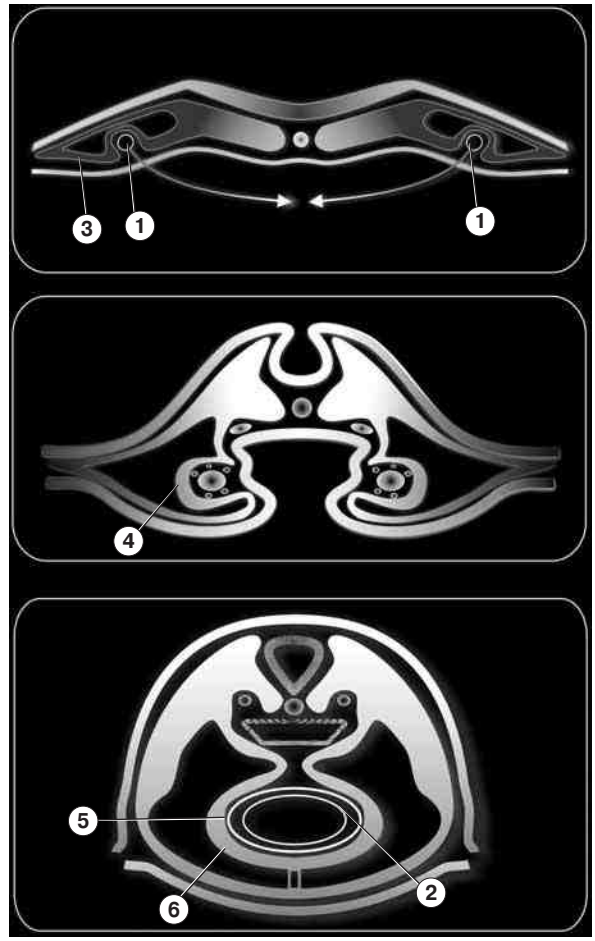

Рис. 19.9. Образование оболочек сердца. Поперечные срезы зародыша на трех последовательных стадиях эмбриогенеза

Каждый из этих отделов имеет три названные ранее оболочки: внутреннюю — *эндокард* (*1*), среднюю, или мышечную, — *миокард* (*2*), наружную, или серозную, — *эпикард* (*3*).

Толщина стенки того или иного отдела сердца определяется главным образом толщиной миокарда. Ее примерные значения таковы: левый желудочек — 10–15 мм, правый желудочек — 5–8 мм, предсердия — 2–3 мм.

2. Сосочковые мышцы и клапаны

а) Кроме того, из миокарда развиваются сосочковые мышцы (*4*), которые с помощью сухожильных нитей (*5*) прикрепляются к створкам (*6*) *предсердно-желудочковых клапанов.*

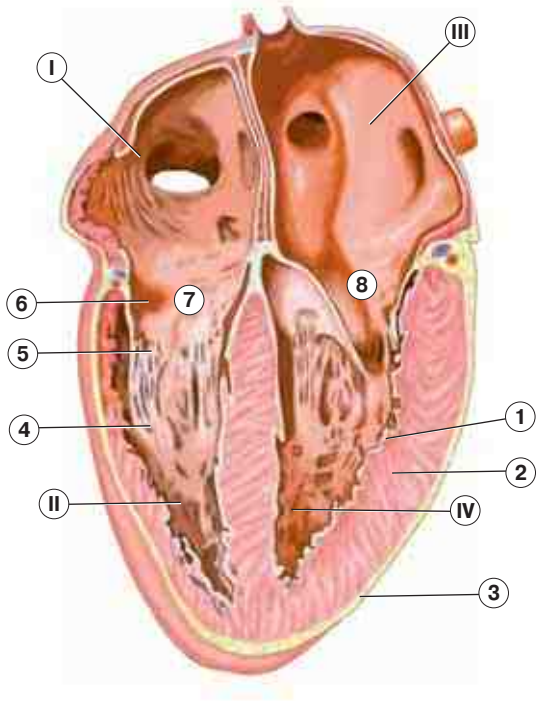

Рис. 19.10. Сердце. Продольный разрез

б) Среди этих клапанов
– правый (*7*) является ***трехстворчатым***; соответственно, в правом желудочке — три сосочковые мышцы;
– левый клапан (называемый часто ***митральным***) (*8*) — двустворчатый; поэтому в левом желудочке — две сосочковые мышцы (хотя и более мощные, чем в правом желудочке).

в) Клапаны между желудочками и отходящими сосудами содержат по три полулунных створки и называются поэтому ***полулунными***.

В каждом клапане створки прикрепляются к фиброзному кольцу, ограничивающему отверстие клапана.

Обратимся теперь к гистологической структуре сформированного сердца.

19.3.2. Эндокард, клапаны и эпикард

1. Эндокард (рис. 19.11)

а) В соответствии со своим происхождением (таким же, как у сосудов), эндокард (*I*) напоминает по строению стенку сосуда, а конкретно — стенку артерии. В нем выделяют четыре слоя:

I. *эндотелий* (*1*) на базальной мембране;

II. *подэндотелиальный слой* (*2*) из рыхлой соединительной ткани;

III. *мышечно-эластический слой* (*3*), включающий гладкие миоциты и эластические волокна;

IV. *наружный соединительнотканный слой* (*4*).

б) Сосуды имеются лишь в последнем из этих слоев. Остальные слои питаются путем

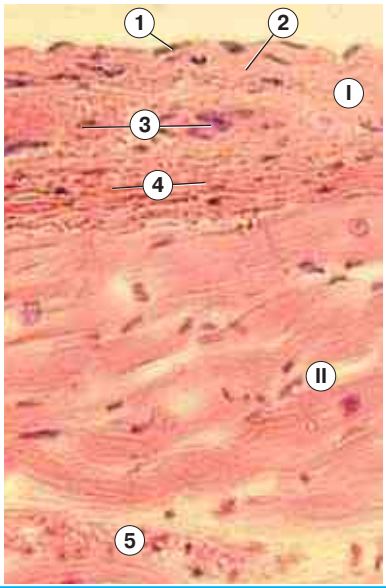

Рис. 19.11. Препарат — стенка сердца: эндокард. Окраска гематоксилином и эозином

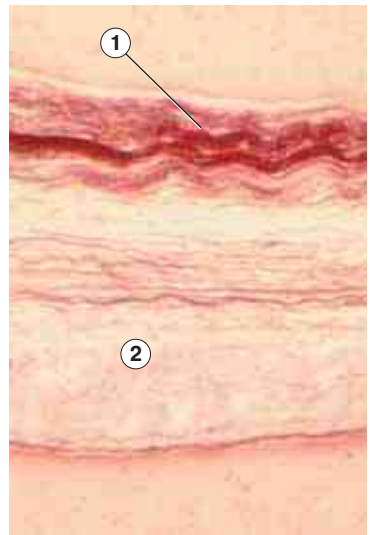

Рис. 19.12. Препарат — створка предсердно-желудочкового клапана. Окраска орсеином

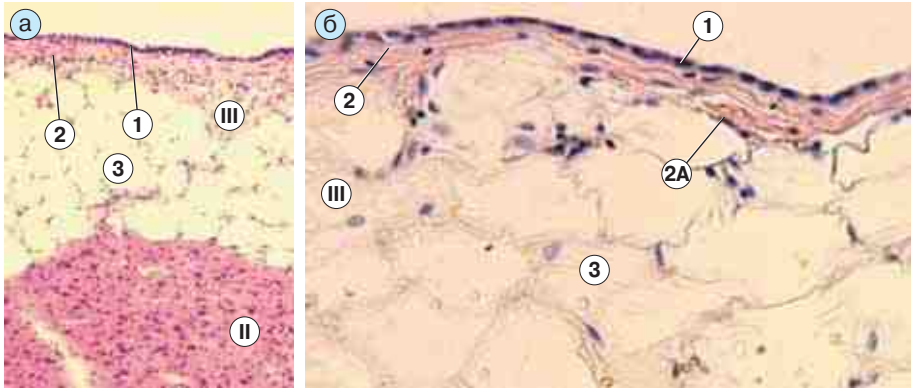

Рис. 19.13. Препарат — стенка сердца: эпикард. Окраска гематоксилином и эозином:
а — малое увеличение;
б — большое увеличение

диффузии веществ непосредственно из крови, проходящей через камеры сердца.

в) Под эндокардом на приведенном снимке виден миокард (*II*) с кровеносными сосудами (*5*).

2. Предсердно-желудочковые клапаны (рис. 19.12)

а) В основе створки клапана — плотная волокнистая соединительная ткань.

б) Причем на ***предсердной*** стороне в этой ткани преобладают *эластические* волокна (*1*) (окрашиваются орсеином в темно-красный цвет), а на ***желудочковой*** стороне — *коллагеновые* волокна (*2*) (слабо окрашивающиеся орсеином), поскольку сюда вплетаются сухожильные нити, идущие от папиллярных мышц.

в) С обеих сторон створка, как уже отмечалось, покрыта эндотелием.

г) *Кровеносных сосудов в створках клапанов нет*. Как и в случае эндокарда, питание осуществляется путем диффузии веществ из прокачиваемой сердцем крови.

3. Эпикард (рис. 19.13) **и перикард**

а) ***Эпикард*** (*III*) представляет собой обычную серозную оболочку (толщиной 0,3–0,4 мм) и поэтому включает два слоя.

I. Снаружи находится *мезотелий* (1) — однослойный плоский эпителий, развивающийся из мезодермы (п. 7.2.1).

II. Под ним — тонкая *соединительнотканная пластинка* (*2*), содержащая несколько чередующихся слоев коллагеновых и эластических волокон, а также кровеносные сосуды (*2А*).

б) Под эпикардом может находиться слой жировой ткани (*3*), хотя нередко он отсутствует и эпикард плотно прилежит к миокарду (*II*).

в) В области оснований крупных сосудов (аорты, легочного ствола, полых вен) эпикард переходит в серозный слой ***перикарда*** — околосердечной сумки.

Последняя тоже покрывает сердце, но отделена от эпикарда тонким щелевидным пространством — одним из остатков целомической полости.

19.3.3. Миокард

19.3.3.1. Тканевая организация миокарда

1. Слои миокарда

а) В миокарде *предсердий* различают два мышечных слоя: внутренний продольный и наружный циркулярный.

б) В миокарде *желудочков* — три слоя:

– относительно тонкие внутренний и наружный — *продольные*, прикрепляющие-

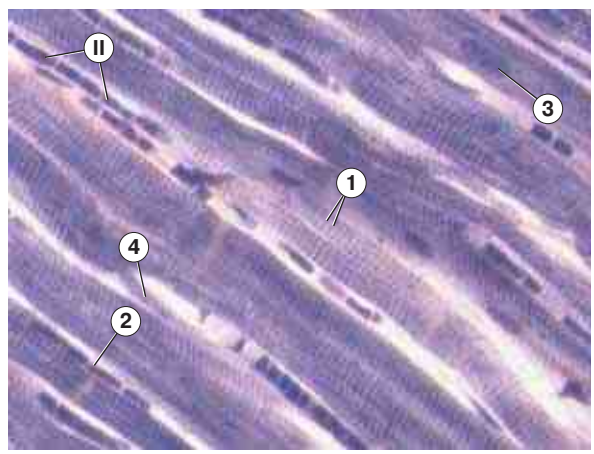

Рис. 19.14. Препарат — стенка сердца: миокард. Окраска железным гематоксилином

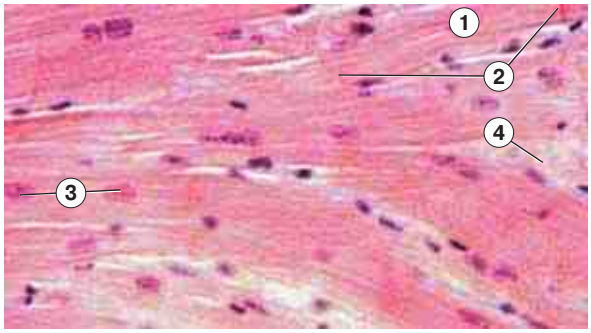

Рис. 19.15. Препарат — стенка сердца: миокард. Окраска гематоксилином и эозином

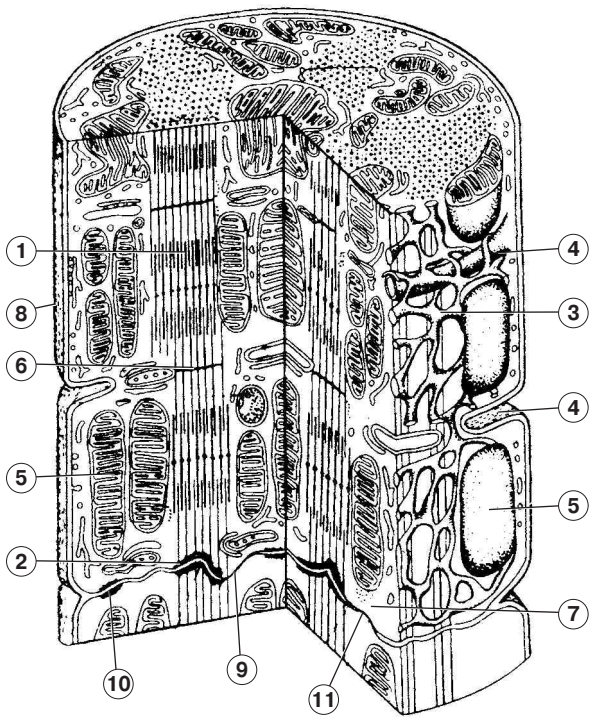

Рис. 19.16. Строение кардиомиоцитов и вставочных дисков. Схема [по Ю. И. Афанасьеву и В. Л. Горячкиной]

ся к фиброзным кольцам, окружающим предсердно-желудочковые отверстия;
– и мощный срединный слой с *циркулярной* ориентацией.

2. Ткани, образующие миокард

а) Основная масса миокарда представлена ***поперечнополосатой сердечной мышечной тканью*** (рис. 19.14). Кроме того, имеются прослойки рыхлой соединительной ткани с капиллярами (*II*) и более крупными кровеносными и лимфатическими сосудами.

б) Напомним ***строение*** сердечной мышечной ткани (п. 11.3). Она состоит из ***сократительных кардиомиоцитов***, объединяющихся в *функциональные «волокна»* (*I*). Последние имеют следующие особенности.

I. Клетки, составляющие волокна, обладают *поперечной исчерченностью* (*1*) (благодаря наличию таковой у сократительных органелл — миофибрилл).

II. Места контакта соседних клеток в функциональном волокне воспринимаются как более четкие и более редкие поперечные полосы — *вставочные диски* (*2*).

III. Ядра (*3*) занимают *центральное положение* (вследствие не очень высокого содержания миофибрилл в кардиомиоцитах).

IV. Между клетками соседних «волокон» имеются *анастомозы* (*4*), придающие миокарду сетевидную структуру.

в) I. Легче всего наблюдать эти особенности на ***препарате***, окрашенном железным гематоксилином (см. рис. 19.14).

II. Но и при обычной окраске (рис. 19.15) тоже можно видеть многое из перечисленного: вставочные диски (*2*), разграничивающие кардиомиоциты (*1*); ядра последних (*3*); прослойки рыхлой соединительной ткани (*4*).

3. Регенерация. Напомним также следующее (п. 11.3.1).

а) В последнее время в сердце обнаружены ***стволовые клетки***, способные превращаться в кардиомиоциты, в эндотелиоциты и другие клетки сердца.

б) I. Но по окончании юношеского возраста ***роль*** этих стволовых клеток практически сходит на нет.

II. Основным способом приспособления миокарда к повышенным нагрузкам (при занятиях спортом, после инфаркта и т.д.) становится не гиперплазия — увеличение числа кардиомиоцитов, — а ***гипертрофия*** — увеличение их объема.

III. При гипертрофии ядра часто оказываются полиплоидными (что повышает их функциональные возможности), а в саркоплазме возрастает содержание миофибрилл, митохондрий и других органелл.

в) Тем не менее, в качестве перспективного средства лечения инфаркта миокарда и хронической сердечной недостаточности

рассматривается ***насыщение сердечной мышцы стволовыми клетками***.

В частности, последние можно получать из крови самого пациента, размножать в лабораторных условиях и повторно вводить пациенту.

Но пока эти подходы находятся лишь в стадии разработки.

19.3.3.2. Сократительные кардиомиоциты

Теперь обратимся к рис. 19.16 (уже встречавшемуся ранее: рис. 11.12) и с его помощью уточним природу вставочных дисков и строение кардиомиоцитов (п. 11.3).

1. Вставочные диски (*9*)

а) В местах контакта соседних кардиомиоцитов встречается три вида межклеточных соединений: *интердигитации, щелевые контакты*, или *нексусы* (*11*), *десмосомы* (*10*).

б) Причем ***нексусы*** своими каналами связывают цитоплазму соседних клеток и обеспечивают тем самым быстрое проведение возбуждения от одной клетки к другой.

в) В области вставочных дисков к плазмолемме кардиомиоцитов прикрепляются миофибриллы (*1, 2*).

2. Сократительные кардиомиоциты желудочков сердца

а) Строение. I. По форме кардиомиоциты напоминают цилиндры; с боковой поверхности они покрыты *базальной мембраной* (*8*).

II. В каждой клетке — по 1–2 *ядра,* которые нередко бывают *полиплоидными*.

III. Примерно 40 % объема клетки занимают *миофибриллы* (*1*).

IV. Очень много *митохондрий* (*5*): на них приходится 35–38 % объема цитоплазмы. К тому же митохондрии контактируют друг с другом, образуя т. н. *митохондриальный ретикулум*.

V. Хорошо выражены специфические мембранные структуры. Это, во-первых, *Т-трубочки* (*4*) — поперечные впячивания плазматической мембраны, идущие вокруг миофибрилл. Во-вторых, *L-система* (*3*) — совокупность канальцев и цистерн саркоплазматического ретикулума, содержащую запасы ионов Ca^{2+}.

При возбуждении клетки проходящий по Т-трубочкам импульс стимулирует высвобождение ионов Ca^{2+} из цистерн L-системы, а эти ионы запускают сокращение миофибрилл.

VI. Кардиомиоциты содержат также лизосомы (*6*) и свободные рибосомы (*7*). Гранулярная ЭПС выражена слабо.

б) Энергию, необходимую для сокращения, кардиомиоциты получают путем аэробного разрушения (до CO_2 и H_2O) следующих субстратов:

I. *жирных кислот*;

II. *кетоновых тел* (ацетоуксусной кислоты и ее производных), образующихся в печени при распаде жирных кислот;

III. *лактата,* поступающего из мышц при интенсивной физической нагрузке;

IV. *глюкозы*.

3. Особенности предсердных кардиомиоцитов

а) Кардиомиоциты предсердий подразделяются, по крайней мере, на две популяции:

– рабочие кардиомиоциты, близкие по свойствам к желудочковым,
– и более светлые ***мышечно-секреторные кардиомиоциты***, число которых особенно велико в правом предсердии.

б) Последние по форме обычно отростчатые, а по своей структуре ***хуже приспособлены к сократительной деятельности:*** содержат меньше миофибрилл, митохондрий и элементов саркоплазматической сети; Т-трубочки в них развиты слабо.

При этом энергия по-прежнему получается в основном за счет аэробного распада веществ в митохондриях.

в) Синтетическая активность. Вместе с тем мышечно-секреторные клетки предсердий синтезируют, накапливают в гранулах и выделяют в кровь белковые гормоны: *гликопротеин с противосвертывающим действием и натрийуретический фактор* (НУФ). Последний при высоком давлении и большом объеме крови усиливает выведение Na^+ и воды почками, оказывая в итоге *гипотензивное* действие.

Для синтеза названных белков в предсердных кардиомиоцитах хорошо развиты *гранулярная ЭПС* и *комплекс Гольджи*.

19.3.4. Проводящая система сердца

19.3.4.1. Общее описание

Помимо сократительных кардиомиоцитов, в сердце имеются и т. н. ***атипичные кардиомиоциты***, которые формируют ***проводящую систему*** сердца.

1. Состав системы (рис. 19.17). В проводящую систему входят два узла и отходящие от них пучки.

а) Синусный (синусно-предсердный) узел (*1*), или *узел Кис-Фляка*, находится в верхней стенке правого предсердия.

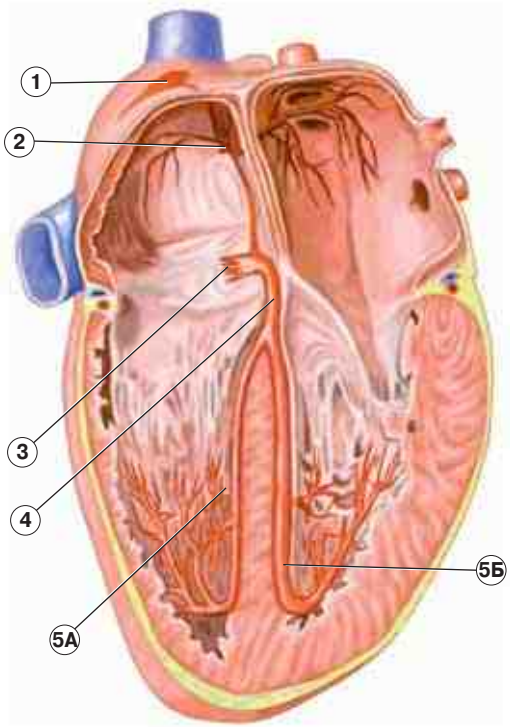

Рис. 19.17. Проводящая система сердца. *Схема*

От него в стенках предсердий идут по разным траекториям три пучка (тракта), связывающие предсердия друг с другом и заканчивающиеся во втором узле. Таким образом, эти тракты связывают между собой и узлы проводящей системы.

У каждого из трактов есть свое «именное» название (которое мы не приводим), но иногда все межузловые тракты называют *пучком Кис-Фляка*.

б) Атриовентрикулярный узел (*3*), или *узел Ашоффа—Тавары,* располагается в нижней стенке правого предсердия, возле перегородки.

От него в межжелудочковую перегородку отходит *пучок Гиса* (*4*), который затем делится на две ножки — правую (*5А*) и левую (*5Б*). Этот пучок связывает между собой желудочки. Ветви ножек пучка Гиса обозначаются как *волокна Пуркинье*.

2. Функциональная роль

а) Генерация возбуждений.

I. Названные узлы способны выступать в качестве самостоятельных генераторов сердечного ритма, или, как говорят, *пейсмекеров* (*водителей ритма*). Причем при прочих равных условиях пейсмекером является синусный узел.

Указанная способность обозначается в физиологии как *автоматизм*, а с точки зрения биофизики является одним из примеров *автоколебаний*.

II. Как считают, ключевую роль здесь играет то обстоятельство, что в период покоя (после предыдущего возбуждения) ***Na^+-каналы*** плазмолеммы, вначале закрывшись полностью (для реполяризации мембраны), затем ***начинают*** «***протекать***», т. е. допускать прохождение внутрь клетки относительно небольшого количества ионов Na^+.

Это вызывает медленное падение трансмембранного потенциала. И когда последний достигает критического уровня, Na^+-каналы открываются полностью, что приводит к очередному возбуждению клетки.

III. Частота генерируемых импульсов у синусного узла — 60—70 мин$^{-1}$, у узла Ашоффа—Тавары — около 40 мин$^{-1}$.

IV. Но в обычных условиях частота возникающих в синусном узле импульсов модулируется нервными и гуморальными воздействиями.

б) Проведение возбуждений. Каков бы ни был источник возбуждения синусного узла, это возбуждение распространяется отсюда на оба предсердия и желудочки по пучкам Кис-Фляка и Гиса и далее по волокнам Пуркинье.

Таким образом, компоненты проводящей системы сердца, будучи по природе кардиомиоцитами (т. е. клетками сердечной мышечной ткани), выполняют, по существу, такие же функции, как и нервные клетки.

19.3.4.2. Атипичные кардиомиоциты

Общие свойства. Атипичные кардиомиоциты (образующие проводящую систему сердца) отличаются следующими свойствами.

а) Эти клетки практически ***не способны к сокращениям*** — из-за *очень низкого содержания миофибрилл, митохондрий, Т-трубочек и L-канальцев*.

б) Энергию они получают главным образом путем ***анаэробного распада*** гликогена до лактата.

в) В то же время, атипичные кардиомиоциты обладают ***повышенной возбудимостью***, а многие из них к тому же могут ***самостоятель-***

но периодически возбуждаться с той или иной частотой.

По степени выраженности перечисленных свойств различают три вида атипичных кардиомиоцитов: Р-клетки, переходные клетки и клетки Пуркинье.

1. Р-клетки, или пейсмекерные клетки, преобладают в синусном узле (хотя содержатся и в атриовентрикулярном узле). По размеру они небольшие, по форме — полигональны, Т-трубочек не имеют совсем, миофибрилл содержат мало.

Именно эти клетки представляют собой *автоколебательную систему*, которая на протяжении многих десятков лет способна генерировать возбуждения с частотой 60—70 мин$^{-1}$.

2. Переходные клетки составляют основу атриовентрикулярного узла (хотя встречаются на периферии и синусного узла).

а) По своей структуре они занимают промежуточное положение между типичными (сократительными) и атипичными кардиомиоцитами (почему и называются переходными): имеют цилиндрическую форму, содержат короткие Т-трубочки и довольно многочисленные миофибриллы.

б) Эти клетки тоже обладают способностью к автоматизму. Причем они могут не только самостоятельно генерировать возбуждения (с частотой 40 мин$^{-1}$), но и *сокращаться* при этом (благодаря наличию миофибрилл).

Однако в обычных условиях переходные клетки находятся под влиянием более частых сигналов, поступающих из синусного узла, и генерировать свои импульсы просто не успевают.

3. Клетки Пуркинье образуют пучки Кис-Фляка, Гиса (включая ножки пучка Гиса) и волокна Пуркинье.

При этом волокна Пуркинье (рис. 19,18, *а* и *б*) располагаются *между* эндокардом (*1*) и миокардом (*2*), а также проникают в толщу миокарда.

а) Отличия от типичных кардиомиоцитов. *Под световым микроскопом* клетки Пуркинье (*3*) имеют следующие отличительные черты: по сравнению с сократительными кардиомиоцитами, они

I. гораздо более *крупные,*

II. более *светлые* (при окраске гематоксилином и эозином),

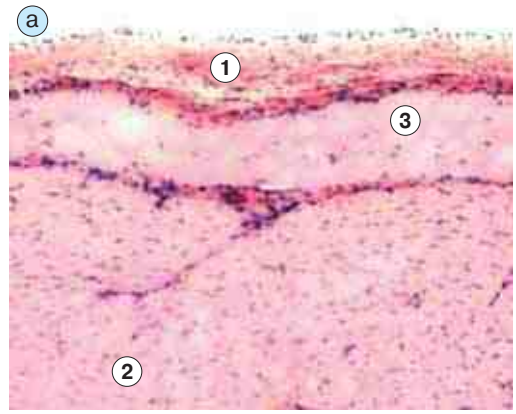

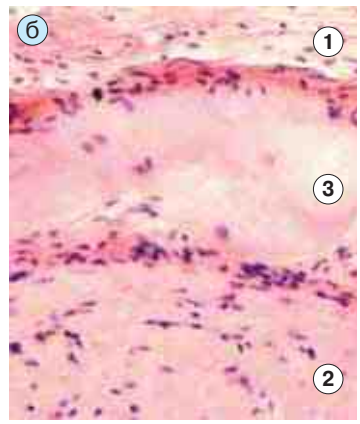

Рис. 19.18. Препарат — стенка сердца быка: атипичные кардиомиоциты (волокна Пуркинье). Окраска гематоксилином и эозином:
а — малое увеличение;
б — большое увеличение

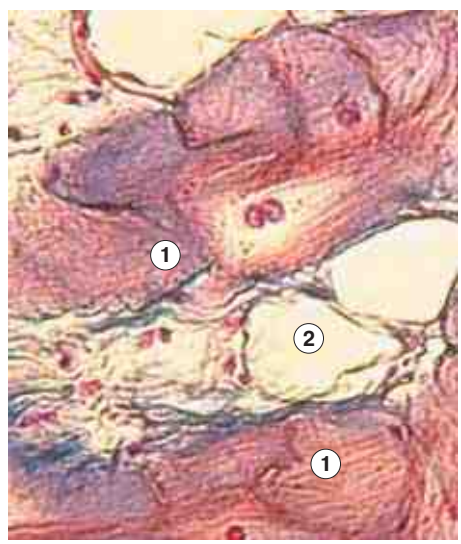

Рис. 19.19. Препарат — стенка сердца: атипичные кардиомиоциты (волокна Пуркинье). Окраска азановым методом

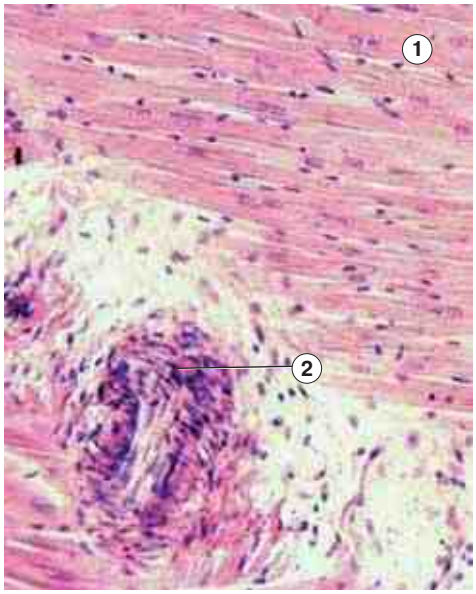

Рис. 19.20. Препарат — стенка сердца: сосуды сердца. Окраска гематоксилином и эозином

III. не имеют поперечной исчерченности,

IV. по форме — *овальные* (а не цилиндрические).

б) Отличие от адипоцитов. Рядом могут располагаться адипоциты — тоже светлые и крупные. Если сравнивать уже с ними, то клетки Пуркинье — более темные.

Особенно демонстративно отличие от адипоцитов при окраске препарата *азановым методом* (рис. 19.19). Тогда клетки Пуркинье (*1*) приобретают розово-голубоватый цвет, а адипоциты (*2*) остаются светлыми.

в) Ультрамикроскопическая структура клеток Пуркинье такова:

1) немногочисленные миофибриллы ориентированы в различных направлениях;

2) Т-трубочки, как и в Р-клетках, совсем отсутствуют;

3) имеется много гранул гликогена.

г) Границы между клетками в волокнах Пуркинье уже не рассматриваются как вставочные диски (в силу того, что эти «волокна» не имеют вид четко очерченных длинных цилиндров). Тем не менее между клетками имеются щелевидные контакты (нексусы).

Вокруг волокон Пуркинье — тонкие прослойки соединительной ткани.

19.3.5. Сосуды сердца

1. Особенности кровоснабжения сердца

а) Кровоснабжение сердца осуществляется двумя коронарными артериями — правой и левой.

Поскольку эти артерии отходят у основания клапана аорты, то при систоле их просвет закрывается створками клапана. К тому же сами артерии сжимаются мышцей сердца.

Следовательно, в отличие от прочих органов, *кровь к тканям сердца течет лишь во время диастолы*.

б) От коронарных артерий отходят ветви, питающие отдельные части сердца. Из капилляров кровь собирается в вены, которые впадают не в полые вены, а непосредственно в полости *правого* сердца.

2. Иллюстрация. На рис. 19.20 виден участок миокарда (*1*) и в его толще — артерия (*2*), ветвь одной из коронарных артерий.

В артерии, как обычно, хорошо выражена средняя оболочка, содержащая гладкие миоциты.

При сокращении последних может происходить полное закрытие просвета сосуда. Это приводит к резкому болевому синдрому (приступу ***стенокардии***) и (при достаточной продолжительности спазма) к омертвению соответствующего участка — ***инфаркту*** миокарда.

Тема 20. Кроветворение: центральные органы кроветворения и иммуногенеза

Кроветворение, или ***гемоцитопоэз,*** — это образование форменных элементов крови: эритроцитов, лейкоцитов, тромбоцитов (рассмотренных в теме 8).

Среди данных элементов — и лимфоциты — особый класс лейкоцитов, обеспечивающий специфичность иммунных реакций. Поэтому кроветворение тесно связано с таким сложным явлением, как ***иммуногенез.***

Этим вопросам посвящены настоящая и следующая темы.

20.1. Локализация кроветворения

20.1.1. Кроветворение у эмбриона

У зародыша по мере его развития локализация кроветворения последовательно меняется (рис. 20.1). В связи с этим выделяют три этапа эмбрионального гемоцитопоэза: *мезобластический, печеночный* и *медуллярный*.

Однако такое подразделение несколько условно, поскольку указанные «этапы» не следуют строго друг за другом, а в значительной степени перекрываются.

20.1.1.1. Мезобластический этап

1. Локализация (рис. 20.2, *а* и *б*). Впервые кроветворение начинается ***в стенке желточного мешка*** (*1*). Здесь, как уже отмечалось в п. 18.1.1.3, появляются скопления мезенхимных клеток — ***кровяные островки***.

Периферические клетки (*2*) островков *уплощаются* и формируют стенку первичных сосудов. Центральные же клетки (3) островков *округляются*, становятся ***гемопоэтическими стволовыми клетками*** *1-й генерации* (ГСК-1), и часть их вступает в эритропоэз — процесс образования эритроцитов.

2. Интраваскулярный мегалобластический эритропоэз.

а) Таким образом, первичные эритроциты образуются *внутри* сосудов, отчего процесс называется ***интраваскулярным.*** Его краткая схема такова:

ГСК-1 → МЕГАЛОБЛАСТЫ →
МЕГАЛОЦИТЫ (ПЕРВИЧНЫЕ ЭРИТРОЦИТЫ)

б) Появляющиеся в результате эритроциты имеют ряд особенностей, отличающих их от обычных эритроцитов (нормоцитов):

I. они велики по размеру (почему и называются ***мегалоцитами***),

II. часто имеют ядра,

III. содержат особый вид гемоглобина — т. н. ***Hb эмбриона***.

в) Предшественники мегалоцитов — *мегалобласты*. Поэтому данный тип эритропоэза именуется ***мегалобластическим.***

3. Другие события. Позже в желточном мешке происходит следующее.

а) Во-первых, эритропоэз становится ***нормобластическим,*** т. е. приводит к образованию обычных эритроцитов.

б) Во-вторых, вне сосудов (***экстраваскулярно***) начинают образовываться первичные лейкоциты (причем только гранулоциты).

в) В-третьих, часть гемопоэтических стволовых клеток (1-й генерации) выходит в кровь и переносится в зачаток печени.

4. Препарат. Мезобластическое кроветворение можно наблюдать в уже встречавшемся раньше препарате зародыша курицы (рис. 20.3).

Рис. 20.1. Кроветворение у эмбриона. *Схема*
ГСК — гемопоэтические стволовые клетки

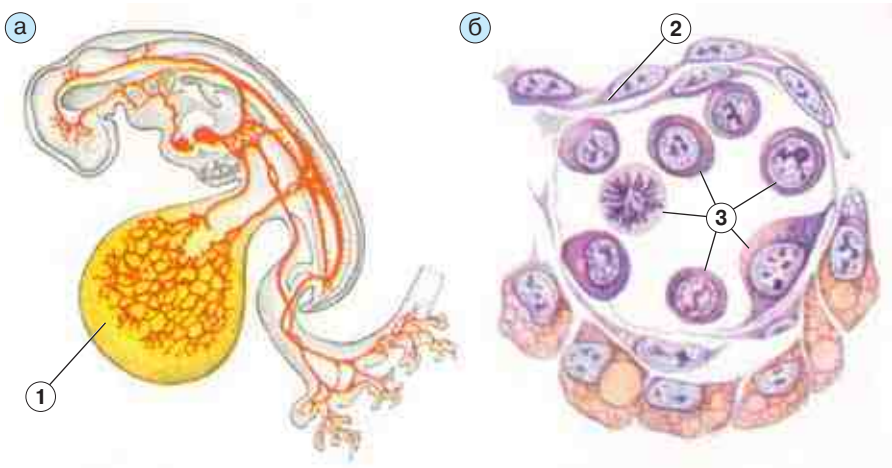

Рис. 20.2. Мезобластическое кроветворение [по Л. П. Бобовой и К. К. Рогажинской]:
а — связь сосудов желточного мешка и тела зародыша;
б — кровяной островок в стенке желточного мешка

В данном случае на снимке — стадия образования туловищных и амниотических складок. Видна формирующаяся стенка желточного мешка (*1*), состоящая из внезародышевой энтодермы (*1*) и висцерального листка внезародышевой мезодермы (*2*).

Между этими листками — мезенхима и первичные кровеносные сосуды (*3*). В некоторых сосудах находятся первичные клетки крови (*4*). Это и есть проявление мезобластического гемоцитопоэза.

5. Замечание. Не следует путать термины «*мезобластический*» и «*мегалобластический*»: первый относится к тому *этапу кроветворения*, что проходит в желточном мешке, а второй — к тому *типу эритропоэза*, который приводит к образованию мегалоцитов.

20.1.1.2. Печеночный этап (см. рис. 20.1)

а) С 6-й недели эмбрионального развития центром кроветворения становится печень.

б) Отличительные черты гемоцитопоэза на данном этапе таковы.

I. Образуются *все* форменные элементы крови (а не только эритроциты и гранулоциты, как на предыдущем этапе).

II. Образование всех этих элементов, в т. ч. эритроцитов, происходит ***экстраваскулярно*** — вокруг капилляров, врастающих в печеночные дольки.

III. Эритроциты имеют обычный размер и содержат другой (нежели мегалоциты) вид гемоглобина — ***фетальный*** (Hb F).

IV. Наряду с клетками крови, из печени разносятся также гемопоэтические стволовые клетки 2-й генерации.

в) Кроветворение в печени достигает своего пика к 5-му месяцу внутриутробной жизни. Затем оно постепенно затухает и к рождению совсем прекращается.

20.1.1.3. Медуллярный этап (см. рис. 20.1)

Локализация

а) Выселяющиеся из печени гемопоэтические стволовые клетки 2-й генерации оседают в зачатках целого ряда органов: *тимуса, лимфоузлов, селезенки* и *красного костного мозга*. Все эти органы (а не только красный костный мозг, как следует из названия этапа) включаются в кроветворение на ***медуллярном*** этапе.

б) Отметим также следующие моменты.

I. Кроветворение во всех названных органах происходит ***экстраваскулярно***.

II. Эритроциты (если они образуются в органе) содержат в основном ***HbF*** и в меньшей степени *HbA* (гемоглобин взрослых).

III. И наконец, все эти органы остаются органами кроветворения также после рождения — хотя, как правило, ***сужается спектр*** образуемых в них клеток.

1. Тимус. Так, вскоре красный костный мозг начинают покидать предшественники Т-лимфоцитов. Свое антиген***не***зависимое созревание они завершают в тимусе.

В итоге кроветворная роль тимуса быстро сводится к одной, но ключевой, функции — ***обеспечению антиген<u>не</u>зависимого созревания Т-лимфоцитов.***

2. Лимфоузлы и селезенка

а) Вначале в лимфоузлах и селезенке образуются все виды форменных элементов крови. Такая способность сохраняется в лимфоузлах

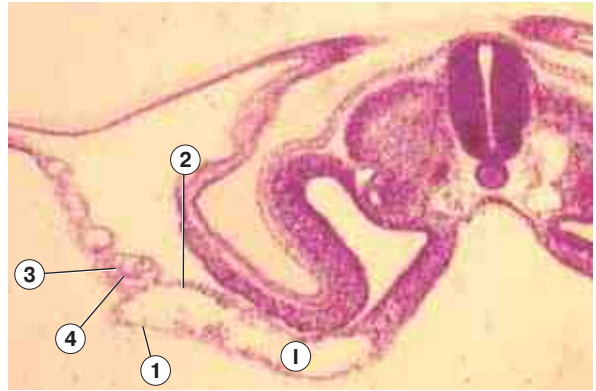

Рис. 20.3. Препарат — срез зародыша курицы: кроветворение в стенке желточного мешка. Окраска гематоксилином и эозином

до 15-й недели развития, а в селезенке — до рождения.

б) Затем данные органы (а также лимфоидная система слизистых оболочек) тоже концентрируются лишь на одной функции (если говорить о кроветворении) — ***антигензависимом созревании В- и Т-лимфоцитов.***

В связи с этим здесь образуются *лимфатические узелки (фолликулы)*, в которых (или рядом с которыми) оседают В-лимфоциты, мигрирующие из красного костного мозга, и Т-лимфоциты, поступающие из тимуса.

3. Красный костный мозг. Вначале красный костный мозг тоже образует все клетки крови. Но потом, как отмечалось, его начинают покидать предшественники Т-лимфоцитов.

Таким образом, у взрослого человека в красном костном мозгу формируются ***все виды клеток крови, кроме Т-лимфоцитов*** и B_1*-клеток* (п. 8.3.3.1-II), ***а также предшественники Т-лимфоцитов.***

На протяжении всего последующего онтогенеза здесь сохраняются *гемопоэтические стволовые клетки 3-го поколения*.

20.1.2. Органы кроветворения у взрослых

20.1.2.1. Локализация органов кроветворения (рис. 20.4)

1. Центральные органы кроветворения — это красный костный мозг и тимус.

а) Красный костный мозг (*1*) расположен ***в ячейках губчатого костного вещества,*** составляющего внутреннюю часть плоских и

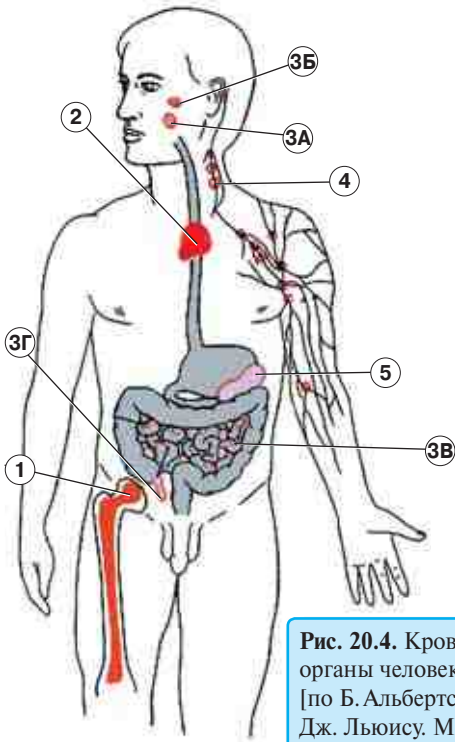

Рис. 20.4. Кроветворные органы человека [по Б. Альбертсу, Д. Брею, Дж. Льюису. М. Рэффу, К. Робертсу. Дж. Уотсону]

губчатых костей, а также эпифизы трубчатых костей (п. 10.2.3.1).

У детей (до 12–18 лет) красный костный мозг заполняет, кроме того, центральную (костномозговую) полость диафизов трубчатых костей (где впоследствии замещается на желтый костный мозг — жировую ткань).

Красный костный мозг имеет полужидкую консистенцию, поэтому из него можно приготовлять мазки. Его также изучают на декальцинированных срезах костей, где он сохраняется в ячейках губчатого вещества.

Общая его масса у взрослого человека — 3,0–3,5 кг.

б) Тимус (вилочковая, или зобная, железа) (*2*) расположен за грудиной. Масса тимуса достигает максимального уровня к 14–15 годам, составляя 35–40 г; после 20 лет она начинает постепенно снижаться.

Следует отметить, что в тимусе не только *завершается созревание* Т-лимфоцитов и происходит их пролиферация, но и одновременно *элиминируются* (уничтожаются) многие из созревающих Т-лимфоцитов — например те, которые настроены против собственных антигенов организма.

2. Периферические органы кроветворения составляют ***периферическую лимфоидную систему***.

а) Эта система включает

I. *лимфоидную систему слизистых оболочек,*

II. многочисленные *лимфатические узлы* (*4*), располагающиеся по ходу лимфатических сосудов, и

III. *селезенку* (*5*).

б) Общая масса лимфоидной ткани во всех этих образованиях сравнима с массой печени или головного мозга (≈1,5 кг).

в) Очень многочисленны компоненты ***лимфоидной системы слизистых оболочек:***

А) глоточное лимфоидное кольцо (или кольцо Пирогова), включающее *шесть миндалин:* язычную, две нёбные (*3А*), две трубные (*3Б*) и глоточную;

Б) в стенке тонкой кишки — одиночные (солитарные) лимфатические фолликулы (узелки), а также их скопления (пейеровы бляшки) (*3В*);

В) в стенке червеобразного отростка — лимфатические узелки (*3Г*);

Г) в стенке воздухоносных путей — лимфатические узелки, составляющие т. н. бронхоассоциированную лимфоидную ткань — БАЛТ.

Почти во всех перечисленных органах рядом с узелками (фолликулами) имеется и *межфолликулярная лимфоидная ткань.*

г) В периферической лимфоидной системе проходят ключевые стадии ***иммунных реакций*** (в т. ч. пролиферация стимулированных антигенами В- и Т-лимфоцитов и их последующая дифференцировка).

20.1.2.2. Кроветворные ткани

1. Два типа кроветворения — миело- и лимфопоэз

Уже из приведенных сведений видно, что образование лимфоцитов (отвечающих за иммунный ответ) стоит несколько особняком от образования других клеток крови (хотя и то, и другое начинается в одном органе — красном костном мозгу).

В связи с этим выделяют два типа кроветворения:

а) миелопоэз — образование всех форменных элементов крови (эритроцитов, гранулоцитов, моноцитов и тромбоцитов), кроме лимфоцитов;

б) а также ***лимфопоэз*** — образование лимфоцитов (в основном, Т- и В-клеток).

2. Два типа кроветворных тканей — миелоидная и лимфоидная

а) Ткань, в которой происходит миелопоэз, называется ***миелоидной.*** Это красный костный мозг.

В то же время, как уже отмечалось, в миелоидной ткани, кроме миелопоэза, совершаются и важные события лимфопоэза: созревание В-лимфоцитов и начальные стадии созревания Т-лимфоцитов.

б) Ткань же, в которой происходит дозревание и функционирование лимфоцитов, называется ***лимфоидной.*** Она находится в тимусе и периферической лимфоидной системе.

3. Четыре компонента кроветворной ткани

И в миелоидной ткани костного мозга, и в лимфоидной ткани соответствующих органов обычно содержатся следующие компоненты.

а) Первый компонент — ***стромальный***. Он представлен

1) *ретикулярной тканью* (п. 9.4.1) — в красном костном мозгу, лимфоузлах и селезенке;

2) *рыхлой соединительной тканью* — в лимфатических образованиях слизистых оболочек;

3) *эпителиальной (ретикулоэпителиальной) тканью* — в тимусе.

б) Второй компонент — ***гемальный.*** Это гемопоэтические (кроветворные) клетки на разных стадиях созревания. Они находятся в тесной связи с элементами стромального компонента, образующими микроокружение.

в–г) Кроме того, в кроветворной ткани присутствуют, выполняя важную функцию,

– макрофаги и другие ***клетки макрофагического ряда,*** а также
– специфические кровеносные и (в ряде органов) лимфатические ***сосуды***.

4. Происхождение кроветворной ткани

а) О *мезенхимном* происхождении *кроветворных клеток* и сосудов уже было сказано (п. 20.1.1.1).

б) Клетки *стромального* компонента (будучи разновидностью соединительной ткани) тоже имеют такое же происхождение.

Исключение составляет тимус: здесь строма долек представлена *ретикулоэпителиальной* тканью, происходящей из эпителия переднего отдела первичной кишки.

20.2. Постэмбриональный гемоцитопоэз

20.2.1. Общая схема

Схема гемоцитопоэза представлена на рис. 20.5. Необходимо отметить, что эта схема не является окончательной: уточнение и общей ее структуры, и тех или иных ее частей продолжается до сих пор.

В нынешнем же своем виде схема демонстрирует, прежде всего, следующее.

а) Все клетки крови происходят из единого источника — ***гемопоэтических стволовых клеток (ГСК).***

б) По числу разных видов форменных элементов крови существует *шесть направлений миелопоэза* (образование эритроцитов, моноцитов, тромбоцитов и трех видов гранулоцитов) и не менее *двух направлений лимфопоэза*.

в) В каждом из этих путей дифференцировки различают ***шесть классов клеток:*** 1) ГСК, 2) полустволовые клетки, 3) унипотентные клетки, 4) бласты, 5) созревающие клетки, 6) зрелые клетки.

Последовательно остановимся на различных участках приведенной схемы.

20.2.2. Гемопоэтические клетки классов I–IV (рис. 20.6)

20.2.2.1. Общие свойства клеток классов I–III

1. Локализация. Гемопоэтические клетки классов I–III находятся, в основном, *в красном костном мозгу.* Правда, при этом они могут попадать в кровь и после циркуляции вновь выселяться в кроветворные органы. Это явление называется *репопуляцией*.

Однако, если в какой-то момент клетки классов I–III и оказываются в крови, то содержание их в ней (по сравнению с форменными элементами крови) крайне ничтожно.

2. Морфология. Все клетки классов I–III похожи на *малые лимфоциты,* т. е. друг от друга морфологически не отличаются, а отличаются только по поверхностным антигенам.

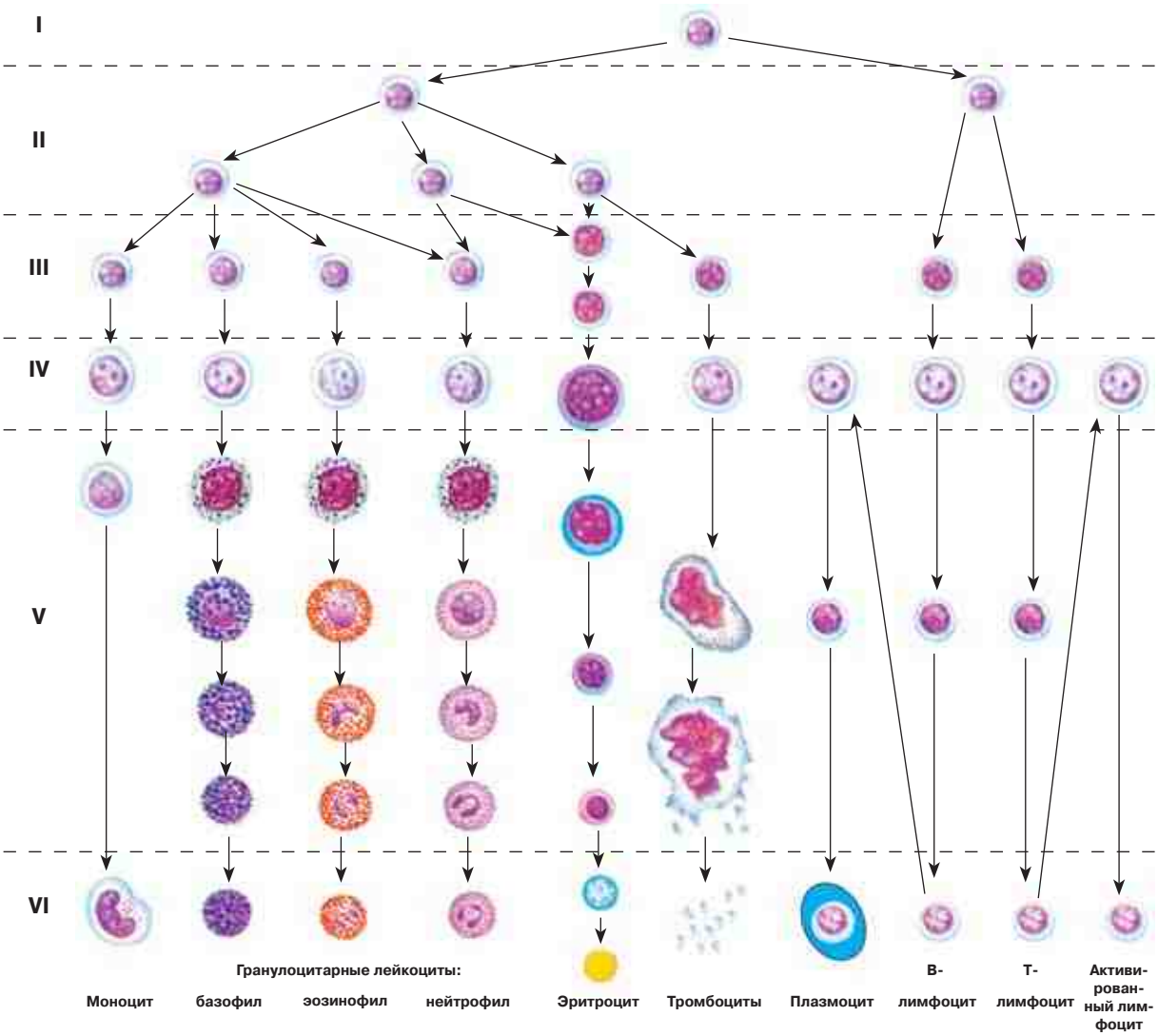

Рис. 20.5. Схема постэмбрионального кроветворения [по Н. А. Юриной]

Причина заключается в том, что на данных стадиях гемопоэза дифференцировка идет лишь на уровне генома.

3. Образование колоний

а) Суть феномена. Клетки классов I–III имеют общую способность — образовывать колонии. Это значит, что из одной такой клетки в подходящих условиях со временем образуется крупная совокупность клеток — настолько крупная, что может быть различима визуально (невооруженным глазом).

Поэтому для многих клеток классов II и III используется обозначение *КоЕ (колониеобразующие единицы)*. Хотя колониеобразующая способность имеется и у других клеток классов I–III.

б) Определение способности к образованию колоний производится следующим образом (рис. 20.7).

I. Мышей-реципиентов *облучают* такой дозой радиации, при которой погибают все их гемопоэтические клетки.

II. Затем в кровь *вводят клетки* костного мозга от необлученных мышей-доноров. Эти

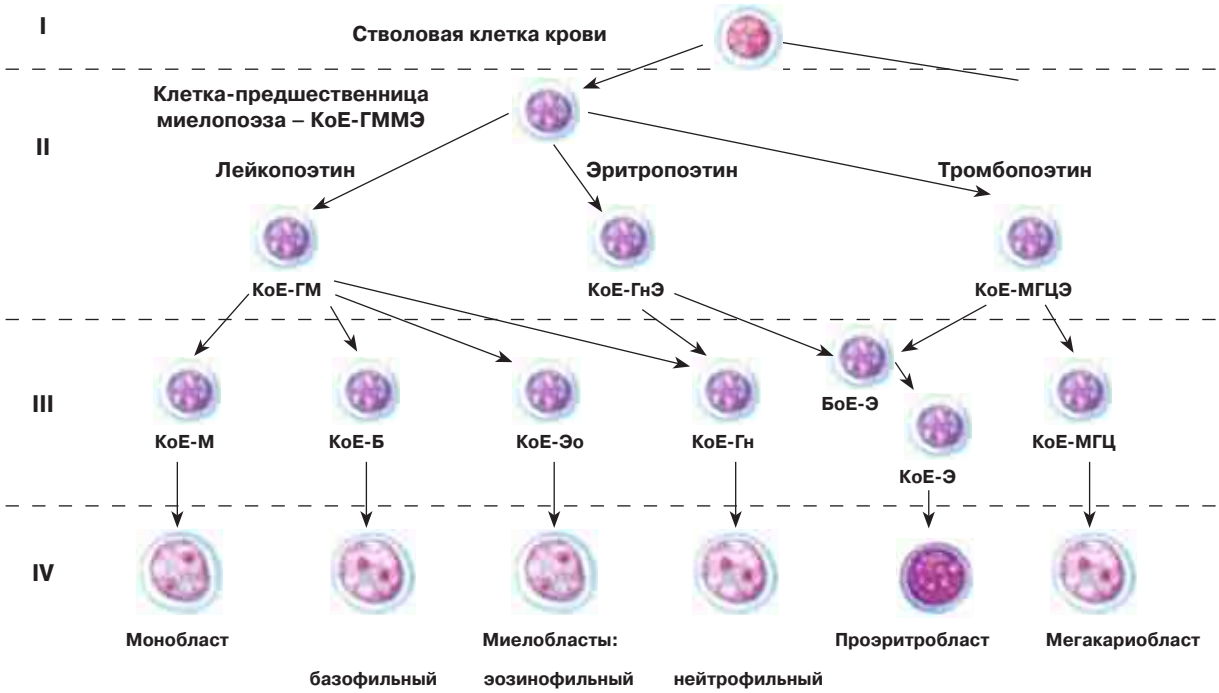

Рис. 20.6. Фрагмент общей схемы кроветворения: миелоидные клетки классов I–IV

клетки заселяют костный мозг реципиента, делятся, дифференцируются, и некоторые из них с кровью попадают в селезенку.

III. Через две недели *исследуют селезенку* облученных мышей. На ее поверхности видны узелки. Каждый из них — колония (клон) клеток, развившихся из одной гемопоэтической клетки класса I, II или III.

Подобные колонии можно получить также в тканевой культуре.

20.2.2.2. Особенности клеток классов I–III

Несмотря на общие свойства, клеткам каждого из рассматриваемых классов присущи и свои особенности — благодаря которым они и отнесены к разным классам.

Класс I: гемопоэтические стволовые клетки (ГСК)

а) Эти клетки ***делятся относительно редко*** (раз в 10–50 суток); в основном же они находятся в G_0-периоде. Поэтому их доля (от общего числа гемопоэтических клеток) в кроветворных органах очень мала (10^{-4} ...10^{-5}).

б) Ряд веществ (интерлейкин-3, колониестимулирующие факторы) активируют деления ГСК.

в) Самоподдержание. В этих делениях проявляется ключевое свойство стволовых клеток — способность к самоподдержанию (п. 7.1.3.1). Это значит, что при делениях часть дочерних клеток (не менее 50 %) *полностью идентична*

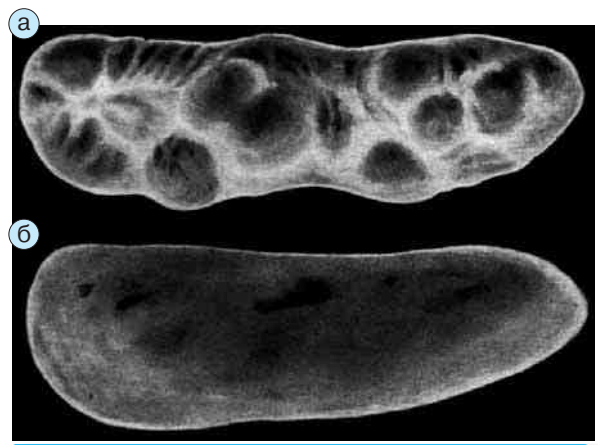

Рис. 20.7. Определение способности клеток к образованию колоний [по Ю. И. Афанасьеву, Л. П. Бобовой, К. К. Рогажинской].
а — селезенка облученных мышей с колониями гемопоэтических клеток; б — обычная селезенка

материнским (что поддерживает численность популяции ГСК), и лишь другая часть подвергается дифференцировке (превращается в клетки последующих классов).

г) Наконец, ГСК являются ***полипотентными***: могут давать начало всем форменным элементам крови.

На первом этапе дифференцировки ГСК образуются полустволовые клетки двух видов: предшественники миелопоэза и предшественники лимфопоэза.

Класс II: полустволовые клетки

а) I. От *предыдущих* (полипотентных) клеток клетки класса II отличаются тем, что являются ***коммитированными***, или ***частично детерминированными*** (п. 7.1.2.2): возможности дальнейших превращений для каждой из них уже ограничены.

II. ***Ограниченной*** становится и ***способность к самоподдержанию***: при делениях вновь образуются два вида дочерних клеток — как идентичные материнским, так и более дифференцированные. Но первых теперь меньше 50 %, поэтому убыль исходных клеток полностью не компенсируется.

б) От *последующих* же клеток клетки класса II отличаются тем, что еще сохраняют возможность дифференцироваться не по одному, а по двум или более различным направлениям, т. е. являются ***олигопотентными.***

Так, согласно рис. 20.5 и 20.6, к клеткам класса II относятся

1) предшественники миелопоэза;

2) образующиеся из них клетки следующей стадии развития — КоЕ-ГнЭ, КоЕ-ГМ, КоЕ-МГЦЭ;

3) предшественники лимфопоэза.

В обозначениях полустволовых КоЕ буквы, стоящие после черточки, показывают, в какие клетки крови способны дифференцироваться данные КоЕ:

– ***КоЕ-ГнЭ*** — по двум направлениям: в нейтрофильные гранулоциты (Гн) и в эритроциты (Э);
– ***КоЕ-ГМ*** — по четырем направлениям: во все три вида гранулоцитов (Г) (нейтрофилы, эозинофилы, базофилы), а также в моноциты (М);
– ***КоЕ-МГЦЭ*** — по двум направлениям: в мегакариоциты (МГЦ) — источники тромбоцитов — и в эритроциты (Э) (которые могут образовываться также из КоЕ-ГнЭ).

в) Еще одна особенность клеток класса II состоит в том, что они приобретают ***чувствительность к регуляторам гемопоэза,*** которые определяют (детерминируют) направление дифференцировки. В частности, *эритропоэтин* (синтезируемый в почках, легких и печени) стимулирует образование КоЕ-ГнЭ, *лейкопоэтин* — образование КоЕ-ГМ, а *тромбопоэтин* — образование КоЕ-МГЦЭ.

Класс III: унипотентные клетки

а) Главная особенность этих клеток — ***унипотентность:*** в отличие от предыдущих клеток, каждая клетка данного класса может развиваться только по одному направлению.

Поэтому естественно, что по числу разных видов форменных элементов крови имеется не менее восьми видов унипотентных клеток — предшественники эритроцитов (КоЕ-Э), нейтрофильных гранулоцитов (КоЕ-Гн) и т. д. — вплоть до предшественников В-лимфоцитов и предшественников Т-лимфоцитов.

б) Однако в эритропоэтическом ряду содержатся сразу два вида унипотентных колониеобразующих клеток: вначале появляются ***БоЕ-Э***, и лишь потом они превращаются в более дифференцированные КоЕ-Э.

БоЕ-Э — бурстообразующие единицы (*burst* — взрыв). Эти клетки способны неоднократно делиться (после стимуляции интерлейкином-3) и поэтому дают большое количество КоЕ-Э.

20.2.2.3. Типы кроветворения

1. Гомобластический тип. Итак, преобразование стволовых клеток крови в унипотентные включает следующие процессы — митотические деления и постепенное сужение потенций развития.

Однако в обычных условиях начальные стадии гемопоэза протекают с небольшой интенсивностью и содержание клеток классов I–III (а также класса IV) в красном костном мозгу является очень низким.

Преобладают же (и значительно) клетки последующих стадий развития — обычно той последней стадии, на которой клетки еще способны делиться.

Такой тип кроветворения называют гомобластическим — в силу ***преобладания в костном мозгу клеток одной стадии.***

2. Гетеробластический тип. Напротив, в экстремальных ситуациях (например, после ос-

трой кровопотери) дифференцировочные деления начальных клеток ряда ускоряются, а расход зрелых форм увеличивается.

Это приводит к перераспределению соотношения клеточных форм в красном костном мозгу: доля поздних форм снижается, а доля ранних форм повышается.

В таком случае говорят о гетеробластическом типе кроветворения: ***в красном костном мозгу в заметном количестве присутствуют клетки нескольких стадий.***

Вместе с тем, надо понимать, что принципиальной разницы между двумя «типами» кроветворения нет: в обоих случаях функционирует вся «вертикаль» гемопоэза, и в обоих случаях достигается ***стационарное состояние*** (т. е. постоянство количества клеток) ***каждой клеточной формы***.

20.2.2.4. Гемопоэтические клетки класса IV

Деления и созревание клеток класса III приводят к образованию ***бластов*** — клеток класса IV.

1. Изменение морфологии. Здесь впервые изменяется морфология клеток (за счет начала специфических синтезов). От клеток классов I–III (похожих на малые лимфоциты) бласты отличаются а) бóльшим размером, а) более светлым ядром и светлой цитоплазмой, в) появлением в цитоплазме первых продуктов специфических синтезов.

Но несмотря на последнее обстоятельство, между собой (т.е. «по горизонтали») почти все бластные клетки морфологически неразличимы.

Исключение и в номенклатуре, и в морфологии составляют клетки IV-го класса эритропоэза: их принято называть ***про***эритробластами, и они уже имеют некоторые отличительные черты (как это показано на рис. 20.5 и 20.6).

2. Неспособность к колониеобразованию. В отличие от предыдущих клеток, бласты не способны образовывать колонии. Причина этого состоит в том, что бласты, несмотря на свое название, обладают сравнительно невысокой пролиферативной активностью: количество их делений невелико.

20.2.3. Завершающие стадии миелопоэза (рис. 20.8)

20.2.3.1. Общая характеристика

1. Класс V (класс созревающих гемопоэтических клеток) почти в каждом из 6 направлений *миелопоэза* представлен не одной клеточной формой, а ***несколькими видами*** последовательно переходящих друг в друга ***клеток.***

2. Причем здесь уже имеются ***четкие морфологические отличия:*** не только «по вертикали» — между смежными клетками каждого ряда, но и «по горизонтали» — между клетками различных направлений дифференцировки.

Таким образом, любая из многочисленных гемопоэтических клеток класса V в принципе может быть ***морфологически идентифицирована***. (Хотя на практике для этого требуется немалый опыт.)

3. В конечном счете, дифференцировка клеток класса V приводит к образованию зрелых форменных элементов крови (т. е. клеток класса VI).

20.2.3.2. Эритропоэз (рис. 20.8)

1. ***а)*** Как уже отмечалось, эритропоэтический ряд несколько «выбивается» из общей схемы гемопоэза:

– в классе III он содержит не один, а два вида унипотентных клеток (БоЕ-Э и КоЕ-Э);
– клетки же класса IV называются *проэритробластами*.

б) Теперь добавим, что клетки класса V этого ряда называются *эритробластами* (хотя данный термин более соответствует классу IV).

Для устранения несоответствия, эритропоэтические клетки V-го класса иногда обозначают термином «нормоциты». Но гораздо чаще используют прежнее, более привычное, название.

в) При этом эритробласты закономерно меняют свои тинкториальные свойства: вначале они являются *базофильными*, затем — *полихроматофильными* и в конце — *оксифильными*.

Итак, охарактеризуем эритропоэтические клетки, начиная с 4-го класса.

2. Клетка класса IV

Проэритробласт. *В ядре* проэритробласта интенсивно синтезируются *рРНК, глобиновые мРНК* и (в гораздо меньшей степени) мРНК других белков эритроцита. В цитоплазме начинают накапливаться рибосомы, что обуславливает ее некоторую базофилию. Вместе с тем клетка сохраняет способность к *митотическим делениям*.

3. Клетки класса V (созревающие клетки)

а) Базофильный эритробласт. На данной стадии количество рибосом в цитоплазме становится очень значительным. Отсюда — рез-

кая базофилия цитоплазмы, что и отражено в названии клетки.

На рибосомах начинается интенсивный синтез гемоглобина и ряда других белков.

Однако на этой стадии клетки все еще способны к делениям.

б) Полихроматофильный эритробласт. Здесь уже создается ситуация, когда в цитоплазме присутствуют одновременно и *базофильные* компоненты (рибосомы), и *оксифильные* (главным образом, новосинтезированный гемоглобин). Поэтому цитоплазма становится полихроматофильной — приобретает серовато-розовый цвет.

Полихроматофильные эритробласты — *последние из делящихся клеток* эритроидного ряда. В норме (при т. н. гомобластическом кроветворении; п.20.2.2.3) именно они преобладают среди эритропоэтических клеток.

в) Оксифильный эритробласт. В цитоплазме продолжается накопление гемоглобина (и прочих белков), а содержание рибосом снижается. Поэтому цитоплазма оказывается оксифильной, т.е. розовой при обычном методе окраски.

Кроме того, на данной стадии начинается уплотнение ядра (оно становится гиперхромным), отчего клетки теряют способность к делениям.

Уменьшаются размеры ядра и всей клетки в целом. В конце стадии ядро выталкивается из клетки с помощью манжетки из цитоскелета.

4. Клетки класса VI (зрелые клетки)

а) Ретикулоциты. Оксифильные эритробласты превращаются в ретикулоциты. Эти клетки уже не имеют ядра (у млекопитающих) и содержат в цитоплазме зернисто-сетчатую субстанцию — стареющие митохондрии, остатки эндоплазматической сети и рибосом.

Как указывалось в п. 8.2.1.1, при окраске по Романовскому ретикулоциты неотличимы от зрелых эритроцитов. Наличие в них сетчатой субстанции выявляется лишь при окраске крезиловой синькой.

Часть ретикулоцитов выходит из красного костного мозга в кровь, где они составляют 2–8 % от общего числа эритроцитов.

б) Эритроциты. Наконец, теряя зернисто-сетчатую субстанцию, т. е. освобождаясь от всех органелл, ретикулоцит превращается в эритроцит.

20.2.3.3. Гранулоцитопоэз (рис. 20.8)

1. Промиелоциты *(нейтрофильные, эозинофильные* и *базофильные)*

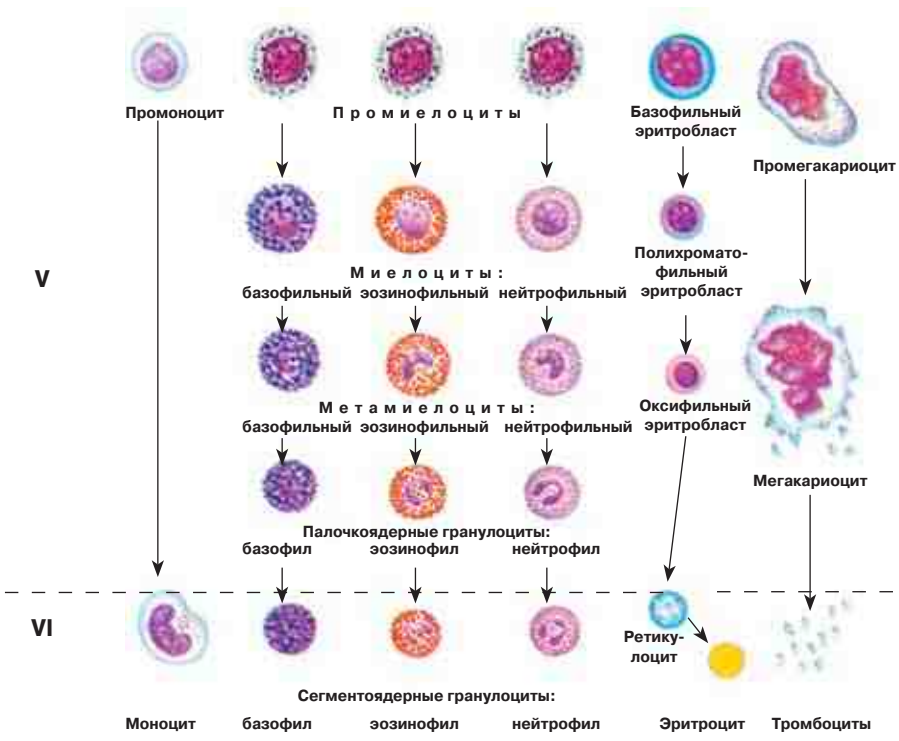

Рис. 20.8. Фрагмент общей схемы кроветворения: миелоидные клетки классов V–VI

В гранулоцитопоэзе клетки класса IV называются ***миелобластами***. Именно из них образуются первые клетки класса V — промиелоциты.

а) Отличие промиелоцитов от миелобластов состоит в том, что в их цитоплазме уже имеется ***азурофильная зернистость***; ее образуют ***первичные*** (неспецифические, или промиелоцитарные) ***гранулы*** (п. 8.3.2.1).

б) Но специфических гранул еще нет. Поэтому друг от друга три вида промиелоцитов (нейтрофильные, эозинофильные и базофильные) не отличаются.

в) Все они имеют 1) округлые ядра, 2) голубую (при окраске по Романовскому) цитоплазму и в последней, как уже сказано, 3) первичные гранулы.

г) Промиелоциты способны к делениям.

2. Миелоциты *(нейтрофильные, эозинофильные и базофильные)*

а) На стадии миелоцитов в цитоплазме, кроме первичных, появляются и ***вторичные гранулы, специфические*** для каждого из трех типов клеток (раздел 8.3.2): соответственно,

А) *нейтрофильные*, содержащие антибактериальные вещества;

Б) *эозинофильные*, со щелочным белком, гистаминазой и оксидазами;

В) *базофильные*, содержащие гепарин и гистамин.

Таким образом, на данной стадии клетки уже отличаются друг от друга (по типу вторичных гранул). Эти гранулы сохраняются и на последующих стадиях развития — вплоть до зрелых клеток, — что позволяет различать три типа гранулоцитов.

б) Ядра у миелоцитов по-прежнему *округлые*. Дальнейшее же созревание клеток проявляется, главным образом, в изменении структуры и формы ядра. В результате этих изменений ядра, клетки потеряют способность к делениям.

в) Поэтому миелоциты — ***последние клетки гранулоцитопоэтических рядов, способные делиться.*** Как полихроматофильные эритробласты, в норме они являются преобладающим типом среди клеток соответствующего ряда.

3. *а)* Клетки последующих стадий развития:

I. ***метамиелоциты*** *(нейтрофильные, эозинофильные* и *базофильные),*

II. ***палочкоядерные гранулоциты*** *(нейтрофильные, эозинофильные* и *базофильные;* правда, последние практически неразличимы),

III. ***сегментоядерные гранулоциты*** *(нейтрофильные, эозинофильные* и *базофильные).*

б) Все эти клетки имеют ряд ***общих свойств***:

1) содержат ядро неправильной формы и поэтому не делятся,

2) обнаруживаются в крови (причем, обнаруживаемые в крови метамиелоциты называются *юными гранулоцитами*).

в) Что же касается ***формы ядра***, то она закономерно меняется:

– у метамиелоцитов ядро – *бобовидное,*
– у палочкоядерных клеток – похоже на *толстую изогнутую палочку* без перемычек,
– и, наконец, у сегментоядерных клеток ядро превращается в *несколько сегментов*, разделенных узкими перетяжками (у базофилов оно остается слабодольчатым).

20.2.3.4. Прочие направления миелопоэза (рис. 20.8)

1. Моноцитопоэз

а) В моноцитопоэтическом ряду клетка класса IV называется ***монобластом.***

б) А в классе V данного ряда различают только один вид клеток — ***промоноцит.*** У последнего ядро — круглое, большое; в цитоплазме нет гранул.

в) В отличие от этого, в зрелом моноците ядро — бобовидное, а в цитоплазме обнаруживается немного мелких зерен (лизосом).

2. Тромбоцитопоэз

а) Клетка класса IV— ***мегакариобласт.*** Внешне он практически неотличим от прочих бластных клеток этого класса.

Зато клетки класса V приобретают резкие морфологические особенности. Всего в этом классе — следующие два вида клеток.

б) Промегакариоцит:

– ядро при образовании этой клетки становится ***полиплоидным;***
– поэтому объем ядра и объем клетки в целом ***значительно увеличены*** (что делает данные клетки и зрелые мегакариоциты легко различимыми среди гемопоэтических клеток),
– в ядре появляются относительно глубокие вырезки (incisurae).

в) Мегакариоцит:

– сегментация ядра выражена еще сильней, так что ядро как будто разбивается на несколько глобул неравного размера

(отчего клетку часто называют многоядерной);
– в цитоплазме же появляется *демаркационная мембранная система* (видимая под электронным микроскопом): она разделяет цитоплазму на фрагменты — будущие тромбоциты.

г) Образование тромбоцитов. 1) Мегакариоцит «проталкивает» часть своей цитоплазмы (в виде отростков) в щели капилляров красного костного мозга.

2) После этого фрагменты цитоплазмы отделяются в виде тромбоцитов (которые, как видно из вышеизложенного, правильнее называть ***тромбопластинками***).

3) Остающаяся ядросодержащая часть мегакариоцита может восстанавливать объем цитоплазмы и образовывать новые тромбоциты.

20.2.4. Завершающие стадии лимфопоэза

20.2.4.1. Введение

а) Зрелые лимфоциты обладают уникальным свойством — ***иммунокомпетентностью***, т. е. способностью узнавать тот или иной антиген.

б) Эту способность обеспечивают антигенспецифичные мембранные рецепторы — ***BCR*** (B-cell receptor) у В-клеток и ***TCR*** (T-cell receptor) у Т-клеток (п. 8.3.3.1).

в) Отсюда следует и основная функция лимфоцитов — *антигенспецифичное участие в иммунных реакциях.*

г) В связи с необходимостью выработать эту высокую ***специфичность*** у исходно одинаковых клеток, развитие лимфоцитов происходит гораздо сложнее, чем других форменных элементов крови.

1. Этапы лимфопоэза

а) Лимфопоэз включает два этапа:
– *антиген**не**зависимое* созревание лимфоцитов (внутренние ряды на рис. 20.9), происходящее в *центральных* органах кроветворения,
– и *антигензависимую* дифференцировку (наружные ряды на рис. 20.9), которая следует после встречи лимфоцитов с антигенами и осуществляется в *периферической* лимфоидной ткани.

б) У взрослого человека антиген***не***зависимое созревание постепенно затухает – и основным источником пополнения популяции лимфоцитов в организме становится антиген***зависимый*** лимфопоэз.

в) Этот (антигензависимый) этап лимфопоэза представляет собой, по существу, иммунные реакции и будет рассматриваться в следующей теме. Здесь же мы обратимся лишь к первому этапу лимфопоэза.

2. Ключевые события антигеннезависимого лимфопоэза

На данном этапе как раз и происходит формирование у лимфоцитов иммуноспецифичности. Это достигается с помощью ряда уникальных процессов, из которых наиболее важными являются следующие.

а) Ключевой процесс – ***образование генов Ig-подобных мембранных рецепторов*** – путем перестройки (реаранжировки) соответствующей геномной области. Причем результат этой перестройки в разных клетках различен.

б) Затем следует ***отбор (селекция) появившихся клонов лимфоцитов.***

I. Вначале (в первом туре) отбор происходит по способности клеток взаимодействовать с антигенами вообще: клетки с указанной способностью сохраняются, что обозначается как ***положительная селекция.***

II. Во втором туре отбор идет по способности взаимодействовать с собственными антигенами организма: клетки с указанной способностью уничтожаются – ***отрицательная селекция.***

3. Подразделение лимфопоэтических клеток на классы

Подразделение лимфопоэтических клеток на шесть классов (в соответствии с общей схемой кроветворения; рис. 20.5) не всегда используется в литературе и может быть произведено с некоторой долей условности.

В случае антиген***не***зависимого лимфопоэза примерная картина такова (см. рис. 20.9).

а) К классу II относятся полустволовые *клетки-предшественницы лимфопоэза* (общие для В- и Т-направлений).

Класс III образуют два вида унипотентных клеток:
– *предшественники В-лимфоцитов*, или ***про-В-лимфоциты;***
– *предшественники Т-лимфоцитов,* или ***про-Т-лимфоциты***.

б) Последние (предшественники Т-лимфоцитов) перемещаются из красного костно-

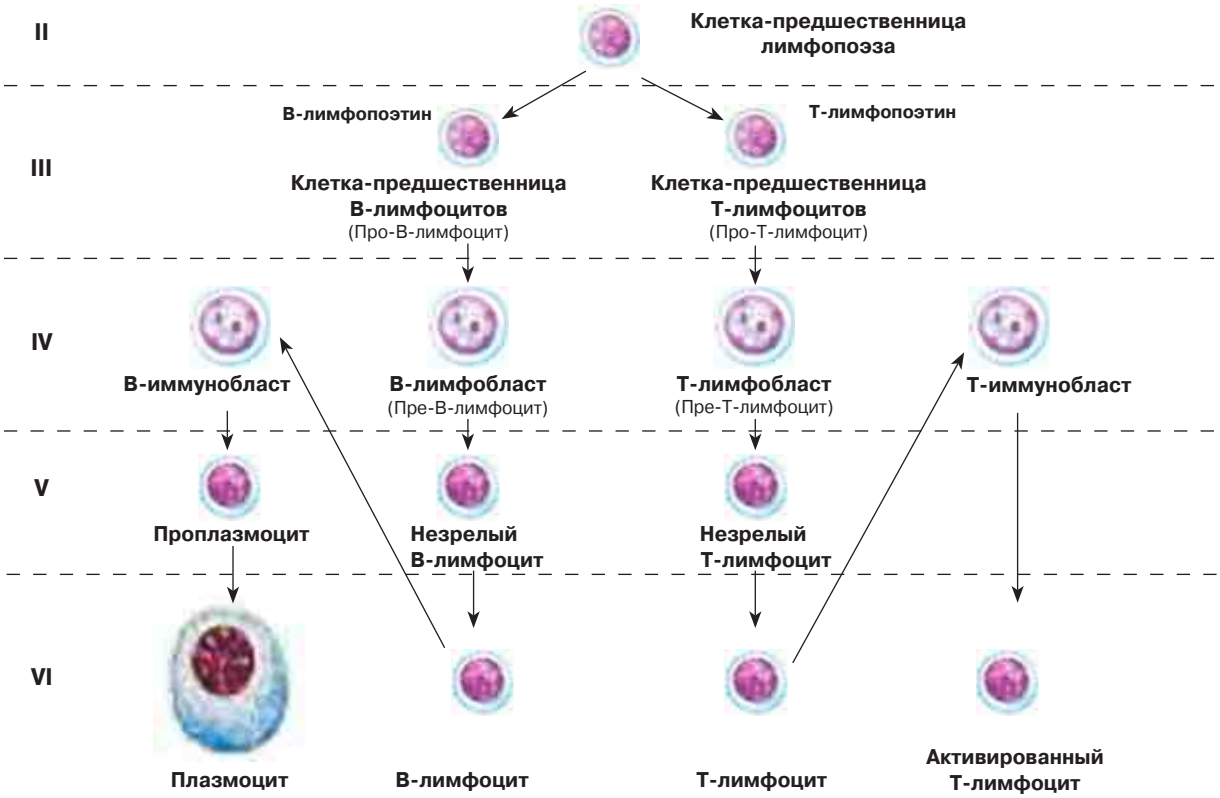

Рис. 20.9. Фрагмент общей схемы кроветворения: лимфоидные клетки классов II–VI

го мозга в тимус, для чего преодолевают *гематотимусный барьер* (п. 20.3.2.2). Считают, что это удается лишь 5 % клеток, покинувших красный костный мозг.

В тимусе происходят дальнейшие стадии антиген***не***зависимого созревания Т-клеток.

Клетки же В-лимфопоэтического ряда продолжают свое развитие в красном костном мозгу.

в) Клетки класса IV называются

– *В-лимфобластами,* или ***пре-В-лимфоцитами***, а также

– *Т-лимфобластами*, или ***пре-Т-лимфоцитами***.

Это, как и все бласты, крупные светлые клетки. Их размножение должно давать такое количество клеток, которое необходимо для последующего формирования огромного количества клонов с различной иммунной специфичностью.

г) Клетки класса V – это ***незрелые В-клетки*** и ***незрелые Т-клетки***. Вероятно, именно на данной стадии развития и происходят вышеназванные ключевые события: перестройка (реаранжировка) генов и селекция клеток. По другим представлениям, эти события (по крайней мере, первое из них) совершаются раньше – в про- и (или) пре-лимфоцитах.

4. NK-клетки. До сих пор речь шла о развитии В- и Т-лимфоцитов. Но имеется еще один вид лимфоцитов – NK-клетки (п. 8.3.3.1), которые и в зрелом состоянии не подразделяются на клоны с разной иммуноспецифичностью. Они образуются *в красном костном мозгу* по формально аналогичной схеме:

КЛЕТКА-ПРЕДШЕСТВЕННИЦА
ЛИМФОПОЭЗА
(КЛАСС II)
↓
КЛЕТКИ-ПРЕДШЕСТВЕННИЦЫ
NK-КЛЕТОК **(ПРО-NK)**
(КЛАСС III)

↓

NK-БЛАСТЫ **(ПРЕ-NK)**
(КЛАСС IV)

↓

НЕЗРЕЛЫЕ NK-КЛЕТКИ
(КЛАСС V)

↓

NK-**КЛЕТКИ**
(КЛАСС VI)

Однако очевидно, что в данном случае реаранжировки генов не происходит.

Заметим, что некоторые авторы рассматривают про-В-, про-Т- и про-NK-клетки (наряду с пре-клетками) как бласты, т.е. клетки не III, а IV класса.

Теперь можно более подробно остановиться на специфических процессах антигеннезависимого лимфогенеза – перестройке генов и селекции клеток.

20.2.4.2. (*) Антиген*не*зависимая дифференцировка: реаранжировка генов в созревающих В- и Т-клетках

1. Исходное состояние генов иммунокомпетентности

а) Чем вызвана необходимость в реаранжировке генов?

Дело в том, что гено́м человека (да и любого другого организма) не может содержать гены антител (иммуноглобулинов) сразу против всех возможных антигенов. Это потребовало бы на порядок увеличить его размеры: вместо 46 хромосом понадобилось бы, например, 460 хромосом.

б) Поэтому в хромосомах любой клетки организма (в т.ч. гемопоэтической стволовой клетки, ГСК) содержатся не длинные гены целых пептидных цепей всевозможных иммуноглобулинов (*Ig*), а короткие гены нескольких пептидных участков, из которых состоит цепь *Ig*.

Причем, для каждого такого участка имеется до нескольких сотен аллелей (вариантов) его короткого гена.

в) В очень упрощенном виде это можно представить так. Будем считать, что полная цепь *Ig* состоит из четырех участков (a, b, c, d), и гено́м содержит 300 различных аллелей гена A, 20 аллелей гена B, 200 аллелей гена C и 10 аллелей гена D.

Вместе это составляет всего 530 коротких генов — вместо миллиардов длинных генов полных цепей *Ig*.

2. Суть реаранжировки генов

а) В ходе же лимфопоэза ферменты *рекомбиназы* «выхватывают» из каждого аллельного множества по одному произвольно выбранному короткому гену и «сшивают» «избранников» в один (в Т-клетках) или в два (в В-клетках) полных гена *Ig*.

В результате, в каждой клетке образуются гены лишь для одного вида *Ig* (состоящего из цепей одного или двух видов), но общее количество вариантов полных генов, а, следовательно, и самих *Ig* — а, значит, и лимфоцитов с разной иммунной специфичностью, — получается весьма большим.

В частности, приведенная выше условная численность аллельных групп коротких генов дает следующее множество вариантов полных генов:

$$300 \times 20 \times 200 \times 10 \approx \mathbf{10^7}.$$

Итак, благодаря реаранжировке генов, образуется ***большое количество разных иммунокомпетентных клеток, отличающихся по своей антигенной специфичности***.

б) В указанную перестройку вначале вовлекаются гены лишь одной из двух гомологичных хромосом. И если процесс заканчивается успешно, то перестройка в гомологичной хромосоме блокируется (поскольку она могла бы привести к образованию иного гена).

в) Но во многих клетках перестройка генома приводит к неисправимым повреждениям хромосомной ДНК (или хромосом в целом). Такие клетки самоуничтожаются путем *апоптоза* (п. 4.4.2).

3. Результат

а) Сохранившиеся клетки размножаются, так что из каждой клетки образуется ***клон*** — совокупность лимфоцитов (пока еще незрелых) с одинаковой иммунной специфичностью.

По разным оценкам, число таких клонов (отдельно для В- и отдельно для Т-лимфоцитов) варьирует от 10^7 до 10^{10}.

б) Затем новые гены (продукты реаранжировки) начинают работать, и продукты их экспрессии появляются на поверхности лимфоидных клеток: в случае В-клеток это иммуноглобулины классов **M (*IgM*)** и **D (*IgD*)**, выступающие в качестве BCR, а в случае Т-клеток — более просто устроенные Ig-подобные белки, TCR.

Каждый такой рецептор способен взаимодействовать лишь с одним определенным антигеном — таким, чья структура комплементарна рецептору.

4. Прежде полагали, что дифференциация лимфоцитов на клоны происходит только в эмбриональном периоде. По современным представлениям, это совершается все то время, в течение которого продолжается антиген***не***зависимый лимфопоэз, — в красном костном мозгу (для В-клеток) и в тимусе (для Т-клеток).

20.2.4.3. Антиген*не*зависимая дифференцировка: селекция лимфоцитов

Итак, на определенной стадии созревания антиген***не***стимулированных лимфоцитов на их поверхности появляются специфические рецепторы — BCR или TCR.

В случае Т-клеток это запускает селекционные процессы, проходящие ***в корковом веществе долек тимуса.***

1. (*) Прежде чем остановиться на сути данных процессов, необходимо сформулировать **особенности функционирования Т-клеток.**

а) В п. 8.3.3.1-III отмечалось, что, с точки зрения современной иммунологии, Т-клетка может иммуноспецифически взаимодействовать из всех антигенных структур только с такими, которые являются ***клетками***. Причем, взаимодействие успешно лишь в том случае,

– если на поверхности этих клеток имеются многочисленные копии пептида — антигенной детерминанты (АД), комплементарной TCR — рецептору Т-клетки,
– и если, к тому же, эти АД находятся не в свободном состоянии, а в комплексе со строго определенными белками — т.н. антигенами главного комплекса гистосовместимости (ГКГ).

б) К каждому из этих условий – по замечанию.

I. Антигенные детерминанты образуются в результате неполного расщепления клеткой всевозможных белков (антигенов) — как чужих, так и собственных.

II. Антигены ГКГ — это, вопреки названию, обычно не чужеродные, а такие собственные белки клеток, которые специально предназначены для представления на клеточной поверхности антигенных детерминант (АД).

Они делятся на два класса:

– антигены ГКГ класса I образуются всеми клетками и представляют АД Т-киллерам,
– а антигены ГКГ класса II образуются только т.н. антигенпредставляющими клетками (АПК — макрофагами, В-лимфоцитами, а также, видимо, эпителиоретикулоцитами тимуса) и представляют АД Т-хелперам.

в) И, наконец, для указанных взаимодействий Т-клетки имеют на поверхности, помимо TCR, дополнительные белки-корецепторы:

– у Т-киллеров это белок ***CD8***, необходимый для взаимодействия с комплексом [***АД***—(*антиген* ***ГКГ-I***)] на поверхности той или иной клетки,
– а у Т-хелперов — белок ***CD4***, участвующий в связывании с комплексом [***АД***–(*антиген* ***ГКГ-II***)] на поверхности АПК.

Причем, к началу селекции этого различия еще нет: все Т-клетки имеют на своей поверхности оба корецептора — и CD4, и CD8.

2. (*) Положительная селекция (отбраковка) Т-клеток в тимусе

а) Селекция проходит в два тура. Первый тур — положительная селекция (в глубоких слоях коры тимуса): ***отбираются те Т-клетки, которые способны к взаимодействию (с помощью своих TCR и корецепторов) с антигенами ГКГ того или другого класса*** (независимо от того, какой пептид связан с этими белками).

В остальных вновь образованных Т-клетках (с «плохим» TCR) запускается процесс самоуничтожения (*апоптоз*).

В качестве «инспекторов», проверяющих способность созревающих Т-клеток к взаимодействию, выступают ***эпителиальные клетки стромы тимуса***.

б) В ходе отбора или вскоре после него Т-клетки теряют один из вышеуказанных корецепторов (CD8 или CD4) и тем самым подразделяются на две субпопуляции: $CD4^+$, $CD8^-$ (будущие Т-хелперы) и $CD4^-$, $CD8^+$ (будущие Т-киллеры).

в) Это приводит к продолжению положительной селекции (с участием тех же клеток стромы): ***отбираются Т-клетки с эффективным «правильным» взаимодействием,*** т. е. взаимодействием вида

[(***Т-клетка***)-TCR, $CD8^+$] — [***АД***—(антиген ГКГ-**I**)-***Эпителиоцит***]

или

[(***Т-клетка***)-TCR, $CD4^+$] — [***АД***—(антиген ГКГ-**II**)-***Эпителиоцит]***.

(Природа ***АД*** пока значения не имеет.)

В остальных клетках, где указанные взаимодействия слабы, запускается апоптоз.

3. (*) Отрицательная селекция (отбраковка) Т-клеток в тимусе

а) В сохранившихся Т-клетках усиливаются синтетические процессы, отчего на поверхности возрастает количество TCR и корецепторов, и клетки приобретают способность к эффективному узнаванию той или иной антигенной детерминанты (при оговоренных выше условиях).

б) Одновременно Т-клетки перемещаются в еще более глубокие зоны тимуса: ***на границу коры с мозговым веществом или даже в мозговое вещество***.

Здесь они вступают во взаимодействие с клетками макрофагического ряда — *дендритными* и *интердигитирующими* (п. 8.3.3.2), которые, как полагают, представляют Т-клеткам антигенные детерминанты (пептиды), встречающиеся в составе ***собственных белков организма***.

Видимо, каждый из этих пептидов должен присутствовать в двух вариантах:

– в комплексе с антигеном ГКГ класса I (для селекции CD8-клеток — будущих Т-киллеров)
– и в комплексе с антигеном ГКГ класса II (для отбора CD4-клеток — будущих Т-хелперов).

в) При этом и происходит отрицательная селекция: выбраковываются (путем запуска апоптоза) *те Т-клетки, которые настроены против собственных антигенных детерминант организма,* т. е. вступают в прочное взаимодействие с одной из дендритных (или интердигитирующих) клеток.

4. Некоторые итоги

а) Таким образом, два типа селекции различаются тем, что прочное взаимодействие Т-клетки с антигенпредставляющей клеткой при положительной селекции сохраняет Т-лимфоцит, а при отрицательной селекции ведет к его гибели.

б) В итоге подавляющая доля (до 90 %) *созревающих в тимусе Т-клеток погибает*. Причем гибель клеток происходит не только из-за неудачной реаранжировки генов и последующей селекции, но и из-за токсического действия продуктов распада ДНК (метаболитов пурина), которые попадают в межклеточную среду тимуса при массовом разрушении тимоцитов.

в) Оставшиеся клетки — это Т-хелперы и Т-киллеры, способные к эффективному узнаванию на поверхности различных клеток чужеродных пептидов (в комплексе с белками ГКГ).

Однако Т-хелперы еще не вполне зрелые: они не подразделены на две субпопуляции (п. 8.3.3.1-III) — T_{X1} («помощники» Т-киллеров, клетки воспаления) и T_{X2} («помощники» В-клеток). Преобразование исходного Т-хелпера (T_{X0}) в T_{X1} или T_{X2} происходит лишь после встречи с антигеном — в начале иммунной реакции.

5. Селекция В-клеток. Что касается В-лимфоцитов, созревающих в красном костном мозгу, то в их случае выбраковка по иммуноспецифичности изучена меньше. Хотя есть данные, что они тоже подвергаются двум турам селекции селекции и при этом погибает до 75% новообразованных В-клеток.

6. Морфология клеток. Вышеизложенные события практически не сказываются на морфологии клеток. По внешнему виду почти все предшественники В- и Т-лимфоцитов (кроме лимфобластов) не отличаются от зрелых клеток.

7. Расселение Т- и В-клеток

По окончании антиген***не***зависимого созревания В-лимфоциты (из костного мозга) и Т-лимфоциты (из тимуса) перемещаются в периферические лимфоидные органы (лимфоузлы, селезенку, лимфатические узелки слизистых оболочек), а также в кожу.

При этом в периферических лимфоидных органах имеются

– ***В-зоны*** — участки преимущественной локализации В-клеток и продуктов их дифференцировки, а также
– ***Т-зоны*** — места сосредоточения Т-клеток.

Клетки, еще не встречавшиеся с антигеном, называются ***наивными***, или ***виргильными*** (*девственными*).

20.2.5. Регуляция гемоцитопоэза

Гуморальные факторы, влияющие на скорость созревания клеток крови, можно поделить на 2 группы: *стимуляторы* и *ингибиторы* гемопоэза. Те и другие могут быть общими (влиять сразу на весь гемопоэз) и специфическими (затрагивать лишь какое-то одно его направление).

1. Стимуляторы гемопоэза (гемопоэтины), или ростовые факторы

а) Классификация и представители. Среди гемопоэтинов, в свою очередь, различают 2 подгруппы.

I. Первая из них – ***колониестимулирующие факторы,*** или *КСФ:* мультипотенциальный КСФ (мульти-КСФ), эритропоэтин (Э-КСФ), тромбопоэтин, КСФ гранулоцитов (Г-КСФ), тимопоэтины и др. Эти факторы действуют преимущественно на клетки ***ранних стадий гемопоэза***, определяя направление их дифференцировки.

II. Вторая подгруппа гемопоэтинов – ***интерлейкины***: ИЛ-1, ИЛ-2, ... ИЛ-7. Последние влияют, в основном, на относительно ***дифференцированные*** клетки (определяя их активность, пролиферативную способность и т.д.).

В то же время жесткой границы между КСФ и ИЛ нет: спектр действия и тех, и тех часто оказывается шире и во многом пересекается. Так, *мульти-КСФ* влияет на клетки самой разной степени дифференцированности – от стволовых до вполне зрелых клеток крови. А *ИЛ-3* необходим на всех стадиях гемопоэза всех направлений. Поэтому подразделение гемопоэтинов на КСФ и ИЛ достаточно условно.

б) Место образования. I. Большинство гемопоэтинов образуется в самих органах кроветворения – *непосредственным окружением* развивающихся клеток крови: клетками стромального компонента, клетками макрофагического ряда, клетками сосудов и даже зрелыми клетками крови (еще не вышедшими в кровоток).

II. Некоторые гемопоэтины образуются в других органах и попадают в соответствующий кроветворный орган с кровью, выступая тем самым в качестве ***гормонов***. Например, *тромбопоэтин* синтезируется в печени, а *эритропоэтин* – в почках, в печени, в легких и одновременно – в определенных клетках самого красного костного мозга (см. п.20.3.1.2).

III. Наконец, есть гемопоэтины, которые образуются в одном кроветворном органе, а действуют (опять-таки как ***гормоны***) на клетки других кроветворных органов. Это, в частности, эндокринные продукты тимуса — *тимопоэтины:* попадая в красный костный мозг, они направляют часть предшественников лимфопоэза на путь дифференциации в Т-клетки.

IV. Еще более «многогранен» другой гормон тимуса – *тимозин*. Он стимулирует последующие стадии созревания Т-клеток:

– *в красном костном мозгу* – миграцию про-Т-клеток в тимус,
– *в* самом *тимусе* – пролиферацию Т-***лимфо***бластов (и, возможно, дальнейшие события),
– а *в периферической лимфоидной ткани* – пролиферацию Т-***иммуно***бластов после антигенной стимуляции.

V. Гемопоэз, видимо, зависит и от некоторых классических гормонов –*тироксина* (гормона щитовидной железы) и *СТГ* (соматотропного гормона гипофиза).

в) Сочетанность действия. Обычно необходимо действие не одного, а сразу нескольких гемопоэтинов. Так, для каждого направления гемопоэза требуется своя комбинация факторов, причем, на разных стадиях одного направления эта комбинация различна. Каждый КСФ может входить в несколько таких комбинаций.

2. Ингибиторы гемопоэза

а) Среди ***специфических*** ингибиторов гемопоэза наиболее известны ***кейлоны***. Они вырабатываются зрелыми клетками крови и угнетают кроветворение. Таким образом, здесь имеет место регуляция по принципу *отрицательной обратной связи*.

б) А среди ***относительно неспецифических*** ингибиторов можно назвать, в частности, т.н. тканевые гормоны – простагландины, интерферон, а также истинные гормоны – *глюкокортикоиды* (гормоны коры надпочечников). Последние особенно сильно угнетают *лимфопоэз*, уменьшая объем лимфоидной ткани.

20.3. Центральные органы кроветворения

20.3.1. Красный костный мозг

Предварительные сведения о красном костном мозге (локализация, масса, консистенция, основная функция) приводились в п. 20.1.2.1. А в п. 20.1.2.2 отмечалось, что в каждой гемопоэтической ткани имеются четыре компонента: 1) гемальный (ге-

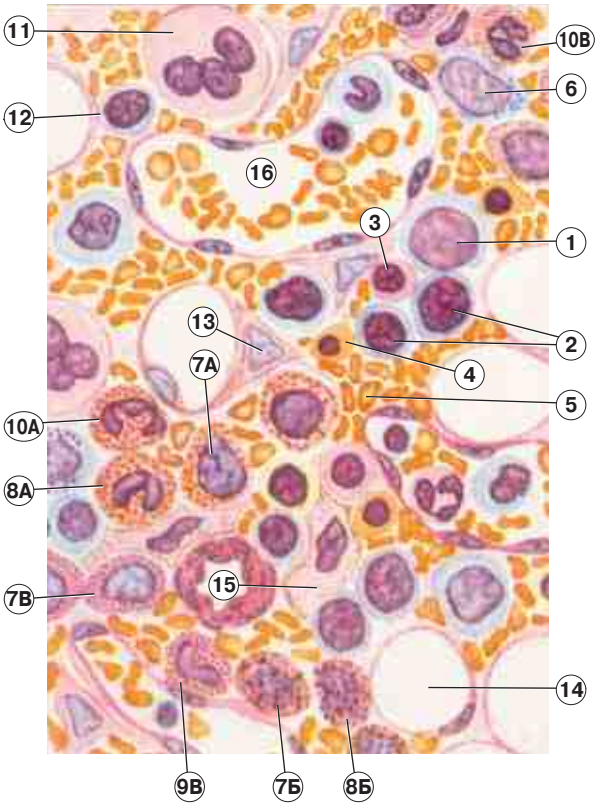

Рис. 20.10. Красный костный мозг. Схема [по Л. П. Бобовой]

мопоэтические клетки), 2) стромальный, 3) клетки макрофагического ряда и 4) специфические сосуды. Причем все они находятся в тесной морфофункциональной взаимосвязи.

20.3.1.1. Гемальный компонент красного костного мозга (рис. 20.10)

Очевидно, в красном костном мозгу содержатся почти все те гемопоэтические клетки, которые были показаны на общей схеме гемопоэза (см. рис. 20.5), за исключением последних клеток лимфоцитарных рядов.

Причем гемопоэтические клетки располагаются в красном костном мозгу ***островками.*** Преобладают же в островках ***клетки класса V*** гемопоэза. В итоге островки обычно имеют следующий состав (кратко напомним и морфологию клеток островков).

1. Эритропоэтический островок

а) Клетки класса IV: *проэритробласты* (*1*) — наиболее крупные среди клеток островка, содержат базофильное ядро.

б) Основное содержимое островка — ***клетки класса V*** (п. 20.2.3.2):

А) *базофильные эритробласты* (*2*) — у них базофильны и ядро, и цитоплазма;

Б) *полихроматофильные эритробласты* (*3*) — отличаются серовато-розовым цветом цитоплазмы;

В) *оксифильные эритробласты* (*4*) — небольшие клетки с небольшим ядром и оксифильной цитоплазмой.

в) Имеются в островке также ***клетки класса VI***, точнее, постклеточные структуры — *ретикулоциты* и *эритроциты* (*5*).

2. Гранулоцитопоэтические островки могут быть трех видов: нейтрофильные, эозинофильные и базофильные. Содержание клеток класса IV (*миелобластов*) невелико.

а) Более характерные компоненты — ***клетки V класса*** (п. 20.2.3.3).

А) *Промиелоциты* (*6*) — имеют первичную зернистость.

Б) *Миелоциты* — содержат уже и вторичную (специфическую) зернистость. В зависимости от типа островка, вторичные гранулы (а с ними и миелоциты) являются эозинофильными (*7А*), базофильными (*7Б*) или нейтрофильными (*7В*). Ядро еще по-прежнему округлое.

В) *Метамиелоциты* (*8А–8Б*), или *юные* гранулоциты — отличаются бобовидной формой ядра (при наличии обоих видов зернистости).

Г) *Палочкоядерные* гранулоциты (*9В*) — изменение формы ядра еще более сильное.

б) В островках могут встречаться и зрелые клетки (класса VI) — *сегментоядерные* гранулоциты (*10А, 10В*).

3. Клетки тромбоцитопоэтического ряда. Клетки класса IV (*мегакариобласты*) редки и неразличимы.

Зато благодаря своим размерам легко узнаваемы клетки класса V: *промегакариоциты* и особенно *мегакариоциты* (*11*) — *самые крупные* из клеток красного костного мозга, к тому же *многоядерные* и *с обширной оксифильной цитоплазмой*.

Обычно эти клетки связаны с кровеносными капиллярами, проникая в их просвет частью своей цитоплазмы (п. 20.2.3.4).

4. Клетки, похожие на малые лимфоциты (*12*). В гемальном компоненте красного костного мозга ***обязательно*** содержатся (хотя обычно в относительно небольшом количестве) и клетки, похожие на малые лимфоциты. Это,

– во-первых, малодифференцированные *клетки классов I–III*, которые обычно располагаются между островками,
– и, во-вторых, более зрелые клетки *моноцитарного* и *В-лимфоцитарного* рядов.

Согласно изложенному в п. 20.2.4.2, в созревающих В-лимфоцитах (или в их предшественниках – про- и пре-В-клетках) происходит уникальный процесс образования новых генов — генов иммуноглобулинов.

20.3.1.2. Другие компоненты красного костного мозга (рис. 20.10)

1. Кровеносные сосуды

а) Кровеносные сосуды подходят к красному костному мозгу *со стороны костного вещества*. Капиллярная сеть этого вещества продолжается в капиллярную сеть красного костного мозга.

б) В последнем же одни капилляры остаются *узкими* (6–20 мкм) и выполняют трофическую роль. Другие капилляры переходят в *широкие тонкостенные* ***синусы*** (200–500 нм) (16 на рис. 20.10), имеющие щелевидные поры в эндотелии и базальной мембране. Эти сосуды называют *синусными капиллярами*, или *венозными синусами*.

в) Функции синусов состоят в следующем.

I. Они обеспечивают *избирательный выход* в кровь только достаточно зрелых форменных элементов (определение зрелости производится, вероятно, по наличию определенных поверхностных гликопротеинов).

II. В самих синусах происходит *дозревание* эритроцитов.

III. Кроме того, эндотелиоциты синусов, видимо, синтезируют факторы, стимулирующие кроветворение (п. 20.2.5).

г) Капилляры и синусы собираются в крупный центральный синус, а от последнего отходят выносящие вены, пронизывающие костное вещество по направлению к надкостнице.

д) Лимфатических сосудов в красном костном мозгу нет (п. 18.1.2).

2. Стромальный компонент костного мозга образован главным образом ретикулярной тканью (п. 20.1.2.2). Кроме того, к нему относят клетки еще трех видов: остеогенные (в составе эндоста), адвентициальные (на поверхности сосудов), жировые.

а) Ретикулярные клетки (*13*), в соответствии с п. 9.4.1, имеют характерную отростчатую форму и продуцируют компоненты ретикулярных волокон (коллаген III), а также аморфного вещества. Вместе с указанными волокнами ретикулярные клетки образуют сеть, в ячейках которой расположены кроветворные клетки. При этом они (ретикулярные клетки), подобно эндотелиоцитам и остеогенным клеткам, секретируют разнообразные факторы, регулирующие гемопоэз.

б) Остеогенные клетки. Это стволовые клетки хрящевой и костной ткани. Выделяя специальные факторы (среди которых — и колониестимулирующие), они способствуют

– в эмбриональном периоде – *заселению* костного мозга стволовыми клетками крови,
– затем, на протяжении последующей жизни, — *пролиферации* и *дифференцировке* гемопоэтических клеток.

в) Адвентициальные клетки. Это малодифференцированные клетки фибробластического ряда, покрывающие снаружи синусоидные сосуды.

Считают, что под влиянием эритропоэтина они способны сокращаться, что облегчает выход клеток крови из костного мозга в сосудистое русло.

г) Адипоциты (*14*). Возможно, они развиваются из тех же предшественников, что и ретикулярные клетки.

Адипоциты, как обычно (п. 9.4.2.1), содержат крупную каплю жира и оттесненное ею к периферии уплощенное ядро. Видимо, этот жир используется для энергообеспечения кроветворения, а для обеспечения общих потребностей организма (при голодании) не расходуется.

Как и прочие клетки стромы, адипоциты вырабатывают гемопоэтины.

3. Клетки макрофагического ряда. В красном костном мозгу содержится три вида таких клеток: типичные макрофаги (*15*), т. н. клетки-«кормилки» и остеокласты (в составе эндоста).

Все они развиваются из моноцитов крови (п. 8.3.3.2).

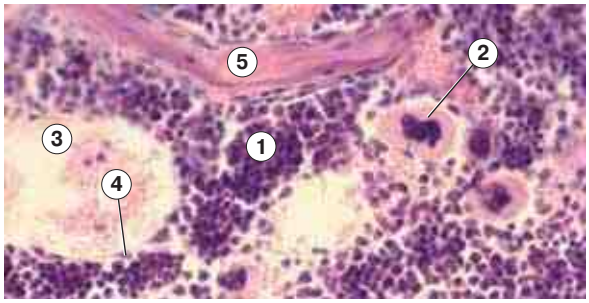

Рис. 20.11. Препарат — срез красного костного мозга. Окраска гематоксилином и эозином

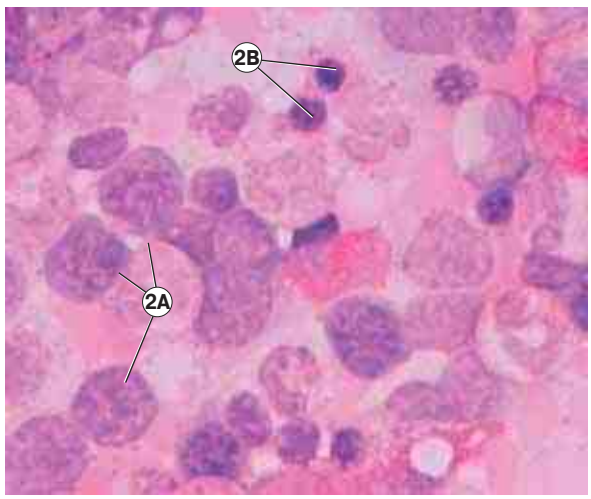

Рис. 20.12. Препарат — мазок красного костного мозга. Окраска азуром 2 и эозином

а) Типичные макрофаги поглощают чужеродные и погибающие клетки, а также ядра, выталкиваемые из оксифильных эритробластов. Поэтому они содержат множество лизосом и фагосом.

Кроме того, они тоже продуцируют ростовые факторы.

б) Клетки-«кормилки» занимают центральное положение в *эритропоэтических* островках. Они захватывают ионы железа (Fe^{2+}) из крови (где эти ионы были связаны с белком трансферрином) и передают их эритробластам — для включения в состав гемоглобина.

Вместе с тем данные клетки тоже выделяют ростовые факторы — эритропоэтин и др.

в) Остеокласты образуются, как известно, путем слияния нескольких моноцитов (п. 10.2.1.3). Подобно остеогенным клеткам, они расположены не в самом красном костном мозгу, а в граничащем с ним эндосте. Остеокласты активны в зонах перестройки костной структуры: здесь они стимулируют лизис вещества кости.

20.3.1.3. Препараты красного костного мозга

1. Срез красного костного мозга (рис. 20.11). Препарат, представленный на снимке, изготовлен из эмбриона. Поэтому красный костный мозг находится между формирующимися костными балками (*5*).

Он выглядит как скопление множества клеток с темно-фиолетовыми ядрами. Это в основном гемопоэтические клетки (*1*) разных стадий развития. Различить среди них отдельные виды клеток обычно весьма трудно. Исключение составляют лишь мегакариоциты (*2*) — очень крупные многоядерные клетки.

Хорошо видны также синусоидные сосуды (*3*), выстланные плоскими эндотелиоцитами (*4*). Клетки стромы (главным образом, ретикулярные клетки) имеют неправильную форму, светло-розовую цитоплазму и бледноокрашенное ядро.

2. Другие особенности этого препарата

а) Красный костный мозг можно изучать на срезах многих костей. Но часто в этих целях используют *срез головы зародыша мыши* — препарат, фрагмент которого в теме 17 иллюстрировал орган слуха — улитку с кортиевым органом.

б) Как упоминалось там же (п. 17.1.3.1-0), в препарате содержится и много других формирующихся структур: скелетные мышцы головы, в том числе мышцы языка, слюнные железы, глазное яблоко, головной мозг, нервные ганглии и нервы, сосуды, носовые ходы, эпителий ротовой полости.

в) Таким образом, из того, что препарат называется, скажем, «Красный костный мозг», вовсе не следует, что весь препарат представляет собой сплошной красный костный мозг.

3. Мазок красного костного мозга (рис. 20.12). В мазке, в отличие от среза, оказываются, в основном, лишь гемопоэтические клетки. Причем, последние различимы уже лучше, поскольку лежат не так плотно и легче окрашиваются.

Так, на приведенном снимке среди прочих клеток видны базофильные (*2А*) и оксифильные (*2В*) эритробласты.

Но и в этом случае — при работе с мазками — для правильной идентификации гемопоэтических клеток требуется достаточно большой опыт.

20.3.2. Тимус

Второй центральный орган кроветворения — тимус. В нем происходят заключительные стадии антиген***не***зависимого созревания Т-лимфоцитов (рассмотренные в пп. 20.2.4.1–20.2.4.3).

20.3.2.1. Общие сведения

1. Развитие

а) Тимус отличается от прочих кроветворных органов тем, что его ***строма имеет эпителиальную*** природу (п. 20.1.2.2): происходит *из эпителия передней части первичной кишки.*

Отсюда начинают расти сразу несколько *эпителиальных тяжей:* зачатки дыхательной системы, аденогипофиза, щитовидной и паращитовидных желез — и среди них парный (вначале) зачаток стромы тимуса.

б) Что же касается гемального компонента тимуса, то он, как неоднократно отмечалось, происходит из предшественников Т-клеток — унипотентных клеток (класс III), мигрирующих в тимус из красного костного мозга.

2. Инволюция тимуса. После 20 лет начинается ***возрастная*** инволюция (уменьшение массы) тимуса. Иногда может иметь место и т. н. ***акцидентальная*** (быстрая) инволюция — в ответ на стрессовые ситуации, под влиянием гормонов стресса — глюкокортикоидов.

3. План строения тимуса (рис. 20.13, *а*)

а) С поверхности тимус покрыт капсулой (*1*) из плотной волокнистой соединительной ткани. От нее отходят перегородки (*2*), которые тоже являются соединительнотканными и разделяют тимус на ***дольки*** (*3*).

б) *В каждой дольке* различают корковое и мозговое вещество.

I. ***Корковое вещество*** (*4*) составляет периферическую часть дольки и является на препарате более темным, поскольку густо заселено лимфоцитами.

II. ***Мозговое вещество*** (*5*) — находится в средней части дольки и является более светлым — из-за меньшего содержания лимфоцитов.

в) Как и прочие кроветворные органы, и корковое, и мозговое вещество долек тимуса включает четыре компонента (п. 20.1.2.2). В данном случае это

1) созревающие или зрелые Т-клетки,
2) эпителиальная строма,

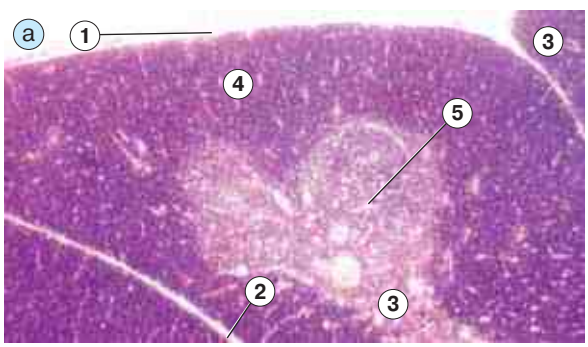

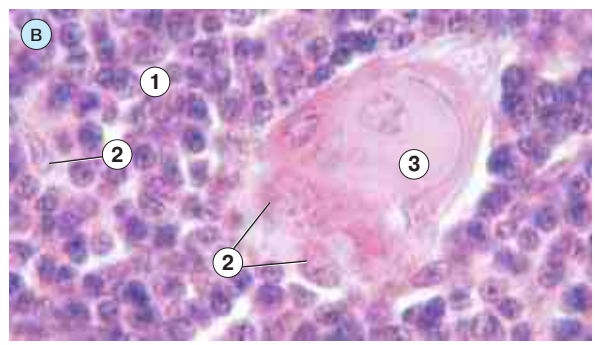

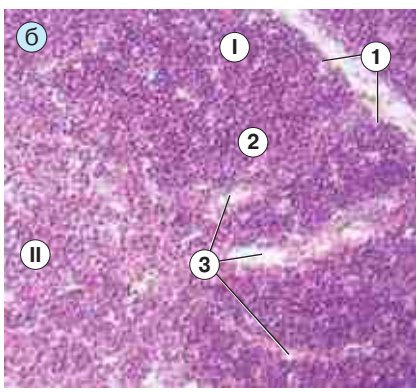

Рис. 20.13. Препарат — тимус ребенка. Окраска гематоксилином и эозином:
а — малое увеличение; б — среднее увеличение; в — большое увеличение: мозговое вещество

3) клетки макрофагического ряда,
4) особые кровеносные сосуды, а также лимфатические.

Но по природе этих компонентов корковое вещество существенно отличается от мозгового.

20.3.2.2. Корковое вещество дольки
(рис. 20.13, *б*)

1. Лимфоидные клетки

а) I. *В подкапсулярной области* (*1*) коркового вещества (*1*) дольки находятся ***Т-лимфобласты*** — клетки класса IV (п. 20.2.4.1), которые образуются из унипотентных предшественников Т-лимфоцитов.

По виду Т-лимфобласты более крупные и светлые, чем зрелые лимфоциты. При этом Т-лимфобласты несколько раз делятся.

II. Основная же часть (*2*) коркового вещества занята клетками класса V — ***созревающими Т-лимфоцитами***.

б) Как описывалось выше, клетки классов IV–V участвуют в двух уникальных процессах (одновременно перемещаясь к мозговому веществу).

I. Вначале в клетках осуществляется *реаранжировка генов* — ***формирование полного гена***, кодирующего Т-клеточный рецептор (TCR) с той или иной иммуноспецифичностью (п. 20.2.4.2).

II. А затем проходят два тура ***селекции клеток*** по природе их TCR (п. 20.2.4.3). В частности, второй тур (*отрицательной* селекции) совершается уже *на границе* коркового и мозгового вещества и приводит к отбраковке и уничтожению тех Т-клеток, чьи TCR способны взаимодействовать с собственными антигенными детерминантами организма.

в) В отбракованных клетках инициируется апоптоз. Прочие же Т-лимфоциты перемещаются в мозговое вещество дольки либо здесь же (на границе коркового и мозгового вещества) сразу поступают в русло *посткапиллярных венул* и мигрируют в периферические лимфоидные органы.

г) Все созревание поступающих в тимус клеток продолжается ***20 суток***.

2. Клетки стромы. Внутри долек строму образуют *ретикулоэпителиальные*, или ***эпителиоретикулярные,*** клетки.

Их трудно разглядеть на препаратах среди массы лимфоидных клеток. Тем не менее они играют в развитии Т-лимфоцитов очень важную роль: участвуют в *положительной* селекции Т-клеток (п. 20.2.4.3). Кроме того, клетки стромы выполняют еще три функции: опорную, секреторную и трофическую.

В соответствии с этими функциями, в корковом веществе различают следующие виды ретикулоэпителиальных клеток.

а) Опорные клетки: составляют каркас коркового вещества. Причем, в отличие от типичных ретикулярных клеток, они не продуцируют компоненты ретикулярных волокон. Поэтому в строме ни коркового вещества, ни мозгового ***нет ретикулярных волокон.***

Разновидность опорных клеток — т. н. клетки плоской формы: они окружают сосуды и участвуют в формировании ***гематотимусного барьера*** (о котором будет сказано чуть ниже).

б) Секреторные (звездчатые) клетки: продуцируют тимопоэтин, тимозин и другие факторы, стимулирующие пролиферацию Т-клеток — причем не только в самом тимусе, но и в периферических лимфоидных органах.

в) Клетки-«няньки»: выполняют трофическую функцию — имеют в своей цитоплазме глубокие инвагинации, в которых одновременно развиваются 10–20 Т-лимфоцитов.

Не надо путать эти клетки с клетками-«кормилками» красного костного мозга (п. 20.3.1.2): последние относятся к макрофагическому ряду.

3. Клетки макрофагического ряда в тимусе — это три вида клеток:
а) типичные макрофаги,
б) *дендритные клетки*, названные так из-за своей отростчатой формы, и
в) *интердигитирующие клетки* — клетки с пальцевидными отростками.

Именно клетки двух последних видов в ходе *отрицательной* селекции Т-клеток представляют им на своей поверхности антигены ГКГ-I и ГКГ-II и связанные с ними пептиды — собственные антигенные детерминанты организма.

4. Сосуды коркового вещества и гематотимусный барьер

а) Кровеносные капилляры (*3*) коркового вещества участвуют в образовании *гематотимусного барьера*. В последний входят:

Таблица 20.1. Состав дольки тимуса

	КОРКОВОЕ ВЕЩЕСТВО	МОЗГОВОЕ ВЕЩЕСТВО
1. ЛИМФОИДНЫЕ КЛЕТКИ	а) Т-лимфобласты. б) Созревающие антигеннестимулированные Т-лимфоциты. Значительная часть клеток погибает	В основном, зрелые рециркулирующие Т-лимфоциты
2. РЕТИКУЛОЭПИТЕЛИАЛЬНЫЕ КЛЕТКИ	а) Опорные клетки — составляют каркас тимуса. б) Секреторные (звездчатые) клетки — секретируют тимозин, тимопоэтин и др.	
	в) Клетки-«няньки»	в) Клетки слоистых телец Гассаля
3. КЛЕТКИ МАКРОФАГИЧЕСКОГО РЯДА	а) Типичные макрофаги	
	б) Дендритные клетки в) Интердигитирующие клетки	
4. СПЕЦИФИЧЕСКИЕ СОСУДЫ	а) Кровеносные капилляры участвуют (вместе с плоскими опорными клетками) в образовании ***гематотимусного барьера***	а) Имеются посткапиллярные венулы с высоким эндотелием — место перехода Т-клеток в кровь и обратно
	б) Лимфатические сосуды — только выносящие	

1) эндотелий капилляров и его непрерывная базальная мембрана,

2) периваскулярное пространство, а также упомянутые выше

3) опорные эпителиоретикулоциты плоской формы и их базальная мембрана.

б) Барьер оберегает созревающие лимфоциты от контакта с теми антигенами, которые находятся в кровотоке. Действительно, в крови могут находиться чужеродные антигены (бактериальные, вирусные и т. п.). В отсутствие барьера их антигенные детерминанты могли бы оказаться на поверхности антигенпредставляющих клеток тимуса и в ходе отрицательной селекции вызвать элиминацию соответствующих клонов Т-клеток.

Тогда в отношении этих антигенов появилась бы ***иммунологическая толерантность:*** иммунный ответ на их присутствие в организме не развивался бы.

в) Лимфатические сосуды. В тимусе нет приносящих, а есть ***только выносящие*** лимфососуды. Поэтому с лимфотоком антигены попасть в тимус не могут.

20.3.2.3. Мозговое вещество дольки (рис. 20.13, *в*)

1. Т-лимфоциты. Как уже отмечалось, в мозговом веществе Т-клетки расположены гораздо менее плотно, чем в корковом.

а) Среди них имеется некоторое количество ***дозревающих*** Т-лимфоцитов, переместившихся сюда из коркового вещества.

б) Основная же масса мозговых Т-клеток (*1*) — это, видимо, ***рециркулирующие*** Т-лимфоциты, т. е. клетки, попадающие в тимус повторно из крови. Такая возможность обусловлена тем, что в мозговом слое *нет гематотимусного барьера*.

2. Строма

а) Из-за редкого расположения Т-клеток, в мозговом слое видны и *ретикулоэпителиальные клетки* (*2*). Здесь они тоже подразделяются на несколько видов: 1) опорные клетки, 2) секреторные (звездчатые) клетки и 3) клетки слоистых телец Гассаля (*3*).

По морфологии многие из них похожи на стромальные клетки красного костного мозга (п. 20.3.1.3): имеют неправильную форму, розовую цитоплазму и бледноокрашенное ядро.

б) Тельца Гассаля, или *слоистые эпителиальные тельца,* — это концентрические наслоения друг на друга частично ороговевших ретикулоэпителиоцитов. Функция их неизвестна. Однако данные тельца — очень характерная принадлежность мозгового вещества долек тимуса.

3. Сосуды. Как уже было сказано, в мозговом веществе нет гематотимусного барьера. Но имеется своя особенность: посткапиллярные венулы содержат не плоский (как во многих сосудах), а высокий эндотелий. Отсюда их название: ***венулы с высоким эндотелием*** (о чем уже упоминалось в п. 18.3.1.3).

Именно через стенку этих венул Т-лимфоциты проникают в кровеносное русло или, напротив, выходят из него.

4. Среди клеток ***макрофагического*** ряда в мозговом веществе встречаются *лишь типичные макрофаги*.

Сопоставление составов коркового и мозгового вещества дольки тимуса приводится в табл. 20.1.

Тема 21. Кроветворение: периферические органы кроветворения и иммуногенеза

1. Согласно п. 20.1.2.1, периферические органы кроветворения составляют *периферическую лимфоидную систему*, в которую входят:

а) лимфоидная система слизистых оболочек (главным образом, пищеварительной и дыхательной систем) — первый барьер на пути антигенов;

б) множество ***лимфоузлов*** по ходу лимфатических сосудов — второй барьер, задерживающий антигены, проникшие через кожу и слизистые оболочки в лимфу;

в) селезенка — третий барьер, где задерживаются антигены, оказавшиеся в крови.

Все эти органы образованы (кроме красной пульпы селезенки), в основном, ***лимфоидной тканью***. А в данной ткани совершаются главные события ***иммунных реакций***.

2. Суть этих событий (не считая первичного контакта антигена с лимфоцитами, который может происходить и вне лимфоидных органов) — сложная многоступенчатая ***антигензависимая дифференцировка В- и (или) Т-клеток,*** придающая им способность эффективно воздействовать на антиген.

«Дифференцировка» — понятие сугубо цитологическое; термины же «антиген», «иммунные реакции» принадлежат ***иммунологии*** — самостоятельной и бурно развивающейся науке.

И поскольку невозможно изучить морфологию периферических лимфоидных органов, не касаясь проходящих в них иммунных процессов, эту тему необходимо начать с краткого экскурса в иммунологию.

21.1. Предварительные сведения об иммунных процессах

Иммунные процессы защищают организм от генетически чужеродных объектов (вирусов, бактерий, различных клеток — в т. ч. измененных своих), а также от их отдельных растворимых макромолекул.

Иными словами, это процессы *распознавания* «чужого» *и защиты* от него, причем с выработкой иммунологической «*памяти*» об этом «чужом».

21.1.1. Антигены

21.1.1.1. Общее представление об антигенах

1. Полные антигены. Вещества, которые вызывают иммунные процессы, называются антигенами (или полными антигенами). Антигенностью обладают различные соединения с достаточно высокой молекулярной массой — прежде всего, чужеродные белки и полисахариды.

Они могут присутствовать как в растворенном виде, так и на поверхности «частиц» — вирусов, бактерий, эукариотических клеток (обычно чужеродных или опухолевых). Антигены, связанные с «частицами», называются *корпускулярными*, прочие антигены — *растворимыми*.

Иммунную реакцию способны вызвать оба вида антигенов. Но механизм реакции при этом может различаться, о чем будет сказано ниже.

2. Гаптены. Целый ряд других соединений относится к т. н. *неполным антигенам*, или гаптенам. Они инициируют специфическую

иммунную реакцию только после соединения с крупномолекулярными веществами (не являющимися антигенами для данного организма) — белками, полисахаридами и т. д. Свойствами гаптенов обладают чужеродные пептиды, ДНК, липиды, различные низкомолекулярные органические соединения.

3. Антигенные детерминанты

а) Те части антигена или гаптена, которые определяют специфичность иммунной реакции, называются *антигенными детерминантами* (***АД***), или эпитопами. В случае белков это обычно те или иные *пептидные фрагменты,* в случае полисахаридов — определенные олигосахариды.

б) Именно антигенные детерминанты узнаются иммунокомпетентными клетками — В- и Т-лимфоцитами. Однако надо иметь в виду, что

– В-лимфоциты узнают АД в *нативных целых макромолекулах* (свободных или находящихся на поверхности клетки);
– а Т-лимфоциты (Т-киллеры и Т-хелперы), по современным представлениям (пп. 8.3.3.1-III и 20.2.4.3), обычно узнают АД лишь *в составе* ***стандартного корпускулярного антигена***.

в) Таким стандартным антигеном является:

– для Т-киллеров — *пептид* (АД) *из 8–11* аминокислотных *остатков, играющий роль гаптена и связанный с* одним из специальных белков — т.н. *антигенов главного комплекса гистосовместимости* (***ГКГ***) *I-го класса*, расположенных *на поверхности* почти *любой клетки* организма;
– для Т-хелперов — более крупный пептид (АД) — *из 15–20 остатков* аминокислот, связанный с одним из белков ГКГ *II-го класса*; причем эти белки содержатся на поверхности *только антигенпредставляющих клеток* (АПК).

г) Как видно, чтобы вовлечь Т-лимфоцит в иммунную реакцию, необходимо выполнение следующих условий:

А) исходный антиген (внешний или внутренний) должен быть «разрезан» (внутри той или иной клетки) на части, среди которых оказывается и пептид (АД), узнавать который (своим Т-клеточным рецептором, *TCR*) способен данный Т-лимфоцит;

Б) затем этот пептид должен связаться с каким-либо белком («антигеном») ГКГ, в таком виде выйти на поверхность клетки и подвергаться обследованию на сродство со стороны Т-лимфоцитов всевозможной специфичности — до тех пор, пока не найдется нужный Т-лимфоцит.

Несколько позже мы конкретизируем, как достигается выполнение столь непростых условий.

д) Сейчас же, подытоживая сказанное про АД, заметим, что

– в одном белке может содержаться несколько разных АД;
– для В- и для Т-лимфоцитов набор АД в одном и том же белке, очевидно, различен;
– в любом микроорганизме содержится большое количество различных белков, поэтому в ответ на ту или иную инфекцию вовлекается сразу много клонов В- и (или) Т-лимфоцитов.

21.1.1.2. Антигены ГКГ

1. Введение. Итак, термин «антиген» чаще всего означает *чужеродное* вещество, способное вызвать иммунную реакцию. Однако иногда в него вкладывают несколько более широкий смысл, обозначая как «антигены» и такие *собственные* белки организма, которые вызывают иммунную реакцию или участвуют в таковой при определенных условиях.

Это, в частности, относится к двум упомянутым группам поверхностных белков (гликопротеинов), за которыми закрепилось название «***антигены главного комплекса гистосовместимости***», или сокращенно «***антигены ГКГ***».

2. Терминология и номенклатура. Следует отметить три обстоятельства.

а) Во-первых, собственно главный комплекс гистосовместимости (ГКГ) — это совокупность *генов*, кодирующих указанные гликопротеины. Данные гены сосредоточены в коротком плече хромосомы 6.

Следовательно, не надо путать

– *гены ГКГ,* или просто *ГКГ* (соответствующие участки 6-х хромосом),
– и *антигены ГКГ* (продукты тех генов — определенные мембранные гликопротеины).

б) Во-вторых, исходное представление о ГКГ возникло в связи с ***трансплантацией*** тканей и феноменом их отторжения. Было предположено, что на поверхности всех клеток имеется набор белков (антигенов), который различается у

разных людей, узнается лимфоцитами и определяет поэтому реакцию отторжения.

Отсюда термин «гистосовместимость» в общем названии этих белков.

Но впоследствии выяснилось, что белки ГКГ участвуют и практически во всех других (за небольшим исключением) иммунных реакциях.

в) В-третьих, в англоязычной *научной* литературе для обозначения ГКГ используется аббревиатура ***MHC*** (от ***m****ajor* ***h****istocompatibility* ***c****omplex*), а в *медицинской* литературе (т. е. применительно лишь к человеку) — термин «*гены* ***HLA***» (***h****uman* ***l****eucocyte* ***a****ntigens*), поскольку у человека антигены ГКГ впервые были обнаружены на лейкоцитах.

3. Полиморфизм ГКГ. Гены, входящие в ГКГ, как правило, имеют много аллелей. У большинства генов — по несколько десятков аллелей, а у ряда генов — до 300–500 аллелей.

Каждый человек имеет свою комбинацию аллелей всех генов ГКГ. Это и создает практически неповторимый индивидуальный набор поверхностных белков на клетках человека.

4. Классы антигенов ГКГ

а) Антигены ГКГ подразделяются на три класса — I, II и III.

При этом антигены ГКГ-III содержатся не на поверхности клеток, а во внеклеточных жидкостях: это ряд секреторных белков (белки системы комплемента и др.), участвующих в иммунных реакциях.

Мембранными же являются белки первых двух классов. Как мы уже говорили,

I. белки (антигены) ГКГ-I находятся на поверхности *практически любой ядросодержащей соматической клетки* организма (таким образом, на эритроцитах их нет),

II. а белки (антигены) ГКГ-II — на поверхности лишь т.н. антигенпредставляющих клеток ***(АПК).***

б) К АПК относятся:

1) макрофаги и (в гораздо большей степени) их отростчатые специализированные виды — *дендритные* и *интердигитирующие* клетки, клетки Лангерганса (в коже), клетки Купфера (в печени);

2) В-лимфоциты;

3) специализированные клетки эпителия желудочно-кишечного тракта (М-клетки);

4) эпителиальные клетки стромы тимуса (п. 20.2.4.3);

5) другие эпителиальные клетки и эндотелиоциты — при ряде условий.

5. Функция антигенов ГКГ

Как уже тоже было сказано, белки ГКГ двух первых классов служат для представления антигенных детерминант (АД) Т-клеткам, а именно:

– белки ГКГ-I — Т-киллерам,

– а белки ГКГ-II — Т-хелперам.

Надо понимать, что среди представляемых АД – множество пептидных фрагментов собственных белков соответствующей клетки, и лишь небольшая часть может оказываться чужеродной и узнаваться рецепторами Т-клеток.

21.1.1.3. Как образуются комплексы АД с белками ГКГ

1. Пептиды эндогенного происхождения

а) Белки ГКГ-I связывают и представляют АД эндогенных белков клетки, т.е. таких белков, которые синтезированы в самой этой клетке. Это могут быть не только собственные белки клетки, но также белки *вирусов и прочих инфекционных агентов внутриклеточной локализации*.

б) Многие (хотя не все!) эндогенные белки распадаются не в эндо- и лизосомах, а в ***протеосомах*** — безмембранных белковых комплексах цитоплазмы, имеющих цилиндрическую форму и обладающих протеазной активностью.

в) Образующиеся в протеосомах пептиды длиной по 8–11 аминокислотных остатков

– проникают во внутреннее пространство ЭПС (с помощью *TAP-белка*),

– связываются здесь (по одному) с молекулами белков ГКГ-I (синтезированными на шероховатой ЭПС), входя в специальную щель на их поверхности,

– и в таком состоянии выводятся на поверхность клетки.

г) В результате, каждая ядросодержащая клетка «выставляет» для «фэйс-контроля» антигенные детерминанты своих многочисленных белков, и среди них могут присутствовать АД тех белков (вирусных, опухолевых, трансплантата), которые делают клетку нежелательной.

Такие клетки и служат объектом атаки специфических Т-киллеров.

2. Пептиды внешних антигенов

а) Антигенпредставляющие клетки (АПК), кроме того, могут представлять на своей поверхности АД и других антигенов — самой разной природы.

Надо только, чтобы целые или фрагментированные образцы антигенных агентов (макромолекул, бактерий и т.д., включая также объекты клеточной иммунной реакции — опухолевые и прочие видоизмененные клетки) подверглись ***фагоцитозу*** со стороны потенциальных АПК — в первую очередь, всевозможных макрофагов и В-лимфоцитов.

б) Тогда антиген оказывается внутри АПК в составе ***эндосомы*** — вначале ранней, а затем — поздней (по более привычной номенклатуре — лизосомы), где расщепляется до пептидов размером 15–20 аминокислотных остатков.

в) Та же судьба ждет и многочисленные собственные мембранные белки АПК (в том числе и белки ГКГ обоих классов), которые в ходе эндоцитоза попадают в стенку или в полость пиноцитозных пузырьков. Они тоже расщепляются до крупных пептидов.

г) А из шероховатой ЭПС через аппарат Гольджи в эндосому прибывают вновь синтезированные молекулы белков ГКГ-II.

Правда, на время пути во внутреннем пространстве ЭПС активность молекул ГКГ-II блокируется дополнительной пептидной цепью — во избежание связывания эндогенных пептидов.

д) В эндосоме этот «пояс верности» удаляется, молекулы ГКГ-II связывают по одному пептиду и выводятся на поверхность клетки.

В итоге, АПК с помощью белков ГКГ-II представляют на поверхности еще одно большое множество пептидов (помимо тех, что связаны с белками ГКГ-I). И в этом множестве лишь небольшая доля пептидов (порядка 0,1 %) представляют собой АД чужеродного антигенного агента.

е) Такие АД — объект поиска Т-хелперов. Но, обнаружив АПК с искомой антигенной детерминантой, Т-хелпер не атакует АПК, а лишь активируется и стимулирует к действию более компетентные клетки — В-лимфоциты или Т-киллеры, — основной «удар» которых приходится на источник этой АД.

21.1.2. Иммунные реакции: основные события

Какова же последовательность событий в иммунных реакциях? Вообще говоря, она уже во многом угадывается, исходя из вышесказанного. Тем легче нам будет представить эту последовательность для клеточной и гуморальной иммунных реакций более отчетливо.

21.1.2.1. Инициация иммунных реакций

1. Антигены, вызывающие иммунные реакции

Видимо, многие антигенные агенты способны инициировать в той или иной степени иммунные реакции обоих типов. Тем не менее, в зависимости от природы антигенного агента, часто один из типов реакций значительно преобладает.

а) Так, исключительно или преимущественно ***гуморальную*** реакцию вызывает попадание в организм *растворимых* антигенов и *внеклеточно* паразитирующих *микроорганизмов* — большинства бактерий, простейших, грибов.

б) Преимущественно же ***клеточную*** реакцию вызывает (как уже отмечалось в п.8.3.3.1-III) появление в организме *измененных или чужеродных клеток*:

– опухолевых;
– трансплантированных из другого организма;
– или инфицированных внутриклеточными паразитами (вирусами, риккетсиями и пр.), недоступными для антител.

2. Первичное повреждение тканей

Собственно иммунным реакциям практически всегда предшествует ***неспецифическое воспаление***. Причина в том, что проникновение в организм (или образование в нем самом) антигенных агентов обычно сопровождается ***повреждением*** тканей в том или ином месте. Это может быть

а) участок слизистой оболочки или кожи — входные ворота инфекции;

б) регионарный лимфоузел, куда проникают инфекционный агент, его компоненты или фагоцитировавшие его макрофаги;

в) область, в которую пересажен трансплантат;

г) участок некроза ткани, обусловленного распространяющейся опухолью;

д) центральные участки самой опухоли, распадающиеся из-за недостаточности кровоснабжения (и т.д.).

3 . Развитие воспалительной реакции

а) Гибнущие клетки (эпителиоциты, эндотелиоциты, микроорганизмы и др.) выделяют *продукты распада* и *специфические цитокины*, под действием которых

– вначале на эндотелиоцитах сосудов появляются адгезивные белки, способствующие ***выселению*** из крови гранулоцитов и моноцитов (п. 18.3.1.5),
– а затем происходит ***активация*** выселившихся клеток, в т. ч. превращение моноцитов в макрофаги. Активируются также местные макрофаги и их производные.

б) Активированные нейтрофилы и макрофаги ***фагоцитируют*** микроорганизмы и фрагменты собственных клеток ткани.

Связыванию с объектами фагоцитоза способствуют определенные ***рецепторы на поверхности фагоцитов*** (п. 8.3.2.3):

– к поверхностным гликолипидам бактерий,
– к поверхностным олигосахаридам собственных поврежденных клеток,
– к F_C-области Ig (которые могут находиться на микробах при повторной инфекции).

в) Кроме того, под действием определенных цитокинов — медиаторов воспаления, выделяемых участниками процесса, — *расширяются сосуды, возрастает их проницаемость, повышается температура*, что завершает картину типичной воспалительной реакции.

4. Вовлечение в процесс иммунокомпетентных клеток

Лишь на фоне этих процессов в ответную реакцию вовлекаются лимфоциты. Это может происходить разными способами:

– путем миграции самих лимфоцитов (под влиянием цитокинов) непосредственно в очаг воспаления;
– путем миграции антигена или поглотивших его АПК в ближайшее лимфоидное образование.

В любом варианте это приводит к началу собственно иммунного процесса.

21.1.2.2. Клеточные иммунные реакции

1. Локализация

а) Основные события клеточных иммунных реакций происходят в т.н. Т-зонах периферических лимфоидных органов. В лимфоидной ткани этих зон существенно преобладают Т-лимфоциты (хотя, конечно, присутствуют и В-клетки).

б) Характерно, что названия данных зон всегда содержат приставку *пара-* или *пери-*:

– в лимфатических узлах — это ***пара****кортикальная зона*, расположенная на границе коркового и мозгового вещества узла,
– в лимфоидной системе слизистых оболочек — ***пара****фолликулярная зона*, т.е. некоторая область вокруг лимфатических узелков (фолликулов),
– в селезенке — ***пери****артериальное влагалище* и ***пери****артериальная зона* — вокруг, соответственно, пульпарных и узелковых артерий.

2. Сфера компетентности Т-зон

Главное, что происходит в этих зонах, — это

– *отбор* тех Т-киллеров, которые способны узнавать своими рецепторами (*TCR*) антигенные детерминанты на поверхности чужеродных клеток, оказавшихся в данный период в организме,
– *активация* и резкое *увеличение численности* отобранных Т-киллеров,
– а также образование из некоторой части этих клеток резервного пула (*Т-клеток памяти*) на случай повторного обнаружения в организме аналогичных «нехороших» клеток.

Сама же атака активных Т-киллеров на «пришельцев» может осуществляться уже почти в любом месте организма.

3. Участники реакции

а) По современным представлениям, клеточные иммунные реакции чаще всего требуют участия не только ***Т-киллеров***, но также ***Т-хелперов*** и ***АПК*** (антигенпредставляющих клеток).

При этом АПК активируют Т-хелперы, а последние способствуют активации Т-киллеров.

б) Но в таком случае возникает ряд трудных вопросов. Главный из них — как активированный Т-хелпер может узнавать, какой именно из Т-киллеров подлежит активации?

4. Два допущения. Чтобы обойти этот вопрос, допустим следующее.

а) Во-первых, предположим, что из поглощенного антигена в лизосомах АПК образуются *пептидные фрагменты* (АД), которые *связываются* не только с белками ГКГ-II, но

и с белками ГКГ-I. Возможно, во втором случае фрагменты — короче и даже отличаются по иммуноспецифичности.

б) Во-вторых, допустим,

– что в этом случае в Т-зоне лимфоструктур может образовываться ***тройной клеточный комплекс***, в котором с АПК одновременно связываются Т-хелпер и Т-киллер — каждый, узнавая определенную чужеродную АД при соответствующем белке ГКГ,
– и что именно это (образование тройного комплекса) ведет к полной активации вначале Т-хелпера и затем – Т-киллера.

Действительно, в этом случае Т-хелпер легко может определить, кого из множества Т-киллеров ему надлежит активировать, – того, кто находится с ним в одном тройном комплексе.

5. Возможная последовательность событий

Итак, из очага первичного повреждения тканей в Т-зону лимфоузла или иной лимфоидной структуры поступают АПК, переработавшие фрагменты чужеродной клетки до антигенных детерминант (АД).

Если сделанные допущения верны, то дальше происходит следующее.

а) Чужеродные АД на поверхности АПК *узнаются* неактивными и недифференцированными T_o-хелперами соответствующей иммуноспецифичности.

б) Такие T_o-хелперы начинают продуцировать интерлейкин-2 (ИЛ-2) и под его аутокринным влиянием несколько раз *делятся*, увеличивая свою численность.

в) Это повышает вероятность образования тройного клеточного комплекса То-хелпер-АПК-Т-киллер, где для Т-киллера тоже имеется узнаваемая им АД на поверхности АПК.

В таком комплексе Т-хелпер окончательно возбуждается, дифференцируется в клетку T_{X1} (хелпер Т-киллера) и активирует третий компонент комплекса — Т-киллер.

г) Активированные Т-киллеры превращаются в ***Т-иммунобласты*** — интенсивно делящиеся клетки. По окончании делений одни клетки превращаются в *Т-клетки памяти*, другие — дифференцируются в *зрелые Т-киллеры*.

6. Атака зрелыми Т-киллерами клеток-мишеней

а) Как уже отмечалось, заключительная фаза клеточной иммунной реакции может происходить уже вне лимфоидной структуры (лимфоузла и т.п.) — там, где зрелые Т-киллеры узнают чужеродные АД на поверхности клеток.

Не исключено, что под «горячую руку» киллеров попадают и АПК, представляющие такие АД.

б) Как мы уже знаем (п. 8.3.3.1.-III), для уничтожения клеток Т-киллеры используют два механизма:

– выделяют белок ***перфорин***, который формирует в плазмолемме клетки-мишени гидрофильные поры, способствующие развитию осмотического шока;
– и стимулируют апоптоз в атакуемой клетке, во-первых, вводя в нее ферменты *гранзимы*, и, во-вторых, активируя на поверхности клетки *Fas-рецептор*.

21.1.2.3. (*) И еще о клеточных иммунных реакциях

1. Другие варианты протекания

Кроме вышерассмотренной полной схемы клеточной иммунной реакции (в которой задействованы Т-киллеры, Т-хелперы и АПК), для ряда ситуаций в литературе допускаются и иные варианты таких реакций — с меньшим количеством участников.

а) Без помощников. В некоторых случаях *вирусной* инфекции процесс, видимо, обходится без Т-хелперов. В качестве активаторов служат сами же АПК (конкретно, дендритные клетки).

б) Без помощников и без АПК. Может быть даже так — в отдельных реакциях на *вирусную* инфекцию и на *трансплантат*, — что вообще не требуется активация Т-киллеров другими клетками — ни Т-хелперами, ни АПК.

Т.е., узнав на обследуемой клетке чужеродный антиген (в виде целой молекулы ГКГ или комплекса АД-белок ГКГ), Т-киллер самостоятельно активируется и уничтожает эту клетку.

Именно подобным образом представляли во всех случаях клеточную иммунную реакцию на протяжении нескольких десятилетий.

в) Вместо Т-киллеров — макрофаги. При инфицировании *внутриклеточными микроорганизмами* (такими, как микобактерии, риккетсии и др.) в иммунном ответе, возможно, не всегда участвуют и Т-киллеры.

В таких случаях Т-хелперы, узнавшие пептид на АПК и активировавшиеся от этого,

обращают свое «внимание» на макрофаги, стимулируя все большее их число не только поглощать эти микроорганизмы, но и переваривать их.

2. Еще одна проблема. С Т-киллерами связана еще одна проблема.

а) При взаимодействии с клеткой, инфицированной вирусом, с опухолевой клеткой или с АПК Т-киллер имеет дело со «знакомыми ему белками ГКГ-I: «знакомство» устанавливалось в ходе положительной селекции Т-клеток в тимусе (п. 20.2.4.3).

Но как опознать клетку чужого организма: ведь она содержит другие белки ГКГ-I (если это трансплантат) или вовсе не содержит таковых, если это достаточно примитивный организм.

б) Не исключено, что используется механизм типа того, который известен для В-лимфоцитов в гуморальной иммунной реакции и будет упомянут нами позже.

I. В этом случае достаточно, чтобы исходный Т-киллер обладал хотя бы «смутным» сродством к какому-нибудь поверхностному белку (например, к одному из белков ГКГ чужой клетки).

II. И необходимо, чтобы в делящихся Т-клетках ген рецептора (TCR) мог подвергаться интенсивному ***мутагенезу***. В большинстве Т-клеток это приведет к отрицательному результату, но где-то может возникнуть ген, кодирующий TCR с бóльшим сродством к указанному белку.

III. И нужна, естественно, селекция образующихся Т-клеток по данному признаку.

в) Такой механизм мог бы объяснить то обстоятельство, что во многих реакциях на трансплантат Т-киллеры, после активации и созревания, играют достаточно важную роль.

21.1.2.4. Гуморальные иммунные реакции

1. В-зоны лимфоидной ткани

а) В лимфоидных структурах имеются не только Т-, но и ***В-зоны***, где преобладают В-лимфоциты (хотя содержатся и Т-клетки).

б) В-зоны представлены, главным образом, лимфатическими ***фолликулами***, или узелками (не путать с лимфоузлами!). При этом

– в лимфоузлах фолликулы находятся в корковом веществе,
– в слизистых оболочках — в собственной пластинке этих оболочек, с нередким заходом в подслизистую основу,
– в селезенке составляют основную часть белой пульпы.

в) Кроме фолликулов, в лимфоузлах В-зоной являются также *мозговые тяжи* — скопления лимфоидной ткани в мозговом веществе узлов.

2. Локализация гуморальных иммунных реакций

а) В-зоны лимфоидных структур — место, где проходят многие стадии гуморальных иммунных реакций.

б) Однако, если клеточные иммунные реакции ограничиваются Т-зонами, то гуморальные реакции В-зонами не ограничиваются, а захватывают и Т-зоны.

I. Как правило, эти реакции начинаются (не считая первичных событий на периферии) в Т-зоне.

II. Здесь же (в Т-зоне), а также в области, граничащей с В-зоной (фолликулами), протекают события, приводящие к *начальному иммунному ответу*.

III. И лишь потом процесс перемещается собственно в фолликулы и еще позже — в мозговые тяжи (в лимфоузлах), где закладываются основы следующей — более продолжительной и более эффективной — фазы гуморальной иммунной реакции.

в) Заключительные «акты» данной реакции, связанные с непосредственным воздействием антител (иммуноглобулинов) на антигены, как и в случае клеточных реакций, происходят в любом месте организма, где антитела могут встретить соответствующие антигены.

3. Участники реакции

а) Как мы знаем (п. 8.3.3.1.-I), основные участники любой гуморальной иммунной реакции — такие ***В-лимфоциты***, чьи рецепторы (*BCR*) способны узнавать попавший в организм антиген (находящийся в растворенном состоянии или на поверхности внеклеточно паразитирующих микроорганизмов).

б) Но и здесь тоже требуется участие Т-хелперов и АПК.

I. ***АПК*** (макрофаги или сами В-лимфоциты), представляя АД переработанного антигена, частично активируют соответствующие клоны T_o-хелперов.

II. А ***T_o-хелперы***, встречая после этого В-лимфоциты, которые тоже уже поглотили, переработали антиген и вывели его АД на поверхность,

– дифференцируются в клетки T_{X2} (хелперы В-клеток)
– и активируют В-клетки с указанными АД (связанными с белками ГКГ-II).

в) Активированные В-клетки в конечном счете превращаются в ***плазмоциты***, продуцирующие иммуноглобулины (антитела), которые способны взаимодействовать с исходным антигеном.

Данное преобразование происходит двумя способами.

4. Упрощенный вариант плазмоцитогенеза

На ранней стадии гуморальной иммунной реакции реализуется упрощенный вариант образования плазмоцитов.

При этом В-клетки, после ряда делений, достаточно быстро дифференцируются в такие плазмоциты, которые секретируют иммуноглобулины класса М (***IgM***) — с умеренной специфичностью и эффективностью взаимодействия с антигеном.

Это происходит, как уже указывалось, *на границе Т- и В-зон лимфоидных структур*. Здесь появляются т.н. ***маленькие центры*** — места пролиферации и упрощенной дифференцировки В-клеток.

5. Полный вариант плазмоцитогенеза. Позже (на стадии *вторичного* иммунного ответа) включается более сложный процесс.

а) Мутагенез. Во-первых, в стимулированных В-лимфоцитах происходит мутагенез генов, кодирующих цепи иммуноглобулина (Ig). Видимо, эти гены на время лишаются контроля со стороны системы репарации.

Под влиянием обычных повреждающих факторов в этих генах появляются многочисленные мутации, некоторые из которых приводят к повышению сродства Ig к антигену.

б) Селекция клеток. Затем В-клетки с мутировавшими генами подвергаются селекции: им представляется антиген (или даже комплексы антигена с уже образовавшимися антителами (IgM). Подавляющее большинство В-клеток отбраковывается, а клетки с наиболее эффективными Ig сохраняются.

в) C_H-переключение.

В сохраненных клетках происходит реаранжировка генов.

I. Как отмечалось в п. 8.3.3.1.-II, Ig разных классов отличаются друг от друга *константной областью тяжелой цепи*.

II. Когда в ходе антигеннезависимой дифференцировки В-клеток в красном костном мозгу образуется полный ген тяжелой цепи Ig, в нем *всегда* оказывается такой фрагмент ДНК, который кодирует константную часть ***IgM***.

III. Теперь же, в процессе C_H-переключения, указанный фрагмент гена заменяется на один из трех других его вариантов.

IV. В результате, плазмоциты, которые образуются при последующей дифференцировке В-клеток, вырабатывают гораздо более специфичные и более эффективные ***Ig*** класса ***G, E*** или ***A***.

Локализуются все эти три процесса (мутагенез, селекция и C_H-переключение) в В-зоне лимфоидных структур, а именно в *реактивном центре фолликулов*.

г) Деления и дифференцировка клеток.

I. После C_H-переключения клетки интенсивно делятся, а затем, перемещаясь на периферию фолликула (в т.н. корону), вступают в дифференцировку — в В-клетки памяти и в проплазмоциты.

II. Окончательное созревание плазмоцитов всегда совершается вне фолликулов: например, в лимфоузлах — *в мозговых тяжах*.

д) Миграция и функционирование. Уже в мозговых тяжах плазмоциты начинают активно продуцировать антитела, поступающие в кровь.

Но многие зрелые клетки перемещаются в другие органы и продолжают функционировать в их соединительнотканной строме. — Как уже говорилось (п. 9.1.3), рыхлая соединительная ткань – один из плацдармов, где развертываются иммунные и воспалительные процессы.

21.1.2.5. (*) Классы иммуноглобулинов

1. Итак, специфические Ig (антитела) — важнейший продукт гуморальной иммунной реакции. Согласно п. 8.3.3.1-II, строение Ig отражается общей формулой:

$$(L_2H_2)_n,$$

где $1 \le n \le 5$ и где L — легкие *пептидные* цепи, а H — тяжелые. Причем,
– цепи состоят из одного вариабельного и 1–3 константных доменов,
– и вариабельные домены образуют не менее двух антигенсвязывающих центров (АСЦ).

2. Перечислим кратко **особенности Ig разных классов**

а) IgM. I. Когда эти Ig выступают в качестве *мембранных рецепторов* В-клеток (BCR), они имеют *мономерную* структуру $\mathbf{L_2(H_\mu)_2}$, где H_μ – тяжелые цепи типа μ.

II. А когда IgM секретируются *ранними плазмоцитами*, эти Ig

– становятся *пентамерами* и приобретают соединительную цепь J (рис. 21.1),
– так что их молекула описывается формулой $\mathbf{[L_2(H_\mu)_2]_5J}$ и содержит 10 АСЦ.

б) IgG имеют структуру $\mathbf{L_2(H_\gamma)_2}$ (рис. 21.2), т.е. это мономерные молекулы с тяжелыми цепями типа γ. IgG составляют 70 % всех Ig крови и образуются плазмоцитами на поздней стадии первичного иммунного ответа, а также на всех стадиях вторичного иммунного ответа.

Макрофаги и *нейтрофильные лейкоциты* имеют рецепторы к F_C-области IgG.

в) IgA (рис. 21.3) — основной класс Ig *в секретах.*

I. При выделении из плазмоцитов они имеют структуру $\mathbf{[L_2(H_\alpha)_2]_2J}$. Таким образом, это димеры, содержащие (помимо легких цепей) тяжелые цепи типа α, а также одну соединительную цепь J.

II. Но когда IgA проходит через эпителиальные клетки покровного (в кишечнике) или железистого эпителия, к молекуле IgA присоединяется еще одна пептидная цепь — секреторная (S). Видимо, она защищает антитело от разрушительного действия ферментов, содержащихся в секретах.

г) IgE — это мономеры с тяжелыми цепями типа ε: $\mathbf{L_2(H_\varepsilon)_2}$. *Рецепторы* к их F_C-области содержатся на поверхности *базофилов* и *тучных клеток* (тканевых базофилов). И сами IgE, в основном, локализуются на поверхности указанных клеток. В плазме же крови содержание IgE (в норме) — очень низкое: меньше 0,01 % от всех Ig крови.

д) IgD — это также мономеры, но с тяжелыми цепями типа δ: $\mathbf{L_2(H_\delta)_2}$. IgD вместе с IgM содержатся в качестве рецепторов на поверхности нестимулированных В-клеток.

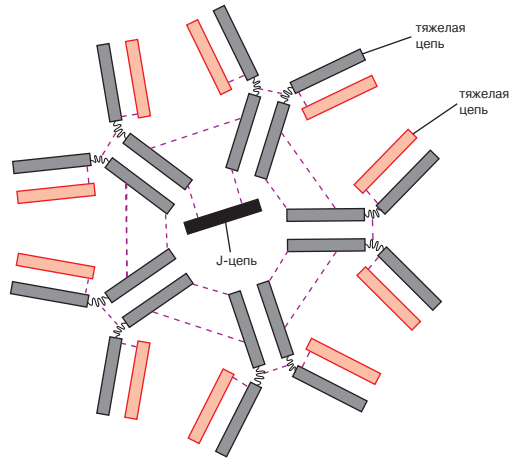

Рис. 21.1. Структура IgM

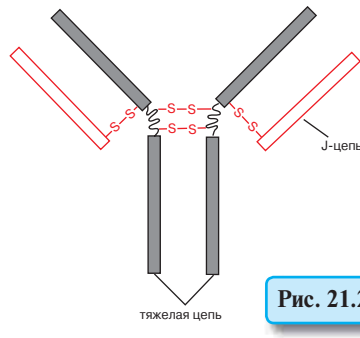

Рис. 21.2. Структура IgG

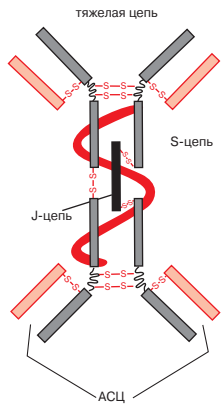

Рис. 21.3. Структура IgA

3. Общие механизмы действия антител, согласно п. 8.3.3.1-II, таковы.

а) I. Если антиген — ***растворенное вещество***, а антитело — специфический ***IgG***, то образуются *иммунные комплексы.* Эти комплексы сорбируются на поверхности *нейтрофилов* и *макрофагов* (благодаря наличию здесь рецепторов к F_C-области IgG), после чего поглощаются данными клетками (путем эндоцитоза) и перевариваются.

II. Если антиген — по-прежнему *растворенное* вещество, а антитело представляет собой ***IgE***, то комплексы образуются на поверх-

ности тканевых и обычных *базофилов* (где еще до того находились молекулы IgE).

Это приводит к *дегрануляции* базофилов и высвобождению гистамина с перспективой развития *аллергической реакции*.

б) I. Если же антиген — внеклеточно расположенные ***микроорганизмы*** или, например, ***форменные элементы крови***, то антитела сорбируются на их поверхности, покрывая ее практически всю (что обозначается термином «*опсонизация*»), а это, в свою очередь, инициирует связывание с клеткой и поочередную активацию белков *системы комплемента*.

II. В данной системе — около 20 белков плазмы крови, многие из которых представляют собой неактивные в норме протеазы (ферменты, разрушающие пептидные связи в белках).

Активация системы происходит по каскадному механизму. Причем последние ее компоненты формируют в мембране атакуемой клетки *ионные каналы*. В итоге клетка погибает от *осмотического шока*.

4. Окончание гуморальной иммунной реакции

а) Пик содержания Ig в жидких средах организма обычно достигается к концу второй недели после антигенной стимуляции.

б) Плазматические клетки не делятся и живут 2–3 недели. Поэтому, если антигенная стимуляция не повторяется, после достижения пика гуморальная иммунная реакция начинает затухать:

– количество плазмоцитов (и их предшественников) снижается,
– соответственно, уменьшается и содержание Ig.

в) Если же через какое-то время (оптимально — через 3–4 недели после первой стимуляции) в организм вновь попадает тот же антиген, реакция на него развивается, благодаря сохранению В-клеток памяти, значительно быстрей и сильней. Причем, сразу начинают вырабатываться антитела «больших» классов — IgG, IgE и (или) Ig A.

21.1.2.6. (*) Гуморальная иммунная реакция на тимус*не*зависимые антигены

1. ***а)*** В ряде случаев гуморальная реакция оказывается более простой — тогда, когда она инициированы *тимусне*зависимыми *антигенами* (п. 8.3.3.1-II).

К последним относятся *очень крупные макромолекулы* (с молекулярной массой выше 10^6); чаще всего — бактериальной природы: липополисахариды, белки туберкулин, полифлагеллин и т. д., а также их конъюгаты с гаптенами.

б) Эти антигены объединяет то, что они, взаимодействуя со специфическими В-лимфоцитами,

– связываются с BCR сразу во многих местах (т. к. содержат много повторяющихся единиц)
– и, кроме того, нередко воздействуют на рецепторы ***митогенеза*** В-клеток.

Поэтому активация и деления В-клеток осуществляются ***без посредничества Т-хелперов.***

в) Кроме того, в этих реакциях обычно *не происходит C_H-переключения*: все время образуются IgM.

2. Сходная картина — в отношении **B_1-лимфоцитов** (п. 8.3.3.1-II), встречающихся в основном в брюшной полости (сальник) и миндалинах. Их иммунный ответ тоже упрощен: ограничивается выработкой IgM и не содержит таких событий, как мутагенез генов Ig, селекция клеток и C_H-переключение.

Поэтому аффинность (сродство) образуемых антител к антигену — сравнительно невысокая.

21.2. Отделы периферической лимфоидной системы

а) Лимфоциты распределяются по органам (включая центральные органы кроветворения и кровь) следующим образом: красный костный мозг и тимус — примерно по10 %; лимфоузлы — 15–20 %, слизистые оболочки и селезенка — по 20–25 %, кровь — 0,5 %.

б) Как видно из этих данных, в лимфоузлах содержится не самое большое количество лимфоцитов. Кроме того, лимфоузлы составляют лишь второй из барьеров, образуемых периферической лимфоидной системой на пути экзогенных антигенов.

Однако, в отличие от слизистых оболочек и селезенки, для лимфоузлов формирование иммунного ответа является центральной и почти единственной (не считая фильтрации лимфы) функцией. Поэтому их структура наиболее полно отражает ход иммунных реакций.

21.2.1. Лимфоузлы

21.2.1.1. Основные сведения

1. Локализация. Лимфоузлы располагаются на пути лимфососудов — иногда поодиночке, а чаще группами. Подобные группы обычно находятся в следующих местах:

а) *в защищенных и подвижных местах* «сомы» (где движения способствуют току лимфы через узлы) — в подколенной ямке, в паху, в подмышечной впадине, на шее и т. д.;

б) *в воротах внутренних органов* — в корнях легких, в брыжейке кишечника, у ворот печени и селезенки и т. д.;

в) *по ходу крупных кровеносных сосудов* таза и брюшной полости.

2. Внешний вид (рис. 21.4). Лимфоузел — бобовидное образование размером 0,5–1,5 см. Одна его сторона — ***выпуклая***; здесь в узел впадают *приносящие* лимфатические сосуды (*6*). Вторая сторона — ***вогнутая***; она имеет вдавление — ворота узла. Здесь из узла выходят *выносящие* лимфатические сосуды (*10*) и вены (*11*), а входят в узел артерии (*12*) и нервы.

3. Основные компоненты

а) С поверхности узел покрыт *капсулой* (*1*); от нее отходят внутрь узла *трабекулы* (*2*). И то, и другое образовано плотной волокнистой соединительной тканью.

б) Содержащаяся между трабекулами *паренхима* узла анатомически подразделяется на три области:

I. ***корковое вещество*** — находится на периферии узла и выглядит на разрезе более темным;

II. ***паракортикальная зона*** — занимает промежуточное положение;

III. ***мозговое вещество*** — расположено в центре узла и выглядит более светлым.

в) В каждой из этих трех областей имеются два компонента: *лимфоидная ткань* и *лимфатические синусы* — пространства, служащие для перемещения лимфы через узел (от приносящих лимфатических сосудов к выносящим).

4. Структура и состав лимфоидной ткани

а) ***Лимфоидная ткань*** в разных областях лимфоузла организована по-разному:

I. в корковом веществе она образует округлые скопления — ***лимфатические узелки***, или ***фолликулы*** (*3*),

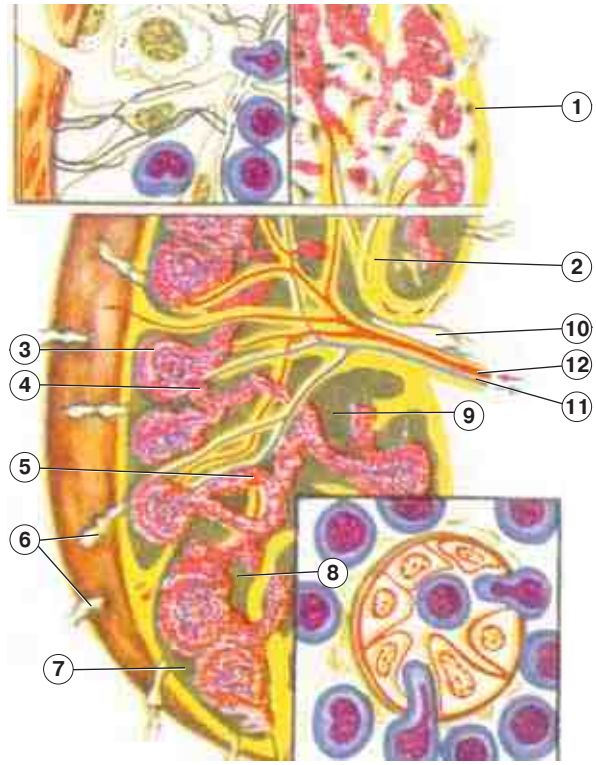

Рис. 21.4. Лимфоузел: схема строения [по Ю. И. Афанасьеву, Л. П. Бобовой, К. К. Рогажинской]

II. в ***паракортикальной зоне*** (*4*) располагается диффузно (неупорядоченно),

III. а в мозговом веществе формирует ***мозговые тяжи***, или ***шнуры*** (*5*).

б) В каждом из этих образований лимфоидная ткань включает обычные компоненты (п. 20.1.2.2):

1) *строму* — в лимфоузлах она представлена *ретикулярной тканью* (т. е. ретикулярными клетками и ретикулярными волокнами);

2) *лимфоидные клетки*, расположенные в ячейках стромы;

3) *клетки макрофагического* ряда;

4) *кровеносные сосуды*, обладающие определенной спецификой.

в) Однако конкретный вид лимфоидных клеток, клеток макрофагического ряда и даже сосудов в разных областях лимфоидной ткани лимфоузла различен.

I. В частности, как отмечалось, *лимфатические фолликулы* и *мозговые тяжи* являются ***В-зоной:*** здесь преобладают клетки В-ряда

(покоящиеся либо находящиеся на той или иной стадии *антигенз**ависимой*** дифференцировки).

II. А паракортикальная область — это ***Т-зона:*** в ней преобладают Т-лимфоциты.

В то же время в В-зонах присутствуют и Т-клетки, равно как в Т-зонах встречаются и В-клетки. Действительно, в процессе антигензависимого созревания В- и Т-клетки неоднократно взаимодействуют друг с другом, вступая в непосредственный контакт.

г) В целом в лимфоузле ***преобладают Т-клетки***: всего Т-клеток – около 60 %, в т. ч. 40 % – Т-хелперы и 20 % – Т-киллеры (или продукты их антигензависимой дифференцировки). На клетки В-ряда остается около 40 %.

Более подробно лимфоидная ткань лимфоузла рассматривается ниже.

5. Лимфатические синусы

а) По положению в узле различают три вида синусов (см. рис. 21.4):

I. ***краевой синус*** (*7*) — расположен между капсулой и лимфатическими фолликулами; и именно в него попадает лимфа из приносящих лимфатических сосудов;

II. ***вокругузелковые синусы*** (*8*) — между трабекулами и фолликулами;

III. ***мозговые синусы*** (*9*) — между трабекулами и мозговыми тяжами.

Лимфа проходит последовательно по этим синусам и лишь затем попадает в выносящие лимфатические сосуды лимфоузла.

б) Стенки синусов выстланы разновидностью ретикулярных клеток — *ретикулоэндотелиальными*, или *«береговыми»,* клетками. Также в стенке синусов много т. н. *оседлых макрофагов*. При этом в стенке между клетками имеются *щели* (через которые проникают лимфоциты).

в) В просвете синусов тоже могут находиться клетки: 1) отростчатые ретикулярные клетки (играют роль «сита»), 2) свободные макрофаги, 3) лимфоциты.

г) Благодаря такой организации, лимфатические синусы ***фильтруют*** лимфу, на 95–99 % обеспечивая ее очистку от антигенов.

6. Развитие лимфоузлов. Местное происхождение имеют только строма и образуемые ею

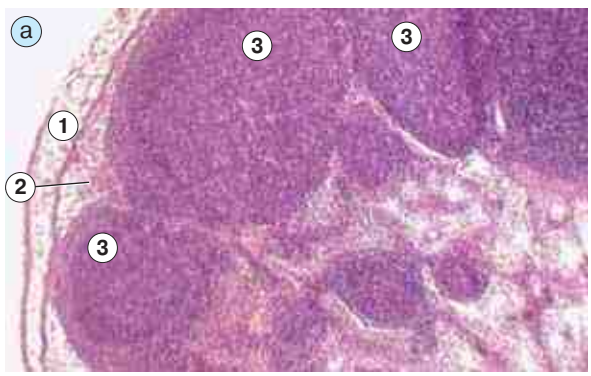

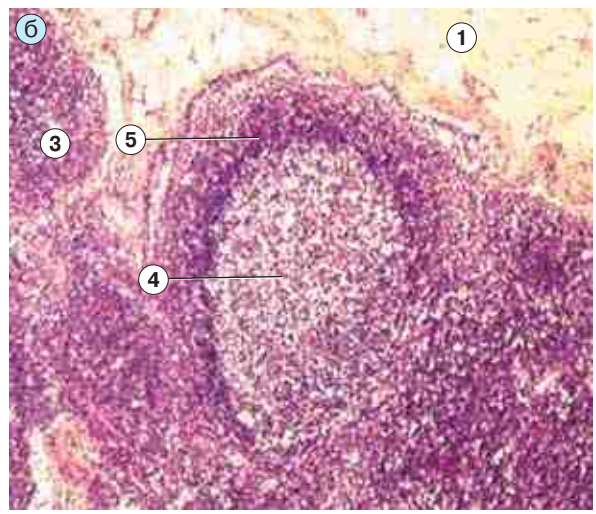

Рис. 21.5. Препарат — лимфоузел. Окраска гематоксилином и эозином:
а — малое увеличение;
б — большое увеличение: лимфатические узелки;
в — большое увеличение: паракортикальная зона; мозговое вещество

синусы узла. Остальные клетки, как уже отмечалось, мигрируют в лимфоузел из других органов:

а) из печени — стволовые *кроветворные клетки* 2-й генерации; однако образуемые ими очаги кроветворения в лимфоузлах быстро исчезают;

б) из красного костного мозга поступают *В-лимфоциты*, формирующие В-зоны — лимфатические фолликулы и мозговые тяжи;

в) и, наконец, ***из тимуса*** приходят *Т-лимфоциты*, заполняющие паракортикальную зону.

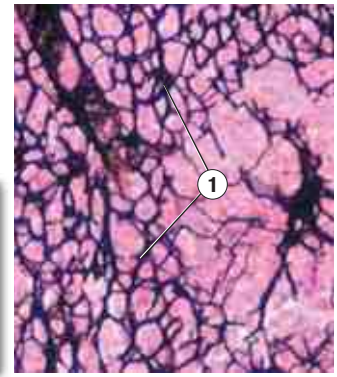

Рис. 21.6. Препарат — лимфоузел: выявление ретикулярных волокон. Импрегнация азотнокислым серебром

7. Препараты

а) Обычная окраска. Многие из вышеназванных структур нетрудно найти на препарате, окрашенном гематоксилином и эозином (рис. 21.5, *а–в*):

– капсулу (*1*), лимфатические синусы — краевой (*2*) и мозговые (*8*),
– фолликулы (*3*) с реактивным центром (*4*) и короной (*5*),
– паракортикальную зону (*6*) и мозговые тяжи (*7*).

б) Выявление ретикулярных волокон (рис. 21.6). Ретикулярные волокна выявляются путем импрегнации азотнокислым серебром (пп. 1.1.3.3 и 9.4.1), поэтому они еще называются *аргирофильными*. При таком методе окраски данные волокна имеют черно-коричневый цвет. Видно, что они образуют в лимфоузле густую сеть.

в) Выявление макрофагов (рис. 21.7, *а–б*).

I. Для выявления макрофагов используют следующий прием. Вначале животному *in vivo* вводят краситель и лишь через некоторое время после этого изготовляют препарат лимфоузла.

II. На снимках с такого препарата видно мозговое вещество узла и в нем — мозговые тяжи (*1*) и мозговые синусы (*2*). Частички краски синего цвета обнаруживаются в макрофагах (*3*), находящихся *в просвете* синусов, а также в клетках, выстилающих *стенки* синусов, — макрофагах и береговых клетках (*4*).

Лимфоидные же клетки (*5*) мозговых тяжей лишены этих частиц.

21.2.1.2. Паракортикальная зона лимфоузлов

Теперь более детально рассмотрим отдельные области лимфоидной ткани. Чтобы следовать очередности стадий иммунной реакции, удобно начать с паракортикальной зоны.

1. Основные типы клеток (помимо ретикулярных) в данной зоне таковы.

а) Среди *лимфоидных* элементов, как уже отмечалось, преобладают ***Т-клетки*** (разных видов), расположенные *диффузно,* без видимой упорядоченности.

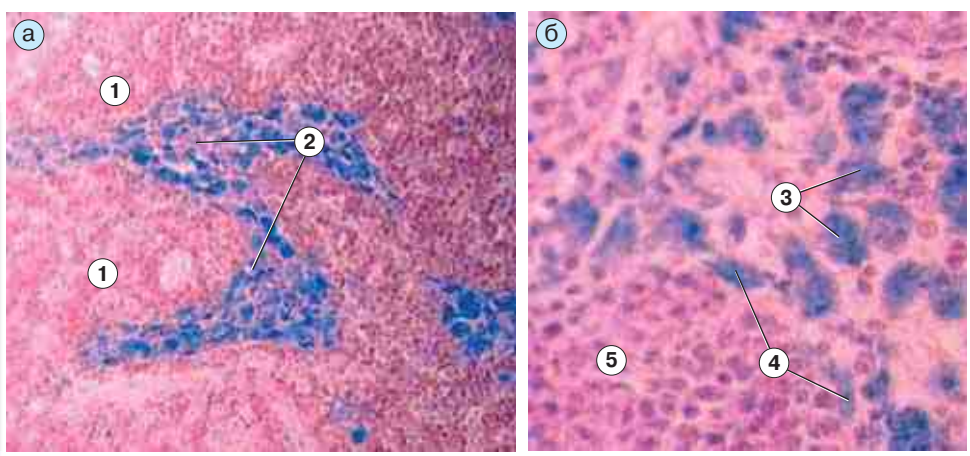

Рис. 21.7. Препарат — лимфоузел: выявление макрофагов и береговых клеток. Инъекция красителя. Окраска гематоксилином и эозином:
а — малое увеличение;
б — большое увеличение

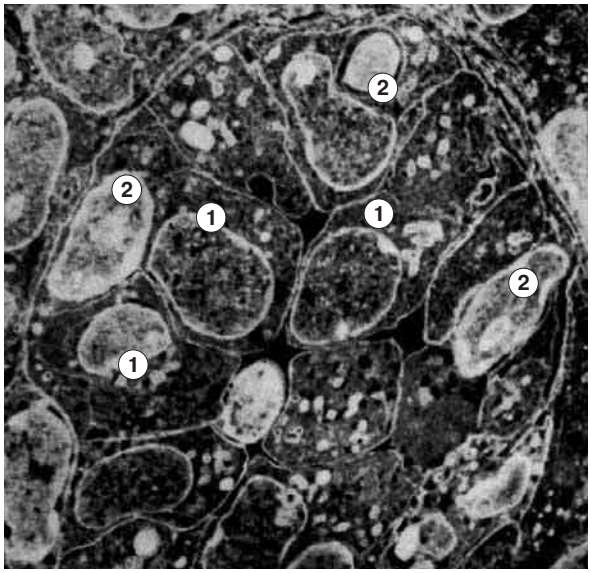

Рис. 21.8. Венула лимфоузла. Электронная микрофотография [по В. Г. Елисееву, Ю. И. Афанасьеву, Е. Ф. Котовскому]

б) Из клеток же *макрофагического* ряда содержатся обычные *макрофаги* и ***интердигитирующие клетки*** (ИДК). Последние имеют длинные пальцевидные отростки и образуются, видимо, из дендритных клеток, поступающих в лимфоузел с током лимфы из тканей.

2. Специфические сосуды. ***а)*** Большое значение в плане «внешних связей» лимфоузла имеют ***венулы с высоким эндотелием*** (рис. 21.8), содержащиеся в паракортикальной зоне (и в мозговых тяжах). Подобные венулы встречаются также в мозговом веществе долек *тимуса* (п. 20.3.2.3).

В этих венулах эндотелиальные клетки (*1*) столь высоки, что почти закрывают весь просвет сосуда.

б) Тем не менее лимфоциты (*2*) и плазмоциты способны проходить через стенку венулы как в ту, так и в обратную сторону. В частности, улавливанию лимфоцитов из крови способствуют специфические рецепторы на поверхности эндотелия.

В результате, как считают, состав лимфоидных клеток полностью обновляется в лимфоузле за несколько дней.

3. Неспецифическая реакция лимфоузлов на антиген

а) Если в организм проник антиген, в регионарные лимфоузлы могут поступать с током лимфы или крови ***активированные макрофаги*** (содержащие переработанный антиген и выделяющие ряд цитокинов — ИЛ-1, ИЛ-6 и др.), а также компоненты антигена (например, ***бактериальные токсины***).

б) То и другое вызывает в лимфоузлах (как и в месте проникновения антигена в организм) ***локальное воспаление***. Поэтому,

– во-первых, значительно увеличивается *кровоток* через узел,
– и, во-вторых, возрастает ***миграция лимфоцитов*** из крови в лимфоузел — в первую очередь, в его ***паракортикальную*** зону.

Эти события и последующая пролиферация активированных лимфоцитов приводят к увеличению объема лимфоузла и появлению болезненных ощущений.

4. События, происходящие в паракортикальной зоне

Итак, именно в паракортикальной зоне обычно оказываются ***АПК*** (В-лимфоциты, макрофаги, дендритные клетки) с переработанным антигеном.

И, как мы уже говорили в первой части этой темы, здесь происходит ряд важных стадий иммунных процессов.

а) Среди них, во-первых, все ключевые стадии ***клеточных*** иммунных реакций:

– стимуляция T_o-хелперов, узнающих АД на поверхности АПК, и их последующая дифференцировка в T_{X1}-клетки,
– активация последними соответствующих *Т*-киллеров (возможно, в результате образования тройного клеточного комплекса T_x–АПК–$T_к$),
– пролиферация (размножение) Т-киллеров и дифференцировка их в Т-клетки памяти и в зрелые Т-киллеры.

б) И, во-вторых, здесь же, а также на границе с фолликулами, проходят начальные стадии гуморальных иммунных реакций:

– неоднократные контакты T_o-хелперов с АПК (в том числе — В-клетками), несущими на поверхности определенные АД,
– стимуляция этих хелперов и дифференцировка их в T_{X2}-клетки, которые, в свою очередь, активируют В-лимфоциты;
– первичная упрощенная дифференцировка В-клеток в плазмоциты, вырабатывающие иммуноглобулины класса М.

21.2.1.3. Лимфатические фолликулы лимфоузлов

Лимфатические фолликулы (узелки), не участвовавшие в иммунной реакции, называются первичными, а участвовавшие — вторичными.

1. Первичные лимфатические фолликулы

а) Первичные узелки имеются у плодов и т. н. гнотобионтов — животных, содержащихся в стерильных условиях.

Эти фолликулы отличаются небольшим размером и однородной структурой (без характерного просветления в центре). Из лимфоцитов в их строме содержатся в основном антиген***не***стимулированные (покоящиеся) В-клетки.

б) Развитие же в фолликулах иммунного процесса превращает их во *вторичные*. Заметим: из предыдущего понятно, что фолликулы участвуют *только в гуморальных* иммунных реакциях.

в) Считается, что за первые несколько лет жизни организм контактирует с огромным количеством чужеродных антигенов. Поэтому первичных лимфатических узелков вскоре не остается.

2. Вторичные фолликулы (рис. 21.9)

а) Отличительная черта вторичного фолликула — наличие в нем двух явно различающихся областей: относительно светлой центральной области — т. н. ***реактивного***, или ***герминативного центра***, и окружающей темной области (часто в виде подковы) — ***короны,*** или ***мантии,*** которая густо заселена клетками, похожими на малые лимфоциты.

б) В свою очередь, реактивный центр подразделяется на три зоны: 1) *темную*, лежащую как бы в основании узелка, между концами «подковы», 2) *светлую базальную* и 3) *светлую апикальную* зоны.

в) В каждой из перечисленных областей фолликула протекает одна или две из тех стадий антигензависимой дифференцировки В-лимфоцитов, о которых мы говорили в п. 21.1.2.4: мутагенез генов Ig, последующая селекция В-клеток, C_H-переключение и размножение получившихся клеток.

г) Причем из паракортикальной области гуморальная реакция вначале «перемещается» в *темную зону реактивного центра*. Поэтому эта зона узелков обычно обращена к паракортикальной зоне лимфоузла.

3. Темная зона реактивного центра: активация В-клеток и мутагенез

а) В темной зоне, видимо, продолжается взаимная активация Т-хелперов и В-клеток, мигрирующих сюда со стороны паракортикальной зоны лимфоузла.

б) Считают, что при этом особенно важна роль ***дендритных клеток***:

– на поверхности их многочисленных отростков сорбированы иммунные комплексы *(IgM-непереработанный антиген);*
– от отростков отделяются мелкие частицы — ***иккосомы*** (от ***i****mmune-****c****omplex ****c****oat-ing*), покрытые этим комплексами.

в) Нативный антиген вновь опознается рецепторами дочерних В-клеток, поглощается (вместе с иккосомами), перерабатывается до пептидов и представляется T_{X2}-клеткам.

г) Специфическое взаимодействие с активной T_{X2}-клеткой, несущей соответствующий рецептор, приводит к активации В-лимфоцита.

Таким образом, ход гуморальной иммунной реакции поддерживается неоднократным взаимодействием В- и T_X-клеток.

д) Здесь же, в темной зоне реактивного центра, в активированных В-клетках резко интенсифицируется ***мутагенез*** генов Ig.

е) В-клетки на этом этапе развития называются ***центробластами***.

4. Светлая базальная зона: селекция центроцитов

а) Накапливающиеся в результате делений В-клетки мигрируют в *светлую базальную зону* реактивного центра, где они называются уже ***центроцитами***.

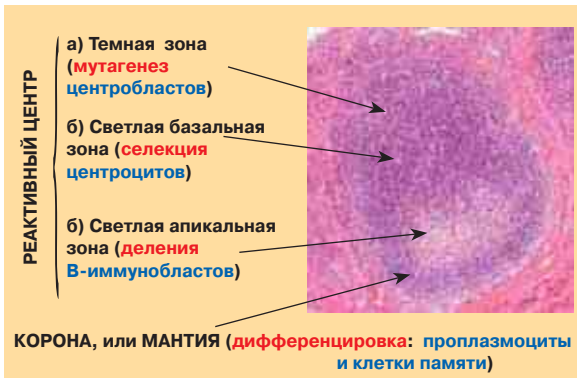

Рис. 21.9. Лимфатический фолликул: зоны, их клеточный состав и функции [по А. А. Ярилину]

б) Здесь клетки подвергаются ***положительной селекции***: отбираются центроциты с *наибольшим* сродством к соответствующей антигенной детерминанте.

В отборе вновь (как и при активации В-клеток) участвуют *дендритные* клетки, представляющие на поверхности своих отростков иммунные комплексы *(IgM–непереработанный антиген)*.

в) В процессе селекции до 90 % центроцитов (с недостаточно высоким сродством к антигену) отбраковывается: в них инициируется апоптоз.

г) Видимо, некоторые из сохранившихся центроцитов, мигрируя вновь в темную зону, ***повторно*** вступают в процессы мутагенеза и селекции. Этим объясняется тот факт, что со временем повышается сродство (*аффинность*) образуемого Ig к антигену.

5. Светлая апикальная зона: пролиферация плазмобластов и C_H-переключение

а) Отобранные В-клетки перемещаются в *светлую апикальную зону* реактивного центра, где превращаются в ***В-иммунобласты*** *(плазмобласты)*.

Последние представляют собой *интенсивно делящиеся* крупные клетки со светлым ядром и светлой цитоплазмой.

б) Вероятно, на этой стадии происходит и C_H-переключение — перестройка генов синтезируемого иммуноглобулина, приводящая к изменению класса этого Ig: с IgM — на ***IgG***, реже — на ***IgE*** или ***IgA***.

6. Корона (или мантия) фолликула: образование проплазмоцитов и В-клеток памяти

а) По окончании делений иммунобластов дочерние клетки перемещаются в корону фолликула. При этом часть клеток встает на путь дифференцировки в плазмоциты и называется ***проплазмоцитами***, а другая часть превращается в *В-клетки памяти*.

б) В-клетки памяти, в отличие от нестимулированных клеток, содержат на поверхности не IgM и IgD, а IgG или IgA.

Именно данные клетки, как известно, сохраняясь достаточно долго, обеспечивают более быстрый и более интенсивный иммунный ответ при повторном попадании антигена в организм. Это объясняется,

– во-первых, более высоким сродством Ig «больших» классов к антигену — по сравнению с первыми антителами той же иммуноспецичности,

– во-вторых, большим количеством этих клеток,

– и, в-третьих, возможно тем, что в каждой из них (по сравнению с нестимулированными клетками) *увеличено (амплифицировано) число генов*, кодирующих пептидные цепи соответствующего иммуноглобулина.

в) И проплазмоциты, и В-клетки памяти похожи на малые лимфоциты: имеют гиперхромное овальное ядро и узкий ободок цитоплазмы.

21.2.1.4. Мозговые тяжи

1. Клеточный состав

а) Окончательное созревание плазмоцитов ни в одном из лимфоидных органов не происходит в самих лимфатических фолликулах: оно всегда вынесено в другое место.

В случае лимфоузлов таким местом являются мозговые тяжи: сюда постепенно мигрируют («стекают») из короны фолликулов созревающие плазматические клетки. Проходя через паракортикальную зону, некоторые из этих клеток, видимо, попадают в кровоток.

б) Таким образом, из лимфоидных клеток в мозговых тяжах содержатся, в основном, дифференцирующиеся ***проплазмоциты*** и сами ***плазмоциты.***

в) Из клеток макрофагического ряда в мозговых тяжах встречаются лишь *типичные макрофаги*.

2. Плазмоциты (рис. 21.10)

а) По размеру плазмоциты — крупные клетки. В связи с их функцией, в них очень хорошо развиты *гранулярная ЭПС* (*1*) и *комплекс Гольджи* (*2*). Последний располагается возле ядра (*3*) и при световой микроскопии воспринимается как светлый «***дворик***» (п. 9.2.3.2).

Ядро же оттеснено к периферии клетки; причем в нем, из-за высокой синтетической активности, преобладает *эухроматин*.

б) Как уже отмечалось, зрелые плазмоциты могут оставаться и функционировать непосредственно в мозговых тяжах лимфоузла.

Но если они покидают лимфоузел, то делают это, проникая в мозговые лимфатические синусы или в *венулы с высоким эндотелием*, которые имеются в мозговом веществе (как и в паракортикальной зоне) лимфоузла.

3. Препарат — выявление плазмоцитов (рис. 21.11, *а* и *б*)

Чтобы выявить *плазмоциты,* используют окраску на *РНК* (пп. 1.1.4 и 9.2.3.2). Из-за высокого содержания рибосом (в составе шероховатой ЭПС) цитоплазма плазмоцитов (*2*) окрашивается пиронином в малиновый цвет.

Видно, что эти клетки действительно сосредоточены в мозговых тяжах (*1*).

4. Вышеизложенные сведения по клеточному составу различных областей лимфоузла приведены в табл. 21.1.

21.2.2. Лимфоидная система слизистых оболочек

21.2.2.1. Общая характеристика

1. Компоненты системы. Согласно п. 20.1.2.1, в лимфоидную систему слизистых оболочек входят следующие компоненты:

а) *глоточное лимфоидное кольцо* (или кольцо Пирогова), включающее *шесть миндалин:* язычную, две небные, две трубные и глоточную;

б) *в стенке тонкой кишки* — одиночные (солитарные) лимфатические фолликулы (узелки), а также их скопления (пейеровы бляшки);

в) *в стенке червеобразного отростка* — лимфатические узелки;

г) *в стенке воздухоносных путей* — лимфатические узелки (бронхоассоциированная лимфоидная ткань — БАЛТ).

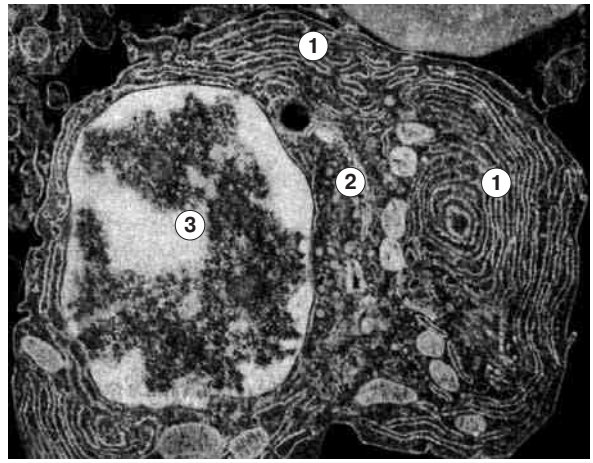

Рис. 21.10. Плазматическая клетка (плазмоцит). Электронная микрофотография [по Ю. И. Афанасьеву, Л. П. Бобовой, К. К. Рогажинской]

Почти во всех перечисленных органах, кроме фолликулов, в слизистой оболочке имеются также *диффузно расположенные лимфоциты* и продукты их созревания. Совокупность этих клеток иногда называют *диффузной лимфоидной тканью.*

Всего, как следует из данных, приведенных в начале п. 21.2, в лимфоидной ткани слизистых оболочек содержится лимфоцитов больше, чем в многочисленных лимфоузлах.

2. Лимфатические фолликулы (рис. 21.12, *а* и *б*)

Таблица 21.1. Лимфоидная ткань лимфоузла

ОБЛАСТЬ УЗЛА	ЛИМФОИДНЫЕ КЛЕТКИ	КЛЕТКИ МАКРОФАГИЧЕСКОГО РЯДА
1. РЕАКТИВНЫЕ ЦЕНТРЫ ФОЛЛИКУЛОВ	*В-зона:* активируемые *В-клетки* и активирующие их *Т-хелперы*; ***центробласты*** (В-клетки в состоянии мутагенеза), ***центроциты*** (В-клетки, подвергаемые селекции), ***В-иммунобласты*** (деления и C_H-переключение В-клетки)	а) Крупные ***макрофаги*** (перерабатывают погибающие В-клетки) б) ***Дендритные клетки*** (сохраняют на поверхности иммунные комплексы с нативным антигеном)
2. КОРОНА ФОЛЛИКУЛОВ	*В-зона:* В-клетки памяти и проплазмоциты	Макрофаги
3. ПАРАКОРТИКАЛЬНАЯ ЗОНА	*Т-зона:* Т-лимфоциты разных типов (T_X, T_K) на разных стадиях антигензависимой дифференцировки	а) ***Интердигитирующие клетки*** (представляют на своей поверхности пептидный антиген Т-клеткам) б) Макрофаги
4. МОЗГОВЫЕ ТЯЖИ	*В-зона:* проплазмоциты и ***плазматические клетки***	Макрофаги

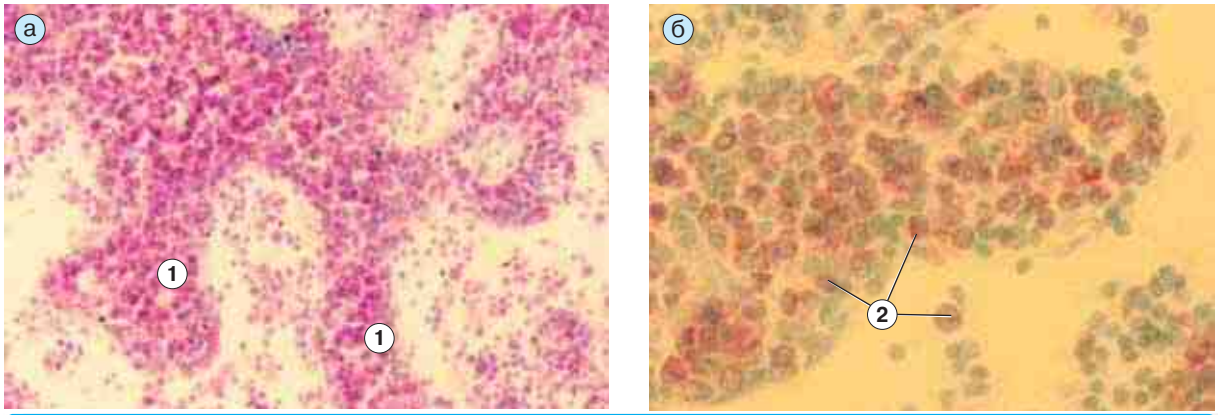

Рис. 21.11. Препарат — лимфоузел: выявление плазматических клеток. Окраска метиловым зеленым и пиронином: а — малое увеличение; б — среднее увеличение

а) Составные части. Лимфатические фолликулы (*1*) слизистых оболочек по общему плану строения, клеточному составу и проходящим в них процессам *аналогичны фолликулам лимфоузлов* (п. 21.2.1.3).

Как и там, здесь содержатся, в основном, ***В-клетки*** (на разных стадиях антигензависимого созревания). И в большинстве этих фолликулов можно различить те же области:

I. *реактивный центр*, включающий три зоны: темную, светлую базальную и светлую апикальную;

II. а также окружающую *корону*.

б) Ориентация узелков. Однако ориентация фолликулов обычно другая: *темная зона* реактивного центра чаще обращена не в глубь слизистой оболочки (подобно тому, как в лимфоузлах — в глубь органа), а *к* ее *поверхности* (см. рис. 21.13). Действительно, теперь именно оттуда приходят антигены и Т-хелперы, инициирующие иммунную реакцию.

в) Локализуются лимфатические фолликулы *в собственной пластинке слизистой оболочки* с возможным заходом в подслизистую основу.

3. Диффузная лимфоидная ткань. Диффузно расположенные лимфоциты можно подразделить на три группы.

а) ***Внутриэпителиальные*** лимфоциты: проникают в толщу эпителия (инфильтрируют его); при этом нередко контактируют с клетками, выполняющими функцию внутриэпителиальных АПК (см. ниже), и, видимо, могут быть и Т-, и В-клетками.

б) Парафолликулярные скопления лимфоцитов (*2* на рис. 21.12): сосредоточены, как сле-

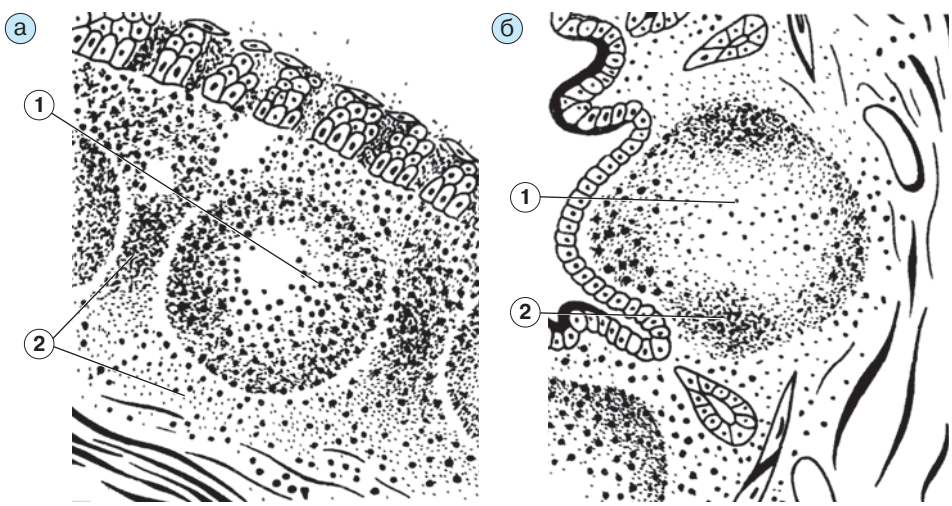

Рис. 21.12. Компоненты лимфоидной ткани в слизистых оболочках [по Ю. И. Афанасьеву и др.].
а — участок небной миндалины;
б — участок стенки червеобразного отростка

дует из названия, возле фолликулов и представляют собой *Т-зону* — аналог *паракортикальной зоны лимфоузлов*.

В ряде случаев, например в пейеровых бляшках, парафолликулярные Т-лимфоциты концентрируются вокруг артериолы или венулы, проходящей вблизи фолликула.

в) Диффузные клетки собственной пластинки слизистой оболочки (вне связи с фолликулами): это главным образом *плазмоциты* (*В-зона*), что создает аналогию с *мозговыми тяжами лимфоузлов*.

4. Строма и в фолликулах, и в местах расположения диффузной лимфоидной ткани образована не ретикулярной, а ***рыхлой волокнистой соединительной тканью***, т. е. той тканью, которая находится в собственной пластинке слизистых оболочек и в подслизистой основе.

5. Особенности слизистой оболочки в районе лимфатических фолликулов

а) Участок слизистой оболочки *над фолликулом* называется *куполом*. В области купола слизистая оболочка существенно изменена.

I. Так, в тонкой кишке над фолликулами *нет ворсинок*.

II. В составе эпителия особенно велико содержание *внутриэпителиальных АПК* (в миндалинах это дендритные клетки, в кишке — М-клетки, в дыхательных путях — М-клетки и клетки Лангерганса).

III. Соответственно, *в контакте* с каждой из этих клеток обычно находится, как уже было сказано, *по несколько постоянно сменяющихся лимфоцитов*.

б) I–II. Из перечисленных *внутриэпителиальных АПК* ***дендритные клетки*** и ***клетки Лангерганса*** относятся к макрофагическому ряду (п. 8.3.3.2) и имеют отростчатую форму. Кроме того, клетки Лангерганса

А) отличаются многолопастной формой ядра,

Б) содержат в цитоплазме т. н. гранулы Бирбека (в виде теннисных ракеток) и

В) встречаются не только в дыхательных путях, но и в эпителии кожи.

III. ***М-клетки*** (от *micropinocitos)* — разновидность столбчатых *эпителиоцитов* (в кишке). Они имеют относительно ровную апикальную поверхность (с редкими микроворсинками) и очень глубокие *карманы* (инвагинации) с базальной стороны, заполненные рециркулирующими лимфоцитами и обычными макрофагами.

в) Основная функция М-клеток и, возможно, остальных внутриэпителиальных АПК — это ***перенос антигена через эпителий*** для передачи его другим клеткам иммунной системы.

И поскольку среди последних — и В-лимфоциты, воспринимающие антиген целиком, то, видимо, указанный перенос совершается ***без переработки антигена***; по крайней мере, без расщепления его до пептидов.

г) Между эпителием и лимфатическим фолликулом имеется небольшой промежуток, в котором содержатся и Т-, и В-лимфоциты.

21.2.2.2. Представители лимфоидной системы слизистых оболочек

Наиболее известные представители рассматриваемой системы — нёбные миндалины и червеобразный отросток. Остановимся на их строении подробнее.

1. Нёбные миндалины

а) Общие сведения (рис. 21.13, *а*). Нёбные миндалины расположены по обеим сторонам зева между нёбными дужками.

Каждая миндалина представляет собой несколько складок (*1*) слизистой оболочки ротовой полости с углублениями (*криптами*) (*2*) между ними; причем крипты часто разветвлены. В толще слизистой оболочки находятся многочисленные лимфатические фолликулы (*3*) (В-зона) и парафолликулярные участки лимфоидной ткани (*4*) (Т-зона).

б) Вид при среднем и большом увеличениях. На рис. 21.13, *б–в* видна крипта (*1*) слизистой оболочки в области нёбной миндалины.

I. Оболочка покрыта *многослойным плоским неороговевающим эпителием* (*2*). В некоторых местах эпителий инфильтрирован лимфоцитами (*3*) и зернистыми лейкоцитами (гранулоцитами). Последние фагоцитируют микробы на поверхности миндалины.

Под влиянием микробов и выделяемых лейкоцитами ферментов некоторые эпителиальные клетки погибают и слущиваются. Такие слущенные клетки (*4*) вместе с лейкоцитами находятся в просвете крипты.

II. Под эпителием, в толще рыхлой соединительной ткани, расположены лимфатические фолликулы. В них хорошо просматриваются характерные области: темная зона реактивного центра (*5А*), обращенная к просвету

Рис. 21.13. Препарат — небная миндалина. Окраска гематоксилином и эозином:
а — малое увеличение: рисунок с препарата [по В. Г. Елисееву, Ю. И. Афанасьеву, Е. Ф. Котовскому];
б — среднее увеличение;
в — большое увеличение

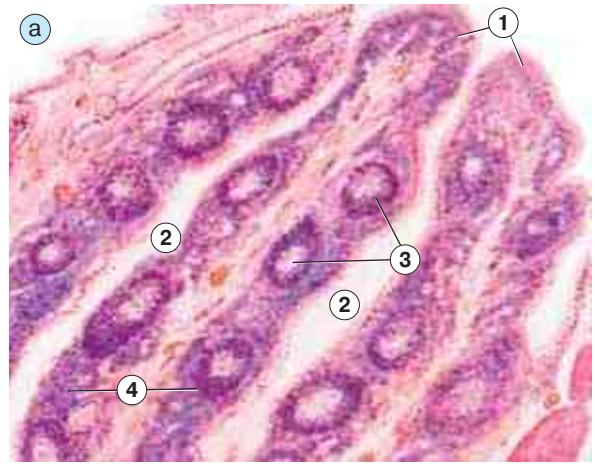

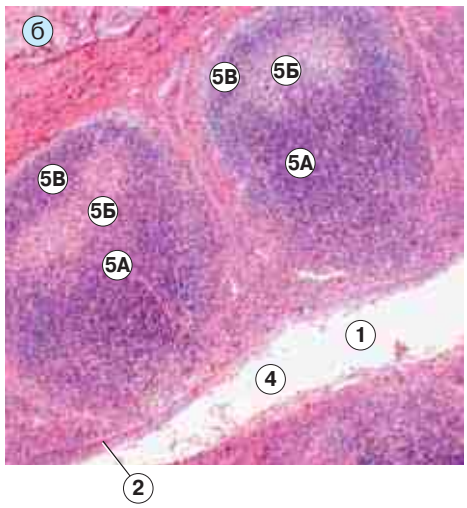

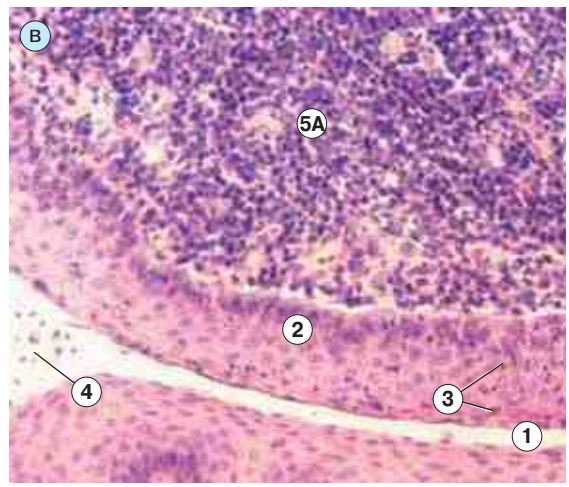

крипты, светлая базальная и светлая апикальная (*5Б*) зоны реактивного центра, а также корона (*5В*).

в) B_1-клетки. I. В то же время можно вспомнить, что в миндалинах – значительное содержание B_1-лимфоцитов (п.8.3.3.1-II), иммунный ответ которых – быстрый и не очень специфичный. Быстрота обусловлена тем, что

– не требуется активация B_1-клеток Т-хелперами
– не происходят такие сложные процессы, как *мутагенез* генов Ig, *селекция* клеток с наиболее высоким сродством к антигену, C_H-*переключение*, да еще повторенные (кроме C_H-переключения) несколько раз. К тому же, не образуются В-клетки *памяти*.

II. Однако, исходя из вышеуказанной структуры фолликулов миндалин, следует заключить, что в них (миндалинах), помимо быстрой реакции B_1-клеток, происходит и уже знакомый нам полный вариант гуморальной иммунной реакции, в котором участвуют B_2-лимфоциты.

2. Червеобразный отросток

а) Общие сведения (рис. 21.14, *а*). Червеобразный отросток отходит от слепой кишки. Его слизистая оболочка тоже (как и в миндалинах) имеет многочисленные углубления — *крипты* (*1*). Под ними по всей окружности отростка и на всем его протяжении располагаются лимфатические фолликулы (*2*) и парафолликулярная лимфоидная ткань (*3*).

б) Вид при среднем и большом увеличениях (рис. 21.14, *б–в*). На двух приведенных снимках — участок слизистой оболочки червеобразного отростка.

Видны многочисленные фрагменты крипт (*1*), срезанных под разными углами. Крипты покрыты *однослойным цилиндрическим эпителием* (*2*) (как в других отделах кишечника).

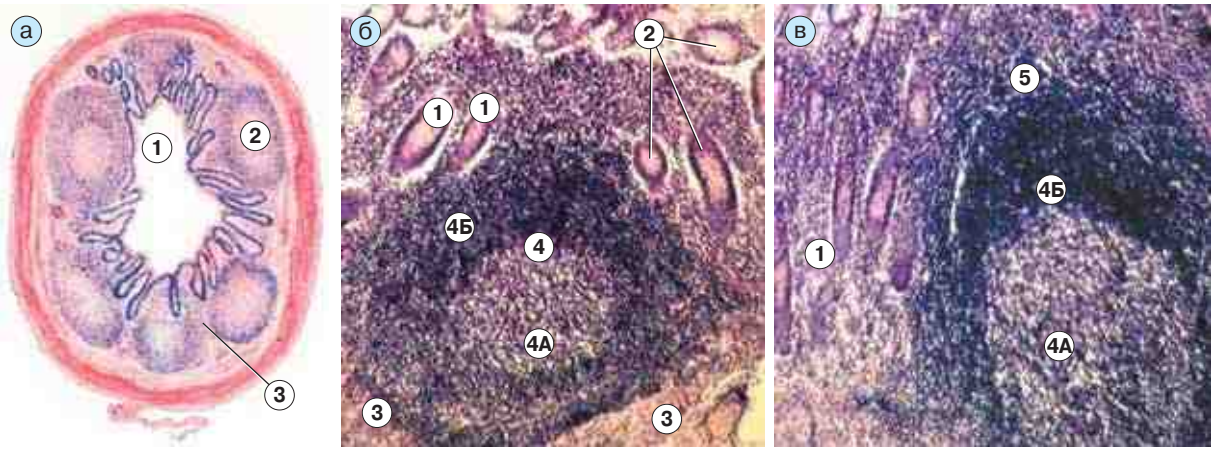

Рис. 21.14. Препарат — червеобразный отросток. Поперечный срез. Окраска гематоксилином и эозином: а — малое увеличение: рисунок с препарата [по В. Г. Елисееву, Ю. И. Афанасьеву, Е. Ф. Котовскому]; б — среднее увеличение; в — большое увеличение

Ядра эпителиальных клеток находятся в их базальной части; апикальная же часть клеток — оксифильна (окрашена в розовый цвет).

Под криптами, в рыхлой соединительной ткани (*3*), виден лимфатический фолликул (*4*) с его обычными участками — реактивным центром (*4А*) и короной (*4Б*).

Окружающая область также обильно инфильтрирована лимфоцитами (*5*). Особенно много их над фолликулом — в поверхностных слоях слизистой оболочки, в т. ч. в составе эпителия.

21.2.2.3. (*) Иммунные реакции в слизистых оболочках

1. Особенности реакций. Иммунные реакции, проходящие с участием лимфоидной системы слизистых оболочек, соответствуют тому описанию, которое приводилось ранее.

Но вместе с тем имеется ряд особенностей, которые более изучены для *гуморальных* иммунных реакций. Эти особенности состоят в том, что

а) в ходе иммунной реакции ее ***участники выходят в кровоток*** и вновь выселяются из него в слизистую оболочку той же или иной локализации;

б) образующиеся в конечном счете ***плазмоциты продуцируют IgA***, которые обычно выделяются (с секретами различных желез) в полости соответствующих органов;

в) причем, когда эти Ig проходят через экзокриноциты, последние присоединяют к IgA ***дополнительную пептидную цепь*** S (п. 21.2.2.2).

2. Схема гуморальной иммунной реакции в слизистой оболочке *кишки* приведена на рис. 21.15.

I. Индуктивная фаза реакции

а) Вначале М-клетки эпителия связывают, поглощают (путем эндоцитоза) антиген и, видимо, ***без расщепления*** выводят его в свои карманы.

Здесь или уже вне эпителия антиген узнается и поглощается соответствующими В-клетками, а также, возможно, макрофагами (без иммуноспецифического узнавания). Эти АПК перерабатывают антиген и представляют его пептиды на своей поверхности.

Вместе с тем антиген и (или) поглотившие его макрофаги могут индуцировать *местную воспалительную реакцию*.

б) Поглотившие и перерабатывающие антиген АПК (В-клетки, макрофаги), покидая эпителий, оказываются в *парафолликулярной* области и затем на ее границе с фолликулом. Видимо, здесь (так же, как в паракортикальной и пограничной областях лимфоузлов) происходит серия взаимных активаций (с последующей пролиферацией):

– активация и пролиферация *Т-хелперов*, узнавших чужеродные пептиды на поверхности АПК (В-клеток или макрофагов);
– активация, размножение и, возможно, повторная активация *В-клеток* с очередной их пролиферацией.

в) Не исключено, что далее тоже имеют место

– ***упрощенная дифференцировка*** части дочерних В-клеток в плазмоциты, продуцирующие IgM,
– и ***повторная активация*** остальных дочерних В-клеток, если они поглотили антиген и представили его пептиды (АД) на поверхности.

Активированные В-клетки мигрируют в фолликул, образуя в нем темную зону реактивного центра.

г) Точно неизвестно, но, судя по структуре фолликулов слизистых оболочек, в них протекают те же процессы, что и в фолликулах лимфоузлов:

1) ***мутагенез***, 2) селекция, 3) бласттрансформация, 4) C_H-переключение и

5) начало дифференцировки в В-клетки памяти и плазмоциты.

II. Фаза миграции

а) Завершение дифференцировки В-клеток происходит, по достаточно общему правилу, вне фолликула. В данном случае это проявляется в том, что *проплазмоциты и активные T_{X2}-хелперы поступают в кровоток или лимфоток*. В последнем варианте они попадают в регионарный лимфоузел, но покидают и его и с током лимфы все равно оказываются в кровеносном русле.

б) Из кровотока же клетки выселяются вновь в собственную пластинку слизистой оболочки, но совершенно независимо от присутствия или отсутствия здесь лимфатических узелков.

Стимулом для выселения является наличие соответствующих адгезивных молекул на эндотелии *посткапиллярных венул*. Такие молекулы появляются в зоне воспаления. Поэтому проплазмоциты и T_2-хелперы могут вернуться почти в то же место, откуда попали в кровоток (если тут сохраняется воспалительный процесс). Но могут оказаться в совсем ином участке слизистой оболочки, причем не только пищеварительного тракта, но и другой системы организма (в местах воспаления).

III. Продуктивная фаза иммунной реакции

а) В собственной пластинке слизистой оболочки проплазмоциты дозревают до плазматических клеток. Возможно, при этом они вновь получают стимулирующие сигналы от T_2-хелперов.

б) Зрелые плазмоциты секретируют IgA.

в) Эти Ig поглощаются (путем пиноцитоза) ***эпителиоцитами*** слизистой оболочки, и в ***эндосомах*** этих клеток к ним, как уже было сказано, присоединяется секреторный компонент — пептидная цепь S, придающая устойчивость антителу к действию пищеварительных ферментов.

г) На поверхности слизистой оболочки или в просвете органа молекулы IgA атакуют частицы антигена.

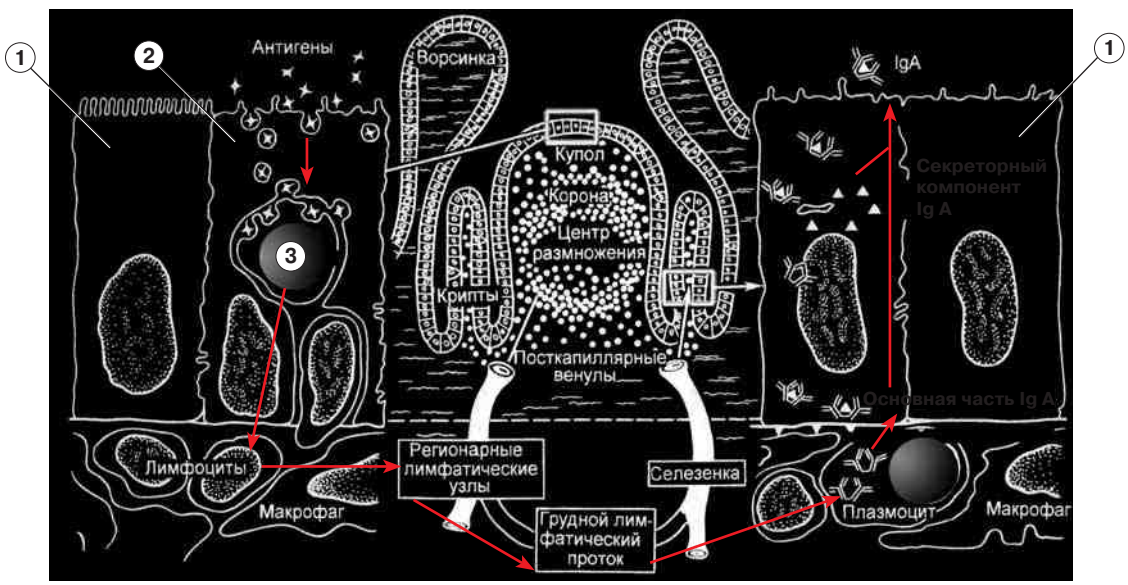

Рис. 21.15. Иммунная реакция в слизистой оболочке кишечника [по Ю. И. Афанасьеву и др.]

21.2.3. Селезенка

21.2.3.1. Основные компоненты селезенки (рис. 21.16)

В селезенке можно выделить четыре основных структурных компонента: 1) капсулу и трабекулы, 2) белую пульпу, 3) красную пульпу и 4) специфическую кровеносную систему.

1. Капсула (*1*) **и трабекулы** (*2*). Трабекулы отходят от капсулы в глубь органа и образуют многочисленные анастомозы друг с другом.

В основе капсулы и трабекулы — *плотная волокнистая соединительная ткань,* но в ней, помимо обычных элементов, присутствует много *гладких миоцитов*. Поэтому капсула и трабекулы играют роль «опорно-двигательного аппарата» селезенки, который при необходимости обеспечивает выброс депонированной крови.

2. ***а)*** **Белая пульпа** — это *лимфоидная ткань,* формирующая структуры двух видов:

I. ***периартериальные влагалища*** (*3*) — муфтообразные скопления *Т-лимфоцитов* вокруг пульпарных артерий (*8*);

II. и ***лимфатические узелки (фолликулы)*** (*4*), всегда расположенные вокруг артерий узелков (*9*), или т.н. центральных артерий. В узелках содержатся в основном В-клетки и в меньшей степени Т-лимфоциты.

б) Благодаря наличию лимфоидной ткани, селезенка может участвовать в защите организма от антигенов (растворимых и корпускулярных), проникших в кровь, минуя барьер лимфоузлов.

в) *Строма* белой пульпы, как в красном костном мозгу и лимфоузлах, образована ***ретикулярной тканью*** (п. 20.1.2.2).

3. ***а)*** **Красная пульпа** — это содержимое пространства между лимфоидной тканью и трабекулами. Здесь тоже – два основных компонента:

I. ***селезеночные тяжи*** (*5*), представляющие собой опять-таки ретикулярную строму, в петлях которой находятся *форменные элементы крови*, *макрофаги* и *плазмоциты*;

II. и ***венозные синусы*** (*12*) — широкие посткапиллярные сосуды, тоже заполненные клетками крови.

б) Макрофаги в селезеночных тяжах захватывают и разрушают старые эритроциты и тромбоциты. А в венозных синусах может депонироваться определенное количество крови.

4. Специфическая кровеносная система. Сосуды данной системы начинаются с ***селезеночной артерии*** (*6*) и затем последовательно идут в составе вышеназванных компонентов.

а) В трабекулах это ***трабекулярные артерии*** (*7*).

б) Сосуды белой пульпы.

I. Выходящие из трабекул артерии окружаются периартериальными влагалищами, т.е. оказываются в белой пульпе и в силу этого обозначаются как ***пульпарные артерии*** (*8*).

II. Последние переходят в ***артерии узелков (центральные артерии)*** (*9*), которые идут через лимфатические фолликулы.

III. От этих артерий радиально отходят ***капилляры***, питающие фолликул.

в) Сосуды красной пульпы.

I. Основной же сосудистый стволик выходит из фолликула в красную пульпу и распа-

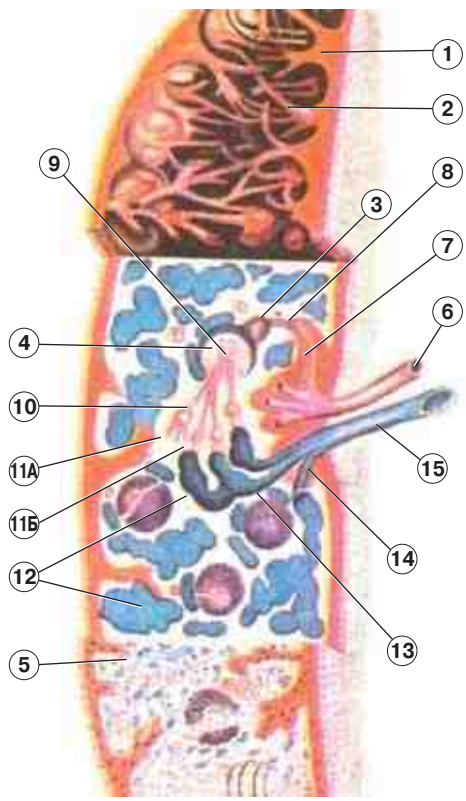

Рис. 21.16. Строение селезенки. Схема [по Ю. И. Афанасьеву, Л. П. Бобовой и К. К. Рогажинской]

дается (в виде кисточки) на несколько ***кисточковых артериол*** (*10*).

II. Те же, в свою очередь, переходят в ***эллипсоидные (гильзовые) артериолы*** (иногда их называют *кисточковыми капиллярами*). Последние имеют две особенности.

А) Во-первых, их стенка муфтообразно утолщена — за счет скопления в ней макрофагов и лимфоцитов. Возможно, это связано с ***улавливанием*** из крови ***антигенов.***

Б) Во-вторых, в эндотелиоцитах имеются сократительные филаменты. Поэтому просвет артериол может меняться, что ***регулирует кровенаполнение*** селезенки.

III. Далее следуют короткие ***капилляры***. При этом

– одни капилляры (*11Б*) продолжаются непосредственно в *венозные синусы* (*12*) (обычное закрытое кровообращение);
– другие же капилляры (*11А*) открываются прямо в строму селезеночных тяжей и краевой зоны белой пульпы, что обозначается как ***открытое кровообращение***.

Во втором случае старые эритроциты захватываются в строме макрофагами, а остальные форменные элементы крови проникают в венозные синусы через их стенки, вновь возвращаясь в кровеносное русло.

IV. В ***венозных синусах*** (*12*), как уже было сказано, кровь также может депонироваться. Причем, когда они переполняются, возможно обратное перемещение элементов крови — из синусов в селезеночные тяжи.

V. Венозные синусы переходят в короткие ***пульпарные вены*** (*13*), идущие в красной пульпе к трабекулам.

г) И наконец, в трабекулах содержатся ***трабекулярные вены*** (*14*) (наряду с одноименными артериями), которые сливаются в ***селезеночную вену*** (*15*).

В итоге, можно указать **ряд особенностей** кровеносной системы селезенки.

I. В ***артериальной*** части системы это наличие *специфических образований вокруг ряда сосудов*; имеются в виду

– *лимфоидные влагалища* вокруг пульпарных артерий,
– *лимфатические узелки* вокруг центральных артерий,
– *«муфты» (гильзы)* вокруг эллипсоидных артериол.

II. Особенность ***микроциркуляторной*** части системы – наличие *открытого кровообращения*.

III. И, наконец, особенность *венозной* части – отсутствие у вен мышечных элементов (п. 19.1.2.1).

5. Существование **лимфатических сосудов** в селезенке долгое время находилось под вопросом. Теперь признано, что они все-таки имеются: *начинаются в белой пульпе* и идут далее по ходу кровеносных сосудов к воротам селезенки.

21.2.3.2. Функции и развитие селезенки

1. Функции. Основываясь на вышеизложенном, кратко перечислим функции селезенки.

а) Депонирование крови (в красной пульпе) и отдельных ее элементов (тромбоцитов, эритроцитов), а при необходимости (например,

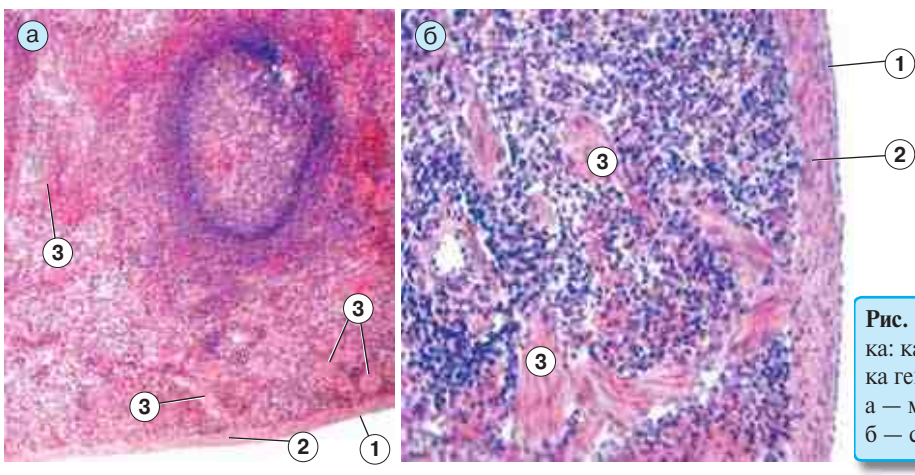

Рис. 21.17. Препарат — селезенка: капсула и трабекулы. Окраска гематоксилином и эозином:
а — малое увеличение;
б — среднее увеличение

после кровопотери) — выброс этих запасов в кровоток.

б) Элиминация (удаление из кровотока и разрушение) старых и поврежденных ***эритроцитов и тромбоцитов***. Заметим, что это опять связано с красной пульпой.

в) Участие в иммунной защите от чужеродных антигенов. Эта функция обеспечивается и белой пульпой, где содержатся В- и Т-лимфоциты, и красной пульпой, куда мигрируют плазматические клетки.

г) Участие в миелопоэзе: в эмбриональном периоде вплоть до рождения в селезенке образуются все или почти все клетки крови (п. 20.1.1.3), а у взрослого человека — вещества, тормозящие эритропоэз в красном костном мозгу.

2. Развитие селезенки во многом подобно развитию лимфоузлов (п. 21.2.1.1).

а) Вновь местное происхождение (из мезенхимы дорсальной брыжейки) имеют только капсула с трабекулами, строма и сосуды.

б) Остальные клетки мигрируют в селезенку из других органов:

I. *из печени* — стволовые кроветворные клетки 2-й генерации, обеспечивающие в эмбриональном периоде «полный» гемопоэз в селезенке;

II. *из красного костного мозга* — В-лимфоциты, формирующие лимфатические фолликулы;

III. *из тимуса* — Т-лимфоциты, образующие периартериальные влагалища (а также их непосредственное продолжение — периартериальную зону фолликулов).

Теперь рассмотрим строение компонентов селезенки взрослого человека.

21.2.3.3. «Опорно-двигательный аппарат» селезенки

1. Оболочка и капсула

а) С поверхности селезенка (рис. 21.17, *а* и *б*) покрыта ***серозной оболочкой***, включающей *мезотелий* (*1*) и соединительнотканную основу с сосудами и нервами.

б) Глубже располагается ***капсула*** (*2*), образованная, как отмечалось, *плотной волокнистой соединительной тканью и гладкими миоцитами*.

2. Трабекулы

а) На представленных снимках видны также фрагменты многочисленных ***трабекул*** (*3* на рис. 21.17, *а* и *б*; *1* на рис. 21.18, *а*), имеющих такой же состав. Их можно узнать по оксифильному межклеточному веществу (коллагеновые волокна окрашены в розовый цвет) и большому количеству гладких миоцитов.

б) В толще трабекул (рис. 21.18, *б*) проходят ***трабекулярные артерии*** (*3*) и ***вены*** (*1*).

I. Артерии содержат в своей средней оболочке (*3А*) циркулярный слой гладких миоцитов.

II. Вены же относятся к венам *безмышечного* типа. Поэтому в них имеются лишь очень тонкая t. intima и наружная оболочка, которая сращена с соединительной тканью трабекул (*2*).

В результате трабекулярные вены *легко опорожняются* при сокращении мышечных элементов капсулы и трабекул селезенки *и не спадаются* после опорожнения.

21.2.3.4. Белая пульпа (рис. 21.19, *а* и *б*)

1. Лимфатические фолликулы: центральная артерия. Как уже отмечалось, одна из особен-

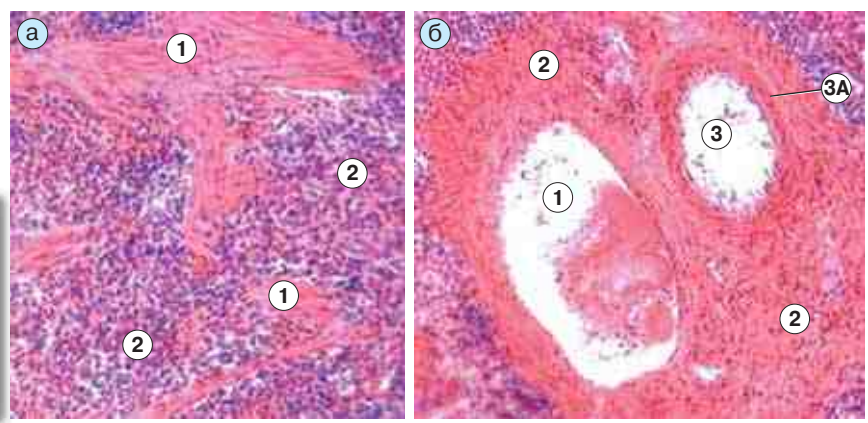

Рис. 21.18. Препарат — селезенка: трабекулы, сосуды и красная пульпа. Окраска гематоксилином и эозином: а — трабекулы (1) и красная пульпа (2); б — сосуды трабекул

ностей фолликулов (*1*) селезенки состоит в том, что через каждый из них проходит *артерия узелка*, или т. н. *центральная артерия* (*2*) — продолжение пульпарной артерии. Вопреки своему второму названию, артерия узелка *всегда* располагается ***эксцентрично***, т. е. на периферии фолликула.

2. Лимфатические фолликулы: подразделение на зоны. Другая особенность этих фолликулов состоит в несколько ином наборе выделяемых в них областей (или зон). Конкретно, на срезе узелка селезенки выделяют четыре основные зоны.

а) Периартериальная зона (*3*) — это (как тоже уже отмечалось) продолжение *периартериального влагалища* в область узелка.

По своему клеточному составу и функции данная зона (вместе с периартериальным влагалищем) является *аналогом паракортикальной зоны лимфоузлов*. Поэтому она тоже содержит

– *Т-лимфоциты* (75 % — Т-хелперы, 25 % — Т-киллеры) на разной стадии антигензависимой дифференцировки
– и *интердигитирующие клетки* (разновидность дендритных), которые представляют антигены Т-клеткам.

б) Герминативный центр, или ***реактивная зона*** (*4*). Эта область, видимо, аналогична по строению одноименной области лимфатических фолликулов иной локализации (т. е. в лимфоузлах и в слизистых оболочках). В таком случае она тоже подразделяется на три зоны:

I. *темную* (с мутирующими *центробластами),*

II. *светлую базальную* (с отбираемыми *центроцитами)* и

III. *светлую апикальную* (с интенсивно делящимися *В-иммунобластами)*.

Кроме того, здесь содержатся (как в реактивных центрах прочих фолликулов) *крупные макрофаги* и *дендритные клетки* (длительно сохраняющие антигенные детерминанты на своей поверхности).

в) Мантийная зона (*5*) — окружает две предыдущие зоны и является *аналогом короны* фолликулов лимфоузлов и слизистых оболочек.

I-II. В соответствии с этим, здесь велика концентрация клеток, похожих на малые лимфоциты: *В-клеток* памяти и дифференцирующихся *проплазмоцитов*.

Следует заметить, что *зрелые плазмоциты* концентрируются уже в красной пульпе — в *селезеночных тяжах*. Так что последние служат в данном отношении аналогом *мозговых тяжей* лимфоузлов.

III. Содержатся в мантийной зоне также *макрофаги*.

г) Наконец, ***краевая***, или ***маргинальная, зона*** (*6*) — это переходная область вокруг узелка. Она уже не имеет аналога в лимфоузлах. Здесь встречаются и В-, и Т-клетки.

Кроме того, эта зона окружена микрососудами красной пульпы (п. 21.1.3.1):

I–II. кисточковыми и эллипсоидными (гильзовыми) артериолами,

III–IV. закрытыми и открытыми капиллярами,

V. венозными синусами.

Поэтому, по мнению ряда авторов, именно здесь клетки крови распределяются между белой и красной пульпой. Хотя в отношении клеток Т-зон это не кажется бесспорным.

3. Вышесказанное суммировано в табл. 21.2, в которой сопоставляются соответствующие зоны селезенки и лимфоузлов.

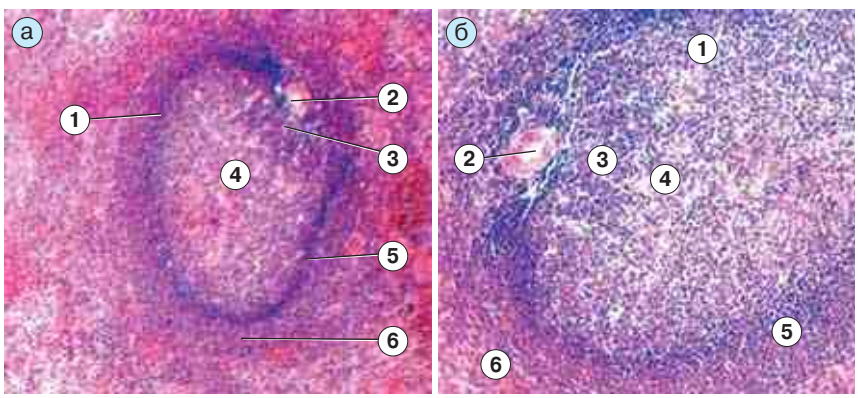

Рис. 21.19. Препарат — селезенка: лимфатические фолликулы. Окраска гематоксилином и эозином:
а–б — среднее и большое увеличения

21.2.3.5. Красная пульпа

1. Вид на препарате. Красная пульпа видна почти на всех приводившихся выше снимках селезенки (рис. 21.17–21.19). Как отмечалось, она заполняет пространство между трабекулами и лимфоидной тканью (белой пульпой).

а) Дифференциация красной и белой пульпы. *На препарате* красная пульпа отличается от белой меньшей концентрацией лимфоидных элементов и наличием других элементов крови — прежде всего эритроцитов.

Таким образом, *красная пульпа выглядит светлей белой*. Подчеркнем, что это относится не к свежей селезенке на разрезе, а к окрашенному гистологическому препарату.

б) Дифференциация компонентов красной пульпы. Как мы знаем, в самой красной пульпе имеется два основных компонента:

– *селезеночные тяжи*, где элементы крови (вместе с плазмоцитами и макрофагами) лежат непосредственно в ретикулярной ткани;
– *венозные синусы*, где кровь находится *внутри* кровеносного русла.

Те и другие разделены лишь очень тонкой стенкой синусов, которая на препарате не видна — из-за высокого содержания по обе ее стороны форменных элементов крови. Поэтому указанные компоненты красной пульпы различить на препарате (при обычной окраске) практически невозможно.

2. Селезеночные тяжи

а) Плазматические клетки, содержащиеся в селезеночных тяжах, ничем не отличаются по функции и морфологии от аналогичных клеток в других структурах — например, в мозговых тяжах лимфоузлов (п. 21.2.1.4).

б) Макрофаги же селезеночных тяжей выполняют, как уже говорилось, специфическую функцию — захватывают и разрушают старые и поврежденные эритроциты.

Напомним, что по мере своего старения эритроциты постепенно теряют с поверхности отрицательно заряженные остатки сиаловой кислоты (п. 8.2.1.2). Видимо, снижение заряда до критического значения и является тем признаком, по которому узнаются «старые» эритроциты.

Кроме того, может иметь значение и то, что у «старых» эритроцитов снижается эластичность цитоскелета, отчего они просто не могут возвращаться из селезеночных тяжей в кровоток.

О судьбе продуктов распада гемоглобина говорилось в п. 8.2.2.

I. Белковая часть (***глобин***) гидролизуется до аминокислот.

II. ***Гем***, теряя ион железа, превращается в ***желчные пигменты***, которые в конечном итоге обусловливают характерный цвет мочи и кала.

Таблица 21.2. Сопоставление областей селезенки и лимфоузлов

ОБЛАСТЬ СЕЛЕЗЕНКИ	АНАЛОГИЧНАЯ ОБЛАСТЬ ЛИМФОУЗЛА	КЛЕТКИ (помимо ретикулярных)
ПЕРИАРТЕРИАЛЬНАЯ ЗОНА фолликулов и ПЕРИАРТЕРИАЛЬНЫЕ ВЛАГАЛИЩА	ПАРАКОРТИКАЛЬНАЯ ЗОНА фолликулов	1. Т-лимфоциты на разной стадии антигензависимой дифференцировки. 2. Интердигитирующие клетки
ГЕРМИНАТИВНЫЙ ЦЕНТР (реактивная зона) фолликулов	ГЕРМИНАТИВНЫЙ ЦЕНТР (реактивная зона) фолликулов	1. Центробласты, центроциты, В-иммунобласты. 2. Крупные макрофаги, дендритные клетки
МАНТИЙНАЯ ЗОНА фолликулов	КОРОНА фолликулов	1. В-клетки памяти, проплазмоциты. 2. Макрофаги
КРАЕВАЯ, или МАРГИНАЛЬНАЯ, ЗОНА фолликулов	–	В- и Т-лимфоциты
СЕЛЕЗЕНОЧНЫЕ ТЯЖИ красной пульпы*	МОЗГОВЫЕ ТЯЖИ	1. Проплазмоциты и плазматические клетки. 2. Макрофаги

* В селезеночных тяжах содержатся также форменные элементы крови.

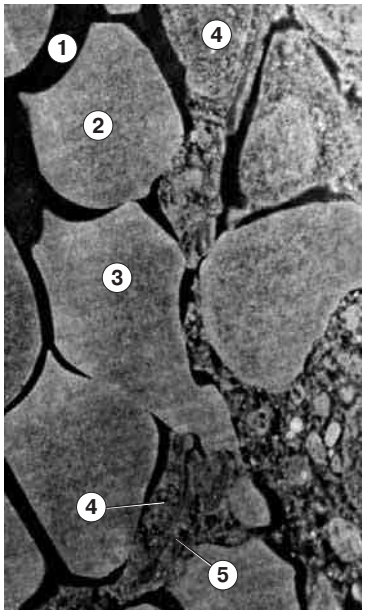

Рис. 21.20. Венозный синус селезенки: проникновение эритроцита из синуса в селезеночный тяж. Электронная микрофотография [по В. Г. Елисееву, Ю. И. Афанасьеву, Е. Ф. Котовскому]

III. Что же касается ***ионов железа***, то они большей частью ***реутилизируются***:

– белком трансферрином переносятся с кровью в красный костный мозг,
– захватываются здесь макрофагами-«кормилками» (п. 20.3.1.2),
– передаются эритробластам и вновь включаются в состав Hb.

3. ***а)*** **Венозные синусы** селезенки — это, по существу, представители *синусоидных капилляров*. Поэтому им присущи все особенности таких сосудов (п. 18.3.1.2):

I. они весьма *велик*и по диаметру, причем размер их может значительно *меняться* (от 12 до 40 мкм) в зависимости от наполнения;

II. базальная мембрана эндотелия является прерывистой, а при растяжении синусов появляются *щели* и между эндотелиальными клетками;

III. снаружи от эпителиоцитов *нет перицитов*.

б) К данному перечню можно добавить еще две ***особенности***:

IV. незадолго до входа в синус (в эллипсоидных артериолах, п. 21.2.3.1) и на выходе из синуса имеются структуры, играющие роль сфинктеров,

V. а сами синусы анастомозируют друг с другом, образуя сеть.

в) Все это вместе и обеспечивает выполнение ***синусами*** селезенки таких важных функций (помимо простого проведения крови), как

– *депонирование* крови (при переполнении синусов они начинают занимать бóльшую часть объема селезенки);
– *обмен с селезеночными тяжами форменными элементами крови*. Последние, в зависимости от наполнения синусов, могут проходить как в ту, так и в обратную сторону.

Такой переход представлен на рис. 21.20. Русло синуса (*1*) заполнено эритроцитами (*2*). Один из них (*3*) проникает через щели между эндотелиальными клетками (*4*) и в базальной мембране (*5*) в окружающую ретикулярную ткань селезеночного тяжа.

21.2.3.6. Иммунные реакции в селезенке

а) В селезенку попадают те антигены, которые оказались в кровеносном русле. Как уже было сказано, они задерживаются макрофагами и лимфоцитами в микрососудах ***краевой зоны и окружающих участков красной пульпы***.

Дальнейшее развитие иммунной реакции происходит по той же схеме, что и в лимфоузлах; небольшая разница имеется лишь в названиях мест, где протекают те или иные стадии.

б) Но, как считают, лишь 2 % антигенов, попавших во внутреннюю среду организма (т. е. прошедших через барьер слизистых оболочек и кожи), достигает селезенки и вызывает в ней иммунную реакцию. Остальные 98 % задерживаются и обезвреживаются лимфоузлами.

Тема 22. Эндокринная система

22.1. Краткий обзор эндокринной системы

22.1.1. Общие сведения

1. Определения

а) Согласно п. 7.3.1, *железистый эпителий* образует железы двух типов — экзокринные и *эндокринные*. Последние выделяют свой секрет ***в кровь*** и, реже, в лимфу. Соответственно, эндокринные железы не имеют ни концевых отделов, ни выводных протоков, но зато пронизаны густой сетью капилляров.

Кроме *многоклеточных* эндокринных желез, в организме существует немало и *отдельных* эндокринных клеток.

б) Вещества, продуцируемые эндокринными структурами, называются ***гормонами.*** Они действуют на строго определенные клетки-мишени (попадая к ним по кровеносным сосудам) и вызывают в них специфические изменения обменных процессов.

Таким образом, гормоны — это *регуляторные соединения*, вырабатываемые в *эндокринных* образованиях и попадающие к клеткам-мишеням через *кровь*.

2. Классификация эндокринных структур

Все гормонпродуцирующие структуры делятся на четыре группы:

1) *центральные эндокринные органы* — гипоталамус, гипофиз, эпифиз;

2) *периферические эндокринные железы* — щитовидная железа, околощитовидные железы, надпочечники;

3) *органы, выполняющие эндокринные и неэндокринные функции,* — поджелудочная железа, почки, тимус[1], гонады (семенники, яичники), плацента;

4) *одиночные гормонпродуцирующие клетки* (составляющие *диффузную эндокринную систему* — ***ДЭС***) — эндокринные клетки в разных отделах нервной, пищеварительной, дыхательной и ряда других систем.

22.1.2. (*) Гормоны: перечень и основные эффекты

Перечислим (в краткой табличной форме) гормоны, секретируемые названными образованиями, и укажем их основные эффекты.

22.1.2.1. Гормоны центральных эндокринных органов

Таблица 22.1. Гормоны **гипоталамуса**

ГОРМОНЫ	ДЕЙСТВИЕ
1. *Аденогипофизотропные* нейрогормоны: **либерины**, **статины**	а) Попадая в аденогипофиз через его портальную систему (п. 18.1.1.1), стимулируют (либерины) или тормозят (статины) выработку его гормонов; б) Почти для каждого гормона гипофиза — своя пара либерина и статина
2. Нейрогормоны, попадающие в кровь через *заднюю долю* гипофиза: а) **антидиуретический гормон (АДГ)**, или **вазопрессин**; б) **окситоцин**	а) ***АДГ*** 1) усиливает реабсорбцию воды в дистальных и собирательных канальцах почек 2) вызывает сокращение гладких миоцитов в артериолах ряда органов (легких и др.). б) ***Окситоцин*** стимулирует сокращение I. миоцитов матки и др. органов малого таза; II. миоэпителиальных клеток молочных желез; III. миоцитов семявыносящих путей

[1] Почки и тимус обычно не рассматривают как органы, выполняющие неэндокринные и эндокринные функции. Тем не менее они вырабатывают ряд гормоноподобных веществ, которые включены в приводимый ниже перечень.

Таблица 22.2. Гормоны **гипофиза**

А. ПЕРЕДНЯЯ ДОЛЯ ГИПОФИЗА

ГОРМОНЫ	ДЕЙСТВИЕ
Гормоны, влияющие на органы половой системы: 1. **фолликулостимулирующий гормон (ФСГ)** 2. **лютеинизирующий гормон (ЛГ)**, или *лютропин* (у женщин), или **интерстициальные клетки стимулирующий гормон (ИКСГ)** (у мужчин) 3. **лактотропный гормон (ЛТГ), пролактин**, или *лютеотропный гормон*	1. ***ФСГ*** стимулирует: I. в *яичниках* — рост фолликулов и (с участием ЛГ) секрецию эстрогенов; II. в *семенниках* — рост семенных канальцев и сперматогенез. 2. ***ЛГ (ИКСГ)*** стимулирует: I. в *яичниках* — а) окончательное созревание фолликула, б) с участием ФСГ – секрецию эстрогенов и в) формирование желтого тела; II. в *семенниках* — секрецию тестостерона. 3. ***ЛТГ*** стимулирует: I. выработку прогестерона желтым телом *яичника*; II. секреторную активность *молочных желез*; III. общую сопротивляемость организма
Гормоны, влияющие на периферические эндокринные железы: 4. **тиреотропный гормон (ТТГ)** 5. **адренокортикотропный гормон (АКТГ)**	4. ***ТТГ*** стимулирует в *щитовидной железе* I. образование и секрецию тиреоидных гормонов (тироксина и др.); II. митотическую активность клеток. 5. ***АКТГ*** стимулирует образование гормонов в пучковой и сетчатой зонах коры *надпочечников*
6. **Соматотропный гормон (СТГ), гормон роста**, или *соматотропин*	6. СТГ стимулирует рост тела (или его частей) — за счет усиления I. синтеза белков; II. распада жиров

Б. СРЕДНЯЯ (ПРОМЕЖУТОЧНАЯ) ДОЛЯ ГИПОФИЗА

ГОРМОНЫ	ДЕЙСТВИЕ
1. **Меланоцитостимулирующий гормон (МСГ)**, или *меланоцитотропин*. 2. **Липотропин**	1. ***МСГ*** стимулирует в *пигментных клетках* синтез меланина (но не вызывает образования новых меланоцитов). 2. ***Липотропин*** стимулирует освобождение жирных кислот из *жировой ткани*

Эти гормоны, вероятно, вначале образуются в нейронах ЦНС в виде единого полипептидного предшественника. Причем при его последующем расщеплении на фрагменты высвобождаются не только МСГ и липотропин, но и несколько эндорфинов — пептидов с морфиноподобным действием (п. 22.1.2.4).

В. ЗАДНЯЯ ДОЛЯ ГИПОФИЗА

В задней доле гипофиза гормоны ***не синтезируются***: здесь лишь происходит поступление в кровь нейрогормонов, образованных в гипоталамусе, – АДГ и окситоцина (см. выше).

Таблица 22.3. Гормоны **эпифиза** (шишковидной железы)

а) Функция эпифиза зависит от внешней освещенности (за счет связи со зрительным трактом), поэтому его иногда называют «третьим глазом».
б) В свою очередь, эпифиз определяет (путем циклической продукции соответствующих гормонов) суточные и иные ритмы работы других эндокринных желез, а через них — и подчиненных органов.
в) Возможно и прямое действие гормонов эпифиза на те или иные органы

ГОРМОНЫ	ДЕЙСТВИЕ
1. В *темноте* — антигонадотропные гормоны: а) **мелатонин;** б) **антигонадотропин**	1а. ***Мелатонин*** угнетает продукцию гонадолиберина в *гипоталамусе* (отчего ночью в гипофизе тормозится выработка ФСГ, ЛГ и ЛТГ). 1б. ***Антигонадотропин*** тормозит продукцию ЛГ в *гипофизе*
2. В определенное время суток — другие «гормоны гормонов»: а) **тиролиберин**; б) **тиротропин**; в) **люлиберин** и т. д.	а, в) ***Тиролиберин*** и ***люлиберин***, подобно одноименным гормонам гипоталамуса (см. выше), стимулируют образование в *гипофизе*, соответственно, ТТГ и ЛГ. б) ***Тиротропин*** по действию аналогичен ТТГ (гормону гипофиза): стимулирует образование гормонов *щитовидной железы*
3. **Калитропин**	***Калитропин*** приводит к повышению содержания калия в *крови*

22.1.2.1. Гормоны периферических эндокринных желез

Таблица 22.4. Гормоны **щитовидной** (1–2) и **околощитовидных** (3) желез

ГОРМОНЫ	ДЕЙСТВИЕ
1. Тиреоидные гормоны: **тироксин** (тетрайодтиронин), **трийодтиронин**, **дийодтиронин**	Тиреоидные гормоны а) стимулируют *синтез белков*, в т. ч. тканеспецифических, что обеспечивает процессы *роста* и *развития*; б) ускоряют процессы образования энергии в *митохондриях* и ее расходования – вплоть (при высоком содержании гормонов) до *разобщения процессов окисления и фосфорилирования* (синтеза АТФ)
2. **Кальцитонин**	***Кальцитонин*** *снижает* содержание кальция в *крови*, I. уменьшая его всасывание в желудочно-кишечном тракте (ЖКТ), II. увеличивая поступление в кости и III. стимулируя выведение с мочой
3. **Паратгормон**, или *паратирин*	***Паратгормон*** *повышает* содержание кальция в крови, усиливая его поступление I. из костей (стимулируется резорбция костного вещества остеокластами), II. из первичной мочи (в почках), III. из просвета ЖКТ (в почках стимулируется превращение витамина D_3 в кальцитриол, который и влияет на всасывание Ca^{2+} в кишечнике)

Таблица 22.5. Гормоны **надпочечников** — коркового вещества (1–3) и мозгового (4)

ГОРМОНЫ	ДЕЙСТВИЕ
1. *Минералокортикоид*: **альдостерон**	I. ***Альдостерон***, индуцируя в почках синтез транспортного белка, усиливает *реабсорбцию ионов* Na^+ из первичной мочи (в обмен на ионы K^+ и H^+). II. Это повышает общую концентрацию солей в крови и стимулирует выделение АДГ
2. *Глюкокортикоиды*: **кортикостерон, кортизон, гидрокортизон** (кортизол) и др.	***Глюкокортикоиды*** обеспечивают *приспособление организма к хроническому стрессу*. а) Так, они стимулируют I. *распад* веществ во многих «второстепенных» тканях (соединительной, лимфоидной, мышечной), II. использование высвобождающихся ресурсов (аминокислот, глюкозы) *для снабжения мозга и сердца*. При этом концентрация *глюкозы* в крови *возрастает* (за счет образования глюкозы из аминокислот). б) Кроме того, глюкокортикоиды повышают *чувствительность сердца и сосудов к адреналину*
3. *Андрогенные соединения*: **андростендион** и др. (синтезируются в надпочечниках не только мужчин, но и женщин)	***Андростендион*** (как и другие андрогены — мужские половые гормоны) стимулирует а) метаболические процессы: I. мобилизацию жира из депо, II. синтез белков в мышцах и других тканях; б) развитие вторичных мужских половых признаков
4. *Катехоламины* (гормоны мозгового вещества): **адреналин** **норадреналин**	***Адреналин*** обеспечивает *приспособление к острому стрессу*: попадая в кровоток, а) вызывает эффекты, сходные с действием *симпатической* нервной системы (п. 14.1.3.1); б) стимулирует распад *углеводов* и *жиров* для энергообеспечения интенсивной мышечной деятельности

22.1.2.3. Гормоны органов, выполняющих эндокринные и неэндокринные функции

Таблица 22.6. Гормоны **поджелудочной** железы

ГОРМОНЫ	ДЕЙСТВИЕ
Гормоны, влияющие на углеводный и жировой обмен: 1. **инсулин** 2. **глюкагон**	1. ***Инсулин*** обеспечивает *усвоение тканями питательных веществ* после приема пищи: I. облегчает проникновение в ткани (из крови) глюкозы, аминокислот, жирных кислот; II. стимулирует превращение их в гликоген, белки и жиры. При этом, в частности, снижается концентрация глюкозы в крови. 2. ***Глюкагон*** *мобилизует из тканей питательные вещества* (углеводы и жиры) между приемами пищи. Концентрация глюкозы в крови повышается.
Гормоны, влияющие на функцию само́й поджелудочной железы (помимо других действий): 3. **соматостатин** (образуется также в гипоталамусе, слизистой оболочке желудка и кишечника); 4. **вазоактивный интестинальный полипептид (ВИП)**; 5. **панкреатический полипептид (ПП)**	3. ***Соматостатин*** угнетает выработку ряда гормонов: I. в гипофизе — СТГ (соматотропного гормона), II. в поджелудочной железе — инсулина и глюкагона, III. в слизистой оболочке ЖКТ — гастринов и секретина (где последний стимулирует экзокринную часть поджелудочной железы). Поэтому, в частности, тормозятся оба отдела поджелудочной железы — и эндокринный, и экзокринный. 4. ***ВИП*** является антагонистом соматостатина по влиянию на поджелудочную железу: I. стимулирует выделение ею панкреатического сока и гормонов; II. кроме того, расширяя сосуды, снижает артериальное давление. 5. ***ПП*** стимулирует выделение не только панкреатического, но и желудочного сока

Таблица 22.7. Гормоны **почек**

ГОРМОНЫ	ДЕЙСТВИЕ
1. **Эритропоэтин**	1. ***Эритропоэтин*** стимулирует в *красном костном мозгу* ранние стадии эритропоэза (пп. 20.2.2.2 и 20.2.5)
Гормоны, влияющие на кровяное давление: 2. **ренин** 3. **простагландины** (простагландины образуются также во многих других органах)	2. ***Ренин***, в отличие от обычных гормонов, является *ферментом*: он катализирует в крови активацию *ангиотензиногена* — пептида, синтезируемого печенью. Этот пептид в две стадии превращается в свою активную форму — *ангиотензин II*, который а) суживает сосуды; б) стимулирует продукцию альдостерона в надпочечниках (что приводит к задержке солей и затем воды в организме и тем самым тоже повышает давление крови). 3. Синтезируемый в почках вид ***простагландинов***, видимо, расширяет сосуды и снижает давление

Таблица 22.8. Гормоны **тимуса** (вилочковой железы)

ГОРМОНЫ	ДЕЙСТВИЕ
Гормоны, влияющие на созревание лимфоцитов: 1. **тимопоэтины (Т-лимфопоэтины)** 2. **тимозин** 3. **лимфоцит-стимулирующие гормоны (ЛСГ)** и др.	1. Под действием ***тимопоэтинов***, вероятно, в красном костном мозгу некоторые предшественники лимфопоэза превращаются в предшественники Т-лимфоцитов (про-Т-лимфоциты). 2. ***Тимозин*** стимулирует последующие стадии созревания Т-лимфоцитов: I. миграцию про-Т-клеток в тимус; II. пролиферацию Т-*лимфобластов* в тимусе; III. пролиферацию Т-*иммунобластов* в периферических лимфоидных органах. 3. ***ЛСГ*** увеличивают антителообразование — возможно, за счет стимуляции Т-хелперов
Гормоны, подобные гормонам других желез: 4. **фактор роста**, или *гомеостатический тимусный гормон* (ГТГ) 5. **инсулиноподобный фактор** 6. **кальцитонино-подобный фактор**	4. ***ГТГ*** — синергист *соматотропного гормона* гипофиза, т. е. тоже способствует росту тела. 5. ***Инсулиноподобный фактор***, как и инсулин (см. выше) приводит к снижению концентрации глюкозы в крови. 6. ***Кальцитониноподобный фактор*** понижает в крови концентрацию ионов Ca^{2+}

Таблица 22.9. Половые гормоны: гормоны гонад — **семенников** (1) и **яичников** (2–3)

ГОРМОНЫ	ДЕЙСТВИЕ
1. *Андрогены* (мужские половые гормоны): **тестостерон** и его производные	Как уже отмечалось для андростендиона (гормона коры надпочечников), андрогены вызывают, а) во-первых, характерные метаболические сдвиги: I. мобилизацию жира из депо; II. синтез белков в мышцах и других тканях; б) во-вторых, развитие вторичных мужских половых признаков
2. *Эстрогены*: **эстрадиол** и его метаболиты (образуются в созревающих и атрезирующих фолликулах яичника на протяжении почти всего менструального цикла)	***Эстрогены*** яичников а) стимулируют развитие вторичных женских половых признаков; б) вызывают ряд изменений в организме женщины в процессе менструального цикла, в т. ч.: I. в *матке* — регенерацию эндометрия; II. в *молочных железах* — рост протоков; III. в *гипофизе* — торможение продукции ФСГ
3. *Прогестин*: **прогестерон** (образуется желтым телом в предменструальной фазе цикла)	***Прогестерон*** подготавливает соответствующие органы женщины к беременности, в т. ч. вызывает: I. в *матке* а) набухание эндометрия и секрецию желез; б) понижение чувствительности миометрия к окситоцину (сокращающему матку); II. в *молочных железах* — рост альвеол (концевых отделов желез); III. в *гипофизе* — торможение секреции ЛГ

Таблица 22.10. Гормоны **плаценты**

ГОРМОНЫ	ДЕЙСТВИЕ
I. *Аналоги гормонов гипофиза*: 1. **хорионический гонадотропин (ХГТ)**, 2. **ЛТГ** (пролактин), или *плацентарный лактоген*, 3. **АКТГ**, 4. **гормон роста**, или *хорионический соматомаммотропин*	Перечисленные гормоны дополняют при беременности действие соответствующих гормонов гипофиза. а) В частности, ***ХГТ*** и ***плацентарный лактоген*** в организме матери I. стимулируют рост и функционирование *желтого тела* в яичнике (пока сама плацента еще не продуцирует половые гормоны); II. подавляют иммунные процессы (в частности, на поверхности ворсин хориона). б) В организме *эмбриона* ХГТ, по некоторым данным, стимулирует образование АКТГ и кортикостероидов (гормонов коры надпочечников)
II. Женские половые гормоны: 1. **эстрогены**, 2. **прогестерон**	а) Секреция плацентой половых гормонов компенсирует тот факт, что при беременности *яичники* А. практически не образуют *эстрогены* (т. к. не развиваются фолликулы); Б. через определенное время (когда перестает функционировать желтое тело) прекращают синтез *прогестерона*. б) В организме плода эстрогены оказывают *митогенное* действие
III. **Релаксин**	***Релаксин*** подготавливает ткани и органы женщины к родам: I. расширяет и размягчает *шейку матки*; II. вызывает релаксацию *лонного и других тазовых сочленений*; III. тормозит преждевременные сокращения *матки*

22.1.2.4. Гормоны одиночных эндокриноцитов

Таблица 22.11. Гормоны **нейроэндокринных клеток нервной системы**

а) В головном мозгу образуется много различных ***нейропептидов***. Их подразделяют на 17 семейств.
б) Большинство нейропептидов участвует в передаче сигнала в синапсах, т. е. выступает в качестве *медиаторов*.
в) Но некоторые нейропептиды попадают в кровь и передают сигналы на расстоянии — в другие области мозга или даже в другие органы. В этом случае они функционируют как *гормоны*.

I. Таковы, в частности, уже упоминавшиеся нейрогормоны *гипоталамуса* (см. табл. 22.1) — статины, либерины, АДГ и окситоцин.

II. Другие нейрогормоны, возможно, выделяются одиночными нейроэндокринными клетками мозга (не образующими ядер).

г) Вот лишь некоторые из нейропептидов (НП) головного мозга (служащих, видимо, не только медиаторами, но и гормонами)

НЕЙРОПЕПТИДЫ	ДЕЙСТВИЕ
НП с *обезболивающим* действием. 1. ***Опиоидные*** (морфиноподобные) нейропептиды: **эндорфины** и др. 2. **Нейротензин**	1. ***Эндорфины***, связываясь с опиоидными рецепторами мозга, оказывают обезболивающее и успокаивающее действия. 2. ***Нейротензин*** по действию подобен анальгину. У него сочетаются следующие эффекты: I. *обезболивающий*; II. *гипотермический* (понижение температуры тела); III. *гипотензивный* (снижение давления крови)
3. **Пептид дельта-сна**	***3. Пептид дельта-сна*** оказывает *снотворное* действие

Таблица 22.12. Гормоны эндокриноцитов пищеварительной системы
(Почти все эти гормоны образуются также в одиночных эндокриноцитах ЦНС.)

ГОРМОНЫ	ДЕЙСТВИЕ
Относительно специфические гормоны слизистой оболочки *желудка*: 1. **гастрины** (4 разновидности) 2. **бомбезин**	1. ***Гастрины*** стимулируют I. секреторную и моторную активность *желудка*; II. выделение основных *гормонов поджелудочной железы* — инсулина и глюкагона. 2. ***Бомбезин*** стимулирует I. секрецию HCl (в виде ионов Cl^- и H^+) и панкреатического сока;

ГОРМОНЫ	ДЕЙСТВИЕ
	II. моторику желчного пузыря. (Бомбезин, образующийся в головном мозгу, влияет на центр терморегуляции: понижает температуру тела.)
Относительно специфические гормоны слизистой оболочки *двенадцатиперстной кишки*: 3. **секретин** 4. **холецистокинин**, или *панкреозимин* (образуется также в эпителии протоков поджелудочной железы)	3. ***Секретин***: I. тормозит выработку гастринов; II. стимулирует выделение панкреатического сока (а также желчи). 4. ***Холецистокинин*** стимулирует: I. экзокринную функцию поджелудочной железы, а также II. сокращение желчного пузыря и желчевыводящих протоков
Неспецифические гормоны слизистой оболочки *желудка и тонкой кишки* (т. е. гормоны, образующиеся не только в ЖКТ и ЦНС, но и в ряде других органов): 5–6. **серотонин** и **гистамин** 7–8. **соматостатин** и **вазоинтестинальный пептид (ВИП)** 9. **энтероглюкагон** 10. **мелатонин** и пр.	5–6. ***Серотонин*** и ***гистамин*** (кроме влияния на тонус и проницаемость сосудов) стимулируют секреторную и двигательную активность желудка и кишечника. 7–8. ***Соматостатин*** и ***ВИП*** вырабатываются также в поджелудочной железе (а соматостатин еще — в гипоталамусе и щитовидной железе). Как отмечалось выше, по влиянию на *pancreas* они являются антагонистами: – соматостатин *тормозит* ее эндо- и экзокринные функции; – ВИП — стимулирует. 9. ***Энтероглюкагон*** аналогичен по действию глюкагону, т. е. между приемами пищи мобилизует резервные углеводы и жиры. 10. ***Мелатонин*** (выделяемый также эпифизом, табл. 22.3) определяет суточную периодичность секреторной и моторной активности ЖКТ

Кроме вышеназванных веществ, в организме обнаружено немало и других соединений с гормональной активностью. Но и приведенный список ясно показывает, насколько многообразны и важны гормоны, а следовательно и образующие их эндокринные структуры.

22.1.2.5. Происхождение и некоторые особенности эндокринных клеток

1. Происхождение эндокриноцитов. Гормонпродуцирующие клетки имеют самое разнообразное происхождение.

а) Из ***нейроэктодермы*** происходят:

I. секреторные клетки *гипоталамуса* и *эпифиза*;

II. одиночные секреторные клетки нервной системы;

III. эндокриноциты *мозгового вещества надпочечников*;

IV. кальцитониноциты *щитовидной* железы.

б) Другие источники эндокринных клеток:

I. ***из эпителия передней кишки*** (имеющего смешанное экто- и энтодермальное происхождение) образуются эндокриноциты *аденогипофиза*, *паращитовидных* желез и фолликулярные клетки щитовидной железы;

II. из ***кишечной энтодермы*** — многие одиночные эндокринные клетки пищеварительной системы;

III. из ***целомического эпителия*** (который сам происходит из *мезодермы*) — эндокриноциты *коры надпочечников* и фолликулярные клетки *яичников* (имеющие отношение к образованию и эстрогенов, и прогестерона);

IV. из ***мезенхимы*** — интерстициальные клетки *семенников и яичников* (и т. д.).

2. Клетки APUD-серии. Многие из вышеперечисленных клеток (все нейроэндокриноциты нервной системы, клетки некоторых эндокринных желез, ряд одиночных эндокриноцитов других органов) относятся к т.н. APUD-серии.

а) Главным ***отличительным признаком*** таких клеток является то, что они продуцируют *одновременно*

– специфические *пептидные (или белковые) гормоны*
– и какие-либо *биогенные амины* (катехоламины, серотонин, гистамин и т. д.).

Для образования последних клетки поглощают и декарбоксилируют соответствующие предшественники — обычно это аминокислоты с циклическим радикалом: фенилаланин, тирозин, триптофан, гистидин.

Указанное обстоятельство и дало название серии данных клеток: *Amine Precursor Uptake & Decarboxylation* (поглощение и декарбоксилирование предшественников аминов).

б) В чем ***смысл образования***, помимо основного гормона, еще и ***биогенных аминов***? Возможно, последние играют вспомогательную роль:

I. облегчают выделение гормона из эндокриноцита;

II. повышают проницаемость близлежащих сосудов (для лучшего проникновения в них гормона);

III. увеличивают чувствительность клеток-мишеней к основному гормону.

3. Принцип «один эндокриноцит — один гормон»

а) Долгое время считалось, что эндокринная клетка может продуцировать только один гормон. Нередко этот принцип, действительно, соблюдается, даже если в одном органе образуется несколько гормонов.

Например, эндокринная часть поджелудочной железы вырабатывает пять гормонов (табл. 22.6). И для производства каждого из них имеется особый тип клеток.

б) Но затем выяснилось, что все пять видов эндокриноцитов поджелудочной железы относятся к APUD-серии, т. е. способны синтезировать, кроме основного гормона, еще и биогенные амины. Это заставляет сформулировать принцип несколько иначе: «*один эндокриноцит — один* ***основной*** *гормон*».

в) Но и в таком виде он не всегда выполняется.

I. Так, *передняя доля гипофиза* вырабатывает шесть гормонов (табл. 22.2,А), и, по современным представлениям, два из них — ФСГ и ЛГ — образуются в одних и тех же клетках. Следовательно, на шесть гормонов получается пять видов клеток.

II. Другой пример — синтез гормонов *промежуточной доли гипофиза*. В табл. 22.2,Б отмечалось, что эти гормоны (МСГ и липотропин), а также эндорфины образуются вначале в составе единого полипептидного предшественника и индивидуализируются лишь при расщеплении последнего на фрагменты.

В данном случае, очевидно, источником этих гормонов является опять-таки лишь один вид клеток.

г) Таким образом, обсуждаемый принцип не является абсолютным: из него имеется немало исключений.

22.1.3. Химическая структура и механизм действия гормонов

22.1.3.1. Классификация гормонов по химической природе

Все гормоны *по своей физико-химической природе* делятся на две большие группы:

1) **гидрофильные** гормоны**,** которые являются *белками, пептидами или производными аминокислот,*

2) а также **гидрофобные** (липофильные) гормоны — в основном, *стероиды и простагландины,* где первые — производные холестерина, а вторые — производные арахидоновой кислоты ($C_{20:4}$), содержащие циклопентановое кольцо и несколько двойных связей.

К названным группам относятся следующие гормоны.

1. Гидрофильные гормоны

а) Белками или ***пептидами*** являются:

I. гормоны *гипоталамуса* (они все — пептиды),

II. другие нейропептиды *головного м*озга,

III. все тропные гормоны передней и средней долей *гипофиза*, а также их *плацентарные* аналоги (в основном, это белки; однако АКТГ, МСГ и липотропин — пептиды);

IV. один из гормонов *щитовидной железы* — кальцитонин (пептид);

V. гормон *околощитовидных* (*пара*щитовидных) *желез* — паратгормон (полипептид);

VI. гормоны *поджелудочной железы* — инсулин, глюкагон, соматостатин, ВИП, ПП (полипептиды);

VII. такие гормоны *почек*, как ренин и эритропоэтин (белки; причем эритропоэтин, будучи гликопротеином, содержит и углеводный компонент);

VIII. гормоны *тимуса* (белки);

IX. большинство гормонов эндокриноцитов *пищеварительной системы* — гастрины, секретин, холецистокинин и др. (пептиды).

б) Производные аминокислот — это

I. производные *тирозина:*

– тиреоидные гормоны *щитовидной железы* (тироксин, трийодтиронин);

– гормоны *мозгового вещества надпочечников* (адреналин, норадреналин);

II. производные *триптофана:*

– основной гормон *эпифиза* мелатонин;

– образуемый многими клетками серотонин;

III. производное *гистидина* — гистамин, образуемый не только базофилами и тучными клетками, но и эндокриноцитами пищеварительной системы.

Следует отметить, что все три названные аминокислоты содержат циклический радикал. При этом *тиреоидные* гормоны являются скорее *гидрофобными*, нежели гидрофильными.

2. Гидрофобные гормоны относительно немногочисленны.

а) К ним, как только что было сказано, относятся ***тиреоидные*** гормоны.

б) Вторая группа — гормоны ***стероидной*** природы:

I. гормоны *коры надпочечников,* или кортикостероиды: 1) минералокортикоид (альдостерон), 2) глюкокортикоиды (гидрокортизон и др.), 3) андростендион,

II. а также гормоны *гонад*: андрогены, эстрогены и прогестины (прогестерон).

в) Третья группа — ***простагландины.*** Они образуются во многих тканях (в т. ч. в почках, табл. 22.6) и отличаются большим многообразием своих представителей и их биологического действия.

22.1.3.2. Основные механизмы действия гормонов

Введение. Подразделение гормонов на гидрофильные и гидрофобные важно потому, что этим двум группам гормонов соответствуют принципиально отличные механизмы действия на клетку-мишень.

а) Гидрофильные гормоны не способны, в силу своей гидрофильности, диффундировать внутрь клеток-мишеней. Поэтому *на плазмолемме* данных клеток имеются специфические *белковые рецепторы*, с которыми и взаимодействует соответствующий гормон.

б) Гидрофобные гормоны, напротив, благодаря своей липофильности, самостоятельно *диффундируют* через плазмолемму клеток и связываются со специфическим белковым рецептором лишь в цитоплазме.

Различны и последующие события. Поэтому рассмотрим данные механизмы более подробно.

1. Гидрофильные гормоны (белки, пептиды и производные аминокислот) (рис. 22.1). Итак, все эти гормоны ***действуют на*** специальные ***рецепторы (R*** на приведенном рисунке), расположенные на внешней поверхности ***плазмолеммы клеток-мишеней***. Это запускает определенную цепочку процессов, суть которых состоит в следующем.

а) I. Раздражение рецептора меняет активность связанного с ним мембранного фермента (обращенного активным центром к цитоплазме и обозначенного на рисунке через E_1). Часто таким ферментом является ***аденилатциклаза***, которая катализирует превращение АТФ в ***цАМФ*** (циклический аденозинмонофосфат).

II. Поэтому в клетке меняется (возрастает или снижается) концентрация соответствующего *внутриклеточного «медиатора»*, т. е. посредника. В рассматриваемом варианте, очевидно, речь идет о цАМФ.

б) I. Это, в свою очередь, меняет активность зависимого от посредника регуляторного фермента. Таким ферментом нередко служит специфическая ***протеинкиназа*** (ПК).

II. Протеинкиназы фосфорилируют определенные белки (***E***) цитоплазмы или ядра́ клетки, что существенным образом сказывается на их активности. В одних случаях присоединение фосфатной группы (или нескольких таких групп) к белку повышает его активность, в других случаях — снижает.

в) Таким образом, начальный сигнал (связывание гормона с внешним мембранным рецептором) приводит в итоге к изменению активности одного или нескольких белков Е — конечных объектов регуляции.

I. Если Е — *фермент*, то меняется ***скорость*** соответствующей ***реакции***. Например, адреналин, не проникая внутрь жировых клеток, повышает в них активность *триглицеридлипазы,* и поэтому усиливается расщепление нейтральных жиров и выход из клетки продуктов распада (жирных кислот и глицерина).

II. В качестве молекулярных мишеней Е могут выступать, как уже было сказано, и *ядерные белки* — в т. ч. те, которые отвечают за активность определенных генов. В таком случае гормон влияет на ***синтез*** тех или иных ***белков***.

г) Вместе с тем надо понимать, что на рис. 22.1 приведена ***простейшая схема*** действия гидрофильного гормона. В клетках существуют и другие, более сложные регуля-

торные пути, связывающие внешний сигнал с эффекторными молекулами.

д) Возникает вопрос: чем определяется ***специфичность действия гормона***, т. е. почему он влияет лишь на определенные клетки и вызывает в них тоже определенные изменения? Очевидно, все дело в том,

1) *на каких клетках* находятся рецепторы к данному гормону,

2) *какая внутриклеточная регуляторная цепочка* связана с этими рецепторами,

3) *какие белки* являются конечным объектом воздействия данной цепочки

4) и, наконец, *как реагирует* каждый элемент цепочки на воздействие предыдущего элемента — повышением или торможением своей активности.

2. Гидрофобные гормоны (будем иметь в виду лишь стероиды; рис. 22.2).

а) Как уже было сказано, эти гормоны способны диффундировать через клеточную мембрану.

б) I. Если внутри клетки нет специфического белкового рецептора для проникшего в нее стероидного гормона, последний не оказывает никакого действия и может диффундировать обратно во внеклеточную среду.

II. Если же специфический рецептор (R) в цитозоле присутствует, то он связывает гормон, стимулируя тем самым диффузию в клетку новых его молекул.

в) *Комплекс [гормон—рецептор]* проникает в клеточное *ядро*. Здесь этот комплекс влияет на сродство регуляторных белков к определенным участкам ДНК. В итоге меняется ***скорость синтеза*** тех или иных ферментных и структурных белков.

Теперь обратимся к морфологии органов эндокринной системы.

В этой теме будут рассмотрены первые две группы гормонпродуцирующих структур (п. 22.1.1):

1) центральные эндокринные органы — гипоталамус, гипофиз, эпифиз

2) периферические эндокринные железы — щитовидная и околощитовидные железы, а также надпочечники.

Остальные гормонпродуцирующие структуры (органы, объединяющие эндокринные и неэндокринные функции, а также отдельные эндокриноциты) будут рассмотрены позже, при изучении соответствующих систем.

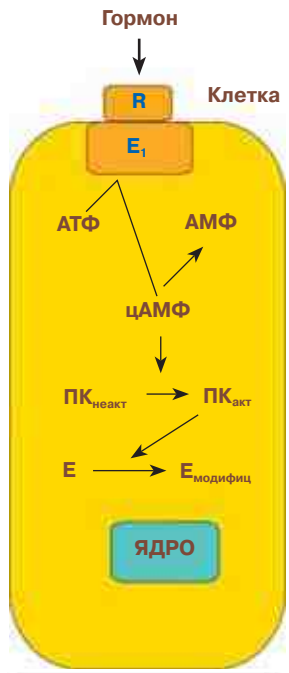

Рис. 22.1. Простейшая схема действия гидрофильного гормона

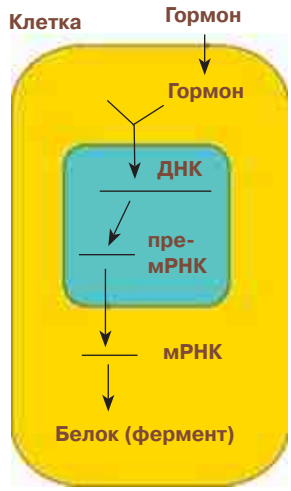

Рис. 22.2. Простейшая схема действия гидрофобного гормона

22.2. Центральные эндокринные органы

22.2.1. Гипоталамус

Гипоталамус содержит большое количество нейросекреторных ядер с разной специализацией (п. 15.3.1). Наиболее изучена функция двух групп таких ядер (рис. 22.3).

1. Крупноклеточные ядра гипоталамуса

а) Состав и функция

I. В данную группу входят

– *супраоптические ядра* (*1*), лежащие над зрительным перекрестом (*3*),

– *паравентрикулярные ядра* (*2*), расположенные в боковых стенках III желудочка мозга.

В этих ядрах преобладают ***крупные*** нейросекреторные клетки.

II. Они реагируют на *холинергические* раздражения со стороны вышележащих центров — лимбической системы, гиппокампа и др.

В ответ на указанные раздражения (и, возможно, под влиянием и других сигналов)

в клетках образуются два пептидных гормона: ***АДГ*** *(вазопрессин)* и ***окситоцин*** (табл. 22.1).

б) Выведение гормонов. Аксоны (*4*) нейросекреторных клеток спускаются в *заднюю* долю (*5*) гипофиза и образуют здесь на капиллярах *аксовазальные* синапсы (*6*) (п. 13.1). АДГ и окситоцин достигают по аксонам синапсов и попадают в кровь большого круга кровообращения.

Место выхода нейрогормонов в кровь называют *нейрогемальным органом*. Следовательно, в данном случае таким органом является задняя доля гипофиза. Строение ее мы обсудим позже.

в) В целом же крупноклеточные ядра гипоталамуса и задняя доля гипофиза составляют вместе т. н. *гипоталамо-нейрогипофизарную систему.*

2. Мелкоклеточные ядра гипоталамуса

а) Состав и функция. I. В эту группу входят *аркуатные, вентромедиальные и дорсомедиальные* ядра. Они располагаются в средней части серого бугра и образуют *аркуатновентромедиальный комплекс* (*7*).

В ядрах комплекса содержатся ***мелкие*** нейросекреторные клетки.

II. Они реагируют, в частности, на *адренергические* и *дофаминергические* сигналы со стороны вышележащих центров.

В клетках комплекса синтезируются гормоны, влияющие на клетки аденогипофиза, — ***либерины*** и ***статины*** (табл. 22.1).

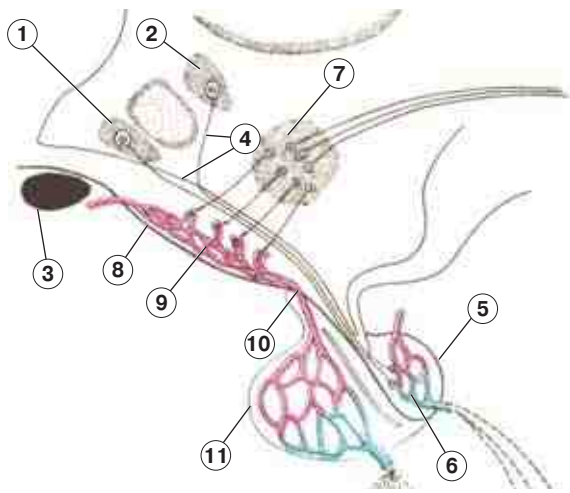

Рис. 22.3. Гипоталамо-гипофизарная система [по Б.В.Алешину]

б) Выведение гормонов. I. В данном случае аксоны нейросекреторных клеток идут в *медиальное возвышение* (*8*) на нижней поверхности гипоталамической области и образуют здесь аксовазальные синапсы с *первичными капиллярами портальной системы* (*9*) гипофиза.

II. Эти капилляры являются *фенестрированными* (п. 18.3.1.2). А базальная мембрана их эндотелиоцитов расщеплена на два листка, между которыми имеется перикапиллярное пространство. Окончания аксонов прилегают к наружному листку мембраны.

III. Спустившиеся по аксонам либерины и статины вначале попадают в перикапиллярное пространство и лишь затем — в просвет капилляров.

Капилляры собираются в портальные вены (*10*). По этим венам гормоны достигают передней (*11*) и средней долей гипофиза, где влияют на их функционирование.

в) Терминология. I. Итак, мелкоклеточные ядра гипоталамуса и аденогипофиз тоже составляют вместе единую функциональную систему; только теперь она называется *гипоталамо-аденогипофизарной*.

II. *Нейрогемальным органом* этой системы служит *медиальное возвышение*.

III. Глиальные клетки, образующие здесь строму, происходят из эпендимы и называются *таницитами*. Их отростки контактируют с аксовазальными синапсами и, возможно, регулируют интенсивность поступления гормонов в кровеносное русло.

г) Замечание. Влияя на аденогипофиз, гипоталамус управляет через него функцией *периферических* эндокринных желез.

Но воздействие на последние может быть и ***парагипофизарным*** (т. е. минуя гипофиз). Это возможно благодаря тому, что от некоторых ядер гипоталамуса идут аксоны к центрам вегетативной нервной системы, контролирующим периферические эндокринные железы.

3. Препарат. На рис. 22.4 — снимок с препарата гипоталамуса (уже встречавшийся в теме 12).

В поле зрения — нейросекреторные клетки (*1*) супраоптического ядра́. Тела клеток имеют овальную форму и содержат светлые ядра[2];

[2] Следует помнить, что термин «ядро» имеет в гистологии два смысла: в одном случае это скопление нервных клеток в ЦНС (например, «супраоптическое ядро»); в другом случае — ядро той или иной клетки.

в цитоплазме находятся гранулы с АДГ и окситоцином.

От тел клеток отходят аксоны, направляющиеся в заднюю долю гипофиза.

22.2.2. Гипофиз

22.2.2.1. Общие сведения (рис. 22.5 и рис.22.6)

1. Топография и масса. Гипофиз лежит в турецком седле, у нижней поверхности головного мозга — под серым бугром (*1*) — и связан с последним гипофизарной ножкой (*3*). В этой ножке имеется суживающаяся полость — воронка мозга (*4*), которая представляет собой продолжение полости третьего желудочка (*2*).

Масса самого гипофиза очень мала — у человека примерно 0,5 г. Тем не менее его функционирование жизненно необходимо для организма.

2. Составные части гипофиза. Гипофиз подразделяется на две части:
– *аденогипофиз*, который происходит из эпителия ротовой полости эмбриона (п. 22.1.2.5),
– и *нейрогипофиз*, представляющий собой вырост промежуточного (диэнцефального) отдела головного мозга.

а) Аденогипофиз, в свою очередь, включает три компонента: это

I. *передняя доля* (*5*), самая объемная часть гипофиза;

II. *промежуточная (средняя) доля* (*6*) — узкая полоска ткани с фолликулами, отделенная от передней доли гипофизарной щелью (*7*);

III. а также *туберальная часть* (*8*) — небольшое продолжение передней доли, прилежащее к гипофизарной ножке.

б) Нейрогипофиз представлен лишь одной *задней долей* (*9*). Правда, некоторые авторы к нейрогипофизу относят также упоминавшиеся выше *медиальное возвышение* и *воронку мозга*. Ниже под нейрогипофизом мы будем понимать только заднюю долю гипофиза.

Снаружи гипофиз покрыт *капсулой* (*10*) из плотной волокнистой соединительной ткани.

3. Развитие гипофиза. Из вышесказанного следует, что гипофиз имеет два источника развития.

а) Снизу, ***из ротовой ямки эмбриона***, растет вверх впячивание *эктодермы* — т.н. *гипофизарный карман (карман Ратке)*. Впоследствии его

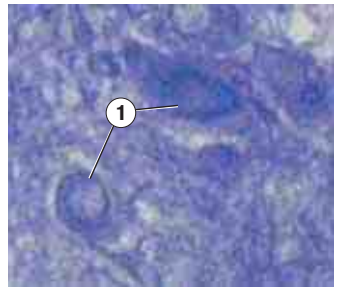

Рис. 22.4. Препарат — нейросекреторные клетки супраоптического ядра гипоталамуса. Окраска паральдегидфуксином

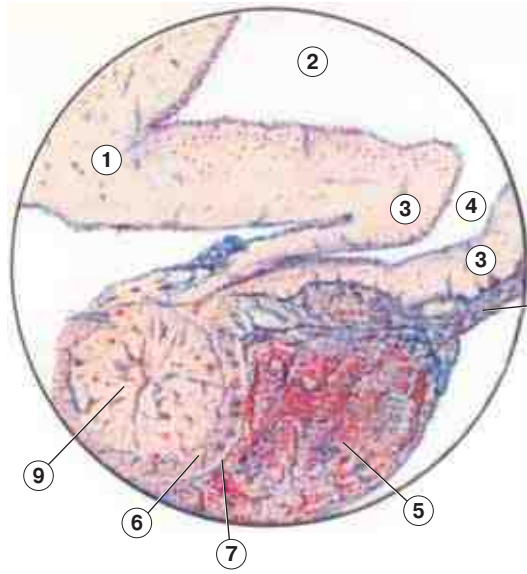

Рис. 22.5. Гипофиз кошки. Окраска эозином. Рисунок с препаратов [по В. Г. Елисееву, Ю. И. Афанасьеву, Е. Ф. Котовскому]

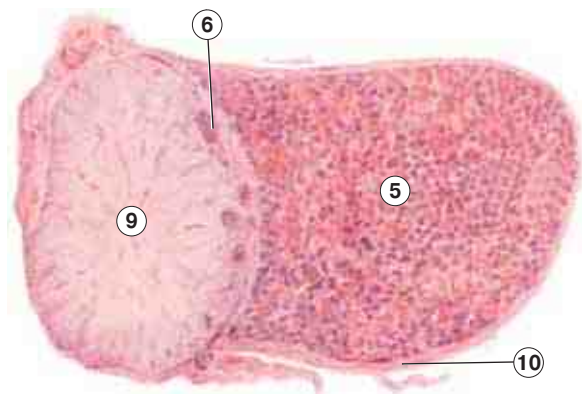

Рис. 22.6. Гипофиз человека. Окраска эозином. Рисунок с препаратов [по В. Г. Елисееву, Ю. И. Афанасьеву, Е. Ф. Котовскому]

– передняя стенка превращается в относительно массивную *переднюю долю* гипофиза,
– задняя стенка становится узкой *промежуточной* (средней) *долей*,
– полость кармана остается *гипофизарной щелью* между этими долями.

Эпителиальная паренхима обеих долей прорастает соединительной тканью, причем особенно много ее оказывается в средней доле.

б) Сверху же, ***от мозгового пузыря*** — предшественника промежуточного мозга — растет вниз воронкообразный выступ, который соединяется своей передней поверхностью с гипофизарным карманом и после этого становится *задней долей гипофиза*.

4. Функции гипофиза. Согласно табл. 22.2,

а) в передней доле гипофиза образуется шесть гормонов: ФСГ, ЛГ, ЛТГ, ТТГ, АКТГ и СТГ;

б) в промежуточной доле — два гормона: МСГ и липотропин;

в) в задней же доле гормоны *не синтезируются*, здесь лишь происходит поступление в кровь нейрогормонов, образованных в гипоталамусе, — АДГ и окситоцина.

5. Препарат гипофиза: общий обзор (рис. 22.7)

а) Препараты гипофиза обычно красят *смесью Маллори по Генденгайну*. При этом методе окраски коллагеновые волокна имеют синий цвет, ядра клеток — оранжевый цвет, а цвет цитоплазмы зависит от ее состава (на основании чего клетки подразделяют на несколько типов).

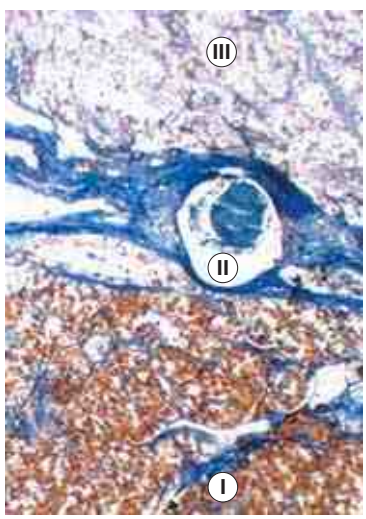

Рис. 22.7. Препарат — гипофиз человека: граница между адено- и нейрогипофизом. Окраска смесью Маллори по Генденгайну

б) Изучение препарата целесообразно начинать с обнаружения *промежуточной доли* (*II*). Ее нетрудно узнать по *обширным прослойкам соединительной ткани* и наличию *фолликулов*.

Тогда, из-за небольшой толщины данной доли, в поле зрения оказываются и остальные две доли гипофиза.

в) Сопоставляя состав трех долей, можно заключить:
– в передней доле (*I*) преобладают клетки,
– в промежуточной доле *(II)* — обширные прослойки соединительной ткани,
– а в задней доле (*III*) — относительно мало и клеток, и стромы (но зато присутствуют многочисленные аксоны нейронов).

Теперь более детально рассмотрим каждую долю гипофиза.

22.2.2.2. Передняя доля гипофиза

1. Состав (рис. 22.8, *а*). В передней доле имеется три элемента:
– клетки железистого эпителия (*1А*),
– соединительнотканная строма (*1*),
– многочисленные синусоидные (т. е. очень широкие) капилляры (*2*), а также другие сосуды.

а) Железистые клетки лежат группами, называемыми *аденомерами*. Аденомеры, в свою очередь, формируют тяжи, складывающиеся в разветвленную сеть.

б) Строма образована прослойками рыхлой соединительной ткани, которые разделяют аденомеры.

в) I. ***Синусоидные*** же ***капилляры*** (наряду с капиллярами средней доли) составляют *вторичную капиллярную сеть* портальной системы гипофиза. (Первичная сеть, согласно п. 22.2.1, находится в медиальном возвышении гипоталамической области.)

II. Через стенку капилляров вторичной сети
– либерины и статины гипоталамуса попадают к своим клеткам-«мишеням» – клеткам железистого эпителия,
– гормональные продукты этого эпителия выходят в кровь.

III. Для обеспечения высокой скорости транспорта этих веществ эндотелий капилляров является *фенестрированным*.

2. Тинкториальные типы железистых клеток (рис. 22.8, *б*)

Клетки железистого эпителия различаются по тинкториальным свойствам своей цитоплазмы. По указанному признаку выделяют следующие типы данных клеток.

а) Хромофобные клетки (*4*) — почти не воспринимают краситель и поэтому окрашены очень слабо. На них приходится, в зависимости от функционального состояния гипофиза, от 15 до 60 % всех клеток.

б) Базофильные клетки (*5*) — их цитоплазма окрашивается в *фиолетовый* цвет. Обычно составляют 15 % всех клеток и подразделяются на два типа:

– в базофильных клетках 1-го типа (*5А*) ядро расположено примерно в центре;
– в базофильных клетках 2-го типа (*5Б*) положение ядра резко эксцентрично, тогда как в центре находится светлое пятно (макула).

в) Ацидофильные клетки (*6*) — цитоплазма имеет *оранжево-красный* цвет. Это преобладающий тип среди хромофильных клеток: на него приходится от 30 до 65 % всех железистых клеток.

г) Наконец, еще выделяют особый вид клеток, которые, видимо, в одних своих состояниях являются базофильными, в других — ацидофильными, а в третьих — хромофобными. Их постоянная отличительная черта — ***дольчатая структура ядра.*** Они составляют 2–5 % всех клеток.

3. ***а)*** При этом надо иметь в виду, что те или иные тинкториальные свойства обусловлены присутствием в цитоплазме *секреторных гранул* с белковым гормоном; если же гранул практически нет, клетка оказывается хромофобной.

б) Заметим также: в одном аденомере могут присутствовать клетки разных типов. Тем не менее встречаются и участки, на которых преобладают ацидофильные (рис. 22.8, *в*) или базофильные клетки (рис. 22.8, *г*).

22.2.2.3. Характеристика железистых клеток передней доли

1. Хромофобные клетки. Как только что было сказано, это клетки, лишенные секреторных гранул. В данный пул могут входить камби-

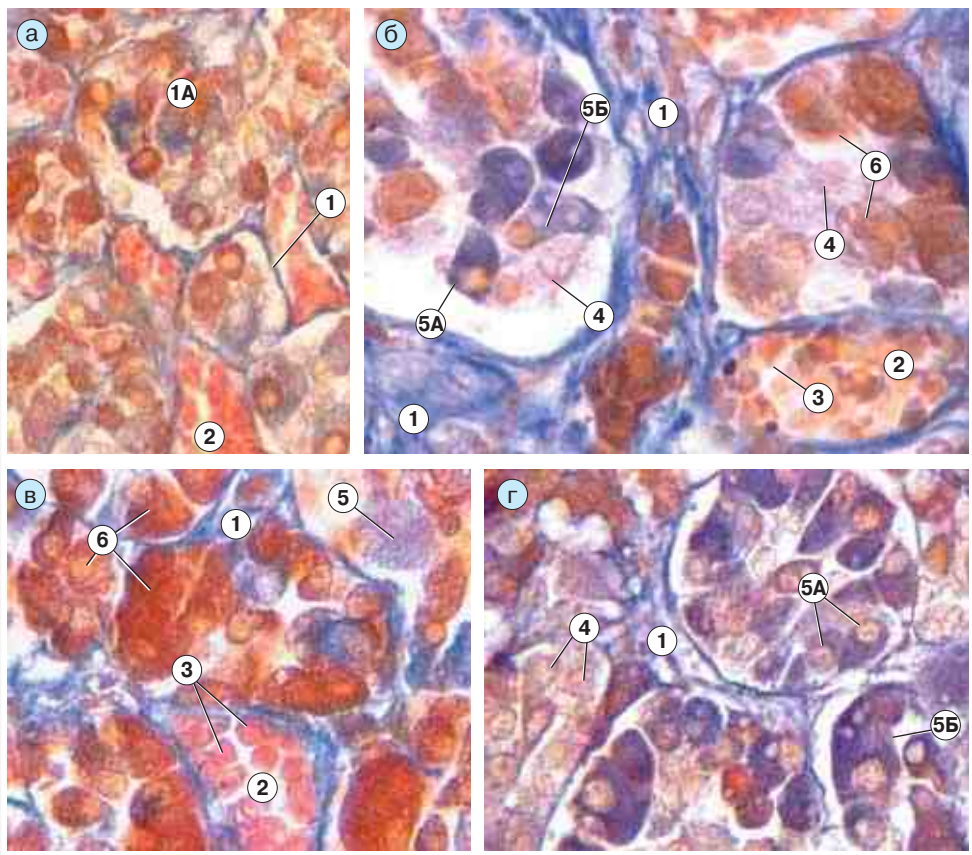

Рис. 22.8. Препарат — гипофиз человека: передняя доля. Окраска смесью Маллори по Генденгайну:
а — среднее увеличение;
б — большое увеличение;
в — участок с преобладанием ацидофильных клеток;
г — участок с преобладанием базофильных клеток:
3 — эритроциты

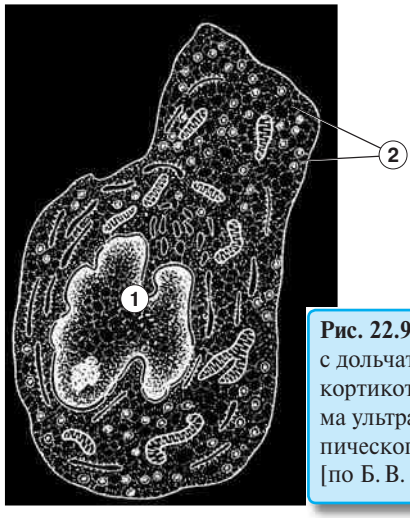

Рис. 22.9. Клетка с дольчатым ядром — кортикотропоцит. Схема ультрамикроскопического строения [по Б. В. Алешину]

альные клетки, а также хромофильные клетки, которые еще не накопили специфических гранул или лишились их в результате интенсивной секреции.

2. Клетки с дольчатым ядром (рис. 22.9) синтезируют ***АКТГ*** (адренокортикотропный гормон), отчего называются *кортикотропоцитами*. У них

I. форма клетки — неправильная,

II. ядро (*1*), как следует из названия, — дольчатое,

III. секреторные гранулы (*2*) цитоплазмы, содержащие АКТГ, представляют собой мембранные пузырьки с плотной белковой сердцевиной.

3. *а)* Ацидофильные клетки подразделяются на две популяции.

I. Одни клетки образуют ***СТГ*** (соматотропный гормон) и называются поэтому *соматотропоцитами* (рис. 22.10, *а*).

II. Другие клетки вырабатывают ***ЛТГ*** (пролактин) и называются *лактотропоцитами* (рис. 22.10, *б*).

б) Морфология:

I. размер тех и других клеток — средний, форма — округлая;

II. ядро (*1*) находится в центре и тоже округлое;

III. цистерны гранулярной ЭПС (*2*) расположены в цитоплазме *концентрически,* IV. гранулы (*3*) гормона — *мелкие* в соматотропоцитах и *очень крупные* в лактотропоцитах.

4. Базофильные клетки первого типа — это *тиротропоциты*: они образуют ***ТТГ*** (тиреотропный гормон).

а) В норме тиротропоцит (рис. 22.11, *а*) характеризуется следующим образом:

I. форма клетки – неправильная, угловатая;

II. ядро (*1*) расположено в центре;

III. секреторные гранулы (2) — мелкие, с базофильным содержимым;

IV. хорошо выражены обычные органеллы цитоплазмы – митохондрии (*3*), ЭПС (*4*), комплекс Гольджи (5).

б) Клетка тиреоидэктомии (рис. 22.11, *б*). Но морфология тиротропоцитов резко меняется при недостатке в организме тиреоидных гормонов (например, из-за оперативного удаления щитовидной железы).

Тогда тиреотропные клетки резко усиливают продукцию ТТГ. Поэтому расширяющиеся цистерны ЭПС превращаются в крупные *вакуоли* (*6*), в которых содержатся гранулы (*2*) гормона. В итоге цитоплазма приобретает *крупноячеистый* вид.

5. Наконец, **базофильные клетки второго типа** — это *гонадотропоциты:* они образуют

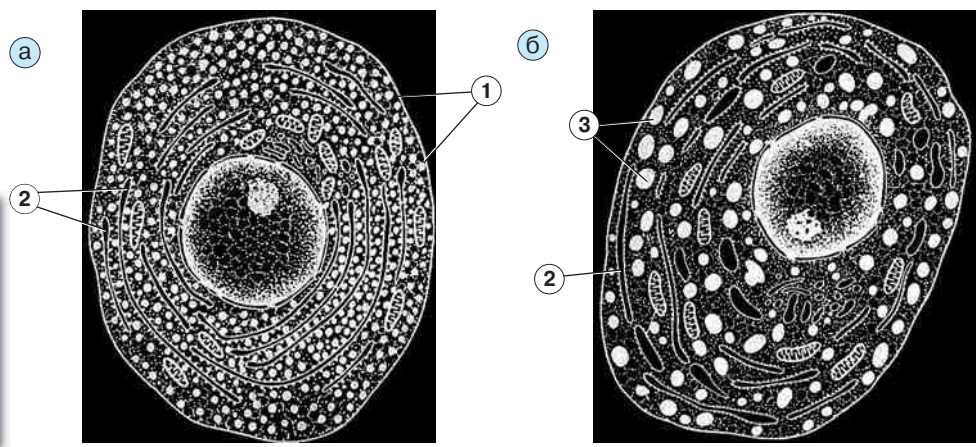

Рис. 22.10. Ацидофильные клетки — соматотропоцит (а) и лактотропоцит (б). Схемы ультрамикроскопического строения [по Б. В. Алешину]

гонадотропные гормоны — ***ФСГ*** и ***ЛГ***. Как уже отмечалось, данные клетки, видимо, не подразделяются на две популяции: каждая клетка синтезирует сразу оба гормона.

а) В норме гонадотропоциты (рис. 22.12, *а*) имеют следующую морфологию:

I. у клетки — округлая форма;

II. *ядро (2) оттеснено к периферии* клетки;

III. в центре, в околоядерной зоне, располагается *комплекс Гольджи* (*1*), который при световой микроскопии воспринимается как ***макула*** – светлый участок или кольцо (аналог «дворика» в плазмоцитах, п. 9.2.2);

IV. имеются также секреторные гранулы (*3*) с базофильным содержимым.

б) Клетка кастрации (рис. 22.12, *б*). При недостатке в организме половых гормонов деятельность гонадотропных клеток усиливается. В крайних случаях (например, после кастрации) в области макулы образуется крупная вакуоль (*4*), занимающая бóльшую часть клетки.

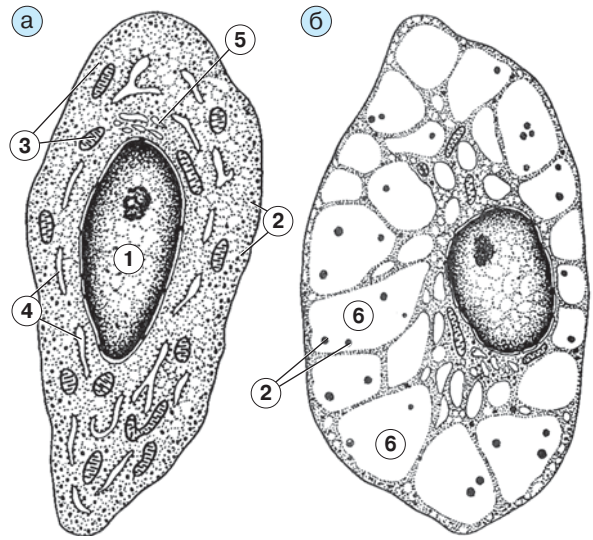

Рис. 22.11. Базофильные клетки 1-го типа — тиреотропоциты. Схемы ультрамикроскопического строения [по Б. В. Алешину]:
а — нормальная клетка; б — клетка тиреоидэктомии

22.2.2.4. Промежуточная и задняя доли гипофиза

1. Промежуточная (средняя) доля (рис. 22.13, *а* и *б*)

а) Фолликулы. В средней доле железистые клетки секретируют жидкость, которая может накапливаться между ними с образованием *фолликулоподобных кист* (*1*). Эти кисты часто называют *псевдофолликулами* или просто фолликулами:

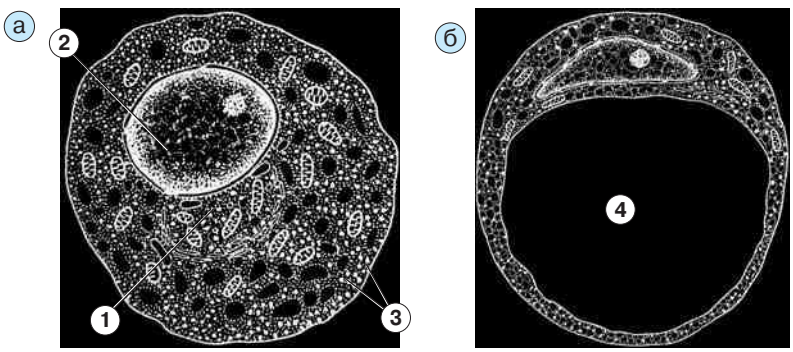

Рис. 22.12. Базофильные клетки 2-го типа — гонадотропоциты. Схемы ультрамикроскопического строения (по Б. В. Алешину):
а — нормальная клетка;
б — клетка кастрации

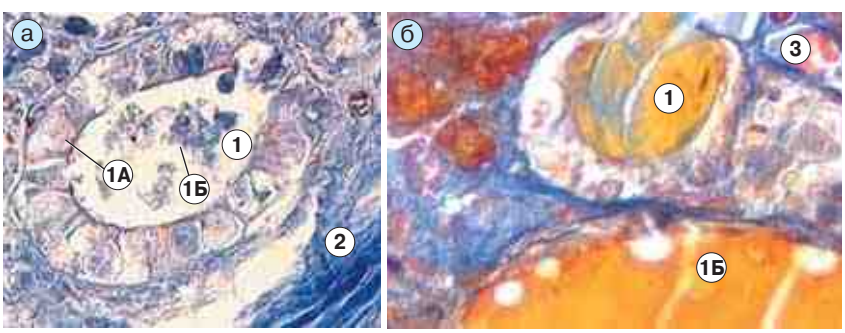

Рис. 22.13. Препарат — гипофиз человека: средняя доля. Окраска смесью Маллори по Генденгайну:
а–б — среднее и большое увеличения

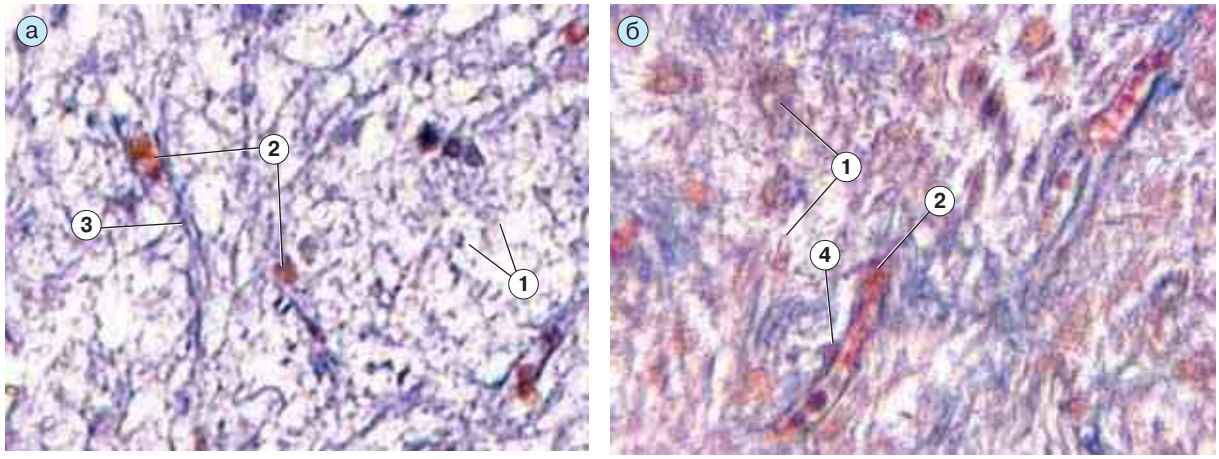

Рис. 22.14. Препарат — гипофиз человека: задняя доля. Окраска смесью Маллори по Генденгайну: а–б — малое и большое увеличения соответственно

– их стенка (*1А*) состоит из одного слоя кубических секреторных клеток;
– а находящийся в полости коллоид (*1Б*), в зависимости от своего состава (белкового или слизистого), имеет характерную окраску — от бледно-голубой до оранжевой. Неясно, содержатся ли в этом коллоиде собственно гормоны средней доли гипофиза.

б) Гормоны. Как уже отмечалось в табл. 22.2, Б, гормоны данной доли (***МСГ,*** т. е. ***меланоцитостимулирующий гормон,*** и ***липотропин***) синтезируются вначале в составе единого предшественника в вышележащих отделах мозга. В клетках же псевдофолликулов происходит, видимо, лишь созревание гормонов.

в) Соединительнотканные прослойки. Между фолликулами находятся *обширные прослойки соединительной ткани* (*2*), что является еще одной особенностью средней доли.

В этих прослойках — большое количество кровеносных сосудов (*3*), причем не только капилляров (входящих во вторичную капиллярную сеть портальной системы гипофиза), но и достаточно крупных.

2. Задняя доля (рис. 22.14, *а* и *б*)

а) Исходные особенности. Как уже отмечалось, задняя доля гипофиза — это место, куда спускаются аксоны из супраоптических и паравентрикулярных ядер гипоталамуса и где гормоны этих ядер (АДГ и окситоцин) через аксовазальные синапсы попадают в кровь большого круга кровообращения.

I. В соответствии с этой функцией, в задней доле гипофиза ***нет секреторных клеток.***

II. Вторая особенность задней доли — в том, что она представляет собой *нервную ткань*. Правда, такую, в которой ***нет нейронов***.

б) Компоненты. Указанные особенности объясняют состав задней доли. В ней имеются следующие компоненты.

I. *Питуициты* (1). Это мелкие глиальные клетки – разновидность протоплазматических астроцитов. Отростки питуицитов образуют *строму,* или опорный каркас доли. Возможно, что они также регулируют поступление АДГ и окситоцина в кровь.

II. *Аксоны* (3) нервных клеток гипоталамуса. Аксоны идут многочисленными пучками и кончаются т.н. *накопительными тельцами* (4), или *тельцами Херринга*. Это крупные расширения в области аксовазальных синапсов.

III. И наконец, *кровеносные сосуды* (2). Они тоже весьма многочисленны, среди них преобладают *капилляры*, и именно на них заканчиваются тельцами Херринга аксоны.

22.2.3. Эпифиз (шишковидная железа)

1. Локализация

а) Эпифиз, наряду с гипоталамусом и гипофизом, относится к промежуточному мозгу (п. 15.1.1), а расположен на пластинке чет-

верохолмия среднего мозга, под мозолистым телом. Его масса — около 0,2 г, т. е. более чем вдвое меньше массы гипофиза.

б) Ключевой особенностью эпифиза является его ***связь со зрительными путями.***

I. У рыб и земноводных эта связь наиболее демонстративна: основные клетки эпифиза сами являются *фоторецепторными*, что с полным основанием позволяет называть эпифиз *третьим глазом*.

II. У млекопитающих эпифиз уже не содержит фоторецепторных клеток. А связь со зрительными путями довольно сложна. Информация о внешней освещенности приходит в эпифиз по симпатическим путям, идущим от верхних шейных ганглиев. В целом же маршрут указанной информации таков:

сетчатка → зрительные нервы →
ядра таламуса → нисходящие пути →
спинной мозг,
центральный отдел
симпатической нервной системы →
передние корешки →
верхний шейный ганглий
симпатического ствола →
постганглионарные симпатические волокна
(вокруг сосудов) → эпифиз

2. Функция. В зависимости от светового режима эпифиз меняет свою секреторную активность: в разное время суток в нем образуются разные гормоны (см. табл. 22.3).

а) В *темноте* это ***мелатонин*** и ***антигонадотропин***; они угнетают *ночью* выработку в гипофизе всех трех гормонов, влияющих на половую систему, — ФСГ, ЛГ и ЛТГ.

б) В иное время суток выделяется ряд других регуляторов деятельности гипофиза и периферических желез. Так,

– *тиролиберин* стимулирует высвобождение в гипофизе ТТГ;
– *тиротропин* (ТТГ) эпифиза непосредственно действует на щитовидную железу, усиливая в ней образование тиреоидных гормонов.

В итоге эпифиз определяет ***суточные и иные ритмы*** работы других эндокринных желез, а через них — и подчиненных органов.

в) Помимо того, в эпифизе вырабатывается *калитропин* — гормон, повышающий содержание в крови ионов K^+.

3. Структурные элементы (рис. 22.15). В эпифизе содержится четыре основных элемента: а) соединительнотканный каркас (*1А, 1Б*), б) пинеалоциты (*2*) — секреторные клетки, в) глиальные поддерживающие клетки (*3*), г) многочисленные капилляры (*4*).

а) Соединительнотканный каркас представлен *капсулой* (*1А*) и отходящими от нее *перегородками* (*1Б*). Последние разделяют железу на дольки.

б) I. ***Пинеалоциты*** (*2*) — крупные *нейросекреторные* клетки, синтезирующие вышеперечисленные гормоны. Они имеют пузыреобразное ядро и многочисленные отростки, контактирующие с капиллярами (*4*).

II. Различают две разновидности пинеалоцитов: светлые клетки — с небольшим содержанием секреторных гранул, и темные клетки — с высоким содержанием гранул.

Видимо, одни и те же клетки могут быть как в одном, так и в другом состоянии (хотя есть и другие точки зрения).

III. В то же время пока не выявлено дифференциации пинеалоцитов по виду секретируемых гормонов. Так что не исключено, что каждый пинеалоцит способен образовывать весь спектр эпифизарных гормонов.

в) Глиальные поддерживающие клетки (*3*) расположены между скоплениями пинеалоцитов. Это волокнистые астроциты — мелкие, отростчатые, с плотным ядром.

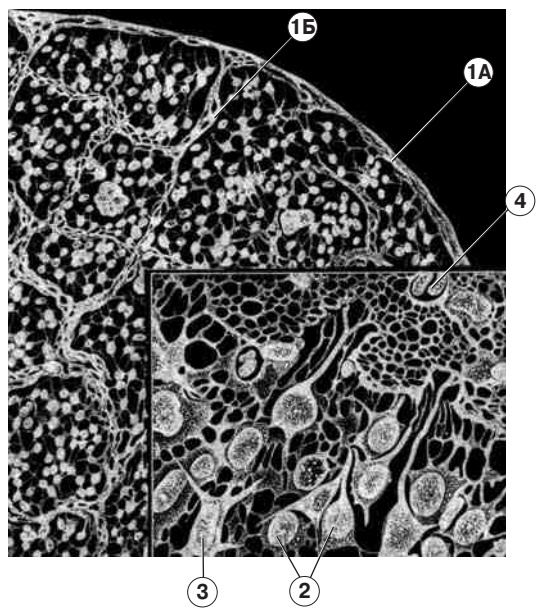

Рис. 22.15. Эпифиз человека. Схема [по Б. В. Алешину]

г) ***Капилляры*** (*4*) эпифиза человека не имеют фенестр. В то же время базальная мембрана их эндотелия расщепляется (как в медиальном возвышении, п. 22.2.1) на два листка — внутренний и наружный — с образованием между ними перикапиллярного пространства.

Именно сюда попадают в первую очередь эпифизарные гормоны, высвобождающиеся из отростков пинеалоцитов.

22.3. Периферические эндокринные органы

22.3.1. Щитовидная железа

22.3.1.1. Строение железы

1. Макроскопическая характеристика (рис. 22.16)

а) Щитовидная железа — самая крупная из эндокринных желез. Ее масса составляет 20–40 г. Она располагается впереди трахеи и включает две боковых доли (*1*), перешеек (*2*), а также (в 30–50 % случаев) узкую пирамидальную долю (*3*).

б) Железа покрыта снаружи соединительнотканной капсулой. От капсулы в глубь железы отходят прослойки, делящие ее на дольки (которые, правда, не всегда хорошо различимы).

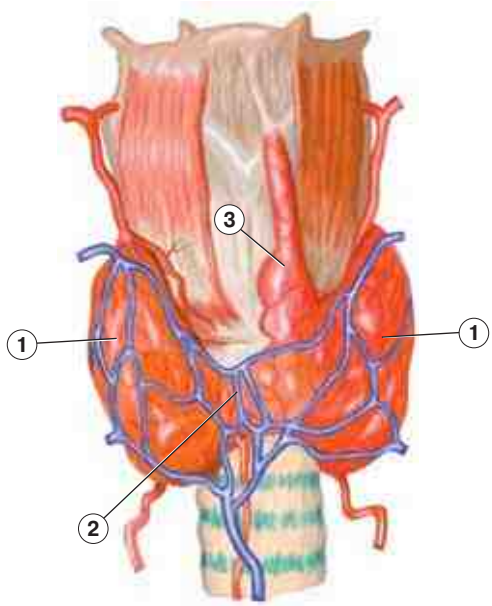

Рис. 22.16. Щитовидная железа

2. Элементы гистологической структуры (рис. 22.17)

а) Основная часть паренхимы щитовидной железы представлена многочисленными ***фолликулами*** (*1*).

б) Помимо того, небольшая доля железистых клеток формирует компактные скопления вне фолликулов; это т. н. ***экстрафолликулярный эпителий*** (*2*).

Однако надо иметь в виду, что некоторые из таких «экстрафолликулярных скоплений» (а по мнению ряда авторов, и все!) видны лишь на препарате и на самом деле принадлежат фолликулам, срезанным вдоль их стенки.

в) Между фолликулами проходят тончайшие прослойки соединительной ткани (*4*). Они содержат

I. ф*енестрированные* кровеносные капилляры, которые покрывают до 50 % поверхности фолликулов;

II. более крупные кровеносные сосуды (*3*);

III. сеть широких *лимфатических* капилляров;

IV. вегетативные нервные волокна — в основном, постганглионарные волокна *симпатической* нервной системы.

Заметим: стимуляция последних усиливает секрецию гормонов в кровь, но значительно слабее, чем при действии ТТГ (тиреотропного гормона гипофиза и эпифиза).

г) Нередко в препарате щитовидной железы оказываются фрагменты паращитовидных желез (*П*), случайно захваченные при заборе материала. Никакого отношения к структуре щитовидной железы они не имеют.

3. Фолликулы (рис. 22.18, *а–б*). Охарактеризуем подробнее фолликулы железы.

а) Основной тип фолликулов. I. Фолликулы имеют округлую форму. При этом

– *стенка* типичного фолликула образована *одним слоем* внешне однородного железистого эпителия (*1*),
– а просвет заполнен гомогенным ***коллоидом*** (*3*) — ***тиреоглобулином***, представляющим собой гликопротеин.

II. Между клетками стенки фолликула имеются контакты нескольких видов: *плотные, десмосомы, нексусы*. Особенно важны ***плотные контакты***: они препятствуют попаданию тиреоглобулина в кровеносные сосуды (*2А, 2Б*), оплетающие фолликулы. Если этот барьер нарушается, развивается аутоиммунное поражение щитовидной железы.

III. У апикальной поверхности клеток (той, которая обращена к просвету фолликула) коллоид часто отсутствует — это т. н. ***ресорб-***

ционные вакуоли (*4*), имеющие вид небольших светлых полостей. Они образуются в процессе реабсорбции коллоида клетками.

IV. Таковы типичные фолликулы. Источником их происхождения является *эпителий глотки зародыша* (в области будущего *слепого отверстия языка*), от которого вниз вдоль глотки растет эпителиальный тяж.

б) Ультимобранхиальные фолликулы. Небольшое количество фолликулов имеет иное происхождение и другую морфологию.

1) Они развиваются из *ультимобранхиальных тел* — эпителиальных выростов нижних отделов глотки — точнее, IV глоточных (жаберных) карманов.

2) Такие фолликулы имеют два отличия:

– клеточный состав их стенки является явно ***полиморфным*** — в стенке присутствуют реснитчатые, слизистые и другие клетки;
– содержимое просвета фолликула — также ***неоднородно*** и имеет зернистый вид.

Далее речь будет идти лишь о типичных фолликулах.

22.3.1.2. Эндокриноциты щитовидной железы

1. Перечень клеток

В стенке типичных фолликулов, а также в экстрафолликулярном эпителии содержатся клетки трех видов:

а) фолликулярные клетки, или ***тироциты***, составляющие подавляющее большинство;

б) т.н. ***оксифильные клетки Ашкенази (Гюртля),*** содержание которых увеличивается с возрастом, а происхождение и функция остаются неясными;

в) и, наконец, ***парафолликулярные клетки***, или ***кальцитониноциты (С-клетки)***, на которые приходится лишь 0,1 % всех клеток.

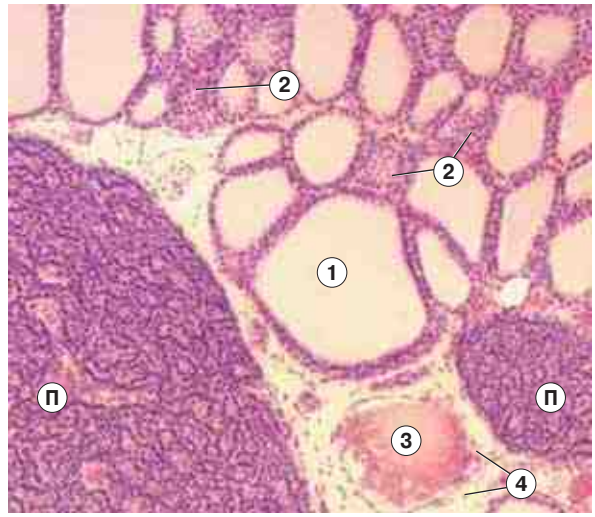

Рис. 22.17. Препарат — щитовидная железа. Общий вид. Окраска гематоксилином и эозином. Малое увеличение

Использовать для парафолликулярных клеток (по аналогии с фолликулярными) термин «паратироциты» *нельзя*: этот термин закреплен за железистыми клетками паращитовидных желез.

2. Дифференциация клеток

а) Клетки Ашкенази — крупнее прочих и имеют гиперхромное ядро неправильной формы, расположенное эксцентрично. Остальные два типа клеток при обычной микроскопии мало отличимы друг от друга.

б) Однако эти клетки можно дифференцировать по поглощению радиоактивного йода (рис. 22.19). Для этого надо ввести животному *in vivo* радиоактивный йод, через небольшое время приготовить препарат щитовидной железы и покрыть его фотоэмульсией.

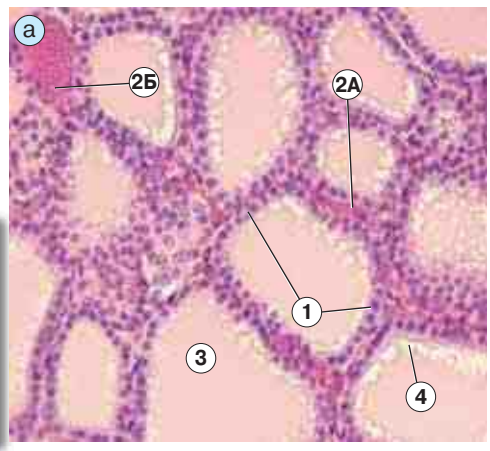

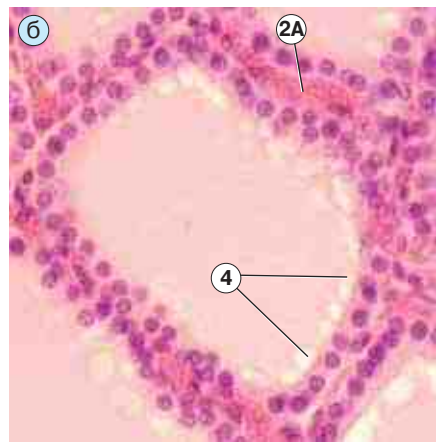

Рис. 22.18. Препарат — щитовидная железа. Строение фолликулов. Окраска гематоксилином и эозином: а–б — среднее и большое увеличения

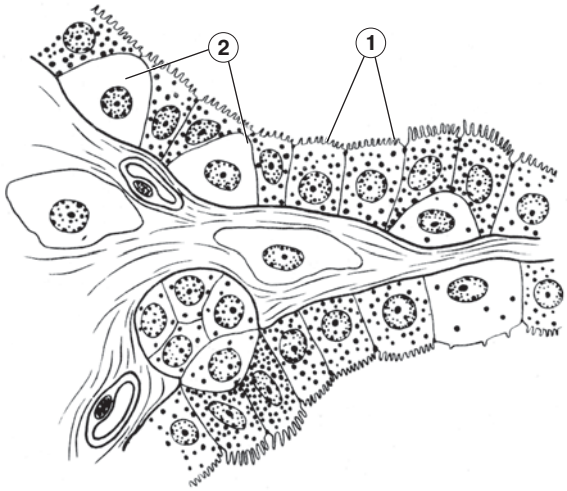

Рис. 22.19. Дифференциация клеток щитовидной железы по поглощению иода. Схема [по Б. В. Алешину]

В месте нахождения йода будут образовываться черные гранулы серебра. Клетки, поглощающие йод, — тироциты (*1*) (их большинство), а не поглощающие йод — кальцитониноциты (*2*).

в) Более специфический способ идентификации С-клеток — иммуноцитохимическое выявление в них образуемого ими гормона — кальцитонина.

3. Тироциты (фолликулярные клетки)

а) В фолликулах эти клетки лежат в один слой на базальной мембране и занимают *всю внутреннюю поверхность* фолликулов.

б) Именно тироциты образуют друг с другом *плотные контакты* (помимо десмосом и нексусов), изолирующие полость фолликулов от внефолликулярной среды.

в) В норме тироциты имеют кубическую форму, но, в зависимости от функционального состояния, могут становиться и плоскими, и высокими.

г) В цитоплазме тироцитов хорошо развиты многие органеллы: шероховатая ЭПС и комплекс Гольджи, лизосомы и фаголизосомы, митохондрии.

д) На своей апикальной поверхности тироциты содержат многочисленные короткие микроворсинки.

е) Указанные особенности микроструктуры тироцитов прямо связаны с их функцией. Эти клетки синтезируют йодсодержащие гормоны — ***тироксин*** (тетрайодтиронин, T_4) и ***трийодтиронин*** (T_3). Данные гормоны обычно называют *тиреоидными*.

Они стимулируют синтез белков (влияя тем самым на рост и развитие организма), а также интенсифицируют энергетический обмен (см. табл. 22.4).

ж) Оба тиреоидных гормона — низкомолекулярные вещества, производные аминокислоты *тирозина*. Но в процессе их образования (он будет описан чуть ниже) вначале синтезируется макромолекулярное соединение — *тиреоглобулин,* который, как уже отмечалось, является гликопротеином и составляет коллоид, заполняющий просвет фолликулов.

з) Происходят тироциты (в отличие от С-клеток) из того эпителиального тяжа, что растет от верхнего отдела глотки.

и) У взрослого человека средняя продолжительность жизни тироцитов — 8,5 лет. Так что за год обновляется 100 % : 8,5 ≈ 12 % тироцитов. В связи с этим в любой момент небольшая часть тироцитов (или их предшественников) в щитовидной железе находится в состоянии митотического деления.

4. Кальцитониноциты (С-клетки, парафолликулярные клетки)

а) Эти клетки, находясь в стенке фолликула, прилежат к базальной мембране, но не достигают своей апикальной частью просвета фолликула. Как и тироциты, могут располагаться также между фолликулами.

б) По размерам крупнее тироцитов.

в) Синтезируемый ими гормон — ***кальцитонин*** — является полипептидом из 32 аминокислотных остатков. Его более крупный предшественник образуется в гранулярной ЭПС.

Зрелый же гормон понижает содержание ионов Ca^{2+} в крови (см. табл. 21.4).

г) С-клетки происходят ***из нейроэктодермы*** и относятся к APUD-серии (п. 22.1.2.5). В частности, кроме кальцитонина, они образуют *серотонин*.

22.3.1.3. Цикл образования тиреоидных гормонов

Итак, самые многочисленные клетки щитовидной железы (тироциты) образуют тиреоидные гормоны — тироксин и трийодтиронин. В синтезе этих гормонов различают две фазы: фазу продукции и фазу выведения.

1. Фаза продукции

а) Тироциты поглощают из крови необходимый «строительный» материал — аминокислоты, моносахариды и ионы йода.

б) В гранулярной ЭПС *синтезируются полипептидные цепи* ***тиреоглобулина.*** Важно, что в этих цепях имеется *повышенное содержание остатков аминокислоты* ***тирозина***.

в) В цистернах гранулярной ЭПС начинается *гликозилирование* новосинтезированного белка — присоединение к нему углеводных компонентов. Завершается гликозилирование в комплексе Гольджи.

г) В составе транспортного пузырька тиреоглобулин переносится к апикальной поверхности тироцита и *выделяется в просвет фолликула* (пока оставаясь в непосредственной близости к тироциту).

д) В гранулярной ЭПС образуется также специфический фермент — ***тироперoксидаза***; он тоже (как и тиреоглобулин) «упаковывается» в комплексе Гольджи в секреторные пузырьки и выделяется *на апикальную поверхность тироцита*.

е) На этой поверхности происходят следующие реакции.

I. Ионы йода окисляются тироперoксидазой до *атомарного йода*.

II. По одному-два атома йода присоединяется к остаткам тирозина в составе тиреоглобулина.

III. Образовавшиеся остатки моно- и дийодтирозина попарно взаимодействуют друг с другом так, что гидроксифенильный радикал (со связанным йодом) одного из них переносится на аналогичный радикал второго остатка, превращая последний в остаток гормона тетрайодтиронина (тироксина) или трийодтиронина, встроенный в пептидную цепь тиреоглобулина.

ж) Такой зрелый тиреоглобулин может оттесняться (новыми порциями белка) в глубь просвета фолликула и храниться достаточно долго (несколько месяцев).

2. Фаза выведения

а) Под влиянием ТТГ и (или) симпатических сигналов тироциты осуществляют ***обратную реабсорбцию*** (поглощение) тиреоглобулина из коллоида. Это происходит путем пиноцитоза (п. 2.2.2.2), так что в апикальной части тироцитов появляются пиноцитозные пузырьки.

А в прилегающих областях просвета фолликула образуются пустоты — *ресорбционные вакуоли* (см. рис. 22.18, *а* и *б*).

б) В тироцитах пиноцитозные пузырьки сливаются с лизосомами, формируя фаголизосомы.

в) Тиреоглобулин расщепляется лизосомальными ферментами. В результате среди продуктов гидролиза оказываются и свободные теперь тиреоидные гормоны.

г) Последние, вероятно, путем простой диффузии попадают в кровеносные и лимфатические капилляры, оплетающие фолликулы.

22.3.1.4. Структура щитовидной железы при гипо- и гиперфункции

По разным причинам функция тироцитов может понижаться или повышаться. В этих случаях характерным образом меняется и морфология фолликулов.

1. При гипофункции (рис. 22.20, *а*)

а) тироциты уменьшаются в объеме и уплощаются;

б) количество микроворсинок на их апикальной поверхности снижается (отчего ослабевает реабсорбция);

в) из-за ослабления реабсорбции объем фолликулов увеличивается;

г) коллоид из-за застоя уплотняется, а ресорбционные вакуоли практически исчезают;

д) понижается митотическая активность тироцитов.

2. При гиперфункции (рис. 22.20, *б*) — обратная картина:

а) тироциты увеличиваются в объеме и становятся высокими;

б) количество микроворсинок на их апикальной поверхности возрастает (реабсорбция усиливается);

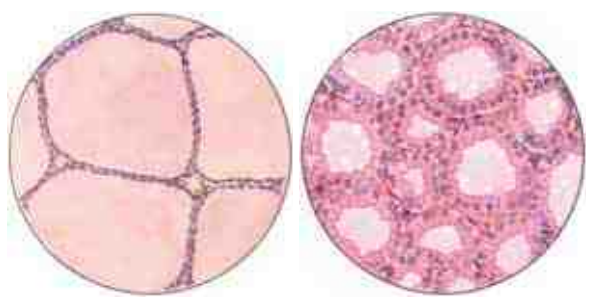

Рис. 22.20. Щитовидная железа в состоянии гипофункции (а) и гиперфункции (б). Рисунки с препаратов [по В. Г. Елисееву, Ю. И. Афанасьеву, Е. Ф. Котовскому]

в) из-за усиления реабсорбции объем коллоида и фолликулов в целом уменьшается;

г) ресорбционные вакуоли в коллоиде становятся очень крупными;

д) митотическая активность тироцитов возрастает.

Из этих перечней следует, что решающее влияние на морфологию железы оказывает ***скорость реабсорбции коллоида***. Например, при гиперфункции реабсорбция коллоида преобладает над его продукцией, и поэтому объем коллоида снижается.

И, видимо, именно реабсорбция коллоида является ключевым объектом регуляции со стороны ТТГ и симпатической нервной системы.

22.3.1.5. Развитие железы

Суммируем сведения о развитии щитовидной железы в эмбриогенезе.

а) I. *Тироциты* происходят *из эпителия верхней части глотки*, образующего медиальный зачаток — тяж клеток, растущий вниз.

II. Затем верхняя часть этого тяжа атрофируется, и от нее остается лишь слепая ямка в корне языка.

III. Нижняя же часть тяжа разделяется на две доли, а составляющие их клетки дифференцируются в тироциты. Последние формируют фолликулы и экстрафолликулярные скопления.

б) Второй источник развития железы — *эпителий IV глоточных (жаберных) карманов*. От этого эпителия тоже растут вниз два тяжа — ультимобранхиальные тела. Они врастают в формирующуюся щитовидную железу. После чего составляющие их клетки дифференцируются по нескольким направлениям и формируют атипичные (ультимобранхиальные) фолликулы.

в) Третий источник — *нервный гребень*. Некоторые его нейробласты мигрируют в щитовидную железу и превращаются здесь в *кальцитониноциты*.

г) Из мезенхимы, как обычно, образуются строма и сосуды.

22.3.2. Околощитовидные (паращитовидные) железы

1. Общие сведения

а) У человека имеются четыре околощитовидные железы — две правые и две левые, причем на каждой стороне — верхняя и нижняя.

б) Расположены они на задней поверхности боковых долей щитовидной железы и обычно погружены в ее капсулу. Размеры каждой железы очень невелики: 6 × 4 × 2 мм.

Все это приводит к тому, что при оперативном удалении части щитовидной железы (например, в связи с наличием в ней опухоли) существует реальная опасность удалить и околощитовидные железы.

в) Развиваются последние из эпителия III и IV жаберных карманов глотки. Здесь происходят интенсивные клеточные деления, в результате чего образуются компактные скопления клеток. Затем эти скопления отделяются от жаберных карманов и мигрируют к местам постоянной локализации.

2. Гистологическая структура (рис. 22.21)

а) Каждая околощитовидная железа покрыта соединительнотканной капсулой. От последней отходят прослойки рыхлой соединительной ткани (*1*), составляющие строму железы и содержащие многочисленные кровеносные сосуды (*2А, 2Б, 2В*).

Кроме того, в строме нередко присутствует много адипоцитов.

б) Основной же компонент железы — клетки железистого эпителия, ***паратироциты*** (*3*). Они нередко сгруппированы в мелкие розеткообразные структуры, но могут образовывать также тяжи и компактные скопления.

в) В пожилом возрасте в околощитовидных железах появляются и *фолликулы*. Однако содержащаяся в их просвете коллоидоподобная жидкость лишена веществ с гормональной активностью.

3. Виды железистых клеток. Паратироциты подразделяются на *главные* (обычно отличающиеся базофильной цитоплазмой) и *оксифильные*.

Иногда говорят также о *переходных паратироцитах*.

а) I. ***Главные паратироциты*** — мелкие клетки полигональной формы. Из-за их небольших размеров ядра соседних клеток лежат близко друг к другу, и создается впечатление очень плотного расположения клеток в железе.

II. В свою очередь, главные паратироциты делятся на два вида:

– *темные* — активно функционирующие клетки,
– и *светлые* — видимо, неактивные, покоящиеся клетки.

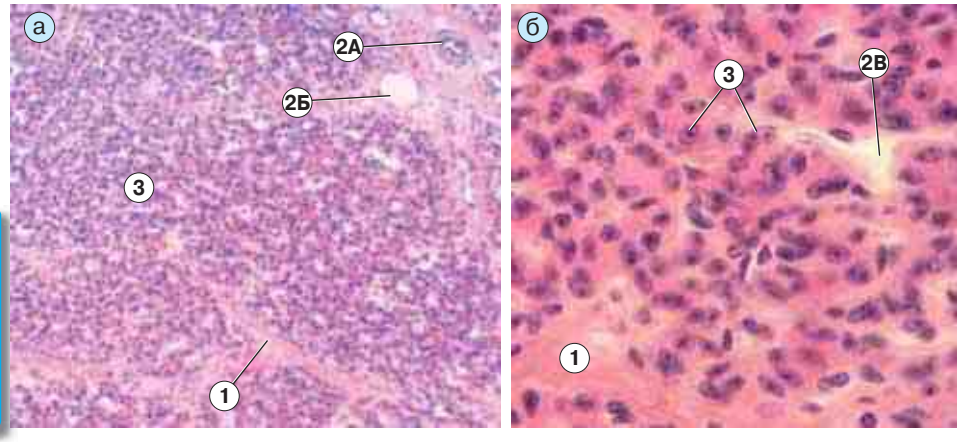

Рис. 22.21. Препарат — паращитовидная железа. Окраска гематоксилином и эозином:
а–б — малое и большое увеличения

III. Именно *темные главные паратироциты* образуют гормон околощитовидных желез — ***паратгормон***. Он является полипептидом, поэтому в темных клетках много рибосом (в составе шероховатой ЭПС). Отсюда — базофилия их цитоплазмы, сообщающая клеткам темный вид.

б) I. ***Оксифильные паратироциты*** по размеру крупнее, чем главные клетки, а их цитоплазма, как следует из названия, — оксифильная. Причем их количество в околощитовидных железах увеличивается с возрастом. Б ольшую часть объема клеток занимают крупные митохондрии, расположенные порой очень плотно.

II. Функция оксифильных паратироцитов (так же, как функция оксифильных клеток Ашкенази в щитовидной железе) не ясна. Есть мнение, что и те, и другие клетки являются продуктом дегенерации основных гормонпродуцирующих клеток. Но этому противоречит высокая активность в оксифильных клетках митохондриальных ферментов.

4. Образование паратгормона происходит в темных главных паратироцитах по схеме:

АМИНОКИСЛОТЫ → ПРЕПРОПАРАТГОРМОН (115 остатков АК)
↓
ПАРАТГОРМОН (84 остатка АК) ← ПРОПАРАТГОРМОН (90 остатков АК)

а) Таким образом, вначале на гранулярной ЭПС образуется небольшой белок — *препропаратгормон*. Последний не обладает гормональной активностью.

б) Затем в цистернах ЭПС этот белок подвергается частичному протеолизу и превращается в более короткий *пропаратгормон,* у которого уже имеется биологическая активность.

в) И наконец, дополнительный протеолиз в аппарате Гольджи приводит к образованию наиболее активного полипептида — *паратгормона*.

5. Действие гормона. В соответствии с табл. 22.4, конечным результатом действия паратгормона является *повышение содержания в крови ионов кальция*. Как указано там же, механизм этого эффекта состоит в том, что усиливается поступление Ca^{2+} в кровь из разных источников:

1) костей (ускоряется резорбция костного вещества остеокластами),

2) первичной мочи (повышается реабсорбция Ca^{2+} в почках)

3) и пищи (интенсифицируется всасывание Ca^{2+} в ЖКТ).

Причем влияние на ЖКТ не является прямым: паратгормон стимулирует *в почках* превращение витамина D_3 в гормон *кальцитриол*, который и активирует всасывание Ca^{2+} в кишечнике (по механизму, указанному в п. 10.3.4.1).

6. Регуляция секреции гормона. В отличие от щитовидной и ряда других желез, деятельность паращитовидных желез не регулируется гипофизом. Тем не менее регуляторный механизм имеется и здесь.

Оказывается, паратироциты являются ***ионорецепторными клетками***: они

– регистрируют уровень концентрации ионов Ca^{2+} во внеклеточной среде и
– при существенном снижении этого уровня *усиливают выброс* гормона из секре-

торных гранул наружу. Возможно, ускоряется и синтез гормона.

7. Тетания. При хирургическом удалении паращитовидных желез развивается тетания — судорожное состояние, обусловленное резким снижением концентрации в крови ионов Ca^{2+}. Дело в том, что в состоянии покоя ионы Ca^{2+} уменьшают проницаемость Na^{+}-каналов в сарколемме миосимпластов, и это ограждает мышцы от чрезмерной возбудимости. Если же содержание Ca^{2+} в крови резко снижено, то Na^{+}-каналы открываются гораздо легче — и возбудимость сарколеммы значительно возрастает.

При этом внутри миосимпластов в терминальных цистернах сохранены количества ионов Ca^{2+}, достаточные для введения мышц в состояние тетанического сокращения.

22.3.3. Надпочечники

22.3.3.1. Общие сведения

1. Локализация и масса (рис. 22.22). Надпочечники (*1*) — парные органы треугольной формы, расположенные над верхними концами почек (*2*) в забрюшинной клетчатке.

Масса каждого надпочечника у здорового человека — 4–5 г. В терминальный период жизни на надпочечники интенсивно действует АКТГ (гормон гипофиза), и их масса часто возрастает — примерно до 6 г.

2. Общий план строения (рис. 22.23)

а) Снаружи каждый надпочечник покрыт соединительнотканной капсулой (*1*).

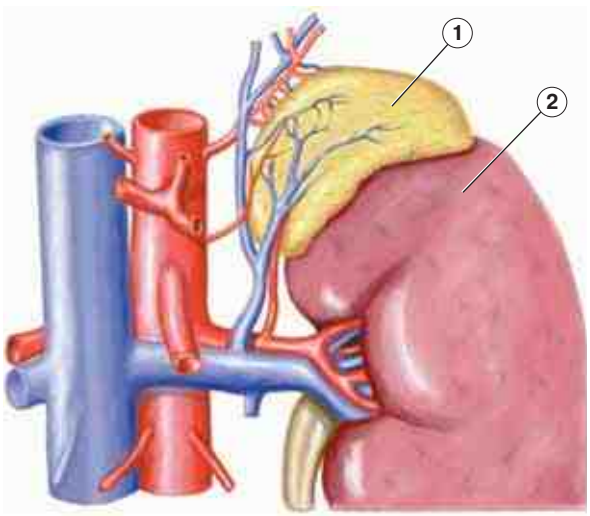

Рис. 22.22. Надпочечник

Под ней в органе различают две части: корковое и мозговое вещество.

б) Корковое вещество (*2–4*), или просто ***кора,*** находится с поверхности. На свежем разрезе имеет желтоватый цвет из-за большого количества липидов.

в) Мозговое вещество (*5*) сосредоточено в середине органа; на разрезе оно более темное и мягкое.

3. Источники развития

а) Две части надпочечников имеют разное происхождение:

– корковое вещество развивается *из целомического эпителия*, который, в свою очередь, происходит из мезодермы (п. 7.2.1);
– а мозговое вещество — из *нервных гребней* (ганглиозных пластинок, п. 12.1), т.е. из нейроэктодермы.

б) Кроме того, они продуцируют разные по структуре и функции гормоны (табл. 22.5).

в) В связи с этим корковое и мозговое вещество надпочечников часто рассматривают как *две относительно самостоятельные железы,* которые лишь объединены в единый орган с общим кровоснабжением и кровооттоком.

У низших позвоночных животных соответствующие железы существуют раздельно.

22.3.3.2. Кора надпочечников

В коре секреторные клетки называются *корковыми эндокриноцитами.* А секретируемые ими гормоны объединяются термином «***кортикостероиды»:*** они имеют стероидную природу, т.е. являются производными холестерина.

1. Структура коры

а) Три зоны (см. рис. 22.23). Кора надпочечников отчетливо подразделяется на три зоны, последовательно переходящие одна в другую.

I. Самой поверхностной является ***клубочковая зона*** (*2*); здесь эндокриноциты образуют скопления в виде округлых арок — *клубочки.*

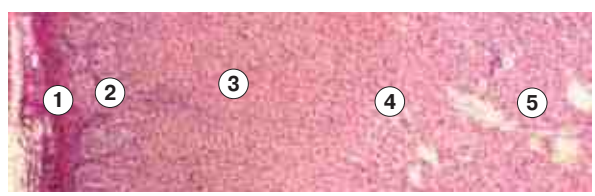

Рис. 22.23. Препарат — надпочечник. Общий вид. Окраска гематоксилином и эозином

II. Затем идет ***пучковая зона*** (*3*) — эндокриноциты объединены в длинные *пучки* (шириной в 1–2 клетки), ориентированные перпендикулярно к поверхности коры.

III. Самый внутренний слой — ***сетчатая зона*** (*4*); ее эндокриноциты формируют тяжи, идущие в разных направлениях и составляющие рыхлую *сеть*.

б) Преобладание пучковой зоны. I. От общего *объема* коры на каждую зону приходится, соответственно, 15, 78 и 7 %. Таким образом, пучковая зона (78 %) — наиболее объемная и протяженная, а две остальные зоны — гораздо тоньше.

II. И *по размеру клеток* пучковая зона тоже превосходит две другие; самые же мелкие клетки — в сетчатой зоне.

в) Две ростковые области. С обеих сторон от клубочковой зоны находятся две очень узкие (и поэтому на обычном препарате неразличимые) ростковые области. Они состоят из мелких малодифференцированных клеток.

I. Одна из этих областей расположена *над* клубочковой зоной — между ней и капсулой. Она служит для восполнения клеток клубочковой зоны.

II. Вторая ростковая область лежит *под* клубочковой зоной, отделяя ее от пучковой зоны. За счет клеток этой области пополняются пучковая и сетчатая зоны.

2. Зоны коры при большом увеличении. Рассмотрим кратко серию снимков коры надпочечников.

а) На рис. 22.24 представлены поверхностные области коры.

I. От толстой соединительнотканной капсулы (*1*) вглубь железы отходят тонкие прослойки (*1А*) рыхлой соединительной ткани. В этих прослойках — кровеносные и лимфатические сосуды, а также нервы.

II. Продолжением прослоек являются ретикулярные волокна, оплетающие отдельные эндокриноциты в виде сеточки.

III. Под капсулой находится *клубочковая* зона (*2*) с характерными скоплениями клеток — клубочками (*2А*).

б) На рис. 22.25 — *пучковая* зона коры (*3*). Между пучками эндокриноцитов расположены соединительнотканные прослойки (*3А*) с синусоидными капиллярами. Сами эндокриноциты имеют светлую цитоплазму.

в) И наконец, на рис. 22.26 — *сетчатая* зона (*4*), граничащая с мозговым веществом (*5*). Уже отмечалось, что в этой зоне — самые мелкие в коре эндокриноциты. Поэтому в объеме клеток высока доля ядер, что придает клеткам относительно темный вид.

3. Общие свойства корковых эндокриноцитов

Железистые клетки коры имеют ряд характерных свойств.

а) Гладкая ЭПС. Во-первых, в клетках всех зон ***хорошо выражена*** гладкая (агранулярная) ЭПС. Напомним, что

– в мембраны гладкой ЭПС встроена ферментная система, осуществляющая особый вид окисления — ***гидроксилирование***,

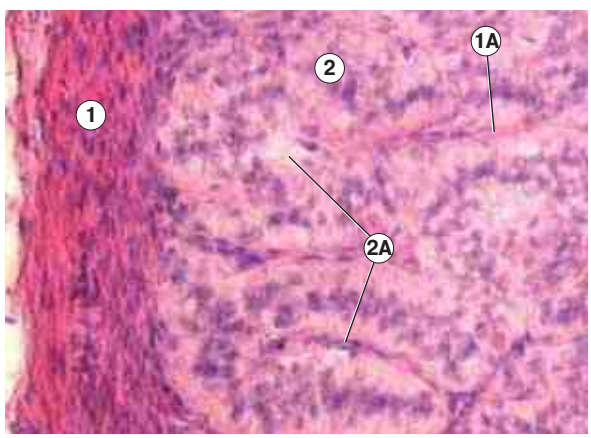

Рис. 22.24. Препарат — надпочечник. Клубочковая зона коры. Окраска гематоксилином и эозином

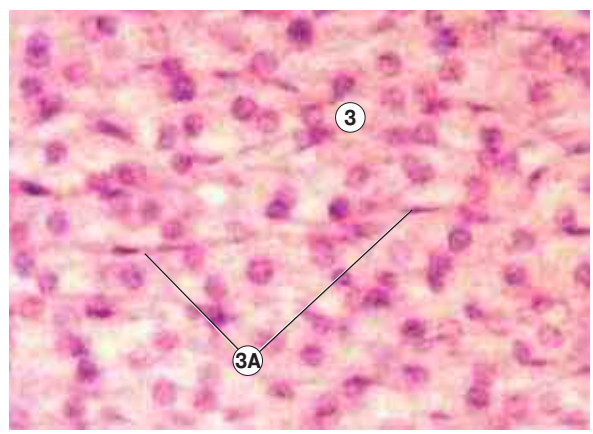

Рис. 22.25. Препарат — надпочечник. Пучковая зона коры. Окраска гематоксилином и эозином

– и именно такое окисление обычно требуется при образовании стероидных гормонов из холестерина (п. 3.2.3).

Следовательно, данная особенность прямо связана с функцией корковых эндокриноцитов.

б) Липидные включения. I. Во-вторых, в корковых эндокриноцитах, как правило, имеются и липидные включения (или капли). Их наличие тоже связано со стероидогенезом: в каплях, помимо нейтрального жира (служащего растворителем), могут храниться как предшественники кортикостероидных гормонов, так и сами эти гормоны.

II. Особенно велико содержание липидных капель в клетках *пучковой зоны*; именно поэтому при обычной окраске эти клетки имеют *светлый* и к тому же *пенистый вид* (см. рис. 22.25).

В клетках остальных двух зон таких капель значительно меньше: на них приходится лишь 5–10 % объема цитоплазмы.

III. В этом можно убедиться с помощью окраски препарата суданом III (рис. 22.27), при которой липиды приобретают оранжевый цвет. Видно, что наиболее прокрашенной является пучковая зона (*3*). Клубочковая (*2*) и сетчатая (*4*) зоны окрашиваются значительно слабее. А мозговое вещество (*5*) остается совершенно неокрашенным.

в) Митохондрии (рис. 22.28). I. Третьей особенностью корковых эндокриноцитов является наличие митохондрий **с *трубчатыми (тубулярными) кристами*;** на ультратонком срезе такие кристы выглядят как мелкие пузырьки (везикулы).

II. Вместе с тем в клетках клубочковой зоны, помимо таких митохондрий, содержатся и обычные — с пластинчатыми (ламеллярными) кристами.

г) Можно добавить также, что соседние эндокриноциты образуют друг с другом контакты — чаще всего *нексусы* (щелевидные соединения), реже — десмосомы и плотные контакты. Однако в этом чего-либо специфичного нет.

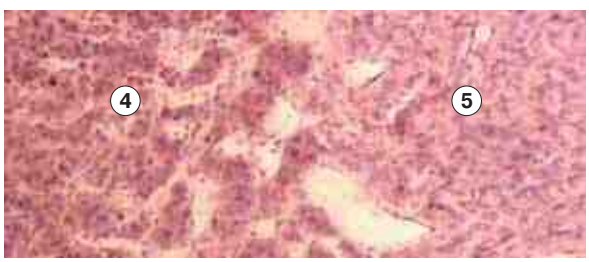

Рис. 22.26. Препарат — надпочечник. Сетчатая зона коры. Окраска гематоксилином и эозином

4. Сосуды коры

а) К надпочечникам подходят три артерии, а их ветви образуют артериальное сплетение в подкапсулярной зоне коры.

б) От этого сплетения в глубь коры идут *синусоидные капилляры с фенестрированным эндотелием.*

в) Отток крови от коры осуществляется *через мозговое вещество*: синусоиды коры переходят в синусоиды мозгового вещества.

5. Функции зон коры

а) I. ***В клетках клубочковой зоны*** образуется ***альдостерон***, представляющий группу *минералокортикоидов* (см. табл. 22.5). Он *усиливает в почках реабсорбцию ионов Na^+ из первичной мочи.*

II. Секреция альдостерона ***регулируется*** гормоном почек — ***ренином***, но не напрямую, а через посредство *ангиотензина*. Это пептид, чей неактивный предшественник (*ангиотензиноген*) циркулирует в крови и активируется путем двухэтапного отщепления определенных фрагментов пептидной цепи. Первый этап активации осуществляется *ренином*, второй – *ангиотензин I-превращающим фактором*. Образующийся в итоге ангиотензин ***стимулирует*** продукцию альдостерона в надпочечниках.

б) В пучковой зоне вырабатывается важнейшая группа гормонов — ***глюкокортикоиды***: *кортикостерон, гидрокортизон (кор-*

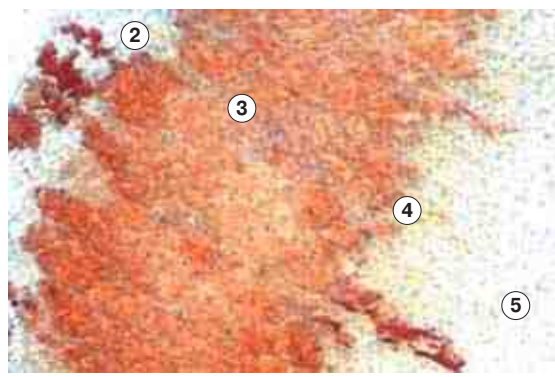

Рис. 22.27. Препарат — надпочечник. Окраска суданом III

тизол) и др. С их помощью осуществляется *приспособление организма к хроническому стрессу*. Это приспособление включает (согласно табл. 22.5) обширную гамму сдвигов белкового и углеводного обмена, а также ряд физиологических событий (в частности, повышение чувствительности тканей к адреналину).

Секреция данных гормонов стимулируется гормоном гипофиза — ***АКТГ.***

в) Гормоны ***сетчатой зоны*** — *андростендион* и его производные; они относятся к группе ***андрогенных соединений,*** т. е. действуют подобно мужским половым гормонам (хотя, по сравнению с тестостероном, менее сильно).

Таким образом, андрогенные соединения образуются и у женщин. Причем, как будет сказано позже (пп. 30.1.2.2 и 30.1.4.2), не только в надпочечниках, но и в яичниках.

Синтез этих соединений в надпочечниках управляется тем же гормоном гипофиза — ***АКТГ.***

22.3.3.3. Мозговое вещество (рис. 22.29)

1. Строение. В мозговом веществе (*5*), как и в соседней сетчатой зоне (*4*) коры, клетки лежат без определенной упорядоченности, образуя скопления и тяжи. Но существуют и отличия:

а) клетки мозгового вещества — *крупнее* и имеют *более базофильную* цитоплазму;

б) кроме того, между ними — *много синусоидных капилляров* (*5А*) и относительно крупных венул.

2. Клетки

а) Виды клеток. I. Основной вид клеток паренхимы мозгового вещества – *мозговые эндокриноциты*, или ***хромаффинные клетки.***

II-III. В очень незначительном количестве (около 1 %) присутствуют также

– *ганглиозные клетки* — нейроны симпатической нервной системы (которые, как и мозговые эндокриноциты, происходят из нервных гребней)

– и *поддерживающие клетки* — разновидность глиальных элементов.

Далее мы будем говорить только о хромаффинных клетках.

б) Две популяции. 1) Мозговые эндокриноциты подразделяются на две популяции:

– *А-клетки,* преобладающие по численности и образующие ***адреналин***,

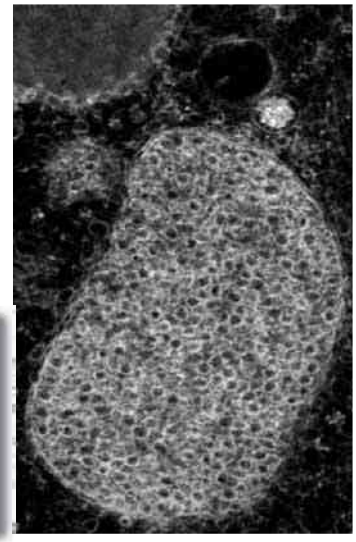

Рис. 22.28. Митохондрия клетки коры надпочечника. Электронная микрофотография [по H. G. Burkit, B. Young, J. W. Heath]

– и *Н-клетки*, синтезирующие ***норадреналин***.

2) И там, и там гормоны содержатся в многочисленных *гранулах,* окруженных мембраной и имеющих плотную сердцевину. При этом сердцевина — специальный белок-носитель, аккумулирующий гормоны.

3) Оба гормона относятся к *биогенным аминам*, а в пределах этого обширного семейства — к *катехоламинам*.

в) Принадлежность к APUD-серии. I. Сами же мозговые эндокриноциты относятся к клеткам APUD-серии (п. 22.1.2.5). Это означает, что кроме биогенных аминов они образуют и *пептидные гормоны*.

Последние довольно разнообразны (энкефалины, эндорфины и др.) и в небольших ко-

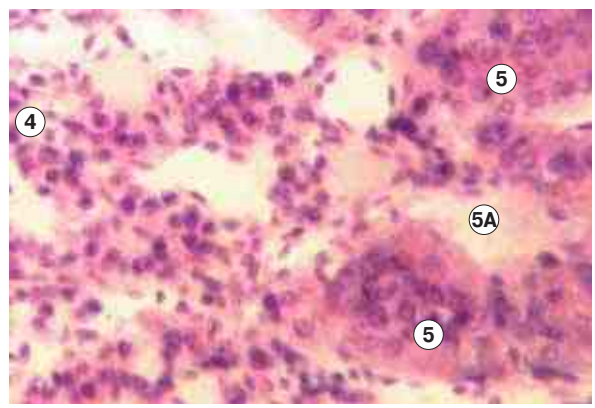

Рис. 22.29. Препарат — надпочечник. Мозговое вещество. Окраска гематоксилином и эозином

личествах содержатся в тех же секреторных гранулах, что и катехоламины.

II. Предшественники этих пептидов (*длинные полипептидные цепи*) синтезируются в гранулярной ЭПС и созревают в аппарате Гольджи. Поэтому названные органеллы хорошо выражены в мозговых эндокриноцитах.

г) Хромаффинность. Почему эти клетки называются «хромаффинными»? Заметим: данный термин означает не хромофильность, а *аффинность*, т. е. сродство, *к хрому*. Он обусловлен тем, что клетки при обработке бихромат-ионом восстанавливают последний до низших окислов хрома. Окислы же откладываются в клетках в виде бурого осадка.

Подобные клетки обнаруживаются и в других частях организма. Все они, в т. ч. мозговые эндокриноциты,

I. происходят из ганглиозных пластинок (нервных гребней);

II. являются *аналогами эффекторных симпатических нейронов;*

III. так же, как последние, синтезируют катехоламин;

IV. но, в отличие от симпатических нейронов, не имеют отростков, отчего вырабатываемый катехоламин оказывается не медиатором, а гормоном.

Именно наличие секреторных гранул с катехоламинами и придает всем этим клеткам хромаффинность.

д) Регуляция. Принципиально иной, по сравнению с корковым веществом, является регуляция секреторной активности мозговых эндокриноцитов. Она осуществляется не гуморальным способом, а ***симпатической нервной системой***.

К каждому мозговому эндокриноциту (так же, как к нейронам симпатических ганглиев) *подходит преганглионарное симпатическое волокно*. Поступающие по нему сигналы и стимулируют секрецию клеткой гормонов.

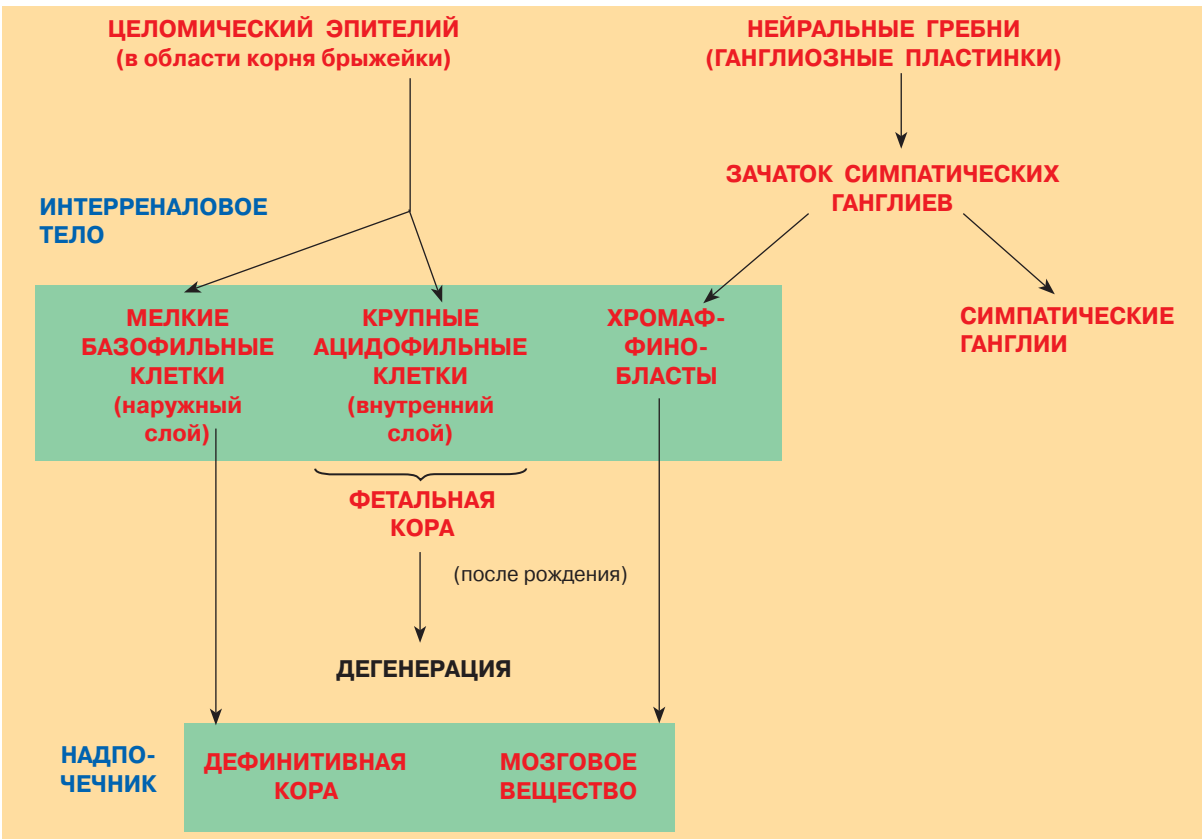

Рис. 22.30. Развитие надпочечников. *Схема*

Таким образом, ***при остром стрессе*** симпатическая нервная система действует двумя способами:

– во-первых, сама воздействует на многочисленные эффекторные органы (п. 14.1.3.1)
– и, во-вторых, инициирует выброс в кровь гормонов мозговым веществом надпочечников.

3. Сосуды

а) Приток крови к мозговому веществу происходит двумя путями**.**

I. Во-первых, как уже отмечалось, сюда продолжаются синусоидные капилляры коры (причем в мозговом веществе они становятся заметно шире). Поэтому проходящая через надпочечники кровь последовательно обогащается гормонами сначала коркового, а затем мозгового вещества.

II. Во-вторых, имеются медуллярные артериолы, которые идут, не разветвляясь, от капсулы через кору в мозговое вещество, где вливаются в сеть синусоидных капилляров этого вещества. Как и в коре, эндотелий капилляров является *фенестрированным*.

б) Отток крови. Капилляры собираются в венулы, которые образуют в мозговом веществе венозное сплетение. Отсюда одни вены идут в воротную вену, другие — в нижнюю полую.

Это позволяет гормонам попадать одновременно и в печень, и в другие органы-мишени.

22.3.3.4. Развитие надпочечников (рис. 22.30)

Согласно п. 22.3.3.1, корковое и мозговое вещество происходят из разных источников.

1. Источник коры надпочечников — ***целомический эпителий*** возле корня брыжейки. Пролиферация клеток этого эпителия приводит к образованию парного утолщения, а затем и парной компактной структуры — т. н. ***интерреналового тела.***

а) Внутренняя часть тела образована крупными ацидофильными клетками — это *фетальная кора*. К моменту рождения ребенка она составляет 80 % массы коркового вещества. Но затем быстро дегенерирует и исчезает.

б) Снаружи фетальная кора обрастает мелкими базофильными клетками. Эта наружная зона интерреналовых тел превратится позднее в *дефинитивную* (окончательную) *кору.*

2. Кроме того, в интерреналовое тело внедряются клетки, мигрирующие из нервного гребня (ганглиозной пластинки). Они дифференцируются в *хромаффинобласты*, а те после размножения — в хромаффинные клетки *мозгового вещества*.

Таким образом, после инволюции фетальной коры интерреналовое тело превращается в надпочечник с его двумя частями — корой и мозговым веществом.

Тема 23. Пищеварительная система: органы ротовой полости, глотка и пищевод

23.1. Общие сведения

23.1.1. Компоненты пищеварительной системы (рис. 23.1)

Пищеварительная система состоит из пищеварительной трубки и крупных желез (лежащих вне этой трубки).

1. В пищеварительной трубке имеются следующие отделы:
– ротовая полость (*1*), глотка (*2*), пищевод (*3*), желудок (*4*);
– тонкая кишка, подразделяющаяся на двенадцатиперстную (*5*), тощую (*6*) и подвздошную (*7*);
– толстая кишка, в т. ч. слепая кишка (*8*) и червеобразный отросток (*9*), восходящая (*10*), поперечная (*11*), нисходящая (*12*) и сигмовидная (*13*) ободочная кишка, а также прямая (*14*) кишка.

2. А к **крупным железам пищеварительной системы** относятся
– парные слюнные железы — околоушные (*15*), подчелюстные (*16*) и подъязычные (*17*);
– печень (*18*), которая связана с желчным пузырем (*19*) и желчевыводящими протоками (*20*);
– экзокринная часть поджелудочной железы (*21*).

3. Три отдела пищеварительной системы. Часто пищеварительную систему подразделяют на три отдела:

а) *передний* отдел — ротовая полость, слюнные железы, глотка и пищевод;

б) *средний* отдел — все остальные вышеперечисленные органы (в т. ч. печень и поджелудочная железа), кроме каудальной части прямой кишки;

в) *задний* отдел — каудальная часть (анальный отдел) прямой кишки.

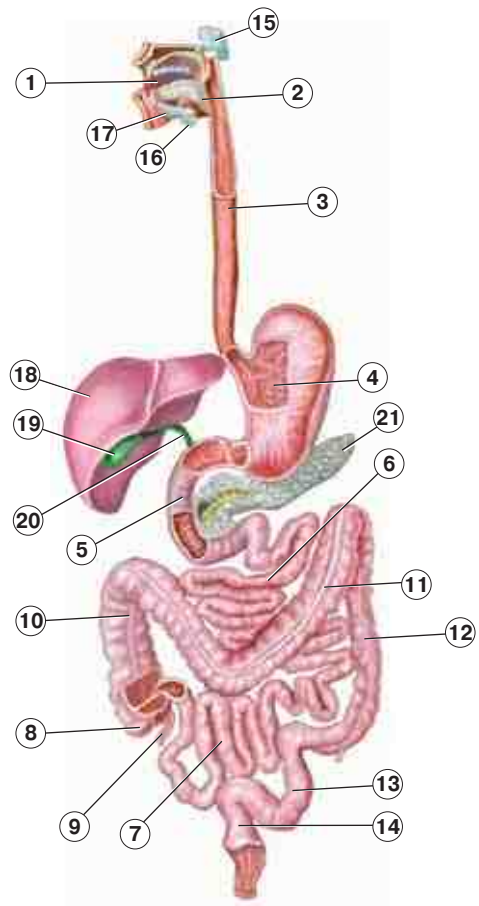

Рис. 23.1. Компоненты пищеварительной системы

23.1.2. Пищеварительная трубка: общий план строения (рис. 23.2)

Почти на любом уровне пищеварительная трубка имеет в своей стенке следующие слои (перечисляемые изнутри кнаружи): слизистую оболочку (*I*), подслизистую основу (*II*), мышечную оболочку (*III*), наружную оболочку (*IV*) — серозную либо адвентициальную.

(Исключение составляет ротовая полость: здесь под слизистой оболочкой или за подслизистой основой обычно находятся другие структуры.)

I. Слизистая оболочка

а) Поверхность. Слизистая оболочка постоянно увлажнена слизью (с чем и связано ее название). Кроме того, оболочка может образовывать следующие структуры:

А. *складки* — во многих отделах пищеварительной трубки,

Б. *ямки* (*1*) — в желудке,

В. *крипты* (*2*), т. е. трубчатые углубления, — в тонкой и толстой кишке;

Г. *ворсинки* (*3*) — в тонкой кишке.

б) Состав. В слизистой оболочке обычно (хотя не всегда) содержится несколько слоев:

– *эпителий* (*4А, 4Б*), лежащий на базальной мембране,

– *собственная пластинка* (6) слизистой оболочки

– и *мышечная пластинка* (*8*) слизистой оболочки.

в) Тип эпителия

1. В переднем отделе пищеварительной трубки (в ротовой полости, глотке, пищеводе) эпителий — *многослойный плоский,* местами (в некоторых участках ротовой полости) *ороговевающий*, но в основном — *неороговевающий* (*4А*).

2. В среднем отделе трубки (т. е. от желудка и до геморроидального отдела прямой кишки) эпителий является *однослойным цилиндрическим* (*4Б*).

3. В заднем отделе трубки (в анальной части прямой кишки) эпителий вновь становится *многослойным*: вначале *кубическим*, затем *плоским неороговевающим* и, наконец (в кожной части кишки), *плоским ороговевающим.*

г) Секреторная активность эпителия. Часть клеток в составе эпителия обладает секреторной активностью — экзокринной или эндокринной.

А. *Экзокриноциты* выделяют секрет в просвет пищеварительной трубки; примеры — слизеобразующие бокаловидные клетки (*5*) кишечника, а также все покровные эпителиоциты желудка.

Б. *Эндокриноциты* эпителия выделяют гормональные вещества в кровь.

д) Каемка эпителия. В тонкой кишке бóльшая часть клеток эпителия ворсинок и

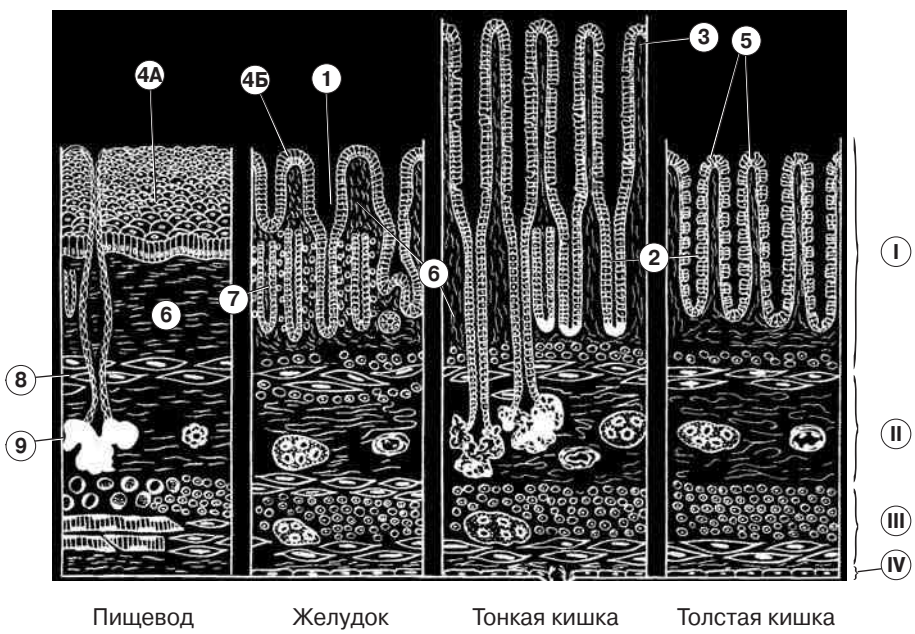

Рис. 23.2. Строение стенки пищеварительной трубки [по Н. А. Юриной]

крипт имеет на апикальной стороне *микроворсинки* — для увеличения поверхности всасывания. На светооптическом уровне микроворсинки воспринимаются как оксифильная каемка (п. 7.3.2.3).

е) Собственная пластинка (*6*) слизистой оболочки. Основа ее — *рыхлая волокнистая соединительная ткань*. В ней находятся кровеносные и лимфатические сплетения, нервные окончания, местами — скопления лимфоидной ткани (см. тему 21).

В желудке и в некоторых участках пищевода здесь содержатся также простые трубчатые *железы* (*7*). В составе этих желез, кроме экзокриноцитов, присутствуют и *эндокриноциты*.

ж) Мышечная пластинка (*8*) слизистой оболочки состоит из 1–3 слоев *гладких* миоцитов. Однако элементы этой пластинки начинают появляться лишь с верхней трети пищевода. А до того — везде в ротовой полости и в глотке — мышечной пластинки в слизистой оболочке нет.

II. Подслизистая основа

а) Состав ее практически такой же, как у собственной пластинки слизистой оболочки: строма — рыхлая волокнистая соединительная ткань, в которой содержатся 1) кровеносные и лимфатические сплетения, 2) нервные элементы, 3) скопления лимфоидной ткани (продолжающиеся сюда из слизистой оболочки).

В глотке, пищеводе и в двенадцатиперстной кишке здесь находятся также *железы* (*9*).

б) Однако подслизистая основа обычно толще, чем собственная пластинка слизистой оболочки. Поэтому благодаря именно ей слизистая оболочка образует складки и обладает относительной подвижностью при продвижении пищи.

в) В ротовой полости на деснах, в некоторых отделах твердого нёба и на верхней поверхности языка подслизистой основы нет. Здесь слизистая оболочка сращена с подлежащими тканями и неподвижна.

III. Мышечная оболочка

а) Слои. В мышечной оболочке — обычно два слоя мышечных элементов: наружный продольный и внутренний циркулярный.

Подобная ориентация слоев мышечной оболочки сохраняется на всем протяжении ЖКТ. Запомнить же ее нетрудно, если представить т.н. *ленты* толстой кишки. Эти ленты — наружный слой мышечной оболочки, распавшийся на три части. Ленты расположены продольно; соответственно, и во всех вышележащих отделах ЖКТ — до пищевода и глотки — наружный слой является продольным. Тогда следующий (внутренний) слой — очевидно, циркулярный.

В желудке, в отличие от прочих отделов ЖКТ, изнутри (т.е. со стороны полости) добавляется третий слой – внутренний косой.

б) Тканевой состав. Мышечная оболочка образована следующими видами мышечной ткани:

1) *поперечнополосатой скелетной тканью* — до средней трети пищевода, а также в каудальном отделе прямой кишки,

2) *гладкой мышечной тканью* — в остальных отделах пищеварительной трубки.

В мышечной оболочке содержатся также соединительнотканные прослойки, а в них — межмышечные нервные сплетения (включающие интрамуральные ганглии) и сосуды.

IV. Наружная (адвентициальная) оболочка

Состав и название этой оболочки зависит от местонахождения участка пищеварительной трубки.

а) У глотки, грудного отдела пищевода и конечной части прямой кишки наружная оболочка является ***адвентициальной***, т. е. состоит только из соединительной ткани.

б) В остальных участках пищеварительной трубки наружная оболочка называется ***серозной***, т. к. представляет собой висцеральный листок брюшины. Здесь соединительнотканная основа (с нервами и сосудами) покрыта снаружи *мезотелием*.

23.1.3. Иннервация пищеварительной трубки (рис. 23.3)

В пищеварительной трубке хорошо развит *интрамуральный нервный аппарат* (пп. 14.1.3.3 и 14.2.2.3).

1. Виды нервных сплетений. В общем случае указанный аппарат содержит три нервных сплетения:

– *подслизистое* (*I*) — в подслизистой основе;
– *межмышечное* (*II*) — между двумя слоями мышечной оболочки;
– *подсерозное* (*III*) или *субадвентициальное* — на границе между мышечной и серозной (адвентициальной) оболочками.

В пищеводе имеется еще *адвентициальное* сплетение.

2. Состав сплетений. Перечисленные сплетения включают следующие компоненты:

а) *чувствительные нервные окончания* (свободные и несвободные) — в эпителии, соединительной и мышечной тканях;
б) *нервные узлы* с телами нервных клеток всех функциональных типов — чувствительных, ассоциативных и эффекторных, которые входят
– в метасимпатический (все три вида клеток) и (или)
– в парасимпатический (эффекторные нейроны) отделы вегетативной нервной системы;
в) *отростки* нейронов.

3. Функция. Исходя из информации, приведенной в п. 14.1.3, нетрудно заключить, что в интрамуральных сплетениях передаются (и подчас анализируются) следующие сигналы.

а) Афферентные сигналы от *чувствительных окончаний*:
– в рамках метасимпатической нервной системы они могут идти в интрамуральные ганглии,
– а по афферентным волокнам симпатических и парасимпатических нервов — в спинной (1) и в головной (2) мозг.

б) Ассоциативные сигналы от одних интрамуральных ганглиев к другим: это опять проявление активности метасимпатической нервной системы.

в) Эфферентные сигналы:

I. по преганглионарным парасимпатическим волокнам — к эффекторным нейронам интрамуральных ганглиев,

II. по постганглионарным парасимпатическим волокнам (которые, видимо, зачастую являются одновременно и метасимпатическими), а также по постганглионарным симпатическим волокнам, идущим из экстраорганных ганглиев (3), — к рабочим структурам — гладким миоцитам и секреторным клеткам.

Таким образом, интрамуральные нервные сплетения – весьма сложный и активно функционирующий аппарат.

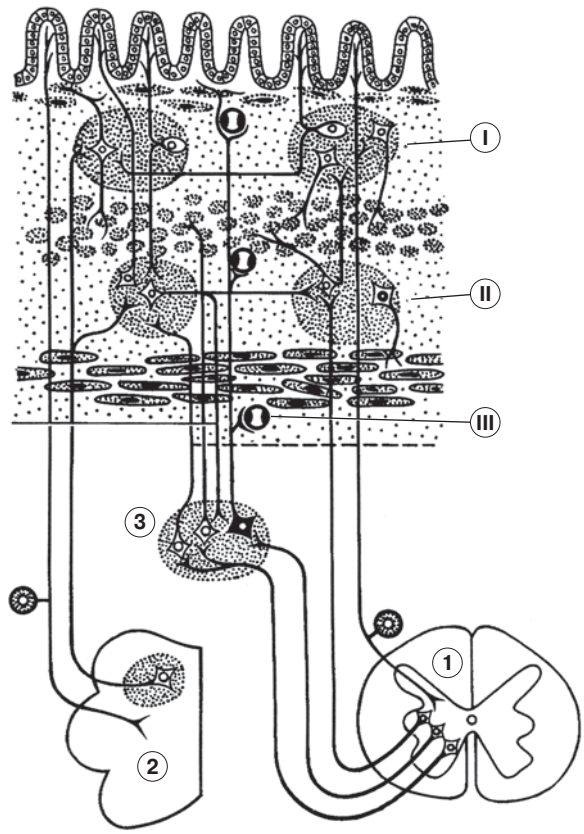

Рис. 23.3. Интрамуральные нервные сплетения пищеварительного тракта. Схема [по Н. А. Юриной]

23.1.4. Источники развития

23.1.4.1. Пищеварительная трубка и крупные железы

Согласно рис. 23.4, компоненты стенки пищеварительной трубки имеют следующее происхождение.

1. Эпителий слизистой оболочки
– в ***переднем*** отделе трубки развивается из смешанного (экто-энтодермального) материала *орофарингеальной мембраны*,
– в ***среднем*** отделе трубки – из *энтодермы*,
– в ***заднем*** отделе – из *эктодермы*.

2. *а)* Орофарингеальная мембрана (или, на более ранней стадии развития, *прехордальная пластинка*) — это небольшой овальный участок в головной части зародыша, где в процессе гаструляции не оказывается мезодермы, так что эктодерма и энтодерма вплотную прилежат друг к другу.

б) Позднее данный участок (объединяющий материал экто- и энтодермы) начинает *впячиваться* с формированием первичной ротовой полости, какое-то время *отделяет* эту полость от слепого переднего конца первичной кишки (отсюда и термин — «*орофарингеальная, т.е. ротоглоточная, мембрана*»), но затем *прорывается*.

в) В итоге эпителий переднего отдела пищеварительной трубки имеет, видимо, смешанное (экто-энтодермальное) происхождение.

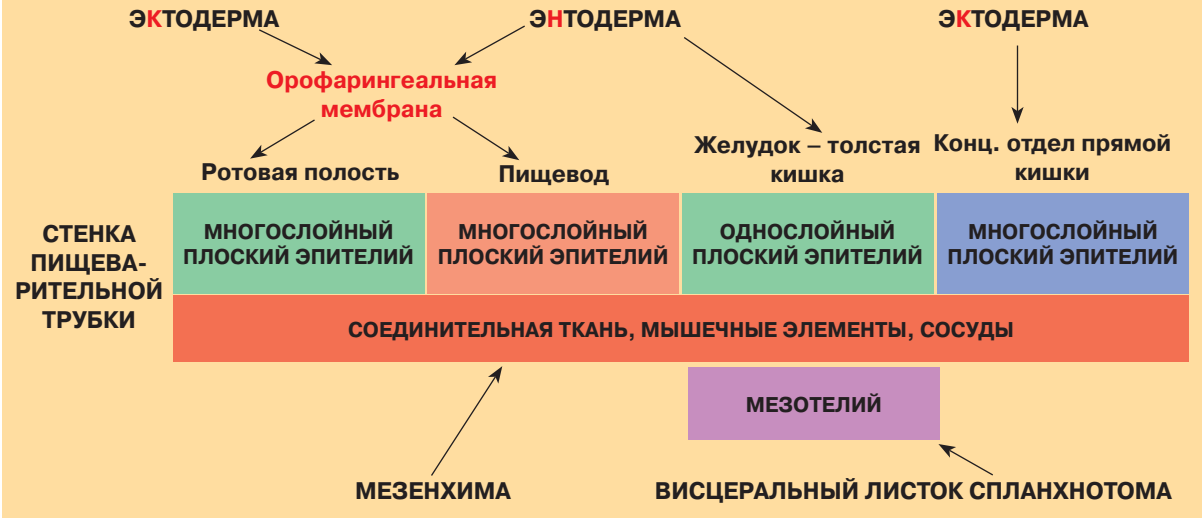

Рис. 23.4. Источники развития пищеварительной трубки

г) В то же время имеются и иные представления:
– о чисто эктодермальной природе эпителия ротовой полости
– и чисто энтодермальном происхождении эпителия пищевода.

3. ***а)*** Эпителий серозной оболочки (мезотелий) происходит из висцерального листка *спланхнотома*.

б) Остальные элементы стенки (кроме нервных сплетений) развиваются из *мезенхимы*.

4. Железы вне пищеварительной трубки:
– паренхима слюнных желез происходит из э***к***тодермы,
– паренхима печени и поджелудочной железы — из э***н***тодермы,
– а строма тех и других — из мезенхимы.

23.1.4.2. Участие первичной глотки в формировании жаберного аппарата

Развитие в эмбриогенезе ряда систем (в т.ч. пищеварительной) связано с интересным феноменом. В соответствии с положением о том, что «онтогенез повторяет филогенез», на переднем конце зародыша, в области глоточного отдела передней кишки, образуется ***жаберный аппарат***.

1. Компоненты аппарата. Этот аппарат включает три типа структур.

а) *Жаберные карманы* — 4 пары выпячиваний боковой стенки *глотки*.

Таблица 23.1-А. Производные жаберного аппарата

Производные жаберных ДУГ	Производные жаберных КАРМАНОВ	Производные жаберных ЩЕЛЕЙ
Из **I-й пары** (мандибулярной) — верхняя и нижняя челюсти	Из **I-й пары** — эпителий среднего уха (барабанной полости и евстахиевой трубы)	Из **I-й пары** — наружные слуховые проходы
Из **II-й пары** (гиоидной) – подъязычная кость	Из **II-й пары** — эпителий нёбных миндалин	
Из III-й пары – щитовидный хрящ	Из **III–IV-й пар** — а) эндокриноциты паращитовидных желез, б) атипичные фолликулы щитовидной железы, в) строма тимуса	**II–III–IV-пары** — редуцируются
Из вентральных отделов **I, II, III-й пар** — язык		
IV–V-я пары — редуцируются		

б) *Жаберные щели* — 4 пары впячиваний *кожной эктодермы* по направлению к жаберным карманам (места соприкосновения тех и других называются *жаберными перепонками*; последние у человека не прорываются),

в) *Жаберные дуги* — 5 пар валикообразных утолщений (вследствие разрастания *мезенхимы*) между жаберными щелями и за последней из них.

2. Производные жаберного аппарата

а) Некоторые из перечисленных структур исчезают впоследствии без следа, другие же служат источником формирования тех или иных дефинитивных тканей и органов (см. табл. 23.1-А).

б) Как видно, бóльшая часть материала жаберного аппарата находит себе применение и у тех животных, которым жабры не нужны:

– из мезенхимы жаберных дуг образуются несколько костей (обе челюсти и подъязычная), хрящ (щитовидный), скелетные мышцы (языка);

— из эпителия жаберных карманов – *покровные* эпителии среднего уха и миндалин, *стромальный* эпителий тимуса, а также *железистый* эпителий околощитовидных и отчасти щитовидной желез.

После этого общего обзора рассмотрим подробнее все отделы и органы пищеварительной системы.

23.2. Ротовая полость

1. Структуры ротовой полости можно поделить на две группы:

а) одни образуют ***стенки*** этой полости; сюда относятся *губы, щеки, десны, твердое и мягкое нёбо,* продолжающееся в *язычок*;

б) другие являются специальными ***производными***; это *язык, слюнные железы, зубы* и *нёбные миндалины.*

Напомним: нёбные миндалины уже рассматривались в п. 21.1.2.3.

2. Три типа слизистой оболочки в полости рта

а) Слизистую оболочку тех из названых структур, где она имеется, подразделяют на три типа:

– ***выстилающего*** типа — на внутренней стороне губ, щек (кроме срединной линии), в дне полости рта, на оральной поверхности мягкого нёба и нижней поверхности языка;

– ***жевательного*** типа — на деснах и оральной поверхности твердого нёба;

– и ***специализированного*** типа — на дорсальной (т.е. верхней и боковой) поверхности языка.

б) Принципиальное отличие двух последних типов от первого состоит в том, что в этих участках

– слизистая оболочка покрыта *ороговевающим* (на деснах и твердом нёбе) или частично ороговевающим (на верхней поверхности языка) эпителием,

– и под этой оболочкой *нет* (кроме некоторых отделов твердого нёба) *подслизистой основы.*

в) Кроме того,

– в слизистой оболочке жевательного типа собственная пластинка приближается по структуре к *плотной* неоформленной соединительной ткани,

– а оболочка специализированного типа имеет *сосочки* (на верхней и боковой поверхности языка).

23.2.1. Структуры, образующие стенки ротовой полости

Состав стенок ротовой полости приведен в табл. 23.1. В этой таблице первые три столбца занимают структуры со слизистой оболочкой выстилающего типа, а последний столбец — структуры с оболочкой жевательного типа.

Таблица 23.1. Слои стенок ротовой полости (изнутри кнаружи)

ГУБЫ	ЩЕКИ	МЯГКОЕ НЁБО И ЯЗЫЧОК	ДЕСНЫ И ТВЕРДОЕ НЁБО
1. Слизистая оболочка (без мышечной пластинки)			
2. Подслизистая основа			2. Подслизистая основа (имеется лишь на ряде участков твердого нёба)
3. Круговая мышца рта 4. Кожа	3. Щечная мышца 4. Жировое тело щеки 5. Кожа	3. Фиброзно-мышечная основа 4. Слизистая оболочка носоглотки	3. Надкостница нижней или верхней челюсти 4. Кость

а) Можно видеть, что состав стенок ротовой полости и в тех, и в других участках отличается от типичного состава стенки пищеварительной трубки (п. 23.1.2). В частности,

– как уже отмечалось, ни в одном отделе ротовой полости в слизистой оболочке нет мышечной пластинки,
– нигде нет и адвентициальной или серозной оболочки.

б) При этом твердые стенки ротовой полости отличаются от «стандарта» сильнее:

– не содержат, за редким исключением, подслизистой основы,
– и их слизистая оболочка прилежит даже не к мышечной стенке, а к надкостнице соответствующей кости.

23.2.1.1. Мягкие стенки полости рта

1. Губы (кожный и красный отделы) (рис. 23.5). В покрове губы различают три отдела: кожный (*I*) — наружный; промежуточный, или красный (*II*), и слизистый (*III*) — внутренний.

а) Кожный отдел имеет обычное строение кожи.

I. Он покрыт *эпидермисом* — многослойным плоским ороговевающим эпителием.

II. Ниже лежит *дерма*, образованная волокнистой соединительной тканью (вначале — рыхлой, а глубже — плотной неоформленной; п. 9.3.1).

III. Дерма вдается в эпидермис высокими сосочками и содержит обычные производные кожи — *волосяные фолликулы, сальные и потовые железы*.

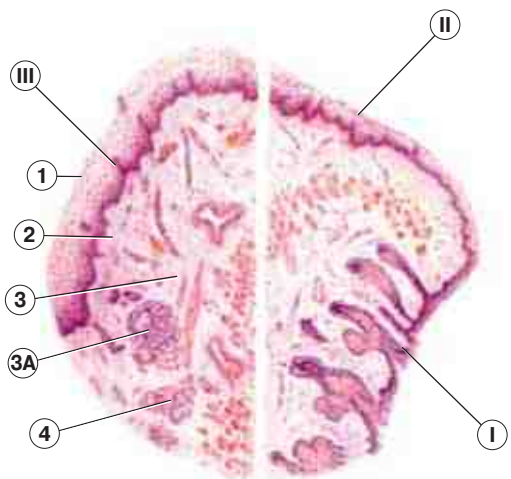

Рис. 23.5. Сагиттальный срез губы ребенка. Окраска гематоксилином и эозином. Рисунок с препарата [по В. Г. Елисееву, Ю. И. Афанасьеву, Е. Ф. Котовскому]

б) Промежуточный (красный) отдел.

I. В эпителии роговой слой становится тоньше, но *толщина всего эпителия увеличивается в 3–4 раза.*

II. Сосочки подлежащей рыхлой соединительной ткани содержат *очень много кровеносных сосудов* и проникают почти до поверхностных слоев эпителия; отсюда — красный цвет данного отдела губы.

III. Волосяных фолликулов и потовых желез нет, а сальные железы встречаются лишь в наружной части красного отдела губы.

IV. На внутренней части красного отдела у новорожденных имеются *эпителиальные сосочки* (ворсинки), которые с возрастом сглаживаются.

в) Слизистый отдел губы рассмотрим в следующем пункте — вместе с другими мягкими стенками полости рта.

2. Губы (слизистый отдел), **щеки** (за исключением средней части), **мягкое нёбо и язычок.**

а) Слизистая оболочка.

I. Все перечисленные стенки ротовой полости с внутренней стороны покрыты ***многослойным плоским неороговевающим эпителием*** (*1* на рис. 23.5). Последний по-прежнему отличается большой высотой: на губах и щеках он значительно толще, чем на кожном отделе губ. Отчасти это обусловлено *крупными размерами* эпителиоцитов — особенно *клеток шиповатого слоя*.

Заметим, что в клетках базального слоя эпителия, как и в эпидермисе, содержатся не только базальные кератиноциты, но и, по крайней мере, еще три вида клеток:

– специализированные макрофаги — клетки Лангерганса,
– меланоциты,
– осязательные клетки Меркеля (п. 13.2.2.1).

Более подробно эти клетки будут рассмотрены в теме «Кожа и ее производные» (п. 27.2.2).

II. Под эпителием находится ***собственная пластинка слизистой оболочки*** (*2*). Она представлена, как всегда (п. 23.1.2), рыхлой соединительной тканью. При этом собственная пластинка

– опять-таки образует *сосочки*, вдающиеся в эпителий (в губах и щеках — небольшие, в мягком нёбе и язычке — высокие),

– и обычно богата *эластическими волокнами* (помимо коллагеновых). Причем в мягком нёбе и язычке эластические волокна образуют сильно развитый слой на границе с подслизистой основой.

III. Мышечной пластинки в слизистой оболочке нет. Поэтому нет и четкой границы между собственной пластинкой слизистой оболочки и подслизистой основой.

б) Подслизистая основа (*3*), как правило, хорошо развита и содержит (в рыхлой соединительной ткани) относительно крупные сосуды, жировые клетки и мелкие *слюнные железы* (*3А*) — слизисто-белковые или (в мягком нёбе и язычке) чисто слизистые. Их выводные протоки открываются на поверхности слизистой оболочки.

в) Скелетные мышцы. За подслизистой основой находится та или иная скелетная мышца (*4*) (см. табл. 23.1). В мягком нёбе и язычке мышечные волокна прикреплены к сухожильной пластинке и вместе с ней составляют *фиброзно-мышечную основу.*

Нередко концевые отделы слюнных желез расположены не только в подслизистой основе, но и между пучками мышечных волокон соответствующей мышцы.

3. Средняя зона щеки. ***а)*** Это часть щеки шириной около 1 см, идущая по линии смыкания зубов, т.е. от угла рта до ветви нижней челюсти.

Она представляет собой место срастания зачатков щек у эмбриона: у последнего ротовое отверстие вначале очень широкое (до ушных зачатков), а затем уменьшается до привычных размеров.

б) Отсюда — ряд особенностей, присущих средней зоне щек, причем все они подобны свойствам красного отдела губ:

I. в эпителии обнаруживаются признаки ороговения;

II. у грудных детей здесь имеются эпителиальные ворсинки;

III. слюнные железы отсутствуют,

IV. но зато могут встречаться редуцированные сальные железы.

23.2.1.2. Твердые стенки полости рта

Твердые стенки полости рта — твердое нёбо и десны; их слизистая оболочка относится к жевательному типу. Мы уже знаем главные особенности твердых стенок ротовой полости:

– ороговевающий характер эпителия,
– плотный характер ткани, образующей собственную пластинку,
– полное или частичное отсутствие подслизистой основы и подлежащей мышечной ткани.

Немного конкретизируем эти сведения.

1. Десны: отделы и части

а) Десны — это часть слизистой оболочки ротовой полости, покрывающая альвеолярные отростки челюстей и примыкающая к зубам.

б) У десен различают два отдела:

– *вестибулярный* – обращен к преддверию ротовой полости,
– и *оральный* – обращен к самой ротовой полости.

в) Помимо того, десны подразделяют на три части:

I. *прикрепленную* часть — она плотно срастается с подлежащей надкостницей;

II. небольшую *свободную* часть — она свободно прилежит к поверхности зуба и отделена от последней циркулярной щелью — *десневым карманом, или десневой бороздкой;*

III. *межзубные сосочки* — треугольные участки десны в промежутках между соседними зубами.

2. Отмеченные выше **особенности гистологической структуры** десен и твердого нёба проявляются следующим образом.

а) Эпителий на бóльшем протяжении — многослойный плоский ***ороговевающий***, т.е., помимо базального и шиповатого слоев, содержит зернистый и узкий роговой слои. В случае десен

– степень ороговения с вестибулярной стороны выше,
– в области же десневого кармана эпителий не ороговевает и срастается с кутикулой зуба (что обозначается как *эпителиальное прикрепление*).

б) Собственная пластинка слизистой оболочки содержит толстые пучки коллагеновых волокон, идущие в различных направлениях и вплетающиеся в надкостницу подлежащей кости. (В отношении десен имеется в виду их прикрепленная часть.)

Это и приближает собственную пластинку по структуре к плотной неоформленной соединительной ткани. При этом она вдается в эпителий многочисленными высокими сосочками.

в) *Подслизистая основа* *<u>в деснах</u>* ***отсутствует***, а в случае *<u>твердого нёба</u>*

– в передней трети представлена тонкими скоплениями *жировой ткани,*

– в задней трети – скоплениями *слизистых желез*,
– а в области шва и перехода в десны, как и в деснах, *отсутствует*.

В итоге слизистая оболочка (или подслизистая основа, если она есть) лежит на *надкостнице* соответствующей кости.

Теперь обратимся к *производным* структурам полости рта — языку, крупным слюнным железам и зубам.

23.2.2. Язык

1. Основные компоненты

а) Мышечная основа. Язык — мышечный орган, покрытый на свободных поверхностях слизистой оболочкой. В его основе — *поперечнополосатые скелетные мышцы*, идущие во взаимно перепендикулярных направлениях: продольном, поперечном, вертикальном.

б) Сосочки. На верхней и боковой поверхностях языка слизистая оболочка образует многочисленные выросты — ***сосочки***. Их подразделяют на четыре или пять видов: *нитевидные* и близкие к ним по форме *конические*, *грибовидные*, *листовидные* и *желобоватые*, или *окруженные валиком*.

В сосочках (кроме нитевидных) находятся ***рецепторы*** – вкусовые (п. 17.2.1) и, возможно, тактильные.

в) Слюнные железы. В толще мышц вблизи той или иной поверхности языка располагаются слюнные железы. Они могут быть трех видов: белковые, слизистые, смешанные.

г) Миндалины. В области корня языка под слизистой оболочкой расположена ***язычная миндалина***, — скопление лимфоидной ткани, входящее в т. н. кольцо Пирогова (п. 21.3.1.1).

2. Функции языка. Перечисленные компоненты придают языку способность выполнять соответствующие функции: участвовать 1) в механической обработке пищи, 2) в звукопроизношении, 3) в восприятии вкусовых и тактильных раздражений, 4) в слюнообразовании, 5) в иммунной защите от чужеродных антигенов.

3. Сосочки языка. На рис. 23.6, *а–в* показана гистологическая структура сосочков основных четырех типов: нитевидного (*1*), грибовидного (*2*), листовидного и желобоватого (окруженного валиком).

а) Можно видеть, что в основе любого сосочка — выросты (сосочки) собственной пластинки слизистой оболочки: один — *первичный* сосочек и 5–20 отходящих от него *вторичных* соединительнотканных сосочков.

б) Сравнительная характеристика сосочков приведена в табл. 23.2.

в) Дополнительные сведения.

I. <u>*Нитевидные и конические сосочки*</u> придают верхней поверхности языка *бархатистый вид*.

А) У многих животных эти сосочки обусловливают шершавость языка. Дело в том, что у них, в отличие от человека, данные сосочки имеют не несколько, а лишь одну вершину, которая переходит в длинный роговой стержень. Это увеличивает роль сосочков в *механической обработке пищи*.

Рис. 23.6. Сосочки языка. Окраска гематоксилином и эозином. Рисунки с препаратов [по В. Г. Елисееву, Ю. И. Афанасьеву, Е. Ф. Котовскому]:
а — нитевидный и грибовидный сосочки; б — листовидные сосочки; в — желобоватый сосочек

Таблица 23.2. Сосочки языка

	НИТЕВИДНЫЕ и КОНИЧЕСКИЕ СОСОЧКИ	ГРИБОВИДНЫЕ СОСОЧКИ	ЛИСТОВИДНЫЕ СОСОЧКИ	ЖЕЛОБОВАТЫЕ СОСОЧКИ
ЛОКАЛИЗАЦИЯ	Почти вся верхняя поверхность кончика и тела языка	Верхняя поверхность: кончик и края языка	Боковые поверхности языка: 1 ряд сосочков с каждой стороны	Верхняя поверхность, между телом и корнем языка: 1 ряд сосочков в виде латинской буквы «V»
КОЛИЧЕСТВО	Многочисленные	Несколько десятков	4–8 с каждой стороны	От 6 до 12
ШИРИНА ВЫСОТА	0,3 мм 0,5–1 мм	~ 0,7 мм ~ 1,2 мм	~ 2 мм ~ 3,5 мм	~ 2 мм ~ 1,2 мм
ФОРМА	Коническая, с несколькими заостренными вершинами	Узкое основание и более широкая вершина	Напоминают узкие параллельные складки	Широкая вершина и узкое основание, окруженное желобком
ЭПИТЕЛИЙ	На вершинах сосочков — частично ороговевающий	Многослойный плоский неороговевающий		
ФУНКЦИИ	Способствуют механической обработке пищи	Содержат вкусовые почки (п. 17.2)		

Б) По мнению ряда авторов, данные сосочки выполняют и другую функцию: содержат *тактильные рецепторы*.

В) Если нарушается отторжение ороговевших слоев эпителия сосочков, на языке появляется *белый налет*.

II. А) *Желобоватые сосочки* практически не возвышаются над поверхностью языка, так что приведенная в таблице высота отсчитывается от дна желобка, окружающего сосочки.

Б) Вокруг желобка имеется небольшой валик (кольцевое возвышение слизистой оболочки), откуда — второе название: «*сосочки, окруженные валиком*».

В) Вкусовые почки располагаются в эпителии сосочка и валика.

Г) А в желобок открываются протоки слюнных белковых желез, расположенных между мышечными волокнами.

4. Поверхности языка

а) Верхняя поверхность. I. Итак, на верхней поверхности языка слизистая оболочка образует все виды сосочков, кроме листовидных.

В частности, на рис. 23.7 видны нитевидный (*1*) и грибовидный (*2*) сосочки языка кошки. Первый из них покрыт многослойным плоским эпителием (*3*), который на вершине сосочка продолжается *роговым стержнем*.

Под эпителием лежит собственная пластинка (*4*) слизистой оболочки, образованная рыхлой волокнистой соединительной тканью.

II. *Подслизистая основа отсутствует*. Поэтому оболочка сращена с мышцами (*5*) языка и неподвижна относительно них.

б) Нижняя поверхность (рис. 23.8). I. Структура этой поверхности почти такая же, как у

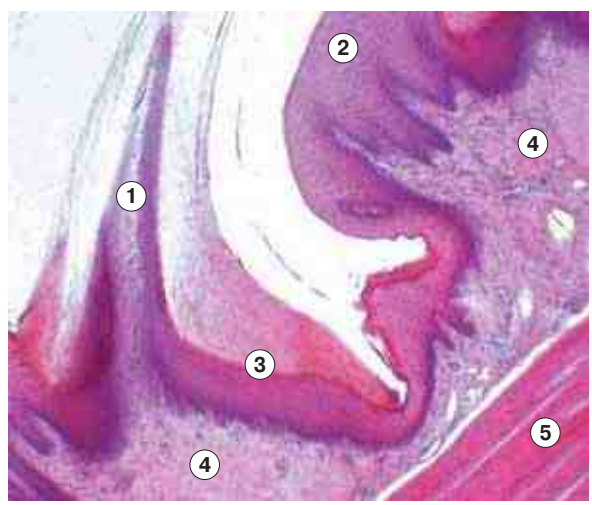

Рис. 23.7. Препарат — кончик языка. Верхняя поверхность. Окраска гематоксилином и эозином

мягких стенок полости рта (губ, щек, мягкого нёба и язычка; п. 23.2.1.1):

– поверхность является *гладкой*, без сосочков;
– эпителий (*1*) — многослойный плоский *неороговевающий*;
– собственная пластинка (*2*) слизистой оболочки непосредственно переходит в *подслизистую основу* (*3*), которую можно идентифицировать по наличию в ней большого количества *крупных сосудов*.

II. Особенность состоит лишь в том, что слюнные железы в подслизистой основе совершенно отсутствуют, а располагаются только в толще мышц (*4*) языка.

III. Благодаря подслизистой основе слизистая оболочка нижней поверхности языка обладает небольшой подвижностью.

в) Боковая поверхность (рис. 23.9). Здесь находятся *листовидные* сосочки (*1*), разделенные узкими промежутками (*2*). В толще многослойного плоского неороговевающего эпителия содержатся многочисленные вкусовые почки (*3*).

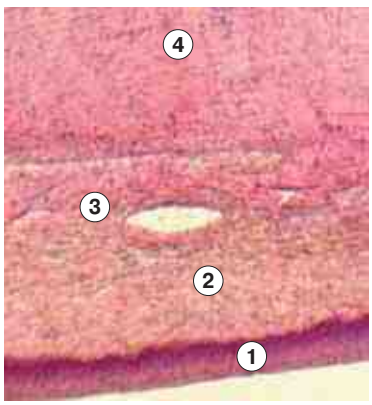

Рис. 23.8. Препарат — кончик языка. Нижняя поверхность. Окраска гематоксилином и эозином

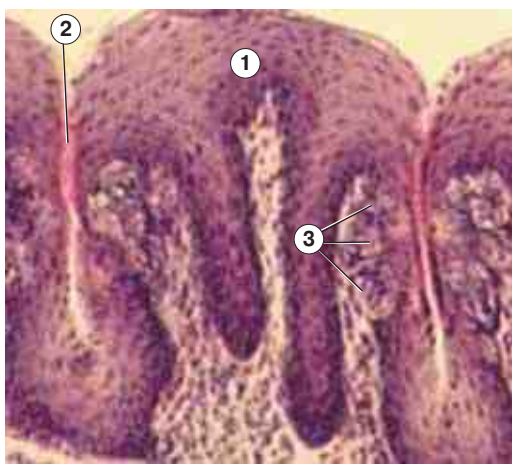

Рис. 23.9. Препарат — язык: листовидные сосочки. Окраска гематоксилином и эозином

23.2.3. Крупные слюнные железы

23.2.3.1. Общая характеристика

1. Названия и локализация (рис. 23.10). Крупные слюнные железы — это три пары желез: околоушные, подчелюстные и подъязычные.

а) Околоушные железы (*1*) находятся на наружной поверхности ветви нижней челюсти, состоят из семи долек и своим выводным протоком открываются в преддверии рта, на уровне верхнего 7-го зуба.

б) Подчелюстные (или *поднижнечелюстные*) ***железы*** (*2*) лежат в подчелюстной ямке, частично выходя из-под края нижней челюсти, состоят из 10 долек, а их выводной проток открывается на подъязычном мясце.

в) И наконец, ***подъязычные железы*** (*3*) расположены под слизистой оболочкой дна полости рта, разбиваются на 18–20 мелких долек и открываются основными выводными протоками тоже на подъязычном мясце, а малыми протоками — в подъязычной складке.

2. ***а) Строма.*** Снаружи железы покрыты плотной соединительнотканной *капсулой*. От нее отходят прослойки, которые разделяют железы на дольки и содержат междольковые протоки и кровеносные сосуды.

б) Структура желез. По морфологической классификации слюнные железы являются ***сложными разветвленными***. Это означает (п. 7.4.1.4), что у них разветвлены и выводные протоки (отсюда — определение «*сложные*»), и концевые отделы (отсюда — термин «*разветвленные*»).

23.2.3.2. Концевые отделы слюнных желез

1. Виды концевых отделов. Концевые отделы (или *ацинусы*) в рассматриваемых железах *по природе* своих *экзокриноцитов*, а следовательно, и *по характеру секрета* подразделяются на три типа.

а) Белковые (серозные) отделы содержат только *сероциты* (белковые клетки), продуцирующие белковый секрет.

б) Слизистые (мукозные) отделы содержат только *мукоциты* (слизистые клетки), вырабатывающие слизистый секрет.

в) А ***смешанные*** концевые отделы содержат и сероциты, и мукоциты, отчего производят белково-слизистый секрет.

2. Распределение концевых отделов по железам таково:

а) в околоушных железах (рис. 23.11, *а*) имеются только серозные концевые отделы;

б) в подчелюстных железах (рис. 23.11, *б*) — серозные и смешанные отделы;

в) в подъязычных железах (рис. 23.11, *в*) — все три вида отделов: смешанные, слизистые и серозные, причем преобладают смешанные отделы и в них содержатся (помимо мукоцитов) не сероциты, а клетки с промежуточными свойствами — *серомукоциты*.

3. Характеристика концевых отделов и составляющих их экзокриноцитов

а) Серозные отделы (см. рис. 23.11, *а*) по своей форме являются *альвеолярными*. У ***серо-цитов*** же –

– небольшие размеры и пирамидная форма,
– цитоплазма отличается сильной базофилией (клетки на препарате – темные);
– ядро — округлое и расположено в центре клетки.

б) Смешанные отделы (см. рис. 23.11, *б*) представляют собой расширенные *трубочки*.

I. При этом *сероциты* (в подчелюстных железах) или *серомукоциты* (в подъязычных железах) сосредоточены лишь на периферии отдела, где лежат *вторым слоем* снаружи от мукоцитов, образуя т.н. *колпачок*, или ***серозное полулуние.*** Секрет этих клеток вначале попадает в ***межклеточные канальцы*** и лишь потом – в просвет концевого отдела и во внутридольковые выводные протоки.

II. Преобладают же в таких отделах ***мукоциты***. Следующие признаки позволяют легко отличить их от сероцитов:

– более крупные размеры,
– светлая ячеистая цитоплазма,
– уплощенные ядра, расположенные у основания клеток.

в) Слизистые концевые отделы (см. рис. 23.11, *в*) также рассматриваются как *трубчатые*. Составляющие их мукоциты имеют типичную, только что описанную, морфологию.

4. Миоэпителиальные клетки

а) Во всех видах концевых отделов содержатся, кроме экзокриноцитов, также миоэпителиальные клетки. Их название связано с тем, что они, с одной стороны, имеют *эпителиальное происхождение*, а с другой стороны, обладают *сократительной способностью*.

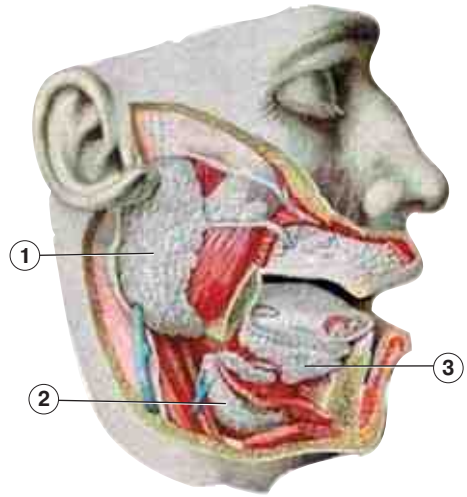

Рис. 23.10. Слюнные железы

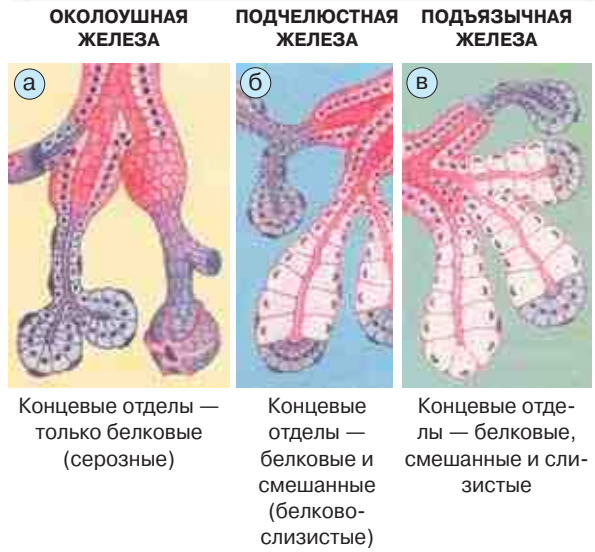

Рис. 23.11. Концевые отделы слюнных желез. Схема [по В. Г. Елисееву, Ю. И. Афанасьеву, Е. Ф. Котовскому]:
а — околоушная железа; б — подчелюстная железа; в — подъязычная железа

б) Данные клетки располагаются под базальной мембраной (между ней и секреторными клетками). При этом они

– сильно уплощены, имеют звездчатую форму
– и своими отростками охватывают концевой отдел.

в) За счет сократительной активности миоэпителиальные клетки *облегчают выделение секрета* из концевых отделов.

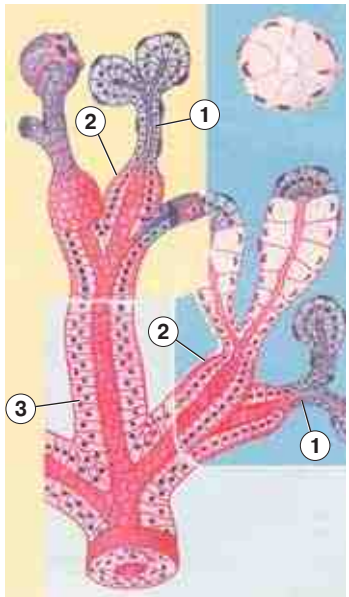

Рис. 23.12. Выводные протоки слюнных желез. Схем а [по В. Г. Елисееву, Ю. И. Афанасьеву, Е. Ф. Котовскому]

23.2.3.3. Выводные протоки слюнных желез (рис. 23.12)

1. Виды протоков

а) Среди выводных протоков различают, *внутридольковые* — вставочные (*1*) и исчерченные (2), *междольковые* (*3*) и *проток* (или протоки) *железы*.

б) Причем *вставочные протоки имеются лишь в случае серозных концевых отделов,* непосредственно от которых они и начинаются. Затем вставочные протоки переходят в исчерченные.

в) При образовании же в эмбриогенезе *смешанных* и *слизистых* отделов клетки вставочных протоков подвергаются *ослизнению*, превращаясь в мукоциты. Поэтому в сформированной железе эти отделы продолжаются непосредственно в исчерченные протоки.

2. Характеристика внутридольковых протоков

а) Вставочные протоки имеют следующие характерные признаки:

I. диаметр их меньше, чем у концевых отделов, просвет — *узкий*;

II. стенка образована одним слоем *кубических* эпителиоцитов с *базофильной* цитоплазмой;

III. снаружи от последних могут находиться миоэпителиальные клетки (не более чем в один слой).

Таким образом, миоэпителиоциты содержатся не только в концевых отделах, но и во внутридольковых протоках, где выполняют ту же функцию.

б) Исчерченные протоки:

I. по диаметру они уже́ больше концевых отделов; просвет — *широкий*;

II. стенка по-прежнему образована одним слоем эпителиоцитов, но эти клетки

– являются *призматическими* (т. е. более высокими),
– имеют *оксифильную* (а не базофильную) цитоплазму
– и обнаруживают в последней (при достаточно высоком увеличении микроскопа) *базальную исчерченность*.

Исчерченность обусловлена митохондриями, расположенными перпендикулярно к базальной мембране между складками плазмолеммы.

Таблица 23.3. Крупные слюнные железы

	ОКОЛОУШНЫЕ ЖЕЛЕЗЫ	ПОДЧЕЛЮСТНЫЕ ЖЕЛЕЗЫ	ПОДЪЯЗЫЧНЫЕ ЖЕЛЕЗЫ
КОЛИЧЕСТВО ДОЛЕК	7	10	18–20
ТИПЫ КОНЦЕВЫХ ОТДЕЛОВ	Только серозные	а) Серозные б) Смешанные	а) Смешанные (преобладают) б) Слизистые в) Серозные
КЛЕТКИ КОНЦЕВЫХ ОТДЕЛОВ	Сероциты	Сероциты, мукоциты	Мукоциты, мукосероциты
	Миоэпителиальные клетки		
ТИП ЖЕЛЕЗЫ (ПО ФОРМЕ КОНЦЕВЫХ ОТДЕЛОВ)	Альвеолярный	Альвеолярно-трубчатый	
ВНУТРИДОЛЬКОВЫЕ ВЫВОДНЫЕ ПРОТОКИ	Вставочные и исчерченные в равном количестве	Исчерченных протоков больше, чем вставочных	Практически только исчерченные
СЕКРЕТ	Белковый	Белково-слизистый	Слизисто-белковый

III. На внешней поверхности исчерченных протоков также могут находиться миоэпителиальные клетки.

3. Характеристика последующих протоков

После выхода из дольки и по мере приближения к выходному отверстию в полости рта строение выводных протоков закономерно меняется.

а) Изменение типа эпителия. Во-первых, тип эпителия постепенно преобразуется в тот, который характерен для ротовой полости, — т.е. в многослойный плоский. Поэтому

– в междольковых протоках эпителий становится *двухслойным*, а затем *многослойным*;
– в протоке же железы он является вначале *многослойным кубическим* и, наконец, в устье — *многослойным плоским*.

б) Утолщение стенки. Во-вторых, в стенке протока помимо эпителия появляется соединительнотканный компонент: в междольковых протоках это окружающая рыхлая соединительная ткань междольковой перегородки, а в протоке железы — собственная соединительнотканная оболочка.

23.2.3.4. Основные структурные различия между крупными слюнными железами

В табл. 23.3 суммированы ключевые характеристики крупных слюнных желез.

Как видно, при переходе от околоушных желез к подчелюстным и далее к подъязычным

– в клеточном составе долек уменьшается доля сероцитов и возрастает доля мукоцитов,
– в дольках все реже встречаются вставочные протоки,

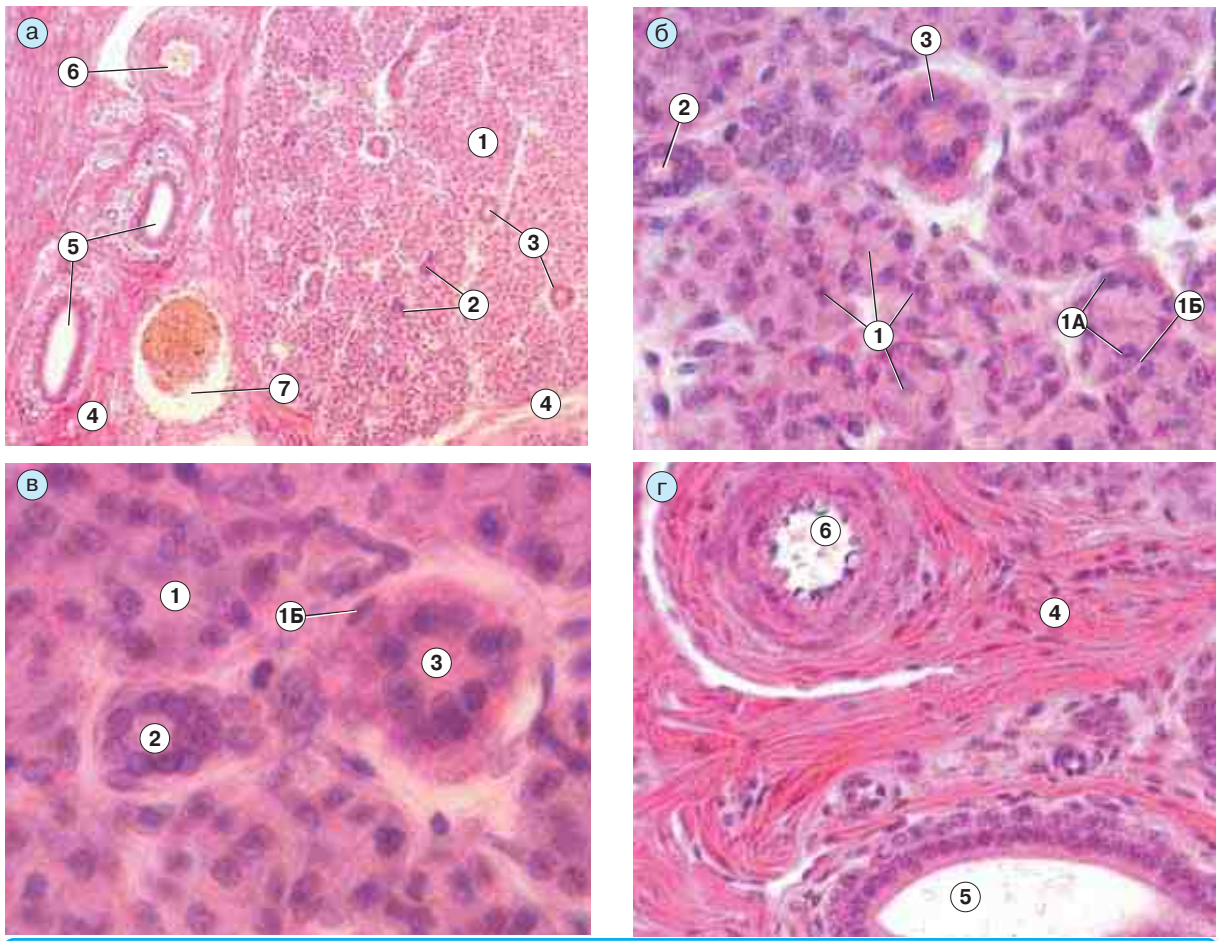

Рис. 23.13. Препарат — околоушная слюнная железа. Окраска гематоксилином и эозином:
а — малое увеличение; б — среднее увеличение; в — большое увеличение: часть дольки; г — большое увеличение: междольковая перегородка

– а в секрете увеличивается доля слизистого компонента.

По составу секрета две последние пары желез являются *смешанными*.

23.2.3.5. Препараты слюнных желез

1. Околоушная железа (рис. 23.13, *а–г*)

а) В соответствии со сказанным ранее, все концевые отделы (*1*) этой железы — *серозные*: состоят только из *сероцитов* (*1А*) — клеток с базофильной цитоплазмой и ядрами округлой формы. С наружной стороны к сероцитам местами прилегают *миоэпителиальные клетки* (*1Б*).

б) Внутридольковые протоки — двух видов: *вставочные* (*2*) — узкие и темные (т. к. клетки имеют базофильную цитоплазму) и *исчерченные* (*3*) — относительно широкие и образованные клетками с оксифильной цитоплазмой.

в) В междольковой соединительнотканной перегородке (*4*) проходят междольковые выводные протоки (*5*), артерия (*6*) и вена (*7*). Эпителий протоков — *двухслойный*.

2. Подчелюстная железа (рис. 23.14, *а* и *б*) (см. также п. 7.4.2.4)

а) I. Здесь концевые отделы (*1*) – двух типов:

– *серозные* (*1А*), целиком состоящие из сероцитов (не считая миоэпителиоцитов),
– и *смешанные* (*1Б*), где преобладают *мукоциты*, а сероциты образуют лишь белковые полулуния (не всегда видимые на препарате).

II. Мукоциты легко узнаваемы по светлой ячеистой цитоплазме и ядрам уплощенной формы, смещенным к базальной части клеток.

III. Благодаря примерно равному содержанию сероцитов и мукоцитов, дольки имеют характерную мозаичную структуру, где чередуются темные и светлые участки.

IV. На периферии концевых отделов нередко видны *миоэпителиальные* клетки (*3*).

б) Из внутридольковых протоков *чаще* встречаются *исчерченные* протоки (*2*).

3. Подъязычная железа (рис. 23.15, *а–в*)

а) Дольки этой железы выглядят еще более светлыми, чем в подчелюстной железе.

I. *Серозные* концевые отделы (*1*) с их базофильными клетками — очень редки.

II. Главным же образом встречаются *смешанные* концевые отделы (*2*), где небольшие белковые полулуния (*2А*) образованы *серомукоцитами*, а основная часть клеток представлена *мукоцитами* (*2Б*).

III. Имеются также чисто *слизистые* отделы.

Как всегда, на периферии концевых отделов можно видеть *миоэпителиальные* клетки (*2В*).

б) Среди внутридольковых протоков *вставочных* (*3*) очень мало, преобладают *исчерченные* протоки (*4*).

в) В междольковых соединительнотканных перегородках (*5*) особенностей нет: как обычно, в них проходят междольковые протоки (*6*) с *двухслойным* эпителием, а также кровеносные сосуды — артерия (*7А*) и вены (*7Б*).

23.2.3.6. Секреторная функция и развитие слюнных желез

1. Состав слюны. Итак, разные слюнные железы вырабатывают различный по составу секрет. Объединение секрета всех желез дает слюну с неким усредненным составом.

а) Но этот состав не всегда один и тот же: он зависит от характера принимаемой пищи и ряда других факторов. Так,

– *парасимпатическая* стимуляция слюнных желез ведет к образованию *большого* количества *жидкой* слюны,
– а *симпатическая* стимуляция — к образованию *малого* количества *густой* слюны.

б) За сутки образуется около 1,5 л слюны. В нее входят следующие компоненты.

I. *Вода* — составляет примерно 99 % массы слюны.

II. *Муцин* — основной органический компонент смешанной слюны. Образуется мукоцитами. Является гликопротеином, в котором с полипептидной цепью связаны многочисленные олигосахаридные цепочки.

III. *Ферменты переваривания* углеводов: *амилаза,* расщепляющая крахмал; *мальтаза,* гидролизующая мальтозу; *гиалуронидаза*, действующая на гиалуроновую кислоту.

IV. Биологически активные вещества:

– *лизоцим* (образующийся также в нейтрофилах; п. 8.3.2.2) – обладает бактерицидным действием, т. к. разрушает бактериальную стенку;
– целый ряд гормонов и гормоноподобных веществ — *инсулин, фактор роста эпителия, фактор роста нервов* и др.

Видимо, какие-то из этих веществ попадают в слюну из крови, а не синтезируются в самих слюнных железах.

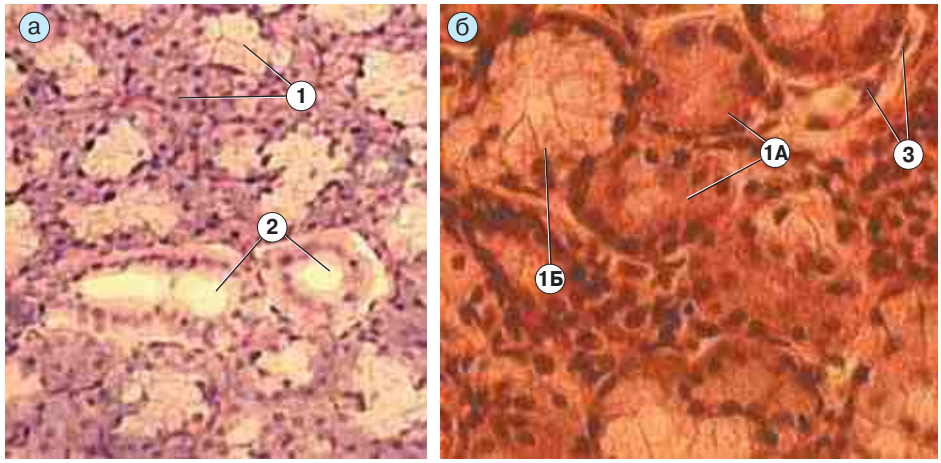

Рис. 23.14. Препарат — подчелюстная слюнная железа. Окраска гематоксилином и эозином:
а — малое увеличение;
б — большое увеличение

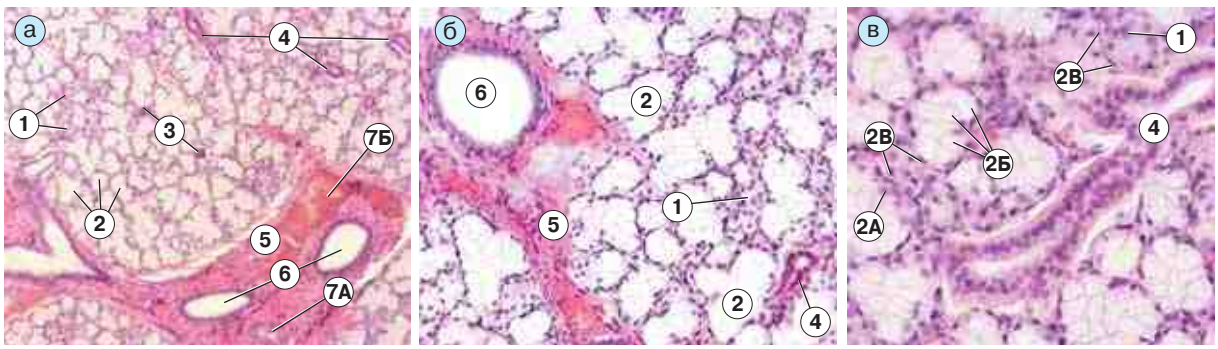

Рис. 23.15. Препарат — подъязычная слюнная железа. Окраска гематоксилином и эозином:
а–в — малое, среднее и большое увеличения

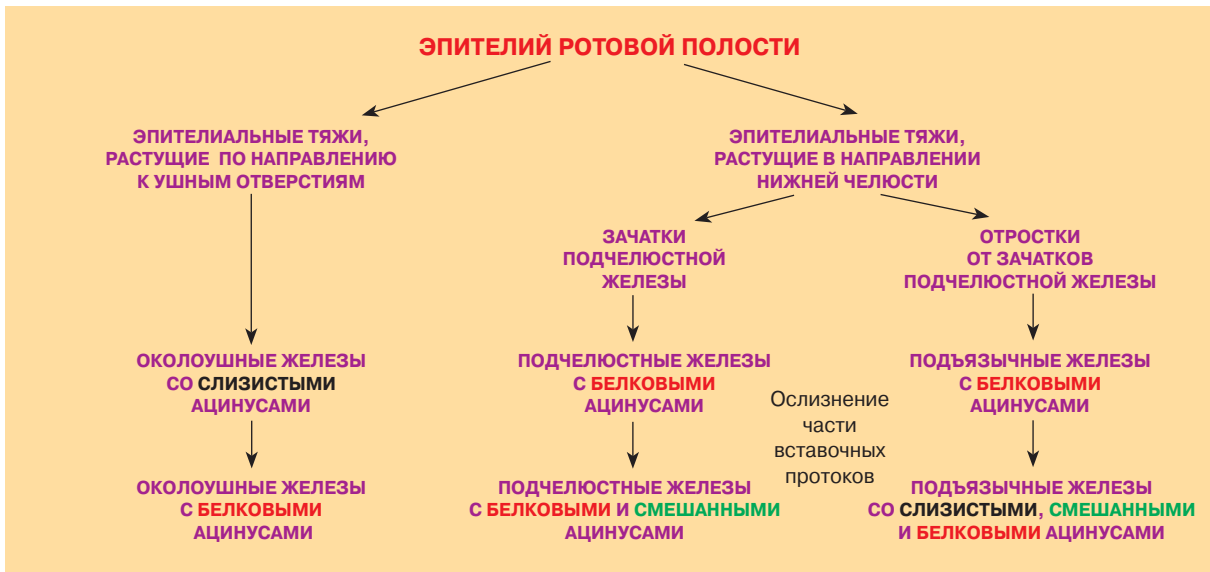

Рис. 23.16. Развитие слюнных желез. *Схема*

V. *Экскретируемые вещества*: продукты азотистого обмена — мочевая кислота, креатин; неорганические ионы: Na^+, K^+, Ca^{2+}, Cl^-, HCO_3^-.

В отношении этой группы веществ совершенно очевидно, что они попадают в слюну из крови — но, надо думать, при активном участии слюнных экзокриноцитов.

2. Развитие слюнных желез. В п. 23.1.3 кратко отмечалось, что слюнные железы развиваются из двух источников: ***эктодермы*** (концевые отделы и выводные протоки) и *мезенхимы* (капсула, строма и сосуды).

На рис. 23.16 уточняется развитие эпителиальной части желез. Как видно, тип концевых отделов желез меняется по мере их созревания, причем противоположным образом:

– в околоушных железах слизистые отделы заменяются на серозные,
– а в остальных двух парах желез серозные — на смешанные и слизистые отделы.

23.2.4. Зубы

23.2.4.1. Общий план строения и типы зубов

1. Части зуба (рис. 23.17). В каждом зубе различают три части:

– *корень* (1) — один или несколько, — погруженный в альвеолярную ячейку (*I*) челюсти,
– *шейку* (2) — узкую среднюю часть, охватываемую десной,
– *коронку* (3) — наружную часть, выступающую над десной.

В коронке имеется *полость*, а в каждом из корней — *канал*, сообщающийся с этой полостью. Через канал в зуб проходят нервы и кровеносные сосуды.

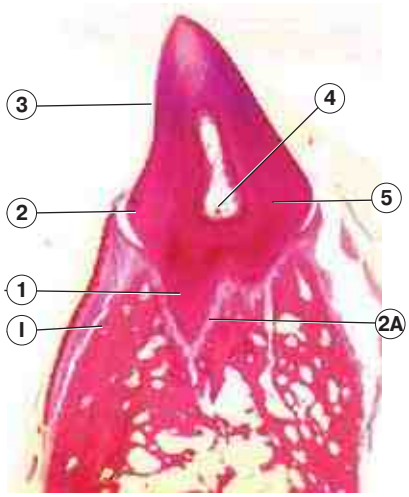

Рис. 23.17. Препарат — декальцинированный однокоренной зуб в альвеоле челюстной кости. Продольный срез. Окраска гематоксилином и эозином

2. Типы зубов. По форме коронки зубы делят на четыре типа: I. резцы, II. клыки, III. малые коренные зубы (премоляры), IV. большие коренные зубы (моляры).

При этом у моляров — 2 (на нижней челюсти) или 3 (на верхней челюсти) корня; у остальных зубов — по 1 корню.

3. Генерации зубов. У человека зубы появляются двумя генерациями:

– вначале (в возрасте от 6–8 месяцев до 2 лет) — молочные,
– затем (в возрасте от 6–7 до 18–30 лет) — постоянные.

4. Зубные формулы. Это простые выражения, которые описывают качественный и количественный состав зубов в норме.

Молочные зубы (2р + 1к + 2м) × 4 = 20

Постоянные зубы (2р + 1к + 2п + 3м) × 4 = 32;

Здесь в скобках — состав зубов на одной половине одной из двух челюстей. При этом: р — резцы, к — клыки, п — премоляры, м — моляры.

Как видно, среди молочных зубов, во-первых, нет премоляров и, во-вторых, присутствуют только два моляра (против 3 моляров у взрослого человека).

23.2.4.2. Тканевые компоненты зуба (рис. 23.17)

В зубе имеется мягкое вещество (пульпа) и окружающее его твердое вещество.

а) Пульпа (*4*) заполняет внутрикоронковую полость и корневые каналы. Она образована *рыхлой* волокнистой соединительной тканью.

б) В твердом веществе зуба различают три ткани.

I. ***Дентин*** (*5*) — образует основную часть стенки корня (*1*), шейки (*2*) и коронки (*3*).

II. ***Эмаль*** — покрывает дентин в области *коронки*, достигая на верхушке зуба 3–5 мм в толщине. На приведенном снимке эмаль не видна, т. к. из-за сверхвысокого содер-

жания неорганических соединений кальция она растворяется в кислоте, используемой при декальцинации для приготовления среза зуба.

III. ***Цемент*** — покрывает дентин в области *корня* и *шейки* слоем около 1 мм толщиной.

в) Эмаль, в свою очередь, покрыта очень тонкой ***кутикулой***, которая, однако, на жевательной поверхности зуба быстро стирается и сохраняется лишь на боковых поверхностях коронки.

г) А вокруг цемента находится ***периодонт***, или *перицемент* (*2А*), — связка, образованная плотной соединительной тканью, которая уже не входит в состав зуба, но соединяет его с альвеолой челюстной кости (*I*).

23.2.4.3. Пульпа (рис. 23.18, *а–б*)

1. Особенности состава. Как уже отмечалось, основа пульпы (*I*) — рыхлая волокнистая соединительная ткань. Но последняя имеет ряд особенностей: содержит большое количество

– *основного аморфного вещества* (что придает ей студенистую консистенцию),
– ***сосудов и нервных волокон***, проникающих через отверстие корневого канала,
– а также специфических клеток — ***одонтобластов (дентинобластов)*** и их предшественников.

2. Слои пульпы. По клеточному составу в пульпе различают три слоя.

а) В центральном слое (*1*) присутствуют обычные клетки соединительной ткани — фибробласты и макрофаги. Здесь же имеются коллагеновые волокна, а также проходят нервы и многочисленные сосуды с окружающими их адвентициальными клетками.

б) В промежуточном слое (*2*) располагаются мелкие клетки — *предшественники одонтобластов*.

в) Периферический слой (*3*) включает несколько рядов *дентинобластов (одонтобластов)*. Это многоотростчатые клетки грушевидной формы.

Самый длинный отросток каждой такой клетки идет от ее тела в глубь дентина (*5*) — внутри дентинного канальца (*5А*). С помощью этого отростка происходит *питание дентина и* (отчасти) *эмали*.

При развитии зуба дентинобласты ***продуцируют вещества, образующие дентин***. Эту способность дентинобласты сохраняют и в сформированном зубе.

23.2.4.4. Дентин (см. рис. 23.18, *а–б*)

На дентин (*II, 5*) приходится бóльшая часть массы зуба.

1. Состав. Клеток в составе дентина нет. Включает же он основное (неклеточное) вещество и пронизывающие это вещество многочисленные *дентинные канальцы* (*5А*).

Основное вещество, в свою очередь, содержит следующие компоненты: 72 % его массы приходится на неорганические соединения — $Ca_3(PO_4)_2$, $Mg_3(PO_4)_2$, CaF_2, а остальные 28 % — на органические структуры: коллагеновые волокна и протеогликаны.

2. Структура дентина

а) Кристаллы. Бóльшая часть неорганических веществ дентина объединена в *кристаллы* шаровидной (глобулярной) формы.

б) Интерглобулярные пространства. Между шаровидными кристаллами находятся участки необызвествленного или мало обызвествленного дентина — *интерглобулярные пространства*. Они заполнены коллагеновыми волокнами и аморфным веществом (гликопротеинами).

Особенно много таких пространств в корне зуба, на границе с цементом, где они имеют вид черных зерен, образуя узкий зернистый ***слой Томса***.

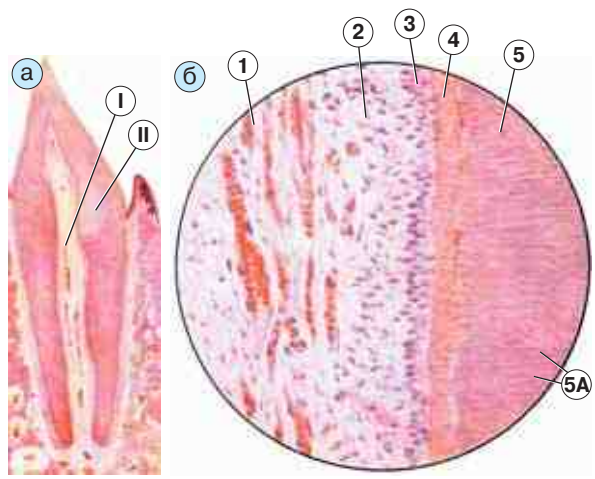

Рис. 23.18. Препарат — декальцинированный однокоренной зуб в костной альвеоле:
а–б — рисунки с препаратов [по В. Г. Елисееву, Ю. И. Афанасьеву, Е. Ф. Котовскому]

в) Коллагеновые волокна в интерглобулярных пространствах.

Прочность дентина отчасти связывают с тем, что коллагеновые волокна имеют в интерглобулярных пространствах две характерные ориентации:

I. во внутреннем (*околопульпарном*) дентине т.н. ***волокна Эбнера*** идут тангенциально — параллельно поверхности зуба,

II. а в наружном (*плащевом*) дентине (в том числе в слое Томса) т.н. ***волокна Корфа*** идут *радиально* — перпендикулярно поверхности зуба.

Причем в области соприкосновения плащевого и околопульпарного дентина эти две системы коллагеновых волокон переплетаются.

г) Предентин. Имеется также слой, который вообще остается необызвествленным: это узкая полоска *предентина* (*4*) на границе с пульпой.

д) Дентинные канальцы (*5А*) идут в радиальном направлении, создавая характерную поперечную исчерченность дентина, и содержат отростки дентинобластов и тканевую жидкость. Эти канальцы, как уже было сказано, служат для питания дентина и эмали.

3. Образование дентина в сформированном зубе

а) Регенерация дентина. Благодаря активности дентинобластов пульпы, образование дентина может происходить и у взрослого человека. Особенно оно усиливается при повреждении дентина (например, при кариесе). Образующийся при этом дентин называется *вторичным*.

Однако после удаления пульпы новообразование дентина, естественно, прекращается.

б) Дентикли. Иногда кусочки дентина — т. н. дентикли — обнаруживаются в пульпе зуба. Их источником являются эктопически («неправильно») расположенные дентинобласты.

23.2.4.5. Эмаль (рис. 23.19)

1. Приготовление препарата.

а) Как уже отмечалось, для приготовления среза зуба последний предварительно декальцинируют, и эмаль при этом разрушается.

б) Поэтому, чтобы сохранилась эмаль, препарат готовят путем шлифования зуба (до очень тонкой прозрачной пластинки) на специальном станке. Полученную пластинку — *шлиф* — не окрашивают (красители в нее не проникли бы) и в таком виде изучают под микроскопом.

2. Состав и строение эмали

а) Состав. Эмаль (*1*) — самая твердая часть зуба (да и всего организма). Неорганические компоненты составляют в ней 96–97 % массы. Это кристаллы *гидроксиапатита* ($[Ca_3(PO_4)_2]_3 \times Ca(OH)_2$), на которые приходится 90 % массы эмали, а также соли $CaCO_3$ и CaF_2.

Клеток в эмали, как и в дентине, нет.

б) Эмалевые призмы. Кристаллы гидроксиапатита объединяются в т.н. эмалевые призмы, между которыми находится склеивающее вещество.

в) Начальные участки призм перпендикулярны поверхности дентина, от которой они отходят. Но затем призмы идут S-образно, отчего и на шлифе зуба, и на электронной микрофотографии (рис. 23.20) оказываются продольные сечения (1) одних призм и поперечные сечения (2) других.

В целом, те и другие воспринимаются как полосы, идущие в *радиальном* направлении (от поверхности дентина к наружной поверхности эмали), и обозначаются как ***линии Шрегера***.

г) Кроме того, в эмали наблюдаются и *тангенциальные* линии (параллельные поверхности коронки) — т.н. ***линии Ретциуса***. Видимо, они появляются (подобно годичным кольцам у дерева) из-за неравномерности (даже периодичности) образования эмали в процессе гистогенеза зуба.

3. Граничные поверхности (см. рис. 23.19)

а) На ***внутренней*** поверхности эмали, т. е. на границе с дентином (*2*), имеются взаимные *интердигитации*, связывающие эмаль и дентин друг с другом. В частности, утолщенные концы дентинных канальцев (вместе с концами отростков дентинобластов) проникают на некоторую глубину в вещество эмали и обозначаются как ***эмалевые веретена***.

б) Что же касается ***наружной*** поверхности эмали, то, напомним, она покрыта тонкой кутикулой, которая быстро стирается и сохраняется лишь на боковых поверхностях коронки.

4. Регенерация эмали. Образование вещества эмали при развитии зуба осуществляется специальными клетками — *адамантобластами*

(*энамелобластами*). Но по завершении развития зуба эти клетки погибают, так что в сформированном зубе их нет.

Поэтому (в отличие от дентина) регулярного обновления состава эмали или ее регенерации не происходит. Однако может иметь место обмен теми или иными веществами со слюной, пищей, лечебными и гигиеническими средствами.

23.2.4.6. Цемент и связь зуба с костной альвеолой

Цемент (*3* на рис. 23.19), как уже говорилось, покрывает дентин в области корня и шейки зуба.

1. Состав и организация цемента

а) Состав цемента близок к составу кости: 70 % массы приходится на неорганические вещества — $Ca_3(PO_4)_2$, $CaCO_3$, а остальные 30 % — на органические компоненты коллагеновых волокон и аморфного вещества.

б) Организация цемента тоже напоминает таковую у грубоволокнистой кости (п. 10.2.2):

I. *основное вещество* пропитано солями кальция;

II. в нем расположены *коллагеновые волокна*, идущие в разных направлениях;

III. кровеносные сосуды *отсутствуют*.

Питание же цемента осуществляется путем диффузии веществ со стороны периодонта.

в) Типы цемента. Различают два типа цемента.

I. Первый тип — *бесклеточный* цемент — не содержит клеток и их отростков, преобладает в верхней части корня.

II. Второй тип — *клеточный* цемент (*3* на рис. 23.21):

– содержит клетки — ***цементоциты*** (*3А*), имеющие многочисленные отростки;
– находится же в нижней части корня (а в многокоренных зубах — у разветвления корней).

Цементоциты происходят из *цементобластов*, замуровавших себя выделяемыми неорганическими веществами. Таким образом, цемент — единственная из твердых тканей зуба, которая может содержать клетки. При этом цементоциты похожи на костные клетки — остеоциты (еще одно сходство с грубоволокнистой костной тканью).

в) Замечание. В итоге, по наличию клеточных элементов твердые ткани зуба располагаются в следующий ряд:

Рис. 23.19. Препарат — шлиф однокоренного зуба. Препарат не окрашен (Малое увеличение)

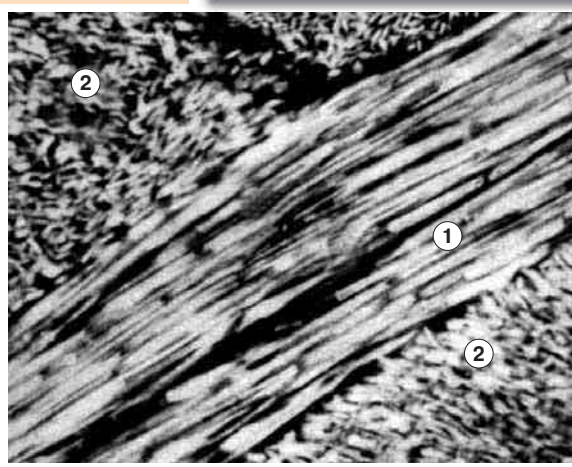

Рис. 23.20. Эмалевые призмы зуба. Электронная микрофотография [по В. Г. Елисееву, Ю. И. Афанасьеву, Е. Ф. Котовскому]

– *цемент* — может содержать клетки (и тела, и отростки),
– *дентин* — содержит только отростки клеток (дентинобластов),
– *эмаль* (не считая области, граничащей с дентином) — не содержит ни клеток, ни хотя бы их отростков.

2. Связь зуба с костной альвеолой и десной. Данная связь осуществляется с помощью периодонта и т. н. эпителиального прикрепления.

а) Периодонт *(перицемент)*, как уже отмечалось, — это связка, расположенная между цементом зуба и костной альвеолой.

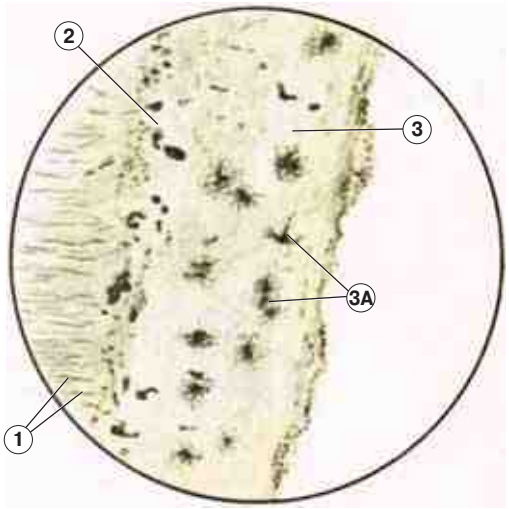

Рис. 23.21. Шлиф однокоренного зуба. Рисунок с препарата [по В. Г. Елисееву, Ю. И. Афанасьеву, Е. Ф. Котовскому]. Большое увеличение: 1 — дентинные канальцы; 2 — зернистый слой дентина на границе с цементом

I. Она (как и собственная пластинка прикрепленной части десны; п.21.2.1.2) образована *плотной соединительной тканью*: состоит из толстых пучков коллагеновых волокон, которые в различных участках периодонта идут в разных направлениях. Некоторые из коллагеновых волокон периодонта являются «*транзитными*»: выходят из цемента и, пересекая периодонт, проникают в костное вещество челюсти.

II. В периодонте проходят также сосуды и нервные волокна, причем многие из последних образуют в самом периодонте разнообразные *чувствительные окончания*.

III. Следует добавить, что периодонт выполняет не только скрепляющую, но и *амортизирующую* функцию: сглаживает давление, оказываемое зубом на кость при жевании.

IV. Та часть периодонта, которая окружает шейку зуба, называется ***циркулярной зубной связкой***. Здесь особенно много «транзитных» коллагеновых волокон.

б) Об ***эпителиальном прикреплении*** уже было сказано выше (в п. 23.2.1.2): оно состоит в том, что в области десневого кармана много-

Таблица 23.4. Ткани зуба: общая характеристика

	ПУЛЬПА	ДЕНТИН	ЭМАЛЬ	ЦЕМЕНТ
КЛЕТКИ	*Одонтобласты*, их предшественники, фибробласты, макрофаги	*Отростки* одонтобластов	Клеток нет	В т.н. клеточном цементе (в нижней части корня) — *цементоциты*
НЕОРГАНИЧЕСКИЕ КОМПОНЕНТЫ МЕЖКЛЕТОЧНОГО ВЕЩЕСТВА	–	72 % всей массы дентина: $Ca_3(PO_4)_2$, $Mg_3(PO_4)_2$, CaF_2	96 % всей массы эмали: $[Ca_3(PO_4)_2]_3 \times Ca(OH)_2$, $CaCO_3$, CaF_2	70 % всей массы цемента: $CaCO_3$, CaF_2
ИХ ОРГАНИЗАЦИЯ	–	*Кристаллы* глобулярной формы	*Эмалевые призмы* с S-образным ходом	Определенной организации, видимо, нет
ОРГАНИЧЕСКИЕ КОМПОНЕНТЫ МЕЖКЛЕТОЧНОГО ВЕЩЕСТВА	Коллагеновые волокна и компоненты аморфного вещества: гликопротеины и протеогликаны		Вещества, склеивающие эмалевые призмы	Коллагеновые волокна, гликопротеины, протеогликаны
ДРУГИЕ ХАРАКТЕРНЫЕ СТРУКТУРЫ	Сосуды и нервные волокна	*Дентинные канальцы* с отростками дентинобластов	На боковых поверхностях эмали — тонкая *кутикула*	Наружной поверхностью цемент контактирует с *периодонтом*
ПИТАНИЕ	За счет собственных сосудов	Из пульпы через отростки дентинобластов в дентинных канальцах		За счет диффузии веществ из периодонта
СПОСОБНОСТЬ К РЕГЕНЕРАЦИИ	Сохраняется и в сформированном зубе		Отсутствует	В области клеточного цемента идет его новообразование

слойный плоский эпителий десны срастается с кутикулой, сохраняющейся на шейке зуба.

Основные сведения о рассмотренных тканях зуба суммированы в табл. 23.4.

23.2.4.7. Развитие зубов: введение

1. Зуб развивается из двух источников (рис. 23.22):

а) ***из эпителия ротовой полости*** происходят клетки, формирующие эмаль и ее кутикулу,

б) а ***из мезенхимы*** — пульпа, дентин и цемент (в случае дентина и бесклеточного цемента имеются в виду клетки, продуцирующие компоненты этих тканей).

2. ***а)*** В развитии зуба различают три стадии:

I. *образование зубного зачатка* (у человека — примерно 3-й месяц внутриутробной жизни);

II. *дифференцировку зубного зачатка* (4-й месяц эмбриогенеза);

III. *гистогенез*, т. е. образование тканей зуба (с конца 4-го месяца эмбриогенеза — до прорезывания зуба уже после рождения и некоторое время после прорезывания).

б) В скобках указаны сроки, относящиеся к *молочным* зубам. Для *постоянных* зубов сроки иные.

I. Так, зачатки первых из них появляются в конце 4-го — начале 5-го месяца внутриутробного развития, а последних (третьих моляров, или «зубов мудрости») — только на 4-м году жизни.

III. Прорезывание же и завершение гистогенеза происходит (для разных зубов) в период от 6–8 до 20–25 лет.

23.2.4.8. Ранние стадии развития зубов (рис. 23.23)

1. Образование зубных зачатков

а) Развитие зубов начинается с того, что в передней части ротовой полости эмбриона утолщается *эпителий* — за счет врастания его глубоких слоев в подлежащую мезенхиму. Таким образом, в толще мезенхимы каждой челюсти образуется ***зубная пластинка*** (*1*) — эпителиальная пластинка дугообразной формы.

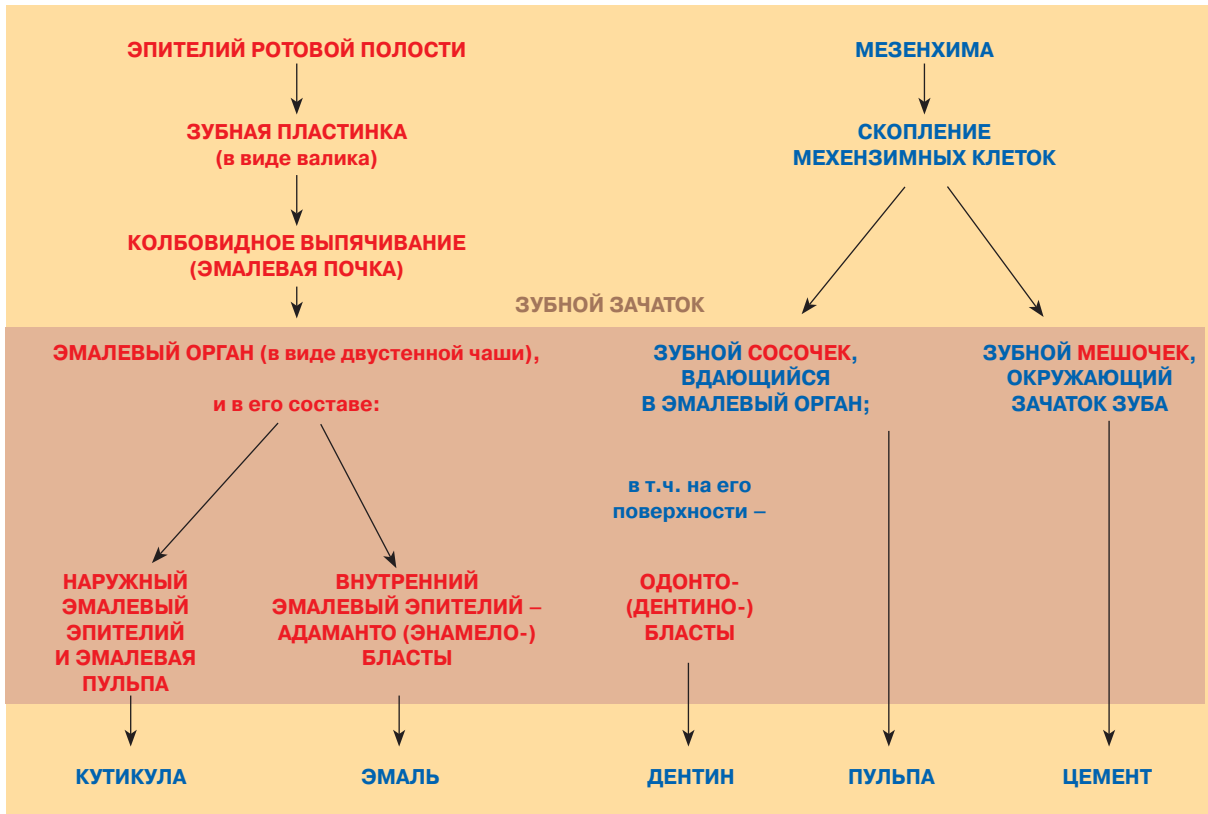

Рис. 23.22. Развитие зуба. *Схема*

б) Несколько позже у глубокого края каждой пластинки появляется 10 колбовидных выпячиваний эпителиальных клеток — по числу будущих молочных зубов. Это т. н. ***эмалевые почки.***

в) В свою очередь, в каждую такую почку врастает подлежащая мезенхима. Это приводит к тому, что эмалевая почка превращается в ***эмалевый орган*** (*3*), имеющий вид двустенной чаши, а вросшая в него мезенхима образует ***зубной сосочек*** (*7*).

г) Мезенхима же, окружающая эмалевый орган, уплотняется и формирует ***зубной мешочек*** (*8*).

Эти три компонента: *эмалевый орган, зубной сосочек и зубной мешочек*, — и составляют ***зубной зачаток***.

Зачатки постоянных зубов образуются точно так же, но, как уже было сказано, позже. При этом зачатки постоянных зубов 1–5 (резцов, клыков и премоляров) оказываются рядом с соответствующими (по номеру) зачатками молочных зубов — чуть сзади от них.

д) К концу первой стадии эмалевый орган отделяется от зубной пластинки, оставаясь связанным с нею лишь узким *эпителиальным тяжем* (*2*).

2. Дифференцировка зубных зачатков. Данный процесс происходит в эмалевом органе и зубном сосочке.

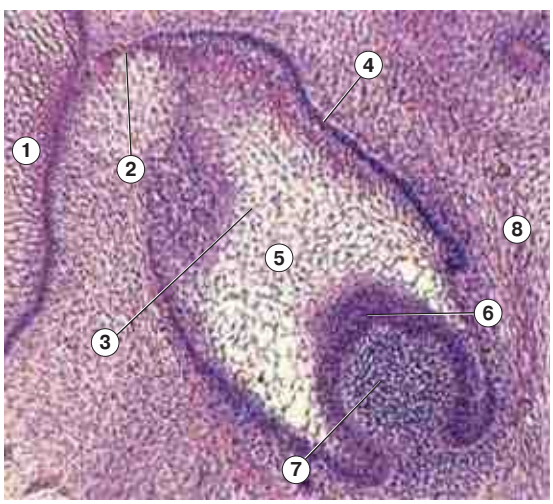

Рис. 23.23. Препарат — развитие зуба: стадии образования и дифференцировки зубного зачатка. Срез челюсти зародыша. Окраска гематоксилином и эозином

а) Эмалевый орган. В результате дифференцировки клеток эмалевый орган подразделяется на три компонента.

I. Внешний слой «чаши» — это *наружный эмалевый эпителий* (*4*), образованный плоскими клетками.

II. Светлая центральная часть «чаши» обозначается как *пульпа эмалевого органа* (*5*). Здесь клетки разъединены накапливающейся между ними жидкостью, но сохраняют связь друг с другом с помощью отростков.

III. Наконец, *внутренний эмалевый эпителий* (*6*) образует дно и внутреннюю стенку «чаши» и состоит из высоких призматических клеток — ***предшественников энамелобластов.***

Заметим: пульпа эмалевого органа, как и весь этот орган, имеет эпителиальное происхождение; и ее не следует путать с пульпой сформированного зуба, развивающейся из мезенхимы.

б) Что же касается ***зубного сосочка*** (*7*), то в нем

– разрастаются кровеносные сосуды,
– а клетки поверхностного слоя тоже (как предшественники энамелобластов) приобретают призматическую форму. Эти клетки — ***предшественники дентинобластов.***

Считают, что дифференцировку данных клеток стимулирует их контакт с базальной мембраной эмалевого органа.

23.2.4.9. Развитие зуба: гистогенез (рис. 23.24, *а–б*)

На стадии гистогенеза эпителиальный тяж (*4*), связывавший эмалевый орган (*5–7*) с многослойным эпителием (*1*) ротовой полости эмбриона, постепенно редуцируется, теряя связь и с тем, и с другим (т. е. и с эмалевым органом, и с эпителием).

Из компонентов же зубного зачатка развиваются ткани зрелого зуба — *вначале коронки, а позже (в период прорезывания) — корня (или корней).*

1. Образование дентина и пульпы коронки зуба

а) Дентинобласты (одонтобласты). Прежде всего завершают свое созревание дентинобласты (*9*) — клетки поверхностного слоя зубного сосочка. В зрелом виде они

1) являются высокими и призматическими,

2) ориентированы перпендикулярно к поверхности сосочка,

3) на поверхности, обращенной к эмалевому органу, имеют отростки,

4) а в цитоплазме содержат хорошо развитые гранулярную ЭПС и аппарат Гольджи — органеллы синтеза внеклеточных белков.

Соответственно, первой формируемой тканью зуба становится дентин.

б) Образование дентина. Дентин (*10*) образуется между дентинобластами и внутренним эмалевым эпителием. Последовательность событий является достаточно общей для тканей с высоким содержанием неорганических соединений.

I. Дентинобласты вначале выделяют через свои отростки *органические* компоненты будущего дентина (коллаген I типа, гликопротеины, протеогликаны и пр.), формирующие матрицу дентина — *предентин*.

II. Затем дентинобласты секретируют *минеральные* вещества, меньшая часть которых просто откладывается в матрице по ходу коллагеновых волокон, а бóльшая часть образует *глобулярные кристаллы*.

III. Причем первым формируется плащевой дентин (с радиальными волокнами Корфа, а позже под ним появляется околопульпарный дентин (с тангенциальными волокнами Эбнера).

Поэтому утолщение дентина вначале происходит за счет плащевой его части, а в конце — за счет утолщения околопульпарного дентина.

IV. Вместе с увеличением толщины дентина удлиняются и отростки дентинобластов, так что один отросток каждой клетки оказывается в составе *дентинного канальца* и пронизывает дентин на всю его глубину. В итоге дентин приобретает характерную радиальную исчерченность.

в) Формирование пульпы. I. Под дентинобластами, в глубине зубного сосочка, мезенхимные клетки постепенно превращаются в соединительнотканные клетки пульпы (*11*) коронки зуба. Фибробласты синтезируют обычные компоненты межклеточного вещества.

II. С этим синтезом связан один из ключевых моментов развития зуба. В определенное время фибробласты начинают с повышенной скоростью продуцировать аморфное вещество пульпы коронки. Поэтому в пульпе возрастает давление, которое стимулирует ***прорезывание*** зуба.

2. Эмалевый орган: образование кутикулы и эмали

а) Образование кутикулы. По мере развития зуба объем эмалевой пульпы (*6*) в эмалевом органе становится существенно меньше. Так, на представленных снимках видно, что в верхней части коронки наружный (*5*) и внутренний (*7*) эмалевые эпителии практически смыкаются друг с другом.

Постепенно подобный процесс происходит на всей поверхности коронки. В итоге *наружный эмалевый эпителий и эмалевая пульпа*

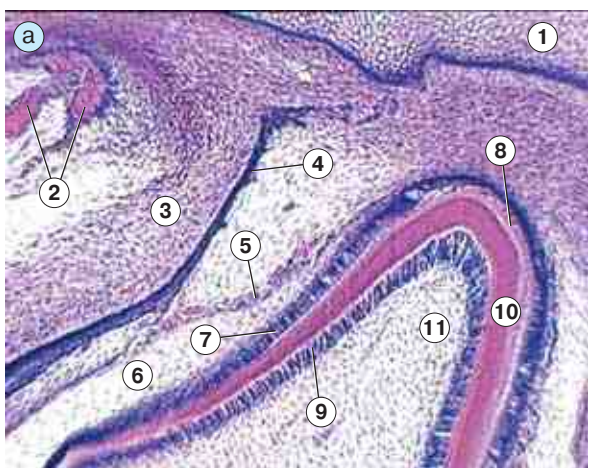

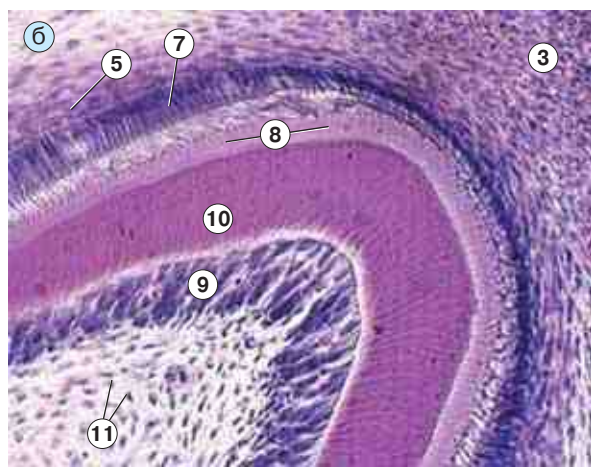

Рис. 23.24. Препарат — развитие зуба: стадия гистогенеза. Срез челюсти зародыша. Окраска гематоксилином и эозином: а — малое увеличение; б — большое увеличение: 2 — костные трабекулы развивающейся челюсти; 3 — мезенхима

превращаются в тонкую кутикулу, покрывающую коронку зуба.

б) Энамелобласты (адамантобласты). I. Появление дентина под предшественниками энамелобластов стимулирует созревание последних. Действительно, прежде клетки внутреннего эмалевого эпителия (предшественники энамелобластов) были обращены сюда своей базальной стороной и получали отсюда питание. С накоплением же здесь дентина поступление питательных веществ затрудняется.

II. Это и вызывает активизацию пре-энамелобластов.

А) У последних ***меняется полярность*** — базальной теперь становится та сторона клетки, которая обращена к эмалевой пульпе (*6*); и именно отсюда начинают поступать питательные вещества.

Б) Соответственно, перемещаются органеллы: ядро — к новой базальной стороне, прочие органеллы — в противоположную сторону. Тем самым завершается созревание клеток.

III. Зрелые энамелобласты (*7*) похожи на дентинобласты:

1) тоже являются высокими и призматическими,

2) тоже ориентированы перпендикулярно к поверхности зуба;

3) а на их новой апикальной поверхности (обращенной к дентину) тоже формируется пальцеобразный отросток (отросток Томса), через который начинается выделение компонентов эмали.

в) Образование эмали (8) также происходит по общему (для твердых тканей) принципу.

I. Вначале энамелобласты накапливают в своих гранулах и выделяют через отростки наружу компоненты *органической матрицы* эмали (достаточно представительной на этом этапе).

II. Затем происходит быстрая *минерализация* эмали — с формированием эмалевых призм. Высокой скорости минерализации способствуют специальные белки — ***амелогенины***, — также секретируемые энамелобластами.

III. В последующем содержание органических веществ в эмали снижается до 3–4 %, а *энамелобласты редуцируются*, так что эмаль оказывается покрыта только кутикулой.

3. Образование корней. Корни образуются, как уже отмечалось, *в период прорезывания зуба*.

а) Здесь опять определяющую роль играет *эмалевый орган*. В то время как в области коронки этот орган практически редуцируется, нижние края его интенсивно растут в глубь зачатка челюсти — в виде двухслойного эпителиального рукава, или т. н. ***влагалища Гертвига***.

б) Мезенхима, оказавшаяся внутри «рукава», дифференцируется в ***пульпу корня***, поверхностные клетки которой (*дентинобласты*) формируют ***дентин корня***.

в) Образование цемента. Мезенхима же, прилегающая к «рукаву» снаружи, по существу, является несколько удлинившимся ***зубным мешочком***. Клетки последнего активируются после появления в зачатке *корня* первых слоев дентина. Эти клетки

– перемещаются *сквозь эпителиальное влагалище* к дентину,
– дифференцируются в ***цементобласты***
– и начинают откладывать ***цемент*** поверх дентина.

Образование цемента происходит во многом так же, как формирование дентина и эмали. Только, в отличие от дентинобластов, тела которых остаются вне дентина, ***цементобласты замуровывают себя*** продуктами своей секреции и превращаются в *цементоциты*, лежащие в небольших полостях. В некоторых участках цементоциты погибают, что приводит к появлению *бесклеточного* цемента.

г) Остатки влагалища Гертвига, «разрываемого» при перемещении через него предшественников цементобластов, могут сохраняться возле корня зуба (в периодонте); при этом они обозначаются как ***эпителиальные остатки Малассе***.

23.3. Глотка и пищевод

23.3.1. Глотка

Глотка — место пересечения дыхательного и пищеварительного путей, в связи с чем она имеет две особенности.

Во-первых, разные участки глотки покрыты разным эпителием.

Во-вторых, на таком важном «перекрестке» сосредоточена специальная защитная система — *глоточное лимфоидное кольцо* (п. 20.3.1.1).

1. Строение глотки. Глотка подразделяется на три отдела: носовой, ротовой и гортанный.

а) В ***носовом*** отделе слизистая оболочка покрыта *многорядным мерцательным эпителием*, характерным для дыхательных путей.

б—в) В ***ротовом*** и ***гортанном*** отделах и слизистая оболочка, и другие слои стенки имеют строение, типичное для пищеварительной трубки (п. 23.1.2).

I. *Слизистая оболочка* включает *многослойный плоский неороговевающий* эпителий и собственную пластинку, образованную рыхлой волокнистой соединительной тканью.

II. Глубже находится *подслизистая основа*; в ней содержатся концевые отделы *слизистых желез*.

III. Подслизистая основа примыкает к мышечной стенке глотки. Эта стенка является аналогом мышечной оболочки (существующей в последующих отделах пищеварительной трубки) и состоит из двух слоев поперечнополосатых скелетных мышц.

IV. Наконец, снаружи находится *адвентициальная оболочка*.

2. Глоточное лимфоидное (лимфоэпителиальное) кольцо, или кольцо Пирогова

а) Состав этого кольца нам известен по теме 21. Сейчас же отметим, что из шести миндалин три (две нёбные и язычная) расположены *у входа* в глотку, а другие три (две трубные и глоточная) — *в стенке* самой глотки.

Иногда сюда добавляют также *гортанную миндалину*, расположенную в желудочке гортани.

б) Строение. Структура *нёбных* миндалин описывалась в п. 21.3.1.2; строение прочих миндалин во многом аналогично. Это складки слизистой оболочки, в толще которой содержится лимфоидная ткань — в виде фолликулов и парафолликулярных (диффузных) скоплений лимфоцитов. Правда, в трубных миндалинах фолликулов очень мало.

Эпителий, покрывающий складки, — такой же, как в соседних участках слизистой оболочки: например, в трубных миндалинах — многорядный мерцательный, в глоточной миндалине (у взрослых) — многослойный плоский неороговевающий.

Эпителий миндалин обычно инфильтрирован клетками, участвующими в воспалительных и иммунных реакциях, — гранулоцитами, лимфоцитами, макрофагами.

23.3.2. Пищевод

1. Общие сведения. Пищевод (см. рис. 23.1) соединяет гортанную часть глотки с полостью желудка.

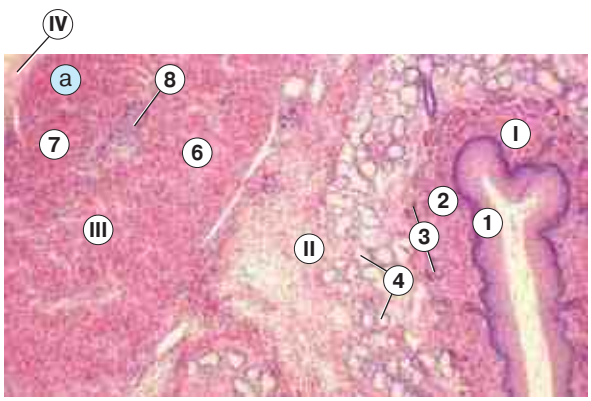

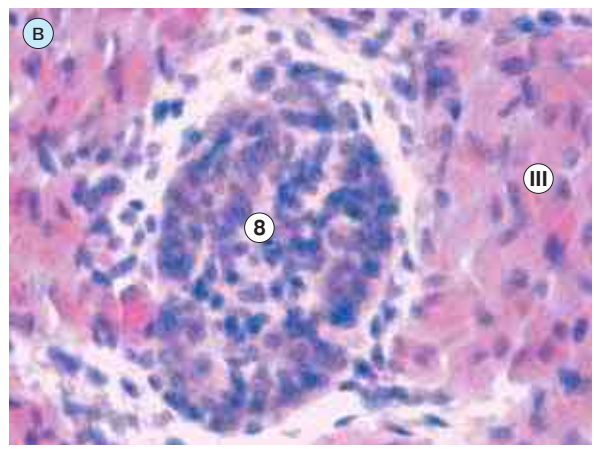

Рис. 23.25. Препарат — пищевод собаки. Поперечный срез верхней трети. Окраска гематоксилином и эозином:
а — малое увеличение; б — большое увеличение: слизистая оболочка и подслизистая основа; в — большое увеличение: мышечная оболочка и интрамуральный ганглий

а) Он имеет ***три сужения***: в месте перехода глотки в пищевод, примерно посередине — в месте прилегания к аорте, в месте прохождения через диафрагму.

б) На внутренней поверхности пищевода слизистая оболочка и подслизистая основа образуют 7–10 ***продольных складок***. При прохождении пищи соответствующий участок пищевода расширяется и складки распрямляются.

2. Оболочки пищевода (рис. 23.25, *а–в*)

По существу, именно с пищевода пищеварительная трубка приобретает «классическое» строение: его стенка содержит (изнутри кнаружи)

– слизистую оболочку (*I*) из трех компонентов (эпителия, собственной и мышечной пластинок),
– подслизистую основу (*II*),
– двухслойную мышечную оболочку (*III*) и, наконец,
– адвентициальную оболочку (*IV*), которая в коротком брюшном отделе за-меняется на серозную.

3. Слизистая оболочка

а) Эпителий (*1*) в пищеводе, как на мягких стенках ротовой полости и в глотке, — *многослойный плоский неороговевающий*. В пожилом возрасте он становится частично ороговевающим.

б) Собственная пластинка (*2*) слизистой оболочки, как обычно, образована рыхлой волокнистой соединительной тканью.

В двух отделах пищевода — на уровне перстневидного хряща гортани и у входа в желудок — в собственной пластинке лежат *кардиальные железы пищевода* (на снимках они отсутствуют):

– по морфологии – простые разветвленные трубчатые (подобно кардиальным железам желудка, с чем и связано название обсуждаемых желез),
– по характеру внешнего секрета – белково-слизистые,
– и, кроме того, содержащие эндокриноциты – в т.ч. клетки, вырабатывающие серотонин.

Очень важно, что эти железы нередко становятся местом возникновения той или иной *патологии пищевода* — дивертикула (выпячивания стенки), кисты (замкнутого мешочка с постепенно накапливающейся жидкостью), язвы или опухоли.

в) Мышечная пластинка слизистой оболочки:

– в верхней трети пищевода ее представляют *отдельные продольные пучки* гладких миоцитов (*3*);
– в нижних отделах пищевода пучки сливаются в *единую пластинку*.

4. Подслизистая основа (*II*) тоже образована рыхлой волокнистой соединительной тканью.

а) Железы. Как и в глотке, в подслизистой основе пищевода на всем его протяжении содержатся *многочисленные* концевые отделы *слизистых* желез. Это т. н. ***собственные железы пищевода*** (*4*). По морфологии они являются *сложными разветвленными альвеолярно-трубчатыми*.

Выводные протоки (*5*) желез проходят через слизистую оболочку и открываются на поверхности эпителия. В итоге выделяемая слизь облегчает прохождение пищевого комка.

б) Прочие компоненты. Кроме желез, в подслизистой основе находятся крупные сети кровеносных и лимфатических сосудов, нервные сплетения, лимфоидные образования.

5. Мышечная оболочка (*III*)

а) Мышечная ткань. Тип мышечной ткани в данной оболочке (но не в слизистой!) зависит от уровня пищевода:

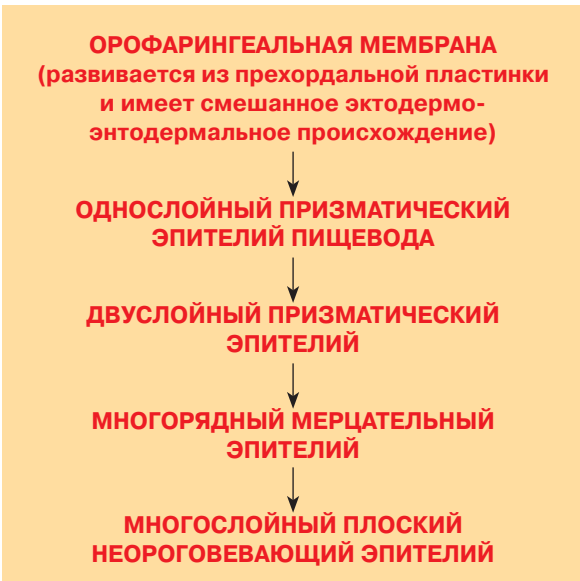

Рис. 23.26. Развитие эпителия пищевода. *Схема*

– в верхней его трети это поперечнополосатая мышечная ткань;
– в средней трети — и поперечнополосатая, и гладкая мышечные ткани;
– в нижней трети — только гладкая мышечная ткань.

б) Слои. Мышечная оболочка подразделяется на два слоя (п.23.1.2):
– наружный (*7*) – продольный (у собаки же – циркулярный, см. рис. 23.25,*а*),
– внутренний (6) – циркулярный (у собаки – продольный).

Циркулярный слой образует два сфинктера — в начале и в конце пищевода.

в) Ганглии. Между слоями мышечной оболочки нередко можно встретить *интрамуральный ганглий* (*8*) (см. рис. 23.25, *в*).

6. Адвентициальная (серозная) оболочка. Основа оболочки — рыхлая волокнистая соединительная ткань, содержащая много сосудов и нервов.

В брюшном отделе оболочка покрыта еще мезотелием.

7. Развитие пищевода. Сведения о развитии пищевода приводились в п. 23.1.3. Согласно им, *эпителий* пищевода (как и всего переднего отдела пищеварительной системы) развивается из смешанного (экто-энтодермального) материала орофарингеальной мембраны («наследницы» прехордальной пластинки); остальные слои происходят из окружающей мезенхимы.

Примечательно, что в процессе развития тип эпителия пищевода неоднократно меняется (рис. 23.26).

Тема 24. Пищеварительная система: желудок и тонкая кишка

24.1. Желудок

24.1.1. Общие сведения

1. Функции

а) Переваривание пищи. Желудок — мешкообразное расширение пищеварительной трубки, где происходят *накопление и химическая обработка свежепринятой пищи.*

Указанная обработка осуществляется, во-первых, ферментами слюны (оставшимися в глубине пищевого комка и действующими на углеводы; п. 23.2.3.6), а во-вторых, *желудочным соком.* В этом соке — немного слизи и, что более важно, следующие компоненты:

I. *пепсин* (нескольких видов) — будучи протеазой, гидролизует белки;

II. *соляная кислота* — вызывает денатурацию и набухание белков пищи (подготавливая тем самым их к перевариванию), активирует предшественник пепсина (пепсиноген) и создает оптимальный pH для действия самого пепсина;

III. *химозин* (у детей) — расщепляет белки молока;

IV. в небольших количествах — некоторые другие ферменты и белки, в т.ч. так называемый *внутренний фактор Касла*, необходимый для всасывания витамина B_{12}.

б) Прочие функции. Кроме переработки пищи (которая здесь, как правило, не заканчивается), желудок выполняет еще ряд функций:

1) *всасывание* некоторых веществ (воды, солей, глюкозы, спирта, определенных лекарственных средств);

2) *выделение* продуктов обмена (мочевины, аммиака) — особенно при нарушении функции почек;

3) *производство гормоноподобных веществ* (которые будут перечислены ниже).

2. Отделы желудка (рис. 24.1). В желудке различают следующие части: *кардиальную часть* (*I*), прилегающую ко входу в желудок; *дно (fundus)*, или свод (*II*); *тело* (*III*); *пилорическую часть* (*IV*), которая заканчивается выходом из желудка — привратником (pyloris) (*IV.A*).

3. Рельеф слизистой оболочки желудка сложен из-за наличия образований трех типов — складок, полей и ямок.

а) Складки (*1*) располагаются главным образом на задней стенке желудка. Причем у внутренней кривизны (*2*) желудка и в пило-

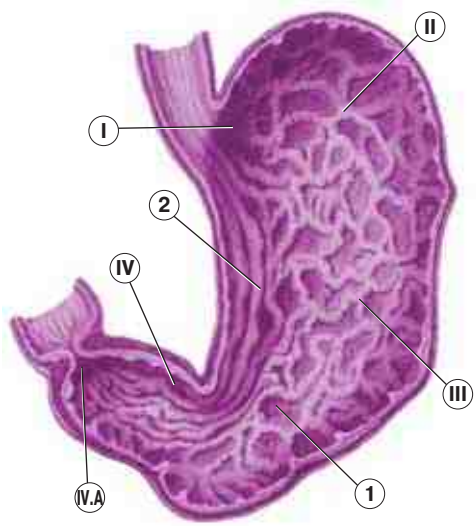

Рис. 24.1. Желудок (на разрезе)

рической части (*IV*) они имеют преимущественно *продольное* направление, а в остальных местах идут в различных направлениях, образуя крупноячеистую сеть.

б) Поля — это участки диаметром 1–10 мм, на которые разбита вся слизистая оболочка желудка и которые разделены узкими *бороздками*.

Бороздки образованы прослойками соединительной ткани, лежащими в слизистой оболочке между группами желудочных желез. В этих прослойках идут вены, которые также обозначают границы между полями.

в) Наконец, ***желудочные ямки*** — это многочисленные маленькие (0,2 мм в диаметре) углубления, имеющиеся в каждом поле.

Их общее количество во всем желудке — около 3 млн. В области дна каждой ямки в нее открывается несколько (до 10) желудочных *желез*.

24.1.2. Строение стенки желудка: признаки, общие для всех его отделов

Строение стенки желудка соответствует той универсальной схеме, которая была изложена в п. 23.1.2.

I. Слизистая оболочка (рис. 24.2, *а* и *б*)

а) На первом из приведенных снимков — складка слизистой оболочки желудка. Поэтому в поле зрения — только эта (слизистая) оболочка. Остальные слои стенки (кроме заходящего в складку участка подслизистой основы) не видны.

б) Средняя толщина слизистой оболочки желудка — 1 мм. Напомним, на ее поверхности находятся многочисленные ***желудочные ямки*** (*1А*).

1. Эпителий. Всю эту поверхность, включая ямки, покрывает ***однослойный призматический железистый*** эпителий (*1Б*).

а) Определение «*железистый*» означает, что все клетки эпителия — *секреторные* (экзокриноциты): они образуют слизеподобный секрет, покрывающий внутреннюю поверхность желудка. Поэтому их часто называют ***поверхностными мукоцитами*** (имея в виду, что в железах желудка содержатся и другие мукоциты).

б) У этих клеток ***ядро*** (*4Б*) находится в базальной части, ***апикальная часть*** (*4В*) содержит гранулы мукоидного (слизеобразного) секрета, а ***на апикальной поверхности*** имеются короткие микроворсинки и поверх них — гликокаликс и уже выделенная слизь.

2. Собственная пластинка слизистой оболочки (*2*), как обычно, имеет в своей основе рыхлую волокнистую соединительную ткань.

а) Железы желудка. Но соединительная ткань образует лишь узкие прослойки. А между ними расположены многочисленные железы желудка (*2А*).

По морфологии это *простые трубчатые* железы.

I. Их *концевой отдел* — более или менее длинная однослойная трубочка, которая может быть (в зависимости от области желудка) как неразветвленной, так и разветвленной.

В составе концевого отдела обычно присутствуют не только экзо-, но и эндокриноциты с той или иной секреторной специфичностью. Подробнее клеточный состав желез будет рассмотрен ниже.

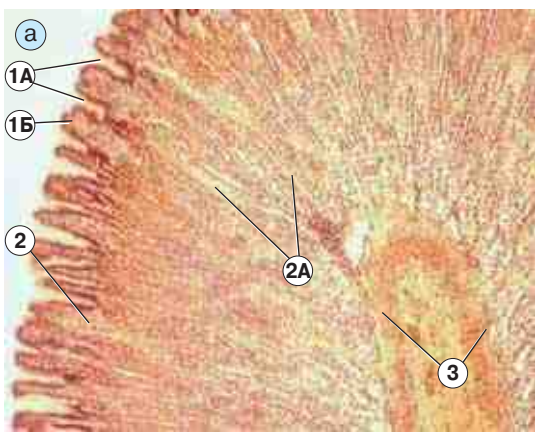

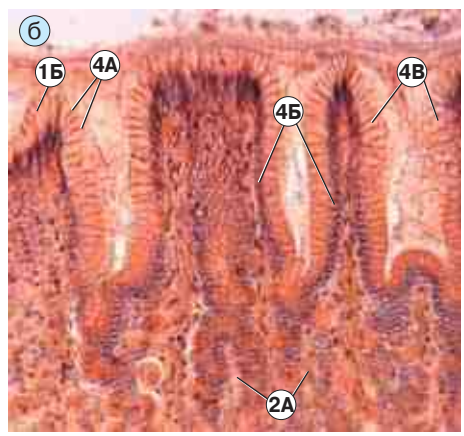

Рис. 24.2. Препарат — дно желудка. Слизистая оболочка. Окраска конго-ротом и гематоксилином: а — малое увеличение; б — большое увеличение: желудочные ямки. 4А — границы между мукоцитами

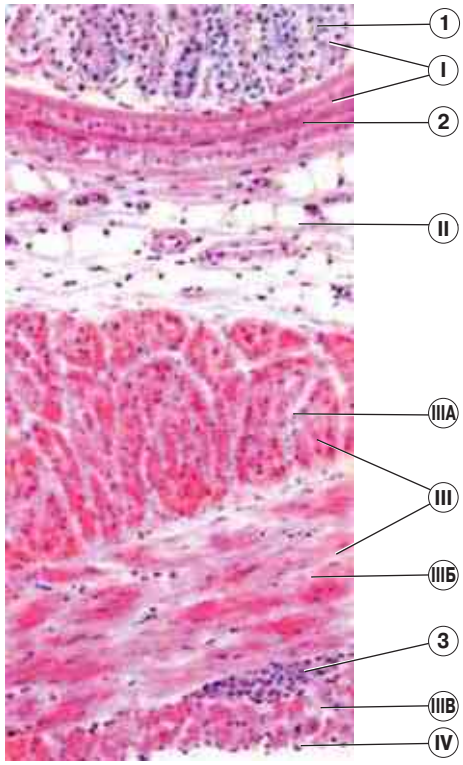

Рис. 24.3. Дно желудка. Оболочки желудка. Окраска гематоксилином и эозином. Рисунок с препарата [по В. Г. Елисееву, Ю. И. Афанасьеву, Е. Ф. Котовскому]

II. *Выводным протоком* считается короткая шейка железы, открывающаяся в дно желудочной ямки. Но и здесь содержатся *мукоциты* (называемые *шеечными*), т. е. секреторная функция присуща и этому условному выводному протоку.

б) Лимфоидная ткань. В собственной пластинке могут находиться также лимфоидные элементы — лимфатические узелки или диффузные инфильтраты.

3. Мышечная пластинка (*3*) слизистой оболочки включает три слоя гладкомышечной ткани: два циркулярных и между ними – продольный.

Этим желудок отличается от других (в т. ч. соседних) отделов пищеварительной трубки: там в мышечной пластинке – один или два слоя.

II–IV. Остальные оболочки желудка (рис. 24.3). В верхней части указанного изображения — глубокие слои слизистой оболочки (*I*): собственная пластинка на уровне дна желудочных желез (*1*) и трехслойная мышечная пластинка (*2*).

Ниже видны последующие оболочки стенки желудка. Их структура достаточно типична.

1. Так, **подслизистая основа** (*II*) состоит из рыхлой неоформленной соединительной ткани, богатой жировыми клетками. В ней располагаются артериальное, венозное и нервное сплетения, а также лимфатическая сеть.

2. ***а)*** **Мышечная оболочка** (*III*) образована *гладкой* мышечной тканью.

б) Ей присуща та же особенность, что и мышечной пластинке слизистой оболочки, — она содержит не два слоя (как прочие участки пищеварительной трубки), а три слоя (п. 23.1.2): внутренний продольный (или косой) (*IIIA*), средний циркулярный (*IIIБ*), наружный продольный (*IIIB*).

в) Дополнительным (по сравнению с пищеводом и кишечником) является самый внутренний слой. Можно заметить также, что эти слои продолжают чередование продольных и циркулярных слоев мышечной пластинки слизистой оболочки (хотя и гораздо мощнее их по толщине).

г) Между мышечными слоями расположены элементы нервного сплетения (*3*) и сеть лимфатических сосудов.

3. Наконец, **серозная оболочка** (*IV*) — это висцеральная брюшина, покрытая снаружи мезотелием.

Под серозной оболочкой (на границе с мышечной) находится еще одно нервное сплетение. Всего, таким образом, в стенке желудка — три нервных сплетения.

4. ***а)*** Из вышеизложенного ясно, что главные особенности строения стенки желудка связаны с ее *слизистой* оболочкой. На гистологическом уровне — это наличие в последней

– ***ямок***, выстланных однослойным призматическим железистым эпителием,
– и глубоких трубчатых желудочных ***желез***, открывающихся в ямки.

б) Причем и различия *между областями желудка* также касаются главным образом этих же образований. Так,

– во всех отделах желудка, кроме пилорического, ***глубина ямок*** составляет примерно 25 % толщины слизистой оболочки,

– в пилорическом же отделе ямки в 2–3 раза глубже.

А особенности ***желез*** разных отделов желудка рассмотрим более подробно.

24.1.3. Железы желудка

24.1.3.1. Три вида желез

а) Как уже было сказано, все железы желудка являются простыми (что означает неразветвленность выводных протоков) и трубчатыми (по форме концевых отделов).

б) Тем не менее в различных отделах желудка железы имеют неодинаковое строение, в связи с чем различают три их вида: *собственные* (или *фундальные*), *кардиальные* и *пилорические* железы.

в) Сравнительная характеристика этих желез приведена в табл. 24.1.

Как видно, кардиальные и пилорические железы являются разветвленными и преимущественно слизистыми, а фундальные (собственные) железы — неразветвленными и более сложными по клеточному составу.

г) Обратим внимание также на то, что в желудке имеется три вида мукоцитов:

1) *поверхностные* мукоциты — все клетки железистого эпителия желудка;

2) мукоциты концевых отделов желез (в фундальных железах они называются *добавочными клетками*);

3) *шеечные* мукоциты — слизистые клетки выводных протоков.

24.1.3.2. Собственные железы желудка: экзокриноциты концевых отделов

Преобладающим типом желез являются *собственные* железы желудка — и именно они фигурировали на рис. 24.2, *а* и *б*. А теперь рассмотрим их на рис. 24.4, *а* и *б*. В каждой железе различают

– главную часть (*концевой отдел*) — дно (*I*) и тело (*II*),

– а также *выводной проток* — шейку (*III*) и ее устье — перешеек (*IV*).

В табл. 24.1 перечислены клетки этих отделов. Охарактеризуем отдельно каждый вид клеток.

Начнем с ***экзокриноцитов концевых отделов***. Согласно табл. 24.1, сюда относятся клетки трех видов: париетальные, главные и добавочные (мукоциты).

1. Париетальные (обкладочные) клетки (*1*)

а) Функция. Данные клетки секретируют (по отдельности) компоненты *соляной кислоты* (ионы H^+ и Cl^-), а также упоминавшийся выше *внутренний фактор Касла* (необходимый для всасывания витамина B_{12}).

б) Морфология *(светооптический уровень)*. Париетальные клетки легко различимы на препарате по следующим признакам:

Таблица 24.1. Железы желудка

	СОБСТВЕННЫЕ (ФУНДАЛЬНЫЕ) ЖЕЛЕЗЫ	КАРДИАЛЬНЫЕ ЖЕЛЕЗЫ	ПИЛОРИЧЕСКИЕ ЖЕЛЕЗЫ
ЛОКАЛИЗАЦИЯ	Дно и тело желудка	Кардиальная часть желудка	Пилорическая часть желудка
КОЛИЧЕСТВО ЖЕЛЕЗ	35 млн	1–2 млн	3,5 млн
КОНЦЕВЫЕ ОТДЕЛЫ: МОРФОЛОГИЯ	Практически неразветвленные	Сильно разветвленные	Разветвленные, расположены реже, имеют широкие просветы
КОНЦЕВЫЕ ОТДЕЛЫ: ЭКЗОКРИНОЦИТЫ	Клетки трех видов: а) париетальные; б) главные; в) добавочные мукоциты	Преобладают слизистые клетки (мукоциты): светлые, с уплощенным ядром в базальной части	
КОНЦЕВЫЕ ОТДЕЛЫ: ЭНДОКРИНОЦИТЫ	а) EC-клетки; б) ECL-клетки; в) A-клетки и др.	G-клетки	
		EC-клетки	D- и D_1-клетки, P-клетки и др.
ШЕЙКА ЖЕЛЕЗЫ: КЛЕТОЧНЫЙ СОСТАВ	1. Шеечные мукоциты. 2. Недифференцированные эпителиоциты — источник постоянного обновления клеточного состава покровного эпителия и самих желез		

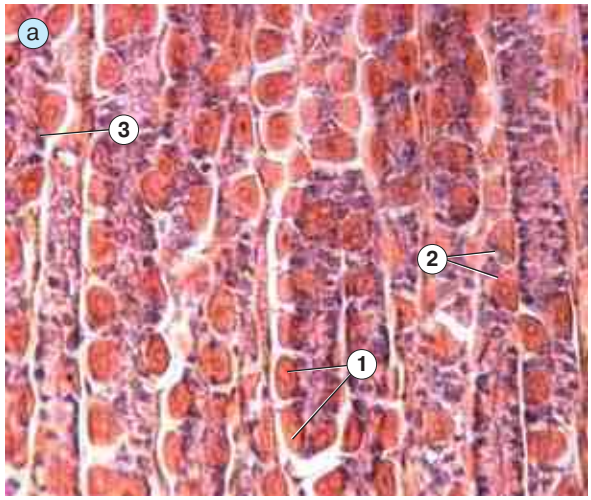

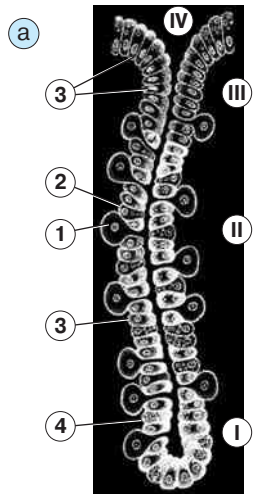

Рис. 24.4. Собственные железы желудка:
а — препарат — дно желудка. Окраска конго-ротом и гематоксилином;
б — схема [по В. Г. Елисееву, Ю. И. Афанасьеву, Е. Ф. Котовскому]

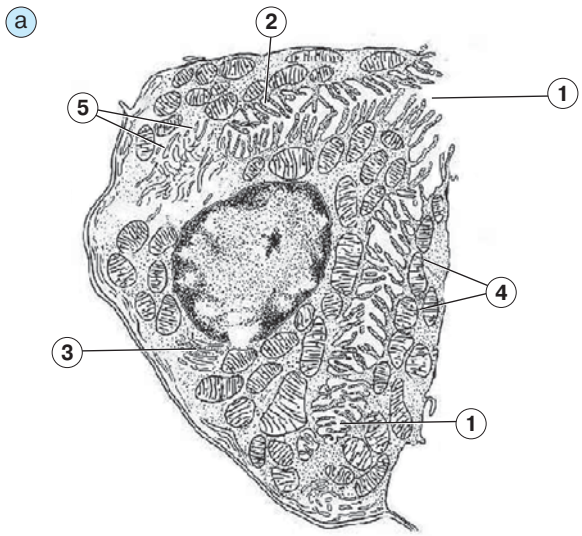

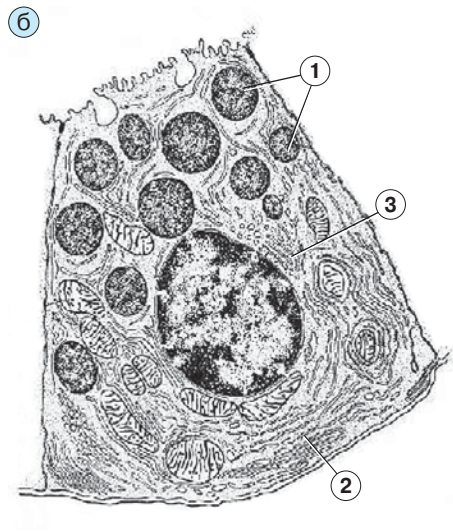

Рис. 24.5. Париетальная (а) и главная (б) клетки собственных желез желудка. *Схемы*

1–2) по *размеру* они — ***самые крупные***; *расположены* поодиночке и снаружи от других клеток (прилегая к их базальным отделам),

3–4) *цитоплазма* – оксифильная, окрашивается конго-ротом в ***яркий оранжевый цвет;*** *ядро* – округлое.

в) I. На *ультраструктурном уровне* (рис. 24.5, *а*) наиболее характерным признаком является наличие ***внутриклеточных секреторных канальцев*** (*1*), в просвет которых выступают многочисленные микроворсинки (*2*). Данные канальцы переходят в *меж*клеточные канальцы и затем — в просвет железы.

II. В выделении секрета, очевидно, участвует и аппарат Гольджи (*3*).

III. Гранулярная ЭПС (*5*) развита слабо.

IV. Зато в клетке очень много митохондрий (*4*), что свидетельствует о большой потребности в энергии.

г) Механизм секреции ионов H^+ и Cl^- таков (рис. 24.5-I).

I. Ионы H^+ образуются в париетальных клетках благодаря активности ***карбоангидразы***. Этот фермент катализирует превращение CO_2 (поступающего из крови) в угольную кислоту, которая диссоциирует на ионы HCO_3^- и H^+.

II. Выделение же из клеток ионов H^+ сопряжено с *антипортом* (поступлением в клетку) *ионов* K^+. Этот процесс требует энергии АТФ (поскольку ионы K^+ перемещаются против градиента своей концентрации) и осуществляется специальным мембранным белком — ***H^+,K^+-АТФазой.***

III. Ионы Cl^- проникают из крови в париетальные клетки через ***анионные каналы*** плазмолеммы, в обмен на выход из клетки *ионов* HCO_3^-. Выведение же ионов Cl^- из париетальных клеток в просвет секреторных канальцев осуществляется путем *симпорта с ионами* K^+ (которые возвращаются по градиенту своей концентрации во внеклеточную среду).

д) Таким образом, ионы K^+ участвуют в выведении из париетальных клеток обоих компонентов HCl. При этом они совершают челночные «рейсы» из внеклеточной среды в клетку и обратно.

е) Цитоплазма париетальных клеток, в связи с интенсивным выведением из нее компонентов соляной кислоты (и несмотря на компенсацию этих потерь со стороны крови), оказывается несколько обедненной кислотными соединениями, что и обусловливает ее *ацидофилию* (оксифилию).

2. Главные клетки (см. рис. 24.4, *а* и *б*)

а) Функция. Главные клетки (*2*) образуют *пепсиноген* — неактивную форму ***пепсина***. Кроме того, ими же вырабатываются *химозин* и некоторые другие ферменты.

б) Морфология *(светооптический уровень)*:

1–2) по размеру клетки – небольшие; располагаются *группами*;

3–4) цитоплазма – базофильная (высокое содержание РНК), ядро – округлое.

в) На *ультраструктурном уровне* (рис. 24.5, *б*) выявляется, что

– в *апикальной* части клеток сосредоточены *секреторные гранулы* (*1*)
– и в клетках хорошо развиты структуры, связанные с интенсивной продукцией экспортных белков, — гранулярная ЭПС (*2*) и комплекс Гольджи (*3*).

3. Слизистые клетки (мукоциты), или **добавочные клетки** (*3* на рис.24.4, *а–б*)

а) Как следует из названия, данные клетки образуют слизеобразный секрет.

б) По ***морфологии*** они близки к поверхностным мукоцитам (п.24.1.2):

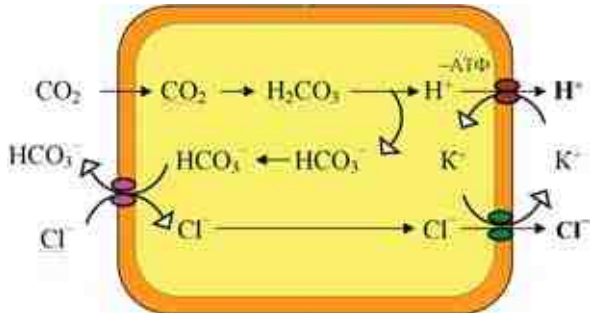

Рис. 24.5-I. Схема секреции париетальными клетками желудка ионов H^+ и Cl^-

– ядра – плотные, оттеснены к базальной части клеток,
– цитоплазма же *апикальной* части — светлая, слабоокрашенная, поскольку заполнена гранулами мукоидного (слизеобразного) секрета.

24.1.3.3. Собственные железы желудка: шеечные клетки и эндокриноциты

1. Шеечные клетки

а) В соответствии с табл. 24.1, шеечные клетки подразделяются на две группы: *шеечные мукоциты* и ***малодифференцированные эпителиоциты***.

б) Особенно важна функция второй группы клеток.

I. Часть этих клеток, размножаясь и дифференцируясь в поверхностные мукоциты, перемещается ***вверх*** — на поверхность слизистой оболочки — и замещает отторгающиеся клетки эпителия.

II. Другие малодифференцированные шеечные клетки гораздо медленнее движутся ***вниз*** – вглубь желез – и одновременно дифференцируются во все виды экзо- и эндокриноцитов данных желез.

Это обеспечивает постоянное обновление покровного и железистого эпителия. Причем среднее время жизни клеток поверхностного эпителия — 4 суток, а клеток желез — до нескольких месяцев.

2. Эндокриноциты желудка. Общие сведения

а) Морфология. Различить эндокриноциты при обычной световой микроскопии не удается. При использовании же специальных методов исследования выясняется, что

– по форме это уплощенные клетки (*4* на рис. 24.4, *б*),

Таблица 24.2. Эндокриноциты собственных желез желудка

ЭНДОКРИНОЦИТЫ	ГОРМОНЫ	ФИЗИОЛОГИЧЕСКИЕ ЭФФЕКТЫ
EC-КЛЕТКИ	Серотонин	Стимулирует секреторную и двигательную активность желудка и кишечника
	Мелатонин	Определяет суточную периодичность секреции и моторики ЖКТ
ECL-КЛЕТКИ	Гистамин	Особенно выражена стимуляция секреции HCl париетальными клетками (помимо влияния на моторику ЖКТ и состояние сосудов)
А-ПОДОБНЫЕ КЛЕТКИ	Желудочный глюкагон	Подобно глюкагону поджелудочной железы, между приемами пищи стимулирует мобилизацию из депо углеводов и жиров

– а секреторные гранулы содержатся *во всем их объеме* (т.е. не только в апикальной части, как у главных экзокриноцитов).

б) Отношение к просвету железы. По отношению к просвету железы все эндокриноциты делятся на «*закрытые*» и «*открытые*»: первые не контактируют с просветом железы, вторые же узкой апикальной частью достигают просвета.

Считают, что «***открытые***» эндокриноциты воспринимают те или иные раздражения со стороны просвета железы — изменение pH, действие определенных веществ и т.п. И в ответ на эти раздражения они отвечают выделением своих гормонов. Иными словами, согласно данной точке зрения, такие клетки являются *рецепторно-секреторными* и обеспечивают относительно быструю гормональную реакцию на изменение содержимого желудка.

в) Диапазон действия. I. Некоторые гормоны эндокриноцитов желудка действуют по типичному *эндокринному* механизму: попадают в кровь и с нею доставляются к клеткам-мишеням.

II. Другие же гормоны обладают *паракринным* действием: диффундируют в пространстве, окружающем эндокриноцит, и именно здесь находят свои клетки-мишени.

г) Виды эндокриноцитов. Всего в желудке (во всех его железах) выявлено около 10 видов эндокриноцитов. Между железами они распределены неравномерно: одни эндокриноциты преобладают в фундальных, другие — в кардиальных или пилорических железах.

В табл. 24.2 представлены эндокриноциты, наиболее характерные для фундальных (собственных) желез желудка (хотя в этих железах могут встречаться и другие эндокриноциты).

3. Некоторые эндокриноциты фундальных желез

а) EC-клетки (содержатся также в кардиальных железах). Они относятся к «*открытым*» эндокриноцитам *паракринного* действия.

I. Поэтому можно предполагать, что

– выделение ими *серотонина* стимулируется самим фактом поступления пищи в желудок (благодаря контакту EC-клеток с просветом желез),
– а серотонин, диффундируя в соседние области стенки желудка, *активирует экзокриноциты и миоциты,* т.е. переваривающую и эвакуаторную деятельность желудка.

II. Что касается *мелатонина*, то, вероятно, его выделение EC-клетками регулируется не пищей, а симпатическими нервными волокнами, которые передают этим клеткам такие же сигналы *от зрительных путей*, как и те, что идут в эпифиз (п. 22.2.3).

Это позволяет образующемуся в желудке гормону определять *суточную периодичность* секреции и моторики пищеварительного тракта.

б) ECL-клетки тоже действуют *паракринным* способом, но относятся к эндокриноцитам «*закрытого*» типа. Следовательно, секреция ими *гистамина* не может инициироваться непосредственно пищей — а только с помощью гуморальных или нервных влияний.

в) Наконец, ***А-подобные клетки*** (названные так потому, что подобны А-клеткам поджелудочной железы) являются «*закрытыми*», а их гормон (*глюкагон*) действует истинно *эндокринным* способом, т.е. попадает в кровеносное русло и доносится до клеток-мишеней кровотоком.

4. Дополнительные замечания

а) Химическая природа называвшихся здесь гормонов такова:

– серотонин и мелатонин (т.е. оба гормона EC-клеток) – производные аминокислоты триптофана;
– гистамин – производное аминокислоты гистидина;
– глюкагон — полипептид.

б) И обратим внимание на ***гистамин***.

I. Мы с ним уже дважды встречались в темах 8 и 9 как с «*медиатором воспаления*», который образуется базофилами крови и лаброцитами (они же — тучные клетки и тканевые базофилы).

II. Но, как видно из табл. 24.2, гистамин вырабатывается также в слизистой оболочке желудка и активно стимулирует секрецию соляной кислоты.

III. На этом его свойстве основан так называемый ***«гистаминовый тест»***, используемый в клинике при очень низкой кислотности желудочного сока. Если введение гистамина в организм способно повысить кислотность сока, то это говорит в пользу функциональной (а не органической) природы данного состояния. В противном случае приходится думать об атрофии слизистой оболочки желудка.

Вышеизложенное относилось к фундальным (собственным) железам желудка. Остальные два вида желез мы рассмотрим вместе с соответствующими отделами желудка.

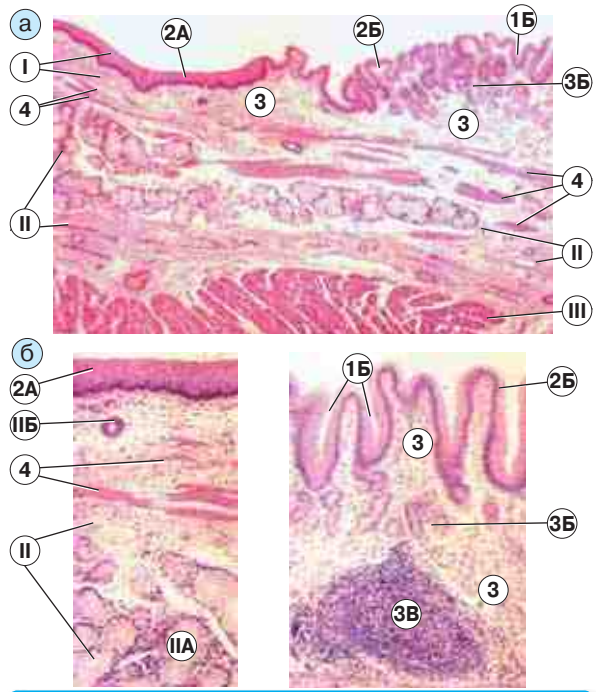

Рис. 24.6. Препарат — переход пищевода (*слева*) в желудок (*справа*). Продольный срез. Окраска гематоксилином и эозином: а — малое увеличение; б — среднее увеличение: области пищевода (*слева*) и желудка (*справа*) вблизи от места перехода первого во второй

24.1.4. Кардиальный и пилорический отделы желудка

24.1.4.1. Кардиальная область желудка

1. Общая характеристика

а) На гистологическом уровне области желудка отличаются друг от друга главным образом по трем признакам: глубине ямок, степени ветвления желез и клеточному составу желез.

б) Для кардиальной области эти три признака таковы:

– глубина ямок составляет (так же, как в дне и теле желудка) примерно 25 % толщины слизистой оболочки;

Таблица 24.3. Пищевод и кардиальная область желудка: слои стенки

	ПИЩЕВОД	ЖЕЛУДОК (кардиальный отдел)
ВНУТРЕННЯЯ ПОВЕРХНОСТЬ	Относительно ровная	Имеются ямки (1Б)
ЭПИТЕЛИЙ	Многослойный плоский неороговевающий (2А)	Однослойный цилиндрический железистый (2Б)
СОБСТВЕННАЯ ПЛАСТИНКА (3) СЛИЗИСТОЙ ОБОЛОЧКИ (I)	Здесь могут располагаться кардиальные железы пищевода (подобные желудочным), но на снимках их нет	Содержатся кардиальные железы желудка (3Б) — простые, разветвленные, трубчатые, слизистые
	Встречаются лимфатические фолликулы (3В)	
МЫШЕЧНАЯ ПЛАСТИНКА (4) СЛИЗИСТОЙ ОБОЛОЧКИ	Один слой гладких миоцитов	Три слоя гладких миоцитов
ПОДСЛИЗИСТАЯ ОСНОВА (II)	Содержатся собственные железы пищевода (IIА) — сложные, разветвленные, альвеолярно-трубчатые, слизистые	Железы пищевода могут заходить в кардиальную область желудка, но на очень небольшое расстояние
МЫШЕЧНАЯ ОБОЛОЧКА (III)	Два слоя гладкой мышечной ткани	Три слоя гладкой мышечной ткани

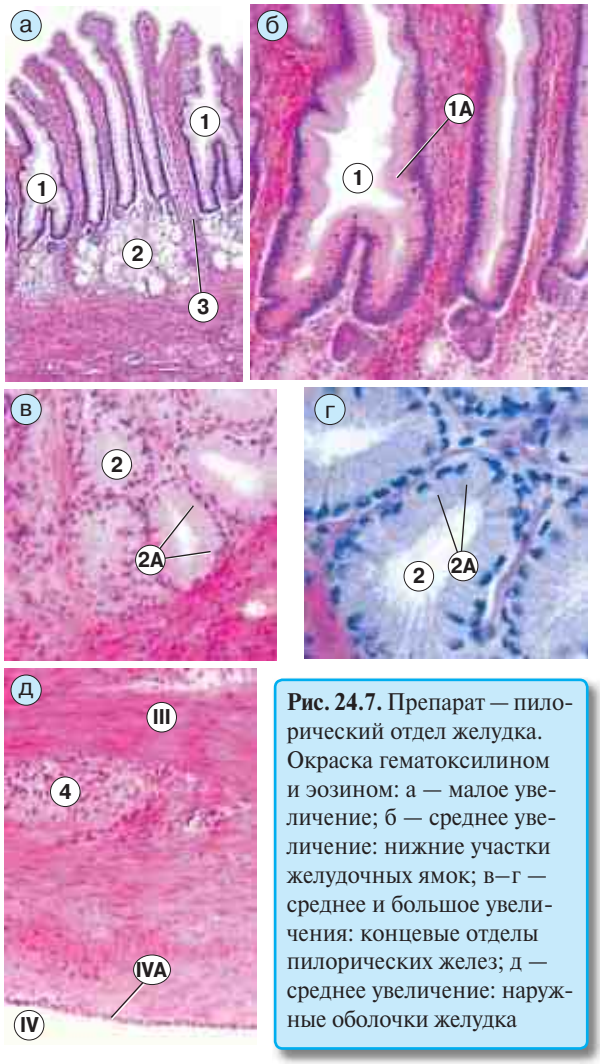

Рис. 24.7. Препарат — пилорический отдел желудка. Окраска гематоксилином и эозином: а — малое увеличение; б — среднее увеличение: нижние участки желудочных ямок; в–г — среднее и большое увеличения: концевые отделы пилорических желез; д — среднее увеличение: наружные оболочки желудка

– железы (кардиальные) — сильно *разветвленные*;
– по клеточному составу и характеру секрета эти железы — преимущественно *слизистые*, т. е. ***экзо***криноциты представлены, в основном, *мукоцитами*.

в) Среди же ***эндо***криноцитов в кардиальных железах преобладают, согласно табл. 24.1,
– уже знакомые нам ЕС-*клетки*, вырабатывающие *серотонин* и *мелатонин*,
– G-*клетки*, образующие *гастрин* и *энкефалин* (их действие – в табл. 24.4).

2. Переход пищевода в желудок. Вместе с тем кардиальная область желудка очень показательна в отношении того, сколь резко меняется строение пищеварительной трубки при переходе от пищевода к желудку. В этом убеждают снимки с соответствующего препарата (рис. 24.6, *а–б*).

В принципе, все основные особенности стенки как пищевода, так и кардиальной части желудка нам уже известны. Для более наглядного их сопоставления они сведены в табл. 24.3.

24.1.4.2. Пилорическая часть желудка

1. Отличительные черты (рис. 24.7, *а*). Пилорическая часть желудка легко узнаваема по следующим трем признакам.

а) Желудочные ямки (*1*) — гораздо ***глубже***, чем в остальных областях желудка: их глубина составляет 50–70% от толщины слизистой оболочки.

б) Пилорические железы (*2*), помещающиеся в собственной пластинке слизистой оболочки, являются ***разветвленными***. Поэтому они выглядят совсем иначе, чем фундальные железы, — не как длинные трубочки, а как округлые грозди коротких трубочек, разделенные соединительнотканными перегородками (*3*).

По той же причине и располагаются эти железы *реже*, чем фундальные.

в) Третий признак тоже связан с железами: последние являются ***слизистыми***: их концевые отделы (рис. 24.7, *в* и *г*) состоят в основном из светлых клеток — мукоцитов, что придает светлый вид и самим концевым отделам.

В мукоцитах (*2А*), как обычно, плотное и уплощенное ядро оттеснено в базальную часть клетки.

Можно заметить также, что концевые отделы пилорических желез имеют более широкие просветы, чем в фундальных железах.

2. Прочие свойства. В остальном стенка пилорической части желудка организована практически так же, как в других отделах желудка.

а) Внутренняя поверхность, включая самые глубокие участки ямок (рис. 24.7, *б*), выстлана *однослойным призматическим железистым эпителием* (*1А*).

б) В железах, помимо экзокриноцитов, тоже встречаются *эндокриноциты* (имеют темную цитоплазму).

в) В мышечной оболочке (*III* на рис. 24.7, *д*) — три слоя гладкой мышечной ткани; причем средний (циркулярный) слой на выходе из желудка образует *пилорический сфинктер*.

г) В стенке имеется несколько нервных сплетений, в т.ч. межмышечное, содержащее

Таблица 24.4. Эндокриноциты пилорических желез

ЭНДОКРИНОЦИТЫ	ГОРМОНЫ	ФИЗИОЛОГИЧЕСКИЕ ЭФФЕКТЫ
G-КЛЕТКИ (содержатся также в кардиальных железах)	Гастрин	***Стимулирует*** секреторную (особенно продукцию HCl) и двигательную активность желудка
	Энкефалин	Является одним из эндогенных морфинов (табл. 22.11), т. е. обладает ***обезболивающим*** действием
P-КЛЕТКИ	Бомбезин	***Стимулирует*** – секрецию HCl, – секрецию панкреатического сока, – моторику желчного пузыря (табл. 22.12).
D-КЛЕТКИ	Соматостатин	***Тормозит*** эндокринные и через это — экзокринные функции органов ЖКТ (табл. 22.12 и 22.6)
D_1-КЛЕТКИ	ВИП (вазоинтестинальный пептид)	1) По влиянию на поджелудочную железу – антагонист соматостатина: ***стимулирует*** ее экзокринную и эндокринную активность. 2) Кроме того, расширяя сосуды, снижает давление (табл. 22.12 и 22.6)

интрамуральные нервные узлы (*4*) и связывающие их волокна.

д) Наружная оболочка (*IV*) — серозная, т. к. включает мезотелий (*IVA*).

3. Эндокриноциты пилорических желез. Основные виды этих клеток представлены в табл. 24.4.

В порядке комментария к этой таблице отметим следующее.

а) G-клетки относятся к «*открытым*» эндокриноцитам с *эндокринным* (а не паракринным) механизмом распространения секрета. Это можно трактовать так:

– поступление пищи в пилорический отдел желудка стимулирует при определенных условиях (например, при недостаточной кислотности среды) секрецию *гастрина* G-клетками;
– гастрин же с кровотоком переносится к железам дна и тела желудка, активируя выделение HCl.

б) Видимо, сходным образом функционируют и ***P-клетки***, выделяющие *бомбезин*. В то же время спектр действия бомбезина шире: он готовит «почву» и для последующего переваривания пищи в тонкой кишке, стимулируя поступление в нее желчи и поджелудочного сока.

в) D-клетки с помощью *соматостатина*, наоборот, подавляют секреторную активность ЖКТ. Вероятно, это имеет место при отсутствии пищи в желудке (и в последующих отделах ЖКТ, где тоже содержатся D-клетки).

24.2. Тонкая кишка

24.2.1. Строение стенки

24.2.1.1. Общие сведения

1. Отделы тонкой кишки. Длина тонкой кишки — 6–7 м. На этом протяжении различают три отдела (п. 23.1.1): а) двенадцатиперстную кишку (длина 25–30 см), б) тощую кишку (примерно $^2/_5$ длины тонкой кишки), в) подвздошную кишку (остальная часть тонкой кишки).

В двенадцатиперстную кишку открываются общим отверстием желчевыводящий проток печени и выводной проток поджелудочной железы.

2. Функции. Основные функции тонкой кишки — переваривание пищи и всасывание продуктов переваривания.

а) Переваривание осуществляется двумя группами ферментов.

I. Первая группа — ферменты *панкреатического сока* (поступающего из поджелудочной железы); они осуществляют *полостное переваривание* — действуют на субстраты *в просвете* кишки.

II. Вторая группа — ферменты т.н. *кишечного сока*. Они образуются определенными эпителиоцитами самой кишки и чаще всего остаются *на поверхности* этих клеток, где действуют на промежуточные продукты распада компонентов пищи. Это обозначается как *пристеночное пищеварение*.

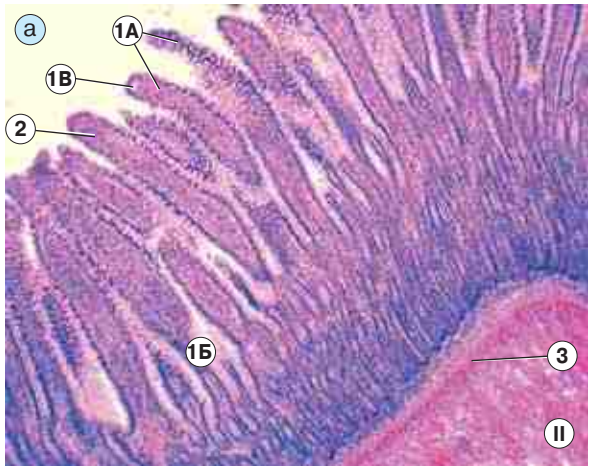

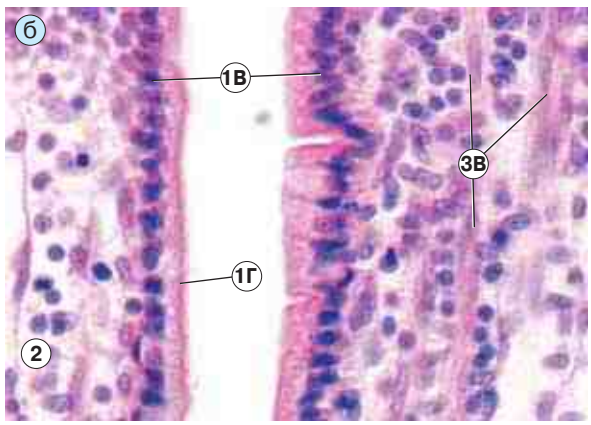

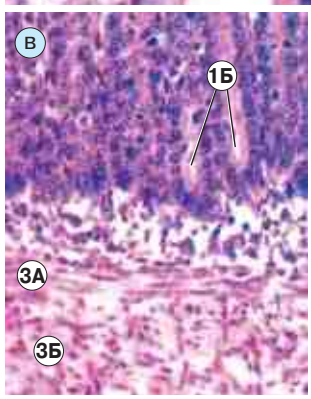

Рис. 24.8. Препарат — тонкая кишка. Слизистая оболочка. Окраска гематоксилином и эозином:
а — малое увеличение;
б — большое увеличение: ворсинки кишки;
в — большое увеличение: нижние слои слизистой оболочки

Причем, в отличие от желудочного сока, общий спектр обеих групп ферментов весьма широк: здесь оказываются ферменты переваривания

– *белков* — трипсин, химотрипсин, энтерокиназа, пептидазы и др.;
– *углеводов* — амилаза, мальтаза, лактаза, сахараза и т. д.;
– *липидов* — липазы, фосфолипазы и пр. (действуют на липиды, эмульгированные желчными кислотами);
– *нуклеиновых кислот* — различные нуклеазы и нуклеотидазы.

Таким образом, расщеплению подвергаются питательные вещества всех классов.

б) Всасывание. Продукты переваривания всасываются. Для увеличения поверхности всасывания

– *слизистая оболочка* тонкой кишки образует ***ворсинки*** (пальцевидные выпячивания) и ***крипты*** (трубчатые углубления);
– а *плазмолемма* эпителиоцитов, осуществляющих всасывание, образует ***микроворсинки***.

в–д) Другие функции тонкой кишки:

1) ***механическая*** — перемещение непереваренных остатков пищи по направлению к толстой кишке;

2) ***эндокринная*** — выработка одиночными эндокриноцитами эпителия кишки целого ряда гормонов;

3) ***защитная*** — участие в иммунных реакциях на антигены (см. подтему 21.1).

3. Специфические структуры. На внутренней поверхности тонкой кишки почти во всех участках имеется ряд специфических образований.

а–б) Во-первых, это уже упомянутые ***ворсинки*** и ***крипты***. Ворсинки достигают по высоте 0,5–1,0 мм и, располагаясь с высокой плотностью (20–40 на 1 мм^2), придают поверхности слизистой оболочки бархатистый вид.

в) Во-вторых, по всей длине кишки слизистая оболочка и подслизистая основа образуют ***циркулярные*** (поперечные) ***складки***.

г) И наконец, часто встречаются небольшие возвышения, обусловленные залеганием в слизистой оболочке ***лимфатических фолликулов*** — одиночных (*солитарных*) или сгруппированных (в виде т. н. *пейеровых бляшек*).

Причем пейеровы бляшки (общим числом около 20–30) встречаются только в подвздошной кишке. Ворсинки и крипты над бляшками и солитарными фолликулами обычно отсутствуют (п. 21.2.2.1).

24.2.1.2. Слои стенки

I. Слизистая оболочка (рис. 24.8, *а–в*)

а) Ворсинки (*1А*) покрыты ***однослойным цилиндрическим каемчатым эпителием*** (*1В*). Такой же эпителий выстилает крипты (*1Б*).

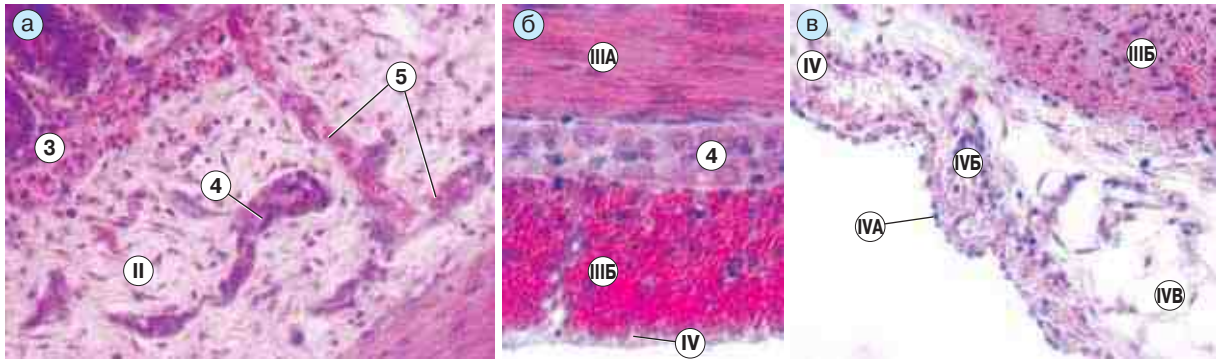

Рис. 24.9. Препарат — тонкая кишка. Другие оболочки. Окраска гематоксилином и эозином:
а — подслизистая основа; б — мышечная оболочка; в — серозная оболочка

Его особенность (отраженная в названии) состоит в том, что на поверхности выявляется *оксифильная каемка* (*1Г*). Последняя создается *микроворсинками,* присутствующими на апикальной поверхности большинства эпителиоцитов.

б) Собственная пластинка (*2*) слизистой оболочки (представленная, как обычно, рыхлой соединительной тканью),

– во-первых, образует *строму ворсинок*,
– а во-вторых, находится *под ворсинками*, где в ней располагаются крипты.

в) Мышечная пластинка (*3*) слизистой оболочки тоже имеет двойное представительство.

I. Основная ее часть локализуется *под криптами* (*1Б*). Здесь мышечная пластинка включает 2 (а не 3, как в желудке) слоя гладкомышечной ткани: внутренний циркулярный (*3А*) и наружный продольный (*3Б*).

II. Кроме того, отдельные миоциты (*3В*) — представители данной пластинки — находятся в ворсинках.

В собственной и мышечной пластинках (а также в подслизистой основе) расположены лимфатические фолликулы — одиночные и сгруппированные.

II. Подслизистая основа (рис. 24.9, *а*)

а) Подслизистая основа (*II*) образована рыхлой волокнистой соединительной тканью, в которой содержатся интрамуральные нервные ганглии (*4*), входящие в подслизистое нервное сплетение, многочисленные сосуды (*5*) и скопления лимфоидной ткани.

б) В подслизистой основе *двенадцатиперстной кишки* находятся также ***дуоденальные (бруннеровы) железы:*** по характеру секрета — слизистые, по морфологии — сложные разветвленные альвеолярно-трубчатые.

III. Мышечная оболочка (рис. 24.9, *б*), как и мышечная пластинка слизистой оболочки, включает 2 слоя гладкомышечной ткани (только гораздо более выраженные): внутренний циркулярный (*IIIА*) (более мощный по толщине) и наружный продольный (*IIIБ*).

Спазмы кишечника вызываются сокращениями циркулярного слоя, а *перистальтические движения* — упорядоченными во времени и в пространстве сокращениями обоих слоев.

Между слоями часто встречаются ганглии (*4*) межмышечного нервного сплетения.

IV. Серозная оболочка (рис. 24.9, *в*), как обычно, содержит слой рыхлой волокнистой соединительной ткани (*IVБ*), покрытый мезотелием (*IVА*). В данном случае в соединительнотканном слое много адипоцитов (*IVВ*).

24.2.2. Ворсинки и крипты тонкой кишки

Теперь более подробно остановимся на специфических структурах слизистой оболочки тонкой кишки — ворсинках и криптах.

24.2.2.1. Тканевой и клеточный состав

1. Ворсинки (см. рис. 24.8, *а* и *б*)

а) Тканевой состав. I. Из предыдущего следует, что в образовании ворсинок участвуют все слои слизистой оболочки:

– однослойный цилиндрический каемчатый *эпителий* (*1В*);
– рыхлая волокнистая ткань собственной пластинки (*2*) слизистой оболочки, составляющая *строму* ворсинки;

– и находящиеся в строме отдельные *гладкие миоциты* (*3В*), «представляющие» мышечную пластинку.

II. Также в строме ворсинки содержится:

– много макрофагов, лимфоцитов и активных плазматических клеток;
– густая сеть кровеносных капилляров *фенестрированного типа*;
– один или несколько широких *лимфатических капилляров,* которые слепо начинаются на верхушке ворсинки и идут вдоль ее оси;
– большое число безмиелиновых нервных волокон и их окончаний.

б) Роль миоцитов. Миоциты, находящиеся в ворсинке, периодически сокращаются — с частотой 4–6 сокращений за минуту. Считают, что это способствует проникновению продуктов переваривания в сосуды ворсинки:

– в *кровеносные* капилляры (в случае аминокислот и моносахаров)
– или в *лимфатические* капилляры (в случае продуктов переваривания липидов).

2. Крипты (см. рис. 24.8, *а* и *в*)

а) Крипты (*1Б*) тонкой кишки во многом похожи на собственные железы желудка (п. 24.1.3):

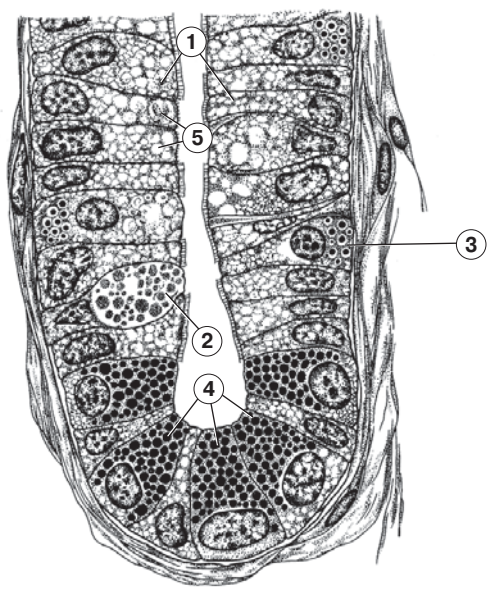

Рис. 24.10. Крипты тонкой кишки. Схема [по Н. А. Юриной и Л. С. Румянцевой]

I. они тоже представляют собой трубчатые углубления слизистой оболочки,

II. располагаются в собственной пластинке этой оболочки

III. и открываются (группами по 5–10 крипт) в просвет между ворсинками — как желудочные железы открываются в желудочные ямки.

На основании этих совпадений крипты часто называют *кишечными железами.*

б) Однако приведенный термин не совсем точен. Дело в том, что среди эпителиальных клеток крипт в полной мере *секреторными* являются не все (как в желудочных железах), а лишь относительно небольшая часть клеток. Это видно из следующего описания.

3. Клеточный состав эпителия крипт и ворсинок

а) I. ***В эпителии крипт*** (рис. 24.10) тонкой кишки встречаются клетки *пяти* типов:

1) столбчатые (каемчатые) эпителиоциты (*1*), или энтероциты, и их разновидность — М-клетки,

2–3) бокаловидные клетки (*2*) и эндокриноциты (*3*),

4) экзокриноциты с ацидофильными гранулами (клетки Панета) (*4*),

5) а также недифференцированные эпителиоциты (*5*).

II. Выраженной секреторной активностью обладают клетки *трех* типов (*2–4*). Но в численном отношении ***преобладают столбчатые клетки***, у которых секреторная активность, хотя и имеется, не является единственной или доминирующей функцией. Потому-то крипты не следует полностью отождествлять с железами.

б) Эпителий ворсинок представлен тремя типами клеток — *столбчатыми (включая М-клетки), бокаловидными и эндокриноцитами.*

Такое сходство естественно: все дифференцированные клетки эпителия ворсинок и крипт развиваются из одного источника — стволовых клеток (недифференцированных эпителиоцитов), находящихся *на дне крипт.*

24.2.2.2. Столбчатые эпителиоциты и М-клетки (см. рис. 24.10)

1. Столбчатые эпителиоциты (или **энтероциты**) (*1*), как было сказано выше, составляют основную массу клеток эпителия ворсинок и крипт.

а) Микроворсинки и гликокаликс. I. Именно эти клетки на своей апикальной поверхности имеют *микроворсинки*, образующие *оксифильную (щеточную, или исчерченную) каемку*, что и определяет название всего эпителия.

II. На поверхности микроворсинок находится *гликокаликс* — слой, содержащий липопротеины, гликозамингликаны и некоторые пищеварительные ферменты: *аминопептидазы, фосфатазы, гликозидазы.*

Эти ферменты ***синтезируются самими столбчатыми клетками***, так что в определенной степени последние тоже являются *экзокриноцитами.* Отражением данного факта является наличие в клетках (в *базальной* их части) *гранулярной ЭПС* и *комплекса Гольджи.*

III. В гликокаликсе и на поверхности микроворсинок завершается переваривание веществ (*пристеночное и мембранное пищеварение*). Затем продукты переваривания подвергаются *всасыванию* (оно будет рассмотрено чуть ниже).

б) Межклеточные контакты. Говоря о структуре столбчатых клеток, добавим, что их боковые поверхности образуют многочисленные межклеточные контакты:

I. в апикальной части эпителиального пласта — *плотные соединения* (п. 2.3.2.3) и соединения типа *адгезивного пояска* (п. 2.2.2.2),

II. в средней части пласта — десмосомы и интердигитации.

Все эти контакты, особенно первые, изолируют полость кишки от внутренней среды организма (как это имеет место и в других участках пищеварительной трубки).

2. Участие столбчатых клеток во всасывании веществ

а) I. ***Водорастворимые компоненты пищи*** — полисахариды (крахмал), дисахариды (сахароза), белки (миозин, актин и другие белки мышц) — ***расщепляются*** в полости кишки и затем на поверхности столбчатых клеток до мономеров.

II. Последние ***всасываются*** внутрь этих клеток:

1) в одних случаях (глюкоза) — путем *облегченной диффузии* (п. 2.2.2.1),

2) в других случаях (аминокислоты) — с помощью *активного транспорта.*

3) Вода и небольшие полярные молекулы (например, этиловый спирт) всасываются путем *простой диффузии.*

III. Из столбчатых клеток эти вещества ***поступают в кровеносные капилляры***, лежащие под базальной мембраной эпителия. И далее с током крови они попадают *в портальную систему печени.*

б) Жиры и другие липиды пищи ассимилируются иначе.

I. Во-первых, в полости кишки они вначале подвергаются ***эмульгированию*** желчными кислотами (поступающими с желчью): крупные жировые капли разбиваются на множество мелких. В таком виде липиды гораздо более доступны для действия липаз.

II. Во-вторых, продукты переваривания липидов проникают в столбчатые эпителиоциты (часто — в комплексе с теми же желчными кислотами) путем ***простой диффузии*** (к чему неспособно большинство веществ).

III. В-третьих, в столбчатых клетках (видимо, в цистернах *гладкой ЭПС,* расположенной в *апикальной* части клеток) происходит ***ресинтез*** жиров и липидов из продуктов переваривания. При этом образуются не копии исходных веществ, а соединения, более характерные для человеческого организма.

IV. В-четвертых, продукты ресинтеза «упаковываются» в комплексе Гольджи тех же клеток в специальные транспортные частицы — ***хиломикроны***. Внутренняя часть этих частиц занята гидрофобными молекулами жира (составляющими 98 % всей массы хиломикрона). А на поверхности находится тонкий слой специальных белков (2 % массы), которые обращены гидрофобными радикалами к жирам, а гидрофильными — наружу.

V. Наконец, в-пятых, из столбчатых клеток хиломикроны перемещаются не в кровеносные, а в ***лимфатические*** капилляры. По лимфатической системе хиломикроны попадают в большой круг кровообращения, минуя печень.

3. М-клетки рассматривались в п. 21.2.2 как участники иммунных реакций, проходящих в слизистой оболочке кишки. Напомним:

а) М-клетки находятся в составе эпителия *над лимфатическими фолликулами* (солитарными или объединенными в пейеровы бляшки) и представляют собой разновидность *столбчатых* эпителиоцитов.

б) Их *особенность* состоит в том, что они имеют

– относительно ровную апикальную поверхность (с редкими микроворсинками),

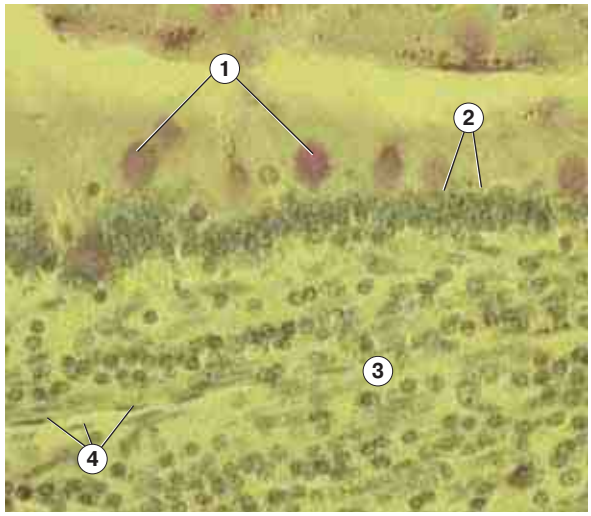

Рис. 24.11. Препарат — тонкая кишка: бокаловидные клетки. Окраска — ШИК-реакция и гематоксилин

– а с базальной стороны — очень глубокие *карманы* (инвагинации), заполненные лимфоцитами и макрофагами.

в) Связав антиген, М-клетки, видимо, *без расщепления* перемещают его в свои карманы, где антиген узнается и поглощается соответствующими В-клетками либо макрофагами.

24.2.2.3. Остальные эпителиоциты ворсинок и крипт

1. Бокаловидные клетки (*2* на рис. 24.10)

а) Морфология и функция. Краткая характеристика этих клеток такова (п. 7.4.2.1).

I. В эпителии они располагаются *поодиночке* и хорошо заметны благодаря своей бокаловидной форме и *светлой пузыреобразной цитоплазме*.

II. Вырабатывают *слизистый секрет* полисахаридной природы, который заполняет цитоплазму и придает ей вышеуказанный вид. Выработка секрета происходит в хорошо развитых ***агранулярной*** *ЭПС* и *аппарате Гольджи*.

III. Выделение же секрета из клетки осуществляется, как правило, по *мерокриновому* типу.

IV. Таким образом, это *одиночные экзокриноциты*. Они выбрасывают свой секрет при поступлении пищи в кишку. Благодаря этому на близлежащих столбчатых клетках образуется примембранный слой слизи.

б) Выявление на препарате. Бокаловидные клетки легко выявляются на обычных препаратах. Но существует также специальный метод их обнаружения — ***ШИК-реакция*** на полисахариды (п. 1.1.4) (рис. 24.11): цитоплазма бокаловидных клеток (*1*) окрашивается в фиолетовый цвет, а прочие клетки ворсинки — например, столбчатые эпителиоциты (*2*), клетки

Таблица 24.5. Эндокриноциты тонкой кишки

ЭНДОКРИНОЦИТЫ	ГОРМОНЫ	ФИЗИОЛОГИЧЕСКИЕ ЭФФЕКТЫ
EC-КЛЕТКИ*	Серотонин	Стимулирует секреторную и двигательную активность желудка и кишечника
S-КЛЕТКИ	Секретин	I. Тормозит выработку гастрина в желудке II. Стимулирует выработку панкреатического сока и желчи
I-КЛЕТКИ	Холецистокинин (панкреозимин)	Стимулирует I. образование панкреатического сока и II. моторику желчных путей
A-ПОДОБНЫЕ КЛЕТКИ*	Энтероглюкагон	Подобно глюкагону поджелудочной железы, между приемами пищи стимулирует мобилизацию из депо углеводов и жиров
D-КЛЕТКИ**	Соматостатин	Тормозит эндокринные и через это — экзокринные функции органов ЖКТ
D_1-КЛЕТКИ**	ВИП (вазоинтестинальный пептид)	I. По влиянию на поджелудочную железу – антагонист соматостатина: стимулирует ее экзокринную и эндокринную активность. II. Кроме того, расширяя сосуды, снижает давление

* Воспроизведено из табл. 24.2.
** Воспроизведено из табл. 24.4.

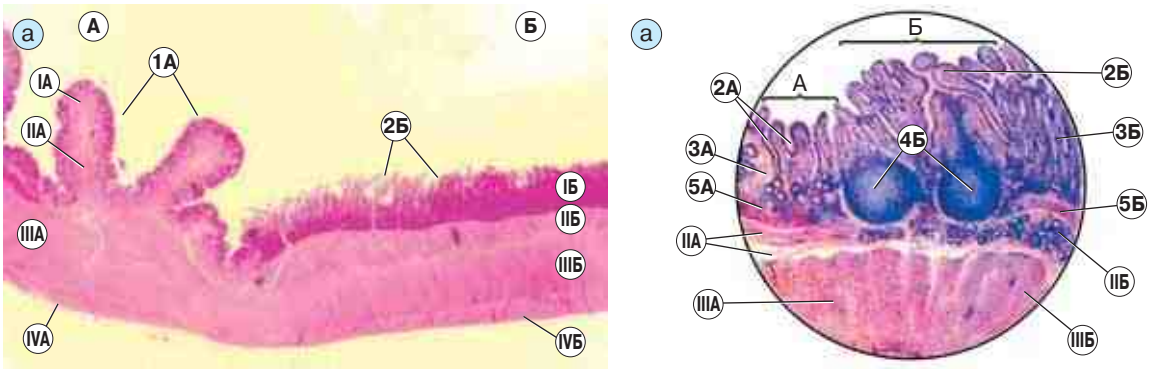

Рис. 24.12. Переход пилорической части желудка (А) в двенадцатиперстную кишку (Б). Окраска гематоксилином и эозином:
а — препарат. Малое увеличение; б — рисунок с препарата. Большое увеличение [по В. Г. Елисееву, Ю. И. Афанасьеву, Е. Ф. Котовскому]

соединительной ткани (*3*) и гладкие миоциты (*4*) — остаются неокрашенными.

2. Эндокриноциты (*3* на рис. 24.10): они встречаются и в эпителии ворсинок, но в криптах их содержание значительно выше.

Как видно на указанном рисунке, гранулы с гормонами располагаются *в базальной части клеток* (откуда гормоны диффундируют в кровеносные капилляры или к соседним клеткам).

Основные типы эндокриноцитов тонкой кишки приведены в табл. 24.5.

Из шести указанных в таблице эндокриноцитов четыре вида встречаются и в железах желудка — собственных, пилорических или кардиальных.

а) Среди этих эндокриноцитов наиболее многочисленными являются ***ЕС-клетки***. Очевидно, их функция — такова же, что и в желудке (п. 24.1.3.3).

I. Контактируя с просветом кишки, ЕС-клетки активируются при поступлении химуса в очередной ее отдел и секретируют серотонин (а также мотилин — гормон пептидной природы).

II. Гормоны, диффундируя в соседние слои кишечной стенки, стимулируют перевариваю щую и эвакуаторную деятельность данного отдела кишки. В частности, увеличивается образование *кишечного сока*.

б) Вполне понятно значение и тех двух типов клеток, которые не содержатся в желудке.

I. Так, ***S-клетки***, видимо, тоже активируются в ответ на поступление химуса в тонкую кишку. После чего с помощью своего гормона (*секретина*) «выключают» секреторную активность желудка (уже ненужную) и «включают» поступление в кишку панкреатического сока и желчи.

II. Исполнение второй части этой программы стимулируется также ***I-клетками***, выделяющими *холецистокинин (панкреозимин)*.

3. Экзокриноциты с ацидофильными гранулами (клетки Панета) (*4* на рис. 24.10)

а) Напомним, что клетки Панета (как и недифференцированные эпителиоциты) содержатся в эпителии только крипт; в ворсинках же их нет. Говоря более точно, клетки Панета располагаются *на дне* крипт.

б) В апикальной своей части они содержат плотные ацидофильные гранулы. Видимо, эти клетки выделяют в просвет крипты

– *дипептидазы*, расщепляющие дипептиды до аминокислот,
– и *лизоцим*, обладающий антимикробным действием (разрушает клеточную стенку бактерий и простейших).

4. Недифференцированные эпителиоциты (*5* на рис. 24.10)

а) Данные клетки тоже находятся в нижней половине крипт.

Как уже говорилось, это ***стволовые клетки***, которые служат источником постоянного обновления состава эпителия как крипт, так и ворсинок. Таким образом, в тонкой кишке

Таблица 24.6. Пилорическая часть желудка и двенадцатиперстная кишка: строение стенки

	ПИЛОРИЧЕСКАЯ ЧАСТЬ ЖЕЛУДКА	ДВЕНАДЦАТИПЕРСТНАЯ КИШКА
СКЛАДКИ СЛИЗИСТОЙ ОБОЛОЧКИ	Продольные, но на выходе из желудка — циркулярные (1А)	В начальной части — продольные (на снимке не видны)
СТРУКТУРЫ НА ПОВЕРХНОСТИ СЛИЗИСТОЙ ОБОЛОЧКИ	Глубокие желудочные *ямки* (2А)	Кишечные *ворсинки* (2Б) – широкие и короткие
СТРУКТУРЫ В СОБСТВЕННОЙ ПЛАСТИНКЕ СЛИЗИСТОЙ ОБОЛОЧКИ	Пилорические *железы* (3А) – разветвленные, слизистые	Кишечные *крипты* (3Б). Чаще, чем в желудке, встречаются лимфатические *фолликулы* (4Б)
МЫШЕЧНАЯ ПЛАСТИНКА СЛИЗИСТОЙ ОБОЛОЧКИ	Имеет 3 слоя (5А)	Имеет 2 слоя (5Б)
ПОДСЛИЗИСТАЯ ОСНОВА	В подслизистой основе (IIА) желез нет	В подслизистой основе (IIБ) – *дуоденальные (бруннеровы) железы*
МЫШЕЧНАЯ ОБОЛОЧКА	Имеет 3 слоя (IIIА)	Имеет 2 слоя (IIIБ)
СЕРОЗНАЯ ОБОЛОЧКА	Отличий нет (IVА, IVБ)	

Таблица 24.7. Отличительные черты отделов тонкой кишки

	ДВЕНАДЦАТИПЕРСТНАЯ КИШКА	ТОЩАЯ КИШКА	ПОДВЗДОШНАЯ КИШКА
СКЛАДКИ СЛИЗИСТОЙ ОБОЛОЧКИ	В начальной части — *продольные*, затем – *циркулярные*	Циркулярные складки — высокие и частые	Складки становятся все ниже и реже — и в конце исчезают
ВОРСИНКИ	Широкие и короткие	Тонкие и высокие	
БОКАЛОВИДНЫЕ КЛЕТКИ	В данном ряду содержание бокаловидных клеток в эпителии ворсинок и крист *возрастает*		
ЛИМФОИДНЫЕ ЭЛЕМЕНТЫ	Содержатся только одиночные (солитарные) лимфатические узелки		Кроме одиночных фолликулов, есть и пейеровы бляшки
ПОДСЛИЗИСТАЯ ОСНОВА	Содержатся дуоденальные (бруннеровы) железы	Желез нет	

положение стволовых клеток несколько иное, чем в желудке:

– *в желудке* подобные клетки находятся *почти у поверхности* — в шеечных отделах желез (п. 24.1.3.3),
– а в тонкой кишке — *в нижних отделах крипт*.

б) Отсюда, делясь и дифференцируясь во все виды эпителиоцитов кишки, *большинство клеток* постепенно поднимается ***вверх*** — до вершины ворсинок, где через некоторое время слущивается.

Меньшая часть дифференцирующихся клеток превращается в клетки Панета, оставаясь внизу крипт.

Среднее время жизни эпителиоцитов тонкой кишки — 5–6 суток.

24.2.3. Отделы тонкой кишки

1. Переход желудка в двенадцатиперстную кишку В данном случае соответствующие различия демонстрируют рис. 24.12, *а* и *б* и табл. 24.6.

2. Сопоставление отделов тонкой кишки. Подобно тому, как в желудке разные отделы имеют свои особенности, так и в тонкой кишке при переходе от ее начальной части к конечной наблюдаются определенные изменения структуры.

Перечень наиболее важных особенностей отделов тонкой кишки приведен в табл. 24.7.

Обратим внимание на изменение формы ворсинок и увеличение количества бокаловидных клеток.

Тема 25. Пищеварительная система: толстая кишка, печень и поджелудочная железа

25.1. Толстая кишка

25.1.1. Слепой и ободочные отделы кишки

25.1.1.1. Общие сведения

Длина толстой кишки — 1–1,5 м; ширина колеблется в пределах 4–7 см.

1. Отделы кишки. Толстая кишка включает шесть отделов (рис. 25.1):

I. слепую кишку (*8*) с червеобразным отростком (*9*) – короткий участок толстой кишки от ее начала до места впадения тонкой кишки;

II-V. восходящую (*10*), поперечную (*11*), нисходящую (*12*) и сигмовидную (*13*) ободочную кишку,

VI. а также прямую кишку (*14*).

Вначале будем иметь в виду *слепой* и все *ободочные* отделы толстой кишки. Червеобразный же отросток и прямую кишку мы рассмотрим отдельно.

2. Функции. К основным функциям толстой кишки относится следующее:

а) интенсивное ***всасывание воды*** из химуса;

б) формирование каловых масс и их продвижение к прямой кишке (и тому, и другому способствует активное слизеобразование: слизь склеивает каловые массы и облегчает их перемещение);

в) выделение в просвет кишки из крови ряда веществ (в основном, неорганических — ***солей тяжелых металлов***, ионов Ca^{2+}, Mg^{2+}, фосфатов);

г) за счет постоянной бактериальной флоры — ***синтез витаминов K и B_{12}***, а также частичное переваривание клетчатки (целлюлозы).

3. Наружная поверхность. На всем своем протяжении толстая кишка (исключая червеобразный отросток и прямую кишку) имеет с наружной поверхности ряд характерных анатомических структур.

а) Прежде всего, это ***три продольных тяжа,*** или ***ленты*** (taniae): на них распадается наружный слой мышечной оболочки, который, следовательно, не является в данном случае сплошным.

б) Гладкомышечные тяжи несколько короче остальных слоев кишечной стенки. Поэтому эти слои «сборят» — образуют ***поперечные вздутия*** (haustrae).

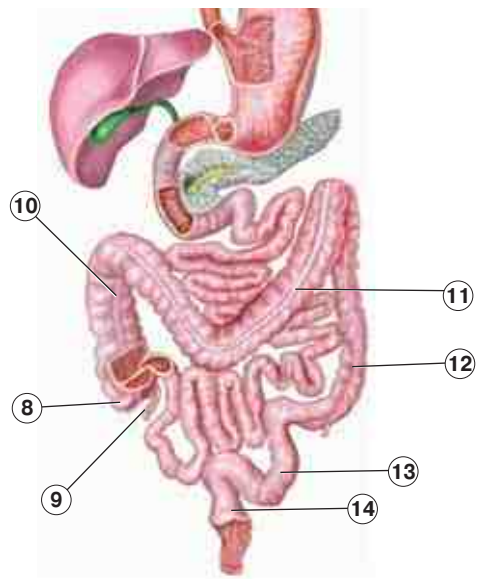

Рис. 25.1. Отделы толстой кишки

в) Третий вид специфических поверхностных структур – ***жировые отростки*** – выпячивания (до 4–5 см) серозной оболочки, содержащие жировую ткань.

4. Внутренняя поверхность также отличается рядом особенностей.

а) Во-первых, на ней имеются ***полулунные циркулярные складки.*** Складки образуются по той же причине, что и поперечные вздутия (т. е. из-за недостаточной длины мышечных лент), и располагаются между этими вздутиями. Причем в образовании складок участвуют *все слои стенки* (а не только слизистая оболочка), но в области лент складки отсутствуют; именно поэтому складки не сплошные, а полулунные.

б) Вторая особенность внутренней поверхности – ***отсутствие ворсинок.*** По этой причине внутренняя поверхность толстой кишки является гладкой (а не бархатистой, как у тонкой кишки).

25.1.1.2. Строение стенок

Стенка толстой кишки соответствует общему плану строения пищеварительной трубки (п. 23.1.2), т. е. включает четыре оболочки, но, подобно прочим отделам трубки, имеет свои особенности.

I. Слизистая оболочка (рис. 25.2, *а–в*)

1. Крипты

а) Уже было сказано, что ворсинок в толстой кишке нет. Но, как и в тонкой кишке, имеются *крипты* (*1А*) – трубчатые углубления в слизистой оболочке (*I*).

б) Причем, по сравнению с тонкой кишкой, здесь крипты — *глубже, шире и многочисленней.* Поэтому подчас их путают с глубокими ямками пилорической части желудка, либо стенки крипт принимают за ворсинки тонкой кишки.

в) Во избежание подобных ошибок следует учитывать два обстоятельства.

I. Во-первых, в желудке и в *тонкой* кишке сходные структуры – «***двухэтажные***»: в желудке — это сочетание *ямки+железы*, в тонкой кишке — *ворсинки+крипты.* В слизистой же оболочке *толстой* кишки — ***только один «этаж»*** специфических структур — *крипты.*

II. Во-вторых, в *толстой* кишке эпителий крипт содержит ***гораздо больше бокаловидных клеток*** (*1Б*), из-за чего имеет характерный «дырчатый» вид.

2. Эпителий, покрывающий поверхность слизистой оболочки между криптами и выстилающий сами крипты, — ***однослойный цилиндрический***.

В нем встречаются те же пять типов эпителиоцитов, что и в тонкой кишке (п. 24.2.2), но в ином соотношении.

а) Преобладают, как уже сказано, слизеобразующие ***бокаловидные*** клетки (*1Б*) — светлые и округлые. Поэтому крипты толстой кишки с гораздо б ольшим основанием (чем крипты тонкого кишечника) можно называть *железами.* Во всяком случае, по морфологии крипты подобны простым неразветвленным трубчатым железам.

б) Среди остальных клеток эпителия основную массу составляют ***столбчатые клетки*** (*1В*). Они имеют *каемку* (образованную микроворсинками), но более тонкую, чем в тонкой кишке.

В связи с этим, с одной стороны, эпителий можно назвать *условно каемчатым.*

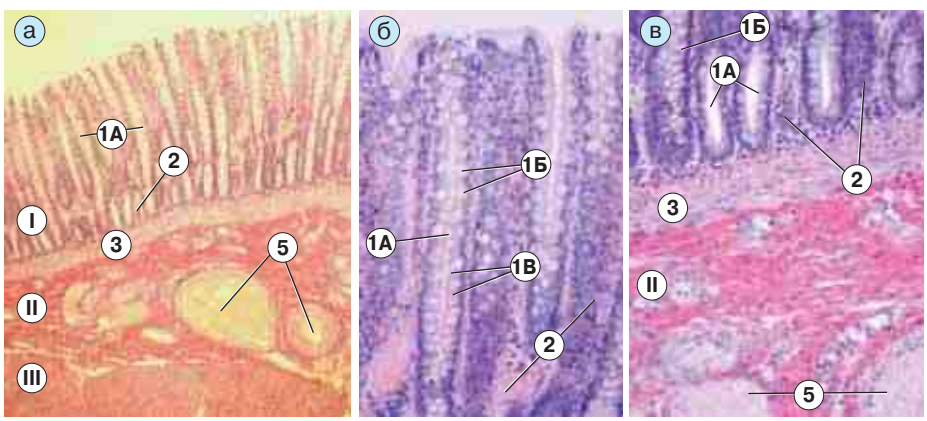

Рис. 25.2. Препарат — толстая кишка. Слизистая оболочка и подслизистая основа. Окраска гематоксилином и эозином:
а — малое увеличение;
б–в — большое увеличение

Вместе с тем ***всасывающая способность*** толстой кишки, в расчете на единицу площади слизистой оболочки, ***существенно меньше,*** чем у тонкой кишки:

– из-за отсутствия ворсинок,
– из-за меньшего содержания столбчатых клеток в эпителии
– и из-за меньшей высоты микроворсинок у этих клеток.

в) В дне крипт находятся ***недифференцированные эпителиоциты***, выполняющие функцию стволовых клеток. Благодаря их постоянной пролиферации и дифференцировке клеточный состав эпителия толстой кишки обновляется за 4–6 суток.

г) Остальные два типа клеток — *эндокриноциты* и *клетки Панета* (с ацидофильными гранулами) — тоже присутствуют в эпителии крипт, но в очень небольших количествах. Среди эндокриноцитов встречаются:

I. EC-клетки, продуцирующие серотонин,

II. D-клетки, вырабатывающие соматостатин,

III. и D_1-клетки, секретирующие ВИП – вазоинтестинальный полипептид (табл. 24.5).

3. Прочие части слизистой оболочки существенных особенностей не имеют.

а) Собственная пластинка (*2*) слизистой оболочки представлена узкими прослойками рыхлой волокнистой соединительной ткани *между криптами*. Ее состав обычен:

I. разнообразные клетки — фибробласты, макрофаги, плазмоциты и т. д.,

II-III. многочисленные нервные волокна и кровеносные капилляры,

IV. одиночные лимфатические фолликулы (общим числом — более 20 тыс.).

б) Мышечная пластинка (*3*) слизистой оболочки расположена *под криптами* и включает два слоя: внутренний циркулярный и наружный продольный.

II. Другие оболочки толстой кишки (рис. 25.2 и 25.3)

а) Подслизистая основа (*II*). В составляющей ее рыхлой волокнистой соединительной ткани содержатся

I-II. сосуды (*5*) и нервные сплетения,

III. одиночные лимфоидные узелки, проникающие из слизистой оболочки,

IV. жировые клетки.

б) Мышечная оболочка (*III*) включает два слоя: внутренний циркулярный (*IIIA*) и *наружный продольный (IIIB)*, разбитый на три ленты.

Между слоями располагаются интрамуральные ганглии (4) межмышечного нервного сплетения.

в) В ***серозной оболочке*** *(IV)*, как уже отмечалось, имеются жировые отростки — пальцеобразные выпячивания, заполненные жировой тканью.

4. Резюме. Перечислим, в заключение, наиболее значимые, с морфологической точки зрения, ***отличия*** толстой кишки от тонкой:

– отсутствие ворсинок в слизистой оболочке,
– значительное преобладание бокаловидных клеток в эпителии,
– разделение наружного слоя мышечной оболочки на три ленты,
– наличие вздутий на внешней поверхности и полулунных складок на внутренней,

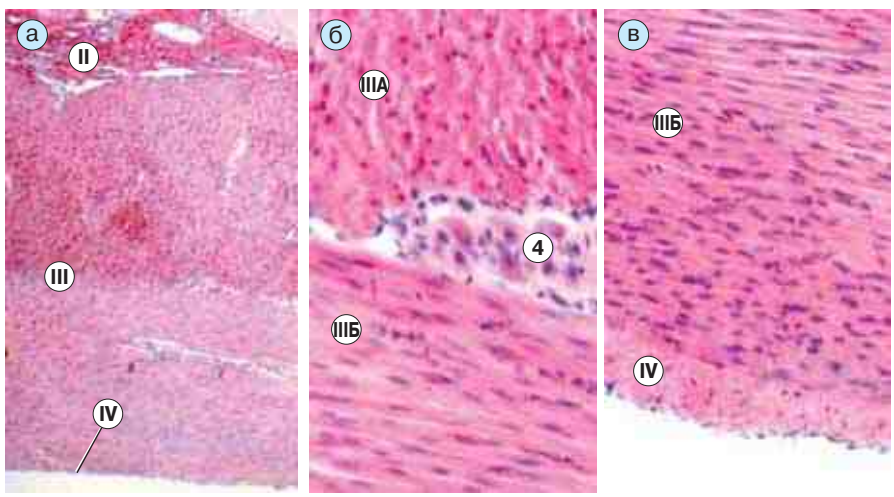

Рис. 25.3. Препарат — толстая кишка. Мышечная и серозная оболочки. Окраска гематоксилином и эозином:
а — малое увеличение;
б–в — большое увеличение

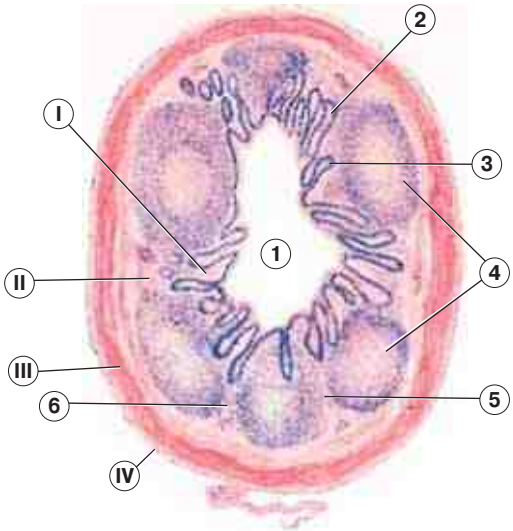

Рис. 25.4. Червеобразный отросток. Окраска гематоксилином и эозином. Рисунок с препарата [по В. Г. Елисееву, Ю. И. Афанасьеву, Е. Ф. Котовскому]

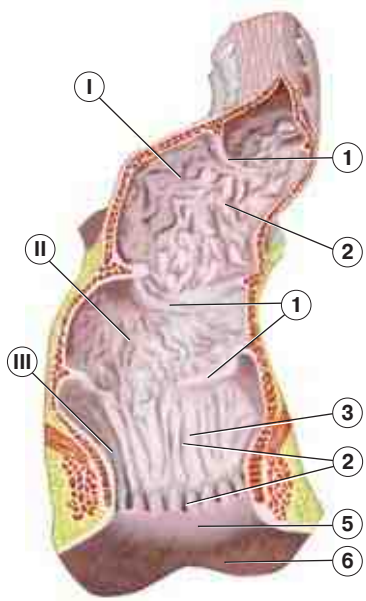

Рис. 25.5. Прямая кишка

– наличие жировых отростков в серозной оболочке.

Из всех этих признаков на гистологическом препарате мы можем видеть обычно лишь первые два.

25.1.2. Прочие отделы толстой кишки

25.1.2.1. Червеобразный отросток (рис. 25.4)

Червеобразный отросток отходит от медиально-задней поверхности слепой кишки, на 2,5–3,5 см ниже впадения тонкой кишки в толстую.

1. Вводные замечания о строении стенки аппендикса

а) Стенка отростка имеет слои, типичные для пищеварительной трубки: слизистую оболочку (*I*), подслизистую основу (*II*), мышечную оболочку (*III*), серозную оболочку (*IV*).

б) При этом строение стенки отростка

– по некоторым признакам напоминает толстую кишку,
– по другим — тонкую;
– кроме того, имеет признаки, общие для всего кишечника (пример — вышеприведенный перечень оболочек),
– и, наконец, обладает своими, присущими только ему, признаками.

2. Сопоставление с толстой и с тонкой кишкой

а) С ***толстой*** кишкой аппендикс объединяет лишь отсутствие ворсинок при наличии крипт (*2*) и то, что *однослойный цилиндрический эпителий* (*3*) практически лишен оксифильной каемки. Других вышеперечисленных особенностей толстой кишки у него нет.

б) Общее с ***тонкой*** кишкой как раз и состоит в отсутствии тех самых толстокишечных особенностей:

– в эпителии нет преобладания бокаловидных клеток,
– наружный слой мышечной оболочки не разделен на ленты,
– нет вздутий снаружи и полулунных складок изнутри,
– в серозной оболочке нет жировых отростков.

3. Особенности самого аппендикса

а) Свои же, «индивидуальные», черты аппендикса во многом нам уже знакомы.

I. В собственной пластинке (*6*) слизистой оболочки (с заходом в подслизистую основу) содержатся многочисленные крупные ***лимфатические фолликулы*** (*4*) и ***межфолликулярная лимфоидная ткань*** (*5*).

II. *Просвет* (*1*) отростка с годами может облитерировать – зарастать соединительной тканью.

III. *Мышечная пластинка* в слизистой оболочке практически отсутствует.

б) Лимфоидные структуры аппендикса (см. рис. 21.14, *б–в*), как и прочие лимфоидные элементы слизистых оболочек, играют защитную роль, участвуя в иммунных реакциях.

в) Вместе с тем в ответ на попадание сюда микроорганизмов может развиться бурная воспалительная реакция — ***аппендицит***, своего рода «кишечная ангина». Однако по сравнению с тонзиллярной ангиной (воспалением нёбных миндалин) аппендицит опасен возможным *прободением стенки отростка* с последующим развитием перитонита.

25.1.2.2. Прямая кишка

1. Отделы кишки (рис. 25.5). В прямой кишке различают три отдела: надампулярный отдел (*I*), ампулу (*II*), анальный (заднепроходный) отдел (*III*).

В свою очередь, анальный отдел подразделяется на три зоны: столбчатую (*3–4*), промежуточную, или геморроидальную (*5*), и кожную (*6*).

2. Надампулярный отдел и ампула: складки Здесь имеются складки двух типов.

а) Во-первых, это три (как правило) *постоянные* ***поперечные*** складки (*1*) с винтообразным ходом. В их образовании участвуют слизистая оболочка, подслизистая основа и циркулярный (внутренний) слой мышечной оболочки.

б) Ко второму типу относятся многочисленные *непостоянные* и преимущественно ***продольные*** складки (*2*). Они образованы только слизистой оболочкой и легко разглаживаются при растяжении стенок кишки.

3. Надампулярный отдел и ампула: строение стенки

а) Общие черты. Строение стенки прямой кишки в первых двух отделах — почти такое же, как в предыдущих отделах толстой кишки:

– по-прежнему в слизистой оболочке имеются *крипты*,
– ***эпителий*** вновь является ***однослойным цилиндрическим*** с тем же клеточным составом – и так далее.

б) Особенности. Но имеются и некоторые особенности.

I. ***Подслизистая основа*** (причем в анальном отделе тоже),

– во-первых, хорошо развита, из-за чего может происходить *выпадение слизистой оболочки* через задний проход;
– во-вторых, кроме обычных элементов содержит *барорецепторы — пластинчатые тельца* (п. 13.2.2.2).

II. В ***мышечной оболочке*** наружный продольный слой мышечной оболочки не поделен на ленты, а вновь собран в единое целое. Заметим также, что оба слоя еще представлены *гладкой* мышечной тканью.

III. Наконец, ***наружная оболочка*** лишь в самом начале прямой кишки является серозной (т. е. покрыта мезотелием); затем же она сохраняет только соединительнотканный компонент.

4. Анальный отдел: внутренняя поверхность (см. рис. 25.5). Подразделение анального отдела на три зоны производится во многом по виду *внутренней поверхности*.

а) I. ***Столбчатую зону*** отличают *анальные столбы* (*3*) – 8–10 постоянных продольных складок. Углубления между столбами обозначаются как *анальные синусы* (*4*), или анальные крипты.

II. Заметим: в отличие от кишечных крипт – трубочек, расположенных *перпендикулярно* к поверхности слизистой оболочки, – анальные крипты представляют собой *продольные* щели. Так что это совершенно разные образования.

б) В ***промежуточной,*** или ***геморроидальной, зоне*** (*5*) слизистая оболочка имеет *гладкую* поверхность. Граница этой зоны со столбчатой четко обозначается в виде зигзагообразной *линии*, которую называют *аноректальной, зубчатой* или *гребешковой*.

в) Кожная зона (*6*) покрыта кожей с обычными ее производными.

5. Анальный отдел: состав стенки. Этот состав приведен в табл. 25.1. Обращают на себя внимание следующие моменты.

а) Эпителий. При переходе от ампулы прямой кишки к кожной зоне анального отдела слизистая оболочка постепенно замещается на кожу. В том числе происходит поочередная смена эпителия:

– в ампуле он еще — ***однослойный цилиндрический***,
– а в анальной отделе — уже ***многослойный***, постепенно переходящий вначале в *плоский неороговевающий* и затем — в *плоский ороговевающий*.

Таблица 25.1. Строение стенки анального отдела прямой кишки

	СТОЛБЧАТАЯ ЗОНА	ГЕМОРРОИДАЛЬНАЯ ЗОНА	КОЖНАЯ ЗОНА
КИШЕЧНЫЕ КРИПТЫ	Отсутствуют		
ЭПИТЕЛИЙ	Многослойный *кубический* (в его составе кроме прочих клеток — много ECL-клеток)	Многослойный *плоский* неороговевающий	Многослойный плоский *ороговевающий*
СОБСТВЕННАЯ ПЛАСТИНКА СЛИЗИСТОЙ ОБОЛОЧКИ	Содержится сеть тонкостенных кровеносных лакун, из которых кровь оттекает в геморроидальные вены	Много эластических волокон, а из клеток — лимфоцитов и тучных клеток	Собственная пластинка и подслизистая основа переходят в ДЕРМУ, в которой появляются: а) сальные железы, б) волосы в) потовые апокриновые железы
МЫШЕЧНАЯ ПЛАСТИНКА	Узкие продольные пучки миоцитов	Миоцитов нет	
ПОДСЛИЗИСТАЯ ОСНОВА	а) Хорошо выражена б) Содержит барорецепторы – пластинчатые тельца		
	в) Имеется 6–8 слепых эпителиальных трубочек (рудиментарных анальных желез)	в) Вены образуют геморроидальное сплетение	
МЫШЕЧНАЯ ОБОЛОЧКА	Два слоя: а) внутренний циркулярный, который утолщен и образует внутренний *гладкомышечный* сфинктер; б) продольный (и тоже гладкомышечный) слой		Под кожей — наружный (*поперечнополосатый*) сфинктер
НАРУЖНАЯ ОБОЛОЧКА	Образована только соединительной тканью		

б) Кроме того, в стенке анального отдела содержатся ***специфические структуры***:

I–II. в столбчатой зоне — сеть тонкостенных *кровеносных лакун* и слепые рудименты *анальных желез*,

III. в промежуточной зоне — *геморроидальное венозное* сплетение.

Длительный застой крови в указанных лакунах и венах может приводить к их резкому расширению и образованию выпячиваний слизистой оболочки — т.н. *геморроидальных узлов*.

25.2. Печень и желчный пузырь

25.2.1. Общие сведения

25.2.1.1. Функции печени

Печень — крупный паренхиматозный орган массой около 1500 г. Она выполняет множество самых разнообразных функций. Все эти функции связаны со сложными биохимическими процессами. Поэтому печень часто называют *биохимической лабораторией организма*.

1. Желчеобразование. Так, в печени образуется желчь. По системе *желчных протоков* она идет в желчный пузырь и во время пищеварения поступает в двенадцатиперстную кишку. Принимая во внимание эту функцию, печень можно рассматривать как *экзокринную железу*.

Желчь включает три основных компонента.

а) Желчные пигменты — билирубин, биливердин. Это продукты распада гема (небелковой части гемоглобина) после потери им железа. Образуются главным образом *в селезенке*; затем поступают в печень, где выделяются в желчь.

б) Желчные кислоты — холевая, дезоксихолевая, таурохолевая (и др.) кислоты. Синтезируются из холестерина *в самих гепатоцитах*. Как отмечалось в п. 24.2.2.2, желчные кислоты необходимы для

– *эмульгирования* гидрофобных веществ (липидов, жирных кислот, жирорастворимых витаминов) в просвете кишечника
– и последующего *всасывания* продуктов переваривания этих веществ.

в) Холестерин. Является предшественником не только желчных кислот, но и ряда других стероидных соединений (например, половых гормонов и кортикостероидов). Вероятно, попадание холестерина в желчь — просто побочное явление желчеобразования.

г) Кроме того, в желчи могут содержаться фосфолипиды, белки, минеральные компоненты, продукты детоксикации лекарственных и других веществ.

2. Синтез компонентов плазмы крови. В печени образуются многие вещества, поступающие в кровь, в т. ч.:

а) белки плазмы крови — альбумин, фибриноген, различные глобулины, *кроме гамма-глобулинов* (которые представляют собой антитела, или иммуноглобулины, и продуцируются плазматическими клетками);

б) липиды — холестерин, фосфолипиды, жиры;

в) конечные продукты обмена азотсодержащих соединений — мочевина и мочевая кислота;

г) промежуточные продукты обмена углеводов (глюкоза) и жирных кислот (кетоновые тела), которые затем используются как источники энергии другими тканями.

Причем среди перечисленных веществ нет гормонов (соединений с регуляторной функцией). Поэтому печень не относится к *эндокринным* железам.

3. Защитные функции

а) Обезвреживание веществ. В печени обезвреживаются многие биологически активные и токсические соединения: 1) аммиак (превращаемый в мочевину путем связывания с CO_2), 2) гормоны, 3) лекарственные препараты, 4) продукты гниения азотсодержащих веществ в кишечнике и т. д.

Обезвреживание осуществляется путем *химической модификации*, которая обычно достигается с помощью

– *микросомального окисления* вещества (путем гидроксилирования, п. 3.2.3) или
– *конъюгации* (связывания) его с каким-либо другим соединением.

б) Фагоцитоз и лизис клеток. I. Печень содержит многочисленные специализированные макрофаги. Это т.н. *звездчатые макрофаги*, или *клетки Купфера*, локализующиеся в стенке капилляров. Следовательно, печень — компонент единой макрофагальной системы организма.

II. Кроме того, в печени содержатся т. н. *ямочные клетки*, представляющие собой *N-киллеры* и уничтожающие видоизмененные (например, опухолевые) клетки организма.

4. Прочие функции

а) Еще одна функция печени — ***депонирование углеводов и жирорастворимых витаминов.*** Депонирование (откладывание) углеводов происходит после еды.

I. При этом углеводы накапливаются в *гепатоцитах* в виде гранул гликогена.

II. Что же касается жирорастворимых витаминов (A, D, K, E), то они депонируются в основном т. н. *перисинусоидальными липоцитами*, или *клетками Ито* (о которых будет сказано ниже).

б) Наконец, в эмбриональном периоде печень является и органом ***кроветворения*** (п. 20.1.1.2).

25.2.1.2. План строения печени

1. Поверхность печени покрыта соединительнотканной капсулой, которая срастается с висцеральной брюшиной.

В печени различают две доли: правую (бóльшую) и левую (меньшую).

В свою очередь, доли включают следующие компоненты:

а) печеночные ***дольки*** (всего — около 500 тыс.), близкие по форме к шести- или пятигранным призмам размером 1,5–2,0 мм;

б) сложную систему ***кровеносных сосудов*** — внедольковых и внутридольковых;

в) систему ***желчных капилляров и протоков***;

г) прослойки *соединительной ткани* между дольками.

2. Взаимосвязь компонентов, перечисленных под буквами *а–в*, показана на рис. 25.6. Ключевые моменты таковы.

а) Печень ***получает кровь*** из двух источников:

I. от аорты через *печеночную артерию* и

II. от вен желудка, кишечника и селезенки через *воротную (портальную) вену*.

б) Кровь проходит через печеночные дольки, собирается в *печеночные вены* и поступает в *нижнюю полую вену*.

в) В печеночных дольках также *образуется желчь*. Как уже было сказано, по системе *желчных протоков* она течет в желчный пузырь и в двенадцатиперстную кишку.

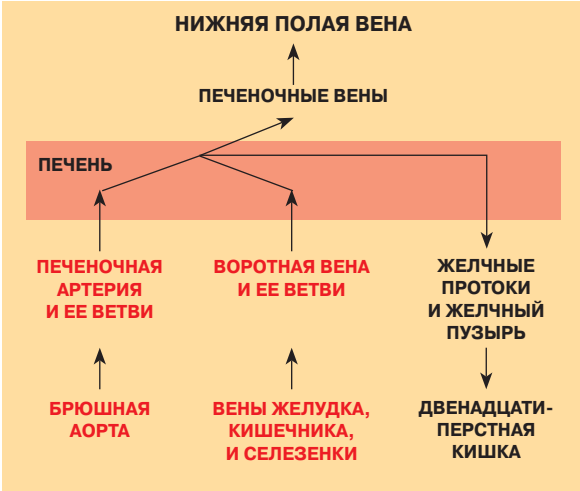

Рис. 25.6. Кровеносные и желчевыводящая системы печени. *Схема*

г) Итого получается четыре трубчатые системы. Из них ветви трех систем идут вне долек совместно, образуя ***триады***. Это 1) ветви печеночной артерии, 2) ветви воротной вены и 3) желчные протоки. Поэтому на рис. 25.6 они показаны вместе.

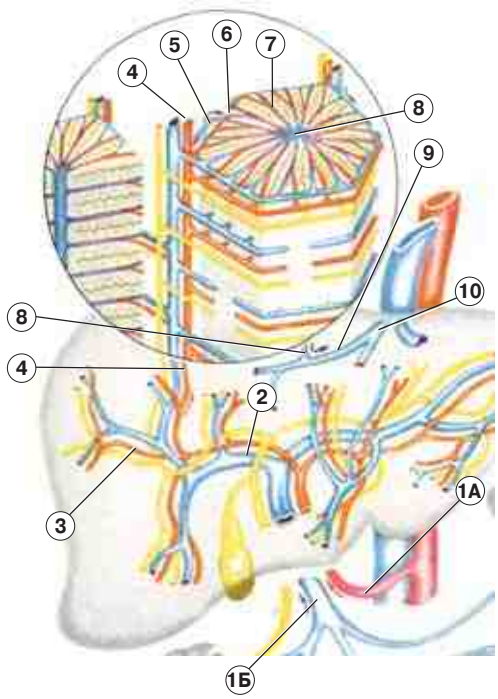

Рис. 25.7. Кровообращение в печени. *Схема* [по Е. Ф. Котовскому]

Однако из уже сказанного ясно, что кровь в сосудах триады и желчь в протоках текут во взаимно противоположных направлениях:

– кровь в ветвях печеночной артерии и воротной вены — *к долькам*,
– а желчь в желчных протоках — *от долек*.

Заметим, что рядом с триадами располагаются и лимфатические сосуды, но их на препаратах обычно не видно.

д) Отдельно же от других сосудов и от желчных протоков идут вены в самих дольках (т.н. центральные вены) и вены, несущие кровь *от долек к печеночным венам*. И это (отсутствие «спутников») является важным отличительным признаком данных вен.

25.2.2. Строение печени

25.2.2.1. Кровоток в печени и структура долек

1. Виды внутрипеченочных кровеносных сосудов (рис. 25.7)

а) Сосуды, несущие кровь к долькам. Ветви печеночной артерии (*1А*) и воротной вены (*1Б*), идущие в составе триад, подразделяются (постепенно уменьшаясь в калибре) на *долевые* (*2*), *сегментарные* (*3*) и *междольковые* (*4*) артерии и вены.

От последних ответвляются *вокругдольковые* (*5*), соответственно, *артериолы* и венулы.

б) Сосуды долек. От этих артериол и венул, в свою очередь, отходят парами *капилляры* (*6*), вступающие в дольку. Уже на периферии дольки каждая пара капилляров («артериального» и «венозного») сливается в единый *синусоидный капилляр* (*7*).

Множество синусоидных капилляров идет от периферии дольки к ее центру, где впадает в уже упоминавшуюся *центральную вену* (*8*), которая проходит ***по оси дольки***.

Таким образом, в синусоидных капиллярах течет смешанная (артериально-венозная) кровь.

в) Сосуды, несущие кровь от долек. Непосредственным продолжением центральной вены вне дольки является *поддольковая* вена (*9*).

Поддольковые вены объединяются в *собирательные* вены, а те (в конечном счете) — в 3–4 *печеночные* вены (*10*), впадающие в нижнюю полую вену.

2. Печеночные дольки: форма и границы. Выше уже отмечалось, и это показано на рис. 25.7, что печеночные дольки (в классическом пред-

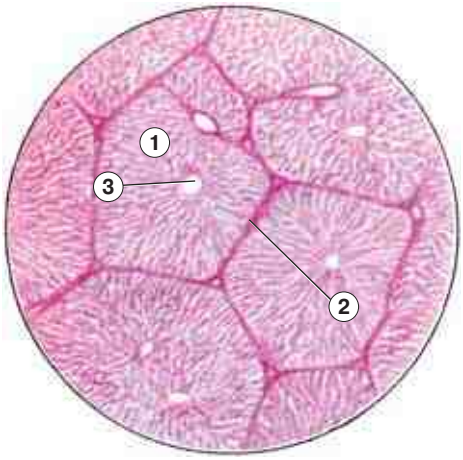

Рис. 25.8. Печень свиньи. Окраска гематоксилином. Рисунок с препарата [по В. Г. Елисееву, Ю. И. Афанасьеву, Е. Ф. Котовскому]

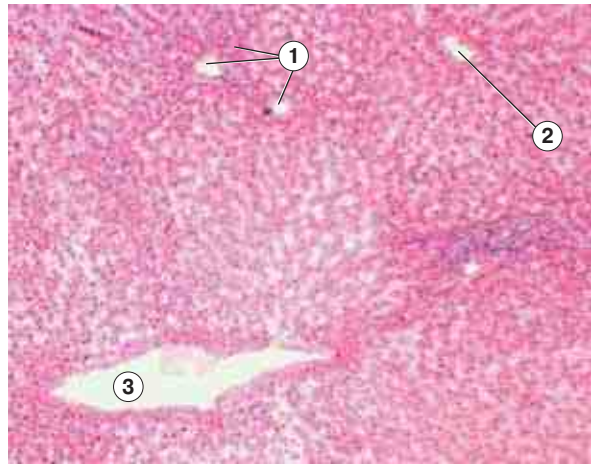

Рис. 25.9. Препарат — печень человека. Окраска гематоксилином и эозином. Малое увеличение:
1 — междольковые триады;
вены: 2 — центральная, 3 — поддольковая

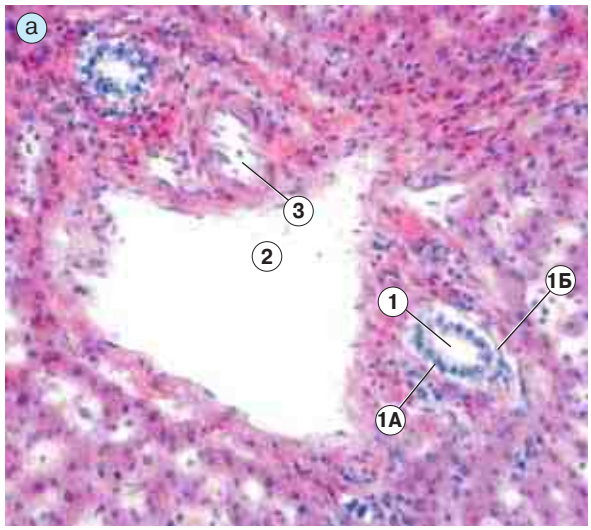

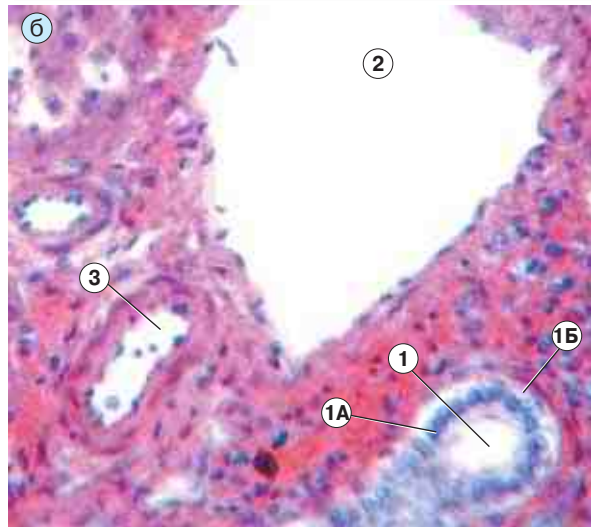

Рис. 25.10. Препарат — печень человека. Триада. Окраска гематоксилином и эозином:
а–б — среднее и большое увеличения: 1Б — соединительнотканная оболочка желчного протока

ставлении)[1] близки по форме к призмам — шестигранным или пятигранным.

Особенно хорошо это видно на препаратах печени *свиньи* (рис. 25.8), где дольки (*1*) разделены выраженными соединительнотканными перегородками, или *септами* (*2*). На поперечном сечении дольки выглядят как пяти- или шестиугольники с центральной веной (*3*) посередине.

У человека в норме границы долек столь четко не обозначаются (рис. 25.9), поскольку междольковые *соединительнотканные прослойки развиты слабо* (они разрастаются, причем весьма неупорядоченно, лишь при циррозе печени).

Тем не менее границы можно примерно определить по положению *междольковых триад*

[1] Существуют и другие представления о том, что понимать под печеночной долькой. В т.н. «физиологической» дольке центром считают триаду. При этом долька имеет форму треугольника, в углах которого расположены центральные вены.

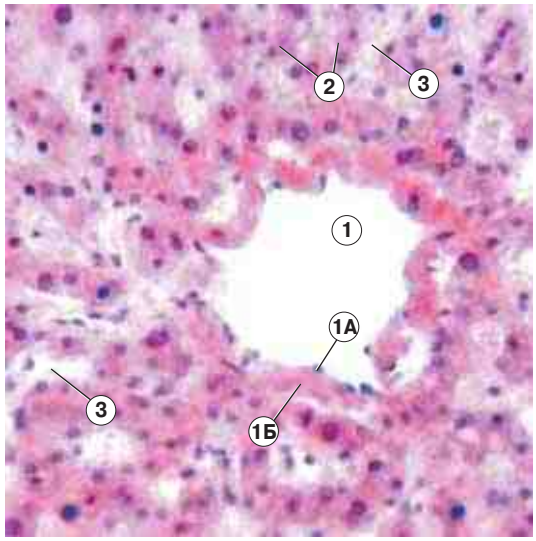

Рис. 25.11. Препарат — печень человека. Центральная вена. Окраска гематоксилином и эозином

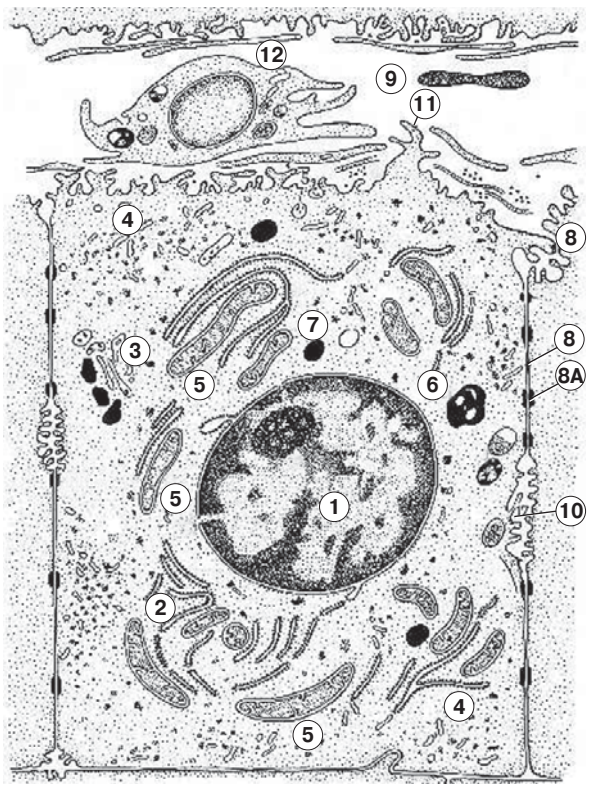

Рис. 25.12. Гепатоцит. Схема строения [по Жезекей]. 12 — звездчатый макрофаг [клетка Купфера]

(*1*), которые обычно находятся на стыке соседних долек.

3. Характеристика междольковой (рис. 25.10, *а–б*) (и вокругдольковой) **триады** такова.

а) Вена (*2*) обычно имеет самый большой просвет и относится к венам *со слабым развитием мышечных элементов*.

б) Артерия (*3*) значительно меньше по диаметру, но часто имеет сравнительно толстую стенку (как на рис. 25.10, *б*), содержащую гладкие миоциты (*артерия мышечного типа*).

в) А ***желчный проток*** (один или два) (*1*), хотя и самый узкий, выделяется кубическими эпителиоцитами (*1А*) своей стенки: их *округлые базофильные ядра* почти вплотную прилегают друг к другу по всему периметру стенки протока (в отличие от плоских и редко расположенных ядер эндотелия сосудов). Такие небольшие темные протоки, расположенные возле вены, — самый характерный признак триады, поскольку артерия порой располагается, по существу, в стенке вены и не всегда хорошо заметна (как, например, на рис. 25.10, *а*).

4. Печеночные дольки: компоненты и архитектоника (рис. 25.11). Переходя от границ долек к их паренхиме, можно заметить, что дольки включают три компонента: печеночные балки (*2*), синусоидные капилляры (*3*) и центральную вену (*1*).

а) Печеночные балки (*2*) образованы ***гепатоцитами*** — печеночными клетками эпителиального происхождения. На поперечном срезе балки выглядят как ***двойные*** *ряды клеток*, разделяющие синусоидные капилляры, а в объемной призмоподобной дольке — как ***двухслойные*** *стенки*.

б) Синусоидные же ***капилляры*** (*3*) имеют вид просветов, расположенных между печеночными балками и часто заполненных эритроцитами.

И капилляры (как уже говорилось), и балки имеют в целом ***радиальную*** организацию: сходятся к центральной вене (*1*).

Вместе с тем балки (стенки) часто *анастомозируют* (сливаются) друг с другом, смыкаясь над или под синусоидными капиллярами.

в) Центральная вена, в отличие от междольковых и вокругдольковых вен, — вена *безмышечного типа*. Ее стенку образуют лишь эндотелий (*1А*) и тонкий слой соединительной ткани (*1Б*).

25.2.2.2. Печеночные балки: гепатоциты и желчные капилляры

1. Состав печеночных балок. Основной элемент печеночных балок — это, как уже было сказано, гепатоциты, расположенные в два ряда.

Но между клетками соседних рядов имеются *небольшие щелевидные пространства без собственной стенки*. Эти пространства называются ***желчными капиллярами***: сюда прежде всего попадает выделяемая гепатоцитами желчь. По существу, данные щели, или капилляры, играют роль *внутридольковых выводных протоков* для желчи.

2. Гепатоциты

а) Гепатоциты составляют примерно 60 % клеток печени. Именно они выполняют большинство функций, перечисленных в п. 25.2.1.1 (кроме кроветворения в эмбриональном периоде, фагоцитоза и ряда других).

б) Морфология (рис. 25.12). I. Гепатоциты — крупные клетки полигональной формы.

II. Многие из них (до 20 %) — *двухядерные*, а многие ядра (до 50 % и более) — *полиплоидные*. Причем, в связи с высокой и крайне разнообразной активностью клеток, в ядрах (*1*) преобладает *эухроматин*.

III. По той же причине в цитоплазме хорошо развиты многие органеллы:

– шероховатая ЭПС (*2*) вместе с аппаратом Гольджи (*3*), участвующие в синтезе «экспортных» белков — например, белков плазмы крови;
– гладкая ЭПС (*4*), необходимая для синтеза стероидов и других липидов, а также для обезвреживания токсических веществ;
– митохондрии (*5*) и лизосомы (*6*).

IV. В цитоплазме имеются также включения: липидные капли (*7*) и глыбки гликогена (см. рис. 3.1 и 3.2).

3. Поверхность гепатоцита подразделяют на три части (см. рис. 25.12)

а) Контактная часть (составляющая 50% всей поверхности) прилегает к соседним гепатоцитам, и между клетками образованы плотные (запирательные) контакты (*8*) и десмосомы.

б) Васкулярная сторона (37 % поверхности) обращена к синусоидному кровеносному капилляру (*9*). Здесь происходит *двусторонний* обмен веществами: одни из них поступают из крови в гепатоциты, другие, наоборот, перемещаются из гепатоцитов в кровь.

в) Билиарная часть поверхности (13 %) обращена в те щели между соседними гепатоцитами, где их плазмолеммы несколько расходятся, образуя желчные капилляры (*10*). На этой части поверхности, видимо, осуществляется только *односторонний* поток веществ — компонентов желчи из гепатоцитов в желчные капилляры.

И на васкулярной, и на билиарной поверхности гепатоциты имеют микроворсинки (*11*).

4. Желчные капилляры (рис. 25.13)

а) Направление тока желчи. Желчные капилляры (3) начинаются *слепо* в центральной части балки (и дольки в целом). А ток желчи идет по ним ***от центра дольки к ее периферии***, т.е. в направлении, противоположном току крови в синусоидных капиллярах (1).

При этом в норме компоненты желчи и крови не перемешиваются, благодаря наличию плотных контактов между гепатоцитами (*2*) одного ряда (слоя) печеночной балки.

б) Переход в желчные протоки. На периферии дольки желчные капилляры переходят в *вокругдольковые желчные проточки*, или *холангиолы*, или *дуктулы* (*4*). Последние уже имеют собственную стенку из одного слоя эпители-

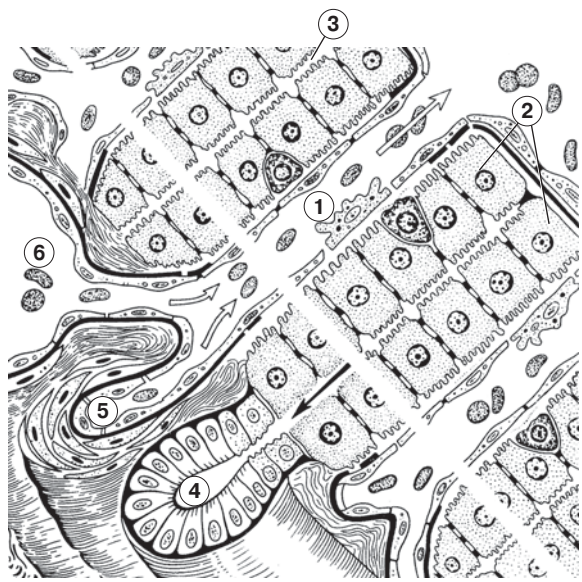

Рис. 25.13. Желчные капилляры в печеночной дольке. Схема [по Е. Ф. Котовскому]

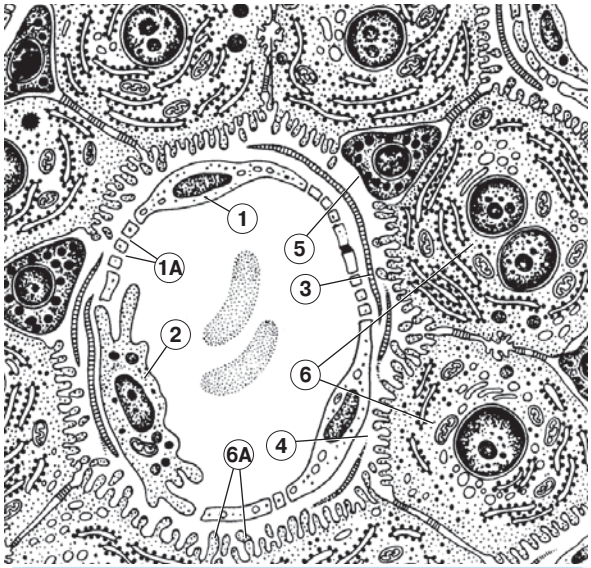

Рис. 25.14. Ультрамикроскопическое строение синусоидного капилляра печени. Схема [по Е. Ф. Котовскому]

альных клеток — *холангиоцитов* — и идут рядом с вокругдольковой артерией (*5*) и вокругдольковой веной (*6*).

25.2.2.3. Синусоидные кровеносные капилляры печеночных долек (рис. 25.14)

1. Клетки в составе стенок капилляров. В стенке капилляров содержатся клетки двух видов — эндотелиоциты и звездчатые макрофаги.

а) Эндотелиоциты (*1*) составляют лишь около 60 % клеток, формирующих стенки капилляров и их внутреннюю поверхность. Они имеют вытянутые ядра, *фенестры* (истончения цитоплазмы) и в удаленных от ядра частях (называемых ситовидными) — мелкие *поры* (*1А*).

Фенестр и пор у эндотелиоцитов особенно много в промежуточных участках дольки — между периферическим и центральным отделами капилляра.

б) Звездчатые макрофаги, или ***клетки Купфера*** (*2*).

I. *Происхождение и локализация:* данные клетки происходят из моноцитов, но наряду с эндотелиоцитами входят в состав однослойной стенки синусоидных капилляров: на них приходится примерно 40 % клеток этой стенки.

Причем большей частью клетки Купера сосредоточены, в связи с выполняемой ими защитной функцией, на периферии долек, куда прежде всего поступает протекающая через дольку кровь.

II. *Морфология:* ядра тоже вытянутые, но форма клеток — отростчатая.

III. *Функции:* способны к *фагоцитозу*; при этом отходят от стенки капилляра, превращаясь в свободные макрофаги; кроме того, как и прочие макрофаги, могут *представлять антигены* лимфоцитам.

2. Другие особенности синусоидных капилляров.

а) Базальная мембрана (*3*). В промежуточных участках дольки (там, где эндотелиоциты приобретают фенестры и поры) капилляры почти лишены базальной мембраны.

б) Пространство Диссе. Вокруг капилляров (между ними и окружающими клетками) имеется узкое *вокругсинусоидное пространство*, или *пространство Диссе* (*4*). Здесь скапливаются фильтрующиеся из капилляров компоненты и располагается *сеть ретикулярных волокон*, поддерживающих капилляры.

Гепатоциты (*6*) обращены к пространству Диссе своей *васкулярной* стороной и, как мы уже знаем, имеют здесь микроворсинки (*6А*).

3. Дополнительные клетки вокруг капилляра

Вокруг синусоидного капилляра, кроме гепатоцитов, встречаются клетки еще двух видов, с похожими названиями — *pit*-клетки и клетки *Ито*.

а) Pit-, или ***ямочные, клетки*** — это ***большие гранулированные лимфоциты*** (на рис. 25.14 не показаны).

I. *Происхождение и локализация*. Как и предшественники клеток Купфера (моноциты), ямочные клетки образуются не в самой печени, а в красном костном мозгу. И тоже, как клетки Купфера, сосредоточены в основном на периферии долек.

II. *Морфология*. Название «*гранулированные* лимфоциты» связано с тем, что данные клетки, в отличие от прочих лимфоцитов, постоянно содержат *гранулы* (включающие *перфорин*, *гранзимы*, *серотонин* и другие вещества).

III. *Функция* — двоякая.

А) С одной стороны, ямочные клетки представляют собой ***NK-клетки***, или *естественные киллеры* (п. 8.3.3.1-III), которые уничтожают поврежденные (например, четыреххлористым углеродом) гепатоциты, если повреждения столь сильны, что программа апоптоза сама уже не включается.

Б) С другой стороны, выделяя гормоны местного действия, NK-клетки могут стимулировать пролиферацию сохранившихся гепатоцитов.

б) Клетки Ито тоже имеют второе название — ***перисинусоидальные липоциты*** (*5*). Данные клетки существенно меньше гепатоцитов (*6*). Они тоже выполняют две функции.

А) Во-первых, содержат в цитоплазме мелкие (не сливающиеся) капли жира, в которых могут *накапливаться (депонироваться) жирорастворимые витамины* (A, D, E, K).

Б) Во-вторых, клетки Ито синтезируют коллаген III типа, образующий те самые *ретикулярные волокна*, что поддерживают стенку капилляра.

При различных поражениях печени коллагенсинтезирующая активность данных клеток значительно усиливается, что ведет к ***склерозированию*** печеночной паренхимы — сужению просвета капилляров и замещению гепатоцитов волокнистыми элементами. Склерозированию способствует и появление больших количеств *фибробластоподобных клеток*.

4. Различие свойств гепатоцитов

а) Вышеизложенная система кровоснабжения печеночных долек ставит гепатоциты в неравные условия: клетки ***периферии долек*** получают кровь, более оксигенированную и содержащую больше питательных веществ.

Соответственно, у этих клеток лучше развиты органеллы и выше активность различных ферментов. Поэтому выше и способность противостоять действию неблагоприятных факторов.

б) Под влиянием последних ***обычно в первую очередь поражаются клетки центральных отделов долек***. Это имеет место, например,

– при застое крови в большом круге кровообращения (в связи с сердечной недостаточностью)
– и даже при попадании из кишечника в систему портальной вены ряда гепатотоксических веществ (хотя вначале эти вещества достигают периферических отделов долек).

в) Однако при пищевых отравлениях и вирусных инфекциях периферические гепатоциты могут принимать на себя первый удар и поражаться сильнее, чем центральные.

25.2.2.4. Внутрипеченочные притоки печеночных вен и желчные протоки

1. Вены, собирающиеся в печеночные вены

а) *Поддольковые* вены (*3* на рис. 25.9), как и центральные, относятся к венам *безмышечного* типа.

б) В более крупных притоках печеночных вен *гладкие миоциты* уже имеются; причем они расположены *циркулярно* и образуют *сфинктеры*, регулирующие отток крови из печени.

2. Желчные внутрипеченочные протоки. Эти протоки идут в составе триад все возрастающего уровня: вокругдольковых, междольковых, сегментарных и двух долевых.

Стенка желчных протоков всех этих уровней включает два компонента (см. рис. 25.10, *а–б*): а) однослойный эпителий — кубический (в малых протоках) (*1А*) или цилиндрический (в более крупных); б) а также тонкий слой рыхлой соединительной ткани (*1Б*).

25.2.3. Внепеченочные желчные протоки и желчный пузырь

1. Общие сведения (рис. 25.15)

а) Два *долевых* желчных протока (*1*) объединяются в *общий печеночный* проток (*2*) (ductus hepaticus communis), который и выходит из ворот печени.

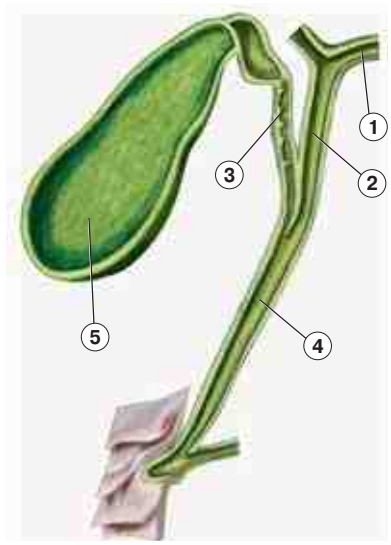

Рис. 25.15. Желчные протоки и желчный пузырь

Потом в него впадает *пузырный* проток (*3*) (ductus cysticus) — и образуется *общий желчный* проток (*4*) (ductus choledochus).

Длина последнего — 7 см; он открывается в двенадцатиперстную кишку.

б) При отсутствии пищи в желудке и кишечнике устье общего желчного протока закрыто, и желчь, постоянно поступающая из печени, по пузырному протоку попадает в *желчный пузырь* (*5*).

в) Объем желчного пузыря — 40–70 мл, толщина стенки — 1,5–2,0 мм.

2. Строение стенок. Стенки желчного пузыря (рис. 25.16) и внепеченочных желчных протоков содержат почти те же оболочки, что и стенка пищеварительной трубки: слизистую, мышечную и наружную. Однако ***подслизистой основы нет***.

I. Слизистая оболочка

а) Эта оболочка образует характерные складки: в *пузырном протоке* имеется *спиральная складка*, облегчающая ток желчи; а в *желчном пузыре* складки (*1*) — очень многочисленные и весьма разнообразные по форме.

б) Состав слизистой оболочки (и в протоках, и в пузыре):

– *однослойный призматический каемчатый эпителий (2)* — такой же, как в тонкой кишке, куда открываются желчевыводящие пути,

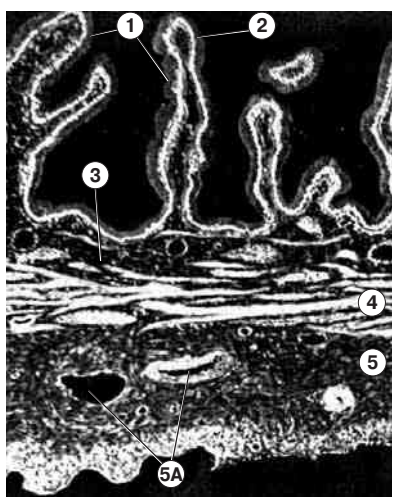

Рис. 25.16. Стенка желчного пузыря. Схема [по Е. Ф. Котовскому]: 5А — сосуды

– и *собственная пластинка* (*3*) — рыхлая соединительная ткань, богатая эластическими волокнами.

в) Благодаря наличию каемки в эпителиоцитах, при застое желчи в желчевыводящих путях и в пузыре из нее всасывается часть воды. Это приводит к возрастанию концентрации в желчи остающихся компонентов. Вместе с тем будет повышаться и вероятность образования ***желчных камней***. Наименьшей растворимостью обладает холестерин; его массовая доля в камнях достигает 80–90 %.

г) Происходит также продукция слизи. В эпителии желчных протоков содержатся слизеобразующие бокаловидные клетки, а в собственной пластинке шейки пузыря находятся *слизистые альвеолярно-трубчатые железы*.

II. ***а)*** **Мышечная оболочка** (*4*): тонкая, между пучками миоцитов много соединительной ткани; направление мышечных пучков в протоках — *спиральное*, а в пузыре — *циркулярное*.

б) В двух местах находятся ***сфинктеры*** — утолщения оболочки за счет циркулярно расположенных пучков. Их локализация:

– шейка пузыря и прилегающий к ней участок пузырного протока,
– конец общего желчного протока (в месте впадения в двенадцатиперстную кишку).

Именно второй из этих сфинктеров замыкается при отсутствии пищи в желудке и кишечнике, что направляет желчь в желчный пузырь.

III. Наружная оболочка (*5*), в основном, является ***серозной***.

а) Ее основу составляет волокнистая соединительная ткань: в желчных протоках — *рыхлая,* а в желчном пузыре — *плотная*.

б) На большом протяжении оболочка покрыта *мезотелием*: желчные протоки находятся в складке (дупликатуре) брюшины, желчный же пузырь покрыт брюшиной с нижней поверхности.

25.2.4. Развитие печени и желчного пузыря

О происхождении компонентов печени кратко сообщалось в п. 23.1.4. Более подробно развитие печени представляется следующим.

1. Печень и желчный пузырь развиваются из т. н. ***печеночного поля*** — определенного участка энтодермы среднего отдела первичной кишки.

Этот участок начинает выпячиваться — образуется ***печеночная бухта***, или ***печеночный дивертикул***.

2. Затем последний подразделяется на ***краниальный*** и ***каудальный*** отделы.

а) Клетки *краниального* отдела образуют два дифферона:

– ***гепатобластический***, приводящий к гепатоцитам,

– и ***холангиобластический***, ведущий к холангиоцитам — клеткам эпителия желчных протоков.

б) Из *каудального* отдела печеночного дивертикула развивается эпителий общего желчного протока и желчного пузыря.

в) Сосуды и соединительнотканные компоненты печени и желчного пузыря происходят из мезенхимы. Заметим, что система воротной вены развивается из желточной вены.

25.3. Поджелудочная железа

25.3.1. Общие сведения

1. Компоненты железы

а) Поджелудочная железа имеет массу около 70–80 г. Снаружи она покрыта тонкой соединительнотканной капсулой, а с передней поверхности — еще и висцеральным листком брюшины.

б) Паренхима железы соединительнотканными перегородками подразделяется на ***дольки***. Поскольку капсула железы тонкая, дольчатое строение видно невооруженным взглядом.

в) Поджелудочная железа содержит две ***части:*** экзокринную и эндокринную, причем та и другая представлена в каждой дольке (рис. 25.17).

2. Экзокринная часть составляет 97 % массы железы.

а) В нее входят, во-первых, панкреатические ацинусы, которые включают не только секреторные отделы (*1*), но и *вставочные* протоки (2.I–2.II).

Во-вторых, к экзокринной части железы относятся *выводные* протоки — межацинозные, внутридольковые (*3*), междольковые и общий проток (открывающийся в двенадцатиперстную кишку).

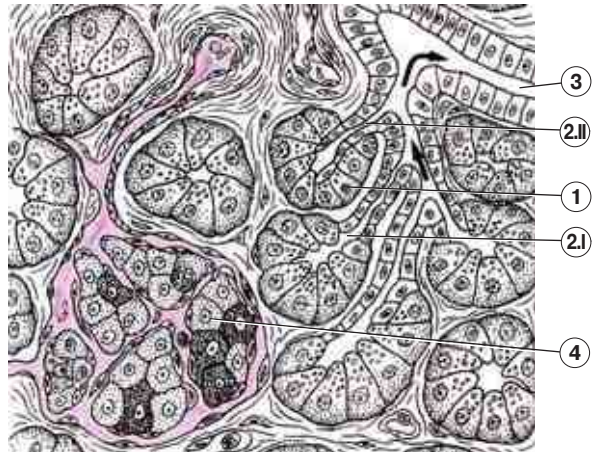

Рис. 25.17. Строение поджелудочной железы. Схема [по Ю. И. Афанасьеву и В. В. Яглову]

б) Продукт секреции экзокринной части — *панкреатический сок*. В последнем содержатся 1) ферменты переваривания *белков* (в неактивной форме) — трипсиноген, химотрипсиноген, прокарбоксипептидазы, 2) фермент переваривания *углеводов* — α-амилаза, 3) ферменты переваривания *липидов* — липазы, фосфолипазы (и некоторые другие), 4) ферменты переваривания нуклеиновых кислот — нуклеазы и нуклеозидазы (п. 24.2.1.1).

3. На **эндокринную часть** приходится всего 3 % массы железы, т. е. ее масса — 2,0–2,5 г.

а) Эта часть представлена *панкреатическими (эндокринными) островками*, или ***островками Лангерганса*** (*4*). Размер такого островка — 0,1–0,3 мм; а всего островков в железе около 1–2 млн.

б) В островках, в зависимости от их размера, содержится от одного до четырех-пяти видов клеток со специфической секреторной активностью. Соответственно, все островки в целом образуют до пяти гормонов, главные из которых — ***инсулин*** и ***глюкагон***.

4. Кроме ациноцитов (клеток секреторных отделов ацинусов) и эндокриноцитов, в поджелудочной железе обнаружены (правда, в очень малом количестве) промежуточные — ***ацинозно-инсулярные*** — секреторные клетки. Они содержат гранулы двух типов: крупные, как в ацинарных клетках, и мелкие, как в эндокринных клетках железы.

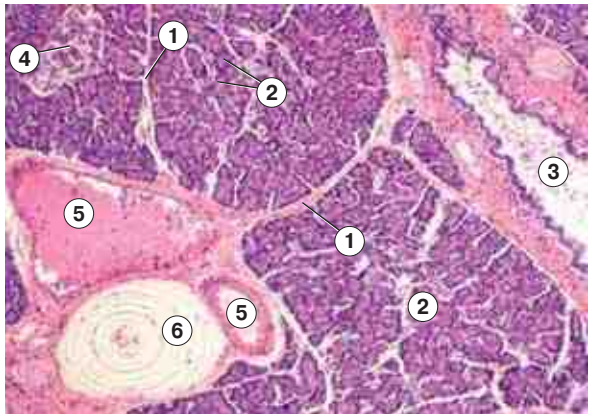

Рис. 25.18. Препарат — поджелудочная железа. Окраска гематоксилином и эозином. Малое увеличение

Считается, что данные клетки выделяют содержимое тех и других гранул в кровь.

5. Иллюстрация. Многие из перечисленных структур можно видеть на снимке с препарата (рис. 25.18): междольковые и внутридольковые соединительнотканные перегородки (*1*); экзокринные ацинусы (*2*), междольковый выводной проток (*3*), эндокринный островок (*4*), кровеносные сосуды (*5*).

В поджелудочной железе встречаются также инкапсулированные нервные окончания: *пластинчатые (фатер-пачиниевы) тельца* (*6*). Эти тельца находятся (помимо брыжейки и глубокого слоя дермы) в строме внутренних органов и являются баро- и виброрецепторами — воспринимают давление и вибрацию.

Однако надо иметь в виду, что на препаратах эти тельца обнаруживаются весьма редко, так что не стоит их считать обязательным атрибутом каждого препарата.

6. Развитие

а) Как и в случае печени, эпителиальные клетки поджелудочной железы происходят ***из энтодермы среднего отдела кишечной трубки***.

Но есть и особенность: вначале образуются *два* зачатка (в виде выпячиваний стенки кишки) — дорсальный и вентральный. И лишь потом они объединяются в единое целое.

б) Этот единый зачаток содержит ветвящиеся *эпителиальные трубочки*. В последних же формируются структуры двух типов.

I. На концах трубочек появляются ***ацинусы*** — ключевые элементы *экзокринной* части железы.

II. А в стенке трубочек образуются эпителиальные утолщения – ***почки***, которые затем отшнуровываются от трубочек, превращаясь в *эндокринные* островки.

Теперь более детально рассмотрим обе части поджелудочной железы.

25.3.2. Экзокринная часть

25.3.2.1. Ацинусы

1. Элементы ацинуса (см. рис. 25.17). Итак, ацинус включает секреторный отдел и вставочный проток.

а) Секреторный отдел (*1*) имеет вид мешочка, состоящего из 8–12 крупных ***ацинарных клеток (ациноцитов***, или экзокринных панкреатоцитов).

Именно эти клетки синтезируют вышеперечисленные компоненты панкреатического сока.

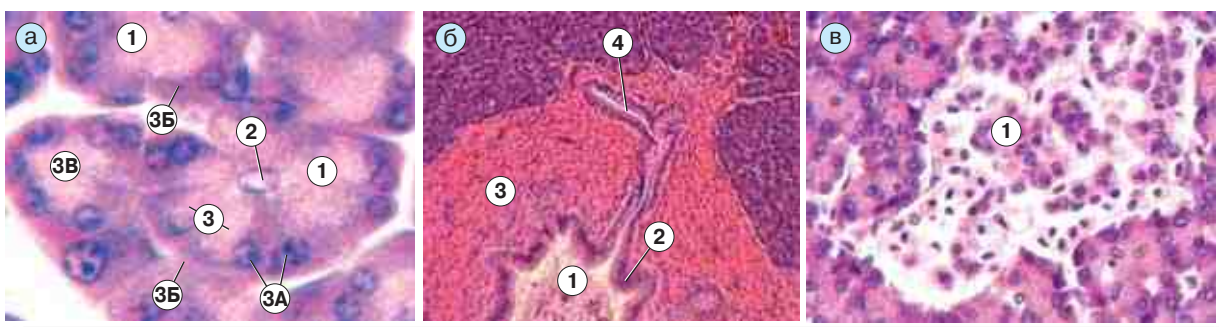

Рис. 25.19. Препарат — поджелудочная железа. Окраска гематоксилином и эозином. Большое увеличение: а — ацинусы; б — выводные протоки; в — эндокринный островок

б) Вставочный проток образован мелкими и *плоскими* протоковыми клетками. Существует два варианта его положения.

I. В одном случае (*2.I*) проток является продолжением секреторного отдела и тоже лежит на базальной мембране.

II. В другом случае (*2.II*) проток как бы внедряется в глубь секреторного отдела, образуя второй (внутренний) слой клеток. В этом случае клетки вставочного протока называются ***центроацинозными***. Одну из таких клеток можно видеть на снимке с препарата (рис. 25.19,*а*); она обозначена цифрой *2*.

2. Ацинарные клетки (см. рис. 25.19, *а*)

а) Форма ациноцитов (*3*) близка к *конической* (пирамидной). При этом каждая клетка своей широкой базальной частью (*3Б*) прилежит к базальной мембране, окружающей ацинус (*1*), а узкой апикальной частью (*3В*) обращена к центру ацинуса. Ядра (*3А*) — крупные, округлые, смещены к основанию клеток.

б) Цитоплазма ***базальной части*** ациноцитов (*3Б*) резко ***базофильна*** из-за развития здесь *шероховатой ЭПС* (в связи с интенсивным белковым синтезом). Поэтому с базальной стороны ацинусы на препаратах — темные (чему способствует и наличие здесь ядра).

Кроме того, данная часть клеток кажется на светооптическом уровне гомогенной (из-за отсутствия гранул), отчего ее принято называть ***гомогенной зоной***.

в) Апикальная часть (*3В*) ациноцитов,— напротив, оксифильна (ацидофильна), поскольку содержит новосинтезированные белки. Последние сосредоточены в *крупных секреторных гранулах*. Здесь же находится аппарат Гольджи, в котором и формируются эти гранулы.

Поскольку многие ферменты панкреатического сока синтезируются неактивными (в виде т. н. *зимогенов*), то гранулы и вся апикальная зона называются ***зимогенными***. На препарате эта зона ацинусов выглядит светлой.

г) Таким образом, ***ацинусы*** поджелудочной железы имеют характерный вид: они *темные на периферии и светлые в центре*. Этим они отличаются, например, от серозных концевых отделов околоушной железы (см. рис. 23.13).

д) Контакты. Боковые поверхности ацинарных клеток связаны друг с другом *плотными* контактами, нексусами, инвагинациями и десмосомами.

3. Кровоснабжение и иннервация

а) Капилляры, прилегающие к ацинусам, образованы эндотелиоцитами *фенестрированного типа*.

б) В поджелудочной железе имеются междольковые и околососудистые нервные сплетения, а в их составе — *интрамуральные ганглии*. Передаваемая по ним, в частности, *парасимпатическая* импульсация стимулирует секреторную активность ациноцитов.

25.3.2.2. Выводные протоки поджелудочной железы

1. Сравнительная характеристика. В ряду выводных протоков поджелудочной железы последовательно меняется строение стенки.

а) Форма эпителиоцитов. Во-первых, эпителий, оставаясь все время однослойным, переходит от *плоского* (вставочные протоки) к *кубическому* (межацинозные и внутридольковые протоки) и далее — к *цилиндрическому* (междольковые и общий протоки).

б) Клеточный состав эпителия. Во-вторых, меняется состав эпителиоцитов: в крупных (междольковых и общем) протоках в эпителии появляются *бокаловидные* клетки и эндокриноциты — *I-клетки* (см. табл. 24.5), продуцирующие *панкреозимин* (*холецистокинин*). Напомним: последний стимулирует образование панкреатического сока и моторику желчных путей.

в) Соединительнотканный слой. В-третьих, появляется (начиная с внутридольковых протоков) и затем значительно утолщается слой *рыхлой соединительной ткани* вокруг протока.

Наличие очень толстой соединительнотканной оболочки — специфическая особенность внедольковых протоков поджелудочной железы.

В отношении этих протоков можно говорить также о присутствии у них *слизистой* оболочки — состоящей из эпителия и собственной пластинки, которая без резкой границы переходит в *адвентициальную* оболочку.

г) В устье общего протока появляется *мышечная оболочка*, образующая гладкомышечный сфинктер.

2. Иллюстрация. На рис. 25.19, *б* представлено место впадения внутридолькового протока (*4*) в междольковый (*1*). У первого эпителий — кубический, у второго — цилиндрический (*2*). Кроме того, в стенку междолькового протока входит толстый слой рыхлой соединительной ткани (*3*).

Таблица 25.2. Инсулярные клетки

КЛЕТКИ	ДОЛЯ, %	ГОРМОН	ДЕЙСТВИЕ ГОРМОНА (из табл. 22.6)
B-КЛЕТКИ	70	Инсулин	Инсулин обеспечивает ***усвоение тканями*** питательных веществ после приема пищи. При этом концентрация глюкозы в крови снижается
A-КЛЕТКИ	20	Глюкагон	Глюкагон ***мобилизует из тканей*** углеводы и жиры между приемами пищи. Концентрация глюкозы в крови повышается
D-КЛЕТКИ	5–8	Соматостатин	Соматостатин ***угнетает*** выработку ряда гормонов, в т. ч. инсулина, глюкагона и секретина. В итоге — подавление и эндо-, и экзокринной функции поджелудочной железы
D_1-КЛЕТКИ	1–2	ВИП (вазоинтестинальный пептид)	1. ВИП — антагонист соматостатина по влиянию на pancreas: ***стимулирует*** выделение ею сока и гормонов. 2. Кроме того, расширяя сосуды, снижает артериальное давление
PP-КЛЕТКИ	2–5	Панкреатический полипептид	ПП стимулирует выделение панкреатического и желудочного сока

25.3.3. Эндокринная часть (рис. 25.19, *в*)

1. Морфология островков. Обратимся к эндокринному (панкреатическому) островку, или островку Лангерганса (1).

а) По форме островки чаще всего — округлые или овальные.

б) Образующие их клетки называются ***инсулярными,*** или ***инсулоцитами*** (от лат. *insula* — островок).

в) По сравнению с ацинарными клетками, инсулоциты
– имеют меньшие размеры,
– а окрашены слабее и более равномерно (хотя разные клетки – по-разному).

г) На ультраструктурном уровне выявляется, что в инсулоцитах

I. гранулярная ЭПС развита хуже, чем в ациноцитах,

II. аппарат Гольджи, тем не менее, представлен достаточно хорошо и

III. имеются секреторные (часто — окруженные мембраной) гранулы с тем или иным гормоном.

д) В островке обычно много капилляров *синусоидного* типа. Оттекающая от островков и ацинусов кровь попадает в воротную вену.

2. Типы инсулоцитов и продуцируемые ими гормоны

а) В островках встречаются эндокриноциты пяти (или, по мнению ряда авторов, четырех) видов. Преобладают среди них два вида.

I. ***B-клетки*** (*базофильные*) — лежат в основном в центре островка и имеют вытянутую пирамидальную форму. В их гранулах содержится ***инсулин***; причем он нередко находится в кристаллоидном состоянии.

II. ***A-клетки*** (*ацидофильные*) — сосредоточены на периферии островка и выделяют ***глюкагон***.

б) Более полный список инсулярных клеток и образуемых ими гормонов приведен в табл. 25.2. Заметим: D_1-клетки являются тем самым типом клеток, наличие которого в эндокринных островках признается не всеми авторами.

Дополнение

1. Обратим внимание также на то, что препараты поджелудочной железы довольно-таки похожи на препараты других желез — околоушной и даже околощитовидной. Более всего их объединяет базофилия секреторных клеток.

2. ***а)*** Тем не менее, отличить ***околощитовидную*** железу очень легко по отсутствию выводных протоков.

б) В случае ***околоушной*** железы опознавательными признаками являются
– очень характерные внутридольковые протоки (вставочные и исчерченные),
– двухслойный эпителий междольковых протоков.

в) Наконец, отличительные черты ***поджелудочной*** железы — это
– неоднородная окраска концевых отделов (каждый отдел на периферии — темный, а в центре — светлый),
– очень характерные междольковые протоки — с мощной соединительнотканной оболочкой (но при однослойности эпителия),
– присутствие островков Лангерганса.

Тема 26. Органы дыхания

26.1. Общие сведения

26.1.1. Компоненты и функции дыхательной системы

26.1.1.1. Компоненты

Дыхательная система (рис. 26.1) включает:
а) внелегочные воздухоносные пути;
б) легкие (левое и правое), а в последних —
А. внутрилегочные воздухоносные пути (бронхиальное дерево);
Б. собственно респираторные отделы (ацинусы).

1. Внелегочные воздухоносные пути

I. Внелегочные воздухоносные пути начинаются с *носовой полости*. В последней различают преддверие (*1А*) и собственно носовую полость (*1Б*) с двумя отделами — дыхательным (нижняя часть полости) и обонятельным (верхняя часть) (п. 16.3). Далее следуют:

II. *глотка* (место перекреста пищевого и дыхательного трактов), которая делится на три отдела (п. 23.3.1): носовой (*2А*), ротовой (*2Б*) и гортанный;

III-V. *гортань* (*3*), *трахея* (*4*), *главные бронхи* (*5*);

VI. *долевые* (*6*) и *зональные* бронхи (крупные бронхи 1-го и 2-го порядков). Крупные (зональные) бронхи отчасти находятся и в самих легких.

2. Внутрилегочные воздухоносные пути. Кроме части крупных бронхов, к внутрилегочным воздухоносным путям относятся:

VII. *средние бронхи*: сегментарные (*7*) — 10 в левом и 11 в правом легком, — а также субсегментарные (*8*) (диаметром 5–2 мм);

VIII. *мелкие бронхи* (диаметром 2–1 мм);

IX. *терминальные* (конечные) *бронхиолы* (диаметром 0,5 мм).

3. Наконец, **респираторные отделы (ацинусы)** — это

X-XII. образования, в стенке которых содержатся альвеолы: *респираторные бронхиолы* — 1-го, 2-го и 3-го порядков; *альвеолярные ходы*, *альвеолярные мешочки*;

XIII. сами *альвеолы*.

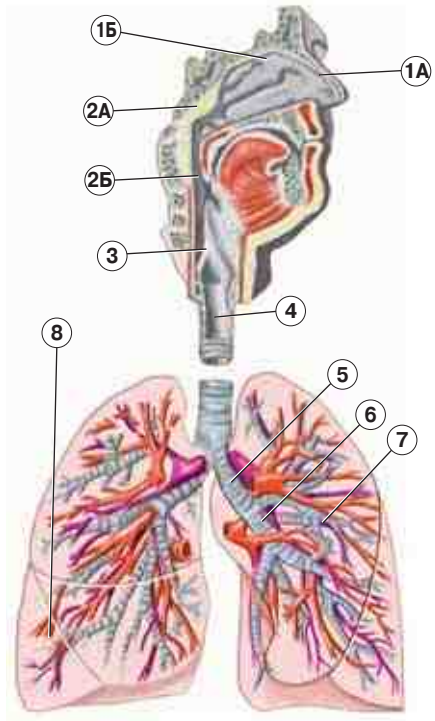

Рис. 26.1. Дыхательная система

4. Кроме того, к дыхательной системе можно отнести некоторые **дополнительные** анатомические структуры:

XIV. *параназальные пазухи* (гайморовы, лобные, клиновидные, решетчатые) и

XV. *евстахиевы трубы*, соединяющие носоглотку с барабанными полостями (хотя эти трубы включают и в состав среднего уха; п. 17.1.1.1).

26.1.1.2. Функции

1. Воздухоносные пути: общие функции. Есть функции, которые свойственны всем воздухоносным путям; к ним относятся:

а) *проведение воздуха*, а также его

б) *очищение* – благодаря наличию волос в преддверии носовой полости и ресничек на поверхности эпителиоцитов,

в) *увлажнение* – секретом слизистых желез и бокаловидных клеток

г) и *нагревание* – за счет теплообмена с богато васкуляризированной слизистой оболочкой.

2. Воздухоносные пути: специфические функции. Имеются, кроме того, функции, «закрепленные» лишь за определенными отделами воздухоносных путей.

а) Так, в *обонятельной области* носовой полости *воспринимаются запахи.*

б) I. *Глотка* участвует в *иммунной защите* — благодаря наличию миндалин кольца Пирогова (п. 21.3.1). В частности, при дыхании через нос воздух проходит мимо двух трубных и непарной глоточной миндалины.

II-III. Последующие отделы воздухоносных путей (от трахеи до терминальных бронхиол) также участвуют в иммунной защите – с помощью

– *иммуноглобулинов* (IgA), находящихся на поверхности эпителия,

– и лимфоидных фолликулов, образующих *бронхоассоциированную лимфоидную ткань* (БАЛТ-систему, которую, правда, выражена в основном у животных).

в) *Гортань*, благодаря наличию голосовых связок, обеспечивает *голосообразование*.

г) Многие отделы дыхательных путей (от трахеи до мелких бронхов) *участвуют в регуляции объема вентилируемого воздуха*. В их эпителии содержатся *эндокриноциты*, которые под воздействием поступающих к ним нервных импульсов выделяют вещества (норадреналин, серотонин и др.), влияющие на просвет мелких бронхов.

д) Наконец, в эпителии *терминальных бронхиол* появляются особые клетки (клетки Клара), которые, помимо прочего, стимулируют антимикробную активность лейкоцитов и осуществляют *детоксикацию* (обезвреживание) вредных веществ, содержащихся во вдыхаемом воздухе.

3. Функции респираторных отделов (ацинусов)

а) I. ***Первые три участка ацинуса*** (респираторные бронхиолы, альвеолярные ходы и мешочки) тоже *проводят* воздух к находящимся в их стенке альвеолам (или от них).

II-III. В эпителии же этих участков (между входами в альвеолы) преобладают клетки Клара, которые здесь

– не только выполняют *защитную* функцию (стимуляцию лейкоцитов и детоксикацию ксенобиотиков), но также

– выделяют факторы, *препятствующие* слипанию стенок мелких бронхиол, спадению стенок альвеол при выдохе, разрастанию соединительной ткани,

– и, наконец, по последним данным, при повреждении терминальных бронхиол и респираторных отделов начинают выполнять роль стволовых клеток, способствуя быстрой регенерации.

б) Альвеолы

I. Главная их функция — *газообмен* между вдыхаемым воздухом и кровью, текущей по капиллярам альвеолярных стенок.

Кроме того, клетки альвеол выполняют и ряд других функций.

II. В частности, альвеолярные макрофаги *фагоцитируют* чужеродные частицы, после чего

– либо макрофаги выселяются в просвет альвеол и выходят с мокротой,

– либо вокруг макрофагов разрастается соединительная ткань.

в) Эндотелиоциты капилляров альвеолярной стенки содержат на поверхности или выделяют в кровь целый ряд биологически активных веществ и таким образом участвуют *в регуляции* соответствующих параметров и процессов:

I. *давления крови* (за счет *ангиотензин-I-активирующего фермента),*

II. *гемопоэза* (путем секреции *эритропоэтина*),

III. *свертываемости* крови (с помощью *тромбопластина* и *гепарина* – как, впрочем, эндотелиоциты и других сосудов).

4. Функции, связанные с дыхательной системой в целом. Наконец, можно указать ряд функций, относящихся к дыхательной системе в целом. Так, изменяя интенсивность дыхания, эта система влияет, в частности,
– на показатели *кислотно-щелочного равновесия* (КЩР) крови
– и на интенсивность *теплообмена* организма с окружающей средой.

26.1.2. Кровоснабжение и развитие дыхательной системы

26.1.2.1. Кровоснабжение легких

Кровоснабжение *внелегочных* отделов дыхательной системы осуществляется, как обычно, сосудами большого круга кровообращения.

1. Кровеносные системы легких. В самих же легких функционируют ***две*** *кровеносные системы*, что показано на рис. 26.2.

а) Одна из них — ***система бронхиальных сосудов*** (верхняя половина рисунка):
– от аорты и ее ветвей отходят *бронхиальные ветви* (артерии), по которым в легкие поступает *артериальная кровь*;
– она питает бронхи и легочную паренхиму
– и, становясь *венозной*, оттекает по *бронхиальным венам* в притоки верхней полой вены.

Все это происходит в пределах *большого* круга кровообращения.

б) Кроме того, в легких, в связи с их основной функцией, имеются ***сосуды малого круга кровообращения***. В этой системе (см. нижнюю половину рис. 26.2)
– из правого желудочка по легочным артериям в легкие поступает *венозная* кровь,
– в капиллярах альвеол она участвует в газообмене с вдыхаемым воздухом
– и, становясь по составу *артериальной*, оттекает по *легочным венам*, впадающим в левое предсердие.

2. Взаимодействие систем

а) На уровне артериол и венул две системы кровоснабжения легких *анастомозируют* друг с другом.

б) Кроме кровеносных сосудов, в легких (как и во многих других органах) имеются лимфатические сосуды.

Рис. 26.2. Кровообращение в легких. *Схема*

в) Таким образом, в легких оказывается ***6 трубчатых систем***: I. бронхи, II-III. бронхиальные артерии и вены, IV-V. легочные артерии и вены, VI. лимфатические сосуды.

Ветви этих систем идут зачастую параллельно друг другу, образуя единые ***сосудисто-бронхиальные пучки***.

26.1.2.2. Развитие дыхательной системы

Источником развития *эпителиальной* части воздухоносных путей (начиная с гортани) и респираторных отделов легких является ***эпителий вентральной поверхности глоточного отдела передней кишки.***

1. Образование гортани и трахеи

а) В указанной области появляется непарное выпячивание, которое затем постепенно растет в каудально-вентральном направлении.

б) Одновременно оно окружается мезенхимными клетками, некоторые из которых дифференцируются в *хрящевые*, другие — в *соединительнотканные*, а третьи — в *гладкомышечные* клетки. Так формируется стенка гортани и трахеи. ***в)*** Кроме того, из некоторых миотомов образуются *скелетные мышцы* гортани.

2. Образование бронхов

а) Несколько позже продолжающий увеличиваться вырост подразделяется на своем каудальном конце на две ветви – зачатки главных бронхов. Их дальнейший рост сопровождается постоянным дихотомическим делением – и это приводит к формированию бронхиального дерева.

б) Вначале бронхи имеют вид *эпителиальных тяжей* (врастающих в мезенхиму), затем внутри тяжей появляется ***просвет***, а снаружи их обрастают неэпителиальные компоненты стенки.

3. Образование ацинусов. Еще позже в стенке и на концах самых мелких ветвей появляются мешковидные выпячивания — зачатки альвеол.

Таким образом, *отделы дыхательной системы (начиная с гортани и кончая ацинусами легких) образуются в эмбриогенезе последовательно друг за другом путем роста и ветвления исходного выроста первичной глотки.*

Неэпителиальные же компоненты гортани, трахеи, внелегочных бронхов и самих легких в большинстве своем образуются из мезенхимы, а мезотелий плевры — из спланхнотома.

26.2. Воздухоносные пути (вне- и внутрилегочные)

Стенка воздухоносных путей почти на всем своем протяжении имеет следующие общие черты:

а) изнутри она (за исключением самого начального участка) выстлана *слизистой оболочкой*;

б) эпителий, покрывающий эту оболочку, вплоть до средних бронхов, является ***многорядным мерцательным***;

в) также вплоть до средних бронхов в стенке имеется ***хрящевой*** *или* (реже) *костный* ***скелет***;

г) часто (хотя не везде) этот скелет отделен от слизистой оболочки *подслизистой основой*.

Теперь рассмотрим особенности строения разных участков воздухоносных путей.

26.2.1. Носовая полость

В носовой полости, как уже говорилось, различают преддверие и собственно носовую полость. И то, и другое разделено перегородкой на две почти симметричные части.

1. Преддверие носа. Преддверие — это те отделы носовой полости, которые лежат *под крыльями носа*. В стенке преддверия — следующие слои.

а) Кожа — продолжение кожи наружного носа. Она, как обычно, включает

– *многослойный плоский ороговевающий* эпителий;
– соединительнотканный слой с *волосяными луковицами и сальными железами*.

б) Непосредственно под кожей лежит ***хрящ***. Это перегородка носа (с внутренней стороны преддверия) или хрящ крыльев носа (с наружной стороны).

2. Собственно носовая полость: эпителий. Данная полость выстлана уже не кожей, а *слизистой оболочкой* (покрывающей хрящевой и костный скелет).

Соответственно, ***эпителий*** оболочки является ***многорядным мерцательным***.

а) В *обонятельной* области (на уровне верхних носовых раковин) в эпителий входят клетки трех видов (п. 16.3.2):

I. рецепторные (нейросенсорные) обонятельные клетки (аксоны которых идут к головному мозгу);

II–III. поддерживающие и базальные эпителиоциты.

б) В *дыхательной* же области (на уровне нижних и средних носовых раковин) эпителий содержит в основном следующие клетки:

I. *реснитчатые* (с ресничками высотой 3–5 мкм);

II. *бокаловидные* (выделяющие слизистый секрет);

III. *микроворсинчатые* (с короткими микроворсинками);

IV. *базальные* (малоспециализированные);

V. встречаются (как минорный компонент) также *клетки Лангерганса* – специализированные макрофаги, которые переносят антигены через эпителий и передают их лимфоцитам и обычным макрофагам (п. 21.3.1.1).

3. Носовая полость: собственная пластинка слизистой оболочки

а) Компоненты этой пластинки (расположенной под эпителием) в дыхательной и в обонятельной частях носовой полости практически одни и те же:

I. *рыхлая волокнистая соединительная ткань* с богатым клеточным составом (плазмоциты, лаброциты, клетки крови и т. д.) и с большим количеством эластических волокон;

II. концевые отделы альвеолярно-трубчатых *слизистых* ***желез***;

III. лимфатические узелки;

IV. свободные и инкапсулированные *нервные окончания*;

V. многочисленные кровеносные и лимфатические *сосуды*.

б) Таким образом, слизистый секрет в носовой полости вырабатывается и бокаловидными клетками, и железами.

в) Добавим, кроме того, что сосуды, анастомозируя друг с другом, образуют в слизистой оболочке *артериальные, капиллярные, кавернозные и венозные сети* (сплетения).

Причем ***кавернозные сплетения*** представляют собой истинные *артериоло-венулярные анастомозы*: когда они открыты, кровь, расправив и заполнив их, начинает проходить через них слишком быстро (ввиду их большого диаметра), и обмена веществами через стенки каверн практически не происходит.

И последующие вены тоже обычно отличаются широким просветом.

При переполнении же кровью кавернозных сплетений и вен слизистая оболочка набухает и закрывает носовые ходы.

г) Подслизистой основы в носовой полости ***нет,*** так что слизистая оболочка прилежит к надхрящнице или надкостнице.

4. Параназальные пазухи выстланы слизистой оболочкой примерно такого же состава. Узкими отверстиями они сообщаются с носовой полостью. Но при воспалении эти отверстия могут закрываться, и тогда в пазухе создается застой жидкого содержимого — секрета желез и воспалительного экссудата.

26.2.2. Гортань

26.2.2.1. Общее описание
(рис. 26.3 и рис. 26.4)

1. Отделы гортани. Сверху гортань сообщается с полостью глотки (*1*), а снизу продолжается в трахею (*2*). По форме полость гортани похожа на песочные часы, т. к. включает:

I. верхний расширенный отдел — *преддверие* (*3*),

II. суженный *средний отдел* (*4*) и

III. нижний расширенный отдел — *подголосовую полость* (*5*), которая переходит в просвет трахеи.

2. Голосовые связки

а) В среднем отделе имеется пара *вестибулярных складок* (*6*), а под ней — пара *голосовых складок* (*7*).

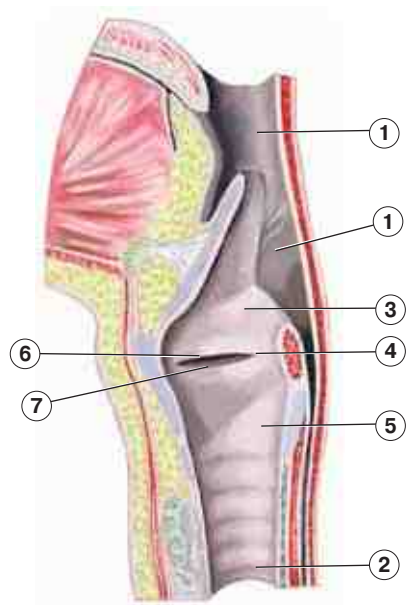

Рис. 26.3. Гортань. Сагиттальный разрез

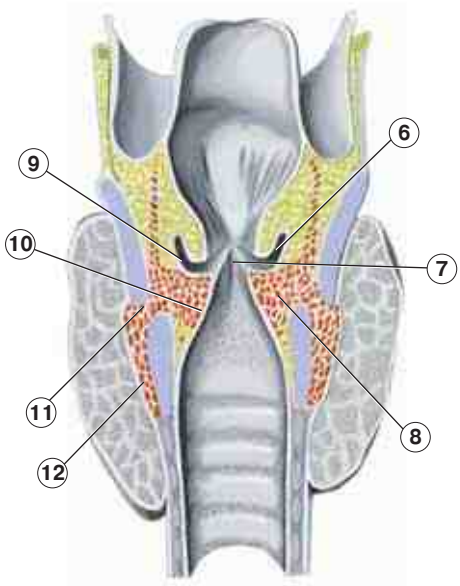

Рис. 26.4. Гортань. Фронтальный разрез

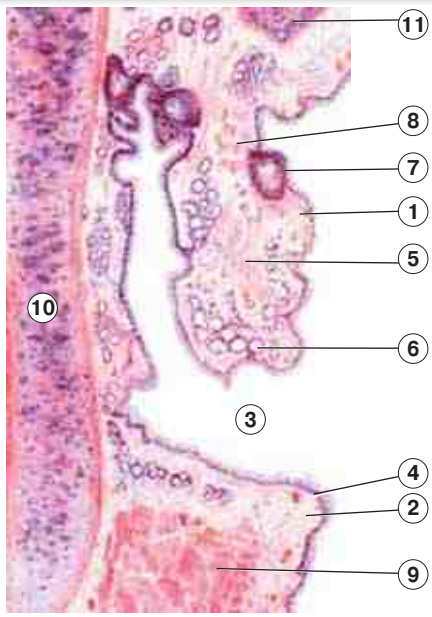

Рис. 26.5. Гортань ребенка. Фронтальный срез. Окраска гематоксилином и эозином. Рисунок с препарата [по В. Г. Елисееву, Ю. И. Афанасьеву, Е. Ф. Котовскому]

б) В толще последних содержатся *голосовые связки* и *голосовые мышцы* (*8*). Нередко вестибулярные складки называют *ложными голосовыми связками*, а голосовые складки — *истинными голосовыми связками*.

«Ложность» вестибулярных складок состоит в том, что в их основе нет скелетной мышечной ткани, необходимой для изменения просвета голосовой щели (каковую представляет собой средний отдел гортани) в процессе голосо- и речеобразования.

в) Между ложными и истинными голосовыми связками находятся углубления — *желудочки гортани* (*9*). Они могут продолжаться вверх в виде более или менее длинных слепых аппендиксов.

3. Оболочки гортани. В стенке гортани можно выделить три оболочки:

а) слизистую (*10*);

б) фиброзно-мышечно-хрящевую (*11*), толщина и состав которой различны в разных участках гортани;

в) адвентициальную (*12*).

Таким образом, в гортани, как и в носовой полости, ***нет*** *подслизистой основы*.

26.2.2.2. Характеристика оболочек

На рис. 26.5 показан средний отдел гортани и в этом отделе, в частности, — ложная голосовая связка (*1*), истинная голосовая связка (*2*) и находящийся между ними один из двух желудочков (*3*) гортани. Используя рисунок, охарактеризуем оболочки гортани.

1. Слизистая оболочка. ***а)*** Ее важнейшая особенность состоит в том, что ***эпителий*** в разных участках гортани различен.

I. Во всех местах, кроме надгортанника и истинных голосовых связок, он, как и в прочих воздухоносных путях, является *многорядным мерцательным* с обычным клеточным составом (реснитчатые, бокаловидные, базальные клетки, клетки Лангерганса).

II. На надгортаннике же (с обеих его сторон) и *на истинных голосовых связках* эпителий — *многослойный плоский неороговевающий* (*4*).

б) ***Собственная пластинка*** (*5*) слизистой оболочки имеет почти такой же состав, как в дыхательной области носовой полости. Она включает:

I. рыхлую волокнистую соединительную ткань с преобладанием эластических волокон,

II. белково-слизистые железы (*6*),

III. лимфоидные фолликулы (*7*) (которые в стенке желудочков гортани, у основания надгортанника, образуют *гортанные миндалины*),

IV–V. сплетения кровеносных сосудов и нервные окончания.

2. Фиброзно-мышечно-хрящевая оболочка

а) Основа оболочки — ***хрящи гортани***. Среди них щитовидный (*10*) и перстневидный хрящи образованы *гиалиновой* хрящевой тканью, а надгортанник (*11*) и ряд мелких хрящей — *эластической* хрящевой тканью.

б) Друг с другом и с соседними образованиями хрящи связаны ***перепонками и связками***, состоящими из плотной оформленной волокнистой соединительной ткани. Отсюда — термин «***фиброзно-***» в названии оболочки.

в) Что же касается ***мышечного*** компонента этой оболочки, то его представляют

I. пучки *гладких* миоцитов (*8*) в толще *ложных* голосовых связок,

II. голосовая мышца (*9*), образованная *скелетной* мышечной тканью, в толще каждой *истинной* голосовой связки,

III. а также семь других *скелетных* мышц, окружающих гортань и участвующих в глотании и речи.

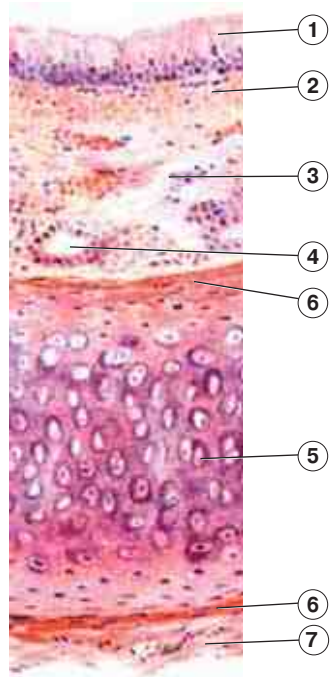

Рис. 26.6. Трахея. Поперечный срез. Окраска гематоксилином и эозином. Рисунок с препарата [по В. Г. Елисееву, Ю. И. Афанасьеву, Е. Ф. Котовскому]

3. Адвентициальная оболочка образована рыхлой волокнистой соединительной тканью, в которой (в отличие от собственной пластинки слизистой оболочки) содержится много коллагеновых волокон.

В этой оболочке присутствуют сосуды и нервные сплетения.

26.2.3. Трахея и бронхи

26.2.3.1. Общие особенности строения стенок

Трахеобронхиальное дерево включает трахею и бронхи все уменьшающегося калибра и все возрастающей численности — от двух главных бронхов до множества терминальных бронхиол (если иметь в виду лишь «чисто» воздухоносные пути). Принцип ветвления — *дихотомический*: каждое предыдущее образование делится на два меньших.

В строении стенок всех уровней данного «дерева» имеется ряд общих черт, отличающих трахею и бронхи, например, от гортани. Перечислим эти черты, используя изображение трахеи (рис. 26.6).

1. Гладкие миоциты в слизистой оболочке. Слизистая оболочка содержит не только многорядный мерцательный эпителий (*1*) и собственную пластинку (*2*), но и циркулярно ориентированные ***пучки гладких миоцитов***.

а) В трахее это еще *разрозненные пучки*; поэтому их нет на рис. 26.6, но они видны на снимке с препарата трахеи, приводимом ниже (рис. 26.9, *б*).

б) В бронхах же гладкие миоциты образуют *сплошную* ***мышечную пластинку,*** которая играет важнейшую роль в регуляции величины просвета. Особенно выражены миоциты в местах деления бронхов, где при сокращении суживают вход в бронх.

2. Подслизистая основа

а) Вторая особенность — наличие подслизистой основы (*3*), начиная ***от трахеи и до средних бронхов включительно***.

б) Причем теперь именно в ней (а не в собственной пластинке слизистой оболочки) располагаются концевые отделы ***слизисто-белковых желез*** (*4*). Заметим, что в секрете этих желез присутствует *лизоцим* — вещество с антибактериальным действием.

3. Фиброзно-хрящевая оболочка

а) Третья особенность: следующая оболочка является фиброзно-хрящевой (*5*), т. е. *не содержит* ***поперечнополосатых*** *скелетных мышц между хрящами*. Хотя пучки ***гладких*** ми-

оцитов в этой оболочке на уровне *трахеи* имеются — сзади, между концами незамкнутых хрящевых колец.

б) Хрящ покрыт надхрящницей (*6*). *В трахее* и *главных бронхах* надхрящница между хрящевыми кольцами переходит в *фиброзные связки*, образованные плотной оформленной волокнистой соединительной тканью. Т. е. оболочка, действительно, является фиброзно-хрящевой.

в) Но далее – в крупных и средних бронхах – эта оболочка все более фрагментируется, а при переходе к мелким бронхам исчезает вовсе (как и подслизистая основа).

4. Самая наружная оболочка — ***адвентициальная*** (*7*). Она присутствует на всех уровнях воздухоносных путей, но каких-то общих и принципиальных особенностей не имеет.

В случае внутрилегочных бронхов данная оболочка непосредственно переходит в соединительную ткань легочной паренхимы.

26.2.3.2. Клеточный состав эпителия трахеи и бронхов (рис. 26.7)

По своему представительству в эпителии клетки можно подразделить на основные и минорные (или дополнительные), встречающиеся гораздо реже основных. Так как эпителий является многорядным, все эти клетки контактируют с базальной мембраной.

1. Основные клетки многорядного мерцательного эпителия, с которыми мы уже знакомились в п. 7.3.2.2, таковы.

а) I. ***Реснитчатые клетки*** (*1*):

– простираются от базальной мембраны *до просвета* трахеи или бронха;

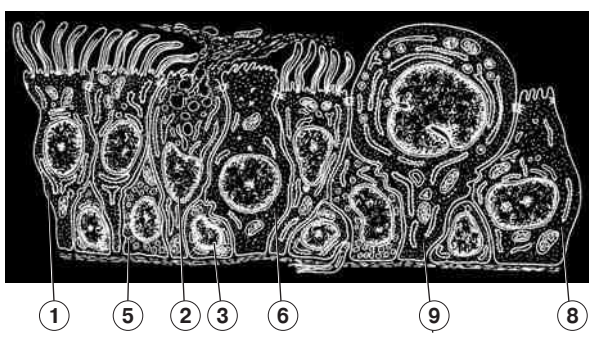

Рис. 26.7. Клеточный состав эпителия трахеобронхиального дерева. Схема [по Ю. И. Афанасьеву]

– ядра данных клеток составляют *верхний ряд* ядер эпителия;

– на апикальной поверхности каждой клетки содержится до 250 *ресничек*.

II. В основе реснички – *аксонема* (п. 3.4.3.3): она построена из дуплетов микротрубочек, связанных динеиновыми мостиками. При комнатной температуре биения ресничек происходят с частотой *10–20 с*$^{-1}$.

III. Функция этих биений — перемещение слизистого секрета (выделяемого бокаловидными клетками и железами) и попавших в него инородных пылевых частиц к выходу из трахеобронхиального дерева, т. е. к глотке.

б) I. ***Бокаловидные клетки*** (*2*):

– тоже простираются на всю высоту эпителия;

– содержат ядра на уровне *среднего ряда* ядер или чуть выше его;

– по внешнему виду подобны аналогичным клеткам кишечника (п. 24.2.2.3) и верхних дыхательных путей – светлые, крупные, бокаловидной формы;

– образуют слизь, богатую гликозамингликанами;

– в связи с этой функцией имеют хорошо развитые *агранулярную ЭПС* и *комплекс Гольджи*.

II. Необходимо добавить, что в результирующем секрете бокаловидных клеток и желез подслизистой основы содержатся ***иммуноглобулины***, вырабатываемые плазмоцитами в собственной пластинке слизистой оболочки (п. 21.3.1.1).

в) Базальные, или ***короткие вставочные, клетки*** (*3*):

– тесно прилежат к базальной мембране, находясь своей апикальной поверхностью далеко от просвета трахеи или бронха;

– соответственно, своими ядрами образуют в эпителии *нижний ряд* ядер;

– являются стволовыми (*камбиальными*) клетками, отчего их часто можно встретить в состоянии митотического деления.

Благодаря камбиальной активности этих клеток, за 50–100 суток происходит обновление эпителия бронхов.

г) Длинные вставочные клетки (на рис. 26.7 не показаны):

– это *переходные формы* от базальных к реснитчатым или бокаловидным клеткам,

– поэтому их ядра составляют *средний ряд* ядер эпителия.

2. Минорные клетки эпителия без определенной локализации. Некоторые клетки встречаются в эпителии, хотя и относительно редко, почти на всем протяжении трахеобронхиального дерева.

а) Эндокриноциты (*5*). Содержат мелкие гранулы и, выделяя их содержимое, секретируют в подлежащую ткань *биоамины* (норадреналин, серотонин; п. 26.1.1.2) и гормоноподобные *пептиды* (бомбезин, кальцитонин и др.). Таким образом, данные эндокриноциты относятся к APUD-системе (п. 22.1.2.5).

б) I. ***Клетки Лангерганса*** (на рис. 26.7 не показаны). Как уже отмечалось в п. 21.2.2.1, эти клетки

– относятся к макрофагическому ряду,
– имеют многолопастное ядро и отростки, проникающие между клетками эпителия,
– содержат в цитоплазме т.н. гранулы Бирбека (в виде теннисных ракеток).

II. О функции клеток Лангерганса говорилось не только в п. 21.2.2.1, но и совсем недавно — в п. 26.2.1. Тем не менее, напомним: видимо, подобно М-клеткам кишечника, они выступают в качестве *внутриэпителиальных АПК* (антигенпредставляющих клеток): переносят антигены через эпителий, передавая их другим клеткам иммунной системы.

III. Содержание клеток Лангерганса в верхних дыхательных путях (от носовой полости до трахеи включительно) выше, чем в бронхах.

в) В эпителии дыхательных путей встречаются и т. н. ***безреснитчатые клетки*** (*6*). Одна из точек зрения относительно их природы состоит в том, что это М-клетки – аналог М-клеток кишечника (п. 24.2.2.2). В таком случае данные клетки являются разновидностью эпителиоцитов, но выполняют такую же функцию, как и внутриэпителиальные макрофаги (клетки Лангерганса).

3. Специфические клетки эпителия нижних отделов воздухоносных путей. Оставшиеся два типа клеток появляются в эпителии начиная лишь с *мелких* или даже *терминальных бронхиол*. При этом они быстро из разряда минорных переходят в группу основных эпителиоцитов (вместо становящихся все более редкими прежних клеток).

а) Щеточные (каемчатые) клетки (*8*):

– встречаются, в основном, начиная *с мелких* бронхов, и далее – в терминальных бронхиолах и респираторных отделах легкого;
– имеют микроворсинки, содержащие *хеморецепторы*.

б) Клетки Клара, или ***секреторные клетки*** (*9*):

– содержатся начиная лишь *с терминальных* бронхиол (и далее – в респираторных отделах легкого);
– представляют собой крупные клетки с куполообразной верхушкой, без ресничек и микроворсинок.

Этим клеткам приписывают целый ряд функций, которые уже перечислялись в п. 26.1.1:

– стимуляция лейкоцитов,
– детоксикация ксенобиотиков,
– противодействие слипанию стенок бронхиол и альвеол,
– исполнение роли стволовых клеток при повреждении данных структур.

26.2.3.3. Особенности разных отделов трахеобронхиального дерева (рис. 26.8)

1. Наряду с общими чертами строения (включая состав эпителия), разные отделы трахеобронхиального дерева имеют и определенные особенности. Частично эти особенности уже упоминались. Теперь они сведены в табл. 26.1.

2. Из табл. 26.1 можно вывести следующие **закономерности**.

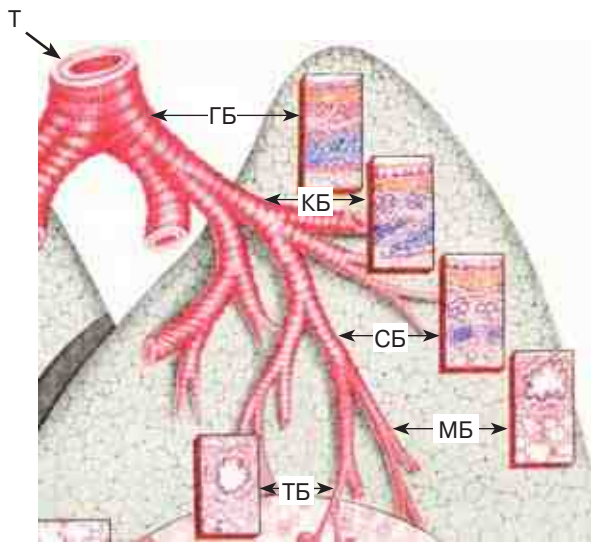

Рис. 26.8. Воздухоносные пути. Схема строения [по В. Г. Елисееву, Ю. И. Афанасьеву, Е. Ф. Котовскому]

Таблица 26.1. Отделы трахеобронхиального дерева: состав стенки

	ТРАХЕЯ (Т) и ГЛАВНЫЕ БРОНХИ (ГБ)	КРУПНЫЕ БРОНХИ (КБ)	СРЕДНИЕ БРОНХИ (СБ)	МЕЛКИЕ БРОНХИ (МБ)	ТЕРМИНАЛЬНЫЕ БРОНХИОЛЫ (ТБ)
МЕРЦАТЕЛЬНЫЙ ЭПИТЕЛИЙ	Многорядный			Двухрядный	Однорядный
СОСТАВ ЭПИТЕЛИЯ	а) Основные клетки: реснитчатые, бокаловидные, вставочные (короткие и длинные). б) Минорные клетки: эндокриноциты, клетки Лангерганса и, возможно, М-клетки			Добавляются также щеточные (каемчатые) клетки	Клетки: щеточные, секреторные (Клара) реснитчатые, базальные
СОБСТВЕННАЯ ПЛАСТИНКА СЛИЗИСТОЙ ОБОЛОЧКИ	Рыхлая волокнистая соединительная ткань, богатая продольно идущими *эластическими волокнами* (которые обеспечивают растяжение трахеи и бронхов). В ней содержатся: лимфатические фолликулы, сосудистые сплетения и нервные окончания				
МЫШЕЧНАЯ ПЛАСТИНКА	Отдельные пучки миоцитов	Тонкая сплошная мышечная пластинка	Доля мышечной пластинки возрастает	Относительная доля пластинки — максимальна	Отдельные пучки миоцитов
ПОДСЛИЗИСТАЯ ОСНОВА	Находится *перед* хрящами		Находится *между* хрящами	Подслизистой основы и желез **нет**	
	Содержатся слизисто-белковые железы				
ФИБРОЗНО-ХРЯЩЕВАЯ ОБОЛОЧКА	Кольца* из гиалинового хряща и связки между ними	Крупные пластинки гиалинового хряща	Небольшие островки эластического хряща	Хрящей и всей этой оболочки **нет**	
АДВЕНТИЦИАЛЬНАЯ ОБОЛОЧКА	Имеется			Выражена слабо	
ВНУТРЕННЯЯ ПОВЕРХНОСТЬ	Почти гладкая	Слабо-извилистая	Складчатая		Слабо-извилистая

* У трахеи ко́льца сзади не замкнуты, и, как уже отмечалось, свободные концы хряща соединены пучками гладких миоцитов. Всего в трахее — 16–20 таких незамкнутых колец. В главных бронхах ко́льца — замкнутые; в правом бронхе — 6–8, а в левом — 9–12 колец.

а) По мере уменьшения калибра бронха ***снижается высота эпителия***, так что в мелких бронхах он из многорядного становится двухрядным, а в терминальных бронхиолах — однорядным.

б) Изменяется состав эпителия:

– постепенно уменьшается доля бокаловидных клеток (так что в мелких бронхах их уже нет), а также реснитчатых клеток;
– взамен появляются другие клетки — щеточные (каемчатые) и секреторные клетки Клара.

в) Увеличивается относительная ***доля мышечной пластинки***, достигая максимума в мелких бронхах (после чего она опять уменьшается). С этим фактом связаны два обстоятельства.

I. Во-первых, поступление воздуха в ацинусы легких *регулируется* (помимо изменения частоты и глубины дыхания) изменением тонуса *мелких* бронхов.

II. Во-вторых, у мелких бронхов – наиболее сильная *складчатость* слизистой оболочки на препарате. Это объясняется так же, как и складчатость t. intima у артерий мышечного типа (п. 18.2.2.3).

г) В стенке мелких бронхов и последующих бронхиол нет ***подслизистой основы*** и, соответственно, содержавшихся в ней желез.

д) Закономерно изменяется (фрагментируется) ***хрящевой скелет***:

I. в трахее и главных бронхах это *кольца* гиалинового хряща,

II. в крупных бронхах – *крупные пластинки* такого же хряща,

III. в средних бронхах – *мелкие островки* гиалинового или эластического хряща,

IV. а начиная с мелких бронхов, хряща в стенке *нет* совсем.

е) В результате изменяется и ***число оболочек*** в стенке:

– если в трахее, главных, крупных и средних бронхах их *четыре*;
– то в мелких бронхах и терминальных бронхиолах – только *две:* слизистая и адвентициальная.

3. Вместе с тем, надо иметь в виду два обстоятельства.

а) Во-первых, понятие *«фиброзно-хрящевая оболочка»* отчасти в крупных и, тем более, в средних бронхах является очень ***условным***. Между хрящевыми пластинками (в крупных бронхах) и хрящевыми островками (в средних бронхах), по существу, нет связующей их фиброзной ткани.

Поэтому можно видеть, что железы подслизистой основы часто расположены *между* хрящевыми фрагментами, т.е. — на «территории» условной фиброзно-хрящевой оболочки.

б) Во-вторых, и подразделение внутрилегочных бронхов на крупные, средние и мелкие является тоже в значительной мере весьма относительным. Разумеется, тут четких границ опять-таки нет, и безоговорочное отнесение бронха к той или иной категории не всегда возможно.

26.2.3.4. Трахея и бронхи на препаратах

1. Трахея

а) Общий вид стенки (рис. 26.9, *а*). Итак, в стенке трахеи – четыре оболочки: слизистая (*I*), подслизистая основа (*II*), фиброзно-хрящевая оболочка (*III*) и адвентициальная оболочка (*IV*).

Хрящ со всех сторон покрыт надхрящницей (*IIIA*).

б) Слизистая оболочка и подслизистая основа (рис. 26.9, *б*). Слизистая оболочка (*I*) содержит многорядный мерцательный эпителий (*1*), собственную пластинку (*2*) и отдельные пучки гладких миоцитов (*3*).

В подслизистой основе (*II*) расположены концевые отделы (*4*) слизисто-белковых желез. Выводные же протоки (*2A*) желез проходят через слизистую оболочку.

в) Эпителий трахеи (рис. 26.9, *в*). Нижний ряд ядер (*1*) – ядра базальных (стволовых), или коротких вставочных, клеток.

Средний ряд (*2*) – ядра длинных вставочных клеток, т. е. клеток, дифференцирующихся в реснитчатые или бокаловидные (*4*) клетки. Ядра последних – примерно в том же ряду.

Верхний ряд (*3*) – ядра реснитчатых клеток; на апикальной поверхности клеток – реснички (*3A*).

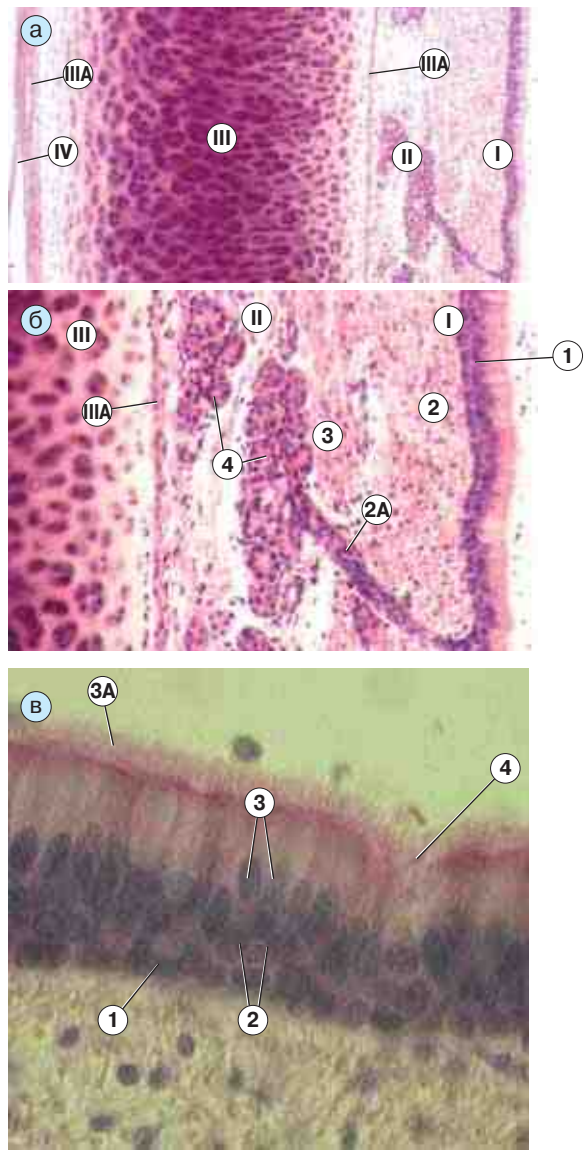

Рис. 26.9. Препарат — трахея. Поперечный срез. Окраска гематоксилином и эозином:
а — малое увеличение; б — среднее увеличение: слизистая оболочка и подслизистая основа; в — большое увеличение: эпителий трахеи

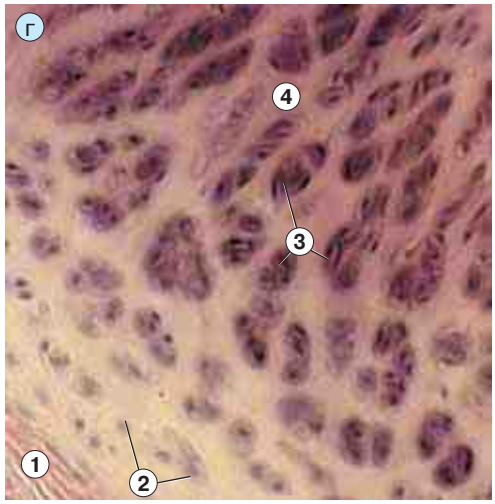

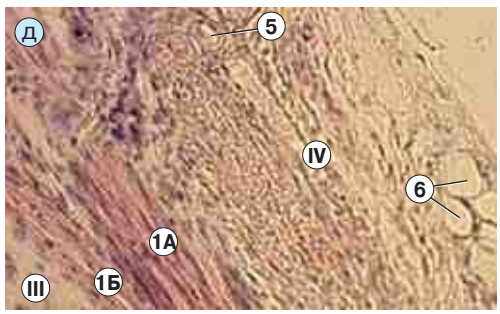

Рис. 26.9 (*окончание*). Препарат — трахея. Поперечный срез. Окраска гематоксилином и эозином: г — среднее увеличение: фиброзно-хрящевая оболочка; д — среднее увеличение: надхрящница и наружная оболочка

Минорные клетки (эндокриноциты и клетки Лангерганса) различить на световом уровне обычно не удается.

г) Фиброзно-хрящевая и наружная оболочки (рис. 26.9, *г* и *д*).

I. В соответствии с п. 10.1.2.2, надхрящница (*1*) включает два слоя (рис. 26.9, д): поверхностный – волокнистый (*1А*), богатый коллагеновыми волокнами и сосудами, и глубокий – клеточный (*1Б*), включающий хондробласты.

II. Под надхрящницей – гиалиновый хрящ (рис. 26.9, г): в его поверхностных слоях содержатся молодые хондроциты (*2*), располагающиеся поодиночке; в более глубоких слоях – зрелые хондроциты (*3*), образующие изогенные группы из 2–6 клеток.

III. Между клетками – межклеточное вещество (*4*), богатое протеогликановыми агрегатами и коллагеновыми фибриллами.

IV. В адвентициальной оболочке (*IV*) (рис. 26.9, д), помимо рыхлой соединительной ткани, видны сосуды (*5*) и жировые клетки (*6*).

2. Крупный внутрилегочный бронх (рис. 26.10, *а* и *б*).

а) В стенке крупного бронха — те же элементы, что и в стенке трахеи:

I. компоненты *слизистой оболочки*: многорядный мерцательный эпителий (*IА*), собственная (*IБ*) и мышечная (*IВ*) пластинки;

II. *подслизистая основа* (*II*) и в ней — концевые отделы (*IIА*) желез;

III. *фиброзно-хрящевая оболочка* (*III*) и в ее составе — крупная пластинка гиалинового хряща, окруженная надхрящницей (*IIIА*);

IV. *адвентициальная* оболочка (IV) и в ней — нервный ствол (IVА).

б) Но можно указать на три отличия от трахеи:

1) эпителий (IА) становится чуть менее высоким;

2) зато мышечная пластинка (*IВ*) является более выраженной,

3) и это придает внутренней поверхности при дегидратации препарата *слабоизвилистый* характер.

в) К стенке бронха прилегает артерия (*2*).

3. Средний бронх (рис. 26.11, *а* и *б*). Среднему бронху (*1*) присущи следующие особенности.

а) Высота эпителия (*IА*) — еще меньше, чем в предыдущем случае (хотя видно, что он по-прежнему является реснитчатым).

б) Мышечная пластинка (*IВ*) слизистой оболочки — хорошо развита. Поэтому на препаратах внутренняя поверхность бронха становится ужé не слабоизвилистой (как в предыдущем случае), а *складчатой*.

в) Фиброзно-хрящевая оболочка представлена *небольшими островками* хрящевой ткани (*III*).

г) Железы (*IIА*) подслизистой основы (*II*) располагаются не только перед хрящами, но и *между* ними.

Кроме названных структур, на снимках видны:

– собственная пластинка (*1Б*) слизистой оболочки,
– лимфатический фолликул (*IIБ*) в подслизистой основе,
– кровеносный сосуд (*2*), входящий в сосудисто-бронхиальный пучок.

4. Мелкий бронх (рис. 26.12)

а) В мелком бронхе (*I*), в соответствии с вышеизложенным, нет подслизистой основы с железами и хрящевых пластинок, так что стенка образована только слизистой и адвентициальной (*IV*) оболочками.

б) Состав слизистой оболочки:

1) ***двухрядный*** мерцательный эпителий (*IА*),
2) тонкая собственная пластинка (*IБ*) и
3) выраженная мышечная пластинка (*IВ*), которая вновь обусловливает складчатость внутренней поверхности на препарате.

в) Рядом с бронхом — сопровождающие его кровеносные сосуды (*2*).

26.3. Респираторные отделы легких

26.3.1. Ацинус

26.3.1.1. Общие сведения (рис. 26.13)

а) Напомним: последним нереспираторным участком воздухоносных путей являются *терминальные бронхиолы* (ТБ); после них начинаются респираторные отделы, представленные ацинусами.

б) Ацинусы включают

I-III. структуры, в которые открываются альвеолы: респираторные (дыхательные, или альвеолярные) бронхиолы (РБ) 1-го, 2-го и 3-го порядков;

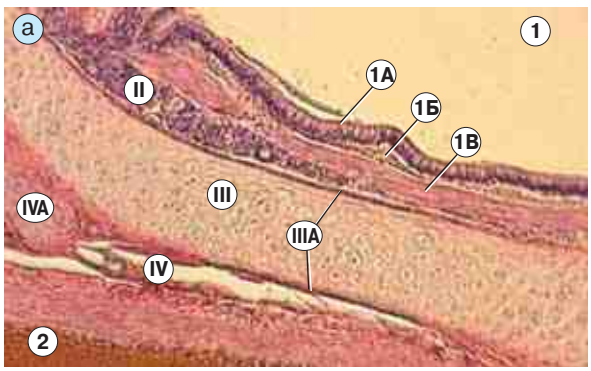

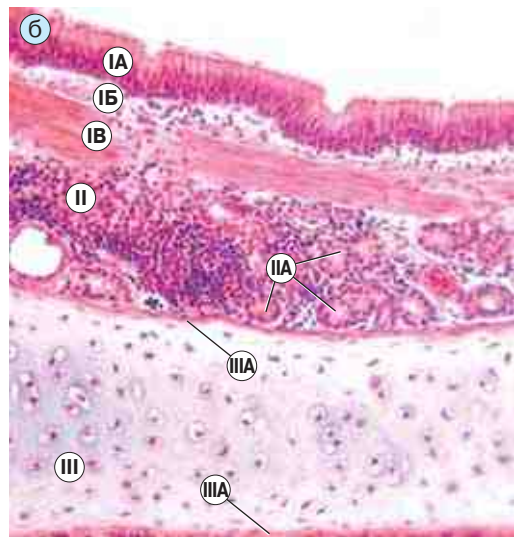

Рис. 26.10. Препарат — легкое. Крупный внутрилегочный бронх. Окраска гематоксилином и эозином. а–б — среднее и большое увеличения:
1 — просвет бронха

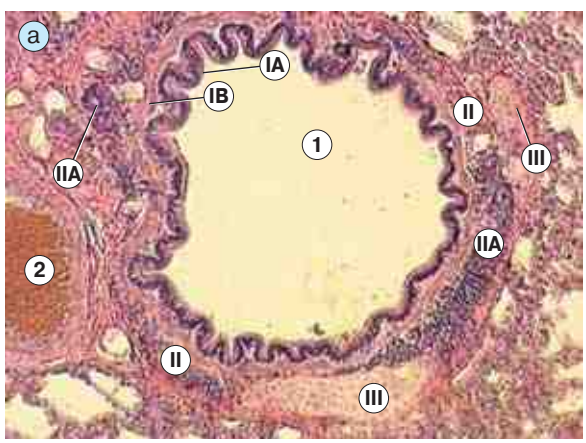

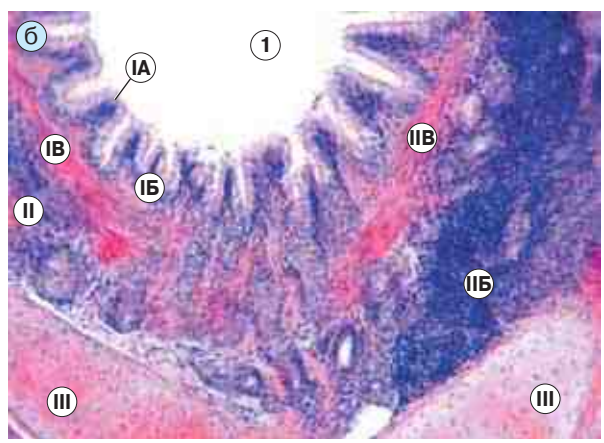

Рис. 26.11. Препарат — легкое. Средний бронх. Окраска гематоксилином и эозином.
а–б — среднее и большое увеличения

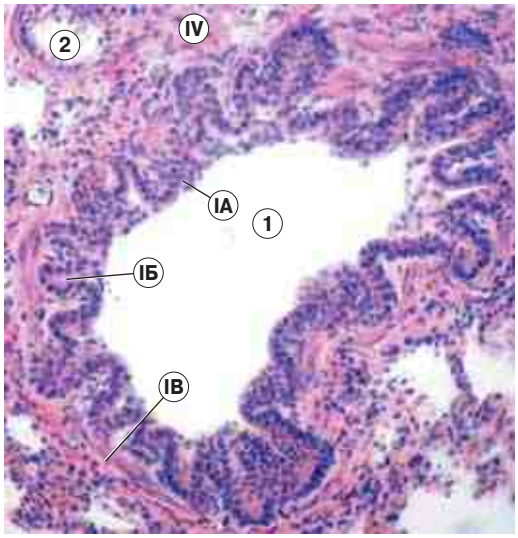

Рис. 26.12. Препарат — легкое. Мелкий бронх. Окраска гематоксилином и эозином

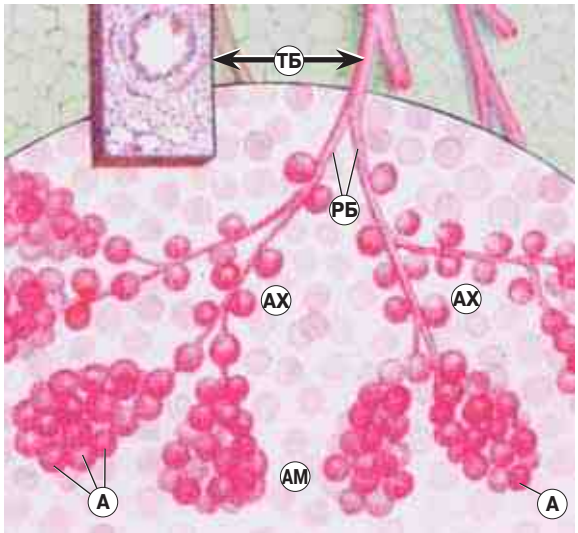

Рис. 26.13. Компоненты ацинусов. Схема [по В. Г. Елисееву, Ю. И. Афанасьеву, Е. Ф. Котовскому]

альвеолярные ходы (АХ), альвеолярные мешочки (АМ),

IV. а также сами альвеолы (А).

в) Перечисленные структуры последовательно и дихотомически переходят друг в друга: каждая ТБ – в две РБ 1-го порядка, каждая из последних – в две РБ 2-го порядка, ...; каждая РБ 3-го порядка – в два АХ, а каждый АХ – в два АМ.

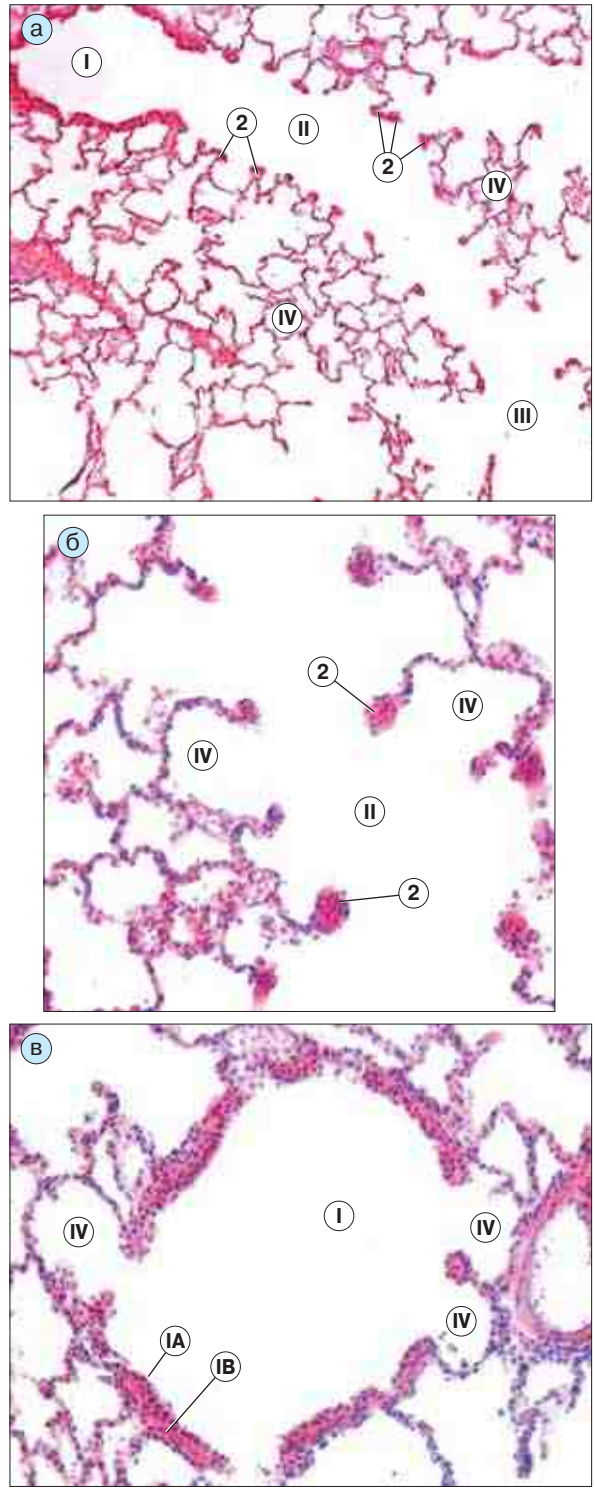

Рис. 26.14. Препарат — легкое. Респираторные отделы. Окраска гематоксилином и эозином. а–в — малое, среднее и большое увеличения

г) Всего в обоих легких — около 150 тыс. ацинусов, а в них — 250–350 млн альвеол, т. е. примерно по 2 тыс. альвеол в каждом ацинусе.

26.3.1.2. Характеристика компонентов ацинуса (рис. 26.14, *а–в* и рис. 26.15)

1. Респираторные бронхиолы (*I*)

а) Главная особенность. Респираторные бронхиолы отличаются от терминальных тем, что *в их стенку открываются альвеолы*.

Причем, чем выше порядок респираторной бронхиолы, тем чаще в ее стенке расположены альвеолы. Но в любом случае между соседними альвеолами остается достаточно протяженный участок стенки.

б) Состав стенки. I. На этих участках состав стенки респираторной бронхиолы почти такой же, как у терминальной (см. табл. 26.1):

1) ***однорядный кубический,*** *отчасти реснитчатый,* ***эпителий*** (*IA* на рис. 26.14, *в*), 2) тонкая пластинка соединительной ткани, 3) отдельные гладкие миоциты (*IB*).

II. В эпителии содержатся те же виды клеток, что и в терминальных бронхиолах (рис. 26.15): секреторные клетки Клара (*6*) — встречаются чаще других; реснитчатые (*4*) и каемчатые (щеточные) клетки (*5*).

2. Альвеолярные ходы (*II*)

а) Отличительная черта. В ходах альвеолы расположены практически *вплотную* друг к другу. А между соседними альвеолами стенка имеет вид коротких утолщений — ***«пуговок»*** (*2*).

б) Состав «пуговки» (рис. 26.15). На вершине каждой «пуговки» — несколько эпителиоцитов, главным образом клеток Клара (*6*). Изредка встречаются реснитчатые (*4*) и каемчатые (*5*) клетки.

В глубине же «пуговки» (под эпителием) — *гладкие миоциты* (*3*), благодаря которым и создается характерное утолщение.

3. Альвеолярные мешочки (*III*)

Каждый мешочек — это как бы «гроздь» альвеол. В отличие от альвеолярного хода мешочки

1) занимают конечное положение в ацинусе;

2) имеют мешотчатую (а не трубчатую) форму просвета

3) и лишены «пуговок». В очень узких стенках альвеолярных мешочков остается только один вид эпителиальных клеток – клетки Клара (*6*).

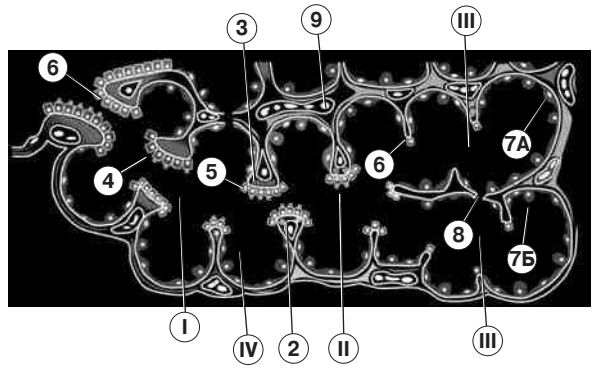

Рис. 26.15. Строение ацинуса легкого. *Схема* [по Ю. И. Афанасьеву]

4. Альвеолы (*IV*)

а) Альвеолы — это ключевые компоненты ацинусов, в которых, собственно, и происходит *газообмен*. Альвеола представляет собой небольшой «пузырек», открытый в одно из вышеперечисленных образований ацинуса.

б) Эпителий. Альвеолы выстланы изнутри *однослойным плоским эпителием* (лежащим на базальной мембране).

Образующие его клетки (рис. 26.15) называются ***альвеолоцитами*** и подразделяются на два типа — первый (*7А*) и второй (*7Б*)[1]. Подробнее они будут охарактеризованы чуть ниже.

в) Межальвеолярные перегородки. Альвеолы обычно расположены в паренхиме легкого так плотно, что их разделяют лишь тонкие межальвеолярные перегородки (*септы*).

В состав любой такой перегородки, кроме *эпителия* с каждой стороны, входит рыхлая соединительная ткань, в которой содержится ряд важных структур:

– кровеносный капилляр (*9*), контактирующий с базальными мембранами обеих альвеол;
– несколько видов специализированных клеток,
– большое количество эластических волокон.

Вместе с тем в каждой межальвеолярной перегородке имеются отверстия (*8*) — т.н. поры Кона, — связывающие полости соседних альвеол. Это способствует, с одной стороны, выравниванию давления в альвеолах, а с другой стороны — быстрому распространению инфекционного процесса в легких.

---

[1] Иногда используют терминологию: «альвеолоциты 1-го порядка» и «альвеолоциты 2-го порядка».

26.3.2. Состав межальвеолярных перегородок

26.3.2.1. Альвеолоциты и сурфактант

1. Альвеолоциты 1-го типа. 95 % поверхности альвеол занято альвеолоцитами 1-го типа, или ***респираторными*** альвеолоцитами.

Эти клетки — один из компонентов т.н. аэрогематического барьера, через который совершается газообмен между воздухом и кровью. Такая клетка имеет

– небольшую ядросодержащую часть (выбухающую в просвет альвеолы) и
– очень протяженную тончайшую безъядерную часть, которая выстилает стенку альвеолы и непосредственно участвует в газообмене.

2. Сурфактантный альвеолярный комплекс (САК): основная функция

Поверхность альвеолоцитов 1-го типа, обращенная к просвету альвеолы, не является свободной: она покрыта сурфактантно-альвеолярным комплексом, который часто называют просто сурфактантом.

а) Название происходит от слов *«поверхность»* (*surface*) и *«активность»*, и исходит из того, что основа сурфактанта — ***поверхностно-активные вещества*** (ПАВ), снижающие поверхностное натяжение на стенке альвеол.

б) Дело в том, что при вдохе и выдохе поверхность и толщина стенок альвеол значительно изменяются — примерно так же, как в детском воздушном шарике:

– при вдохе поверхность увеличивается, а толщина — уменьшается;
– при выдохе – наоборот.

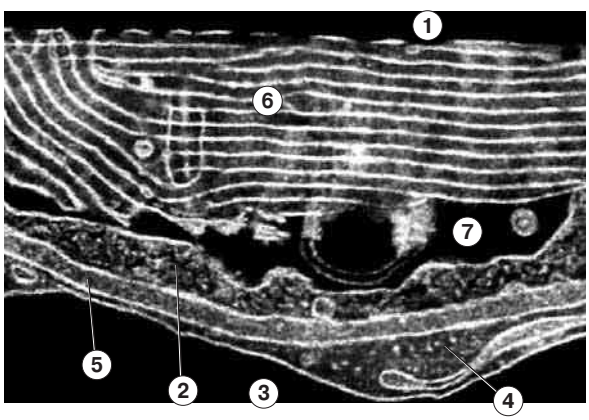

Рис. 26.16. Сурфактантный альвеолярный комплекс (САК). Электронная микрофотография [по Л. К. Романовой]

в) Поверхностное натяжение означает силу, с которой объект стремится уменьшить площадь своей поверхности.

При вдохе, следовательно, приходится преодолевать эту силу, чтобы увеличить площадь поверхности и, соответственно, объем альвеол. К тому же, надо преодолевать и упругое сопротивление эластических элементов их стенок.

г) В отсутствие сурфактанта одной тяги дыхательных мышц, как правило, недостаточно для эффективного расправления альвеол. Такая ситуация встречается, например, у *недоношенных* новорожденных, поскольку у них еще не созрели клетки, образующие эту структуру. Тогда может развиться т.н. *респираторный дистресс*: альвеолы остаются в спавшемся состоянии, что приводит к ***дыхательной недостаточности***.

Да и при многих других легочных заболеваниях так или иначе изменяются свойства сурфактанта.

д) Когда же содержание и состав сурфактанта нормальны, он,

– во-первых, значительно облегчает «раздувание» альвеол при вдохе и,
– во-вторых, препятствует избыточному их «сдуванию» при выдохе.

3. Сурфактант. Состав и структура

а) Химический состав сурфактанта хорошо изучен:

– 90 % массы составляют липиды — главным образом, фосфолипиды, а также холестерин и некоторые другие;
– 10 % приходится на белки, подразделяющиеся на 4 группы.

Однако относительно способа организации сурфактанта имеются значительные противоречия.

б) Так, широко распространено простейшее представление, согласно которому сурфактант — это лишь мономолекулярная пленочка из указанных веществ, обращенная гидрофильными концами молекул к поверхности клетки, а гидрофобными — к воздушной среде альвеолы. Т.е. проводится полная аналогия с обычными ПАВ, адсорбированными на поверхности раствора.

в) Однако молекул сурфактанта слишком много, чтобы поместиться в одном слое. Кроме того, количество слоев, естественно, меняется при вдохе и выдохе.

г) Скорее всего, организация сурфактанта такая, как показано на рис. 26.16:

– часть сурфактанта (7), прилегающая к альвеолоциту 1-го типа (2), остается в жидком состоянии и называется гипофазой,
– другая же, часть образует т.н. мембранную фазу (6), где формирует временные мембраноподобные структуры, лежащие в несколько слоев.

д) I. Таким образом, жидкая гипофаза находится между двумя мембранными структурами — плазмолеммой альвеолоцита и мембранной фазой самого сурфактанта. Переход липидов и белков из гипофазы в эти мембраны происходит легко и обратимо.

II. Это ***значительно облегчает вдох***, когда требуется увеличение поверхности альвеолы, а значит и плазмолеммы.

При вдохе гипофаза служит эффективным донором дополнительных молекул для обеих мембранных структур: за счет ее истончения происходит увеличение площади и той, и другой. При выдохе совершается обратный переход молекул — в гипофазу, и она утолщается.

III. В отсутствие же сурфактанта вдох был бы сильно затруднен, что выражалось бы в очень высоком поверхностном натяжении плазмолеммы.

е) I. Имеет значение сурфактант и для выдоха. Это связано с наличием в сурфактанте специфического фосфолипида с двумя остатками пальмитиновой кислоты, который остается твердым даже при темпратуре тела и составляет 40% массы сурфактанта.

II. Вероятно, он остается в мембранной фазе и на высоте выдоха, не давая ей исчезнуть полностью и тем самым ***предупреждая спадание и слипание стенок альвеол***.

4. Сурфактант: другие функции

а) Кроме того, и функции сурфактанта не сводятся лишь к облегчению вдоха и предупреждению спадания альвеол при выдохе.

Так, он обладает и защитными свойствами — участвует в образовании аэрогематического барьера и в этом качестве, например, препятствует

– проникновению микробов из вдыхаемого воздуха в кровь,
– пропотеванию жидкости (вместе с растворенными веществами) из крови в альвеолы,
– высыханию стенок альвеол.

б) В осуществлении защитных функций важную роль играют и белки сурфактанта. В частности, некоторые из них влияют на активность альвеолярных макрофагов, лимфоцитов и других клеток.

5. Аэрогематический барьер (см. рис. 26.16). Из вышеизложенного следует, что между просветом альвеолы (*1*) и просветом кровеносного капилляра (*3*) находятся следующие структуры:

I. мембранная фаза (*6*) и гипофаза (*7*) сурфактантного комплекса;

II. тонкий слой цитоплазматической части альвеолоцита 1-го типа (*2*) на базальной мембране (*5*);

III. тонкий слой цитоплазматической части эндотелиоцита (*4*) тоже на базальной мембране.

На снимке базальная мембрана кажется общей для эндотелия и альвеолярного эпителия. Но иногда базальные мембраны разделены и между ними имеется еще один тонкий слой — рыхлой соединительной ткани.

Проникновение газов через все эти структуры (кислорода из альвеол в капилляры и CO_2 в обратном направлении) происходит путем ***простой диффузии,*** т.е. в сторону меньшей концентрации и без участия каких-либо мембранных переносчиков.

6. Альвеолоциты 2-го типа

а) Общие сведения. Компоненты сурфактантного комплекса – фосфолипиды, белки, углеводы – синтезируются специальными клетками альвеолярного эпителия – альвеолоцитами 2-го типа, или ***секреторными*** альвеолоцитами.

Эти клетки называют также *большими* альвеолоцитами, поскольку они гораздо крупнее и выше альвеолоцитов 1-го типа. На них (клетки 2-го типа) приходятся оставшиеся 5 % поверхности альвеол.

б) Морфология. Кроме обычных органелл — ядра, митохондрий, развитой ЭПС и аппарата Гольджи, — альвеолоцит 2-го типа содержит в цитоплазме *слоистые, или пластинчатые, тельца* — ***цитофосфолипосомы***. Основной компонент последних — фосфолипиды; по этой причине тельца являются *осмиофильными*.

Созревшие фосфолипосомы выделяются в просвет альвеолы, где из их материала и формируется мембранная фаза сурфактанта.

Базальной своей стороной альвеолоцит 2-го типа лежит на базальной мембране альвеолярного эпителия.

в) Возможно, данные клетки выполняют еще одну функцию — служат камбиальными элементами.

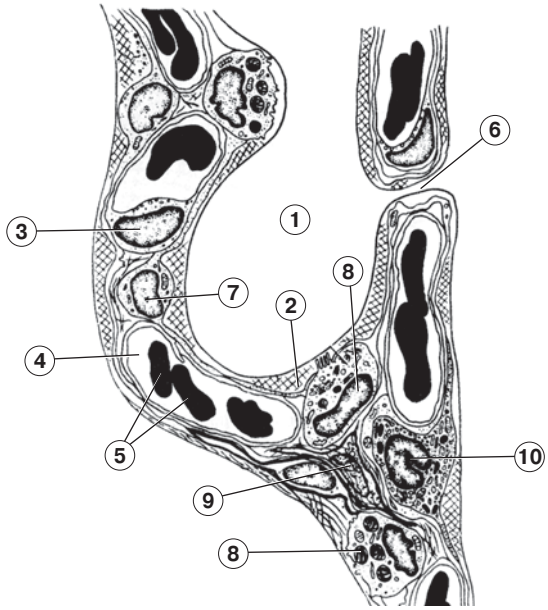

Рис. 26.17. Клеточный состав межальвеолярных перегородок. Схема [по Л. К. Романовой]

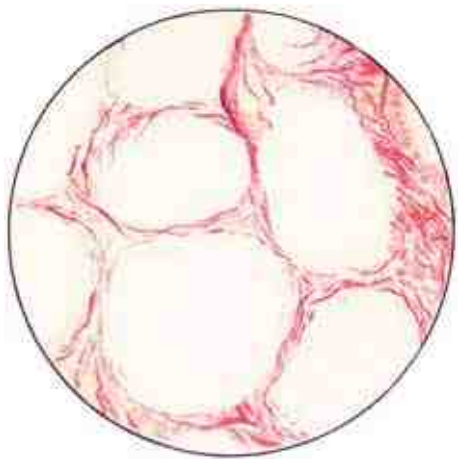

Рис. 26.18. Эластические волокна в межальвеолярных перегородках. Окраска орсеином. Рисунок с препарата [по В. Г. Елисееву, Ю. И. Афанасьеву, Е. Ф. Котовскому]

7. Замечание

Полагают, что в образовании компонентов сурфактанта принимают участие и клетки Клара.

Видимо, есть еще одно сходство функций клеток Клара и альвеолоцитов 2-го типа — тем и другим приписывают роль стволовых клеток при регенерации бронхиол и альвеол.

Так что эти два типа клеток весьма близки по функции и, надо думать, происхождению.

26.3.2.2. Соединительнотканный компонент межальвеолярных перегородок

Чтобы охарактеризовать соединительнотканный компонент межальвеолярных перегородок, обратимся к рис. 26.17. Вначале отметим уже известные нам структуры: просвет альвеол (*1*) и сурфактантный комплекс (*2*); эндотелиальные клетки (*3*) и просвет капилляров (*4*) с эритроцитами (*5*); межальвеолярную пору (*6*); альвеолоцит 1-го типа (*7*) и альвеолоцит 2-го типа (*8*) Напомним, альвеолоциты обоих типов представляют собой эпителиальные клетки.

1. Неэпителиальные же **клетки** межальвеолярных перегородок — это в основном клетки рыхлой волокнистой соединительной ткани (п. 9.2.2).

а) Липофибробласты (*9*). Данные клетки являются разновидностью фибробластов. Они находятся в глубине межальвеолярных перегородок возле альвеолоцитов 2-го типа и поставляют последним липиды для синтеза фосфолипидных компонентов сурфактанта.

б) Альвеолярные макрофаги (*10*): могут находиться в глубине межальвеолярной перегородки, но могут и выходить в просвет альвеолы (что уже отмечалось в п. 26.1.1.2). Макрофаги фагоцитируют 1) инородные частицы, 2) избыток сурфактанта и 3) клетки крови, если они оказываются в просвете альвеол при застое крови в легких. Поэтому в цитоплазме макрофагов содержатся вакуоли и гранулы.

в) Плазматические клетки: синтезируют иммуноглобулины, которые выходят на поверхность сурфактанта и играют защитную роль.

г) Тучные клетки: выделяя гистамин и серотонин, участвуют в аллергических реакциях.

2. Волокна. Среди *неклеточных* элементов межальвеолярных перегородок особенно важны эластические волокна, выявляемые при окраске орсеином (рис. 26.18). Они придают перегородкам высокую эластичность, необходимую при дыхательных движениях.

При уменьшении содержания эластических элементов развивается *эмфизема* легких: альвеолы и легкие в целом все время пребывают в как бы раздутом состоянии.

Тема 27. Кожа и ее производные

27.1. Общие сведения

27.1.1. Компоненты кожи и их происхождение

1. Основные параметры. Кожа образует внешний покров организма. Ее основные параметры таковы:
площадь — 1,5–2,5 м^2,
толщина — в среднем 2 мм (на разных участках тела — от 0,5 до 5 мм),
масса — 5–6 % от массы тела (это можно найти из предыдущих данных).

2. Перечень компонентов

а) Из предыдущих тем уже известно, что в коже имеются два главных компонента:

– ***эпидермис*** — многослойный плоский ороговевающий эпителий
– и лежащая под ним ***дерма*** — соединительнотканная основа.

Под дермой обычно располагается подкожная жировая клетчатка, или *гиподерма*.

б) Кроме того, в коже содержатся ***железы*** — *потовые* и *сальные*. Производными кожи являются также *молочные* железы — видоизмененные потовые железы.

в) И, наконец, существуют еще ***придатки кожи*** — *волосы* и *ногти*.

Молочные железы будут изучаться вместе с женской половой системой (в теме 30). Остальные перечисленные структуры рассматриваются в этой теме.

3. Развитие кожи и ее производных схематично показано на рис. 27.1.

а) Согласно схеме, ***эпителиальные компоненты*** кожи (эпидермис, железы, волосы)

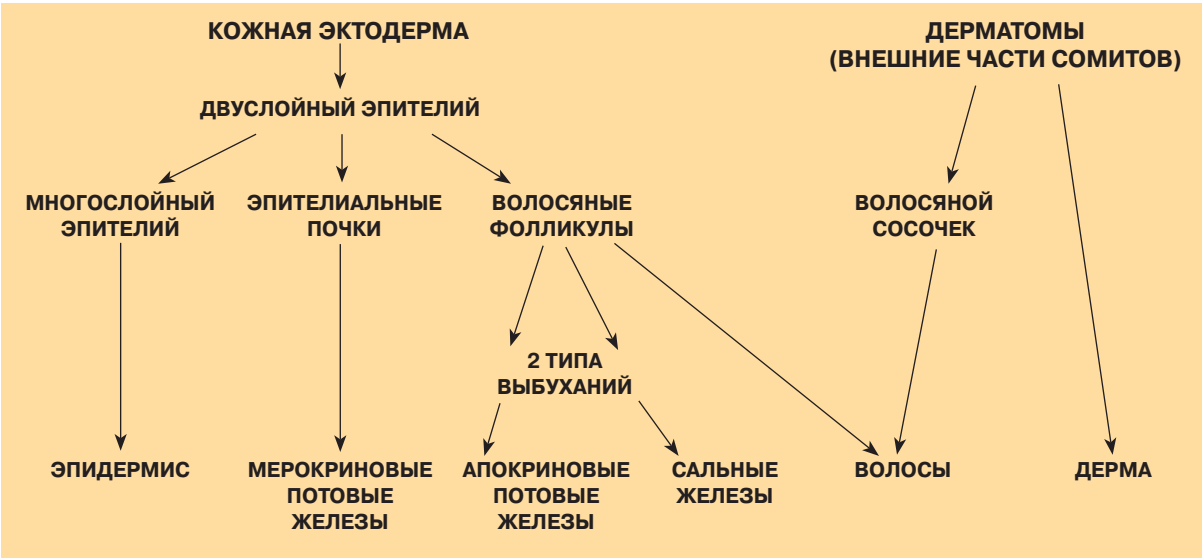

Рис. 27.1. Развитие кожи. *Схема*

происходят *из кожной эктодермы*, т. е. из той части эктодермы, которая остается после обособления нервной трубки и ганглиозных пластинок.

Кожная эктодерма является однослойной. Поэтому процесс превращения ее в *эпидермис* сопровождается постепенным увеличением числа клеточных слоев, а также дифференциацией кератиноцитов.

Зачатки желез и волос — *эпителиальные почки* и *волосяные фолликулы* — образуются в результате врастания клеток эпителия в подлежащую соединительную ткань.

б) Дерма развивается из соответствующей части сомитов — *дерматомов*. Но поскольку бóльшая часть клеток дерматомов предварительно превращается в отростчатые мезенхимные клетки, часто говорят, что дерма, как и прочие соединительнотканные структуры, происходит из *мезенхимы*.

Некоторые клетки кожи, в частности меланоциты, имеют *нейральное* происхождение.

27.1.2. Функции кожи

Благодаря вышеназванным компонентам, кожа выполняет ряд разнообразных функций.

1. Первая и самая важная из них — **барьерно-защитная функция.**

а) Прежде всего имеется в виду ***отграничение внутренней среды организма от окружающей среды.*** Именно это позволяет организму иметь химический состав, совершенно отличный от состава внешней среды.

Указанному отграничению способствуют:

– многочисленные *контакты* между эпителиоцитами;
– ***гидрофобность*** рогового слоя эпидермиса и секрета сальных желез (покрывающего тонкой пленкой кожу).

О роли гидрофобности свидетельствует следующий факт: для проникновения в кожу лечебных и косметических средств их помещают именно в гидрофобную среду (создавая масляные растворы, мази и кремы).

б) Кожный барьер также защищает организм от 1) многих вредных *химических* агентов, 2) чисто *механических* воздействий, 3) таких *физических* факторов, как ультрафиолетовое излучение (которое поглощается меланином кожи).

в) Очень важна ***защита от микроорганизмов.***

I. Во-первых, благодаря секрету сальных желез, на поверхности кожи создается *слабокислая среда* (pH 4,2–5,6), препятствующая размножению микробов.

II. Во-вторых, здоровая кожа непроницаема для микробов.

III. В-третьих, в толще эпидермиса имеются внутриэпителиальные макрофаги (клетки Лангерганса), а в дерме — лимфоциты и плазмоциты, которые осуществляют *иммунные реакции*, направленные на уничтожение микроорганизмов, проникших в кожу через микротрещины.

2. Другая функция кожи — **терморегуляторная**. Ее обеспечивают следующие структуры кожи: *терморецепторы, потовые* и *сальные железы*, густая сеть *кровеносных сосудов*.

В частности, потоотделение и расширение кожных сосудов способствуют потере организмом тепла – за счет испарения и теплопередачи. Таким способом осуществляется около 80 % всех тепловых потерь.

Секрет сальных желез, создавая тонкую смазку кожи, напротив, ограничивает теплопотерю. Роговые чешуйки также обладают низкой теплопроводностью.

3. Кроме того, кожа выполняет некоторые другие функции:

а) рецепцию не только температурных, но и других раздражений — прикосновения, давления, боли;

б) выделение с пóтом воды (около 500 мл в сутки), некоторых продуктов обмена и солей;

в) синтез витамина D из провитамина (в клетках эпидермиса под влиянием УФ-света);

г) депонирование до 1 л крови (при расширении сосудов);

д) участие в метаболизме гормонов и ряда токсических веществ.

27.2. Кожа

27.2.1. Типы кожи

Кожу подразделяют на «толстую» и «тонкую».

1. «Толстая» кожа (рис. 27.2) покрывает *ладонные поверхности* кистей и *подошвенные поверхности* стоп.

а) В ее ***эпидермисе — пять*** слоев (п. 7.3.3.3): базальный (*1*), шиповатый (*2*), зернистый (*3*), блестящий (*4*), роговой (*5*). Причем роговой слой — очень толстый: ороговевшие клетки лежат в 15–20 слоев.

б) В ***дерме*** — два слоя (п. 9.3.1).

I. *Сосочковый* слой (*6*) вдается в эпидермис *глубокими* сосочками (что увеличивает площадь росткового слоя эпидермиса) и состоит из *рыхлой неоформленной* соединительной ткани.

II. Ниже лежит *сетчатый* слой (*7*), который образован *плотной неоформленной* соединительной тканью. В последней преобладают мощные оксифильные пучки коллагеновых волокон, идущие в разных направлениях и формирующие трехмерную сеть. Имеется также сеть эластических волокон.

в) Из производных кожи присутствуют *только потовые железы*. Волос и сальных желез *нет*.

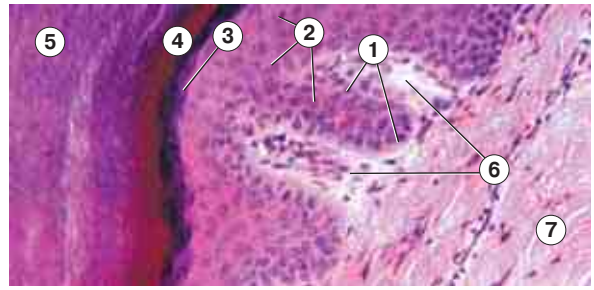

Рис. 27.2. Препарат — «толстая» кожа (кожа пальца). Окраска гематоксилином и эозином.

2. «Тонкая» кожа (рис. 27.3, *а* и *б*). Во всех остальных местах (т.е. везде, кроме ладоней и подошв) кожа является «тонкой». Ее особенности таковы.

а) В ***эпидермисе*** отсутствует блестящий слой, так что остается лишь четыре слоя: базальный (*1*), шиповатый (*2*), зернистый (*3*) и роговой (*4*). Причем роговой слой — тонкий: содержит только 3–4 ряда ороговевших клеток. В результате и общая толщина эпидермиса — весьма небольшая.

б) В ***дерме*** сосочковый слой (*5*) — тоже тонкий, т. к. сосочки выражены относительно слабо. Сетчатый слой (*6*) — без особенностей.

в) Наиболее же заметное отличие состоит в наличии ***волос*** (*7*) и связанных с ними ***сальных желез***.

г) В отношении ***потовых желез*** тоже есть отличие: в «толстой» коже все потовые железы секретируют по *мерокриновому* типу; в «тонкой» же коже присутствуют не только мерокриновые, но и (в определенных местах) *апокриновые* потовые железы.

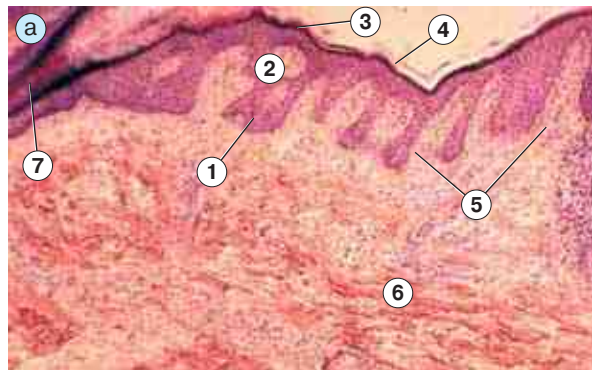

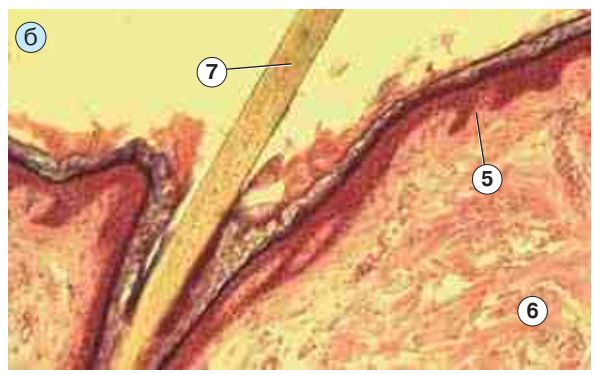

Рис. 27.3. Препарат — «тонкая» кожа (кожа с волосом). Окраска гематоксилином и эозином: а–б — два поля зрения

27.2.2. Эпидермис: клеточный состав

Эпидермис как «тонкой», так и «толстой» кожи содержит клетки следующих типов (рис. 27.4): кератиноциты (*I*), меланоциты (*II*), внутриэпителиальные макрофаги (клетки Лангерганса) (*IIIА*) и контактирующие с их отростками Т-лимфоциты (*IIIБ*), осязательные клетки Меркеля (*IV*), а также недавно обнаруженные клетки Гринстейна (на рисунке не показаны).

Из них только кератиноциты располагаются во всех слоях эпидермиса — базальном (*1*), шиповатом (*2*), зернистом (*3*), блестящем (*4*) и роговом (*5*).

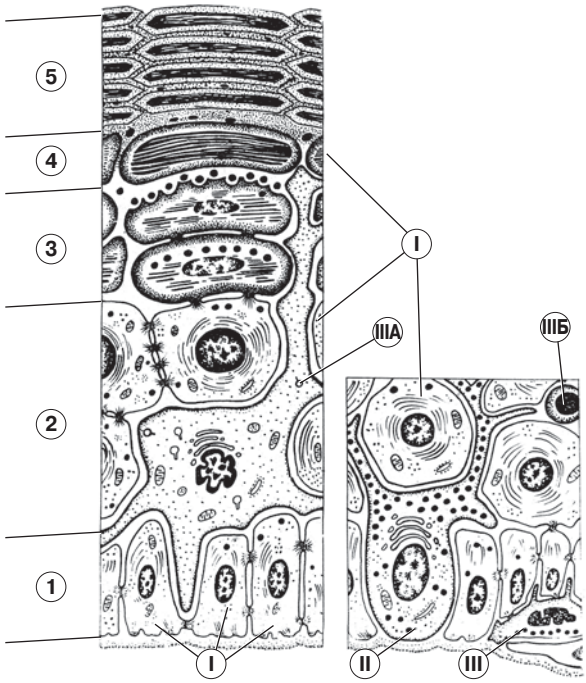

Рис. 27.4. Клеточный состав эпидермиса. Схема [по Е. Ф. Котовскому]

27.2.2.1. Кератиноциты

1. Содержание и терминология. Кератиноциты — основной вид клеток эпидермиса: они составляют не менее 85 % его клеток. Их общее название обусловлено высоким (и все возрастающим от слоя к слою) содержанием кератиновых тонофиламентов.

Вместе с тем для кератиноцитов каждого слоя используется специальное обозначение: соответственно 1) базальные, 2) шиповатые и 3) зернистые кератиноциты, 4) кератиноциты блестящего слоя и, наконец, 5) роговые чешуйки, или *корнеоциты*.

2. Дифференцировка клеток и обновление их состава. Как отмечалось еще в п. 4.2.1.4, кератиноциты разных слоев — это клетки, проходящие последовательные стадии терминальной дифференцировки.

В данный процесс регулярно вступает определенная часть стволовых клеток базального слоя. Постепенно видоизменяясь и перемещаясь от базальной мембраны к поверхности, эти клетки со временем превращаются в роговые чешуйки. Продолжительность дифференцировки зависит от локализации кожи: так, на подошвах процесс идет быстрее, чем в других местах.

Поскольку на смену одним генерациям дифференцирующихся клеток постоянно приходят другие, состав кератиноцитов все время обновляется. Среднее время обновления эпидермиса у человека — примерно *40 суток*.

Более подробно процесс кератинизации и особенности кератиноцитов разных слоев эпидермиса будет рассмотрен в п. 27.2.3.

3. Функции кератиноцитов. Из перечисленных в п. 27.1.2 функций кожи целый ряд связан с кератиноцитами. Это

а) образование барьера — за счет гидрофобности роговых чешуек и скрепляющих их липидов, а также благодаря многочисленным межклеточным контактам (главным образом, десмосомам) между клетками глубоких слоев;

б) привлечение и стимуляция Т-лимфоцитов — путем синтеза веществ (типа гормонов тимуса — тимозина, тимопоэтина и т. д.), которые привлекают в дерму и эпидермис Т-лимфоциты и стимулируют их пролиферацию и дифференцировку;

в) активация витамина D — с помощью поглощаемых УФ-лучей.

27.2.2.2. Меланоциты

1. Происхождение, локализация и морфология

а) Меланоциты (*II* на рис. 27.4) имеют, как уже отмечалось, *невральное* происхождение: выселяются в эмбриогенезе из закладки нервной системы.

б) Они располагаются ***в базальном слое*** эпидермиса, составляя 10–25 % клеток этого слоя. Причем десмосомных контактов с соседними клетками не образуют.

в) По форме меланоциты — *многоотростчатые*. Главная их особенность — это наличие и в теле, и в отростках специфических мембранных органелл — ***меланосом***, содержащих пигмент ***меланин***.

2. Меланосомы

а) В меланосомах меланин синтезируется из аминокислоты тирозина (под действием ферментов *тирозиназы* и *ДОФА-оксидазы*) и накапливается в виде плотных гранул.

б) У людей разной расы (разного цвета кожи) различно не количество меланоцитов

в эпидермисе, а лишь количество и размер меланосом в клетках. Так, у темнокожих людей в меланоцитах много крупных меланосом с высоким содержанием меланина.

Соответственно, у светлокожих людей количество меланоцитов такое же, но в них очень мало меланосом и меланина. Поэтому идентифицировать меланоциты на препаратах кожи в этом случае трудно.

в) Из отростков меланоцитов эпидермиса меланосомы могут выходить в межклеточное пространство и оттуда фагоцитироваться другими клетками (не способными к синтезу меланина): кератиноцитами и макрофагами эпидермиса, а также меланоцитами дермы.

г) Меланин, поглощая УФ-лучи, защищает подлежащие ткани. При высокой интенсивности солнечного облучения в меланоцитах эпидермиса компенсаторно увеличивается синтез меланина, что внешне воспринимается как загар.

27.2.2.3. Клетки Лангерганса (внутриэпителиальные макрофаги) и клетки Гринстейна

Вначале опишем первый вид этих клеток.

1. Происхождение, локализация (в коже) и морфология

а) Клетки Лангерганса (*IIIA* на рис. 27.4), как и прочие макрофаги, происходят *из моноцитов*. В коже они располагаются в базальном и шиповатом слоях эпидермиса. И, подобно меланоцитам, не образуют десмосомных контактов с соседними клетками.

б) Морфологическая характеристика клеток Лангерганса приводилась уже дважды — в пп. 21.3.3.1 и 26.2.3.2: форма клеток — многоотростчатая (в эпидермисе отростки доходят до зернистого слоя), а ядро — многолопастное.

2. Функции. Внутриэпидермальным клеткам Лангерганса приписывают две функции.

а) Одна из них вполне традиционна — ***участие в иммунных процессах:***

I. *фагоцитоз* антигенных частиц (например, бактерий), оказавшихся в эпидермисе,

II. *передача* их лимфоцитам (неясно, правда, в нативном, переработанном или сразу и в том и другом виде)

III. и вдобавок — одновременная *секреция интерлейкинов* (ИЛ-1, ИЛ-6), которые воздействуют на лимфоциты, узнающие представляемый антиген.

IV. К этому списку можно добавить также *секрецию* антимикробных факторов — *лизоцима* и *интерферона*.

б) I. Вторая предполагаемая функция — ***формообразующая:*** своими вертикально ориентированными отростками клетки Лангерганса способствуют правильной послойной организации кератиноцитов.

Более того, создаются, как считают, *эпидермальные пролиферативные единицы*: каждая из них содержит определенное число кератиноцитов разной степени зрелости и организующую их в единое целое клетку Лангерганса.

II. Вместе с тем существует представление о том, что, участвуя в иммунной реакции, клетки Лангерганса могут перемещаться из эпидермиса в дерму и даже — в регионарные лимфоузлы (где обозначаются как дендритные клетки). В таком случае столбчатая организация эпидермиса в соответствующем локусе кожи, вероятно, в той или иной степени нарушается.

3. Клетки Гринстейна. Еще менее определенны сведения о клетках Гринстейна.

а) Они тоже являются многоотростчатыми, но имеют иные поверхностные рецепторы и маркеры. Иные по форме и содержимому гранулы в их цитоплазме.

б) Наиболее распространена версия, что
- клетки Гринстейна представляют антигены Т-*супрессорам*,
- тогда как клетки Лангерганса представляют антигены Т-хелперам.

И таким образом соблюдается баланс иммунологического ответа.

в) Правда, напомним, существование Т-супрессоров ставится под сомнение: их функция приписывается Т-хелперам (п. 8.3.3.1–III). Но это, в принципе, ничего не меняет: вполне возможно, что именно взаимодействие клеток Гринстейна с Т-хелперами превращает последние в Т-супрессоры.

г) В любом случае клетки Гринстейна имеют непосредственное отношение к иммунным реакциям в коже.

27.2.2.4. Осязательные клетки Меркеля (рис. 27.5)

1. Функция, локализация и происхождение

а) О клетках Меркеля уже шла речь в п.13.2.2.1. В частности, было сказано, что эти клетки – один из видов ***механорецепторов***

кожи. Причем они способны воспринимать очень слабое прикосновение, т. е. отвечают (вместе с тельцами Мейснера; п. 13.2.2.2) за ***тактильную*** чувствительность, или за ***осязание.***

б) Клетки Меркеля (*1*) находятся в *базальном слое* эпидермиса (особенно много их в кончиках пальцев) и в волосяных луковицах.

в) Вероятно, они, как и меланоциты, имеют *невральное* происхождение.

2. Структурная организация

а) Клетки Меркеля могут располагаться поодиночке, но часто объединены в группы (до 20 клеток) — т.н. ***диски Меркеля.***

б) С соседними кератиноцитами клетки Меркеля образуют *десмосомные* контакты (чем отличаются от меланоцитов и клеток Лангерганса).

в) К самим клеткам Меркеля подходят ***окончания дендритов*** (*2*) чувствительных нейронов. Тактильное раздражение клеток Меркеля генерирует нервный сигнал в этих окончаниях.

г) Кроме того, клетки Меркеля содержат ***гранулы с гормоноподобными факторами***: энкефалином, бомбезином, вазоинтестинальным пептидом (ВИП) и др. Эти вещества выделяются после тактильного раздражения клеток Меркеля, распространяются ***паракринным*** способом (т. е. путем диффузии в окружающем межклеточном пространстве) и влияют на *регенерацию эпителия* и *тонус близлежащих кровеносных сосудов*.

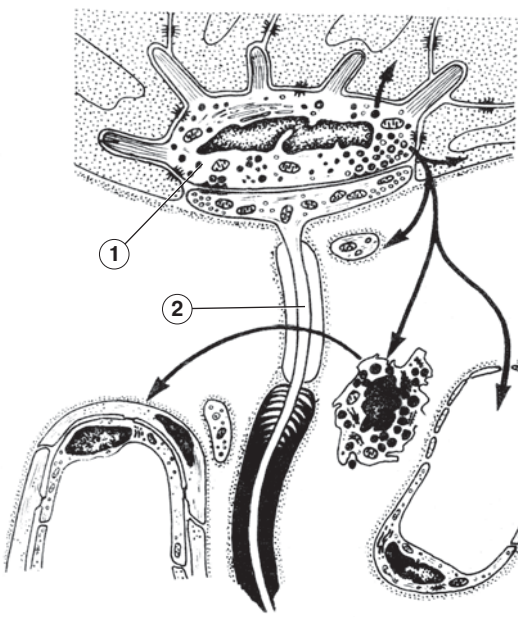

Рис. 27.5. Клетка Меркеля.
Схема [по Ю. И. Афанасьеву и В. Л. Горячкиной]

Следовательно, с помощью тактильных воздействий можно стимулировать процессы заживления.

27.2.3. Процесс кератинизации

27.2.3.1. Механизм кератинизации

1. Несмотря на присутствие в эпидермисе меланоцитов, макрофагов и осязательных клеток, на гистологическом препарате видны в основном лишь кератиноциты на разных стадиях их дифференцировки. Именно благодаря этой дифференцировке и образуются те четыре или пять слоев, которые выделяют в эпидермисе.

2. Морфологические особенности кератиноцитов каждого слоя легко понять, если уяснить основные «сюжетные линии» дифференцировки. Суть данных «линий» такова:

а) постепенно увеличивается содержание в клетках ***кератиновых тонофибрилл*** — вплоть до полного заполнения ими объема клетки;

б) начиная примерно со второй трети или с середины процесса постепенно редуцируются и ***исчезают все органеллы***, включая ядро;

в) синтезируется и накапливается под плазмолеммой белок ***кератолинин***, формирующий толстую оболочку роговых чешуек;

г) в специальных органеллах — ***кератиносомах*** — синтезируются липиды, которые скрепляют друг с другом кератиноциты в блестящем и роговом слоях;

д) меняется ***форма*** клетки – округлые клетки превращаются в плоские чешуйки, напоминающие 14-гранные призмы.

3. Для обозначения дифференцировки кератиноцитов обычно используют термин ***«кератинизация»*** и его русский эквивалент – ***«ороговение».*** Как видно, за основу берутся первое из вышеперечисленных событий (постепенное накопление кератиновых тонофиламентов) и конечный результат – образование роговых чешуек.

В качестве иллюстрации при последующем изложении будем использовать рис. 27.6.

27.2.3.2. Базальные кератиноциты

а) Разновидности клеток. К базальным кератиноцитам (*I*) относятся

I. *стволовые* клетки, находящиеся в G_0-периоде,

II. *переходные* клетки, которые 2–4 раза *делятся* (несколько отодвигаясь от базальной мембраны),

III. а также *переходные* клетки, утратившие способность к делению и *вступившие в созревание*.

б) Общий вид: у большинства данных клеток — овальная или кубическая форма, цитоплазма — базофильная из-за наличия в ней рибосом, ядро (*1*) — крупное, округлой или овальной формы.

в) Специфические структуры. В тех клетках, которые вступили в дифференцировку, на рибосомах начинается интенсивный синтез кератина (и других белков).

Кератин образует промежуточные филаменты — *кератиновые тонофиламенты, или тонофибриллы*. Но последних пока мало; они объединены в пучки (*2*) и вплетаются в полудесмосомы – контакты с базальной мембраной и в десмосомы (*3*) – контакты с соседними клетками.

27.2.3.3. Шиповатые кератиноциты

а) Общая характеристика

I. Шиповатые кератиноциты (*II*) образуют несколько рядов — от 3–4 в «тонкой» коже до 10 и более в «толстой».

II. Ядра этих клеток – крупные, округлой или овальной формы. Тем не менее, бо́льшая часть шиповатых кератиноцитов, видимо, уже не делится.

III. Клетки имеют многочисленные короткие отростки («*шипики*»), между которыми образуются десмосомы (*3*). Это придает клеткам полигональную, шиповатую форму.

б) Специфические структуры

I. Количество ***кератиновых тонофибрилл*** (*4*) увеличивается. Причем они ориентируются преимущественно *концентрически* — вокруг ядра.

II. Появляются также ***кератиносомы*** (*5*) — плотные гранулы, окруженные мембраной. В них начинается синтез липидов (церамидов, холестеринсульфата), которые позднее будут участвовать в связывании клеток друг с другом.

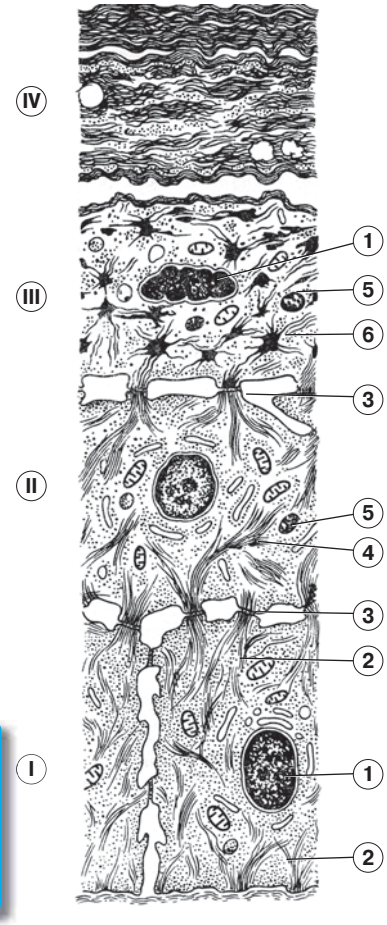

Рис. 27.6. Процесс ороговения в эпидермисе. *Схема* [по Е. Ф. Котовскому]

27.2.3.4. Зернистые кератиноциты

а) Общая характеристика:

– клетки (*III* на рис. 27.6) лежат в 3–4 ряда,
– их тела и ядра (*1*) несколько уплощены: имеют овальную форму,
– начинается распад органелл.

б) Специфические структуры

I. В клетках появляется новый белок — ***филагрин***. В соответствии со своим названием, он формирует гранулы, на поверхности которых агрегируют *кератиновые тонофибриллы*. Это приводит к образованию более крупных т.н. ***кератогиалиновых гранул*** (*6*); они-то и обусловливают характерную для данных клеток зернистость цитоплазмы. Такая временная агрегация тонофибрилл, видимо, облегчает удаление из клетки органелл, приходящееся, главным образом, на данный этап кератинизации.

II. В ***кератиносомах*** продолжается синтез специфических липидов. Причем некоторые кератиносомы уже начинают высвобождаться в межклеточное пространство и выделять ли-

пиды, которые объединяются в ламеллярные (мембраноподобные) структуры.

Это явление несколько напоминает образование сурфактантного комплекса в альвеолах легких (п. 26.3.2.1).

III. Синтезируется также белок ***кератолинин***. Накапливаясь под плазмолеммой, он постепенно (в клетках последующих слоев) утолщает оболочку клетки примерно в 20 раз.

в) Связь между клетками обеспечивается еще сохраняющимися десмосомами и уже выделившимися в межклеточное вещество липидами.

27.2.3.5. Клетки блестящего слоя

а) Общая характеристика

I-II. В блестящем слое клетки (на рис. 27.6 они не показаны) тоже лежат в 3–4 ряда и еще более уплощаются.

III. При этом они лишаются ядер и почти всех прочих органелл (митохондрий, аппарата Гольджи, рибосом и др.), в разрушении которых участвуют ферменты лизосом.

б) Специфические структуры

I. На этой стадии белок ***филагрин*** распределяется уже по всей клетке. Соответственно, и ***кератиновые тонофибриллы*** теперь образуют не кератогиалиновые гранулы (зернистость цитоплазмы пропадает), а *продольно расположенные пучки в матриксе из филагрина*.

II. Клетка имеет толстую оболочку: под плазмолеммой лежит мощный слой ***кератолинина***.

в) Связь между клетками. *Кератиносомы* активно выделяются в межклеточное пространство, где высвобождают ***липиды*** (церамиды, холестеринсульфат).

I. Последние связывают между собой клетки, выступая в качестве цементирующего и в то же время гидрофобного и непроницаемого для микроорганизмов материала (имеющего структуру мембраноподобного бислоя).

II. Причем показатели преломления света у этого материала и у самих клеток на данной стадии дифференцировки совпадают. Поэтому границы клеток становятся неразличимыми и весь слой воспринимается как блестящая полоса.

27.2.3.6. Роговые чешуйки (зрелые корнеоциты)

а) Форма и упаковка клеток

I. На завершающей стадии дифференцировки клетки (*IV* на рис. 27.6) еще более уплотняются и приобретают форму плоских призм — 14-гранников.

Это позволяет им более тесно прилегать друг к другу и укладываться в виде столбиков: по 3–4 ряда в «тонкой» коже или 15–20 — в «толстой».

II. Причина уплотнения клеток — появление *поперечных сшивок* в составе кератолинина и в кератиновых тонофиламентах.

В частности, тонофибриллы становятся нерастворимыми в воде и приобретают название ***мягкого кератина***. Мягким этот кератин назван потому, что сохраняет способность растворяться в кислотах и щелочах — в отличие от твердого кератина ногтей и волос.

б) Содержимое клеток. Поскольку потребность в агрегирующей функции филагрина исчезает, он распадается до аминокислот.

В итоге клетки выглядят как *светлые призматические ячейки*, которые

1) имеют под плазмолеммой толстую (роговую) оболочку из ***кератолинина;***

2) не содержат внутри никаких органелл;

3) целиком заполнены роговым веществом — ***мягким кератином***;

4) по-прежнему соединены друг с другом *липидными мембраноподобными структурами*.

Кроме того, внутри клеток часто находятся пузырьки воздуха.

в) Механизм десквамации. В поверхностных слоях рогового слоя фермент ***стероидсульфатаза*** (выделяемый лизосомами клеток Лангерганса) разрушает один из склеивающих компонентов — холестеринсульфат.

Поэтому адгезия (связь) между роговыми чешуйками ослабевает и происходит их слущивание (десквамация).

В норме общая масса чешуек, удаляемых за сутки, составляет 0,5–1,0 г.

При недостаточной же активности стероидсульфатазы наблюдается *ихтиоз* — избыточное накопление роговых чешуек, т. е. утолщение рогового слоя кожи.

27.2.3.7. Резюме

На основании вышеизложенного можно составить табл. 27.1, где суммируется информация о специфических структурах кератиноцитов.

27.2.3.8. Базальная мембрана эпидермиса

1. Завершая рассмотрение эпидермиса, кратко остановимся на его базальной мембране (БМ). В этой мембране — два слоя: светлая и темная пластинки.

Таблица 27.1. Специфические структуры кератиноцитов

БАЗАЛЬНЫЕ КЕРАТИНОЦИТЫ	Редкие пучки ***кератиновых тонофибрилл***: вплетаются в десмосомы и полудесмосомы
ШИПОВАТЫЕ КЕРАТИНОЦИТЫ	а) ***Кератиновые тонофибриллы***: ориентированы концентрически вокруг ядра. б) ***Кератиносомы*** — начинают синтез межклеточных липидов
ЗЕРНИСТЫЕ КЕРАТИНОЦИТЫ	а) ***«Кератогиалиновые» гранулы***: содержат белок филагрин и агрегированные на нем тонофибриллы. б) ***Кератиносомы:*** синтезируют липиды и начинают выделяться с ними из клеток. в) Белок ***кератолинин*** под плазмолеммой
КЕРАТИНОЦИТЫ БЛЕСТЯЩЕГО СЛОЯ	а) Толстая оболочка (под плазмолеммой) из белка ***кератолинина***. б) Продольно расположенные пучки ***кератиновых тонофибрилл*** в матриксе из филагрина. в) Между клетками — *церамиды* и *холестеринсульфат* в виде мембраноподобных бислойных структур
РОГОВЫЕ ЧЕШУЙКИ (плоские 14-гранники)	а) Уплотненные (за счет поперечных связей) ***роговые оболочки*** (из белка кератолинина). б) Уплотненные (за счет поперечных связей) пучки кератиновых тонофибрилл (без филагрина) — ***мягкий кератин***. в) Межклеточные липиды: в поверхностных уровнях слоя — гидролиз холестеринсульфата стероидсульфатазой, приводящий к десквамации роговых чешуек

Таблица 27.2. Дерма «тонкой» кожи

	СОСОЧКОВЫЙ СЛОЙ	СЕТЧАТЫЙ СЛОЙ
ТКАНЬ	*Рыхлая* неоформленная соединительная	*Плотная* неоформленная соединительная
КЛЕТКИ	Фибробласты, макрофаги, тучные клетки, меланоциты (в некоторых участках кожи) и др.	В основном, фибробласты
ВОЛОКНА	а) Тонкие коллагеновые. б) Ретикулярные (из коллагена III типа). в) Эластические волокна	а) Мощные пучки коллагеновых волокон, образующие трехмерную сеть. б) Сеть эластических волокон
ДРУГИЕ КОМПОНЕНТЫ	а) Небольшие пучки ***гладких миоцитов***: – поднимающие волос; – не связанные с волосом. б) Выводные протоки желез в) Корни волос	а–б) Концевые отделы ***желез***: – сальных – в верхних частях слоя; – потовых – в нижних частях слоя. в) Волосяные фолликулы и корни волос

а) Светлая пластинка является наружной, т.е. прилежит к базальному слою эпидермиса. В ней содержатся белки ***ламинин*** и ***фибронектин.*** Они образуют *якорные филаменты*, которые (наряду с полудесмосомами) связывают базальные клетки с мембраной.

б) Темная пластинка — внутренняя: обращена к сосочковому слою дермы. Ее основные компоненты:

– *гепаринсульфат* (относится к гликозаминогликанам) – образует фильтрационный барьер между эпидермисом и дермой;
– *коллагеновые волокна* (построенные из коллагена IV типа) — расположены в виде ромбовидной сети.

2. По всей видимости, предшественники одних компонентов БМ синтезируются эпителиоцитами, а предшественники других — клетками дермы (пп. 7.2.2 и 9.2.2.4).

27.2.4. Дерма. Кровоснабжение и иннервация кожи

27.2.4.1. Дерма

1. Дерма «тонкой» кожи. Основные сведения о соединительнотканной части кожи (подразделение на слои и их тканевая природа) ранее уже приводились (пп. 9.3.1 и 27.2.1).

Поэтому здесь лишь очень кратко — в табличной форме — уточним и сопо-

ставим состав слоев дермы «тонкой» кожи (табл. 27.2).

В связи с этой таблицей сделаем три замечания.

а) Меланоциты дермы не синтезируют меланин, а, видимо, получают меланосомы от меланоцитов эпидермиса (п. 27.2.2.2). Встречаются они лишь в определенных местах — в области анального отверстия и в околососковых кружках.

б) Гладкие миоциты образуют в дерме не только мышцы, поднимающие волос, но и пучки, не связанные с волосами. Сокращение тех и других пучков на холоде приводит к появлению «гусиной кожи». Это сопровождается сжатием просвета близлежащих мелких сосудов, в результате чего уменьшаются и теплопотери.

в) Наконец, отметим, что в таблице не указаны сосудистые и нервные компоненты дермы: они будут рассмотрены отдельно.

2. (*) Рисунок на поверхности «толстой» и «тонкой» кожи

а) Гребешки эпидермиса. Сосочкам дермы соответствуют гребешки эпидермиса, которые составляют на поверхности кожи своеобразный узор — из петель, завитков и дуг. Наиболее выражены сосочки, а следовательно, и их проявления на поверхности, *в «толстой» коже* — особенно на подушечках пальцев.

Причем создаваемый ими рисунок является строго индивидуальным, и это лежит в основе *дактилоскопии* — метода установления личности человека по отпечаткам пальцев.

Кроме того, развивается такое направление антропологии, как *дерматоглифика*, которое ищет особенности гребешкового узора у разных рас и народов, а также связи этого узора с генетическими заболеваниями человека — болезнью Дауна и многими другими.

б) Более крупный рисунок кожи. Относительно же *сетчатого слоя* следует иметь в виду, что структура сети коллагеновых волокон зависит от функциональной нагрузки на участке кожи и поэтому в разных местах различна. Ее основные типы таковы:

I. *пластообразный* (волокна расположены пластами параллельно друг другу и поверхности кожи),

II. *ромбовидный* (пучки волокон пересекаются друг с другом, образуя ромбы, треугольники, квадраты),

III. *сложнопетлистый* (замкнутые петли обращены к поверхности кожи).

Два последних типа придают коже способность к растяжению и поэтому преобладают на соответствующих участках тела — локтях, коленях и т.д. Они образуют более крупный рисунок, чем гребешки эпидермиса. Например, ромбовидная сеть проявляется на поверхности кожи вышеперечисленными геометрическими фигурами — ромбами, треугольниками и т.д. Линии, образующие эти фигуры, отражают ход коллагеновых волокон.

3. Линии Лангера

а) В остальных участках кожи преобладает первый тип расположения волокон — ***пластообразный***. Направление ориентации коллагеновых пучков или пластов в этом случае описывается т.н. *линиями Лангера* (рис. 27.6-I) и зависит от направления *оси сокращения мышц.*

б) I. Очевидно,

– *вдоль оси сокращения* ***растяжение*** кожи ***при расслаблении*** мышц является *максимальным*,

– и, чтобы ему (растяжению) не препятствовать, пучки коллагеновых волокон должны располагаться, в основном, *перпендикулярно* данной оси — т.е. по направлению, где растяжение кожи *минимально*.

II. Вот это ***направление минимального растяжения кожи*** и ***определяется*** на разных участках тела ***линиями Лангера***.

в) Поэтому хирургические разрезы кожи, особенно при косметических операциях, лучше делать по линиям Лангера: такие разрезы, которые не пересекают коллагеновые пучки, дают гораздо менее заметные рубцы.

г) Какова связь этих линий с реальным рельефом кожи?

I. При сокращении мышцы создающийся избыток кожи формирует *поперечные складки* — параллельные линиям Лангера и, следовательно, ориентации коллагеновых пучков.

Рис. 27.6-I. Линии Лангера (показаны стрелками) *(Схема)*

II. Это может оставлять, а может и не оставлять на коже постоянные морщины — в зависимости от возраста человека, общего состояния кожи и ее локализации.

III. Так, на лице и на ряде других участках кожи такие морщины (соответствующие линиям Лангера), как правило, образуются.

IV. Линии на ладонях, которые так интересуют хиромантов, в принципе, имеют то же происхождение.

V. Но на многих участках тела видимых линий на коже нет. Понятие же «линии Лангера», очевидно, справедливо и там.

27.2.4.2. Кровоснабжение кожи

Кровоснабжение кожи схематично показано на рис. 27.7. Как видно на схеме, в тканях, прилегающих к коже, а также в самой коже имеется несколько артериальных сетей и несколько венозных сплетений.

1. ***а)*** **Артериальные сети** таковы:

I. *фасциальная* (между мышечными фасциями и гиподермой),

II. *глубокая кожная* (на границе гиподермы и сетчатого слоя дермы)

III. и *поверхностная кожная,* или *подсосочковая* (на границе сетчатого и сосочкового слоев).

б) От каждой сети отходят,

I. во-первых, мелкие артерии и капилляры, питающие тот слой кожи, где расположена сама сеть,

II. а во-вторых, более мелкие (чем артерии сети) сосуды, идущие к следующей, более поверхностной, сети.

в) В случае последней, подсосочковой, сети в качестве второй группы сосудов выступают *капилляры сосочков,* причем они имеют вид *петель.*

2. Другие сосуды

а) ***Венозные сплетения*** организованы сходным образом — с той лишь разницей, что имеется не одно, а два последовательно расположенных подсосочковых сплетения.

б) Кроме того, в коже велико количество ***артериоловенулярных анастомозов.***

в) В сосочковом слое кожи также начинаются слепыми концами лимфатические капилляры. Сосуды, в которые они продолжаются, формируют несколько ***лимфатических сплетений.***

г) Вокруг некоторых лимфокапилляров и посткапиллярных венул в дерме имеются

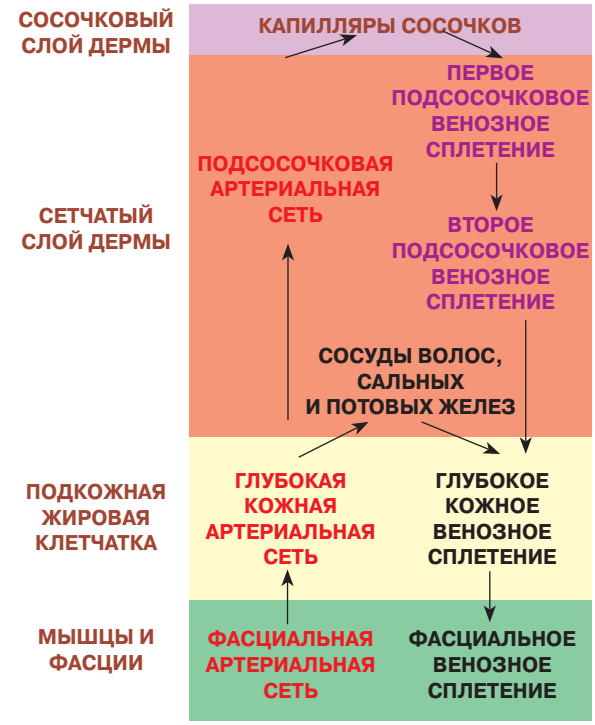

Рис. 27.7. Кровоснабжение кожи. *Схема*

скопления Т-лимфоцитов (аналог Т-зоны лимфоидных органов). Но основная масса Т-клеток кожи сосредоточена в эпидермисе и поверхностных слоях дермы.

27.2.4.3. Иннервация кожи

I. Эфферентные окончания вегетативной нервной системы иннервируют в коже а) гладкие миоциты сосудов, б) внесосудистые гладкие миоциты и в) потовые железы.

II. Кроме того, в коже много **чувствительных нервных окончаний**. Их виды и локализация описывались в п. 13.2.2, а теперь показаны на рис. 27.8. Напомним основные моменты.

1. Эпидермис. В эпидермисе имеются *свободные нервные окончания*:

а) одни просто проникают между клетками эпителия и выступают в основном в качестве температурных и болевых рецепторов,

б) а другие контактируют с *осязательными дисками Меркеля* (п. 27.2.2.4).

2. В сосочковом слое дермы располагаются еще два вида рецепторов.

ЭПИДЕРМИС	ОСЯЗАТЕЛЬНЫЕ ДИСКИ МЕРКЕЛЯ	СВОБОДНЫЕ НЕРВНЫЕ ОКОНЧАНИЯ (терморецепторы)	(ВОЛОС) В луковице волоса: 1. ДИСКИ МЕРКЕЛЯ 2. СВОБОДНЫЕ НЕРВНЫЕ ОКОНЧАНИЯ
СОСОЧКОВЫЙ СЛОЙ ДЕРМЫ	ОСЯЗАТЕЛЬНЫЕ ТЕЛЬЦА МЕЙСНЕРА – инкапсулированные нервные окончания	НЕСВОБОДНЫЕ РЕЦЕПТОРЫ (температуры и боли)	
СЕТЧАТЫЙ СЛОЙ ДЕРМЫ	ПЛАСТИНЧАТЫЕ (ФАТЕРА-ПАЧИНИ) ТЕЛЬЦА (чувство давления)	ТЕЛЬЦА РУФФИНИ: нервное окончание связано с коллагеновыми волокнами (чувство растяжения)	В волосяной сумке: 3. ТЕЛЬЦА ФАТЕРА-ПАЧИНИ 4. ТЕЛЬЦА РУФФИНИ
	КОЛБЫ КРАУЗЕ (КОНЦЕВЫЕ КОЛБЫ) (в коже наружных половых органов — механорецепторы)		

Рис. 27.8. Рецепторные окончания в коже. *Схема*

а) Во-первых, это неинкапсулированные (и несвободные) нервные окончания, тоже воспринимающие *температуру* и *боль*. Термин «несвободные» означает, что конечные ветвления дендритов чувствительных нейронов сопровождаются леммоцитами.

б) I. Второй тип рецепторов — ***осязательные тельца Мейснера***, представляющие собой инкапсулированные нервные окончания. Каждое такое тельце включает уже три компонента: А) конечные ветвления дендрита, Б) окружающие их видоизмененные леммоциты и В) тонкую соединительнотканную капсулу.

II. Даже при *легком* давлении на кожу капсула деформируется, и через леммоциты это передается на окончания дендрита.

III. Для выявления на препарате телец Мейснера обычно используют импрегнацию серебром (см. рис. 13.2). Но иногда они видны и при обычной окраске: на рис. 27.9 в сосочке дермы (*1*) обнаруживается тельце Мейснера (*2*).

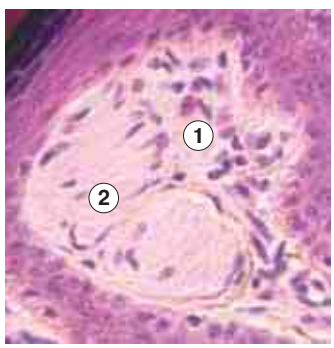

Рис. 27.9. Препарат — кожа пальца. Осязательное тельце Мейснера. Окраска гематоксилином и эозином

3. Сетчатый слой дермы. Здесь, согласно рис. 27.8, встречается еще несколько видов рецепторов. Все они являются *инкапсулированными*.

а) Наиболее распространены пластинчатые тельца, или ***тельца Фатера—Пачини.***

I. Их главная особенность — очень толстая капсула, состоящая из фиброзных пластинок, разделенных тонкими слоями жидкости (см. рис. 13.3).

II. Считается, что благодаря такой структуре рецептор воспринимает не только статическое *давление*, но и его быстрое изменение — *вибрацию*.

б) Еще один вид рецепторов — ***тельца Руффини***; их особенно много в коже подошвы. В этих тельцах окончания дендритов связаны *с коллагеновыми волокнами* и реагируют на их *растяжение*.

в) В коже наружных половых органов содержатся также ***колбы Краузе*** – другая разновидность *механорецепторов*. Как отмечалось в п. 13.2.2.2, здесь окончания дендритов очень сильно ветвятся, отчего окружающая их капсула имеет вид колбы.

4. Волосы. Большинство вышеперечисленных видов рецепторов находится и во *внутрикожных* частях волос:

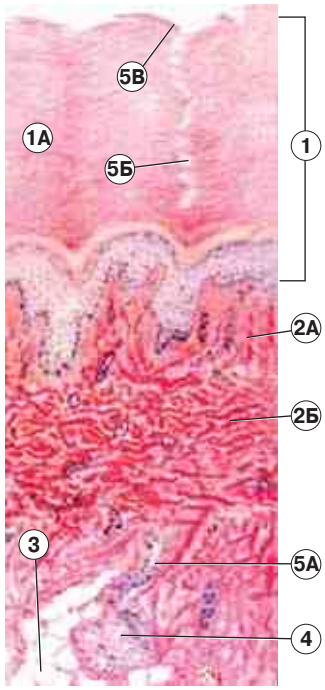

Рис. 27.10. Кожа пальца. Потовые железы: общий вид. Окраска гематоксилином и эозином. Рисунок с препарата [по В. Г. Елисееву, Ю. И. Афанасьеву, Е. Ф. Котовскому]: 1 — эпидермис; 1А — его роговой слой; 2А — сосочковый слой дермы

Рис. 27.11. Кожа пальца. Концевые отделы потовых желез. Окраска гематоксилином и эозином. Рисунок с препарата [по В. Г. Елисееву, Ю. И. Афанасьеву, Е. Ф. Котовскому]

а) в эпителиальных компонентах – осязательные диски Меркеля и свободные нервные окончания;

б) а в соединительнотканной волосяной сумке – маленькие тельца Фатера-Пачини и тельца Руффини.

27.3. Железы кожи

27.3.1. Потовые железы

27.3.1.1. Общие сведения

1. Количественные показатели. Состав пота

а) Как уже говорилось, потовые железы имеются и в «толстой», и в «тонкой» коже. В среднем в коже площадью 1 см^2 содержится 200 потовых желез.

Отсюда нетрудно найти, что во всей коже (площадью 2 м^2 = $2 \cdot 10^4$ см^2) — примерно 4 000 000 желез.

б) За сутки они образуют 600–700 мл пота.

в) В последнем 98 % массы составляет вода, а 2 % — растворенные компоненты: соли (NaCl и др.), продукты метаболизма (лактат, мочевина, мочевая кислота, аммиак и др.), некоторые белки.

2. ***а)*** **Функциональное значение** потоотделения состоит в том, что это (как указывалось в п. 27.1.2) один из важнейших способов *теплоотдачи* и дополнительный способ выделения *продуктов обмена*.

б) Большинство потовых желез стимулируется *симпатической* нервной системой, поэтому при волнении потоотделение усиливается.

Однако эффекторным медиатором в симпатических окончаниях является в данном случае не норадреналин, а *ацетилхолин* (поскольку именно он обычно стимулирует секрецию желез в организме).

3. Строение желез: концевые отделы (рис. 27.10 и рис. 27.11)

а) По морфологии потовые железы — *простые неразветвленные трубчатые*.

б) Их *концевые отделы* (*4*) располагаются в глубине сетчатого слоя (*2Б*) дермы — на границе с подкожной жировой клетчаткой (*3*) — и представляют собой длинные трубочки, свернутые в клубочек.

в) В этих отделах содержатся *секреторные клетки* (*6* на рис. 27.11) — высокие, с округлыми ядрами, лежащие в один слой. Они делятся на два типа:

– *светлые* – продуцирующие воду и ионы;
– *темные* – секретирующие органические продукты метаболизма.

г) На периферии концевых отделов находятся *миоэпителиальные клетки* (*7*), имеющие уплощенную форму. Своими сокращениями они способствуют выделению секрета. Ско-

рее всего, именно на них действуют симпатические нервные волокна, стимулирующие потоотделение.

4. Выводные протоки (рис. 27.10 и рис. 27.11)

а) Выводные протоки (*5А*) образованы *двухслойным* кубическим эпителием и представляют собой длинные трубочки, имеющие *спиралеобразный* ход.

Из-за такого хода на препарате в дерме обычно видны лишь отдельные *фрагменты* того или иного протока, похожие на изогнутых червячков.

б) В своих начальных участках выводные протоки отличаются от концевых отделов (*4* на рис. 27.10) двумя признаками — меньшим диаметром и большей базофилией.

в) Миновав дерму, выводной проток в большинстве случаев (хотя не всегда, о чем будет сказано ниже) переходит в эпидермальную свою часть (*5Б*) и открывается на поверхности *потовой порой* (*5В*).

г) При повреждениях кожи клетки выводных протоков потовых желез могут участвовать в регенерации эпидермиса.

5. На предыдущих рисунках были представлены потовые железы «*толстой*» кожи. Теперь, обратившись к рис. 27.12, можно убедиться, что и в «*тонкой*» коже потовые железы обычно имеют такую же морфологию.

а) В частности, на рис. 27.12, *а* в глубоких слоях дермы видны сечения концевого отдела (*1*), а выше — червеобразные фрагменты выводного протока (*2*), отличающиеся от концевого отдела (как и в «толстой» коже) большей базофилией и меньшим диаметром.

О том, что на снимке — действительно «тонкая» кожа, свидетельствует фрагмент сальной железы (*3*), попавший в поле зрения.

б) На рис. 27.12, *б* можно проследить ход протока (*4*) потовой железы: он длинный и неразветвленный, пронизывает все слои кожи — сетчатый (*1*), сосочковый (*2*), эпидермис (*3*) и открывается на поверхности потовой порой (*5*).

27.3.1.2. Два типа потовых желез

И все же потовые железы не являются совершенно одинаковыми. По способу секреции они делятся на два типа: мерокриновые (эккриновые) и апокриновые.

1. Мерокриновые железы

а) Такие железы находятся *в большей части кожи* (кроме определенных участков, указанных для апокриновых желез).

б) Термин «мерокриновые» означает (п. 7.4.1.3), что при выделении секрета клетки *сохраняют свою целостность*.

в) Отчасти поэтому содержание органических веществ в поте — *низкое* (около 2 %).

г) Концевые отделы — *небольшого* размера (30–35 мкм).

д) Выводные протоки открываются на поверхности кожи *потовыми порами*.

е) Развиваются железы из *эпидермальных почек*, врастающих в мезенхиму (дерму).

2. Апокриновые железы

а) Эти железы содержатся в коже *лба, подмышечных впадин* и *аногенитальной области*.

б) Здесь выделение секрета сопровождается *разрушением* апикальных отделов секреторных клеток.

в) Поэтому в секрете — относительно *много* (до 5 %) *органических* веществ (в т. ч. белков секреторных клеток). При разложении этих веществ на поверхности кожи возникает характерный резкий запах.

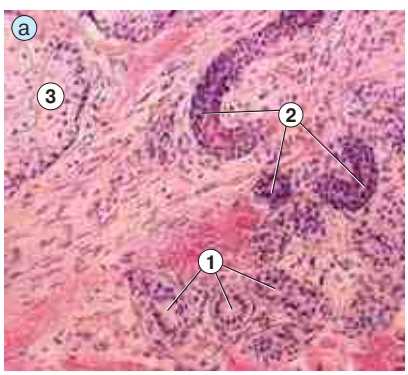

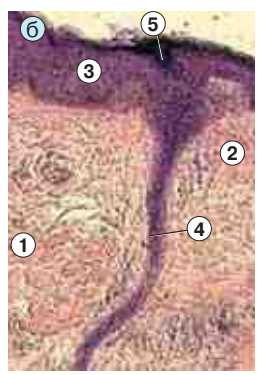

Рис. 27.12. Препарат — «тонкая» кожа: потовые железы. Окраска гематоксилином и эозином:
а — глубокий слой кожи;
б — поверхностный слой кожи

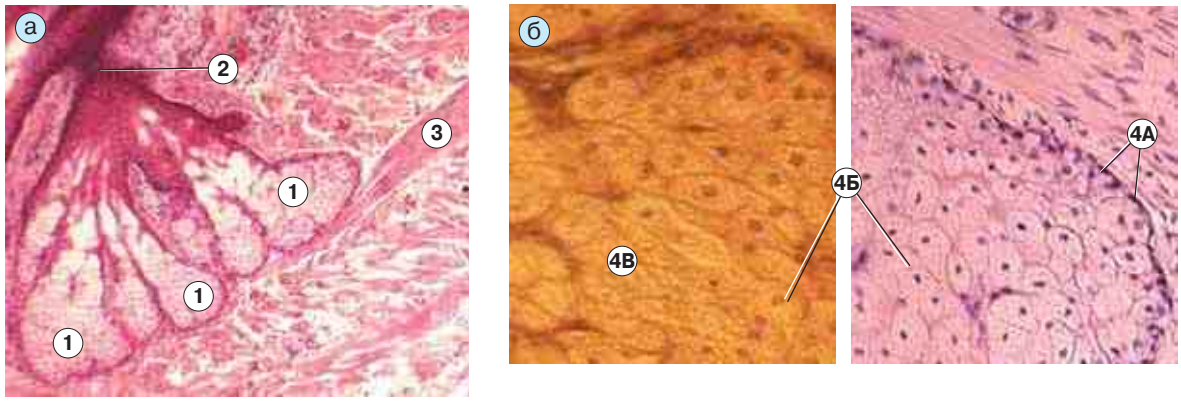

Рис. 27.13. Препарат — «тонкая» кожа: сальные железы. Окраска гематоксилином и эозином:
а — малое увеличение; б — большое увеличение

г) Концевые отделы — *крупные* (150–200 мкм).

д) Выводные протоки обычно открываются *в волосяные воронки* (вместе с сальными железами).

е) Происходят такие железы из закладок волосяных фолликулов.

Разновидностью апокриновых потовых желез являются *церуминозные железы*, расположенные в наружном слуховом проходе и выделяющие ушную серу (п. 17.1.2).

27.3.2. Сальные железы

1. Распространение. Сальные железы содержатся на всей площади «тонкой» кожи. Иными словами, данных желез нет только в «толстой» коже ладоней и подошв.

При этом бóльшая часть желез связана с волосами, открываясь своими выводными протоками в волосяные воронки.

2. Количественные показатели

а) Концентрация желез. С одним волосом связано по 1–3 железы.

В итоге, в зависимости от степени оволосения, получается 50–800 желез на 1 см^2 кожи. Очевидно, выше всего этот показатель – для кожи головы.

б) Кожное сало. Секрет сальных желез — кожное сало; за сутки его образуется примерно 20 г. Состав кожного сала: 60 % — нейтральный жир (триглицериды), 40 % — сквален (нециклический углеводородный предшественник холестерина), сам холестерин и восковые эфиры.

в) pH. Под воздействием микробных липаз триглицериды кожного сала разрушаются до свободных жирных кислот и других продуктов. Благодаря этому, pH на поверхности кожи оказывается слабокислым: 4,2–5,6 (п. 27.1.2).

3. Функциональная роль кожного сала состоит в том, что оно а) создает *гидрофобную* пленку на поверхности кожи и волос, б) ограничивает *теплопотери*, в) обладает *антимикробным* (бактерицидным и фунгицидным) действием.

4. Морфологический тип и положение сальных желез (рис. 27.13, *а*)

а) Морфологический тип. По морфологии это *простые альвеолярные железы с разветвленными концевыми отделами* (п. 7.4.2.3). Такое определение дано в связи с тем, что

– концевой отдел железы представляет собой «*гроздь*» (а это и означает ветвление) из нескольких мешочков, или *альвеол* (*1*),
– а выводной проток (*2*) железы – *неразветвленный* (отчего железа – простая).

б) Положение в коже. Концевые отделы располагаются более поверхностно, нежели потовые железы, — в верхней части сетчатого слоя дермы, почти на границе с сосочковым; а очень короткие выводные протоки открываются в волосяную воронку. Протоки желез выстланы *многослойным плоским* эпителием.

5. Тип секреции и виды себоцитов (рис. 27.13, *б*)

а) По типу секреции сальные железы являются *голокриновыми*: секреторные клетки (называемые *себоцитами)*, выделяя секрет, пол-

ностью *разрушаются*. Этим обстоятельством обусловлен клеточный состав альвеол.

б) Виды себоцитов. В каждой альвеоле — несколько сотен себоцитов. Последние, в связи с голокриновым типом секреции, делятся на три вида.

I. ***Базальные (или камбиальные) себоциты*** (*4А*): находятся на периферии альвеолы; являются относительно темными (базофильными) и небольшими.

II. ***Созревающие секреторные себоциты*** (*4Б*): расположены в средней части альвеол, причем по мере удаления от базального слоя их объем становится все больше, а цитоплазма — более светлой и ячеистой (из-за накопления в них липидов).

III. ***Разрушающиеся себоциты*** (*4В*): сосредоточены возле выводного протока, границы между клетками почти неразличимы, ядра — гиперхромные (что означает начало их деградации).

в) Таким образом, себоциты постепенно подвергаются *жировому перерождению*, что в данном случае представляет собой *терминальную дифференцировку*. И в процессе перерождения себоциты перемещаются от базального слоя к выводному протоку. Весь цикл продолжается 14–25 суток. Образующееся в конце цикла *кожное сало* представляет собой смесь перерожденных и разрушенных себоцитов.

6. Регуляция

а) Способы регуляции. В отличие от потовых, сальные железы *не иннервированы*. Регуляция их деятельности осуществляется двумя способами.

I. *Терминальная дифференцировка* себоцитов (а с ней – и образование кожного сала) стимулируется ***половыми гормонами*** – тестостероном и прогестероном.

II. *Выделение* же образованного сала на поверхность кожи усиливается при сокращении мышцы (*3*), поднимающей волос, т. е. при охлаждении организма.

б) Юношеские угри (акне). При избытке половых гормонов, когда деления и созревание себоцитов идут с повышенной скоростью, выводные протоки сальных желез могут закупориваться.

Накапливающееся в железе сало становится питательной средой для микроорганизмов — и в результате возникает воспалительный процесс. Последний проявляется в виде угрей (акне).

27.4. Придатки кожи

27.4.1. Волосы

27.4.1.1. Общие сведения

Волосы, как и связанные с ними сальные железы, распространены почти по всей поверхности «тонкой» кожи (за исключением ряда мест).

1. Количественные показатели

а) *Количество* волос на голове — до 100 000. Всего волос на голове и теле — несколько сотен тысяч.

б) *Длина* волос — от нескольких миллиметров до 1,5–2,0 м.

в) *Скорость роста* волоса — 0,3–0,4 мм/сут.

I. При этом *андрогены* ускоряют рост волос на лице (усы, борода).

II. *Цитокины*, влияя на пролиферацию эпителия, тоже стимулируют рост волос: так, последние быстро растут по краям заживающей раны.

III. В то же время стрижка и бритье, по заключению специалистов (которое расходится с бытующим мнением), не влияют ни на *скорость* роста волос, ни на их *количество* (хотя структурные характеристики волос могут изменяться).

г) Продолжительность жизни волоса — от нескольких месяцев до 2–6 лет.

д) На месте выпавшего волоса обычно вырастает новый. За всю жизнь у человека вырастает (и выпадает) несколько миллионов волос.

2. Виды волос. Различают три вида воло́с: а) *длинные* (волосы волосистой части головы, бороды, усов, подмышечных впадин и лобка), б) *щетинистые* (волосы бровей и ресниц), в) *пушковые* (остальные волосы).

3. Волосяной комплекс. Волос любого типа образует комплекс с рядом структур дермы. Данный комплекс включает:

а) собственно волос,

б) волосяной фолликул – *эпителиальный* мешок вокруг внутрикожной части волоса;

б) дермальное влагалище – *соединительнотканный* мешок вокруг волосяного фолликула;

в) дополнительные структуры – сальные железы и мышцу, поднимающую волос.

27.4.1.2. Компоненты волосяного комплекса (рис. 27.14)

1. Собственно волос

а) Части волоса. По длине в волосе различимы следующие три части:

– *волосяная луковица* (*1*) — расширенное основание волоса;
– *корень* (*2*) — следующая часть, до выхода волоса в волосяную ямку, или воронку (*4*), образованную эпидермисом;
– *стержень* (*3*) — остальная (свободная) часть волоса.

б) Слои волоса. По толщине *в корне* и *стержне* волоса выделяют 2 или 3 слоя:

– *кутикулу* (*5*) — тонкий поверхностный слой,
– *корковое вещество* (*6*) и
– *мозговое вещество* (*7*) — самый внутренний слой, который имеется лишь в длинных и щетинистых волосах, но отсутствует в пушковых волосах.

Что касается волосяной луковицы, то она на слои не подразделяется.

2. Волосяной фолликул. Это, как уже сказано, футляр (или мешок) эпителиальной природы, в который заключены луковица и корень волоса. Фолликул включает

– *внутреннее эпителиальное влагалище* (*8*), заканчивающееся на уровне дна волосяной воронки (*4*);
– *наружное эпителиальное влагалище* (*9*), которое на уровне дна волосяной воронки переходит в эпидермис.

Следует отметить, что под волосяным фолликулом нередко понимают не только пару эпителиальных влагалищ, но и содержащиеся внутри них луковицу и корень волоса.

3. Дермальное влагалище (*10*), или **волосяная сумка.** В этом соединительнотканном мешке, окружающем волосяной фолликул, тоже различают два слоя, но теперь уже *коллагеновых волокон*: внутренний циркулярный и наружный продольный.

Снизу соединительная ткань вдается в волосяной фолликул в виде *волосяного сосочка* (*11*), содержащего питающие сосуды.

4. Дополнительные структуры волосяного комплекса

а) К ним, как уже отмечалось, относятся две структуры: *сальные железы* (*12*), открывающиеся в волосяную воронку (*4*), и ***мышца, поднимающая волос*** (*13*).

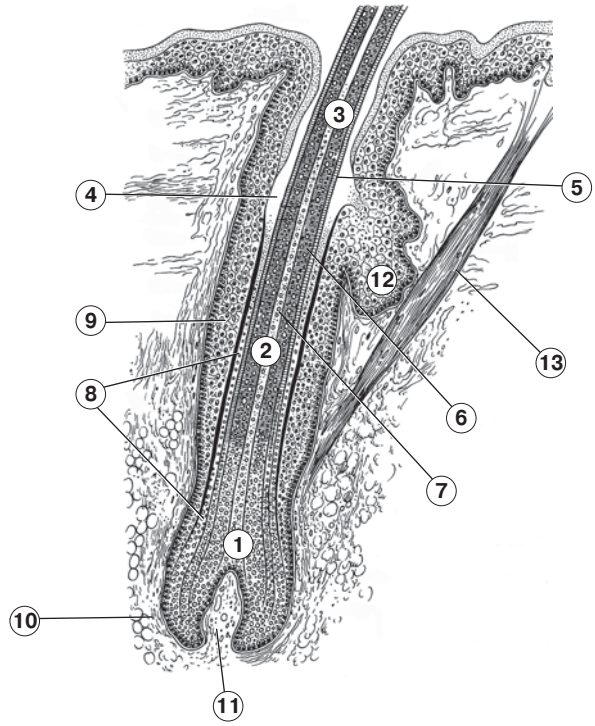

Рис. 27.14. Строение волоса. Схема [по А. Хэму и Д. Кормаку]

б) Последняя — это пучок гладких миоцитов, идущий в косом направлении: *от волосяной сумки до сосочкового слоя дермы.*

При сокращении мышцы волос становится вертикально («дыбом»).

27.4.1.3. Строение волоса

1. Волосяная луковица (рис. 27.15, *а*). Напомним: волосяная луковица (*1*) — самая нижняя часть волоса. Она контактирует с соединительнотканным волосяным сосочком (*4*) и получает от него питание.

а) Клеточный состав

I. Волосяная луковица состоит в основном из ранних ***кератиноцитов***: *базальных* (прилегают к волосяному сосочку) и *шиповатых.* Последние лежат многослойным пластом и, как обычно, имеют полигональную форму и крупное овальное ядро.

II. Кроме того, в луковице содержатся все другие клетки, которые встречаются в нижних слоях эпидермиса (п. 27.2.2): *меланоциты, внутриэпителиальные макрофаги (клетки Лангерганса), осязательные клетки Меркеля.*

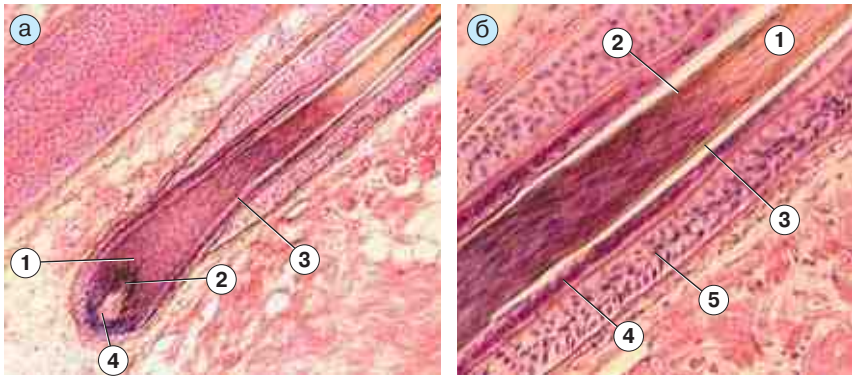

Рис. 27.15. Препарат — «тонкая» кожа: волос. Окраска гематоксилином и эозином:
а — волосяная луковица;
б — слои волоса и эпителиальные влагалища

б) Матричная роль луковицы. Базальные и (отчасти) шиповатые кератиноциты волосяной луковицы активно делятся (каждые 1–3 суток), т. е. играют ту же роль, что и базальные клетки эпидермиса. Поэтому они называются ***матрицей*** (*2*) волоса.

Размножаясь, клетки матрицы дают начало всем трем слоям волоса (кутикуле, корковому и мозговому веществу) и внутреннему эпителиальному влагалищу (*3*).

2. Корень и стержень: мозговое вещество (рис. 27.15, *б*)

а) Мозговое вещество (*1*) волоса ***на уровне корня*** состоит из постепенно ороговевающих кератиноцитов. Последние
- имеют *полигональную* форму,
- лежат друг на друге в виде *монетных столбиков*
- и из-за давления снизу (со стороны новых популяций клеток) *перемещаются вверх* — к стержню волоса.

Процесс ороговения происходит так же, как в эпидермисе (п. 27.2.3), т. е. в клетках появляются кератиносомы, «кератогиалиновые» гранулы, оболочка из белка кератолинина.

б) На уровне перехода корня в стержень ороговение клеток мозгового вещества завершается. Поэтому ***в стержне*** мозговое вещество состоит лишь из роговых чешуек, содержащих ***мягкий кератин***.

в) И в корне, и в стержне *кератиноциты* мозгового вещества включают также пигмент *меланин* (попадающий из меланоцитов волосяной луковицы) и *пузырьки воздуха*.

3. Корень и стержень: корковое вещество и кутикула (см. рис. 27.15, *б*)

а) Особенности ороговения. В корковом слое (*2*) и кутикуле (*3*) ороговение отличается от такового в мозговом слое.

I. Во-первых, оно происходит *очень быстро:* завершается уже на уровне перехода первой четверти корня во вторую.

II. Во-вторых, отсутствует промежуточная стадия «кератогиалиновых» гранул.

III. В-третьих, содержимое роговых чешуек — не мягкий, а ***твердый кератин***: в нем гораздо больше дисульфидных связей (из-за более высокого содержания цистеина); поэтому данный кератин плохо растворяется в кислотах и основаниях.

б) Расположение чешуек. Итак, начиная со второй четверти корня, корковое вещество и кутикула волоса состоят из очень плоских роговых чешуек. При этом
- *в корковом слое* чешуйки — вытянутые (продольный размер в 20 раз больше поперечного) и расположены перпендикулярно к оси волоса (видимо, веерообразно расходясь от мозгового вещества к кутикуле),
- а *в кутикуле* чешуйки гораздо короче и черепицеобразно отходят от волоса под углом вверх, располагаясь в 6–10 слоев.

в) В роговых чешуйках *коркового* вещества тоже (как и в мозговом слое волоса) содержатся *зерна пигмента* и *пузырьки воздуха*.

27.4.1.4. Эпителиальные влагалища волоса (см. рис. 27.15, *б*)

1. ***а)*** **Внутреннее эпителиальное влагалище** (*4*) образуется, как уже было сказано, за счет делений клеток волосяной луковицы.

б) I. На уровне нижней трети корня оно имеет три слоя, а выше превращается в единый слой роговых чешуек с «мягким» кератином.

II. Причем чешуйки направлены своими свободными концами косо вниз. Таким образом, если попытаться вытащить волос, концы чешуек его кутикулы (ориентированные вверх) будут цепляться за концы чешуек внутреннего эпителиального влагалища. Поэтому здоровый волос можно извлечь из кожи, как правило, лишь с этим влагалищем.

2. ***а)*** **Наружное эпителиальное влагалище** (*5*) является производным *эпидермиса*. В соответствии с этим, вид влагалища закономерно меняется при переходе от его основания к волосяной воронке:

I. на уровне нижней трети корня волоса влагалище представлено *двухслойным* эпителием,

II. затем – к середине корня – превращается в *многослойный* пласт *неороговевающего* эпителия,

III. а в области воронки *переходит в эпидермис*.

б) В составе этого влагалища содержатся ***полипотентные стволовые клетки.*** В отличие от *унипотентных* стволовых клеток базального слоя эпидермиса, они способны превращаться не только в ороговевающие кератиноциты, но и ***в клетки всех эпителиальных структур волосяного комплекса*** — обоих эпителиальных влагалищ, самого волоса и сальных желез.

При полном повреждении эпидермиса (включая его ростковые слои) эти клетки обеспечивают его *регенерацию*.

27.4.1.5. Смена волос (рис. 27.16)

Волос в своем жизненном цикле проходит три фазы:

1) фазу роста (*фазу анагена*),
2) фазу инволюции сосочка и луковицы (*фазу катагена*),
3) фазу покоя (*фазу телогена*) — до выпадения волоса.

Описание этих фаз удобнее начать со второй, поскольку развитие нового волоса происходит в тесной связи с отмирающим старым волосом.

1. Фаза катагена (инволюции) продолжается *2–4 недели*.

а) Она начинается с *атрофии волосяного сосочка* и, следовательно, с ухудшения питания волоса.

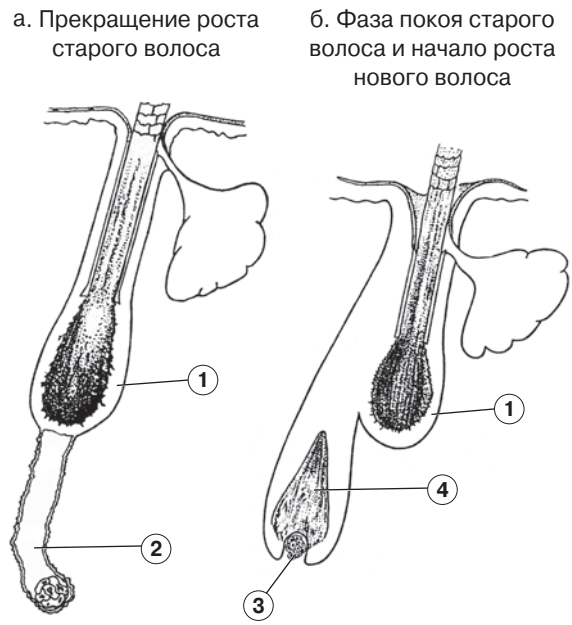

Рис. 27.16. Смена волос [по А. Руку и Р. Дауберу]

б) Одними из первых на это реагируют *меланоциты*: они перестают образовывать пигмент; поэтому *луковица* волоса оказывается непигментированной.

в) Затем *прекращаются деления* в матрице волоса.

I. Уже существующие клетки волосяной луковицы завершают *ороговение* и (поскольку не вытесняются новыми клетками) остаются в луковице; так что последняя вместе с корнем (тоже полностью ороговевшим) превращается в ***роговую*** *волосяную колбу* (*1*).

II. *Внутреннее эпителиальное влагалище разрушается* и исчезает (путем слущивания клеток).

III. Наружное же эпителиальное влагалище сохраняется, и волосяная колба (вместе с волосом) перемещается по нему вверх, отчего нижняя часть влагалища (*2*) запустевает.

Важное обстоятельство: в основании наружного влагалища в норме должны оставаться *стволовые клетки* для волосяной луковицы нового волоса.

2–3. Фазы телогена старого волоса и анагена нового волоса

а) Старый волос. Непигментированная волосяная колба старого волоса пребывает в фолликуле (состоящем теперь только из наружного эпителиального влагалища) *2–4 ме-*

сяца. Это — фаза покоя (*фаза телогена*) данного волоса.

б) Новый волос. В конце данного периода на дне фолликула активизируются стволовые клетки: они формируют конусовидную луковицу (*4*) нового волоса. Это стимулирует появление и нового сосочка (*3*).

В результате начинаются рост нового волоса (*фаза анагена*) и образование внутреннего эпителиального влагалища.

в) Через некоторое время растущий волос вытесняет из фолликула старый волос и появляется на поверхности кожи. (Заметим, что старый волос может выпасть и до этого.)

Но это — только начало фазы анагена нового волоса. Полная ее продолжительность — до *2–6 лет*. Все это время матрица волоса образует новые генерации клеток самого волоса и внутреннего эпителиального влагалища, что обеспечивает постоянный рост волоса.

4. Соотношение волос, находящихся в разных фазах, таково:

	анаген	катаген	телоген
волосистая часть головы	85 %	1 %	14 %
ноги	45 %	1 % (?)	54 % (?)

27.4.1.6.(*) Некоторые проблемы, связанные с волосами

1. Использование волос для генетических исследований

Волосы — наиболее доступный объект для проведения генетических исследований. В то же время ДНК в волосах весьма мало, и это создает очевидные трудности.

а) В роговых чешуйках стержней волос сохраняются лишь фрагменты ***митохондриальной*** ДНК длиной в несколько сот нуклеотидых пар. Но и этого оказывается достаточным, чтобы, сопоставив некоторое множество таких фрагментов, определить всю структуру мтДНК.

Это, в частности, используется для генетического исследования вымерших млекопитающих.

б) Чтобы получить ***ядерную*** ДНК, стержней волос недостаточно: необходимо наличие *луковиц*. Их ядросодержащие клетки (базальные и шиповатые кератиноциты), несмотря на посмертный распад хромосомной ДНК, содержат немало сохранившихся фрагментов этой ДНК.

Анализ и сопоставление таких фрагментов с ДНК того или иного человека позволяет почти со 100%-ной уверенностью сказать, принадлежат ли исследованные волосы данному человеку или нет. Это используется в криминалистике, а также тогда, когда требуется подтвердить или опровергнуть те или иные виды кровного родства (отцовство, материнство и т.п.).

2. Выпадение волос

а) Существует немало причин преждевременного выпадения волос. И одна из них связана с мужским гормоном *тестостероном*, отчего мужчины гораздо больше подвержены облысению, причем, сходным образом: прежде всего — в лобно-теменной области.

б) Оказывается, облысение вызывает не тестостерон, а его окисленная форма — ***дигидрокситестостерон*** (ДГТ), — которая образуется в самих волосяных фолликулах под действием фермента 5-альфаредуктазы.

Этот фермент существует в двух изоформах, и его суммарная активность намного выше в передней части волосяного покрова головы.

Образовавшийся же ГКТ значительно сокращает фазу аногена (роста волоса), так что волосы выпадают, практически не успев даже показаться на поверхности кожи.

в) Но считают, что луковицы волос еще длительное время сохраняются. Поэтому пытаются лечить такой тип облысения препаратами, которые ингибируют 5-альфаредуктазу и тем самым нормализуют рост волос на облысевшем участке.

г) Разумеется, имеет значение и генетическая предрасположенность: немало мужчин сохраняет к пожилому возрасту и шевелюру, и высокий уровень тестостерона в крови.

3. Поседение волос при умеренных и при острых стрессах

а) Опосредованное поседение через угнетение меланоцитов

Точно так же существует и множество причин преждевременного поседения волос. Видимо, наиболее частой из этих причин служат постоянные нервные перегрузки — стрессы.

Выделяющийся адреналин суживает сосуды, в том числе те, которые питают луковицы волос и волосяные фолликулы в целом.

I. Если нарушение питания — весьма сильное, то луковица атрофируется и погибает, волос выпадает.

II. При более умеренных нарушениях кровоснабжения волосяных фолликулов *в меланоцитах снижается образование меланина*.

Но поседение в этом случае становится заметным лишь через довольно большой промежуток времени — когда волос вырастет.

б) Быстрое поседение за счет действия «осветлителя»

I. Между тем, молва и разнообразнейшие легенды рассказывают о людях, которые седели буквально за несколько часов после или во время очень сильного потрясения.

II. Многие авторитетные специалисты полагают все это не более чем мифами. И, кажется, это невозможно в принципе — столь быстрая утрата волосами пигмента. Ведь меланин находится внутри омертвевших ячеек, где никаких обменных процессов нет.

III. Тем не менее, не так уж трудно представить, как могло бы происходить быстрое «***поседение от потрясения***». Мы знаем (см. п. 3.2.5), что многие клетки образуют в пероксисомах ***пероксид водорода***, который, однако, как опасный окислитель, тут же нейтрализуется в каталазной и в разных пероксидазных реакциях.

Так вот, не исключено, что в каких-то клетках луковицы волоса под влиянием сильных нервных воздействий резко увеличивается производство пероксида водорода (или снижена его нейтрализация).

Этот широко всем известный осветлитель вполне мог бы за несколько часов продиффундировать по всей длине волоса и разрушить содержащийся в нем пигмент.

IV. Таким образом, мифы могут оказаться вовсе не мифами, а драматической реальностью.

27.4.2. Ногти (рис. 27.17)

Ноготь — это *роговая пластинка из твердого кератина, лежащая на* ***ногтевом ложе***. Сзади и с боков ноготь прикрыт складками кожи — ***ногтевыми валиками***.

1. Ногтевое ложе

а) Нижняя (более глубокая) его часть — ***дермальное ногтевое ложе*** (*1*). Оно образовано соединительной тканью, богатой сосудами и коллагеновыми волокнами, и имеет на своей верхней поверхности продольные складки и неглубокие сосочки.

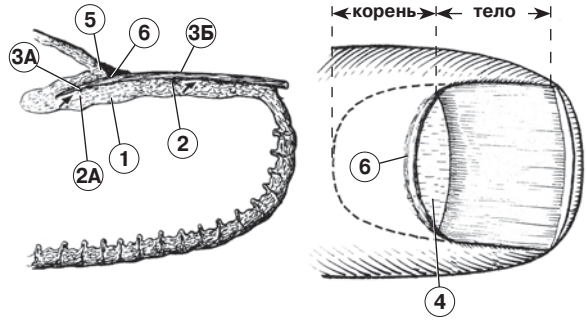

Рис. 27.17. Строение ногтя. *Схема*

б) Верхняя часть ногтевого ложа — ***подногтевая пластинка*** (*2*), или ***гипонихий***. Эта пластинка представляет собой ростковые слои эпидермиса — *базальный* и *шиповатый*.

Задняя часть подногтевой пластинки — это ***ногтевая матрица*** (*2А*), т.е. основное место роста ногтя, где происходит интенсивное деление и ороговение клеток. Клетки остальных частей подногтевой пластинки ороговевают тоже, но обновляются с меньшей скоростью.

В обоих случаях ороговение совершается по «укороченному» варианту — без стадий зернистых и блестящих кератиноцитов.

2. Ноготь, или ногтевая пластинка. В результате ороговения клеток ногтевой матрицы и (в меньшей степени) остальных клеток подногтевой пластинки образуются роговые чешуйки, которые содержат твердый кератин и составляют ногтевую пластинку, растущую в дистальном направлении.

Поэтому можно сказать, что *ноготь — это роговой слой подногтевой пластинки*. В нем различают три части.

а) Корень (*3А*) — задняя часть ногтя, почти вся прикрытая кожной складкой — задним ногтевым валиком (*5*). Часть корня выступает из-под кожной складки в виде полулунного беловатого участка — *луночки ногтя* (*4*).

б) Тело (*3Б*) — это остальная часть ногтевой пластинки, лежащая на ногтевом ложе.

в) Край — часть ногтя, выступающая за ложе.

3. Ногтевые валики (*5*) представляют собой складки кожи. Но ростковые и роговой слои эпидермиса данных складок в области ногтя расходятся.

а) Ростковые слои (базальный и шиповатый) делают два перегиба: вначале с наружной поверхности валиков переходят на их внутреннюю поверхность (сращенную с верхней поверхностью ногтя), а затем, огибая корень ногтя, переходят *в подногтевую пластинку*.

б) Роговой же ***слой*** эпидермиса у края валиков покидает остальные слои и немного наползает сверху на ноготь, образуя узкую прозрачную полоску — *кожицу* ногтя (*б*), или *эпонихий*. Роговые чешуйки кожицы содержат мягкий кератин.

Тема 28. Мочевая система

Мочевую систему (рис. 28.1) составляют:
а) моче*образующие* органы — почки (*1*);
б) моче*выводящие* органы: мочеточники (*2*), мочевой пузырь (*3*), мочеиспускательный канал (уретра).

У мужчин уретра тесно связана с половой системой и последовательно проходит через предстательную железу (*4*), мочеполовую мышечную диафрагму и мужской половой член.

У женщин мочеиспускательный канал гораздо короче и проходит только через мочеполовую диафрагму.

28.1. Почки

28.1.1. Компоненты почек

28.1.1.1. Макроскопические компоненты

1. Оболочки почки

а) Почка окружена следующими структурами: I. соединительнотканной *фасцией*, II. *жировой капсулой*, лежащей под фасцией и представляющей собой слой жировой ткани, а также III. *фиброзной капсулой*, которая непосредственно прилежит к почке.

б) Фиброзная капсула имеет вид тонкой гладкой пластинки и, как капсула селезенки (п. 21.2.3.1), содержит не только соединительнотканные, но и *гладкомышечные* элементы.

Сокращения миоцитов, видимо, способствуют, во-первых, фильтрации плазмы в почках, а во-вторых, выведению из почек образующейся мочи.

2. Паренхима почки (рис. 28.2). Под капсулой в почке находятся

а) мочеобразующие структуры, составляющие
– темно-красное (на свежем срезе) корковое вещество (1–1А)
– и более светлое мозговое вещество (2),

б) а также внутрипочечные мочевыводящие пути — *чашечки* (*3А–3Б*) и *лоханка* (*4*) (точнее, только верхняя часть лоханки: нижняя ее часть выступает из ворот почки).

а) Корковое вещество образует периферический (подкапсулярный) слой паренхимы (*1*), а также проникает между скоплениями мозгового вещества в виде *почечных колонок* (*1А*).

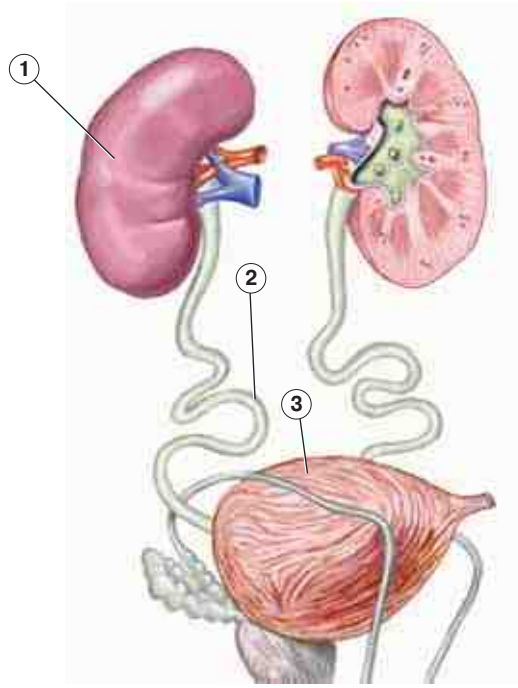

Рис. 28.1. Компоненты мочевой системы

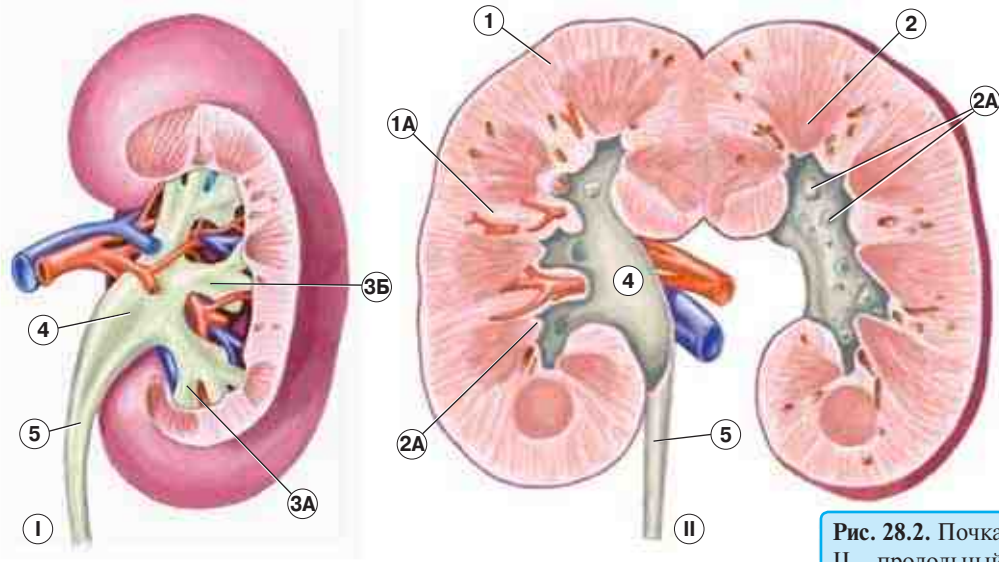

Рис. 28.2. Почка. I — вид сзади; II — продольный разрез

Мозговое вещество лежит под корковым и организовано в т. н. *почечные пирамиды* (*2*) (числом 8–12); кроме того, оно пронизывает корковое вещество тонкими *мозговыми лучами*.

б) Чашечки и лоханка — это система внутрипочечных мочесобирающих полостей. Различают *малые чашечки* (*3А*), числом 8–9, и *большие чашечки* (*3Б*) — 2–3. Малые чашечки сливаются в большие, а те — в лоханку.

Пирамиды мозгового слоя выступают в малые чашечки *сосочками* (*2А*) — по 1–3 сосочка в одну чашечку.

В воротах почки *лоханка* переходит в мочеточник (*5*).

28.1.1.2. Микроскопическое строение почек (рис. 28.3, *а* и *б*)

1. Элементы почечной паренхимы

а) Основная функция почек — *образование мочи из проходящей через них крови*. В соответствии с этим, на микроскопическом уровне почка состоит главным образом из двух тесно взаимодействующих систем:

– специфической *сосудистой* системы и
– специфической системы *эпителиальных канальцев*.

б) Ключевые особенности *сосудистой* системы заключаются в следующем.

I. В почках кровь последовательно проходит не через одну, а через *две капиллярные сети*.

II. Причем капилляры первой сети сгруппированы в *клубочки* (*1А*), окруженные эпителиальной *капсулой Шумлянского-Боумена* (*1Б*).

III. А капилляры второй сети оплетают эпителиальные канальцы (*2–5*).

С названными элементами связан ряд центральных понятий.

2. Почечное (мальпигиево) **тельце**

а) Почечное тельце (*1*) — это совокупность *капиллярного клубочка* (включающего 25–50 капилляров) и *капсулы Шумлянского–Боумена* (*1Б*), имеющей вид двустенной эпителиальной чаши.

б) В почечных тельцах происходит ***фильтрация*** — перемещение значительной части (около 10 %) содержимого плазмы крови из капилляров в просвет капсулы Шумлянского-Боумена.

в) Кроме того, почечное тельце принимает участие в выработке ***ренина***, регулирующего давление крови.

3. Нефрон: общие сведения

а) Нефрон часто называют структурно-функциональной единицей почки. Под ним обычно понимают ***капсулу Шумлянского–Боумена, а также отходящий от нее длинный неразветвленный эпителиальный каналец, который подразделяется на своем протяжении на пять отделов и впадает в собирательную трубочку***.

Заметим: ни капиллярный клубочек, ни собирательные трубочки, согласно данному определению, в понятие «нефрон» не входят.

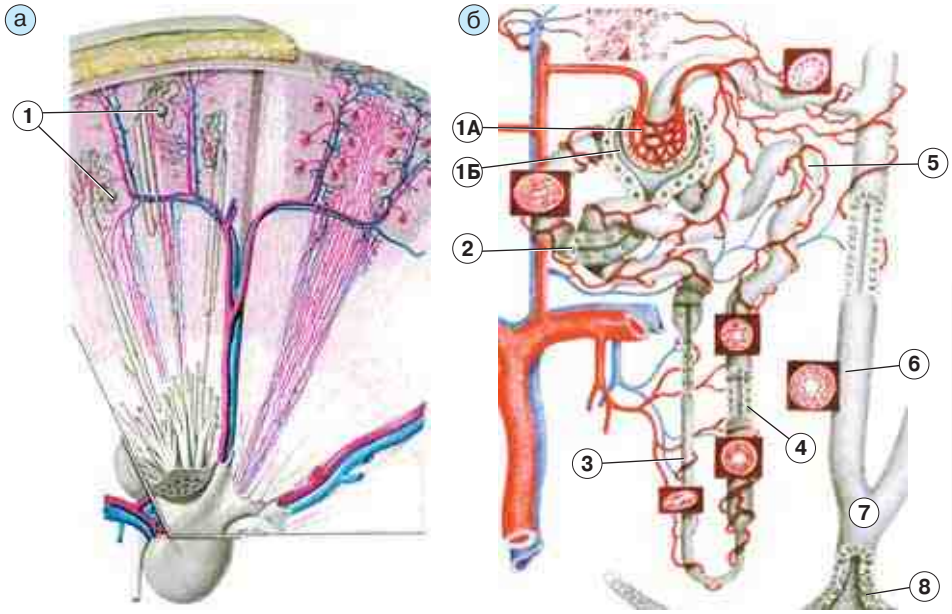

Рис. 28.3. Строение почки. Схемы:
а — расположение сосудов и мочевых канальцев;
б — отделы нефрона [по В. Г. Елисееву, Ю. И. Афанасьеву, Е. Ф. Котовскому]

Хотя некоторые авторы включают в это понятие все почечное тельце — вместе с капиллярным клубочком.

б) I. Основная функция первого компонента нефрона (капсулы Шумлянского—Боумена) уже называлась: это участие в *фильтрации* плазмы крови.

II. Канальцевая же часть нефрона выполняет сразу несколько функций:

– обеспечивает ***отток*** компонентов мочи к мочевыводящим органам,
– осуществляет ***реабсорбцию*** – возвращение в кровь (через вторую капиллярную сеть) значительной части веществ, попавших в первичный фильтрат;
– и, напротив, выводит из крови в мочу ряд других веществ, что обозначается как ***секреция.***

4. Всего в обеих почках — примерно 2 млн почечных телец и, очевидно, столько же нефронов. При этом ***все почечные тельца расположены в корковом веществе***, а канальцевая часть нефрона может находиться и в корковом, и в мозговом веществе почки.

Следовательно, 100-процентным признаком коркового вещества является присутствие в нем почечных телец, а мозгового вещества – соответственно, отсутствие таковых.

28.1.1.3. Микроскопические компоненты почек: продолжение (см. рис. 28.3, *а* и *б*)

1. Отделы нефрона. Итак, канальцевая часть нефрона подразделяется на пять отделов, последовательно переходящих друг в друга: *проксимальный извитой* (*2*) и *проксимальный прямой* канальцы, *тонкий* каналец (*3*), *дистальный прямой* (*4*) и *дистальный извитой* (*5*) канальцы.

Вот их краткое описание.

а) Проксимальный извитой каналец (*2*) отходит от капсулы Шумлянского—Боумена и, оставаясь в *корковом веществе*, делает несколько петель возле почечного тельца.

Затем он переходит в ***проксимальный прямой каналец***; но последний является очень коротким и поэтому часто вообще не рассматривается.

б) Следующие далее ***тонкий каналец*** (*3*) и ***дистальный прямой каналец*** (*4*) образуют петлю нефрона, или ***петлю Генле.***

Петля спускается вниз — по направлению к мозговому веществу (чаще всего, входя в него). В ней различают нисходящую и восходящую части. При этом

– тонкий каналец составляет всю нисходящую часть петли и начальный отдел восходящей части,
– а на дистальный прямой каналец приходится оставшийся участок восходящей части.

Эта восходящая часть петли поднимается по направлению к почечному тельцу своего нефрона.

в) В районе почечного тельца петля Генле переходит в ***дистальный извитой каналец*** (*5*). Данный каналец тоже (как проксимальный извитой каналец) образует несколько петель *в корковом веществе*; причем одной своей петлей обязательно касается почечного тельца — между сосудами, входящим в клубочек и выходящим из него.

Будучи последним отделом нефрона, дистальный извитой каналец впадает в собирательную почечную трубочку (*6*).

г) Общая ***длина*** канальцевой части нефрона составляет в среднем ***5–5,5 см***; в т. ч. длина проксимального извитого канальца — около 2 см.

2. Собирательные трубочки — еще один (помимо нефронов) *эпителиальный* элемент почечной паренхимы. Они расположены почти перпендикулярно к поверхности почки:

а) вначале идут в составе *мозговых лучей* среди коркового вещества,

б) затем входят в мозговое вещество

в) и у вершин пирамид впадают в *сосочковые каналы* (*7*), которые далее открываются в *почечные чашечки* (*8*).

Средняя длина собирательной трубочки — 4,5 см.

3. Общие особенности эпителия канальцев

а) Все отделы нефрона, а также собирательные трубочки образованы ***однослойным эпителием*** (который, однако, значительно различается по высоте, морфологии и функциональным свойствам).

б) При этом соседние клетки канальцев в апикальной части связаны *плотными контактами*, а ниже этих контактов обычно несколько расходятся, так что здесь образуется узкое ***латеральное межклеточное пространство,*** в которое первоначально попадают реабсорбируемые вещества.

Далее последние, проходя через базальную мембрану, оказываются в ***перитубулярном*** (интерстициальном) ***пространстве*** и лишь после этого проникают в близлежащий капилляр.

4. Интерстиций — это соединительнотканная строма, располагающаяся между канальцами и сосудами.

Интерстициальные клетки мозгового вещества обладают эндокринной активностью: синтезируют и выделяют в кровь ***простагландины*** и некоторые другие гормоны.

28.1.1.4. Типы нефронов

1. Как уже было сказано, все почечные тельца лежат в корковом веществе. Именно благодаря им кора имеет на разрезе темно-красный вид. Там же находятся и извитые канальцы (проксимальные и дистальные), делающие петли в районе своих почечных телец.

А положение элементов петли Генле зависит от типа нефрона.

2. По этому признаку (положению петли Генле) различают три типа нефронов.

а) Короткие корковые нефроны составляют лишь1 % всех нефронов (по другим данным, много больше: 15–20 %). Их петля Генле – очень короткая и *вся* лежит в корковом веществе (точнее, *в* пронизывающих его *мозговых лучах*).

б) Промежуточные корковые нефроны (80 % всех нефронов) имеют петлю Генле среднего размера. Поэтому петля доходит до наружной зоны мозгового вещества пирамид.

в) *Длинные,* или ***юкстамедуллярные*** (околомозговые), ***нефроны*** (≈ 20 %):

– почечные тельца лежат в коре *на границе* с мозговым веществом,

– петля Генле – длинная и почти целиком находится в пирамидах мозгового вещества.

28.1.1.5. Кровообращение в почке: кортикальная система

Организация кровеносных сосудов, питающих корковые и юкстамедуллярные нефроны, различна. Поэтому говорят о двух системах кровообращения в почках: *кортикальной* (которая относится к обоим видам корковых нефронов) и *юкстамедуллярной*.

Эти системы совпадают в области достаточно крупных сосудов, но различаются ходом мелких сосудов.

1. Кортикальная система: последовательность тока крови (рис. 28.4). Кортикальную систему составляют следующие сосуды.

I. В области ворот почки *почечная артерия* делится на *междолевые артерии* (*1*), которые идут между пирамидами в глубь паренхимы *перпендикулярно* к поверхности почки.

II. Дойдя до коркового вещества, междолевые артерии разветвляются на *дуговые артерии* (*2*), идущие вдоль границы мозгового и коркового вещества *параллельно* поверхности почки.

III. От дуговых артерий отходят в корковое вещество (вновь *перпендикулярно* поверхности) *междольковые артерии* (*3*).

IV. От последних ответвляются ***приносящие артериолы*** (*4*) (в ед. ч. – *vas afferens*), направляющиеся к почечным тельцам (к каждому тельцу – по одной приносящей артериоле).

V. В тельце *vas afferens* распадается на ***капиллярный клубочек*** (*5*).

VI. Далее капилляры клубочка собираются в ***выносящую артериолу*** (*6*) (*vas efferens*), отходящую от почечного тельца.

VII. Вскоре эти артериолы опять распадаются на капилляры – теперь *капилляры канальцев* (*7*), оплетающие все канальцы нефронов и собирательные трубочки.

VIII. Данные капилляры, в зависимости от своего положения, впадают либо в *звездчатые венулы* (*8*), либо в *междольковые вены* (*9*), либо в другие притоки *дуговых вен* (*10*).

Звездчатые венулы формируются в верхних слоях коркового вещества и впадают в междольковые вены. Начиная с междольковых, вены идут рядом с одноименными артериями. Так что последующий отток крови происходит по пути, обратному притоку.

2. Особенности кортикальной системы кровотока

а) В вышеизложенном полностью проявляются те *общие* особенности почечного кровотока, которые были перечислены в п. 28.1.1.2: 1) наличие двух капиллярных сетей, 2) образование первой сетью клубочков и 3) оплетание второй сетью канальцев.

б) Но имеется и такая особенность, которая присуща только кортикальной системе кровотока: в почечных тельцах ***выносящая артериола заметно у́же, чем приносящая.*** Отсюда вытекают два важных следствия.

А. Во-первых, *давление крови в капиллярах клубочков* оказывается *высоким*: 50–60 мм рт. ст., а это существенно повышает интенсивность ***фильтрации*** плазмы крови из капилляров в просвет капсулы.

Б. Во-вторых, *в капиллярах канальцев давление весьма небольшое*: 12 мм рт. ст., что, в свою очередь, облегчает ***обратную реабсорбцию*** компонентов фильтрата из канальцев в капилляры.

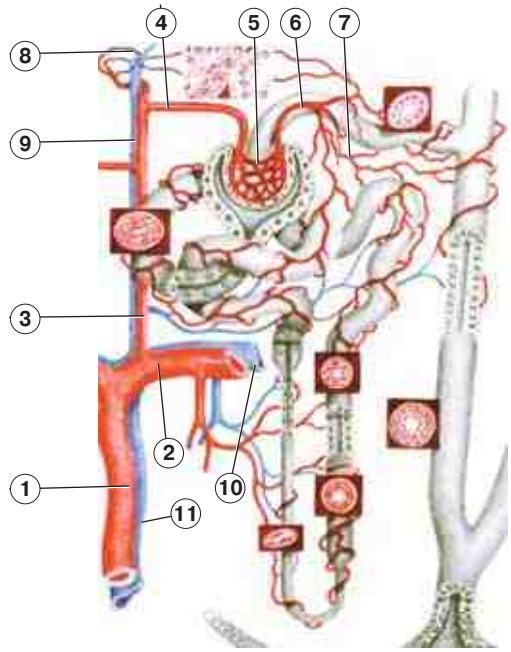

Рис. 28.4. Кровообращение в почке: кортикальная система кровотока. Схема [по В. Г. Елисееву, Ю. И. Афанасьеву, Е. Ф. Котовскому]

28.1.1.6. Кровообращение в почке: юкстамедуллярная система (рис. 28.5)

Данная система осуществляет кровоснабжение *юкстамедуллярных* нефронов и имеет ряд особенностей.

1. Начальные участки кровотока и функциональная роль нефронов

а) Начальные компоненты юкстамедуллярной системы кровообращения совпадают по названию и ходу с соответствующими сосудами кортикальной системы. Это та же последовательность

– артерий – *почечная*, *междолевые* (1), *дуговые* (2), *междольковые* (3) артерии,
– а затем и микрососудов – *приносящие* артериолы (4), капилляры *клубочков* (5), *выносящие* артериолы (6).

б) Но ***диаметр выносящих артериол достаточно широк.*** Поэтому давление в капиллярах клубочков не очень велико, в связи с чем доля фильтрующейся плазмы оказывается небольшой.

Т.е. юкстамедуллярная система кровотока в значительной степени играет роль ***шунта***,

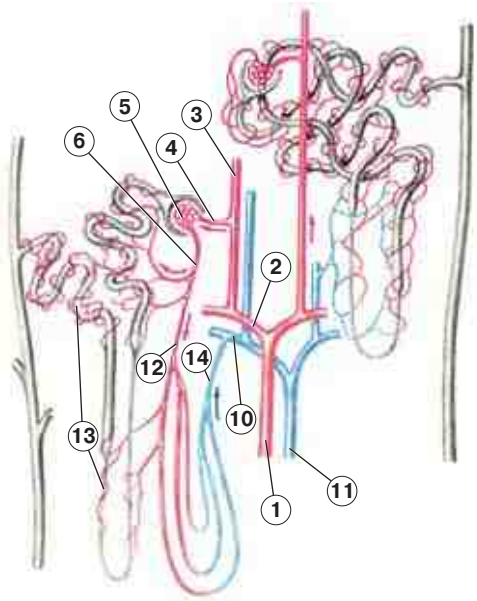

Рис. 28.5. Кровообращение в почке: юкстамедуллярная система кровотока. *Схема* [по В. Г. Елисееву, Ю. И. Афанасьеву, Е. Ф. Котовскому]

пропускающего избыток крови при большом кровенаполнении почек.

2. Дальнейший путь кровотока. Кроме того, после выносящей артериолы несколько меняется и путь кровотока. Действительно, как уже отмечалось, почечные тельца юкстамедуллярных нефронов лежат на границе с мозговым веществом, а петля Генле — длинная и вся находится в мозговом веществе.

а) Первое следствие этого состоит в том, что петлю Генле сопровождает **длинная сосудистая петля:**

выносящая артериола (6) →
прямая артериола *(12)* →
капилляры канальцев (13) →
прямая венула *(14)*

Т. е. выносящая артериола не распадается сразу на капилляры канальцев, а переходит в прямую артериолу, спускающуюся в мозговое вещество. От этой артериолы и ответвляются на разных уровнях капилляры канальцев; собираются же они в прямую венулу, которая поднимается к границе мозгового и коркового вещества.

б) Есть и второе следствие. ***В системе отсутствуют междольковые вены.*** В самом деле, на границе мозгового и коркового вещества проходят *дуговые вены (10)*. Поэтому прямые венулы впадают сразу в эти вены, а не в междольковые вены (расположенные в корковом веществе).

в) Дальнейший путь крови совпадает с таковым в кортикальной системе: из дуговых вен – в междолевые (11) и затем в почечные вены.

28.1.1.7. Резюме: распределение компонентов почки между корковым и мозговым веществом

Подытоживая все вышесказанное, обратимся к препарату почки и перечислим основные компоненты коркового и мозгового вещества.

1. Корковое вещество (рис. 28.6, *а*). С наружной поверхности *корковое вещество* (*2*) покрыто *капсулой* (*1*).

а) Наиболее яркий компонент коркового вещества — *почечные тельца* (*3*). Они имеют округлую форму и отличаются высокой концентрацией клеток (среди которых — клетки

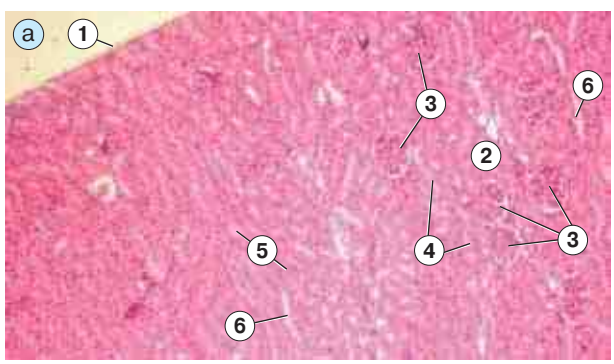

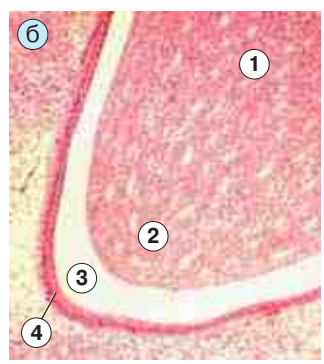

Рис. 28.6. Препарат — почка. Окраска гематоксилином и эозином: а — корковое вещество; б — мозговое вещество

капилляров, двух листков капсулы и некоторые другие).

б) Второй важный компонент — *извитые канальцы* нефронов (*4*), проксимальные и дистальные.

в) В ряде мест корковое вещество пронизывается длинными и почти прямыми канальцами. Это *мозговые лучи* (*5*); в их составе находятся А) собирательные трубочки (*6*) — самые крупные из канальцев почки, а также Б) канальцы (тонкие и дистальные прямые), образующие петли Генле корковых нефронов — коротких и промежуточных.

2. Мозговое вещество пирамид. На рис. 28.6, *б* — почечная пирамида (*1*). Препарат сделан из почки крысы, где имеется лишь одна пирамида.

В пирамиде — те же компоненты, что и в мозговых лучах: *тонкие и дистальные прямые канальцы*, составляющие петли Генле (но теперь это петли промежуточных корковых и юкстамедуллярных нефронов), и *собирательные трубочки*.

Своим сосочком (*2*) пирамида выступает в почечную чашечку (*3*), выстланную переходным эпителием (*4*).

28.1.2. Основные процессы в почках

Познакомившись «в первом приближении» со строением почек, рассмотрим происходящие в них процессы (рис. 28.7). Вначале приведем их краткий перечень.

а) *В почечных тельцах* (*1*) происходит ***фильтрация*** плазмы крови из капилляров в просвет капсулы (образование первичной мочи).

б) *В канальцах нефронов* (*2–5*) *и в собирательных трубочках* (*6*) осуществляется ***реабсорбция*** (обратное всасывание) большей части воды и растворенных в ней веществ из просвета канальцев в капилляры.

в) И наконец, *в дистальных отделах нефронов* (*4–5*) *и в собирательных трубочках* имеет место также ***секреция*** эпителиальными клетками в мочу некоторых дополнительных компонентов.

Охарактеризуем эти процессы несколько подробнее.

28.1.2.1. Фильтрация

а) Условия фильтрации. Как уже отмечалось (п. 28.1.1.5), фильтрация происходит благодаря высокому давлению в капиллярах клубочков — 50–60 мм рт. ст. в случае кортикальной системы кровотока.

Кроме того, важнейшее значение имеет особая структура фильтрационного барьера, т. е. барьера между кровью и просветом капсулы (о чем будет идти речь в п. 28.1.3).

б) Состав фильтрата. В результате в фильтрат (первичную мочу) попадают многие компоненты плазмы крови:

I-II. вода и неорганические ионы (Na^+, K^+, Cl^- и прочие ионы плазмы),

III. низкомолекулярные органические вещества (в т.ч. глюкоза, аминокислоты, продукты метаболизма — мочевина, мочевая кислота, креатинин, желчные пигменты и др.),

IV. не очень крупные белки плазмы (альбумин, некоторые глобулины).

в) Объем фильтрата

I. В сутки через почки проходит примерно *1800 л крови*. Разумеется, в состав фильтрата перемещается лишь относительно небольшая часть этой крови — как уже отмечалось, около 10% жидкости. Если бы степень фильтрации была больше, то выходящая из клубочка

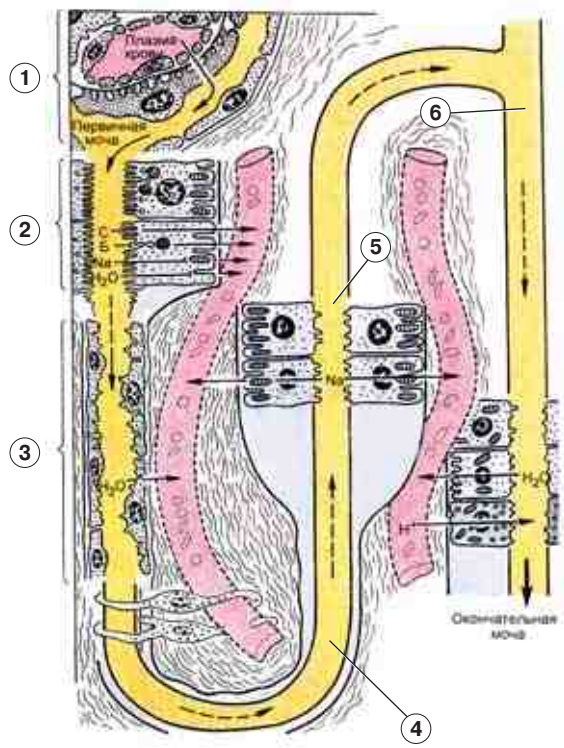

Рис. 28.7. Функционирование почек. *Схема* [по Е. Ф. Котовскому]

кровь стала бы чрезмерно густой из-за сильного снижения объема плазмы.

Так или иначе, суточный объем первичной мочи — около *180 л*.

II. Также за сутки в состав фильтрата, в частности, попадает (не считая многочисленных прочих веществ) около 180 г глюкозы и до 150 мг белков (их существенно меньше, чем глюкозы, поскольку они медленнее фильтруются).

III. Суточный объем фильтрата более чем в 100 раз выше суточного объема конечной мочи, составляющего примерно *1,5 л*.

Это означает, что свыше 99 % воды, а также вся глюкоза, все белки, почти все прочие компоненты (кроме конечных продуктов обмена) должны реабсорбироваться из первичной мочи.

28.1.2.2. Реабсорбция в проксимальных канальцах (см. рис. 28.7)

1. Проксимальные извитые канальцы (*2*)**: тип реабсорбции**

а) В этих канальцах происходят следующие процессы:

I. *активная* (т. е. за счет специально расходуемой энергии) реабсорбция практически всей *глюкозы*, всех *белков* и *аминокислот*, значительной части *ионов* (85 % Na^+),

II. а также *пассивная* реабсорбция большей части (тоже порядка 85 %) *воды*.

б) Данная реабсорбция не регулируется гормонами и поэтому называется ***облигатной***.

Действительно, на данной стадии реабсорбции происходит удаление из первичной мочи более 150 л воды в сутки, и регуляция здесь не нужна — ни тонкая (масштаба ± 0,5–1,0 л), ни тем более грубая (± 20–30 л).

А регулировать реабсорбцию веществ, которые должны быть извлечены из первичной мочи *полностью*, тоже нет смысла.

в) Рассмотрим ***механизм*** реабсорбции в проксимальных канальцах.

2. Белки реабсорбируются путем *пиноцитоза*. Полагают, что затем все они попадают в лизосомы клеток канальцев и разрушаются до аминокислот.

3. Низкомолекулярные вещества (глюкоза, аминокислоты, многие ионы и т.д.)

а) Преодоление апикальной мембраны эпителиоцитов канальцев. Переход из просвета канальцев в цитоплазму эпителиоцитов осуществляется путем *симпорта* (сопряженного переноса) веществ с ионами Na^+, где последние перемещаются в клетку по градиенту своей концентрации.

Таким образом, для каждого из указанных веществ (или для каждой группы веществ) в апикальной мембране должна существовать специальная транспортная система, которая

– «закачивает» вещество в эпителиоцит против градиента концентрации (тем самым еще более увеличивая концентрационный барьер),
– и использует для этого осмотическую энергию ионов Na^+.

б) Происхождение осмотической энергии ионов Na^+. Низкая внутриклеточная концентрация ионов Na^+ обеспечивается благодаря деятельности *Na^+-насоса* и (или) *Na^+,K^+-насоса* на *базолатеральной* поверхности эпителиальных клеток. При этом

– *Na^+-насос* обменивает внутриклеточные ионы Na^+ на неклеточные ионы H^+,
– а *Na^+,K^+-насос* обменивает внутриклеточные ионы Na^+ не только на ионы H^+, но и на ионы K^+ (в соотношении $3Na^+$ в обмен на $2K^+$ и $1H^+$).

В обоих случаях для работы насоса используется энергия АТФ.

в) Преодоление базолатеральной мембраны эпителиоцитов канальцев

Что же касается реабсорбируемых веществ (глюкозы, аминокислот и т.д.), то выходят они из эпителиоцитов канальцев (*через базолатеральную плазмолемму* клеток) *по градиенту своей концентрации*, но с помощью специальных белковых переносчиков. Т.е. здесь используется *облегченная диффузия* (п. 2.2.2.1).

г) Выйдя из эпителиоцита канальца, вещества

– попадают в латеральное пространство (узкую щель между базальными отделами клеток; п. 28.1.1.3),
– а оттуда затем диффундируют через базальную мембрану, интерстиций и эндотелий в просвет капилляров.

4. Наконец, **вода** следует (в силу осмотического эффекта) за реабсорбируемыми веществами – главным образом, ионами. При этом для нее в плазмолемме эпителиоцитов существуют специальные *водные каналы*, образованные белком ***аквапорином 1***.

5. Заметим, что конечные продукты метаболизма — мочевина, мочевая кислота, креати-

нин — реабсорбции не подвергаются: для них в плазмолемме клеток проксимальных канальцев нет транспортных систем.

28.1.2.3. Реабсорбция в дистальных канальцах (см. рис. 28.7)

1. Реабсорбция в дистальных прямых (*4*) и дистальных извитых (*5*) канальцах регулируется гормонами и поэтому называется ***факультативной.***

Основной процесс — ***активная реабсорбция*** оставшихся электролитов: главным образом, ***ионов Na^+ и Cl^-***.

Возможна также *пассивная реабсорбция воды*, но значение этого процесса в дистальных канальцах не очень велико.

2. Активная реабсорбция Na^+: механизм (рис. 28.7-I). Механизм реабсорбции ионов Cl^- не вполне ясен.

а) Ионы же Na^+, видимо, откачиваются с помощью *Na^+,K^+-насоса*, опять-таки локализованного в плазмолемме ***базолатеральной поверхности*** клеток дистальных канальцев и использующего энергию АТФ. Таким образом,

– ионы Na^+ переносятся из клеток канальцев в латеральное пространство (с последующей диффузией в просвет капилляров),
– а ионы K^+ и H^+ – из латерального пространства (куда они поступают из капилляров) в клетки канальцев.

б) Одновременно должны функционировать *ионные каналы* ***в апикальной мембране*** клеток канальцев — для диффузионного перемещения *по градиенту* концентрации (без затраты энергии) ионов Na^+ из просвета канальцев в клетки и ионов K^+ и H^+ из клеток в просвет канальцев.

в) Все это вместе составляет единый процесс: ***реабсорбцию из мочи ионов Na^+ в обмен на секрецию ионов K^+ и H^+*** (в стехиометрии $3Na^+$ против $2K^+$ и $1H^+$).

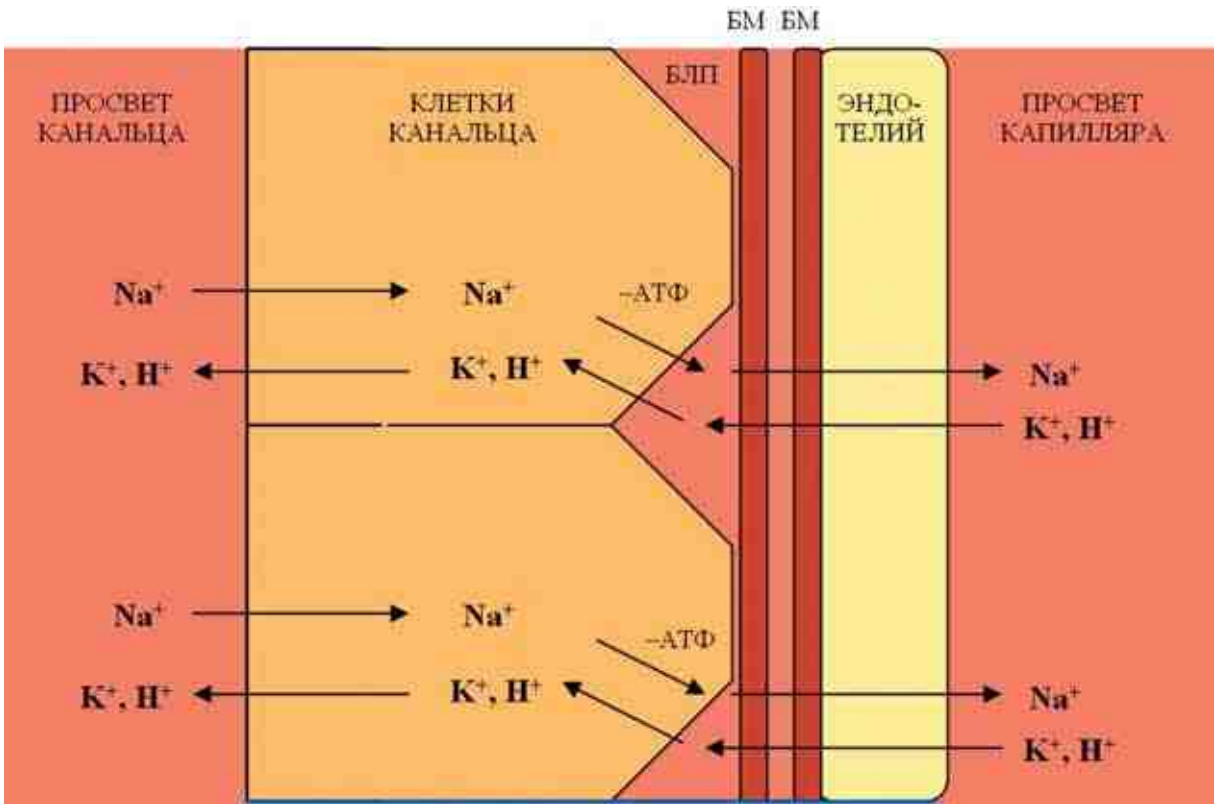

Рис. 28.7-I. Реабсорбция ионов Na+ в дистальных канальцах. *Схема*
БЛП — базолатеральное пространство, БМ — базальная мембрана

3. Регуляция реабсорбции Na^+ и Cl^-. Реабсорбция и Cl^-, и Na^+ стимулируется ***альдостероном:*** последний, видимо, индуцирует синтез соответствующих транспортных белков. В результате альдостерон задерживает в организме ионы Na^+ и Cl^- и способствует выведению ионов K^+ и H^+ (см. табл. 22.5).

4. Пассивная реабсорбция воды

а) Давление в интерстиции. Как уже говорилось, откачиваемые из просвета канальцев ионы Na^+ и Cl^-, миновав базальную мембрану, попадают в окружающее интерстициальное пространство. Поэтому здесь (особенно в мозговом веществе) значительно повышено осмотическое давление.

Это вновь (как и в случае проксимальных канальцев) создает термодинамический стимул для пассивного выхода воды из канальцев почки в интерстиций (с последующим поступлением ее в капилляры – вслед за ионами).

Однако будет ли реализован этот стимул, зависит от проницаемости клеток канальцев для воды.

б) Дистальные канальцы для воды практически непроницаемы. Это связано с тем, что в их плазмолемме ***отсутствуют водные каналы из белка аквапорина***.

Тем не менее под влиянием ***АДГ*** (антидиуретического гормона) дистальные канальцы, видимо, приобретают способность пропускать воду. Вода, по одной из версий, проходит не через сами клетки, а через промежутки между ними, заполненные гликозамингликанами. Роль АДГ в этом случае состоит *в понижении полимерности данных веществ*.

в) Однако главными локусами реабсорбции воды являются (не считая проксимальных канальцев) тонкие канальцы и собирательные трубочки.

28.1.2.4. Реабсорбция воды в тонких канальцах и собирательных трубочках (см. рис. 28.7)

1. В тонких канальцах (*3*) и собирательных трубочках (*6*) происходит лишь один вид реабсорбции — ***пассивная реабсорбция воды.*** Но при этом *собирательные трубочки — главное место гормональной регуляции объема мочи*.

Движущая сила реабсорбции уже указывалась: это высокое осмотическое давление в интерстиции пирамид, создаваемое ионами Na^+ и Cl^-.

2. Тонкие канальцы. В плазмолемме их клеток имеются водные каналы, образованные, как и в проксимальных канальцах, ***аквапорином 1.*** Этот белок не регулируется гормонами, поэтому реабсорбция воды является здесь *облигатной*.

3. В **собирательных** же **трубочках** водные каналы на апикальной поверхности клеток образованы ***аквапорином 2***, а на базолатеральной поверхности — ***аквапорином 3***.

Причем аквапорин 2 выходит на поверхность только в том случае, если на клетку действует ***АДГ.*** Таким образом, АДГ стимулирует реабсорбцию воды в собирательных трубочках, что и определяет окончательный объем мочи.

28.1.2.5. Секреция

Секреция веществ в мочу происходит в дистальных отделах нефрона и в собирательных трубочках. Причем, видимо, в обоих случаях она осуществляется в обмен на реабсорбцию из мочи других веществ:

а) в дистальных канальцах имеет место, в соответствии с вышеизложенным, *секреция ионов K^+ и H^+* в обмен на реабсорбцию Na^+;

б) в собирательных же ***трубочках*** не только реабсорбируется вода, но и секретируются ионы H^+ и аммиак (в виде совместного продукта – NH_4^+).

Теперь перейдем к детальному рассмотрению структуры основных элементов почки — почечных телец и почечных канальцев (включая собирательные трубочки).

28.1.3. Почечное тельце

28.1.3.1. Составные части (рис. 28.8)

1. Капилляры клубочка и сосудистый полюс

а) Как уже отмечалось, внутри почечного тельца находится 25–50 капилляров (*2*). Они являются результатом ветвления приносящей артериолы (*1*) и сами, в свою очередь, собираются в выносящую артериолу (*6*).

б) Причем устье приносящей и начало выносящей артериол расположены недалеко друг от друга — так, что с обеих сторон прилежат к тому участку дистального извитого канальца (*13*), который касается почечного тельца. Эта сторона почечного тельца называется ***сосудистым полюсом***.

в) Между капиллярами клубочка существуют *анастомозы*, что создает сеть.

г) А эндотелиальные клетки (*3*) капилляров имеют ***фенестры*** (истончения) и ***поры*** (*4*).

2. ***а)*** **Базальная мембрана** (*5*) является ***единой*** для эндотелия капилляров и эпителия внутреннего листка капсулы.

б) В ней различают три слоя:
– средний (более плотный) слой представляет собой каркасную сеть коллагеновых фибрилл (из коллагена IV типа),
– а два периферических слоя содержат протеогликаны, гиалуроновую кислоту и белки, фиксирующие клетки.

г) Все эти вещества образуются лежащими на мембране клетками — эндотелиоцитами и клетками внутреннего листка капсулы.

3. Капсула Шумлянского-Боумена

а) ***Внутренний листок*** (*7*) этой капсулы окружает каждый капилляр почти со всех сторон. Поэтому при световой микроскопии различить данный листок обычно нельзя.

Он образован крупными эпителиальными клетками — ***подоцитами***. Последние имеют отростчатую форму, о чем более подробно будет сказано чуть ниже.

б) ***Наружный листок*** (*10*) капсулы — один слой плоских эпителиальных клеток на тонкой (однослойной) базальной мембране.

На границе тельца листок переходит в кубический эпителий (*11*) проксимального извитого канальца.

в) Между листками находится щелевидная ***полость*** (*8*) ***капсулы***. Она на границе тельца переходит, соответственно, в *просвет* (*9*) проксимального канальца.

4. Мезангиальные клетки. Между теми участками капилляров клубочка, которые не покрыты внутренним листком капсулы, находятся мезангиальные (межсосудистые) клетки (*12*).

а) Одни из этих клеток – ***мезангиоциты гладкомышечного типа***: они
– вырабатывают межклеточный матрикс, заполняющий межкапиллярное пространство,
– а также способны сокращаться и стимулировать клубочковый кровоток.

б) Другие клетки – ***мезангиоциты макрофагического типа***: являются макрофагами и поэтому участвуют в иммуновоспалительных процессах в клубочках.

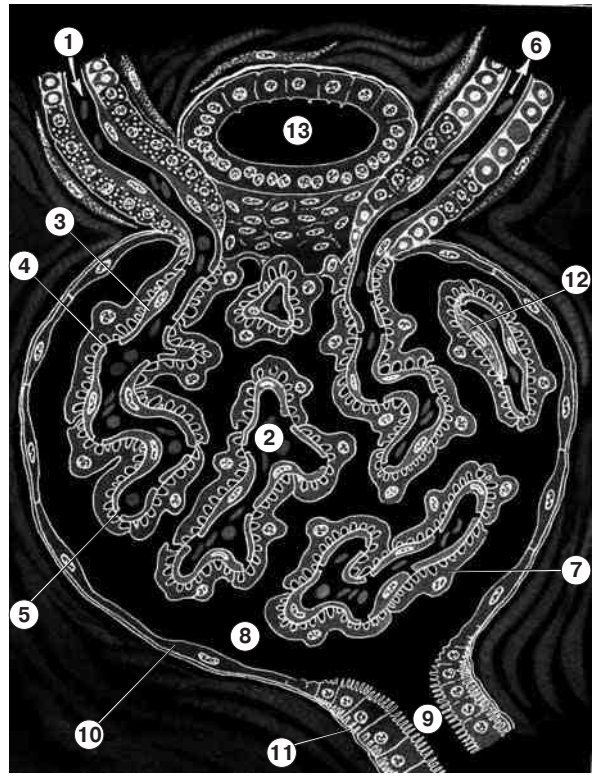

Рис. 28.8. Строение почечного тельца. *Схема* [по Е. Ф. Котовскому]

5. Почечное тельце на препарате (рис. 28.9) На гистологическом препарате различить в почечном тельце все перечисленные компоненты, разумеется, нельзя. Главная сложность состоит в том, что вся внутренняя часть (*1*) тельца — это конгломерат клеток трех видов: ***а)*** *эндотелиоцитов* капилляров, ***б)*** *подоцитов* внутреннего листка капсулы и ***в)*** *мезангиоцитов* обеих разновидностей.

Но обычно хорошо видны наружный листок (*3*) капсулы, состоящий из плоских клеток, и под ним — полость (*2*) капсулы (узкая щель).

28.1.3.2. Структура подоцитов и фильтрационный барьер

1. Подоциты (рис. 28.10, *а*). Рассмотрим детальнее строение подоцитов (*5*):
– они имеют выбухающие *ядросодержащие тела* (*5А*),
– от тел отходит несколько *длинных* отростков — ***цитотрабекул*** (*5Б*),

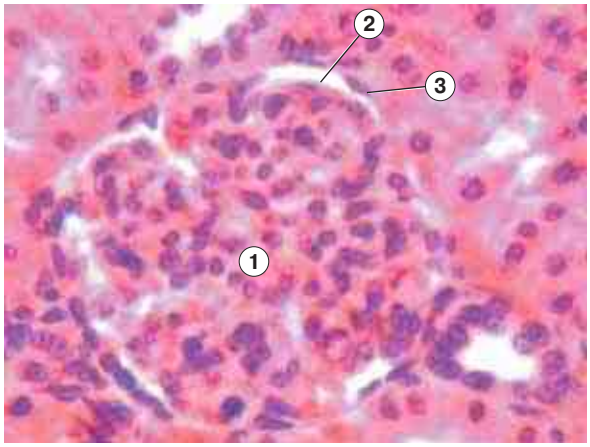

Рис. 28.9. Препарат — почка: почечное тельце. Окраска гематоксилином и эозином

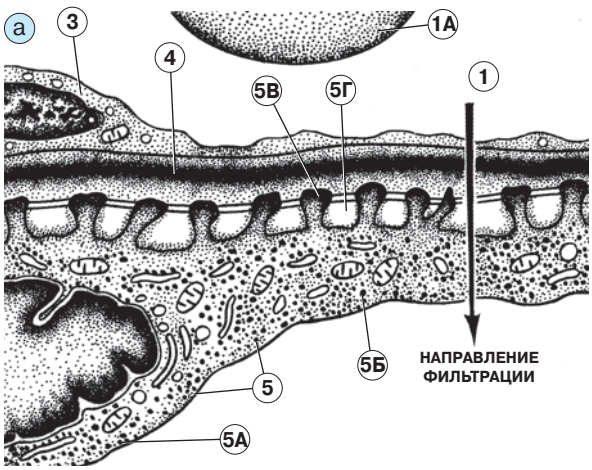

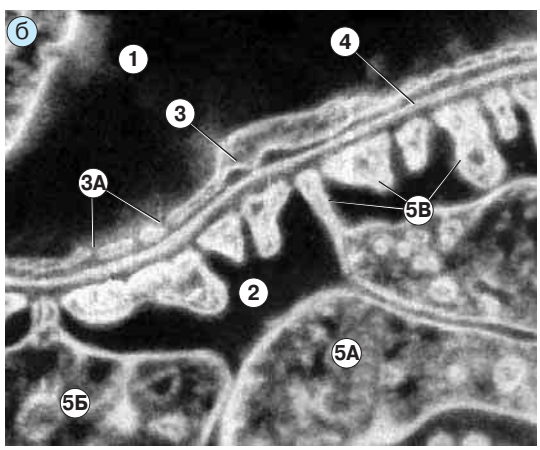

Рис. 28.10. Подоциты и фильтрационный барьер: а — схема [по Е. Ф. Котовскому]; б — электронная микрофотография [по В. В. Королеву]

– а от последних — множество *коротких* отростков — ***цитоподий*** (*5В*), обращенных к базальной мембране (*4*) и контактирующих с ней.

Таким образом, подоциты прилегают к базальной мембране только цитоподиями. Причем между цитоподиями имеются *промежутки* (*5Г*), которые сообщаются также с полостью капсулы.

2. ***а)*** **Фильтрационный барьер** (рис. 28.10, *а* и *б*) — это совокупность структур, разделяющих просвет (*1*) капилляра клубочка и полость (*2*) капсулы. Через данный барьер происходит фильтрация плазмы крови.

б) Согласно вышеизложенному, барьер включает три компонента:

I. эндотелий (*3*) капилляров, клетки которого имеют фенестры и поры (*3А*),

II. трехслойную базальную мембрану (*4*)

III. и внутренний листок капсулы, чьи клетки — подоциты (*5*) с их телами (*5А*) и отростками (*5Б*, *5В*) — не образуют непрерывного препятствия.

в) Из этого перечисления следует, что ***центральную роль в образовании барьера играет базальная мембрана.*** В ее же составе в качестве фильтра могут выступать либо протеогликаны и гиалуроновая кислота периферических слоев, либо мелкоячеистая коллагеновая сеть среднего слоя, либо и то, и другое вместе.

Моделирование показывает, что и в базальной мембране, видимо, тоже существуют поры (цилиндрические каналы) диаметром в несколько нанометров, через которые могут перемещаться молекулы различных веществ — вплоть до белков среднего размера.

28.1.4. Почечные канальцы

Строение различных видов почечных канальцев тесно связано с их функцией, о которой говорилось выше.

28.1.4.1. Канальцы коркового вещества

В корковом веществе (исключая мозговые лучи) расположены канальцы двух видов — проксимальные извитые и дистальные извитые (п. 28.1.1.7).

1. Проксимальные извитые канальцы

а) Характеристика канальцев (рис. 28.11, *а* и *б*):

– стенку канальцев (*1*) образует *однослойный кубический каемчатый эпителий,*

– диаметр канальцев — относительно большой: около 60 мкм,
– а просвет — *узкий, неправильной формы*.

б) Характеристика клеток (на светооптическом уровне).

I. Цитоплазма эпителиоцитов — оксифильная, непрозрачная, как бы *вспененная* (из-за наличия в ней многочисленных *пиноцитозных пузырьков*, образующихся при реабсорбции).

II. На внутренней (апикальной) поверхности клеток имеется *щеточная каемка* (образованная микроворсинками).

III. В базальной же части клеток — *исчерченность*, обусловленная складками плазмолеммы и наличием большого количества митохондрий.

в) Электронная микрофотография (рис. 28.12) позволяет разглядеть только что упомянутые структуры: I. *пиноцитозные пузырьки* (*4*), придающие цитоплазме «вспененный» вид; II. *микроворсинки* (*1*), создающие щеточную каемку, III. многочисленные *митохондрии* (*3*), концентрирующиеся, в основном, в базальной части клеток и отчасти обусловливающие базальную исчерченность.

Кроме того, на снимке отмечены ядра (*2*) эпителиоцитов (имеющие округлую форму), просвет канальца (*5*) и кровеносный капилляр (*6*).

г) Связь строения с функцией. Напомним: в проксимальных канальцах происходит активная реабсорбция большей части оказавшихся в фильтрате веществ. Этой высокой функциональной активности соответствуют отмеченные особенности строения: щеточная каемка и базальная складчатость увеличивают поверхность, через которую переносятся реабсорбируемые вещества, а митохондрии обеспечивают энергией активный транспорт.

2. Дистальные извитые канальцы (см. рис. 28.11, *а* и *б*)

а) Характеристика канальцев:
– канальцы (*2*) образованы *низким призматическим эпителием*; причем, по сравнению с проксимальными канальцами,
– их *диаметр* немного меньше – 30–50 мкм,
– а *просвет – более широкий и ровный*.

б) Характеристика клеток:
– цитоплазма — немного светлее, прозрачная;
– отсутствует щеточная каемка;
– как и у проксимальных канальцев, имеется *базальная исчерченность*.

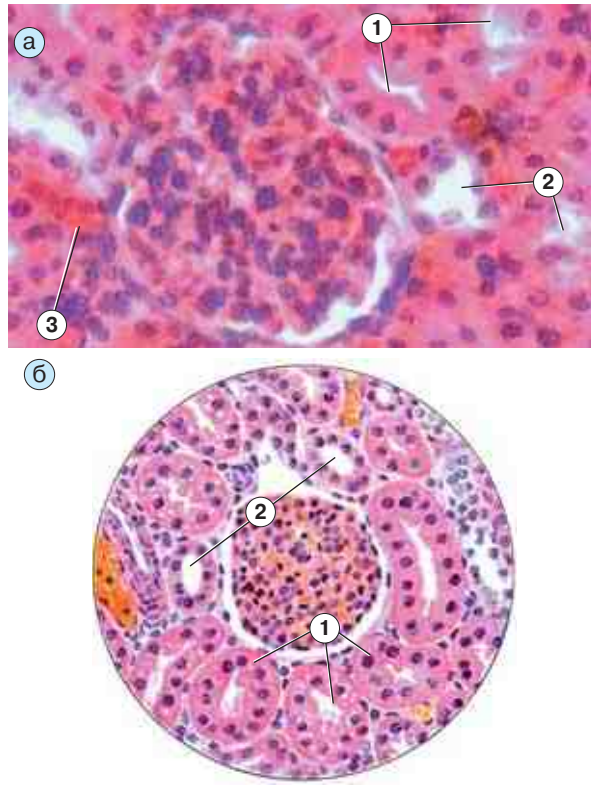

Рис. 28.11. Почка: канальцы коркового вещества. Окраска гематоксилином и эозином:
а — препарат; б — рисунок с препарата [по В. Г. Елисееву, Ю. И. Афанасьеву, Е. Ф. Котовскому]

Рис. 28.12. Проксимальный извитой каналец. Электронная микрофотография [по А. Б. Родину]

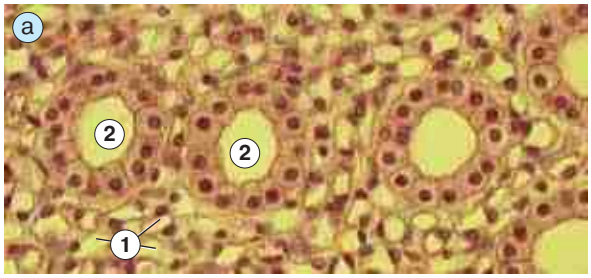

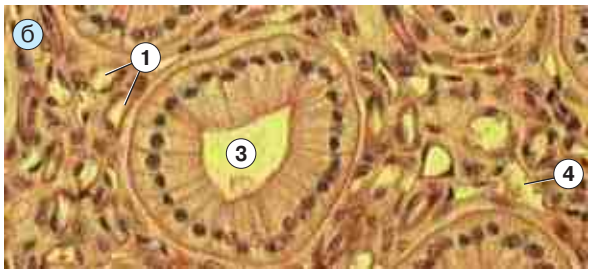

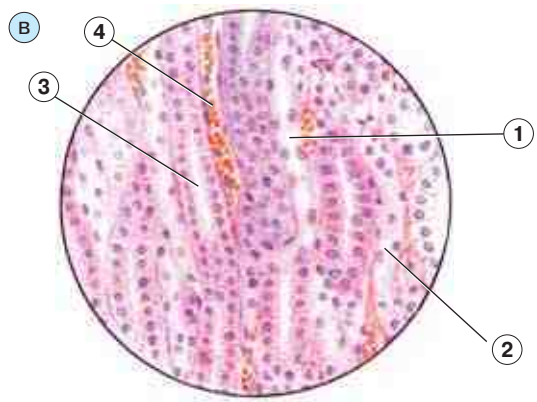

Рис. 28.13. Почка: канальцы мозгового вещества. Окраска гематоксилином и эозином:
а–б — препарат, два поля зрения; в — рисунок с препарата [по В. Г. Елисееву, Ю. И. Афанасьеву, Е. Ф. Котовскому]

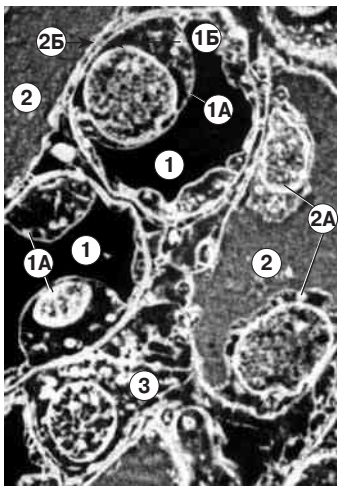

Рис. 28.14. Тонкие канальцы. Электронная микрофотография [по А. Б. Родину]

в) Связь строения с функцией. Функциональная нагрузка на эти канальцы меньше, чем на проксимальные. Действительно, в них реабсорбируются в основном лишь электролиты. Отсюда — ряд признаков более низкой функциональной активности:

I. меньшая высота эпителиоцитов,

II–III. отсутствие щеточной каемки и «вспененности» цитоплазмы.

Заметим: к стенкам тех и других канальцев прилежат многочисленные кровеносные капилляры (*3*).

28.1.4.2. Канальцы мозгового вещества

В мозговом веществе (рис. 28.13, *а–в*) присутствует три вида канальцев (если не учитывать короткие проксимальные прямые канальцы): компоненты петли Генле — тонкие канальцы (*1*) и дистальные прямые канальцы (*2*), а также собирательные трубочки (*3* на рис. 28.11, *а*).

1. Дистальные прямые канальцы в функциональном отношении практически эквивалентны *дистальным извитым канальцам* (п. 28.1.2.2). Поэтому у них такая же морфология:
– они тоже образованы *низким призматическим* (или *кубическим) эпителием*;
– их просвет – тоже ровный и широкий – и т.д. (см. выше).

2. Тонкие канальцы

а) Характеристика канальцев

I. Тонкие канальцы (*1*) образованы *однослойным плоским эпителием*, т. е. обладают очень тонкой стенкой.

II. К тому же данные канальцы очень малы по диаметру (15 мкм), вследствие чего придают мозговому веществу *ячеистую структуру*.

III. Местами в просвет канальцев выбухают ядросодержащие части эпителиоцитов.

Всеми этими чертами тонкие канальцы напоминают капилляры (*4*). У последних имеется лишь один явный отличительный признак — наличие в просвете эритроцитов.

б) Дополнительная иллюстрация. Вышесказанное можно проиллюстрировать также

электронной микрофотографией (рис. 28.14). На ней видны тонкие канальцы (*1*) и кровеносные капилляры (*2*). Те и другие содержат выбухающие в просвет ядросодержащие участки (*1А* и *2А*), очень тонкие остальные участки стенки, подлежащую базальную мембрану (*1Б* и *2Б*).

В пространстве между канальцами и капиллярами находится соединительнотканная (интерстициальная) клетка (*3*).

в) Связь строения с функцией. Структура тонких канальцев опять-таки полностью соответствует их функции. В них происходит лишь пассивная реабсорбция воды. Поэтому клетки столь малы по высоте и не имеют каких-либо признаков высокой функциональной активности: каемки, многочисленных митохондрий, складчатости базальной плазмолеммы.

3. Собирательные почечные трубочки

а) Характеристика трубочек (см. рис. 28.13, *б* и *в*). I. Собирательные трубочки (*3*) — самые крупные среди почечных канальцев как по общему диаметру (80–100 мкм), так и по ширине просвета

II. Высота эпителия трубочек меняется по их длине: на уровне коры и верхних отделов мозгового вещества — ***однослойный кубический эпителий,*** ниже в мозговом веществе — однослойный *цилиндрический* эпителий, что свидетельствует о большей (по сравнению с кубическим эпителием) функциональной активности.

б) Характеристика клеток. В эпителии трубочек — клетки двух видов: светлые и темные.

I. *Светлые* (или *главные) клетки* по численности значительно преобладают (отсюда — общий светлый вид трубочек). Именно они содержат два вида аквапорина (п. 28.1.2.2) и участвуют в *пассивной реабсорбции воды*, которая в присутствии АДГ идет очень интенсивно.

На апикальной поверхности находится одна или две *реснички*.

Еще одна возможная функция этих клеток — синтез простагландинов.

II. *Темные* (или *вставочные) клетки* секретируют в мочу ионы H^+ (и аммиак). И, в силу сходства функций, они напоминают по структуре париетальные клетки желез желудка (п. 24.1.3.2).

28.1.5. Участие почек в эндокринной регуляции

28.1.5.1. Общее описание

Почки активно вовлечены в эндокринные взаимодействия (рис. 28.15): во-первых, они являются объектом действия ряда гормонов, а во-вторых, сами вырабатывают несколько гормонов.

1. Гормональные влияния на почки. О некоторых из этих влияний упоминалось в п. 28.1.2.2 — при рассмотрении процессов реабсорбции.

а) Так, гормон коры надпочечников ***альдостерон*** стимулирует *в дистальных канальцах* почек активную реабсорбцию ионов Na^+ и Cl^- в обмен на секрецию ионов K^+ и H^+.

Эффект достигается за счет усиления синтеза соответствующих транспортных белков плазмолеммы.

б) А гормон гипоталамуса ***АДГ*** (антидиуретический гормон, или вазопрессин) облегчает пассивную реабсорбцию воды. I. В первую очередь, это касается *собирательных трубочек* — в их клетках стимулируется синтез аквапорина 2 (еще одного транспортного мембранного белка). II. Возможно, что АДГ влияет и на дистальные канальцы нефрона — снижает полимерность гликозамингликанов в межклеточных промежутках.

в) Кроме того, на почки действует еще ряд гормонов.

I. ***Натрийуретический фактор (НУФ)***, или *атриопептин* (вырабатываемый предсердными кардиомиоцитами), при высоком давлении и большом объеме крови *уменьшает* реабсорбцию Na^+ и воды (п. 19.3.3.2).

II-III. ***Паратгормон*** (продукт околощитовидных желез) усиливает реабсорбцию ионов Ca^{2+} в почках, а ***кальцитонин*** (гормон щитовидной железы) уменьшает реабсорбцию тех же ионов (см. табл. 22.4).

2. Гормональная деятельность самой почки: продукция ренина

а) Место образования и действие ренина. Самым известным продуктом эндокринной активности почек является ренин.

I. Он вырабатывается в т. н. *юкстагломерулярных аппаратах* (ЮГА), находящихся в районе сосудистого полюса почечных телец.

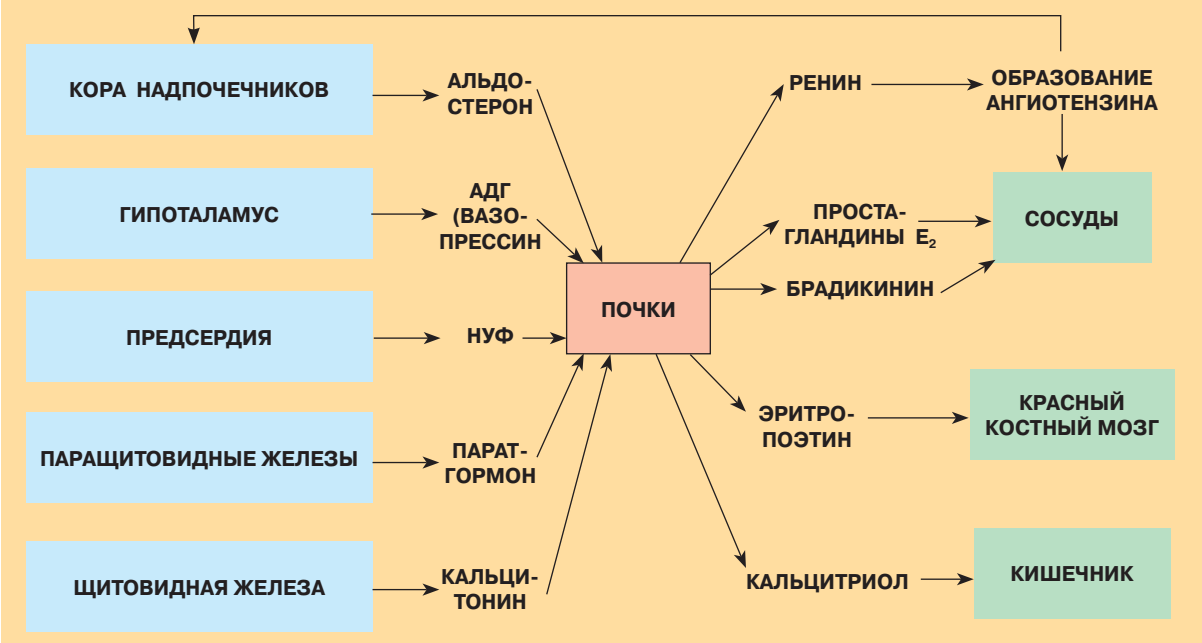

Рис. 28.15. Схема эндокринных взаимодействий с участием почек

II. Ренин представляет собой *фермент*, который в крови воздействует на *ангиотензиноген* (неактивный пептид, синтезируемый печенью), переводя его путем частичного протеолиза в *ангиотензин I*.

Последний же под влиянием еще одной протеазы — *ангиотензин-I-превращающего фермента* (содержащегося в капиллярах легких; п. 26.1.1.2) переходит в активную форму — ангиотензин II.

б) Действие ангиотензина II сводится к двум эффектам:

I. *сужаются мелкие сосуды*, что повышает давление крови,

II. *усиливается выделение альдостерона* корой надпочечников.

Благодаря второму эффекту избыточная продукция ренина приводит к стимуляции *реабсорбирующей функции самих почек*.

3. Гормональная деятельность почки: образование других гормонов

а) Брадикинин. I. Предшественник брадикинина – белок *кининоген* – циркулирует в крови. Отщепление от него пептида брадикинина происходит под действием *калликреинов*, содержащихся в ряде органов, в т. ч. в почках, *в клетках дистальных канальцев*.

II. Брадикинин, во-первых, является сильным *сосудорасширяющим* агентом, а во-вторых, прямо или опосредованно (влияя на продукцию альдостерона) снижает реабсорбцию Na^+ в канальцах почек.

III. Таким образом, системы *ренин—ангиотензин* и *калликреин—брадикинин* во многом *подобны* друг другу по составу (специфическая протеаза и образующийся под ее действием активный пептид), но оказывают *противоположное влияние* на тонус сосудов (давление крови) и реабсорбцию Na^+ в почках (а также диурез в целом).

б) Простагландины. Как уже отмечалось, *в интерстициальных клетках* почек и, возможно, в собирательных трубочках вырабатываются (из полиненасыщенных жирных кислот) гормоны простагландины – жирные кислоты, содержащие в своей структуре пятиуглеродный цикл.

Группа этих веществ очень разнообразна — так же, как и вызываемые ими эффекты. Та фракция простагландинов (E_2), которая выделяется почками, тоже оказывает на сосуды действие, противоположное ренину: *расширяет сосуды и тем самым снижает давление*.

в) Эритропоэтин — еще один гормон, синтезируемый *в интерстициальных клетках* по-

чек (а также, видимо, в капиллярах легких; п. 26.1.1.2). Он стимулирует образование эритроцитов в красном костном мозгу.

г) ***Кальцитриол*** — это стероидный гормон, появляющийся в результате двукратного гидроксилирования витамина D_3. Первое гидроксилирование совершается в печени, а второе — в почках, *в клетках проксимальных извитых канальцев*. Причем реакция в почках стимулируется паратгормоном (и, видимо, тормозится кальцитонином).

Как отмечалось в п. 10.3.3.1, кальцитриол способствует всасыванию ионов Ca^{2+} из просвета кишечника и отложению солей Са в костях.

28.1.5.2. Юкстагломерулярный (околоклубочковый) аппарат

Как уже говорилось, юкстагломерулярный аппарат (ЮГА) отвечает за синтез ренина.

1. Компоненты ЮГА (рис. 28.16, *а*)

В соответствии со своим названием, ЮГА располагается около клубочка. В него входит три компонента:

а) *плотное пятно* (macula densa) (*4*) — тот участок стенки *дистального* извитого канальца (*3*), который прилежит к почечному тельцу;

б) *юкстагломерулярные клетки* (*5*) — находятся в средней оболочке приносящей (*1*) и, возможно, выносящей (*2*) артериол;

в) *юкставаскулярные клетки* (Гурмагтига) (*6*) — клетки, расположенные в пространстве между двумя артериолами и плотным пятном.

Дадим краткую характеристику каждому из этих компонентов.

2. Плотное пятно

а) В плотном пятне (см. также *3А* на рис. 28.16, *б*) границы между клетками дистального канальца почти не видны, но имеется *скопление ядер* (отчего пятно и называется плотным). Кроме того, здесь у клеток нет базальной исчерченности (в отличие от других клеток дистальных канальцев).

б) Считается, что плотное пятно является ***осморецептором***: раздражается при *повышении концентрации Na^+ в первичной моче* и стимулирует при этом ренинпродуцирующие клетки.

3. ***а)*** **Юкстагломерулярные клетки** — основной вид клеток, ***вырабатывающих ренин.*** Они представляют собой видоизмененные *гладкие миоциты*, чем определяется их локализация (в средней оболочке артериол) и высокая синтетическая активность.

Однако, в отличие от типичных гладких миоцитов, данные клетки имеют не веретеновидную, а полигональную форму и округлое ядро. В цитоплазме содержатся крупные гранулы с ренином.

б) Наряду с этим, юкстагломерулярные клетки, вероятно, являются и ***барорецепторами***, регистрирующими давление крови в приносящей артериоле. Причем возбуждаются эти рецепторы *при понижении* указанного *давления.*

в) В итоге секреция ренина стимулируется в двух случаях:

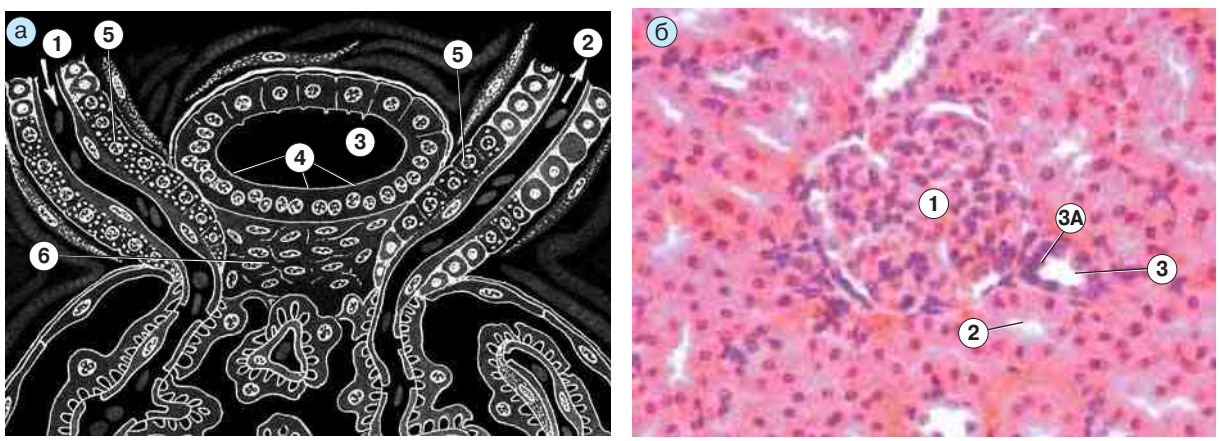

Рис. 28.16. Юкстагломерулярный аппарат (ЮГА): а — схема строения [по Е. Ф. Котовскому]; б — препарат — почка. Окраска гематоксилином и эозином. 1 — почечное тельце, 2 — проксимальный извитой каналец, 3 — дистальный извитой каналец

I. при раздражении *осморецептора* (плотного пятна), вызванном *повышенной* концентрацией Na^+ в первичной моче,

II. и при раздражении *барорецепторов* в ответ на *снижение* давления крови в почечных сосудах.

4. Юкставаскулярные клетки имеют длинные отростки. Полагают, что эти клетки тоже могут синтезировать ренин (под влиянием тех же двух факторов), но эта возможность реализуется лишь при недостаточности функции юкстагломерулярных клеток.

28.1.5.3. Функционирование ЮГА

Рассмотрим три ситуации, которые приводят к стимуляции выработки ренина и выделения его в кровь.

1. Повышение концентрации Na^+ в первичной моче. В этом случае происходит следующее:

I. раздражаются *осморецепторы* — плотные пятна ЮГА;

II. последовательно усиливается выработка *ренина*, затем — *ангиотензина II* и далее – *альдостерона*;

III. под влиянием альдостерона повышается реабсорбция Na^+ из первичной мочи, и в итоге *концентрация Na^+ в моче снижается*.

2. Общее снижение давления крови (например, в результате острой кровопотери). Здесь реализуется следующая цепочка событий:

I. раздражаются *барорецепторы* почечных сосудов;

II. опять-таки усиливается выработка *ренина*, затем – *ангиотензина* II и далее – *альдостерона*;

III. под влиянием альдостерона (стимулирующего реабсорбцию Na^+ в почках) повышается *осмотическое давление* крови;

IV. это вызывает раздражение осморецепторов гипоталамуса, в результате чего в последнем усиливается образование *АДГ*;

V. АДГ ускоряет реабсорбцию воды в почках, что увеличивает *объем* циркулирующей крови;

VI. важное значение имеет и второй эффект ангиотензина II — *сужение сосудов*;

VII. оба эффекта (увеличение объема крови и сужение сосудов) приводят к повышению *давления крови*.

3. Сужение почечной артерии. Иногда просвет почечной артерии существенно суживается — в результате атеросклероза, сдавления артерии опухолью или воспалительным процессом.

В этом случае давление в приносящих артериолах тоже оказывается пониженным, что возбуждает барорецепторы и стимулирует синтез ренина.

Последующие события будут примерно такими же, что и в предыдущей ситуации, т. е. в итоге общее давление крови окажется повышенным.

Но теперь это уже будет не положительным, а отрицательным результатом. Он состоит в формировании очень стойкой ***гипертонии***, которая называется ***почечной***, или *злокачественной*, и плохо поддается воздействию гипотензивных средств.

28.1.5.4. Интерстициальные клетки почек (рис. 28.17)

Информация об интерстициальных клетках уже приводилась в пп. 28.1.1.3 и 28.1.5.1. Суммируем и дополним ее.

а) Эндокринной активностью обладают главным образом интерстициальные клетки (*1*) *мозговых пирамид* почек.

б) Здесь они, формируя строму, располагаются между канальцами петель Генле, собирательными трубочками и сосудами (в т. ч. прямыми артериолами и венулами). Причем интерстициальные клетки одним из своих отростков обычно оплетают тот или иной эпителиальный каналец (*2*), а другим отростком — кровеносный капилляр (*3*).

в) Эти клетки образуют простагландины класса E_2 и эритропоэтин. Гормоны концентрируются в гранулах, накапливающихся в теле клеток.

28.1.6. Развитие почек

Развитие почек отражено схемой, приведенной на рис. 28.18. Из нее видно, что в эмбриональном периоде последовательно появляются *три пары мочеобразующих органов*.

Источником их является та часть мезодермы, которая расположена между сомитами и спланхнотомом. Согласно п. 6.2.1.1, эта часть мезодермы

а) в верхней половине тела зародыша сегментирована и называется ***нефрогонотомами***, или ***сегментными ножками***,

б) а в нижней половине – не сегментирована и обозначается как ***нефрогенный тяж***.

1. Предпочки (пронефрос). Вначале – к 4-й неделе развития – из 8–10 передних нефрого-

нотомов образуются предпочки. Но они фактически не функционируют и быстро редуцируются.

Одновременно с предпочками и латеральней от них появляется парный *мезонефральный* ***(вольфов)*** *проток* — зачаток мочевыводящих путей. В то время как его головная (краниальная) часть запустевает, нижняя часть продолжает расти в каудальном направлении и вступает в контакт с канальцами последующих пар почек.

Еще латеральней формируется парный *парамезонефральный* ***(мюллеров)*** *проток*. У плода мужского пола он вскоре редуцируется. А у плода женского пола служит источником развития яйцеводов, матки и влагалища. Причем, при образовании двух последних непарных органов нижние отделы мюллеровых протоков сливаются.

2. Первичные почки (мезонефрос)

а) Эти почки развиваются из 20–25 нефрогонотомов туловищной области зародыша. Точнее, из нефрогонотомов образуются лишь эпителиальные канальцы.

б) Образование же *почечных телец* — результат встречного роста двух систем: слепых концов эпителиальных канальцев и сосудов, которые отходят от аорты, распадаются на более мелкие ветви и затем формируют капиллярные клубочки.

При встрече тех и других канальцы своим концом обрастают клубочки, формируя капсулу.

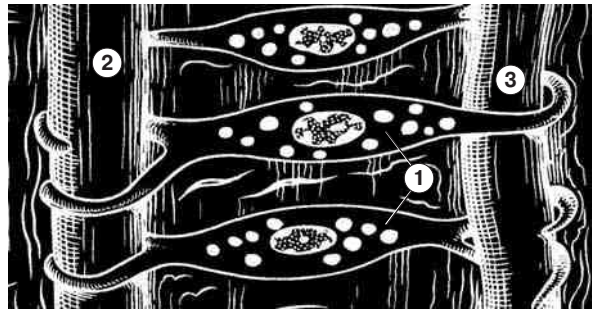

Рис. 28.17. Интерстициальные клетки почек. *Схема*

в) Другим своим концом канальцы подрастают к мезонефральному протоку и впадают в него. Сам же мезонефральный проток, играющий роль мочеточника, открывается в заднюю кишку, образуя *клоаку*.

г) Первичные почки достигают максимальной величины к середине 2-го месяца и функционируют как органы выделения в течение первой половины внутриутробного развития.

д) Еще одно значение первичных почек состоит в том, что покрывающий их эпителий образует с медиальной стороны т. н. *половые валики* — зачатки эпителиальной части *гонад*.

3. Окончательные почки (метанефрос)

а) Канальцы этих почек формируются *из несегментированного нефрогенного тяжа в каудальной части зародыша.*

б) Принцип формирования почечных телец и нефронов тот же, что и в случае первичных почек.

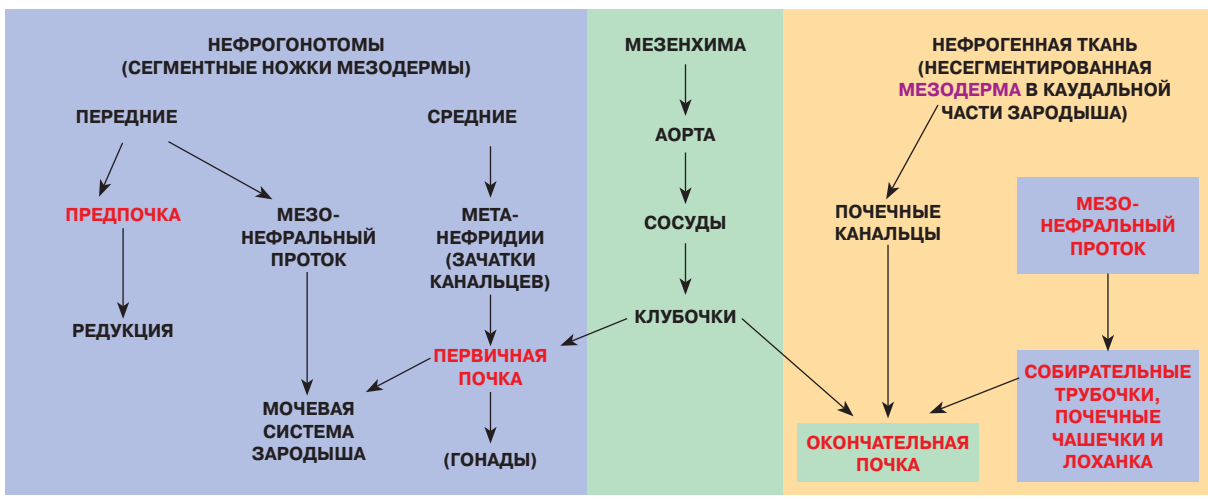

Рис. 28.18. Развитие почек. *Схема*

в) Но мочеточники, развивающиеся (наряду с собирательными трубочками, чашечками и лоханками) из мезонефральных протоков, открываются теперь в мочевой пузырь.

г) Окончательные почки полностью принимают на себя мочевыделительную функцию со второй половины эмбрионального периода.

д) Обратим внимание также на то, что эпителий почечных канальцев развивается из мезодермы (***целонефродермальный*** тип эпителия; см. табл. 7.1).

28.2. Мочевыводящие пути

28.2.1. Строение стенок

28.2.1.1. Введение

а) Мочевыводящие пути можно подразделить на две группы (см. рис. 28.1): *внутрипочечные* — чашечки и лоханки, а также *внепочечные* — мочеточники, мочевой пузырь и мочеиспускательный канал (уретра).

б) Стенки всех этих структур (исключая бóльшую часть как мужской, так и женской уретры) построены по единому плану, а именно включают четыре оболочки (рис. 28.19, *а–б*): слизистую оболочку (*1*), подслизистую основу (*2*), мышечную оболочку (*3*) и наружную оболочку (*4*).

28.2.1.2. Строение оболочек (рис. 28.19, *а–б*)

1. Слизистая оболочка

а) Складки. Благодаря наличию подслизистой основы, слизистая оболочка мочеточников и пустого мочевого пузыря образует складки: в мочеточниках они являются продольными, а в пузыре идут в разных направлениях.

Но в одной области мочевого пузыря (треугольный участок у места впадения мочеточников) подслизистой основы нет, почему нет и складок.

б) Слизистая оболочка выстлана ***переходным эпителием*** (*1А*). Согласно п. 7.3.3.1, в последнем различают три слоя: базальный, промежуточный и поверхностный.

Причем форма поверхностных клеток при растяжении стенок меняется от ***куполообразной*** до плоской. На препаратах соответствующие органы (например, мочеточник или мочевой пузырь), естественно, находятся в нерастянутом состоянии; поэтому поверхностные клетки — не плоские, а куполообразные.

Главный же отличительный признак (по сравнению с многослойным плоским неороговевающим эпителием) — ***круглая форма ядер*** поверхностных клеток.

в) Собственная пластинка (*1Б*) слизистой оболочки, как обычно, представлена рыхлой волокнистой соединительной тканью.

В вышеупомянутой треугольной области ***мочевого пузыря*** (лишенной подслизистой основы) в собственной пластинке находятся мелкие альвеолярно-трубчатые *железы*.

г) *Мышечной пластинки* слизистой оболочки практически на всем протяжении мочевыводящих путей ***нет***. Только в ***мочевом пузыре*** встречаются пучки гладких миоцитов, не составляющие, однако, сплошного слоя.

2. Подслизистая основа (*2*) тоже образована рыхлой волокнистой соединительной тканью. Из-за отсутствия мышечной пластинки, меж-

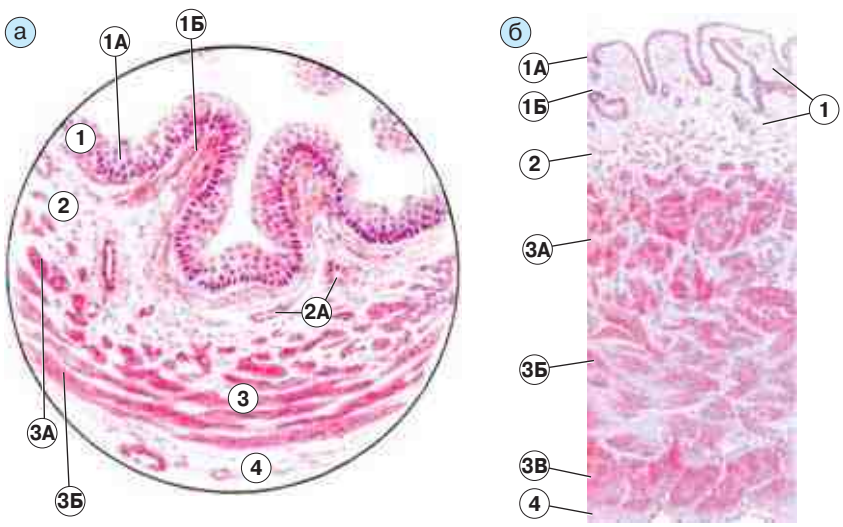

Рис. 28.19. Мочевыводящие пути. Окраска гематоксилином и эозином. Рисунки с препарата [по В. Г. Елисееву, Ю. И. Афанасьеву, Е. Ф. Котовскому]: а — мочеточник; б — мочевой пузырь

ду слизистой оболочкой и подслизистой основой нет явной границы.

В нижней половине ***мочеточников*** в подслизистой основе встречаются мелкие альвеолярно-трубчатые *железы* (*2А*), подобные железам треугольной области мочевого пузыря.

3. Мышечная оболочка (*3*)

а) Ткань. Мышечная оболочка везде (от чашечек до мочевого пузыря включительно) состоит из *гладкой мышечной ткани*. Гладкие миоциты объединены в пучки, разделенные соединительнотканными прослойками.

б) Слои. От чашечек до середины мочеточников в мышечной оболочке – *два слоя*: внутренний (*3А*) и наружный (*3Б*).

В нижней половине мочеточника и в мочевом пузыре мышечная оболочка содержит уже *три слоя*: внутренний (*3А*), средний (*3Б*) и наружный (*3В*).

в) Ориентация клеток. Гладкие миоциты расположены спиралевидно, причем в соседних слоях витки спирали взаимно перпендикулярны (так же, как это имеет место при обычной — продольной и циркулярной — ориентации миоцитов).

4. Наружная оболочка почти везде является *адвентициальной*, т. е. образована только рыхлой соединительной тканью.

Лишь часть *мочевого пузыря* (сверху и немного с боков) покрыта брюшиной.

Другие структуры. В стенках мочевыводящих путей, как обычно, имеются также 1) кровеносные и лимфатические сосуды, 2) нервные окончания (чувствительные и эфферентные — парасимпатические и симпатические), 3) интрамуральные ганглии и отдельные нейроны.

28.2.1.3. Цистоидный принцип организации мочевыводящих путей (рис. 28.20)

1. Цистоиды (сегменты) мочевыводящих путей

а) Мочеточник. На протяжении каждого мочеточника (*3*), в т. ч. в его начале и в конце, имеется несколько сужений (*5*).

В этих местах в стенке мочеточника (в подслизистой основе и мышечной оболочке) располагаются *кавернозноподобные образования* — КО (*4*), т. е. системы пещеристых (кавернозных) сосудов.

В обычном состоянии КО заполнены кровью и закрывают просвет мочеточника. В итоге последний разделяется на несколько *сегментов* (*6*), или *цистоидов*. Чаще всего в мочеточнике — четыре цистоида.

б) Лоханку (*2*) ***и чашечки*** (*1*) почки (взятые вместе) также можно считать одним таким цистоидом с сужением на его выходе.

За мочеточником следует самый большой «цистоид» — мочевой пузырь.

Таким образом, от чашечек до начала уретры мочевыводящие пути представляют собой непрерывную цепочку цистоидов.

2. Перемещение мочи. Соответственно, и продвижение мочи по этим путям происходит не непрерывно, а *путем последовательного заполнения очередного сегмента* (цистоида).

Опорожнение же любого цистоида (кроме мочевого пузыря) осуществляется следующим образом. Переполнение сегмента (цистоида) вызывает рефлекторным путем спадение КО на выходе из сегмента; после этого сокращаются гладкомышечные элементы сегмента и изгоняют мочу в следующий цистоид.

Такой принцип функционирования мочевыводящих путей предупреждает обратный (ретроградный) ток мочи.

Удаление части мочеточника, практикуемое при некоторых заболеваниях, может на-

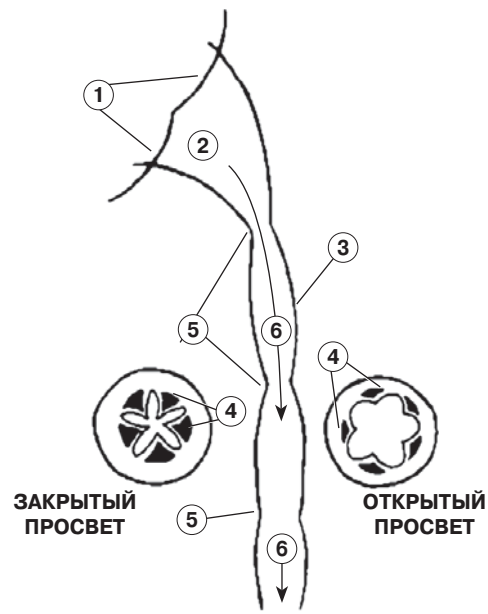

Рис. 28.20. Лоханочно-мочеточниковые сегменты. *Схема*

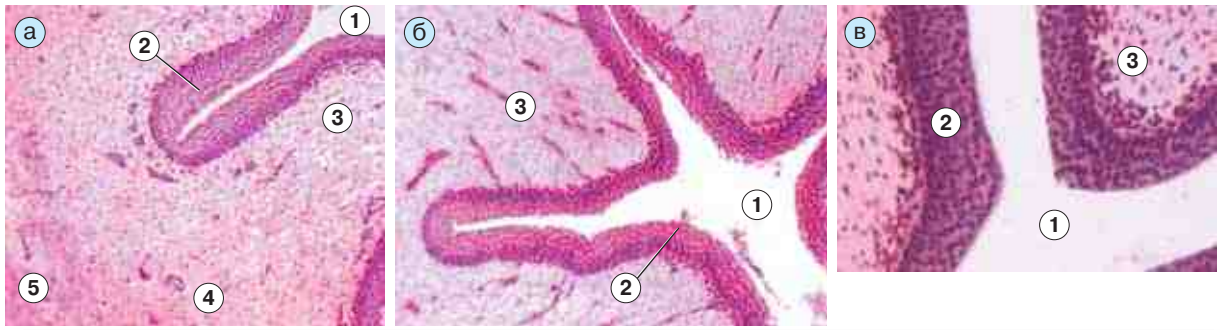

Рис. 28.21. Препарат — мочеточник *(поперечный срез). Окраска гематоксилином и эозином*:
а–в — малое, среднее и большое увеличения

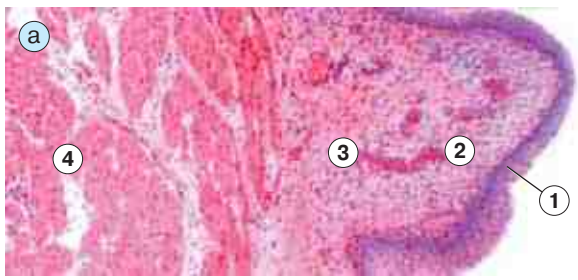

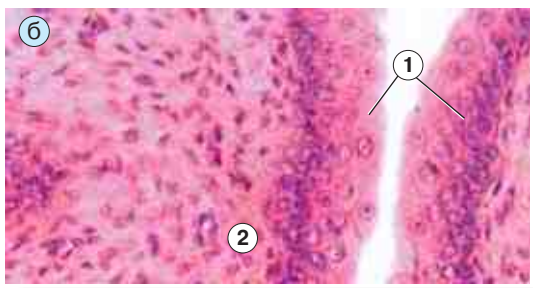

Рис. 28.22. Препарат — мочевой пузырь. Окраска гематоксилином и эозином:
а–б — малое и большое увеличения

рушить координацию работы его сегментов и вызвать расстройства мочевыведения.

28.2.2. Препараты

На практике микропрепараты мочеточника и мочевого пузыря нередко путают с препаратами других органов. Поэтому рассмотрим снимки с этих препаратов, отметив наиболее характерные черты.

28.2.2.1. Мочеточник (рис. 28.21, *а–в*)

1. Общее описание. Просвет (*1*) мочеточника имеет на поперечном разрезе извилистый (звездчатый) вид — из-за образования слизистой оболочкой продольных складок.

К просвету обращен переходный эпителий (*2*). Под ним последовательно располагаются прочие слои стенки: собственная пластинка (*3*) слизистой оболочки, подслизистая основа (*4*), мышечная оболочка (*5*).

(Адвентициальная оболочка в поле зрения не попала.)

2. Отличия от пищевода. Мочеточник обычно путают с пищеводом. Последний тоже имеет на поперечном сечении (см. рис. 23.26, *а–в*) круглую форму, извилистый просвет, те же четыре оболочки и очень похожий многослойный эпителий.

Отличия же состоят в следующем.

а) Эпителий: ядра самых поверхностных клеток в мочеточнике – круглые, а в пищеводе – резко уплощены и ориентированы параллельно поверхности.

б) Железы в подслизистой основе: в мочеточнике практически отсутствуют, а в пищеводе – очень многочисленны.

в) Мышечная пластинка слизистой оболочки: в мочеточнике ее опять-таки нет, а в пищеводе она достаточно выражена.

28.2.2.2. Мочевой пузырь (рис. 28.22, *а–б*)

1. Общее описание. В стенке мочевого пузыря мы встречаем те же слои, что и в стенке мочеточника: слизистую оболочку и в ней — переходный эпителий (*1*) и собственную пластинку (*2*); нечетко отделенную от последней подслизистую основу (*3*), мышечную (*4*) и наружную оболочки (последняя в поле зрения вновь не попала).

2. Отличия от языка. Мочевой пузырь часто путают с языком (см. рис. 23.7 и рис.23.8).

Действительно, и там, и там на препарате орган имеет неровную поверхность (что обусловлено на языке сосочками, а в мочевом пузыре — складками), а также присутствуют многослойный эпителий и обширные массы мышечной ткани. Причем определить, какая это мышечная ткань — поперечнополосатая скелетная (в языке) или гладкая (в мочевом пузыре), — на рядовом препарате не всегда удается.

Тем не менее различить два органа не так уж сложно.

а) Поверхность. Сосочки языка (содержащиеся на его верхней поверхности) существенно отличаются резкостью своей формы от плавных изгибов поверхности пузыря. Особенно это относится к нитевидным сосочкам — длинным и острым.

б) Эпителий, поверхностные слои

I. В мочевом пузыре ядра поверхностных клеток опять-таки являются *круглыми* (переходный эпителий). На нижней же поверхности языка ядра поверхностных клеток — *плоские* (многослойный плоский неороговевающий эпителий).

II. А на верхней поверхности языка нитевидные сосочки обычно заканчиваются длинным *роговым стержнем* (многослойный плоский, частично ороговевающий эпителий).

Тема 29. Мужская половая система

К органам, образующим мужскую половую систему (рис. 29.1), относятся:

а) яички (*1*) и семявыносящие пути — придатки яичек (*2*), семявыносящие протоки (*3*);

б) добавочные железы —
семенные пузырьки (*4*);
предстательная железа, или простата (*5*);
бульбоуретральные (куперовы) железы (*6*);

в) мужской половой член (*7*).

29.1. Яички и семявыносящие пути

29.1.1. Общие сведения

29.1.1.1. Локализация и функции

1. Яички (*семенники, мужские половые железы, мужские гонады*) располагаются в мошонке, где они окружены большим количеством оболочек.

Паренхиму яичка составляют многочисленные ***канальцы***:

а) одни канальцы (***сперматогенные***) — место образования мужских гамет — *сперматозоидов*;

б) другие канальцы — начальное звено ***семявыводящих путей***; они осуществляют депонирование и выведение сперматозоидов.

в) В строме между канальцами находятся *интерстициальные клетки*, которые синтезируют мужские половые гормоны — ***тестостерон*** и его производные.

2. Придатки яичек прилегают к верхней поверхности яичек. Они содержат *выносящие канальцы*, сливающиеся в *проток придатка*.

Функции этих канальцев и протока:

а) здесь происходит *дозревание* сперматозоидов;

б) эпителиоциты *секретируют* жидкость — составную часть спермы;

в) а гладкие миоциты участвуют в *семяизвержении*.

3. Парный **семявыносящий проток** является продолжением протока придатка: начинается от нижнего конца (хвоста) придатка, затем идет (в составе ***семенного канатика***) вверх и через паховый канал — в брюшную полость,

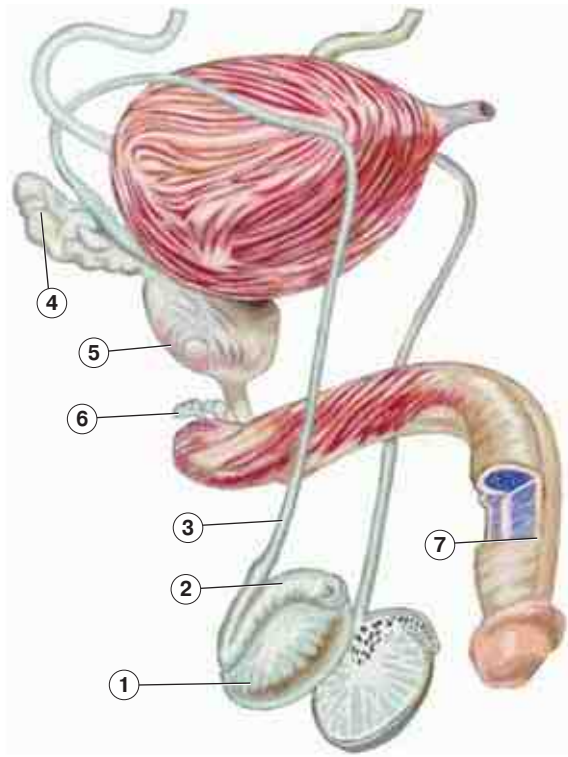

Рис. 29.1. Мужские половые органы

где достигает мочевого пузыря и под его дном впадает в верхнюю (предстательную) часть мочеиспускательного канала.

В итоге он представляет собой плотную трубку длиной 40–50 см, на которой как бы подвешено яичко с придатком.

Как и все прочие участки семявыносящего тракта, семявыносящий проток содержит мышечные элементы, которые обеспечивают семяизвержение.

29.1.1.2. Яичко: оболочки и дольки

1. Оболочки (рис. 29.2). Как уже сказано, яичко окружено большим числом оболочек. Вот их перечень:

I–II. *кожа*, *мясистая оболочка* (tunica dartos) — подкожная соединительная ткань, которая лишена жира, но содержит гладкие миоциты;

III–V. три *фасции* — располагаются снаружи и внутри от мышечной оболочки;

VI. *мышечная оболочка* — образована поперечнополосатой мышцей, поднимающей яичко;

VII–VIII. *влагалищная* (*серозная*) оболочка — состоит из двух серозных листков: париетального и висцерального, между которыми имеется полость;

IX. и, наконец, *белочная* оболочка (*1* на рис. 29.2) — толстая оболочка из плотной волокнистой соединительной ткани.

Таким образом, непосредственно сращены с яичком две оболочки: висцеральный листок серозной оболочки и белочная оболочка.

2. Подразделение на дольки (см. рис. 29.2). Белочная оболочка, продолжаясь в ткань яичка, формирует *средостение* яичка (*2*) — неполную вертикальную перегородку и лучеобразные *перегородки* (*3*), расходящиеся из средостения как из центра.

Эти перегородки делят яичко примерно на 250 долек.

29.1.1.3. Канальцы яичка и придатка

1. Сперматогенные, или извитые семенные, канальцы (см. рис. 29.2)

а) Количество. В каждой дольке яичка содержится по 1–4 сперматогенных канальца (*4*). Всего, следовательно, в яичке — 300–450 таких канальцев.

б) Функция. Как уже отмечалось, в стенке этих канальцев происходит ***сперматогенез*** — образование сперматозоидов из стволовых сперматогенных клеток.

в) Форма и длина. Каждый сперматогенный каналец представляет собой *многократно сложенную петлю* длиной 30–70 см. Так что общая протяженность всех семенных канальцев в обоих яичках — 400–500 м.

Возле средостения концы петли сливаются друг с другом, а также с концами соседних петель, после чего продолжаются в канальцы следующего вида.

2. Семявыносящие канальцы яичка

а) Непосредственным продолжением извитых семенных канальцев являются короткие ***прямые канальцы яичка*** (*5*).

б) Они переходят в ***канальцы сети яичка*** (*6*), которые располагаются в толще средостения и образуют сеть.

3. Семявыносящие канальцы <u>придатка</u>

а) С наружной стороны от сети отходят 12–15 ***выносящих канальцев <u>яичка</u>*** (*7*). Причем

– *начальные* отделы этих канальцев располагаются в яичке (на выходе из средостения) и являются прямыми;
– остальные же (и гораздо бóльшие по длине) части канальцев находятся уже в го-

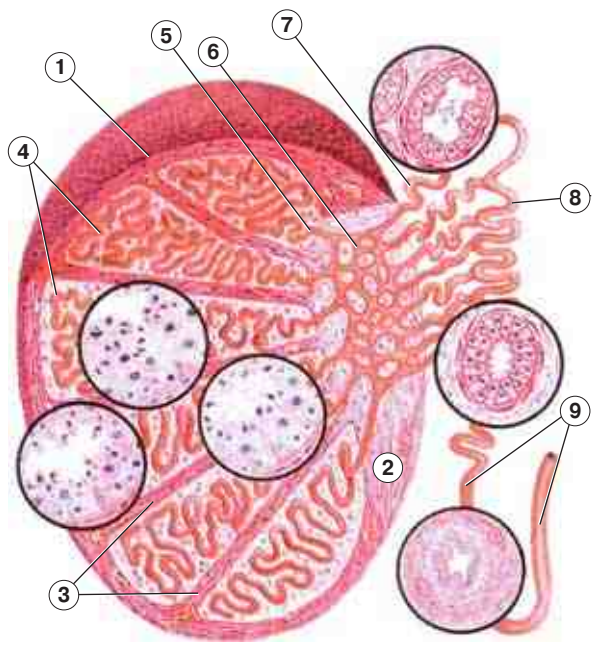

Рис. 29.2. Яичко и его придаток. Схема строения [по Е. Ф. Котовскому]

Рис. 29.3. Препарат — яичко.
Извитые семенные канальцы: общий вид.
Окраска гематоксилином и эозином

ловке придатка яичка и, будучи извитыми, образуют дольки придатка.

Так что, несмотря на название, данные канальцы в большей степени принадлежат не самому яичку, а его придатку.

Выносящие канальцы впадают в проток придатка.

б) Проток же ***придатка*** (*8*), делая многократные изгибы, постепенно спускается вниз — от головки придатка к его хвосту, где переходит в семявыносящий проток (*9*). Общая длина *протока придатка* — 3–4 м, что намного больше длины семявыносящего протока (40–50 см; см. выше).

29.1.2. Извитые семенные канальцы

29.1.2.1. Введение в морфологическую характеристику

1. Вид на препарате (рис. 29.3). На препарате любой *извитой семенной каналец* может многократно попадать в плоскость среза.

Поэтому видимые на снимке сечения (*I*) округлой или овальной формы могут принадлежать всего одному канальцу.

2. Компоненты стенки (рис. 29.4, *а*). В стенке канальца — два элемента:

а) *собственная оболочка* (*I*) — находится с наружной стороны стенки и является достаточно тонкой;

б) *сперматогенный «эпителий»* (*II*), или (более правильно) эпителио-сперматогенный слой, — обращен к просвету канальца и составляет основную часть толщины стенки.

3. Окружение

а) Между канальцами находится рыхлая соединительная ткань — ***интерстиций*** (*III*), а в ее составе:

I. сосуды — кровеносные и лимфатические,

II. обычные соединительнотканные элементы и, как уже упоминалось,

III. *интерстициальные клетки (клетки Лейдига*, или *гландулоциты*), продуцирующие мужские половые гормоны (тестостерон и его производные).

б) При этом, по современным представлениям, каждый семенной каналец почти целиком окружен лимфатическим синусоидным капилляром (т. н. *лимфатическим «чехликом»*, или «футляром»), а мужские половые гормоны, в отличие от всех прочих гормонов, попадают вначале не в кровеносное, а *в лимфатическое русло*.

29.1.2.2. Состав стенки семенного канальца (рис. 29.4, *б*)

1. Собственная оболочка

а) Слои. В собственной оболочке извитых семенных канальцев имеются два клеточных

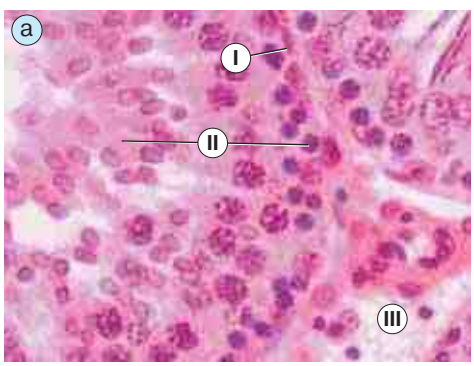

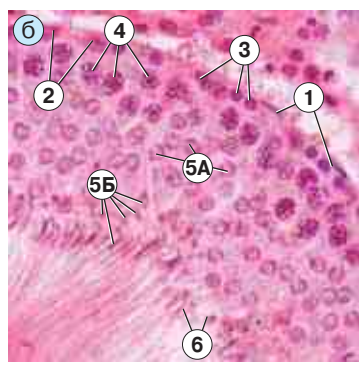

Рис. 29.4. Препарат — яичко.
Стенка извитых семенных канальцев. Окраска гематоксилином и эозином:
а–б — среднее и большое увеличения

слоя, чередующихся с двумя неклеточными слоями:

I. *слой фиброцитоподобных клеток* (самый наружный и наименее специфичный; иногда его воспринимают как окружающую интерстициальную ткань);

II. *наружный неклеточный слой* — коллагеновые волокна и аморфный матрикс;

III. *слой миоидных клеток* (*1*) — клетки веретенообразной формы связаны друг с другом конец в конец (с помощью плотных соединений), образуя непрерывные цепи;

IV. *внутренний неклеточный слой* — подобно базальной мембране почечных телец (п. 28.1.3.1), состоит из двух гомогенных и промежуточного волокнистого слоев; при этом примыкает к базальной мембране сперматогенного «эпителия».

б) Барьерная роль оболочки. Собственная оболочка семенных канальцев является одним из компонентов *гематотестикулярного барьера* (см. ниже): через нее не проходят иммунокомпетентные клетки.

в) Роль миоидных клеток. Миоидные клетки — наиболее важный элемент собственной оболочки:

I. именно они, в первую очередь, придают *барьерные* свойства собственной оболочке канальцев;

II. в то же время через них проходит интенсивный *обмен веществ* между сперматогенным «эпителием» и кровью (или лимфой) — поэтому в них много транспортных пузырьков;

III. сокращение миоидных клеток способствует медленному *перемещению* жидкости и сперматозоидов по семенному канальцу в сторону сети яичка;

IV. наконец, эти клетки выделяют *паракринные факторы*, которые стимулируют выработку в клетках Сертоли определенных веществ (андрогенсвязывающего белка и др.).

2. Сперматогенный «эпителий» лежит, как уже сказано, на базальной мембране и тоже включает два типа клеток:

– собственно *эпителиальные* клетки (играющие вспомогательную роль)
– и *сперматогенные* клетки — совершенно особые клетки, не принадлежащие (вместе с женскими половыми клетками) ни к одному типу тканей.

а) *Собственно эпителиальные* клетки — это всего один вид клеток со следующими названиями: ***клетки Сертоли*** (*2*), или *поддерживающие* эпителиоциты (*сустентоциты*), или *фолликулярные* клетки.

Каждая клетка Сертоли простирается на всю толщину «эпителия» — от базальной мембраны вплоть до просвета канальца.

б) Сперматогенные клетки находятся на разных стадиях созревания. Причем по ходу этого процесса они постепенно перемещаются вдоль клеток Сертоли от базальной мембраны к просвету канальца.

3. Виды сперматогенных клеток. На разных этапах своего развития сперматогенные клетки имеют разные названия.

а) Сперматогонии (*3*) — наименее зрелые клетки. Их отличительная черта – способность к *митотическим* делениям. В свою очередь, сперматогонии можно подразделить на две подгруппы.

I. К первой относятся *стволовые* клетки: они делятся очень редко и прилежат к базальной мембране.

II. Вторая подгруппа – сперматогонии, *вступившие в сперматогенез:* эти клетки 1) активно делятся путем *митоза*, 2) в интерфазах имеют гиперхромные ядра, 3) лежат *вблизи* от базальной мембраны (уже не всегда с ней контактируя).

б) Сперматоциты (*4*) — клетки, находящиеся в состоянии *мейоза*: 1) крупные, 2) несколько удалены от базальной мембраны; 3) в ядрах хорошо выражен рисунок хроматина.

в) Сперматиды – неделящиеся гаплоидные клетки, претерпевающие *морфологическую перестройку в сперматозоиды.* Исходя из того, сколь далеко продвинулась эта перестройка, можно говорить о следующих видах сперматид.

I. ***Ранние*** сперматиды (*5А*) — непосредственные продукты мейоза: 1) небольшого размера, 2) округлой формы (как и все предыдущие клетки), 3) со светлым ядром; 4) находятся в средних слоях «эпителия».

II. ***Средние*** сперматиды — промежуточный продукт преобразования ранних сперматид в сперматозоиды: клетки 1) овальной формы 2) с более темным ядром, но 3) еще без жгутика.

III. ***Поздние*** сперматиды (*5Б*): 1) мелкие, 2) с плотным ядром, 3) а также со жгутиком (хвостом); 4) лежат в слое, прилегающем к просвету канальцев.

г) Сперматозоиды (*6*): близки по морфологии к поздним сперматидам, но находятся в просвете канальцев.

Рассмотрим теперь более подробно специфические клетки семенных канальцев и окружающей ткани: а) клетки Сертоли, б) сперматогенные клетки (и процесс сперматогенеза в целом), в) клетки Лейдига (и участие яичек в гормональной регуляции).

29.1.3. Клетки Сертоли

29.1.3.1. Морфология клеток (рис. 29.5)

1. Общий вид

а) Базальная часть клеток Сертоли (сустентоцитов, или фолликулярных клеток) лежит на базальной мембране между сперматогониями и содержит б ольшую часть органелл: ядро (*1*), отличающееся *изрезанным контуром*, а также многие другие органеллы, которые хорошо развиты из-за разнообразия функций данных клеток.

Заметим, что среди этих органелл — и агранулярная (гладкая) ЭПС, но наличие последней не является определяющим морфологическим признаком, как, например, в случае клеток Лейдига.

б) Апикальная же ***часть*** клеток Сертоли представлена многочисленными *цитоплазматическими отростками* (*2*), обращенными к просвету семенного канальца.

в) Обычно на препаратах можно разглядеть лишь ядросодержащую базальную часть клетки Сертоли, тогда как апикальная часть маскируется сперматогенными клетками.

Рис. 29.5. Клетка Сертоли. Схема [по D.Fawcett]

2. Связь со сперматогенными клетками

а) Места и количество контактов. На боковых поверхностях клеток Сертоли имеются *бухтообразные углубления* (*3*) — в них размещаются развивающиеся сперматогенные клетки. При этом

– каждая из созревающих половых клеток (вплоть до поздних сперматид) обязательно контактирует с одной из клеток Сертоли;
– в то же время каждая клетка Сертоли контактирует сразу с несколькими сперматогенными клетками разной стадии развития.

Как уже было сказано, последние, развиваясь, перемещаются вдоль поверхности клетки Сертоли, словно по конвейеру.

б) Специализация контактов. При этом перемещении меняется вид контактов между сперматогенной клеткой и клеткой Сертоли.

В частности, средние и поздние сперматиды образуют с клеткой Сертоли особые контакты — т.н. ***тубулобульбарные комплексы***. Каждый из них содержит от 4 до 24 узких трубчатых выростов цитоплазмы сперматиды, инвагинированных в клетку Сертоли. На конце каждого выроста — шарообразное расширение, чем обусловлен второй корень в термине «тубуло*бульбарный*».

в) Циклические изменения морфологии. В процессе перемещения созревающих сперматогенных клеток меняется структура и самих клеток Сертоли: общий контур, положение ядра, форма и длина отростков.

Такие изменения клеток Сертоли цикличны: период цикла — это время от начала созревания какой-либо генерации сперматогенных клеток до вступления в созревание следующей генерации клеток.

3. Связь клеток Сертоли друг с другом

а) Виды контактов. На высоте примерно одного клеточного слоя между боковыми отростками соседних клеток Сертоли образуются межклеточные контакты (*4*):

I. в основном, специализированные *плотные* контакты («сшивание» плазмолемм достигается с помощью, как минимум, 50 рядов белковых молекул),

II-III. а также десмосомы и щелевые контакты.

б) Два компартмента. Благодаря указанным контактам, сперматогенный «эпителий» подразделяется на два не сообщающихся друг с другом отсека (компартмента):

I. *базальный* — содержит сперматогонии и ранние (прелептотенные) сперматоциты; и

III. *адлюминальный* (околополостной) — содержит остальные виды сперматогенных клеток.

В связи с этим указанные контакты — последнее и наиболее важное звено *гематотестикулярного* барьера (см. ниже).

в) Перемещение созревающих сперматоцитов из первого отсека во второй происходит *по принципу шлюза*: снизу под сперматоцитами замыкается контакт между отростками клеток Сертоли, а сверху прежний контакт размыкается.

Таким образом, барьер между отсеками сохраняется все время.

29.1.3.2. Функции клеток Сертоли

1. Барьерная функция

а) Компоненты барьера. Итак, контакты между клетками Сертоли — важнейший элемент ***гематотестикулярного*** барьера. Полный же перечень структур этого барьера таков:

I. фенестрированный *эндотелий* капилляров яичка и его *базальная мембрана*;

II. узкие прослойки *интерстициальной* ткани между некоторыми элементами барьера (а именно: между I и III, между III и IV);

III. лимфатический «*чехлик*» — синусоидные лимфососуды, окружающие семенные канальцы (п. 29.1.2.1);

IV. *собственная оболочка* семенных канальцев (п. 29.1.2.2);

V. базальная мембрана сперматогенного «эпителия»;

VI. плотные контакты между *отростками клеток Сертоли*.

б) Роль гематотестикулярного барьера

I. Данный барьер необходим, прежде всего, для изоляции *сперматоцитов и сперматид* от иммунной системы.

Действительно, на стадии формирования иммунной системы указанных клеток в организме еще нет; поэтому эти клетки, появляющиеся на стадии полового созревания, воспринимались бы иммунной системой как чужеродные.

Следовательно, очень важно, что собственная оболочка семенных канальцев не пропускает иммунокомпетентные клетки, а контакты между клетками Сертоли не пропускают иммуноглобулины.

II. Кроме того, гематотестикулярный барьер обеспечивает поддержание особой среды (создаваемой клетками Сертоли) для прохождения специфических этапов сперматогенеза — мейоза и морфологической дифференцировки сперматид.

2. Остальные функции клеток Сертоли перечислим более кратко.

а) Опорная функция: своими отростками клетки Сертоли создают «скелет», на котором фиксируются сперматогенные клетки.

б) Трофическая функция: питание клеток, находящихся за барьером (т. е. в адлюминальном отсеке), происходит исключительно через клетки Сертоли.

в) Фагоцитарная функция: клетки Сертоли фагоцитируют и переваривают

I. те многочисленные половые клетки, которые погибают в процессе сперматогенеза;

II. а также цитоплазматические капельки (резидуальные тела), отшнуровывающиеся от поздних сперматид.

г) Экзосекреторная функция: клетки Сертоли секретируют в просвет семенных канальцев жидкость, в которую попадают сперматозоиды после потери связи с «эпителием».

д) Координирующая функция: клетки Сертоли, видимо, координируют процессы развития сперматогенных клеток и постепенного перемещения последних к просвету канальца. Вероятно, под их контролем и закономерное распространение волны инициации сперматогенеза вдоль семенного канальца.

е) Продукция транспортных белков. Клетками Сертоли образуется и выделяется ряд транспортных белков.

I. Так, ***АСБ*** (андрогенсвязывающий белок) необходим для проникновения тестостерона в сперматиды.

II. *Тестикулярный альбумин* тоже представляет собой транспортную форму, но не только для тестостерона, а и для других стероидов.

III. *Трансферрин* переносит железо сперматогенным клеткам.

ж) Участие в эндокринных взаимоотношениях.

I. Клетки Сертоли – один из объектов воздействия ФСГ (фолликулостимулирующего гормона гипофиза), в связи с чем имеют рецепторы к ФСГ.

II. Но и сами клетки Сертоли обладают эндокринной функцией (о чем подробнее будет сказано в п. 29.1.5): они синтезируют 1) белок ***ингибин***, угнетающий по принципу обратной связи продукцию ФСГ гипофизом; 2) а также факторы, стимулирующие деления сперматогоний.

29.1.4. Развитие яичек; сперматогенез

Сперматогенные клетки — это клетки, находящиеся в процессе сперматогенеза. Но сперматогенез у половозрелого человека — лишь продолжение более общего процесса, начинающегося еще на ранних стадиях эмбриогенеза. Поэтому обратимся к развитию яичек.

29.1.4.1. Развитие яичек и семявыносящих путей (рис. 29.6)

1. Появление и миграция гоноцитов

а) Клетка-предшественница первичных половых клеток (ППК), или ***гоноцитов***, видимо, впервые образуется на одной из ранних стадий дробления зиготы.

б) Потомки этой клетки во время гаструляции находятся в составе эпибласта (см. тему 6), а затем перемещаются в гипобласт и вместе с ним оказываются *в стенке желточного мешка.*

в) Через некоторое время гоноциты возвращаются по кровеносным сосудам в тело эмбриона, мигрируя к первичным почкам. Здесь они внедряются в т. н. *половые валики* — утолщения целомического эпителия на медиальной поверхности этих почек (п. 28.1.6).

2. Дифференциация гоноцитов в просперматогонии

а) Эпителий половых валиков врастает в ткань первичной почки, образуя тяжи, или *половые шнуры.* Вместе с растущими шнурами внутрь проникают и гоноциты.

б) Под влиянием окружающих соматических (эпителиальных) клеток определяется направление дальнейшего развития гоноцитов — в сторону мужских половых клеток. С этого момента они называются ***пресперматогониями***.

3. Образование канальцев яичка

а) Половые шнуры дают начало ***семенным канальцам***. Последние содержат на данной стадии развития лишь

– *пресперматогонии* (которые вступают в длительный период покоя)

Рис. 29.6. Развитие яичек. *Схема*

– *и клетки Сертоли*, развивающиеся из эпителия шнуров.

б) Из половых шнуров образуются также ***прямые канальцы и канальцы сети яичка.*** Гоноциты здесь редуцируются, так что остаются только эпителиальные клетки.

в) Однако и те, и другие «канальцы» еще долго *лишены просвета*, т. е. представляют собой сплошные клеточные тяжи.

Такая структура канальцев и такой их клеточный состав сохраняются не только до рождения ребенка, но и первые 6–8 лет его жизни.

4. Остальные семявыносящие пути образуются в ходе эмбриогенеза из других источников: ***выносящие канальцы яичка*** — из мочевых канальцев первичной почки, а ***проток придатка и семявыносящий проток*** — из парного мезонефрального протока.

5. Развитие яичка в постэмбриональном периоде. После рождения ребенка продолжается развитие структур яичка.

а) Возраст 7–8 лет. В этом возрасте в семенных канальцах ребенка появляется просвет, а пресперматогонии начинают интенсивно делиться, что приводит к появлению большого количества ***изолированных сперматогоний***.

Название последних отражает тот факт, что данные клетки, в отличие от дифференцирующихся сперматогенных клеток, *не связаны друг с другом цитоплазматическими мостиками.* Изолированные сперматогонии опять вступают в период покоя.

б) Возраст 10–15 лет.

I. Вновь интенсифицируется размножение половых и соматических клеток яичек. Поэтому увеличивается длина канальцев: семенные канальцы становятся извитыми, растут также остальные канальцы.

II. Начинают функционировать (синтезировать тестостерон) клетки Лейдига.

III. Изолированные сперматогонии уже не только размножаются: часть их начинает периодически вступать в сперматогенез. В семенных канальцах появляются вначале сперматоциты, затем — ранние, поздние сперматиды и, наконец, сперматозоиды.

29.1.4.2. Стадии и этапы сперматогенеза

1. Три стадии. В соответствии с вышеизложенным, в созревании мужских половых клеток имеются три большие стадии.

I. Стадия гоноцитов (первичных половых клеток) — протекает в зародыше до появления гонад, точнее, до того, как в гонадах под влиянием соматических клеток определится направление развития гоноцитов.

II. Пресперматогенез — проходит внутри гонад до полового созревания.

III. Собственно сперматогенез — с наступлением репродуктивного возраста периодически часть изолированных сперматогоний вступает на путь необратимой дифференцировки, заканчивающейся образованием сперматозоидов. Это и есть *собственно сперматогенез.*

2. Четыре этапа собственно сперматогенеза (рис. 29.7). Уже отмечалось, что после достижения половой зрелости в семенных канальцах можно встретить четыре вида клеток — сперматогонии, сперматоциты, сперматиды и сперматозоиды.

Им соответствуют следующие четыре этапа сперматогенеза:

а) ***митотические деления сперматогоний*** (продолжаются *2 недели*),

б) ***мейотическое деление сперматоцитов*** (*1 месяц* — главным образом, за счет профазы мейоза),

в) ***морфологическое созревание сперматид*** — период формирования, или *спермиогенез* (*1 месяц*),

г) *внеэпителиальное созревание сперматозоидов* (в придатке яичка — *1–3 недели*).

Приведенная продолжительность этапов относится к человеку. Общая продолжительность сперматогенеза у человека (не считая

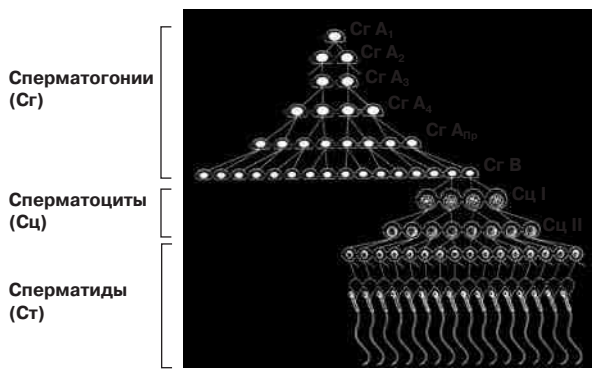

Рис. 29.7. Собственно сперматогенез. *Схема* [по M.Dym, D.Fawcett]. (Начальные деления Сг не показаны.)

созревания сперматозоидов в семявыводящих путях) — ***75 суток.***

3. Замечание. Многие авторы вместо второго из вышеперечисленных этапов (периодов, фаз, стадий) указывают два следующих: *период роста* и *период созревания*. При этом под периодом роста понимают длительную профазу 1-го деления мейоза, а под периодом созревания — быстро совершающиеся все прочие фазы обоих делений мейоза.

Такая терминология вряд ли удачна: она маскирует важнейшие в биологическом отношении события профазы мейоза предельно упрощенным понятием «период роста».

Каждый из этапов сперматогенеза включает множество очень сложных процессов, и в пределах каждого этапа имеется много промежуточных форм клеток.

Ниже излагается существо этих четырех этапов.

29.1.4.3. Митотическое размножение сперматогоний

1. Синцитиальная структура сперматогенного «эпителия». *Началом собственно сперматогенеза служат такие деления* ***изолированных*** *сперматогоний (их относят к типу А), в результате которых между дочерними клетками остаются* ***цитоплазматические мостики.***

Образующиеся клетки обозначаются так: $СгА_{спаренные}$ (сперматогонии типа А, спаренные).

Во всех последующих делениях (и митотических, и мейотических) между клетками тоже остаются мостики. Таким образом, потомство одной изолированной сперматогонии, вступившей в дифференцировку, развивается в виде ***клонального синцития***.

2. Количественные показатели

а) Количество делений и образующихся клеток. Как показано на рис. 29.8, на этапе сперматогоний (Сг) происходит серия из 9 митотических делений. Следовательно, из каждой исходной клетки к концу данного этапа образуется $2^9 \approx 500$ клеток.

На следующем же этапе (в ходе мейоза) число клеток возрастает еще в 4 раза. Т.е. всего из одной изолированной сперматогонии должно было бы получиться около 2000 сперматид (соединенных цитоплазматическими мостиками) и затем столько же сперматозоидов.

Однако в действительности на каждой стадии сперматогенеза немалая часть созревающих клеток погибает. Поэтому фактический выход сперматозоидов меньше расчетного.

б) Продолжительность цикла. Как уже было сказано, этап митотических делений продолжается 2 недели. Следовательно, на каждое из 9 делений приходится в среднем ***1,5 суток.*** Такова продолжительность одного митотического цикла.

Сам же митоз занимает около часа. Значит, бóльшую часть цикла клетки пребывают в состоянии *интерфазы*: восстанавливают свой объем после предыдущего деления и готовятся к следующему делению.

3. Виды сперматогоний

а) В результате каждого деления сперматогоний образуются клетки, несколько отличающиеся от предыдущих. В связи с этим для всех сперматогоний имеются специальные обозначения (см. рис. 29.8): Сг А (с различными индексами), Сг Пр (промежуточного типа) и Сг В.

б) Одно из наиболее характерных изменений касается хроматина. В начальных клетках ряда сперматогоний интерфазный хроматин — диффузный (отчего ядра — относительно светлые). Затем же *в интерфазных ядрах* постепенно *увеличивается доля гетерохроматина*. Следовательно, с каждым циклом в интерфазе функционирует все уменьшаю-

Рис. 29.8. Митотические деления сперматогоний (Сг). *Схема*

Рис. 29.9. Схема мейоза. n — гаплоидный набор ДНК, c — гаплоидный набор хромосом

щееся количество генов. Можно думать, что это происходит за счет ограничения спектра активных регуляторных генов, необходимость в «направляющей» роли которых, вероятно, снижается.

4. Последнее деление. При делении сперматогоний типа B образуются первичные сперматоциты (Сц I) — клетки, вступающие в мейоз.

29.1.4.4. Мейотическое деление сперматоцитов: схема мейоза (рис. 29.9)

1. Введение

а) Исключительность мейоза. Как уже отмечалось в п. 4.2.1.1, мейоз — уникальный способ деления клетки: он совершается только при созревании половых клеток, а в процессе этого созревания – лишь один раз (после всех митотических делений).

Вначале, не касаясь большинства специфических событий мейоза, напомним и уточним его принципиальную схему. При этом будем использовать обозначения:

n – гаплоидный набор ДНК,

c – гаплоидный набор хромосом[1].

б) Два типа сперматоцитов. Мейоз включает два следующих друг за другом деления. Клетки, проходящие эти деления, обозначаются, соответственно, как *первичные* (Сц I) и *вторичные* (Сц II) сперматоциты.

[1] В литературе обычно используется противоположная система обозначений: c — гаплоидный набор ДНК, n — гаплоидный набор хромосом. Но, в принципе, для обозначения какой-либо величины авторы вправе выбрать любой символ. — *Примеч. ред.*

Поскольку основной вклад в продолжительность мейоза вносит первое деление, то в семенных канальцах из сперматоцитов можно увидеть практически только Сц I.

2. Первое деление

а) Удвоение ДНК. Первому делению предшествует репликация (удвоение) ДНК и хромосом в целом. В результате, как и при митозе, содержание ДНК становится тетраплоидным (4n), хромосомы оказываются двухроматидными, а количество хромосом остается диплоидным (2c).

б) Однако ***расхождение хромосом*** в анафазе первого деления мейоза происходит иначе, чем при митозе: *расходятся не идентичные хроматиды каждой хромосомы, а гомологичные двухроматидные хромосомы.*

Поэтому каждый сперматоцит II получает не по 46 однохроматидных хромосом, а по 23 двухроматидные хромосомы.

Набор последних является ***гаплоидным*** (1c), но содержит *диплоидное количество ДНК* (2n).

в) Сперматоциты II по генетическому набору отличаются друг от друга — в той мере, в какой различны доставшиеся им гомологичные хромосомы.

А по виду полученной половой хромосомы они подразделяются на две группы: клетки с X- и клетки с Y-хромосомой.

3. Второе деление

а) Второе деление не предваряется и не может предваряться удвоением ДНК и хромосомных белков, поскольку хромосомы клеток уже являются двухроматидными.

б) В анафазе этого деления 23 хромосомы расходятся на хроматиды. В итоге дочерние клетки (ранние сперматиды, Ст) оказываются ***гаплоидными*** и по числу хромосом (1с), и по содержанию ДНК (1n).

в) Сперматиды в той же степени, что Сц II, генетически различны. В частности, они тоже подразделяются на клетки с X- и клетки с Y-хромосомой.

29.1.4.5. Мейотическое деление сперматоцитов: последовательность событий

Теперь представим в кратком изложении последовательность событий мейоза в сперматоцитах.

1. Первое деление: ключевые события профазы. ***а)*** Профаза первого деления — очень длительная: именно на нее приходится бóльшая часть общей продолжительности мейоза (1 месяц). Поэтому, когда говорят просто «профаза мейоза», имеют в виду именно эту профазу — первого деления.

б) Профаза длится так долго потому, что в это время происходит ряд уникальных процессов (не происходящих в других клетках):

I. ***конъюгация*** (попарное прилегание) *гомологичных* хромосом,

II. ***кроссинговер*** – обмен хромосом гомологичными участками (для чего и необходима была конъюгация),

III. а также, возможно, ***радикальное исправление накопившихся повреждений ДНК*** (и хромосом в целом).

Позже мы рассмотрим эти процессы подробнее. Сейчас же укажем их место в хронологии профазы.

2. Первое деление: стадии профазы

а) Прелептотена. Уже говорилось, что первому делению мейоза предшествует *репликация (удвоение) ДНК и хромосом* в целом. Это происходит в период, который одни авторы считают интерфазой, а другие — *прелептотенной стадией* профазы первого деления.

Вторая точка зрения предпочтительнее, поскольку лептотенная стадия профазы начинается практически сразу после репликации ДНК – без заметного периода G_2.

б) Лептотена: хромосомы *спирализуются* и приобретают вид тонких нитей.

в) Зиготена: гомологичные хромосомы *конъюгируют* друг с другом.

г) Пахитена (самая протяженная стадия).

I. Вначале спаренные хромосомы еще больше *конденсируются*, т. е. утолщаются и укорачиваются.

II. В каждой паре между хромосомами выявляются скрепляющие их *синаптонемальные комплексы* (СК).

III. После образования последних, видимо, происходит частичная *деконденсация* хромосом (связанных указанными комплексами).

IV. В таком состоянии хромосомы 1) обмениваются гомологичными участками (*кроссинговер*), 2) возможно, подвергаются интенсивной *репарации* и 3) возобновляют активный *синтез мРНК*.

V. Благодаря последнему обстоятельству стимулируется образование белков, что ведет к значительному *увеличению объема ядра и клетки*.

VI. В конце пахитены СК разрушаются, а хромосомы возвращаются в конденсированное неактивное состояние.

д) Диплотена

I. Гомологичные хромосомы начинают расходиться, но между ними обнаруживаются *хиазмы* — перекресты в местах происшедшего кроссинговера.

II. Из-за еще большей спирализации хромосомы утолщаются и подразделяются на хроматиды (остающиеся сцепленными друг с другом) — поэтому каждая пара гомологичных хромосом выглядит как *тетрада*.

е) Диакинез: завершается расхождение гомологичных хромосом, так что хиазмы исчезают.

В конце профазы исчезает и ядерная оболочка. А в цитоплазме формируется веретено деления.

3. Первое деление: остальные стадии

I. ***Метафаза:*** 46 хромосом располагаются в экваториальной плоскости клетки.

II. ***Анафаза:*** хромосомы, сохраняя двухроматидную структуру, расходятся к полюсам клетки — по 23 хромосомы к каждому полюсу.

III. ***Телофаза:*** формируются ядерные оболочки, а между ядрами появляется перетяжка, которая, постепенно суживаясь, разделяет клетку на две дочерние (но с сохранением между ними цитоплазматического мостика).

Образующиеся клетки — сперматоциты II.

4. Второе деление мейоза начинается практически сразу же после окончания первого деления.

а) Профаза — очень короткая, т. к. хромосомы уже находятся в конденсированном состоянии. Происходит лишь разрушение ядерной оболочки.

б) В метафазе 23 хромосомы выстраиваются по экватору клетки.

в) В анафазе хромосомы разделяются на хроматиды, которые расходятся к полюсам клетки — по 23 хроматиды (хромосомы) к каждому полюсу.

г) Наконец, в ***телофазе*** формируются ядерные мембраны и происходит цитотомия — подразделение клетки на две дочерние (опять-таки с сохранением между ними цитоплазматического мостика).

Образующиеся гаплоидные клетки — ранние сперматиды.

29.1.4.6. (*) Мейотическое деление сперматоцитов: уникальные события профазы

Остановимся несколько подробнее на ключевых событиях профазы первого деления мейоза.

1. Конъюгация гомологичных хромосом. Как уже было сказано, конъюгация (попарное прилегание) гомологичных хромосом происходит на стадии зиготены, а в пахитене между конъюгированными хромосомами выявляются скрепляющие их *синаптонемальные комплексы* (СК).

На самом деле образование СК происходит одновременно с конъюгацией.

а) Морфология СК (рис. 29.10). Сформированный СК имеет *лентообразную* структуру: на периферии СК расположены более темные полосы — т.н. *осевые тяжи* хромосом, а в центре — более светлая центральная зона, посередине которой также идет темная продольная полоса. От последней отходят к осевым тяжам многочисленные тонкие филаменты, создающие мелкую поперечную исчерченность СК.

Материал СК имеет белково-полисахаридную природу.

б) Расположение ДНК. Примерно 0,3 % ДНК каждой хромосомы находится в составе соответствующего осевого тяжа. Причем это строго определенные участки ДНК, и фиксированы они тоже в строго определенных участках СК.

Остальные части хромосомы отходят от осевого тяжа в виде многочисленных петель, так что каждая петля — участок хромосомы между соседними точками фиксации.

в) Результат. Благодаря такой организации СК у конъюгирующих хромосом исключается непосредственный контакт ДНК, но вместе с тем гомологичные участки хромосом (и ДНК) оказываются на одном и том же уровне СК, что обеспечивает точность кроссинговера.

Кроме того, создается возможность для *деконденсации* хромосом в области петель (о чем выше уже упоминалось).

2. Кроссинговер

а) Помимо образования СК, для осуществления кроссинговера в клетках синтезируются (или активируются) специальные ферменты, разрезающие и сшивающие ДНК. Комплекс этих ферментов обозначается как «*рекомбиназа*».



Рис. 29.10. Синаптонемальный комплекс [по R. King]

б) Один из возможных вариантов действия данного комплекса таков.

I. Располагаясь поперек СК, «рекомбиназа» связывается сразу с парой гомологичных петель обеих хромосом — в месте отхождения петель от СК.

II. При дальнейшем продвижении по данным петлям «рекомбиназа» остается все время связанной с точно гомологичными участками хромосом.

III. В каком-то из этих участков «рекомбиназа»,

– во-первых, образует двухцепочечные ***разрывы*** в обеих петлях
– и, во-вторых, осуществляет перекрестное ***сшивание*** каждого конца одной петли с соответствующим концом второй петли.

IV. Результатом кроссинговера является *рекомбинация* (перераспределение) *аллельных генов между гомологичными хромосомами*.

3. Репарация возрастных изменений ДНК

Возможно, мейоз уникален еще в одном отношении: он как бы «омолаживает» половые клетки, освобождая их от прежде накопленных повреждений (М. М. Виленчик, 1976; Н. Н. Мушкамбаров, 1980).

Согласно этой *гипотезе*, в линии половых клеток, несмотря на митотические деления и действие защитных систем, постепенно ***накапливаются возрастные изменения***. Особенно важны изменения структуры хромосом.

В профазе же мейоза, одновременно с конъюгацией и кроссинговером (или даже в ходе этих процессов), происходит «капитальный ремонт» — в первую очередь, хромосом.

Недавно эти представления были оформлены в концепцию «АНЕРЕМ» (Н.Н.Мушкамбаров, 2011), краткое изложение которой приводится в конце данной темы.

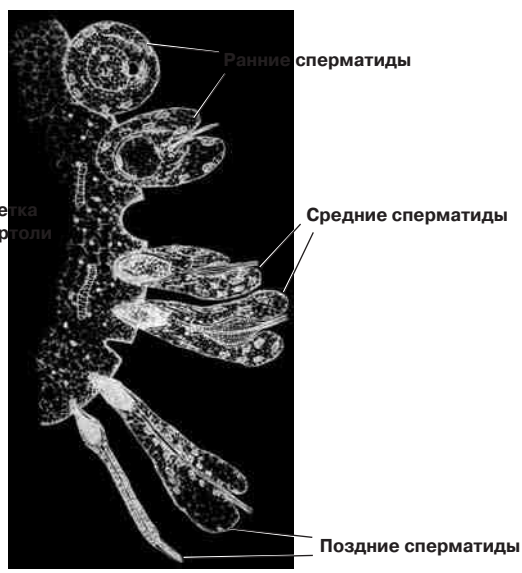

Рис. 29.11. Созревание сперматид (спермиогенез). *Схема* [по Б. В. Алешину]

29.1.4.7. Созревание сперматид (спермиогенез) (рис. 29.11)

Введение

а) Созревание сперматид — тоже (как и мейоз) весьма длительный процесс: продолжается у человека примерно 1 месяц (п. 29.1.4.2).

За это время клетка претерпевает ***сильнейшие морфологические изменения:*** превращается из округлой, обычной по форме и строению, в крайне специализированную клетку — сперматозоид.

б) Для образования структур будущего сперматозоида требуются *новые белки*. Часть последних синтезируется еще в ходе профазы мейоза, другая часть — уже в сперматидах.

В связи с этим отметим: *оптимальная температура* для синтеза белков в сперматидах — 34 °С. Очевидно, это коррелирует с положением яичек — вне брюшной полости, в мошонке.

в) В развитии сперматид, как отмечалось выше, велика роль ***клеток Сертоли***: все время сперматиды частично погружены в их цитоплазму, образуя к тому же с ними необычные межклеточные контакты — *тубулобульбарные комплексы* (п. 29.1.3). Клетки Сертоли обеспечивают питание сперматид и участвуют в регуляции их созревания.

г) Окончанием спермиогенеза является потеря созревающими клетками связи с клетками Сертоли — т. н. ***спермиация***, или высвобождение клеток в просвет канальцев. Одновременно клетки *индивидуализируются*: исчезают существовавшие между ними цитоплазматические мостики.

С этого момента поздние сперматиды называются *сперматозоидами*.

Теперь кратко охарактеризуем процессы, проходящие в сперматидах при их созревании. Они прямо вытекают из особенностей строения сперматозоидов (п. 5.1.2).

1. Сильное уплотнение ядра

а) В первой половине спермиогенеза гаплоидное ядро еще функционирует: в нем идет ***синтез РНК***.

б) Затем же происходит ***смена ядерных белков*** (замена гистонов на более основные *протамины*), и новые белки обеспечивают очень сильную конденсацию хроматина. За счет этого объем ядра уменьшается примерно в 30 раз.

в) Вместе с этим, ядро ***смещается*** к полюсу клетки и выдается из нее, образуя основу головки будущего сперматозоида.

2. Формирование специализированных структур сперматозоида

а) Акросома. Начиная с ранних сперматид, возле ядра из аппарата Гольджи формируется акросома:

I. вначале она имеет вид мембранной гранулы,

II. затем последняя прилегает к ядру и превращается в уплощенный пузырек,

III. а тот, увеличиваясь, в виде двойной шапочки наползает спереди на ядро.

IV. В акросоме образуются ферменты (акрозин, гиалуронидаза, коллагеназа и др.), необходимые для проникновения через оболочки яйцеклетки.

б) Мембрана головки. Меняется также состав прилегающей к акросоме плазматической мембраны. Эти изменения состава при последующем оплодотворении будут

I. способствовать *таксису* (направленному движению сперматозоида),

II. обеспечивать *связывание* с яйцеклеткой

III. и облегчать *разрыв* самой этой мембраны.

в) Жгутик (образуется в поздних сперматидах). Одна из двух центриолей сперматиды дает начало базальному телу жгутика (неподалеку от заднего полюса ядра). Отсюда начинается формирование *аксонемы* — осевой нити жгутика. При этом путем самосборки образуется характерная система микротрубочек: 9 пар периферических и 1 пара центральных микротрубочек.

г) Система энергообеспечения: специальные ферменты.

Синтезируются *специальные цитоплазматические ферменты*. Благодаря им, сперматозоиды приобретают способность эффективно использовать новые источники энергии: *ацетилкарнитин* (секретируемый *придатками* яичек) и *фруктозу* (которая продуцируется *семенными пузырьками*).

I. Так, для утилизации ацетилкарнитина значительно повышается содержание *ацетилкарнитинтрансферазы*, участвующей в переносе субстрата в митохондрии.

II. А для использования фруктозы образуется (в самом конце спермиогенеза) *сорбитолдегидрогеназа,* превращающая фруктозу в сорбит (далее последний переходит в глюкозу).

д) Система энергообеспечения: митохондрии. Митохондрии (в поздних сперматидах) выстраиваются *по спирали* вокруг начального отдела аксонемы и образуют тем самым *митохондриальную «оболочку»* в промежуточной части хвоста.

Особенно возрастает их роль в женских половых путях, когда сперматозоиды переходят на другие источники энергии: *лактат* и *пируват,* продуцируемые эпителием этих путей.

3. Удаление почти всей цитоплазмы

а) В процессе спермиогенеза цитоплазма резко уменьшается в объеме (редуцируется). Отчасти это происходит, видимо, путем внутриклеточного распада и утилизации ее компонентов.

б) Остаток же цитоплазмы скапливается в виде капельки в промежуточной области хвоста, как бы сползая с ядра. Здесь концентрируются рибосомы, эндоплазматический ретикулум, аппарат Гольджи и другие органеллы.

Отшнуровывание этой капельки в виде т. н. ***резидуального тельца*** происходит либо одновременно со спермиацией, либо даже уже позднее — в придатке яичек.

в) Естественно, что с потерей цитоплазмы исчезают, как уже отмечалось, и цитоплазматические мостики между клетками.

г) Небольшое количество цитоплазмы сохраняется у сперматозоида лишь в виде очень тонкого слоя перед акросомой в головке и вокруг аксонемы в хвосте.

29.1.4.8. Созревание сперматозоидов

После спермиации происходит дозревание сперматозоидов.

а) Головка придатка: здесь завершается формирование *акросомы*, однако клетки еще остаются неспособными к оплодотворению.

б) Хвост придатка и семявыносящие протоки: сперматозоиды приобретают способность к движению, а на их поверхности сорбируют-

ся *гликопротеины* (синтезируемые придатками и семенными пузырьками), которые необходимы для связывания сперматозоида с яйцеклеткой.

Всего в придатке семенника сперматозоиды дозревают в течение 1–3 недель (п. 29.1.4.2).

в) Женские половые пути: в этих путях под влиянием секретов простаты, семенных пузырьков и самих женских половых путей повышается *лабильность* (способность к разрыву) мембран сперматозоидов, что необходимо для развития акросомальной реакции. Кроме того, резко усиливаются *подвижность* и *метаболизм* сперматозоидов.

В итоге сперматозоиды достигают высшей степени зрелости и активности.

29.1.4.9. (*) Временна́я и пространственная упорядоченность сперматогенеза

1. Общее представление. Выше было прослежено развитие произвольной генерации сперматогенных клеток. Но сперматогенный «эпителий» семенных канальцев содержит (как и эпидермис) клетки сразу нескольких развивающихся генераций. С этим обстоятельством связаны две интересные особенности.

а) Во-первых (в отличие от того же эпидермиса), в любом участке семенного канальца морфологическая картина не остается постоянной, а закономерно меняется с определенной периодичностью. Это явление называется ***циклом сперматогенного «эпителия»*** и означает наличие у сперматогенеза *временно́й упорядоченности*.

б) Во-вторых, так же закономерно меняется морфологическая картина при перемещении в фиксированный момент времени по длине канальца. Это расценивают как *пространственную упорядоченность*.

Рассмотрим данные феномены более подробно.

2. ***а)*** **Временна́я упорядоченность** связана с тем, что на каком-либо участке канальца стволовые клетки вступают в сперматогенез не постоянно, а с периодом, равным $^1/_4$ общей продолжительности сперматогенеза:

75 суток : 4 ≈ *19 суток*.

б) Отсюда следует, что на любом участке семенного канальца одновременно развиваются *клетки лишь четырех генераций*. Согласно рис. 29.4, *б–в*, это сперматогонии, один или два слоя сперматоцитов (если два — то на разных стадиях мейоза), один или два слоя сперматид (если два, то тоже на разных стадиях спермиогенеза).

в) Причем по степени своего развития данные клетки не составляют непрерывный ряд (как было бы, если вступление стволовых клеток в сперматогенез происходило бы постоянно), а поочередно отстоят друг от друга в своем развитии на 19 суток.

Потому-то и меняется морфология участка со временем: в какой-то момент наблюдения имеется один набор четырех видов клеток (например, клетки 5-го, 24-го, 43-го и 62-го дней развития), через несколько дней набор, очевидно, становится другим (например, через 9 дней это будут клетки 14-го, 33-го, 52-го и 71-го дней развития) — и т. д.

3. ***а) Пространственная*** же ***упорядоченность*** обусловлена тем, что периодическая инициация сперматогенеза не происходит одновременно на всем протяжении семенного канальца, а, начинаясь в середине петли канальца, затем, как волна, распространяется в обе стороны этой петли.

Скорость распространения «волны» (у грызунов) — примерно 2,2 мм/сут.

Таким образом, перемещаясь по длине канальца «навстречу волне», мы увидели бы такую же закономерную смену морфологической картины сперматогенного «эпителия», как при наблюдении за одним участком канальца во времени.

б) В результате разные срезы одного и того же канальца (да и соседних тоже), как правило, отличаются друг от друга по морфологии. Это видно, в частности, на рис. 29.12, если внимательно присмотреться к каждому виду сперматогенных клеток.

Сперматогонии (*1*): на срезах *II* и особенно *III* расположены дальше от базальной мембраны и больше по величине, чем на срезе *I*.

Сперматоциты I (*2*): на срезе *I* являются ранними, а на срезах *II* и особенно *III* — поздними. Действительно, в последнем случае у клеток — крупные светлые ядра с четким рисунком хроматина.

Сперматиды (Ст) — также различаются на разных срезах:

А. на срезе *I* — *ранние* Ст (*3А*) (клетки округлой формы со светлым ядром) и *очень поздние* Ст (*3Г*);

Б. на срезе *II* — *средние* Ст (*3Б*) (клетки овальной формы с более темным ядром, но еще без жгутиков);

В. на срезе *III* — *поздние* Ст (*3В*) (клетки с удлиненными темными ядрами и со жгутиками).

29.1.5. Участие яичек в гормональной регуляции

Как известно, яички — это и органы внутренней секреции. Их участие в гормональных взаимодействиях показано на рис. 29.13. Из представленной схемы видно, что гормональная функция яичек находится под контролем гипоталамуса (выделяющего *гонадолиберины*) и гипофиза (образующего *гонадотропины*), а в самих яичках эта функция обеспечивается деятельностью двух видов клеток — Лейдига и Сертоли.

1. Роль клеток Лейдига в эндокринных взаимодействиях

а) I. ***Клетки Лейдига*** (интерстициальные клетки, или гландулоциты) находятся в соединительной ткани (*III* на рис. 29.4, *а*) между семенными канальцами, имеют округлую форму и оксифильную цитоплазму и образуют мужской половой гормон — ***тестостерон.***

II. Данный процесс стимулируется *лютеинизирующим гормоном* (*ЛГ*) гипофиза. («Мужское» название этого гормона — *интерстициальные клетки стимулирующий гормон*, ***ИКСГ***.)

III. Поскольку при синтезе тестостерона используется т. н. *микросомальное окисление (гидроксилирование),* в клетках Лейдига развита *гладкая* (агранулярная) *ЭПС* (п. 3.2.3).

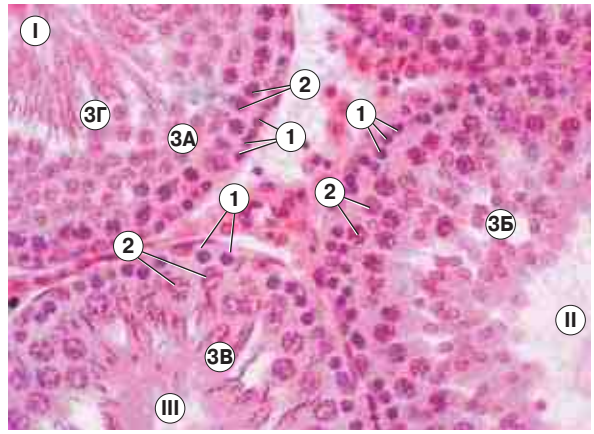

Рис. 29.12. Препарат — яичко. Цикл сперматогенного «эпителия». Окраска гематоксилином и эозином

б) Тестостерон и лимфососуды

I. В яичках имеется обширная сеть лимфатических сосудов. В частности, как уже отмечалось (п. 29.1.2.1), каждый семенной извитой каналец окружен, будто чехликом, лимфатическим синусоидным капилляром.

II. Именно в лимфатические синусы попадает значительная часть тестостерона. Отсюда гормон переносится в более крупные лимфатические сосуды, по ним — в грудной проток и только затем оказывается в большом круге кровообращения.

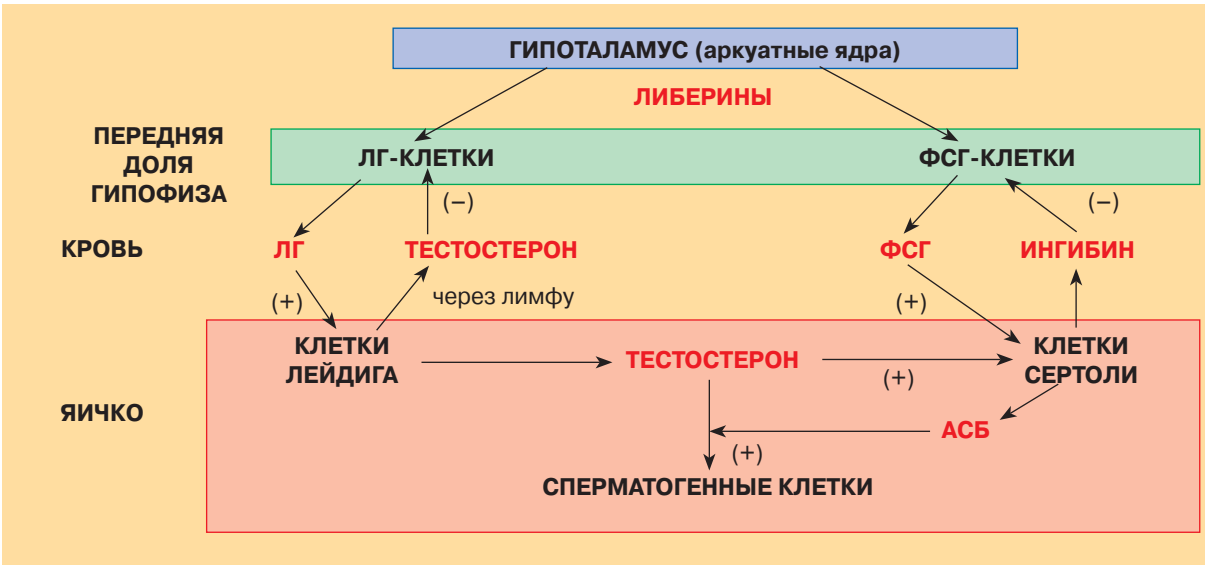

Рис. 29.13. Участие яичек в гормональных взаимодействиях. *Схема*

III. Вместе с тем, некоторое количество тестостерона, вероятно, может попадать в кровь сразу — в самих яичках.

в) Действие тестостерона

I. Тестостерон оказывает разнообразное влияние на многие органы (см. табл. 22.9), в т. ч. по принципу обратной связи *угнетает продукцию ЛГ (ИКСГ) гипофизом.*

II. Считается, что тестостерон может также проникать через базальную мембрану семенных канальцев и далее

– *в клетки Сертоли* (стимулируя в них синтез специфических белков)
– или через толщу сперматогенного «эпителия» – в просвет канальцев.

Во втором случае тестостерон связывается (в просвете канальцев) с *АСБ* (андрогенсвязывающим белком, выделяемым клетками Сертоли) и после этого оказывает влияние на развитие *сперматоцитов* и *сперматид*.

2. Роль клеток Сертоли в эндокринных взаимодействиях. Участие клеток Сертоли в эндокринных взаимоотношениях уже описывалось в п. 29.1.3.2. Напомним приводившуюся там информацию.

а) Регуляция другими гормонами. Данные клетки находятся под контролем *ФСГ* (фолликулостимулирующего гормона гипофиза) и, как отмечалось выше, *тестостерона*.

Оба эти гормона стимулируют в клетках Сертоли синтез специфических белков.

б) Преобразование тестостерона

I. Тестостерон, проникший в клетки Сертоли, не только вызывает указанный эффект (стимуляцию синтеза белков), но и сам подвергается воздействию определенных ферментов — в результате чего превращается в *эстрадиол* (женский половой гормон).

II. Последний диффундирует обратно в интерстиций и подавляет синтез тестостерона в клетках Лейдига (на рис. 29.13 не показано).

III. Вместе с тем надо иметь в виду, что доля тестостерона, попадающего в клетки Сертоли, довольно мала: основная его часть направляется в лимфу и кровь. Так что количество образуемого в яичках эстрадиола весьма невелико.

в) Выделяемые вещества. Наконец, клетки Сертоли и сами вырабатывают ряд веществ, участвующих в эндокринных и паракринных взаимодействиях:

I. упоминавшийся выше ***АСБ*** — «проводник» тестостерона в сперматиды,

II. *активин и интерлейкин-1* — факторы, стимулирующие деления сперматогоний,

III. ***ингибин***, который (по принципу обратной связи) тормозит выработку ФСГ в гипофизе.

29.1.6. Семявыносящие пути

29.1.6.1. Семявыносящие канальцы

Ранее (в п. 29.1.1.3) были перечислены четыре вида семявыносящих канальцев, последовательно переходящих друг в друга (рис. 29.3):

а) в яичке — *прямые канальцы яичка* и *канальцы сети яичка*,

б) в придатке — *выносящие канальцы яичка* и *проток придатка*.

Последний в области хвоста придатка переходит в *семявыносящий проток*, идущий в составе семенного канатика в брюшную полость.

1. Состав стенки. В стенке всех этих канальцев выделяют три оболочки: *слизистую* (представлена только эпителием), *мышечную* и *адвентициальную*.

Сравнительная характеристика этих оболочек приводится в табл. 29.1.

Различия касаются только эпителия: он везде однослойный (что резко контрастирует с многослойностью сперматогенного «эпителия» извитых семенных канальцев), но в канальцах яичка является однорядным, а в канальцах придатка — двухрядным.

2. Канальцы придатка. На канальцах придатка остановимся подробнее.

а) Общий вид. Эти канальцы представлены на рис. 29.14, *а*.

Выносящие канальцы (*1*), как и сказано в таблице, отличаются *неровным контуром* просвета.

На другой половине снимка — *проток придатка* (*2*), который вследствие своей извилистости многократно попадает в плоскость среза; у его просвета — четкие контуры.

Причина этого различия выявляется при большем увеличении.

б) Выносящие канальцы (рис. 29.14, *б*). Неровность контура просвета обусловлена тем, что два вида клеток эпителия (высокие и низкие) расположены *группами, чередующимися друг с другом*.

I. Местами в эпителии содержатся только высокие ***реснитчатые клетки*** (*1*) — это дает извив контура в сторону просвета.

Таблица 29.1. Семявыносящие канальцы

	ЯИЧКО		ПРИДАТОК ЯИЧКА	
	ПРЯМЫЕ КАНАЛЬЦЫ ЯИЧКА	КАНАЛЬЦЫ СЕТИ ЯИЧКА	ВЫНОСЯЩИЕ КАНАЛЬЦЫ ЯИЧКА	ПРОТОК ПРИДАТКА
КОНТУР ПРОСВЕТА	Ровный		Извилистый	Ровный
ЭПИТЕЛИЙ (СЛИЗИСТАЯ ОБОЛОЧКА)	Однорядный эпителий		Двухрядный реснитчатый эпителий: высокие реснитчатые клетки и	
	призматический	кубический или плоский	низкие железистые клетки	вставочные клетки
МЫШЕЧНАЯ ОБОЛОЧКА	Циркулярный слой гладких миоцитов			
АДВЕНТИЦИАЛЬНАЯ ОБОЛОЧКА	Рыхлая волокнистая соединительная ткань			

II. В других местах эпителий образован только невысокими *кубическими* клетками (*2*), имеющими не реснички, а микроворсинки, — тогда в эпителии получается «вырезка». Данные клетки являются ***секреторными***, причем секретируют по *апокриновому* типу.

в) Проток придатка (рис. 29.14, *в*). Его эпителий тоже содержит клетки двух типов, но они расположены *равномерно*. При этом к просвету обращены только высокие ***реснитчатые клетки*** (*1*), а низкие ***вставочные клетки*** (*2*) находятся между их основаниями и просвета протока не достигают.

Кроме эпителия, в стенке и выносящих канальцев (см. рис. 29.14, *б*), и протока придатка (см. рис. 29.14, *в*) можно видеть остальные компоненты: гладкие миоциты (*3*), расположенные циркулярно, и соединительнотканные клетки (*4*) адвентициальной оболочки.

29.1.6.2. Семявыносящий проток

В стенке семявыносящего протока — вновь три оболочки, но они толще, чем в предыдущих семявыносящих путях.

а) Так, ***слизистая оболочка*** содержит не только двухрядный эпителий (такой, как в протоке придатка), но и соединительнотканную собственную пластинку.

При этом данная оболочка образует продольные складки.

б) Мышечная оболочка тоже включает уже не один, а три слоя гладких миоцитов: внутренний и наружный продольные и средний циркулярный.

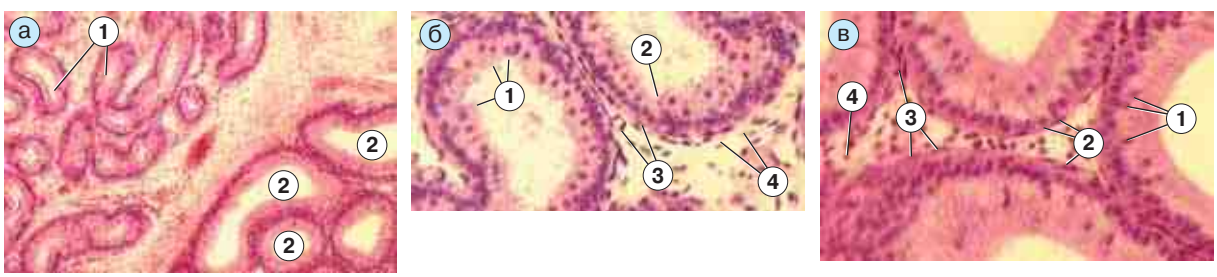

Рис. 29.14. Препарат — придаток яичка. Окраска гематоксилином и эозином:
а — малое увеличение; б — большое увеличение: выносящие канальцы; в — большое увеличение: проток придатка

в) Снаружи, как обычно, имеется ***адвентициальная оболочка***, состоящая из рыхлой волокнистой соединительной ткани.

29.2. Прочие органы мужской половой системы

29.2.1. Добавочные железы

Как отмечалось в начале этой темы, к добавочным железам мужской половой системы относятся 1) семенные пузырьки, 2) предстательная железа, или простата, и 3) бульбоуретральные, или куперовы, железы.

29.2.1.1. Семенные пузырьки

1. Локализация и общий вид

а) Семенные пузырьки (см. рис. 29.1) располагаются за мочевым пузырем, возле его дна.

б) Каждый пузырек — сильно изогнутая трубка с резко суженным концом. Общая длина трубки — 10–15 см, диаметр — 4 мм. Но из-за изогнутости трубки длина семенного пузырька — около 5 см.

в) Суженный конец пузырька сливается с конечной частью семявыносящего протока; после этого единый проток вступает в толщу простаты, где открывается в мочеиспускательный канал.

2. Функция. Семенные пузырьки *секретируют жидкость*, которая примешивается к сперме. Таким образом, это полые железистые органы.

Секрет же содержит

– *фруктозу* — источник питания сперматозоидов (п. 29.1.4.7),
– белки — в частности, *семиногелин,* обеспечивающий вязкость спермы,
– *простагландины* и некоторые другие компоненты.

3. Строение. Подобно большинству полых органов, пузырек имеет в своей стенке несколько оболочек: слизистую, мышечную и адвентициальную.

а) Слизистая оболочка образует многочисленные разветвленные и местами срастающиеся *складки*; это придает ее поверхности *ячеистый вид.* Состав оболочки:

I. однослойный призматический эпителий

II. и собственная пластинка, представленная рыхлой соединительной тканью с высоким содержанием эластических волокон. В пластинке присутствуют *альвеолярные слизистые железы*, которые и вырабатывают секрет семенных пузырьков.

б) Мышечная оболочка включает два слоя гладких миоцитов: внутренний циркулярный и наружный продольный.

в) Адвентициальная оболочка образована *плотной* волокнистой соединительной тканью, которая тоже отличается высоким содержанием *эластических* волокон.

29.2.1.2. Предстательная железа (простата)

1. Локализация и состав

а) В отличие от всех предыдущих образований, простата — непарный орган.

Находится сразу под дном мочевого пузыря, окружая начальную часть мочеиспускательного канала – ту, в которую открываются ***семявыносящие протоки*** и ***семенные пузырьки.***

Примерные размеры простаты — 2 × 3 × 3,5 см.

б) Простата является одновременно и *железистым*, и *мышечным* органом. Она представляет *собой совокупность отдельных железок,* которые *окружены стромой,* богатой *гладкими миоцитами и эластическими волокнами.*

Такой тканевой состав простаты прямо связан с ее функциями.

2. Экзокринная функция. Как *экзокринная* железа, простата продуцирует *секрет, пополняющий жидкую часть спермы.* Вот лишь некоторые из его компонентов.

а) *Протеолитические ферменты* (фибринолизин и др.): разжижают сперму.

б) *Фосфолипиды* и их носители белки *аннексины:* благодаря им, в мембранах сперматозоидов холестерин замещается на фосфолипиды (что повышает лабильность мембран).

в) *Простасомы* — мелкие мембранные пузырьки: связываются со сперматозоидами и тем самым препятствуют воздействию на них (со стороны женских половых путей) факторов иммунной защиты.

г) *Простагландины:* стимулируют сократительную активность женских половых путей. Заметим, что само название «простагландины» произошло от того, что они впервые были обнаружены в секрете простаты.

3. Эндокринная функция. Простата обладает и *эндокринной* функцией. Среди ее эндокринных продуктов — следующие вещества.

а) Аналог гипофизарного *ФСГ*: тоже стимулирует деятельность яичек.

б) Фактор, определяющий в эмбриогенезе развитие гипоталамуса по мужскому типу.

в) Целая совокупность известных гормонов (*серотонин, кальцитонин, соматостатин, холецистокинин)*. Последние вырабатываются специальными эндокринными клетками, но попадают не в кровь, а в межклеточное пространство (т. е. распространяются *паракринным* способом). В результате они регулируют в самой простате

– сократительную активность *миоцитов* (серотонин, холецистокинин) и
– секреторную активность *желез* (соматостатин).

4. Простата обладает выраженной **сократительной** функцией. Во время эякуляции мышечные элементы простаты 1) выбрасывают секрет из железок и 2) образуют непроизвольный сфинктер мочеиспускательного канала.

29.2.1.3. Строение простаты

1. Состав паренхимы (рис. 29.15, *а*). Итак, простата является *паренхиматозным мышечно-железистым органом,* в котором присутствуют два основных элемента: многочисленные слизистые железы (*1*) (общим числом 30–50) и мышечно-эластическая строма (*2*).

а) При этом ***железы*** отличаются *сильным ветвлением* концевых отделов. А их протоки, сливаясь в более крупные, открываются *в мочеиспускательный канал,* или *уретру* (3).

б) ***Строма*** же расходится от центра простаты прослойками:

I. крупные прослойки разделяют простату на *дольки*,

II. а мелкие проникают внутрь долек, окружая *отдельные железы*.

Благодаря сочетанию разветвленных желез и многочисленных расходящихся прослоек, срез простаты выглядит как лист некоего экзотического растения.

2. Простатическая часть уретры (рис. 29.15, *б*) Уретра (*3*) проходит через простату в передней части последней.

а) Просвет канала — узкий, звездчатой формы.

б) Как и предыдущие участки мочевыводящих путей, он выстлан ***переходным эпителием.***

в) Под эпителием находятся: I. собственная пластинка слизистой оболочки, II. подслизистая основа и III. гладкомышечная оболочка (см. также п. 29.2.3).

3. Железы простаты

а) ***Концевые отделы*** (рис. 29.15, *в*). По форме концевых отделов (*1*) железы простаты являются *альвеолярно-трубчатыми*.

В этих отделах — три вида клеток:

I. *главные клетки* — слизистые экзокриноциты кубической или призматической формы, вырабатывающие все компоненты секре-

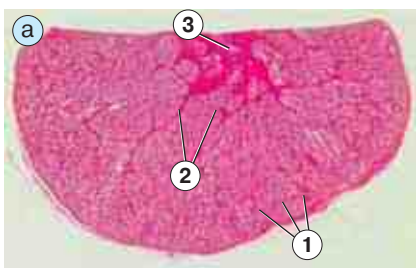

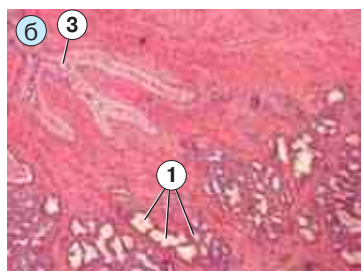

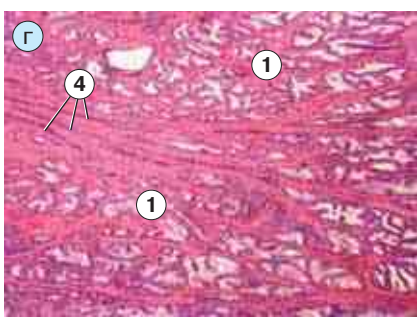

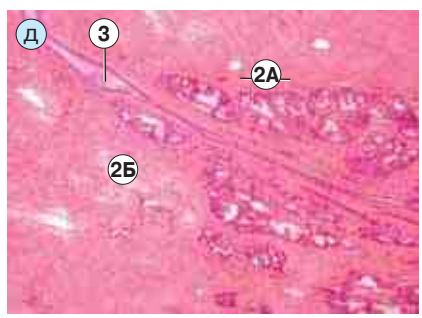

Рис. 29.15. Препарат — предстательная железа собаки. Окраска гематоксилином и эозином: а — малое увеличение; б — среднее увеличение: уретра и железы простаты; в — большое увеличение: концевые отделы желез ; г — большое увеличение: выводные протоки желез; д — большое увеличение: строма простаты

та простаты, и (как полагают некоторые авторы) несколько гормонов эндокринного действия (см. выше);

II. *базальные*, или стволовые, клетки — выглядят как мелкие вставочные клетки;

III. относительно редкие *эндокринные* клетки, синтезирующие гормоны с паракринным действием.

Концевые отделы окружены гладкими миоцитами (*2А*), чье сокращение облегчает опорожнение этих отделов при эякуляции.

б) Выводные протоки (рис. 29.15, *г*). У человека выводные протоки (*4*) имеют более широкий просвет, чем концевые отделы. У собаки же (как видно на снимке) протоки очень узкие.

В крупных выводных протоках эпителий — *многорядный*.

в) Группы желез. По локализации железы простаты делят на три группы:

I. железы в составе *слизистой оболочки* мочеиспускательного канала;

II. железы в соединительной ткани *вокруг* мочеиспускательного канала;

III. железы, находящиеся *в остальной части простаты* (и представляющие собственно предстательные железы).

4. Мышечно-эластическая строма простаты (рис. 29.15, *д*)

а) В соответствии с названием стромы, в ней имеются два основных компонента:

– пучки гладких миоцитов (*2А*)
– и рыхлая волокнистая соединительная ткань (*2Б*) с большим содержанием эластических волокон.

б) I. Мышечные пучки окружают дольки и в них отдельные концевые отделы двумя слоями — циркулярным и продольным.

II. Кроме того, они окружают уретру (*3*) (образуя ее мышечную оболочку) — и тоже двумя слоями: внутренним продольным и наружным циркулярным.

5. Возрастные изменения

а) С возрастом (после 50–60 лет) железы простаты начинают атрофироваться, а соединительная ткань стромы, наоборот, начинает разрастаться.

б) Кроме того, в просвете концевых отделов и протоков накапливаются ***конкреции*** — слоистые тельца, включающие I. остатки разрушенных эпителиоцитов, II. компоненты секрета желез и III. минеральные вещества (например, фосфат кальция).

29.2.1.4. Бульбоуретральные (куперовы) железы

а) Локализация (см. рис. 29.1) ***и строение***

I. Куперовы железы — это две небольшие железки (около 1 см в диаметре) в толще мочеполовой диафрагмы.

II. Концевые отделы — разветвленные, альвеолярно-трубчатого типа.

III. Протоки (длиной по 3–4 см) открываются в мочеиспускательный канал — в начало той его части, которая проходит внутри полового члена.

б) Функция. Куперовы железы секретируют слизистую жидкость, богатую гексозамингликанами, которые придают ей высокую вязкость.

Эта жидкость выделяется при половом возбуждении перед эякуляцией и защищает стенки мочеиспускательного канала от раздражения спермой.

29.2.2. Мужской половой член

1. Кожа полового члена

а) Кожа полового члена — очень тонкая, и под ней нет жирового слоя.

б) Вместе с тем эта кожа содержит многочисленные ***нервные окончания*** (п. 27.2.4.2):

I. в составе эпидермиса — *свободные* окончания,

II. в сосочках дермы — *осязательные тельца*,

III. в сетчатом слое дермы (а также в белочной оболочке пещеристых тел)

– *пластинчатые тельца (Фатера-Пачини)* и *колбы Краузе*.

в) Кроме того, в коже головки члена находятся сальные (***препуциальные***) ***железы***.

2. Пещеристые тела

а) Введение. I. Основа мужского полового члена — три *пещеристых* тела: парные ***кавернозные*** тела цилиндрической формы и непарное ***губчатое*** тело.

II. Последнее

– содержит в своей толще мочеиспускательный канал,
– имеет расширенное основание (луковицу) и
– заканчивается тоже расширением — головкой члена.

III. Заметим, что по своему смыслу термины «*пещеристый*», «*кавернозный*» и «*губчатый*» являются синонимами. Поэтому стро-

ение всех трех пещеристых тел, несмотря на разные названия, практически одинаково.

б) Белочная оболочка. Каждое пещеристое тело покрыто белочной оболочкой. В ее составе присутствуют:

I. *плотная* волокнистая соединительная ткань *эластического* типа,

II. гладкие *миоциты* и, как только что было сказано,

III. *рецепторные структуры* — тельца Фатера-Пачини и колбы Краузе.

Именно белочная оболочка определяет величину максимального размера пещеристого тела при эрекции.

в) Принцип строения. Под белочной оболочкой каждое пещеристое тело содержит следующие компоненты:

I. тонкие соединительнотканные *трабекулы* (перекладины, или перегородки);

II. лежащие между трабекулами *полости* (пещеры, каверны, или лакуны), *выстланные эндотелием*;

III. кровеносные *сосуды*, из которых

– одни, крупные (*глубокие* артерии и вены), проходят *вне трабекул* и полостей,
– а другие, мелкие, расположены в трабекулах.

3. Сосуды мужского полового члена

а) Глубокая артерия идет по центру каждого пещеристого тела.

б) Артерии перегородок. От глубокой артерии в перегородки отходят артерии двух типов.

I. *Питающие артерии*: переходят в капиллярные сети, которые открываются затем в лакуны.

II. *Улитковые артерии:* сразу открываются в лакуны. При этом они содержат *гладкие миоциты* в двух оболочках:

– в средней — циркулярно ориентированные,
– во внутренней — продольно расположенные и образующие *утолщения*, которые выбухают в просвет артерий.

в–г) Вены. От лакун отходят *тонкостенные вены*, несущие кровь к *глубоким венам* пещеристого тела, а также в *корковое венозное сплетение*, находящееся на периферии пещеристого тела.

В глубоких венах миоциты содержатся во всех трех оболочках.

д) Анастомозы. Кроме того, в стенке пещеристых тел присутствуют *артериоловенулярные анастомозы* (АВА).

е) Дорсальные сосуды. Наконец, в мужском половом члене имеются также *дорсальные* артерии и вены, расположенные на его дорсальной поверхности сразу под кожей (т.е. снаружи от белочных оболочек кавернозных тел).

4. В спокойном состоянии члена его сосуды находятся под влиянием *симпатической* импульсации.

I. При этом в улитковых артериях миоциты *сокращены*, отчего их просвет закрыт, а сами сосуды находятся в скрученном состоянии.

II. Небольшое количество крови проходит по питающим артериям, затем — капиллярам, лакунам и венам.

III. В основном же, кровь минует лакуны, используя *артериоловенулярные анастомозы*.

IV. Миоциты глубоких вен *расслаблены*, что способствует свободному оттоку крови.

5. Механизм эрекции

а) Усиление притока крови в лакуны. При половом возбуждении начинает преобладать *парасимпатическое* влияние на миоциты *улитковых артерий*. Поэтому данные миоциты *расслабляются*, отчего артерии выпрямляются и их просвет открывается — происходит быстрое заполнение лакун кровью.

б) Затруднение оттока крови из лакун. Одновременно затрудняется отток крови из лакун: 1) через глубокие вены — из-за сокращения их миоцитов, 2) а через корковое венозное сплетение — из-за его сдавления между белочной оболочкой и увеличивающимся пещеристым телом.

Оба фактора (усиление притока и затруднение оттока) приводят к переполнению лакун кровью и значительному возрастанию их объема.

В этом, т.е. в резком увеличении содержания крови в половом члене, и состоит существо эрекции.

6. Замечания

а) В губчатом теле (кроме головки) кровенаполнение при эрекции возрастает не так сильно, как в кавернозных телах. Благодаря этому предупреждается пережатие уретры.

б) После эякуляции вновь усиливается симпатическое воздействие на миоциты полового члена — и происходят обратные события. Возвращение члена в ненапряженное состояние называется ***детумесценцией.***

Таблица 29.2. Оболочки мужской уретры

	ПРЕДСТАТЕЛЬНЫЙ ОТДЕЛ	ПЕРЕПОНЧАТЫЙ ОТДЕЛ	ГУБЧАТЫЙ ОТДЕЛ
СЛИЗИСТАЯ ОБОЛОЧКА	***Переходный*** эпителий	***Многорядный*** призматический эпителий (с большим количеством бокаловидных клеток)	***Многорядный*** эпителий, который в головке члена переходит в ***многослойный плоский полуороговевающий*** эпителий
	Собственная пластинка: мелкие слизистые железы (Литтрé), сеть венозных сосудов, большое количество эластических волокон		
ПОДСЛИЗИСТАЯ ОСНОВА	Содержит сеть широких венозных сосудов		
МЫШЕЧНАЯ ОБОЛОЧКА	Два слоя гладких миоцитов: продольный и циркулярный	Одиночные пучки гладких миоцитов	
		Вокруг уретры — произвольный сфинктер из скелетной мышечной ткани	–

29.2.3. Мужской мочеиспускательный канал

1. Отделы мужской уретры. В мужском мочеиспускательном канале (уретре) выделяют три отдела.

а) Предстательный отдел (п. 29.2.1.3): находится в составе простаты, имеет длину около 2,5 см и содержит на задней стенке *семенной бугорок*, где открываются устья семявыносящих протоков и семенных пузырьков.

При эрекции бугорок закрывает над этими устьями просвет уретры, что предупреждает примешивание к сперме мочи.

б) Перепончатый отдел: проходит через мочеполовую диафрагму и составляет по длине всего 1 см.

Это самый узкий и наименее растяжимый участок уретры.

в) Губчатый отдел: расположен в губчатом теле полового члена, имеет длину 10–15 см, в головке члена образует расширение — т. н. *ладьевидную ямку.*

2. Оболочки. В каждом отделе уретры ее стенка содержит слизистую оболочку, подслизистую основу и мышечную оболочку.

Состав этих оболочек представлен в табл. 29.2.

Обратим внимание на следующие моменты.

а) Во-первых, на протяжении уретры ***дважды происходит смена вида эпителия.***

I. Так, эпителий остается *переходным* (каковым он является во всех вышележащих мочевыводящих путях) только в коротком первом отделе уретры.

II. Затем эпителий становится *многорядным*, а значит *однослойным*, — и сохраняется таковым на большем протяжении уретры.

III. И наконец, незадолго до конца уретры эпителий опять заменяется на многослойный, но уже иного вида, нежели в ее начале.

б) Во-вторых, в мышечной оболочке ***существенно уменьшается содержание гладких миоцитов.***

Наиболее велико это содержание в простатическом отделе уретры, где два слоя миоцитов усиливают непроизвольный сфинктер мочевого пузыря.

Затем же в стенке уретры остаются лишь редкие единичные миоциты.

(*) Дополнение к параграфу 29.1.4.6. Концепция «АНЕРЕМ», или амейотическая теория стареиия

Введение. В завершение темы вернемся к возможной роли мейоза в преодолении возрастных изменений генома в половых клетках.

а) Об уникальности этих клеток мы говорили еще в п. 5.1.1.1. Именно они обеспечивают бессмертие биологического вида на фоне смертности всех без исключения представителей данного вида.

И, согласно упомянутой в п. 29.1.4.6 концепции «АНЕРЕМ», исключительность половых клеток связана с тем, что в своем развитии они проходят мейоз.

б) Соответственно, старение всех остальных клеток (а значит, и организма в целом)

обусловлено отсутствием в их жизненном цикле такого процесса. Отсюда и второе название концепции — ***«амейотическая теория старения»***. Первое же название представляет собой аббревиатуру от слов ***автокатализ, нестабильность, репарация, мейоз***.

в) Концепция включает 6 тезисов, которые пока можно рассматривать исключительно как ***гипотезы***.

Тезис I. *Жизнь есть способ автокаталитического умножения ДНК (реже РНК) в природе.*

Это значит, что *движущая сила* и возникновения жизни, и последующей ее эволюции, и всех нынешних ее проявлений (в биологическом плане) — удивительное по своей «неукротимости» *«стремление» нуклеиновых кислот к бесконечному самовоспроизведению*.

По существу, любой организм — это усовершенствованная в эволюции ***биомашина***, предназначенная для эффективного сохранения и умножения содержащегося в нем генома (набора ДНК) с последующим эффективным же распространением его копий в окружающей среде.

Тезис II. *Нестабильность генома — центральный элемент старения.*

При всех своих замечательных способностях, нуклеиновые кислоты подвержены повреждающему воздействию множества факторов — свободных радикалов, активных форм кислорода и т.д.

И хотя в эволюции было создано немало защитных систем — таких, как антиоксидантная система, система шаперонов (белков теплового шока) и пр., — в нитях ДНК постоянно возникают многочисленные повреждения.

Для их обнаружения и исправления, как известно, создана система репарации ДНК (см. тему 4).

Тезис III. *Репарация генома в митотических и в постмитотических клетках не является полной.*

Система репарации ДНК имеет исключительно важное значение. При генетических дефектах, ограничивающих ее деятельность, развивается ускоренное старение организма, и больной уже к 20 годам напоминает глубокого старца.

Но у нормальных людей (и других организмов) состояние ДНК с возрастом тоже ухудшается. Следовательно, система репарации не обеспечивает 100%-ного исправления всех возникающих дефектов ДНК.

Тезис IV. *Эффективная репарация может быть достигнута только в мейозе (или его упрощенном варианте — эндомиксисе) — при конъюгации хромосом.*

Это как раз то, о чем говорилось в конце п. 29.1.4.6 и что составляет центральный пункт концепции.

Как можно представить себе «капитальный ремонт» хромосом в мейозе?

Могут быть разные механизмы. Так, ферменты комплекса «рекомбиназа» по своему действию (разрывы и сшивки цепей ДНК) напоминают ферменты системы репарации. Не исключено, что основная функция этого комплекса — не столько рекомбинация генов, сколько тщательнейшая репарация ДНК.

Кроме того, клетки с неисправимыми повреждениями можно просто элиминировать. И так далее.

Тезис V. *Мейоз улучшает состояние генома только последующих поколений (сразу нескольких поколений у простых организмов и лишь одного у всех прочих).*

Тезис VI. *Отсюда следуют неотвратимость старения индивидуумов (особей) и относительное бессмертие вида в целом.*

Эти тезисы (вместе с тезисом IV), помимо прочего, содержат в себе два ключевых утверждения:

– о ***всеобщности мейоза*** (у всех форм жизни), включая его упрощенные варианты,
– и о ***всеобщности старения***.

Оба утверждения имеют своих убежденных сторонников и не менее убежденных противников.

Тема 30. Женская половая система

Многие из перечисленных ниже органов женской половой системы (рис. 30.1) соответствуют по функции и происхождению определенным органам мужской половой системы.

1, а. Гонады: ***яичники*** (*1*) — место образования яйцеклеток и половых гормонов (главным образом, женских). Мужской аналог — яички: в них образуются сперматозоиды и мужские половые гормоны.

1, б. Органы проведения гамет и вынашивания плода: ***яйцеводы*** (*маточные*, или *фаллопиевы, трубы*) (*2*), ***матка*** (*3*) и ***влагалище*** (*4*). В мужской половой системе почти сходные функции (кроме вынашивания плода) выполняют *придатки яичек* и *семявыносящие протоки*.

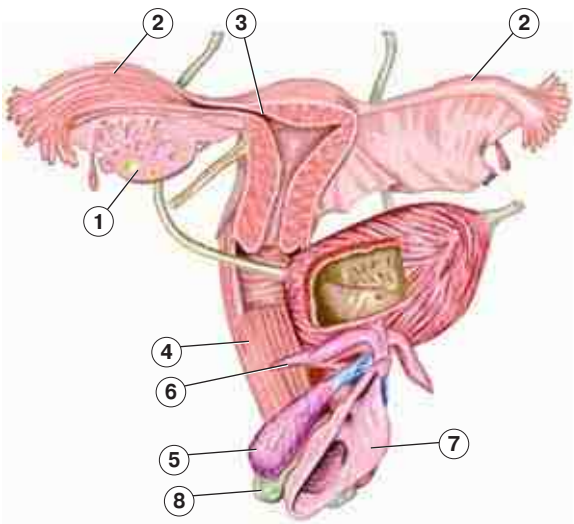

Рис. 30.1. Женские половые органы

2. Наружные половые органы: ***луковицы преддверия*** (*5*), ***клитор*** (*6*), ***большие и малые срамные губы*** (*7*). Первые два органа — аналоги пещеристых тел мужского полового члена: а) луковицы преддверия соответствуют *губчатому телу*, но разделены на две симметричные части, б) клитор же соответствует *кавернозным телам*.

3. Добавочные железы: ***большие железы преддверия (бартолиниевы)*** (*8*) и ***молочные железы.*** Первые из этих желез — аналог *куперовых желез*. Аналогов других двух желез мужской половой системы (семенных пузырьков и простаты) у женщин нет. Что же касается молочных желез, то в зачаточном состоянии они есть и у мужчин.

Вместе с тем, несмотря на указанную аналогию, в строении и функционировании органов женской половой системы имеется немало существенных особенностей. Это станет видно из последующего изложения.

30.1. Яичники

30.1.1. Общие сведения

30.1.1.1. Основные отличия яичников от яичек

а) В отличие от яичек, яичники располагаются ***в брюшной полости*** (в ее тазовом отделе), а не вынесены за ее пределы.

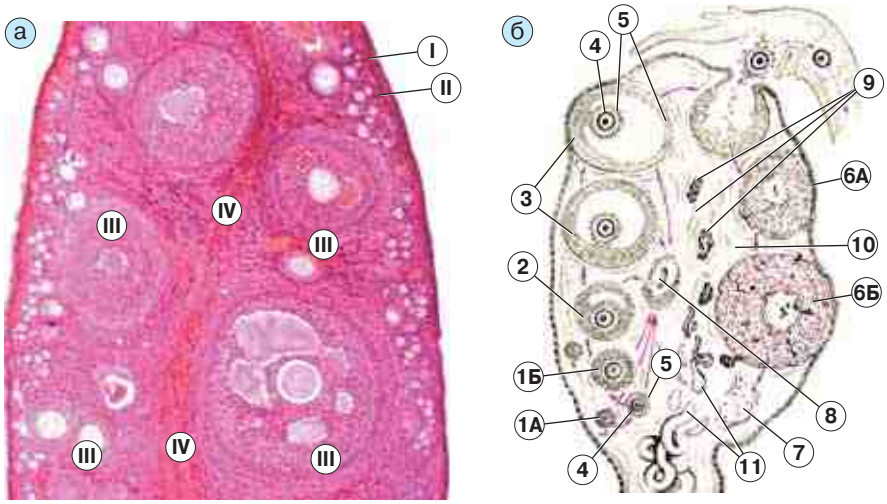

Рис. 30.2. Яичник. Основные компоненты:
а — препарат, окраска гематоксилином и эозином;
б — схема [по Ю. И. Афанасьеву]

б) В яичниках половые клетки развиваются не в канальцах, а ***в составе фолликулов*** — по одной половой клетке в фолликуле.

в–г) Еще две особенности – в том, что развитие женских половых клеток

– подчинено ***месячным (менструальным) циклам***;
– отличается гораздо ***меньшей продуктивностью*** (по сравнению со сперматогенезом).

Так, каждые 28 суток в обоих яичниках достигает зрелости обычно лишь один фолликул (хотя в процесс созревания вступает большее число фолликулов).

д) Отметим также ***отсутствие непрерывной анатомической связи*** яичников с маточными трубами (в отличие от ситуации в яичках, где семенные канальцы переходят в семявыносящие). Поэтому созревший фолликул, выпячивая поверхность яичника, просто лопается (разрывая и оболочку яичника). Этот процесс называется ***овуляцией***.

Высвобождающаяся половая клетка (с оболочками) попадает в маточную трубу благодаря тому, что во время овуляции открытый конец ее начинает плотно прилегать к поверхности яичника.

е) Наконец, в яичниках ***шире спектр образуемых половых гормонов:***

– в яичках синтезируются главным образом лишь андрогены (тестостерон),
– в яичниках же — два класса женских половых гормонов (эстрогены и прогестины), а также в заметных количествах — андрогены.

30.1.1.2. Компоненты яичников (рис. 30.2, *а–б*)

1. Оболочки

а) Яичник с поверхности покрыт не всем слоем брюшины, а только ***мезотелием*** (*I*), что облегчает овуляцию. На апикальной поверхности клеток мезотелия имеются микроворсинки.

б) Под эпителием находится ***белочная оболочка*** (*II*), образованная плотной волокнистой соединительной тканью.

Собственно яичник подразделяют на *корковое вещество* (*III*), прилегающее к поверхности, и *мозговое вещество* (*IV*), располагающееся в глубине органа.

2. Корковое вещество

I. Основное, что содержится в корковом веществе, это ***фолликулы***. В каждом фолликуле, как минимум, два компонента: А) *ооцит* (*4*) — предшественник яйцеклетки и Б) окружающие его *фолликулярные клетки* (*5*). Последние имеют эпителиальную природу и лежат на *базальной мембране* (покрывающей фолликулярный эпителий с наружной стороны).

II. Все фолликулы яичника можно поделить на три группы: покоящиеся, созревающие и погибающие.

а) ***Покоящиеся*** фолликулы; они называются ***примордиальными*** (*1А*). Это очень мелкие

фолликулы, в большом количестве сосредоточенные в основном в субкапсулярной (поверхностной) зоне коркового вещества.

б) Развивающиеся фолликулы: образуются из примордиальных фолликулов, некоторое количество которых (от 3 до 30) в каждом менструальном цикле вступает в созревание.

I. В данной группе различают ***первичные*** (*1Б*), ***вторичные*** (*2*) и ***третичные*** (*3*) фолликулы. Это последовательные стадии развития фолликулов, и по мере превращения примордиального фолликула в третичный

– значительно увеличивается объем ооцита и всего фолликула,
– а в последнем появляются новые структуры: А) дополнительные *оболочки*, Б) *гормонпродуцирующие клетки,* В) заполненные жидкостью *полости*, возрастающие в размере и сливающиеся друг с другом.

II. Таким образом, самыми крупными являются *третичные* фолликулы, и бóльшую часть их объема занимает полость с жидкостью. Поэтому данные фолликулы называются ***граафовыми пузырьками***.

III. Один из них на определенной стадии менструального цикла подвергается *овуляции*.

в) Погибающие фолликулы. I. Кроме фолликула, дошедшего до овуляции, все остальные созревающие фолликулы останавливаются в своем развитии на той или иной стадии и подвергаются *атрезии* — процессу, ведущему к гибели ооцита и фолликулярных клеток.

II. На начальной стадии такие фолликулы называются ***атрезирующими***; позже они превращаются в ***атретические тела*** (*8*) и *скопления интерстициальных клеток*. Постоянно вступает в атрезию и какое-то количество покоящихся (примордиальных) фолликулов.

г) Желтое и белое тела. I. Тот фолликул, который прошел овуляцию, превращается затем в *желтое тело* (*6А* и *6Б*) — внутриорганную железу, продуцирующую *прогестерон* (женский половой гормон из группы прогестинов).

II. Данная железа функционирует в течение предменструальной стадии цикла, а в случае беременности — в течение ее первой половины.

III. Потом желтое тело превращается в соединительнотканный рубец — *белое тело* (*7*), которое в конце концов рассасывается.

д) Строма. Между перечисленными компонентами коркового вещества находятся тонкие прослойки волокнистой соединительной ткани с сосудами, составляющие строму.

3. Мозговое вещество (*IV* на рис. 30.2, *а*) в яичнике — это узкая полоса соединительной ткани (*10*) в глубине органа. Здесь содержатся:

I. *сосуды* (*9* на рис. 30.2, *б*), идущие далее в корковое вещество;

II. *нервные волокна* (тоже продолжающиеся в кору) — чувствительные, а также эффекторные (симпатические и парасимпатические);

III. *эпителиальные тяжи и трубочки* (*11*), образующие *сеть яичника* и представляющие собой остатки канальцев первичной почки (из которой развиваются яичники).

Таким образом, основные компоненты яичника находятся в его корковом веществе.

30.1.2. Структуры коркового вещества

30.1.2.1. Покоящиеся и развивающиеся фолликулы

1. Примордиальные фолликулы (*4* на рис. 30.3, *а* и *б*)

а) Как мы уже знаем, это *покоящиеся* фолликулы, которые по размеру *меньше*, а по количеству гораздо *многочисленней* всех других фолликулов и расположены в основном в *поверхностном* слое коры. Их состав наиболее прост.

I. В центре находится ***ооцит I порядка***, покоящийся ***на стадии диплотены*** *профазы первого деления мейоза*.

II. Вокруг ооцита — *один* слой *плоских* фолликулярных клеток (на базальной мембране).

б) Развитие женских половых клеток (оогенез) будет рассматриваться позже, но сейчас уже можно заметить, что в оогенезе мейоз

– начинается еще <u>*до рождения ребенка*</u>, доходит до стадии диплотены
– и на этой стадии останавливается на длительный срок (вплоть до 40–50 лет).

В составе примордиальных фолликулов и сохраняются замершие в своем развитии ооциты I.

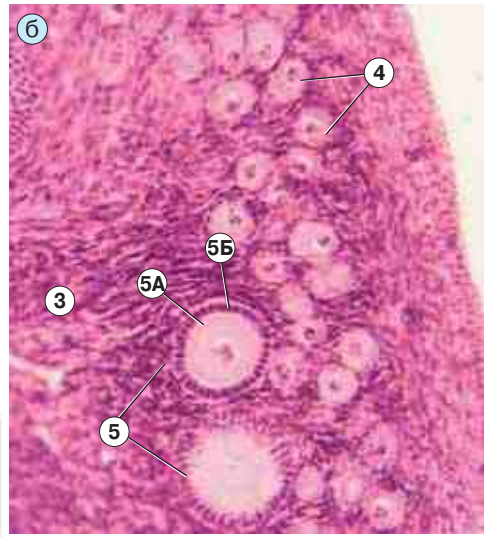

Рис. 30.3. Препараты — яичник: примордиальные и первичные фолликулы: а — окраска по Маллори; б — окраска гематоксилином и эозином. 1 — мезотелий; 2 — белочная оболочка; 3 — соединительнотканные прослойки; 6, 6А — атретическое тело

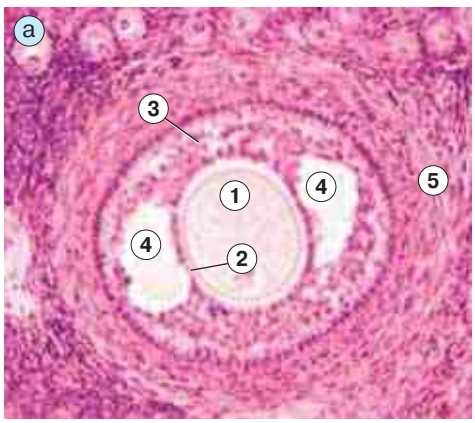

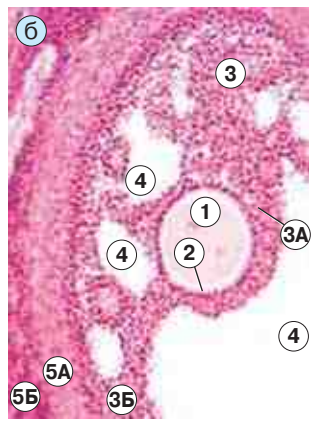

Рис. 30.4. Препарат — яичник: вторичные фолликулы. Окраска гематоксилином и эозином:
а, б — среднее и большое увеличения

2. Первичные фолликулы (*5* на рис. 30.3, *а–б*). Это, как уже отмечалось, «проснувшиеся» фолликулы, вступившие в созревание.

а) I. ***Внешним толчком*** для начала созревания, по одним представлениям, является действие *фолликулостимулирующего гормона* (***ФСГ***) гипофиза.

II. По другим взглядам, ФСГ стимулирует развитие более поздних фолликулов — вторичных. А примордиальные фолликулы «просыпаются» спонтанно.

III. Считают, что первыми активируются те фолликулы, которые находятся в области с наилучшим кровоснабжением. Начав же развиваться, они выделяют фактор (***гонадокринин***), препятствующий активации других фолликулов.

б) Отличительные черты первичных фолликулов (по сравнению с примордиальными) таковы.

I. По размеру и ооцит, и весь фолликул становятся *крупнее*.

II. Вокруг ооцита появляется ***блестящая оболочка*** (*5А*), которая образована гликопротеинами и гликозамингликанами — продуктами секреции и ооцита, и фолликулярных клеток.

III. Фолликулярные клетки (*5Б*) приобретают ***кубическую*** форму (вместо прежней плоской) и лежат в 1–2 слоя.

IV. Несколько позже вокруг данных клеток формируется еще одна оболочка — ***текальная*** (или просто ***те́ка***), из концентрически ориентированной соединительной ткани. Это улуч-

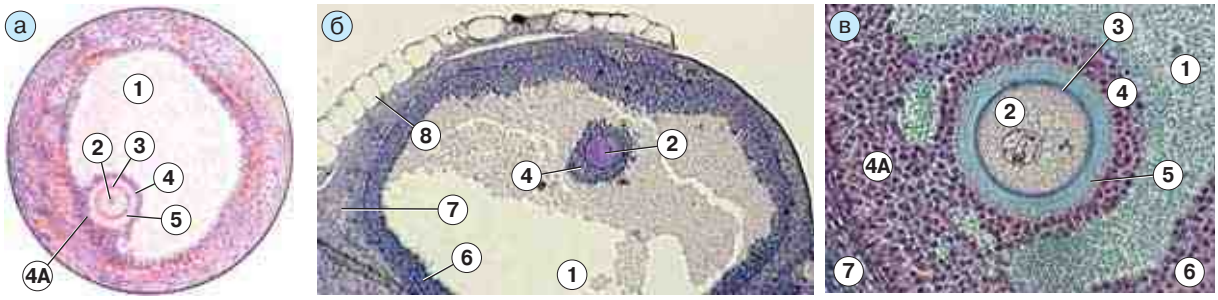

Рис. 30.5. Яичник: третичный фолликул: а — рисунок с препарата. Окраска гематоксилином и эозином [по В. Г. Елисееву, Ю. И. Афанасьеву, Е. Ф. Котовскому]. б, в — препарат. Окраска по Маллори; среднее и большое увеличения

шает кровоснабжение и иннервацию фолликула.

Заметим: есть точка зрения, по которой появление текальной оболочки знаменует переход к вторичному фолликулу. Однако большинство авторов считает иначе — а именно, что данная оболочка может присутствовать и у первичного фолликула. Впрочем, это лишь вопрос договоренности: предмета для принципиального спора здесь нет.

3. Вторичные (антральные, или полостные) фолликулы (рис. 30.4, *а* и *б*) представляют собой следующую стадию развития фолликулов.

а) I. Размеры ооцита (*1*) и фолликула увеличиваются еще больше, хотя ооцит по-прежнему окружен блестящей оболочкой (*2*) (последняя сохраняется вплоть до оплодотворения).

II. Фолликулярный эпителий (*3*) становится *многослойным*.

III. В нем появляется одна или несколько мелких ***полостей*** (*4*), заполненных жидкостью. Последняя секретируется фолликулярными клетками, и именно ее накопление приводит к образованию полостей.

Со временем полости подразделяют фолликулярный эпителий на две части: *зернистую оболочку* (*3А*), окружающую ооцит, и *пристеночные клетки* (*3Б*).

IV. Текальная оболочка (*5*) прорастает сосудами и тоже подразделяется на два слоя.

А. *Внутренняя тека* (theca interna) (*5А*) образована *текальными* (интерстициальными) *клетками* с округлыми ядрами.

Б. *Наружная тека* (theca externa) (*5Б*) представлена соединительной тканью, отличающейся высоким содержанием *миофибробластов* (с узкими ядрами) и коллагеновых волокон.

б) Внутренняя тека важна тем, что принимает участие в синтезе половых гормонов: *преобразует холестерин в андрогены*, которые затем в фолликулярных клетках превращаются в ***эстрогены*** (одну из двух групп женских половых гормонов).

Таким образом, *созревающие фолликулы, начиная со стадии вторичного фолликула, являются источником эстрогенов.*

4. Третичные фолликулы, или **граафовы пузырьки** (рис. 30.5, *а–в*). Это зрелые фолликулы, достигшие почти максимального развития. До данной стадии в течение одного цикла доходят лишь единичные фолликулы.

а) I. Третичные фолликулы — *наиболее крупные* среди всех фолликулов яичника. Они обычно находятся у поверхности яичника, сильно ее выпячивая.

II. Основной объем фолликула занят ***большой полостью с жидкостью*** (*1*). Могут присутствовать также малые полости, окруженные розеткообразными скоплениями фолликулярных клеток и еще не успевшие слиться с основной полостью.

III. *Размер ооцита* (*2*) в третичных фолликулах такой же, как во вторичных (т. е. рост ооцита прекращается на стадии вторичного фолликула).

IV. При этом ооцит вместе со своими оболочками вначале сохраняет связь со стенкой фолликула, образуя в ней т.н. *яйценосный бугорок* (*4А*). Таким образом, ооцит располагается *на периферии* фолликула (тогда как в примордиальных и первичных фолликулах он занимает *центральное* положение).

V. Непосредственно же перед овуляцией указанная связь со стенкой теряется, и ооцит (с оболочками) начинает *свободно плавать* в фолликулярной жидкости.

б) Оболочки ооцита. Рассматривая третичный фолликул, выпячивающий поверхность яичника, надо различать оболочки трех уровней, а именно: *оболочки А)* ***ооцита***, *Б)* ***фолликула*** и *В)* ***яичника в целом***.

Оболочки ооцита — это *блестящая* (*3*) и *зернистая* (*4*) оболочки, где последняя образована частью фолликулярных клеток, лежащих в один или несколько слоев. Сделаем по поводу данных оболочек два замечания.

I. Во-первых, фолликулярные клетки вокруг ооцита *не окружены базальной мембраной*. Действительно, этот слой клеток образовался в результате расщепления фолликулярного эпителия, так что базальная мембрана осталась на периферии фолликула и окружает пристеночный слой фолликулярных клеток (п. 5.1.3.2).

II. Во-вторых, пограничная область между блестящей и зернистой оболочками выглядит и обозначается как ***лучистый венец*** (*5*). Это обусловлено тем, что от фолликулярных клеток отходят отростки, пронизывающие блестящую оболочку и местами доходящие до плазмолеммы ооцита.

Заметим: иногда лучистым венцом называют просто совокупность блестящей оболочки и фолликулярных клеток вокруг ооцита.

в) Оболочки фолликула и яичника. Овуляция

I. *Оболочки фолликула* – это пристеночный слой фолликулярных клеток (*6*) и двухслойная тека (*7*). А *оболочки яичника* (*8*) – белочная оболочка и мезотелий.

II. Именно эти оболочки – фолликула и яичника – должны разорваться при овуляции.

III. Разрыву способствует *лютеинизирующий гормон* (***ЛГ***) гипофиза.

Видимо, под его влиянием развивается *гиперемия* яичника, вызывающая быстрое *накопление жидкости* в межклеточном пространстве (*местный отек)* и в самом *фолликуле*, что усиливает давление на указанные оболочки.

IV. Кроме того (с участием ЛГ или без такового)

А) сами *оболочки* существенно *истончаются*,

Б) гидролитические ферменты *разрушают межклеточные контакты*,

В) а у миофибробластов наружной теки *повышается тонус*.

Совокупность всех этих факторов и вызывает овуляцию.

5. Продолжительность полного созревания фолликула

а) I. ***По традиционным представлениям***, все развитие фолликула занимает примерно *половину менструального цикла*, т. е. около 2 недель: начинается под влиянием ФСГ на 1–2-й день менструации и заканчивается овуляцией на 14–15-й день цикла (отсчитываемого от начала менструации).

II. Но уже на 3-й день менструации в организме начинает повышаться уровень эстрогенов, что, собственно, и приводит к ее скорому прекращению (подробней об этом — в п. 30.4.2.1).

А это возможно только при наличии, как минимум, вторичных фолликулов. Образоваться же за сутки из примордиальных они никак не могут.

III. Таким образом, традиционные представления вряд ли верны.

б) I. Более ***современная концепция*** лишена этого противоречия. По ней, фолликул развивается в течение ***нескольких (2–5) менструальных циклов***.

II. Причем развитие до стадии вторичных фолликулов происходит без гормонального контроля и приводит к очередной остановке (или замедлению) созревания.

III. Так что наряду с пулом примордиальных фолликулов в яичнике имеется еще *пул покоящихся* (или медленно созревающих) *вторичных (антральных) фолликулов*.

IV. И под влиянием ФСГ в менструальном периоде активируются, начинают интенсивно продуцировать эстрогены и развиваться далее именно вторичные фолликулы — несколько таких фолликулов из имеющегося пула. Через 2 недели один из этих нескольких фолликулов завершает свое развитие овуляцией.

30.1.2.2. Структуры, образующиеся при атрезии фолликулов

1. Атрезия: общее описание. Практически *все развивающиеся* фолликулы (кроме одного) на той или иной стадии созревания прекращают развиваться и вступают в процесс *атрезии*.

а) При атрезии фолликула его компоненты подвергаются следующим изменениям.

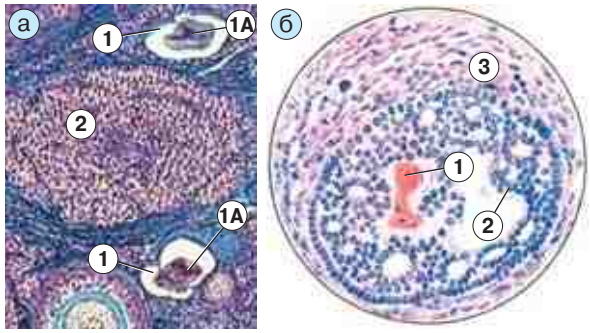

Рис. 30.6. Яичник: атретические тела: а — препарат. Окраска по Маллори; б — рисунок с препарата. Окраска гематоксилином и эозином [по В. Г. Елисееву, Ю. И. Афанасьеву, Е. Ф. Котовскому]

I. *Ооцит* погибает, и его фрагменты поглощаются макрофагами.

II. *Фолликулярные клетки*, хотя и несколько позже, погибают тоже.

III. *Блестящая оболочка* (если она имеется) сморщивается, гиалинизируется и остается в центре.

IV. *Текальные клетки* (если они имеются) размножаются и по-прежнему продуцируют андрогены; но все меньшая доля последних, по мере дегенерации фолликулярных клеток, превращается затем в эстрогены.

б) При этом вид конкретных продуктов атрезии зависит от типа фолликула, вступившего в данный процесс. Кроме того, эти продукты меняются со временем.

2. Атрезия примордиальных и первичных фолликулов

а) При атрезии ***примордиального*** фолликула вскоре никаких следов не остается: он просто замещается соединительной тканью.

б) Атрезия ***первичного*** фолликула (рис. 30.6, *а*) ведет к образованию ***атретического тела*** (*1*), причем такого, которое представлено лишь *сморщенной блестящей оболочкой* (*1А*), лежащей в небольшой полости и отличающейся оксифилией. Через какое-то время исчезает и это тело.

3. Атрезия вторичных и третичных фолликулов — более сложный и (в связи с гормонпродуцирующей функцией этих фолликулов) физиологически более важный процесс. В последнем следует различать, по крайней мере, три стадии: а) атрезирующего фолликула, б) атретического тела и в) скопления интерстициальных клеток.

а) В ***атрезирующем фолликуле*** сохраняется (хотя и постепенно ослабевает) способность фолликулярных клеток перерабатывать андрогены в эстрогены. Следовательно, такие фолликулы поддерживают на достаточно высоком уровне содержание в крови эстрогенов.

б) В ***атретическом теле*** (рис. 30.6, *б*) фолликулярных клеток уже нет. В центре их, как и в предыдущем случае, находится сморщенная блестящая оболочка (*1*). Но теперь ее окружают только *текальные*, или *интерстициальные*, клетки (*2*) с характерными округлыми ядрами.

Такие тела, очевидно, являются источником *андрогенов*[1].

Вокруг атретического тела по-прежнему находится волокнистая соединительная ткань наружной теки (*3*).

в) После рассасывания блестящей оболочки остается ***скопление интерстициальных клеток*** (*2* на рис. 30.6, *а*) — опять-таки продуцент *андрогенов*.

г) В последующем и эти скопления подвергаются инволюции и замещаются соединительной тканью.

30.1.2.3. Желтое тело

1. Общие сведения. Желтое тело, как мы знаем, развивается из овулировавшего фолликула и представляет собой временную эндокринную железу, продуцирующую *прогестерон*.

а) Гормональные влияния. Развитие желтого тела инициируется тем же гормоном (***ЛГ***), который вызывает овуляцию.

Позднее функционирование желтого тела поддерживается *лютеотропным, или лактотропным, гормоном* (***ЛТГ),*** вырабатывающимся в гипофизе или (при беременности) в плаценте.

б) Источники развития

I. В отличие от атрезии, материальной основой при образовании желтого тела являются не текальные, а ***фолликулярные клет-***

[1] Прежде полагали, что текальные клетки атрезирующих фолликулов приобретают способность преобразовывать холестерин не только до тестостерона, но и далее — до эстрадиола. Не исключено, что в какой-то степени такая способность, действительно, появляется.

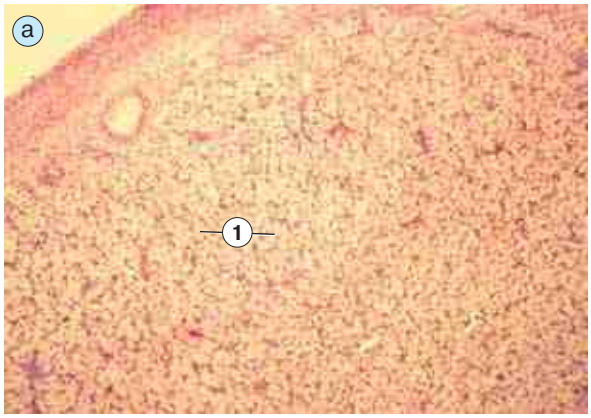

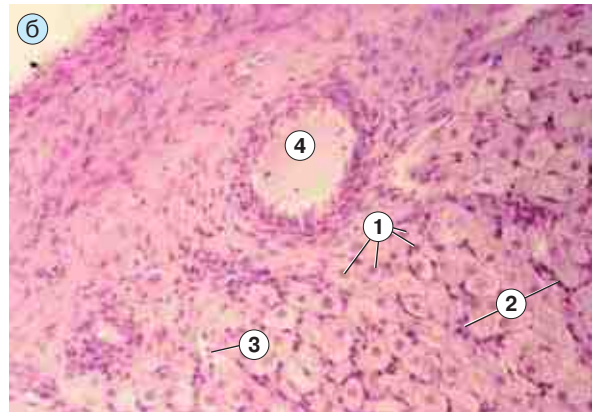

Рис. 30.7. Препарат — желтое тело беременности. Окраска гематоксилином и эозином: а, б — малое и среднее увеличения

ки (входившие в стенку фолликула). Именно они, в первую очередь, размножаются и затем подвергаются железистому метаморфозу — превращаются в т.н. *лютеиновые клетки*.

II. Правда, теперь допускается, что *текальные клетки* тоже могут служить источником лютеиновых клеток. По крайней мере, это установлено для некоторых млекопитающих.

2. Жизненный цикл. В жизненном цикле желтого тела различают четыре стадии.

а) Стадия пролиферации и васкуляризации. После овуляции полость лопнувшего фолликула

I. вначале частично спадается и заполняется кровью,

II. затем быстро прорастает соединительной тканью с сосудами

III. и заселяется размножающимися фолликулярными клетками, а также, возможно, текальными клетками.

б) Стадия железистого метаморфоза. Указанные клетки превращаются в ***лютеиновые***; точнее, фолликулярные клетки — в *гранулезо*лютеиновые, а текальные — в *тека*лютеиновые.

в) Стадия расцвета. Лютеиновые клетки активно вырабатывают *прогестерон*.

Если не наступает беременность, эта стадия продолжается 7–10 дней и желтое тело называют *менструальным*.

В случае же беременности желтое тело еще более увеличивается в размере и функционирует в течение нескольких месяцев. При этом оно так и называется — *желтое тело беременности*.

г) Стадия обратного развития. В обоих случаях через определенное время желтое тело дегенерирует, лютеиновые клетки атрофируются и погибают, а на их месте образуется соединительнотканный рубец — *белое тело*.

Последний сохраняется в течение нескольких месяцев или даже лет, после чего рассасывается.

3. Морфология (рис. 30.7, *а-б*). Диаметр менструального желтого тела — 1,5–2 см, а желтого тела беременности — порядка 5 см.

а) Главный компонент — ***лютеиновые клетки*** (*1*), которые лежат практически сплошной массой. Эти клетки:

I. крупные, округлые,

II. имеют *ячеистую цитоплазму* (подобно клеткам пучковой зоны коры надпочечников, п. 22.3.3.2) — из-за наличия липидных включений, связанных со стероидогенезом;

III. содержат желтый пигмент (*лютеин*), давший название всему телу.

б) Между лютеиновыми клетками находятся прослойки соединительной ткани (*2*), многочисленные капилляры (*3*) и более крупные кровеносные сосуды (*4*).

В целом желтое тело окружено волокнистой соединительной тканью.

30.1.3. Развитие женской половой системы и оогенез

Обратимся теперь к ооцитам — главным компонентам покоящихся и созревающих фолликулов. Рассмотрим их происхождение (начи-

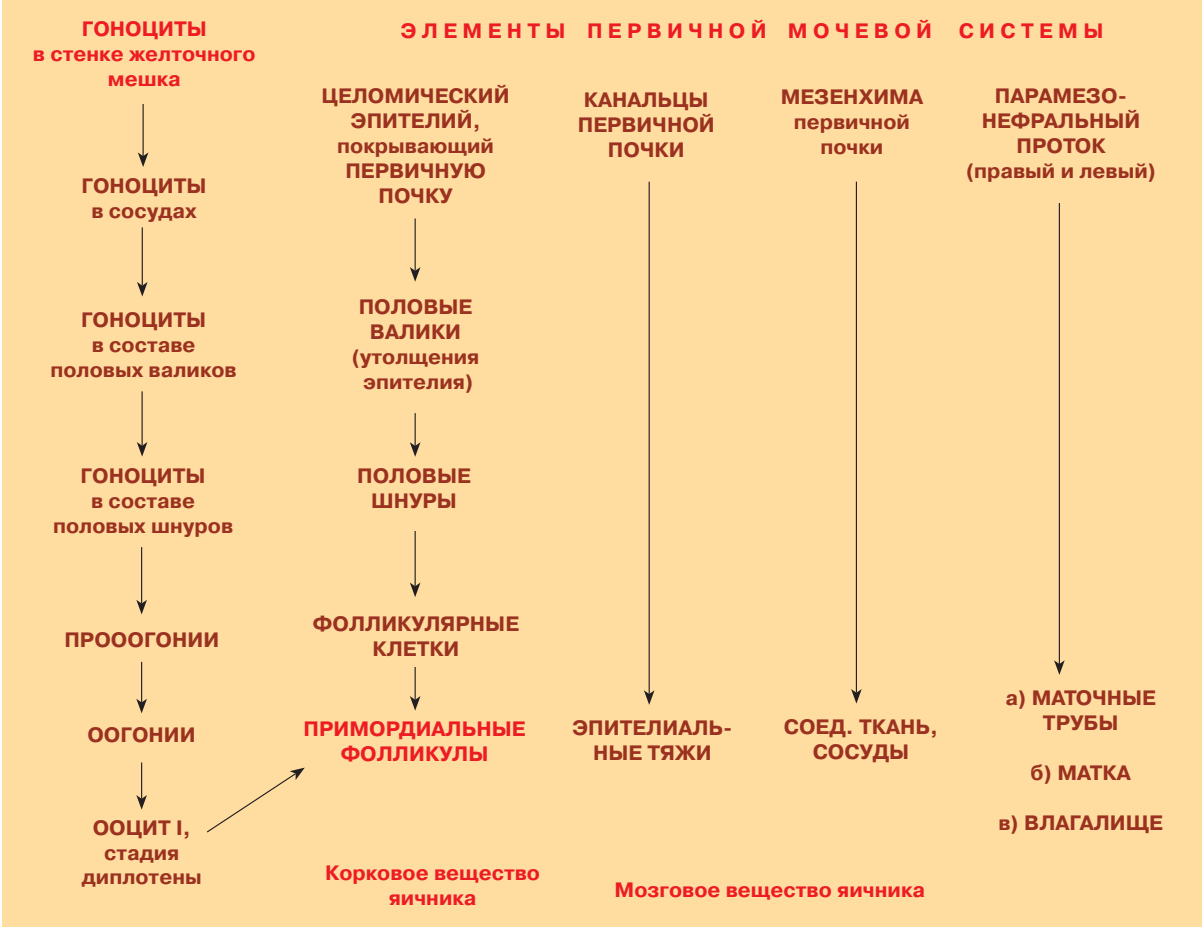

Рис. 30.8. Развитие женской половой системы. *Схема*

ная с эмбрионального периода) и последующие преобразования — вплоть до появления клеток, готовых к оплодотворению. Совокупность всех этих преобразований представляет собой ***оогенез***. Начальные его этапы тесно связаны с развитием яичников.

30.1.3.1. Развитие яичников (рис. 30.8) и эмбриональные этапы оогенеза

Гоноциты

а) Появление и миграция. I. Как и в мужском зародыше, первичные половые клетки (гоноциты) на стадии гаструляции выселяются из эпибласта в гипобласт и вместе с последним оказываются в *стенке желточного мешка* (где, возможно, в этот период лучше условия существования).

II. Позже по кровеносным сосудам они возвращаются в зародыш и на 5–6-й неделе его развития внедряются в утолщения целомического эпителия (*половые валики*) на поверхности *первичной почки*.

III. Впоследствии эпителиальные клетки врастают в ткань почки, образуя *половые шнуры*, и вместе с ними внутрь почки проникают гоноциты[2].

б) Половая дифференциация. И опять не собственная программа, а влияние окружающих эпителиоцитов определяет направление дальнейшего развития гоноцитов — но теперь уже в сторону женских половых клеток.

С этого момента половые клетки называются ***прооогониями***, а развитие половых кле-

[2] По другим представлениям, не целомические эпителиоциты врастают в первичную почку, а эпителиоциты канальцев этой почки врастают в половой валик (зачаток гонады) и становятся затем фолликулярными клетками.

ток — *оогенезом*. Этапы последнего перечислены на рис. 30.9. Говоря о них, будем придерживаться аналогичной нумерации. Заметим, на этом рисунке используются те же, что и в теме 29, обозначения:

n — гаплоидный набор ДНК, с — гаплоидный набор хромосом.

I. Митотические деления оогоний. Одно из отличий оогенеза от сперматогенеза состоит в том, что многие его начальные этапы проходят еще в эмбриональном периоде, причем у всех половых клеток сразу. Первый из этих этапов — митотические деления половых клеток в половых шнурах.

а) Деления происходят на *3–4-м месяце* (а по некоторым источникам — вплоть до 7-го месяца) внутриутробного развития, при этом делящиеся клетки называются уже ***оогониями***.

б) Как при размножении и сперматогоний (п. 29.1.4.3), между дочерними оогониями остаются *цитоплазматические мостики*, т.е. в гонаде появляется ***половой синцитий.***

в) Считается, что к концу этапа образуется около 5–6 млн (по другим данным — до 10 млн) оогоний. Однако многие из них (до 95 %) погибают.

II. Начало профазы мейоза (период малого роста)

а) Преобразования ооцита

1) Оставшиеся клетки (почти в те же сроки – с 3-го по 7-й месяц внутриутробной жизни) вступают в профазу мейоза, или период малого роста. С этого времени они называются ***ооцитами I*** (первого порядка).

2) Малый рост ооцитов не зависит от гормонов гипофиза.

3) В ходе этого периода протекают следующие стадии профазы мейоза: *прелептотена, лептотена, зиготена, пахитена, неполная диплотена*.

Существо происходящих при этом событий в ядре клетки то же, что и в сперматогенезе (п. 29.1.4.5): А) удвоение хромосом, Б) их попарная конъюгация (с образованием синаптонемальных комплексов) и В) кроссинговер.

б) Конечное состояние. В итоге к окончанию данного периода в ооцитах I хромосомы

– удвоены (состоят из двух хроматид);
– попарно конъюгированы (образуя тетрады);
– начинают расхождение, в ходе чего появляются хиазмы.

Плоидность клетки — 4n (по ДНК) и 2c (по хромосомам).

На этом оогенез на длительное время останавливается. Как видно, остановка развития наступает на стадии *диплотены*. Но чтобы подчеркнуть особость этой стадии в оогенезе, данный вариант диплотены часто называют *диктиотеной*.

в) Образование фолликулов. В ходе вышеозначенных событий, т.е. в период малого роста (а возможно, по его окончании), каждый ооцит I окружается одним слоем плоских эпителиоцитов половых шнуров. При этом

– разрываются цитоплазматические мостики полового синцития;
– эпителиоциты дифференцируются в *фолликулярные клетки*;
– в итоге образуются ***примордиальные фолликулы.***

Именно они содержатся в *корковом* веществе яичников девочки к моменту рождения. Общее их количество в это время составляет, по разным оценкам, от 400 тыс. до 2 млн.

Кратко затронем **происхождение других компонентов яичников и женской половой системы** (см. рис. 30.8)

а) Мозговое вещество яичника происходит из материала *первичной почки*, в т.ч. эпителиальные тяжи — из канальцев этой почки (о чем выше уже упоминалось), а соединительная ткань и сосуды — из мезенхимы почки.

б) Органы же ***женского полового тракта*** развиваются из *парамезонефральных* (*мюллеровых*) *протоков* (п. 28.1.6): 1) верхние части последних преобразуются в *маточные трубы*, 2) а нижние, сливаясь, формируют *матку* и *влагалище*.

30.1.3.2. Постэмбриональные этапы оогенеза (см. рис. 30.9)

III. Период покоя

а) Продолжительность. Период покоя, в котором пребывает примордиальный фолликул, длится до тех пор, пока данный фолликул не вступит в созревание, что для ооцита I означает начало периода большого роста.

У разных фолликулов этот момент наступает на разных стадиях онтогенеза — от послед-

них месяцев внутриутробной жизни до конца репродуктивного периода.

Следовательно, продолжительность периода покоя очень сильно варьирует: *от 1–2 месяцев до 45–50 лет*.

б) Атрезия примордиальных фолликулов. Покоящиеся фолликулы далеко не всегда доживают до начала своего созревания: немалая их часть с течением времени погибает.

Вероятно, механизм гибели — это *апоптоз* ооцита I, вызванный какими-то изменениями структуры клетки: например, повреждением мембран, хромосом и т. д. Это значит, что «покой» примордиальных фолликулов не является абсолютным. Чуть позже погибают и фолликулярные клетки, замещаясь соединительной тканью.

IV. Период большого роста и завершения профазы мейоза

а) Большой рост в неполовозрелом возрасте. Еще одна причина «непродуктивной» гибели фолликулов состоит в том, что, как уже было сказано, некоторое количество примордиальных фолликулов эпизодически вступает в созревание даже у ребенка: в последние месяцы его внутриутробной жизни и затем на протяжении всего неполовозрелого возраста.

Но из-за недостатка гонадотропных гормонов гипофиза развитие доходит лишь до стадии первичных или вторичных (полостных) фолликулов, после чего фолликулы атрезируют. В данном случае, согласно п. 30.1.2.2, образуются *атретические тела* (со сморщенной блестящей оболочкой в центре).

Поэтому *яичники девочки* содержат 1) примордиальные фолликулы, 2–3) первичные и вторичные фолликулы, а также 4) атретические тела.

б) Большой рост в половозрелом возрасте

1. ***Развитие фолликулов***

А) Согласно современной точке зрения (п. 30.1.2.1), и после установления регулярных менструальных циклов вступление очередной порции примордиальных фолликулов в созревание происходит по-прежнему спорадически, независимо от гормональных влияний.

Б) На стадии *вторичных фолликулов* (если не происходит атрезии) развитие вновь на некоторое время приостанавливается или замедляется.

В) Через 1–2 дня после начала очередной менструации (когда повышается уровень ФСГ) часть вторичных фолликулов активизируется и продолжает развитие, которое является уже гормонально зависимым.

Г) Один из данных фолликулов за 2 недели доходит до овуляции, а остальные атрезируют.

2. ***Развитие ооцитов***. В ооцитах же всех этих фолликулов (начиная с ранних первичных) протекает ***период большого роста***. Он включает следующие события.

А) Вначале (в первичном и вторичном фолликуле) ооцит I *растет* — значительно увеличивается в размере.

Б) В это же время и по окончании роста (во вторичном и третичном фолликуле) в цитоплазме ооцита возрастает содержание *органелл* и появляются специфические структуры — *желточные и кортикальные гранулы* и *мультивезикулярные тельца* (п. 5.1.3.3).

В) Одновременно с этим или несколько позже проходят завершающие стадии *профазы* мейоза — диплотена и диакинез.

V. Постпрофазные деления мейоза

Два быстрых деления мейоза (после очень длительной профазы) обозначают как ***период созревания*** (хотя, с нашей точки зрения, этот термин не очень удачный: созреванием является весь мейоз ооцита).

а) Первое деление

1. В самом конце существования третичного фолликула (перед овуляцией) быстро совершаются остальные стадии *первого деления мейоза*: метафаза, анафаза и телофаза.

2. В итоге образуются две клетки с гаплоидными наборами двухроматидных хромосом (хромосомы – 1c, ДНК – 2n).

А) Одна клетка – это ***ооцит II,*** получающий почти всю цитоплазму ооцита I и, как и тот, окруженный блестящей и зернистой оболочками.

Б) Другая клетка — маленькое ***редукционное тельце***, в оплодотворении не участвующее и остающееся под оболочками ооцита (п. 5.1.3.4).

3. Именно этот клеточный комплекс высвобождается из граафова пузырька при ***овуляции*** и попадает в просвет маточной трубы.

I. Митотические деления оогоний	3-й – 4-й месяцы внутриутробного развития	ПРООГОНИИ **(2n, 2c)** ↓ ООГОНИИ **(2n, 2c)** ↓ 2^k **5–10** млн ООГОНИЙ **(2n, 2c)** ↓ (гибель многих клеток) **~ 400 000** ООГОНИЙ **(2n, 2c)**
II. Период малого роста и начала профазы мейоза	3-й – 7-й месяцы внутриутробного развития	↓ РАННИЕ ООЦИТЫ **I** **(2n, 2c)** ↓ прелептотена, лептотена, зиготена, пахитена, начало диплотены ООЦИТЫ **I** на стадии диплотены **(4n, 2c)** (в составе примордиальных фолликулов): хромосомы удвоены, попарно конъюгированы и образуют хиазмы
III. Период покоя	До начала созревания данного фолликула	↓ ООЦИТЫ **I** на стадии диплотены (диктиотены) **(4n, 2c)**
IV. Период большого роста и завершения профазы мейоза	а) Либо в первую половину одного из менструальных циклов, б) либо в течение 2 – 5 циклов	↓ а) рост ооцита; б) накопление органелл и специфических гранул; в) стадии диплотены и диакинеза профазы ООЦИТ **I**, завершивший диакинез **(4n, 2c)**
V. Постпрофазные деления мейоза	В середине менструального цикла	↓ рост ооцита; завершение профазы; мета-, ана-, телофаза 1-го деления мейоза ООЦИТ **II** **(2n, 1c)** ↔ Редукционное тельце **(2n, 1c)** Овуляция ↓ профаза 2-го деления ООЦИТ **II** на стадии метафазы второго деления **(2n, 1c)** Оплодотворение ↓ мета-, ана-. телофаза 2-го деления мейоза «ЯЙЦЕКЛЕТКА» **(1n, 1c)** ↔ Редукционное тельце **(1n, 1c)**

n – гаплоидное количество ДНК, c – гаплоидное количество хромосом

Рис. 30.9. Стадии оогенеза. *Схема*

Считают, что к данному моменту ооцит II успевает даже начать второе деление мейоза, достигнув его *метафазы*.

б) Однако завершается ***второе деление*** мейоза ***только после оплодотворения,*** т.е. лишь после того, как в ооцит II попадут ядро и центриоли сперматозоида. Видимо, причина состоит в том, что после первого деления в ооците исчезают центриоли (п. 5.1.3.2).

1. Итак, еще до оплодотворения проходит короткая *профаза* второго деления: она включает только разрушение ядерной оболочки.

2. А после оплодотворения (но без участия ядра сперматозоида, которое еще находится в резко конденсированном состоянии) совершаются *метафаза, анафаза* и *телофаза* второго деления мейоза.

3. При этом ядро ооцита II делится на два ядра с гаплоидными наборами хромосом (1n, 1c). Одно из них удаляется в составе очередного *редукционного* тельца. А второе ядро остается в качестве ***женского пронуклеуса*** (сосуществующего с мужским пронуклеусом).

Результат. В итоге ***яйцеклетка*** в точном смысле этого слова (т.е. женская половая клетка с одним гаплоидным по ДНК ядром) на самом деле ***так и не образуется и никогда не существует*** (п. 5.1.3.2): ооцит II после оплодотворения и окончания мейоза превращается сразу в зиготу.

Тем не менее термином «яйцеклетка» широко пользуются, и условно можно сказать, что в результате мейоза из одного ооцита I получаются *одна яйцеклетка и три редукционных тельца* (если первое редукционное тельце, находящееся под оболочками ооцита II, тоже подвергается второму делению).

30.1.3.3. Особенности женского гаметогенеза

1. Известные особенности. Исходя из вышеизложенного, можно перечислить следующие особенности женского гаметогенеза.

а) Очень большая продолжительность мейоза. Последний чрезвычайно растянут во времени (вплоть до 45–50 лет): начинается еще в эмбриогенезе, причем в яичниках, а заканчивается после овуляции соответствующего фолликула и оплодотворения ооцита — уже в маточной трубе.

При этом бóльшую часть времени процесс как бы законсервирован.

б) Неравноценность продуктов мейоза. В результате мейоза из одного ооцита образуются не четыре полноценные клетки (как в сперматогенезе), а только одна («яйцеклетка», она же зигота): ей достается практически вся цитоплазма с запасами питательных веществ.

Остальные же две-три клетки (редукционные тельца) в оплодотворении не участвуют.

в) Отсутствие постмейотического периода созревания. В сперматогенезе после мейоза происходят еще два достаточно длительных этапа — созревание сперматид и созревание сперматозоидов; в случае же оогенеза мейозом процесс заканчивается.

г) Низкая продуктивность оогенеза (уже отмечавшаяся в п. 30.1.1.1). У женщин за месяц созревает (до конца) лишь одна половая клетка; у мужчин за то же время образуется огромное количество сперматозоидов.

2. Предполагаемые особенности

а) Ввиду низкой продуктивности оогенеза, в нем еще большее значение имеет ***сохранность*** наследственного материала (ДНК) в созревающих клетках. В то время как в случае сперматогенных клеток и сперматозоидов отбор интактных клеток (если таковой происходит) может не считаться с потерями (в конце концов, из миллионов сперматозоидов начало новой жизни дает только один), — к ооцитам отношение должно быть гораздо более «бережное».

б) С точки зрения концепции «АНЕРЕМ» (см. п. 29.1.4.6 и дополнение к тому же параграфу в конце темы 29), проблема «качества» ДНК в оогенезе решается сразу несколькими способами.

I. Длительное существование гомологичных хромосом *в конъюгированном состоянии* (на протяжении периода покоя, стадия диктиотены), возможно, оказывает *протективное* (защитное) *действие* на ДНК.

II. По окончании периода покоя, когда возобновляются события мейоза, не исключены те же *репарирующие процессы*, которые предполагаются в сперматогенезе.

III. Наконец, поскольку три четверти хромосомного материала ооцита I, в конечном счете, выбрасывается с редукционными тельцами, можно предположить, что в эти тельца в первую очередь направляются «забракованные» по каким-то причинам хромосомы. Т.е. *отбор* происходит и *на хромосомном уровне*.

в) Опять-таки подчеркнем, что, как и в целом концепция «АНЕРЕМ», эти утверждения имеют пока лишь гипотетический характер.

30.1.4. Участие яичников в гормональной регуляции

Выше уже упоминалось о влиянии на яичники гормонов гипофиза, а также о синтезе в самих яичниках половых гормонов. С помощью рис. 30.10 суммируем и несколько дополним эти сведения.

30.1.4.1. Влияние на яичники гормонов гипофиза

1. Стимуляция эндокринной функции. Гонадотропоциты гипофиза находятся под контролем соответствующего либерина (а именно *люлиберина*) гипоталамуса.

Сами же гонадотропные гормоны (ЛГ и ФСГ), а также ЛТГ стимулируют синтез половых гормонов в определенном виде клеток яичника:

а) *ЛГ (лютеинизирующий гормон)* — образование *андрогенов* из холестерина в текальных (интерстициальных) клетках;

б) *ФСГ (фолликулостимулирующий гормон)* — образование *эстрогенов* из андрогенов в фолликулярных клетках;

в) *ЛТГ (лактотропный гормон,* пролактин или лютеотропный гормон) — образование *прогестерона* в лютеиновых клетках желтого тела.

Заметим: часто говорят, что ЛГ требуется для синтеза эстрогенов развивающимися фолликулами (см. табл. 22.2, А). Это тоже справедливо: стимулируя образование андрогенов, ЛГ обеспечивает синтез эстрогенов необходимым субстратом.

2. Другие эффекты. Кроме того, ФСГ и ЛГ оказывают на яичник еще ряд влияний (уже упоминавшихся ранее).

а) ФСГ инициирует развитие очередной группы фолликулов – примордиальных (по традиционной точке зрения) или вторичных (по современным взглядам) (п. 30.1.2.1) – и, видимо, некоторое время поддерживает это развитие.

б) А ЛГ способствует овуляции и превращению овулировавшего фолликула в желтое тело (пп. 30.1.2.1 и 30.1.2.3).

30.1.4.2. Образование гормонов в яичнике

1. Растущие фолликулы: образование эстрогенов и гонадокринина

а) Эстрогены. Растущий фолликул (вторичный или третичный) образует *эстрогены* (эстрадиол и др.) благодаря ***кооперации клеток*** двух видов (п. 30.1.2.1).

I. *В текальных клетках* холестерин превращается в прогестерон (именно это стимулируется ЛГ), а последний переходит в *тестостерон.*

II. Тестостерон диффундирует через базальную мембрану фолликула в *фолликулярные клетки* и преобразуется в них в *эстрадиол* под действием фермента *ароматазы* (синтез которого активируется ФСГ).

Эстрогены секретируются, во-первых, в фолликулярную жидкость, а во-вторых, в кровь — для этого они должны проходить обратно через базальную мембрану фолликула.

б) Аналогия с яичками. Нетрудно видеть аналогию с функцией соответствующей пары клеток в яичках.

I. Клетки Лейдига яичек — аналог текальных клеток яичников (и те, и те являются интерстициальными). И они тоже образуют тестостерон.

II. Клетки же Сертоли яичек — аналог фолликулярных клеток яичников и потому тоже называются фолликулярными. И, как отмечалось в п. 29.1.5, клетки Сертоли тоже способны преобразовывать тестостерон в эстрадиол.

в) Гонадокринин. Этот гормон также синтезируется фолликулярными клетками растущих фолликулов и присутствует в фолликулярной жидкости, однако имеет не стероидную, а *белковую* природу. Гонадокринин *вызывает атрезию соседних фолликулов* или даже того самого фолликула, где он образуется (при нарушении овуляции данного фолликула).

2. Продукты атрезии: синтез эстрогенов и андрогенов

а) Как уже говорилось в п. 30.1.2.2, *атрезирующие фолликулы* еще сохраняют какое-то время (пока функционируют фолликулярные клетки) способность вырабатывать *эстрогены*; а последующие продукты атрезии — *атретические тела* и *интерстициальные скопления*, — видимо, образуют лишь *андрогены* (за счет текальных клеток).

б) Функциональная роль. То и другое играет важную роль.

I. ***В предменструальном периоде*** месячного цикла в яичниках нет тех развивающихся фолликулов (поздних вторичных, а также третичных), которые являются основными

продуцентами *эстрогенов*. Все эти фолликулы (независимо от того, сколько продолжается полное созревание — 2 недели или 4–5 циклов) подвергаются атрезии.

Следовательно, образование эстрогенов в это время осуществляется лишь ***атрезирующими*** фолликулами.

Правда, по мере превращения этих фолликулов в атретические тела уровень эстрогенов в крови в течение данного периода снижается.

II. ***В климактерическом периоде*** онтогенеза начинается массовое вступление примордиальных фолликулов в созревание, так что у многих из них успевает появиться внутренняя тека. И столь же массово происходит атрезия всех этих фолликулов. В соответствии с вышесказанным, это приводит

– к увеличению содержания в организме женщины половых гормонов — *эстрогенов* и *андрогенов,*
– и, как следствие, к *подъему жизненных сил* в течение некоторого времени,
– а также к некоторым признакам *маскулинизации*.

Впоследствии маскулинизации способствует и то обстоятельство, что на фоне снижающейся продукции эстрогенов в яичниках продолжается синтез андрогенов в надпочечниках.

3. Желтое тело: образование прогестерона

а) Лютеиновые клетки, как известно (п. 30.1.2.3), происходят в основном из фолликулярных клеток. Но,

– тогда как *фолликулярные* клетки осуществляют *заключительную* стадию превращения холестерина в эстрадиол (см. рис. 30.10),
– *лютеиновые* клетки способны проводить (при стимуляции ЛТГ) лишь *начальную* стадию этого пути — переход холестерина в прогестерон.

б) Следовательно, в процессе лютеинизации фолликулярных клеток в последних 1) *выключаются* гены ферментов, преобразующих тестостерон в эстрадиол, и 2) *включаются* гены ферментов, превращающих холестерин в прогестерон.

30.1.4.3. Действие эстрогенов и прогестерона

1. Эндометрий и молочные железы. В отношении желез эндометрия и молочных желез эстрогены и прогестерон последовательно ***дополняют*** друг друга.

а) Эндометрий: эстрогены стимулируют *регенерацию* желез, прогестерон — их *секрецию*.

б) Молочные железы: эстрогены стимулируют рост *выводных протоков*, прогестерон — рост *альвеол*.

2. Миометрий. В отношении же миометрия эти гормоны являются *антагонистами*.

а) Прогестерон *подавляет чувствительность миометрия к окситоцину* и тем самым способствует сохранению беременности (т. н. прогестероновый блок).

б) Напротив, в конце беременности содержание прогестерона резко падает и начинает преобладать действие ***эстрогенов,*** которые повышают чувствительность миометрия к окситоцину, — это приводит к родовой деятельности.

3. Гипофиз

а) Эффект. Очень важно также реципрокное влияние половых гормонов на гипофиз:

– эстрогены тормозят секрецию ФСГ,
– а прогестерон — секрецию ЛГ.

Тем самым проявляется *отрицательная обратная связь*: например, в первом случае ФСГ стимулирует развитие фолликулов и образование в них эстрогенов; последние же, накапливаясь в больших количествах, «выключают» продукцию ФСГ.

б) Механизм. Однако половые гормоны не действуют непосредственно на гонадотропоциты гипофиза. По современным данным они влияют ***на нейроны лимбической системы***. Последние передают сигналы соответствующим *нейронам гипоталамуса*, и уже это (через уменьшение выработки люлиберина) приводит к торможению секреции ФСГ и ЛГ.

в) Значение. Благодаря указанным влияниям достигается постепенное снижение уровня гормонов гипофиза: ФСГ — на протяжении почти всего цикла, т.к. эстрогены выделяются почти все время, а ЛГ — на протяжении второй половины цикла, точнее — в предменструальный период, когда функционирует желтое тело.

И то, и другое *тормозит развитие новых фолликулов*.

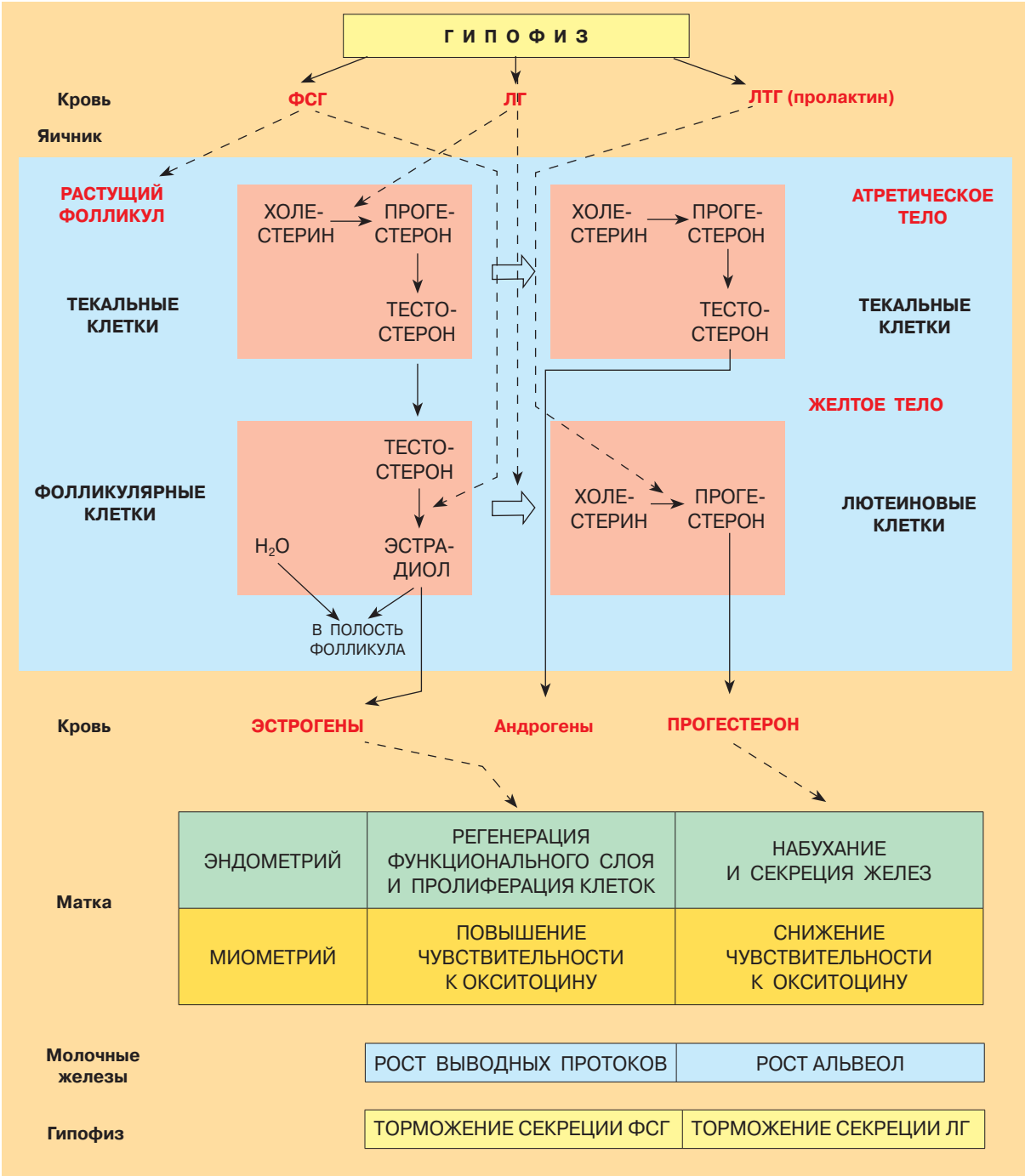

Рис. 30.10. Участие яичников в гормональных взаимодействиях. *Схема*

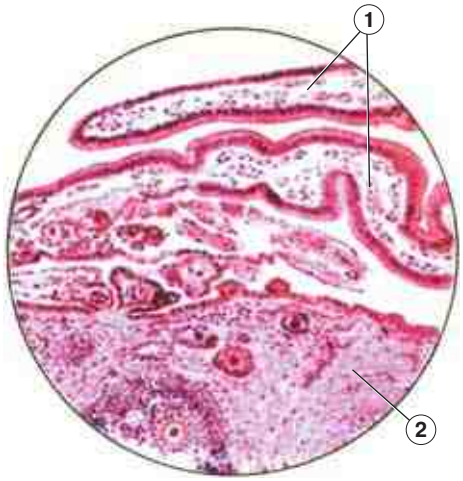

Рис. 30.11. Контакт яйцевода с яичником. Окраска гематоксилином и эозином. Рисунок с препарата [по В. Г. Елисееву, Ю. И. Афанасьеву, Е. Ф. Котовскому]

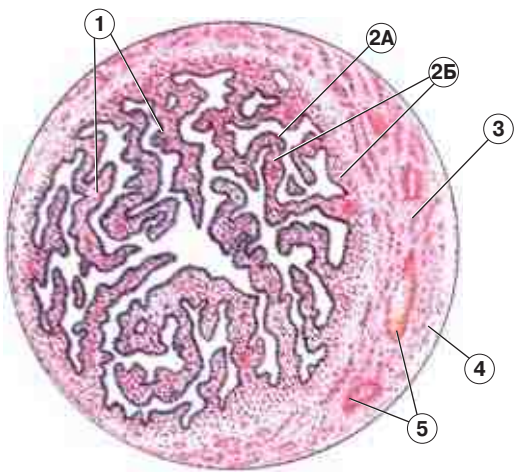

Рис. 30.12. Яйцевод. Поперечный срез. Окраска гематоксилином и эозином. Рисунок с препарата [по В. Г. Елисееву, Ю. И. Афанасьеву, Е. Ф. Котовскому]

30.2. Другие внутренние органы женской половой системы

30.2.1. Маточные (фаллопиевы) трубы, или яйцеводы

1. Составные части

а) Маточная (фаллопиевая) труба, или яйцевод (см. рис. 30.1) – парный трубчатый орган длиной 10–12 см, у которого

– проксимальный конец прободает матку, открываясь в ее полость,
– а дистальный конец обращен к яичнику и контактирует с ним, оставаясь, тем не менее, анатомически свободным.

б) В нормальных условиях (и вне овуляции) дистальное отверстие трубы обычно сомкнуто (благодаря сокращению миоцитов мышечной оболочки). Тем не менее при ряде патологических состояний просвет яйцевода начинает сообщаться с брюшной полостью.

в) Различают четыре отдела трубы. Начиная с дистального конца, это

I. ***воронка***, имеющая на краях многочисленные *бахромки;*

II. ***ампулярная часть,*** занимающая почти половину длины трубы;

III. ***перешеек,*** представляющий собой ближайший к матке суженный отдел;

IV. ***маточная часть,*** заключенная в боковой стенке матки в области ее дна.

2. Функции

а) После овуляции, как уже отмечалось, ближайшая маточная труба *служит местом, куда попадает ооцит II* с оболочками. Этому способствует то, что во время овуляции

– кровенаполнение сосудов воронки трубы увеличивается, отчего воронка (рис. 30.11) начинает достаточно плотно охватывать бахромками (1) яичник (2);
– тонус же миоцитов воронки, видимо, снижается, и дистальное отверстие трубы временно открывается.

б) Далее маточная труба *обеспечивает медленное пассивное* ***продвижение*** *ооцита* (вместе с жидким содержимым трубы) по направлению к матке. Это достигается за счет *биения ресничек* эпителиоцитов и перистальтических *сокращений мышечной оболочки*.

в) В ампулярной части трубы происходит и ***оплодотворение*** ооцита.

г) В последующие 4–5 суток маточная труба способствует *перемещению* развивающегося ***зародыша*** в матку и поддерживает подходящие *внешние условия* для его развития.

Заметим: при нарушении перемещения зародыша может наступать *внематочная (трубная) беременность*. Последняя обычно до конца не доходит из-за неспособности труб обеспечить *полное* развитие плода.

3. Строение стенок (рис. 30.12 и рис. 30.13, *а–б*). Стенка маточной трубы состоит из

трех оболочек: слизистой, мышечной и серозной.

а) Слизистая оболочка образует крупные разветвленные *продольные складки* (*1*), которые закрывают большую часть просвета трубы.

I. Эпителий — *однослойный призматический реснитчатый* (*2А*). В его составе — два вида клеток: реснитчатые (содержат на апикальной поверхности реснички) и железистые (секретирующие слизь).

II. Под эпителием — собственная пластинка (*2Б*) слизистой оболочки, образованная, как обычно, рыхлой волокнистой соединительной тканью.

б) Мышечная оболочка (*3*) составляет основную часть толщины стенки и включает два слоя гладких миоцитов: внутренний — циркулярно-спиральный, наружный — продольный.

Между мышечными пучками идут прослойки соединительной ткани.

в) Серозная оболочка (*4*) представлена брюшиной, которая образует брыжейку трубы и покрывает трубу почти на всей поверхности. Эта оболочка содержит мезотелий и соединительную ткань.

Во всех оболочках имеются *многочисленные кровеносные сосуды* (*5*) и нервы. Именно благодаря высокой васкуляризации возможно относительно длительное развитие зародыша в стенке маточной трубы при внематочной беременности.

30.2.2. Матка

30.2.2.1. Введение

1. Общий вид (см. рис. 30.1). Матка – полый мышечный орган. На фронтальном разрезе она имеет вид треугольника:

– основание последнего (*дно* матки) обращено кверху;
– в углы основания открываются маточные трубы;
– верхушка же обращена вниз и переходит в *шейку* матки, выступающую во влагалище.

2. Оболочки (рис. 30.14). Будучи полым органом, матка имеет в своей стенке три оболочки: слизистую, или *эндометрий* (*2*), мышечную, или *миометрий* (*4А–4В*), серозную, или *периметрий* (*5*).

3. Функции

а) Матка — место ***развития плода*** с 5-го дня и вплоть до родов; причем первые двое суток из этого срока зародыш находится в полости матки, а затем внедряется в *эндометрий*.

б) Впоследствии матка (наряду с зародышем) участвует в образовании специального органа — ***плаценты***. С помощью последней происходит питание и дыхание зародыша, а также удаление продуктов его метаболизма.

в) Также в плаценте (в т.ч. и в материнской ее части) вырабатывается целый ряд *гормонов*.

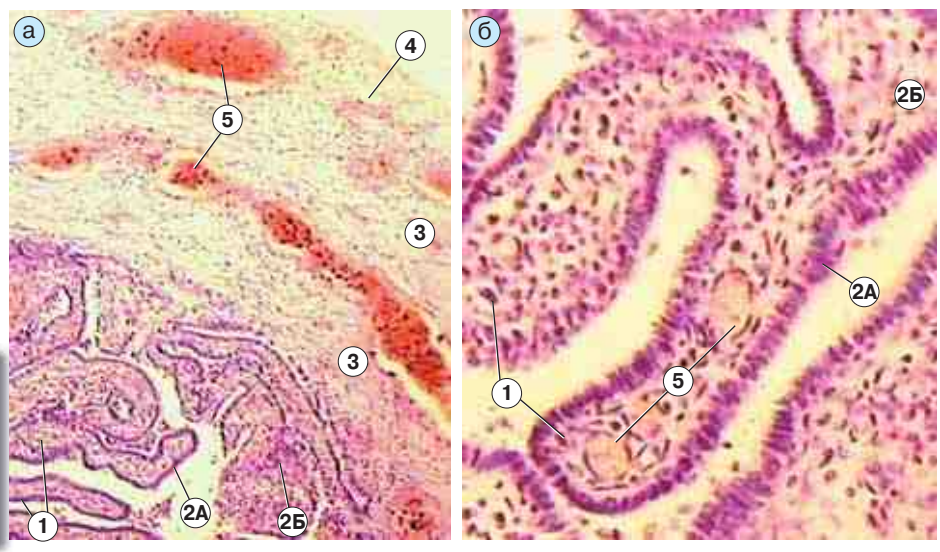

Рис. 30.13. Препарат — яйцевод. Поперечный срез. Окраска гематоксилином и эозином: а, б — среднее и большое увеличения

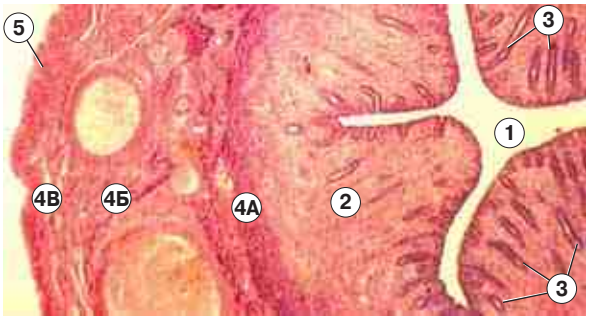

Рис. 30.14. Препарат — матка кошки. Поперечный срез: слои стенки. Окраска гематоксилином и эозином: 1 — просвет матки у кошки на поперечном разрезе очень узкий и имеет звездчатую форму; 3 — маточные железы

г) Сильно развитый *миометрий* обеспечивает механическую защиту плода, а во время ***родов*** осуществляет его изгнание.

В соответствии с этими функциями, слизистая и мышечная оболочки являются гораздо более мощными, чем в яйцеводе, и имеют несколько иную организацию.

30.2.2.2. Эндометрий

1. Строение (рис. 30.15)

а) Тканевой состав. Эндометрий выстлан однослойным *призматическим эпителием* (*2А*). *Собственная пластинка* (*2Б*) эндометрия образована рыхлой волокнистой соединительной тканью и пронизана многочисленными *маточными железами* (*3*).

б) Эпителий: клеточный состав. Как и в яйцеводах, в матке эпителий содержит два типа клеток: *реснитчатые* и *железистые* (слизеобразующие).

Реснитчатые клетки находятся лишь *возле устьев* маточных желез и приобретают реснички только к концу менструального цикла, причем, реснички по размеру не очень велики.

в) Маточные железы образованы такими же железистыми клетками, какие содержатся в покровном эпителии. По морфологии эти железы являются *простыми, трубчатыми* (п. 7.4.2.2) и бóльшую часть времени *неразветвленными* (в предменструальном периоде возможно ветвление). Кроме того, железы

– ориентированы *перпендикулярно* к поверхности эндометрия;
– распространяются *на всю толщину* эндометрия (даже подчас внедряясь в миометрий);
– продуцируют *слизь* в предменструальный период (период секреции).

г) Децидуальные клетки. Некоторые клетки собственной пластинки эндометрия (одни из которых имеют *костномозговое*, а другие — *местное* происхождение) трансформируются в децидуальные клетки — крупные, округлой формы, с включениями гликогена и липопротеинов.

Особенно много этих клеток образуется при беременности: они входят в состав плаценты, где, возможно, продуцируют гормон *релаксин* (правда, в литературе указываются и другие его источники). Также, за счет высокой литической (макрофагальной) активности, децидуальные клетки способствуют *отторжению плаценты* после родов.

2. Два слоя эндометрия (рис. 30.16)

а) Функциональное различие. Важнейшей особенностью эндометрия является то, что он подразделяется на два слоя:

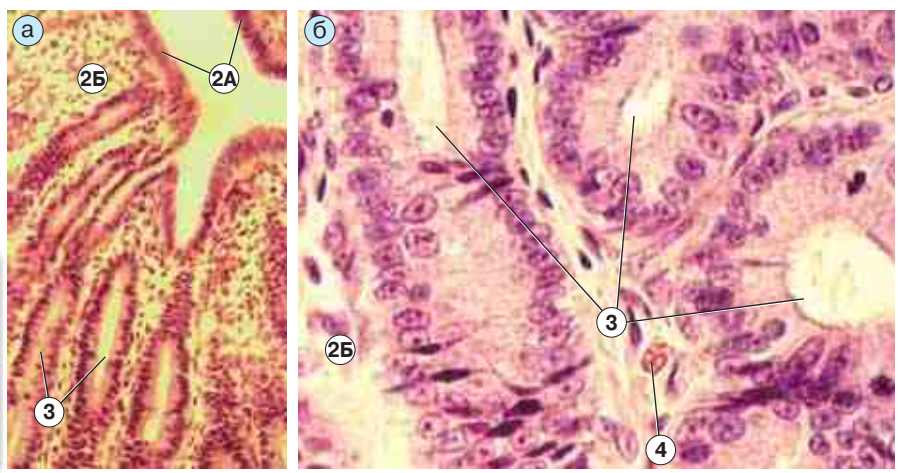

Рис. 30.15. Препарат — матка кошки. Поперечный срез: эндометрий. Окраска гематоксилином и эозином:
а, б — среднее и большое увеличения

– *функциональный* (*1А*) – поверхностный и больший по толщине, который отторгается при менструации,
– *базальный* (*1Б*) – узкий слой, сохраняющийся при менструации и обеспечивающий регенерацию эндометрия в постменструальном периоде.

Причем регенерация желез и покровного эпителия осуществляется за счет ***донышек*** (*2А*) *маточных желез* (*2*), остающихся после менструации.

б) Морфологическое различие

I. Граница между слоями визуально на препарате не выявляется.

II. Тем не менее, она реально существует и обусловлена типом артерий, питающих каждый слой. Эти артерии (*4*) находятся в миометрии (*3*) и делятся на два типа:
– ***прямые артерии*** – от них капилляры идут ***в базальный слой*** эндометрия,
– и ***спиралевидные артерии*** – посылают капилляры ***в функциональный слой.***

III. При менструации наступает *спазм спиралевидных артерий*, что приводит к некротизации функционального слоя. Затем эти сосуды вновь открываются, и под напором крови омертвевшая ткань данного слоя отторгается.

в) Восстановление функционального слоя:
– в постменструальный период цикла происходит *регенерация* функционального слоя (под влиянием эстрогенов),
– а в предменструальный период (под влиянием прогестерона) этот слой *набухает* – за счет гиперемии и накопления жидкости в строме.

30.2.2.3. Остальные оболочки матки
(см. рис. 30.14, *а*)

1. Миометрий

а) Общая характеристика. Мышечная оболочка матки (миометрий) является весьма мощной. С этим и связано определение, что матка — полый мышечный орган (п. 30.2.2.1).

Причем при беременности миометрий не только растягивается, но и во много раз увеличивает свою массу — благодаря резкой гипертрофии гладких миоцитов. Так, длина последних увеличивается в 10 раз.

б) Слои миометрия. В миометрии — три гладкомышечных слоя:

I. *подслизистый* слой (*4А*) — внутренний; не следует путать его с подслизистой основой, которой в матке нет;

II. *сосудистый* слой (*4Б*) — средний; здесь содержатся крупные сосуды и спиралевидно закручиваются артерии, питающие функциональный слой эндометрия;

III. *надсосудистый* слой (*4В*) — наружный.

В этих слоях (как в мочевыводящих путях) пучки миоцитов имеют *косопродольную* ориентацию, но в разных слоях ориентация пучков является *перекрестной* по отношению друг к другу.

Между пучками миоцитов — прослойки соединительной ткани, богатые *эластическими волокнами*.

2. Периметрий (*5*). В основе периметрия — рыхлая волокнистая соединительная ткань с большим количеством сосудов и жировых клеток.

Вокруг *шейки* матки имеется скопление жировой ткани – ***параметрий***.

С поверхности большая часть матки покрыта *мезотелием*.

3. Сосуды матки. Под периметрием и в толще мио- и эндометрия идут многочисленные сосуды. Многие из них отличаются извилистым, спиралеобразным ходом.

а) Для ***спиралевидных сосудов миометрия*** это справедливо всегда, в т. ч. *при беремен-*

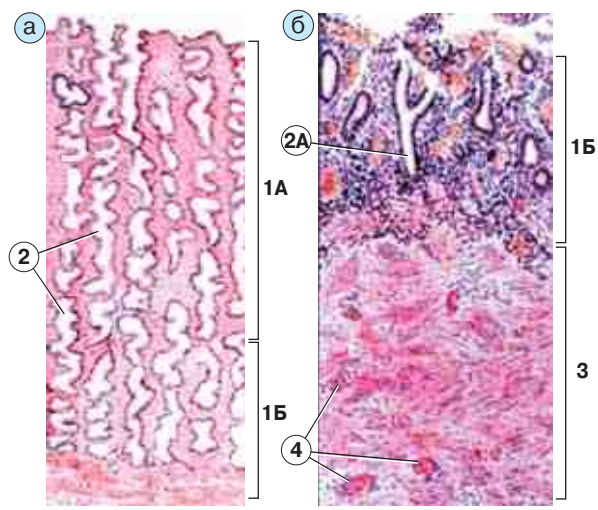

Рис. 30.16. Матка женщины. Окраска гематоксилином и эозином. Рисунки с препаратов [по О. В. Волковой]:
а — эндометрий **в предменструальном периоде**;
б — стенка матки **в менструальном периоде**

ности. Такой их ход облегчает закрытие просвета сосудов при сокращении матки *после родов*.

б) Вдоль боковых краев матки идет ***магистральная маточная артерия***. *После родов* она тоже становится извилистой — в связи с приспособлением сосуда к уменьшающимся размерам матки.

30.2.2.4. Шейка матки

1. Шейка матки отличается тем, что
– ее просвет имеет вид *узкого канала*,
– а та часть шейки, которая выступает во влагалище, *покрыта слизистой оболочкой с обеих сторон* — внутренней (со стороны канала) и наружной (со стороны влагалища).

2. Оболочки

а) I. ***Слизистая оболочка канала шейки*** образует продольные ветвящиеся *складки*.

II. Выстилающий ее эпителий такой же, как в теле матки: *однослойный призматический железистый* (секретирует слизь).

III. В строме складок (собственной пластинке слизистой оболочки) расположены крупные разветвленные *шеечные железы*, которые также продуцируют слизь.

б) Мышечная оболочка шейки — это мощный циркулярный слой гладких миоцитов, представляющий собой *сфинктер матки*.

в) Слизистая оболочка наружной поверхности шейки покрыта тем же эпителием, что и влагалище, — *многослойным плоским неороговевающим,* лежащим на собственной пластинке слизистой оболочки.

30.2.3. Влагалище

Влагалище — мышечно-фиброзная трубка длиной 8–10 см, которая верхним своим концом охватывает шейку матки.

1. Функции

а) Влагалище служит первичным приемником спермы.

б) Влагалищными микроорганизмами образуется *лактат* (из гликогена слущенных эпителиоцитов). Лактат (анион молочной кислоты), закисляя среду, препятствует развитию патогенной микрофлоры и, кроме того, является питательным субстратом для сперматозоидов.

в) По окончании беременности влагалище служит в качестве родового пути.

2. Оболочки. Стенка влагалища состоит из трех оболочек — слизистой, мышечной и адвентициальной.

а) I. ***Слизистая оболочка*** включает
– *многослойный плоский, частично ороговевающий* эпителий
– и собственную пластинку, образованную, как обычно, рыхлой волокнистой соединительной тканью.

II. *В эпителии* различают три слоя клеток: базальный, промежуточный, поверхностный. При этом в клетках *поверхностного* слоя образуются *кератогиалиновые гранулы* (п. 27.2.3.4.), хотя полного ороговения не происходит. Кроме того, в этих клетках содержится много *гликогена*.

III. Поверхностные клетки со временем *слущиваются*, причем тем интенсивнее, *чем выше содержание эстрогенов* в крови. Поэтому количество данных клеток во влагалищных мазках нарастает к середине менструального цикла (перед и во время овуляции), а потом постепенно снижается.

Гликоген же слущенных клеток, как уже говорилось, нормальной микрофлорой влагалища разрушается до лактата, который активно используется сперматозоидами. Видимо, именно в связи с этим слущивание эпителиоцитов особенно интенсифицируется в середине цикла, т. е. во время, оптимальное для оплодотворения.

IV. *Собственная пластинка* слизистой оболочки образует сосочки, вдающиеся в эпителий, и содержит много эластических волокон и лимфоцитов.

б) Мышечная оболочка влагалища представлена в основном продольными пучками *гладких* миоцитов.

в) Адвентициальная оболочка образована рыхлой волокнистой соединительной тканью, содержащей венозные сплетения.

30.3. Молочные железы

30.3.1. Строение молочных желез

1. Общий план строения (рис. 30.17). Молочные железы – это видоизмененные потовые железы (что уже отмечалось в теме 27). Они имеются не только у женщин, но и, в зачаточном состоянии, у мужчин. Дальше речь будет идти о женских молочных железах.

а) Доли и дольки. В каждой железе содержится 15–20 отдельных железок, или *до-*

лей (1). Последние разделены прослойками жировой и соединительной ткани (2). Именно благодаря жировой ткани молочные железы приобретают полушаровидную форму.

В свою очередь, каждая доля состоит из нескольких долек, а долька – из группы концевых отделов.

б) Млечные протоки

I. *Внутридольковые* выводные (млечные) протоки собираются в междольковые протоки, а те – в единый проток доли.

II. Все 15–20 долевых протоков направляются к соску и вначале значительно расширяются, образуя ***млечные синусы*** (3); перед кормлением здесь скапливается молоко.

III. *Концевые же части протоков* (4) сужены и открываются в соске (5) железы *млечными отверстиями*. Число отверстий (8–15) немного меньше числа долей, т.к. некоторые долевые протоки сливаются друг с другом.

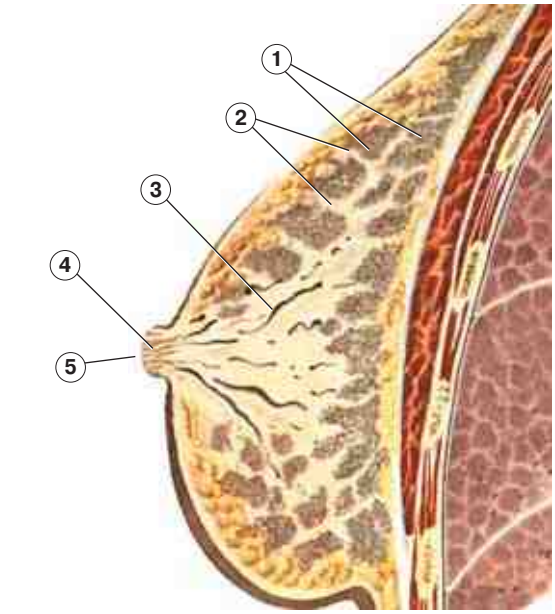

Рис. 30.17. Молочная железа женщины

2. Нелактирующая молочная железа (рис. 30.18)

а) Концевые отделы. В нелактирующей железе дольки (*1*) не очень велики, а концевые отделы представлены лишь *млечными альвеолярными ходами* (*2*) — тонкими слепыми трубочками, которые, однако, не обладают секреторной активностью.

Если прежде железа лактировала, могут сохраниться и некоторые альвеолы (см. ниже).

б) Выводные протоки

I. Система выводных протоков развита лучше (по сравнению с концевыми отделами): имеются

– разветвленные *внутридольковые* млечные протоки (3),
– а также *междольковые* млечные протоки (4), сливающиеся, как мы уже знаем, в долевые протоки.

II. По мере перехода мелких протоков в более крупные меняется тип эпителия протоков: от *однослойного кубического* – вначале до *однослойного призматического,* а далее – *до двуслойного* и (в соске) *многослойного плоского.*

III.В стенках протоков содержатся также *миоэпителиальные клетки*.

IV. Из-за ветвления протоков молочные железы относятся к *сложным* железам.

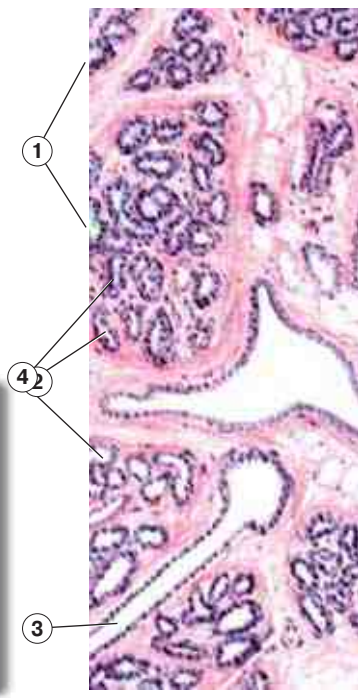

Рис. 30.18. Нелактирующая молочная железа. Окраска гематоксилином и эозином. Рисунок с препарата [по В.Г. Елисееву, Ю.И. Афанасьеву, Е.Ф. Котовскому]

3. Лактирующая молочная железа (рис. 30.19, *а* и *б*)

а) Роль прогестерона

I. Способность к лактации молочная железа приобретает к концу беременности.

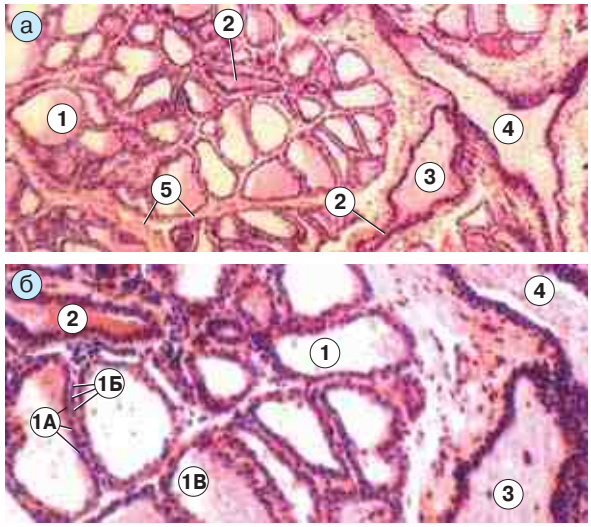

Рис. 30.19. Препарат — лактирующая молочная железа. Окраска гематоксилином и эозином:
а, б — среднее и большое увеличения

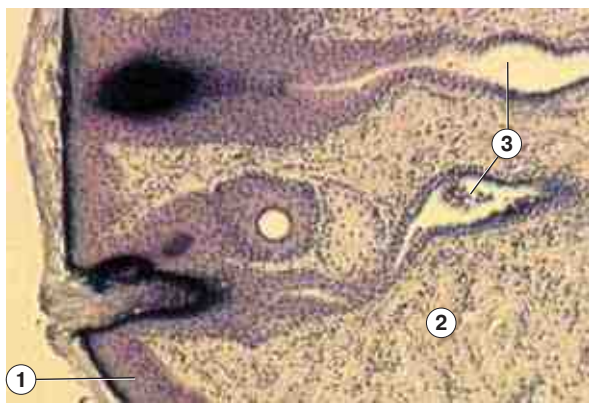

Рис. 30.20. Препарат — сосок молочной железы. Окраска железным гематоксилином

II. Большую роль в преобразовании железы, как уже упоминалось в п. 30.1.4.3, играет *прогестерон*, на фоне продукции которого протекает беременность. Прогестерон стимулирует в молочной железе

– разрастание уже имеющихся *млечных альвеолярных ходов*
– и формирование на их концах новых структур — *альвеол*, или *ацинусов*.

III. В результате теперь каждый концевой отдел содержит два компонента: несколько альвеол и альвеолярный ход.

б) Альвеолы. В лактирующей железе альвеолы (*1*) представляют собой полые мешочки, заполненные секретом (*1В*).

I. Стенка мешочка образована *одним* слоем железистых клеток — ***лактоцитов*** (*1А*), лежащих на базальной мембране. Лактоциты имеют кубическую форму, круглые ядра и микроворсинки на апикальной поверхности.

Характерная особенность лактоцитов — наличие у них *внутриклеточных секреторных канальцев* (как в париетальных клетках желудка; п. 24.1.3.2). По этим канальцам белок молока (казеин) перемещается в просвет альвеолы.

II. Местами в стенке альвеолы находятся ***миоэпителиальные клетки*** (*1Б*), отличающиеся палочковидными ядрами. Они окружают альвеолу снаружи, охватывая ее своими отростками.

в) Альвеолярные ходы. Альвеолы открываются в *млечные альвеолярные ходы* (*2*). Стенка ходов тоже образована одним слоем *лактоцитов*, но секреторная активность последних существенно меньше, чем у лактоцитов альвеол. Поэтому объем цитоплазмы у них значительно меньше и клеточные *ядра расположены гораздо ближе друг к другу*. Данное обстоятельство и позволяет отличить альвеолярный ход от альвеолы.

г) Млечные протоки. В свою очередь, альвеолярные ходы переходят в разветвленные *внутридольковые* протоки (*3*), а те — в междольковые протоки (*4*). Эпителий протоков меняется (при переходе от внутридольковых к долевым протокам) так же, как в нелактирующей железе: от однослойного кубического до многослойного плоского.

Но емкость *млечных синусов* (расширений долевых протоков) в лактирующей железе становится существенно больше.

д) Между альвеолами и протоками находятся соединительнотканные перегородки (*5*) и скопления жировых клеток.

4. Сосок молочной железы (рис. 30.20)

а) Сосок молочной железы — не что иное, как ***утолщение кожи***. В связи с этим он имеет обычные слои кожи: эпидермис (*1*) и дерму (*2*), включающую сосочковый и сетчатый слои.

Содержатся и другие обычные компоненты кожи: *сальные железы* (но без волос; протоки желез могут открываться в млечные протоки), а в ареоле (околососковом кружке) — также *потовые железы*.

Таблица 30.1. Состав женского и коровьего молока (%)

КЛАСС ВЕЩЕСТВ	ПРЕДСТАВИТЕЛИ	ЖЕНСКОЕ МОЛОКО	КОРОВЬЕ МОЛОКО
1. ЛИПИДЫ	ТРИГЛИЦЕРИДЫ (в основном)	3–4	3,5–5,0
2. БЕЛКИ	КАЗЕИН, IgA, α-лактоальбумин, лактоферрин, лизоцим	1,0–1,5	3,0–4,0
3. УГЛЕВОД	ЛАКТОЗА	7,0–7,5	4,5–5,0
4. МИНЕРАЛЬНЫЕ ВЕЩЕСТВА	Ca, Mg, P, Na, K, Cl	0,2	0,75
5. ВОДА		87,5	87

б) Но, по сравнению с другими областями кожи, область соска и ареолы имеет следующие особенности строения:

I. в эпидермисе и дерме — значительно *больше меланоцитов*;

II. в *сосочковом* слое дермы — *больше чувствительных* нервных *окончаний* (их раздражение во время сосания приводит к выделению молока);

III. в *сетчатом* слое дермы (в плотной соединительной ткани) имеются *гладкие миоциты,* которые расположены вокруг или вдоль млечных протоков и способствуют их опорожнению.

в) *Млечные долевые протоки* (*3*), пронизывающие толщу соска, в основании соска еще расширены (являясь продолжением млечных синусов), а затем 1) суживаются, 2) меняют тип эпителия (на *многослойный плоский ороговевающий*) и 3) открываются на поверхности млечными отверстиями.

30.3.2. Функционирование молочных желез

1. Состав молока. В результате секреторной активности лактоцитов образуется молоко определенного состава (табл. 30.1).

I. Как видно, в женском молоке (по сравнению с коровьим) существенно меньше белков и солей, но зато больше дисахарида лактозы.

II. Жиры в обоих случаях содержатся в *мелкодисперсном* виде (т. е. в виде очень мелких жировых капелек).

2. Способы секреции (рис. 30.21)

а) I. ***Жиры*** секретируются лактоцитами (*1А*) альвеол (*1*) ***по апокриновому типу:*** выделяются в виде *крупных* жировых капель и нарушают при этом целостность апикального отдела клетки.

Конкретно, жировые капли, продавливая изнутри апикальную мембрану, окружаются ею со всех сторон (для приобретения гидрофильной поверхности) и лишь в таком виде отрываются от клетки.

II. В просвете альвеолы во многих жировых каплях (*2*) мембранная оболочка, видимо, заменяется веществами с эмульгирующими

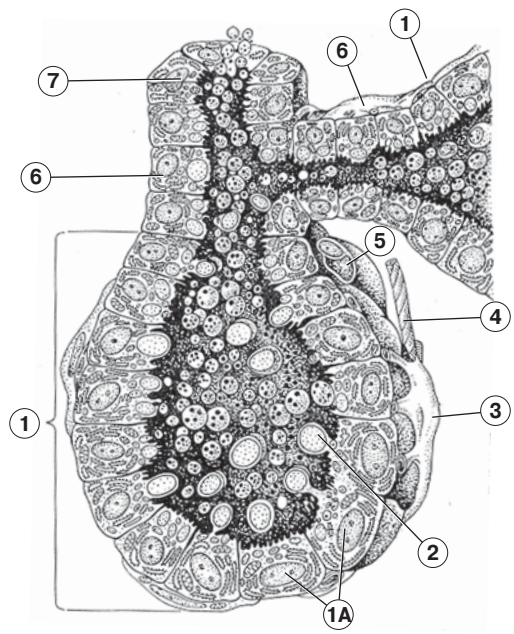

Рис. 30.21. Альвеола молочной железы. Схема [по R. V. Kristič]: 3 — миоэпителиоцит; 4 — нервное волокно; 5 — кровеносный капилляр; 6 — альвеолярный ход; 7 — внутридольковый проток

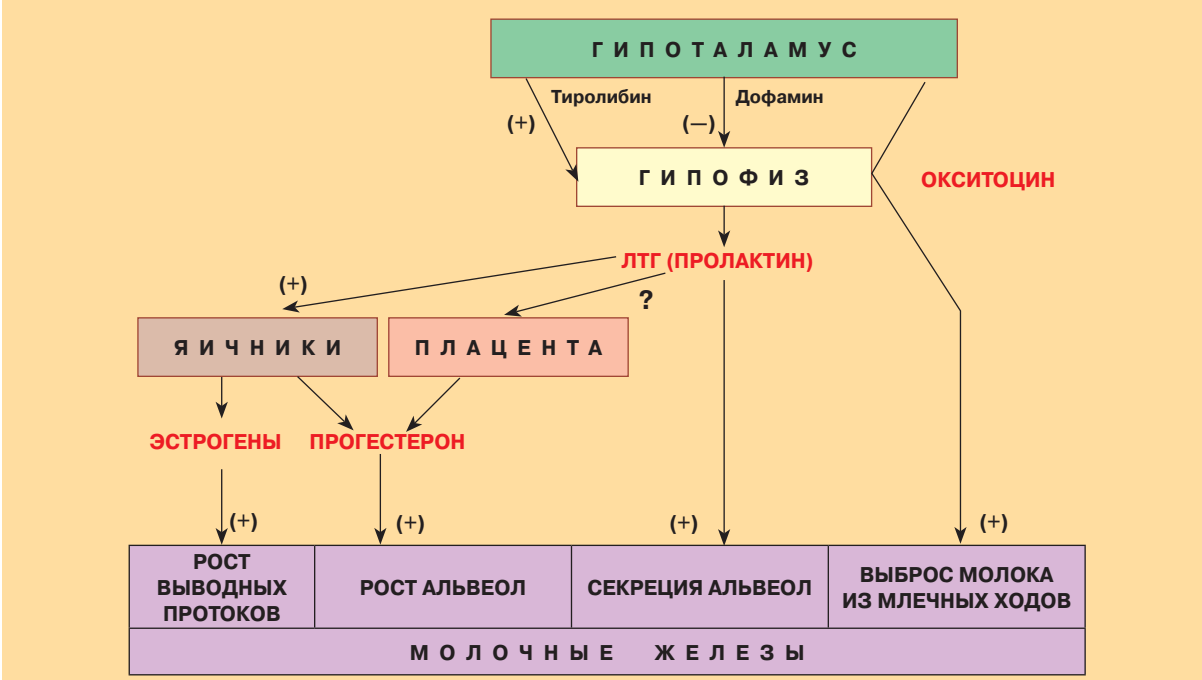

Рис. 30.22. Регуляция функций молочной железы. *Схема*

свойствами (например, белками), что приводит к *дроблению крупных капель* на множество очень мелких.

б) I. ***Белки*** (из которых основным является ***казеин***)

– синтезируются в гранулярной ЭПС (которая хорошо развита в лактоцитах — наряду с агранулярной ЭПС);
– собираются в аппарате Гольджи в мембранные гранулы;
– путем ***экзоцитоза*** выделяются во внутриклеточные секреторные канальцы;
– по канальцам достигают просвета альвеолы.

II. Обратим внимание на разницу в способе выделения жиров и белков. Жиры в клетке лишены мембранной оболочки, но, проходя через плазмолемму, *приобретают* ее. Белки же подходят к плазмолемме в мембранной «упаковке», но в ходе экзоцитоза *теряют* ее (поскольку она встраивается в плазмолемму; п. 2.2.2.2).

III. Экзоцитоз белков — один из способов ***мерокринового*** типа секреции.

в) Прочие вещества (лактоза, соли) также секретируются лактоцитами по мерокриновому типу.

3. Регуляция функции молочных желез показана на рис. 30.22.

а) Влияние ЛТГ, опосредованное прогестероном. Как видно на схеме, ключевую роль играет *лактотропный*, или *лютеотропный гормон* (ЛТГ), он же *пролактин*.

I. Так, ЛТГ стимулирует образование прогестерона – в желтом теле яичника (в предменструальном периоде цикла и в начале беременности) и, видимо, также в плаценте.

II. ***Прогестерон*** же, как мы уже знаем, способствует *разрастанию альвеолярных ходов* и *формированию из них альвеол, а эстрогены стимулирует рост выводных протоков (рис. 30.10)*

б) Непосредственное действие ЛТГ. Кроме того, ЛТГ действует на молочные железы и непосредственно: стимулирует секреторную деятельность лактоцитов.

В результате действия ЛТГ *молоко накапливается* в альвеолах.

в) Окситоцин. Выделяется гипоталамусом при раздражении рецепторов соска и стимулирует *выброс молока из альвеол в млечные синусы* (за счет деятельности миоэпителиальных клеток).

Таким образом, четыре вышеназванных гормона контролируют последовательные стадии единого процесса: 1,2 — *рост* протоков и концевых (секреторных) отделов; 3 — *секрецию* лактоцитами компонентов молока и 4 — *выброс* молока из альвеол в млечные синусы.

г) Два других гормона гипоталамуса влияют на молочные железы опосредованно: ***тиролиберин*** стимулирует, а ***дофамин*** ингибирует секрецию ЛТГ в гипофизе.

30.4. Овариально-менструальный цикл

30.4.1. Предварительные замечания

1. Название цикла. Мы не раз отмечали в этой теме, что у женщин состояние соответствующих органов – яичников, матки, молочных желез, гипофиза –зависит от фазы *менструального* цикла.

Менструации — это периодические маточные кровотечения, наступающие из-за отторжения некротизированного функционального слоя эндометрия.

Однако еще более важные по биологической значимости циклические процессы происходят в яичниках. Поэтому цикл часто называют ***овариально-менструальным.***

2. Периоды цикла. Обычная продолжительность цикла — ***28 дней***.

В нем выделяют три периода (рис. 30.23):

– *менструальный* (с 1-го по 4-й день);
– *постменструальный* (с 5-го по 14-й день) и (после овуляции);
– *предменструальный* (с 15-го по 28-й день).

Как видно, отсчет цикла принято вести *от первого дня менструации*.

30.4.2. Периоды цикла

30.4.2.1. Менструальный период

1. Гипофиз. Менструацию вызывает спад содержания в крови женских половых гормонов (эстрогенов и прогестерона). Но эстрогены, как мы знаем (п. 30.1.4.3), тормозят продукцию ФСГ в гипофизе. Поэтому еще за день до менструации (когда уровень эстрогенов достигает минимума) в гипофизе начинается активная выработка *ФСГ,* и в течение менструального периода в крови быстро *возрастает концентрация* данного гормона.

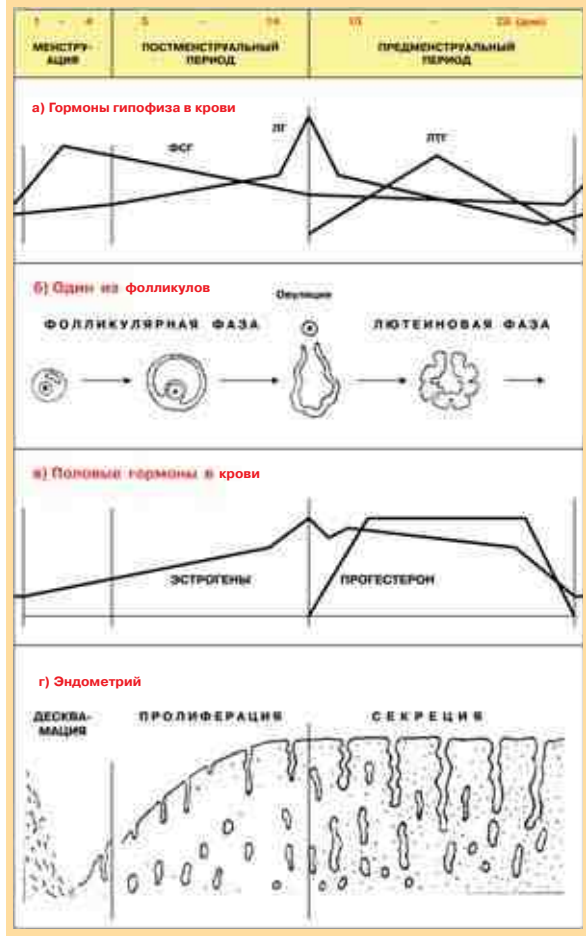

Рис. 30.23. Основные события овариально-менструального цикла

Более медленно растет содержание *ЛГ* (синтез которого теперь освобождается от угнетающего влияния прогестерона).

2. Яичники

а) Активация фолликулов. Для яичников данный период является началом ***фолликулярной фазы,*** суть которой – *гормонально зависимое* развитие фолликулов.

Действительно, под влиянием ФСГ инициируется развитие очередной порции фолликулов. По традиционной версии, это примордиальные фолликулы; но тогда неясно, где вскоре начинается выработка эстрогенов. Поэтому, как уже говорили, более логично предположить, что стимуляция касается «заснувших» вторичных фолликулов.

б) Гормоны. Вторичные фолликулы, поддерживаемые ФСГ и ЛГ, синтезируют эстрогены. Поэтому в крови растет уровень *эстрогенов*, а содержание *ФСГ*, достигнув локального максимума, начинает *снижаться*.

в) Состав яичников. В яичниках присутствуют в данный период и другие структуры (не считая примордиальных, первичных и активно развивающихся вторичных фолликулов):

– *регрессирующее желтое тело* (в одном из яичников);
– *атретические тела*, сохранившиеся с прошлого цикла и синтезирующие (при наличии текальных клеток) андрогены;
– *атрезирующие фолликулы* нового цикла;
– возможно, покоящиеся или медленно развивающиеся вторичные фолликулы.

3. Эндометрий

I. Для эндометрия данный период обозначается как ***фаза десквамации.*** Первые несколько дней происходит *отторжение* некротизированных тканей эндометрия, сопровождаемое кровотечением из открытых концов сосудов.

II. Но к концу периода под действием эстрогенов начинается ***пролиферация эпителия,*** сохранившегося в донышках маточных желез. Происходит *эпителизация* поверхности эндометрия — и кровотечение прекращается.

30.4.2.2. Постменструальный период

1. Гипофиз

а) ФСГ. Продолжается достаточно активная выработка ФСГ, но она постепенно *снижается* — из-за торможения эстрогенами (количество которых возрастает).

б) ЛГ. Напротив, содержание ЛГ в крови постепенно *растет* — поскольку нет прогестерона, ингибирующего выделение ЛГ.

К концу периода (к моменту овуляции) уровень ЛГ достигает своего пика.

2. Яичники

а) I. В яичниках продолжается (и заканчивается) ***фолликулярная фаза*** овариального цикла: некоторые из вторичных фолликулов превращаются в третичные, а один из последних на 14–15-й день цикла ***овулирует*** (чему способствует высокий уровень ЛГ; п.30.1.2.3).

II. Считают, что в одном из двух яичников развитие фолликулов идет с некоторым опережением, а от цикла к циклу яичники чередуются в этом отношении.

Поэтому овуляция происходит в норме лишь в одном яичнике — причем другом, нежели в предыдущем цикле. Все прочие активно развивавшиеся вторичные и третичные фолликулы обоих яичников подвергаются атрезии.

б) Гормоны. Весь этот период цикла созревающие и атрезирующие фолликулы активно продуцируют *эстрогены*. Так что к концу периода (к моменту овуляции) содержание эстрогенов в крови достигает *максимума*.

3. Эндометрий. Для эндометрия данный период обозначается как ***фаза пролиферации.***

а) Под влиянием *эстрогенов* происходит ***регенерация*** функционального слоя эндометрия: увеличиваются общая толщина эндометрия и длина маточных желез. Таким образом, регенерируют и эпителиальные, и стромальные (соединительнотканные) компоненты эндометрия.

б) Но железы остаются узкими, прямыми и не секретируют.

30.4.2.3. Предменструальный период

1. Гипофиз

а) ФСГ. Выработка ФСГ или продолжает незначительно снижаться, или остается на примерно постоянном уровне — из-за не очень высокой продукции эстрогенов в яичниках.

б) ЛГ. Содержание ЛГ в крови *быстро уменьшается* — из-за торможения синтеза ЛГ прогестероном (выделяемым желтым телом).

в) ЛТГ. Зато продуцируется ЛТГ (стимулирующий синтез прогестерона): максимум содержания ЛТГ достигается к середине периода, а к концу периода выработка ЛТГ затухает.

2. Яичник

а) Фазы овуляторного цикла. В том яичнике, где произошла овуляция, происходит вторая фаза овуляторного цикла — ***лютеиновая***. Таким образом, овуляторный цикл (в отличие от менструального) включает лишь две фазы: фолликулярную и лютеиновую.

б) Желтое тело. Суть лютеиновой фазы состоит в том, что овулировавший фолликул под влиянием ЛГ преобразуется в *желтое тело* (п. 30.1.2.3), а последнее под действием ЛТГ продуцирует *прогестерон* (п. 30.1.4.2).

в) Атрезирующие фолликулы до превращения в атретические тела продолжают выработку *эстрогенов*.

г) В конце периода функция желтого тела и атрезирующих фолликулов прекращается — и наступает резкий спад женских половых гормонов в крови (особенно прогестерона).

3. Матка

а) Для ***эндометрия*** предменструальный период — это ***фаза секреции.*** При этом под влиянием *прогестерона* происходят следующие события.

I. Маточные железы становятся *извитыми* и подчас *разветвленными*. Клетки желез *набухают* и начинают секретировать, поэтому просвет желез заполняется *секретом* — густой слизью.

II. В мерцательных клетках эпителия между устьями желез появляются *реснички*.

III. *Толщина эндометрия* увеличивается еще больше (по сравнению с периодом пролиферации) — за счет гиперемии и накопления межклеточной жидкости.

IV. Максимального развития достигают *сосуды* эндометрия.

б) Переход к менструации уже кратко описывался в п. 30.2.2.2. В соответствии с этим описанием, менструация начинается следующим образом.

I. В конце предменструального периода из-за резкого снижения уровня прогестерона происходит *спазм спиралевидных артерий* в ***миометрии***, что приводит дополнительно к *тромбообразованию*.

II. И то, и другое вызывает ***некроз*** (омертвение) *функционального слоя* эндометрия.

III. Затем спиралевидные артерии вновь расширяются, и напор крови способствует отторжению некротической ткани (десквамации функционального слоя). Это проявляется в виде кровянистых выделений из половых путей и означает начало менструации.

Раздел 6

Эмбриология человека

Задача этого раздела — суммировать приводившиеся выше сведения об эмбриональном развитии — причем исключительно для человека и с указанием конкретных сроков. В основном речь будет идти о ранних стадиях эмбриогенеза.

Также будут рассмотрены строение и функции внезародышевых органов — в первую очередь, плаценты.

***Модуль Е. Половая система и ранние стадии развития человека* (окончание)**

Тема 31. Ранние стадии внутриутробного развития человека

Тема 32. Оболочки плода и плацента

Тема 31. Ранние стадии внутриутробного развития человека

Предварительно уточним строение половых клеток *человека*.

31.1. Половые клетки. Периодика развития плода

31.1.1. Сперматозоиды (рис. 31.1)

Эякулят мужчины составляет по объему 2–3 мл и содержит 200–350 млн сперматозоидов. Согласно п. 5.1.2, в сперматозоиде различают две части: головку и хвост (хвостовую часть).

1. Головка (*I*) сперматозоида человека *сильно уплощена* и содержит плазмолемму, акросому и ядро.

а) Плазматическая мембрана (*1*) головки включает специальные белки, участвующие в *таксисе* (направленном движении) сперматозоида по яйцеводу и в *связывании* с яйцеклеткой (точнее, с ооцитом II).

Заметим: эти белки (по крайней мере, те, что участвуют в связывании с ооцитом) имеют *высокую видовую специфичность*. Поэтому, как правило, неудачны попытки скрестить животных разных видов (не говоря уже о скрещивании человека с животными).

б) Под плазмолеммой находится ***акросома*** (*2*) — уплощенный мембранный мешочек, который, как двойной шапочкой, покрывает передние две трети ядра.

Узкой ножкой с мешочком связан также небольшой *акросомный пузырек* (*2А*).

И там, и там содержатся литические ферменты (*акрозин, гиалуронидаза, коллагеназа, пенетраза* и др.), разрушающие оболочки яйцеклетки.

в) Главный компонент головки — ***ядро*** (*3*). Оно резко уплотнено и содержит гаплоидный набор хромосом.

2. Хвост (*II*) сперматозоида включает четыре отдела, тоже покрытых плазмолеммой.

а) Начальный из них — ***шейка***, или *связующий отдел* (*IIА*). Здесь имеются две *центриоли: проксимальная* (*4*) и *дистальная* (*5*).

От дистальной центриоли начинается *аксонема* (*7*), или осевая нить хвоста. Она образована микротрубочками по схеме (9 × 2) + 2.

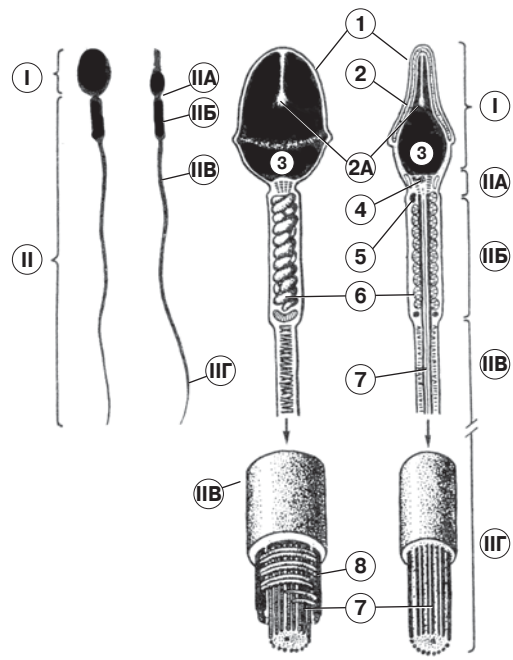

Рис. 31.1. Сперматозоиды человека [по Ю. И. Афанасьеву и Н. А. Юриной]

б) Далее следует ***промежуточная часть*** (*ПБ*) хвоста. В этой части снаружи от аксонемы и параллельно ей идут 9 *наружных фибрилл* (выполняющих функцию цитоскелета), а их, в свою очередь, окружает *митохондриальная* спиральная *оболочка* (*6*), образующая 15 витков.

в) Самой протяженной является ***главная***, или основная, ***часть*** (*ПВ*). Здесь аксонему по-прежнему сопровождают 9 наружных фибрилл; место же митохондриальной оболочки занимает *волокнистая оболочка* (*8*) из *циркулярно* расположенных фибрилл.

г) В ***концевой части*** (*ПГ*) вокруг аксонемы остается только плазмолемма. Как отмечалось в п. 5.1.2.2, плазмолемма хвоста играет большую роль в его движении.

3. Детерминация пола ребенка. Сперматозоиды (в отличие от яйцеклеток) неоднородны по виду половой хромосомы, содержащейся в их ядре: у 50 % сперматозоидов имеется X-хромосома, а у других 50 % — Y-хромосома. Так что пол ребенка определяется «полом» сперматозоида.

31.1.2. «Яйцеклетка» (рис. 31.2)

1. О термине «яйцеклетка». Мы уже не раз говорили (пп. 5.1.3.2 и 30.1.3.2), что у млекопитающих в жизненном цикле женских половых клеток ***нет*** стадии яйцеклетки. И что широко используемый термин «яйцеклетка» на самом деле означает А) либо ***ооцит I*** в позднем вторичном или третичном фолликуле яичника (после стадии большого роста), Б) либо овулировавший ***ооцит II*** в просвете маточной трубы. Отметив это, вспомним состав цитоплазмы (*2*) и оболочек (*5–6*) данных «яйцеклеток».

2. Специфические структуры цитоплазмы

а) Желточные гранулы

I. Яйцеклетка человека является *вторично олиголецитальной* и *изолецитальной*: в цитоплазме *равномерно* (изолецитальность) распределено относительно *небольшое* (олиголецитальность) количество желточных гранул; причем в эволюции это *вторично*: впервые такой тип яйцеклетки встречается у ланцетника.

Тем не менее, в связи с наличием в цитоплазме запасных питательных веществ и разных органелл, объем яйцеклетки человека в несколько тысяч раз больше объема сперматозоида.

II. Желточные гранулы окружены мембраной и содержат фосфо- и липопротеины — ***фосфовитин*** и ***липовителлин***.

Эти вещества образуются, видимо, частично в печени женщины, а частично — в самом ооците.

б) Кортикальные гранулы (*3*): находятся под плазмолеммой, тоже окружены мембраной, но содержат другие вещества — а именно ферменты, которые после оплодотворения участвуют в *кортикальной реакции* (п. 5.2.2.3).

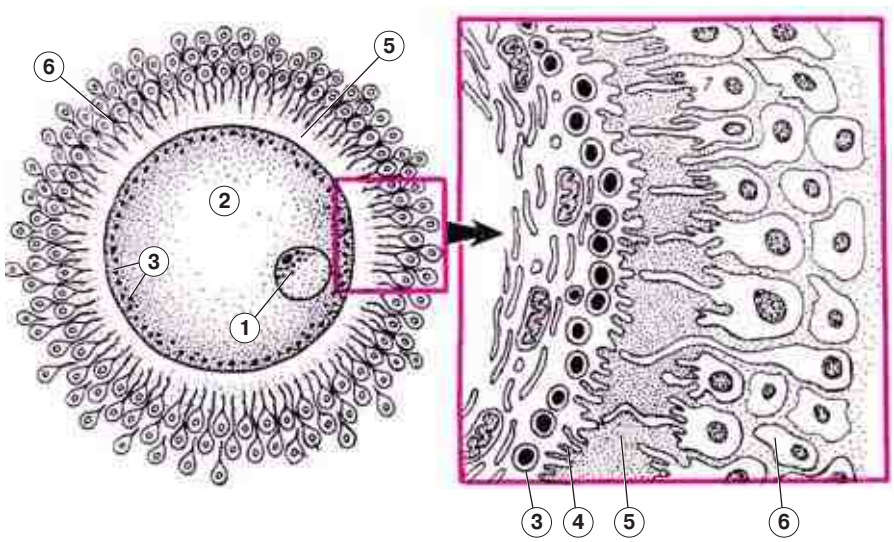

Рис. 31.2. «Яйцеклетка» человека. Схема [по Ю. И. Афанасьеву и Н. А. Юриной]: 1 — ядро яйцеклетки; 2 — цитоплазма; 3 — кортикальные гранулы; 4 — микроворсинки; 5 — блестящая оболочка; 6 — зернистая оболочка

в) Мультивезикулярные тельца: как полагают, они появляются в результате переваривания неких фагоцитированных частиц.

3. Другие особенности цитоплазмы и плазмолеммы

а) Кроме вышеперечисленного, в цитоплазме яйцеклетки — очень высокое содержание компонентов ***белоксинтезирующей системы*** (рибосом, тРНК, мРНК). Очевидно, они будут обеспечивать синтез разнообразных белков после оплодотворения.

б) Считают также, что образующаяся после первого мейотического деления «яйцеклетка» (ооцит II) ***лишена центриолей***. И поэтому способность к делениям восстанавливается только тогда, когда в клетку попадают центриоли сперматозоида.

в) На поверхности плазмолеммы имеются микроворсинки (*4*).

4. Оболочки. Яйцеклетку окружают блестящая (*5*) и зернистая (*6*) оболочки.

а) Блестящая, или прозрачная (*zona pellucida*, ***Zp***), оболочка состоит из *гликопротеинов* разных видов (Zp_1, Zp_2, Zp_3) и *гликозамингликанов*, продуцируемых ооцитом и фолликулярными клетками. При этом

– гликопротеины Zp_3 являются *рецепторами* для сперматозоидов;

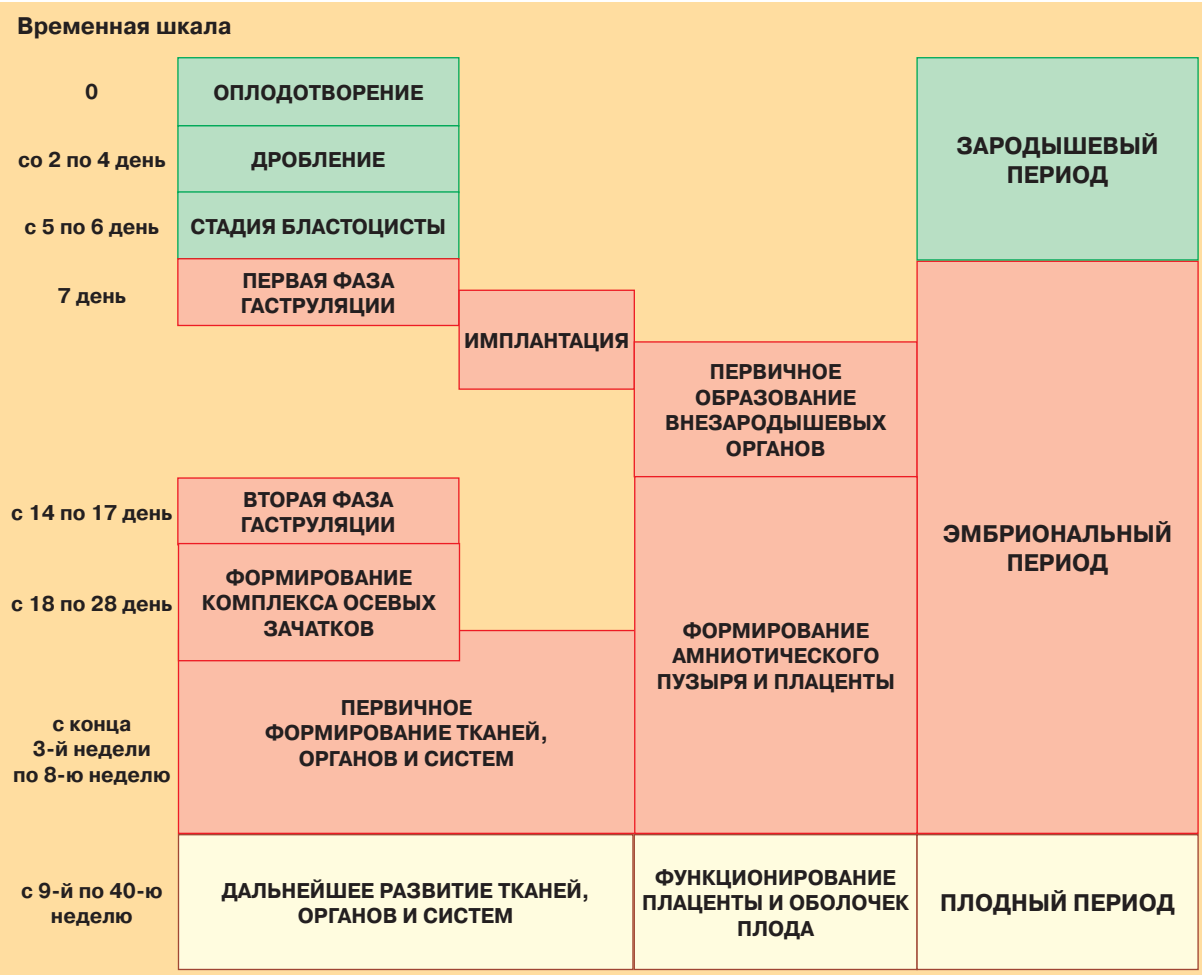

Рис. 31.3. Периодика внутриутробного развития человека. *Схема*

– гликопротеины фракции Zp_2 после кортикальной реакции препятствуют *полиспермии*.

б) Зернистая оболочка образована фолликулярными клетками, которые не окружены базальной мембраной (п. 30.1.2.1), но имеют длинные отростки, пронизывающие блестящую оболочку и создающие т. н. ***лучистый венец*** (см. там же).

в) Где-то в составе оболочек или под ними находятся ***редукционные тельца*** — другие (помимо яйцеклетки) продукты первого (до оплодотворения) и второго (после оплодотворения) делений мейоза.

31.1.3. Периоды внутриутробного развития

1. Слияние рассмотренных половых клеток (сперматозоида и ооцита II) запускает сложнейший процесс превращения единственной клетки (зиготы) в организм взрослого человека.

С биологической точки зрения, наиболее важные события происходят во время *внутриутробного* развития, а в течение этого развития — в первые *восемь недель*.

2. Основные периоды и этапы внутриутробного развития человека показаны на рис. 31.3.

а) Периоды. Как видно, в эмбриогенезе человека различают три периода (крайний правый столбец схемы):

I. ***зародышевый*** — 1-я неделя развития, до имплантации зародыша в стенку матки;

II. ***эмбриональный*** — со 2-й по 8-ю неделю; к его концу происходит первичное формирование всех систем организма;

III. ***плодный*** — с 9-й недели до конца внутриутробного развития.

б) Этапы. А во втором столбце слева той же схемы указаны основные события (этапы) при развитии зародыша в течение каждого из трех периодов.

Заметим, что перечень этапов — точно такой, какой приводился в п. 5.2.1.1 и на рис. 5.7. Только теперь для них указаны конкретные временные рамки (крайний левый столбец), характеризующие развитие человека.

в) Третий столбец слева (второй справа) относится к *внезародышевым органам*.

3. Существуют и иные подразделения эмбриогенеза на ***периоды***:

I. начальный — первые 2 недели,
II. зародышевый — 3–8-я неделя,
III. плодный — 9–40-я неделя.

I. зародышевый — первые 3 недели,
II. эмбриональный — 4–8-я неделя,
III. плодный — 9–40-я неделя.

Таким образом, разночтения касаются продолжительности первого периода: в разных классификациях она составляет от 1 до 3 недель. Различны и названия двух первых периодов.

Но все системы едины в том, что эти два периода занимают в сумме ***первые восемь недель*** — самые важные в биологическом отношении.

31.2. Зародышевый период развития

31.2.1. Оплодотворение

31.2.1.1. Общая характеристика

1. Тип. У человека — ***моноспермальный*** тип оплодотворения: только один сперматозоид может проникнуть в ооцит II.

2. Время

а) При этом в женских половых путях сперматозоиды сохраняют оплодотворяющую способность в течение 1–2 суток.

б) А с «точки зрения» ооцита II, оптимальный срок для его оплодотворения — первые 24 часа после овуляции (хотя ооцит II может сохранять способность к оплодотворению еще некоторое время).

в) Таким образом, оплодотворение может наступить лишь в том случае, если половой акт совершается в интервал времени

момент овуляции ± 1–2 суток,

где «минус» обусловлен сохранением сперматозоидов в женских половых путях, а «плюс» — сохранением ооцита II.

3. Подразделение на фазы. Согласно п. 5.2.2, в оплодотворении можно выделить следующие фазы:

I. ***сближение и дистантное взаимодействие*** гамет — и сопутствующую *реакцию капацитации* сперматозоидов (у человека — около 7 ч);

II. ***контактное взаимодействие*** гамет (в *ампулярной* части одной из маточных труб) —

и *акросомную реакцию* в сперматозоидах (около 12 ч);

III. ***проникновение сперматозоида*** в ооцит II — и ответную *кортикальную реакцию* ооцита II (минуты);

IV. ***подготовку зиготы к дроблению*** (12 ч).

Нетрудно определить, что все эти процессы продолжаются *около 30 часов*. После чего начинается первое митотическое деление дробления.

31.2.1.2. Сближение и дистантное взаимодействие половых клеток

1. Движение ооцита II. После овуляции ооцит II (с оболочками) медленно перемещается от воронки яйцевода по направлению к матке.

Это происходит ***пассивно*** — благодаря *току слизи* (выделяемой железистыми эпителиоцитами яйцевода под влиянием прогестерона). Данный ток вызывается (как отмечалось в п. 30.2.1) биением ресничек мерцательных клеток эпителия яйцевода и тоническими сокращениями мышечной оболочки яйцевода (которые стимулируются эстрогенами).

2. Движение сперматозоидов во влагалище и матке

а) Во влагалище собственная подвижность сперматозоидов еще невелика — из-за имеющейся здесь кислой среды. В матку они попадают, в основном, ***пассивно*** — благодаря тоническим сокращениям женских половых путей.

Затем часть сперматозоидов также (тоже практически пассивно) достигает маточных труб.

б) Считается, что сокращения влагалища и матки усиливаются под влиянием *простагландинов* — гормональных компонентов спермы, синтезируемых в простате (п. 29.2.1.2).

в) По направлению от влагалища к устьям маточных труб количество сперматозоидов закономерно уменьшается.

3. Капацитация. В течение ***7 часов*** в женских половых путях (в основном в матке) под влиянием изменившихся внешних условий происходит капацитация, т. е. активация *сперматозоидов* (п. 29.1.4.8):

а) *метаболизм* и *подвижность* резко усиливаются,

б) а мембраны в области головки теряют поверхностные гликопротеины (или только их углеводные компоненты) и поэтому приобретают новые свойства —

– *способность связываться* с блестящей оболочкой ооцита, а также
– *лабильность* (что необходимо для последующего разрыва акросомы).

4. Активное движение сперматозоидов

а) В результате капацитации движение сперматозоидов становится преимущественно активным и обеспечивается биением их жгутиков. При этом сперматозоиды одновременно двигаются *поступательно* и *вращаются* вокруг своей оси.

б) Направленность этого движения сперматозоидов обеспечивается рео- и хемотаксисом.

I. ***Реотаксис*** — способность определять *направление тока жидкости* (в данном случае, слизи маточных труб) и двигаться *против* него.

II. ***Хемотаксис*** — способность определять *градиент концентрации* определенных веществ — аттрактантов — и двигаться в сторону возрастания этой концентрации. Считается, что в данном случае такими аттрактантами являются определенные *пептиды* (т.н. гиногамоны I), выделяемые ооцитом II или его окружением.

в) В результате этого движения около 200 сперматозоидов оказываются в дистальном отделе ампулярной части соответствующего яйцевода (откуда распространялись аттрактанты) и встречают здесь ооцит II с его оболочками.

31.2.1.3. Контактное взаимодействие половых клеток (рис. 31.4, *а*)

1. Связывание

а) Многочисленные сперматозоиды (*1*) связываются с *зернистой* оболочкой ооцита и начинают проникать между фолликулярными клетками.

Поскольку последние расположены достаточно рыхло, через некоторое время сперматозоиды вступают в контакт с *блестящей* оболочкой.

б) Вначале взаимодействие с этой оболочкой — слабое и неспецифическое.

в) Затем оно становится сильным и видоспецифическим; при этом взаимодействуют определенные рецепторные белки плазмолеммы головок спермиев и гликопротеины Zp_3 блестящей оболочки.

2. Акросомная реакция

а) Разрыв мембран. Указанное взаимодействие вызывает в сперматозоидах акросомную реакцию.

I. Она начинается, видимо, изменением состояния ионных каналов в плазмолемме головки.

II. Затем эта плазмолемма сливается с мембраной акросомы.

III. И наконец, объединенная мембрана распадается на мелкие мембранные пузырьки, что высвобождает ферменты акросомы.

б) Действие ферментов

I. Т. н. *пенетраза* способствует диссоциации (отщеплению от блестящей оболочки) оставшихся фолликулярных клеток.

II. *Акрозин* (являющийся протеазой), *гиалуронидаза* и ряд других ферментов растворяют *блестящую оболочку* на очень ограниченном участке — образуют в ней *узкий канал* в месте прохождения сперматозоида.

Таким образом, каждый сперматозоид «пробуравливает» для себя свой собственный канал.

III. *Кислая фосфатаза* в следующей фазе оплодотворения будет расщеплять фосфолипиды *плазмолеммы ооцита*.

3. Вращение ооцита. Указанные процессы продолжаются, как уже отмечалось, до ***12 часов***. Все это время из-за биения жгутиков сперматозоидов ооцит вращается вокруг собственной оси.

Вместе с тем он по-прежнему пассивно перемещается по яйцеводу в сторону матки. Туда же перемещается и конгломерат отщепившихся фолликулярных клеток.

31.2.1.4. Проникновение сперматозоида в ооцит II (рис. 31.4, *б*)

1. Проникновение в ооцит одного из спермиев Один из сперматозоидов преодолевает блестящую оболочку раньше других и вступает во взаимодействие с плазмолеммой ооцита. Вслед за взаимным узнаванием рецепторов

– часть плазмолеммы сперматозоида встраивается в мембрану ооцита (чему, видимо, способствует *кислая фосфатаза*; см. выше);
– в ооцит проникают *ядро* (*2*) и *центриоли* (*3*) сперматозоида.

2. Кортикальная реакция: предупреждение полиспермии. После этого в ооците очень быстро (в *течение нескольких секунд!*) развивается кортикальная реакция.

а) Опорожнение кортикальных гранул

I. Вначале, благодаря ионным каналам встроенной мембраны сперматозоида, у ооцита *изменяется трансмембранный потенциал*.

II. Это (как, например, в мышечных тканях; п. 11.2.2.1) стимулирует выход *ионов* Ca^{2+} из внутриклеточных депо ооцита и повышение их концентрации в гиалоплазме.

III. В свою очередь, *ионы* Ca^{2+} инициируют *экзоцитоз* кортикальных гранул (*6*), т. е. выброс их содержимого за пределы клетки.

б) Действие содержимого кортикальных гранул. Высвобождающиеся из гранул вещества вызывают целый ряд различных эффектов, которые имеют одну и ту же направленность:

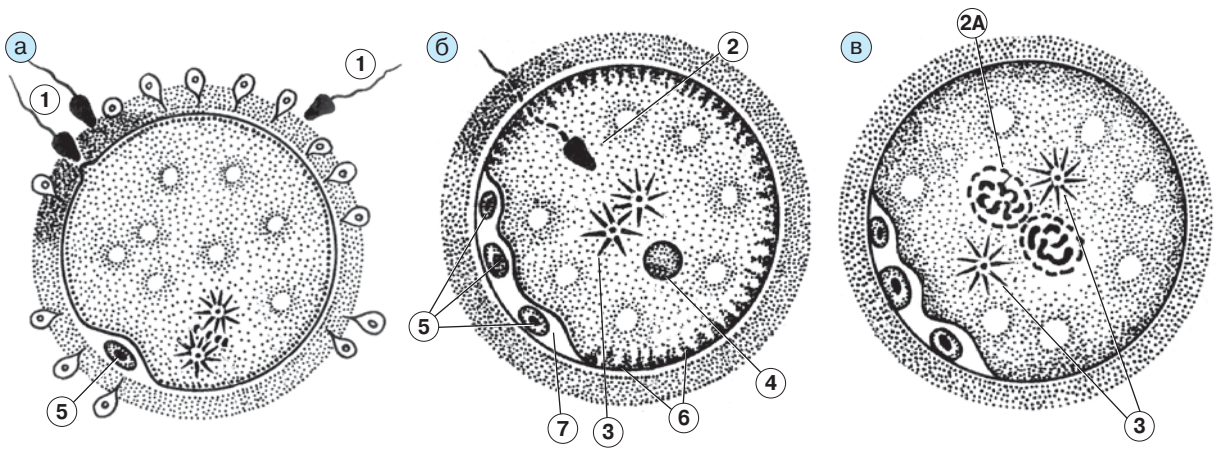

Рис. 31.4. Оплодотворение. Схемы [по Ю. И. Афанасьеву и др.]: а — контактное взаимодействие; б — проникновение сперматозоида в ооцит II; в — подготовка зиготы к дроблению

препятствуют проникновению в ооцит II других сперматозоидов.

I. Так, блестящая оболочка ооцита *теряет рецепторную способность* (из-за модификации рецепторных гликопротеинов Zp_3). Видимо, нечто подобное происходит и с плазмолеммой ооцита.

II. Создается *перивителлярное пространство* (*7*) — между плазмолеммой и блестящей оболочкой. Этому способствуют ферменты, разрушающие связи между ооцитом и блестящей оболочкой, а также гликопротеин, привлекающий воду в указанное пространство.

III. Происходит *резкое уплотнение* блестящей оболочки (за счет перестройки гликопротеинов Zp_2, ведущей к образованию многочисленных перекрестных связей). Тем самым блестящая оболочка превращается в ***оболочку оплодотворения***, в которой оказываются замурованными ближайшие «конкуренты победителя» и которая становится неприступной для тех сперматозоидов, которые еще не успели в нее внедриться.

в) Действие гиногамонов. Для большей надежности ооцит, помимо содержимого кортикальных гранул, выделяет еще гиногамоны II, которые вызывают ***агглютинацию*** (склеивание) этих — еще не внедрившихся в оболочку — сперматозоидов.

3. Завершение мейоза. Как отмечалось в п. 30.1.3.2, участвующий в оплодотворении ооцит II находится в начале второго деления мейоза.

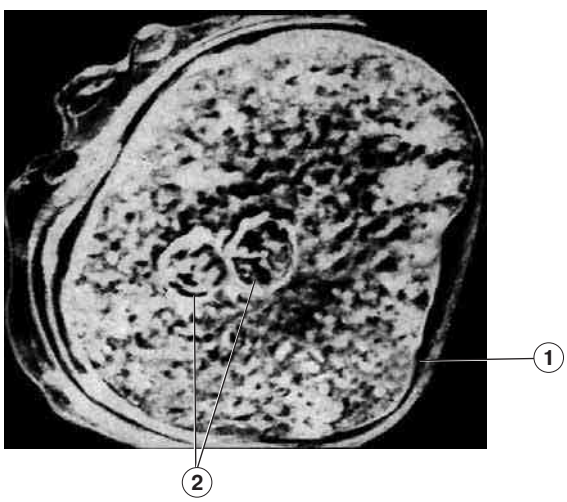

Рис. 31.5. Зигота человека на стадии синкариона [по Б. П. Хватову]. 1 — оболочка оплодотворения; 2 — пронуклеус

После проникновения ядра (*2*) и центриолей (*3*) сперматозоида в ооцит последний быстро завершает это деление. В итоге образуются ***женский пронуклеус*** (*4*) с гаплоидным набором однохроматидных хромосом и очередное *редукционное тельце* (*5*), которое имеет такой же хромосомный набор и выталкивается под оболочки основной клетки (в перивителлярное пространство).

После этого оплодотворенную клетку можно называть *зиготой*.

31.2.1.5. Подготовка зиготы к дроблению и начало первого деления

1. Подготовка к дроблению. В течение следующих ***12 часов*** в зиготе происходят процессы, в которых участвуют, в основном, ее два ядра.

а) Во-первых, ядро сперматозоида постепенно *набухает* и, почти сравниваясь по размеру с женским пронуклеусом, преобразуется в ***мужской пронуклеус.***

б) Во-вторых, оба пронуклеуса сближаются друг с другом и в достаточно сближенном состоянии (рис. 31.4, *в*) называются ***синкарионом*** (*2А*).

в) Во время сближения (но после набухания мужского ядра) в каждом пронуклеусе происходит ***удвоение*** ДНК и других компонентов ***хромосом***. Так что к концу сближения (рис. 31.5) каждый пронуклеус (*2*) содержит *гаплоидный набор двухроматидных хромосом.*

г) Удваиваются также пришедшие со сперматозоидом ***центриоли*** (*3* на рис. 31.4, *в*).

2. Начало первого митотического деления (рис. 31.6)

Сблизившись, пронуклеусы *не сливаются* в одно ядро.

И в таком раздельном состоянии они начинают первое митотическое деление — примерно через *30 часов* от попадания сперматозоидов в женские половые пути.

а) В ***профазе*** хромосомы каждого пронуклеуса конденсируются, а оболочки разрушаются.

б) И лишь в последующей ***метафазе*** хромосомы обоих пронуклеусов объединяются в ***единую материнскую звезду*** (*8*).

С этого момента практически все гены материнских и отцовских хромосом определя-

ют жизнедеятельность и особенности нового организма независимо от своего происхождения.

в) Слово «практически» учитывает то обстоятельство, что все-таки имеется небольшая группа генов (несколько десятков из всех 50–70 тысяч генов человека), которая сохраняет память о том, из какого генома она произошла — материнского или отцовского. Это явление обозначается как *импринтинг генов*.

Прежде чем познакомиться с данным явлением, заметим, что во время всех вышеописанных событий продолжается пассивное передвижение ооцита II, а затем зиготы по яйцеводу к матке.

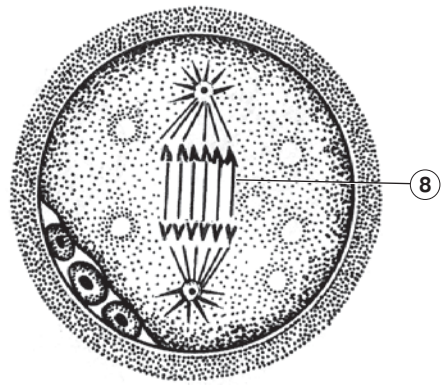

Рис. 31.6. Начало первого митотического деления [по Ю. И. Афанасьеву и др.]

31.2.1.6. (*) Импринтинг генов

Будем обозначать гены, вовлеченные в описываемый феномен, символом ***Impr***.

1. Механизмом импринтинга является особый вид ***метилирования ДНК***.

а) I. На какой-то стадии развития каждой половой клетки (скорее всего, в мейозе) некоторые гены (но не все!) группы *Impr* метилируются.

II. Причем, после оплодотворения *на протяжении всей последующей жизни нового организма эти гены остаются,*

– во-первых, метилированными (в случае репликации хромосом новая цепь ДНК каждого такого гена метилируется по образцу старой цепи)
– и, во-вторых, ***неактивными***.

б) Другие гены из той же группы *Impr* — те, которые остались неметилированными, — в своё время начинают функционировать.

2. Спектр прометилированных генов *Impr* в отцовских и в материнских хромосомах, надо полагать, различен (иначе какие-то гены вообще не проявятся в новом организме — ни отцовской, ни материнской аллелями). По крайней мере, это показано для двух совокупностей генов *Impr*.

а) I. Первая из них включает 11 генов, которые в материнских хромосомах, как правило, неактивны, а активны лишь в отцовских. Большинство этих генов отвечает за развитие внезародышевых органов в ходе эмбриогенеза.

II. Поэтому, если в зиготе искусственным образом заменить мужской пронуклеус на второй женский, то развитие, хотя и будет начинаться, вскоре оборвется из-за несовершенства внезародышевых органов.

б) I. Вторая совокупность генов *Impr* содержит 5 генов, определяющих развитие не внезародышевых органов, а самого зародыша. Эти гены выключены в отцовских хромосомах и активны в материнских.

II. Соответственно, если в зиготе заменить женский пронуклеус на второй мужской, то внезародышевые органы развиваются впоследствии относительно нормально, но ущербным оказывается сам зародыш.

3. Итог. Таким образом, импринтинг четко распределяет обязанности отцовских и материнских генов в отношении определенных аспектов эмбриогенеза. Не исключено, что это касается и каких-то сторон внеутробной жизни.

4. Переметилирование. Заметим также, что исходное распределение прометилированных генов между материнскими и отцовскими хромосомами сохраняется не только в соматических, но и в начальных ППК (первичных половых клетках). Поэтому в ходе дальнейшего созревания половых клеток в них должно произойти

– вначале — деметилирование ***всех*** метилированных генов группы *Impr* (и материнских, и отцовских),

– а затем — метилирование соответствующих генов либо только по мужскому (в сперматоцитах), либо только по женскому (в ооцитах) типу.

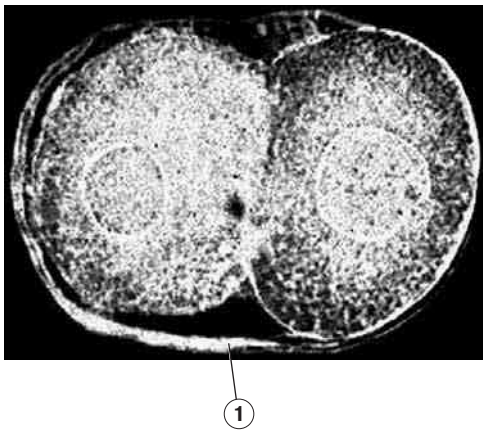

Рис. 31.7. Стадия двух бластомеров [по Гертигу и Рокку]

Вернемся к эмбриогенезу, в описании которого мы дошли до первого митотического деления зиготы.

31.2.2. Дробление и образование бластоцисты

31.2.2.1. Дробление

1. Общие сведения

а) Со 2-х по 4-е сутки происходит дробление, т. е. *совокупность митотических делений без периодов роста дочерних клеток*. В это время в зародыше еще нет полости.

Дробление продолжается в течение и следующих двух суток (5-х и 6-х), но здесь в зародыше уже появляется полость, и он называется бластулой (у человека и других млекопитающих — *бластоцистой*).

б) Напомним (п. 5.2.1.1): клетки на стадии дробления (и бластулы) называются ***бластомерами***.

в) Вначале будем иметь в виду первый этап дробления — на котором зародыш не имеет полости.

Этот этап происходит в просвете яйцевода, и к концу его зародыш достигает (продвигаясь по яйцеводу) полости матки.

2. Сохранение оболочки оплодотворения. Рост клеток на данном этапе затруднен оттого, что вокруг зародыша (рис. 31.7) сохраняется плотная *оболочка оплодотворения* (*1*). Она препятствует и притоку питательных веществ извне (жизнедеятельность поддерживается за счет расходования внутриклеточных резервов), и самому увеличению размера зародыша.

Поэтому при дроблении образуются ***все более мелкие клетки***.

3. ДНК и хромосомы. Однако термин *«дробление»* характеризует изменение лишь *цитоплазмы* бластомеров: в клеточном цикле фактически отсутствует период G_1, и масса цитоплазмы неуклонно уменьшается.

В ядрах же происходят обычные для митотических делений процессы — в т. ч. удвоение ДНК и хромосомных белков перед каждым делением. В силу этого на фоне постоянства общей массы зародыша при дроблении *количество ДНК (и вообще хромосом) в нем возрастает*.

Следовательно, определенные компоненты цитоплазмы интенсивно преобразуются в нуклеотиды ДНК и аминокислоты хромосомных белков.

4. Характеристика дробления

а) Тип дробления. У человека дробление 1) *полное*: дробятся все клетки зародыша; 2) *асинхронное*: клетки делятся не одновременно; поэтому могут быть стадии с нечетным количеством бластомеров; 3) *неравномерное*: образуются клетки разного размера.

б) Типы бластомеров. Вскоре становятся различимы два типа клеток:

– *темные крупные*, делящиеся медленно, — предшественники эмбриобласта;
– *светлые мелкие*, делящиеся быстро, — предшественники трофобласта.

5. Морула. В результате дробления образуется морула — *плотное* (т. е. не имеющее полости) скопление бластомеров.

Динамика увеличения числа клеток в моруле показана на рис. 31.8. Как видно, первое деление дробления завершается через 30–32 ч, а к концу данного этапа (после 4 суток) имеется 32 бластомера.

Среди последних — 3–4 *темные крупные* клетки и 27–28 светлых мелких клеток. Для образования такого количество мелких клеток требуется примерно 5 циклов делений ($2^5 = 32$). Крупные же клетки, очевидно, совершили лишь 2 таких цикла.

6. Изменение потенций клеток

а) Сохранение тотипотентности. Несмотря на то, что различия между клетками появ-

30-32 часа	2 клетки	—	
40 часов	4 клетки		
72 часа (3 суток)	12-16 клеток	МОРУЛА — плотное скопление клеток	
4 суток	32 клетки		
4-4,5 суток	58 клеток	БЛАСТОЦИСТА — зародышевый пузырек, заполненный жидкостью. 1 — трофобласт 2 — эмбриобласт (внутренняя клеточная масса) 3 — бластоцилла (полость)	
5,5 суток	107 клеток		

Рис. 31.8. Динамика увеличения числа клеток при дроблении

ляются уже с первых делений, после двух и иногда даже трех делений бластомеры еще сохраняют почти равные потенции развития.

Поэтому при диссоциации клеток на этих стадиях каждый бластомер дает начало самостоятельному зародышу, чем и объясняется появление *однояйцовых* близнецов.

б) Потеря тотипотентности. Однако со стадии 8–16 бластомеров в клетках постепенно активируются синтетические процессы, касающиеся уже не только хромосом, но и новых компонентов цитоплазмы. Поэтому клетки все более различаются друг от друга по виду и потенциям развития, а вместе с тем теряют и свойство *тотипотентности* — способность развиваться в отдельный организм.

Это свойство сохраняется лишь за клеткой-предшественницей первичных половых клеток, а также, естественно, за ее потомками. Что касается остальных клеток, то, как показывают работы по клонированию, тотипотентными могут оставаться ядра (что проявляется при их пересадке в энуклеированную зиготу) — и то, видимо, ядра далеко не всех, а лишь т.н. стволовых клеток.

в) Искусственная тотипотентность. В последнее время появились сообщения о том, что дифференцированные клетки одной ткани после введения в них определенных транскрипционных факторов белковой природы превращаются в *тоти-* или *плюрипотентные* клетки, которые под влиянием соответствующих ин-

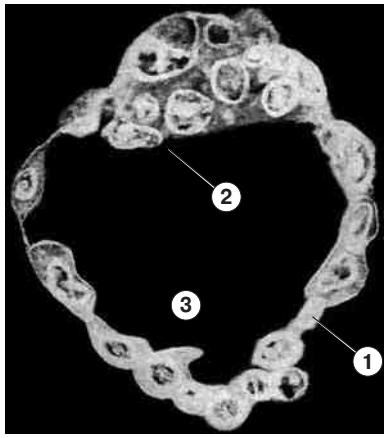

Рис. 31.9. Бластоциста [по Гертигу и Рокку]

дукционных агентов способны затем дифференцироваться в зрелые клетки любой ткани.

Таким образом, хотя у млекопитающих снижение потентности клеток при развитии фактически необратимо, это не связано с какими-то фатальными изменениями генома и специальным воздействием может быть, в принципе, обращено в противоположную сторону.

31.2.2.2. Образование бластоцисты

1. Время и место

а) На 5-е сутки в зародыше (по-прежнему окруженном оболочкой оплодотворения) появляется ***полость***. Т.е. теперь он представляет собой *зародышевый пузырек, заполненный жидкостью*, и называется ***бластоцистой***.

б) Примерно в это же время зародыш попадает в полость матки. После чего около двух суток (с 5-х по 6-е сутки) находится в этой полости в относительно свободном состоянии.

2. Все это время продолжаются ***деления клеток*** зародыша. Эти деления, как и прежде, являются *асинхронными* и *неравномерными* и приводят к дальнейшему увеличению числа бластомеров (см. рис. 31.8).

3. Строение (рис. 31.9). В бластоцисте выделяют три элемента.

а) Трофобласт (*1*) — это однослойная стенка из мелких светлых клеток. Впоследствии из трофобласта развивается внезародышевый орган — *хорион*.

б) Эмбриобласт (*2*), или *внутренняя клеточная масса*, — скопление крупных темных бластомеров в виде узелка на внутренней поверхности трофобласта у одного из полюсов. Из эмбриобласта затем образуются и остальные внезародышевые органы (желточный мешок, амнион, алллантоис), и все ткани собственно зародыша.

в) И наконец, ***бластоцель*** (*3*) — это полость, заполненная жидкостью.

4. Освобождение от оболочки оплодотворения

а) Благодаря всасыванию трофобластом жидкости из полости матки, объем пузырька несколько увеличивается.

б) В самих бластомерах все более активируются синтетические процессы.

в) В ***трофобласте*** же появляются *выросты*, которые постепенно разрушают оболочку оплодотворения вокруг зародыша. В результате за несколько часов до имплантации в эндометрий (см. ниже) зародыш теряет данную оболочку.

г) После этого оболочка уже не мешает зародышу увеличиваться в размере, отчего митотические циклы клеток становятся обычными, т. е. включают полноценный G_1-период (фазу роста).

Поэтому в последующем интенсивными темпами начинает возрастать масса зародыша.

31.3. Эмбриональный период развития

Согласно рис. 31.3, на 7-е сутки практически одновременно происходят два важных события — уже упомянутая *имплантация зародыша в эндометрий* и *первая фаза гаструляции*.

31.3.1. Имплантация (нидация)

1. Общие сведения

а) Время. Имплантация (т. е. внедрение) зародыша в толщу эндометрия, начинаясь, как уже сказано, на 7-е сутки, продолжается *40 часов*.

В это время в эндометрии проходит *секреторная фаза* менструального цикла (п. 30.4.2.3), т. е. эндометрий наилучшим образом подготовлен к восприятию зародыша.

б) Место. Обычное место имплантации — *верхняя часть матки*, передняя или задняя стенка.

в) Стадии. В имплантации различают две стадии:1) *адгезии* (прилипания) и 2) *инвазии* (проникновения).

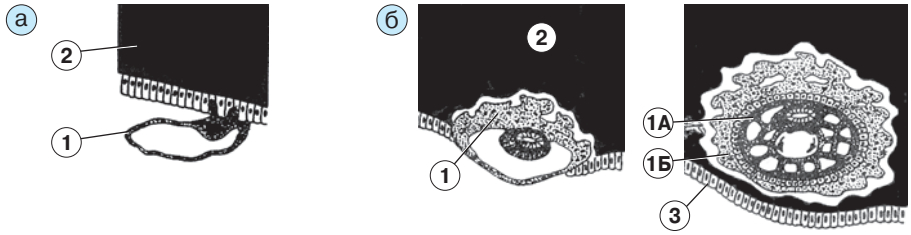

Рис. 31.10. Имплантация зародыша в эндометрий (по Ю. И. Афанасьеву и др.):
а — стадия адгезии; б, в — стадия инвазии

На первой стадии (адгезии) (рис. 31.10, *а*) зародыш с помощью трофобласта (*1*) прикрепляется к эндометрию (*2*).

Основной же по продолжительности является стадия инвазии.

2. Стадия инвазии (рис. 31.10, *б, в*)

а) Погружение зародыша в эндометрий. После адгезии клетки трофобласта начинают быстро пролиферировать (делиться). Разрастающийся *трофобласт* (*1*) выделяет ферменты, которые разрушают прилегающие участки эндометрия (*2*) — эпителий и соединительную ткань. Благодаря этому зародыш постепенно погружается в эндометрий, образуя в нем *имплантационную ямку*, и, наконец, полностью оказывается в толще эндометрия.

Уже из приведенного описания видно, что в ходе инвазии происходят определенные изменения в трофобласте зародыша и в эндометрии матери.

б) Изменения трофобласта

I. В результате интенсивной пролиферации трофобласт (бывший ранее однослойным) подразделяется на два слоя. Причем внутренний слой сохраняет клеточное строение и называется ***цитотрофобластом*** (*1А*). А в наружном слое все клетки сливаются друг с другом, образуя симпласт (единую многоядерную структуру), так что этот слой обозначается как ***симпластотрофобласт*** (*1Б*).

II. Деления клеток *цитотрофобласта* дают материал для увеличения протяженности обоих слоев трофобласта (что происходит по мере роста зародыша). Кроме того, уже на этой стадии цитотрофобласт начинает вырабатывать гормоны (в частности, хориальный гонадотропин — ХГТ), на определении которых основана ранняя диагностика беременности.

III. Наружный же слой (*симпластотрофобласт*) наиболее активно продуцирует ферменты, разрушающие близлежащие ткани эндометрия.

IV. Наконец, с помощью трофобласта зародыш в течение нескольких дней питается продуктами распада эндометрия. Это обозначается как ***гистиотрофный*** тип питания.

в) Изменения эндометрия

I. После полного погружения зародыша поверхностный дефект в эндометрии (над зародышем) вначале заполняется свернувшейся *кровью*, затем он зарастает *соединительной тканью* и к 12–13-му дню покрывается *эпителием (3)*.

II. Вокруг же зародыша (в толще эндометрия) образуются *лакуны*, заполняющиеся материнской кровью.

III. А между и под лакунами в сохранившейся строме эндометрия развивается т. н. *децидуальная реакция*: разрастаются сосуды, появляется отечность, увеличивается количество *децидуальных клеток* (п. 30.2.2.2) — крупных, округлой формы, с включениями гликогена и липопротеинов.

31.3.2. Первая фаза гаструляции

1. Введение

В то время как трофобласт обеспечивает имплантацию, во втором компоненте зародыша — эмбриобласте — происходит гаструляция, точнее — ее первая фаза. В соответствии с рис. 31.3, гаструляция у человека осуществляется в две фазы: первая фаза — на 7-е сутки, вторая же начинается почти только через неделю (проходя с 14-х по 17-е сутки).

Между этими фазами идет образование внезародышевых органов, необходимых для успешного развития зародыша.

Как у всех млекопитающих (п. 6.1.1.4), у человека первая фаза гаструляции совершается путем *деламинации*, т. е. расщепления одного слоя клеток на два в результате деления этих клеток.

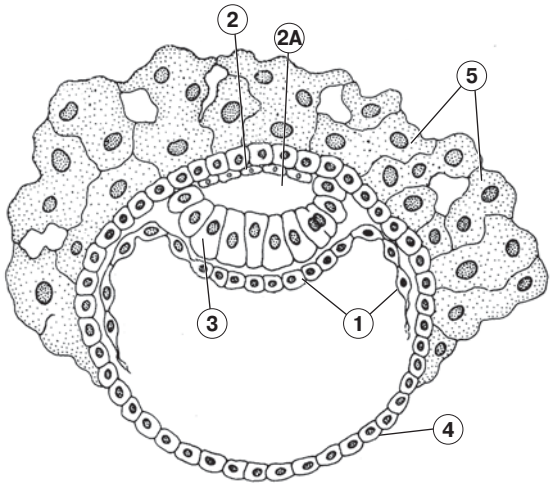

Рис. 31.11. Первая фаза гаструляции [по Б. Альбертсу и др.]. 5 — клетки эндометрия

2. Первая фаза гаструляции — двустадийная деламинация (рис. 31.11)

Причем, в отличие от птиц, последовательно проходят сразу два цикла деламинации, так что в итоге образуются три листка.

а) Вначале эмбриобласт расщепляется на два листка: *эпибласт* (верхний, или наружный) и *гипобласт* (*1*) (нижний, или внутренний).

б) Затем между клетками эпибласта (продолжающими делиться) появляются мелкие полости, которые чуть позже сливаются в единую *амниотическую полость* (*2А*). Последняя разделяет эпибласт еще на два листка: 1) *амниотическую эктодерму* (*2*) — крышу амниотического пузырька (прилегающую к трофобласту) и 2) *зародышевый эпибласт* (*3*), образующий дно пузырька.

3. Характеристика образовавшихся листков

а) Зародышевый эпибласт занимает на данной стадии среднее положение (между двумя другими листками).

I. Его клетки — высокие, крупные, призматической формы, напоминают многорядный эпителий.

II. Впоследствии (во второй фазе гаструляции) из данного листка формируются все три зародышевых листка (эктодерма, мезодерма, энтодерма) и, кроме того, выселяются клетки внезародышевой мезодермы (внезародышевой мезенхимы).

б) Гипобласт — самый нижний листок.

I. Его клетки — мелкие, кубической формы, светлые.

II. Гипобласт принимает участие в формировании внезародышевого органа — *желточного мешка*. Для этого он разрастается по внутренней поверхности трофобласта (*4*) — *внезародышевой эктодермы*.

Сам же гипобласт рассматривается как *внезародышевая энтодерма*.

в) Амниотическая эктодерма — самый верхний листок. При этом он

I. тоже (как гипобласт) состоит из небольших клеток,

II. участвует в образовании еще одного внезародышевого органа – *амниона*

III. и относится (наряду с трофобластом) к *внезародышевой эктодерме*.

4. Резюме

а) В итоге первая фаза гаструляции

– приводит к обособлению зародышевого эпибласта – источника будущих зародышевых листков

– и является началом формирования внезародышевых органов.

б) Заметим: зародышевый эпибласт — это начальная форма существования ***зародышевого щитка***, или ***эмбрионального диска.*** Именно так обозначается эмбрион на тех стадиях развития, на которых он остается плоским.

31.3.3. Первичное образование внезародышевых органов

31.3.3.1. Общие сведения (рис. 31.12)

1. Всего при развитии зародыша человека формируется четыре внезародышевых органа (п. 6.3.2).

а) Два из них — производные внезародышевой *эктодермы*: <u>*амнион*</u> (*2*) – развивающийся из *амниотической эктодермы,* и <u>*хорион*</u> (*1*) — из *трофобласта*.

б) Два других органа – производные внезародышевой *энтодермы*: <u>*желточный мешок*</u> (*3*) — развивающийся из *гипобласта*, и <u>*аллантоис*</u> — вырост *кишечной энтодермы*, находящийся в составе амниотической ножки (*5*).

Вышеперечисленные источники формируют *эпителиальный* компонент стенки соответствующего внезародышевого органа. Кроме того, в образовании стенки каждого такого органа принимает участие и *соединительнотканный* компонент — внезародышевая *мезенхима*.

2. Первичное образование внезародышевых органов (кроме аллантоиса) происходит с 7-х

по 13–14-е сутки, т. е. начинается в ходе первой фазы гаструляции (совпадающей по времени с имплантацией) и продолжается до второй фазы гаструляции.

Аллантоис начинает формироваться позже — на 3–4-й неделе.

31.3.3.2. Образование амниотического пузырька

а) Первичное появление. Как мы видим, амниотический пузырек образуется на 7-й день в процессе расщепления эпибласта: вначале появляются мелкие полости между клетками эпибласта, а затем они объединяются в общую амниотическую полость. Напомним: крыша пузырька — это амниотическая эктодерма, а дно пузырька — зародышевый эпибласт, или эмбриональный диск (*4*).

б) Отделение крыши пузырька от трофобласта. Далее клетки крыши пузырька, помимо делений, совершают сложные перемещения.

I. Сначала они временно расходятся, и в этот период крыша амниотического пузырька представлена трофобластом.

II. Позднее (рис. 31.12) клетки амниотической эктодермы вновь смыкаются над пузырьком, но так, что образуемая ими крыша (*2*) пузырька перестает прилегать к трофобласту (хориону) (*1*) на всем своем протяжении: связь остается только в области *амниотической ножки* (*5*).

в) Обрастание мезенхимой. Вскоре амниотическая эктодерма (как и прочие поверхности) обрастает с освободившейся наружной стороны внезародышевой мезенхимой (которая выселяется из зародышевого эпибласта), т. е. стенка пузырька становится двухслойной.

г) Превращение стенки пузырька в оболочку плода. Еще позже (на последующих этапах эмбриогенеза) эмбрион как бы впячивается в амниотическую полость.

В результате стенка амниотического пузырька превращается в *амниотическую оболочку*, которая практически полностью окружает плод.

31.3.3.3. Образование хориона (ворсинчатой оболочки)

1. Формирование первичных ворсин

а) Как отмечалось в п. 31.2.2.2, еще на 6-е сутки у трофобласта появляются *выпячивания*, которые, благодаря своей высокой литической активности, разрушают оболочку оплодотворения.

Впоследствии, в процессе имплантации, эти выпячивания трофобласта постепенно растут и участвуют в разрушении окружающих тканей эндометрия, а также в утилизации продуктов распада.

б) *К концу 2-й недели* выпячивания приобретают вид ***ветвящихся ворсин.*** Последние вначале образованы *только двухслойным эпителием* (цито- и симпластотрофобластом) и обозначаются поэтому как ***первичные***.

С этого времени трофобласт называется ***хорионом*** (ворсинчатой оболочкой).

2. Формирование вторичных ворсин. *В начале 3-й недели* в ворсины хориона проникает внезародышевая ***мезенхима*** (обрастающая все поверхности, в т. ч. внутреннюю поверхность трофобласта — хориона). Тем самым образуется *соединительнотканная строма* ворсин, а сами ворсины становятся ***вторичными***.

Соединительная ткань хориона между местами отхождения ворсин называется его *мезодермальной пластинкой*.

3. Формирование третичных ворсин. *К концу 3-й недели* внутри ворсин из клеток мезенхимы формируются первичные ***кровеносные сосуды***, которые построены как гемокапилляры и вступают в связь с сосудами мезодермальной пластинки хориона.

Ворсины с развитыми кровеносными сосудами называются ***третичными***. На поперечном срезе третичные ворсины имеют три компонента (рис. 31.13):

– внутри — строма (*3*) с кровеносными капиллярами,
– затем — слой цитотрофобласта (*2*) с митотически делящимися клетками,
– а на поверхности — симпластотрофобласт (*1*), масса которого нарастает за

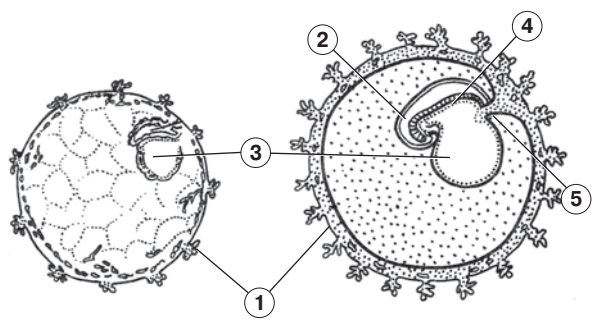

Рис. 31.12. Первичное образование внезародышевых органов [по Ю. И. Афанасьеву и Н. А. Юриной]: 4 — зародышевый щиток

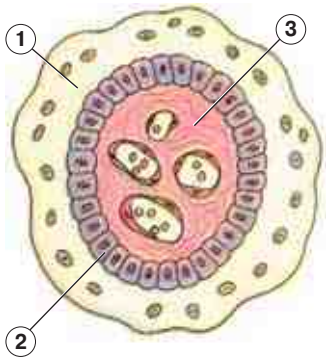

Рис. 31.13. Третичная ворсина хориона; поперечный срез [по О. В. Волковой]

счет слияния с ним клеток цитотрофобласта.

4. Гематотрофный тип питания. Ворсины хориона погружены в лакуны (полости), образованные в эндометрии, и омываются в них материнской кровью, изливающейся из разрушенных сосудов эндометрия.

Тем самым устанавливается *маточно-плацентарная циркуляция*, которая обеспечивает новый тип питания эмбриона — ***гематотрофный***.

31.3.3.4. Образование желточного пузырька и аллантоиса

а) Первичный желточный мешок. Согласно п. 31.3.2, желточный мешок формируется из *гипобласта*: клетки последнего, постоянно делясь, разрастаются от зародышевого щитка к периферии по внутренней поверхности трофобласта (см. рис. 31.11).

Таким образом, эти клетки формируют растущий пласт, края которого постепенно сближаются. При смыкании краев образуется новая полость — *первичный желточный мешок* (пузырек), или *экзоцелом*.

б) Вторичный желточный мешок (рис. 31.12)

I. Позднее (к концу 2-й недели) клетки *гипобласта* образуют другую полость (*3*) — *вторичный желточный мешок*. Последний гораздо меньше по размеру и прилегает снизу к зародышевому щитку (*4*).

II. Затем к внезародышевой энтодерме желточного мешка подрастает *мезенхима*, т. е. стенка новой полости становится двухслойной.

III. Что же касается первичного желточного мешка, то клетки его стенки *дегенерируют*, полость заполняется рыхло расположенной мезенхимой, так что могут оставаться лишь отдельные экзоцеломические пузырьки.

IV. В отличие от птиц, у человека (и других млекопитающих) желточный мешок практически не содержит желтка, а заполнен серозной жидкостью.

в) Взаимное расположение (см. рис. 31.12). На 2-й, в начале 3-й недели желточный (*3*) и амниотический (*2*) пузырьки, а также лежащий между ними эмбриональный диск (*4*) находятся в полости хориона (*1*) и связаны со стенкой хориона уже упоминавшейся *амниотической ножкой* (*5*).

г) Аллантоис. На 3–4-й неделе из заднего отдела формирующейся кишечной трубки в амниотическую ножку врастает пальцевидный вырост — аллантоис.

Его стенка образована опять-таки двумя листками внезародышевой локализации — энтодермой (внутри) и мезодермой (снаружи).

31.3.4. Вторая фаза гаструляции

Введение

а) Состояние эмбриона (рис. 31.14, *а*). Вернемся к эмбриональному (зародышевому) щитку. Почти всю 2-ю неделю он представлен *зародышевым эпибластом* (*I*), под которым расположен гипобласт.

По форме зародышевый диск оказывается несколько вытянутым в краниально-каудальном направлении, причем в краниальной (головной) части он шире, чем в каудальной (хвостовой).

Это означает, что постепенно складывается *план пространственной организации эмбриона* — в частности, детерминируется положение его концов. Еще более определенным становится этот план в ходе второй фазы гаструляции.

б) Данная фаза начинается на той же (2-й) неделе, но в полной мере она разворачивается после первичного образования внезародышевых органов — с 14-х по 17-е сутки.

в) Вторая фаза, как и первая, приводит к подразделению одного клеточного слоя на несколько слоев (листков), но, в отличие от первой фазы, осуществляется не путем деламинации, а с помощью ***иммиграции*** — перемещения клеток.

В миграции клеток условно можно выделить две стадии (пп. 6.1.1.3 и 6.1.1.4).

1. Поверхностная миграция клеток к срединной оси (см. рис. 31.14, *а*)

а) Клетки зародышевого эпибласта (*I*), количество которых из-за делений постоянно возрастает, перемещаются по верхней поверхности щитка *к срединной оси* его *каудальной части*. Поэтому здесь образуются *утолщения*: *первичная полоска* (*1*) и спереди от нее *первичный* (гензеновский) *бугорок* (*3*).

б) Достигая срединной оси, клетки уходят внутрь, отчего в центре утолщений появляются *углубления*: *первичная бороздка* (*2*) посередине первичной полоски и *первичная ямка* (*4*) в центре первичного бугорка.

в) Кроме того, в переднем участке щитка формируется еще одно утолщение — *прехордальная пластинка* (*5*).

2. Внутренняя миграция клеток от срединной оси (рис. 31.14, *б*)

Оказавшись внутри, клетки (*6*) начинают мигрировать преимущественно к периферии и кпереди (в краниальном направлении).

а) При этом первая порция мигрирующих клеток *оттесняет в стороны* (за пределы зародышевого щитка) клетки гипобласта (*II*) и дает начало ***зародышевой энтодерме***.

б) Следующие клетки (*7*) распространяются *между* эпибластом и гипобластом (точнее, уже энтодермой). Из них образуются:

– ***хорда*** (растущая по срединной оси в краниальном направлении);
– ***зародышевая мезодерма*** в виде т. н. *мезодермальных крыльев* по обеим сторонам от хорды.
– ***внезародышевая мезодерма*** (выселяющаяся за пределы зародышевого щитка и обрастающая стенки внезародышевых органов);

в) В само́м эпибласте остаются в конечном счете только клетки ***зародышевой эктодермы*** (*8*).

В результате из зародышевого эпибласта образуются три зародышевых листка (из которых теперь состоит эмбриональный диск) — эктодерма, мезодерма и энтодерма, а также внезародышевая мезодерма.

В области *прехордальной пластинки* мезодермы нет, так что эктодерма и энтодерма плотно прилегают друг к другу.

31.3.5. Обособление тела зародыша

Сразу по окончании второй фазы гаструляции (и частично даже перекрываясь с ней по времени) начинается следующий этап (рис. 31.3) — формирование комплекса осевых зачатков. Он длится в основном с 18-го по 28-й день.

Параллельно с этим, с 20-го или 21-го дня, происходит также сгибание прежде плоского эмбриона. Различают два вида сгибания — латеральное и продольное.

1. Латеральное сгибание (сворачивание)

а) Образование туловищных складок. В ходе латерального сгибания зародышевый щиток как бы приподнимается над желточным мешком, одновременно впячиваясь в амниотическую полость, и постепенно сворачивается в *цилиндрическую* структуру, отделенную от желточного мешка *туловищной складкой*.

При этом нижний слой эмбриона — зародышевая энтодерма — замыкается в *кишечную трубку*. Но последняя еще некоторое вре-

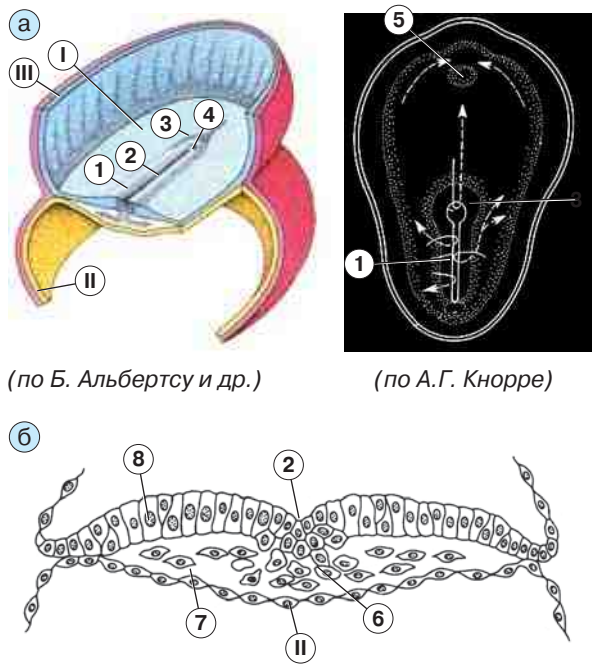

(по Б. Альбертсу и др.) (по А.Г. Кнорре)

Рис. 31.14. Вторая фаза гаструляции:
а — поверхностная миграция клеток к срединной оси: II — стенка желточного мешка; III — стенка амниотического пузырька;
б — внутренняя миграция клеток от срединной оси [по А. Г. Кнорре]

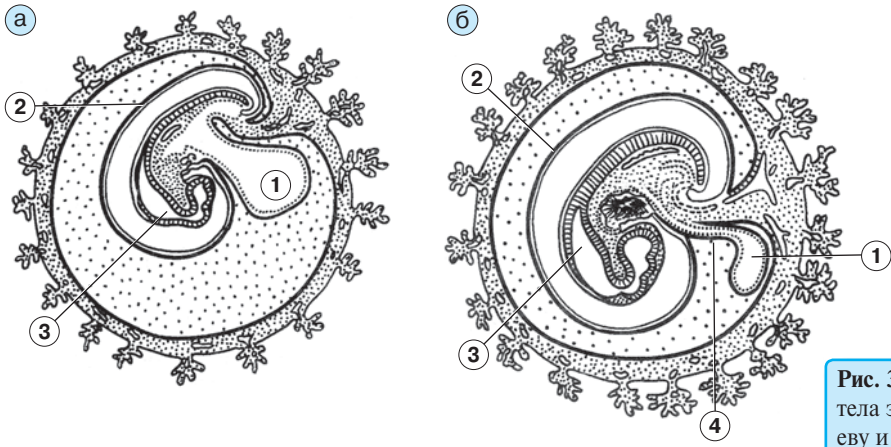

Рис. 31.15. Продольное сгибание тела эмбриона [по Ю. И. Афанасьеву и Н. А. Юриной]

мя имеет в своем среднем отделе сообщение с желточным мешком.

б) Отсутствие амниотических складок. Заметим: в отличие от птиц, при развитии человека (как и других млекопитающих; п. 6.2.2) *амниотические складки не образуются*.

Это связано с иным способом формирования амниотического мешка — не путем наползания на зародыш соответствующих листков, а путем расщепления эпибласта еще в первой фазе гаструляции.

2. Продольное сгибание (рис. 31.15)

В ходе продольного сгибания краниальный и (в меньшей степени) каудальный отделы эмбриона сгибаются в сторону желточного мешка (*1*) — так что эмбрион приобретает С-образную форму (при виде сбоку). Один из результатов этого состоит в том, что ***прехордальная пластинка*** перемещается с дорсальной поверхности на вентральную.

Именно здесь, при последующем разрыве этой пластинки, оказывается *ротовое отверстие* эмбриона.

3. Результат обоих видов сгибания

а) В конечном счете, зародыш остается связанным с желточным мешком (*1*) лишь постепенно суживающимся стебельком, который входит в состав амниотической ножки (*4*), а позднее — пупочного канатика.

б) Кроме того, с этого времени амниотическая оболочка (*2*) окружает весь зародыш (за исключением места отхождения амниотической ножки).

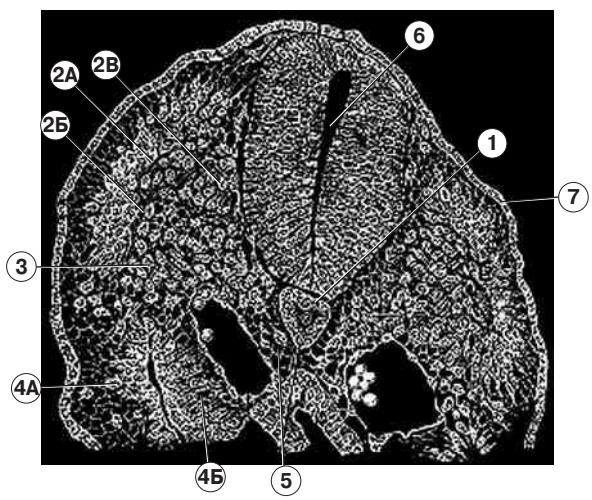

Рис. 31.16. Эмбрион на стадии образования комплекса осевых зачатков [по А. А. Максимову]

Поскольку сгибание происходит одновременно с образованием осевых зачатков органов, на рис. 31.15, *а–б* в самом зародыше видны крупные мозговые пузыри (*3*) — расширения головной части нервной трубки.

31.3.6. Формирование комплекса осевых зачатков

Как уже было сказано, в конце 3-й недели и в течение всей 4-й недели (18–28-е сутки) зародышевые листки преобразуются в *осевые зачатки* тканей, органов и систем.

31.3.6.1. Производные мезодермы (рис. 31.16 и 31.17, *а*)

1. Хорда (*1*) образуется практически одновременно с самой мезодермой — в конце 3-й недели развития.

а) Ее будущие клетки проникают внутрь зародышевого диска *через первичную ямку* и формируют вначале короткий отросток — *нотохорд*.

б) За счет делений и продолжающейся миграции клеток нотохорд растет вперед вдоль оси зародыша (между крыльями мезодермы) — пока не достигает прехордальной пластинки.

в) В итоге образуется *непарная осевая структура* (хорда), вокруг которой впоследствии формируется позвоночный столб.

г) Во взрослом организме хорда сохраняется в виде *пульпозных ядер межпозвонковых дисков*.

2. Сомиты — *плотные сегменты дорсальной мезодермы*, лежащие по сторонам от хорды.

а) Всего образуется 44 пары сомитов. Однако сегментация мезодермы на сомиты происходит не одновременно по всей длине эмбриона, а последовательно — спереди назад: на 22-е сутки имеется только 7 пар, на 30-е сутки — 30 пар, на 35-е сутки — все 44 пары.

б) На стадии 30 пар (4-я неделя) уже заметно подразделение сомитов на три части: дерматом (*2А*), миотом (*2Б*) и склеротом (*2В*).

в) Из миотомов впоследствии образуется скелетная мышечная ткань. Некоторые клетки склеротомов окружают хорду, давая начало формированию позвоночника.

3. Мезенхима (*5*)

а) Из склеротомов и дерматомов (а также, возможно, из энто- и эктодермы) выселяются

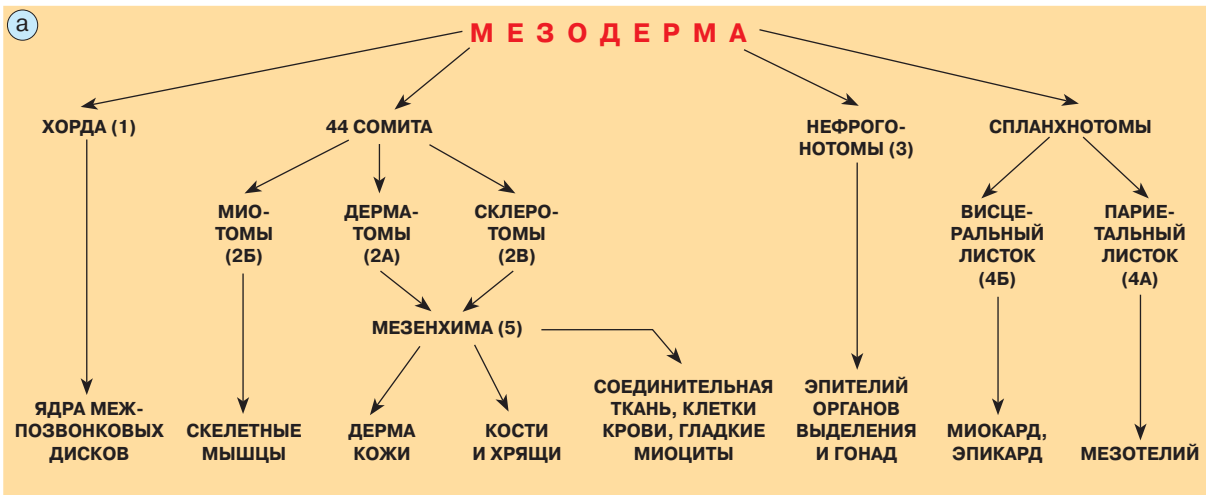

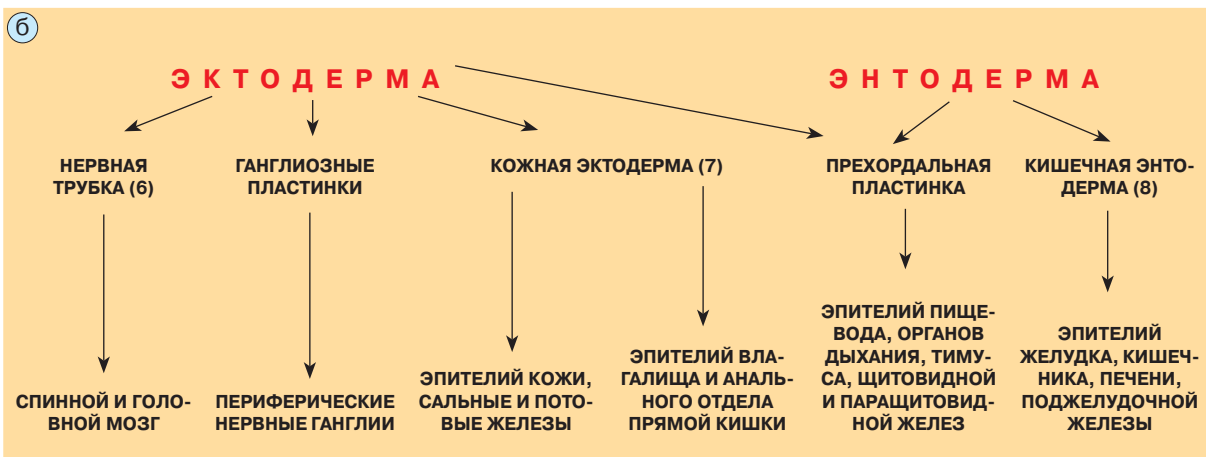

Рис. 31.17. Производные зародышевых листков: а — производные мезодермы; б — производные эктодермы и энтодермы. В скобках — номера соответствующих структур на рис. 31.16

подвижные отростчатые клетки, составляющие мезенхиму.

б) Мезенхима является источником образования тканей внутренней среды организма, т.е. 1) всех видов соединительной ткани, 2) кроветворной ткани и самой крови, 3) сосудов, 4) гладкомышечной ткани, 5) микроглии.

в) При этом, видимо, сохраняется определенная специализация клеток, зависящая от их происхождения (из склеротомов или из дерматомов):

– хрящи и кости образуются из мезенхимных клеток *склеротомной* природы,
– а соединительная ткань дермы кожи — из мезенхимы *дерматомного* происхождения.

4. Нефрогенный зачаток (*3*) — часть мезодермы латеральнее сомитов, которая в переднем и среднем отделах эмбриона сегментирована — представлена ***нефрогонотомами***, или ***сегментными ножками***, а в заднем отделе — не сегментирована и обозначается как ***нефрогенный тяж***.

I. Из передних 8–10 сегментных ножек на 3-й неделе развивается *предпочка*.

II. Из последующих 25 ножек на 4–5-й неделе образуются канальцы *первичной почки*.

III. А из парного нефрогенного тяжа (а также мезонефрального протока) к концу 2-го месяца начинает формироваться *вторичная почка*.

5. ***а)*** **Спланхнотом** — полностью *несегментированный,* самый латеральный (а после сворачивания эмбриона — вентральный) отдел мезодермы.

б) Он расслаивается на два листка:

– ***висцеральный*** (*4Б*), из которого формируется *миоэпикардиальная пластинка* — зачаток миокарда и эпикарда,
– и ***париетальный*** (*4А*) — предшественник *мезотелия*, покрывающего серозные оболочки.

в) Полость между листками называется ***целомической*** (или эмбриональным цел омом). В течение 2-го месяца развития она подразделяется на три полости: *перикардиальную, плевральную* и *перитонеальную*.

31.3.6.2. Производные эктодермы и энтодермы (рис. 31.16 и 31.17, *б*)

1. Нейрогенные структуры: нервная трубка и др. (см. также п. 12.1).

а) Под индуктивным влиянием нотохорда (растущего вперед) в срединной части эктодермы на 18-й день появляется утолщение, тоже растущее вперед от первичного узелка, — ***нервная пластинка***. Утолщение образуется путем *увеличения высоты* соответствующих клеток эктодермы. Так что клетки по-прежнему лежат в один слой и расположены на базальной мембране.

б) Вскоре начинается прогибание этой пластинки — появляются ***нервный желобок*** и ограничивающие его ***нервные валики***.

в) Затем (на 22–23-е сутки) *желобок* постепенно замыкается по срединной линии — образуется непарная ***нервная трубка*** (*6*) — источник развития спинного и головного мозга.

Некоторое время она остается открытой с краниального и каудального концов. К концу 4-й недели оба отверстия (*передний* и *задний нейропоры*) тоже закрываются.

г) Одновременно *нервные валики* превращаются в ***нервные гребни,*** или ***ганглиозные пластинки,*** расположенные между нервной трубкой и эктодермой. Из клеток нервных гребней впоследствии образуются

– ганглии — чувствительные (в основном, спинномозговые) и вегетативные;
– меланоциты кожи;
– многочисленные нейроэндокринные клетки.

д) По бокам краниальной части эмбриона имеется еще одна пара утолщений эктодермы — ***нервные плакоды***. Из последних формируется

– большинство чувствительных ганглиев головы;
– а также нейроны органа обоняния.

2. Прехордальная пластинка (см. также п. 23.1.4)

а) Как уже говорилось в пп. 31.3.4 и 31.3.5, прехордальная пластинка — это утолщение в головном отделе зародышевого щитка, которое появляется в начале второй фазы гаструляции и *не содержит* (по окончании гаструляции) *мезодермы*. После сворачивания и сгибания эмбриона эта пластинка оказывается на его вентральной стороне — в месте будущего *ротового отверстия*.

Таким образом, в данной области эктодерма и энтодерма тесно прилегают друг к другу.

б) При формировании ротовой полости прехордальная пластинка начинает впячиваться –

образуется *ротовая ямка*, отделенная указанной пластинкой от слепого конца передней кишки. В этот период прехордальная пластинка обозначается уже как ***орофарингеальная*** (*ротоглоточная*) ***мембрана*** (п. 23.1.4.1).

в) Затем мембрана прорывается, а ее клеточный материал (смешанного **эк**то-**эн**тодермального происхождения), видимо, включается в состав *эпителия переднего отдела кишки*.

г) Поэтому имеют смешанную природу и многочисленные производные этого эпителия — эпителии

I. ротовой полости, глотки и пищевода;

II. дыхательной системы (гортани, трахеи, бронхов и легких);

III. эндокринных желез (аденогипофиза, щитовидной и паращитовидных желез);

IV. а также тимуса.

3. Кожная эктодерма и кишечная энтодерма

а) Оставшаяся часть эктодермы (после обособления нейрогенных структур и прехордальной пластинки) становится ***кожной эктодермой*** (*7*). Из нее будут развиваться *эпидермис* и эпителиальные компоненты *производных кожи* — потовых, молочных и сальных желез, волос и ногтей.

б) А практически вся энтодерма (за вычетом ее вероятного представительства в прехордальной пластинке) рассматривается как ***кишечная энтодерма*** (*8*). Из нее впоследствии образуется эпителий

I–II. желудка и почти всего кишечника;

III–IV. а также печени и поджелудочной железы.

Таким образом, на 4-й неделе эмбрион имеет осевые зачатки всех будущих тканей и органов.

31.3.7. Первичное формирование органов и систем

Еще во время образования осевых зачатков — в конце 3-й недели —начинается следующий этап: *первичное формирование органов* и *систем* из уже появившихся зачатков.

В частности, в это время (3-я неделя) инициируется образование сердечно-сосудистой системы, и на 4-й неделе формирующееся сердце начинает уже биться.

Другие органы и системы появляются позже.

Чтобы ясней представить, как же формируются эти органы и системы и как меняется внешний вид эмбриона, рассмотрим его строение на 4-й, 5–6-й и 7–8-й неделях развития.

31.3.7.1. Эмбрион человека на 4-й неделе развития (рис. 31.18)

1. Общий вид

а) Благодаря *латеральному* сворачиванию, эмбрион на поперечном сечении имеет *цилиндрическую* форму, а благодаря *продольному* сгибанию, на сагиттальном сечении он приобретает *С-образную* форму.

б) К концу 4-й недели обозначаются *зачатки конечностей* и четыре пары жаберных дуг.

2. Внезародышевые органы

а) Эмбрион уже полностью находится в амниотической полости, так что стенка ***амниона*** (*1*) становится его ближайшей оболочкой.

б) Но ***желточный мешок*** пока соединен широким проходом (*2*), расположенным в амниотической ножке, со средним отделом кишки (*7Б*). С 3-й недели в стенке мешка выявляются *гоноциты* (первичные половые клетки, переместившиеся сюда из эпибласта) и *кровяные островки*. Островки превращаются в первые *очаги кроветворения* и первые *кровеносные сосуды* (п. 20.1.1.1).

в) В амниотическую ножку из заднего отдела кишки (*7В*) врастает слепой отросток — ***аллантоис*** (*3*).

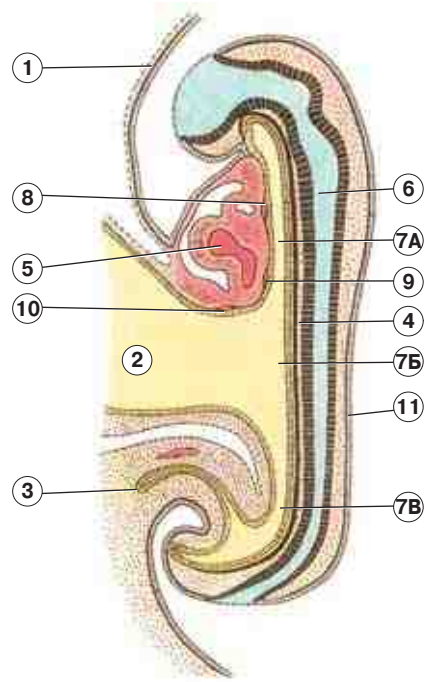

Рис. 31.18. Эмбрион на 4-й неделе развития. Сагиттальное сечение [по О. В. Волковой]. *Схема*

3. Органы и структуры эмбриона

а) Сердечно-сосудистая система (см. также пп. 18.1.1.3 и 19.3.1.1).

I. Чуть позже, чем в желточном мешке, первые *кровеносные сосуды* образуются и в самом эмбрионе. Среди этих сосудов — две *сердечные эндокардиальные трубки*.

II. Они сближаются и сливаются друг с другом, создавая *двухкамерный* зачаток сердца (один желудочек и одно предсердие).

III. Данный зачаток окружается *миоэпикардиальной пластинкой*. Образованное таким образом ***сердце*** (*5*), как уже отмечалось, на 4-й неделе начинает биться.

IV. На этой же неделе сосуды эмбриона и внезародышевых органов объединяются в *общую кровеносную систему*.

б) Нервная система. На 4-й неделе завершается замыкание *нервной трубки* (*6*). Почти вся ее передняя половина — зачаток *головного мозга*. Этот отдел увеличивается в объеме, и в нем появляются крупные *мозговые пузыри*.

в) Под нервной трубкой располагается уже полностью сформированная ***хорда*** (*4*).

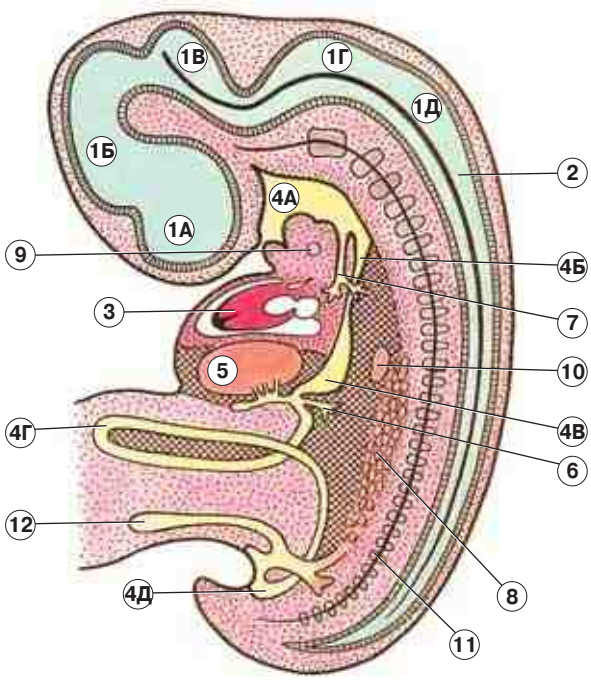

Рис. 31.19. Эмбрион на 5-й неделе развития. Сагиттальное сечение [по О. В. Волковой]. *Схема*

г) Пищеварительная система. А под хордой находится первичная ***кишка***, в которой различают три отдела: передний, средний и задний.

I. В *переднем* отделе (*7А*) намечаются выросты эпителия (пока еще едва заметные):

– зачатки желез — щитовидной (*8*), паращитовидных и аденогипофиза
– и зачаток дыхательной системы (*9*) — трахеи, бронхов и легких.

II. В *среднем* отделе (*7Б*) кишки также появляются утолщения эпителия – зачатки печени (*10*) и поджелудочной железы. Кроме того, этот отдел, как отмечалось, сохраняет широкое сообщение с полостью желточного мешка.

III. От *заднего* отдела (*7В*) растет *аллантоис*.

д) Мочевая система (на рисунке не показана). Согласно п. 31.3.6.1, на 3-й неделе образуются *предпочки* (пронефросы), а на рассматриваемой 4-й неделе они уже редуцируются, но в это же время (на 4–5-й неделе) активно развиваются клубочки и канальцы первичных почек (мезонефросов).

е) Половая система. Первичные половые клетки начинают миграцию по сосудам из стенки желточного мешка к первичным почкам.

31.3.7.2. Эмбрион человека на 5–6-й неделе развития (рис. 31.19)

1. Общий вид

а) К 5–6-й неделе значительно увеличивается *размер* ***головы*** — в связи с интенсивным развитием мозга. В свою очередь, это ведет к увеличению *головного изгиба*.

б) Верхние конечности продолжают формироваться и на 5-й неделе становятся *лопатообразными*. На 6-й неделе они начинают подразделяться на отделы и на их концах появляются *зачатки пальцев*.

Развитие ***нижних конечностей*** идет по тому же сценарию, но из-за худшего кровоснабжения — с отставанием по времени.

2. Нервная система и органы чувств

а) В краниальной части нервной трубки образуется ряд *изгибов*, которые делят полость этой части на ***пять мозговых пузырей*** (*1А–1Д*). Последние соответствуют пяти будущим отделам головного мозга. На 6-й неделе в четвертом пузыре (*1Г*) выявляются зачатки мозжечка и моста мозга. Начинают формироваться все череп-

но-мозговые и многие спинномозговые нервы. Продолжает развиваться спинной мозг (*2*).

б) Также формируются глаза.

I. Появляются *глазные пузырьки* (выпячивания переднего мозгового пузыря) — зачатки *сетчатки и зрительных нервов*.

II. Навстречу им инвагинируют (из кожной эктодермы) *глазные плакоды* — зачатки *хрусталиков*.

3. Сердце (*3*), хотя уже и функционирует, подвергается перестройке:

I. приобретает S-образную конфигурацию,

II. в нем формируется продольная (межпредсердная) перегородка, что делает сердце *трехкамерным*;

III. увеличивается толщина стенок — в основном за счет размножения *кардиомиобластов*.

4. Пищеварительная система

а) На 5-й неделе ***передняя*** кишка подразделяется на *глотку* (*4А*), *пищевод* (*4Б*) и *желудок* (*4В*).

б) ***Средняя*** кишка (*4Г*) образует кишечную *петлю*, которая вдается в пуповину (развившуюся из амниотической ножки). Сообщение средней кишки с желточным мешком еще сохраняется (на рисунке этого не видно), но становится гораздо у́же.

в) ***Задняя*** кишка разделяется на прямую кишку (*4Д*) и мочеполовой синус — зачаток мочевого пузыря и простаты.

г) Значительных размеров достигает ***печень*** (*5*). *Поджелудочная железа* (*6*) пока представлена лишь выростом из средней кишки, ветвящимся на слепом конце.

Еще сохраняется вырост из задней кишки — *аллантоис* (12).

5. Другие системы

а) ***Дыхательная система*:** сформировались (путем роста из передней кишки) *трахея* (*7*) и главные бронхи.

б) ***Мочевая и половая системы.*** Продолжается развитие мезонефроса — первичной почки (*8*). На ее медиальной стороне появляются утолщения целомического эпителия — ***половые валики*** (зачатки гонад). В них постепенно мигрируют ***гоноциты*** (первичные половые клетки).

в) ***Прочие структуры***

I. Вокруг хорды (*11*) формируются *позвонки*.

II. Также уже заметны *щитовидная железа* (*9*) и *селезенка* (*10*).

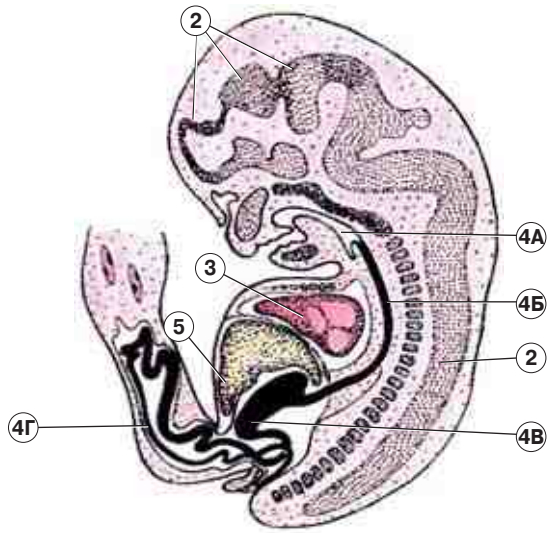

Рис. 31.20. Эмбрион на 7–8-й неделях развития. Сагиттальное сечение [по О. В. Волковой]. *Схема*

31.3.7.3. Эмбрион человека на 7–8-й неделе развития (рис. 31.20)

1. Общий вид

а) На данной стадии развития ***голова*** еще большая (занимает почти половину всей длины эмбриона), но становится более округлой.

б) Прорисовываются черты лица: I. уже имеются ***глаза***, которые к концу 8-й недели закрываются веками; II. сформированы ***ушные раковины***.

в) Четко определяются отделы конечностей.

г) Имевшийся прежде хвост постепенно редуцируется.

2. Сердце, нервная, пищеварительная и дыхательная системы.

а) Продолжают расти и развиваться внутренние органы:

I. головной мозг (*1*), по-прежнему представленный мозговыми пузырями;

II. спинной мозг (*2*);

III. сердце (*3*), остающееся, как видно на рисунке, трехкамерным;

IV. различные отделы пищеварительного тракта — глотка (*4А*), пищевод (*4Б*), желудок (*4В*), средняя кишка (*4Г*) и пр.;

V. печень (*5*).

б) При этом кишка (*4Г*) все еще находится в пупочном канатике. Но ее связь с желточным мешком редуцируется до узкого прото-

ка — желточного стебля, — который позднее зарастает.

в) У трахеобронхиального дерева (не показанного на рисунке) появляются бронхи второго и более высоких порядков.

3. Мочевая и половая системы

а) Мезонефрос (первичная почка) к 8-й неделе достигает своего максимального развития. Его мочеточником служит ***мезонефральный*** (*вольфов*) проток, от которого отщепляется параллельный ***парамезонефральный*** (*мюллеров*) проток (предшественник женского полового тракта).

б) Начинается формирование ***метанефроса*** (вторичной почки):

I. в нефрогенных тяжах формируются почечные канальцы;

II. встречный рост этих канальцев и отходящих от аорты сосудов приводит к образованию почечных телец;

III. другим своим концом канальцы подрастают к собирательным трубочкам, которые растут от мезонефрального протока.

в) Происходит *половая дифференциация гонад* (половых валиков, примыкающих к мезонефросу).

В результате всех этих преобразований к концу 8-й недели зародыш приобретает явные человеческие черты. Таким образом, к данному моменту времени успевает включиться и начать реализовываться *программа развития всех систем организма*. Поэтому первые 8 недель считаются наиболее критическим периодом внутриутробной жизни.

Тема 32. Оболочки плода и плацента

32.1. Происхождение плодных оболочек и плаценты

32.1.1. Исходные и конечные внезародышевые структуры (рис. 32.1, *а–г*)

а) В предыдущей теме, рассматривая ранние стадии эмбриогенеза человека, мы осветили, помимо прочего, и первичное формирование четырех внезародышевых органов. Имеются в виду:

I–II. *желточный мешок* (*7*), *аллантоис*,

III. *хорион*, или ворсинчатая оболочка (*2*), а также

IV. *амниотический пузырек* (*3.I*), превращающийся в *амниотический мешок* (*3*).

б) Первые два из них, выполнив свои функции, довольно быстро редуцируются.

в) Зато **амнион** и **хорион** (вместе с **эндометрием** матери) участвуют в образовании ***плаценты*** и ***оболочек плода***, функционирующих вплоть до родов.

Эти структуры и будут основным предметом рассмотрения в данной теме.

г) Однако вначале напомним, что же делают первые два внезародышевых органа.

1. Желточный мешок и аллантоис

а) Локализация. I. Желточный мешок расположен *под зародышевым диском*, а после продольного сворачивания зародыша сохраняет связь с его кишкой за счет *желточного стебелька*.

II. Этот стебелек и появляющийся затем аллантоис находятся *в толще* ***амниотической ножки*** (*6А*), которая позднее превращается в ***пупочный канатик*** (пуповину) (*6Б*).

III. Но к моменту образования пупочного канатика желточный мешок и аллантоис уже редуцируются: они функционируют лишь в первые недели эмбриогенеза (примерно до 8-й недели включительно).

б) Тем не менее они успевают выполнить достаточно важные (и уже известные нам) ***функции.***

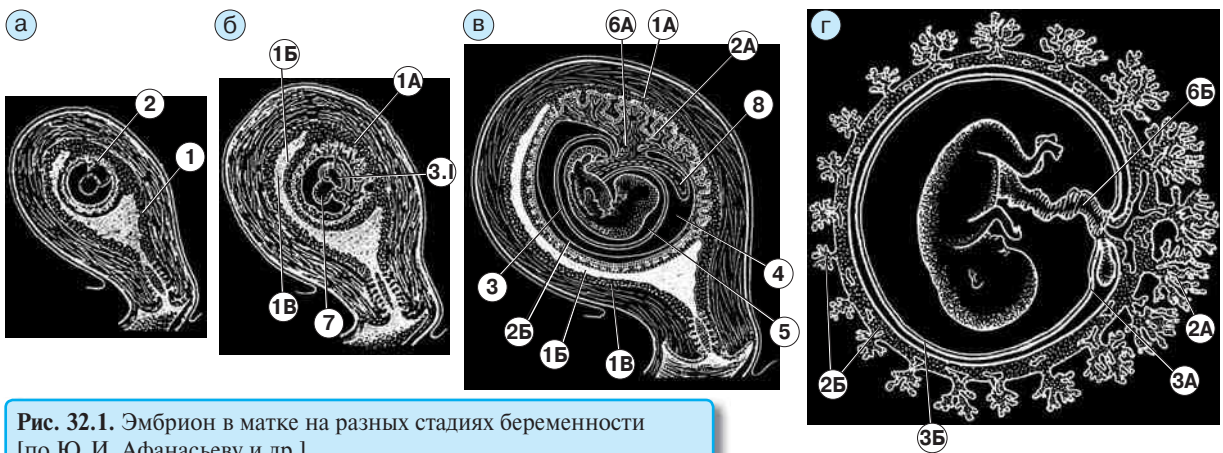

Рис. 32.1. Эмбрион в матке на разных стадиях беременности [по Ю. И. Афанасьеву и др.]

Рис. 32.2. Отделы эндометрия и хориона. *Схема*

I. *Желточный мешок* — это место, где некоторое время пребывают *гоноциты* (первичные половые клетки) и где впервые начинается *кроветворение*.

II. *Аллантоис* же служит направляющим *вектором*, вдоль которого растут кровеносные сосуды, связывающие зародыш с формирующейся плацентой.

Теперь уже обратимся непосредственно к плодным оболочкам и плаценте.

2. Плодные оболочки

а) Всего имеются три плодные оболочки:

I. *децидуокапсулярная* (наружная) (*1Б*) — происходящая из эндометрия;

II. *хориальная* (средняя) (*2Б*);

III. *амниотическая* (внутренняя) (*3* и *3Б*).

б) Все оболочки почти целиком окружают плод, обеспечивая ему *механическую защиту*.

в) Амнион к тому же осуществляет ***секрецию*** и ***резорбцию*** околоплодных вод, т. е. образует ту полость и ту внутреннюю среду, в которых длительное время находится развивающийся плод.

г) Вместе с тем, каждый из трех вышеназванных источников (эндометрий, хорион и амнион) образует не только одну плодную оболочку, но и определенную часть плаценты.

3. Плацента и **пупочный канатик** — это органы, с помощью которых устанавливается связь между системами кровообращения матери и плода.

В отличие от оболочек, плацента имеет смешанное происхождение — ее формируют те же источники, причем все три сразу:

– *эндометрий* (*1*) образует ***материнскую часть*** (*1А*) плаценты;
– *хорион* (*2*) – практически всю ***плодную часть*** (*2А*) плаценты;
– *амнион* (*3А*) же покрывает эту (плодную) часть изнутри, со стороны амниотической полости.

Выясним, как распределяется материал каждого источника между соответствующей плодной оболочкой и плацентой.

32.1.2. Отделы эндометрия, хориона и амниона

32.1.2.1. Эндометрий (рис. 32.1 и 32.2)

а) Децидуализация.

I. Уже в начальные недели беременности эндометрий подвергается децидуализации: в его собственной соединительнотканной пластинке многие *фибробласты*, а также клетки *костномозгового* происхождения превращаются в крупные ***децидуальные клетки*** (п. 30.2.2.2).

II. Поэтому эндометрий (*1*) — точнее, его *функциональный слой* — значительно утолщается и обозначается теперь как ***децидуальная*** (отпадающая) ***оболочка,*** или просто ***decidua.***

III. Вообще говоря, *отпадающим* этот слой является и вне беременности, так что новое название подчеркивает лишь изменение его клеточного состава и общей структуры.

б) Подразделение на слои. Изменение структуры состоит в том, что *подэпителиальная* часть децидуальной оболочки подразделяется на два слоя:

I. поверхностный *компактный* — именно здесь сосредоточено, образуя крупные скопления, большинство децидуальных клеток,

II. и глубокий *губчатый* — в этом слое содержатся остатки маточных желез (в виде полостей) и многочисленные сосуды.

в) Подразделение на отделы. После полного погружения зародыша в эндометрий и исчезновения имплантационной ямки оказывается, что в месте имплантации *decidua* разделена на два отдела. С учетом же и остальной части *decidua* получается три отдела, обозначаемых следующим образом: decidua basalis (*1А*), decidua capsularis (*1Б*) и decidua parietalis (*1В*).

1. Decidua basalis, или *базальная* отпадающая оболочка (*1А*).

а) Определение. Это та часть расслоенной плодом *decidua*, которая обращена к миометрию.

б) Функция. Decidua basalis наиболее активно снабжается кровью матери, отчего сильно разрастается (подразделяясь на компактный и губчатый слои) и формирует ***материнскую часть плаценты***.

в) Прилегающий хорион. Соответственно, здесь же достигают максимального развития ворсины хориона (*2А*), формирующие *плодную часть плаценты*.

г) Регенерация. После родов регенерация эндометрия на этом месте осуществляется, вероятно, как за счет сохранившихся в миометрии донышек желез, так и за счет соседних областей эндометрия.

2. Decidua capsularis, или *сумочная* децидуальная оболочка (*1Б*).

а) Определение. Это та часть расслоенной *decidua*, которая отделена зародышем (плодом) от decidua basalis.

б) Функция. Decidua capsularis является ***наружной*** оболочкой плода.

в) Прилегающий хорион. Вначале ворсины хориона, обращенные к данному слою эндометрия, таковы же по размеру, как и со стороны decidua basalis.

Однако по мере увеличения объема зародыша в decidua capsularis ухудшается связь с кровеносными сосудами матери, поэтому обращенный сюда хорион теряет ворсины и к концу 4-го месяца становится *гладким*.

3. Decidua parietalis, или *пристеночная* децидуальная оболочка (*1В*), выстилает полость матки *вне плаценты*. Как и decidua basalis, в подэпителиальной своей части она подразделяется на компактный и губчатый слои. Тем не менее decidua parietalis ни на одной стадии беременности не принимает прямого участия в питании зародыша.

После 4 месяцев развития (когда плод становится уже достаточно большим) decidua capsularis начинает прилегать к decidua parietalis и, по спорному мнению ряда авторов, даже срастается с ней (что ведет к объединению этих отделов decidua в одну общую наружную оболочку плода).

32.1.2.2. Хорион (рис. 32.1 и 32.2)

Из предыдущего описания следует, что хорион (ворсинчатая оболочка) подразделяется на два отдела: *ветвистый* и *гладкий* хорион.

1. Ветвистый хорион (*2А*) — та часть хориона, которая прилегает к decidua basalis (*1А*) и образует ***плодную часть*** плаценты.

Здесь, как уже было сказано, ворсины хориона 1) *сильно разрастаются*, 2) становятся *разветвленными* (отсюда — термин «ветвистый») и 3) *обильно прорастают кровеносными сосудами*, идущими в пуповине от тела зародыша.

2. Гладкий хорион (*2Б*) — остальная часть хориона; она плотно прилежит к decidua capsularis (*1Б*). В этой области ворсины (как тоже уже отмечалось) исчезают, и гладкий хорион становится ***средней оболочкой*** плода.

32.1.2.3. Амнион (см. рис. 32.1 и 32.2)

1. Отделы амниона. После превращения амниотической ножки в пуповину (*6Б*) амнион, как и хорион, подразделяется на два отдела.

а) Плацентарный отдел (*3А*) прилежит к *ветвистому* хориону, т. е. покрывает плацентарный диск, и обеспечивает, в основном, *секрецию* околоплодных вод.

б) Неплацентарный же ***отдел*** (*3Б*) амниона обращен к *гладкому* хориону, представляет собой *внутреннюю* (амниотическую) *оболочку* плода и осуществляет *резорбцию* околоплодных вод.

2. Полости по сторонам амниона. Амниотическая оболочка разграничивает две полости: полость хориона и полость амниона.

а) Полость хориона, или ***экстраэмбриональный целóм*** (*4*), расположена снаружи от указанной оболочки — между ней и хорионом.

Данная полость фактически исчезает к 8–9-й неделе — за счет увеличения объема

Таблица 32.1. Тканевой состав плодных оболочек

ОБОЛОЧКА	СЛОИ ОБОЛОЧКИ	ПРОИСХОЖДЕНИЕ
1. АМНИОТИЧЕСКАЯ ОБОЛОЧКА	а) ***Эпителий амниона*** на базальной мембране — *однослойный призматический*	Внезародышевая эктодерма
	б) Собственная пластинка амниона — плотная волокнистая соединительная ткань (фибробласты, густая сеть тонких коллагеновых волокон)	Внезародышевая мезодерма
Рыхлая («слизистая») соединительная ткань (клетки — мукоциты, в матриксе много гликозамингликанов)		Внезародышевая мезенхима
2. ХОРИАЛЬНАЯ ОБОЛОЧКА (гладкий хорион)	а) Собственная пластинка хориона — плотная волокнистая соединительная ткань	Внезародышевая мезодерма
	б) ***Эпителий хориона*** — многослойный *цитотрофобласт* (симпластотрофобласт здесь редуцируется)	Внезародышевая эктодерма
3. КАПСУЛЯРНАЯ ОБОЛОЧКА (decidua capsularis)	а) Поверхностные слои собственной пластинки эндометрия, подвергшейся децидуализации (видоизмененная соединительная ткань)	Ткани матери
	б) *Эпителий эндометрия* — однослойный призматический	

амниона. При этом амниотическая и хориальная оболочки прилегают друг к другу своими соединительнотканными слоями (из волокнистой соединительной ткани). Затем между ними разрастается чрезвычайно *рыхлая («слизистая») соединительная ткань,* очень богатая гликозамингликанами. Но связь образуется не очень прочная, так что эти две оболочки относительно легко отделяются друг от друга.

б) Полость амниона (или амниотическая полость) (*5*) находится *внутри* амниотической оболочки. Она, как мы уже знаем, заполнена жидкостью — околоплодными водами. Эта полость сохраняется до родов.

32.1.3. Тканевой состав оболочек плода

а) Итак, вокруг плода (за исключением места отхождения пупочного канатика) имеются околоплодные воды, а затем — три оболочки. Их тканевой состав (при перемещении изнутри кнаружи) и происхождение суммированы в табл. 32.1.

б) Как видно, в состав оболочек входят эпителиальные и соединительные ткани, образующие в совокупности сложный «бутерброд».

Обратим внимание на эпителий неплацентарного амниона — однослойный призматический, а также на то, что в эпителии гладкого хориона редуцирован прежний наружный слой — симпластотрофобласт.

в) *В начале* нормальных родов происходит *разрыв* всех оболочек плода и излитие околоплодных вод.

Отходят же эти оболочки *в конце* родов (после рождения ребенка) — вместе с плацентой и decidua parietalis.

32.2. Плацента

32.2.1. Строение плаценты

32.2.1.1. Общие сведения

1. Введение

а) Как уже отмечалось, ***плацента*** — внезародышевый орган, формирующийся во время беременности из двух компонентов:

– *плодного* — ветвистого хориона с приросшим к нему амнионом и
– *материнского* — decidua basalis.

б) При этом в плаценте *нет нервов* и *лимфатических сосудов*.

в) С ее помощью устанавливается т.н. *плацентарное кровообращение*, позволяющее крови плода и крови матери обмениваться различными веществами. В числе этих веществ — и *кислород*: оксигенация крови у плода происходит не в легких, а в плаценте.

г) У человека плацента формируется ***к концу 3-го месяца*** внутриутробного развития.

2. Типы плацент. По тому, как конкретно организован непрямой контакт крови матери и крови плода, у млекопитающих выделяют четыре типа плацент.

а) I. ***Эпителиохориальная плацента*** (рис. 32.3, *а*): ворсины хориона врастают в от-

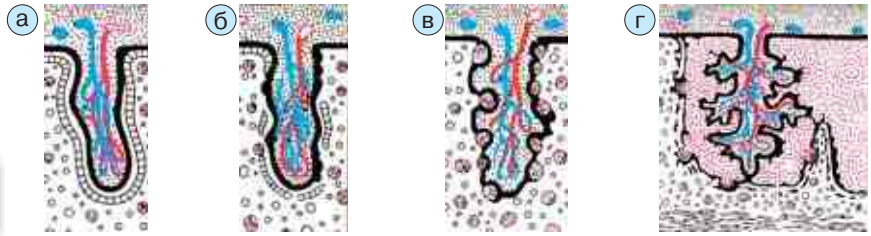

Рис. 32.3. Типы плацент [по Ю. И. Афанасьеву и др.]

верстия маточных желез и контактируют с *интактным эпителием* этих желез.

II. В этом случае барьер между кровью матери и кровью плода (*гематоплацентарный барьер*) — наиболее значительный. Причем в его состав входят ткани *и матери, и плода*.

III. Примеры животных с такой плацентой — лошади, свиньи, китообразные.

б) I. ***Синдесмохориальная плацента*** (рис. 32.3, *б*): ворсины хориона частично разрушают эпителий желез матки и контактируют *с подлежащей соединительной тканью* матки.

II. Как видно, здесь из состава барьера исключается эпителий маточных желез (вместе с его базальной мембраной).

III. Примеры соответствующих животных — коровы, овцы, олени.

в) I. ***Эндотелиохориальная плацента*** (рис. 32.3, *в*): ворсины хориона полностью разрушают эпителий желез и частично — подлежащую соединительную ткань, прорастая до сосудов эндометрия; т. е. они контактируют непосредственно *с кровеносными сосудами* матери.

II. Здесь материнская часть барьера сокращается еще более: она представлена лишь эндотелием микрососудов эндометрия.

III. Такая плацента у кошек, собак, тюленей, моржей.

г) I. Наконец, ***гемохориальная плацента*** (рис. 32.3, *г*): ворсины хориона разрушают также стенки близлежащих сосудов эндометрия и контактируют *с материнской кровью* (омываются ею в лакунах).

II. Таким образом, здесь ткани матери уже совсем не участвуют в создании гематоплацентарного барьера: последний образован *только тканями плода*.

III. Именно подобная плацента ***у человека***, а также у приматов, грызунов и зайцев.

32.2.1.2. Плодная часть плаценты: компоненты и их характеристика

Плодная часть плаценты содержит, как минимум, три компонента (рис. 32.4): *амниотическую оболочку*, «слизистую» соединительную ткань и *ветвистый хорион* — основу этой части плаценты. На поверхности ворсин хориона может находиться еще один компонент — фибриноид Лангханса.

1. Амниотическая оболочка покрывает внутреннюю (обращенную к плоду) поверхность плаценты. Она включает те же два слоя, что и вне плаценты (см. табл. 32.1): *однослойный призматический эпителий* (*1*) и *собственную пластинку* (*2*) из плотной волокнистой соединительной ткани.

2. «Слизистая» соединительная ткань (*3*), отличающаяся обилием гликозамингликанов, вновь находится между амниотической оболочкой и хорионом, не очень сильно скрепляя их друг с другом.

3А. Ветвистый хорион: структурные компоненты. В структурном плане ветвистый хорион состоит из *хориальной пластинки* (*4А*) и *ворсин* (*4Б*), погруженных в decidua basalis.

а) По отношению к хориальной пластинке различают

– *стволовые* (или опорные) ворсины, отходящие непосредственно от указанной пластинки,
– и *ветви* стволовых ворсин 2-го и 3-го порядка.

Стволовая ворсина вместе со всеми ее разветвлениями называется *котиледоном*. Часто в это понятие включают и близлежащий участок материнской части плаценты. В такой интерпретации котиледон — своего рода *долька* плаценты (различимая с материнской поверхности плаценты).

Всего в плаценте 10–20 больших долек (котиледонов) и до 200 мелких и рудиментарных долек.

б) По отношению к decidua basalis ворсины тоже подразделяются на две группы.

I. Т.н. *свободные* ворсины относительно свободно плава ют в лакунах, заполненных материнской кровью.

II. А т.н. *якорные* ворсины (ими могут быть как стволовые ворсины, так и ветви последних) — доходят до decidua basalis и зафиксированы в ней.

3Б. Ветвистый хорион: тканевые компоненты. В тканевом же отношении хорион, как и амнион, включает два компонента: соединительнотканный и эпителиальный. Причем оба компонента представлены и в хориальной пластинке, и в ворсинах.

а) Соединительная ткань (*5*) содержит обычные компоненты рыхлой соединительной ткани: 1) фибробласты и макрофаги, 2) коллагеновые волокна (правда, относительно редкие), а также 3) многочисленные ветви пупочных сосудов (*6*), а среди них — капилляры, прилегающие к эпителию ворсин.

б) Эпителий хориона покрывает хориальную пластинку между местами отхождения стволовых ворсин, а также сами ворсины — и стволовые, и их ветви.

Этот эпителий происходит *из трофобласта*. И, в соответствии с двухслойной структурой последнего (п. 31.3.1), он имеет два слоя:

I. *цитотрофобласт* (*7*) — внутренний слой клеток (на базальной мембране), сохраняющих митотическую активность,

II. и *симпластотрофобласт* (*8*) — поверхностное многоядерное образование, являющееся результатом слияния клеток цитотрофобласта.

в) Однако ***в местах контакта якорных ворсин*** с decidua basalis симпластотрофобласт *отсутствует*, а клетки цитотрофобласта образуют *колонки*, погруженные в decidua basalis и выполняющие функцию якорей. Эти клетки называют *периферическим цитотрофобластом*.

4. Фибриноид Лангханса — это неклеточная фибриноподобная масса, которая появляется *на поверхности ворсин* со второй половины беременности.

По-видимому, она представляет собой смешанный продукт распада эпителия ворсин и свертывания плазмы материнской крови.

32.2.1.3. Плодная часть плаценты (продолжение)

1. Препарат (рис. 32.5, *а–в*). На приведенных снимках с препарата видны все вышеописанные структуры:

а) слои ***амниотической оболочки*** — однослойный призматический эпителий (*1*) и собственная пластинка (*2*);

б) а также компоненты ***ветвистого хориона*** — хориальная пластинка (*3*), срезы стволовых (*4*) и прочих ворсин, а на их поверхности — симпластотрофобласт (*4А*).

Ворсины погружены в лакуны (*5*) deciduas basalis, заполненные материнской кровью.

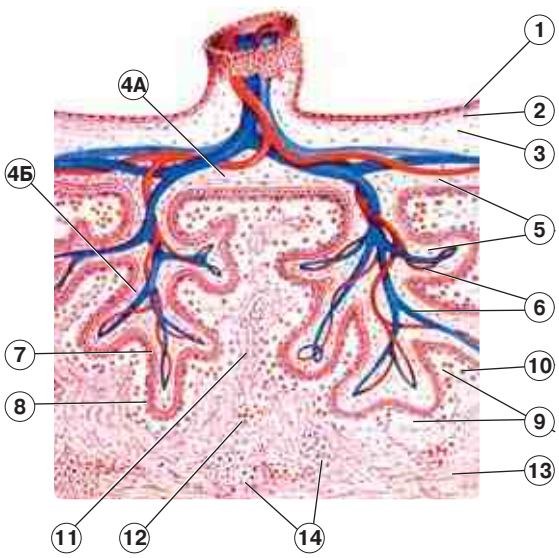

Рис. 32.4. Плацента человека. Схема [по В. Г. Елисееву, Ю. И. Афанасьеву, Е. Ф. Котовскому]

2. Микроструктурная организация ворсин (рис. 32.6, *а* и *б*). Несколько детализируем строение ворсин.

а) I. На апикальной поверхности ***симпластотрофобласта*** (*1*), т. е. на поверхности, обращенной в лакуны, имеются многочисленные ***микроворсинки*** (*2*). Это увеличивает площадь контакта ворсин с кровью матери.

II. А между клетками ***цитотрофобласта***, равно как между ними и симпластотрофобластом, существуют субмикроскопические ***межклеточные канальцы*** (*3*). Они облегчают проникновение веществ через эпителий ворсин.

б) Изменение структуры ворсин. По мере развития беременности

I. оба слоя эпителия ворсин истончаются,

II. плотность ядер (*1Б*) в симпластотрофобласте возрастает (из-за уменьшения объема цитоплазмы),

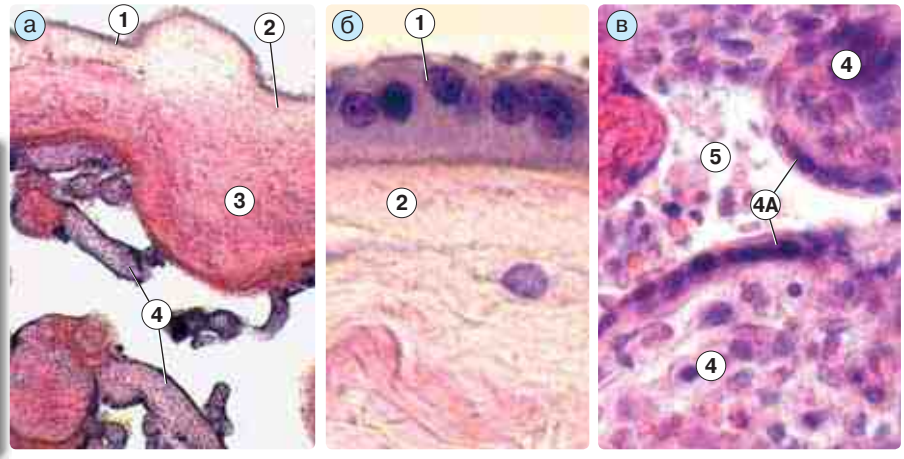

Рис. 32.5. Препарат — плацента человека. Срез. Плодная часть. Окраска гематоксилином и эозином:
а — малое увеличение; б — большое увеличение: амниотическая оболочка;
в — большое увеличение: ворсинчатая часть хориона

III. кровеносные капилляры (*4*) разрастаются и ближе прилегают к поверхности ворсин.

3. Гематоплацентарный барьер (см. рис. 32.6, *а* и *б*). Теперь нетрудно перечислить компоненты этого барьера, который, как уже отмечалось, у человека ***образован структурами только плода***. Полный перечень этих компонентов таков:

(кровь плода)
I. ЭНДОТЕЛИЙ СОСУДОВ (4) ПЛОДА (в ворсинках хориона)
II. СОЕДИНИТЕЛЬНАЯ ТКАНЬ СОСУДОВ и СТРОМЫ ВОРСИН
III. ЭПИТЕЛИЙ ВОРСИН — ЦИТОТРОФОБЛАСТ (2), СИМПЛАСТОТРОФОБЛАСТ (1)
IV. ФИБРИНОИД ЛАНГХАНСА (местами)
(кровь матери)

Но во многих участках плаценты (особенно на поздних стадиях беременности) барьер сводится только к двум компонентам (рис. 32.6, *б*) — эндотелию капилляров плода и истонченному слою симпластотрофобласта.

32.2.1.4. Материнская часть плаценты

Как нам уже известно, материнская часть плаценты — это ***decidua basalis***, которая пронизана вросшими в нее ворсинами хориона. Соответственно, в материнской части плаценты выделяют следующие структуры: ***лакуны*** и ***септы***, а также *базальную пластинку* (по аналогии с хориальной пластинкой).

1. Лакуны и септы (см. рис. 32.4)

а) Лакуны (*9*) — это пространства, образовавшиеся в результате разрушения decidua basalis ворсинами хориона. Лакуны заполнены материнской кровью (*10*), в которой находятся (в свободном или фиксированном состоянии) ворсины хориона.

б) Септы (*11*) — соединительнотканные перегородки между лакунами. Это остатки decidua basalis на тех ее уровнях, на которые внедрились ворсины.

В септах проходят ***сосуды матери*** (*12*), открывающиеся в лакуны. А на поверхности септ, граничащей с кровью, может находиться ***фибриноид Рора*** (который, как и фибриноид Лангханса, видимо, образуется из компонентов крови и продуктов распада подлежащей ткани).

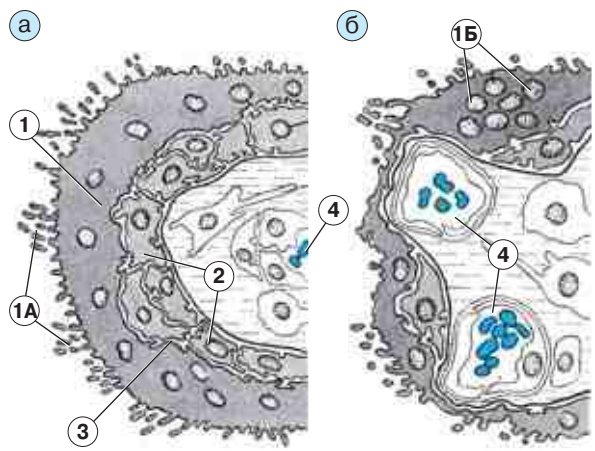

Рис. 32.6. Строение хориальных ворсин. Схемы [по Э. М. Швирсту]: а — первая треть беременности; б — конец беременности

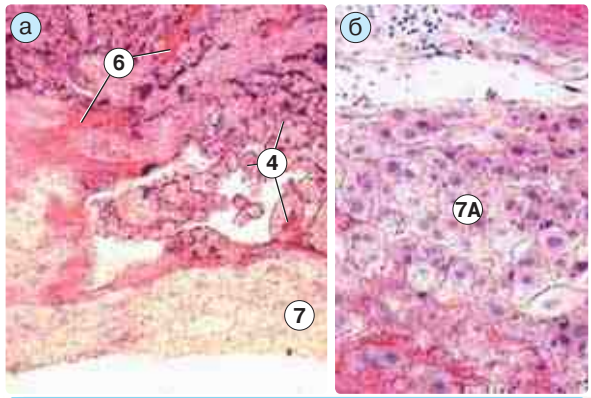

Рис. 32.7. Препарат — плацента человека. Срез. Материнская часть. Окраска гематоксилином и эозином: а — малое увеличение; б — большое увеличение

2. Базальная пластинка (*13* на рис. 32.4). Это тоже сохранившаяся часть decidua basalis, но расположенная под ворсинами хориона. Таким образом, септы отходят от базальной пластинки.

а) Верхний слой этой пластинки — ***компактный***: в его соединительной ткани, помимо обычных элементов, присутствуют

I. обширные скопления ***децидуальных клеток*** (*14*),

II. *миофибробласты*,

III. а также проникшие сюда из якорных ворсин клетки *периферического цитотрофобласта* (п. 32.2.1.2).

б) В глубине базальной пластинки расположен *губчатый слой* decidua basalis с остатками маточных желез. Вероятно донышки этих желез присутствуют и в миометрии, что обеспечивает возможность послеродовой регенерации эндометрия (п. 32.1.2.1).

3. Препарат (рис. 32.7, *а* и *б*). На препарате т.н. *материнской* части плаценты всегда присутствуют и компоненты *плодной* части — многочисленные срезы ворсин (*4*) хориона. Только теперь это те участки ворсин, что прилежат к эндометрию. И некоторые из них (якорные) прикрепляются к базальной пластинке (*7*) decidua basalis.

От базальной пластинки отходят соединительнотканные септы (*6*), разделенные лакунами (светлые промежутки) с множеством ворсин. В самой же базальной пластинке видны хорошо различимые скопления децидуальных клеток (*7А*).

4. Децидуальные клетки (см. также п. 30.2.2.2)

а) Происхождение. Считают, что существует не менее двух популяций децидуальных клеток.

I. Одна популяция имеет *костномозговое* происхождение и относится к макрофагальной системе организма (п. 8.3.3.2).

II. Другая популяция происходит от *фибробластов* соединительной ткани эндометрия.

б) Морфология. Децидуальные клетки имеют *большой размер, светлую цитоплазму, ядра овальной формы*. В цитоплазме обнаруживаются гранулы гликогена и липидные капли. В скоплениях клетки сцепляются друг с другом микроворсинками.

в) Функции. Этим клеткам приписывают две функции.

I. Первая из них — синтез гормона *релаксина* (а возможно, и других гормонов). Релаксин же подготавливает к родам ткани и органы матери.

II. Вторую функцию связывают с высокой литической (макрофагальной) активностью децидуальных клеток. А эта активность резко возрастает перед родами и, вероятно, *способствует отторжению плаценты*.

32.2.2. Функции плаценты

32.2.2.1. Введение

Плацента выполняет три основные функции: обменную, барьерную и синтетическую.

а) Обменная функция, очевидно, состоит в том, что плацента обеспечивает непрямой *контакт* крови плода и крови матери, благодаря чему между той и другой кровью совершается обмен различными веществами (перечисляемыми ниже).

б) Барьерная функция. С другой стороны, поскольку контакт крови в плаценте — *непрямой*, то кровь матери и кровь плода никогда в норме не смешиваются: между ними находится гематоплацентарный барьер.

Барьер обеспечивает *избирательность транспорта* веществ и, в частности, *предупреждает* многие (но не все!) *иммунологические реакции* между соответствующими компонентами плода и матери.

в) ***Синтетическая функция*** выражается в том, что плацента и сама образует ряд таких веществ (гормоны, структурные белки и др.), которые направленно поступают в кровь матери или плода.

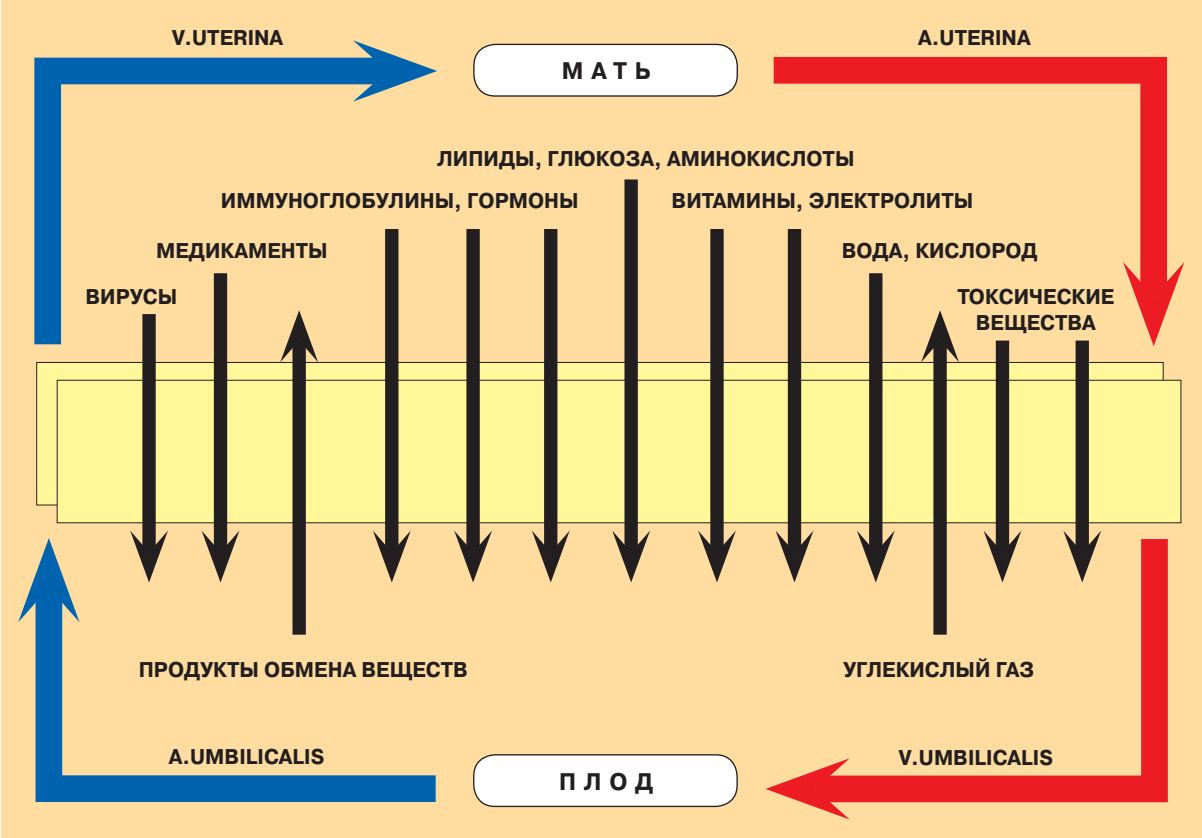

Рис. 32.8. Обменная функция плаценты. *Схема* [по Ю. И. Афанасьеву и Н. А. Юриной]

32.2.2.2. Обменная функция плаценты

1. На рис. 32.8 показано, какие именно вещества и в какую сторону проходят через плаценту. Всех их можно поделить на три группы.

IA. Мать → плод: необходимые вещества

От матери к плоду проникают вещества, необходимые для жизнедеятельности плода:

а) *питательные вещества* — аминокислоты, глюкоза, липиды, витамины, вода, электролиты;

б) *кислород* — он диффундирует от гемоглобина эритроцитов матери (HbA) к гемоглобину эритроцитов плода (HbF);

в) некоторые *гормоны* (однако гормоны гипофиза через плаценту не проходят).

IБ. Мать → плод: повреждающие вещества

От матери могут проникать также вещества, оказывающие повреждающее действие на плод.

а) Например, ***иммуноглобулины*** матери при резус-несовместимости вызывают гемолиз эритроцитов плода.

б) Через плаценту проходят и ***вирусы*** (краснухи, кори, оспы, гепатита), что ведет к тяжелым поражениям различных систем плода.

в) Наконец, следует упомянуть также многие ***медикаменты*** и ***токсические вещества*** — алкоголь, никотин, наркотические средства.

II. Плод → мать: продукты жизнедеятельности

В обратную сторону (из крови плода к матери) через плаценту диффундируют, в основном,

а) *продукты обмена веществ*: углекислый газ, билирубин, мочевина и др.,

б) а также ***гормоны*** плода (что может влиять на состояние соответствующих систем у матери).

2. Способы переноса

а) Вышеперечисленные вещества проходят через гематоплацентарный барьер (точнее, через плазмолеммы входящих в него клеток и симпласта) разными способами.

I. Путем *диффузии* (простой или облегченной) перемещаются газы (O_2, CO_2), вода, липиды (в т. ч. гормоны-стероиды), электролиты.

II. *Активный транспорт* используется, видимо, для глюкозы и аминокислот.

III. С помощью *экзоцитоза* переносятся белки (в т. ч. некоторые гормоны белковой природы и ряд антител).

б) Вполне возможно, что на разных участках барьера (например, апикальной и базальной сторонах эпителия) для одного и того же вещества используются разные механизмы транспорта.

в) Что же касается *внеклеточного* пространства, то в нем (например, в строме ворсин) почти все перечисленные вещества, очевидно, перемещаются путем простой диффузии.

32.2.2.3. Плацентарное кровообращение

То обстоятельство, что основным *обменным* органом для плода является плацента, существенно меняет схему кровообращения у плода, и в связи с этим его кровеносная система имеет ряд анатомических особенностей. Но прежде чем обратиться к кровообращению у плода, проследим ток материнской крови через плаценту.

I. Ток материнской крови в плаценте

а) Материнская кровь ***притекает*** к плаценте по *маточным артериям* (a. uterina). От последних ответвляются мелкие сосуды, которые проходят через миометрий, материнскую часть плаценты и ***открываются в лакуны***, куда изливается материнская кровь.

б) Здесь кровь матери омывает ворсины хориона (погруженные в лакуны) и ***обменивается*** с ними соответствующими веществами.

в) От плаценты материнская кровь ***оттекает*** в *вены эндометрия* и далее — в маточное венозное сплетение (plexus uterina).

II. Кровообращение у плода (рис. 32.9, *а, б*)

1. Ток крови плода от плаценты

а) Благодаря указанному обмену с материнской кровью, кровь плода в капиллярах ворсин хориона становится *артериальной* (богатой кислородом и питательными веществами).

Но сосуд, в который она собирается и по которому затем оттекает от плаценты (*1*), очевидно, является *веной* (т. к. находится *после* капиллярного русла). Это непарная ***пупочная вена*** (v. umbilucalis) (*2*).

б) Данная вена направляется через пупочное кольцо в брюшную полость плода и делится на две ветви: одна впадает в *воротную вену* (*3*), другая — непосредственно в *нижнюю полую вену* (*4*). За счет первой ветви ***печень*** получает самую чистую (по сравнению со всеми другими органами) артериальную кровь.

в) Из печени кровь (чуть менее артериальная) выходит по *печеночным венам* и тоже вливается в *нижнюю полую вену*. Таким образом, эта вена,

– с одной стороны, получает *венозную* кровь от нижних конечностей и нижней половины тела,
– а с другой стороны, принимает *артериальную* кровь от плаценты и *субартериальную* — от печени.

В итоге получается *смешанная* кровь.

г) Эта кровь попадает в *правое предсердие* (*5*). Но у плода возле устья нижней полой вены в правом предсердии имеется своеобразная *заслонка* (складка эндокарда), а в межпредсердной перегородке — ***овальное отверстие.*** Поэтому кровь, пришедшая в правое предсердие из *нижней* полой вены, направляется заслонкой через это отверстие сразу в *левое предсердие* (*6*) (а не в правый желудочек).

д) Из левого предсердия кровь следует обычным маршрутом: в *левый желудочек* (*7*), *восходящую аорту* (*8*), *сосуды головы и верхних конечностей*. Таким образом, к голове и верхним конечностям поступает смешанная по своему составу кровь.

2. Ток крови плода к плаценте (рис. 32.9, *а* и *в*)

а) От головы и верхних конечностей кровь (уже сильно обедненная кислородом и питательными веществами — *субвенозная*) собирается в *верхнюю полую вену* (*9*), а по ней опять попадает в *правое предсердие* (*5*).

б) Но теперь вышеуказанная заслонка не мешает току крови в *правый желудочек* (*10*). Таким образом, направление кровотока из правого предсердия зависит от того, по какой полой вене (нижней или верхней) попадает сюда кровь.

в) Из правого желудочка кровь течет в *легочный ствол* (*11*). Но легочный (малый) круг кро-

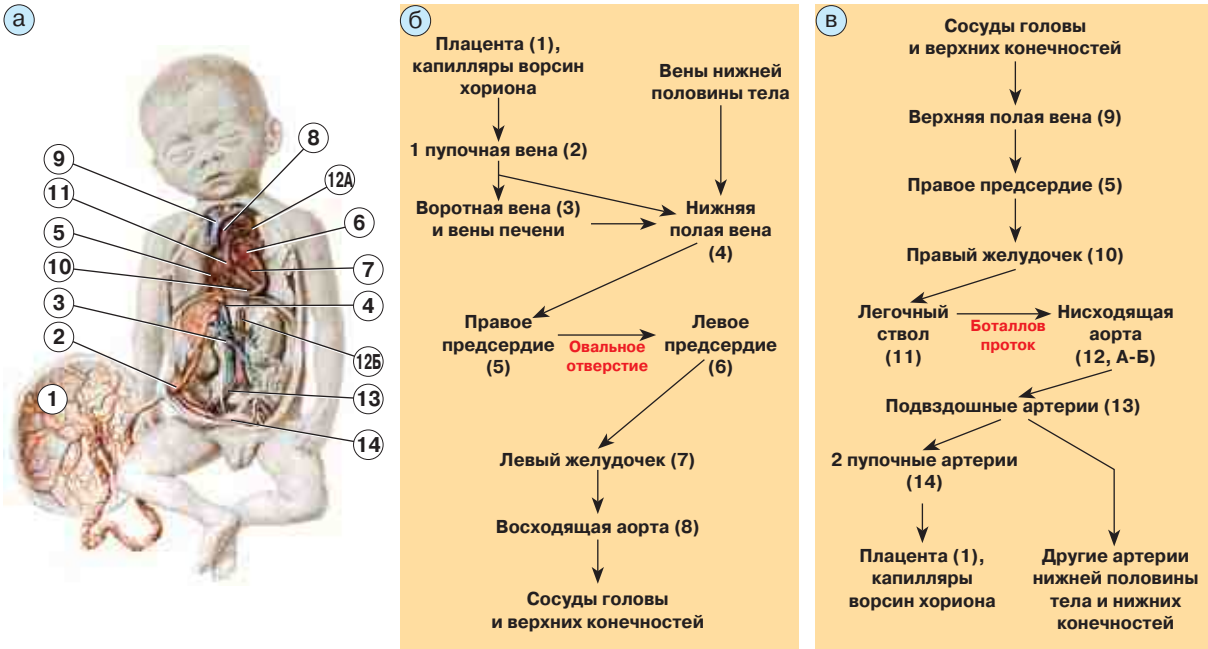

Рис. 32.9. Плацентарное кровообращение у плода: а — сердечно-сосудистая система плода; б — ток крови плода от плаценты к сосудам головы и верхних конечностей; в — ток крови плода от сосудов головы и верхних конечностей к плаценте

вообращения еще не функционирует. Однако имеется ***артериальный (боталлов) проток***, связывающий легочный ствол с *нисходящей аортой* (*12А* и *12Б*). Поэтому кровь направляется в эту часть аорты и далее — к артериям нижней половины тела, в т. ч. *подвздошным артериям* (*13*) и артериям нижних конечностей.

г) Отсюда следует, что *нижняя половина тела и нижние конечности плода получают наименее оксигенированную (субвенозную) кровь*. Этим и объясняется более медленный темп их развития (по сравнению с мозгом, верхними конечностями и верхней частью туловища). Ставшая в капиллярах нижней половины тела и ног окончательно *венозной*, кровь собирается в *нижнюю полую вену*.

д) Однако в плаценту возвращается не «чисто» венозная кровь, а *субвенозная* — еще не прошедшая капилляры нижних конечностей. Среди сосудов, отходящих от подвздошных *артерий*, имеются парные *пупочные артерии* (*14*). Они идут к пуповине, затем в ее составе — к плаценте и в конце концов распадаются на капилляры ворсин хориона. С помощью этих артерий *субвенозная кровь* поступает в плаценту и вновь, пройдя капилляры, превращается в *артериальную* за счет обмена веществами с материнской кровью лакун.

32.2.2.4. Эндокринная функция плаценты

Введение. Гормоны плаценты (их перечень и физиологическая роль) были приведены в табл. 22.10. Тем не менее вновь рассмотрим эндокринную функцию плаценты — с учетом уже известного нам строения этого органа.

а) Данная функция связана с двумя структурами: в *плодной* части плаценты это ***эпителий хориона*** — цитотрофобласт и симпластотрофобласт, а в *материнской* части — ***децидуальные клетки***.

б) Однако по поводу того, в каких именно из этих структур синтезируются те или иные гормоны, в литературе имеются значительные расхождения. Ниже мы исходим из наиболее достоверных, на наш взгляд, источников.

Все образуемые в плаценте гормоны можно поделить на три группы.

1. Аналоги гормонов гипофиза — синтезируются ***цитотрофобластом*** и дополняют при беременности действие соответствующих гормо-

нов гипофиза. В эту группу входят следующие гормоны.

а) Хорионический гонадотропин (ХТГ). Этот гормон

I. вырабатывается клетками трофобласта *еще во время имплантации* (с чем связан *ранний тест на беременность*, проводимый с мочой женщины),

II. попадает в большей степени в организм эмбриона

III. и, видимо, способствует развитию гонад.

б) Плацентарный лактоген (пролактин), напротив, в основном влияет на организм матери: стимулирует рост и функционирование *желтого тела* в ее яичнике в первые недели беременности (пока сама плацента еще не продуцирует половые гормоны).

в) В плаценте также синтезируются аналоги СТГ (соматотропного), ТТГ (тиреотропного), МЦГ (меланоцитостимулирующего) и, возможно, других гормонов гипофиза.

2. Женские половые гормоны: эстрогены и прогестины.

Эти стероидные гормоны вырабатываются ***симпластотрофобластом*** ворсин хориона. Необходимость же синтеза данных гормонов обусловлена тем, что при беременности яичники практически не продуцируют эстрогены (т. к. не развиваются фолликулы) и через определенное время (когда перестает функционировать желтое тело) не синтезируют также и прогестерон.

а) Эстрогены начинают активно синтезироваться к *середине* беременности. К концу же беременности их образование возрастает еще в несколько раз.

б) Прогестины подавляют сократительную активность миометрия. Поэтому они образуются на протяжении почти всей беременности, но в конце ее их выработка прекращается. Кроме того, прогестины попадают и в организм плода, где служат источником образования кортикостероидов.

3. Релаксин. Образуется в материнской части плаценты ***децидуальными клетками***. Он подготавливает к родам ткани и органы женщины, вызывая

а) расширение и размягчение шейки матки,

б) релаксацию лонного и других тазовых сочленений,

в) торможение преждевременных сокращений матки.

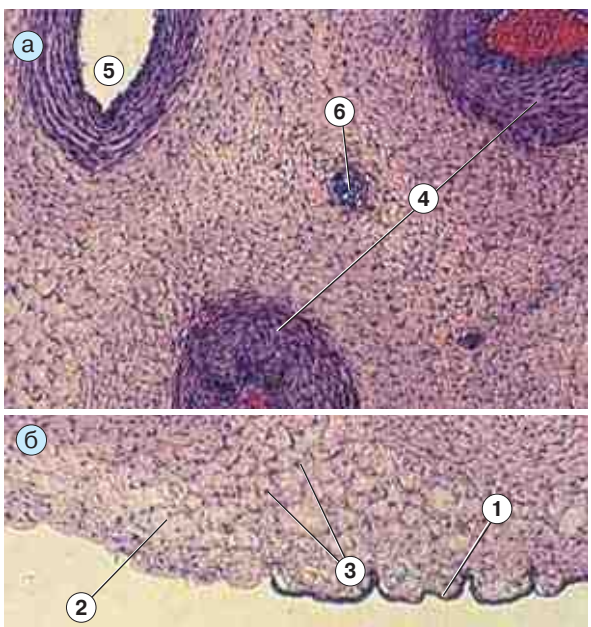

Рис. 32.10. Препарат — пупочный канатик. Поперечный срез. Окраска гематоксилином и эозином

32.3. Пупочный канатик

Плацента связана с плодом пупочным канатиком (рис. 32.10), образующимся из амниотической ножки.

1. Компоненты

а) С поверхности канатик покрыт ***амниотической оболочкой*** (*1*), включающей однослойный призматический эпителий и тонкую собственную пластинку.

б) Основу же канатика составляет ***слизистая*** (или студенистая) ***соединительная ткань*** (*2*).

в) В этой ткани по канатику проходят *две пупочные артерии* (*4*) и *одна пупочная вена* (*5*), которые несут кровь плода к ворсинам хориона (артерии) или от них (вена).

г) В первое время в составе канатика находятся также ***аллантоис*** (вдоль которого растут сосуды) и стебелек желточного мешка. Затем эти образования редуцируются, так что на рис. 32.10 виден лишь остаток аллантоиса (*6*).

2. Состав слизистой ткани

а) Клетки в слизистой ткани представлены лишь ***мукоцитами*** (*3*). Последние не надо путать с мукоцитами эпителиальных тканей —

секреторными клетками, продуцирующими слизь. Мукоциты слизистой ткани больше напоминают *фибробласты* (некоторые авторы их так и называют): они тоже имеют отростчатую (звездчатую) форму и выполняют сходную функцию — продуцируют компоненты межклеточного вещества.

б) В этом (межклеточном) веществе мало волокон: рыхло расположенные коллагеновые волокна появляются лишь на поздних стадиях развития плода. Зато очень много ***гиалуроновой кислоты*** (полисахарида высокой полимерности). Благодаря такому составу ткань имеет *желеобразную консистенцию* и *высокую упругость*. Этим было обусловлено прежнее название слизистой ткани — «*вартонов студень*».

3. В последнее время пупочные канатики новорожденных детей привлекли к себе всеобщее внимание как удобный источник т. н. ***стволовых клеток.*** На эти клетки возлагаются большие надежды. Предполагается, что, воздействуя на них ростовыми факторами, можно будет в лабораторных условиях «выращивать» ткани и даже органы человека. Кроме того, предпринимаются попытки введения стволовых клеток непосредственно в организм пациентов.

РЕКОМЕНДУЕМАЯ ЛИТЕРАТУРА

1. Бобова Л. П., Кузнецов С.Л., Сапрыкин В. П. Гистофизиология крови и органов кроветворения и иммуногенеза. — М.: Новая волна, 2003. — 156 с.
2. Брусиловский А. И., Рогажинская К. К., Хачатурян Е. А., Килачицкая И. Р. Русско-латинская терминология по гистологии, цитологии и эмбриологии. — Симферополь, 1987.
3. Быков В. Л. Частная гистология человека. — СПб: СОТИС, 1997. — 300 с.
4. Быков В. Л. Цитология и общая гистология. — СПб: СОТИС, 1998. — 519 с.
5. Гистология. Комплексные тесты / Под редакцией С.Л. Кузнецова. — М.: ГЭОТАР-МЕД, 2003. — 175 с.
6. Гистология / Под редакцией Э. Г. Улумбекова и Ю. А. Челышева. — М.: ГЭОТАР-МЕД, 2001. — 670 с.
7. Гистология, цитология и эмбриология / Под редакцией Ю. И. Афанасьева и Н. А. Юриной. — М.: Медицина, 1999. — 744 с.
8. Данилов Р. К., Клишов А. А., Боровая Т. Г. Гистология человека в мультимедиа. — СПб, 2003. — 360 с.
9. Елисеев В. Г., Афанасьев Ю. И., Котовский Е. Ф., Яцковский А. Н. Атлас микроскопического и ультрамикроскопического строения клеток, тканей и органов. — М.: Медицина, 2004. — 448 с.
10. Кузнецов С.Л., Мушкамбаров Н. Н. Гистология, цитология и эмбриология (краткий курс). — М.: Медицинское информационное агентство, 2014. — 176 с.
11. Кузнецов С. Л., Мушкамбаров Н. Н., Горячкина В. Л. Атлас по гистологии, эмбриологии и цитологии. — 2-е изд. — М.: Медицинское информационное агентство, 2010. — 373 с.
12. Кузнецов С. Л., Мушкамбаров Н. Н., Горячкина В. Л. Руководство-атлас по гистологии, цитологии и эмбриологии. — М.: ММА им. И. М. Сеченова, CD-диск. Новая редакция, 2005.
13. Лабораторные занятия по курсу гистологии, цитологии и эмбриологии / Под редакцией Ю. И. Афанасьева и А. Н. Яцковского. — М.: Медицина, 1999. — 324 с.
14. Леонтюк А. С., Слука Б. А. Основы возрастной гистологии. — Мн.: Вышейш. шк., 2000. — 416 с.
15. Мушкамбаров Н. Н., Кузнецов С. Л. Молекулярная биология. — 3-е изд. — М.: Медицинское информационное агентство, 2007. — 640 с.
16. Мушкамбаров Н.Н. Геронтология in polemico. — М.: Медицинское информационное агентство, 2011. — 466 с.
17. Мяделец О. Д. Основы цитологии, эмбриологии и общей гистологии. — М.: Медицинская книга, Н. Новгород: Изд-во НГМА, 2002. — 364 с.
18. Мяделец О. Д. Основы частной гистологии. — М.: Медицинская книга; Н. Новгород: Изд-во НГМА, 2002. — 374 с.
19. Руководство по гистологии, в двух томах / Под редакцией Р. К. Данилова, В. Л. Быкова и А. И. Одинцова. — СПб.: СпецЛит, 2001. — 496 с. (Т. 1), 736 с. (Т. 2).
20. Хэм А., Кормак Д. Гистология, в пяти томах. Пер. с англ. — М.: Мир, 1982–1983. — 271 с. (Т. 1), 254 с. (Т. 2), 292 с. (Т. 3), 248 с. (Т. 4), 306 с. (Т. 5).
21. Ченцов Ю. С. Цитология с элементами целлюлярной патологии. — М.: Медицинское информационное агентство, 2010. — 361 с.

Предметный указатель

А

Агранулоциты 137, 141–147
Адипоциты 151,152,158,159
Адреналин 221, 376, 400–401
Адрессины сосудистые 303
Азур II 27, 134
Аквапорин 514, 516
Акрозин 91, 99, 589
Акросома 91, 99
Аксон 200, 203
Аксонема 48, 65, 91
Актин 46, 53
Аллантоис 113, 115, 598
Альбумин 157, 276
Альвеолы 468, 482
Альвеолоциты
– 1-го типа 483
– 2-го типа 483–484
Альдостерон 376, 400, 516
Альфа-актинин (α-актинин) 63, 88, 197
Амнион 111, 113
Амфибластула 101, 102, 104, 108
Анастомозы артериоло-венулярные (АВА) 291, 292, 304
Анафаза 83, 540
Ангиотензин 377, 400, 522
Андрогены 376, 378
Андростендион 376, 400
Анкирин 135,
Антигенная детерминанта 143–145, 335, 346
Антигены 345–347
Антигены ГКГ (главного комплекса гистосовместимости) 345–346
– классы 347
– функции 347
Антигонадотропин 375, 390
Антитела 143, 152, 158
Апоптоз 86–88,
– «изнутри» 88
– «по команде» 88
Аппарат аккомодационный 263
Аргирофильность 29, 162
Артерии
– мышечного типа 297
– мышечно-эластического типа 297
– эластического типа 296
Артериолы
– выносящие 293
– приносящие 293
Астроглия, астроциты 207, 260, 271, 389
Атрезия
– атрезирующие фолликулы 556, 560
– атретические тела 556, 560
Аутосомы 74, 90
Ацетилхолин 220–223, 498
Ацетилхолинсинтетаза 223
Ацетилхолинэстераза 223
Ациноциты 464
Ацинусы
– легких 468–481
– поджелудочной железы 463–466
– слюнных желез 420

Б

Барьер
– аэрогематический 484
– гематоплацентарный 613
– гематотестикулярный 535
– гематотимусный 342, 343
– гематоэнцефалический 207, 260
– кожный 486
– фильтрационный 518
Белки
– мембран 40
– хроматина 71
– экспортные 53, 60, 203, 437
Бластула 96, 108
– виды
–– амфибластула 101, 102, 104, 108
–– бластоциста 102, 103, 592, 594
–– дискобластула 102, 105, 108
–– целобластула 100, 101, 108
– компоненты
–– бластомеры 97, 100, 591, 593
–– бластоцель 96, 101, 594
–– трофобласт 103, 108, 594
–– эмбриобласт 103, 108, 114
Бляшки пейеровы 324, 362, 442, 445
Бомбезин 379, 441, 475
Брадикинин 521, 523

Бронхи 475
– главные 476
– долевые 467
– сегментарные 467
– крупные 474, 476, 479
– мелкие 476, 479
– средние 476, 479
Бронхиолы
– терминальные 480
– респираторные 481

В
Вазопрессин 256, 374, 384, 522
Венец лучистый 559, 587
Венулы
– мышечные 302
– посткапиллярные 302
– собирательные 302
Вены
– безмышечного типа 308
– с сильным развитием мышечных элементов 308
–– бедренная вена человека 310
–– нижняя полая вена 311
– со слабым развитием мышечных элементов 309
–– верхняя полая вена 309
– со средним развитием мышечных элементов 309
–– бедренная вена кошки 310
–– плечевая вена 309
Веретена рецепторные
– нервно-мышечные 217
– нервно-сухожильные 219
Веретено деления 83
Вещество
– спинного и головного мозга 234
–– белое 235
–– серое 235
– костное
–– губчатое 172
–– компактное 172
– межклеточное 38
–– основное аморфное 157
Взрыв респираторный 140
Виментин 63
Винкулин 46, 189
ВИП (вазоинтестинальный пептид) 377, 380
Витамин
– A 180, 270
– D 179
– C 156
Включения 37, 50–52
Влагалище 574, 588
– волоса 502,
–– дермальное 503
–– эпителиальное 503
Водопровод сильвиев 241
Волокна
– мышечные 183
–– белые 190
–– интрафузальные 217
–– красные 190
–– экстрафузальные 217, 218, 238
– нервные
–– афферентные и эфферентные 217
–– безмиелиновые 209
–– миелиновые 210
–– постганглионарные 229, 230
–– преганглионарные 229, 230, 232–234
– Пуркинье 254–256
– соединительных тканей
–– коллагеновые 154
–– ретикулярные 162
–– эластические 156
––– окситалановые 157
––– элауниновые 157
Волосы
– виды 501
– строение 500
– фазы жизненного цикла 503, 504
Волосяная (-ой, -ые)
– влагалища 502
– комплекс 501
– луковица 501
– сумка 501
– фолликул 501

Г
Ганглий (нервный узел) 226
– вегетативный 229, 230
– интрамуральный 234
– парасимпатический 407
– симпатический 233
– спинномозговой (спинальный) 233
– чувствительный 232
Гаптены 345
Гастрин 441
Гаструла 104
Гаструляция 104
– способы
–– деламинация 105
–– иммиграция 105
–– инвагинация 104
–– эпиболия 104
Гем 136
Гематоксилин 27
Гемоглобин
– плода (фетальный) 137
– эмбриона 137

Гемодинамика 307
Генотип 90
– женский 90
– мужской 90
Гепарин 140
Гепаринсульфат 493
Гепатоциты 459
Гиаломер 148
Гиалоплазма 50
Гиалуронидаза 157, 420
Гидрокортизон 400
Гиногамоны 590
Гиперплазия 194, 196
Гипертрофия 316
Гипобласт 105
Гиподерма 485
Гипонихий 505
Гипоталамус 383, 545
Гистамин 140, 159, 354
Гликозамингликаны 157, 297
Гликопротеины 157
Гликофорин 135
Глиобласты 199
Глиоциты (глия) 198
Глицин 221
Глобулины 157
– гамма-глобулины (антитела) 143
Глотка 429
Глюкагон 377
Глюкокортикоиды 180
Гонадокринин 568
Гонадотропоциты 388, 390
Гонады 530
Гормоны 180
– гипофиза 375
– гипоталамуса 374
– надпочечников 376
– одиночных эндокриноцитов 378
– пара(около-)щитовидых желез 393
– плаценты 617
– поджелудочной железы 377
– щитовидной железы 393–396
– эпифиза 375
– яичек 545
– яичников 568
Гранулом ер 148
Гранулоциты 137
Гранулы нейросекреторные 203
Группы
– тканей 118
– изогенные 165
Губы 410

Д
Дейтеранопия 275
Деламинация 107
Дендрит 203
Дентин 421–429
Дерма 493
Дерматом 111
Десквамация 492
Десмин 63
Десмоглеины 45, 46
Десмоплакины 45
Десны 409, 412
Детумесценция 551
Диакинез 540
Динеин 64
Диплосома 52
Диплотена 540
Дискобластула 102, 105
Дискоциты 134
Дифференцировка 120
– терминальная 79
Дифферон 120
Диффузия
– облегченная 43
– простая 42
ДНК
– митохондриальная 61
– ядерная 66
Долихолфосфат 53
Дофамин 221, 246
ДОФА-оксидаза 159
Дробление 100, 592
Дуга рефлекторная 226
– трехнейронная 227
Дупликация 65, 78

Е
Единица нервно-мышечная 186

Ж
Жгутик 52, 65, 91
Железы (а)
– экзокринные 129
–– по морфологии
––– простые и сложные 130
––– неразветвленные и разветвленные 130
––– альвеолярные и простые 130
–– по способу секреции
––– апокриновые 129
––– голокриновые 129
––– мерокриновые (эккриновые) 129
–– представители
––– бартолиниевы 554

––– бульбоуретральные (куперовы) 550
––– маточные 571, 572
––– молочные 574
––– околоушные 415
––– поджелудочная 463
––– подчелюстные 415
––– подъязычные 415
––– потовые 497, 530, 548
––– препуциальные 550
––– сальные 499
––– церуминозные 281
– эндокринные (см. Гормоны)

З
Зачаток
– зубной 426
– нефрогенный 602
Зигота 96
Зиготена 540
Зубы
– зубная формула 421
– развитие 426, 427

И
Иммиграция 105–108
Иммуноглобулины 142
Имплантация 595
Импрегнация
– осмием 30, 55, 305
– серебром 29
Импринтинг генов 591
Инвагинация 108
Ингибин 536, 546
Индукторы тканевые 121
Инсулин 377, 464, 466
Инсулоциты 466
Интроны 68

К
Кавеолы 196, 197
Калитропин 375, 391
Кальмодулин 197
Кальцитонин 180
Кальцитриол 179, 180
Камбий 118, 119
Канал(ы)
– анионные 43, 437
– гидрофильные 61, 146, 350
– катионные 221, 223
– мочеиспускательный 507, 552
– шлеммов 265
Канальцы
– почек
–– дистальные извитые и прямые 509, 515, 520
–– проксимальные извитые и прямые 509, 514, 519–520
–– тонкие 509, 516, 520–521
– яичек
–– выносящие 531–532, 546–547
–– семенные извитые и прямые 531, 532 и сл.
–– сети яичка 531
Канатик пупочный 607, 618
Канатики спинного мозга
– боковые 239
– задние 239
– передние 240
Капацитация 99, 588
Капилляры
– кровеносные 296
–– перфорированного типа 301
–– синусоидные 301
–– соматического типа 301
–– фенестрированного типа 301
– лимфатические 294
Капсула
– селезенки 370
– почечного тельца (Шумлянского—Боумена) 508
Карбоангидраза 136
Кардиомиоциты
– атипичные 318
– типичные (сократительные) 193
Кариоплазма 70
Кариоскелет 70, 76
Кариотип 73
Кармин 27, 109
Каспазы 87, 88
Катаракта 269
Катехоламины 376, 401
Кейлоны 121, 337
Кератин 63, 127
Кератинизация 123, 490
Кератиносомы 491–493
Кератиноциты 491
Кератолинин 127, 490
Кинезин 64, 206
Кинетохор 83, 84
Кислая фосфатаза 589
Кислота(ы)
– γ-аминомасляная 221, 246
– гиалуроновая 157, 168, 517
– дезоксирибонуклеиновые (ДНК) 68
– рибонуклеиновые (РНК) 59, 67
– соляная 432
– хондроитинсерная 157
Кишка
– прямая 452, 453
– толстая 449
– тонкая 441

Клапаны
– вен 295, 299, 307
– лимфоузлов 311
– сердца 313, 314
Клетки
– адвентициальные 152, 296, 300, 339
– ацинарные 465
– ацинозно-инсулярные 464
– Ашкенази оксифильные (Гюртля) 393, 397
– базальные 491
– безреснитчатые 475
– веретеновидные 259
– гигантские пирамидные (Беца) 258
– главные
–– желез простаты 549
–– фундальных желез желудка 437
– глиальные 206
– Гольджи 255
– дендритные 342, 362
– децидуальные 146, 573
– добавочные 435
– звездчатые и корзинчатые 254
– зерна 255
– иммунокомпетентные 146, 349
– инсулярные
–– А-клетки 466
–– В-клетки 466
– интердигитирующие 342
– Ито 455, 461
– кастрации 388
– Клара 475
– кормилки 340
– Купфера (звездчатые макрофаги) 460
– Лангерганса 489
– Лейдига 545
– лютеиновые 569
– мезангиальные 518
– Меркеля 489
– митотические 78
– МИФ 234
– Мюллера 271
– наивные 143
– няньки 342, 343
– Панета 444, 447
– пейсмекерные (Р-клетки) 319
– плазматические 158
– пограничные 284
– половые 90
– постмитотические 77, 79
– Пуркинье 254–256
– Реншоу 238
– реснитчатые 474
– с двойным букетом дендритов 259
– сателлиты 208
– Сертоли 534
– столбы 284
– тучные 158
– условно постмитотические 79
– фаланговые 284
– центроацинозные 465
– шеечные 437
– щеточные 475
– юкставаскулярные 523, 524
– юкстагломерулярные 522, 523
– ямочные (pit-клетки) 460
Клитор 554
Клонирование 67, 593
КО (кавернозноподобные образования) 528
Кожа
– «тонкая» 487
– «толстая» 487
Колба ретракционная 213
Колбочки 274
Колбы Краузе 217
Коллаген 154
Коллагеназа 91, 584
Коллоид 389
Колхицин 64
Кольцо Пирогова 324
Ко-медиатор (ко-нейромедиатор) 220
Коммитирование 119
Комплекс Гольджи 54
Коннексон 47
Контакты (межклеточные)
– адгезивные пояски 44, 46
– десмосомы 44, 45
– интердигитации 193
– нексусы 44
– плотные 301, 322
– полудесмосомы 45, 122
– простые 44
– синапсы 47, 219
Концепция «АНЕРЕМ» 542, 552–553
Конъюгация 69, 77, 541
Кора
– больших полушарий мозга 257
– мозжечка 254
Корковое вещество
– волоса 501
– долек тимуса 335, 342
– лимфоузла 355
– надпочечника 398
– почки 512
Корнеоциты 37
Кортизон 400
Кортикостерон 376, 400

Костамеры 189
Красители 27
– индифферентные 27
– кислые 27
– нейтральные 27
– основные 27
Креатинфосфат 183
Крипты 444
Кристы 52, 61
Кроссинговер 69, 541–542

Л
Лаброциты 152, 158
Лактат 194, 317
Лактоген плацентарный 379
Лактоферрин 139
Лакуны плаценты 612
Ламина ядерная 76, 82
Лейкотриены 141
Лейкоциты 137
Леммоциты 209
Ленты Бюнгнера 213
Лептотена 540
Либерины 374
Лизилоксидаза 156
Лизосома 56
Лизоцим 139
Ликвор 208
Лимфангионы 311
Лимфососуды 305
Лимфоузел 355
Лимфоциты 141
– В-клетки 142, 334, 351–352
– Т-клетки 144, 334, 341–343, 346
Линии Лангера 494
Липотропин 375
Липофибробласты 484
Липофусцин 202
Липовителлин 95, 585
Луковицы преддверия 554
Лучистый венец 95, 559
Люлиберин 375, 568

М
Макроглия 206
Макрофаги 157
– альвеолярные 147
– звездчатые 455
– оседлые 147
– свободные 147
– типичные 147
Макула (см. *Пятно*)
Мальтаза 442
Мегакариоциты 331
Медиатор (нейромедиатор) 219
Мезенхима 110, 597, 601
Мезодерма 105–106, 113, 599–601
Мезонефрос 526
Мезофрагма 188
Мейоз 76, 77
Меланин 159
Меланосомы 159
Меланоциты 152, 488
Мелатонин 375, 380, 438
Мембрана(ы)
– базальная 127, 301, 311, 535
– Бруха 266, 270
– вестибулярная (рейснеровская) 283
– митохондрий 61
– плазматическая (плазмолемма) 40
– пограничные 207
–– роговицы
––– задняя (десцеметова) 266
––– передняя (боуменова) 266
–– сетчатки
––– внутренняя 271
––– наружная 271
– покровная (текториальная) 283, 284
– отолитовая 287
Метанефрос 526, 606
Метафаза 83, 540
Метахромазия 141, 157
Механизм сальтаторный 211, 212
Мешок желточный 112
Мешочки
– альвеолярные 481
– лабиринта (сферический и эллиптический) 279
Миелопероксидаза 139
Миелопоэз 324–331
Микроворсинки 47
Микроглиоциты (микроглия) 206
Микроскоп
– световой 24
– электронный 32
Микротрубочки 64
Микрофаги 139
Микрофибриллы 157
Микрофиламенты 62
Миндалина(ы) 364
– язычная 324, 430
– небные 324, 430
– трубные 324, 430
Миобласты 185
Миозин 63
Миозинкиназа 197

Миозинфосфатаза 197
Миокард 315
Миометрий 573
Мион 186
Миопигментоциты гладкие 267
Миосателлитоциты (миосателлиты) 181, 185
Миосимпласт 181, 194
Миотом 97, 109
Миофибриллы 181, 184, 187
Миофибробласты 154
Миофиламенты 182
Митогены 81
Митоз 77, 82–85
Митохондрии 61
Мозг
– головной 198, 241
–– конечный 241
–– продолговатый 250
–– промежуточный 241
–– собственно задний 250
–– средний 241
– костный
–– желтый 163
–– красный 323, 337
– спинной 234 и сл.
Мозговое вещество
– волоса 501
– долек тимуса 341
– лимфоузла 357
– надпочечника 401
– почки 513
Мозжечок 252–256
Моноциты 146, 331
Морула 96
Мост варолиев 241
Мотонейроны
– альфа-мотонейроны 238
– гамма-мотонейроны 252
Мукоциты 132, 415
Муцин 420

Н

Надхрящница 164
Нейрит (аксон) 200
Нейробласты 264
Нейроглия
– центральная
–– астроглия 207
–– микроглия 206
–– олигодендроглия 208
–– эпендимоглия 207
– периферическая 208
Нейролеммоциты 206
Нейромодулятор 220
Нейроны (нейроциты)
– по локализации тел: нейроны
–– ганглиев 226
–– коры больших полушарий 257
–– коры мозжечка 254
–– сетчатки глаза
––– амакринные 271
––– ганглионарные 270
––– горизонтальные 270
––– колбочковые 270, 272, 274
––– палочковые 270, 274
–– спинного мозга
в том числе, по локализации аксонов
––– внутренние 239
––– корешковые 239
––– пучковые 236
– по форме
–– веретеновидные 259
–– грушевидные (Пуркинье) 255
–– звездчатые
––– большие звездчатые (Гольджи) 254
–– зернистые (клетки-зерна) 259
–– корзинчатые 256
–– пирамидные
––– гигантские (клетки Беца) 258
–– с аксональной кисточкой 259
–– с двойным букетом дендритов 259
– по функции:
–– ассоциативные (вставочные) 201
––– местноассоциативные 270
–– чувствительные (рецепторные) 201
––– фоторецепторные 270
––– эпителиосенсорные 278
–– эффекторные
––– моторные 227
– по числу отростков
–– биполярные 204
–– мультиполярные 205
–– псевдоуниполярные 204
–– униполярные 204
– по эффекту
–– возбуждающие 222, 254
–– тормозные 237, 256
Нейротензин 379
Нейрофибриллы 203
Нейрофиламенты 63, 203
Нейруляция 110
Нейтрофилы 138
Некроз 86
Нефрогонотом 109
Нефрон
– корковый 510
– юкстамедуллярный 510

Нить нуклеомерная 73
Ноготь 505
Норадреналин 229
Нуклеола 74
Нуклеомера 72, 73
Нуклеосома 72
НУФ (натрийуретический фактор) 317, 522

О
Оболочки
– по принадлежности: оболочки
–– воздухоносных путей 276
––– трахеи 473, 474, 476, 479
––– крупных и средних бронхов 474, 476, 479
––– мелких бронхов 476, 479
–– зародыша и плода
––– оболочка оплодотворения 590
––– амниотическая 609
––– хориальная 609
––– децидуокапсулярная 609
–– мозга 234
–– объектов половой системы
––– влагалища 574
––– матки 572, 573
––– ооцита 94–96, 99
––– фолликула
–––– блестящая 559, 560
–––– зернистая 559
–––– текальная 558
––– яичка 531
––– яичника 94, 559
––– яйцевода 588
–– органов мочевыводящих путей
––– мочеточника и мочевого пузыря 528
––– уретры 526
–– органов пищеварительного тракта
––– желудка 433–435
––– кишки тонкой и толстой 442–443, 450–453
––– пищевода 430–431
–– органов сердечно-сосудистой системы
––– сердца 314, 315
––– сосудов 311
– по функции
–– адвентициальная 407, 431, 473
–– мышечная 406
–– подслизистая основа 406
–– слизистая 405
Овуляция 95
Окислительное фосфорилирование 62
Окно
– круглое 279
– овальное 279
Окончание нервное
– рецепторное 214, 261
– эффекторное 222
Окостенение
– непрямое
–– перихондральное 176
–– энхондральное 176
– прямое 174
Окраска по
– ван Гизону 28
– Генденгайну 28
– Маллори 28
– Нисслю 30
– Романовскому 28
– Шморлю 29
Оксидазы 52, 58
Окситоцин 256, 257
Олигодендроглия (олигодендроглиоциты)
– периферической нервной системы
–– клетки-сателлиты (мантийные глиоциты) 208
–– леммоциты (шванновские клетки) 206, 209
– центральной нервной системы 206
Оогенез (овогенез) 561–567
Ооциты (овоциты) 94
– первого порядка (ооциты I) 556
– второго порядка (ооциты II) 95, 100, 565
Оплодотворение 98
Орган нейрогемальный 384
Орган(ы) чувств
– первично чувствующие 261
–– орган зрения 261–276
–– орган обоняния 276
––– основной 276
––– дополнительный (вомероназальный) 276
– вторично чувствующие 261
–– орган вкуса 289
–– орган равновесия 287
–– орган слуха (кортиев орган) 278
Органеллы
– общего значения 50
– специального значения 50
– мембранные 50
– немембранные 50
– гранулярные 52
– фибриллярные 52
Оссеомукоид 174
Остеобласты 169–179
Остеогенез (см. *Окостенение*)
Остеокласты 170
Остеон 173
Остеонектин 169
Остеопороз 178
Остеоциты 170

Остит фиброзный 180
Отросток червеобразный (аппендикс) 452

П
Парафин 26
Пахитена 540
ПГА (протеогликановые агрегаты) 168
Пенетраза 99
Пепсин 432, 437
Перехваты Ранвье 211
Перикард 315
Перикарион 200
Перилимфа 279
Периметрий 572
Перимизий 186
Периневрий 232
Период(ы)
– внутриутробного развития 584, 586
–– зародышевый 587
–– плодный 587
–– эмбриональный 594
– менструального цикла 579–583
Периост 171
Перицит 300
Пероксисома 58
Петля Генле 509
Печень 454
Пигменты желчные 136, 454
Пинеалоциты 391
Питуициты 389
Пищевод 430
Плазма крови 133
Плазмоциты (плазматические клетки) 158, 361
Плакоды нейральные 602
Пластинка(и) костная(ые)
– метаэпифизарная 178
– остеонные 173
– наружные и внутренние генеральные 173
– вставочные 173
Пластины Рекседа 235
Плацента 610
Подоциты 518
Полипотентность 119
Полисомы (полирибосомы) 59, 60
Полость ротовая 409
Полюс сосудистый 517
Полярность эпителиоцитов 122
Поры
– в ядерной оболочке 75, 76
– вкусовые поры 290
ПП (панкреатический полипептид) 377
Прелептотена 540
Препараты
– мазки 27
– срезы 25–27
– тотальные 27
Проколлаген–пептидаза 156
Пролиферация 118, 595
Пронефрос 525, 604
Пронуклеусы 96, 100
Прооогонии (проовогонии) 562
Простагландины 382
Простата (предстательная железа) 548
Пространства фонтановы 265
Протанопия 275
Протеинкиназа 382
Протеогликаны 153, 168
Протеосомы 83
Проток (и)
– боталлов 617
– выводные (экзокринных желез) 417, 465
– млечные (молочной железы) 575
Проколлаген 155
Протофибриллы 155
Профаза 82
Процессинг 67
Пузырь желчный 462
Пузырьки
– граафовы (третичные фолликулы) 556, 558
– семенные 548
Пульпа
– зуба 421
– селезенки
–– красная 372
–– белая 370
– эмалевого органа 427
Путь(-и) проведения нервных импульсов
– ассоциативные 202
– афферентные, в том числе,
–– Говерса 239, 247, 251
–– Флексига 239, 247, 251
– эфферентные, в том числе,
–– пирамидные пути 238, 244, 251
Пучок
– Гиса 318
– сосудисто-нервный 298
– Кис-Фляка 317
– оливокохлеарный 286
Пятно (макула)
– в вестибулярном органе 280
– в клетках гипофиза 387
– в сетчатке глаза
–– желтое 272
–– слепое 272

Р
Радужка 262, 267
Рахит 179

Реабсорбция 514
Реакция (-и)
– гистохимические
–– Браше 31
–– Фельгена 31
–– ШИК 31
– иммунные
–– гуморальные 351
–– клеточные 349
– при оплодотворении
–– акросомная 99, 589
–– капацитация 99, 588
–– кортикальная 99, 589–590
Регенерация 122, 196
Резус-фактор 135
Релаксин 379
Ренин 377
Реотаксис 98
Репарация ДНК 68
Репликация ДНК (хромосом) 62
Реснички 48
Ретикулоциты 134
Рецепторы
– кожи
–– осязательные клетки Меркеля 216
–– осязательные тельца Мейснера 216
–– пластинчатые тельца Фатера—Пачини 216
– мышц и сухожилий
–– нервно-мышечные веретена 217
–– нервно-сухожильные веретена 219
– постсинаптической мембраны
–– ионотропные 41
–– метаботропные 42
Рибосомы 58
Роговица 265
Родопсин 270, 273

С

САК (сурфактантный альвеолярный комплекс) 482, 483
Сарколемма 183
Саркомер 182
Саркоплазма 56
Саркоплазматическая сеть 56
Сателлиты (см. *Клетки-сателлиты*)
Связи дисульфидные 60
Себоциты 131
Сегрегация цитоплазмы 55
Селезенка 368 и сл.
Секретин 380, 446
Септы
– в спинном мозгу 235
– в плаценте 613
Сердце 312
Серомукоциты 415
Серотонин 221, 222
Сероциты 415
Сети чудесные 293
Сетчатка глаза 269
Симпластотрофобласт 595
Симпласты 37
Синапс(ы)
– по природе медиатора
–– адренергические 221
–– ГАМК-ергические 221
–– холинергические (м- и н-) 220, 221
– по структурам, образующим синапс
–– аксовазальные 214, 384
–– межнейронные
––– аксоаксональные 214, 221
––– аксодендритические 221
––– аксосоматические 214, 221, 238
–– нейроэффекторные, в том числе нервно-мышечные окончания 222
Синкарион 100
Синусы
– венозные в селезенке 373
– лимфатические в лимфоузлах 356
Синцитий 38
Системы
– групп крови
–– система АВ0 135
–– резус-система 135
– организма
–– дыхательная 467
–– женская половая 554
–– кроветворения 323
–– лимфатическая 294
–– лимфоидная система слизистых оболочек 362
–– мочевая 507
–– мужская половая 530
–– нервная 226
–– пищеварительная 404
–– сердечно-сосудистая 291
–– эндокринная 374
Складки туловищные 97, 112, 600
Склера 264
Склеротом 97, 109
Соматостатин 377
Сомиты
– их части:
–– миотом 97, 601
–– склеротом 97, 601
–– дерматом 97, 601
Сосуды
– кровеносные
–– артериальные (см. *Артерии*)

–– венозные (см. *Вены*)
–– микроциркуляторного русла (см. *Капилляры* и *Анастомозы артериолярно-венулярные*)
– лимфатические 311–312
Спектрин 135
Сперматиды
– ранние 533
– средние 533
– поздние 533
Сперматогенез 537
Сперматогонии
– изолированные (стволовые клетки) 77, 537
–– вступившие в сперматогенез 537
Сперматозоиды 91
Сперматоциты
– первого порядка (сперматоциты I) 539
– второго порядка (сперматоциты II) 539
Спермиогенез 542
Сплайсинг 68
Спланхнотом 110
Статины 257, 374
Стереоцилии 284, 288
Стероидсульфатаза 492
Стоматоциты 135
Судан III, IV 27, 32
Сукцинатдегидрогеназа 191, 192
Сфероциты 135
Сыворотка крови 133
Структуры
– постклеточные 37
– надклеточные 37
(см. *Симпласт, Синцитий*)
Субъединицы рибосом 59

Т
Таницити 208
Тека (текальная оболочка) (см. *Оболочки фолликулов*)
– внутренняя 558
– наружная 558
Тела(о)
– глазного яблока
–– стекловидное 263
–– цилиарное 267
– мужского полового члена
–– пещеристые 550
–– кавернозные 550
–– губчатое 550
– продукты метаболизма
–– кетоновые тела 195
Телофаза 84
Телофрагма (см. *Z-линия*)
Тельца(е)
– субклеточного и клеточного уровня
–– апоптозные 87
–– Барра 71, 138
–– мультивезикулярные 95, 586
–– редукционные 96, 587
– рецепторные окончания: тельца
–– Мейснера (осязательные) 216
–– Руффини 217, 495
–– Фатера–Пачини (пластинчатые) 216
– специфические структуры органов:
–– тельца Гассаля 343
–– мальпигиевы (почечные) тельца 508
–– тельца Херринга 390
Теория клеточная 36
Тестостерон 378
Тимозин 378
Тимопоэтины 378
Тип экзокринной секреции
– апокриновый 129
– мерокриновый 129
– голокриновый 129
Тиреоглобулин 392
Тиреоидэктомии клетка 388
Тирозиназа 159
Тироксин (тетрайодтиронин) 376
Тиролиберин 375
Тиротропин 375
Титин 189
Ткань(и)
– внутренней среды организма
–– кроветворные ткани 324
–– кровь 133–150
–– собственно соединительные ткани
––– плотная волокнистая неоформленная 160
––– плотные волокнистая оформленная 160
––– рыхлая волокнистая неоформленная 152
–– соединительные ткани со специальными свойствами 161
––– жировые (белая и бурая) 163
––– ретикулярная 162
––– слизистая 151
–– скелетные соединительные ткани зубов
––– дентин 422
––– цемент 151, 425
–– костные ткани
––– грубоволокнистая 171
––– пластинчатая 172
–– хрящевые
––– волокнистая 166
––– гиалиновая 167
––– эластическая 168
– мышечные ткани
–– поперечнополосатая скелетная 183
–– поперечнополосатая сердечная 193
–– гладкая 195

– нервная ткань 198
– эпителиальные ткани
–– железистые 121
–– покровный эпителий
––– многослойный плоский неороговевающий 123
––– многослойный плоский ороговевающий 127
––– многорядный мерцательный 125
––– однослойный кубический 126
––– однослойный плоский 124
––– однослойный цилиндрический (призматический) 124
–––– железистый 282
–––– каемчатый 124, 443–446
––– переходный эпителий 126, 527
Толуидиновый синий 32
Тонофибриллы (тонофиламенты)
– кератиновые 491
Тотипотентность 119
Точка рестрикции 78
Трабекулы (балки, перекладины) костные 172
Транскрипция 68
Трансляция 53
Трансцитоз 44
Триады печеночные 456
Трийодтиронин 376
Тромб
– белый 149
– красный 149
Тромбоциты 147
Тропомиозин 189
Тропонин 188, 189
Трофобласт 103
Трубочки собирательные 516
Трубы
– маточные (фаллопиевы) (яйцеводы) 570
– слуховые (евстахиевы) 281
Тубулин 64
Транспорт
– активный 43
– ретроградный 205
– пассивный 76
– прямой (антероградный) 205
Тяжи (шнуры)
– мозговые в лимфоузлах 355, 360 и сл.
– селезеночные 372

У

Убиквитин 83
Узел
– лимфатический (см. *Лимфоузел*)
– нервный (см. *Ганглий*)
Узелки лимфатические (см. *Фолликулы лимфатические*)
Унипотентность 119
Упаковка миофиламентов 188
Уретра (см. *канал мочеиспускательный*)

Ф

Факторы
– внутренний Касла 432
– митохондриальные (апоптоза) 87
– натрийуретический (НУФ) 522
– роста 378
Фибриллы
– наружные хвоста сперматозоида 92
– хромосомные (хромонемы) 73
Фибриноид
– Лангханса 612
– Рора 614
Фибринолизин 548
Фибробласты 153
Фиброкласты 154
Фибронектин 153
Фиброциты 153
Фолдинг белков 60
Фолликулы
– лимфатические
–– лимфоузлов 360–361
–– селезенки 370–371
–– слизистых оболочек 363
– яичника
–– примордиальные (покоящиеся) 556
–– развивающиеся
––– вторичные 556
––– первичные 556
––– третичные 556
–– атрезирующие 580, 581
Фосфатаза щелочная 139
Фосфовитин 95
Фосфопротеины 169, 170
Фуксин кислый 27, 28

Х

Хемотаксис 98
Химозин 432
Ходы альвеолярные 467, 468, 481
Холестерин 455
Холецистокинин 380
Холинэстераза (См. *Ацетилхолинэстераза*)
Холмик аксонный 203
Хоминг 303
Хондробласты 164
Хондроциты
– зрелые 165
– молодые 165

Хорда 109
Хорион 114
Хроматида 66
Хроматин
– гетерохроматин
–– конститутивный, в том числе,
––– половой 70, 138
–– факультативный 70
– эухроматин 70
Хромомеры 82
Хромонемы 73
Хромосомы
– анафазные 73
– интерфазные 72
– метафазные 66
Хромаффинность 401
Хрусталик 268

Ц
Целлоидин 26
Целобластула 100, 101
Цемент 425
Центр антигенсвязывающий антитела 352
Центриоль(и)
– дистальная 91
– проксимальная 91
Центросфера 64
Цикл
– клеточный 76
– Кребса 62
– менструальный 579
Циклины 80, 81
Цилиндр осевой 210
Цинга 156
Цистерны терминальные 56, 187
Цистоиды (сегменты) мочевыводящих путей 527
Цитоскелет 62
Цитотомия 63, 84
Цитотрофобласт 612

Ч
Червь 252
Член половой 550

Ш
Шапероны 60

Э
Экзокриноциты 367, 405
Экзоны 68
Экзоцитоз
– секреция 44
– экскреция 44
Эктодерма
– амниотическая 114
– кожная 110
Эластин 156
Электротаксис 99
Элементы форменные крови 133
Элонгация 59
Эмаль 423
Эмбриобласт 103
Эмбриогенез 96
Эмбрион 603–607
Эндокард 312, 314
Эндокриноциты 393, 437
Эндолимфа 280
Эндометрий 572
Эндомизий 186
Эндоневрий 232
Эндоплазматическая сеть (ЭПС)
– агранулярная (гладкая) 55
– гранулярная (шероховатая) 52
Эндосома 57
Эндоцитоз
– пиноцитоз 43
– фагоцитоз 43
Энкефалин 441
Энтероглюкагон 380, 446
Энтодерма
– зародышевая 596
– внезародышевая 112
Эозин 27
Эозинофилы 141
Эпибласт 105, 114
Эпиболия 108
Эпидермис 487
Эпикард 314
Эпимизий 186
Эпендима 207
Эпителий
– железистый 374
– обонятельный 276
– покровный (см. *Ткани*)
Эпителиоциты
– железистого эпителия (см. *Экзокриноциты*)
– органов чувств
–– вкусовых почек языка 290
–– обонятельного эпителия 276
–– эпителия кортиева органа 282
––– клетки-столбы 284
––– пограничные клетки 284
––– фаланговые клетки 284
––– эпителиосенсорные клетки 261, 278
– покровных эпителиев
–– кератиноциты эпидермиса

——— базальные 491
——— зернистые 491
——— роговые (корнеоциты) 492
——— шиповатые 491
—— клетки эпителиев внутренних органов
——— альвеолоциты 482
——— бокаловидные 446
——— клетки Клара 475
——— клетки Панета 444, 447
——— мерцательные (реснитчатые) 471
——— столбчатые (каемчатые) 48, 444, 475
Эрекция 551
Эритропоэтин 121
Эритроциты 134
Эстроген 163, 378
Эухроматин 70
ЭФР (эпидермальный фактор роста) 81
Эхиноциты 134

Ю
ЮГА(юкстагломерулярный аппарат) 524

Я
Ядро(а)
– клеточное
—— гаплоидное 77
—— диплоидное 77
—— полиплоидное 85
– нервное(ые)
——— нейросекреторные (гипоталамуса)
——— аркуатновентромедиальные 257
——— паравентрикулярные 256
——— супраоптические 256
—— подкорковые (больших полушарий)
——— бледный шар 245
——— полосатое тело 245
—— спинного мозга
——— грудное ядро Кларка 236
——— интерстициальное ядро Кахаля 238
——— моторные ядра 238
——— промежуточное ядро 237
——— собственное ядро 236
—— ствола головного мозга
——— вестибулярные 249
——— красное 247, 248
—— нежное и клиновидное 251
——— черная субстанция 246
——— ядро зрительного бугра 243, 244
——— ядро оливы 249
Ядрышко 74
Язык 413
Яйцеводы 570
Яйцеклетка 585
Яичко 531
Яичники 554
Ямка центральная 272

A-диски 182
APUD-серии клетки 380
B-клетки 142
Ca^{2+}-каналы 56
D-клетки 441
EC-клетки 435, 438
ECL-клетки 453
Fc-область Ig 139, 353
G-клетки 440
H-зона 188
I-диски 182
L-канальцы 56, 187, 194
M-клетки 347, 444
M-линия 188
Na^{+}-каналы 43
NK-клетки (естественные киллеры) 145
P-клетки
– пейсмеккерные клетки 319
– эндокриноциты — продуценты бомбезина 441
S-клетки 446
$T_{ГЗТ}$-клетки 145
T-киллеры 144
T-клетки памяти 350
T-супрессоры 145
T-трубочки 187
T-хелперы 145
Vasa vasorum 295
Z-линия 182, 188

Учебное издание

Кузнецов Сергей Львович, **Мушкамбаров** Николай Николаевич

ГИСТОЛОГИЯ, ЦИТОЛОГИЯ И ЭМБРИОЛОГИЯ

Учебник

Третье издание, исправленное и дополненное

Оригинал-макет подготовлен ООО «Медицинское информационное агентство»

Санитарно-эпидемиологическое заключение
№ 77.99.60.953.Д.000945.01.10 от 21.01.2010 г.
Подписано в печать 16.15.2015. Формат 84 × 108 $^{1}/_{16}$.
Бумага офсетная. Гарнитура Ньютон. Печать офсетная.
Объем 40 печ. л. Тираж 5000 экз. Заказ №

ООО «Издательство «Медицинское информационное агентство»
119048, Москва, ул. Усачева, д. 62, стр. 1, оф. 6
Тел./факс: (499) 245-45-55
E-mail: miapubl@mail.ru
http://www.medagency.ru
Интернет-магазин: www.medkniga.ru

Книга почтой на Украине: а/я 4539, г. Винница, 21037
E-mail: maxbooks@svitonline.com
Телефоны: +380688347389, 8 (0432) 660510

Отпечатано в полном соответствии с качеством
предоставленного электронного оригинал-макета
в типографии филиала ОАО «ТАТМЕДИА» «ПИК «Идел-Пресс».
420066, г. Казань, ул. Декабристов, 2

ISBN 978-5-9986-0249-8

9 785998 602498