ГИСТОЛОГИЯ

ЭМБРИОЛОГИЯ ЦИТОЛОГИЯ

Под редакцией
проф. Э.Г. Улумбекова
проф. Ю.А. Челышева

Издание третье,
переработанное и дополненное

Учебник

Москва
ИЗДАТЕЛЬСКАЯ ГРУППА
«ГЭОТАР-Медиа»
2009

УДК 616-018(075.8)
ББК 28.86я73
Г51

Рецензенты:

Дубовая Т.К. — доктор медицинских наук, профессор, заведующий кафедрой гистологии лечебного факультета РГМУ;

Семченко В.В. — доктор медицинских наук, профессор, заведующий кафедрой гистологии, цитологии и эмбриологии Омской государственной медицинской академии.

Г51 Гистология, эмбриология, цитология: Учебник / Под ред. Э.Г. Улумбекова, Ю.А. Челышева. — М.: ГЭОТАР-Медиа, 2009. — 408 с.
ISBN 978-5-9704-1010-3

Издание третье, дополненное и переработанное. Учебник состоит из книги и компакт-диска, содержит современную информацию по цитологии, внутриутробному развитию человека, общей и частной гистологии человека, содержит 530 иллюстраций, справочник терминов, приложения (вехи цитологии и CD-маркёры), а также интерактивный тестовый экзамен. Содержание учебника полностью соответствует официальной программе по гистологии, цитологии и эмбриологии для медицинских вузов. Учебник предназначен для студентов медицинских вузов.

УДК 616-018(075.8)
ББК 28.86я73

Права на данное издание принадлежат издательской группе «ГЭОТАР-Медиа». Воспроизведение и распространение в каком бы то ни было виде части или целого издания не могут быть осуществлены без письменного разрешения правообладателя.

Издательская группа «ГЭОТАР-Медиа» выражает благодарность компании «Эдли», предоставившей материалы по интерактивной обучающей системе «Аускультация».

ISBN 978-5-9704-1010-3

© Коллектив авторов, 2007
© Издательская группа «ГЭОТАР-Медиа», 2009

АВТОРЫ

Бойчук Наталья Валентиновна, к.б.н., кафедра гистологии КГМУ

Исламов Рустем Робертович, д.м.н., кафедра гистологии КГМУ

Кузнецов Сергей Львович, д.м.н., профессор, член-корр. РАМН, кафедра гистологии ММА

Улумбеков Эрнст Галимович, д.м.н., профессор, кафедра гистологии КГМУ

Челышев Юрий Александрович, д.м.н., профессор, кафедра гистологии КГМУ

От авторов

Предлагаемый Вашему вниманию учебник «Гистология, эмбриология, цитология» складывается из курсов эмбриологии, цитологии, общей и частной гистологии человека и полностью соответствует официальной программе этих курсов. Сравнительно с предыдущим изданием учебник значительно переработан. При этом мы исходили из положения, что любой учебник по фундаментальным медицинским дисциплинам (физиология, биохимия, гистология и т.д.) на самом деле должен готовить будущего врача к его профессии и именно к ней. Мы надеемся, что работать с учебником будет удобно, особенно если освоить несложные навыки ориентации в тексте, справочных материалах и приложениях.

Учебник состоит из книги и приложенного к книге компакт-диска.

- Книга содержит весь предусмотренный официальной программой материал и состоит из оглавления, 16 глав текста с 200 иллюстрациями, списка принятых в тексте сокращений и предметного указателя. В книге даны основные понятия, их детализация рассмотрена на диске.
- Диск содержит значительно расширенный (по сравнению с книгой) текстовый и иллюстративный (530 схем и цветных микрофотографий) материал. В частности, на диск вынесены материалы по развитию тканей и органов, по темам педиатрического и стоматологического характера, по молекулярным механизмам функционирования гистологических элементов, а также по темам, имеющим значение для будущей клинической практики врача. На диске содержится и интерактивный тестовый экзамен. При помощи гиперссылок Вы можете вызвать на экран как иллюстрацию с большим разрешением, так и справки, поясняющие различные термины (в том числе справку об упомянутом в тексте учёном или эпонимическом термине). Компакт-диск содержит также полный список источников (книги, статьи, web-адреса), использованных при написании учебника (отсылки на источники в книге даны в прямых скобках, например, [102]).

Обращаем Ваше внимание, что Издательская группа «ГЭОТАР-Медиа» (www.geotar.ru) одновременно с этим учебником выпускает «Атлас по гистологии» и «Тестовые вопросы по гистологии».

Все Ваши предложения, уточнения, комментарии будут с вниманием рассмотрены и приняты авторами учебника (сведения об авторах и электронные адреса приведены на компакт-диске).

Авторы 3-го издания

ОГЛАВЛЕНИЕ

Вехи клеточной биологии 6
Глава 1. Методы и маркёры 9
Глава 2. Клетка 11
Глава 3. Внутриутробное развитие 46
Глава 4. Ткани 71
Глава 5. Эпителиальные ткани 81
Глава 6. Ткани внутренней среды 91
Кровь 91
Соединительные ткани 115
Скелетные ткани 129
Глава 7. Мышечные ткани 148
Глава 8. Нейрогистология 169
Нервная ткань 169
Периферическая нервная система 176
Центральная нервная система 189
Органы чувств 199
Глава 9. Эндокринная система 217
Глава 10. Сердечно-сосудистая система 242
Глава 11. Иммунная защита 254
Глава 12. Пищеварительная система 273
Глава 13. Дыхательная система 318
Глава 14. Мочевыделительная система 332
Глава 15. Половая система 351
Мужская половая система 353
Женская половая система 364
Глава 16. Кожа и её производные 379
Предметный указатель 396

ВЕХИ КЛЕТОЧНОЙ БИОЛОГИИ

Предлагаемый Вашему вниманию учебник по специальности «Гистология, цитология и эмбриология» фактически относится к понятию «Клеточная биология» («Биология клетки»). Развитие клеточной биологии насчитывает более чем двухсотлетнюю историю. В 2000 году журнал *Science* опубликовал сводку «The Incredible Life and Times of Biological Cells» [155], отражающую вехи развития клеточной биологии. Мы приводим эту сводку с некоторыми дополнениями.

1609. Ханс Липперши и Захариас Янссен независимо изобретают микроскоп.

1665. Роберт Хук издает «Micrographia», где даёт первое описание клетки из среза пробки.

1675. Марчелло Мальпиги издает «Anatomia Plantarum», первую фундаментальную работу по морфологии, основанную на микроскопическом наблюдении.

1676. Антон Лёвенгук наблюдает в водной пене крошечные организмы, которые он называет анималькулями.

1682. Нехемиа Гру публикует «Анатомию Растений», в которой показывает, что растительные ткани построены из небольших ячеек, или клеток.

Конец XVII века. Лёвенгук, Мальпиги и Ян Сваммердам дают первые описания клеток крови.

1766. Абрахам Трамбле приводит картину деления клетки.

1804. Мари-Франсуа Биша в труде «Общая анатомия» высказывает мысль о единстве морфологического состава животных организмов, закладывает основы учения о тканях, приводит первую классификацию тканей — подлинных носителей жизни организма.

1805. Лоренц Окен формулирует представление о том, что все растительные и животные организмы состоят из элементарных единиц — клеток.

1812. Джонс Берцелиус вводит термин «катализ» для описания химических реакций.

1828. Фридрих Уоллер синтезирует в пробирке мочевину, опровергая представление о необходимости «живого начала» для создания молекул живых организмов.

1830. Ян Пуркинье и Габриэль Валентин отмечают, что животные ткани, как и растительные, состоят из клеток.

1831. Роберт Броун идентифицирует в растительной клетке структуру, названную «ядром».

1832. Чарльз Каньяр-Латур показывает, что в живых организмах протекают ферментативные реакции.

1839. Теодор Шванн и Матиас Шлейден формулируют клеточную теорию.

1856. Луи Пастер сообщает, что ферментацию вызывают микроорганизмы.

1858. Рудольф Вирхов публикует «Клеточную патологию», в которой формулирует принцип «*Omnis cellula e cellula*», всякая клетка от клетки».

1859. Чарльз Дарвин публикует «Происхождение видов» — эпохальный труд по эволюции путём естественного отбора.

Начало 1860-х годов. Грегор Мендель формулирует законы наследственности.

1861. Рудольф Кёлликер и другие начинают интерпретировать эмбриологию в терминах клеточной теории.

1882. Вальтер Флеминг и Эдуард Страсбургер описывают удлинение хромосомных нитей в начале митоза.

1892. Август Вейсманн предполагает, что хромосомы — основа наследственности.

1897. Эдуард и Ханс Бюхнер показывают, что дрожжевой экстракт, содержащий каталитическое вещество зимазу, поддерживает ферментативные реакции. Представление о белковых катализаторах, или ферментах, поддерживающих химию жизни, явилось краеугольным камнем биохимии.

1906. Камилло Гольджи и Сантъяго Рамон-и-Кахаль удостоены Нобелевской премии по медицине за вклад в развитие гистологических методов изучения нервной системы.

1912. Жак Лёб публикует эссе «Механистическая концепция жизни», в котором обосновывает представление о клетках как химических машинах.

1920-е годы. Александр Александрович Максимов формулирует концепцию о стволовой клетке и создаёт унитарную теорию кроветворения.

1925. Эдмунд Уилсон записывает: «Ключ к любой биологической проблеме находится в клетке».

1935. Ханс Шпеманн устанавливает значение организатора и индуцирующих влияний для эмбрионального развития.

1939. Владимир Александрович Энгельгардт и Милиция Николаевна Любимова открывают АТФазную активность миозина.

1945. Первые электронограммы интактных клеток (Кэйт Портер, Альберт Клод и Эрнст Фуллам) опубликованы в *The Journal of Experimental Medicine.*

1950-е. Открытие S-фазы (синтез ДНК) клеточного цикла, определяющей подразделение его на фазы, известные как G_1, S, G_2, и M.

1953. Фрэнсис Крик и Джеймс Уотсон публикуют статью о структуре ДНК.

1956. Артур Корнберг характеризует ДНК-полимеразу.

1960-е годы. Жак Моно и Франсуа Жакоб формулируют концепцию оперона. Роберт Холи, Хар Гобинд Корана и Маршал Ниренберг получают сведения по интерпретации генетического кода и его значению для синтеза белка.

1970. Питер Дьюсберг и Питер Фогт открывают первый онкоген, названный *src*. Впоследствии этот ген обнаруживается во многих раковых опухолях человека.

1971. Альберт Кнудсен предлагает концепцию опухолевых супрессоров.

1971. Йошио Масуи идентифицирует в овоцитах цитостатический фактор, способствующий наступлению M-фазы.

1972. Эндрю Уили и коллеги впервые применяют термин «апоптоз» для обозначения гибели клеток, наблюдаемой в ходе развития и при болезнях.

1970-е годы. Дж. Мишель Бишоп и Харольд Вармус устанавливает связь между клеточными онкогенами и раком. Арнольд Левин, Лайонел Кроуфорд и Дэвид Лейн открывают ген *p53*, наиболее часто мутирующий при раке у человека.

1970-е и 80-е годы. Джордж Кёлер и Цезар Мильштейн обосновывают принцип и разрабатывают метод получения моноклональных АТ. Ли Хатвел получает мутанты клеточного цикла, Пол Нэс открывает циклин-зависимую киназу cdc2, контролирующую деление клеток.

1983. Тим Хант открывает циклины.

1984. Марк Киршнер и Том Метчисон описывают динамическую нестабильность микротрубочек.

1986. Боб Хорвитц предполагает существование запрограммированной гибели клеток в ходе развития.

1990-е годы. Альфред Джилман и Мартин Родбел открывают G-белки и устанавливают их значение для передачи сигналов в клетке. Начало исследований механизмов инициации репликации ДНК.

2000. В июне объявлено о почти полной расшифровке генома человека

2001. Количество генов определено примерно в 30 000

Глава 1

МЕТОДЫ И МАРКЁРЫ

В главе 1, посвящённой методам изучения и маркёрам различных структур, рассмотрены следующие позиции:

Гистологическая техника

- Фиксация материала (фиксирующая жидкость, криофиксация, лиофилизация)
- Обезвоживание
- Заливка
- Приготовление срезов (микротом, криостат, ультратом, вибротом, замораживание-скалывание, мазки и смывы)
- Интерпретация гистологических срезов
- Окрашивание срезов и мазков (красители кислые, щелочные и стандартные)
- Гистохимические методы (гистохимия ферментов, иммуногистохимия, выявления апоптозных клеток)

Микроскопия

- Световая микроскопия
  - Микроскоп
  - Специальные виды микроскопии (тёмнопольная, фазово-контрастная, поляризационная, интерференционная, люминесцентная, сканирующая ближнепольная)
- Электронная микроскопия (просвечивающая, сканирующая просвечивающая, сканирующая зондовая, атомно-силовая, сканирующая туннельная)
- Другие технологии визуализации (лазерная конфокальная и рентгеновская микроскопия)
- Системы анализа изображений (анализатор изображений, морфометрические исследования, фотометрия, хромосомный анализ, автоматизированный анализ мазка крови, анализ движения в клеточной культуре, анализ морфологии и подвижности сперматозоидов, анализ колоний бактерий, виртуальный препарат, телемедицинская станция)

Методы работы с клетками

- Клеточная, тканевая и органная культуры (в том числе клеточная линия, гибридизация соматических клеток, реконструкция клеток)
- Радиоавтография
- Цитофотометрия
- Проточная цитометрия и сортировка клеток

Молекулярные методы исследования

- Иммуноферментный анализ (иммуноблот, твёрдофазный иммуноферментный анализ, хромофор-опосредованная лазерная инактивация белков)
- Методы генного зондирования [саузерн-блот (southern blot), нозерн-блот (northern blot), полимеразная цепная реакция, гибридизация, технологии воздействия на экспрессию гена]
- Масс-спектроскопия
- Жидкостная хроматография высокого разрешения

Маркёры

- Генетические маркёры (клонированные гены, хромосомные маркёры, дефекты гена)
- Дифференцировочные кластеры (CD-маркёры)
- HLA-маркёры
- Маркёры опухолевые
- Аутоантитела
- Ферментная диагностика

Модели болезней человека на животных

- Химеры
- Генетически модифицированные мыши (в том числе модели болезней человека на мышах)

Все вышеперечисленные позиции подробно (в том числе при помощи 12 рисунков и 8 таблиц) рассмотрены в тексте главы 1 на приложенном к книге диске.

Глава 2

КЛЕТКА

Клетка — главный гистологический элемент. Эукариотическая клетка состоит из трёх основных компартментов: плазматическая мембрана, ядро и цитоплазма со структурированными клеточными единицами (органеллы, включения). Важное значение для организации клеток имеют биологические мембраны, входящие в состав каждого клеточного компартмента и многих органелл. Мембраны клеток имеют принципиально сходную организацию. Любую клетку снаружи ограничивает плазматическая мембрана.

Плазматическая мембрана

Согласно жидкостно-мозаичной модели, плазматическая мембрана — жидкая динамическая система с мозаичным расположением белков и липидов (рис. 2-1). В плоскости мембраны белки обладают латеральной подвижностью. Интегральные белки перераспределяются в мембранах в результате взаимодействия с периферическими белками, элементами цитоскелета, молекулами в мембране соседней клетки и компонентами внеклеточного вещества. **Основные функции плазматической мембраны**: избирательная проницаемость, межклеточные взаимодействия, эндоцитоз, экзоцитоз.

Химический состав

В состав плазматической мембраны входят липиды, холестерин, белки и углеводы.

Липиды (фосфолипиды, сфинголипиды, гликолипиды) составляют до 45% массы мембран.

- **Фосфолипиды**. Молекула фосфолипида состоит из полярной (гидрофильной) части (головка) и аполярного (гидрофобного) двойного углеводородного хвоста. В водной фазе молекулы фосфолипидов автоматически агрегируют хвост к хвосту, формируя каркас биологической мембраны в виде двойного слоя (бислой). Таким образом, в мембране хвосты фосфолипидов направлены внутрь бислоя, а головки обращены кнаружи.

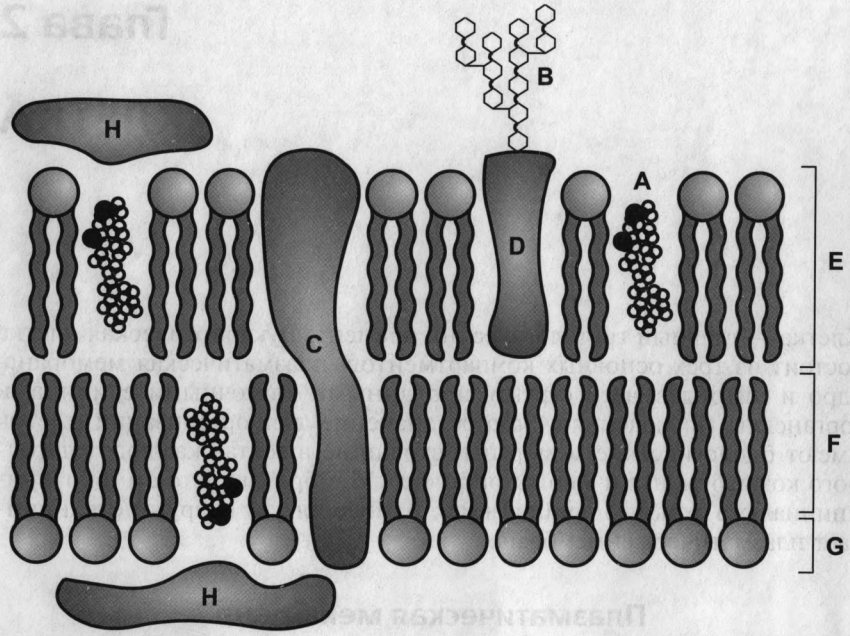

Рис. 2-1. Компоненты плазматической мембраны. A — холестерин; **B** — олигосахарид в составе гликопротеина на наружной поверхности; **C** и **D** — интегральные белки; **E** — молекулы фосфолипидов; **F** — хвосты жирных кислот в составе фосфолипидов; **G** — полярные головки фосфолипидов; **H** — периферический белок. [17]

- **Сфинголипиды** — липиды, содержащие основание с длинной цепью (сфингозин или сходную с ним группу); сфинголипиды в значительном количестве находятся в миелиновых оболочках нервных волокон, слоёв модифицированной плазмолеммы шванновских клеток и олигодендроглиоцитов ЦНС.
- **Гликолипиды** — молекулы содержащих олигосахариды липидов, присутствующие в наружной части бислоя, а их остатки сахаров ориентированы к поверхности клетки. Гликолипиды составляют 5% липидных молекул наружного монослоя.

Холестерин имеет чрезвычайно важное значение не только как компонент биологических мембран, на основе холестерина происходит синтез стероидных гормонов — половых, глюкокортикоидов, минералокортикоидов.

Белки составляют более 50% массы мембран. Белки плазмолеммы подразделяют на интегральные и периферические.

- **Интегральные мембранные белки** прочно встроены в липидный бислой. Примеры интегральных мембранных белков — **белки ионных каналов** и **рецепторные белки** (мембранные рецепторы). Молекула белка, проходящая через всю толщу мембраны и выступающая из неё как на наружной, так и на внутренней поверхности, — **трансмембранный белок.**

- **Периферические мембранные белки** (фибриллярные и глобулярные) находятся на одной из поверхностей клеточной мембраны (наружной или внутренней) и нековалентно связаны с интегральными мембранными белками. Примерами периферических мембранных белков, связанных с наружной поверхностью мембраны, могут служить рецепторные и адгезионные белки. Примеры периферических мембранных белков, связанных с внутренней поверхностью мембраны, — белки, ассоциированные с цитоскелетом (например, дистрогликаны, белок полосы 4.1, протеинкиназа С), белки системы вторых посредников.

Углеводы (преимущественно олигосахариды) входят в состав гликопротеинов и гликолипидов мембраны, составляя 2—10% её массы. С углеводами клеточной поверхности взаимодействуют **лектины**. Цепи олигосахаридов, ковалентно связанных с гликопротеинами и гликолипидами плазмолеммы, выступают на наружной поверхности мембран клетки и формируют поверхностную оболочку толщиной 50 нм — **гликокаликс**. Гликокаликс участвует в процессах межклеточного узнавания, межклеточного взаимодействия, пристеночного пищеварения.

Избирательная проницаемость

Трансмембранная избирательная проницаемость поддерживает клеточный гомеостаз, оптимальное содержание в клетке ионов, воды, ферментов и субстратов. Пути реализации избирательной проницаемости мембран: пассивный транспорт, облегчённая диффузия, активный транспорт. Гидрофобный характер сердцевины бислоя определяет возможность (или невозможность) непосредственного проникновения через мембрану различных с физико-химической точки зрения веществ (в первую очередь, полярных и неполярных).

- **Неполярные вещества** (например, холестерин и его производные) свободно проникают через биологические мембраны. По этой причине эндоцитоз и экзоцитоз полярных соединений (например, пептидных гормонов) происходят при помощи мембранных пузырьков, а секреция стероидных гормонов — без участия таких пузырьков. По этой же причине рецепторы неполярных молекул (например, стероидных гормонов) расположены внутри клетки.
- **Полярные вещества** (например, белки и ионы) не могут проникать через биологические мембраны. Именно поэтому рецепторы полярных молекул (например, пептидных гормонов) встроены в плазматическую мембрану, а передачу сигнала к другим клеточным компартментам осуществляют вторые посредники. По этой же причине трансмембранный перенос полярных соединений осуществляют специальные системы, встроенные в биологические мембраны.

Межклеточные информационные взаимодействия

Клетка, воспринимая и трансформируя различные сигналы, реагирует на изменения окружающей её среды. Плазматическая мембрана — место приложения физических (например, кванты света в фоторецепторах), химических (например, вкусовые и обонятельные молекулы, pH), механических (например, давление или растяжение в механорецепторах) раздражителей внешней среды и сигналов информацион-

ного характера (например, гормоны, нейромедиаторы) из внутренней среды организма. При участии плазмолеммы происходят узнавание и агрегация (например, межклеточные контакты) как соседних клеток, так и клеток с компонентами внеклеточного вещества (например, адгезионные контакты, адресная миграция клеток и направленный рост аксонов в нейроонтогенезе). Информационные межклеточные взаимодействия укладываются в схему, предусматривающую следующую последовательность событий:

сигнал → рецептор → (второй посредник) → ответ.

Сигналы. Передачу сигналов от клетки к клетке осуществляют сигнальные молекулы (первый посредник), вырабатываемые в одних клетках и специфически воздействующие на другие клетки — **клетки-мишени**. Специфичность воздействия сигнальных молекул определяют присутствующие в клетках-мишенях **рецепторы**, связывающие только собственные лиганды. Все сигнальные молекулы (лиганды) — в зависимости от их физико-химической природы — подразделяют на полярные (точнее — гидрофильные) и аполярные (точнее — жирорастворимые).

Рецепторы регистрируют поступающий к клетке сигнал и передают его вторым посредникам. Различают мембранные и ядерные рецепторы.

- **Мембранные рецепторы** — гликопротеины. Они контролируют проницаемость плазмолеммы путём изменения конформации белков ионных каналов (например, н-холинорецептор), регулируют поступление молекул в клетку (например, холестерина), связывают молекулы внеклеточного вещества с элементами цитоскелета (например, интегрины), регистрируют присутствие информационных сигналов (например, нейромедиаторов, квантов света, обонятельных молекул, антигенов, цитокинов, гормонов пептидной природы). Мембранные рецепторы регистрируют поступающий к клетке сигнал и передают его внутриклеточным химическим соединениям, опосредующим конечный эффект (**вторые посредники**). Функционально мембранные рецепторы подразделяют на каталитические, связанные с ионными каналами и оперирующие через G-белок.
- **Ядерные рецепторы** — белки-рецепторы стероидных гормонов (минерало- и глюкокортикоиды, эстрогены, прогестерон, тестостерон), ретиноидов, тиреоидных гормонов, жёлчных кислот, витамина D_3. Каждый рецептор имеет область связывания лиганда и участок, взаимодействующий со специфическими последовательностями ДНК. Другими словами, ядерные рецепторы — активируемые лигандом транскрипционные факторы. В геноме человека имеется более 30 ядерных рецепторов, лиганды которых находятся на стадии идентификации (сиротские рецепторы).
- **Внерецепторные низкомолекулярные сигналы**. Некоторые низкомолекулярные сигналы (например, оксид азота и монооксид углерода) воздействуют на клетку-мишень, минуя рецепторы.
  - ✦ **Оксид азота** (NO) — газообразный медиатор межклеточных взаимодействий, образуется из L-аргинина при участии фермента NO-синтазы. В клетках-мишенях активирует гуанилатциклазу, что приводит к увеличению уровня второго посредника — цГМФ.

- **Монооксид углерода** (угарный газ, CO). Как сигнальная молекула CO играет важную роль в иммунной, сердечно-сосудистой системах и периферической нервной системе.

Вторые посредники. Внутриклеточные сигнальные молекулы (вторые посредники) передают информацию с мембранных рецепторов на эффекторы (исполнительные молекулы), опосредующие ответ клетки на сигнал. Стимулы, такие как свет, запах, гормоны и другие химические сигналы (лиганды), инициируют ответ клетки-мишени, изменяя в ней уровень внутриклеточных вторых посредников. Вторые (внутриклеточные) посредники представлены многочисленным классом соединений. К ним относятся циклические нуклеотиды (цАМФ и цГМФ), инозитолтрифосфат, диацилглицерол, Ca^{2+}.

Ответы клеток-мишеней. Функции клеток выполняются на разных уровнях реализации генетической информации (например, транскрипция, посттрансляционная модификация) и крайне разнообразны (например, изменения режима функционирования, стимуляция или подавление активности, перепрограммирование синтезов и так далее).

Эндоцитоз

Эндоцитоз — поглощение (интернализация) клеткой воды, веществ, частиц и микроорганизмов (рис. 2-8А). К вариантам эндоцитоза относят пиноцитоз, фагоцитоз, опосредованный рецепторами эндоцитоз с образованием окаймлённых клатрином пузырьков и клатрин-независимый эндоцитоз с участием кавеол.

Пиноцитоз — процесс поглощения жидкости и растворённых веществ с образованием небольших пузырьков. Пиноцитоз рассматривают как неспецифический способ поглощения внеклеточных жидкостей и содержащихся в ней веществ, когда некоторая область клеточной мембраны впячивается, образует ямку и далее пузырёк, содержащий межклеточную жидкость.

Опосредуемый рецепторами эндоцитоз (рис. 2-9) характеризуется поглощением из внеклеточной жидкости конкретных макромолекул, связываемых специфическими рецепторами, расположенными в плазмолемме. Последовательность событий опосредованного рецепторами эндоцитоза такова: взаимодействие лиганда с мембранным рецептором → концентрирование комплекса «лиганд-рецептор» на поверхности окаймлённой ямки → формирование окаймлённого клатрином пузырька → погружение в клетку окаймлённого пузырька. Обладающий ГТФазной активностью хемомеханический белок динамин на стыке плазмолеммы и окаймлённого пузырька формирует т.н. молекулярную пружину, которая при расщеплении ГТФ распрямляется и отталкивает пузырёк от плазмолеммы (рис. 2-9Б). Подобным образом клетка поглощает трансферрин, холестерин вместе с ЛНП и многие другие молекулы.

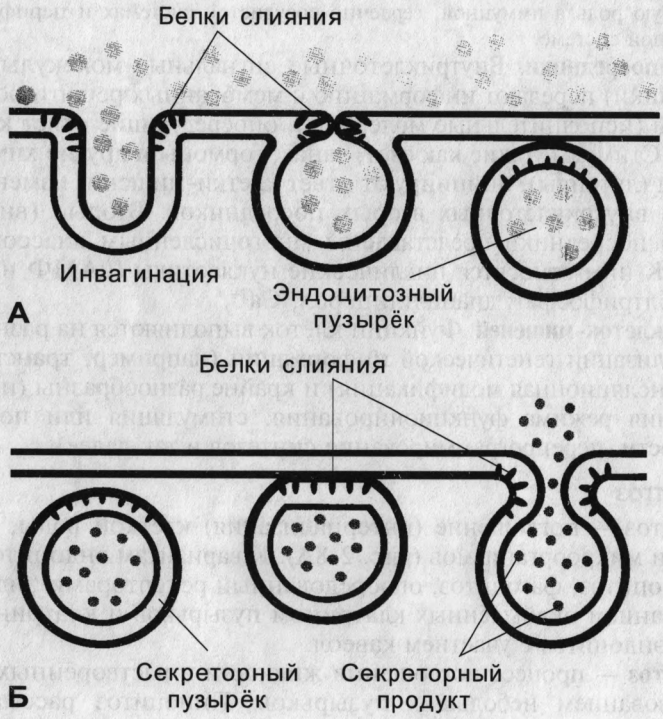

Рис. 2-8. Эндоцитоз (А) и экзоцитоз (Б). При эндоцитозе участок плазматической мембраны впячивается и замыкается. Инвагинация плазмолеммы и сближение краёв формирующейся ямки происходит главным образом за счёт перестройки примембранного F-актина. Образуется эндоцитозный пузырёк, содержащий поглощённые частицы. При экзоцитозе мембрана транспортных или секреторных пузырьков сливается с плазматической мембраной, и содержимое пузырьков высвобождается во внеклеточное пространство. В слиянии мембран участвуют специальные белки. [17]

Клатрин-независимый эндоцитоз. Путём клатрин-независимого эндоцитоза происходит поглощение многих объектов и молекул, например, рецептора трансформирующего фактора роста TGFβ, токсинов, вирусов и др. Один из путей клатрин-независимого эндоцитоза — поглощение молекул с помощью небольших инвагинаций плазмолеммы диаметром 50-80 нм — кавеол. Кавеолы характерны для большинства клеточных типов; особенно многочисленны в эндотелиальных клетках, где они участвуют в транспорте крупных макромолекул.

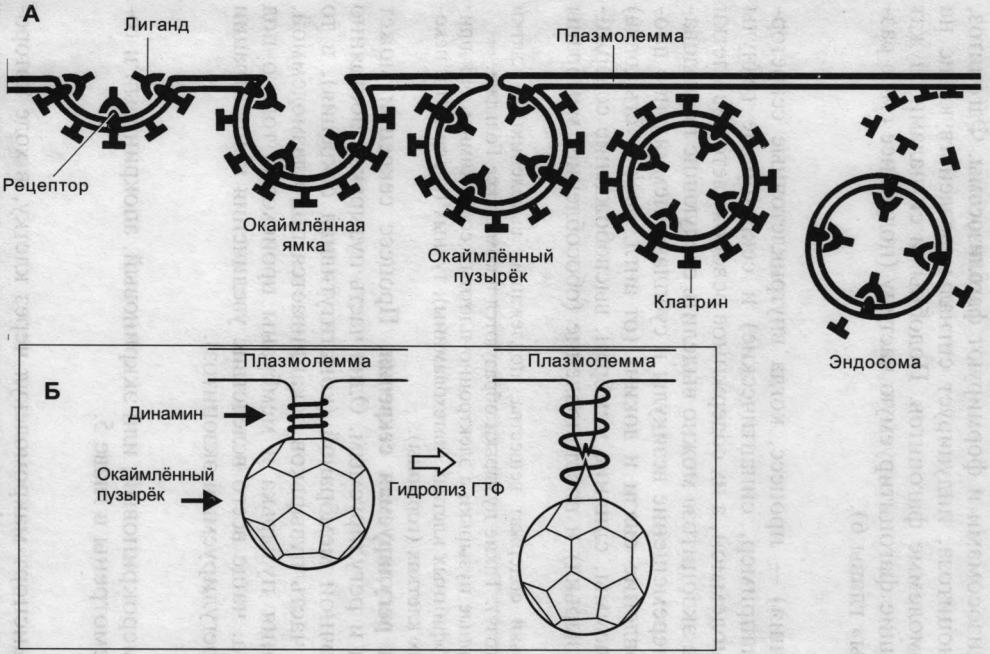

Рис. 2-9. Опосредуемый рецепторами эндоцитоз (А). Многие внеклеточные макромолекулы (трансферрин, ЛНП, вирусные частицы и др.) связываются со своими рецепторами в плазмолемме. Образуются окаймлённые клатрином ямки, а затем — окаймлённые пузырьки, содержащие комплекс «лиганд-рецептор». Окаймлённые пузырьки после освобождения от клатрина — эндосома. Внутри эндосом лиганд отщепляется от рецептора. **Погружение окаймлённого пузырька в цитоплазму (Б).** Присоединение к динамину ГТФ инициирует формирование механохимической молекулярной пружины из плотно упакованных колец динамина с шагом в 11 нм вокруг шейки эндоцитозного пузырька. При гидролизе ГТФ расстояние между смежными кольцами увеличивается до 22 нм. Таким образом, ГТФаза динамина катализирует расщепление ГТФ и тем самым растяжение пружины с последующим отрывом окружённого клатрином эндоцитозного пузырька от плазмолеммы. [17]

Фагоцитоз — поглощение крупных частиц (например, микроорганизмов или остатков клеток). Фагоцитоз осуществляют специальные клетки — фагоциты (макрофаги, нейтрофилы). В ходе фагоцитоза образуются большие эндоцитозные пузырьки — **фагосомы**. Фагосомы сливаются с лизосомами и формируют **фаголизосомы**. Фагоцитоз, в отличие от пиноцитоза, индуцирует сигналы, воздействующие на рецепторы в плазмолемме фагоцитов. Подобными сигналами служат АТ, опсонизирующие фагоцитируемую частицу (подробнее см. в разделе «Нейтрофилы» главы 6).

Экзоцитоз

Экзоцитоз (секреция) — процесс, когда внутриклеточные секреторные пузырьки (например, синаптические) и секреторные гранулы сливаются с плазмолеммой, а их содержимое освобождается из клетки (рис. 2-8Б). В ходе экзоцитоза можно выделить следующие последовательные стадии: перемещение везикулы в субплазмолеммальное пространство, установление связи и докинг (от англ. *dock* — стыковка) к участку плазмолеммы, слияние мембран, высвобождение содержимого гранулы (пузырька) и восстановление (обособление) мембраны гранулы.

- **Мембранные пузырьки** содержат вещества, подлежащие выведению из клетки (секреции, экзоцитозу). Такие пузырьки образуются в комплексе Гольджи.
- **Гранулы** — секреторные пузырьки с электронно-плотным содержимым, они присутствуют в хромаффинных клетках (катехоламины), тучных (гистамин) и некоторых эндокринных клетках (гормоны).

Конститутивная и регулируемая секреция. Процесс секреции может быть спонтанным и регулируемым. Одна часть пузырьков постоянно сливается с клеточной мембраной (конститутивная секреция), в то время как другая часть пузырьков накапливается под плазмолеммой, но процесс слияния пузырька и мембраны происходит только под действием сигнала, чаще всего вследствие увеличения концентрации Ca^{2+} в цитозоле (регулируемый экзоцитоз).

Типы секреции

Типы секреции (мерокриновый, или эккриновый, апокриновый и голокриновый) рассмотрены в главе 5.

Трансцитоз

Трансцитоз — транспорт макромолекул через клетку, в ходе которого происходит быстрое и эффективное переключение эндоцитоза на экзоцитоз. Трансцитоз обычно осуществляется с участием кавеол. Кавеолы формируют дискретные пузырьки-переносчики, курсирующие между апикальной и базальной частями клетки, подвергаясь в каждом обороте (круге транспорта) процессу отрыва-слияния. Трансци-

тоз характерен, например, для эндотелиальных клеток, где происходит транспорт макромолекул через клетки из просвета сосуда в ткань.

Ядро

Ядро (см. рис. 2-22) состоит из хроматина, ядрышка и нуклеоплазмы, окружённых ядерной оболочкой. Хранение и реализация генетической информации (транскрипция → процессинг → трансляция → посттрансляционная модификация), а также ряд других функций ядра происходят при участии ДНК и разных видов РНК (рис. 2-15).

Хроматин (рис. 2-17). Термином «хроматин» обозначают комплекс ядерной двуцепочечной ДНК с белками (гистоны, негистоновые белки). Хроматин представлен хроматиновыми волокнами диаметром 11 нм, состоящими из сферических структурных единиц — нуклеосом. Различают гетерохроматин и эухроматин.

- **Гетерохроматин** — транскрипционно неактивный и конденсированный хроматин интерфазного ядра. В световом микроскопе — базофильные глыбки, в электронном микроскопе — скопления плотных гранул. Гетерохроматин располагается преимущественно по периферии ядра и вокруг ядрышек, составляет 10% от общего хроматина. Типичный пример гетерохроматина — тельце Барра.

  Тельце Барра. Во всех соматических клетках генетически женского организма одна из Х-хромосом инактивирована и известна как половой хроматин (тельце Барра).
- **Эухроматин** — диспергированная часть хроматина, находится в более светлых участках ядра между глыбками гетерохроматина. Эухроматин составляет 90% от общего хроматина, из них 10% — транскрипционно активная часть.

Хромосомы (рис. 2-17) видны при митозе или мейозе, когда полностью конденсированный хроматин образует многочисленные плотно упакованные петли. Каждая хромосома содержит одну длинную двуцепочечную молекулу ДНК и ДНК-связывающие белки. Результатом взаимодействия ДНК с ДНК-связывающими белками является компактизация хроматина. Длина молекулы ДНК в составе одной хромосомы приблизительно составляет 4 см, тогда как длина метафазных хромосом равняется 4 мкм.

ДНК. Молекула ДНК построена из двух (смысловой и антисмысловой) полинуклеотидных цепей, кодирующих ядерный геном клетки. ДНК служит матрицей для синтеза РНК. При помощи фосфодиэфирных связей нуклеотиды образуют полинуклеотидную цепь. Последовательность нуклеотидов в цепи кодирует наследственную информацию.

Геном. Различают ядерный и митохондриальный геномы. Ядерный геном — полный комплект генов в 46 хромосомах диплоидной клетки. Примерно 3 миллиарда пар оснований ДНК кодируют две копии примерно 24 000 генов, причём кодирующая часть ДНК занимает менее 5%.

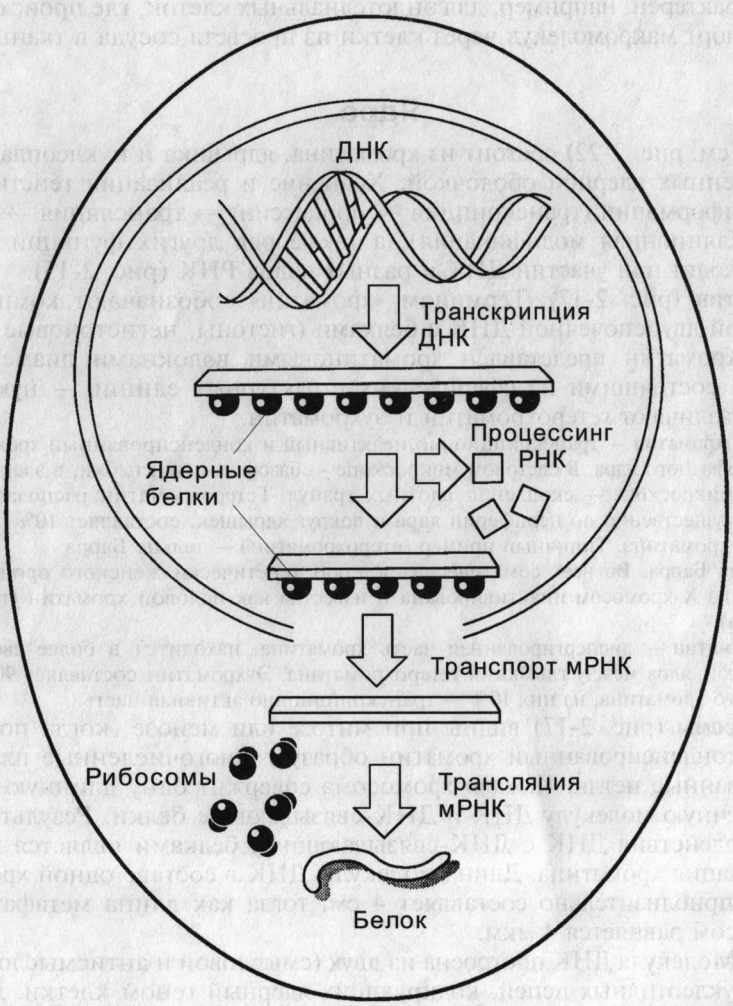

Рис. 2-15. Этапы считывания генетической информации. В ходе транскрипции на ДНК-матрице синтезируется длинная молекула РНК (первичный транскрипт), содержащая последовательности экзонов и интронов. По завершении синтеза РНК-транскрипта последовательности интронов удаляются, что делает молекулу РНК значительно короче. Эта мРНК выходит из ядра в цитоплазму и соединяется с рибосомами. Молекула мРНК продвигается сквозь рибосому, и её нуклеотидная последовательность транслируется в соответствующую последовательность аминокислот создаваемой белковой цепи. [17]

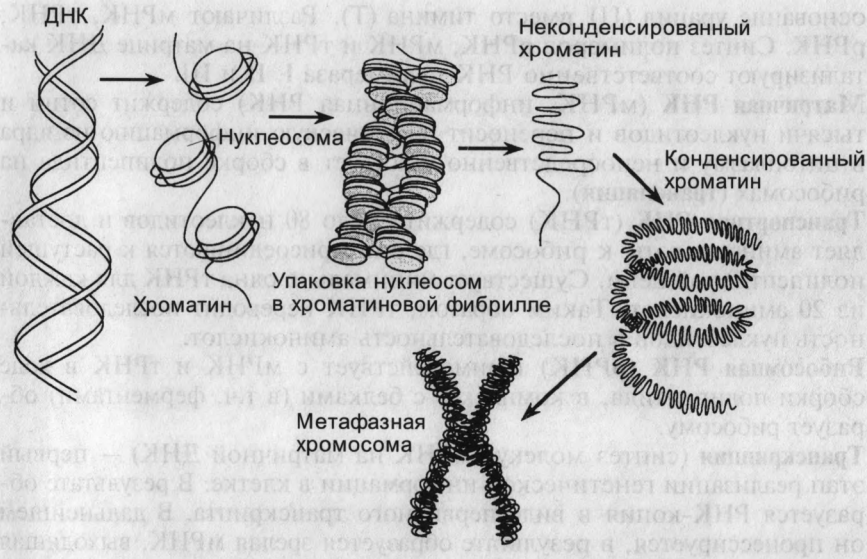

Рис. 2-17. Организация хромосомы. **В неконденсированном хроматине** двойная спираль ДНК лежит на поверхности октамера гистонов (H2A, H2B, H3 и H4), образуя хроматиновые волокна диаметром 11 нм. Смежные нуклеосомы разделены интервалами в 200 пар оснований. **В конденсированном хроматине** дополнительно присутствует гистон H1, соединяющий нуклеосомы с образованием хроматиновых волокон диаметром 30 нм. Во время митоза хроматин полностью конденсируется, формируя видимые хромосомы. [17]

Ген — участок ДНК, ответственный за образование одной функциональной молекулы РНК. Экспрессия гена, кодирующего последовательность аминокислот в полипептидной цепи, протекает по схеме (см. рис. 2-15): транскрипция (синтез первичного транскрипта на матрице ДНК) → процессинг (образование мРНК) → трансляция (считывание информации с мРНК) → сборка полипептидной цепи (включение аминокислот в полипептидную цепь на рибосомах) → посттрансляционная модификация (добавление к полипептиду разных химических группировок, например, фосфатных [фосфорилирование], карбоксильных [карбоксилирование] и т.д.).

Репликация ДНК. Клетки перед каждым делением воспроизводят (реплицируют) ДНК: дочерние молекулы ДНК воспроизводятся при помощи ДНК-полимеразы одновременно в нескольких, т.н. точках начала репликации.

РНК — полинуклеотид, сходный по химическому составу с ДНК, но содержащий в нуклеотидах рибозу вместо дезоксирибозы и азотистое

основание урацил (U) вместо тимина (T). Различают мРНК, тРНК, рРНК. Синтез полимеров рРНК, мРНК и тРНК на матрице ДНК катализируют соответственно РНК-полимераза I, II и III.

Матричная РНК (мРНК, информационная РНК) содержит сотни и тысячи нуклеотидов и переносит генетическую информацию из ядра в цитоплазму и непосредственно участвует в сборке полипептида на рибосомах (**трансляция**).

Транспортная РНК (тРНК) содержит около 80 нуклеотидов и доставляет аминокислоты к рибосоме, где они присоединяются к растущей полипептидной цепи. Существует минимально одна тРНК для каждой из 20 аминокислот. Таким образом, тРНК переводит последовательность нуклеотидов в последовательность аминокислот.

Рибосомная РНК (рРНК) взаимодействует с мРНК и тРНК в ходе сборки полипептида, в комплексе с белками (в т.ч. ферментами) образует рибосому.

Транскрипция (синтез молекул мРНК на матричной ДНК) — первый этап реализации генетической информации в клетке. В результате образуется РНК-копия в виде первичного транскрипта. В дальнейшем он процессируется, в результате образуется зрелая мРНК, выходящая из ядра в цитоплазму через ядерные поры.

Ядрышко

Ядрышко — неокружённая мембраной компактная структура (см. рис. 2-22) в ядре интерфазных клеток, содержащая петли ДНК хромосом 13, 14, 15, 21 и 22. В ядрышке различают **фибриллярный центр** — слабоокрашенный компонент, содержащий транскрипционно неактивную ДНК; **плотный фибриллярный компонент** (*pars fibrosa*) состоит из транскрипционно активных участков ДНК, от которых перпендикулярно отходят различной длины 45S-предшественники рРНК; **гранулярный компонент** (*pars granulosa*), содержит зрелые предшественники рибосомных субъединиц. Основные функции ядрышка — синтез рРНК (транскрипция и процессинг рРНК) и образование субъединиц рибосом.

Ядерная оболочка

В состав ядерной оболочки (рис. 2-21) входят наружная и внутренняя ядерные мембраны, перинуклеарные цистерны, ядерная пластинка, ядерные поры.

- **Наружная ядерная мембрана**. На её поверхности расположены рибосомы, где синтезируются белки, поступающие в перинуклеарную цистерну, рассматриваемую как часть гранулярной эндоплазматической сети.
- **Внутренняя ядерная мембрана** снаружи граничит с перинуклеарной цистерной, изнутри отделена от содержимого ядра ядерной пластинкой.

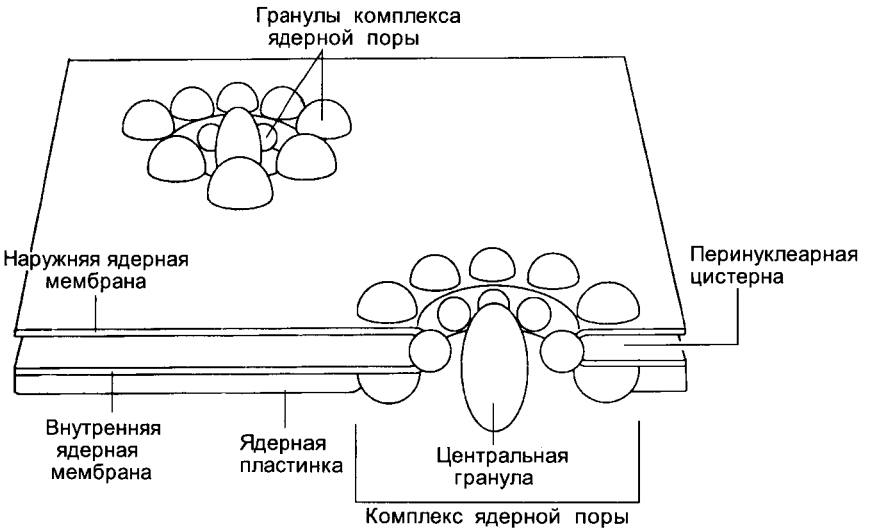

Рис. 2-21. Поры в оболочке ядра. Комплекс ядерной поры образован 8 большими белковыми гранулами, расположенными по окружности вблизи края поры и соединяющими обе ядерные мембраны (внутреннюю и наружную). Часто в центре поры присутствует большая центральная гранула. Она состоит из вновь синтезированной субъединицы рибосомы, переносимой в цитоплазму. [17]

- **Ядерная пластинка** толщиной 80—300 нм содержит белки промежуточных филаментов — ламины А, В и С, участвует в организации ядерной оболочки и перинуклеарного хроматина, может разделять комплексы ядерных пор и дезинтегрировать или интегрировать структуру ядерной оболочки в ходе митоза.
- **Ядерная пора**. Содержимое ядра сообщается с цитозолем через 3—4 тысячи специализированных коммуникаций — ядерных пор, осуществляющих диффузию воды, ионов и транспорт множества макромолекул между ядром и цитоплазмой. Ядерная пора (см. рис. 2-21) имеет диаметр 80—150 нм, содержит канал поры и комплекс ядерной поры. Перенос макромолекул через ядерные поры осуществляют специальные транспортные белки — **кариоферины**, которые специфически распознают и связывают конкретные молекулы и курсируют между ядром и цитоплазмой, перенося связанную молекулу в одном направлении: из цитоплазмы в ядро (**импортины**) или из ядра в цитоплазму (**экспортины**).
  - ✦ **Канал поры** диаметром 9 нм беспрепятственно пропускает небольшие водорастворимые молекулы.
  - ✦ **Комплекс ядерной поры** образован 8 большими белковыми гранулами, сформированных примерно из 100 разных белков. Эти белки реагируют на сигналы

ядерного импорта (своего рода входной билет в ядро). Комплекс ядерной поры включает цитоплазматическое кольцо, нуклеоплазматическое кольцо и среднее кольцо.

Нуклеоплазма

Нуклеоплазма заключена в ядерную оболочку, состоит из ядерного матрикса и разных ядерных частиц.

- **Ядерный матрикс**. Фибриллярные элементы ядра и рибонуклеопротеиновая сеть формируют матрикс, в который погружены ядерные рецепторы, ферменты (АТФаза, ГТФаза, ДНК- и РНК-полимеразы) и множество других молекул, часто образующих ассоциации — ядерные частицы. На транскрипцию и процессинг РНК в матриксе влияют ядерные рецепторы, канцерогены, транскрипционные факторы, белки теплового шока, вирусы.
- **Ядерные частицы** содержат интерхроматиновые и полихроматиновые гранулы, ядерные рибонуклеопротеиновые частицы и ядерные рецепторы.

Цитоплазма

Жидкая часть цитоплазмы (**цитозоль**), составляет около половины объёма клетки. Помимо воды, в цитозоле присутствуют ионы, множество химических соединений разной природы, макромолекулы. Цитозоль содержит цитоскелет, органеллы и включения. **Органелла (органоид)** — специализированный для выполнения конкретной функции и метаболически активный элемент цитоплазмы (рис. 2-22). К органеллам относят свободные **рибосомы**, гранулярную эндоплазматическую сеть (**шероховатый эндоплазматический ретикулум**), гладкую эндоплазматическую сеть (**гладкий эндоплазматический ретикулум**), **митохондрии**, **комплекс Гольджи**, **центриоли**, **окаймлённые пузырьки**, **лизосомы**, **пероксисомы**, а к макромолекулярным комплексам цитозоля относят **апоптосомы**, формируемые при программированной гибели клеток, а также **протеосомы** — комплексы нелизосомных протеаз, осуществляющие деградацию белков. Трёхмерная цитоплазматическая сеть волокнистых и трубчатых структур различного типа формирует **цитоскелет**.

ЦИТОСКЕЛЕТ

К элементам цитоскелета относят **микротрубочки**, **микрофиламенты** и **промежуточные филаменты**. Цитоскелет придаёт клетке определённую форму и выполняет множество других функций (например, обеспечивает подвижность клетки и внутриклеточный транспорт).

Микротрубочки

Микротрубочки состоят из 13 параллельных тубулиновых протофиламентов (нитей), образующих полые цилиндры диаметром 25 нм и длиной в несколько микрометров (рис. 2-24). Каждая нить собрана

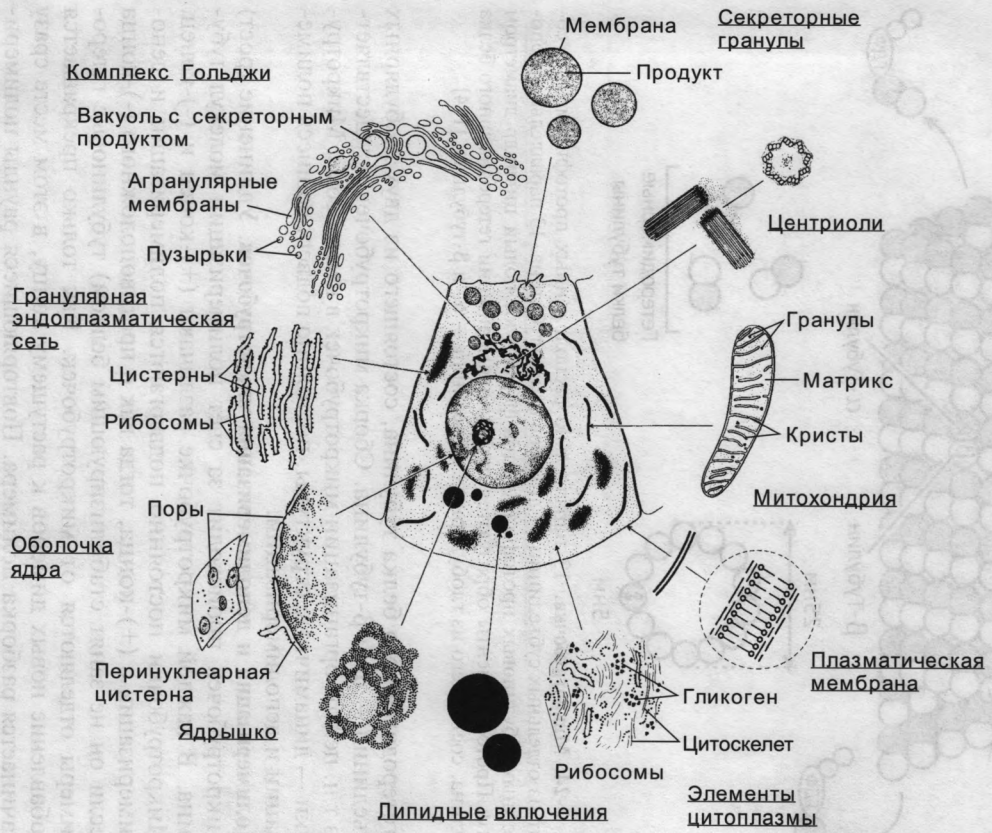

Рис. 2-22. Органеллы и включения. [17]

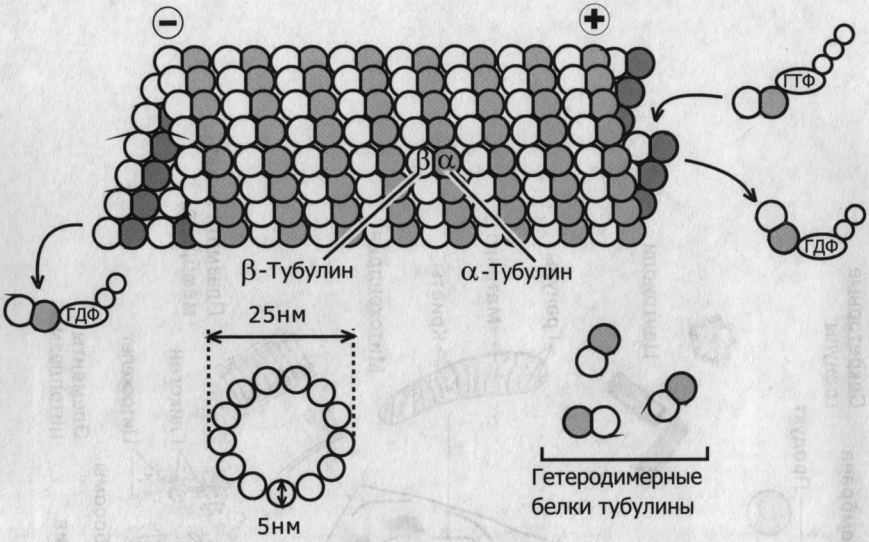

Рис. 2-24. Микротрубочка. 13 параллельно расположенных протофиламентов состоят из отдельных субъединиц — димеров α- и β-тубулина. 13 параллельно расположенных тубулиновых протофиламентов формируют полый цилиндр диаметром 25 нм. Протофиламенты образуются путём полимеризации гетеродимерного белка тубулина, состоящего из глобулярных субъединиц — α- и β-тубулина. [114]

из гетеродимерного белка тубулина, состоящего из двух глобулярных субъединиц — α- и β-тубулина. Сборка микротрубочек осуществляется в т.н. центре организации микротрубочек в центросоме. Микротрубочки — динамичные структуры, постоянно подвергающиеся полимеризации и деполимеризации.

- **Полимеризация и деполимеризация микротрубочек**. Удлинение (рост) микротрубочек происходит за счёт полимеризации молекул тубулина. В каждой микротрубочке различают (+)-конец и (-)-конец. Микротрубочки постоянно подвергаются полимеризации и деполимеризации с (+)-конца, тогда как с противоположного (-)-конца (если он не занят стабилизирующим белком) тубулиновые гетеродимеры отделяются от микротрубочек. Как только прекращается добавление новых димеров к растущему концу, в этом месте сразу начинается разборка полимера. Повторяющиеся раунды полимеризации и деполимеризации характеризуют динамическую нестабильность микротрубочек. Цитозольные белки, способные связываться с концами микротрубочек и стабилизировать их, относят к семейству ассоциированных с микротрубочками белков.

- **Функции микротрубочек**. Микротрубочки участвуют в поддержании формы клетки, антероградном и ретроградном аксоном транспорте макромолекул, органелл и секреторных везикул, фагоцитозе и функции лизосом. Микротрубочки образуют аксонемы и базальные тельца, обеспечивая подвижность жгутиков и ресничек, в составе центриолей они обеспечивают расхождения хромосом при делении клеток.
- **Молекулярные моторы**. Применительно к микротрубочкам под этим термином понимают АТФазы (динеины и кинезины), одним доменом связывающиеся с тубулином микротрубочек, а другим — с различными мембранными органеллами (митохондриями, секреторными везикулами из комплекса Гольджи, элементами эндоплазматической сети, эндоцитозными пузырьками, аутофагосомами) или макромолекулами. За счёт расщепления АТФ моторные белки перемещаются вдоль микротрубочек и таким образом транспортируют ассоциированные с ними органеллы и макромолекулы. При этом кинезиновый мотор направлен к (+)-концу, а динеиновый — к (-)-концу микротрубочки (см. рис. 2-28).
  - **Тубулин-кинезиновый хемомеханический преобразователь** обеспечивает внутриклеточный транспорт органелл и перемещение хромосом вдоль микротрубочек в ходе клеточного деления. Перемещение органелл вдоль микротрубочек с участием кинезинов осуществляется в направлении (+)-конца микротрубочек.
  - **Тубулин-динеиновый хемомеханический преобразователь** отвечает за направленный транспорт макромолекул и органелл к (-)-концу микротрубочек. В составе аксонемы тубулиновый молекулярный мотор приводит в движение жгутик сперматозоида и реснички мерцательных клеток.
- **Аксонема** (рис. 2-25, рис. 2-26) состоит из 9 периферических пар микротрубочек и двух расположенных центрально одиночных микротрубочек. В каждой периферической паре различают субфибриллу А, содержащую 10—11 тубулиновых протофиламентов, и субфибриллу В, содержащую 13 протофиламентов. Смежные пары микротрубочек соединены между собой эластичным белком нексином. С субфибриллой А связаны наружные и внутренние ручки. В их состав входит белок динеин, содержащий 2—3 глобулярные головки, соединённые с гибкой фибриллярной частью молекулы. Основание фибриллярной части вплетено в микротрубочку (субфибрилла А). Глобулярная головка обладает АТФазной активностью. При расщеплении АТФ она скользит по поверхности микротрубочки (субфибрилла В) соседней пары по направлению к её (-)-концу. Этот механизм аналогичен скольжению элементов актомиозинового хемомеханического преобразователя в мышце. Аксонема — основной структурный элемент реснички и жгутика.

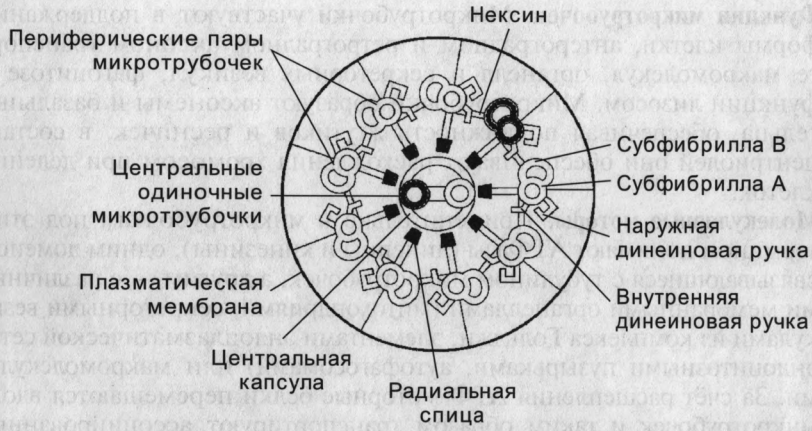

Рис. 2-25. Аксонема состоит из комплекса микротрубочек и связанных с ними белков. 9 пар микротрубочек расположено по окружности, одна пара находится в центре. Каждая периферическая пара образована субфибриллой А и субфибриллой В. Субфибриллы состоят из протофиламентов. Обладающий АТФазной активностью белок динеин — компонент тубулин-динеинового хемомеханического преобразователя — входит в состав ручек, связанных с субфибриллой А. [17]

- **Базальное тельце** (рис. 2-26) состоит из 9 триплетов микротрубочек, расположенных в основании реснички или жгутика; служит матрицей при организации аксонемы.
- **Ресничка** — вырост клетки длиной 5–10 мкм и шириной 0,2 мкм, содержащий аксонему (рис. 2-26). Реснички присутствуют в эпителиальных клетках воздухопроводящих и половых путей, перемещают слизь с инородными частицами и остатками отмерших клеток и создают ток жидкости около клеточной поверхности.
- **Жгутик**, как правило, не встречается в количестве более двух на клетку. В сперматозоиде человека жгутик имеет длину 50–55 мкм, толщину 0,2–0,5 мкм и содержит аксонему.
- **Киноцилия** — (греч. *kinesis*, движение; *cilium*, ресничка) специальная органелла подвижности на поверхности волосковых клеток органа равновесия (см. рис. 8-65).

Микрофиламенты

Две переплетённые нити F-актина (фибриллярного актина), составленные из G-актина (глобулярного актина), формируют микрофиламенты диаметром 6–8 нм. В комплексе с актин-связывающими белками актиновые филаменты образуют различные внутриклеточные структуры (тонкие нити миофибрилл, кортикальный примембранный скелет, опоясывающую десмосому, микроворсинки, стереоцилии).

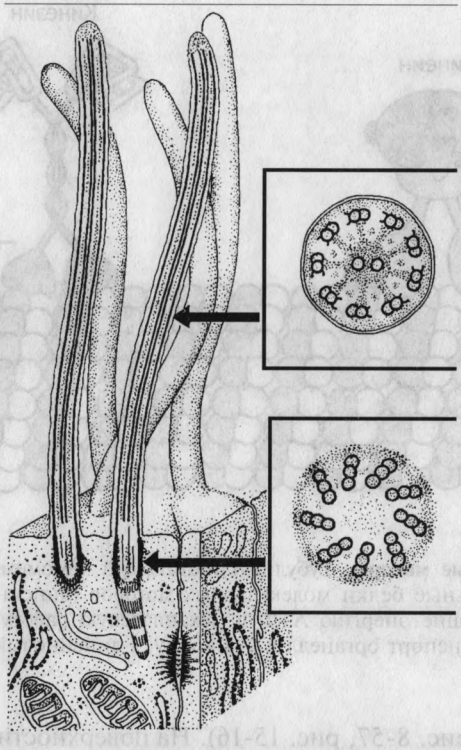

Рис. 2-26. Ресничка — тонкий вырост на поверхности клетки. Стержень реснички образован аксонемой — системой микротрубочек 9+2. В основании реснички расположено базальное тельце, служащее матрицей для формирования аксонемы. [17]

Как и микротрубочки, микрофиламенты полярны; присоединение (полимеризация) новых молекул G-актина происходит на (+)-конце, а деполимеризация (разборка полимера) на (–)-конце микрофиламента. Известны токсины (например, цитохалазины, фаллоидин), связывающиеся с актином и блокирующие его полимеризацию, нарушая тем самым подвижность клеток, фагоцитоз и цитокинез. Микрофиламенты принимают непосредственное участие в образовании микроворсинок клетки.

- **Микроворсинки** (рис. 2-31). Пучок параллельных микрофиламентов образует сердцевину микроворсинок высотой 1 мкм. Каждый энтероцит (осуществляющая всасывание эпителиальная клетка тонкой кишки) содержит более 1000 микроворсинок, которые увеличивают площадь апикальной поверхности клетки в 20 раз.

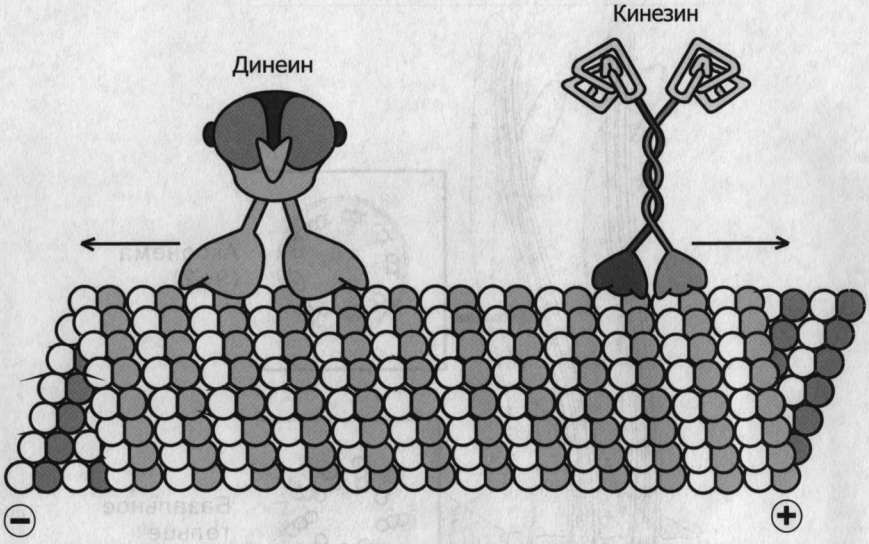

Рис. 2-28. Молекулярные моторы. Тубулин-кинезиновый хемомеханический преобразователь. Двигательные белки молекулярных моторов (динеин и кинезин) — ферменты, преобразующие энергию АТФ в механическую работу. Кинезиновый мотор обеспечивает транспорт органелл к (+)-концу, а динеиновый — к (-)-концу микротрубочек. [114]

- **Стереоцилии** (см. рис. 8-57, рис. 15-16). На поверхности эпителиальных клеток придатка яичка и семявыносящего протока, волосковых клеток органа слуха и равновесия имеются высокие микроворсинки, известные как стереоцилии.
- **Функции микрофиламентов** крайне разнообразны: участие в процессах мышечного сокращения, подвижности немышечных клеток, эндоцитоза, экзоцитоза, изменения консистенции цитозоля, стабилизации локальных выпячиваний плазматической мембраны, цитокинезе.

Промежуточные нити

Нити цитоскелета диаметром 8–12 нм названы промежуточными, поскольку по величине диаметра они находятся между микротрубочками и микрофиламентами. Промежуточные нити (филаменты) состоят из белков, специфичных для определённых клеточных типов. Различают **цитокератины** эпителия, **десмины** мышц, **виментины** мезенхимы, **ламины** ядерной оболочки, а также **нейрофиламенты**, **глиофиламенты** и **чётковидные волокна хрусталика**.

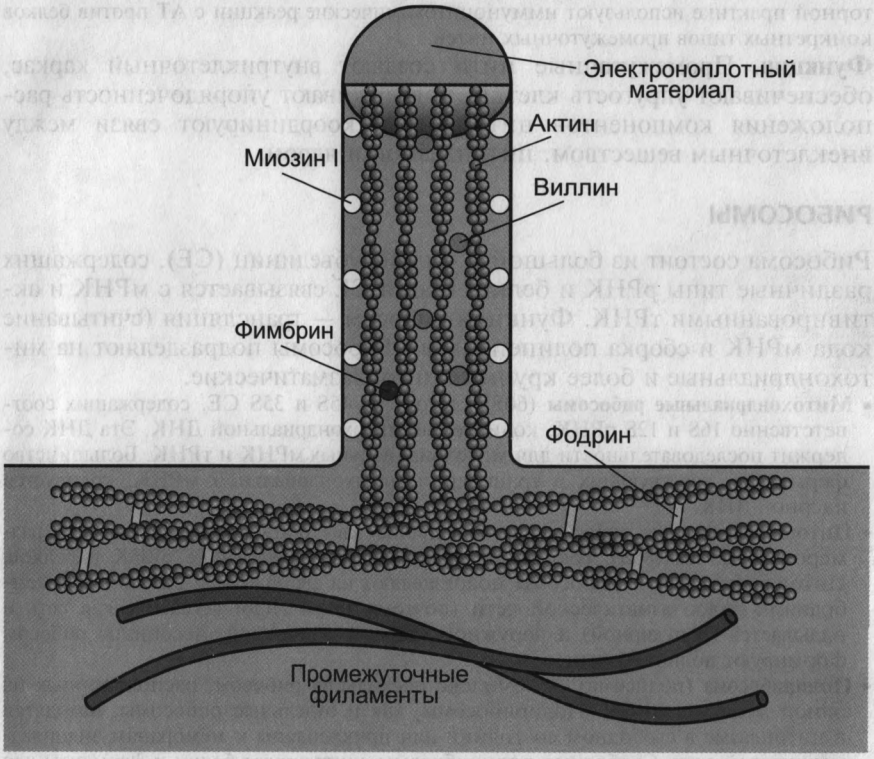

Рис. 2-31. Организация микроворсинки в апикальной части каёмчатой клетки. Около 30 параллельно идущих микрофиламентов образуют стержень микроворсинки. (+)-Концы двух переплетённых нитей F-актина микрофиламентов направлены к вершине микроворсинки. Микрофиламенты сшивают актин-связывающие белки фимбрин и виллин. Микрофиламенты присоединены к внутренней поверхности плазматической мембраны при помощи миозина I. В основании микроворсинок актиновые нити (–)-концами **заякорены** в терминальную сеть — примембранное сплетение микрофиламентов сшитых между собой фодрином. [114]

Поскольку экспрессия белков промежуточных нитей специфична для определённых клеточных типов, для цитодиагностики генеза опухолей в клинико-лабораторной практике используют иммуноцитохимические реакции с АТ против белков конкретных типов промежуточных нитей.

Функции. Промежуточные нити создают внутриклеточный каркас, обеспечивают упругость клетки, поддерживают упорядоченность расположения компонентов цитоплазмы, координируют связи между внеклеточным веществом, цитоплазмой и ядром.

РИБОСОМЫ

Рибосома состоит из большой и малой субъединиц (СЕ), содержащих различные типы рРНК и белки. Малая СЕ связывается с мРНК и активированными тРНК. Функция рибосом — трансляция (считывание кода мРНК и сборка полипептидов). Рибосомы подразделяют на митохондриальные и более крупные цитоплазматические.

- **Митохондриальные рибосомы** (60S) состоят из 45S и 35S СЕ, содержащих соответственно 16S и 12S рРНК, кодируемые митохондриальной ДНК. Эта ДНК содержит последовательности для митохондриальных мРНК и тРНК. Большинство ферментов, участвующих в трансляции митохондриальной мРНК, кодируется ядерной ДНК.
- **Цитоплазматические рибосомы** — небольшие электронно-плотные частицы размером 12×25 нм (80S), состоят из синтезируемой в ядрышке рРНК и белков. Цитоплазматические рибосомы подразделяют на свободные и связанные с мембранами эндоплазматической сети (поэтому такая эндоплазматическая сеть и называется гранулярной) и наружной ядерной мембраной. Ассоциаты рибосом формируют полирибосомы.
- **Полирибосома** (полисома) — комплекс нескольких рибосом, расположенных на одной молекуле мРНК. Полирибосомы, как и отдельные рибосомы, находятся в цитоплазме в свободном состоянии или прикреплены к мембранам эндоплазматической сети. Свободные полирибосомы синтезируют белки и ферменты для самой клетки (конститутивный синтез), а полирибосомы гранулярной эндоплазматической сети — предназначенные для хранения или выведения из клетки (синтез на экспорт).

ЭНДОПЛАЗМАТИЧЕСКАЯ СЕТЬ

В эндоплазматической сети вырабатывается, процессируется и транспортируется множество веществ, которые используются клеткой или выделяются из неё. Различают гранулярную (зернистую, шероховатую) и гладкую эндоплазматическую сеть (ретикулум). Цистерны гранулярной и гладкой эндоплазматической сети не сообщаются. Клетки, специализированные на выработку белка, имеют более развитую гранулярную эндоплазматическую сеть. Клетки, продуцирующие липиды и стероидные гормоны, содержат выраженную гладкую эндоплазматическую сеть.

Функции эндоплазматической сети: ✧ поставка липидов другим органеллам (гладкая); ✧ гомеостаз Ca^{2+} (гладкая); ✧ биогенез органелл (гранулярная); ✧ формирование пространственной (трёхмерной) структуры (укладки) белков (гранулярная); ✧ посттрансляционный контроль качества белка (гранулярная).

Гранулярная эндоплазматическая сеть

Гранулярная эндоплазматическая сеть — система плоских мембранных цистерн с находящимися на их наружной поверхности рибосомами (см. рис. 2-22). В шероховатой эндоплазматической сети происходит синтез белков для плазматической мембраны, лизосом, пероксисом, а также синтез белков на экспорт, т.е. предназначенных для секреции. Мембраны гранулярной эндоплазматической сети связаны с наружной мембраной оболочки ядра и перинуклеарной цистерной.

Гранулярная эндоплазматическая сеть располагается в непосредственной близости от ядра и комплекса Гольджи. Она участвует в синтезе и процессинге белков, преимущественно предназначенных для выделения из клетки. Рибосомы при помощи рибофоринов связаны с наружной (обращённой в цитозоль) поверхностью сети. Их количество (например, в гепатоците) достигает 13 млн. Собранные на рибосомах белки поступают внутрь цистерны для последующего процессинга. Концентрация белка здесь может превышать 100 мг/мл. Здесь же происходит укладка белков и формирование правильной трёхмерной структуры. В цистернах сети к белкам присоединяются углеводы с образованием гликопротеинов, а также формируются белковые комплексы с металлами. Из эндоплазматической сети многие белки поступают во все компартменты клетки для выполнения своих функций или направляются в комплекс Гольджи для последующей модификации.

Резидентные белки и шапероны. Наряду с покидающими сеть белками, имеются резидентные белки, которые постоянно присутствуют в просвете цистерн и нужны для поддержания функции сети, а именно для узнавания образованных здесь белков, их процессирования и удержания в течение необходимого времени до отправления их по нужному адресу. Примером резидентных белков может служить белок BiP — шаперон иммуноглобулин-связывающего белка, принадлежащий семейству белков теплового шока Hsp70. В контроле качества белка участвуют шапероны. В белковом матриксе эндоплазматической сети шапероны предотвращают агрегацию белков и делают возможной эффективную их укладку.

Гладкая эндоплазматическая сеть

Гладкий ретикулум (гладкий ЭР) — система анастомозирующих мембранных каналов, пузырьков и трубочек — не содержит рибофоринов и по этой причине не связан с рибосомами.

Функции гладкой эндоплазматической сети многообразны: синтез липидов и стероидных гормонов, детоксикация и депонирование ионов кальция.

- **Детоксикация**. Одной из наиболее важной функцией гладкого ЭР является детоксикация (при помощи оксидаз гепатоцитов) как продуктов клеточного метаболизма, так и поступающих извне веществ, в том числе этанола и барбитуратов. С участием гладкого ЭР вещества конвертируются в водорастворимые соединения, что способствует их выведению из организма. Для эффективной детоксикации гладкий ЭР в течение нескольких дней может удвоить общую площадь своей поверхности.
- **Синтез стероидных гормонов**. В стероидпродуцирующих клетках (кора надпочечников, половые железы) гладкий ЭР служит для метаболизма стероидов и образования (при участии митохондрий) конечных форм стероидных гормонов.
- **Депо кальция**. Цистерны гладкой эндоплазматической сети многих клеток специализированы для накопления в них Ca^{2+} путём постоянного откачивания Ca^{2+} из цитоплазмы, где нормально содержание Ca^{2+} не превышает 10^{-7} М. Подобные депо существуют в скелетной и сердечной мышцах, нейронах, хромаффинных клетках, яйцеклетке, эндокринных клетках и т.д. Различные сигналы (например, гормоны, нейромедиаторы, факторы роста) влияют на функции клеток путём изменения концентрации в цитозоле внутриклеточного посредника — Ca^{2+}. Например, условие сокращения мышечных элементов — резкое повышение концентрации Ca^{2+} в цитозоле. Для этого необходимо постоянно откачивать ионы кальция из цитозоля и накапливать их в специальных депо, образованных Ca^{2+}-запасающими цистернами гладкой эндоплазматической сети. Внутри цистерн находятся Ca^{2+}-связывающие белки. В мембрану цистерн — депо Ca^{2+} встроены Ca^{2+}-насосы (Ca^{2+}-АТФаза), постоянно закачивающие Ca^{2+} внутрь цистерн, и Ca^{2+}-каналы, через которые происходит выброс Ca^{2+} из депо при поступлении сигнала.

МИТОХОНДРИИ

Митохондрии — преобразователи энергии и её поставщики для обеспечения клеточных функций — занимают значительную часть цитоплазмы клеток и сосредоточены в местах высокого потребления АТФ (например, в эпителии канальцев почки они располагаются вблизи плазматической мембраны [обеспечение реабсорбции], а в нейронах — в синапсах [обеспечение электрогенеза и секреции]). Количество митохондрий в клетке измеряется сотнями. Митохондрии имеют собственный геном. Органелла функционирует в среднем 10 суток, обновление митохондрий происходит путём их деления.

Морфология митохондрий

Митохондрии (рис. 2-39) чаще имеют форму цилиндра диаметром 0,2—1 мкм и длиной до 7 мкм (в среднем около 2 мкм). У митохондрий две мембраны — наружная и внутренняя; последняя образует кристы. Между наружной и внутренней мембранами находится межмембранное пространство. Внемембранный объём митохондрии — матрикс.

- **Наружная мембрана** проницаема для многих мелких молекул.
- **Межмембранное пространство**. Здесь накапливаются ионы H^+, выкачиваемые из матрикса, что создаёт протонный градиент концентрации по обе стороны внутренней мембраны.

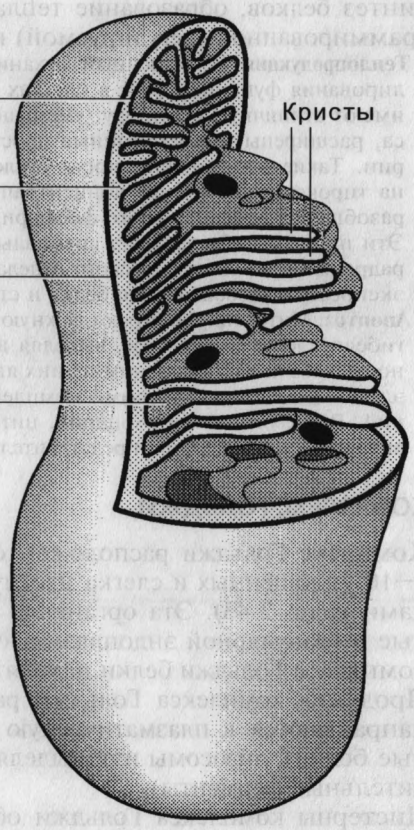

Рис. 2-39. Митохондрия. Органелла содержит наружную и внутреннюю мембраны с узким межмембранным пространством. Внутренняя мембрана образует многочисленные выросты — кристы, окружённые матриксом. В матриксе находятся ДНК, ферменты и гранулы. [17]

- **Внутренняя мембрана** избирательно проницаема; содержит транспортные системы для переноса веществ (АТФ, АДФ, P_i, пирувата, сукцината, α-кетоглутарата, малата, цитрата, цитидинтрифосфата, ГТФ, дифосфатов) в обоих направлениях и комплексы цепи переноса электронов, связанные с ферментами окислительного фосфорилирования, а также с сукцинатдегидрогеназой (СДГ).
- **Матрикс**. В матриксе присутствуют все ферменты цикла Кребса (кроме СДГ), ферменты β-окисления жирных кислот и некоторые ферменты других систем. В матриксе находятся гранулы с Mg^{2+} и Ca^{2+}.
- **Цитохимические маркёры митохондрий** — цитохромоксидаза и СДГ.

Функции митохондрий

Митохондрии выполняют в клетке множество функций: окисление в цикле Кребса, транспорт электронов, хемиосмотическое сопряжение, фосфорилирование АДФ, сопряжение окисления и фосфорилирования, функцию контроля внутриклеточной концентрации кальция,

синтез белков, образование тепла. Велика роль митохондрий в программированной (регулируемой) гибели клеток.

- **Теплопродукция**. Естественный механизм разобщения окислительного фосфорилирования функционирует в клетках бурого жира. В этих клетках митохондрии имеют атипичную структуру (уменьшен их объём, увеличена плотность матрикса, расширены межмембранные пространства) — конденсированные митохондрии. Такие митохондрии могут усиленно захватывать воду и набухать в ответ на тироксин, увеличение концентрации Ca^{2+} в цитозоле, при этом усиливается разобщение окислительного фосфорилирования, и происходит выделение тепла. Эти процессы обеспечивает специальный разобщающий белок термогенин. Норадреналин из симпатического отдела вегетативной нервной системы усиливает экспрессию разобщающего белка и стимулирует теплопродукцию.
- **Апоптоз**. Митохондрии играют важную роль в регулируемой (программированной) гибели клеток — апоптозе, выделяя в цитозоль факторы, повышающие вероятность гибели клетки. Одним из них является цитохром С — белок, переносящий электроны между белковыми комплексами во внутренней мембране митохондрий. Выделяясь из митохондрий, цитохром С включается в состав апоптосомы, активирующей каспазы (представители семейства киллерных протеаз).

КОМПЛЕКС ГОЛЬДЖИ

Комплекс Гольджи расположен около ядра и образован стопкой из 3—10 уплощённых и слегка изогнутых цистерн с расширенными концами (рис. 2-43). Эта органелла процессирует белки, синтезированные в гранулярной эндоплазматической сети. Выходящие из цистерн комплекса Гольджи белки находятся внутри транспортных пузырьков. Продукты комплекса Гольджи разделяются на три потока, которые направляются в плазматическую мембрану (интегральные мембранные белки), лизосомы или выделяются из клетки (например, пищеварительные ферменты).

Цистерны комплекса Гольджи образуют три основных компартмента: цис-компартмент, транс-компартмент и промежуточный компартмент. С комплексом Гольджи тесно связан и всегда рассматривается вместе ещё один компартмент — транс-сеть Гольджи.

- **Цис-компартмент** (формирующийся) включает цистерны, обращённые к расширенным элементам гранулярной эндоплазматической сети, а также небольшие транспортные пузырьки.
- **Транс-компартмент** (зрелый) образован цистернами, обращёнными к вакуолям и секреторным гранулам. На небольшом расстоянии от краевой цистерны транс-компартмента лежит транс-сеть.
- **Промежуточный компартмент** — небольшое количество цистерн между цис- и транс-компартментами.
- **Транс-сеть Гольджи** лежит на небольшом расстоянии от краевой цистерны транс-компартмента и участвует в образовании лизосом и сортировке белков для различных транспортных пузырьков.

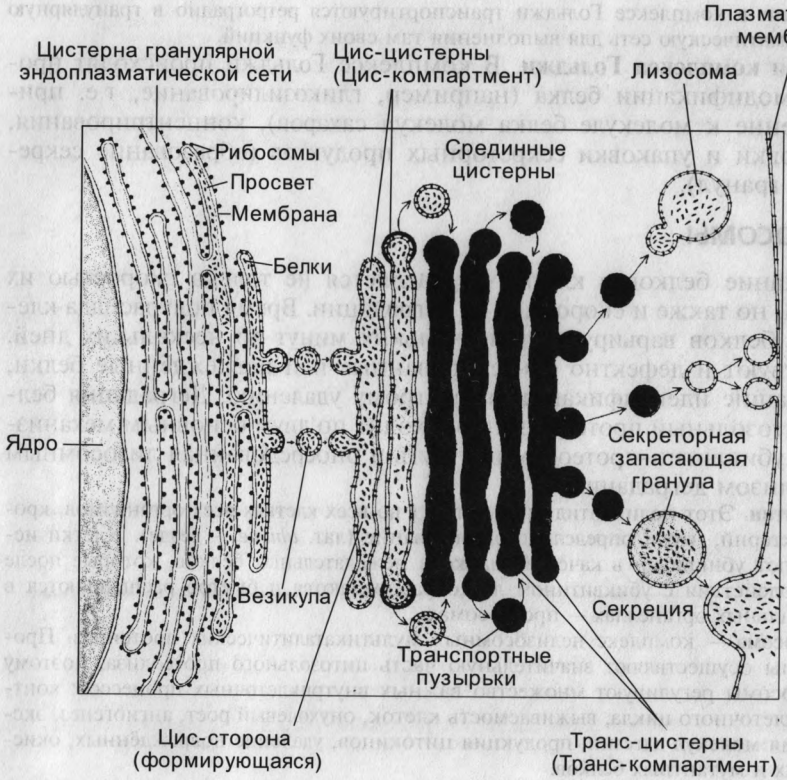

Рис. 2-43. Комплекс Гольджи. Белки и липиды поступают в комплекс Гольджи через цис-компартмент. Транспортные пузырьки переносят эти молекулы последовательно из одной цистерны в другую. Готовый продукт выходит из комплекса через транс-компартмент, находясь в различных пузырьках. Часть из них содержит молекулы, обеспечивающие внутриклеточное пищеварение, и сливается с лизосомами. Другая часть пузырьков участвует в экзоцитозе. Третья группа пузырьков содержит белки для плазмолеммы. [17]

Компартменты и направление транспорта. Белки, синтезированные в гранулярной эндоплазматической сети, поступают в специальный компартмент, который располагается между эндоплазматической сетью и комплексом Гольджи. Этот компартмент представлен т.н. везикулярно-трубчатыми кластерами. Здесь происходит умеренное накопление белков и определяется направление их дальнейшего транспорта. Из этого компартмента материал для дальнейшей модификации проходит по следующей цепочке: цис-компартмент → промежуточный компартмент → транс-компартмент → транс-сеть Гольджи. Это направление транспорта продукта обозначается как антероградное. Перемещение продукта по данной цепочке в обратном направлении называют ретроградным транспортом. Некоторые белки после мо-

дификации в комплексе Гольджи транспортируются ретроградно в гранулярную эндоплазматическую сеть для выполнения там своих функций.

Функции комплекса Гольджи. В комплексе Гольджи происходят процессы модификации белка (например, гликозилирование, т.е. присоединение к молекуле белка молекул сахаров), концентрирования, сортировки и упаковки секреторных продуктов (образование секреторных гранул).

ПРОТЕОСОМЫ

Содержание белков в клетке определяется не только скоростью их синтеза, но также и скоростью их деградации. Время полураспада клеточных белков варьирует от нескольких минут до нескольких дней. Существуют и дефектно синтезированные или повреждённые белки, подлежащие идентификации и быстрому удалению. Деградация белков (цитозольный протеолиз) происходит по двум основным механизмам — убиквитин-протеосомный путь и опосредованная лизосомным протеолизом деградация.

- **Убиквитин**. Этот полипептид присутствует во всех клетках всех организмов, кроме бактерий, что и определило его название (лат. *ubique* — везде). Клетки используют убиквитин в качестве маркёра нежелательных белков, которые после взаимодействия с убиквитином легко распознаются и быстро расщепляются в специальных органеллах — протеосомах.
- **Протеосома** — комплекс нелизосомных мультикаталитических протеиназ. Протеосомы осуществляют значительную часть цитозольного протеолиза, поэтому протеосомы регулируют множество важных внутриклеточных процессов: контроль клеточного цикла, выживаемость клеток, опухолевый рост, ангиогенез, экспрессия молекул адгезии, продукция цитокинов, удаление повреждённых, окисленных и мутантных белков.

ЛИЗОСОМЫ

Лизосомы — окружённые мембраной округлые пузырьки, содержащие кислые гидролазы. В широком смысле функция лизосом заключается в утилизации «внутриклеточного мусора». Лизосомы образуются путём слияния так называемых поздних эндосом, содержащих лизосомные гидролазы, с везикулами, подлежащими деградации (например, фагосомой).

Поздние эндосомы (или перинуклеарные эндосомы) образуются при слиянии содержащих лизосомные гидролазы везикул и везикул, в мембрану которых встроены специфические лизосомные белки.

Различают следующие **типы лизосом**: мультивезикулярные тельца, фаголизосомы, аутофаголизосомы, остаточные тельца.

- **Мультивезикулярные тельца** образуются при слиянии перинуклеарной и периферической эндосом.
- **Фаголизосома** образуется при слиянии перинуклеарной эндосомы и фагосомы, содержащей *экзогенный* материал.

- **Аутофаголизосома** образуется при слиянии перинуклеарной эндосомы и аутофагоцитозной вакуоли, содержащей подлежащие деградации *эндогенные* молекулы и органеллы.
- **Остаточные тельца** — лизосомы любого типа, содержащие непереваренный материал (липофусцин, гемосидерин).

Известно более 50 лизосомных ферментов: рибонуклеазы, дезоксирибонуклеазы, катепсины B и L (протеазы), сульфатазы, β-глюкуронидазы, β-галактозидазы, гликозидазы, липазы, эстеразы, фосфатазы и другие. Лизосомные ферменты наиболее активны в кислой среде (pH 5,0), для поддержания которой в мембрану лизосомы встроен протонный насос (H^+,K^+-АТФаза). **Кислая фосфатаза** служит надежным маркёром лизосом.

Лизосомы участвуют во внутриклеточном пищеварении. Лизосомы «работают» внутриклеточно, но некоторые клетки (например, нейтрофилы, остеокласты) для выполнения своих функций секретируют лизосомы во внеклеточное пространство.

Родственные лизосомам органеллы. Некоторые свойства лизосом обнаруживаются в специфических органеллах, характерных для определённого типа клеток. К таким органеллам относят, например, меланосомы пигментных клеток, азурофильные гранулы нейтрофилов, плотные тельца тромбоцитов (δ-гранулы).

ПЕРОКСИСОМЫ

Пероксисомы — мембранные пузырьки размером 0,1—1,5 мкм с электронно-плотной сердцевиной. Они особенно многочисленны в клетках печени и почки; количество пероксисом в одной клетке может составлять до нескольких сотен. В мембране органеллы находятся специфичные для пероксисом белки — пероксины, а в матриксе — матриксные белки, в т.ч. более 40 ферментов (например, каталаза и пероксидаза), катализирующие анаболические (биосинтез жёлчных кислот) и катаболические (β-окисление длинных цепей жирных кислот, H_2O_2-зависимое дыхание, деградация ксенобиотиков) процессы. Все компоненты пероксисом поступают из цитозоля. Продолжительность жизни пероксисом — 5—6 суток. Новые органеллы возникают из предсуществующих путём их простого деления.

ВКЛЮЧЕНИЯ

Клеточные включения образованы материалом, который постоянно присутствует в клетке. Это могут быть пигменты, запасы питательных веществ и энергии (жиры и гликоген), продукты расщепления компонентов клетки. К разнородной по морфологии и генезу группе включений относят находящиеся в цитозоле единичные или группы

гранул и капель: гликогена, липидов, пигментов, липофусцина (см. рис. 2-22).

- **Пигментные включения**. Одним из наиболее распространённых пигментов является **меланин**. Его особенно много в клетках-продуцентах — меланоцитах. Он присутствует также в клетках эпителия, соединительной ткани и даже в нейронах. **Липофусцин** образуется в результате деградации компонентов клетки, это продукт лизосомного переваривания, не подвергающийся дальнейшему расщеплению, а именно мембранные пузырьки различных размеров с электронно-плотным содержимым. Внутриклеточные включения липофусцина имеют жёлто-коричневый цвет. Пигмент называют также пигментом изнашивания, или старения. Его легко найти в нервной системе, в тканях с высокой активностью макрофагов, в неделящихся клетках (нейроны, кардиомиоциты) и мышечных волокнах. Особенно много липофусцина в волокнах скелетной мышцы, где он располагается преимущественно под сарколеммой и около ядра. Количество пигмента с возрастом нарастает. Накопление липофусцина в жировых клетках придаёт жиру жёлтый цвет.
- **Запасы питательных веществ и энергии**. Подобные включения образованы гликогеном и липидами. **Включения из гликогена** чаще встречаются в печени и скелетной мышце. Гранулы гликогена размером 20–30 нм не связаны с мембраной, но часто расположены вблизи гладкой эндоплазматической сети. В отличие от других включений (например, липофусцина), гликоген может быть равномерно распределён по всему объёму цитоплазмы. **Липидные (жировые) включения** рассматриваются как источник энергии в клетке. Капли различных размеров и плотности, не связанные с мембранами; содержат триглицериды и холестерин. Выраженность липидных включений может быть преходящей. Длительность их пребывания в клетке варьирует от минут и часов (энтероциты кишки) до недель и месяцев (адипоциты).

Клеточный цикл

Клеточный цикл (рис. 2-51) состоит из митоза (М-фаза) и интерфазы. В интерфазе последовательно различают фазы G_1, S и G_2.

СТАДИИ КЛЕТОЧНОГО ЦИКЛА

Интерфаза

G_1 следует за телофазой митоза. В эту фазу клетка синтезирует РНК и белки. Продолжительность фазы — от нескольких часов до нескольких дней.

G_0. Клетки могут выйти из цикла и находиться в фазе G_0. В фазе G_0 клетки начинают дифференцироваться.

S. В фазу S в клетке продолжается синтез белка, происходит репликация ДНК, разделяются центриоли. В большинстве клеток фаза S длится 8-12 часов.

G_2. В фазу G_2 продолжается синтез РНК и белка (например, синтез тубулина для микротрубочек митотического веретена). Дочерние центриоли достигают размеров дефинитивных органелл. Эта фаза длится 2-4 часа.

Митоз

В ходе митоза делятся ядро (кариокинез) и цитоплазма (цитокинез). Фазы митоза: профаза, прометафаза, метафаза, анафаза, телофаза (рис. 2-52).

Профаза. Каждая хромосома состоит из двух сестринских хроматид, соединённых центромерой, исчезает ядрышко. Центриоли организуют митотическое веретено. Пара центриолей входит в состав ми-

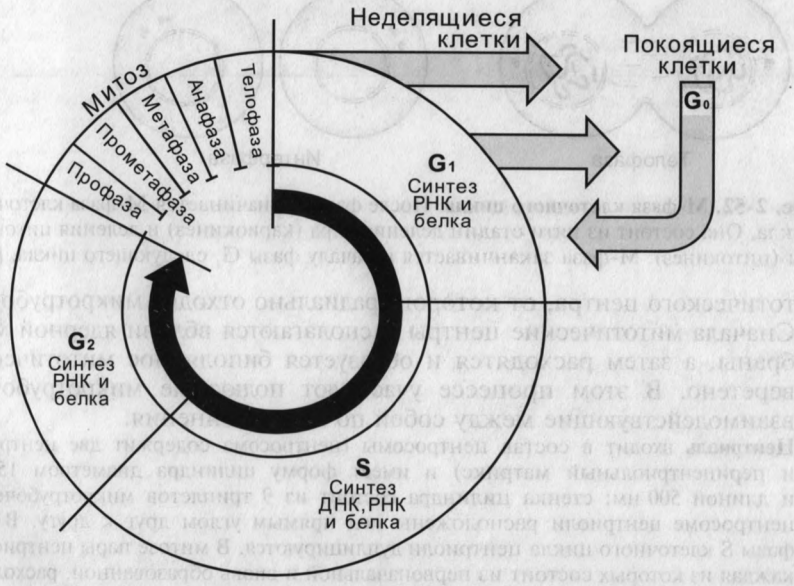

Рис. 2-51. Стадии клеточного цикла. В клеточном цикле различают митоз — сравнительно короткую фазу М и более длительный период — интерфазу. Фаза М состоит из профазы, прометафазы, метафазы, анафазы и телофазы; интерфаза складывается из фаз G_1, S и G_2. Клетки, выходящие из цикла, более не делятся и вступают в дифференцировку. Клетки в фазе G_0 обычно не возвращаются в цикл. [17]

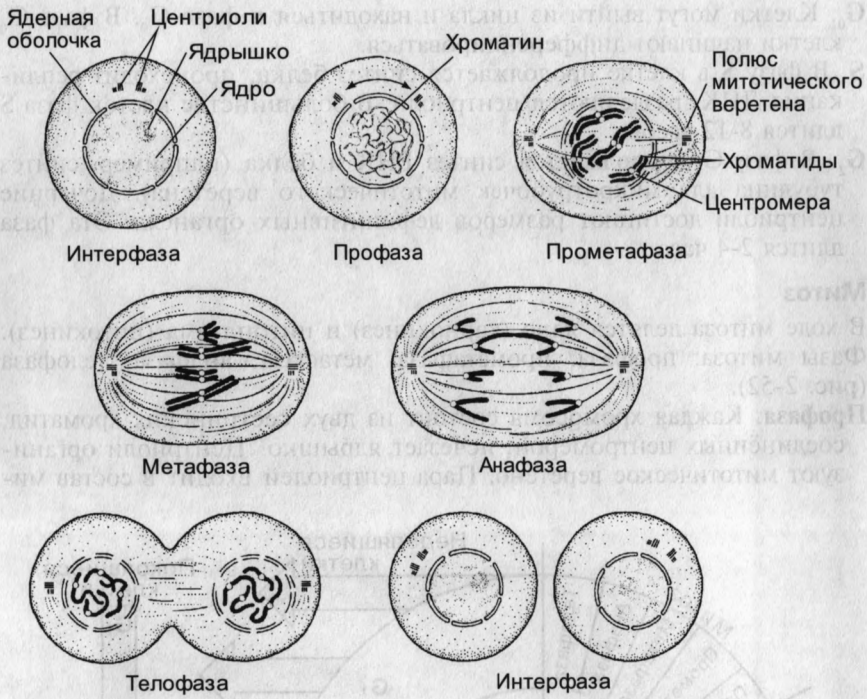

Рис. 2-52. М-фаза клеточного цикла. После фазы G_2 начинается М-фаза клеточного цикла. Она состоит из пяти стадий деления ядра (кариокинез) и деления цитоплазмы (цитокинез). М-фаза заканчивается к началу фазы G_1 следующего цикла. [65]

тотического центра, от которого радиально отходят микротрубочки. Сначала митотические центры располагаются вблизи ядерной мембраны, а затем расходятся и образуется биполярное митотическое веретено. В этом процессе участвуют полюсные микротрубочки, взаимодействующие между собой по мере удлинения.

Центриоль входит в состав центросомы (центросома содержит две центриоли и перицентриольный матрикс) и имеет форму цилиндра диаметром 150 нм и длиной 500 нм; стенка цилиндра состоит из 9 триплетов микротрубочек. В центросоме центриоли расположены под прямым углом друг к другу. В ходе фазы S клеточного цикла центриоли дуплицируются. В митозе пары центриолей, каждая из которых состоит из первоначальной и вновь образованной, расходятся к полюсам клетки и участвуют в образовании митотического веретена.

Прометафаза. Ядерная оболочка распадается на мелкие фрагменты. В области центромер появляются кинетохоры, функционирующие как центры организации кинетохорных микротрубочек. Отхождение кинетохор от каждой хромосомы в обе стороны и их взаимодействие

с полюсными микротрубочками митотического веретена — причина перемещения хромосом.

Метафаза. Хромосомы располагаются в области экватора веретена. Образуется метафазная пластинка, в которой каждая хромосома удерживается парой кинетохоров и связанными с ними кинетохорными микротрубочками, направленными к противоположным полюсам митотического веретена.

Анафаза — расхождение дочерних хромосом к полюсам митотического веретена со скоростью 1 мкм/мин.

Телофаза. Хроматиды подходят к полюсам, кинетохорные микротрубочки исчезают, а полюсные продолжают удлиняться. Образуется ядерная оболочка, появляется ядрышко.

Цитокинез — разделение цитоплазмы на две обособляющиеся части. Процесс начинается в поздней анафазе или в телофазе. Плазмолемма втягивается между двумя дочерними ядрами в плоскости, перпендикулярной длинной оси веретена. Борозда деления углубляется, и между дочерними клетками остаётся мостик — остаточное тельце. Дальнейшее разрушение этой структуры приводит к полному разделению дочерних клеток.

Регуляторы клеточного деления

Пролиферация клеток, происходящая путём митоза, жёстко регулируется множеством молекулярных сигналов. Скоординированная деятельность этих многочисленных регуляторов клеточного цикла обеспечивает как переход клеток от фазы к фазе клеточного цикла, так и точное выполнение событий каждой фазы. Главная причина появления пролиферативно неконтролируемых клеток — мутации генов, кодирующих структуру регуляторов клеточного цикла. Регуляторы клеточного цикла и митоза подразделяют на внутриклеточные и межклеточные. Внутриклеточные молекулярные сигналы многочисленны, среди них в первую очередь следует назвать собственно регуляторы клеточного цикла (циклины, циклин-зависимые протеинкиназы, их активаторы и ингибиторы) и онкосупрессоры.

Мейоз

В ходе мейоза образуются гаплоидные гаметы (рис. 2-53, см. также рис. 15-8).

Первое деление мейоза

Первое деление мейоза (профаза I, метафаза I, анафаза I и телофаза I) — редукционное.

Профаза I последовательно проходит несколько стадий (лептотена, зиготена, пахитена, диплотена, диакинез).

Лептотена — хроматин конденсируется, каждая хромосома состоит из двух хроматид, соединённых центромерой.

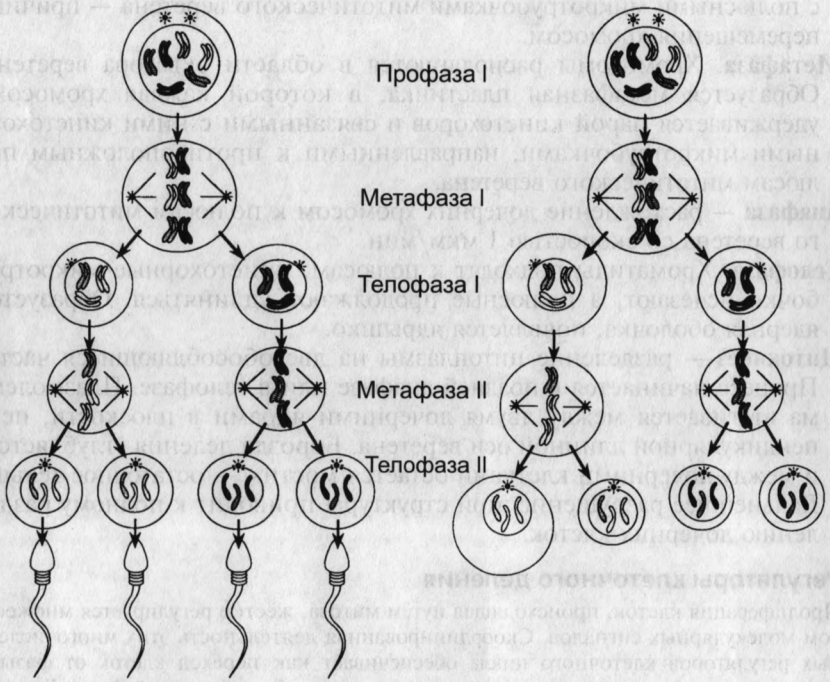

Рис. 2-53. Мейоз обеспечивает переход половых клеток из диплоидного состояния в гаплоидное. [17]

Зиготена — гомологичные парные хромосомы сближаются и вступают в физический контакт (**синапсис**) в виде синаптонемального комплекса, обеспечивающего конъюгацию хромосом. На этой стадии две лежащие рядом пары хромосом образуют бивалент.

Пахитена — хромосомы утолщаются вследствие спирализации. Отдельные участки конъюгировавших хромосом перекрещиваются друг с другом и образуют хиазмы. Здесь происходит **кроссинговер** — обмен участками между отцовскими и материнскими гомологичными хромосомами.

Диплотена — разделение конъюгировавших хромосом в каждой паре в результате продольного расщепления синаптонемального комплекса. Хромосомы расщепляются по всей длине комплекса, за исключением хиазм. В составе бивалента чётко различимы 4 хроматиды. Такой бивалент называют тетрадой. В хроматидах появляются участки раскручивания, где синтезируется РНК.

Диакинез. Продолжаются процессы укорочения хромосом и расщепления хромосомных пар. Хиазмы перемещаются к концам хромосом (терминализация). Разрушается ядерная мембрана, исчезает ядрышко. Появляется митотическое веретено.

Метафаза I. В метафазе I тетрады образуют метафазную пластинку. В целом отцовские и материнские хромосомы распределяются случайным образом по ту или другую сторону экватора митотического веретена. Подобный характер распределения хромосом лежит в основе второго закона Менделя, что (наряду с кроссинговером) обеспечивает генетические различия между индивидуумами.

Анафаза I отличается от анафазы митоза тем, что при митозе к полюсам расходятся сестринские хроматиды. В эту фазу мейоза к полюсам отходят целостные хромосомы.

Телофаза I не отличается от телофазы митоза. Формируются ядра, имеющие 23 конъюгированные (удвоенные) хромосомы, происходит цитокинез, образуются дочерние клетки.

Второе деление мейоза

Второе деление мейоза — эквационное — протекает так же, как митоз (профаза II, метафаза II, анафаза II и телофаза II), но значительно быстрее. Дочерние клетки получают гаплоидный набор хромосом (22 аутосомы и одну половую хромосому).

Глава 3

ВНУТРИУТРОБНОЕ РАЗВИТИЕ

Многоклеточный организм развивается из оплодотворённой яйцеклетки (зигота) не только путём увеличения количества клеток (**пролиферация**) и увеличения массы зародыша (**рост**). Одновременно определяется судьба отдельных клеток. Этот процесс известен как **детерминация**. Детерминированные клетки специализируются (**дифференцировка**), т.е. приобретают конкретную морфологию и оказываются способными выполнять конкретную функцию. Одновременно осуществляется **морфогенез** —формирование органов и архитектуры тела. Таким образом, детерминация, дифференцировка, морфогенез, пролиферация, рост, миграция клеток, гибель клеток, т.е разные **морфогенетические процессы** и составляют суть развития многоклеточного организма.

Периоды пренатального развития

В пренатальном развитии человека выделяют начальный, зародышевый и плодный периоды (табл. 3-2).

Таблица 3-2. Периоды пренатального развития

Период	Продолжительность	Критическое событие
Начальный (концептус)	Первые 2 недели	Оплодотворение
Зародышевый (эмбрион)	От 3-й по 8-ю недели включительно	Образование первичной полоски
Плодный (плод)	До конца беременности	Плацентация

* Эмбрион — общность клеток или существо, формирующееся на стадии первичной полоски, но не ранее. По мнению A. McLaren [69], нельзя называть эмбрионом продукт дифференцировки зиготы до стадии первичной полоски. Автор предлагает называть этот продукт концептусом, проэмбрионом, предэмбрионом.

Для начального периода и раннего эмбриона (см. рис. 3-6) выделены такие фазы развития и связанные с ними события: **зигота** — начало синтеза ДНК и белка; **дробление** — начало синтеза основных типов РНК; **морула** — клетки ещё тотипотентны (эмбриональная стволовая клетка); **бластоциста** — утрата тотипотентности; клетки детермини-

рованы к образованию зародышевых или внезародышевых структур; **гаструла** — наличие зародышевых листков и стволовых клеток; **органогенез** — формирование зачатков органов из клеточных клонов.

Половые клетки

Сперматозоид. В эякуляте человека содержится 3×10^8 сперматозоидов (рис. 3-2). В женских половых путях они сохраняют способность к оплодотворению до 2 суток, но до оплодотворения сперматозоиды должны пройти процесс капацитации. Сперматозоиды направленно

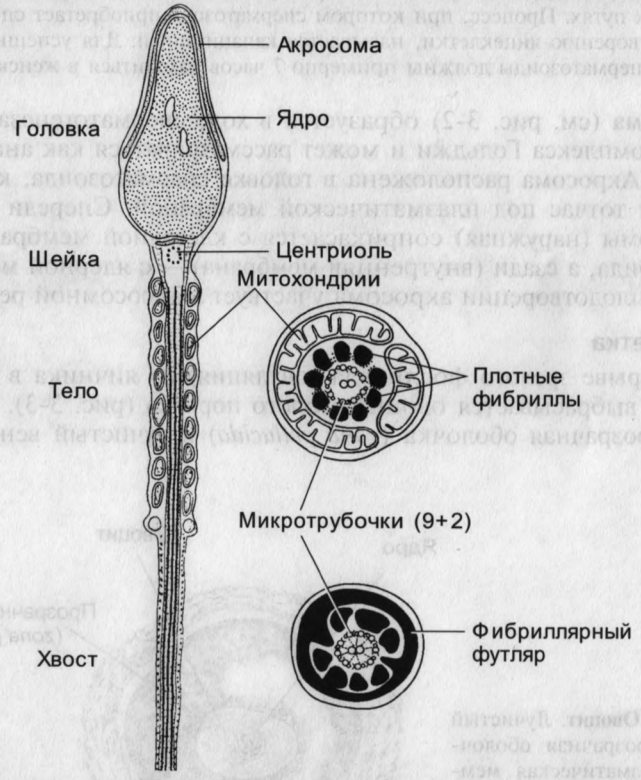

Рис. 3-2. Сперматозоид. Головка содержит ядро и акросому. В шейке присутствует центриоль. Промежуточный отдел заполнен митохондриями, формирующими митохондриальную спираль. В осевой части промежуточного отдела и практически вдоль всего хвоста располагается аксонема. В хвосте (снаружи от аксонемы) локализуются наружные плотные фибриллы и фибриллярный футляр. [17]

мигрируют к воронке маточной трубы, где и происходит их встреча с яйцеклеткой (см. позицию 2 на рис. 3-6).

- **Направленная миграция сперматозоида**. В феномене встречи сперматозоида и яйцеклетки важную роль играет **хемотаксис** — направленная миграция сперматозоидов по градиенту химических веществ, выделяемых овулировавшей яйцеклеткой. Хемоаттрактанты попадают в маточную трубу в составе фолликулярной жидкости лопнувшего фолликула, а также секретируются яйцеклеткой и фолликулярными клетками *corona radiata*.
- **Капацитация**. До того как сперматозоид встретится с яйцеклеткой, он в течение нескольких часов находится в женских половых путях. При этом на сперматозоид воздействуют факторы женского организма (pH, слизь, прогестерон, хемоаттрактанты и др.). Жизнеспособные и подвижные сперматозоиды не способны оплодотворить яйцеклетку, пока не пройдут **окончательное созревание** в женских половых путях. Процесс, при котором сперматозоид приобретает способность к оплодотворению яйцеклетки, называется капацитацией. Для успешной капацитации сперматозоиды должны примерно 7 часов находиться в женских половых путях.
- **Акросома** (см. рис. 3-2) образуется в ходе сперматогенеза как продукт комплекса Гольджи и может рассматриваться как аналог лизосомы. Акросома расположена в головке сперматозоида, кпереди от ядра и тотчас под плазматической мембраной. Спереди мембрана акросомы (наружная) соприкасается с клеточной мембраной сперматозоида, а сзади (внутренняя мембрана) — с ядерной мембраной. При оплодотворении акросома участвует в акросомной реакции.

Яйцеклетка

При разрыве зрелого фолликула (овуляция) из яичника в брюшную полость выбрасывается овоцит второго порядка (рис. 3-3). Его окружают прозрачная оболочка (*zona pellucida*) и лучистый венец (*corona radiata*).

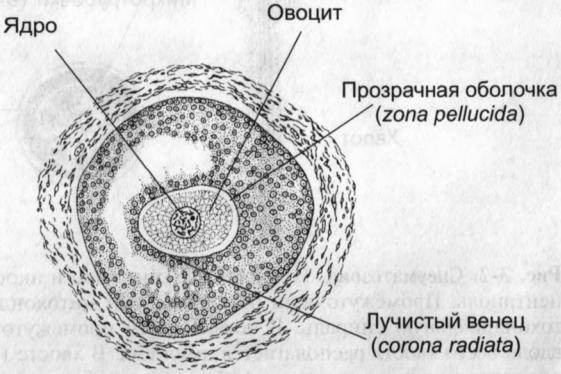

Рис. 3-3. Овоцит. Лучистый венец, прозрачная оболочка и плазматическая мембрана овоцита — барьеры, которые должен последовательно преодолеть сперматозоид, чтобы произошло оплодотворение. [17]

- **Перемещение яйцеклетки**. Перед овуляцией увеличение тонуса ГМК маточной трубы приближает воронку маточной трубы к поверхности яичника. Биение ресничек эпителиальных клеток фимбрий ампулы маточной трубы создаёт ток жидкости, способствующий перемещению яйцеклетки из брюшной полости в ампулу.
- **Способность к оплодотворению**. Для успешного оплодотворения яйцеклетка должна встретиться со сперматозоидом в течение одних суток после овуляции. Из практических соображений время, в течение которого овулировавшая яйцевая клетка может быть оплодотворена, оценивают в пять суток.
- **Прозрачная оболочка**. По мере развития яйцеклетки в ней происходят синтез и последующая секреция гликопротеинов, постепенно формирующих *zona pellucida*. Зрелая прозрачная оболочка содержит густую сеть тонких нитей, состоящую из гликопротеинов (главным образом, белки ZP); один из них (ZP3) — главный рецептор сперматозоида, а ZP2 — вторичный рецептор, обеспечивающий дополнительное связывание гамет. Связывание сперматозоида с гликопротеинами ZP является сигналом к акросомной реакции.

Оплодотворение

Оплодотворение — слияние мужской и женской гамет — приводит к образованию одноклеточного зародыша — зиготы. При оплодотворении взаимодействуют мужская и женская гаплоидные гаметы; при этом сливаются их ядра (пронуклеусы), объединяются хромосомы, и возникает диплоидная клетка нового организма — зигота. *Начало оплодотворения* — момент слияния мембран сперматозоида и яйцевой клетки, *окончание оплодотворения* — момент объединения материала мужского и женского пронуклеусов.

Для того, чтобы произошло оплодотворение, сперматозоид должен последовательно преодолеть **три барьера** (рис. 3-4) лучистый венец, состоящий из нескольких слоёв фолликулярных клеток, прозрачную оболочку и, наконец, плазматическую мембрану яйцеклетки. Сперматозоид легко проникает через лучистый венец между рыхло расположенными фолликулярными клетками и достигает прозрачной оболочки. При взаимодействии сперматозоида с прозрачной оболочкой происходят следующие события: связывание сперматозоида с его рецептором → акросомная реакция → расщепление компонентов *zona pellucida* ферментами акросомы → проникновение сперматозоида через образовавшийся в оболочке канал к плазматической мембране яйцеклетки.

- **Акросомная реакция** — экзоцитоз содержимого акросомы, предназначенного для разрушения прозрачной оболочки. Начало акросомной реакции — следствие взаимодействия олигосахаридов гликопротеи-

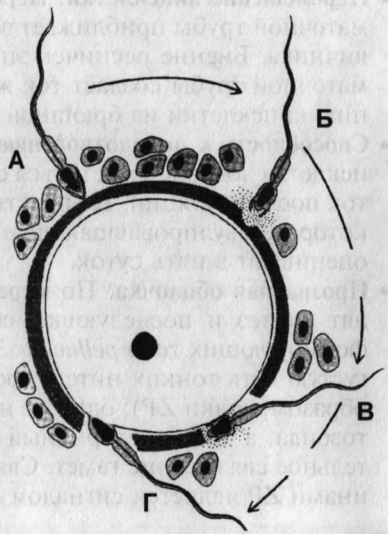

Рис. 3-4. Преодоление сперматозоидом барьеров яйцевой клетки. **А** — проникновение сперматозоида через лучистый венец; **Б** — акросомная реакция; **В** — прохождение сперматозоида через прозрачную оболочку; **Г** — слияние клеточных мембран сперматозоида и яйцеклетки. [17]

на ZP3 прозрачной оболочки с его лектин-подобным рецептором в мембране головки сперматозоида. При акросомной реакции наружная мембрана акросомы и клеточная мембрана сперматозоида сливаются и формируют мелкие пузырьки, отделяющиеся от головки. При этом из акросомы освобождаются гиалуронидаза, протеазы и другие ферменты, расщепляющие молекулы прозрачной оболочки.

- **Слияние гамет**. В результате акросомной реакции в прозрачной оболочке образуется узкий канал, через который проходит сперматозоид; плазматические мембраны сперматозоида и яйцеклетки вступают в соприкосновение и сливаются, а ядро сперматозоида оказывается погружённым в цитоплазму яйцеклетки.
- **Активация яйцеклетки**. Оплодотворение активизирует яйцеклетку, в цитоплазме повышается концентрация Ca^{2+}, что служит сигналом для второго деления мейоза. Оплодотворённый овоцит второго порядка после метафазы второго деления завершает мейоз с образованием гаплоидной зрелой яйцеклетки и второго полярного тельца.
- **Объединение пронуклеусов**. В течение первых 12 часов после проникновения сперматозоида в яйцеклетку происходит перестройка ядер (пронуклеусов) слившихся гамет. Ядра набухают, появляются ядрышки. Пронуклеусы мигрируют в центр яйцеклетки и сближаются. Их ядерные оболочки исчезают, а материнские и отцовские хромосомы перемешиваются — образуется синкарион (♀ + ♂). Этот процесс (сингамия) и есть собственно оплодотворение.

- **Кортикальная реакция**. По периферии яйцеклетки расположены кортикальные гранулы. Их диаметр 200—600 нм; они содержат ферменты, в том числе различные гидролазы. Сразу после проникновения сперматозоида в яйцеклетку начинается кортикальная реакция — выделение содержимого кортикальных гранул в перивителлиновое пространство. Сигнал для кортикальной реакции — повышение концентрации Ca^{2+} в цитозоле. Под действием ферментов кортикальных гранул происходят протеолиз ZP2 и модификация рецептора сперматозоида ZP3. В модифицированном состоянии молекулы ZP теряют способность к запуску акросомной реакции в других сперматозоидах. Тем самым блокируется полиспермия.
- **Оболочка оплодотворения**. В результате кортикальной реакции прозрачная оболочка подвергается существенным изменениям — происходит её стабилизация (оболочка оплодотворения). В стабилизированном состоянии оболочка оплодотворения защищает проходящий по маточной трубе концептус. Без оболочки оплодотворения дробление зиготы невозможно.

От зиготы до бластоцисты

Оплодотворённая яйцеклетка в результате дроблений формирует зародыш (концептус), состоящий из бластомеров. В дальнейшем (до начала гаструляции) зародыш проходит стадии морулы и бластоцисты.

Дробление

Дробление — митотическое деление диплоидных клеток без увеличения их суммарного объёма. При дроблении происходит относительно быстрое увеличение количества клеток (бластомеров), от 2 до примерно 12—16 к третьим суткам после оплодотворения, когда концептус достигает стадии морулы и выходит в полость матки из маточной трубы (рис. 3-6). Дробление отличается от обычного клеточного цикла отсутствием фаз G1 и G2 и очень короткой S-фазой, во время которой происходит синтез ДНК. Интервал между делениями дробления составляет примерно 12—24 часа. В ходе дроблений клетки уменьшаются в размерах, так что диаметр концептуса не превышает 100 мкм. На стадии бластоцисты дробления прекращаются и клетки возобновляют обычный клеточный цикл.

Характер дробления определяется количеством и распределением в цитоплазме желточных включений. У человека — плацентарного млекопитающего — в связи с внутриутробным питанием плода через плаценту — нет необходимости в создании больших запасов желтка. Поэтому желток распределён в цитоплазме равномерно (**изолецитальная яйцеклетка**). Зигота, образованная такой яйцеклеткой, совершает **голо-**

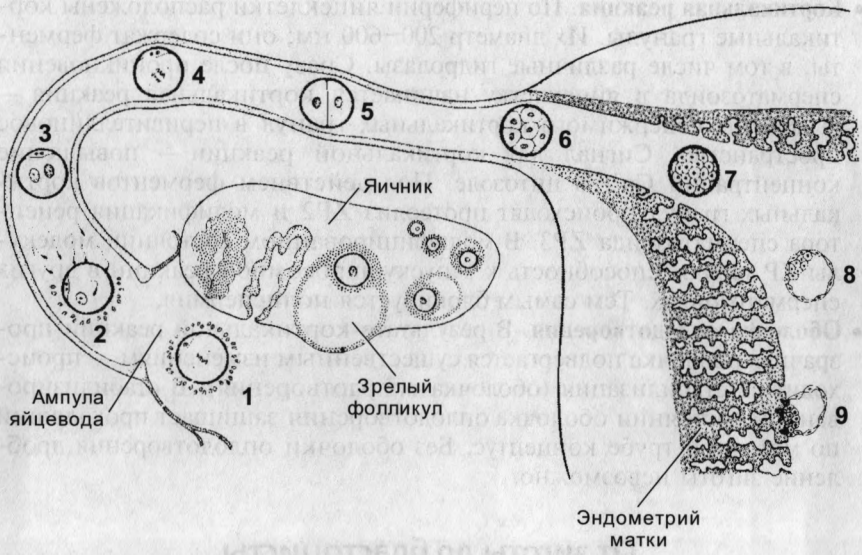

Рис. 3-6. Концептус от оплодотворения до имплантации. Овуляция наступает на 14-й день менструального цикла, в течение 1 сут происходит оплодотворение. Трое суток с момента оплодотворения концептус продвигается по маточной трубе, на 4-е сутки попадает в полость матки и через 5,5–6 сут имплантируется в эндометрий. В ходе перемещения по маточной трубе происходит дробление, и в полости матки оказывается бластоциста, готовая к имплантации. **1** — овоцит тотчас после овуляции; **2** — оплодотворение через 12–24 ч после овуляции; **3** — стадия появления мужского и женского пронуклеусов; **4** — начало дробления; **5** — двухклеточная стадия (30 часов); **6** — морула, состоящая из 12–16 бластомеров (3 сут); **7** — продвинутая морула в полости матки (4 сут); **8** — ранняя бластоциста (4,5–5 сут); **9** — имплантация бластоцисты (5,5–6 сут). [17]

бластическое дробление, т.е. полностью разделяется на два бластомера. **Дальнейшие дробления — асинхронные и несколько неравномерные**. При дроблении зигота окружена прозрачной оболочкой, сохраняющейся до стадии бластоцисты.

- **Первое дробление** (рис. 3-6) начинается примерно через 30 часов после оплодотворения. Плоскость первого деления проходит через область направительных телец. Область отделения направительных телец обычно рассматривают как анимальный полюс. Образующиеся два бластомера несколько различны по размерам.

  В результате первого деления дробления нарушается симметрия зародыша и образуется два бластомера с различными потенциями развития: один бластомер дает начало «эмбриональной части» бластоцисты (полярный трофобласт и глубокая часть внутренней клеточной массы), а другой бластомер — «неэмбриональ-

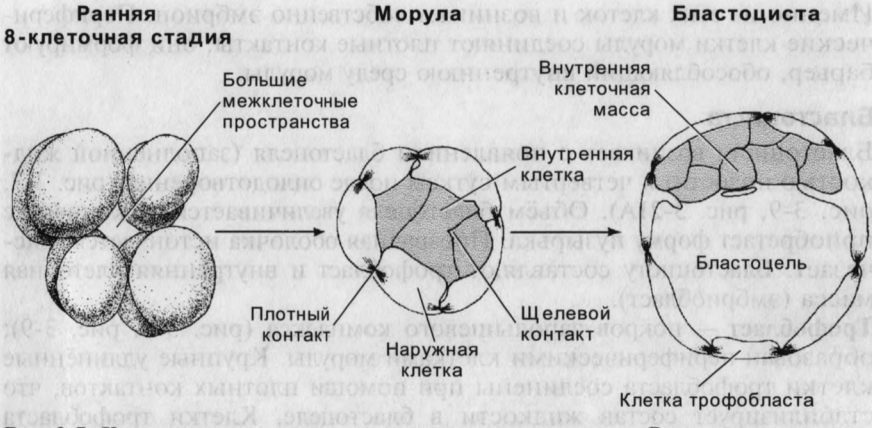

Рис. 3-7. Компактизация и морула на ранних этапах развития. В результате компактизации уменьшается размер межклеточных пространств между бластомерами, они сближаются, и формируется морула. В моруле различают внутреннюю часть (клетки связаны щелевыми контактами) и наружную часть (клетки соединены при помощи плотных контактов). Из клеток внутренней части морулы развивается эмбриобласт, а из клеток наружной части формируется трофобласт. Внутренняя клеточная масса и трофобласт — главные структурные элементы бластоцисты. [17]

ной части» бластоцисты (муральный трофобласт и поверхностный слой внутренней клеточной массы).

- **Второе дробление** (рис. 3-6). Плоскость второго деления проходит перпендикулярно плоскости первого деления дробления, концептус формально переходит в стадию 4-х бластомеров, но дробление у человека асинхронно, поэтому при переходе от стадии 2-х бластомеров к стадии 4-х бластомеров в течение некоторого времени можно наблюдать трёхклеточный концептус.
- **Третье дробление**. На этой стадии образуется концептус с различным количеством бластомеров; условно его можно отнести к стадии 8 бластомеров (рис. 3-6, рис. 3-7). До этого бластомеры расположены рыхло, но перед следующим (4-м) делением дробления эмбрион подвергается компактизации. Концептус уплотняется (**компактизация**), поверхность соприкосновения бластомеров увеличивается, а объём межклеточного пространства уменьшается.

Морула

По мере увеличения числа бластомеров концептус перемещается по маточной трубе и к третьим суткам достигает стадии морулы (рис. 3-6). Морула — группа клеток, возникших в ходе нескольких делений дробления и заключённых внутри прозрачной оболочки (рис. 3-7). Центрально расположенные клетки морулы образуют щелевые контакты.

Именно из этих клеток и возникает собственно эмбрион. Периферические клетки морулы соединяют плотные контакты; они формируют барьер, обособляющий внутреннюю среду морулы.

Бластоциста

Бластоциста возникает с появлением бластоцеля (заполненной жидкостью полости) к четвёртым суткам после оплодотворения (рис. 3-7, рис. 3-9, рис. 3-21А). Объём бластоцеля увеличивается, и концептус приобретает форму пузырька. Прозрачная оболочка истончается и исчезает. Бластоцисту составляют трофобласт и внутренняя клеточная масса (эмбриобласт).

Трофобласт — покров зародышевого комплекса (рис. 3-7, рис. 3-9); образован периферическими клетками морулы. Крупные удлинённые клетки трофобласта соединены при помощи плотных контактов, что стабилизирует состав жидкости в бластоцеле. Клетки трофобласта «накачивают» жидкость в бластоцель.

Внутренняя клеточная масса (эмбриобласт) — компактная масса мелких клеток, выступающих в бластоцель (рис. 3-7, рис. 3-9). Клетки внутренней клеточной массы происходят из центральной части морулы и связаны при помощи щелевых контактов. В дальнейшем из внутренней клеточной массы образуются собственно зародыш и некоторые связанные с ним оболочки. Частичное или полное разделение внутренней клеточной массы приводит к развитию близнецов.

Гаструляция и первичные зародышевые листки

Гаструляция начинается в конце второй недели развития и характеризуется появлением у клеток способности к перемещениям. С началом гаструляции активируются первые тканеспецифические гены. Эмбриобласт расслаивается на **эпибласт** (слой цилиндрических клеток) и **гипобласт** (слой кубических клеток, обращённый к бластоцелю). Эпибласт и гипобласт вместе образуют двухслойный зародышевый диск (**бластодиск**). В дальнейшем на месте двухслойного зародышевого диска путём миграции и пролиферации клеток развиваются первичные зародышевые листки: эктодерма, мезодерма и энтодерма.

- **Гипобласт**. Формирование гипобласта (первичной энтодермы) происходит по каудально-краниальному градиенту. Обращённые к бластоцелю клетки вентральной части внутренней клеточной массы обособляются в тонкий слой — гипобласт (рис. 3-9). Клетки гипобласта выселяются из внутренней клеточной массы вследствие слабого адгезионного взаимодействия между ними. Интенсивно пролиферирующие клетки гипобласта перемещаются по внутренней

поверхности трофобласта и формируют внезародышевую энтодерму прилегающей к трофобласту стенки желточного мешка.

- **Эпибласт**. Оставшиеся после образования гипобласта клетки внутренней клеточной массы формируют эпибласт (первичная эктодерма). Из него развивается зародыш, а также внезародышевые мезодерма и эктодерма (амниотическая).
- **Зародышевый диск** (рис. 3-9, рис. 3-10) — основная структура, участвующая в гаструляции. Зародышевый диск (более ранняя стадия — бластодиск) состоит из эпибласта, находящегося в контакте с гипобластом (фактически уже слоем клеток внезародышевой энтодермы желточного мешка). Краниальный отдел зародышевого диска расширен. В дальнейшем (на 15-е сутки) в суженной каудальной части

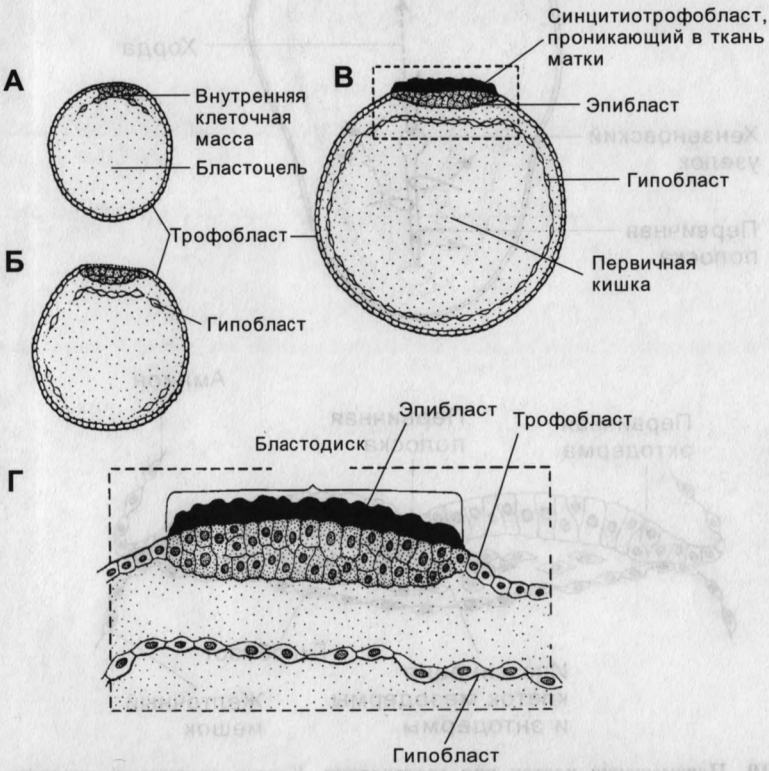

Рис. 3-9. Начало гаструляции. Стадии формирования первичной кишки (**А-В**), бластодиск — **В** и **Г**. Выселяющиеся из гипобласта клетки обрастают изнутри трофобласт, формируя внезародышевую энтодерму. [17]

зародышевого диска возникает вытянутое в кранио-каудальном направлении утолщение — **первичная полоска**. Через первичную полоску мигрируют клетки, участвующие в образовании первичных зародышевых листков и внезародышевых структур (рис. 3-10, рис. 3-12).

✦ **Зародышевая энтодерма** происходит из части эпибласта, расположенной кпереди от первичной полоски.

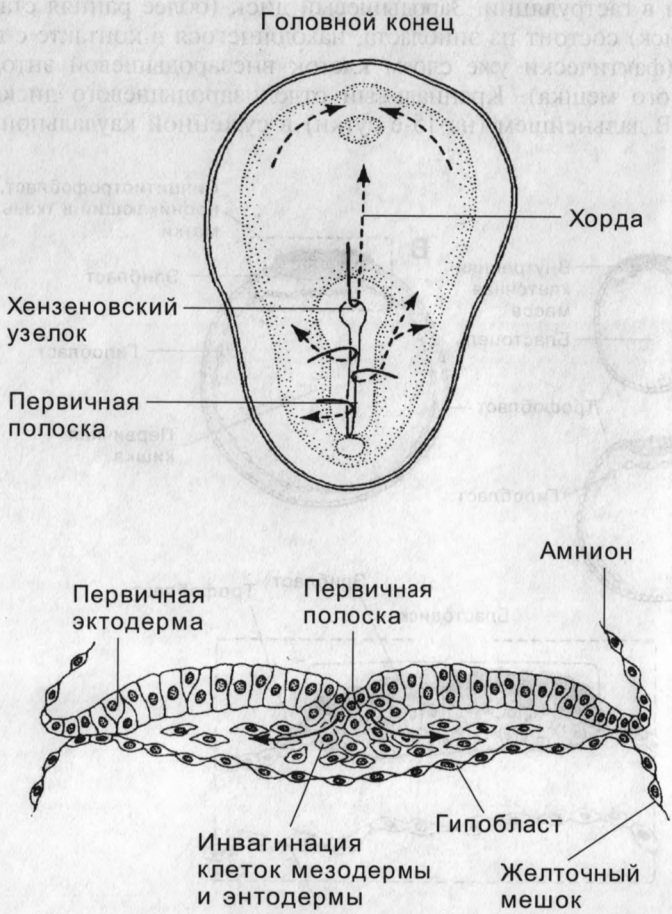

Рис. 3-10. Перемещения клеток при гаструляции. Клетки первичной эктодермы, проходящие через первичный (хензеновский) узелок, образуют хорду. Остальные клетки первичной эктодермы, проходящие через первичную полоску, мигрируют в латеральном направлении и формируют мезодерму и энтодерму. [17]

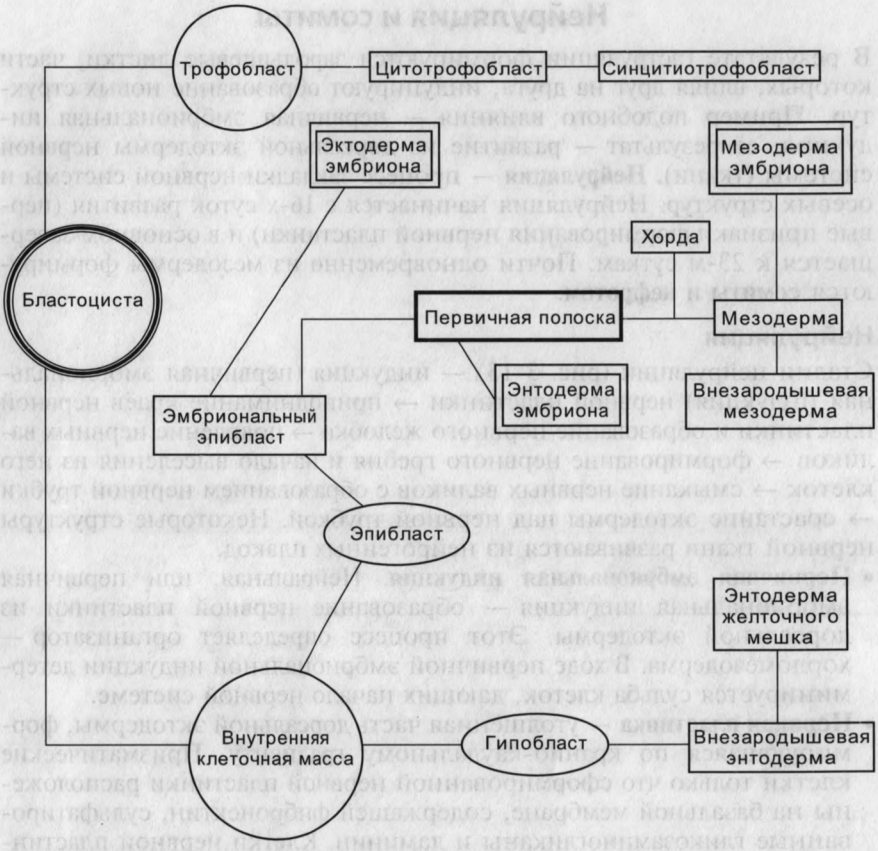

Рис. 3-12. Происхождение зародышевых листков. [17]

- **Зародышевая и внезародышевая мезодерма**. Через заднюю часть первичной полоски мигрируют клетки эпибласта, образующие мезодерму. Сначала перемещаются клетки будущей внезародышевой мезодермы, а затем клетки для мезодермы зародыша. Хорду формируют мезодермальные клетки, расположенные вдоль срединной линии зародыша. Они мигрируют через головной конец первичной полоски в области первичного узелка по направлению к будущей головной части зародыша.
- **Внезародышевая эктодерма**. Из периферических участков эпибласта выселяются клетки, выстилающие изнутри полярный трофобласт.
- **Эктодерма зародыша** образуется за счёт не выселяющихся из эпибласта клеток.

Нейруляция и сомиты

В результате гаструляции формируются зародышевые листки, части которых, влияя друг на друга, индуцируют образование новых структур. Пример подобного влияния — первичная эмбриональная индукция; её результат — развитие из дорсальной эктодермы нервной системы (ткани). **Нейруляция** — процесс закладки нервной системы и осевых структур. Нейруляция начинается с 16-х суток развития (первые признаки формирования нервной пластинки) и в основном завершается к 23-м суткам. Почти одновременно из мезодермы формируются **сомиты** и **нефротом**.

Нейруляция

Стадии нейруляции (рис. 3-13) — индукция (первичная эмбриональная индукция) нервной пластинки → приподнимание краёв нервной пластинки и образование нервного желобка → появление нервных валиков → формирование нервного гребня и начало выселения из него клеток → смыкание нервных валиков с образованием нервной трубки → срастание эктодермы над нервной трубкой. Некоторые структуры нервной ткани развиваются из нейрогенных плакод.

- **Первичная эмбриональная индукция**. Нейральная, или первичная эмбриональная индукция — образование нервной пластинки из дорсальной эктодермы. Этот процесс определяет организатор — хордомезодерма. В ходе первичной эмбриональной индукции детерминируется судьба клеток, дающих начало нервной системе.
- **Нервная пластинка** — утолщённая часть дорсальной эктодермы, формирующаяся по кранио-каудальному градиенту. Призматические клетки только что сформированной нервной пластинки расположены на базальной мембране, содержащей фибронектин, сульфатированные гликозаминогликаны и ламинин. Клетки нервной пластинки в апикальной части соединены при помощи плотных контактов, а в базальной части — щелевых.
- **Нервная трубка**. Вскоре после образования края нервной пластинки приподнимаются, и формируются **нервные валики** (рис. 3-13). Между валиками расположен **нервный желобок**. Позднее края нервных валиков смыкаются по срединной линии, и образуется замкнутая нервная трубка. Краниальный и каудальный участки нервной трубки долго остаются незамкнутыми, их называют соответственно передним и задним нейропором. Передний **нейропор** закрывается на 23—26-й день развития, а задний — на 26—30-й день.
- **Нервный гребень**. После смыкания валиков и образования нервной трубки часть эктодермы, расположенная между нейральной и не-

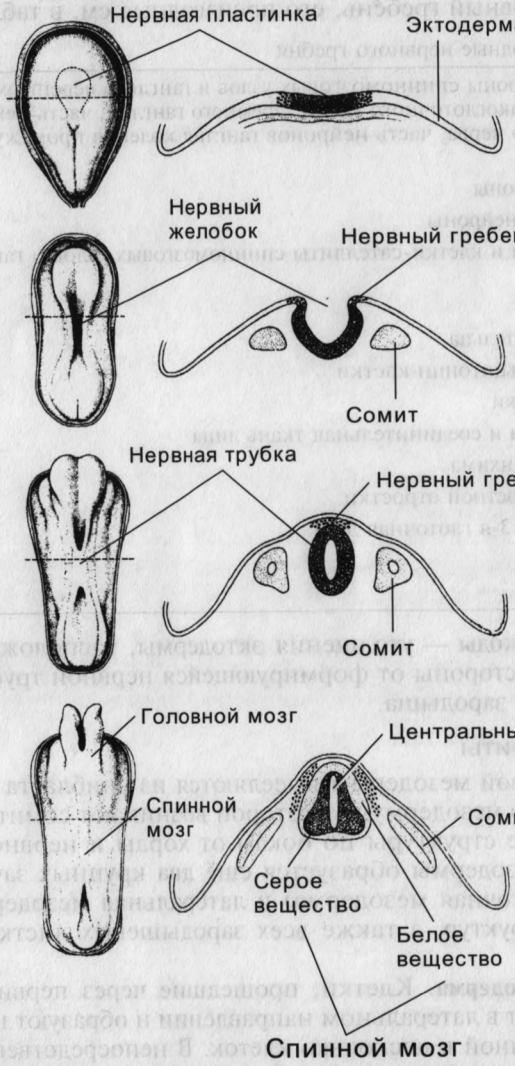

Рис. 3-13. Развитие нервной системы. Последовательные стадии (сверху вниз): нервная пластинка (19 сут), нервный желобок (20 сут), нервная трубка (22 сут) и зачаток ЦНС (24 сут). Слева — дорсальная поверхность зародыша, справа — дорсальная часть зародыша в поперечном разрезе на уровне, обозначенном пунктиром слева. [17]

нейральной (кожной) эктодермой (рис. 3-13), формирует новую структуру — нервный гребень, его производные см. в таблице 3-3.

Таблица 3-3. Производные нервного гребня

Чувствительные нейроны спинномозговых узлов и ганглиев черепных нервов: верхнего ганглия языкоглоточного нерва, яремного ганглия, часть нейронов ганглия тройничного нерва, часть нейронов ганглия коленца промежуточного нерва
Симпатические нейроны
Парасимпатические нейроны
Шванновские клетки и клетки-сателлиты спинномозговых узлов и ганглиев черепных нервов
Меланоциты
Клетки каротидного тельца
Продуцирующие кальцитонин клетки
Хромаффинные клетки
Хрящ, кости, мышцы и соединительная ткань лица
Окологлоточная мезенхима
Верхне- и нижнечелюстной отростки
Подъязычные дуги и 3-я глоточная дуга
Одонтобласты
Эндотелий роговицы

- **Нейрогенные плакоды** — утолщения эктодермы, расположенные латерально по обе стороны от формирующейся нервной трубки в краниальном отделе зародыша.

Мезодерма и сомиты

Клетки зародышевой мезодермы выселяются из эпибласта и формируют пресомитную мезодерму, из которой возникают сомиты — симметричные парные структуры по бокам от хорды и нервной трубки (рис. 3-16). Из мезодермы образуется ещё два крупных зачатка: нефротом (промежуточная мезодерма) и латеральная мезодерма. Производные этих структур, а также всех зародышевых листков см. на рисунке 3-12.

- **Пресомитная мезодерма**. Клетки, прошедшие через первичную полоску, мигрируют в латеральном направлении и образуют непрерывный пласт толщиной в несколько клеток. В непосредственной близости от нервной трубки и хорды мезодермальные клетки образуют скопление — концентрические слои клеток метамерной организации в виде потенциальных сомитов, или сомитомеров. Сомитомеры определяют сегментацию хорды, нервной трубки, промежуточной и латеральной мезодермы (мезодермы латеральной пластинки).

- **Сомиты**. В результате пролиферации клеток, их миграции и последующей агрегации из сомитомеров формируется дорсальная мезодерма — сомиты (рис. 3-16). Образование сомитов происходит от головного к хвостовому концу зародыша. Новая пара сомитов образуется примерно каждые 6,6 часов. В сомите существует полость, ограниченная клетками, связанными между собой при помощи плотных контактов. В каждом сомите различают склеротом, дерматом и миотом; их клетки имеют свои пути миграции и служат источником для различных структур.

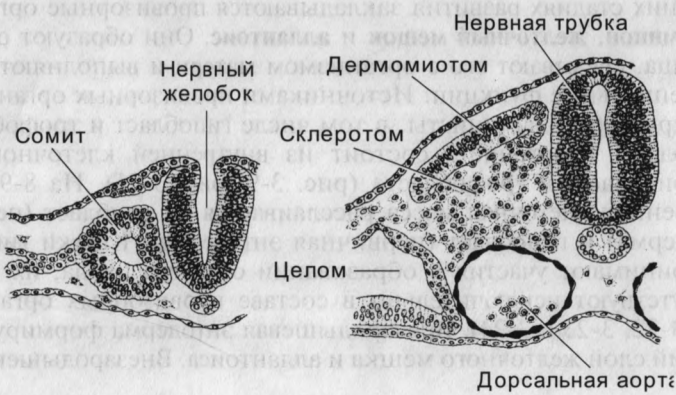

Рис. 3-16. Образование сомита и последующее выселение из него клеток. *Слева* — мезодермальные клетки сосредоточены латеральнее нервного желобка вокруг небольшой полости; *справа* — клетки вентральной и медиальной части сомита, расположенного латеральнее нервной трубки, начинают мигрировать в направлении хорды; совокупность этих клеток — склеротом. [17]

  - **Склеротом**. Под влиянием хорды и нервной трубки клетки вентро-медиальной области сомитов (склеротом) интенсивно размножаются и выселяются из сомита, окружая хорду и вентральную часть нервной трубки. Выселившиеся клетки дифференцируются в хрящевые и образуют позвонки, рёбра и лопатки.
  - **Миотом и дерматом**. В оставшейся дорсо-латеральной части сомита выделяют миотом (внутренний слой клеток, образующий впоследствии скелетную мускулатуру) и дерматом (наружный слой, зачаток соединительнотканной части кожи).
- **Нефротом**. Латеральнее сомита находится скопление клеток промежуточной мезодермы (нефротом) — зачаток мочевыделительной и половой систем.
- **Латеральная мезодерма**. Расположенная латеральнее нефротома мезодерма (мезодерма латеральной пластинки) расщеплена на два

листка: дорсальный и вентральный. Дорсальный (париетальный) листок — соматическая мезодерма (из неё образуются серозные оболочки). Вентральный (висцеральный) листок — спланхническая мезодерма (из неё образуются сердце, кора надпочечников, строма гонад, соединительная и гладкомышечная ткани внутренних органов и кровеносных сосудов).

Провизорные органы

На ранних стадиях развития закладываются провизорные органы: **хорион**, **амнион**, **желточный мешок** и **аллантоис**. Они образуют оболочки зародыша, связывают его с организмом матери и выполняют некоторые специальные функции. Источниками провизорных органов являются структуры бластоцисты, в том числе гипобласт и трофобласт.

- **Гипобласт**. Бластоциста состоит из внутренней клеточной массы (эмбриобласт) и трофобласта (рис. 3-9, рис. 3-21). На 8-9-е сутки внутренняя клеточная масса расслаивается на эпибласт (первичная эктодерма) и гипобласт (первичная энтодерма). Клетки гипобласта не принимают участия в образовании структур плода, их потомки присутствуют исключительно в составе провизорных органов (см. рис. 3-22, 3-23 и 3-24). Внезародышевая энтодерма формирует внутренний слой желточного мешка и аллантоиса. Внезародышевая экто-

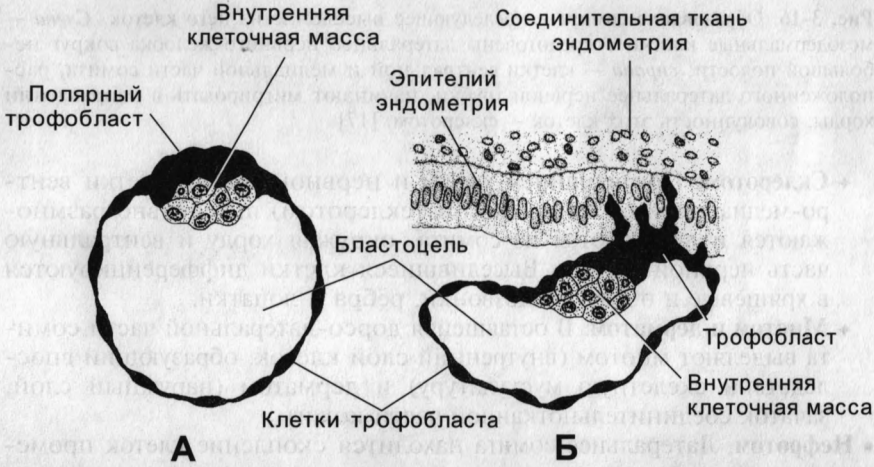

Рис. 3-21. Имплантация. А — бластоциста перед имплантацией (4,5 сут); **Б** — начало имплантации. Клетки трофобласта, расположенные на эмбриональном полюсе бластоцисты (полярная область), на 5–6-е сутки проникают в слизистую оболочку матки. [17]

дерма участвует в образовании внутреннего слоя амниона. Внезародышевая мезодерма разделяется на внутренний и наружный листки. Внутренний листок вместе с трофобластом формируют хорион, при этом клетки внезародышевой мезодермы обрастают трофобласт, образуя эндоцеломическую полость, или полость хориона. Наружный листок внезародышевой мезодермы участвует в формировании наружных слоёв амниона, желточного мешка и аллантоиса.

- **Трофобласт** (рис. 3-22). В трофобласте различают полярную область, покрывающую внутреннюю клеточную массу, и пристеночную (муральную) часть, образующую бластоцель. Клетки мурального трофобласта устанавливают контакт с материнской тканью в имплантационной крипте эндометрия матки. В трофобласте развиваются два слоя: внутренний (цитотрофобласт) и наружный (синцитиотрофобласт).
  - ✦ **Цитотрофобласт** (слой Лангханса) состоит из интенсивно размножающихся клеток. Их ядра содержат хорошо различимые ядрыш-

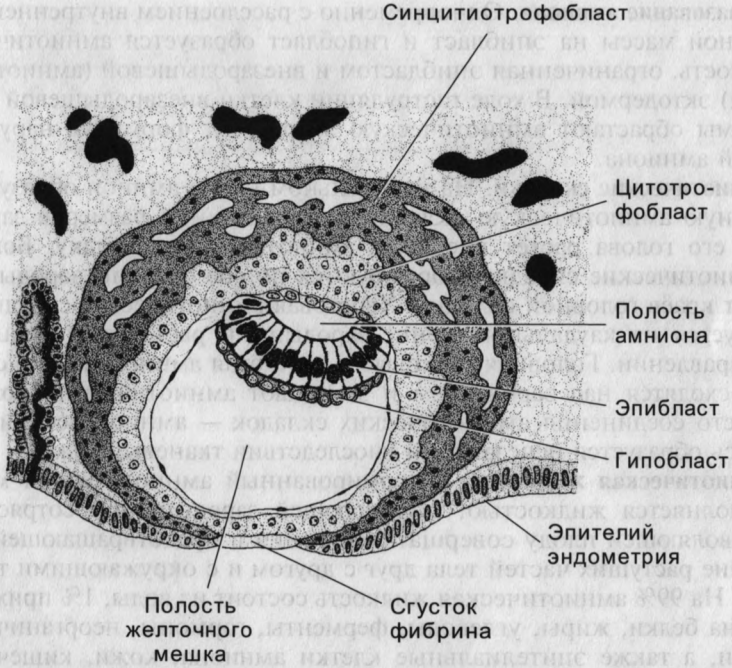

Рис. 3-22. Погружённая в эндометрий бластоциста. Внутренняя часть трофобласта представлена цитотрофобластом. В наружной части трофобласта (синцитиотрофобласт) имеется большое количество лакун. Внутренняя клеточная масса расслоилась на эпи- и гипобласт. [17]

ки, а клетки — многочисленные митохондрии, хорошо развитые гранулярную эндоплазматическую сеть и комплекс Гольджи. В цитоплазме содержится масса свободных рибосом и гранул гликогена.

- **Синцитиотрофобласт** — высокоплоидная многоядерная структура, образуется из клеток цитотрофобласта и служит источником плацентарного соматомаммотропина (плацентарный лактоген), хорионического гонадотропина (ХГТ) и эстрогенов.

Амнион

Амнион (рис. 3-22, 3-23) — плодный пузырь — объёмистый мешок, заполненный амниотической жидкостью (околоплодными водами). В области пупочного кольца амнион переходит на пуповину и далее на плодную часть плаценты, образуя их эпителиальный покров. Зародышевый (эмбриональный) и плодный периоды развития человека происходят внутри плодного пузыря.

- **Образование амниона**. Одновременно с расслоением внутренней клеточной массы на эпибласт и гипобласт образуется амниотическая полость, ограниченная эпибластом и внезародышевой (амниотической) эктодермой. В ходе гаструляции клетки внезародышевой мезодермы обрастают амниотическую эктодерму, формируя наружный слой амниона.
- **Амниотические складки**. На краниальном конце амнион образует головную амниотическую складку. С увеличением размеров зародыша его голова растёт вперёд, в амниотическую складку. Боковые амниотические складки формируются по обе стороны зародыша за счёт краёв головной складки. Хвостовая амниотическая складка образуется на каудальном конце зародыша и растёт в краниальном направлении. Головная, боковые и хвостовая амниотические складки сходятся над зародышем и замыкают амниотическую полость. Место соединения амниотических складок — амниотический шов; здесь образуется исчезающий впоследствии тканевый тяж.
- **Амниотическая жидкость**. Сформированный амниотический мешок наполняется жидкостью, защищающей зародыш при сотрясении, позволяющей плоду совершать движения и предотвращающей слипание растущих частей тела друг с другом и с окружающими тканями. На 99% амниотическая жидкость состоит из воды, 1% приходится на белки, жиры, углеводы, ферменты, гормоны, неорганические соли, а также эпителиальные клетки амниона, кожи, кишечника, дыхательных и мочевыделительных путей. К концу беременности объём жидкости составляет 700—1000 мл.

Желточный мешок

Желточный мешок — вынесенная за пределы зародыша часть первичной кишки. Стенка желточного мешка состоит из двух слоёв: внутренний слой образован внезародышевой энтодермой, а наружный — внезародышевой мезодермой. В период наибольшего развития желточного мешка его кровеносные сосуды отделены от стенки матки тонким слоем ткани, что делает возможным поглощение из матки питательных веществ и кислорода. Внезародышевая мезодерма служит местом эмбрионального кроветворения (гемопоэза). Здесь формируются кровяные островки. Во внезародышевой энтодерме желточного мешка временно (на пути их миграции в зачатки гонад) располагаются примордиальные половые клетки. Позднее складки амниона сдавливают желточный мешок; образуется узкая перемычка, соединяющая его с полостью первичной кишки, — **желточный стебелёк**. Эта структура удлиняется и вступает в контакт с ножкой тела, содержащей аллантоис (рис. 3-23). Желточный стебелёк и дистальная часть аллантоиса вместе со своими сосудами образуют **пупочный канатик**, отходящий от зародыша в области пупочного кольца. Желточный стебелёк обычно полностью зарастает к концу 3-го месяца развития плода.

Рис. 3-23. Внезародышевые оболочки. Зародыш находится в полости амниона. Желточный мешок связан с зачатком пищеварительной системы, а с каудальной её частью сообщается аллантоис. Все эти структуры находятся в эндоцеломической полости. Хорион топографически и структурно разделяется на гладкий и ворсинчатый. [17]

Аллантоис

Задняя стенка желточного мешка к 16-му дню развития формирует небольшой вырост — аллантоис (греч. *allas*, колбасовидный), образованный внезародышевыми энтодермой и мезодермой. Устье аллантоиса открывается в клоаку, а его дистальная часть проникает в ножку тела (рис. 3-23). У человека аллантоис рудиментарен, он не функционирует как орган дыхания или резервуар для окончательных продуктов обмена, но имеет важное значение в эмбриональном кроветворении и ангиогенезе.

На 3—5-й неделе развития в стенке аллантоиса происходит гемопоэз и формируются кровеносные сосуды пупочного канатика (две пупочные артерии и одна пупочная вена). На 7-й неделе эмбриогенеза уроректальная перегородка разделяет клоаку на прямую кишку и мочеполовой синус, соединённый с аллантоисом. Поэтому проксимальный отдел аллантоиса имеет отношение к образованию мочевого пузыря. На 2-м месяце эмбриогенеза аллантоис дегенерирует, а на его месте появляется **урахус** — плотный фиброзный тяж, тянущийся от верхушки мочевого пузыря к пупочному кольцу. В постнатальном периоде урахус организуется в срединную пупочную связку.

Плацента

Плацента связывает плод с организмом матери. Плацента состоит из материнской (**базальная часть децидуальной оболочки**) и плодной (**ворсинчатый хорион**) частей.

Имплантация

В полости матки бластоциста находится в течение 1,5—2 суток. Имплантация происходит на 20—21-й день нормального менструального цикла, или через 5,5—6 суток после оплодотворения, когда функциональный слой эндометрия имеет наибольшую толщину (рис. 3-24). В ходе имплантации бластоциста вступает в тесный контакт с эпителием слизистой оболочки матки. Под действием маточного секрета прозрачная оболочка растворяется. После этого бластоциста прикрепляется к эндометрию, как правило, тем полюсом, на котором расположена внутренняя клеточная масса (полярный трофобласт). Через двое суток бластоциста оказывается полностью погружённой в слизистую оболочку матки.

ХОРИОН

Соединение трофобласта и внезародышевой мезодермы приводит к образованию хориона. В формировании хориона различают три периода: предворсинчатый, период образования ворсинок и период котиледонов.

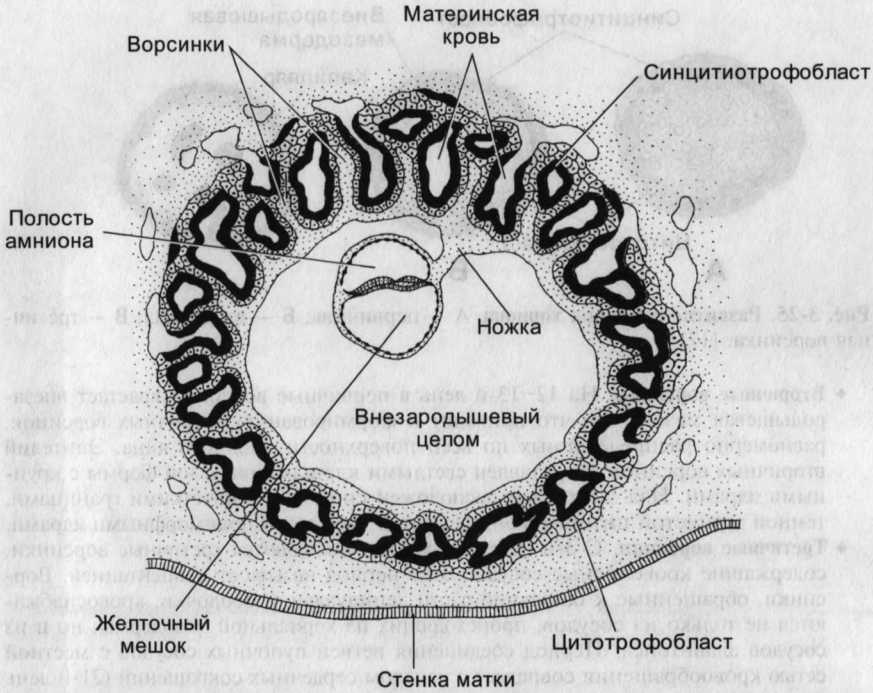

Рис. 3-24. Трёхнедельный эмбрион на стадии гаструлы. Сформированы полость амниона и желточный мешок. Клетки трофобласта, образующие плаценту, вступают в контакт с кровеносными сосудами матки. Зародыш связан с трофобластом происходящей из внезародышевой мезодермы ножкой тела. В ножку тела прорастает аллантоис, здесь протекает ангиогенез, и в дальнейшем формируется пупочный канатик с проходящими в его составе пупочными (аллантоисными) сосудами: двумя пупочными артериями и одной пупочной веной. [17]

- **Предворсинчатый период**. В ходе имплантации клетки трофобласта пролиферируют и образуют цитотрофобласт (рис. 3-24, 3-25). По мере взаимодействия с эндометрием трофобласт начинает цитолитически разрушать ткани эндометрия, в результате появляются полости (лакуны), заполненные кровью матери. Лакуны разделены перегородками из клеток трофобласта, это первичные ворсинки. После появления лакун бластоциста может быть названа плодным пузырём.
- **Ворсинчатый период**. В этот период последовательно образуются первичные, вторичные и третичные ворсинки (рис. 3-25).
  - ✦ **Первичные ворсинки** — скопления клеток цитотрофобласта, окружённые синцитиотрофобластом.

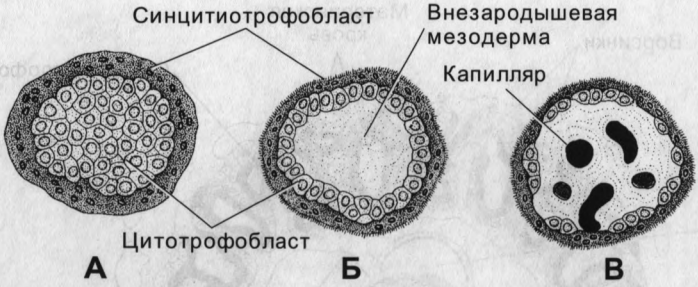

Рис. 3-25. Развитие ворсинок хориона. А — первичная; Б — вторичная; В — третичная ворсинка. [17]

- **Вторичные ворсинки**. На 12–13-й день в первичные ворсинки врастает внезародышевая мезодерма, что приводит к формированию вторичных ворсинок, равномерно распределённых по всей поверхности плодного яйца. Эпителий вторичных ворсинок представлен светлыми клетками округлой формы с крупными ядрами. Над эпителием расположен синцитий с нечёткими границами, тёмной зернистой цитоплазмой, щёточной каёмкой и полиморфными ядрами.
- **Третичные ворсинки**. С 3-й недели развития появляются третичные ворсинки, содержащие кровеносные сосуды. Этот период называют плацентацией. Ворсинки, обращённые к базальной части децидуальной оболочки, кровоснабжаются не только из сосудов, происходящих из хориальной мезодермы, но и из сосудов аллантоиса. Период соединения ветвей пупочных сосудов с местной сетью кровообращения совпадает с началом сердечных сокращений (21-й день развития), и в третичных ворсинках начинается циркуляция эмбриональной крови. Васкуляризация ворсинок хориона заканчивается на 10-й неделе беременности. К этому сроку формируется плацентарный барьер. Не все ворсинки хориона развиты одинаково хорошо. Ворсинки, обращённые к капсулярной части отпадающей оболочки, развиты слабо и постепенно исчезают. Поэтому хорион в этой части называют гладким.

- **Период котиледонов**. Котиледон — структурно-функциональная единица сформированной плаценты — образован стволовой ворсинкой и её разветвлениями, содержащими сосуды плода. К 140-му дню беременности в плаценте сформировано 10–12 больших, 40–50 мелких и до 150 рудиментарных котиледонов. К 4-му месяцу беременности формирование основных структур плаценты заканчивается (рис. 3-26). Лакуны полностью сформированной плаценты содержат около 150 мл материнской крови, полностью замещаемой 3–4 раза в минуту. Общая поверхность ворсинок достигает 14 м^2, что обеспечивает высокий уровень обмена между беременной и плодом.

Децидуальная оболочка

Децидуальная (отпадающая) оболочка образуется на всём протяжении эндометрия. К концу второй недели эндометрий полностью замещает-

Рис. 3-26. Плацента. С увеличением срока беременности ворсинки становятся разветвлённее. В сформированной плаценте присутствуют скопления ворсинок — котиледоны. Часть ворсинок (закрепляющие, или якорные) более тесно связана с материнской тканью. [17]

ся децидуальной оболочкой, в которой различают базальную (*decidua basalis*), капсулярную (*decidua capsularis*) и пристеночную (*decidua parietalis*) части. Децидуальная оболочка, окружающая хорион, образует базальную и капсулярную части (рис. 3-27). В остальных областях полость матки выстлана пристеночной децидуальной оболочкой. В децидуальной оболочке выделяют губчатую (спонгиозную) и компактную зоны.

- **Базальная часть** децидуальной оболочки входит в состав плаценты (рис. 3-27). Она отделяет плодное яйцо от миометрия. В губчатом слое много желёз, сохраняющихся до 6-го месяца беременности.
- **Капсулярная часть**. К 18-му дню беременности капсулярная часть полностью смыкается над имплантированным плодным яйцом и отделяет его от полости

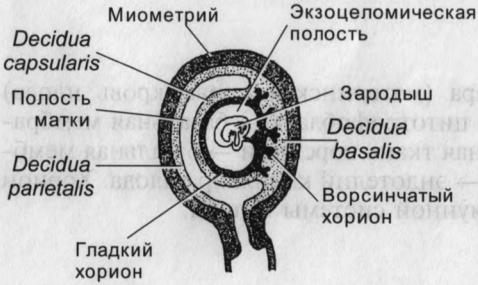

Рис. 3-27. Децидуальная оболочка матки и плацента. Полость матки выстилает пристеночная часть децидуальной оболочки. Капсулярная и базальная её части покрывают хорион. Базальная часть децидуальной оболочки, обращённая к ворсинчатому хориону, входит в состав плаценты. [17]

матки. По мере развития плода капсулярная часть выпячивается в полость матки и к 16-й неделе срастается с пристеночной частью.

- **Пристеночная часть**. До 15-й недели беременности пристеночная часть децидуальной оболочки утолщается за счёт компактной и губчатой зон. К моменту слияния пристеночной и капсулярной частей железы становятся неразличимыми. В конце доношенной беременности пристеночная часть децидуальной оболочки представлена несколькими слоями децидуальных клеток.
- **Децидуальные клетки**. Клетки рыхлой соединительной ткани вокруг сосудов компактной зоны резко увеличены. Это молодые децидуальные клетки, сходные с фибробластами. По мере дифференцировки децидуальные клетки приобретают округлую форму, их ядра становятся светлыми, клетки теснее прилегают друг к другу. Децидуальные клетки продуцируют пролактин и простагландины.

Ворсинчатый хорион

Третичные ворсинки хорошо развиты на стороне, обращённой к миометрию. В ворсинчатом хорионе капилляры приближены к базальной мембране трофобласта и образуют поверхностную капиллярную сеть. Среди клеточных элементов стромы третичных ворсинок присутствуют макрофаги — клетки Хофбауэра. От вершины ворсинок в сторону децидуальной ткани отходят клеточные столбики (колонны), состоящие из клеток цитотрофобласта, контактирующих с поверхностной компактной зоной децидуальной оболочки. В области контакта формируется зона коагуляционного некроза (слой Нитабух). Далее клетки цитотрофобласта проникают в губчатую зону эндометрия, миометрий и стенку сосудов матки. Врастание цитотрофобласта на 6-й неделе беременности в стенку спиральных артерий приводит к вскрытию их просвета и установлению циркуляции материнской крови между ворсинками хориона. Ворсинки, тесно связанные с материнской тканью, называют якорными, или закрепляющими.

Функция плаценты

Функции плаценты многообразны. К ним относятся метаболический обмен между матерью и плодом, транспорт материнских антител, эндокринная функция (синтез ХГТ, прогестерона, хорионического соматомаммотропина, трансферрина, пролактина), детоксикация метаболитов.

Плацентарный барьер

В состав плацентарного барьера (материнская кровь—кровь плода) входят: синцитиотрофобласт → цитотрофобласт → базальная мембрана трофобласта → соединительная ткань ворсинки → базальная мембрана в стенке капилляра плода → эндотелий капилляра плода. Хорион защищает плод от влияния иммунной системы матери.

Глава 4

ТКАНИ

Ткани организма принято делить на четыре типа, это **эпителиальная**, **внутренней среды**, **мышечная**, **нервная** ткани. Структурно-функциональные единицы, образующие ткани, — гистологические элементы. Клетка — главная тканеобразующая единица и главный гистологический элемент. Другие гистологические элементы — симпласт, синцитий, компоненты межклеточного вещества — производные клетки.

Гистологические элементы — структурно-функциональные единицы, образующие ткани, органы и организм в целом (своего рода *разные* строительные кирпичики, из которых и конструируется организм человека). Ткань, орган, система органов, организм — не механическая сумма гистологических элементов. Исходя из определения понятия ткань («*..система гистологических элементов, объединённых общей структурой, функцией и происхождением*»), система гистологических элементов конструируется, обновляется и функционирует лишь при условии их взаимного узнавания, образования контактов между ними и информационных взаимоотношений, т.е. множества процессов, объединяемых термином «межклеточные взаимодействия». Гистологические элементы подразделяют на две основные категории — клеточные (клетка, симпласт, синцитий) и неклеточные (компоненты межклеточного вещества).

- **Клетка** — главный гистологический элемент. Два других гистологических элемента клеточного типа — симпласт и синцитий — образуются из отдельных клеток, а разнообразные гистологические элементы неклеточного типа конструируются из макромолекул, синтезированных в клетках и секретированных в межклеточное вещество.
- **Симпласт** — многоядерная структура, образованная при слиянии однотипных клеток. Примеры симпластов: поперечно-полосатое мышечное волокно скелетной мускулатуры, остеокласт, гигантские клетки инородных тел.
- **Синцитий** — структура, состоящая из клеток, соединённых цитоплазматическими мостиками. Примеры синцитиев: синцитиотрофобласт (см. рис. 3-22), синцитий в сперматогенном эпителии (см. рис. 15-14),

функциональный синцитий (совокупность рабочих кардиомиоцитов, см. рис. 7-21 и рис. 7-22).

- **Тканевый матрикс** (межклеточное вещество) состоит из основного вещества и содержащихся в нём волокон (коллагеновые, эластические и ретикулиновые). Структуры тканевого матрикса построены из молекул, вырабатываемых и секретируемых клетками. В свою очередь компоненты тканевого матрикса влияют на клетки (например, контролируют их пролиферацию и дифференцировку).

Популяции клеток

«*Популяция — группа клеток одного или нескольких типов, которая может быть охарактеризована в понятиях пространства и времени*» [154]. В этом разделе рассмотрено понятие о разных клеточных популяциях, клеточных типах, дифферонe (он же *гистогенетический ряд*), стволовых клетках, клеточных клонах.

Клеточный тип

В организме человека насчитывают более 200 клеточных типов. На первый взгляд, понятие клеточный тип очевидно. Ясно, что эритроциты, кардиомиоциты, нейроны и макрофаги относятся к разным типам клеток. Можно сказать, что клетки одинаковой морфофизиологической характеристики относятся к одному клеточному типу. Другими словами, клетки с идентичным набором разрешённых к экспрессии генов (вне зависимости от того, транскрибируются ли они) относятся к одному клеточному типу.

Дифферон

Дифферон (гистогенетический ряд) — совокупность клеточных форм, составляющих ту или иную линию дифференцировки. В дифферонe различают: **стволовые клетки** → **клетки-предшественницы** → **зрелые клетки**, достигшие состояния окончательной (терминальной) дифференцировки.

- **Стволовые клетки** — самоподдерживающаяся популяция клеток, способных дифференцироваться в нескольких направлениях и формировать различные клеточные типы. Так, стволовые эпендимные клетки ЦНС дают начало разным нейронам и глиоцитам. Стволовые клетки обладают высокими пролиферативными потенциями, но, как правило, делятся редко.
- **Клетки-предшественницы**. По мере дифференцировки пролиферативные потенции клеток постепенно уменьшаются. Выделяют наиболее раннюю стадию клеток-предшественниц — **коммитированные**, или **полустволовые** клетки.
- **Зрелые клетки**. Ими заканчивается гистогенетический ряд.

Стволовые клетки

Стволовыми клетками эмбриона, плода и взрослого организма считаются клетки, которые при определённых условиях способны длительное время воспроизводить себе подобные клетки и в течение жизни давать начало специализированным клеткам, образующих ткани и органы тела. Выделяют тотипотентные и плюрипотентные стволовые клетки.

- **Тотипотентная клетка** (лат. *totus* — целый, полный) обладает потенциалом давать начало всем специализированным клеткам, формирующим ткани эмбриона. Например, зигота и бластомеры по всем признакам относятся к тотипотентным клеткам.
- **Плюрипотентные клетки** (лат. *plures* — несколько, много) дифференцируются в разные полипотентные клетки всех трёх зародышевых листков — экто-, энто- и мезодермы. Клетки внутренней клеточной массы бластоцисты относятся к плюрипотентным клеткам.

- **Стволовые клетки эмбриона**. У эмбриона выделяют (т.е. получают *in vitro*) плюрипотентные эмбриональные стволовые клетки и эмбриональные половые клетки.
- **Стволовые клетки взрослого организма** выделены из красного костного мозга, периферической крови, пульпы зуба, спинного и головного мозга, кровеносных сосудов, скелетной мышцы, эпителия кожи и пищеварительной системы, роговицы и сетчатки глаза, печени и поджелудочной железы. Это **полипотентные клетки**, потомки которых дают начало ограниченному количеству типов унипотентных клеток-предшественниц.

Типы клеточных популяций

На основании способности к клеточному обновлению Леблон [57] выделил четыре категории клеточных популяций, это эмбриональная, статическая, растущая и обновляющаяся популяции.

- **Статическая популяция**. Её составляет гомогенная группа клеток, не проявляющих митотической активности (например, нейроны).
- **Растущая популяция**. В растущей популяции клетки делятся, митотическая активность постепенно затухает (например, гепатоциты, эпителий почки).
- **Обновляющаяся популяция** характеризуется множественными митозами и быстрой гибелью клеток. При этом количество вновь образованных клеток слегка превышает клеточные потери (эпидермис, эпителий кишки, клетки тканей внутренней среды).

Клеточный клон

Клеточный клон — группа клеток, происходящая от одной родоначальной клетки-предшественницы. Представление о клоне возникло в иммунологии. При попадании в организм антигена одна иммуно-

компетентная клетка из многих усиленно размножается, и образуется большое количество одинаковых клеток (клон), способных синтезировать АТ против этого антигена. Согласно клональной теории развития, структуры зародыша формируются из ограниченного количества клонов. Наконец, опухоли также развиваются как клоны, происходящие от одной трансформированной (приобретшей черты злокачественной) клетки.

Адгезия и межклеточные контакты

При формировании ткани и в ходе её функционирования важную роль играют процессы адгезии.

Адгезия — способность клеток избирательно прикрепляться друг к другу или к компонентам внеклеточного матрикса. Адгезия — необходимое условие поддержания тканевой структуры. Процессы адгезии реализуют специальные гликопротеины — молекулы адгезии. Различают несколько групп молекул адгезии. К ним относятся гликопротеины семейства кадгеринов, молекулы адгезии нервных клеток (например, N-CAM, L1, нейрофасцин), макромолекулы внеклеточного матрикса (например, ламинин, фибронектин, витронектин) и др. Молекулы адгезии специфичны для каждого типа ткани. Так, Е-кадгерин связывает клетки эмбриональных тканей, Р-кадгерин — клетки плаценты и эпидермиса.

Прикрепление клеток к компонентам внеклеточного матрикса осуществляют точечные адгезионные контакты, а прикрепление клеток друг к другу — межклеточные контакты.

Межклеточные контакты — специализированные клеточные структуры, скрепляющие клетки для формирования тканей, создающие барьеры проницаемости и служащие для межклеточной коммуникации. Межклеточные контакты подразделяют на адгезионные, замыкающий (плотный) и коммуникационные (проводящие).

АДГЕЗИОННЫЕ КОНТАКТЫ

Адгезионные межклеточные контакты механически скрепляют клетки между собой. К адгезионным относятся промежуточный контакт (опоясывающая десмосома, *zonula adherens*), десмосома (*macula adherens*) и полудесмосома.

Промежуточный контакт

Мембраны соседних клеток разделены промежутком шириной 10—20 нм, заполненным аморфным или фибриллярным материалом. Электронно-плотная пластинка на цитоплазматической стороне кле-

точной мембраны в пределах контакта содержит белки плакоглобин, винкулин, α-актинин и радиксин. В пластинку вплетены концы актинсодержащих микрофиламентов. В образовании контакта участвуют трансмембранные белки адгезии из семейства кадгерина.

Функция. Промежуточный контакт скрепляет не только мембраны соседних клеток, но и стабилизирует их цитоскелет, объединяя клетки с их содержимым в единую жёсткую систему.

Примеры: каёмчатый эпителий кишки (этот тип контактов известен как *опоясывающая десмосома*, т.к. контакт образует сплошной поясок вокруг клетки); секреторный эпителий (ацинозные клетки экзокринной части поджелудочной железы); вставочные диски в миокарде; эпендимные клетки ЦНС.

Десмосома

Десмосомы скрепляют клетки одного типа (кератиноциты, кардиомиоциты) и различных типов (тактильный эпителиоцит—кератиноцит, см. рис. 8-22). Десмосома (рис. 4-8) состоит из двух компонентов. Один из них (цитоплазматическая пластинка) осуществляет связь промежуточных филаментов клетки с плазматической мембраной; второй — связь плазматической мембраны с внеклеточным межмембранным материалом (десмоглеей) в пределах десмосомы. Участки клеточных мембран, входящие в состав десмосомы, разделены слоем десмоглеи толщиной 20—30 нм. С внутренней стороны к плазматической мембране примыкает цитоплазматическая пластинка толщиной 10—40 нм с вплетёнными в неё промежуточными филаментами.

Десмосомы поддерживают структурную целостность ткани, скрепляя клетки между собой. Десмосомы в комплексе с промежуточными филаментами придают ткани упругость и поддерживают в ней усилие натяжения.

Полудесмосома

Полудесмосома обеспечивает прикрепление клетки к базальной мембране (например, кератиноцитов базального слоя эпидермиса, миоэпителиальных клеток). Полудесмосома, как и десмосома, содержит цитоплазматическую пластинку с вплетёнными в неё промежуточными филаментами.

ЗАМЫКАЮЩИЙ КОНТАКТ

Плотный, или замыкающий контакт формирует в клеточных слоях регулируемый барьер проницаемости, разделяющий разные по химическому составу среды (например, внутреннюю и внешнюю). Примеры локализации плотных контактов: каёмчатые клетки эпителия

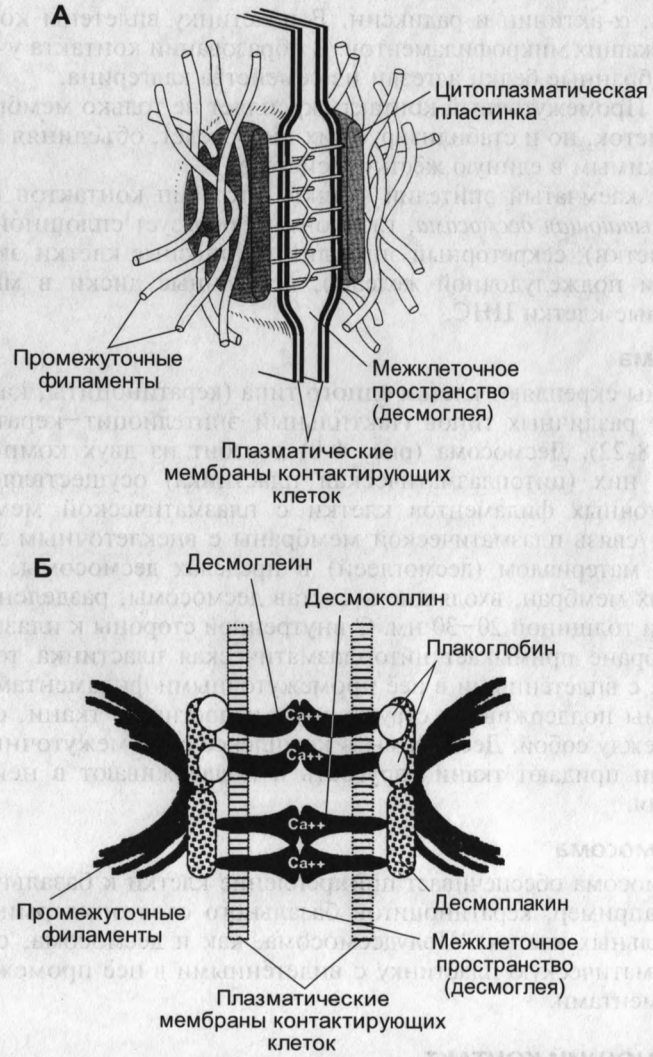

Рис. 4-8. Десмосома: строение (А) и организация (Б). Плазматические мембраны клеток разделены промежутком 20–30 нм, в котором находятся внемембранные части Ca^{2+}-связывающих белков десмоглеина и десмоколлина. К внутренней (цитоплазматической) поверхности плазматической мембраны прилегает цитоплазматическая пластинка с вплетёнными в неё промежуточными филаментами. В состав этой пластинки входят десмоплакины, плакоглобин и часть молекулы десмоглеина. [17]

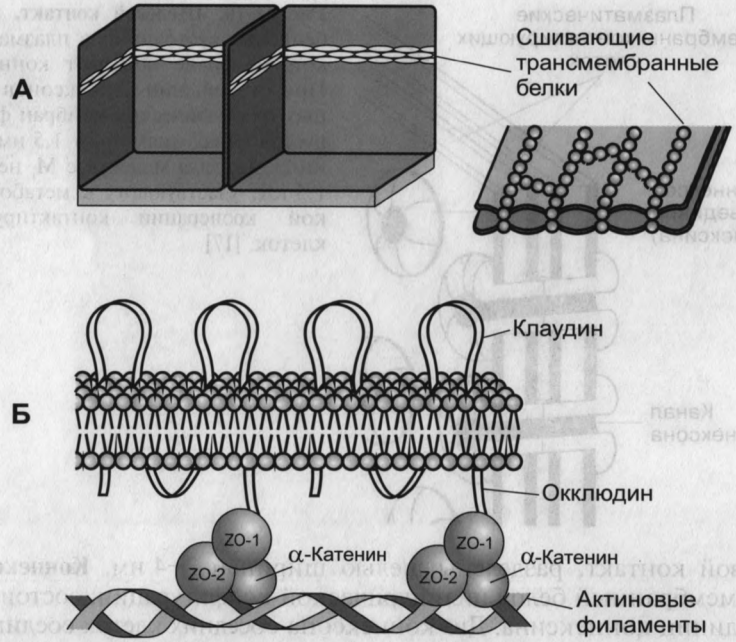

Рис. 4-9. Плотный контакт. (А) Сшивающие трансмембранные белки образуют непроницаемые для молекул цепочки локальных соединений между смежными плазматическими мембранами. **(Б)** В верхней части смежные клетки соединены при помощи клаудина, в нижней — окклюдина, длинный внутриклеточный домен которого соединён с белками ZO. Через белки ZO трансмембранные белки связаны с актиновыми филаментами цитоскелета. [17]

кишки, эндотелий капилляров, альвеолоциты, эпителиальные клетки почечных канальцев. Плотные контакты (рис. 4-9) выглядят как ленты, состоящие из цепочек округлых зон (бляшек) размером 10 нм и с расстоянием между центрами соседних бляшек примерно 18 нм. Белки, составляющие многомолекулярный комплекс плотного контакта, можно разделить на три группы: интегральные, белки бляшки контакта, цитоплазматические.

КОММУНИКАЦИОННЫЕ КОНТАКТЫ

Контакты этого типа — щелевые и синапсы.

Щелевой контакт

Щелевой контакт (рис. 4-10) обеспечивает ионное и метаболическое сопряжение клеток. Плазматические мембраны клеток, образующих

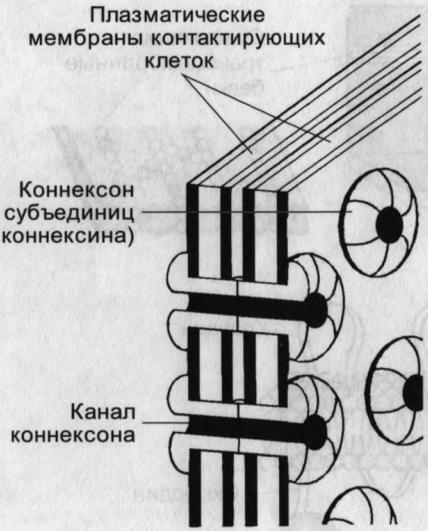

Рис. 4-10. Щелевой контакт. Шесть белковых субъединиц в плазматической мембране образуют коннексон. При совмещении коннексонов смежных плазматических мембран формируется канал диаметром 1,5 нм, проницаемый для молекул с M_r не более 1,5 кД, участвующих в метаболической кооперации контактирующих клеток. [17]

щелевой контакт, разделены щелью шириной 2–4 нм. **Коннексон** — трансмембранный белок цилиндрической конфигурации; состоит из 6 субъединиц коннексина. Два коннексона соседних клеток соединяются в межмембранном пространстве и образуют **канал** между клетками. Канал коннексона диаметром 1,5 нм пропускает ионы и молекулы с M_r до 1,5 кД.

Через щелевые контакты проходят низкомолекулярные вещества, регулирующие рост и развитие клеток. Щелевые контакты обеспечивают распространение возбуждения — переход ионов между мышечными клетками миокарда и между ГМК.

Синапс

Синапс — специализированный межклеточный контакт, обеспечивает передачу сигналов с одной клетки на другую. Сигнальная молекула — нейромедиатор. Синапсы формируют клетки возбудимых тканей (нервные клетки между собой, нервные клетки и мышечные волокна — нервно-мышечный синапс). В синапсе различают пресинаптическую часть, постсинаптическую часть и расположенную между клетками синаптическую щель (см. подробнее в главе 8, рис. 8-29).

Гибель клеток

Развитие многоклеточного организма, формирование тканей и их функционирование предполагают наличие баланса между клеточной

пролиферацией, клеточной дифференцировкой и гибелью клеток. Клетки гибнут в различных ситуациях, как нормальных, так и патологических. Клетки, выполнившие свои функции, погибают в течение всей жизни организма. Наконец, клетки гибнут при повреждении и некрозе ткани, а также при различных заболеваниях, избирательно поражающих отдельные типы клеток (дегенерация).

- **Массовая гибель клеток путём апоптоза** и элиминация целых клонов протекают в ходе эмбрионального развития, гистогенеза и морфогенеза органов. В данном случае речь идёт о гибели клеток, не достигших состояния терминальной дифференцировки. Примером служит запрограммированная гибель нейробластов (от 25 до 75%) на определённых этапах развития мозга.
- **Гибель клеток, выполнивших свою функцию**, наблюдают при удалении клонов иммунокомпетентных клеток при иммунном ответе. Эозинофилы погибают после дегрануляции. Клетки, выполнившие свою функцию, гибнут путём апоптоза.

Апоптоз

Апоптоз — регулируемый процесс удаления ненужных, постаревших и повреждённых клеток. В отличие от некроза, смерть клетки при апоптозе является следствием экспрессии определённых генов, поэтому *апоптоз — генетически запрограммированная гибель клетки.* Апоптоз — феномен программируемой самодеструкции клеток, приводящей к их гибели и сопровождаемой характерными цитологическими признаками и молекулярными событиями. Часто термины «апоптоз» и «программируемая гибель клеток» применяют как синонимы.

Морфологические проявления апоптоза. Целостность плазматической мембраны при апоптозе не нарушается, хотя происходит ее выпячивание и «пузырение» за счёт изменений цитоскелета. При апоптозе цитоплазма клетки уплотняется, хроматин конденсируется, ядро подвергается сморщиванию и в дальнейшем распадается на отдельные везикулы. На заключительных стадиях апоптоза наблюдается конденсация цитоплазмы. В конечной стадии апоптоза фрагментации подвергаются сами клетки с формированием так называемых апоптозных телец — фрагментов хроматина, окружённых мембраной. Клетки, вошедшие в апоптоз, и апоптозные тельца фагоцитируются макрофагами и гранулоцитами.

Классификация тканей

Несмотря на различия структурной организации и физиологических свойств органов и систем организма, все они состоят из ограниченного количества тканей. *Ткань — филогенетически сложившаяся система гистологических элементов, объединённых общей структурой, функцией и происхождением.* Первую классификацию тканей предложил Биша. Принятая в настоящее время классификация тканей принадлежит фон Лейдигу. Тканевый тип объединяет ткани с общими свойствами. При этом учитываются генез (гистогенез), структура и функция отде-

льных тканей, входящих в конкретный тканевый тип. Различают четыре основных тканевых типа: эпителий, система тканей внутренней среды, мышечная и нервная ткани.

Регенерация тканей

Регенерация — восстановление утраченной или повреждённой дифференцированной структуры. Различают физиологическую регенерацию и репаративную регенерацию. Когда говорят о регенерации тканей, имеют в виду регенерацию клеток и клеточных типов.

Физиологическая регенерация — естественное обновление структуры. В ходе жизнедеятельности на смену гибнущим клеткам приходят новые. В физиологической регенерации участвуют клетки всех обновляющихся популяций и образуемые ими тканевые структуры. Так, на смену закончившим жизненный цикл эпителиоцитам слизистой оболочки пищеварительного тракта постоянно приходят новые клетки.

Репаративная регенерация — образование новых структур вместо повреждённых и на месте повреждённых. Признак репаративной регенерации — появление многочисленных малодифференцированных клеток со свойствами эмбриональных клеток зачатка регенерирующего органа или ткани. При репаративной регенерации какой-то структуры реконструируются процессы развития этой структуры в раннем онтогенезе. Например, формирование зрелой костной ткани на месте перелома кости протекает так же, как и при энхондральном остеогенезе.

Характер клеточной популяции и регенерация. Характер клеточной популяции повреждённой структуры определяет возможность её регенерации. Репаративная регенерация возможна, если структура состоит из клеток обновляющейся популяции (эпителиальные клетки, клетки мезенхимного происхождения). Репаративная регенерация наступит также при наличии в ткани стволовых клеток и условий, разрешающих их дифференцировку. Например, при повреждении скелетной мышцы ткань восстанавливается за счёт дифференцировки стволовых клеток (клетки-сателлиты) в миобласты, сливающиеся в мышечные трубочки с последующим образованием мышечных волокон. Ткань, утратившая стволовые клетки, не имеет шансов к восстановлению. По этой причине не происходит репаративной регенерации миокарда после гибели кардиомиоцитов вследствие инфаркта или нейронов при травме.

Глава 5

ЭПИТЕЛИАЛЬНЫЕ ТКАНИ

На границе между внутренней и внешней средой находится пограничный эпителий (эпидермис кожи, эпителий и железы слизистых оболочек пищеварительного тракта, дыхательных путей, мочевыделительной и половой систем). Этот пограничный эпителий образует **пласты**. В виде пластов организован и эпителий, ограничивающий вторичные полости тела (серозные оболочки: брюшная, плевральная, сердечная сумка). **Островки, тяжи, фолликулы** и **отдельные эпителиальные клетки** находятся и во внутренней среде организма (расположенные диффузно эндокринные клетки, клетки желёз внутренней секреции). Эпителии происходят из всех первичных зародышевых листков.

Организация эпителиев

Эпителии характеризуются следующими чертами организации: пограничное расположение, характерная пространственная геометрия, практическое отсутствие межклеточного вещества, полярная дифференцировка, наличие базальной мембраны, отсутствие кровеносных сосудов, выраженная способность к регенерации пограничных эпителиев, специфический тип промежуточных нитей (цитокератины).

Пограничное расположение

Эпителии отделяют организм от внешней среды и от вторичных полостей тела. Эту задачу выполняют **пласты эпителия**. Образуя непрерывный слой, эпителий отделяет подлежащие ткани от внешней среды и от вторичных полостей тела. Толщина пластов различна. Например, эпидермис кожи имеет толщину до нескольких десятков микрометров, тогда как эпителий на поверхности альвеол лёгкого — около 0,2 мкм. Пласт — не единственный тип организации эпителиев.

Незначительные межклеточные пространства

В эпителии практически нет межклеточного вещества, клетки плотно примыкают одна к другой и связаны при помощи специализиро-

ванных межклеточных контактов. Эпителиоциты формируют адгезионные (промежуточный, десмосома и полудесмосома), замыкающие (плотный) и коммуникационные (щелевой) контакты.

Полярная дифференцировка эпителиальных клеток

Базальная и апикальная части клетки отличаются как структурно, так и функционально. Этот признак обязателен для однослойных эпителиев пограничного расположения (на границе внешней и внутренней сред, на поверхности серозных оболочек), а также для эпителиальных клеток, находящихся в тесной связи с кровеносными капиллярами (например, в эндокринных железах, печени). Полярная дифференцировка эпителиальных клеток детерминирована генетически. Так, липидный состав плазмолеммы апикальной и базальной частей эпителиальных клеток существенно различается. В плазмолемме апикальной части клетки преобладают фосфатидилэтаноламин и фосфатидилсерин. Плазмолемма базальной части содержит преимущественно фосфатидилхолин, сфингомиелин и фосфатидилинозитол.

Апикальная часть содержит микроворсинки, стереоцилии, реснички, секреторный материал и участвует в образовании плотных и промежуточных контактов.

Микроворсинки (см. рис. 2-31) присутствуют в эпителиальных клетках, осуществляющих транспорт из внешней среды (например, всасывание в кишечнике, реабсорбция в канальцах почки). Основная функция микроворсинок — увеличение площади контакта.

Базальная часть содержит различные органеллы. Локализация митохондрий преимущественно в базальной части связана с необходимостью АТФ для встроенных в плазмолемму этой части клетки ионных насосов (например, Na^+,K^+-АТФаза). В базальной части клетки присутствуют рецепторы гормонов и факторов роста, транспортные системы ионов и аминокислот.

Базальная мембрана

Базальная мембрана (базальная пластинка) имеет толщину 20—100 нм, отделяет эпителий от подлежащей соединительной ткани, укрепляет эпителиальный пласт, образуется за счёт эпителия и подлежащей соединительной ткани, содержит коллаген типа IV, ламинин, энтактин и протеогликаны. Эпителиальные клетки прикреплены к базальной мембране при помощи полудесмосом. Через базальную мембрану осуществляется питание эпителия. У эпителиальных клеток печени нет базальной мембраны.

Отсутствие кровеносных сосудов

Питание эпителия, транспорт газов, выведение продуктов метаболизма из эпителия осуществляются путём диффузии веществ через ба-

зальную мембрану между эпителием и подлежащими кровеносными сосудами.

Пространственная организация эпителия

Эпителиальные клетки организованы в ассоциаты на границе внутренней и внешней среды организма, а также во внутренней среде. К таким ассоциатам относятся пласты, тяжи, островки, фолликулы, трубочки и сеть из клеток.

Пласт. Эпителиальные клетки, формирующие пласты, всегда имеют пограничное положение (например, эпидермис, эпителии слизистой оболочки кожного и кишечного типа, мезотелии). Для клеток однослойного пласта характерна полярная дифференцировка, а многослойные пласты имеют значительные морфологические отличия между эпителиальными клетками разных слоёв.

Трубочка — вариант пласта, свёрнутого в трубочку (например, потовые железы, канальцы нефрона).

Островок. Эпителиальные островки всегда погружены во внутреннюю среду организма и, как правило, выполняют эндокринную функцию (например, островки поджелудочной железы).

Фолликул — имеющий полость островок эпителия. Типичный пример — фолликулы щитовидной железы.

Тяж. По принципу анастомозирующих тяжей из эпителиальных гепатоцитов организована паренхима печени.

Сеть. В вилочковой железе поддерживающий каркас состоит из отростчатых и контактирующих друг с другом эпителиальных клеток.

Способность эпителия к регенерации

Регенерация выражена у покровных эпителиев и вытекает из их пограничного расположения. Необходимые условия для регенерации — доказанное или предполагаемое наличие стволовых клеток (например, в эпидермисе, эпителии слизистой оболочки трубчатых и полостных органов, мезотелии), возможность репликации ДНК с последующим цитокинезом или без него (например, гепатоциты). У погружённых во внутреннюю среду эпителиальных клеток регенераторные возможности существенно меньше, вплоть до полной невозможности регенерации (например, β-клетки островков поджелудочной железы). Для ряда эпителиев (например, эпителиальные клетки канальцев нефрона и эндокринные клетки передней доли гипофиза) способность к регенерации как будто имеется, хотя её механизмы неясны.

Цитокератины

Промежуточные филаменты клеток различных эпителиев имеют разные молекулярные формы цитокератина. Более того, в различных анатомических областях одного и того же эпителия могут экспресси-

роваться различные формы цитокератина. Например, кератиноциты ладони и подошвы синтезируют особые кератины, не встречающиеся в других частях тела. Известно более 20 форм кератина, каждая форма кодирована своим геном. По мере дифференцировки эпителиоцитов происходит перепрограммирование синтеза кератинов (например, в эпидермисе). Экспрессия некоторых кератинов — признак появления клеток, достигших состояния терминальной дифференцировки. Так, цитокератин 1 служит маркёром терминальной дифференцировки кератиноцитов многослойного плоского эпителия.

Классификации эпителиальных пластов

Для эпителиальных пластов принята классификация, учитывающая количество слоёв клеток (одно- и многослойные), рядность однослойного эпителия (одно- и многорядные), форма клеток (для многослойных — поверхностного слоя), характер полярной дифференцировки (рис. 5-2).

Слойность. Контакт всех клеток пласта с базальной мембраной определяет слойность эпителия. Если все клетки пласта связаны с базальной мембраной, эпителий — однослойный. Если это условие не выполняется, эпителий — многослойный. Эктодермальные эпителии — многослойные. Энтодермальные эпителии, как правило, — однослойные.

Рядность однослойных эпителиев отражает наличие (многорядный) или отсутствие (однорядный) в составе пласта клеток разной формы (в т.ч. разных типов клеток). По сути дела, этот классифицирующий критерий основан на одном из признаков, отличающих разные клетки — расположение их ядер по отношению к базальной мембране.

Форма клеток. В однослойном эпителии учитывают отношение высоты к толщине клеток. По этому признаку различают плоский, кубический и цилиндрический пласты эпителия. В многослойном эпителии учитывают форму клеток поверхностного слоя.

Однослойные пласты (плоский, кубический, цилиндрический). Все клетки контактируют с базальной мембраной. Однорядный эпителий — ядра клеток расположены в один ряд, т.е. на одинаковом расстоянии от базальной мембраны. Такой эпителий представлен одинаковыми клетками (например, однослойный эпителий канальцев почки). Многорядный — ядра клеток расположены в несколько рядов, т.е. на различном расстоянии от базальной мембраны. Этот эпителий представлен клетками различной величины и формы. Типичный пример однослойного многорядного эпителия — мерцательный эпителий слизистой оболочки воздухоносных путей.

Многослойные эпителии подразделяют на многослойный плоский ороговевающий, многослойный плоский неороговевающий и многослойный переходный эпителии. Такие пласты складываются из пролиферативных единиц.

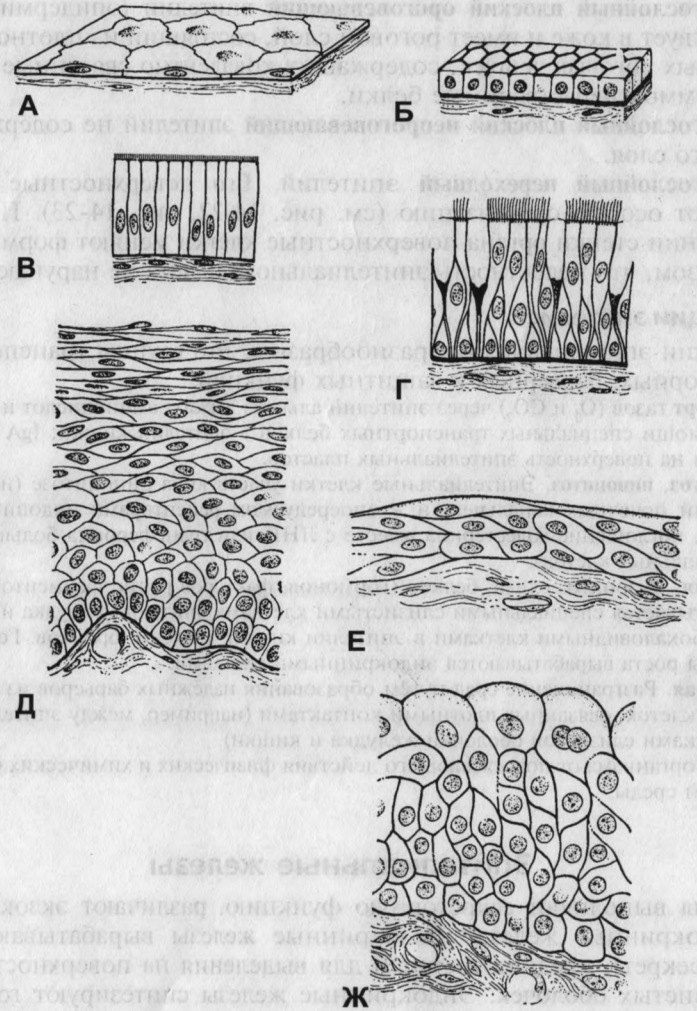

Рис. 5-2. Эпителиальные пласты. **А** — однослойный плоский; **Б** — однослойный кубический; **В** — однослойный цилиндрический каёмчатый; **Г** — однослойный цилиндрический многорядный мерцательный; **Д** — многослойный плоский неороговевающий; **Е** — многослойный переходный в растянутом состоянии; **Ж** — многослойный переходный в обычном состоянии. [17]

- **Многослойный плоский ороговевающий** эпителий (эпидермис) присутствует в коже и имеет роговой слой, состоящий из плотно упакованных роговых чешуек, содержащих ковалентно связанные с плазмолеммой нерастворимые белки.
- **Многослойный плоский неороговевающий** эпителий не содержит рогового слоя.
- **Многослойный переходный** эпителий. Его поверхностные клетки имеют особую организацию (см. рис. 14-22, рис. 14-23). При растяжении стенки органа поверхностные клетки меняют форму таким образом, что целостность эпителиального пласта не нарушается.

Функции эпителиев

Функции эпителиев весьма разнообразны. Это группы транспортных, секреторных, барьерных и защитных функций.

Транспорт газов (O_2 и CO_2) через эпителий альвеол лёгких; аминокислот и глюкозы при помощи специальных транспортных белков в эпителии кишки; IgA и других молекул на поверхность эпителиальных пластов.

Эндоцитоз, пиноцитоз. Эпителиальные клетки участвуют в пиноцитозе (например, эпителий почечных канальцев) и в опосредуемом рецепторами эндоцитозе (например, поглощение холестерина вместе с ЛНП или трансферрина большинством эпителиальных клеток).

Секреция. Экзоцитоз слизи, белков (гормонов, факторов роста, ферментов). Слизь вырабатывается специальными слизистыми клетками эпителия желудка и половых путей, бокаловидными клетками в эпителии кишки, трахеи и бронхов. Гормоны и факторы роста вырабатываются эндокринными клетками.

Барьерная. Разграничение сред путём образования надёжных барьеров из эпителиальных клеток, связанных плотными контактами (например, между эпителиальными клетками слизистой оболочки желудка и кишки).

Защита организма от повреждающего действия физических и химических факторов внешней среды.

Эпителиальные железы

Железы выполняют секреторную функцию, различают экзокринные и эндокринные железы. Экзокринные железы вырабатывают продукт (секрет), предназначенный для выделения на поверхность кожи и слизистых оболочек. Эндокринные железы синтезируют гормоны, поступающие во внутреннюю среду организма. Как эндокринные, так и экзокринные железы могут быть одноклеточными или многоклеточными (рис. 5-3).

Эндокринные железы

Эндокринные железы (рис. 5-4) не имеют выводных протоков и вырабатывают гормоны, поступающие во внутреннюю среду. Характеристика разных эндокринных желёз дана в главе 9.

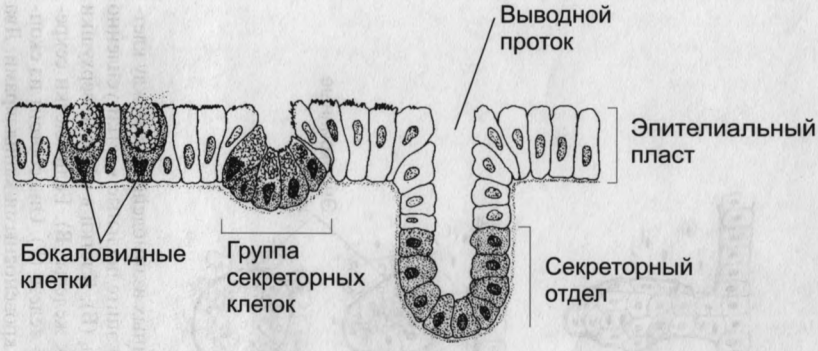

Рис. 5-3. Экзокринные железы внутри- и внеэпителиальные. Бокаловидная клетка — одноклеточная внутриэпителиальная экзокринная железа. Эпителиальный пласт может содержать группы экзокринных секреторных клеток. Чаще всего они отделяются от пласта в виде концевого секреторного отдела, связанного с поверхностью эпителия выводным протоком. [17]

Экзокринные железы

Экзокринные железы (рис. 5-4) выделяют секреты во внешнюю среду. Экзокринные железы могут быть окружены соединительнотканной капсулой или содержать соединительнотканные перегородки — септы, разделяющие железу на доли и более мелкие дольки. Эпителиальные клетки секреторных отделов и выводных протоков — паренхима железы. Окружающие и поддерживающие их соединительнотканные элементы — строма железы.

Экзокринные железы состоят из секреторных клеток, образующих секреторный (концевой) отдел, и выводного протока. В состав секреторного отдела, кроме железистых (секреторных) клеток, могут входить миоэпителиальные клетки (см. рис. 7-30). Они образуют длинные отростки, охватывающие снаружи концевые отделы. Сокращаясь, миоэпителиальные клетки облегчают продвижение секрета в выводной проток. Железистая клетка синтезирует, накапливает, хранит и выделяет секрет. В клетках, вырабатывающих белковый секрет (см. рис. 12-56 и рис. 12-64), хорошо развита гранулярная эндоплазматическая сеть, активно функционирует комплекс Гольджи. Гладкая эндоплазматическая сеть выражена в клетках, вырабатывающих небелковые секреты (например, стероидные гормоны, см. рис. 9-25). Выводной проток служит для оттока секрета из железы. В крупных железах различают внутридольковые, междольковые, междолевые и главный протоки.

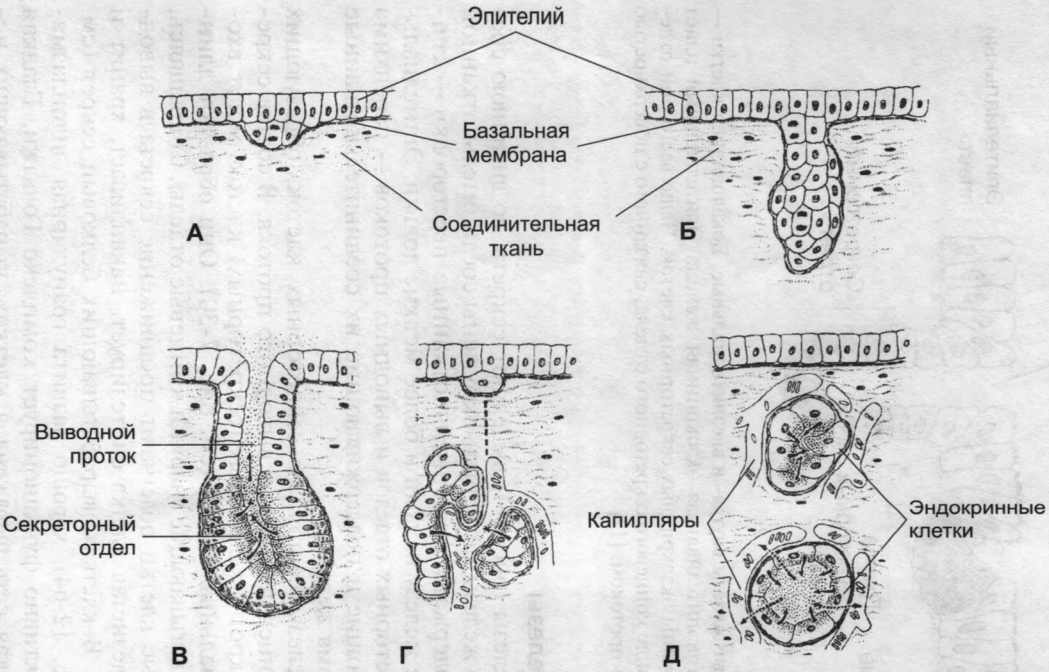

Рис. 5-4. Развитие и строение экзокринных и эндокринных желёз. В результате индукционных взаимодействий между клетками эпителия и происходящей из мезенхимы подлежащей соединительной ткани (**А**) эпителиальные клетки усиленно размножаются и образуют вырост, постепенно углубляющийся в соединительную ткань (**Б**). Клетки в области верхушки выроста дифференцируются в секреторные, а остальные формируют выводной проток железы (**В**). Если клетки секреторного отдела утрачивают связь с эпителиальным пластом, формируется эндокринная железа (**Г**). Она состоит из скоплений эндокринных клеток, окружённых соединительной тканью с многочисленными кровеносными капиллярами. Два варианта организации эндокринной железы (**Д**), сверху — островок, внизу — фолликул. В последнем случае гормоны из эндокринных клеток поступают в просвет фолликула, где они хранятся и откуда транспортируются в кровь. [17]

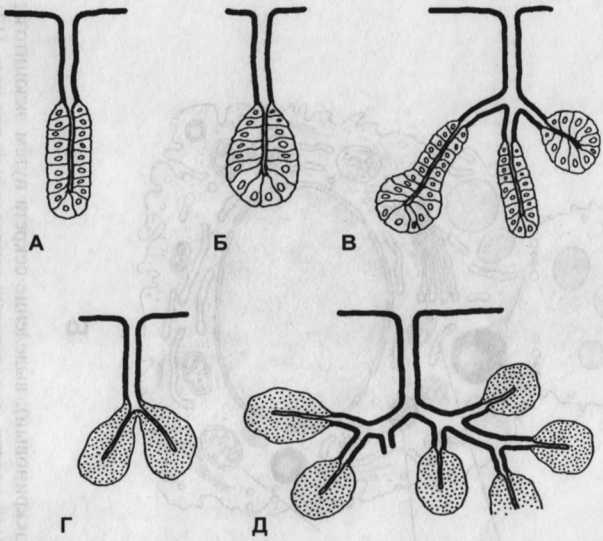

Рис. 5-5. Классификация экзокринных желёз. **А** — простая трубчатая неразветвлённая; **Б** — простая альвеолярная неразветвлённая; **В** — сложная альвеолярно-трубчатая неразветвлённая; **Г** — простая альвеолярная разветвлённая; **Д** — сложная альвеолярная. [17]

Классификация. Железы классифицируют по следующим критериям: форма и ветвление секреторного отдела, ветвление выводного протока, тип секрета (рис. 5-5). В зависимости от формы секреторного отдела различают альвеолярные, трубчатые и смешанные (альвеолярно-трубчатые) железы; в зависимости от ветвления секреторного отдела — разветвлённые и неразветвлённые. Форма выводного протока определяет деление желёз на простые (проток не ветвится) и сложные (проток ветвится). От типа секрета зависит разделение на серозные (белковые), слизистые и белково-слизистые железы.

Способ секреции. Различают несколько вариантов отделения секрета (рис. 5-6). Эккриновый (мерокриновый) — выделение секрета путём экзоцитоза (слюнные железы). Апокриновый — отделение секрета вместе с фрагментом апикальной части секреторной клетки (молочная железа). Голокриновый — полное разрушение секреторной клетки (сальная железа).

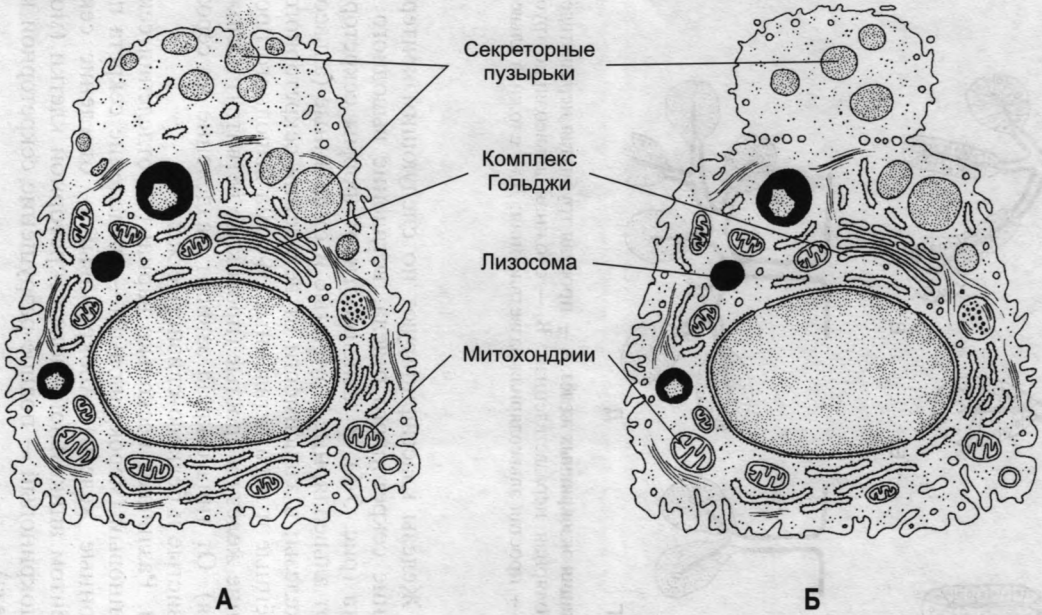

Рис. 5-6. Способы выведения секрета из клетки. **А**. Мерокриновый (эккриновый): выделение секрета путём экзоцитоза; **Б**. Апокриновый: отделение фрагментов апикальной части секреторной клетки, содержащих секреторный продукт. [17]

Глава 6

ТКАНИ ВНУТРЕННЕЙ СРЕДЫ

Система тканей внутренней среды включает **кровь, соединительные ткани** и **скелетные ткани** (хрящевую и костную). Несмотря на разнообразие тканей и клеточных типов, в системе тканей внутренней среды имеются **общие черты**: мезенхимный генез, большое количество межклеточного вещества, множество разных обновляющихся клеточных типов.

КРОВЬ

Кровь — одна из тканей внутренней среды. Жидкое межклеточное вещество (плазма) и взвешенные в нём клетки — два основных компонента крови. У взрослого человека общий объём крови около 5 л; около 1 л находится в депо крови, преимущественно в селезёнке. Кровь циркулирует в замкнутой системе сосудов и переносит газы, питательные вещества, гормоны, белки, ионы, продукты метаболизма. Кровь поддерживает постоянство внутренней среды организма, регулирует температуру тела, осмотическое равновесие и кислотно-щелочной баланс. Клетки крови участвуют в уничтожении микроорганизмов, в воспалительных и иммунных реакциях. Кровь содержит тромбоциты и плазменные факторы свёртывания.

- **Плазма** состоит из воды (90%), органических (9%) и неорганических (1%) веществ. Белки составляют 6% всех веществ плазмы. Среди сотен различных белков плазмы выделяют белки системы свёртывания крови, участвующие в иммунных реакциях белки, транспортные белки.
- **Свернувшаяся кровь** состоит из тромба (сгустка), включающего клетки крови и некоторые белки плазмы, и сыворотки — прозрачной жидкости, сходной с плазмой, но лишённой фибриногена.
- **Клетки крови** (форменные элементы) — эритроциты, лейкоциты и тромбоциты.

Эритроциты

Зрелый эритроцит (нормоцит) — безъядерная клетка диаметром 7—8 мкм. Количество эритроцитов: у женщин — $3{,}9–4{,}9\times10^{12}$/л, у муж-

чин — 4,0–5,2×10^{12}/л. Более высокое содержание эритроцитов у мужчин обусловлено стимулирующим эритропоэз влиянием андрогенов. Продолжительность жизни (время циркуляции в крови) — 100–120 дней. Форма эритроцита — двояковогнутый диск. Такая конфигурация создаёт наибольшую площадь поверхности по отношению к объёму, что обеспечивает максимальный газообмен.

Гематокрит — процентное отношение объёма эритроцитов к объёму крови. В норме гематокрит равен у мужчин 40–50%, у женщин — 35-45%, у детей до 10 лет — 45–65%.

Плазмолемма эритроцита довольно пластична, что позволяет клетке деформироваться и легко проходить по узким капиллярам диаметром 3-4 мкм. Главные трансмембранные белки эритроцита — белок полосы 3, гликофорины, транспортёр глюкозы GLUT1. Белок полосы 3 совместно с белками примембранного цитоскелета обеспечивают поддержание формы эритроцита в виде двояковогнутого диска.

Гемоглобин

Практически весь объём эритроцита заполнен гемоглобином (Hb). Молекула Hb — тетрамер, состоящий из четырёх полипептидных цепей глобина, каждая из которых ковалентно связана с одной молекулой гема. Основная функция Hb — перенос O_2.

- **Типы гемоглобина**. Существует несколько типов гемоглобина, образующихся на разных сроках развития и различающихся строением цепей глобина. К этим типам относятся эмбриональные, фетальный и дефинитивные гемоглобины.
- **Формы гемоглобина**. Различают следующие формы гемоглобина: оксигемоглобин, метгемоглобин, карбоксигемоглобин и гликозилированный гемоглобин.

Гибель эритроцитов

Разрушение эритроцитов, закончивших жизненный цикл, происходит в основном в селезёнке, а также в печени и костном мозге. Поскольку синтез ферментов в эритроците невозможен, со временем в нём снижается обмен веществ, нарушается форма, происходит деградация белков, появляются новые антигены. Такие стареющие клетки распознаются макрофагами и фагоцитируются. В эритроцитах так называемый «антиген старения» представлен в виде деградированного белка полосы 3. В сутки из кровотока удаляется 0,5–1,5% общей массы эритроцитов (40 000–50 000 клеток/мкл).

Группы крови

В мембране эритроцита присутствует множество антигенных детерминант, взятых за основу для определения групповой принадлежности крови. Известно не менее 30 разных систем групповой принадлежности крови, но при гемотрансфузии совместимость крови донора и

реципиента в первую очередь определяют по антигенам системы АВ0 (4 группы) и системы Rh (2 группы).

Лейкоциты

В 1 л крови взрослого здорового человека содержится 3,8–9,8×10^9 лейкоцитов — клеток шаровидной формы. В цитоплазме лейкоцитов находятся гранулы — специфические (вторичные) и азурофильные (лизосомы). В зависимости от типа гранул лейкоциты делят на гранулоциты (зернистые) и агранулоциты (незернистые). **Гранулоциты** (нейтрофилы, эозинофилы, базофилы) содержат специфические и азурофильные гранулы. В цитоплазме агранулоцитов (моноцитов, лимфоцитов) присутствуют только азурофильные гранулы. Для гранулоцитов характерно дольчатое сегментированное ядро разнообразной формы, в связи с чем их называют полиморфноядерными лейкоцитами. **Лимфоциты и моноциты** имеют несегментированное ядро, их называют мононуклеарными лейкоцитами. Лейкоциты участвуют в защитных реакциях: уничтожают микроорганизмы, захватывают инородные частицы и продукты распада тканей, осуществляют реакции гуморального и клеточного иммунитета.

НЕЙТРОФИЛЫ

Нейтрофилы (рис. 6-3) — наиболее многочисленные из лейкоцитов. Они составляют 40–75% общего количества лейкоцитов. Размеры нейтрофила: в мазке крови — 12 мкм; диаметр нейтрофила, мигрирующего в тканях, увеличивается почти до 20 мкм. Нейтрофилы образуются в костном мозге, выходят в кровоток и циркулируют в крови 8–12 часов. Старые клетки фагоцитируются макрофагами.

Морфология нейтрофильных лейкоцитов

Ядро зрелой клетки — сегментоядерного нейтрофила — состоит из 3-5 сегментов, соединённых тонкими перемычками, хроматин сильно конденсирован. В нейтрофилах у женщин один из сегментов ядра содержит вырост в форме барабанной палочки — тельце Барра. Этот **половой хроматин** заметен у 3% нейтрофилов в мазке крови женщин. В крови также содержатся палочкоядерные нейтрофилы — незрелые формы клеток с подковообразным ядром. В норме их количество составляет 3–6%. Нейтрофил содержит большое количество гликогена.
Азурофильные гранулы (красновато-пурпурного цвета на окрашенном мазке) — специализированные лизосомы. Помимо лизосомных гидролаз, азурофильные гранулы содержат также различные белки, разрушающие компоненты внеклеточного матрикса и обладающие

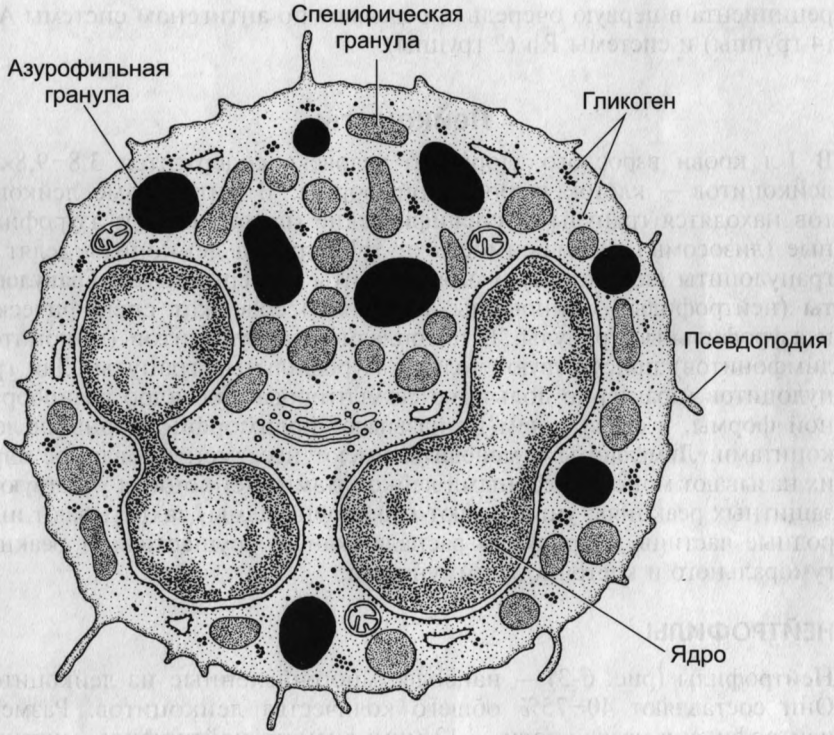

Рис. 6-3. Нейтрофил. Ядро состоит из 3–5 сегментов, соединённых тонкими перемычками. В цитоплазме — минимальное количество органелл, но много гранул гликогена. Нейтрофил содержит небольшое количество азурофильных гранул и многочисленные мелкие специфические гранулы. [17]

антибактериальной активностью: миелопероксидазу, протеиназу 3 (миелобластин), азуроцидин, эластазу, катепсины, дефензины, катионные белки, лизоцим, арилсульфатазу.

Специфические гранулы (окрашиваемые в оранжево-розовый цвет) значительно мельче азурофильных, но вдвое многочисленнее. Эти гранулы содержат белки, обладающие бактериостатическими свойствами и разрушающие внеклеточный матрикс: лактоферрин, лизоцим, металлопротеиназы (желатиназу и коллагеназу), щелочную фосфатазу, катионные белки (кателицидин).

Рецепторы. В плазмолемму нейтрофилов встроены рецепторы молекул адгезии, цитокинов, колониестимулирующих факторов (CSF), опсонинов (Fc-фрагментов IgG и белков комплемента), медиаторов воспаления.

Функции нейтрофильных лейкоцитов

Нейтрофилы обладают выраженной фагоцитарной активностью и участвуют в острой воспалительной реакции. Главная функция — фагоцитоз опсонизированных микроорганизмов. Фагоцитоз и последующее переваривание материала происходят параллельно с образованием метаболитов арахидоновой кислоты и респираторным взрывом.

- **Респираторный взрыв**. Нейтрофилы в течение первых секунд после стимуляции резко увеличивают поглощение кислорода и быстро расходуют значительное его количество. Это явление известно как респираторный (кислородный) взрыв. При этом образуются токсичные для микроорганизмов H_2O_2, супероксид O_2^- и гидроксильный радикал OH^-.
- **Фагоцитоз** осуществляется в несколько этапов. После предварительного специфического распознавания подлежащего фагоцитозу материала происходит инвагинация мембраны нейтрофила вокруг частицы и образование фагосомы. Далее в результате слияния фагосомы с лизосомами образуется фаголизосома, после чего происходит уничтожение бактерии и разрушение захваченного материала. Для этого в фаголизосому поступают: лизоцим, катепсин, эластаза, лактоферрин, дефензины, катионные белки; миелопероксидаза; супероксид O_2^- и гидроксильный радикал OH^-, образующиеся (наряду с H_2O_2) при респираторном взрыве. После единственной вспышки активности нейтрофил погибает. Такие нейтрофилы составляют основной компонент гноя (гнойные клетки).

ЭОЗИНОФИЛЫ

Эозинофилы (рис. 6-5) составляют 1—5% лейкоцитов, циркулирующих в крови. Их количество изменяется в течение суток и максимально утром. Эозинофилы в течение нескольких дней после образования остаются в костном мозге, затем циркулируют в крови 3—8 часов, большинство из них выходит из кровотока и мигрируют в ткани, контактирующие с внешней средой (слизистые оболочки дыхательных и мочеполовых путей, кишечника). Размер эозинофила в крови >12 мкм, увеличивается после выхода в соединительную ткань до 20 мкм. Продолжительность жизни — предположительно 8—14 дней.

Морфология эозинофильных лейкоцитов

Ядро эозинофила состоит из двух крупных сегментов, соединённых тонкой перемычкой (сегментоядерный эозинофил). Цитоплазма содержит хорошо развитую гранулярную эндоплазматическую сеть, небольшое количество цистерн гладкой эндоплазматической сети, скопления рибосом, отдельные митохондрии и много гликогена.

Специфические гранулы. В цитоплазме эозинофила присутствуют крупные и мелкие специфические гранулы с выраженной ацидофилией (красно-оранжевые). **Крупные гранулы** размером 0,5—1,5 мкм имеют овоидную форму и содержат удлинённый кристаллоид. Кристаллоид имеет структуру кубической решётки и состоит в основном из анти-

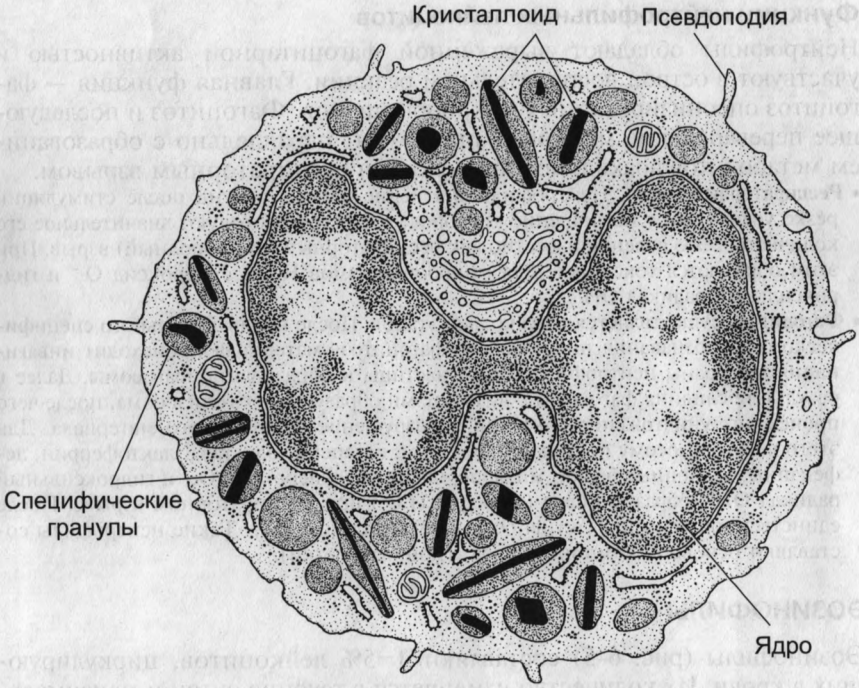

Рис. 6-5. Эозинофил. Ядро эозинофила обычно образует два крупных сегмента, соединённых тонкой перемычкой. Содержит умеренное количество типичных органелл, гликоген. Крупные гранулы овоидной формы содержат электронно-плотный материал — кристаллоид. Клетка образует цитоплазматические выросты, при помощи которых мигрирует в тканях. [17]

паразитарного агента — главного щелочного белка (MBP). В гранулах также присутствуют нейротоксин (белок X), пероксидаза эозинофила EPO, гистаминаза, фосфолипаза D, гидролитические ферменты, кислая фосфатаза, коллагеназа, цинк, катепсин. **Мелкие гранулы** содержат арилсульфатазу, кислую фосфатазу, пероксидазу, катионный белок эозинофилов ECP.

Рецепторы. Эозинофилы имеют мембранные рецепторы Fc-фрагментов IgG, IgM и IgE, компонентов комплемента C1s, C3a, C3b, C4 и C5a, а также эотаксина и ИЛ5.

Функции эозинофильных лейкоцитов

Эозинофил участвует в уничтожении паразитов, в аллергических и воспалительных реакциях; при этом секретируется содержимое гранул

и одновременно происходит респираторный взрыв. После дегрануляции эозинофилы подвергаются апоптозу.

БАЗОФИЛЫ

Базофилы (рис. 6-6) составляют 0–1% общего числа лейкоцитов циркулирующей крови. В крови базофилы находятся 1–2 суток. Как и другие гранулоциты, при стимуляции и активации базофилы могут покидать кровоток, но их способность к амебоидному движению ог-

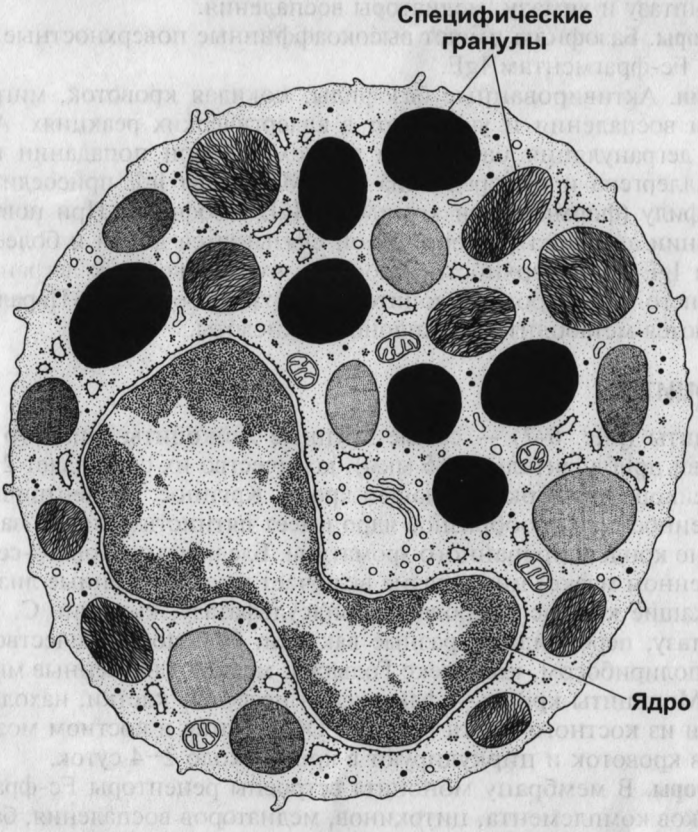

Рис. 6-6. Базофил. Слабодольчатое ядро изогнуто в форме буквы S. В цитоплазме присутствуют все виды органелл, свободные рибосомы, гликоген. Специфические гранулы разнообразны по размерам и по форме. Содержимое гранул чаще неоднородно по плотности. [17]

раничена. Размер — 10—12 мкм. Продолжительность жизни и судьба в тканях неизвестна. Уплотнённое ядро состоит из нечётко выраженных трёх долек, изогнуто в виде буквы S. В цитоплазме имеются все виды органелл, свободные рибосомы и гликоген.

Специфические гранулы довольно крупные (0,5—1,2 мкм), окрашиваются метахроматически (от красновато-фиолетовых до интенсивно-фиолетовых). Имеют разнообразную, чаще овальную или округлую форму с плотным содержимым. В гранулах содержатся различные ферменты и медиаторы. К наиболее значимым из них можно отнести гепаринсульфат (гепарин), гистамин, серотонин, нейтральные протеазы триптазу и химазу, медиаторы воспаления.

Рецепторы. Базофилы имеют высокоаффинные поверхностные рецепторы к Fc-фрагментам IgE.

Функции. Активированные базофилы, покидая кровоток, мигрируют в очаги воспаления и участвуют в аллергических реакциях. Активация и дегрануляция базофилов происходит при попадании в организм аллергена и опосредована IgE. Молекулы IgE присоединяются к базофилу (формируется комплекс «IgE-базофил»). При повторном попадании антигена (аллергена) он связывается двумя и более молекулами IgE на поверхности базофила, что приводит к дегрануляции последнего — быстрому экзоцитозу содержимого гранул. Параллельно образуются метаболиты арахидоновой кислоты.

МОНОЦИТЫ

Моноциты (рис. 6-7) — самые крупные лейкоциты (диаметр в мазке крови приблизительно 15 мкм), количество их составляет 2—9% от всех лейкоцитов циркулирующей крови. Крупное, эксцентрично расположенное подковообразное ядро имеет пятнистый вид из-за неравномерно конденсированного хроматина. Бледная голубовато-серая (на окрашенном мазке) цитоплазма включает многочисленные лизосомы, содержащие кислые гидролазы, арилсульфатазу, катепсин С, кислую фосфатазу, пероксидазу, разные вакуоли, большое количество рибосом и полирибосом, комплекс Гольджи, мелкие удлинённые митохондрии. Моноциты крови — фактически незрелые клетки, находящиеся на пути из костного мозга в ткани. Образуются в костном мозге, выходят в кровоток и циркулируют в крови около 2—4 суток.

Рецепторы. В мембрану моноцита встроены рецепторы Fc-фрагмента Ig, белков комплемента, цитокинов, медиаторов воспаления, бактериальных продуктов, холинорецепторы, адренорецепторы.

Активация моноцитов. Различные вещества, образующиеся в очагах воспаления и разрушения ткани, — агенты хемотаксиса и активации моноцитов. В результате активации увеличивается размер клетки,

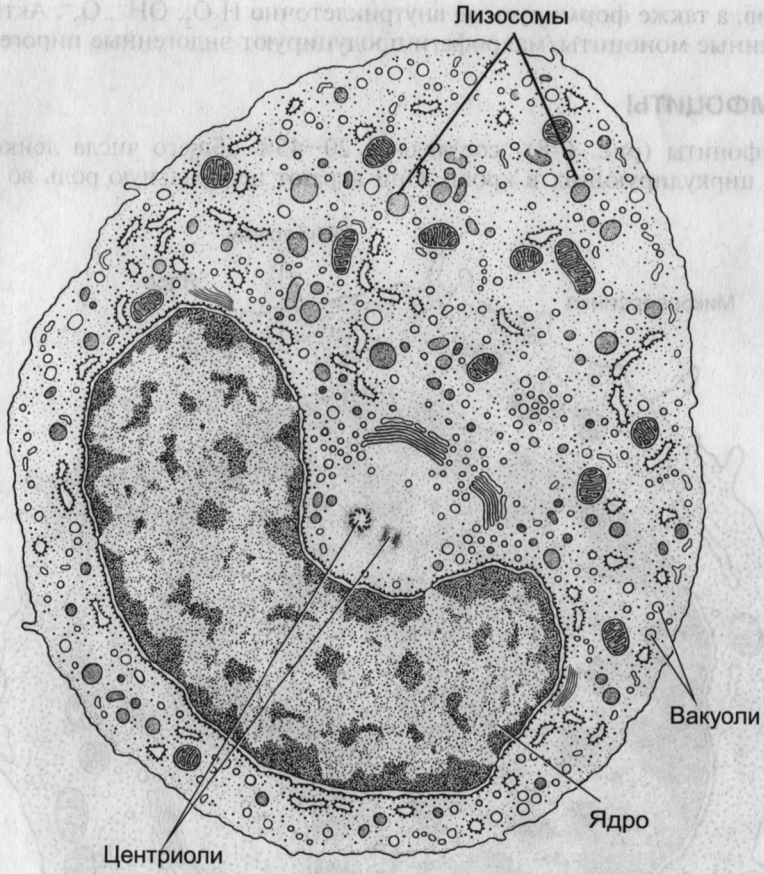

Рис. 6-7. Моноцит. Крупное бобовидное или подковообразное ядро расположено эксцентрично. Хроматин слабо конденсирован. В цитоплазме присутствуют типичные органеллы, много рибосом и полирибосом, пиноцитозные пузырьки, фагоцитарные вакуоли, многочисленные лизосомы. [17]

усиливается метаболизм, моноциты выделяют биологически активные вещества (ИЛ1, ИЛ6, фактор некроза опухоли α — TNFα, колониестимулирующие факторы M-CSF, GM-CSF, простагландины, интерфероны, факторы хемотаксиса нейтрофилов).

Функция. Главная функция моноцитов и образующихся из них макрофагов — фагоцитоз. Моноциты фагоцитируют опсонизированные частицы. В их переваривании участвуют лизосомные ферменты моно-

цитов, а также формируемые внутриклеточно H_2O_2, OH^-, O_2^-. Активированные моноциты/макрофаги продуцируют эндогенные пирогены.

ЛИМФОЦИТЫ

Лимфоциты (рис. 6-8) составляют 20–45% общего числа лейкоцитов, циркулирующих в крови. Они играют центральную роль во всех

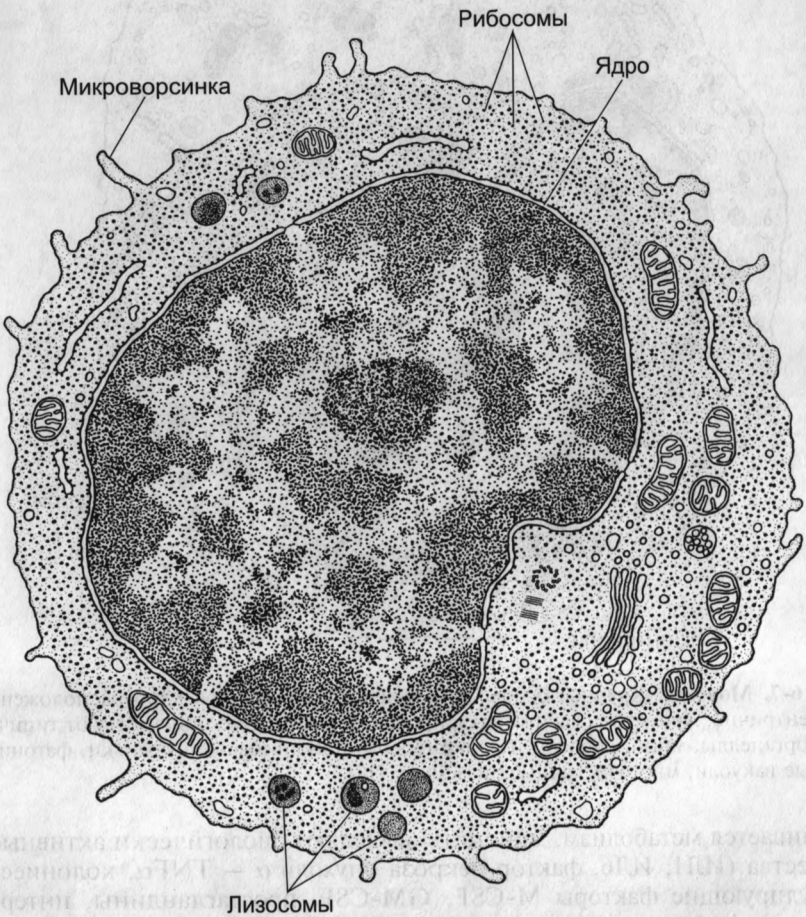

Рис. 6-8. Лимфоцит. Ядро округлое с небольшими выемками или бобовидное. Хроматин сильно конденсирован. Клетка имеет небольшой объём цитоплазмы, образующей узкий ободок вокруг ядра. В цитоплазме присутствует минимальное количество обычных органелл. Лимфоцит образует короткие цитоплазматические отростки. [17]

иммунологических реакциях. Кровь — среда, в которой лимфоциты циркулируют между органами лимфоидной системы и другими тканями. Лимфоциты выходят из сосудов в соединительную ткань в ответ на соответствующие сигналы. Лимфоциты могут мигрировать через базальную мембрану и внедряться в эпителий (например, в слизистой оболочке кишечника). Продолжительность жизни лимфоцитов достаточно велика: от нескольких месяцев до нескольких лет.

Классификация лимфоцитов

Применяют два критерия подразделения лимфоцитов: морфологический и функциональный.

- **Функциональная классификация** выделяет **В-лимфоциты**, **Т-лимфоциты** и **NK-клетки**.
- **Морфологическая классификация**. Принято выделять **малые** (4,5—6 мкм), **средние** (7—10 мкм) и **большие** лимфоциты (10—18 мкм).

В-лимфоциты составляют менее 15% лимфоцитов крови. Эти клетки (точнее, дифференцирующиеся из активированных В-лимфоцитов плазматические клетки) вырабатывают против конкретных антигенов соответствующие АТ.

Т-лимфоциты составляют большинство лимфоцитов крови (80% и более). Они, как и В-лимфоциты, реагируют на конкретные антигены. Главная функция Т-лимфоцитов — участие в клеточном и гуморальном иммунитете. Т-лимфоциты уничтожают аномальные клетки своего организма, участвуют в аллергических реакциях, отторжении чужеродного трансплантата.

NK-клетки — лимфоциты, лишённые характерных для Т- и В-клеток поверхностных детерминант. Эти клетки составляют около 5—10% всех циркулирующих лимфоцитов, содержат цитолитические гранулы с перфорином, уничтожают трансформированные, инфицированные вирусами и чужеродные клетки.

Более подробно В-лимфоциты, Т-лимфоциты и NK-клетки рассмотрены в главе 11.

Тромбоциты

Тромбоциты (кровяные пластинки, рис. 6-9) — фрагменты цитоплазмы находящихся в красном костном мозге мегакариоцитов. Количество тромбоцитов в циркулирующей крови — 190—405×10^9/л. Размер — 3—5 мкм. Две трети кровяных пластинок циркулирует в крови, остальные депонируются в селезёнке. Продолжительность жизни — 8 дней. Старые и дефектные тромбоциты фагоцитируются в селезёнке, печени и костном мозге.

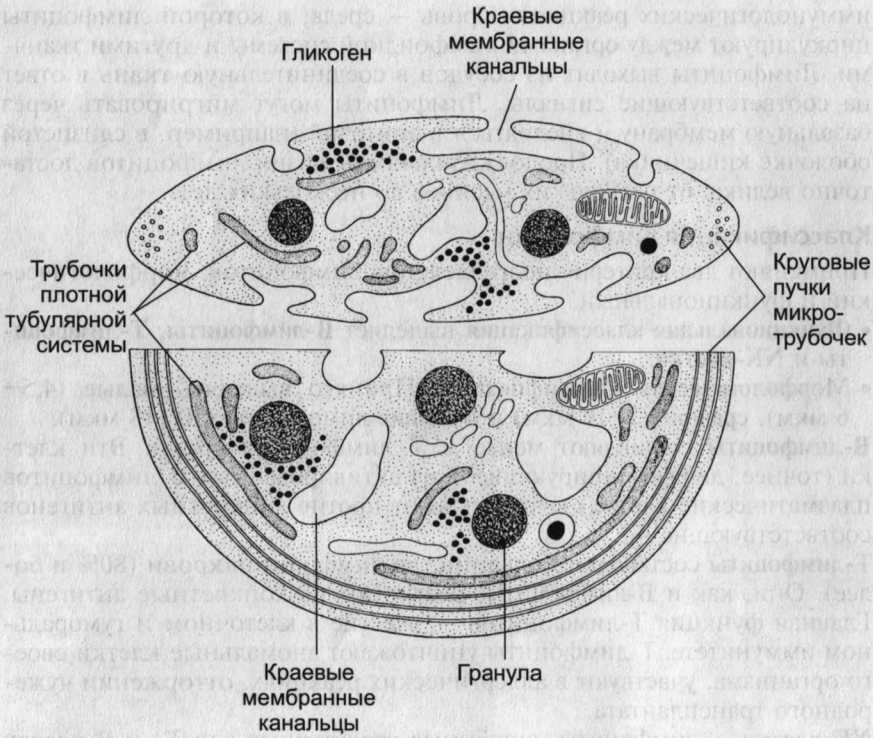

Рис. 6-9. Тромбоцит имеет форму овального или округлого диска. В цитоплазме присутствуют митохондрии, комплекс Гольджи, рибосомы, гликоген. В центральной части тромбоцита сосредоточены различные гранулы. Периферическая часть содержит циркулярные пучки микротрубочек, сократительные белки. Здесь же имеются связанные между собой мембранные каналы, открывающиеся во внеклеточную среду. В цитоплазме рассеяны мембранные трубочки плотной тубулярной системы. [17]

Морфология

Гликокаликс. Тромбоцит окружён толстым слоем гликокаликса, богатым кислыми гликозаминогликанами. Гликокаликс образует фибриллярные мостики между мембранами соседних тромбоцитов при их агрегации.

Плазматическая мембрана содержит гликопротеины, выполняющие роль рецепторов адгезии и агрегации.

Цитоплазма на окрашенном мазке — пурпурная и зернистая. Тромбоциты содержат в большом количестве митохондрии, элементы комп-

лекса Гольджи и рибосомы, а также гранулы гликогена и ферменты для аэробного и анаэробного дыхания. Периферическая часть цитоплазмы содержит актин, миозин, гельзолин и другие контрактильные белки, участвующие в округлении тромбоцита и ретракции тромба. Имеются также пучки микротрубочек, циркулярно расположенные под плазмолеммой. Эти микротрубочки необходимы для сохранения овальной формы тромбоцита. По периферии тромбоцита расположены анастомозирующие краевые мембранные канальцы, открывающиеся во внеклеточную среду; их мембраны связаны с элементами цитоскелета. Система этих канальцев участвует в секреции содержимого α-гранул. Кроме α-гранул, тромбоциты содержат ещё 3 типа гранул — δ-, λ-гранулы и микропероксисомы.

- **α-Гранулы** (300-500 нм) наиболее значимы для осуществления функций тромбоцита и содержат разнообразные вещества, в том числе фактор роста из тромбоцитов (PDGF), трансформирующий фактор роста β (TGFβ), тромбоспондин, фактор V свёртывания крови и P-селектин.
- **δ-Гранулы** (250-300 нм) имеют уплотнённую сердцевину и накапливают неорганический фосфат (P_i), АДФ, АТФ, Ca^{2+}, серотонин и гистамин.
- **λ-Гранулы** (200—250 нм) содержат лизосомные ферменты.
- **Микропероксисомы** — немногочисленные гранулы, обладающие пероксидазной активностью.

Функции

Тромбоциты участвуют в свёртывании крови и восстановлении целостности стенки сосуда. В физиологических условиях тромбоциты не прикрепляются к эндотелию сосуда. При нарушении целостности сосудистой стенки при непосредственном участии тромбоцитов формируется тромб. В частности, тромбоциты высвобождают фибриноген (в дополнение к уже присутствующему в плазме в норме), который с помощью факторов свёртывания конвертируется в фибрин, образующий плотную фиброзную основу, к которой прикрепляется всё больше тромбоцитов и других клеток крови.

Гемопоэз

Гемопоэз — образование клеток крови (кроветворение), происходящее в кроветворных органах. В пренатальном периоде гемопоэз, начинаясь на 3-й неделе развития, последовательно происходит в различных органах. У взрослого человека гемопоэз происходит в костном мозге костей черепа, рёбер, грудины, позвонков, костей таза, эпифизов длинных костей, в лимфоидной ткани. Родоначальница всех форменных элементов крови — **стволовая кроветворная клетка**.

Кроветворение у эмбриона и плода

У эмбриона и плода последовательно и с частичным перекрыванием по времени возникновения и затухания различают мегалобластическую, гепатоспленотимическую стадии и костномозговое кроветворение.

Мегалобластическая стадия. Во внезародышевой мезодерме желточного мешка в течение 3-й недели формируются скопления мезенхимных клеток — кровяные островки (рис. 6-13). Клетки, расположенные по периферии островка, дифференцируются в эндотелиальные клетки первичных кровеносных сосудов. В центральной части островка образуются первые клетки крови — первичные эритробласты — крупные клетки, содержащие ядро и эмбриональные гемоглобины. Лейкоцитов и тромбоцитов на этой стадии нет. На 12-й неделе кроветворение в желточном мешке заканчивается.

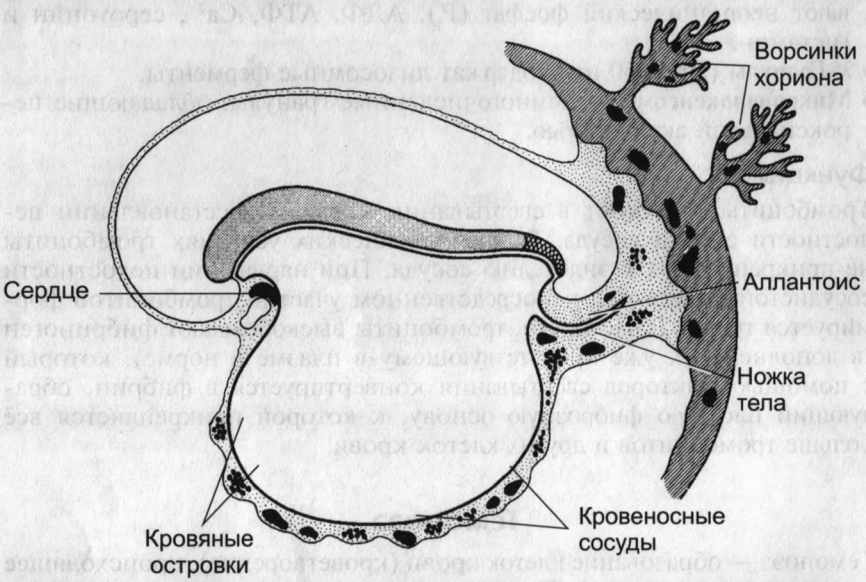

Рис. 6-13. Эмбриональный гемопоэз (19-дневный эмбрион). В конце 3-й недели кровяные островки присутствуют в стенке желточного мешка, а также во внезародышевой мезодерме ворсинок хориона и ножке тела. Островки дают начало первичным клеткам крови и кровеносным сосудам. В дальнейшем (благодаря объединению сосудов эмбриона и внеэмбриональных сосудов) устанавливается связь зародыша с плацентой. [17]

Гепатоспленотимическая стадия начинается на втором месяце развития, когда стволовые кроветворные клетки заселяют печень, селезёнку и тимус.

- **Печень**. В печени кроветворение начинается на 5-6 неделе развития. Здесь образуются эритроциты, гранулоциты и тромбоциты. К концу 5-го месяца интенсивность гемопоэза в печени уменьшается, но в небольшой степени продолжается ещё несколько недель после рождения.
- **Селезёнка**. Гемопоэз в селезёнке наиболее выражен с 4 по 8 месяц внутриутробного развития. Здесь образуются эритроциты и небольшое количество гранулоцитов и тромбоцитов. Непосредственно перед рождением важнейшей функцией селезёнки становится образование лимфоцитов.
- **Тимус**. В вилочковой железе первые лимфоциты появляются на 7-8 неделе.

Костномозговое кроветворение. В течение 5-го месяца развития гемопоэз начинается в костном мозге, а к 7-му месяцу костный мозг становится главным органом гемопоэза. После рождения и до полового созревания количество очагов кроветворения в костном мозге уменьшается, хотя костный мозг полностью сохраняет гемопоэтический потенциал. У взрослого человека кроветворение ограничивается костным мозгом и лимфоидной тканью. Когда костный мозг не в состоянии удовлетворить повышенный и длительный запрос на образование клеток крови, гемопоэтическая активность печени, селезёнки и лимфатических узлов может восстановиться (экстрамедуллярный гемопоэз).

Постнатальный гемопоэз

Красный костный мозг (рис. 6-16) содержит в большом количестве созревающие эритроциты, что придаёт костномозговым очагам гемопоэза красный цвет. Строма состоит из ретикулярных клеток с длинными отростками, ретикулиновых волокон, синусоидных капилляров и адипоцитов, составляющих почти половину объёма костного мозга. Клетки стромы костного мозга экспрессируют широкий спектр молекул адгезии, опосредующих связывание стволовых кроветворных клеток с элементами внеклеточного матрикса. Ретикулиновые волокна вместе с отростками ретикулярных клеток формируют трёхмерную сеть и образуют полости, заполненные островками гемопоэтических клеток. Зрелые клетки крови выходят в кровоток через щели в стенке синусоидных капилляров. Костный мозг содержит большое количество макрофагов, расположенных рядом с синусоидами. Помимо кроветворения, в костном мозге, как в селезёнке и печени, происходит удаление из кровотока старых и дефектных клеток крови. Костный мозг играет центральную роль в иммунной защите, т.к. в нём образуются В-лимфоциты, а также присутствует большое количество плазматических клеток, синтезирующих антитела.

Жёлтый костный мозг. У взрослых большая часть костного мозга становится неактивной; в нём преобладают жировые клетки. Жёлтый костный мозг, однако,

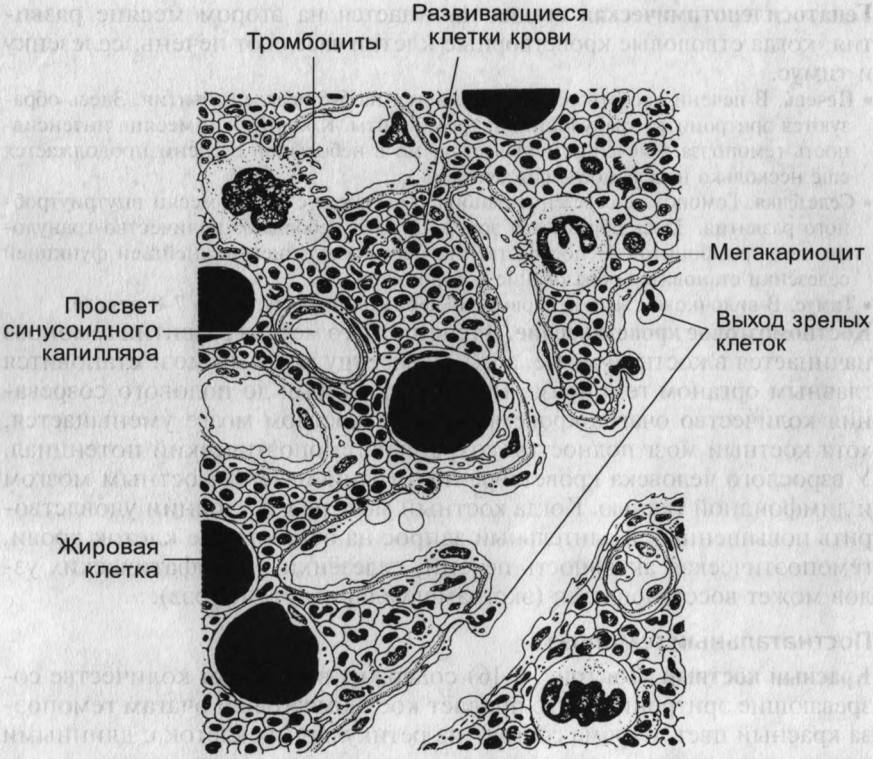

Рис. 6-16. Красный костный мозг. Основу составляют ретикулярные клетки с длинными отростками и ретикулиновые волокна. В пространствах между ними располагаются островки гемопоэтических клеток. Костный мозг пронизан синусоидными капиллярами. К эндотелию капилляров примыкают макрофаги, образующие длинные отростки. В большом количестве присутствуют жировые клетки. [17]

может восстановить свою активность, если необходимо усилить гемопоэз (например, при хронической гипоксии или выраженных кровотечениях).

Стволовая кроветворная клетка морфологически сходна с малым лимфоцитом и способна к дифференцировке во все клетки крови (рис. 6-17). Такая клетка была названа CFU-blast (CFU — Colony Forming Unit, колониеобразующая единица). Стволовая кроветворная клетка постоянно, но редко делится. Дочерние клетки выбирают симметричное или асимметричное деление, т.е. или остаются стволовыми кроветворными клетками, или дифференцируются в полипотентные потомки с их последующей дифференцировкой в клетки крови. Образующиеся

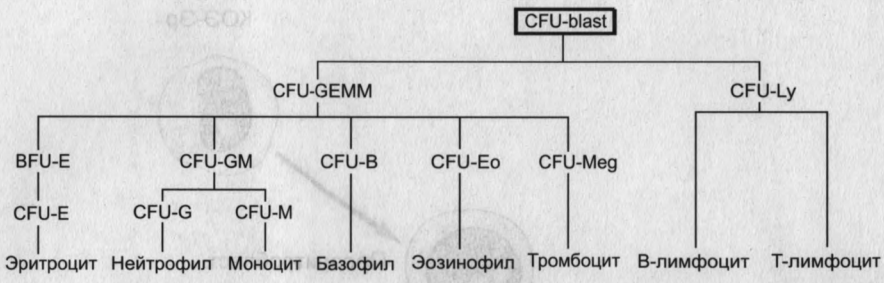

Рис. 6-17. Схема гемопоэза. CFU-blast —стволовая кроветворная клетка; CFU-GEMM — полипотентная клетка-предшественница миелопоэза; CFU-Ly — полипотентная клетка-предшественница лимфоцитопоэза; CFU-GM — полипотентная клетка-предшественница гранулоцитов и моноцитов. Унипотентные предшественники: BFU-E и CFU-E — эритроцитов; CFU-Eo — эозинофилов; CFU-M — моноцитов; CFU-G — нейтрофилов, CFU-B — базофилов, CFU-Meg — тромбоцитов. [17]

при делении клетки дифференцируются в пролиферирующие **полипотентные клетки-предшественницы** (колониеобразующие единицы) лимфоцитопоэза (CFU-Ly) и миелопоэза (CFU-GEMM). В результате деления CFU-Ly и CFU-GEMM их потомки остаются полипотентными или дифференцируются в один из нескольких типов коммитированных унипотентных клеток (колониеобразующих единиц), также активно пролиферирующих, но дифференцирующихся только в одном направлении.

Унипотентные коммитированные клетки способны к дифференцировке в один клеточный тип, пролиферируют и в присутствии факторов роста дифференцируются в клетки-предшественницы. Унипотентные клетки морфологически не отличаются от стволовых клеток. Программирование клетки на определённый путь дифференцировки (коммитирование), по-видимому, происходит случайным образом.

Клетки-предшественницы — клетки одной линии, различающиеся морфологически и образующиеся последовательно в каждой линии, начинающейся с коммитированной унипотентной клетки и завершающейся формированием зрелой клетки крови.

ЭРИТРОПОЭЗ

Начало эритроидного ряда — **взрывообразующая единица эритропоэза** (BFU-E) (Burst Forming Unit-E), происходящая из CFU-GEMM. Из BFU-E образуется **унипотентная колониеобразующая единица эритропоэза** (CFU-E). На дальнейших стадиях эритропоэза из CFU-E дифференцируются проэритробласты, эритробласты, ретикулоциты и эритроциты (рис. 6-20). Длительность эритропоэза (от стволовой клетки до эритроцита) — 2 недели.

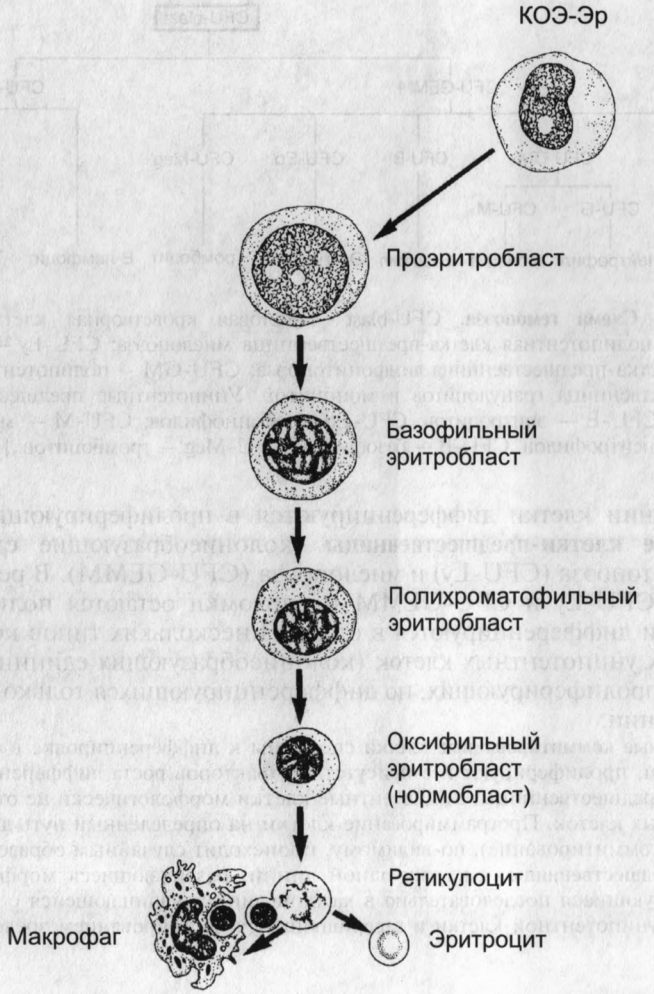

Рис. 6-20. Эритропоэз. Унипотентная колониеобразующая единица эритропоэза CFU-E даёт начало проэритробласту. Дальнейшая дифференцировка приводит к уменьшению размеров клеток и количества органелл, но к увеличению содержания гемоглобина и потере ядра. При этом из проэритробласта последовательно дифференцируются базофильный, полихроматофильный, оксифильный (нормобласт) эритробласт, ретикулоцит, эритроцит. Ранние нормобласты выталкивают пикнотическое ядро, фагоцитируемое макрофагом. [17]

Стадии эритропоэза

Взрывообразующая единица эритропоэза (BFU-E) и **унипотентная колониеобразующая единица эритропоэза** (CFU-E). Отличия взрывообразующей единицы эритропоэза (BFU-E) от унипотентной колониеобразующей единицы эритропоэза (CFU-E) состоят в том, что первая реагируют на ИЛ3, но не чувствительна к эритропоэтину, тогда как пролиферация и дифференцировка CFU-E зависит от эритропоэтина. От клеток в состоянии терминальной дифференцировки BFU-E отделена 12 клеточными поколениями, а от стадии CFU-E до зрелых клеток проходит шесть или меньше делений.

Проэритробласты (рис. 6-20) — первые морфологически опознаваемые предшественники эритроцитов — крупные клетки (диаметр 20-25 мкм) с многочисленными органеллами, но без гемоглобина (Hb). Бледное ядро расположено центрально. Объём цитоплазмы составляет около 20% общего объёма клетки; в ней присутствует довольно много полирибосом, чем обусловлена базофилия клетки. Проэритробласты подвергаются многократным митозам.

Эритробласты. На дальнейших стадиях дифференцировки происходят уменьшение размера клетки, конденсация хроматина и уменьшение диаметра ядра, прогрессирующая потеря органелл и РНК, постепенное увеличение содержания Hb, элиминация ядра. Последовательно различают эритробласты базофильные, полихроматофильные и оксифильные (нормобласты).

- **Базофильный эритробласт** несколько меньше (диаметр 16-18 мкм) проэритробласта, содержит ядро с более плотным хроматином. Цитоплазма более базофильна. Клетка сохраняет способность к митозу и активно синтезирует Hb, содержит хорошо развитый белоксинтезирующий аппарат, осуществляющий синтез глобинов для построения Hb. При этом происходит опосредуемый рецепторами эндоцитоз связанного с железом трансферрина. Железо поступает в эритробласт, а свободный трансферрин возвращается в плазму.
- **Полихроматофильный эритробласт** — клетка диаметром 12-15 мкм, содержит значительное количество Hb. Серый тон цитоплазмы обусловлен базофильным окрашиванием рибосом и оксифильным окрашиванием Hb. Размеры ядра уменьшаются. Клетки продолжают синтезировать Hb и могут делиться.
- **Оксифильный эритробласт** (нормобласт) имеет небольшие размеры (диаметр 10-12 мкм) и ацидофильную цитоплазму со следами базофилии. Ядро небольшое, содержит конденсированный хроматин. На этой стадии эритроидные клетки утрачивают способность к делению и выталкивают пикнотическое (дегенерирующее) ядро. Белоксинтезирующий аппарат почти полностью дезинтегрируется.

Ретикулоциты (диаметр 6—8 мкм) содержат остатки рибосом и РНК, формирующие сетеподобные структуры голубого цвета, видимые при окрашивании крезиловым фиолетовым или метиленовым синим. Ретикулоциты выходят в кровоток и составляют до 1% общего числа циркулирующих эритроцитов. После выхода в кровоток в течение первых

24—48 часов ретикулоцит завершает созревание и становится эритроцитом. При этом клетка приобретает форму двояковогнутого диска, а последние сохранившиеся органеллы разрушаются ферментами.

Эритропоэтин

Интенсивность эритропоэза контролирует эритропоэтин. Основной стимул для выработки эритропоэтина — гипоксия (снижение pO_2 в тканях, в т.ч. зависящее от числа циркулирующих эритроцитов). Уменьшение pO_2 в почке (ренальная гипоксия) стимулирует её интерстициальные клетки к увеличению синтеза и секреции эритропоэтина. Эритропоэтин усиливает пролиферацию колониеобразующей единицы эритропоэза (CFU-E) в костном мозге, что приводит к увеличению количества образующихся эритроцитов и, соответственно, росту pO_2 в тканях.

ГРАНУЛОЦИТОПОЭЗ

Гранулоциты образуются в костном мозге. Нейтрофилы происходят из полипотентной колониеобразующей единицы нейтрофилов и моноцитов/макрофагов (CFU-GM), а базофилы и эозинофилы — из унипотентных колониеобразующих единиц базофилов (CFU-B) и эозинофилов (CFU-Eo), соответственно. По мере дифференцировки размеры клеток уменьшаются, хроматин конденсируется, изменяется форма ядра, в цитоплазме накапливаются гранулы (рис. 6-23). При развитии гранулоцита можно выделить 6 морфологически различимых стадий: **миелобласт, промиелоцит, миелоцит, метамиелоцит, палочкоядерный и сегментоядерный гранулоциты**. Специфические гранулы появляются на стадии миелоцитов; с этого момента клетки называют в соответствии с типом образующихся из них зрелых гранулоцитов. Клеточные деления прекращаются на стадии метамиелоцита.

Миелобласт — малодифференцированная клетка диаметром около 15 мкм. Крупное округлое или овальное ядро расположено эксцентрично, содержит 1—3 ядрышка. Цитоплазма слегка базофильна (бледно-голубая), лишена гранул.

Промиелоцит. Миелобласты дают начало промиелоцитам — крупным клеткам (15—24 мкм), содержащим более конденсированный хроматин. Округлое ядро расположено эксцентрично. Цитоплазма содержит азурофильные гранулы.

Миелоцит. Размеры клетки меньше (12—16 мкм), появляется значительное количество специфических гранул, что позволяет различить 3 типа миелоцитов: нейтрофильный, эозинофильный и базофильный. Образование и накопление гранул продолжается в течение последующих трёх клеточных делений. Ядро постепенно приобретает бобовидную форму, хроматин становится конденсированнее.

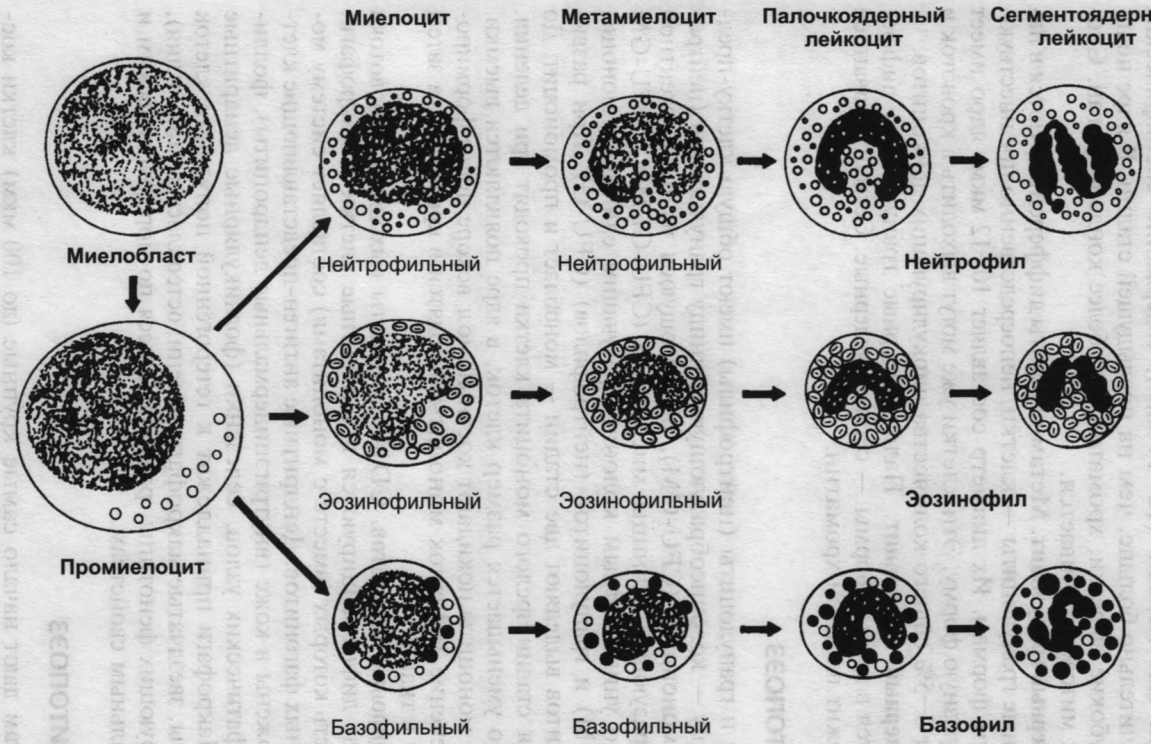

Рис. 6-23. Гранулоцитопоэз. В ходе дифференцировки предшественников гранулоцитов выделяют: миелобласт, промиелоцит, миелоцит, метамиелоцит, палочкоядерный и сегментоядерный гранулоцит. По мере дифференцировки уменьшаются размеры клетки, появляются гранулы в цитоплазме, уплотняется ядро и изменяется его форма (от округлой к сегментированной). [17]

Метамиелоцит. В результате делений миелоцитов образуются нейтрофильный, эозинофильный и базофильный метамиелоциты. Размеры этих клеток ещё меньше (12—14 мкм); содержание специфических гранул значительно больше, чем на предыдущей стадии. В ядре появляются глубокие вырезки, хроматин ещё более конденсирован. Способность к митозу утрачивается.

Палочкоядерный гранулоцит. Метамиелоциты дифференцируются в палочкоядерные гранулоциты — клетки, непосредственно предшествующие зрелым формам. Их диаметр составляет 10—12 мкм, ядро имеет подковообразную форму. Эти клетки уже могут выходить в кровоток и составляют 3—5% общего количества циркулирующих лейкоцитов.

Сегментоядерный гранулоцит. Палочкоядерные гранулоциты дифференцируются в зрелые формы — сегментоядерные. Сегментированное ядро содержит плотный хроматин.

МОНОЦИТОПОЭЗ

Моноциты и гранулоциты (нейтрофилы) имеют общую клетку-предшественницу — колониеобразующую единицу гранулоцитов (нейтрофилов) и моноцитов (CFU-GM), образующуюся из полипотентной колониеобразующей единицы миелопоэза (CFU-GEMM). CFU-GM даёт начало унипотентным колониеобразующим единицам моноцитов (CFU-M) и гранулоцитов (нейтрофилов) (CFU-G). При развитии моноцитов выделяют две стадии — монобласт и промоноцит. До достижения стадии зрелого моноцита клетки проходят три деления. Постепенно уменьшается размер клеток, в ядре появляются выемки. Все зрелые моноциты покидают костный мозг вскоре после формирования. В течение 2—4 суток моноциты находятся в кровотоке, а затем мигрируют в ткани.

Дифференцировка моноцитов. $CD14^+$-моноциты выходят из кровотока в ткани, где дифференцируются в дендритные клетки и макрофаги, совокупность которых (вместе с моноцитами) составляет систему мононуклеарных фагоцитов. Дендритные антиген-представляющие клетки расположены в коже (внутриэпидермальные дендроциты), фолликулах лимфатических узлов, селезёнки (фолликулярные дендритные клетки). Макрофаги принадлежат к гетерогенной популяции клеток (гистиоциты, звездчатые макрофаги печени, остеокласты, микроглия), экспрессирующих фенотипы, различающиеся по морфологическим и функциональным свойствам.

ТРОМБОЦИТОПОЭЗ

Тромбоцитам дают начало самые крупные (до 100 мкм) клетки костного мозга — мегакариоциты (см. рис. 6-16), их предшественник —

мегакариобласт — потомок унипотентной клетки-предшественницы мегакариоцитов (CFU-Meg), берущей начало от полипотентной колониеобразующей единицы миелопоэза (CFU-GEMM). Для мегакариоцита характерно полиплоидное и дольчатое ядро с диффузно распределённым хроматином. Цитоплазма слабо базофильна, содержит мелкие гранулы и демаркационные мембраны — систему взаимосвязанных пузырьков и трубочек, связанных с клеточной мембраной. Демаркационные мембраны выполняют разграничительную функцию при формировании будущих кровяных пластинок (тромбоцитов) в составе тромбоцитарных полей. Таким образом, тромбоциты формируются путём фрагментации цитоплазмы мегакариоцита (рис. 6-25).

ЛИМФОЦИТОПОЭЗ

Из стволовой кроветворной клетки (CFU-blast) происходит полипотентная колониеобразующая единица лимфоцитопоэза (CFU-Ly). В-лимфоциты образуются в костном мозге, созревание Т-лимфоцитов происходит в тимусе. При образовании лимфоцитов выделяют две ста-

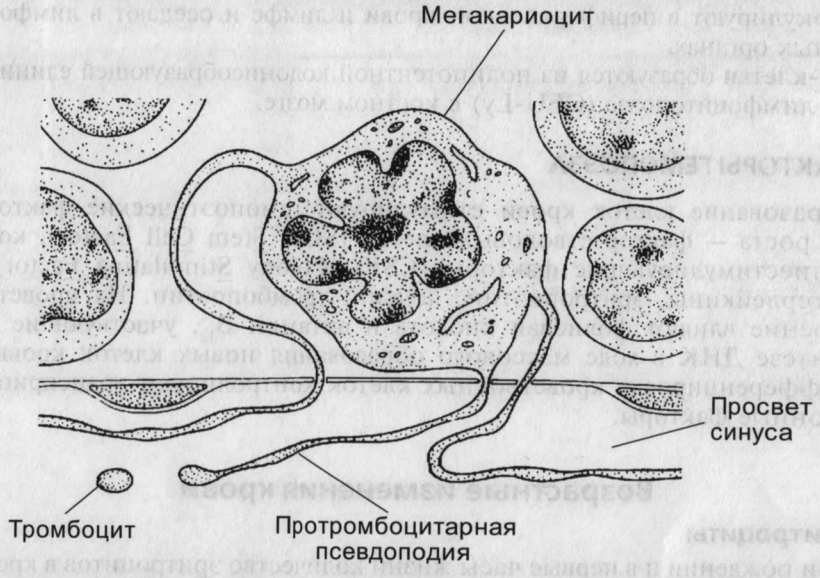

Рис. 6-25. Образование тромбоцитов. Находящийся в костном мозге мегакариоцит образует содержащие тромбоцитарные поля протромбоцитарную псевдоподию. Последняя проникает сквозь стенку синуса в его просвет. От псевдоподии отделяются тромбоциты и поступают в кровоток. [17]

дии — лимфобласт и пролимфоцит. Лимфобласт намного крупнее зрелого лимфоцита. Главная особенность лимфоцитопоэза — постепенное и значительное уменьшение клеточного объёма. Однако, многие циркулирующие лимфоциты реагируют на антигенную стимуляцию увеличением объёма клетки, приобретая морфологию лимфобласта. В отличие от других клеток крови, лимфоциты могут пролиферировать и вне костного мозга. Это происходит в тканях иммунной системы в ответ на антигенную стимуляцию.

Дифференцировка В-лимфоцитов. Сигнал для начала дифференцировки поступает от стромальных клеток костного мозга. Выделяют следующие стадии созревания В-лимфоцита; ранний про-В-лимфоцит (про- от англ. *progenitor*, предшественник) → поздний про-В-лимфоцит → большой пре-В-лимфоцит → малый пре-В-лимфоцит → незрелый В-лимфоцит → зрелый В-лимфоцит. Активированный зрелый В-лимфоцит дифференцируется в лимфобласт и далее — в плазматическую клетку, секретирующую иммуноглобулины.

Дифференцировка Т-лимфоцитов происходит в тимусе из клеток-предшественниц, поступающих в вилочковую железу из костного мозга (см. подробнее в главе 11). Зрелые Т-лимфоциты покидают тимус, циркулируют в периферической крови и лимфе и оседают в лимфоидных органах.

NK-клетки образуются из полипотентной колониеобразующей единицы лимфоцитопоэза (CFU-Ly) в костном мозге.

ФАКТОРЫ ГЕМОПОЭЗА

Образование клеток крови стимулируют гемопоэтические факторы роста — фактор стволовых клеток (SCF, Stem Cell Factor), колониестимулирующие факторы (CSF) (Colony Stimulating Factor), интерлейкины, эритропоэтин, лептин, тромбопоэтин. На кроветворение влияют фолиевая кислота и витамин B_{12}, участвующие в синтезе ДНК в ходе массового образования новых клеток крови. Дифференцировку кроветворных клеток контролируют транскрипционные факторы.

Возрастные изменения крови

Эритроциты

При рождении и в первые часы жизни количество эритроцитов в крови повышено и составляет $6{,}0–7{,}0\times10^{12}$/л. У новорождённых наблюдают анизоцитоз с преобладанием макроцитов, а также повышенное содержание ретикулоцитов. В течение первых суток постнатального периода количество эритроцитов снижается, к 10–14 суткам до-

стигает уровня взрослого, но продолжает снижаться. Минимальный показатель наблюдается на 3–6-м месяцах жизни (физиологическая анемия), когда снижен уровень эритропоэтина. Это связано с уменьшением синтеза эритропоэтина в печени и началом его выработки в почке. На 3–4-м году жизни количество эритроцитов снижено (ниже, чем у взрослого), т.е. в 1 л их содержится менее $4{,}5\times10^{12}$. Содержание эритроцитов достигает нормы взрослого в период полового созревания.

Лейкоциты

Количество лейкоцитов у новорождённых повышено и составляет $10–30\times10^9$/л. Число нейтрофилов составляет 60,5%, эозинофилов — 2%, базофилов — 0,2%, моноцитов — 1,8%, лимфоцитов — 24%. В течение первых двух недель жизни количество лейкоцитов снижается до $9–15\times10^9$/л, к 4 годам уменьшается до $7–13\times10^9$/л, а к 14 годам достигает уровня, характерного для взрослого. Соотношение нейтрофилов и лимфоцитов меняется, что обусловливает возникновение так называемых физиологических перекрестов.

- **Первый перекрест**. У новорождённого соотношение содержания этих клеток такое же, как у взрослого. В последующем содержание нейтрофилов уменьшается, а лимфоцитов возрастает, так что на 3-4 сутки их количество уравнивается. В дальнейшем количество нейтрофилов продолжает снижаться и к 1–2 годам достигает 25%. В этом же возрасте количество лимфоцитов составляет 65%.
- **Второй перекрест**. В течение следующих лет число нейтрофилов постепенно повышается, а лимфоцитов — понижается, так что у четырёхлетних детей эти показатели снова уравниваются и составляют по 35% общего количества лейкоцитов. Количество нейтрофилов продолжает повышаться, а лимфоцитов — снижаться, и к 14 годам эти показатели соответствуют таковым у взрослого.

СОЕДИНИТЕЛЬНЫЕ ТКАНИ

Соединительные ткани обеспечивают поддержание целостности других тканей, формируют строму органов, содержат кровеносные и лимфатические сосуды, участвуют в трофическом обеспечении всех тканей и органов. Среди соединительных тканей выделяют **волокнистые ткани** (рыхлые и плотные) и **ткани со специальными свойствами** (например, жировая, ретикулярная). В большинстве органов и между ними **рыхлая соединительная ткань** выступает в качестве упаковки паренхимы, организуя ложе для её гистологических элементов (**строма органов**). **Плотные соединительные ткани** обеспечивают прочность кожи, образуют капсулы органов, позволяют выдерживать значительные механические нагрузки (например, связки и сухожилия).

Межклеточное вещество

В состав всех соединительных тканей входит значительный объём межклеточного вещества (внеклеточный матрикс). Матрикс состоит из основного вещества и погружённых в него волокон различного типа.

ОСНОВНОЕ ВЕЩЕСТВО

Основное вещество — аморфный материал со свойствами геля. Тканевая жидкость связывается с компонентами основного вещества, формируя среду для прохождения молекул через соединительную ткань и для обмена веществ с кровью. Основное вещество содержит гликозаминогликаны, протеогликаны и гликопротеины.

- **Гликозаминогликаны** — полисахариды, построенные из повторяющихся дисахаридных единиц, одна из которых — обычно уроновая кислота, а другая — аминосахар (N-ацетилгликозамин, N-ацетилгалактозамин). Гликозаминогликаны — кислые (отрицательно заряженные) соединения. Молекулы гликозаминогликанов гидрофильны, они связывают большое количество молекул воды и ионов. Связанные между собой крупные молекулы гликозаминогликанов образуют гель, через который диффундируют метаболиты. К гликозаминогликанам относятся гиалуроновая кислота, хондроитинсульфат, дерматансульфат, кератансульфат, гепарансульфат и гепарин (гепаринсульфат).
- **Протеогликаны** — волокнистые белки с ковалентно присоединёнными к ним гликозаминогликанами. К протеогликанам, в частности, относятся версикан, агрекан, нейрокан и бревикан.
- **Гликопротеины** состоят из полипептидных цепей, соединённых с разветвлёнными полисахаридами, и связывают клетки с внеклеточным матриксом. Различают гликопротеины, формирующие волокнистые структуры (фибронектин и фибриллин), а также ряд неволокнистых белков (ламинин, тенасцин и энтактин).

ВОЛОКНА

Во внеклеточный матрикс погружены разные типы волокон: построенные из коллагенов коллагеновые и ретикулиновые волокна, а также эластические волокна (в их состав входит эластин и фибриллин).

Коллаген и коллагеновые волокна

Коллагеновые волокна — главный компонент большинства соединительных тканей, а коллаген — наиболее распространённый белок.

Коллагены. Молекула коллагена — спираль из трёх про-α-цепей. Длина подобной спирали — 300 нм, диаметр — 1,5 нм. Все типы коллагена содержат области с повторяющейся последовательностью из трёх аминокислот с глицином в третьем положении. Первая аминокислота в такой последовательности может быть любой, вторая — пролин, гидроксипролин или лизин. Благодаря обилию поперечных связей между остатками лизина, коллагеновые волокна обладают высокой прочностью. Известно не менее 27 типов коллагена, по-разному распределяющихся в органах и тканях (табл. 6-11).

Таблица 6-11. Распределение разных коллагенов в тканях и органах

Тип	Ткани и органы
I	Кожа, сухожилия, кости, роговица, плацента, артерии, печень, дентин, опухоли
II	Хрящи, межпозвонковые диски, стекловидное тело, роговица
III	Лёгкие, артерии, матка, ретикулиновые волокна в печени и органах кроветворения
IV	Базальные мембраны
V	Плацента, кожа, сосуды, гладкомышечная ткань, рабдомиосаркома
VI	Кровеносные сосуды, связки, кожа, матка, лёгкие, почки
VII	Амнион, кожа, пищевод, роговица
IX	Хрящи, межпозвонковые диски, стекловидное тело
X	Хрящи
XI	Хрящи, межпозвонковые диски, стекловидное тело

Образование коллагеновых волокон. *На внутриклеточном этапе* в гранулярной эндоплазматической сети происходит синтез и сборка про-α-цепей. Далее в цистернах комплекса Гольджи осуществляется гидроксилирование и гликозилирование полипептидов, в результате чего образуются спирали из трёх про-α-цепей (**проколлаген**). Молекулы проколлагена накапливаются в секреторных гранулах и выделяются во внеклеточное пространство. *Вне клетки* от молекул проколлагена отщепляются **концевые пептиды**, образуется **тропоколлаген** (коллаген). Из тропоколлагена происходит сборка коллагеновых фибрилл, а из параллельно расположенных фибрилл — коллагенового волокна.

Фибриллин, эластин и эластические структуры

Эластические структуры (волокна и мембраны) обладают выраженными эластическими свойствами. Эластические волокна присутствуют в эластическом хряще, коже, лёгких, кровеносных сосудах. Окончатые эластические мембраны характерны для крупных артерий.

Эластическое волокно (ветвящаяся нить диаметром 0,2—1,0 мкм) состоит из фибриллина и аморфного эластина. Фибробласты и ГМК синтезируют коллаген, эластин и фибриллин в цистернах гранулярной эндоплазматической сети. В комплексе Гольджи происходит упаковка полипептидов в секреторные гранулы, выделяемые во внеклеточную среду, где происходит формирование межмолекулярных связей между молекулами эластина. В результате появляется упругая резиноподобная сеть молекул, способная после деформации восстанавливать исходную форму. Эта сеть и составляет основу эластических структур. Микрофибриллы фибриллина образуются ещё до сборки эластина. После формирования каркаса из фибриллина эластин организуется в волокно.

Коллаген и ретикулиновые волокна

Ретикулиновые волокна — тонкие нити диаметром 0,5–2,0 мкм, состоящие из коллагена типа III, связанного с гликопротеинами и протеогликанами.

БАЗАЛЬНАЯ МЕМБРАНА

Базальная мембрана — особый вид внеклеточного матрикса, имеет вид листа или пластинки толщиной 20–200 нм и состоит из специальных белков, служащих для соединения клеток различного типа (эпителиальных, мышечных, шванновских) с окружающей соединительной тканью. Базальная мембрана состоит из двух слоёв — *lamina lucida* (светлого слоя) толщиной 10–50 нм, примыкающего к плазмолемме, и *lamina densa* (электронно-плотного слоя, варьирующего по толщине). Основа *lamina lucida* и *lamina densa* — трёхмерная сеть, состоящая преимущественно из коллагена типов IV, XV и XVIII, с которым связаны ламинин, энтактин и гепарансульфат протеогликаны.

- **Функции**. Базальная мембрана объединяет клетки, способствуя их организации в пласт, препятствует инвазии эпителиальных клеток в подлежащую соединительную ткань, фильтрует макромолекулы (например, в почке *lamina densa* задерживает молекулы с M_r более 50 кД).
- **Якорные волокна**. Большинство базальных мембран прочно соединено с рыхлой соединительной тканью. Базальные мембраны многослойного эпителия кожи, пищевода, роговицы и амниона короткими (якорными) волокнами связаны с якорными пластинками в подлежащей соединительной ткани. Якорные волокна состоят в основном из коллагена типа VII, якорные пластинки содержат коллаген типа IV. Якорные волокна также соединяют между собой якорные пластинки в строме. В итоге образуется плотная сеть переплетённых волокон, стабилизирующая базальную мембрану в тканях, подверженных значительным воздействиям на сдвиг.

Клетки соединительных тканей

Клетки соединительных тканей разнообразны. Это **фибробласты, фиброциты, хондробласты, хондроциты, остеобласты, остеоциты, макрофаги, тучные клетки, лейкоциты, плазмоциты, перициты, адипоциты**. Клетки соединительных тканей подразделяют на две группы — резиденты и иммигранты.

- **Резиденты** — фибробласты и фиброциты (волокнистая соединительная ткань), хондробласты и хондроциты (хрящевая ткань), остеобласты и остеоциты (костная ткань), тучные клетки, адипоциты, макрофаги.
- **Иммигранты** — лейкоциты (нейтрофилы, эозинофилы, базофилы, моноциты, лимфоциты). При возникновении очагов воспаления эти клетки выходят из кровотока в соединительную ткань. Лимфоциты, осуществляющие иммунологический надзор, постоянно циркулируют между кровью, соединительными тканями, лимфой.

В зависимости от выполняемой функции клетки соединительных тканей можно разделить на ответственные за синтез молекул внеклеточного вещества, ответственные за накопление и метаболизм жира, клетки с защитными функциями.

Фибробласты и фиброциты

Фибробласт (рис. 6-31А) секретирует компоненты внеклеточного матрикса, способен к пролиферации и миграции. Фибробласт — уплощённая клетка звездчатой формы, образует широкие клиновидные отростки; содержит крупное овальное ядро с несколькими ядрышками. Размер клетки изменчив. Фибробласт интенсивно синтезирует белок, поэтому его цитоплазма содержит в большом количестве цистерны гранулярной эндоплазматической сети, хорошо выраженный комплекс Гольджи, много митохондрий. Имеются лизосомы и секреторные гранулы, гликоген, многочисленные микрофиламенты и

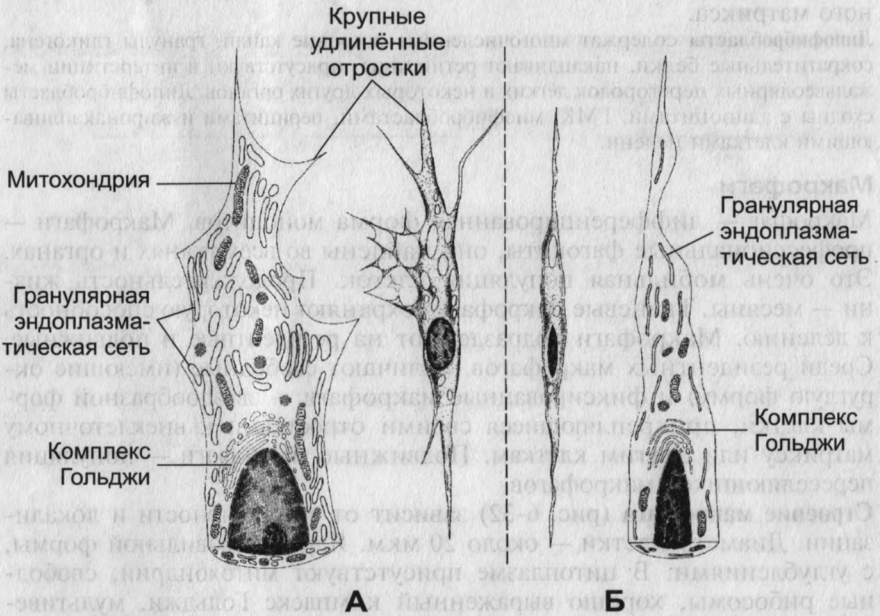

Рис. 6-31. Фибробласт (А) и фиброцит (Б). Фибробласт (активная форма клетки) содержит хорошо выраженные органеллы: гранулярную эндоплазматическую сеть, комплекс Гольджи, митохондрии. Фибробласт образует крупные удлинённые отростки. В фиброците органелл значительно меньше, клетка лишена отростков и имеет веретеновидную форму. [17]

микротрубочки. К фибробластам относят также липофибробласты и миофибробласты (см. главу 7).

Фибробласты синтезируют коллагены, эластин, фибронектин, гликозаминогликаны, протеогликаны и другие компоненты внеклеточного матрикса. Фибробласты вырабатывают различные цитокины — колониестимулирующий фактор гранулоцитов и макрофагов (GM-CSF), колониестимулирующий фактор гранулоцитов (G-CSF) и колониестимулирующий фактор макрофагов (M-CSF). Фибробласты костного мозга секретируют ИЛ3 и ИЛ7.

Фиброцит (рис. 6-31Б) — зрелая форма фибробласта, присутствующая в плотной оформленной соединительной ткани. Фиброцит имеет веретенообразную форму. Уплотнённое ядро вытянуто и расположено вдоль клетки. Имеются рассеянные цистерны гранулярной эндоплазматической сети, небольшое количество митохондрий. Функция фиброцита заключается в поддержании тканевой структуры путём непрерывного (хотя и медленного) обновления компонентов внеклеточного матрикса.

Липофибробласты содержат многочисленные жировые капли, гранулы гликогена, сократительные белки, накапливают ретиноиды, присутствуют в интерстиции межальвеолярных перегородок лёгких и некоторых других органов. Липофибробласты сходны с адипоцитами, ГМК, миофибробластами, перицитами и жиронакапливающими клетками печени.

Макрофаги

Макрофаг — дифференцированная форма моноцитов. Макрофаги — профессиональные фагоциты, они найдены во всех тканях и органах. Это очень мобильная популяция клеток. Продолжительность жизни — месяцы. Тканевые макрофаги сохраняют некоторую способность к делению. Макрофаги подразделяют на резидентные и подвижные. Среди резидентных макрофагов различают свободные (имеющие округлую форму) и фиксированные макрофаги — звездообразной формы клетки, прикрепляющиеся своими отростками к внеклеточному матриксу или другим клеткам. Подвижные макрофаги — популяция переселяющихся макрофагов.

Строение макрофага (рис. 6-32) зависит от его активности и локализации. Диаметр клетки — около 20 мкм. Ядро неправильной формы, с углублениями. В цитоплазме присутствуют митохондрии, свободные рибосомы, хорошо выраженный комплекс Гольджи, мультивезикулярные тельца, гранулярная эндоплазматическая сеть, лизосомы, фаголизосомы и остаточные тельца, материал которых может выделяться из макрофага путём экзоцитоза. В лизосомах присутствуют бактерицидные агенты (миелопероксидаза, лизоцим, протеиназы, кислые гидролазы, катионные белки, лактоферрин, супероксид дисмутаза — фермент, способствующий образованию H_2O_2, OH^-, O_2^-).

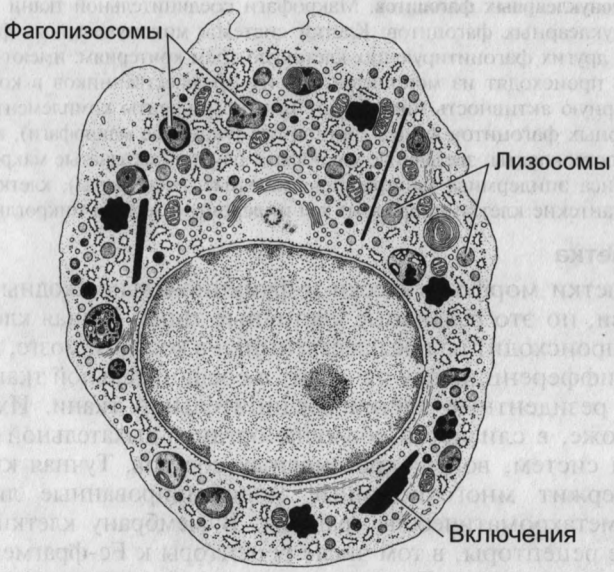

Рис. 6-32. Макрофаг. Ядро неправильной формы, с выемками. В цитоплазме присутствуют рибосомы, митохондрии, мультивезикулярные тельца. Хорошо развиты комплекс Гольджи и гранулярная эндоплазматическая сеть. Имеются многочисленные лизосомы. Характерно наличие фагосом, фаголизосом, остаточных телец. Клетка образует цитоплазматические отростки, участвующие в миграции и фагоцитозе. [17]

Под плазмолеммой в большом количестве присутствуют актиновые микрофиламенты, микротрубочки, промежуточные филаменты, необходимые для миграции и фагоцитоза.

Факторы хемотаксиса. Макрофаги мигрируют по градиенту концентрации некоторых факторов, вырабатываемых другими клетками. Факторы хемотаксиса для макрофагов секретируют активированные Т-лимфоциты, мигрировавшие в очаг воспаления нейтрофилы. Факторами хемотаксиса для макрофагов служат также компоненты комплемента С5а, С3 и лейкотриен LTB_4, бактериальные продукты, лимфокины из активированных лимфоцитов, фрагменты фибронектина.

Функции макрофага. Макрофаги — профессиональные фагоциты. Макрофаги фагоцитируют деградированные белки, старые и дефектные эритроциты и другие клетки крови; обломки клеток и тканевого матрикса. Неспецифический фагоцитоз характерен для альвеолярных макрофагов, захватывающих пылевые частицы различной природы, сажу и т.п. Специфический фагоцитоз происходит при взаимодействии макрофага с опсонизированной бактерией.

Система мононуклеарных фагоцитов. Макрофаги соединительной ткани — часть системы мононуклеарных фагоцитов. Клетки системы мононуклеарных фагоцитов отличаются от других фагоцитирующих клеток по трём критериям: имеют морфологию макрофагов, происходят из моноцитов или их предшественников в костном мозге, их фагоцитарную активность модулируют Ig и компоненты комплемента. В систему мононуклеарных фагоцитов входят гистиоциты (тканевые макрофаги), альвеолярные макрофаги, остеокласты, звездчатые макрофаги печени (звездчатые макрофаги), клетки Лангерханса эпидермиса (внутриэпидермальные дендроциты), клетки Хофбауэра хориона, гигантские клетки инородных тел и, вероятно, клетки микроглии ЦНС.

Тучная клетка

Тучные клетки морфологически и функционально сходны с базофилами крови, но это различные клеточные типы. Тучная клетка, как и базофил, происходит из предшественника в костном мозге, но окончательную дифференцировку проходит в соединительной ткани. Тучные клетки — резидентные клетки соединительной ткани. Их особенно много в коже, в слизистой оболочке органов дыхательной и пищеварительной систем, вокруг кровеносных сосудов. Тучная клетка (рис. 6-34) содержит многочисленные модифицированные лизосомы — крупные метахроматические гранулы. В мембрану клетки встроены различные рецепторы, в том числе рецепторы к Fc-фрагменту IgE.

Гранулы тучной клетки. Тучные клетки синтезируют и накапливают в гранулах разнообразные биологически активные вещества, медиаторы и ферменты: гепарин (гепаринсульфат), гистамин, триптазу, химазу, эластазу, дипептидазу, активатор плазминогена, кислые гидролазы, фактор хемотаксиса эозинофилов (ECF), фактор хемотаксиса нейтрофилов (NCF). Основной компонент гранул тучных клеток — отрицательно заряженный сульфатированный гликозаминогликан **гепарин**, синтезируемый и запасаемый исключительно тучными клетками. **Гистамин** вызывает сокращение ГМК, гиперсекрецию слизи, увеличение проницаемости сосудов с развитием отёка.

Функции тучной клетки. Тучная клетка участвует в воспалительных и аллергических реакциях. Активация и дегрануляция тучных клеток, как и базофилов, опосредована IgE.

Плазматическая клетка

Плазматическая клетка (плазмоцит) образуется из В-лимфоцита в результате его активации антигеном. Активированный В-лимфоцит делится около 5 дней и, образуя клон, дифференцируется в плазматическую клетку или в В-клетку памяти. Плазматические клетки продуцируют иммуноглобулины и служат главными эффекторными клетками гуморального иммунитета. Плазматическая клетка синтезирует АТ одного типа. Плазматические клетки редко встречаются в периферической крови, в основном они присутствуют в костном мозге,

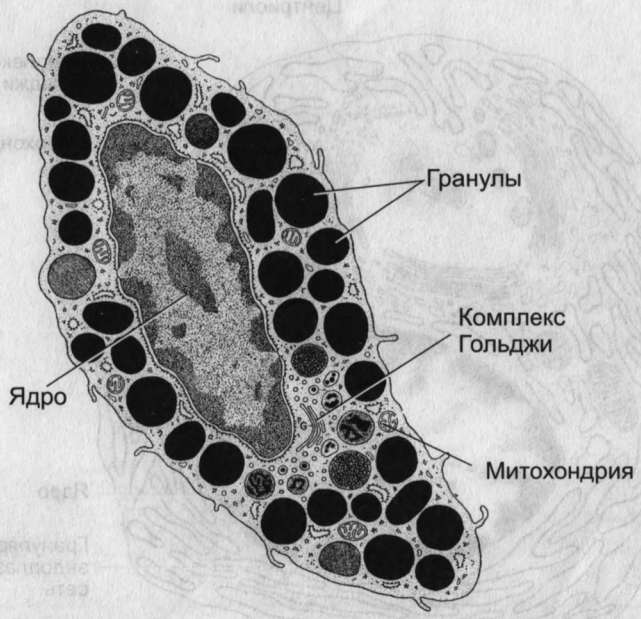

Рис. 6-34. Тучная клетка. Ядро округлое, умеренно развиты гранулярная эндоплазматическая сеть и комплекс Гольджи; содержит многочисленные крупные гранулы, варьирующие по структуре и плотности. [17]

лимфатических узлах и селезёнке, а также в рыхлой соединительной ткани слизистых оболочек.

Плазматическая клетка (рис. 6-35) имеет округлую форму или форму веера, диаметр 8—15 мкм. Плазматическая клетка содержит большое овальное эксцентрически расположенное ядро с характерными глыбками гетерохроматина. Эухроматин занимает меньший объём ядра, но именно с ним связывают транскрипцию генов, кодирующих иммуноглобулины. Отношение объёма ядра к объёму цитоплазмы очень велико и колеблется от 2:1 до 1:1. В цитоплазме — хорошо развитый комплекс Гольджи и масса крупных цистерн гранулярной эндоплазматической сети, концентрически расположенных вокруг ядра. Продолжительность жизни плазматической клетки — 4—5 дней.

Перициты

Перициты — отростчатые клетки, примыкающие снаружи к капиллярам, наиболее многочисленны в посткапиллярных венулах. Овальной формы клетки образуют длинные, расположенные вдоль сосуда пер-

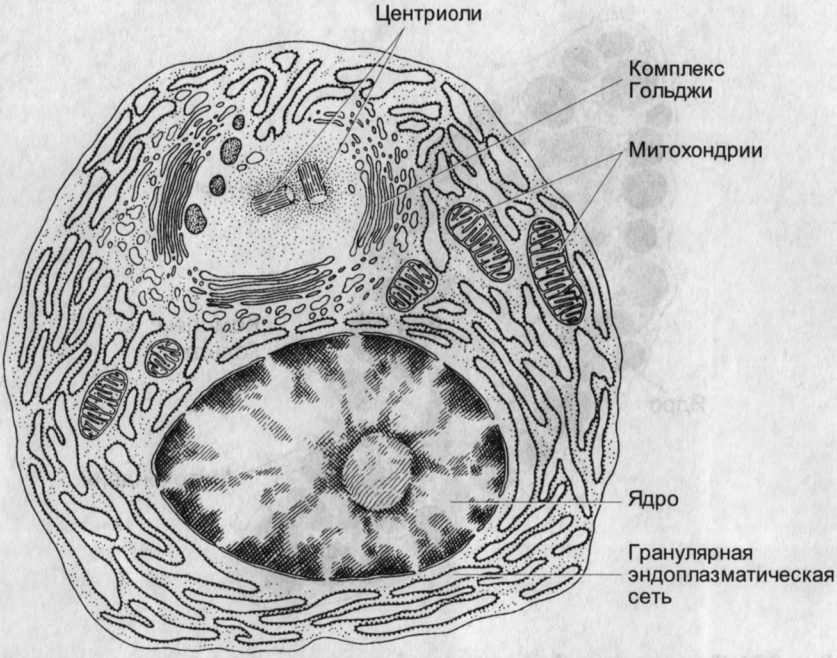

Рис. 6-35 Плазматическая клетка. Хорошо развитые гранулярная эндоплазматическая сеть и комплекс Гольджи свидетельствуют об активном синтезе и секреции белка. [17] .

вичные отростки, от которых под прямым углом отходят более тонкие и короткие вторичные отростки, охватывающие капилляр или посткапиллярную венулу. Для перицита характерны дисковидное ядро, обычный набор органелл, мультивезикулярные тельца, микротрубочки и гликоген. В области, обращённой к стенке сосуда, цитоплазма перицита содержит пузырьки. Около ядра и в отростках присутствуют сократительные белки, в т.ч. актин и миозин. Перициты покрыты базальной мембраной, но тесно связаны с эндотелиальной клеткой, т.к. базальная мембрана между ними может и отсутствовать. Перициты имеют общие свойства с ГМК (экспрессия гладкомышечного актина, виментина) и способны сокращаться в ответ на ангиотензин II, серотонин, ацетилхолин, АТФ, эндотелин-1, регулируя просвет сосуда. При заживлении ран и восстановлении сосудов перициты дифференцируются в ГМК. Наконец, перициты участвуют в фагоцитозе остатков базальной мембраны.

Адипоциты

Среди адипоцитов различают клетки белого и клетки бурого жира.

Клетка белого жира. В ходе дифференцировки в цитоплазме мезенхимной клетки появляются капельки жира, сливающиеся по мере увеличения их количества. Дифференцированный адипоцит — крупная округлая клетка диаметром до 120 мкм, содержит одну крупную каплю жира, оттесняющую на периферию цитоплазму и все органеллы. В цитоплазме, узким ободком окружающей каплю жира, находятся сплющенное ядро, свободные рибосомы, гладкая и гранулярная эндоплазматическая сеть, комплекс Гольджи и митохондрии. Адипоциты секретируют гормон **лептин**, взаимодействие которого с рецепторами нервных клеток вентромедиального и латерального ядер гипоталамуса ведёт к включению центральных механизмов пищевого поведения; лептин противодействует накоплению жировой ткани. Помимо лептина, адипоциты секретируют множество других биологически активных веществ и имеют рецепторы ко многим гормонам.

Клетка бурого жира содержит множество мелких жировых капель и крупных митохондрий. В буром адипоците функционирует естественный механизм разобщения окислительного фосфорилирования, что биологически полезно как способ образования тепла. Бурый цвет клетки и ткани в целом обусловлен присутствием железосодержащих пигментов в митохондриях. Активированная гормон-чувствительная липаза гидролизует триглицериды в жирные кислоты и глицерол. Освобождаемые жирные кислоты метаболизируют с образованием тепла. Повышенное теплообразование объясняется наличием во внутренней мембране митохондрий трансмембранного белка термогенина. **Термогенин** разрешает обратный ток протонов, предварительно транспортированных в интермембранное пространство, без прохождения через систему АТФ-синтетазы. Таким образом, энергия, генерируемая протонным током, не используется для синтеза АТФ, а рассеивается в виде тепла.

Виды соединительных тканей

Различают волокнистые соединительные ткани и соединительные ткани со специальными свойствами. Волокнистые соединительные ткани (в зависимости от количества волокон и основного вещества во внеклеточном матриксе) делят на рыхлую и плотную. В свою очередь, плотная соединительная ткань делится на оформленную и неоформленную, что определяется организацией волокон во внеклеточном матриксе. К соединительным тканям со специальными свойствами относят эмбриональную (мезенхима), жировую и ретикулярную ткани.

ВОЛОКНИСТАЯ СОЕДИНИТЕЛЬНАЯ ТКАНЬ

Рыхлая соединительная ткань

Рыхлая (неоформленная) соединительная ткань (рис. 6-37) находится во всех органах, образует их строму и сопровождает сосуды.

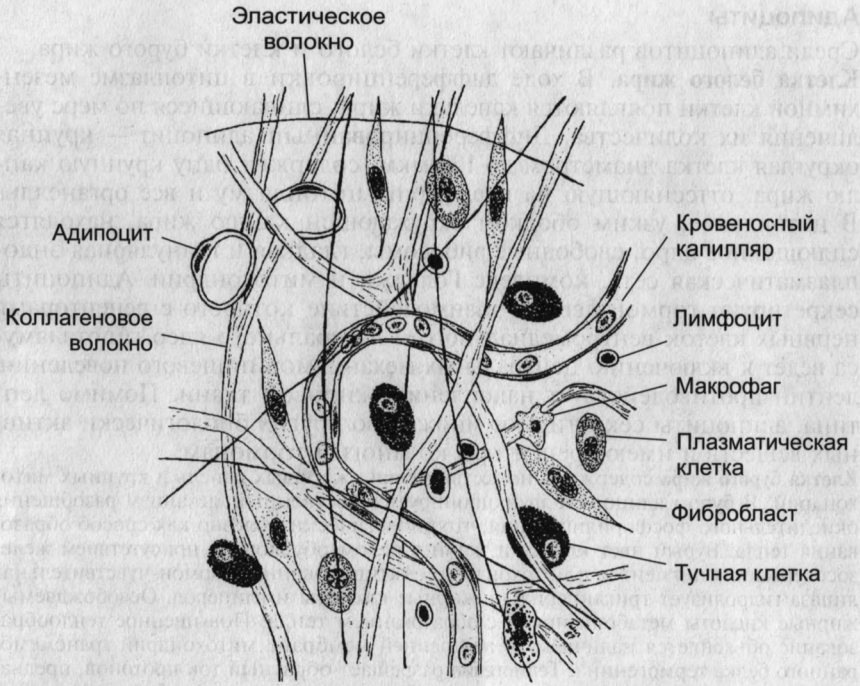

Рис. 6-37. Рыхлая соединительная ткань. Межклеточное вещество состоит большей частью из основного вещества с хаотично распределёнными в нём и относительно немногочисленными коллагеновыми и эластическими волокнами. Характерно клеточное разнообразие (фибробласты, тучные клетки, различные лейкоциты, адипоциты, макрофаги, плазматические клетки). [17]

Плотные соединительные ткани

Плотная соединительная ткань содержит большое количество плотно расположенных волокон. Количество основного вещества относительно незначительно.

Плотная неоформленная соединительная ткань состоит из плотно, но беспорядочно расположенных волокон. Между волокнами присутствуют фибробласты (фиброциты), макрофаги, тучные клетки. Такая ткань характерна для собственно кожи, периоста.

Плотная оформленная соединительная ткань. Волокна располагаются плотно, образуя параллельно идущие пучки. В узких пространствах между волокнами цепочками выстраиваются фиброциты. Из такой ткани образованы связки, сухожилия и фиброзные мембраны.

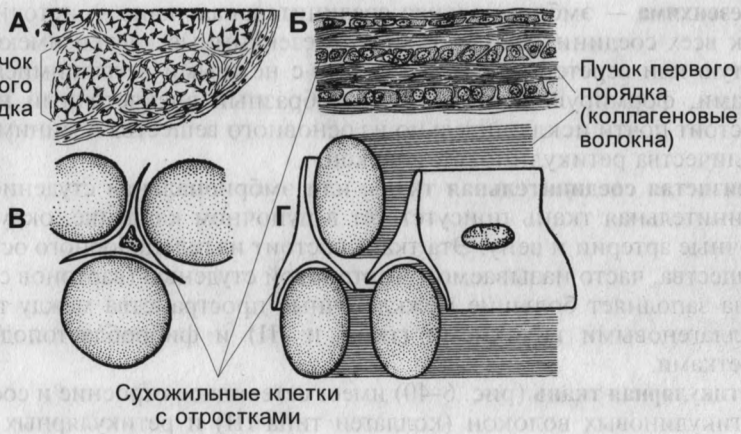

Рис. 6-38. Сухожилие. А — поперечный срез. **Б** — продольный срез. **В** и **Г** — схема строения сухожилия на поперечном и продольном срезах. [17]

- **Связка** (например, *ligamenta flava* и *ligamentum nuchae*) состоит из эластина, формирующего толстые волокна. Между ними располагаются тонкие коллагеновые волокна и фиброциты.
- **Сухожилие** (рис. 6-38) состоит из коллагеновых волокон, формирующих сухожильные пучки I, II и III порядков. Между пучками I порядка расположены ряды сухожильных клеток (фиброцитов) с пластинчатыми отростками. Группы пучков I порядка, окружённые рыхлой соединительной тканью с сосудами и нервами, образуют пучки II порядка. Несколько пучков II порядка объединяются рыхлой соединительной тканью в пучки III порядка. При повреждении сухожилия активированные фиброциты и фибробласты синтезируют коллаген для новых волокон.
- **Фиброзные мембраны**. Пучки коллагеновых волокон и лежащие между ними фиброциты расположены слоями. В каждом слое волнообразные пучки коллагеновых волокон проходят параллельно в одном направлении, отличном от направлений в соседних слоях. Отдельные пучки волокон переходят из одного слоя в другой, связывая их между собой. К фиброзным мембранам относят фасции, апоневрозы, сухожильный центр диафрагмы, капсулы внутренних органов, твёрдую мозговую оболочку, склеру.

СОЕДИНИТЕЛЬНЫЕ ТКАНИ СО СПЕЦИАЛЬНЫМИ СВОЙСТВАМИ

К соединительным тканям со специальными свойствами отнесены мезенхима, слизистая соединительная ткань, ретикулярная и жировая ткани.

Мезенхима — эмбриональная соединительная ткань — источник клеток всех соединительных тканей. Мезенхимные клетки имеют звездчатую или веретенообразную форму с нежными ветвящимися отростками, формирующими сеть. Гелеобразный внеклеточный материал состоит почти исключительно из основного вещества и минимального количества ретикулиновых волокон.

Слизистая соединительная ткань, или эмбриональная студенистая соединительная ткань присутствует в пупочном канатике, окружая пупочные артерии и вену. Эта ткань состоит из гелеподобного основного вещества, часто называемого вартоновой студенью (вартонов студень). Она заполняет большие межклеточные пространства между тонкими коллагеновыми волокнами (тип I и III) и фибробластоподобными клетками.

Ретикулярная ткань (рис. 6-40) имеет сетевидное строение и состоит из ретикулиновых волокон (коллаген типа III) и ретикулярных клеток, имеющих длинные отростки. Ретикулярные клетки вместе с ретикулиновыми волокнами образуют рыхлую сеть (строму) костного мозга, лимфатических узлов, селезёнки и миндалин.

Стволовая мезенхимная клетка красного костного мозга относится к самообновляющейся клеточной популяции, из которой образуются **стромальные клетки**, экспрессирующие маркёры стволовых клеток. Стволовая мезенхимная клетка, а также

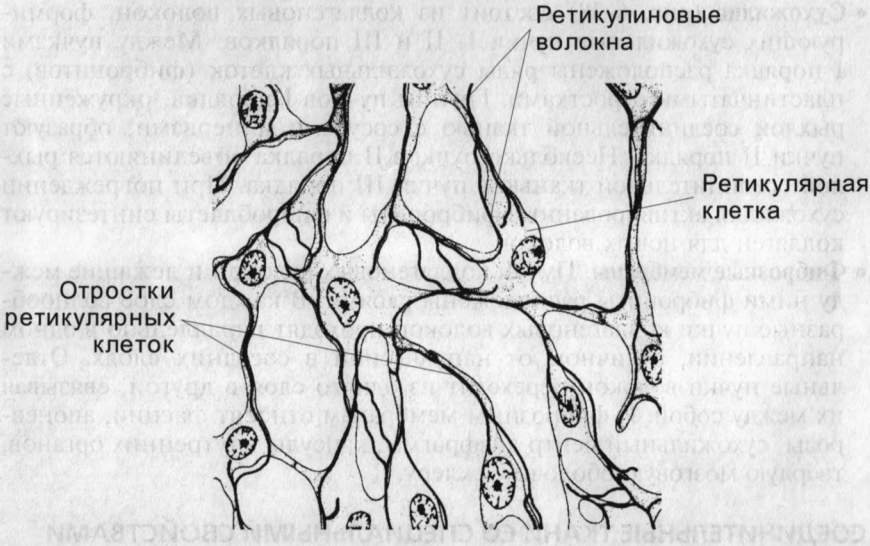

Рис. 6-40. Ретикулярная ткань состоит из ретикулярных клеток и ретикулиновых волокон. [17]

её дочерние стромальные клетки могут дифференцироваться в жировые, костные, хрящевые, мышечные и ретикулярные клетки.

Жировая ткань встречается во многих органах. Различают белую и бурую жировую ткань.

- **Белый жир** составляет почти всю жировую ткань организма. Участвует в поглощении из крови, синтезе, хранении и мобилизации нейтральных липидов (триглицеридов). На распределение жировой ткани в организме влияют половые гормоны и гормоны коры надпочечников. Жировые клетки (адипоциты) образуют скопления (дольки), разделённые перегородками из рыхлой соединительной ткани. В последней в жировую ткань проходят кровеносные сосуды и нервы. Отдельные жировые клетки окружены сетью ретикулиновых и коллагеновых волокон. В соединительнотканных перегородках присутствуют фибробласты и тучные клетки.
- **Бурый жир** у новорождённого участвует в терморегуляции. У взрослого бурый жир в небольшом количестве встречается в средостении, вдоль аорты и под кожей между лопатками. Бурая жировая ткань обильно снабжена кровеносными капиллярами, образующими сеть вокруг каждого адипоцита, и имеет выраженную симпатическую иннервацию.

Пигментная ткань — волокнистая (рыхлая или плотная) соединительная ткань, содержащая большое количество пигментных клеток. Это сосудистая оболочка и радужка глаза, дерма в области околососковых кружков, мошонки, вокруг анального отверстия, родинки и родимые пятна.

СКЕЛЕТНЫЕ ТКАНИ

К скелетным (твёрдым) типам тканей внутренней среды относятся хрящевая (хрящ) и костная (кость) ткани.

Хрящевая ткань

Хрящевая ткань состоит из хрящевых клеток (хондроцитов) и межклеточного вещества — хрящевого матрикса. Различают гиалиновый, эластический и волокнистый хрящи. Хрящи не содержат кровеносных сосудов. Основные свойства хряща — прочность и упругость — определяются молекулярной организацией хрящевого матрикса. Хрящ у плода выполняет формообразующую, а в сформированном организме — опорную функции. Хрящ необходим для образования костной ткани путём энхондрального остеогенеза (образования кости на месте хряща).

Гиалиновый хрящ

Гиалиновый хрящ (рис. 6-42) локализуется в рёбрах, суставах, стенке воздухоносных путей. У плода гиалиновый хрящ формирует скелет, а в растущем организме и при переломах кости является местом образования костной ткани.

Гистогенез. Хрящ развивается из мезенхимы. Гистогенез хряща стимулируют тироксин, тестостерон и соматотропин, а угнетают кортизол, гидрокортизон и эстрадиол.

Рост хрящей происходит как изнутри (**интерстициальный рост**), так и от надхрящницы (**аппозиционный рост**). Интерстициальный рост обеспечивает пролиферация хондроцитов и увеличение объёма матрикса. Аппозиционный рост — наложение слоёв новообразованной хрящевой ткани по периферии хряща за счёт дифференцировки хрящевых клеток из хондрогенных клеток надхрящницы.

Рис. 6-42. Основные структуры хряща. Снаружи хрящ покрыт надхрящницей. Под ней расположен молодой хрящ, а глубже — зрелый хрящ. В хрящевой ткани присутствуют хондроциты, окружённые хрящевым матриксом. [17]

Надхрящница. У плода надхрящницу образует слой уплотнённой мезенхимы вокруг хрящевого зачатка. В постнатальном онтогенезе в надхрящнице различают волокнистый наружный слой (коллаген типа I) и клеточный внутренний слой, содержащий хондрогенные клетки. Кровеносные сосуды надхрящницы осуществляют питание хряща.

Хондроциты (см. рис. 6-42) — окружённые хрящевым матриксом клетки хрящевой ткани. При развитии хрящевой ткани хондрогенные клетки дифференцируются в хондробласты. Хондробласты пролиферируют и начинают синтез веществ для построения хрящевого матрикса, выделяя их в составе секреторных пузырьков (**матриксные пузырьки**). В зрелом хряще хондроциты, расположенные ближе к поверхности хряща, имеют овальную форму, их длинная ось расположена параллельно поверхности хряща. В более глубоких слоях хондроциты образуют группы в пределах одной лакуны — так называемые **изогенные группы** клеток (клон).

Хрящевой матрикс содержит до 75% воды, что позволяет веществам из сосудов надхрящницы диффундировать в матриксе и осуществлять питание хондроцитов. Важное значение для обеспечения прочности и упругости хряща имеют белки хрящевого матрикса. Функционально наиболее значимы коллагены, протеогликаны и хондронектин.

Вода и упругость хряща. Молекула протеогликана связывает (структурирует) большой объём воды, по массе намного превышающий её собственный. При сжатии хряща вода вытесняется из областей вокруг сульфатированных и карбоксильных групп протеогликана, группы сближаются, и силы отталкивания между их отрицательными зарядами препятствуют дальнейшему сжатию ткани. Вода возвращается на прежнее место при снятии давления. Таким образом, если коллаген определяет прочность хряща, то протеогликан — его упругость.

Суставной хрящ представлен гиалиновой хрящевой тканью, но не имеет надхрящницы, поэтому этот хрящ не способен к регенерации. Суставной хрящ состоит из трёх нечётко разграниченных зон — наружной, средней и внутренней (рис. 6-48). В наружной зоне мелкие одиночные хондроциты уплощены. В средней зоне продольные ряды клеток расположены цепочками, лежащими перпендикулярно суставной поверхности. Внутренняя зона представлена кальцинированным хрящом, содержащим мелкие хондроциты. Кость примыкает к внутренней зоне, формируя костную пластинку, поддерживающую суставной хрящ. В суставном хряще коллагеновые волокна расположены своеобразно — в виде готических арок, что способствует перераспределению давления, оказываемого на суставную поверхность. Суставной хрящ получает питание из синовиальной жидкости.

Эпифизарная пластинка (см. рис. 6-63). В росте трубчатых костей участвует эпифизарная пластинка, представленная гиалиновым хрящом. Она

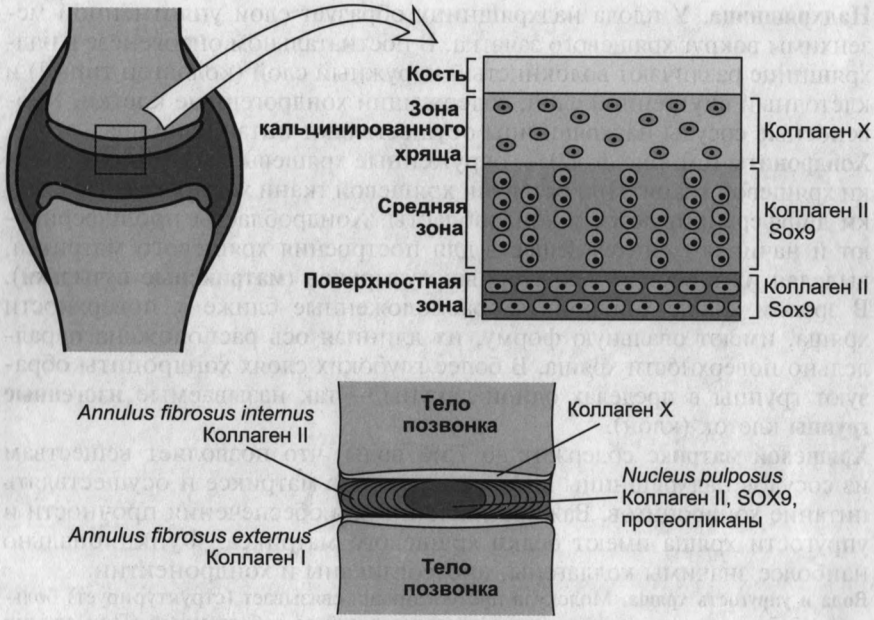

Рис. 6-48. Хрящи суставной и межпозвонкового диска. В суставном хряще различают три зоны: поверхностная зона содержит плоские клетки, средняя зона представлена округлыми клетками, организованными в виде столбиков, или колонок, и узкая минерализованная глубокая зона. Поверхностная и средняя зона содержат коллаген II типа, а глубокая зона — коллаген X типа. *Nucleus pulposus* межпозвонкового диска имеет аналогичную структуру. [119]

существует до тех пор, пока полностью не завершится постнатальный рост кости в длину, после чего замещается костной тканью. Эпифизарная пластинка состоит из четырёх зон — резервной (покоящегося хряща); размножения (пролиферирующего молодого хряща); гипертрофии клеток и созревания хряща; оссификации хряща и окостенения.

Эластический хрящ

Эластический хрящ входит в состав ушной раковины, слуховой (евстахиевой) трубы, надгортанника, рожковидных и клиновидных хрящей гортани. Помимо прочности и упругости, эластический хрящ обладает ещё одним свойством — эластичностью. Эластический хрящ принципиально построен так же, как и гиалиновый. Главное отличие — присутствие в хрящевом матриксе сети эластических волокон. По сравнению с гиалиновым, эластический хрящ не обызвествляется.

Волокнистый хрящ

Волокнистый хрящ присутствует в межпозвонковых и суставных дисках, симфизе лонного сочленения, а также в местах перехода сухожилий и связок в гиалиновый хрящ. Надхрящницы нет. Структурно волокнистый хрящ не только занимает промежуточное положение между сухожилием и гиалиновой хрящевой тканью, но и часто граничит с ними или островками входит в состав тех и других. Волокнистый хрящ испытывает значительные механические нагрузки как при сжатии, так и при растяжении. Коллагеновые волокна, формируя пучки, расположены параллельно друг другу. Между ними в полостях (лакунах) лежат более крупные и округлые (по сравнению с фиброцитами) хондроциты — как отдельные, так и образующие изогенные группы. В изогенной группе волокнистого хряща хондроциты расположены цепочкой.

Межпозвонковый диск (см. рис. 6-48). По периферии диска волокнистый хрящ образует концентрические кольца — *annulus fibrosus* (фиброзное кольцо). Центральная часть диска — студенистое ядро (*nucleus pulposus*) — заполнена желеобразной массой. В этот жидкий матрикс погружены т.н. пузыревидные клетки, образующие скопления различной величины и формы. Межпозвонковый диск (в первую очередь студенистое ядро) выступает в роли гидравлического амортизатора. С возрастом волокнистый хрящ фиброзного кольца становится тоньше.

Костная ткань

Кости формируют скелет организма, защищают и поддерживают жизненно важные органы, выполняют функцию депо кальция, содержат до 99% всего кальция. Микроскопически различают грубоволокнистую (первичную, или незрелую) и пластинчатую (вторичную, или зрелую) костные ткани. Макроскопически в кости выделяют губчатое и компактное вещество. Костная ткань имеет минерализованный (обызвествлённый, или кальцифицированный) матрикс. В кости присутствуют две линии клеток — созидающая и разрушающая, что отражает постоянную происходящую перестройку костной ткани. Дифферон созидающей линии клеток в костной ткани: остеогенная клетка → остеобласт → остеоцит. Разрушающая линия клеток — остеокласты.

Костный матрикс

Костный матрикс составляет 50% сухого веса кости и состоит из неорганической (50%) и органической (25%) частей и воды (25%). **Неорганическая часть** содержит два химических элемента — кальций (35%) и фосфор (50%), образующие кристаллы гидроксиапатита, а также вхо-

дящие в состав других неорганических веществ. Кристаллы гидроксиапатита, имеющие стандартный размер 20×5×1,5 нм, соединяются с молекулами коллагена через остеонектин. В состав неорганической части кости также входят бикарбонаты, цитраты, фториды, соли Mg^{2+}, K^{+}, Na^{+}. **Органическая часть** — коллагены (коллаген типа I — 90–95% и коллаген типа V) и неколлагеновые белки (остеонектин, остеокальцин, протеогликаны, сиалопротеины, морфогенетические белки, протеолипиды, фосфопротеины), а также гликозаминогликаны (хондроитинсульфат, кератансульфат). Органические вещества костного матрикса синтезируют остеобласты.

Остеоид — неминерализованный органический костный матрикс вокруг остеобластов, синтезирующих и секретирующих его компоненты. Позднее остеоид минерализуется, чему предшествует появление в остеоиде выделяемых остеобластами матриксных пузырьков. Окружённые мембраной матриксные пузырьки размером от 30 нм до 1 мкм содержат липиды, большое количество Ca^{2+}, различные фосфатазы. В частности, щелочная фосфатаза осуществляет ферментативный гидролиз эфиров фосфорной кислоты с образованием ортофосфата, который взаимодействует с Ca^{2+}, что приводит к образованию осадка в виде аморфного фосфата кальция $Ca_3(PO_4)_2$ с последующим формированием из него кристаллов гидроксиапатита. Для нормальной минерализации остеоида особенно необходим 1α,25-дигидроксихолекальциферол (активная форма витамина D_3 кальцитриол).

Клетки костной ткани

Остеогенные клетки происходят из мезенхимы, имеют веретеновидную форму и расположены в периосте и эндосте. При высоком pO_2 остеогенные клетки дифференцируются в остеобласты, а при низком pO_2 — в хондрогенные клетки.

Остеобласты — неделящиеся отростчатые клетки, имеют кубическую, полигональную или цилиндрическую форму. Ядро расположено эксцентрично, цитоплазма резко базофильна. Остеобласты синтезируют и секретируют вещества костного матрикса. В связи с этим в остеобластах хорошо развиты гранулярная эндоплазматическая сеть и комплекс Гольджи, присутствует множество секреторных гранул, содержащих проколлаген. Проколлаген секретируется практически через всю поверхность клетки, что даёт возможность остеобласту окружить себя матриксом со всех сторон. При помощи отростков остеобласты устанавливают контакты с соседними остеобластами и остеоцитами.

Остеоциты (рис. 6-51) — зрелые неделящиеся клетки, расположенные в костных полостях, или лакунах. Тонкие отростки остеоцитов расположены в канальцах, отходящих в разные стороны от костных полостей. Совокупность сообщающихся между собой канальцев и лакун

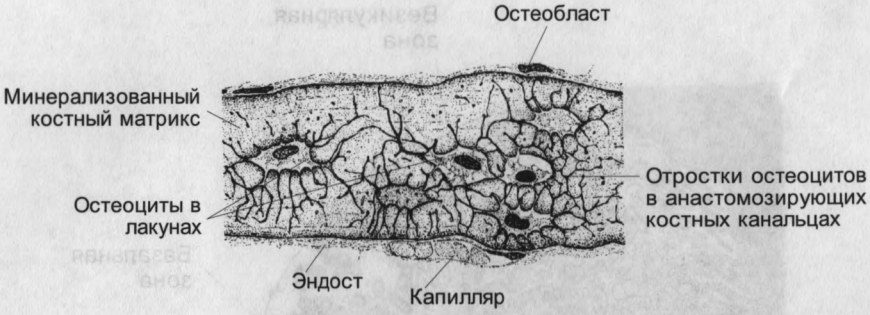

Рис. 6-51. Остеоциты в костной трабекуле. Переплетающиеся трабекулы губчатой кости содержат остеоциты и окружены снаружи одним слоем остеобластов. Остеоциты расположены в лакунах. Отростки остеоцитов проходят в отходящих от лакун костных канальцах. [17]

составляет лакунарно-канальцевую систему. Остеоциты поддерживают структурную целостность минерализованного матрикса, участвуют в регуляции обмена кальция. Эта функция остеоцитов находится под контролем со стороны Ca^{2+} плазмы крови и различных гормонов. Остеоциты могут секретировать вещества для образования матрикса новой кости, но эта способность менее выражена, чем у остеобластов.

Лакунарно-канальцевая система заполнена тканевой жидкостью, через которую осуществляется обмен веществ между остеоцитами и кровью. В канальцах постоянно циркулирует жидкость, что поддерживает диффузию метаболитов и обмен между лакунами и кровеносными сосудами надкостницы. Разделяющий плазму и лакунарно-канальцевую жидкость барьер называют костной мембраной. Барьер формируют остеобласты и остеоциты.

Остеокласты (рис. 6-54) — крупные многоядерные клетки. Клетка-родоначальница остеокластов — колониеобразующая единица для гранулоцитов и моноцитов (CFU-GM). Остеокласты относят к системе мононуклеарных фагоцитов.

Остеокласты имеют ацидофильную цитоплазму и расположены в области резорбции (разрушения) кости в лакунах Хоушипа. В активированном остеокласте различают гофрированную каёмку, светлую, везикулярную и базальную зоны. **Гофрированная каёмка** (рис. 6-54) — многочисленные цитоплазматические выросты, направленные к поверхности кости и достигающие её. Через мембрану выростов из остеокласта выделяется большое количество H^+ и Cl^-, что создаёт и поддерживает в замкнутом пространстве лакуны кислую среду, оптимальную для растворения солей кальция костного матрикса (pH 4.5). Ферменты многочисленных лизосом везикулярной зоны разрушают органическую часть костного матрикса.

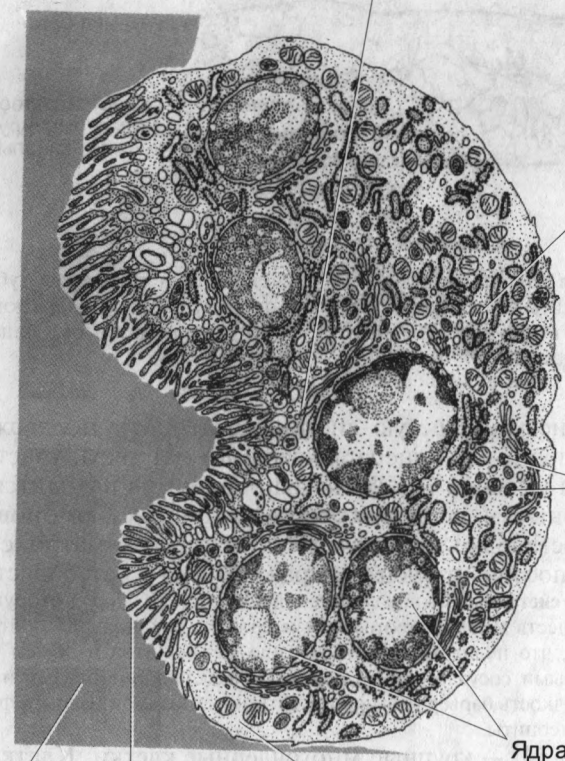

Рис. 6-54. Остеокласт. Многочисленные цитоплазматические выросты гофрированной каёмки направлены к поверхности кости. Светлая зона окружает гофрированную каёмку, плотно прилегая к костному матриксу. В везикулярной зоне расположены лизосомы. Ядра, митохондрии, цистерны гранулярной эндоплазматической сети и комплекс Гольджи сосредоточены в базальной зоне. [17]

Грубоволокнистая костная ткань

Между толстыми пучками беспорядочно расположенных коллагеновых волокон расположены удлинённые лакуны с длинными анастомозирующими канальцами. В лакунах находятся остеоциты. Такая незрелая кость (характерно большое количество протеогликанов и гликопротеинов и низкое содержание минеральных солей) присутствует у плода. У взрослого она сохраняется в местах прикрепления сухожилий к костям, вблизи черепных швов, в зубных альвеолах, в костном лабиринте внутреннего уха. Незрелая кость образуется также при заживлении переломов.

Пластинчатая костная ткань

Зрелая (вторичная), или пластинчатая костная ткань образована костными пластинками. Пластинчатая костная ткань формирует губчатое и компактное вещество кости.

- **Губчатое вещество** — переплетающиеся костные трабекулы, полости между которыми заполнены костным мозгом. Трабекула состоит из костных пластинок и снаружи окружена одним слоем остеобластов. Трабекулы расположены соответственно направлению сил сжатия и растяжения. Губчатое вещество заполняет эпифизы длинных трубчатых костей и образует внутреннее содержимое коротких и плоских костей скелета.
- **Компактное вещество** образует диафизы длинных трубчатых костей и слоем различной толщины покрывает все остальные (короткие и плоские) кости скелета. Основная масса компактного вещества состоит из остеонов.

Костная пластинка — слой костного матрикса толщиной 3—7 мкм. Между соседними пластинками в лакунах расположены остеоциты, а в толще пластинки в костных канальцах проходят их отростки. Коллагеновые волокна в пределах пластинки ориентированы упорядоченно и лежат под углом к волокнам соседней пластинки, что обеспечивает значительную прочность пластинчатой кости.

Остеон (рис. 6-56), или хаверсова система — совокупность 4—20 концентрических костных пластинок. В центре остеона расположен хаверсов канал (канал остеона), заполненный рыхлой волокнистой соединительной тканью с кровеносными сосудами и нервными волокнами. Фолькмана каналы (рис. 6-58) связывают каналы остеонов между собой, а также с сосудами и нервами надкостницы. Снаружи остеон ограничен спайной линией (линия цементации), отделяющей его от фрагментов старых остеонов. В ходе образования остеона (рис. 6-57) находящиеся в непосредственной близости от сосуда хаверсова канала остеогенные клетки дифференцируются в остеобласты. Снаружи располагается сформированный остеобластами слой остеоида. В дальнейшем остеоид минерализуется, и остеобласты, окружаемые минерализованным костным матриксом, дифференцируются в остеоциты. Следующий концентрический слой возникает подобным же

Рис. 6-56. Остеоны в компактной части трубчатой кости. Слой остеонов компактного вещества трубчатой кости сформирован остеонами разных генераций, между которыми располагаются остатки старых остеонов в виде вставочных костных пластинок. [17]

образом изнутри. По наружной поверхности остеоида на границе с минерализованным костным матриксом проходит фронт обызвествления, где начинается процесс отложения минеральных солей. Диаметр остеона (не более 0,4 мм) определяет расстояние, на которое эффективно диффундируют вещества к периферическим остеоцитам остеона по лакунарно-канальцевой системе из центрально расположенного кровеносного сосуда.

Организация пластинчатой костной ткани. В пластинчатой костной ткани (рис. 6-58) упорядоченно расположены остеоциты, коллагеновые волокна, костные пластинки и кровеносные сосуды. Остеоциты лежат в лакунах между соседними пластинками. От лакун в толщу соседних пластинок отходят анастомозирующие костные канальцы, содержащие отростки остеоцитов. Коллагеновые волокна в каждой пластинке проходят параллельно друг другу и под углом к волокнам соседних пластинок. В компактном веществе костные пластинки в основном образуют остеоны, ориентированные вдоль длинной оси трубчатой

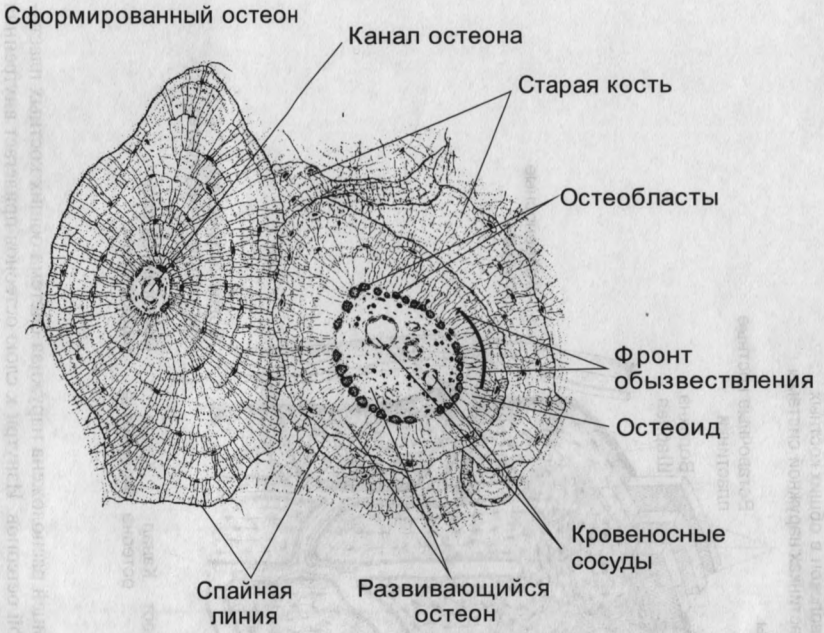

Рис. 6-57. Образование остеона. В центральной части на месте будущего канала остеона в составе рыхлой соединительной ткани проходят кровеносные сосуды. Эта центральная часть окружена слоем остеобластов, снаружи лежит слой остеоида. Следующий слой остеобластов и соответствующий ему слой остеоида образуется ближе к центру остеона и имеет меньший диаметр. Сначала обызвествляются периферические пластинки остеона, а затем и центральные. По мере обызвествления матрикса остеобласты дифференцируются в остеоциты. [17]

кости. Между остеонами находятся вставочные костные пластинки. Наружные (покрывающие кость) и внутренние (выстилающие полость кости) общие (генеральные) костные пластинки лежат параллельно друг другу. Кровеносные сосуды залегают в каналах остеонов.

Надкостница

Периост покрывает снаружи всю кость, за исключением суставной поверхности. В периосте выделяют два слоя — наружный и внутренний. Толстый наружный слой — волокнистый, представлен плотной соединительной тканью. Остеогенные клетки и остеобласты входят в состав внутреннего (остеогенного) слоя надкостницы. Пучки прободающих коллагеновых волокон (волокна Шарпея), заостряющиеся по направлению к кости и уходящие в её матрикс из надкостницы,

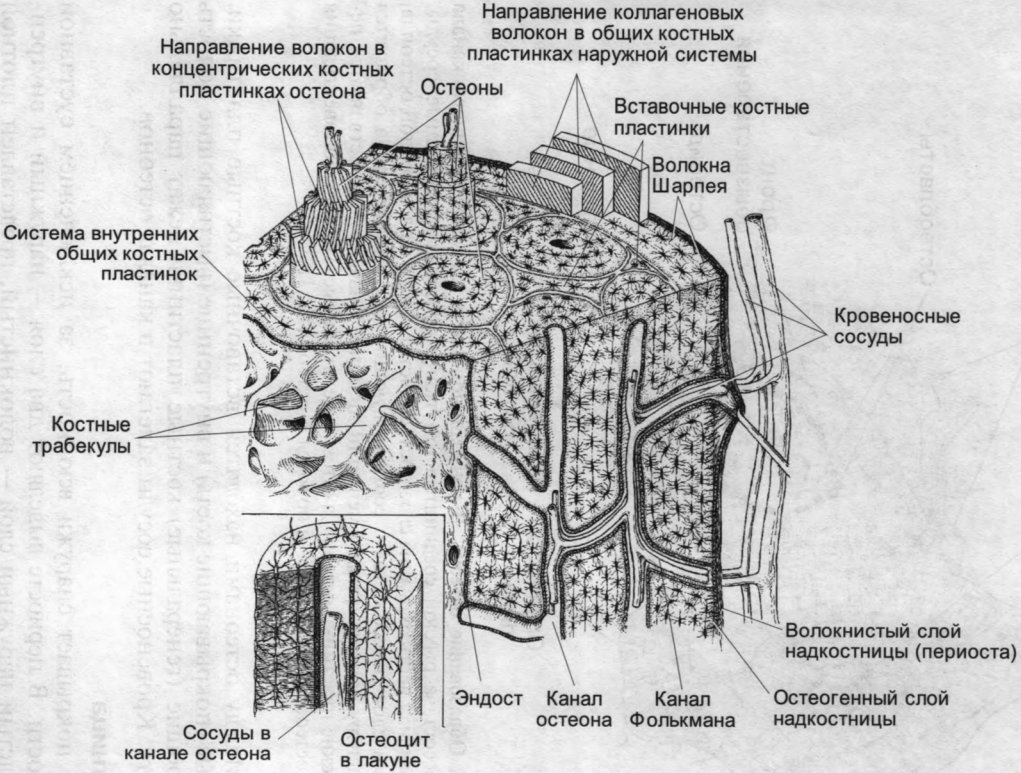

Рис. 6-58. Компактная часть трубчатой кости. Под надкостницей расположена наружная система общих костных пластинок. Основной объём компактной части кости занимает слой остеонов. Изнутри к слою остеонов прилегает внутренняя система общих костных пластинок. Слева на врезке — остеон. [17]

обеспечивают прочное прикрепление внутреннего слоя к поверхности кости. Периост — источник остеогенных клеток для развития, роста и регенерации костной ткани.

Эндост — тонкая оболочка, покрывающая трабекулы в губчатом веществе, а также выстилающая кость (со стороны костного мозга) и хаверсовы каналы компактного вещества. Иными словами, эндост присутствует на поверхности всех костных полостей. Эндост состоит из слоя неактивных плоских остеогенных клеток. В период роста и перестройки кости целостность эндоста часто нарушается остеокластами.

ГИСТОГЕНЕЗ КОСТНОЙ ТКАНИ

Различают внутримембранный (прямой) и энхондральный (непрямой) остеогенез.

Внутримембранный остеогенез

Этим способом образуются плоские кости. В участках мезенхимы, содержащих капилляры, группы мезенхимных клеток формируют первичные центры окостенения. Далее мезенхимные клетки дифференцируются в остеобласты.

Остеобласты начинают вырабатывать остеоид. Остеоид минерализуется, и дифференцирующиеся остеоциты оказываются *замурованными* в лакунах минерализованного костного матрикса. Сформировавшаяся незрелая грубоволокнистая костная ткань существует в форме трабекулы. Отдельные трабекулы, образовавшиеся в различных участках, растут и объединяются друг с другом. Наиболее толстые трабекулы (диаметром свыше 0,4 мм) содержат кровеносный сосуд, расположенный в центральном узком канале, выстланном остеогенными клетками. Поверхность трабекул покрывает слой остеобластов и остеогенных клеток. За счёт этого слоя на поверхности незрелой костной ткани происходит образование костных пластинок. Постепенно остеокласты разрушают первичную кость и на её месте путём аппозиционного роста формируются слои параллельных пластинок, образующих костные трабекулы из зрелой костной ткани. Анастомозирующая сеть костных трабекул формирует губчатое вещество. С утолщением трабекул и уменьшением полостей между ними, вплоть до их исчезновения, губчатое вещество может перестраиваться в компактное, состоящее из остеонов. Длина остеонов плоских костей довольно мала по сравнению с остеонами длинных трубчатых костей. В плоских костях губчатое вещество сохраняется в виде очень тонкого среднего слоя — *diploë*.

Энхондральный остеогенез

Энхондральный (непрямой) остеогенез (рис. 6-62) происходит в состоящем из гиалинового хряща зачатке будущей кости (хрящевая модель). В ходе этого процесса образуются длинные трубчатые кости. Морфогенетические белки кости (BMP) индуцируют энхондральный остеогенез. В энхондральном остеогенезе: выделяют два этапа: образование первичных, а затем вторичных центров окостенения.

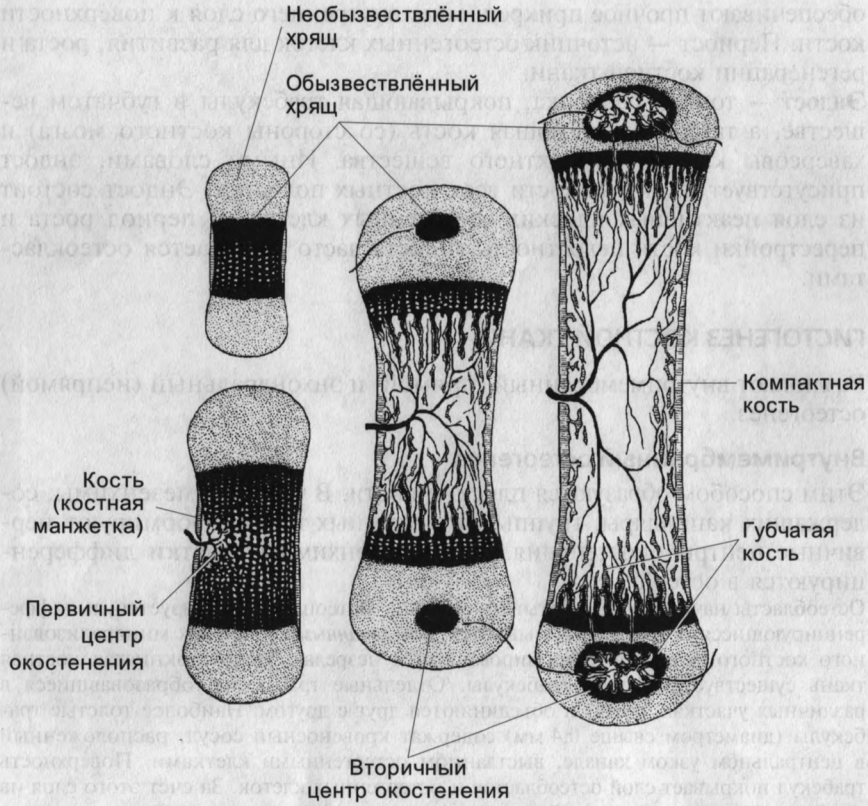

Рис. 6-62. Энхондральный остеогенез. Хрящ не превращается в кость, а замещается ею. С кровеносными сосудами в хрящевую модель проникают остеогенные клетки. Остеокласты разбирают минерализованный хрящевой матрикс, а остеобласты строят костную ткань. [17]

Центры окостенения

- **Первичный (диафизарный) центр окостенения** образуется в ходе следующих событий: усиление кровоснабжения надхрящницы в хрящевой модели → повышение pO_2 → коммитирование стволовой клетки скелетных тканей в остеогенном направлении → появление остеобластов → образование грубоволокнистой костной ткани (костная манжетка) в средней части диафиза путём внутримембранного остеогенеза. Параллельно в центральной части хрящевой модели происходят гипертрофия хондроцитов, их дегенерация, обызвествление матрикса, слияние лакун хрящевых клеток и образование полостей. Остеокласты костной манжетки резорбируют первичную костную ткань, что приводит к образованию путей,

по которым кровеносные сосуды, остеогенные и другие клетки мезенхимного происхождения проникают из надкостницы в образованные при гибели хряща полости. Дифференцировка проникших в центр хрящевой модели остеогенных клеток приводит к образованию костной ткани. В диафизе первичная костная ткань замещается компактным веществом. Костномозговая полость формируется в результате активной резорбции остеокластами комплекса «кальцинированный хрящ — кальцинированная кость». Образованная ранее костная манжетка утолщается и растёт по направлению к эпифизам.

- **Вторичный (эпифизарный) центр окостенения**. В эпифизах оссификация протекает аналогично формированию диафизарного центра окостенения, но на месте первичной костной ткани образуется губчатое вещество. Когда новообразованная костная ткань заполнит весь эпифиз, хрящевая ткань остаётся в виде узких полосок только на поверхности эпифиза (суставной хрящ), а также между эпифизом и диафизом (метафизом) в виде эпифизарной хрящевой пластинки.

Рост трубчатых костей

В удлинении диафиза трубчатых костей участвует эпифизарная пластинка, представленная гиалиновым хрящом (рис. 6-63). Она существует до тех пор, пока полностью не завершится постнатальный **рост кости в длину**, после чего замещается костной тканью.

Эпифизарная пластинка состоит из четырёх зон — резервной (покоящегося хряща); размножения (пролиферирующего молодого хряща); гипертрофии клеток и созревания хряща; кальцификации хряща и окостенения.

- **Резервная зона покоящегося хряща** расположена в эпифизарной части пластинки. Она состоит из гиалинового хряща, содержащего небольшие хаотично рассеянные хондроциты. Эта зона не участвует в росте эпифизарной пластинки, а служит для фиксации пластинки к эпифизу.
- **Зона размножения**. В этой зоне находятся многочисленные делящиеся хондроциты. Эти мелкие клетки, укладываясь друг на друга, формируют изогенные группы в виде колонок, расположенных перпендикулярно к плоскости пластинки.
- **Зона гипертрофии клеток и созревания хряща**. Здесь расположены вышедшие из зоны размножения и также сгруппированные в колонки крупные вакуолизированные клетки, прекратившие митозы. Наиболее зрелые из них, ещё более увеличиваясь в размерах, смещаются ближе к диафизу и активно секретируют щелочную фосфатазу, способствующую накоплению ионов кальция и фосфат ионов. По мере обызвествления хряща третья зона переходит в четвёртую.
- **Зона кальцификации хряща**, граничащая с диафизом, — очень тонкая; её толщина соответствует диаметру одной-трёх клеток. В этой зоне происходят минерализация хрящевого матрикса и гибель хондроцитов. В формирующиеся полости обызвествлённого хрящевого матрикса со стороны диафиза прорастают кровеносные сосуды с сопровождающими их остеогенными клетками. На месте обызвествлённого хряща формируется костная ткань. Тут же появляются остеокласты, разрушающие комплекс «кальцинированный хрящ—кальцинированная кость».

Суставной хрящ. В постнатальном периоде суставной хрящ длинных трубчатых костей продолжает свой рост (за счёт пролиферации хонд-

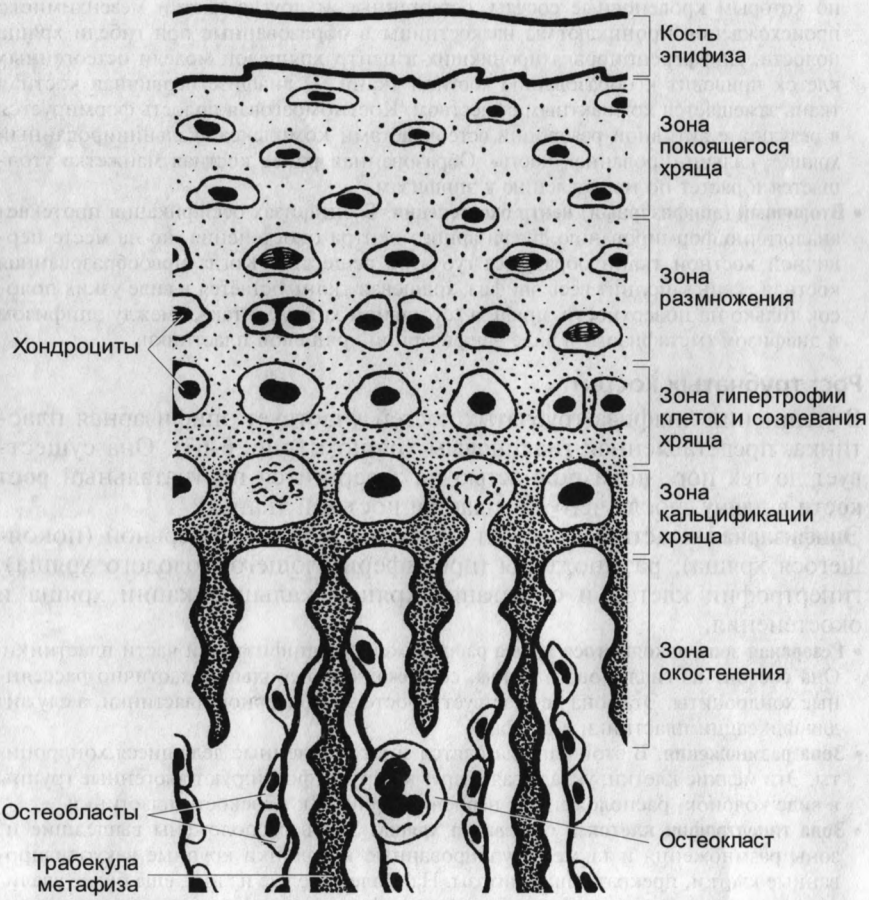

Рис. 6-63. Эпифизарная пластинка. Эпифизарная часть пластинки образована зоной покоящегося хряща. Она представлена типичным гиалиновым хрящом. В зоне размножения присутствуют многочисленные делящиеся хондроциты. Вышедшие из митоза крупные вакуолизированные хондроциты образуют зону гипертрофии и созревания хряща. Минерализация хряща и гибель хондроцитов происходят в зоне кальцификации хряща. В зоне окостенения на месте обызвествлённого хряща формируется костная ткань. [17]

роцитов поверхностных слоёв) до момента достижения эпифизами дефинитивных размеров. Таким образом, суставной хрящ обеспечивает рост эпифиза кости так же, как эпифизарная пластинка обеспечивает рост диафиза кости в длину. В коротких костях, не имеющих эпифизарных пластинок, именно суставной хрящ обеспечивает рост кости в длину в целом.

Рост трубчатых костей в ширину происходит благодаря образованию новых слоёв костной ткани (образующихся путём аппозиционного роста) остеогенными клетками надкостницы. С внутренней стороны кость резорбируется остеокластами. В итоге стенка диафиза не утолщается, тогда как костномозговая полость увеличивается. По мере завершения роста кости под надкостницей формируются наружные генеральные пластинки (также по аппозиционному механизму).

Перестройка костной ткани

В костной ткани одновременно и постоянно протекают процессы резорбции старой кости и формирования новой (рис. 6-64). Кость — динамичная структура с постоянно изменяющейся формой и внутренней организацией. Участки кости, испытывающие сжатие, подвергаются резорбции. В итоге происходит перестройка костной ткани, адаптирующая кость к механическим нагрузкам.

- **Губчатое вещество кости**. У взрослого человека около 4% поверхности губчатого вещества кости вовлечено в процесс активной резорбции, в то же время 10–15% её поверхности покрыто остеоидом.

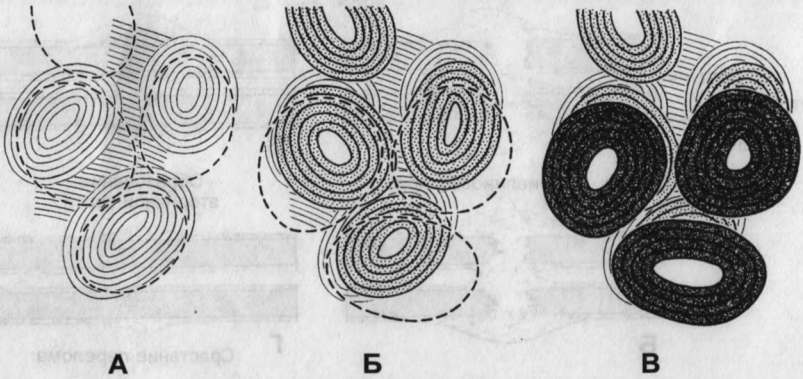

Рис. 6-64. Перестройка пластинчатой костной ткани. Показаны три последовательные генерации остеонов (**А, Б, В**). Новые остеоны возникают на месте старых. Между остеонами новой генерации видны остатки концентрических костных пластинок старых остеонов, образующие вставочные костные пластинки. [17]

- **Остеоны компактного вещества** кости не сохраняются в течение всей жизни, а подвержены постоянной резорбции. Их фрагменты всегда присутствуют между сформированными остеонами пластинчатой кости в виде вставочных костных пластинок. В ходе резорбции остеонов образуются полости удлинённой цилиндрической формы, выстланные остеогенными клетками. В этих полостях формируются новые остеоны.

Сращение переломов

В области перелома повреждены ткани, нарушено кровоснабжение, и остеоциты в прилегающих участках остеонов гибнут. Отмирающая кость подвергается резорбции. Между концами отломков формируется новая ткань — костная мозоль (рис. 6-66). Костная мозоль возникает в результате интенсивного размножения остеогенных клеток надкостницы. Часть этих клеток дифференцируется в остеобласты, образующие новые костные трабекулы, прочно прикрепляющиеся к матриксу отломка. Скорость размножения остеогенных клеток в наружной части костной мозоли превышает темпы роста кровеносных сосудов, что и определяет появление хондробластов и образование гиалинового хряща. В дальнейшем (по мере обызвествления) хрящ замещается незрелой грубоволокнистой костной тканью, на месте которой формируется губчатое вещество. После этого костная мозоль перестраивается: губчатое вещество между отломками преобразуется в компактное, и восстанавливается первоначальная конфигурация кости.

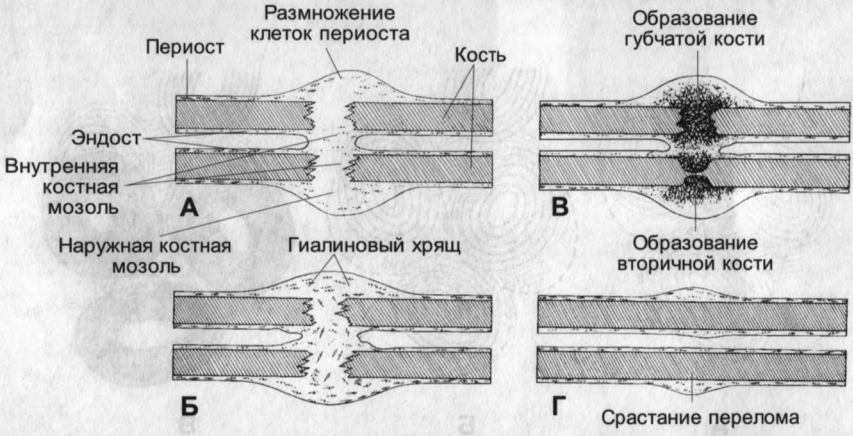

Рис. 6-66. Срастание перелома. Образование костной мозоли путём размножения клеток преимущественно остеогенного слоя надкостницы (**А**). Появление гиалинового хряща в наружной части костной мозоли и постепенное распространение хряща по всему её объёму (**Б**). Замещение хряща костью (**В**). При этом сначала образуется губчатое вещество, позднее перестраивающееся в компактное (**Г**). [17]

Соединения костей

Различают непрерывные и прерывистые (суставы) соединения костей.

- **Непрерывные соединения**. К ним относятся синдесмозы, синхондрозы (в том числе симфизы) и синостозы.
  - **Синдесмоз** — непрерывное соединение костей при помощи плотной соединительной ткани (соединительнотканная мембрана между лучевой и локтевой костями, швы между костями черепа).
  - **Синхондроз** — непрерывное соединение посредством хряща — широко распространён в скелете детей и подростков (соединяет диафиз длинных костей с эпифизом, крестцовые позвонки между собой и т.д.); с возрастом хрящ заменяется костной тканью. У взрослого человека синхондрозы сохраняются в соединениях костей черепа, в грудине (между рукояткой и мечевидным отростком). Симфизы образованы волокнистым хрящом и имеют полость внутри хрящевой пластинки (межпозвонковый симфиз, симфиз рукоятки грудины, лобковый симфиз).
  - **Синостоз** — непрерывное соединение костей посредством костной ткани (например, соединение тазовых костей).
- **Прерывистые соединения** — суставы, или диартрозы. В них суставной хрящ покрывает суставные поверхности. Полость сустава заполнена синовиальной жидкостью. Суставная капсула окружает сустав.
  - **Суставная капсула** состоит из двух слоёв: внутреннего (синовиального) и наружного (фиброзного), переходящего в волокнистый слой надкостницы. Фиброзный слой — плотная волокнистая соединительная ткань. Образующие пласты коллагеновые и эластические волокна ориентированы вдоль длинной оси диартроза и соединяют надкостницу одной кости с надкостницей другой. Слой без резкой границы переходит во внутренний (синовиальный) слой. Он образован специализированной соединительной тканью, выстилающей полость сустава. Здесь присутствуют многочисленные кровеносные и лимфатические сосуды, нервные волокна, множество тучных клеток. Содержит коллагеновые и в ряде суставов эластические волокна, а также клетки двух типов. Антигенпредставляющие клетки относятся к системе мононуклеарных фагоцитов, они интенсивно фагоцитируют, имеют хорошо развитый комплекс Гольджи, много лизосом, редкие цистерны гладкой эндоплазматической сети. Синовиальные фибробластоподобные клетки кубической формы имеют хорошо развитую гладкую эндоплазматическую сеть. Разделённые немногими коллагеновыми волокнами, эти клетки образуют почти сплошной слой. Повреждённый синовиальный слой быстро и полностью восстанавливается.
  - **Синовиальная жидкость** — прозрачный и вязкий диализат плазмы, в высокой концентрации содержащий сильно полимеризованную гиалуроновую кислоту, продуцируемую клетками синовиального слоя.

Глава 7

МЫШЕЧНЫЕ ТКАНИ

Мышечная ткань осуществляет двигательные функции организма. У части гистологических элементов мышечной ткани имеются сократительные единицы — саркомеры (см. рис. 6-3). Это обстоятельство позволяет различать два типа мышечных тканей. Один из них — **поперечно-полосатая** (скелетная и сердечная) и второй — **гладкая**. Во всех сократительных элементах мышечных тканей (поперечно-полосатое скелетное мышечное волокно, кардиомиоциты, гладкомышечные клетки — ГМК), а также в немышечных сократительных клетках функционирует **актомиозиновый хемомеханический преобразователь**. Сократительную функцию скелетной мышечной ткани (**произвольная мускулатура**) контролирует нервная система (соматическая двигательная иннервация). Непроизвольные мышцы (сердечная и гладкая) имеют вегетативную двигательную иннервацию, а также развитую систему гуморального контроля. Для ГМК характерна выраженная физиологическая и репаративная регенерация. В составе скелетных мышечных волокон присутствуют стволовые клетки (клетки-сателлиты), поэтому скелетная мышечная ткань потенциально способна к регенерации. Кардиомиоциты находятся в фазе G_0 клеточного цикла, а стволовые клетки в сердечной мышечной ткани отсутствуют. По этой причине погибшие кардиомиоциты замещаются соединительной тканью.

Скелетная мышечная ткань

У человека более 600 скелетных мышц (около 40% массы тела). Скелетная мышечная ткань обеспечивает осознанные и осознаваемые произвольные движения тела и его частей. Основные гистологические элементы: скелетные мышечные волокна (функция сокращения) и клетки-сателлиты (камбиальный резерв).

Источники развития гистологических элементов скелетной мышечной ткани — миотомы и нервный гребень.

Миогенный клеточный тип последовательно складывается из следующих этапов: клетки миотома (миграция) → миобласты митотические (пролиферация) → миобласты постмитотические (слияние) → мы-

шечные трубочки (синтез сократительных белков, формирование саркомеров) → мышечные волокна (функция сокращения).

- **Мышечная трубочка**. После ряда митотических делений миобласты приобретают вытянутую форму, выстраиваются в параллельные цепи и начинают сливаться, образуя мышечные трубочки (миотубы). В мышечных трубочках происходит синтез контрактильных белков и сборка миофибрилл — сократительных структур с характерной поперечной исчерченностью. Окончательная дифференцировка мышечной трубочки наступает только после её иннервации.
- **Мышечное волокно**. Перемещение ядер симпласта на периферию завершает формирование поперечно-полосатого мышечного волокна.
- **Клетки-сателлиты** — обособившиеся в ходе миогенеза G_1-миобласты, расположенные между базальной мембраной и плазмолеммой мышечных волокон. Ядра этих клеток составляют 30% у новорождённых, 4% у взрослых и 2% у пожилых от суммарного количества ядер скелетного мышечного волокна. Клетки-сателлиты — камбиальный резерв мышечной ткани скелетного типа. Они сохраняют способность к миогенной дифференцировке, что обеспечивает рост мышечных волокон в длину в постнатальном периоде. Клетки-сателлиты также участвуют в репаративной регенерации скелетной мышечной ткани.

СКЕЛЕТНОЕ МЫШЕЧНОЕ ВОЛОКНО

Структурно-функциональная единица скелетной мышцы — симпласт — скелетное мышечное волокно (рис. 7-1, рис. 7-7), имеет форму протяжённого цилиндра с заострёнными концами. Этот цилиндр достигает в длину 40 мм при диаметре до 0,1 мм. Термином «оболочка волокна» (**сарколемма**) обозначают две структуры: плазмолемму симпласта и его базальную мембрану. Между плазмолеммой и базальной мембраной расположены **клетки-сателлиты** с овальными ядрами. Палочковидной формы ядра мышечного волокна лежат в цитоплазме (саркоплазма) под плазмолеммой. В саркоплазме симпласта расположен сократительный аппарат — **миофибриллы**, депо Ca^{2+} — **саркоплазматическая сеть** (гладкий эндоплазматический ретикулум), а также митохондрии и гранулы гликогена. От поверхности мышечного волокна к расширенным участкам саркоплазматического ретикулума направляются трубковидные впячивания сарколеммы — поперечные трубочки (**Т-трубочки**). Рыхлая волокнистая соединительная ткань между отдельными мышечными волокнами (**эндомизий**) содержит кровеносные и лимфатические сосуды, нервные волокна. Группы мышечных волокон и окружающая их в виде чехла волокнистая соединительная ткань (**перимизий**) формируют пучки. Их совокупность образует мышцу, плотный соединительнотканный чехол которой именуют **эпимизий** (рис. 7-2).

Миофибриллы

Поперечная исчерченность скелетного мышечного волокна определяется регулярным чередованием в миофибриллах различно преломляю-

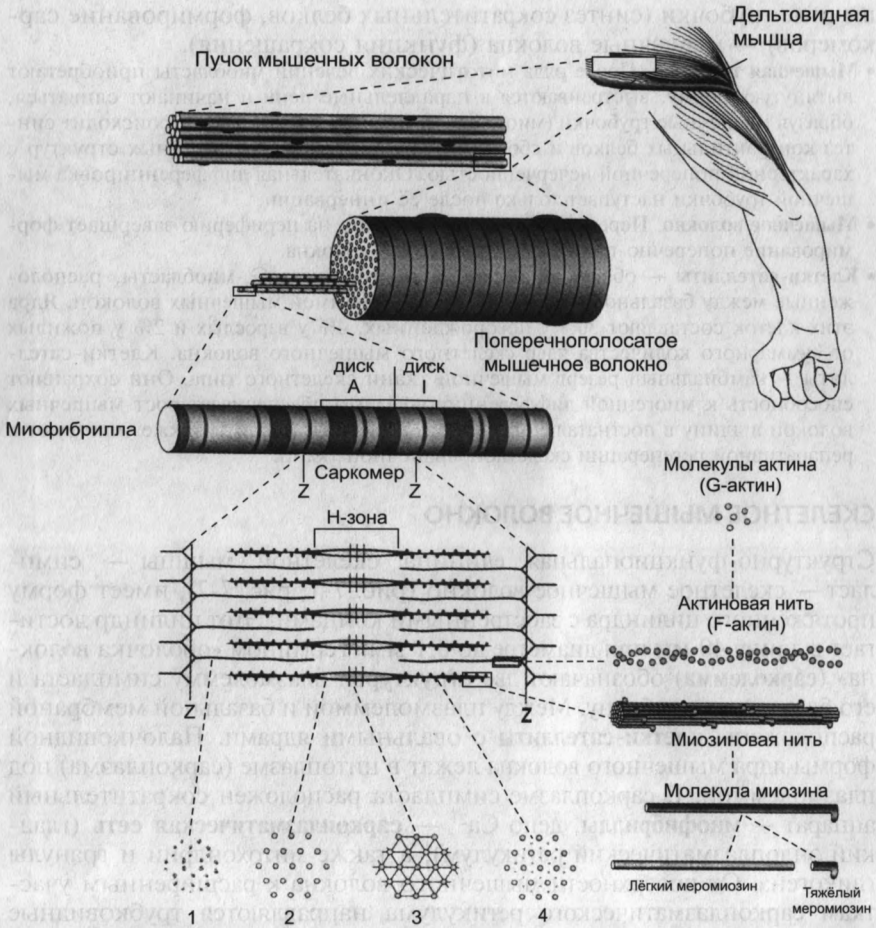

Рис. 7-1. Скелетная мышца состоит из поперечно-полосатых мышечных волокон. Значительный объём мышечного волокна занимают миофибриллы. Расположение светлых и тёмных дисков в параллельных друг другу миофибриллах совпадает, что приводит к появлению поперечной исчерченности. Структурная единица миофибрилл — саркомер, сформированный из толстых (миозиновых) и тонких (актиновых) нитей. Расположение тонких и толстых нитей в саркомере показано справа и внизу. G-актин — глобулярный, F-актин — фибриллярный актин. [26]

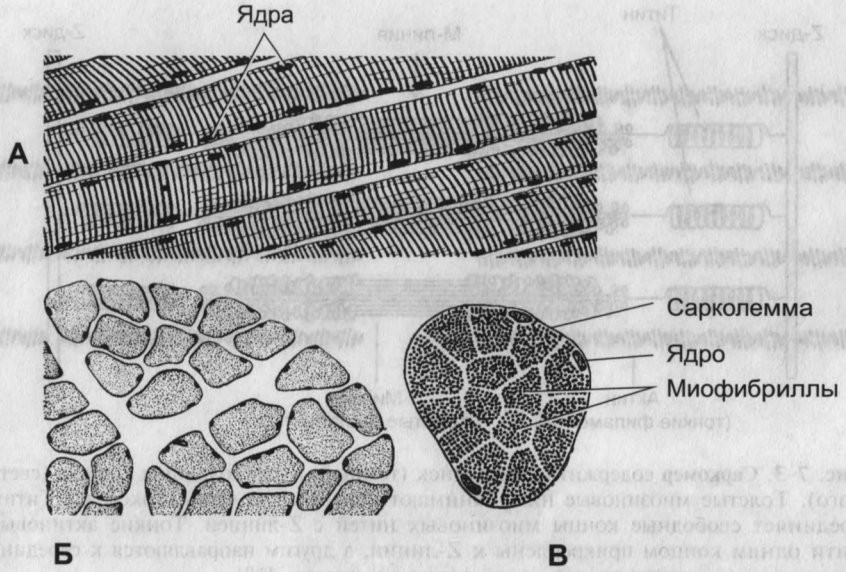

Рис. 7-2. Скелетная мышца в продольном и поперечном разрезе. **А** — продольный разрез; **Б** — поперечный разрез; **В** — поперечный срез отдельного мышечного волокна. [17]

щих поляризованный свет участков (дисков) — изотропных и анизотропных: светлые (Isotropic, I-диски) и тёмные (Anisotropic, A-диски) диски. Разное светопреломление дисков определяется упорядоченным расположением по длине саркомера тонких и толстых нитей; толстые нити находятся только в тёмных дисках, светлые диски не содержат толстых нитей. Каждый светлый диск пересекает Z-линия. Участок миофибриллы между соседними Z-линиями определяют как саркомер.

Саркомер. Структурно-функциональная единица миофибриллы, находящаяся между соседними Z-линиями (рис. 7-3). Саркомер образуют расположенные параллельно друг другу тонкие (актиновые) и толстые (миозиновые) нити. I-диск содержит только тонкие нити. В середине I-диска проходит Z-линия. Один конец тонкой нити прикреплён к Z-линии, а другой конец направлен к середине саркомера. Толстые нити занимают центральную часть саркомера — A-диск. Тонкие нити частично входят между толстыми. Содержащий только толстые нити участок саркомера — H-зона. В середине H-зоны проходит M-линия. I-диск входит в состав двух саркомеров. Следовательно, каждый саркомер содержит один A-диск (тёмный) и две половины I-диска (светлого), формула саркомера — $^1/_2$ I + A + $^1/_2$ I.

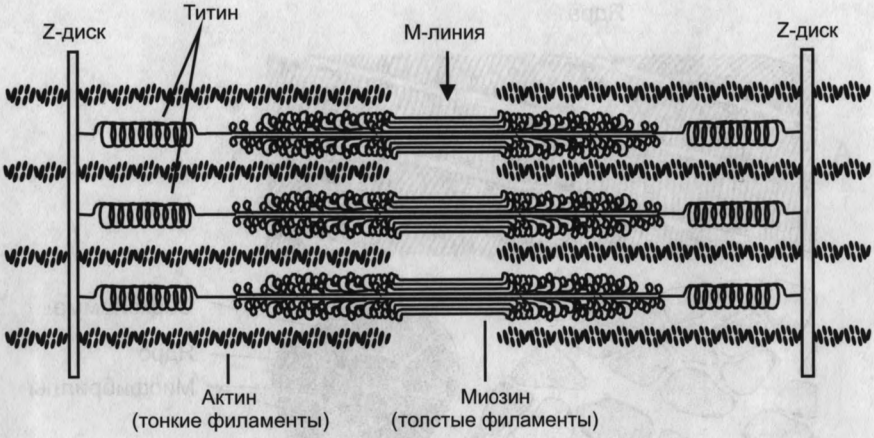

Рис. 7-3. Саркомер содержит один А-диск (тёмный) и две половины I-диска (светлого). Толстые миозиновые нити занимают центральную часть саркомера. Титин соединяет свободные концы миозиновых нитей с Z-линией. Тонкие актиновые нити одним концом прикреплены к Z-линии, а другим направляются к середине саркомера и частично входят между толстыми нитями. [17]

- **Толстая нить**. Каждая миозиновая нить состоит из 300-400 молекул миозина и С-белка. Половина молекул миозина обращена головками к одному концу нити, а вторая половина — к другому. Гигантский белок титин связывает свободные концы толстых нитей с Z-линией.
- **Тонкая нить** состоит из актина, тропомиозина и тропонинов (рис. 7-6).

Рис. 7-5. Толстая нить. Молекулы миозина способны к самосборке и формируют веретенообразный агрегат диаметром 15 нм и длиной 1,5 мкм. Фибриллярные **хвосты** молекул образуют стержень толстой нити, головки миозина расположены спиралями и выступают над поверхностью толстой нити. [17]

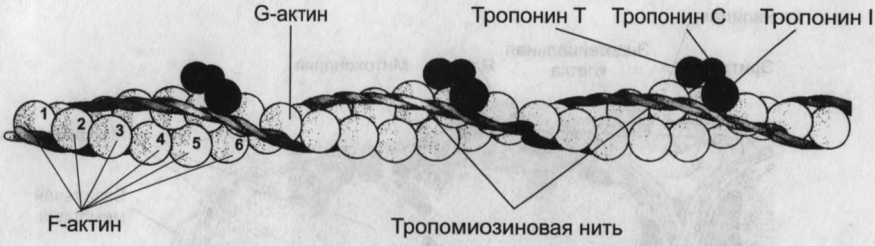

Рис. 7-6. Тонкая нить — две спирально скрученные нити F-актина. В канавках спиральной цепочки залегает двойная спираль тропомиозина, вдоль которой располагаются молекулы тропонина. [17]

Саркоплазматическая сеть

Каждая миофибрилла окружена регулярно повторяющимися элементами саркоплазматического ретикулума — анастомозирующими мембранными трубочками, заканчивающимися терминальными цистернами (рис. 7-7). На границе между тёмным и светлым дисками две смежные терминальные цистерны контактируют с Т-трубочками, образуя так называемые триады. Саркоплазматический ретикулум — модифицированная гладкая эндоплазматическая сеть, выполняющая функцию депо кальция.

Сопряжение возбуждения и сокращения

Сарколемма мышечного волокна образует множество узких впячиваний — поперечных трубочек (Т-трубочки). Они проникают внутрь мышечного волокна и, залегая между двумя терминальными цистернами саркоплазматического ретикулума, вместе с последними формируют триады. В триадах происходит передача возбуждения в виде потенциала действия плазматической мембраны мышечного волокна на мембрану терминальных цистерн, т.е. процесс сопряжения возбуждения и сокращения.

ИННЕРВАЦИЯ СКЕЛЕТНЫХ МЫШЦ

В скелетных мышцах различают экстрафузальные и интрафузальные мышечные волокна.

- **Экстрафузальные мышечные волокна**, осуществляющие функцию сокращения мышцы, имеет прямую двигательную иннервацию — нервно-мышечный синапс, образованный терминальным ветвлением аксона α-мотонейрона и специализированным участком плазмолеммы мышечного волокна (концевая пластинка, постсинаптическая мембрана, см. рис. 8-29).
- **Интрафузальные мышечные волокна** входят в состав чувствительных нервных окончаний скелетной мышцы — мышечных веретён. Интрафузальные мышеч-

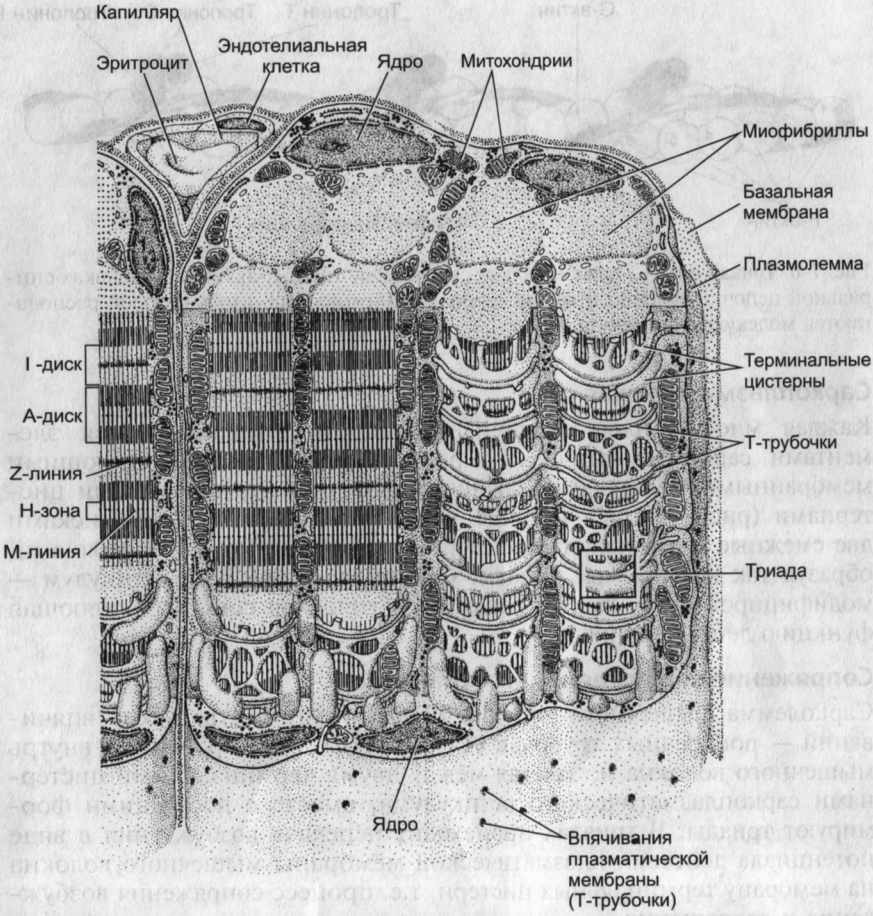

Рис. 7-7. Фрагмент скелетного мышечного волокна. Цистерны саркоплазматического ретикулума окружают каждую миофибриллу. Т-трубочки подходят к миофибриллам на уровне границ между тёмными и светлыми дисками и вместе с терминальными цистернами саркоплазматического ретикулума образуют триады. Между миофибриллами залегают митохондрии. [17]

ные волокна образуют нервно-мышечные синапсы с эфферентными волокнами γ-мотонейронов и чувствительные окончания с волокнами псевдоуниполярных нейронов спинномозговых узлов (рис. 7-9, рис. 8-27).

Двигательная соматическая иннервация скелетных мышц (мышечных волокон) осуществляется α- и γ-мотонейронами передних рогов спин-

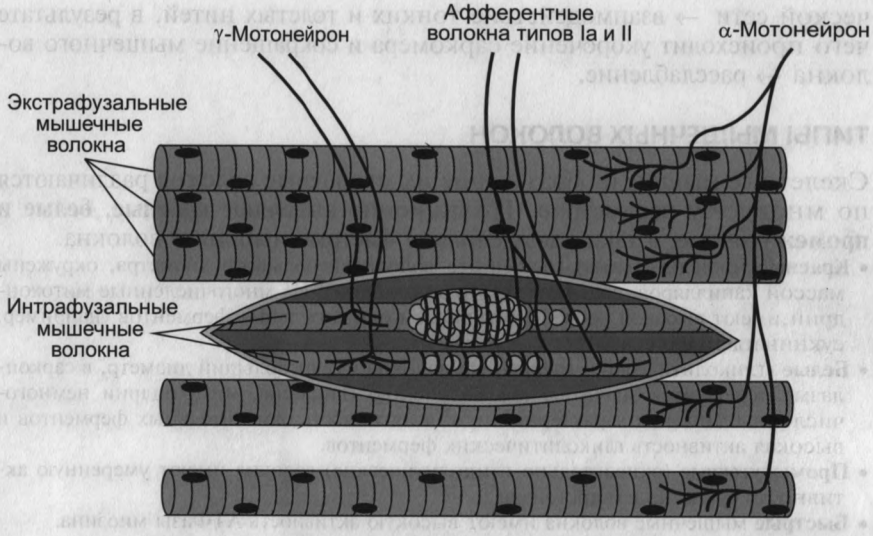

Рис. 7-9. Иннервация экстрафузальных и интрафузальных мышечных волокон. Экстрафузальные мышечные волокна скелетных мышц туловища и конечностей получают двигательную иннервацию от α-мотонейронов передних рогов спинного мозга. Интрафузальные мышечные волокна в составе мышечных веретён имеют как двигательную иннервацию от γ-мотонейронов, так и чувствительную (афферентные волокна Ia и II типов чувствительных нейронов спинномозгового узла). [74]

ного мозга и двигательных ядер черепных нервов, а **чувствительная соматическая иннервация** — псевдоуниполярными нейронами чувствительных спинномозговых узлов и нейронами чувствительных ядер черепных нервов. **Вегетативная иннервация** мышечных волокон не обнаружена, но ГМК стенки кровеносных сосудов скелетных мышц имеют симпатическую адренергическую иннервацию.

СОКРАЩЕНИЕ И РАССЛАБЛЕНИЕ

Сокращение мышечного волокна происходит при поступлении по аксонам двигательных нейронов к нервно-мышечным синапсам (см. рис. 8-29) волны возбуждения в виде нервных импульсов и выброса нейромедиатора ацетилхолина из концевых разветвлений аксона. Дальнейшие события развёртываются следующим образом: деполяризация постсинаптической мембраны → распространение потенциала действия по плазмолемме → передача сигнала через триады на саркоплазматическую сеть → выброс ионов Ca^{2+} из саркоплазмати-

ческой сети → взаимодействие тонких и толстых нитей, в результате чего происходит укорочение саркомера и сокращение мышечного волокна → расслабление.

ТИПЫ МЫШЕЧНЫХ ВОЛОКОН

Скелетные мышцы и образующие их мышечные волокна различаются по множеству параметров. Традиционно выделяют **красные**, **белые** и **промежуточные**, а также **медленные и быстрые** мышцы и волокна.

- **Красные** (окислительные) мышечные волокна небольшого диаметра, окружены массой капилляров, содержат много миоглобина. Их многочисленные митохондрии имеют высокой уровень активности окислительных ферментов (например, сукцинатдегидрогеназы).
- **Белые** (гликолитические) мышечные волокна имеют больший диаметр, в саркоплазме содержится значительное количество гликогена, митохондрии немногочисленны. Для них характерны низкая активность окислительных ферментов и высокая активность гликолитических ферментов.
- **Промежуточные** (окислительно-гликолитические) волокна имеют умеренную активность сукцинатдегидрогеназы.
- **Быстрые** мышечные волокна имеют высокую активность АТФазы миозина.
- **Медленные** волокна имеют низкую АТФазную активность миозина.

Реально мышечные волокна содержат комбинации различных характеристик. Поэтому на практике различают три типа мышечных волокон — *быстросокращающиеся красные, быстросокращающиеся белые* и *медленносокращающиеся промежуточные*.

РЕГЕНЕРАЦИЯ И ТРАНСПЛАНТАЦИЯ МЫШЦ

- **Физиологическая регенерация**. В скелетной мышце постоянно происходит физиологическая регенерация — обновление мышечных волокон. При этом клетки-сателлиты вступают в циклы пролиферации с последующей дифференцировкой в миобласты и их включением в состав предсуществующих мышечных волокон.
- **Репаративная регенерация**. После гибели мышечного волокна под сохранившейся базальной мембраной активированные клетки-сателлиты дифференцируются в миобласты. Далее постмитотические миобласты сливаются, образуя мышечные трубочки. Синтез сократительных белков начинается в миобластах, а в мышечных трубочках происходят сборка миофибрилл и образование саркомеров. Миграция ядер на периферию и формирование нервно-мышечного синапса завершают образование зрелых мышечных волокон. Таким образом, в ходе репаративной регенерации происходит повторение событий эмбрионального миогенеза.
- **Трансплантация**. При пересадке мышц используют лоскут из широчайшей мышцы спины. Извлечённый из ложа вместе с собствен-

ными сосудами и нервом лоскут трансплантируют в место дефекта мышечной ткани. Начинают применять и перенос камбиальных клеток. Так, при наследственных мышечных дистрофиях в дефектные по гену дистрофина мышцы вводят нормальные по этому признаку G_0-миобласты. При таком подходе рассчитывают на постепенное обновление дефектных мышечных волокон нормальными.

Сердечная мышечная ткань

Поперечно-полосатая мышечная ткань сердечного типа образует мышечную оболочку стенки сердца (миокард). Основной гистологический элемент — кардиомиоцит.

Кардиомиогенез. Миобласты происходят из клеток спланхнической мезодермы, окружающей эндокардиальную трубку. После ряда митотических делений G_1-миобласты начинают синтез сократительных и вспомогательных белков и через стадию G_0-миобластов дифференцируются в кардиомиоциты, приобретая вытянутую форму. В отличие от поперечно-полосатой мышечной ткани скелетного типа, в кардиомиогенезе не происходит обособления камбиального резерва, а все кардиомиоциты необратимо находятся в фазе G_0 клеточного цикла.

КАРДИОМИОЦИТЫ

Клетки (рис. 7-21) расположены между элементами рыхлой волокнистой соединительной ткани, содержащей многочисленные кровеносные капилляры бассейна венечных сосудов и терминальные ветвления двигательных аксонов нервных клеток вегетативного отдела нервной

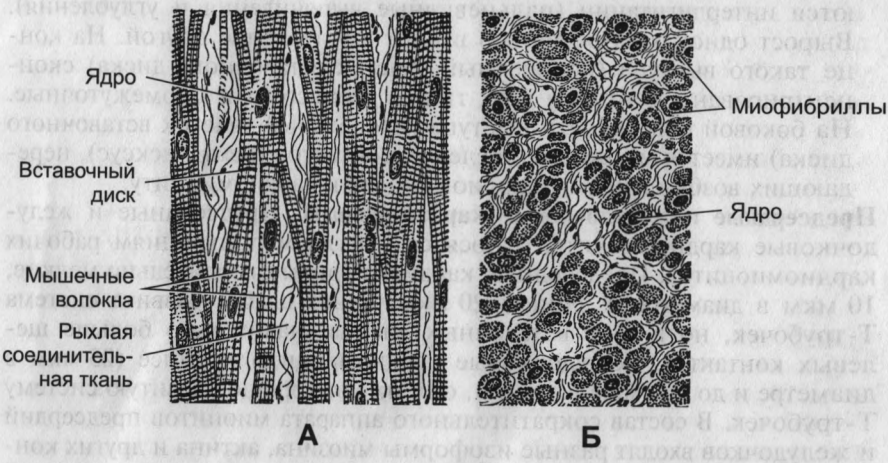

Рис. 7-21. Сердечная мышца в продольном (**А**) и поперечном (**Б**) разрезе. [17]

системы. Каждый миоцит имеет сарколемму (базальная мембрана + плазмолемма). Различают рабочие, атипичные и секреторные кардиомиоциты.

Рабочие кардиомиоциты

Рабочие кардиомиоциты — морфо-функциональные единицы сердечной мышечной ткани, имеют цилиндрическую ветвящуюся форму диаметром около 15 мкм (рис. 7-22). При помощи межклеточных контактов (вставочные диски) рабочие кардиомиоциты объединены в так называемые сердечные мышечные волокна — функциональный синцитий — совокупность кардиомиоцитов в пределах каждой камеры сердца. Клетки содержат центрально расположенные, вытянутые вдоль оси одно или два ядра, миофибриллы и ассоциированные с ними цистерны саркоплазматического ретикулума (депо Ca^{2+}). Многочисленные митохондрии залегают параллельными рядами между миофибриллами. Их более плотные скопления наблюдают на уровне I-дисков и ядер. Гранулы гликогена сконцентрированы на обоих полюсах ядра. Т-трубочки в кардиомиоцитах — в отличие от скелетных мышечных волокон — проходят на уровне Z-линий. В связи с этим Т-трубочка контактирует только с одной терминальной цистерной. В результате вместо триад скелетного мышечного волокна формируются диады.

- **Сократительный аппарат**. Организация миофибрилл и саркомеров в кардиомиоцитах такая же, что и в скелетном мышечном волокне. Одинаков и механизм взаимодействия тонких и толстых нитей при сокращении.
- **Вставочные диски**. На концах контактирующих кардиомиоцитов имеются интердигитации (пальцевидные выпячивания и углубления). Вырост одной клетки плотно входит в углубление другой. На конце такого выступа (поперечный участок вставочного диска) сконцентрированы контакты двух типов: десмосомы и промежуточные. На боковой поверхности выступа (продольный участок вставочного диска) имеется множество щелевых контактов (*nexus*, нексус), передающих возбуждение от кардиомиоцита к кардиомиоциту.

Предсердные и желудочковые кардиомиоциты. Предсердные и желудочковые кардиомиоциты относятся к разным популяциям рабочих кардиомиоцитов. Предсердные кардиомиоциты относительно мелкие, 10 мкм в диаметре и длиной 20 мкм. В них слабее развита система Т-трубочек, но в зоне вставочных дисков значительно больше щелевых контактов. Желудочковые кардиомиоциты крупнее (25 мкм в диаметре и до 140 мкм в длину), они имеют хорошо развитую систему Т-трубочек. В состав сократительного аппарата миоцитов предсердий и желудочков входят разные изоформы миозина, актина и других контрактильных белков.

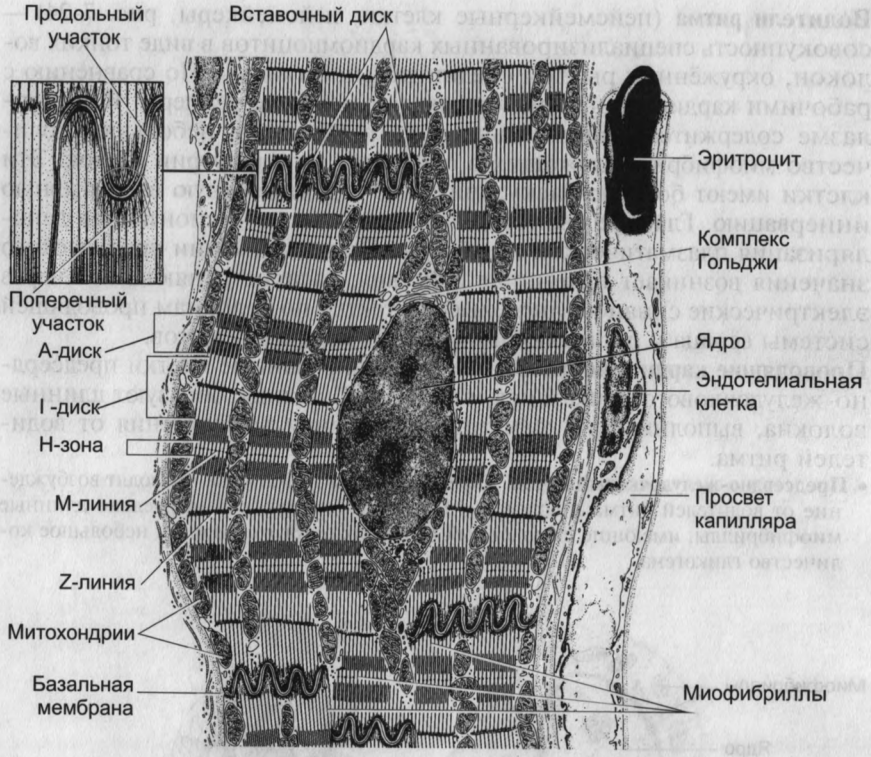

Рис. 7-22. Рабочий кардиомиоцит — удлинённой формы клетка. Ядро расположено центрально, вблизи ядра находятся комплекс Гольджи и гранулы гликогена. Между миофибриллами лежат многочисленные митохондрии. Вставочные диски (на врезке) служат для скрепления кардиомиоцитов и синхронизации их сокращения. [17]

Секреторные кардиомиоциты. В части кардиомиоцитов предсердий (особенно правого) у полюсов ядер располагаются хорошо выраженный комплекс Гольджи и секреторные гранулы, содержащие атриопептин — гормон, регулирующий артериальное давление (АД). При повышении АД стенка предсердия сильно растягивается, что стимулирует предсердные кардиомиоциты к синтезу и секреции атриопептина, вызывающего снижение АД.

Атипичные кардиомиоциты

Этот устаревший термин относится к миоцитам, формирующим проводящую систему сердца (см. рис. 10-14). Среди них различают водители ритма и проводящие миоциты.

Водители ритма (пейсмейкерные клетки, пейсмейкеры, рис. 7-24) — совокупность специализированных кардиомиоцитов в виде тонких волокон, окружённых рыхлой соединительной тканью. По сравнению с рабочими кардиомиоцитами они имеют меньшие размеры. В саркоплазме содержится сравнительно мало гликогена и небольшое количество миофибрилл, лежащих в основном по периферии клеток. Эти клетки имеют богатую васкуляризацию и двигательную вегетативную иннервацию. Главное свойство водителей ритма — спонтанная деполяризация плазматической мембраны. При достижении критического значения возникает потенциал действия, распространяющийся через электрические синапсы (щелевые контакты) по волокнам проводящей системы сердца и достигающий рабочих кардиомиоцитов.

Проводящие кардиомиоциты — специализированные клетки предсердно-желудочкового пучка Гиса и волокон Пуркинье образуют длинные волокна, выполняющие функцию проведения возбуждения от водителей ритма.

- **Предсердно-желудочковый пучок**. Кардиомиоциты этого пучка проводят возбуждение от водителей ритма к волокнам Пуркинье, содержат относительно длинные миофибриллы, имеющие спиральный ход; мелкие митохондрии и небольшое количество гликогена.

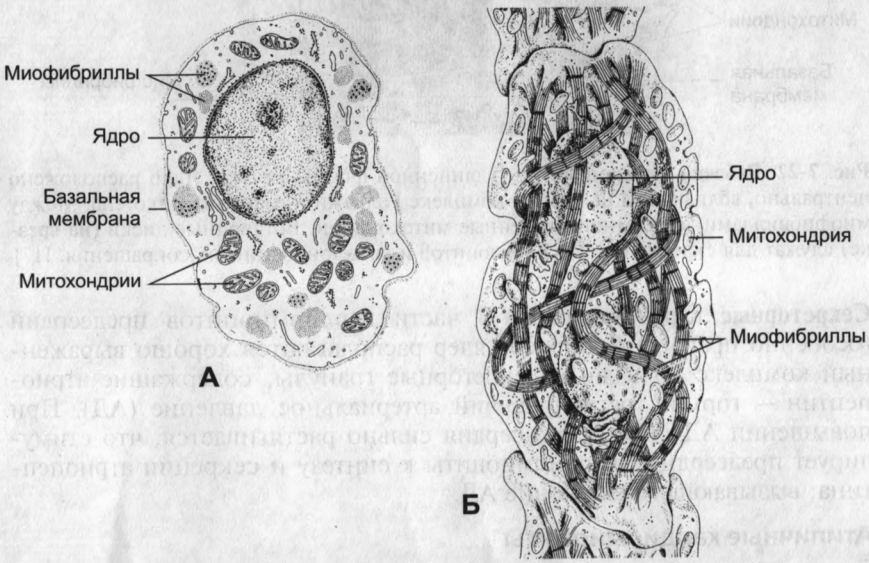

Рис. 7-24. Атипичные кардиомиоциты. **А** — водитель ритма синусно-предсердного узла; **Б** — проводящий кардиомиоцит предсердно-желудочкового пучка. [17]

- **Волокна Пуркинье**. Проводящие кардиомиоциты волокон Пуркинье — самые крупные клетки миокарда. В них содержатся редкая неупорядоченная сеть миофибрилл, многочисленные мелкие митохондрии, большое количество гликогена. Кардиомиоциты волокон Пуркинье не имеют Т-трубочек и не образуют вставочных дисков. Они связаны при помощи десмосом и щелевых контактов. Последние занимают значительную площадь контактирующих клеток, что обеспечивает высокую скорость проведения импульса по волокнам Пуркинье.

ДВИГАТЕЛЬНАЯ ИННЕРВАЦИЯ СЕРДЦА

На деятельность сердца — сложной авторегуляторной и регулируемой системы — оказывает модулирующее влияние множество факторов, в т.ч. двигательная вегетативная иннервация — парасимпатическая и симпатическая.

Парасимпатическая иннервация осуществляется блуждающим нервом, а симпатическая — адренергическими нейронами шейного верхнего, шейного среднего и звездчатого (шейно-грудного) ганглиев. Терминальные отделы аксонов вблизи кардиомиоцитов имеют варикозные расширения (см. рис. 7-29), регулярно расположенные по длине аксона на расстоянии 5—15 мкм друг от друга. Вегетативные нейроны не образуют нервно-мышечных синапсов, характерных для скелетной мышцы. Варикозности содержат нейромедиаторы, откуда и происходит их секреция. Расстояние от варикозностей до кардиомиоцитов в среднем составляет около 1 мкм. Молекулы нейромедиаторов высвобождаются в межклеточное пространство и путём диффузии достигают своих рецепторов в плазмолемме кардиомиоцитов.

Парасимпатическая иннервация сердца. Преганглионарные волокна, идущие в составе блуждающего нерва, заканчиваются на нейронах сердечного сплетения и в стенке предсердий. Постганглионарные волокна преимущественно иннервируют синусно-предсердный узел, предсердно-желудочковый узел и предсердные кардиомиоциты.

Парасимпатическое влияние вызывает уменьшение частоты генерации импульсов пейсмейкерами (отрицательный хронотропный эффект), снижение скорости проведения импульса через предсердно-желудочковый узел (отрицательный дромотропный эффект) в волокнах Пуркинье, уменьшение силы сокращения рабочих предсердных кардиомиоцитов (отрицательный инотропный эффект).

Симпатическая иннервация сердца. Преганглионарные волокна нейронов интермедиолатеральных столбов серого вещества спинного мозга образуют синапсы с нейронами паравертебральных ганглиев. Постганглионарные волокна нейронов среднего шейного и звездчатого ганглиев иннервируют синусно-предсердный узел, предсердно-желудочковый узел, предсердные и желудочковые кардиомиоциты.

Активация симпатических нервов вызывает увеличение частоты спонтанной деполяризации мембран водителей ритма (положительный хронотропный эффект), облегчение проведения импульса через предсердно-желудочковый узел (положи-

тельный дромотропный эффект) в волокнах Пуркинье, увеличение силы сокращения предсердных и желудочковых кардиомиоцитов (положительный инотропный эффект).

Гладкая мышечная ткань

Основной гистологический элемент гладкомышечной ткани — гладкомышечная клетка (ГМК), способная к гипертрофии и регенерации, а также к синтезу и секреции молекул межклеточного матрикса. ГМК в составе гладких мышц формируют мышечную стенку полых и трубчатых органов, контролируя их моторику и величину просвета. Регуляцию сократительной активности ГМК осуществляют двигательная вегетативная иннервация и множество гуморальных факторов.

Развитие. Камбиальные клетки эмбриона и плода (спланхномезодерма, мезенхима, нейроэктодерма) в местах закладки гладкой мускулатуры дифференцируются в миобласты, а затем — в зрелые ГМК, приобретающие вытянутую форму; их сократительные и вспомогательные белки формируют миофиламенты. ГМК в составе гладких мышц находятся в фазе G_1 клеточного цикла и способны к пролиферации.

ГЛАДКОМЫШЕЧНАЯ КЛЕТКА

Морфо-функциональная единица гладкой мышечной ткани — ГМК. Заострёнными концами ГМК вклиниваются между соседними клетками и образуют мышечные пучки, в свою очередь формирующие слои гладкой мускулатуры (рис. 7-26). В волокнистой соединительной ткани между миоцитами и мышечными пучками проходят нервы, кровеносные и лимфатические сосуды. Встречаются и единичные ГМК, например, в подэндотелиальном слое сосудов. Форма ГМК — вытя-

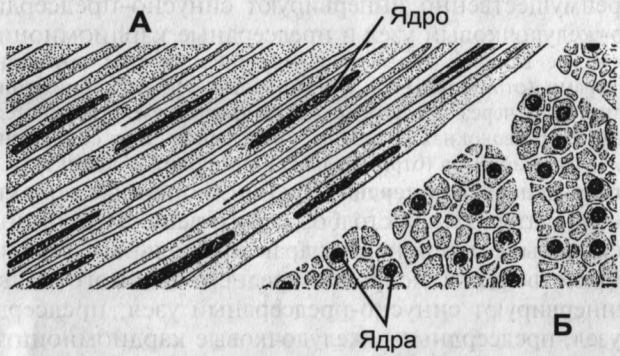

Рис. 7-26. Гладкая мышца в продольном (А) и поперечном (Б) разрезе. На поперечном срезе миофиламенты видны как точки в цитоплазме гладкомышечных клеток. [17]

нутая веретеновидная, часто отростчатая (рис. 7-27). Длина ГМК от 20 мкм до 1 мм (например, ГМК матки при беременности). Овальное ядро локализовано центрально. В саркоплазме у полюсов ядра расположены хорошо выраженный комплекс Гольджи, многочисленные митохондрии, свободные рибосомы, саркоплазматический ретикулум. Миофиламенты ориентированы вдоль продольной оси клетки. Базальная мембрана, окружающая ГМК, содержит протеогликаны, коллагены типов III и V. Компоненты базальной мембраны и эластин межклеточного вещества гладких мышц синтезируются как самими ГМК, так и фибробластами соединительной ткани.

Сократительный аппарат

В ГМК актиновые и миозиновые нити не формируют миофибрилл, характерных для поперечно-полосатой мышечной ткани. Молекулы

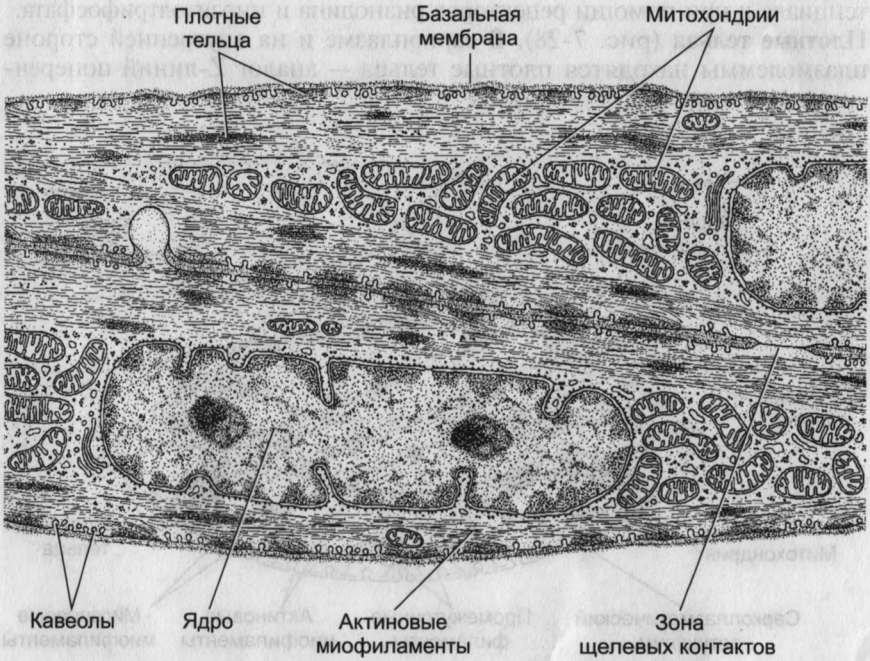

Рис. 7-27. Гладкомышечная клетка. Центральное положение в ГМК занимает крупное ядро. У полюсов ядра находятся митохондрии, эндоплазматический ретикулум и комплекс Гольджи. Актиновые миофиламенты, ориентированные вдоль продольной оси клетки, прикреплены к плотным тельцам. Миоциты формируют между собой щелевые контакты. [17]

гладкомышечного актина образуют стабильные актиновые нити, прикреплённые к плотным тельцам и ориентированные преимущественно вдоль продольной оси ГМК. Миозиновые нити формируются между стабильными актиновыми миофиламентами только при сокращении ГМК. Сборку толстых (миозиновых) нитей и взаимодействие актиновых и миозиновых нитей активируют ионы кальция, поступающие из депо Ca^{2+}. Непременные компоненты сократительного аппарата — кальмодулин (Ca^{2+}-связывающий белок), киназа и фосфатаза лёгкой цепи гладкомышечного миозина.

Депо Ca^{2+} — совокупность длинных узких трубочек (саркоплазматический ретикулум) и находящихся под сарколеммой многочисленных мелких пузырьков (кавеолы). Ca^{2+}-АТФаза постоянно откачивает Ca^{2+} из цитоплазмы ГМК в цистерны саркоплазматического ретикулума. Через Ca^{2+}-каналы кальциевых депо ионы Ca^{2+} поступают в цитоплазму ГМК. Активация Ca^{2+}-каналов происходит при изменении мембранного потенциала и при помощи рецепторов рианодина и инозитолтрифосфата.

Плотные тельца (рис. 7-28). В саркоплазме и на внутренней стороне плазмолеммы находятся плотные тельца — аналог Z-линий попереч-

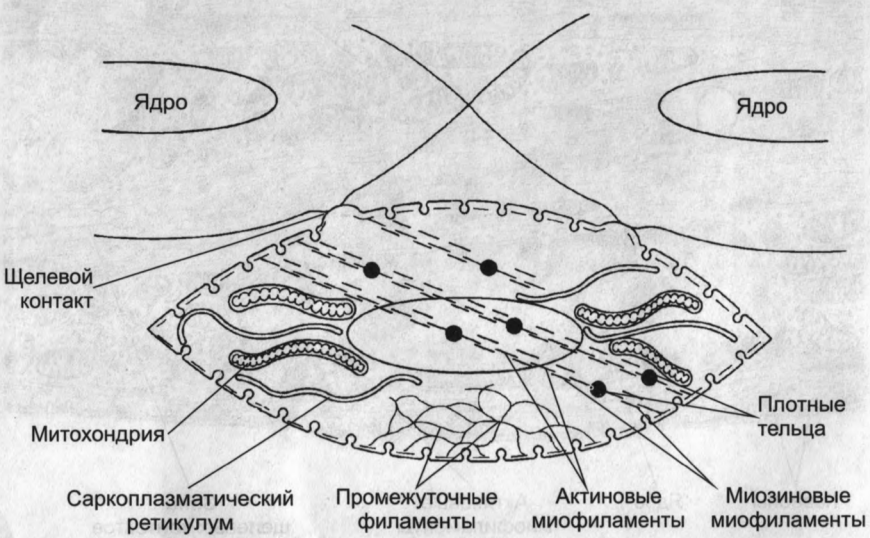

Рис. 7-28. Сократительный аппарат гладкомышечной клетки. Плотные тельца содержат α-актинин, это аналоги Z-линий поперечно-полосатой мышцы. В саркоплазме они связаны сетью промежуточных филаментов, в местах их прикрепления к плазматической мембране присутствует винкулин. Актиновые нити прикреплены к плотным тельцам, миозиновые миофиламенты формируются при сокращении. [17]

но-полосатой мышечной ткани. Плотные тельца содержат α-актинин и служат для прикрепления тонких (актиновых) нитей.

Щелевые контакты связывают соседние ГМК и необходимы для проведения возбуждения (ионный ток), запускающего сокращение ГМК.

Сокращение

В ГМК, как и в других мышечных тканях, работает актомиозиновый хемомеханический преобразователь, но АТФазная активность миозина в гладкомышечной ткани приблизительно на порядок величины ниже активности АТФазы миозина поперечно-полосатой мышцы. Медленное образование и разрушение актин-миозиновых мостиков требуют меньшего количества АТФ. Отсюда, а также из факта лабильности миозиновых нитей (их постоянная сборка и разборка при сокращении и расслаблении соответственно) вытекает важное обстоятельство — *в ГМК медленно развивается и длительно поддерживается сокращение.* При поступлении сигнала к ГМК сокращение клетки запускают ионы кальция, поступающие из кальциевых депо. Рецептор Ca^{2+} — кальмодулин.

Расслабление

Лиганды (атриопептин, брадикинин, гистамин, VIP) связываются с их рецепторами и активируют G-белок (G_s), который в свою очередь активирует аденилатциклазу, катализирующую образование цАМФ. Последний активирует работу кальциевых насосов, откачивающих Ca^{2+} из саркоплазмы в полость саркоплазматического ретикулума. При низкой концентрации Ca^{2+} в саркоплазме фосфатаза лёгких цепей миозина осуществляет дефосфорилирование лёгкой цепи миозина, что приводит к инактивации молекулы миозина. Дефосфорилированный миозин теряет сродство к актину, что предотвращает образование поперечных мостиков. Расслабление ГМК заканчивается разборкой миозиновых нитей.

ИННЕРВАЦИЯ

Симпатические (адренергические) и отчасти парасимпатические (холинергические) нервные волокна иннервируют ГМК. Нейромедиаторы диффундируют из варикозных терминальных расширений нервных волокон в межклеточное пространство. Последующее взаимодействие нейромедиаторов с их рецепторами в плазмолемме вызывает сокращение либо расслабление ГМК. Существенно, что в составе многих гладких мышц, как правило, иннервированы (точнее находятся рядом с варикозными терминалями аксонов) далеко не все ГМК. Возбуждение ГМК, не имеющих иннервации, происходит двояко: в меньшей степени — при медленной диффузии нейромедиаторов, в большей степени — посредством щелевых контактов между ГМК.

ГУМОРАЛЬНАЯ РЕГУЛЯЦИЯ

Рецепторы плазмолеммы ГМК многочисленны. В мембрану ГМК встроены рецепторы ацетилхолина, гистамина, атриопептина, ангиотензина, адреналина, норадреналина, вазопрессина и множество других. Агонисты, связываясь со своими ре-

цепторами в мембране ГМК, вызывают сокращение или расслабление ГМК. ГМК разных органов различно реагируют (сокращением либо расслаблением) на одни и те же лиганды. Это обстоятельство объясняется тем, что существуют разные подтипы конкретных рецепторов с характерным распределением в разных органах.

ТИПЫ МИОЦИТОВ

В основе классификации ГМК находятся различия в их происхождении, локализации, иннервации, функциональных и биохимических свойствах. По характеру иннервации гладкие мышцы делятся на единично и множественно иннервированные (рис. 7-29).

- **Единично иннервированные гладкие мышцы**. Гладкие мышцы желудочно-кишечного тракта, матки, мочеточника, мочевого пузыря состоят из ГМК, образующих многочисленные щелевые контакты друг с другом, формируя большие функциональные единицы для синхронизации сокращения. При этом прямую двигательную иннервацию получают лишь отдельные ГМК функционального синцития.

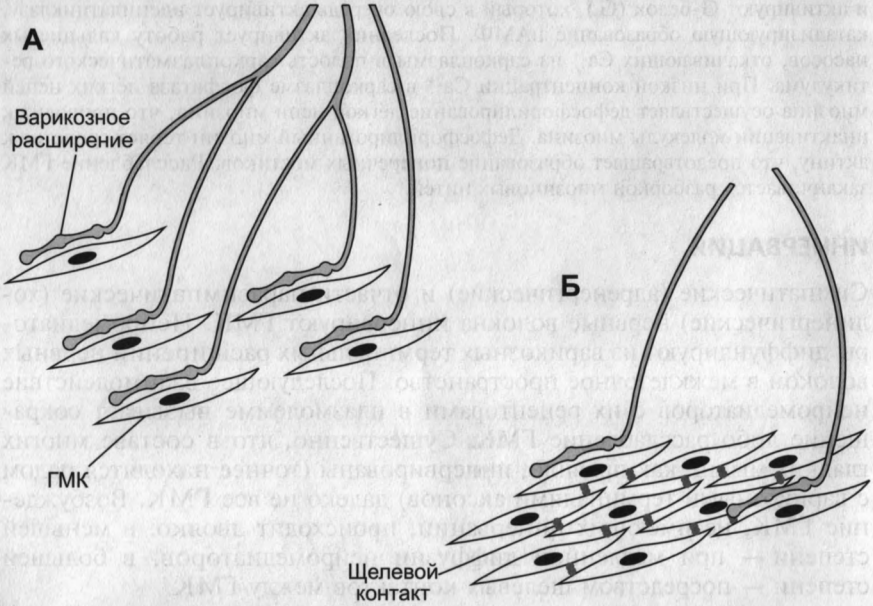

Рис. 7-29. Иннервация гладкомышечной ткани. А. Множественно иннервированная гладкая мышца. Каждая ГМК получает двигательную иннервацию, щелевые контакты между ГМК отсутствуют. **Б. Единично иннервированная гладкая мышца**. Иннервированы лишь отдельные ГМК. Смежные клетки связаны многочисленными щелевыми контактами, образующими электрические синапсы. [114]

- **Множественно иннервированные гладкие мышцы**. Каждая ГМК мышцы радужки (расширяющие и суживающие зрачок) и семявыносящего протока получает двигательную иннервацию, что позволяет осуществлять тонкую регуляцию сокращения мышц.
- **Висцеральные ГМК** происходят из мезенхимных клеток спланхнической мезодермы и присутствуют в стенке полых органов пищеварительной, дыхательной, выделительной и половой систем. Многочисленные щелевые контакты компенсируют сравнительно бедную иннервацию висцеральных ГМК, обеспечивая вовлечение всех ГМК в процесс сокращения. Сокращение ГМК медленное, волнообразное. Промежуточные филаменты образованы десмином.
- **ГМК кровеносных сосудов** развиваются из мезенхимы кровяных островков. ГМК образуют единично иннервированную гладкую мышцу, но функциональные единицы не такие большие как в висцеральной мускулатуре. Сокращение ГМК сосудистой стенки опосредуют иннервация и гуморальные факторы. Промежуточные филаменты содержат виментин.

РЕГЕНЕРАЦИЯ

Вероятно, среди зрелых ГМК присутствуют недифференцированные предшественники, способные к пролиферации и дифференцировке в дефинитивные ГМК. Более того, дефинитивные ГМК потенциально способны к пролиферации. Новые ГМК возникают при репаративной и физиологической регенерации. Так, при беременности в миометрии происходит не только гипертрофия ГМК, но и значительно увеличивается их общее количество.

Немышечные сокращающиеся клетки

Миоэпителиальные клетки

Миоэпителиальные клетки имеют эктодермальный генез и экспрессируют белки, характерные и для эктодермального эпителия (цитокератины 5, 14, 17), и для ГМК (гладкомышечные актин, α-актинин). Миоэпителиальные клетки окружают секреторные отделы и выводные протоки слюнных, слёзных, потовых, молочных желёз, прикрепляясь при помощи полудесмосом к базальной мембране. От тела клетки отходят отростки, охватывающие эпителиальные клетки желёз (рис. 7-30). Стабильные актиновые миофиламенты, прикреплённые к плотным тельцам, и нестабильные миозиновые, формирующиеся в процессе сокращения, — сократительный аппарат миоэпителиальных клеток. Сокращаясь, миоэпителиальные клетки способствуют продвижению секрета из концевых отделов по выводным протокам желёз. Ацетил-

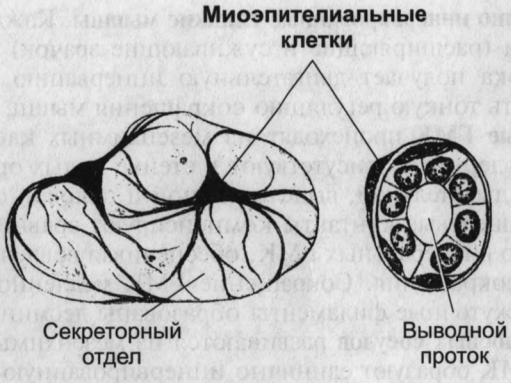

Рис. 7-30. Миоэпителиальная клетка. Корзинчатой формы клетка окружает секреторные отделы и выводные протоки желёз. Клетка способна к сокращению, обеспечивает выведение секрета из концевого отдела. [17]

холин стимулирует сокращение миоэпителиальных клеток слёзных и потовых желёз, норадреналин — слюнных желёз, окситоцин — лактирующих молочных желёз.

Миофибробласты

Миофибробласты проявляют свойства фибробластов и ГМК. Их находят в разных органах (например, в слизистой оболочке кишечника эти клетки известны как «перикриптальные фибробласты»). При заживлении раны часть фибробластов начинает синтезировать гладкомышечные актины и миозины и тем самым способствуют сближению раневых поверхностей.

Глава 8

НЕЙРОГИСТОЛОГИЯ

Нервная система человека содержит не менее триллиона (10^{12}) нервных, около 10^{13} глиальных клеток и не меньшее количество ($>10^{13}$) синапсов. Число клеточных типов неизвестно (не менее 100). Это множество образует сложную пространственную структуру — единую сеть с многочисленными связями как на уровне отдельной клетки, так и клеточных ансамблей (ЦНС).

НЕРВНАЯ ТКАНЬ

Гистологические элементы нервной ткани (нейроны и глиоциты) и органов чувств развиваются из производных нейроэктодермы, а именно из нервной трубки, нервного гребня и нейрогенных плакод. Нейруляция, в ходе которой образуется нейроэктодерма, рассмотрена в главе 3 (см. рис. 3-13).

Нервная трубка содержит **стволовые нейральные клетки** (они же матричные, или вентрикулярные) — источник почти всех клеток ЦНС. Вентрикулярные клетки размножаются и дают начало нейробластам и глиобластам, это **клетки-предшественницы** нейронов и глиоцитов. Часть вентрикулярных клеток остаётся *in situ*, это будущая эпендима.

Нервный гребень. Если нервная трубка служит источником для развития ЦНС, то нервные элементы периферии и ряд других важных структур (см. табл. 3-3) происходят из нервного гребня.

Нейрогенные плакоды. Из них образуются нейроны обонятельной выстилки, вестибулярного и слухового ганглиев, а также чувствительные нейроны коленчатого, каменистого, узловатого и тройничного ганглиев черепных нервов.

- **Нейробласты** — клетки с большим округлым ядром, плотным ядрышком и бледной цитоплазмой — дают начало нейронам. Нейроны относятся к статической популяции. Ни при каких условиях они *in vivo* не способны к пролиферации и обновлению. Исключение составляют обонятельные нейроны эпителиальной выстилки носо-

вых ходов, а также некоторые нейроны гиппокампа и обонятельной луковицы.

- **Глиобласты** — предшественники макроглии (астроциты и олигодендроциты). Все типы макроглии способны к пролиферации.
- **Микроглия**. Клетки микроглии относят к системе мононуклеарных фагоцитов.

Нейроны

Нейроны — главные клеточные типы нервной ткани. Эти возбудимые клетки проводят электрические сигналы и обеспечивают способность мозга к переработке информации. Перикарион (тело нейрона), отходящие от него отростки (аксон и дендриты) — стандартные части нейронов (рис. 8-13).

- **Перикарион** содержит ядро, комплекс Гольджи, гранулярную эндоплазматическую сеть, митохондрии, лизосомы, элементы цитоскелета.
- **Ядро** нейрона имеет мелкодисперсный хроматин и ядрышко. В силу относительно большого диаметра ядро при светооптической микроскопии выглядит как оптически пустое. Ядрышко крупное и резко базофильное.

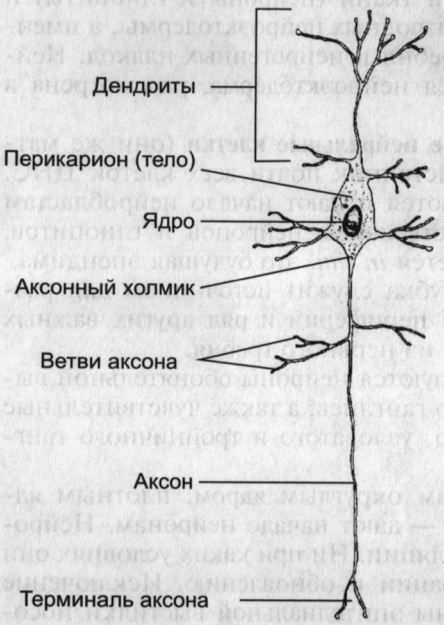

Рис. 8-13. Мультиполярный нейрон. Тело клетки (перикарион) содержит ядро. От перикариона отходят отростки. Один из них — аксон, все другие — дендриты. [17]

- **Комплекс** Гольджи хорошо развит. Его особенность — расположение между ядром и местом отхождения аксона, что отражает мощный транспорт белков, синтезированных в гранулярной эндоплазматической сети перикариона, в аксон.
- **Аксонный холмик** — свободная от гранулярной эндоплазматической сети и рибосом область перикариона, содержащая много микротрубочек и нейрофиламентов, это место, где начинается аксон и генерируется потенциал действия.
- **Гранулярная эндоплазматическая сеть**. В перикарионе и дендритах развита гранулярная эндоплазматическая сеть. Она соответствует глыбкам хроматофильного вещества (вещество Ниссля).
- **Митохондрии** многочисленны. Значительные энергетические потребности нервных клеток обеспечивает преимущественно аэробный метаболизм, почему нейроны крайне чувствительны к гипоксии.
- **Пигменты**. В нейронах (особенно с возрастом) накапливается липофусцин. Нейроны некоторых ядер мозга нормально содержат иные пигменты, почему эти образования и получили своё название (*substantia nigra*, *locus coeruleus*).

Отростки, отходящие от перикариона, — аксон и дендриты (рис. 8-13).

- **Аксон** (нейрит) — длинный отросток, как правило, не ветвящийся на всём его протяжении, но образующий концевые разветвления, содержащие синаптические пузырьки. Объём аксона может достигать 99% суммарного объёма нейрона. Длина аксона может быть весьма значительной, до десятков сантиметров.
- **Дендриты** — ветвящиеся отростки, заканчивающиеся вблизи от тела нейрона. В плазмолемму встроены постсинаптические рецепторы, дендриты проводят возбуждение к перикариону. Проксимальные области дендритов — продолжение перикариона. Поэтому они содержат рибосомы, компоненты гранулярной и гладкой эндоплазматической сети, элементы комплекса Гольджи. Дендриты интегрально образуют до 95% всей рецепторной поверхности (рецептивного поля) нейрона.

Цитоскелет нейронов состоит из микротрубочек, промежуточных филаментов (нейрофиламенты) и микрофиламентов.

Микротрубочки — наиболее крупные элементы цитоскелета, их диаметр 24 нм. С ними связывают внутриклеточный, в том числе **аксонный транспорт**. От перикариона по отросткам перемещаются различные вещества (белки, нейромедиаторы и т.д.), органеллы (митохондрии, элементы цитоскелета, везикулы и т.д.). Микротрубочки в перикарионе и дендритах (в отличие от аксона) не имеют направленной ориентации. Большинство микротрубочек аксона (+)-концом направлено к терминали, а (-)-концом — к перикариону (рис. 8-14). Характер ориентации микротрубочек имеет важное значение для распределения по отросткам различных органелл. К (+)-концу перемещаются митохондрии и секреторные пузырьки, а к (-)-концу — рибосомы, мультивезикулярные тельца, элементы комплекса Гольджи.

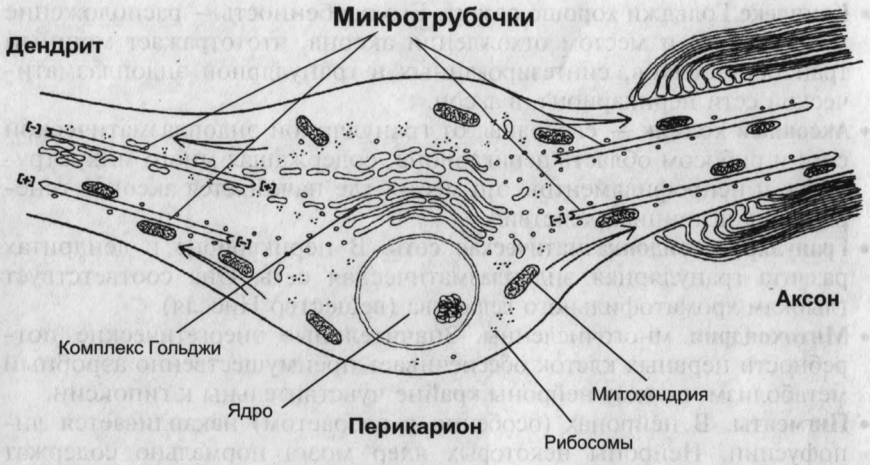

Рис. 8-14. Ориентация микротрубочек в отростках нейрона. Аксон отличается от дендритов полярной ориентацией микротрубочек. В нём микротрубочки своими (+)-концами направлены к терминали, а (-)-концами — к перикариону. [17]

Классификации нейронов. Нейроны отличаются по размерам и форме перикариона, числу отростков, их синаптическим связям, характеру ветвления дендритов, электрофизиологическим характеристикам, химии нейромедиаторов, позиции в функциональных сетях и множеству других характеристик. По этой причине классификации нейронов многочисленны. Приводим некоторые классифицирующие критерии и соответствующие примеры.

- **Количество отростков**. По этому критерию различают нейроны *аполярные* (отростков нет, ранние нейробласты), *униполярные* (единственный отросток, формально одноотростчатыми можно считать псевдоуниполярные нейроны спинномозговых узлов), *биполярные* (два отростка — аксон и дендрит, обонятельные рецепторные клетки), *мультиполярные* (число отростков >2, один аксон, остальные — дендриты, мотонейроны передних рогов спинного мозга).
- **Химия нейромедиатора**. Критерий классификации — синтез, накопление в синаптических пузырьках и экскреция в синаптическую щель конкретного нейромедиатора. При этом к имени нейромедиатора добавляют «ергический». Иногда в качестве критерия применяют тип мембранного рецептора, регистрирующего наличие нейромедиатора (в этом случае добавляют «цептивный»). Примеры: *холинергические* нейроны, *адренергические* нервные клетки.
- **Позиция нейрона** в рефлекторной дуге позволяет выделять *чувствительные* (воспринимающие сигнал из внешней или внутренней среды) нейроны, *двигательные* (иннервирующие сократительные и секреторные элементы) нейроны и находящиеся между ними *вставочные* (*ассоциативные* в нейронных сетях) нервные клетки (интернейроны).

- **Направление проведения возбуждения**: к центру — *афферентные* нервные клетки, к периферии — *эфферентные* нейроны.
- **Модальность** — характер воспринимаемого и передаваемого сигнала (например, *механорецепторные*, *зрительные*, *обонятельные* нейроны и т.д.).

Синапсы

Синапсы — специализированные межклеточные контакты, передающие сигналы от одного нейрона к другому при помощи нейромедиаторов. В синапсе выделяют пресинаптическую и постсинаптическую части, разделённые синаптической щелью шириной 20—30 нм. Пресинаптические нейроны синтезируют, хранят и секретируют нейромедиаторы. При изменении мембранного потенциала нейромедиатор выделяется в синаптическую щель и связывается со своими рецепторами в постсинаптической мембране, вызывая изменение мембранного потенциала постсинаптического нейрона.

Классификация синапсов. Различают синапсы аксодендритические, аксосоматические, аксо-аксональные и дендродендритические.

- **Аксодендритические** — синапсы между аксоном одного нейрона и дендритами другого нейрона (рис. 8-15). Вариантом являются аксо-шипиковые синапсы.
- **Аксо-шипиковый синапс**. Большинство возбуждающих синапсов локализуется в выростах дендритов, содержащих большое количество актина и называемых шипиками.
- **Аксо-аксональные** — синапсы между аксонами разных нейронов.
- **Аксосоматические** — синапсы между терминалями аксона одного нейрона и телом другого нейрона.
- **Дендродендритические** — синапсы между дендритами нейронов.

Нейромедиаторы. Большинство нейромедиаторов — аминокислоты и их производные. Одни нейроны модифицируют аминокислоты с образованием аминов (норадреналин, серотонин, ацетилхолин), другие секретируют нейромедиаторы пептидной природы (эндорфины, энкефалины, разные нейропептиды). Часть нейронов используют в качестве нейромедиатора ацетилхолин. Некоторые нейроны могут синтезировать более одного нейромедиатора.

Нейроглия

Клетки нейроглии составляют почти половину объёма мозга. Среди глиальных клеток мозга выделяют эпендимную глию, макроглию и микроглию (рис. 8-16). Макроглия состоит из астроцитов и олигодендроцитов. В периферической нервной системе присутствуют шванновские клетки и группа окружающих нейроны вспомогательных клеток в ганглиях.

Астроциты. Отростки этих звездчатой формы клеток отходят от тела клетки в разных направлениях, оплетают нейроны, сосуды, клетки (эпендимы) желудочков мозга, образуя расширения в виде концевой ножки. Маркёр астроцитов — глиальный фибриллярный кислый бе-

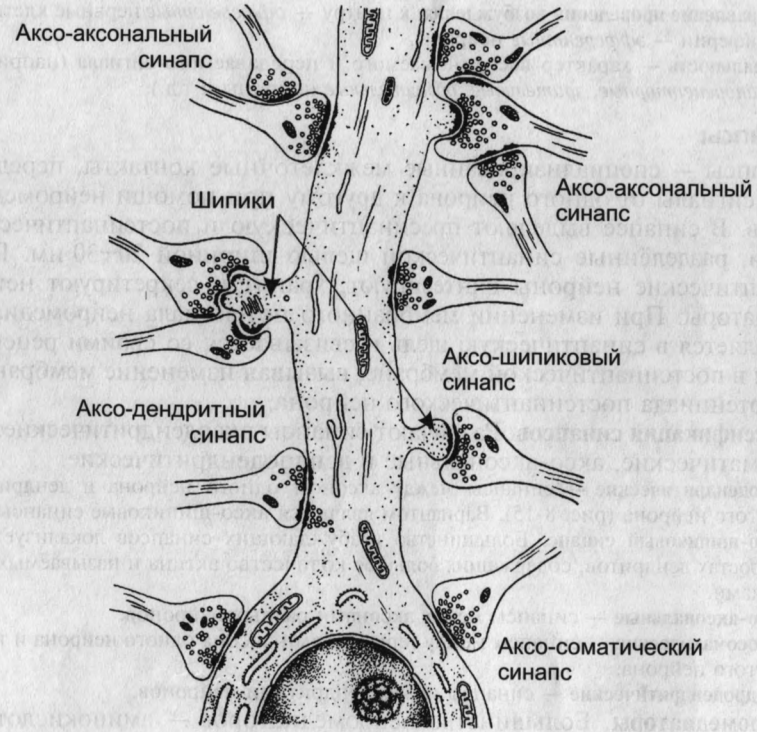

Рис. 8-15. Межнейронные синапсы. [17]

лок промежуточных филаментов. Различают волокнистые и протоплазматические астроциты.

- **Волокнистые астроциты** имеют длинные, слабо или совсем не ветвящиеся отростки; присутствуют в белом веществе мозга. Концевые расширения их отростков окружают области перехватов в миелиновых волокнах.
- **Протоплазматические астроциты** находятся в сером веществе мозга. Клетки имеют многочисленные короткие и ветвящиеся отростки. Концевые расширения отростков окружают области синапсов.

Миелинобразующие клетки. Миелин — компактная структура из мембран, спирально закрученных вокруг аксонов. 70% массы миелина составляют липиды. Именно миелин придаёт белому веществу характерный цвет, отличающий его от серого вещества. Миелинобразующие клетки — шванновские и олигодендроциты.

- **Олигодендроциты** (рис. 8-16Г), как правило, более мелкие клетки, чем астроциты. В сером веществе мозга олигодендроциты находятся

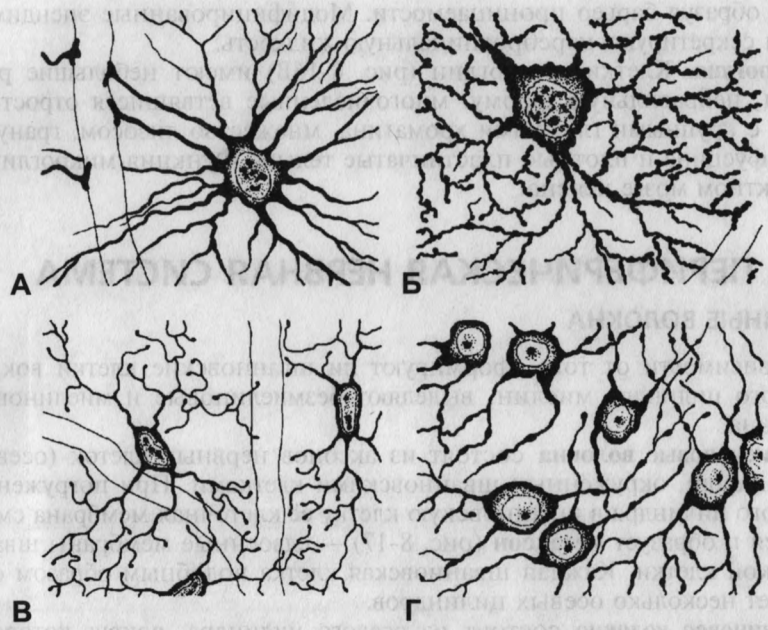

Рис. 8-16. Глиальные клетки: **А** — волокнистый астроцит; **Б** — протоплазматический астроцит; **В** — микроглия; **Г** — олигодендроглиоциты. [17]

в непосредственном контакте с перикарионами и отростками нейронов. В белом веществе олигодендроциты расположены рядами между нервными волокнами. При помощи тонких неветвящихся отростков олигодендроциты контактируют с аксонами и, продвигаясь относительно аксона уплощёнными концами отростков, окружают его циркулярной пластиной миелина (хорошая аналогия — вращаясь вокруг аксонов, наматывают миелин на аксон). Каждый олигодендроцит при помощи своих отростков миелинизирует несколько аксонов.

- **Шванновские клетки** входят в состав периферических нервных волокон и образуют миелин. Миелинизация аксонов в периферической нервной системе рассмотрена на рисунке 8-17. Каждая шванновская клетка миелинизирует один аксон.

Эпендимная глия. Эпендимные клетки имеют кубическую форму и образуют эпителиоподобный пласт, выстилающий центральный канал и желудочки мозга. Клетки имеют хорошо развитые реснички, а также формируют промежуточные, плотные и щелевые контакты, тем са-

мым образуя барьер проницаемости. Модифицированные эпендимоциты секретируют цереброспинальную жидкость.

Микроглия. Клетки микроглии (рис. 8-16В) имеют небольшие размеры, неправильную форму, многочисленные ветвящиеся отростки, ядро с крупными глыбками хроматина, множество лизосом, гранулы липофусцина и плотные пластинчатые тельца. Функция микроглии в интактном мозге неясна.

ПЕРИФЕРИЧЕСКАЯ НЕРВНАЯ СИСТЕМА

НЕРВНЫЕ ВОЛОКНА

В зависимости от того, формируют ли шванновские клетки вокруг осевого цилиндра миелин, выделяют безмиелиновые и миелиновые волокна.

Безмиелиновые волокна состоят из аксонов нервных клеток (осевых цилиндров), окружённых шванновскими клетками. При погружении осевого цилиндра в шванновскую клетку её клеточная мембрана смыкается и образует **мезаксон** (рис. 8-17) — сдвоенные мембраны шванновской клетки. Каждая шванновская клетка подобным образом окружает несколько осевых цилиндров.

Миелиновое волокно состоит из осевого цилиндра, вокруг которого шванновские клетки образуют миелин за счёт удлинения и концентрического наслаивания мембран мезаксона. Каждая шванновская клетка миелинизирует небольшой сегмент только одного аксона. Миелин прерывается через регулярные промежутки, это **узловые перехваты**. Фактически это границы между двумя соседними шванновскими клетками. В миелине периферических нервов присутствуют небольшие просветления — **насечки миелина**. Снаружи от миелина располагаются тонкий слой цитоплазмы шванновской клетки и её ядро.

- **Осевой цилиндр** содержит митохондрии, элементы гладкой эндоплазматической сети, пузырьки, а также элементы цитоскелета — микротрубочки, нейрофиламенты и микрофиламенты. Диаметр аксона, а следовательно и скорость проведения импульсов по этому аксону, определяются количеством в нём нейрофиламентов.
- **Аксонный транспорт** различных компонентов обеспечивает тубулин микротрубочек. Различают *быстрый* (100–1000 мм/сутки) и *медленный* аксонный транспорт (1–10 мм/сутки), а также *антероградный* (транспорт от перикариона) и *ретроградный* (к перикариону). Основной материал антероградного транспорта — белки, синтезированные в перикарионе (например, белки ионных каналов, ферменты синтеза нейромедиаторов).
- **Узловые перехваты**. На границе между соседними шванновскими клетками участок плазматической мембраны аксона (аксолемма) не прикрыт миелином. Здесь шванновские клетки образуют многочисленные переплетающиеся отростки. Ак-

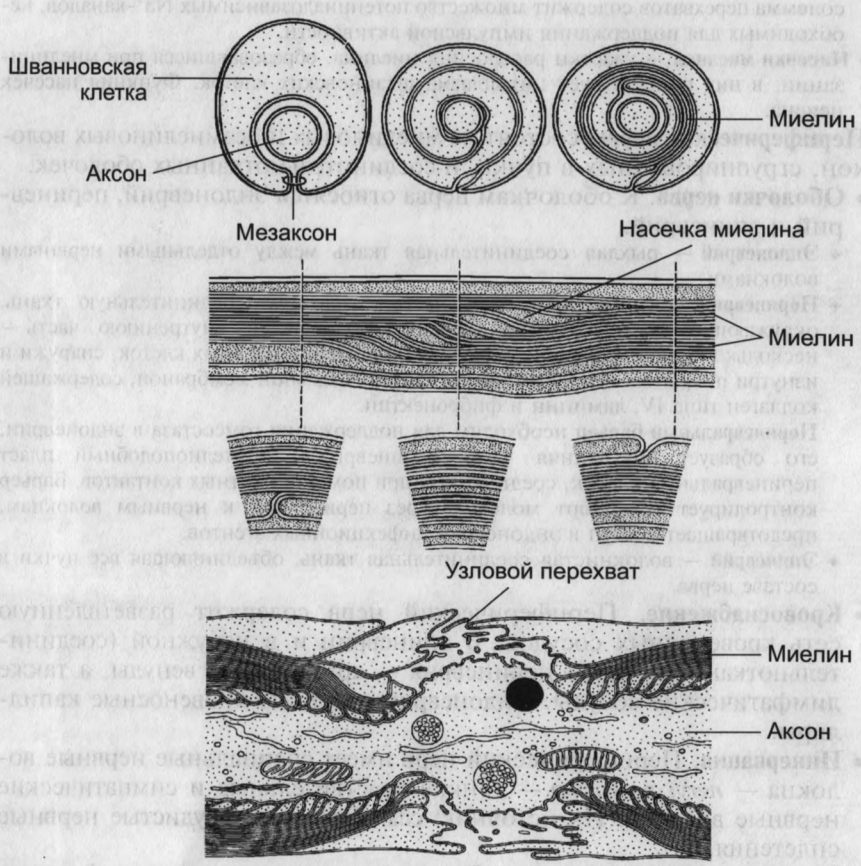

Рис. 8-17. Образование миелинового волокна. В верхней части рисунка показаны ранние стадии образования миелина. По мере удлинения мезаксона происходит спиральное наслаивание мембраны шванновской клетки. При этом её цитоплазма смещается на периферию. Насечка миелина — узкая полоса, в пределах которой мембраны миелина расходятся, и между ними расположены небольшие островки цитоплазмы шванновской клетки. В нижней части рисунка дана схема продольного среза миелинового волокна в области узлового перехвата — границы между соседними шванновскими клетками, где они соединяются при помощи переплетающихся коротких отростков. В перехвате аксолемма осевого цилиндра не покрыта миелиновой оболочкой. [17]

солемма перехватов содержит множество потенциалозависимых Na^+-каналов, необходимых для поддержания импульсной активности.

- **Насечки миелина** — участки расслоения миелина, образовавшиеся при миелинизации; в них присутствует цитоплазма шванновских клеток. Функция насечек неясна.

Периферические нервы состоят из миелиновых и безмиелиновых волокон, сгруппированных в пучки, и соединительнотканных оболочек.

- **Оболочки нерва**. К оболочкам нерва относятся эндоневрий, периневрий и эпиневрий.
  - **Эндоневрий** — рыхлая соединительная ткань между отдельными нервными волокнами.
  - **Периневрий** содержит наружную часть — плотную соединительную ткань, окружающую каждый пучок нервных волокон, и внутреннюю часть — несколько концентрических слоёв плоских периневральных клеток, снаружи и изнутри покрытых исключительно толстой базальной мембраной, содержащей коллаген типа IV, ламинин и фибронектин.

    Периневральный барьер необходим для поддержания гомеостаза в эндоневрии, его образует внутренняя часть периневрия — эпителиоподобный пласт периневральных клеток, соединённых при помощи плотных контактов. Барьер контролирует транспорт молекул через периневрий к нервным волокнам, предотвращает доступ в эндоневрий инфекционных агентов.
  - **Эпиневрий** — волокнистая соединительная ткань, объединяющая все пучки в составе нерва.
- **Кровоснабжение**. Периферический нерв содержит разветвлённую сеть кровеносных сосудов. В эпиневрии и в наружной (соединительнотканной) части периневрия — артериолы и венулы, а также лимфатические сосуды. Эндоневрий содержит кровеносные капилляры.
- **Иннервация**. Периферический нерв имеет специальные нервные волокна — *nervi nervorum* — тонкие чувствительные и симпатические нервные волокна. Их источник: сам нерв или сосудистые нервные сплетения.
- **Дегенерация и регенерация нерва**. При повреждении нерва центральный отрезок (связанный с перикарионами) и периферический отрезок (дистальнее места повреждения) претерпевают разные изменения. Дегенерация нервных волокон (рис. 8-18) происходит на небольшом протяжении центрального и на всём протяжении периферического отрезка. Позднее происходит регенерация периферического отрезка. В этом процессе ведущую роль играют шванновские клетки. Шванновские клетки стимулируют удлинение аксона и контролируют его направленный рост к мишени. При отсутствии шванновских клеток аксоны не могут расти на значительные расстояния.

ЧУВСТВИТЕЛЬНЫЕ НЕРВНЫЕ УЗЛЫ

Спинномозговой узел (*ganglion spinale*) покрыт соединительнотканной капсулой. Внутри узла находятся группы псевдоуниполярных чувствительных нейронов, между которыми проходят пучки миелиновых

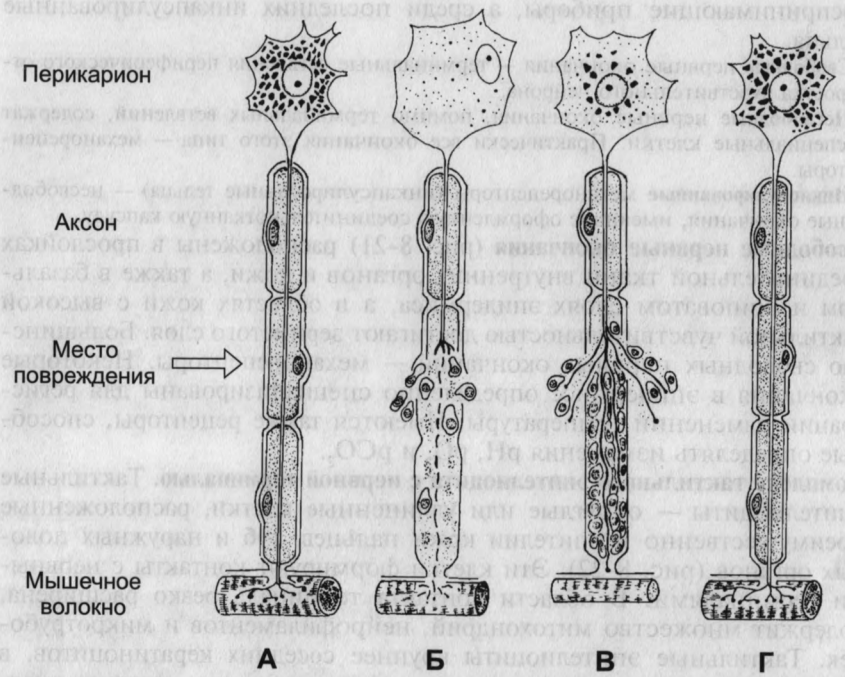

Рис. 8-18. Регенерация нервного волокна. **А** — волокно до повреждения; **Б** — в периферическом отрезке аксон дегенерирует, клетки в месте повреждения пролиферируют; **В** — регенерация аксона в центральном отрезке, прорастание веточек аксона в периферический отрезок; **Г** — полная регенерация нервного волокна и восстановление связей. [17]

волокон. Перикарионы нейронов имеют округлую форму и окружены клетками-сателлитами. Популяция нейронов ганглия неоднородна. Спинномозговые узлы содержат более 20 различных подтипов чувствительных нейронов.

НЕРВНЫЕ ОКОНЧАНИЯ

Окончания аксонов периферических нервов подразделяют на *чувствительные* (афферентные) и *двигательные* (эфферентные).

Чувствительные нервные окончания

Внешние раздражители, а также сигналы о состоянии внутренней среды и мышц организма регистрируют чувствительные нервные окончания — сенсорные рецепторы. Различают свободные и несвободные

воспринимающие приборы, а среди последних инкапсулированные тельца.

- **Свободные** нервные окончания — терминальные ветвления периферического отростка чувствительного нейрона.
- **Несвободные** нервные окончания, помимо терминальных ветвлений, содержат специальные клетки. Практически все окончания этого типа — механорецепторы.
- **Инкапсулированные** механорецепторы (инкапсулированные тельца) — несвободные окончания, имеющие оформленную соединительнотканную капсулу.

Свободные нервные окончания (рис. 8-21) расположены в прослойках соединительной ткани внутренних органов и кожи, а также в базальном и шиповатом слоях эпидермиса, а в областях кожи с высокой тактильной чувствительностью достигают зернистого слоя. Большинство свободных нервных окончаний — механорецепторы. Некоторые окончания в эпидермисе определённо специализированы для регистрации изменений температуры. Имеются также рецепторы, способные определять изменения pH, pO_2 и pCO_2.

Комплекс тактильного эпителиоцита с нервной терминалью. Тактильные эпителиоциты — округлые или удлинённые клетки, расположенные преимущественно в эпителии кожи пальцев, губ и наружных половых органов (рис. 8-22). Эти клетки формируют контакты с нервными терминалями. В области контакта терминаль резко расширена, содержит множество митохондрий, нейрофиламентов и микротрубочек. Тактильные эпителиоциты крупнее соседних кератиноцитов, в цитоплазме в умеренном количестве содержатся митохондрии, лизосомы, мультивезикулярные тельца, вакуоли, микрофиламенты. Для тактильных эпителиоцитов характерны **специфические осмиофильные гранулы** размером от 80 до 200 нм. Они сосредоточены преимущественно в обращённых к нервной терминали участках цитоплазмы. В тактильных эпителиоцитах обнаружены пептиды и нейроноспецифические вещества (например, метионин-энкефалин, VIP, вещество P), что свидетельствует об эндокринной функции клеток и позволяет рассматривать их как компонент диффузной нейроэндокринной системы. Тактильные эпителиоциты участвуют в распознавании формы объекта, его краёв, текстуры поверхности.

Пластинчатые тельца (рис. 8-24) обнаружены в соединительной ткани кожи и различных органов, имеют овальную форму, размер до 0,5–1,0 мм. Внутренняя колба, наружная капсула и терминальное нервное волокно — основные компоненты тельца.

Адекватная механическая стимуляция пластинчатых телец приводит к появлению рецепторного потенциала в терминальной части нервного окончания. Достигнув критической величины, рецепторный потенциал в первом узловом перехвате вызывает появление потенциалов действия. Наружная капсула рецептора — фильтр, пропускающий только динамическую составляющую механического воздействия.

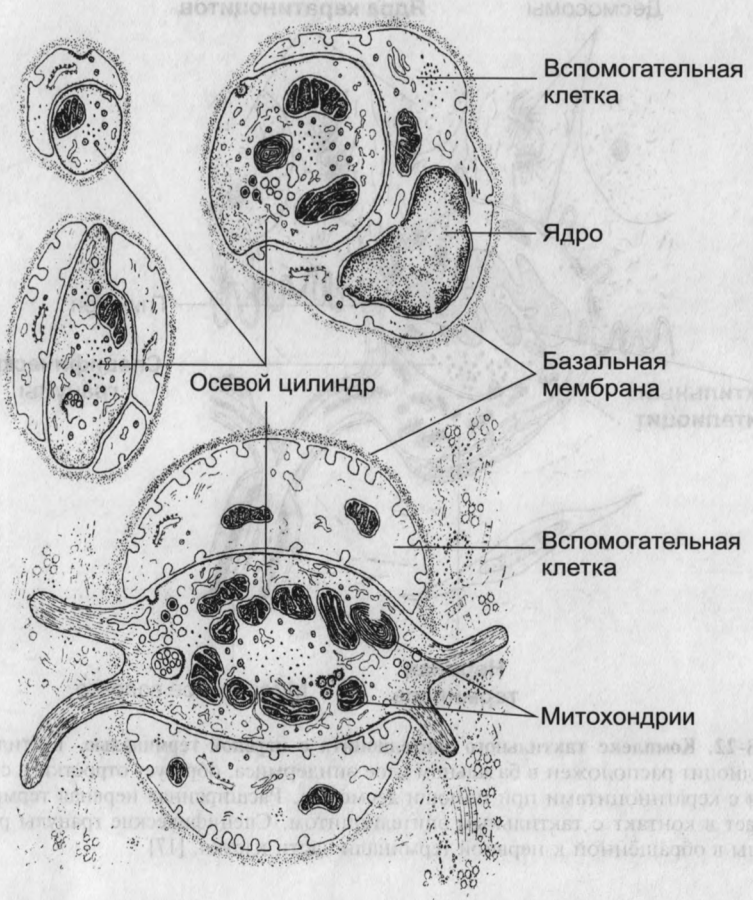

Рис. 8-21. Свободные нервные окончания в соединительной ткани. Осевой цилиндр контактирует с вспомогательными клетками на значительном протяжении или полностью окружён ими. Свободное нервное окончание, изображённое в нижней части рисунка, имеет билатеральную организацию: в центре расположена эллиптической формы нервная терминаль, покрытая вспомогательными клетками. [17]

Тактильные тельца (рис. 8-26) присутствуют в сосочковом слое кожи, наиболее компактно располагаясь в кончиках пальцев. Тельце имеет удлинённую форму. Сердцевина тельца образована пластинчатыми вспомогательными клетками, чередующимися с расширенными нервными терминалями.

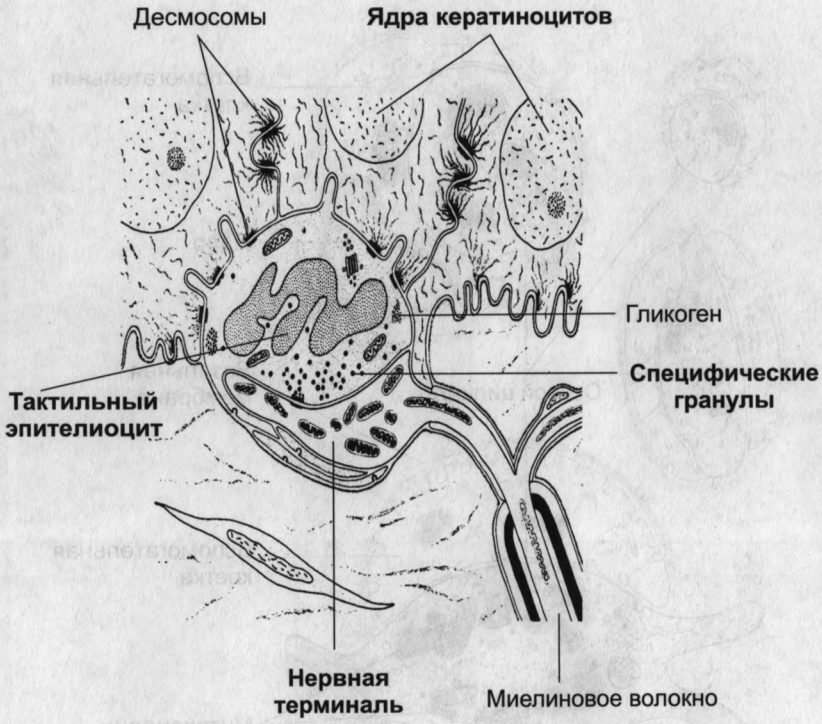

Рис. 8-22. Комплекс тактильного эпителиоцита с нервной терминалью. Тактильный эпителиоцит расположен в базальном слое эпидермиса, образует отростки и связывается с кератиноцитами при помощи десмосом. Расширенная нервная терминаль вступает в контакт с тактильным эпителиоцитом. Специфические гранулы расположены в обращённой к нервной терминали части клетки. [17]

Другие тельца (например, веретеновидные и генитальные тельца, колбы Краузе) встречаются реже.

Рецепторы мышц и суставов. К ним относятся мышечные веретёна, сухожильные органы и чувствительные нервные окончания в капсуле суставов.

- **Мышечные веретёна** (рис. 8-27, см. также рис. 7-9) — чувствительные воспринимающие приборы скелетной мышцы. Основные структурные элементы мышечного веретена — интрафузальные мышечные волокна, нервные волокна и капсула. Мышечное веретено содержит от 1 до 10 коротких интрафузальных мышечных волокон. В экваториальной их части ядра образуют компактное скопление (**волокна с**

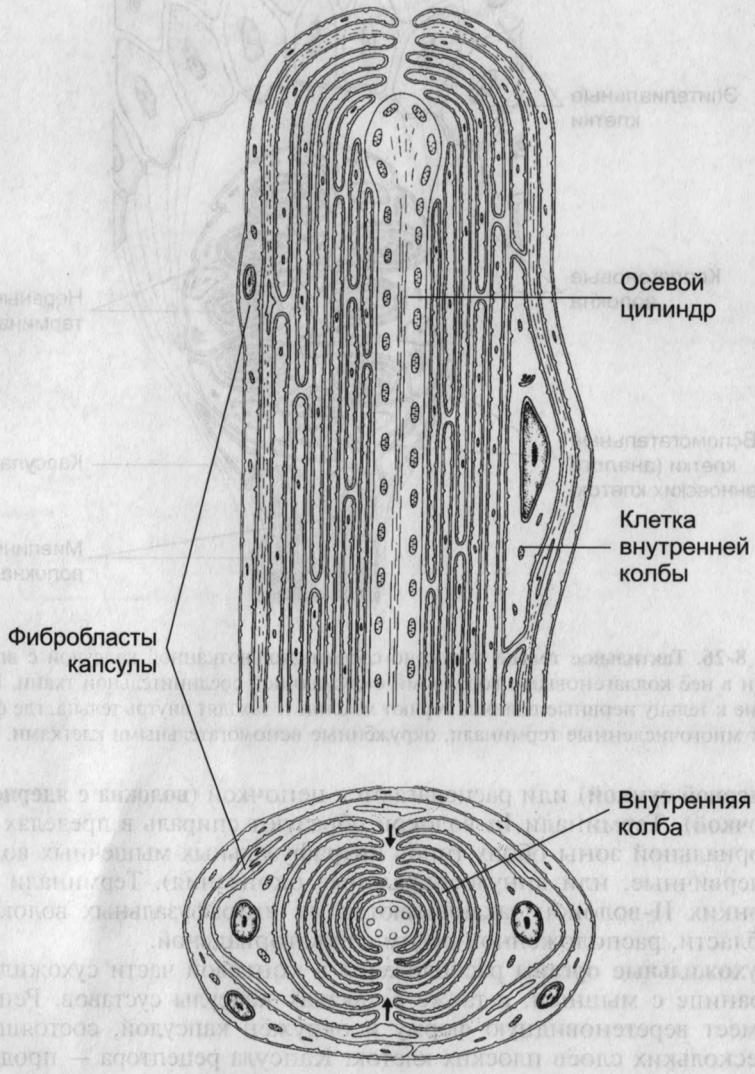

Рис. 8-24. Пластинчатое тельце состоит из билатерально организованной внутренней колбы и наружной соединительнотканной капсулы. Клетки внутренней колбы образуют отростки, концентрическими полукольцами окружающие чувствительную нервную терминаль. Стрелками указана щель внутренней колбы, проходящая параллельно короткой оси эллипса нервной терминали. [17]

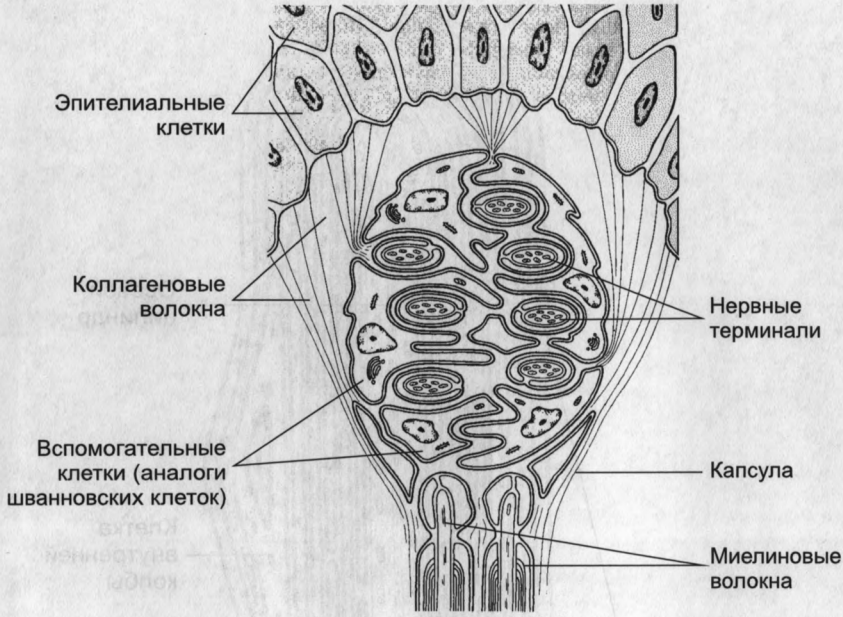

Рис. 8-26. Тактильное тельце окружено соединительнотканной капсулой с вплетёнными в неё коллагеновыми волокнами окружающей соединительной ткани. Подходящие к тельцу нервные волокна теряют миелин и заходят внутрь тельца, где формируют многочисленные терминали, окружённые вспомогательными клетками. [17]

ядерной сумкой) или располагаются цепочкой (**волокна с ядерной цепочкой**). Терминали Iα-волокон образуют спираль в пределах экваториальной зоны обоих типов интрафузальных мышечных волокон (первичные, или аннулоспиральные окончания). Терминали более тонких II-волокон заканчиваются на интрафузальных волокнах в области, расположенной рядом с экваториальной.

- **Сухожильные органы** расположены в концевой части сухожилия на границе с мышцей, а также в связках капсулы суставов. Рецептор имеет веретеновидную форму и окружён капсулой, состоящей из нескольких слоёв плоских клеток. Капсула рецептора — продолжение периневрия и содержит капилляры. В образовании сухожильного органа участвуют терминали афферентных миелиновых волокон (Ib), они ветвятся среди пучков спиралевидных коллагеновых волокон, расположенных в заполненном жидкостью пространстве.
- **Чувствительные нервные окончания капсулы суставов** — важный элемент проприоцептивной системы организма. Веретеновидные тельца

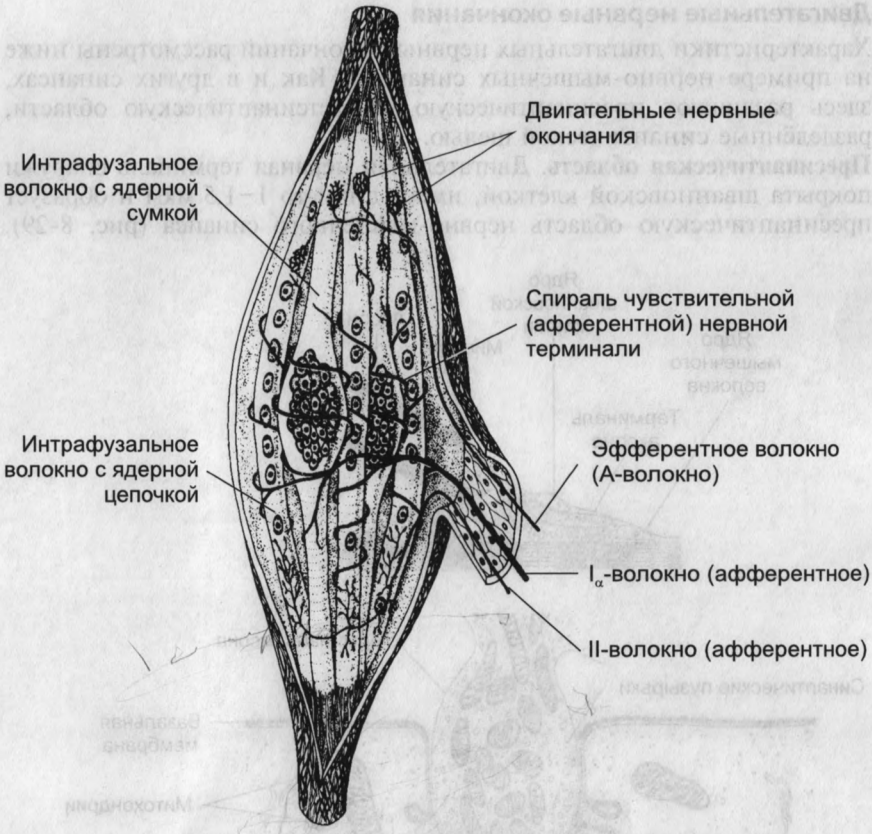

Рис. 8-27. Мышечное веретено. Интрафузальные мышечные волокна с компактным скоплением ядер — волокна с ядерной сумкой, в интрафузальных волокнах с ядерной цепочкой ядра распределены по длине волокна более равномерно. Первичные (аннулоспиральные) окончания расположены в экваториальной области. Ближе к концам интрафузальных волокон расположены терминали тонких афферентных II-волокон — вторичные окончания. Эфферентные волокна образуют нервно-мышечные синапсы с интрафузальными волокнами в концевой их части. [17]

расположены в периферических участках капсулы. Мелкие пластинчатые тельца, а также свободные нервные окончания — терминали тонких миелиновых волокон и безмиелиновых волокон, среди которых, по-видимому, присутствуют и болевые рецепторы, широко представлены во всех компонентах сустава, но наибольшей плотности достигают в мениске и суставном диске.

Двигательные нервные окончания

Характеристики двигательных нервных окончаний рассмотрены ниже на примере нервно-мышечных синапсов. Как и в других синапсах, здесь различают пресинаптическую и постсинаптическую области, разделённые синаптической щелью.

Пресинаптическая область. Двигательная нервная терминаль снаружи покрыта шванновской клеткой, имеет диаметр 1–1,5 мкм и образует пресинаптическую область нервно-мышечного синапса (рис. 8-29).

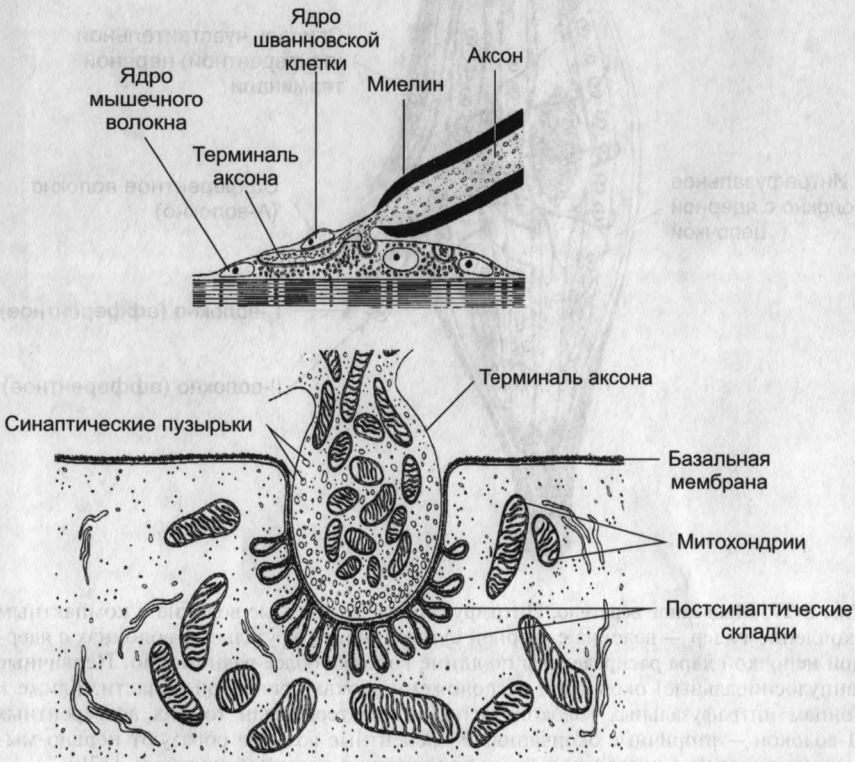

Рис. 8-29. Нервно-мышечный синапс. Пресинаптическая часть образована терминалью аксона мотонейрона и содержит скопление синаптических пузырьков вблизи пресинаптической мембраны, а также митохондрии. Постсинаптические складки увеличивают площадь поверхности постсинаптической мембраны. В синаптической щели находится синаптическая базальная мембрана (продолжение базальной мембраны мышечного волокна), она заходит в постсинаптические складки. В синаптической щели также находятся молекулы ацетилхолинэстеразы. Этот фермент расщепляет ацетилхолин и устраняет эффект деполяризующего сигнала на мышечное волокно. [17]

В пресинаптической области в большом количестве присутствуют синаптические пузырьки и митохондрии.

- **Пресинаптическая мембрана** — специализированная часть аксолеммы нервной терминали. В пресинаптической мембране выявлены так называемые активные зоны — участки утолщения мембраны, имеющие прямое отношение к секреции медиатора. Рядом с активными зонами в пресинаптической мембране находятся углубления, количество которых коррелирует с уровнем секреции ацетилхолина. Пресинаптическая мембрана содержит потенциалозависимые Ca^{2+}-каналы. При деполяризации мембраны каналы открываются, и ионы Ca^{2+} входят в терминаль, запуская секрецию ацетилхолина.
- **Синаптические пузырьки** присутствуют практически в любой области нервной терминали, но в непосредственной близости от пресинаптической мембраны они образуют выраженное скопление. Размеры пузырьков варьируют, их средний диаметр равен 50 нм. В холинергических синапсах светлые синаптические пузырьки содержат ацетилхолин.

Постсинаптическая область. Для постсинаптической области характерно наличие крупных митохондрий с хорошо развитыми кристами и большого количества рибосом.

Постсинаптическая мембрана — специализированная часть плазмолеммы мышечного волокна — образует многочисленные инвагинации, от которых на глубину 0,5—1,0 мкм отходят постсинаптические складки, чем существенно увеличивается площадь мембраны. В постсинаптическую мембрану встроены н-холинорецепторы, их концентрация достигает 20-30 тысяч на 1 мкм^2.

Синаптическая щель. Через синаптическую щель проходит синаптическая базальная мембрана, она удерживает в области синапса терминаль аксона и контролирует расположение холинорецепторов в постсинаптической мембране.

ВЕГЕТАТИВНАЯ НЕРВНАЯ СИСТЕМА

Нейроны парасимпатического отдела происходят из нервного гребня на уровне 1—7 сомитов (отдел блуждающего нерва) и каудальнее 28 сомита (пояснично-крестцовый отдел). Нейроны симпатического отдела и хромаффинные клетки мозгового вещества надпочечников развиваются из нервного гребня на уровне сомитов 8—28.

Вегетативная иннервация (симпатическая и парасимпатическая) каждого внутреннего органа рассмотрена в соответствующих главах учебника. Здесь мы представляем общую схему анатомических связей симпатического отдела (рис. 8-32).

Строение периферических отделов вегетативной нервной системы рассмотрим на примере вегетативной иннервации пищеварительного тракта (см. также раздел «нервный аппарат пищеварительного тракта» главы 12, рис. 12-19 и рис. 19-20). В стенке пищеварительной трубки имеются нервные сплетения, содержащие ганглии. В последних сосредоточены перикарионы вегетативных нейронов. Количество нейронов в ганглии варьирует от нескольких до сотен. Совокупность нервных элементов пищеварительного тракта составляет энтеральную нервную систему.

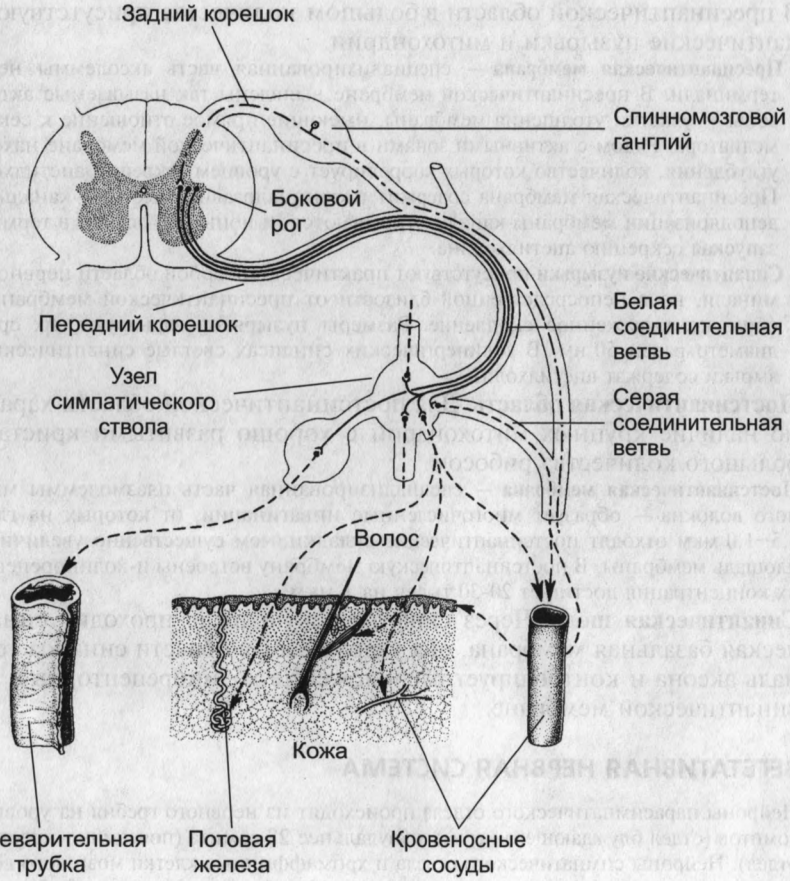

Рис. 8-32. Симпатический отдел вегетативной нервной системы. Перикарионы первого нейрона расположены в боковых столбах спинного мозга. Их аксоны проходят в составе передних корешков и белой соединительной ветви и заканчиваются на перикарионах второго нейрона в паравертебральных ганглиях симпатической цепочки, превертебральных ганглиях и ганглиях (терминальных), расположенных вблизи иннервируемых ими органов. Аксоны второго нейрона паравертебральных, превертебральных и терминальных ганглиев заканчиваются во внутренних органах, коже, стенке кровеносных сосудов. Аксоны некоторых нейронов паравертебральных ганглиев проходят через серую соединительную ветвь. [17]

Вегетативные нейроны. В энтеральной нервной системе выделено три типа нейронов.

- **Энтеральные нейроны типа I**: перикарионы имеют уплощённую форму, длинный аксон и большое количество коротких дендритов с расширенным основанием.
- **Энтеральные нейроны типа II** имеют перикарион овальной формы с гладкой поверхностью и длинные отростки.
- **Энтеральные нейроны типа III**: перикарионы имеют овальную или неправильную форму, один длинный аксон и большое количество сравнительно коротких дендритов различной длины.

Связи нейронов. Нейроны типа I образуют синапсы с ГМК и с нейронами типа II. Считают, что нейроны типа I — двигательные, а нейроны типа II — чувствительные. Отростки нейронов типа III не только вступают в контакт с нейронами соседних ганглиев, но и проникают в слизистую и подслизистую оболочки.

Синапсы. Аксон постганглионарного вегетативного нейрона образует многочисленные локальные утолщения — варикозные расширения, содержащие синаптические пузырьки (см. рис. 7-29). Эти утолщения — места секреции нейромедиатора.

Вегетативные нейроны синтезируют и секретируют различные биологически активные вещества (нейромедиаторы и модуляторы).

Нейромедиаторы (ацетилхолин, норадреналин и серотонин) вызывают сокращение/расслабление ГМК, возбуждение/торможение нейронов энтеральной нервной системы, усиление/подавление секреции экзокринных желёз и энтероэндокринных клеток. В некоторых нейронах ганглиев межмышечного сплетения совместно присутствуют серотонин и вещество Р.

ЦЕНТРАЛЬНАЯ НЕРВНАЯ СИСТЕМА

Головной отдел нервной трубки образует три расширения, или первичных мозговых пузыря: **передний мозг** (*prosencephalon*), **средний мозг** (*mesencephalon*) и **ромбовидный мозг** (*rhombencephalon*). На 5-й неделе передний мозг разделяется на две части: **конечный мозг** (*telencephalon*), образованный первичными полусферами мозга, и **промежуточный мозг** (*diencephalon*) с глазными пузырями. **Средний** мозг и **ромбовидный** мозг разделены глубоким перешейком. Ромбовидный мозг разделяется на **задний мозг** (*metencephalon*) и **продолговатый мозг** (*myelencephalon*). Из заднего мозга развиваются **мост** (*pons cerebri*) и **мозжечок** (*cerebellum*). Остальная часть нервной трубки формирует **спинной мозг**.

Спинной мозг

Спинной мозг состоит из двух симметричных половин (рис. 8-35), соединённых узкой перемычкой, содержащей центральный канал, остаток полости нервной трубки. На поперечном разрезе легко различимы лежащее снаружи **белое вещество** и расположенная глубже тёмная масса — **серое вещество**.

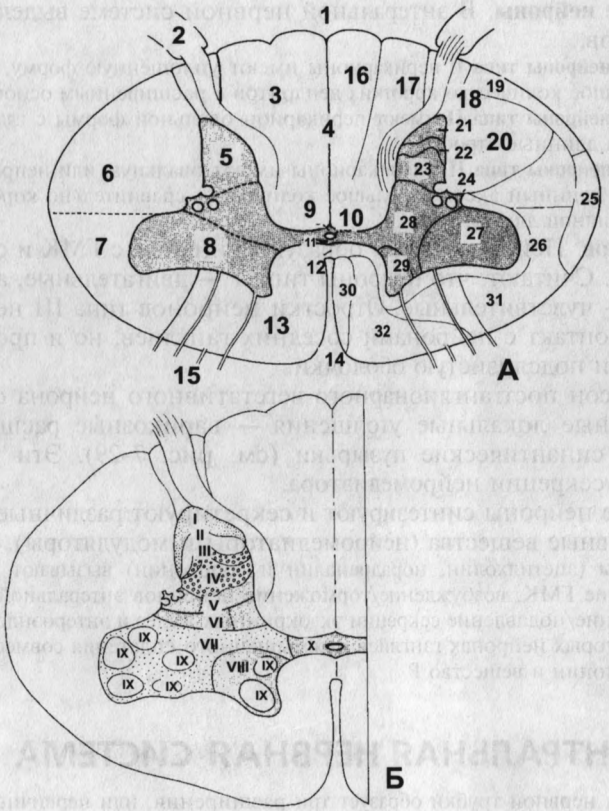

Рис. 8-35. Поперечный срез спинного мозга. А — структуры серого и белого вещества. Б — топография пластинок в сером веществе. 1 — *Sulcus medianus posterior*; 2 — *Radix dorsalis*; 3 — *Funiculus posterior*; 4 — *Septum medianum posterius*; 5 — *Cornu posterius*; 6 — *Funiculus posterolateralis*; 7 — *Funiculus anterolateralis*; 8 — *Cornu anterius*; 9 — *Commissura grisea posterior*; 10 — *Canalis centralis*; 11 — *Commissura grisea anterior*; 12 — *Commissura alba*; 13 — *Funiculus anterior*; 14 — *Fissura mediana anterior*; 15 — *Radix ventralis*; 16 — *Fasciculus gracilis*; 17 — *Fasciculus cuneatus*; 18 — *Fasciculus dorsolateralis*; 19 — *Tractus spinocerebellaris posterior*; 20 — *Tractus pyramidalis lateralis*; 21 — *Cellulae marginales*; 22 — *Substantia gelatinosa*; 23 — *N. proprius;* 24 — *Processus reticularis;* 25 — *Tractus spinocerebellaris anterior*; 26 — *Fasciculi proprii*; 27 — *Cellulae motoriae laterales*; 28 — *Substantia intermedia*; 29 — *Cellulae motoriae mediales*; 30 — *Tractus pyramidalis anterior*; 31 — *Fasciculus anterolateralis: tractus spinotectalis, tractus spinothalamicus, tractus spinoannularis, tractus spino-olivaris*; 32 — *Fasciculus longitudinalis medialis: tractus vestibulospinalis medialis, tractus vestibulospinalis lateralis, tractus reticulospinalis, tractus tectospinalis, tractus interstitiospinalis.* [17]

СЕРОЕ ВЕЩЕСТВО

Серое вещество состоит из отростков нервных клеток и их перикарионов, образующих скопления — **ядра**, объединённые в **пластинки**. Каждая половина серого вещества формирует на протяжении всего спинного мозга выступы — серые **столбы**: передний столб — *columna anterior*, задний столб — *columna posterior* и боковой столб — *columna lateralis*. Столб на поперечном разрезе получает название рога, соответственно передний (*cornu anterius*), задний (*cornu posterius*) и боковой (*cornu laterale*). Перикарионы нейронов серого вещества по длине спинного мозга картированы по десяти пластинкам (см. рис. 8-35). Топография ядер соответствует топографии пластинок, хотя они не всегда совпадают.

Нейроны

В сером веществе спинного мозга находятся тела двигательных, вставочных и вегетативных нейронов. Различают α-мотонейроны (крупные) и γ-мотонейроны (мелкие).

- α-**Мотонейроны** входят в состав медиальных и латеральных ядер. Это наиболее крупные клетки спинного мозга. Их аксоны образуют нервно-мышечные синапсы (рис. 8-29) с поперечно-полосатыми волокнами скелетной мышцы.
- γ-**Мотонейроны** иннервируют интрафузальные волокна мышечных веретён (рис. 8-27, см. также рис. 7-9).
- **Вегетативные нейроны** расположены в висцеральных ядрах грудного и поясничного отделов (*n. intermediomedialis*), а также в крестцовом отделе (крестцовые парасимпатические ядра) промежуточной зоны (*substantia intermedia*) серого вещества. Нейроны *n. intermediomedialis* образуют синаптические контакты с афферентными волокнами общей висцеральной чувствительности (общие висцеральные афференты), а их аксоны вступают в контакты с нейронами *n. intermediolateralis*.

БЕЛОЕ ВЕЩЕСТВО

Белое вещество состоит из нервных волокон и клеток нейроглии. Рога серого вещества разделяют белое вещество на три канатика (задние, боковые и передние). **Проводящие пути** образованы цепью нейронов, соединённых последовательно своими отростками и обеспечивают проведение возбуждения от нейрона к нейрону (от ядра к ядру). Различают пути восходящие, нисходящие и смешанные.

Восходящие пути

Восходящие пути образованы центральными отростками чувствительных нейронов спинномозговых узлов и аксонами вставочных нейронов.

Центральные отростки чувствительных нейронов спинномозговых узлов образуют проводящие пути проприоцептивной и тактильной чувствительности, а именно тонкий пучок (*fasciculus gracilis*) и клиновидный пучок (*fasciculus cuneatus*).

Аксоны вставочных нейронов образуют проекционные афферентные пути спиноталамические, спиномозжечковые, спинооливный, спинопокрышечный, спиноретикулярный.

- **Спиноталамический путь вентральный** (*tractus spinothalamicus ventralis*) проходит в переднем канатике и проводит импульсы от механорецепторов кожи.
- **Спиноталамический путь латеральный** (*tractus spinothalamicus lateralis*) проходит в боковом канатике, это главный путь болевой и температурной чувствительности.

  Передача болевых импульсов. Вещество Р участвует в передаче болевых стимулов в качестве возбуждающего нейромедиатора в синапсах между центральными отростками чувствительных нейронов спинномозгового узла и перикарионами нейронов спиноталамического пути. Блокирование секреции вещества Р и снятие болевых ощущений реализуются через рецепторы опиоидных пептидов, встроенных в мембрану терминали центрального отростка чувствительного нейрона. Источник опиоидного пептида энкефалина — вставочный нейрон.
- **Спиномозжечковый путь передний** (*tractus spinocerebellaris anterior*) и **спиномозжечковый путь задний** (*tractus spinocerebellaris posterior*). По спиномозжечковым путям в мозжечок поступает информация о всех афферентных сигналах глубокой чувствительности и о всех изменениях мышечного тонуса.
- **Спинопокрышечный путь** (*tractus spinotectalis*) — проекционный восходящий путь общей чувствительности.
- **Спиноретикулярный путь** (*tractus spinoreticularis*) — путь поступления афферентной информации соматических и висцеральных рефлексов.

Нисходящие пути

Нисходящие пути (супраспинальные и спинальные) заканчиваются исключительно на мотонейронах.

Супраспинальные пути проводят сигналы от структур, расположенных выше спинного мозга. К ним относятся **пирамидные пути** (корково-спинномозговой путь передний (*tractus corticospinalis ventralis*; корково-спинномозговой путь латеральный, *tractus corticospinalis lateralis*). **тектоспинальный путь** (покрышечно-спинномозговой, *tractus tectospinalis*), **красноядерно-спинномозговой путь** (*tractus rubrospinalis*, нисходящий проекционный *путь экстрапирамидной системы*), **ретикулоспинальный путь** (*tractus reticulospinalis*, эфферентный *путь экстрапирамидной системы*, контролирует тонус скелетной мускулатуры и висцеральные двигательные функции), **преддверно-спинномозговой путь** (*tractus vestibulospinalis*), **оливо-спинномозговой путь** (*tractus olivospinalis*).

Спинальные пути расположены в пределах спинного мозга.

- В задних канатиках располагаются нисходящие волокна центральных отростков чувствительных нейронов спинномозговых узлов: в шейных и верхних грудных сегментах они образуют **пучок в форме запятой** (*fasciculus interfascicularis*), а в поясничном отделе — **септомаргинальный пучок** (*fasciculus septomarginalis*).
- В передних канатиках шейного и грудного отделов спинного мозга волокна медиального преддверно-спинномозгового пути образуют **бороз-**

дчато-краевой пучок (*fasciculus sulcomarginalis*), контролирующие тонус мышц шеи в соответствии с различными положениями головы.

Смешанные пути

К смешанным восходящим и нисходящим путям относятся краевой пояс, собственные пучки спинного мозга, а также генератор центрального паттерна.

Генератор центрального паттерна — локальная сеть нейронов в пределах спинного мозга, контролирующая и координирующая сложный цикл стереотипных движений при ходьбе, беге, прыжках, плавании и т.д.

Головной мозг

МОЗЖЕЧОК

Мозжечок (*cerebellum*) координирует движения и равновесие, расположен над продолговатым мозгом и мостом и связан со стволом мозга тремя парами ножек, по которым проходят афферентные и эфферентные проводящие пути. В глубине белого вещества мозжечка лежат скопления нейронов — ядра мозжечка. Извилины мозжечка, образующие на разрезе фигуру разветвлённого дерева (*arbor vitae*), разделены глубокими бороздами.

Кора мозжечка

Каждая извилина содержит узкую пластинку белого вещества, полностью покрытую серым веществом (кора мозжечка, рис. 8-37), в котором различают три слоя: наружный — молекулярный, средний — ганглионарный и внутренний — зернистый.

Ганглионарный слой, или слой грушевидных нейронов (слой клеток Пуркинье) образуют тела крупных нервных клеток. Их перикарионы расположены примерно на одном уровне от поверхности коры. От тела в молекулярный слой отходят 2–3 сильно ветвящихся дендрита. Через зернистый слой в белое вещество от тела грушевидных нейронов отходит аксон. *Аксоны грушевидных нейронов — единственные эфферентные волокна, выходящие из коры мозжечка.* Они заканчиваются на нейронах ядер мозжечка. Вблизи тела клетки от аксона отходят коллатерали, направляющиеся обратно в ганглионарный слой и глубокие части молекулярного слоя. *На грушевидных нейронах так или иначе заканчиваются все афферентные пути мозжечка* (рис. 8-37).

Молекулярный слой содержит корзинчатые и звездчатые клетки.

- **Корзинчатые клетки** образуют многочисленные длинные и сравнительно мало разветвлённые дендриты. Их аксон направлен параллельно поверхности мозжечка в той же плоскости, в которой расположены ветвления дендритов грушевидных нейронов. На всём протяжении аксон образует ветви, заканчивающиеся в виде корзинок на телах грушевидных нейронов. Активность корзинчатых нейронов вызывает торможение грушевидных нейронов.

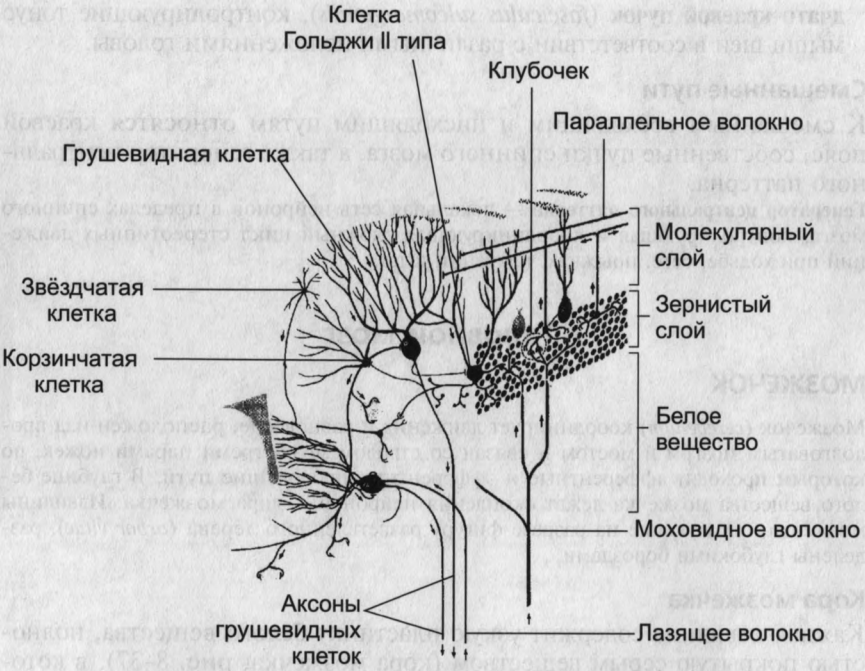

Рис. 8-37. Организация коры мозжечка. Кора образована тремя слоями: наружный — молекулярный, средний — ганглионарный и внутренний — зернистый. Из подлежащего белого вещества в кору проходят афферентные лазящие и моховидные волокна, а выходят аксоны грушевидных клеток. Стрелками указано направление распространения возбуждения. [17]

- **Звездчатые клетки** расположены ближе к поверхности коры. Их аксоны образуют синаптические контакты с дендритами грушевидных нейронов. Эти нейроны вместе с корзинчатыми образуют систему вставочных нейронов, передающую тормозные импульсы на дендриты и тела грушевидных клеток в плоскости, поперечной извилинам.

Зернистый слой содержит клетки-зёрна, звездчатые клетки Гольджи и веретеновидные горизонтальные нейроны.

- **Клетки-зёрна**. Тело их весьма невелико и практически полностью занято ядром. 3-4 очень коротких дендрита образуют концевые разветвления, напоминающие птичьи лапки. Аксоны клеток-зёрен поднимаются в молекулярный слой, где образуют Т-образные разветвления, идущие параллельно поверхности мозжечка в плоскости, совпадающей с направлением извилины. Это **параллельные волокна**, образующие синапсы с дендритами: грушевидных нейронов, корзинчатых клеток, звездчатых клеток, клеток Гольджи типа II.

- **Звездчатые клетки Гольджи.** Различают звездчатые нейроны с короткими и длинными аксонами. Крупные перикарионы звездчатых нейронов с короткими аксонами нередко лежат непосредственно под ганглионарным слоем, а большая часть дендритов разветвляется в молекулярном слое и образует синапсы с параллельными волокнами — аксонами клеток-зёрен. Их короткие аксоны, входя в состав клубочков мозжечка (*glomeruli cerebellosi*), заканчиваются синаптическими контактами на розетках моховидных волокон.
- **Веретеновидные горизонтальные нейроны** имеют небольшой вытянутый перикарион, от которого отходят длинные горизонтальные дендриты, заканчивающиеся в слое грушевидных нейронов и зернистом слое. Аксоны этих нейронов образуют коллатерали в зернистом слое и уходят в белое вещество.

Афференты мозжечка

В кору мозжечка входят многочисленные волокна из различных отделов мозга. В зернистом слое находятся моховидные волокна. Лазящие волокна заканчиваются в молекулярном слое на дендритах грушевидных нейронов.

- **Моховидные волокна**, проникнув в зернистый слой, ветвятся и формируют концевые розетки, вступающие в контакт с дендритами клеток-зёрен в составе клубочков мозжечка. Моховидные волокна образуют также синапсы с дендритами клеток Гольджи типа II. Следовательно, моховидные волокна вступают в контакт как с короткими аксонами звездчатых нейронов зернистого слоя, так и с их дендритами.
- **Лазящие волокна** подходят к телам грушевидных нейронов и здесь распадаются на несколько тонких веточек, оплетающих дендриты. На один грушевидный нейрон приходится одно лазящее волокно.

КОРА БОЛЬШОГО МОЗГА

Кора большого мозга (**неокортекс**) содержит 6 слоёв нервных клеток (рис. 8-39).

Слои коры

Снаружи внутрь слои коры располагаются в следующем порядке: молекулярный, наружный зернистый, наружный пирамидный, внутренний зернистый, внутренний пирамидный (ганглионарный) и полиморфный (мультиформный).

I. **Молекулярный**. Содержит редкие перикарионы, здесь проходят аксоны и дендриты.

II. **Наружный зернистый**. В наружном зернистом слое присутствуют небольшие пирамидные и звездчатые нейроны.

III. **Наружный пирамидный**. Представлен многочисленными пирамидными нейронами средней величины; размеры их перикариона возрастают в глубоких частях слоя.

IV. **Внутренний зернистый**. Содержит мелкие звездчатые клетки.

V. **Внутренний пирамидный** (ганглионарный). Состоит из крупных пирамидных нейронов и небольшого количества звездчатых клеток.

VI. **Полиморфный**. Образован множеством нейронов различной величины и формы, а также некоторым количеством пирамидных и зернистых нейронов.

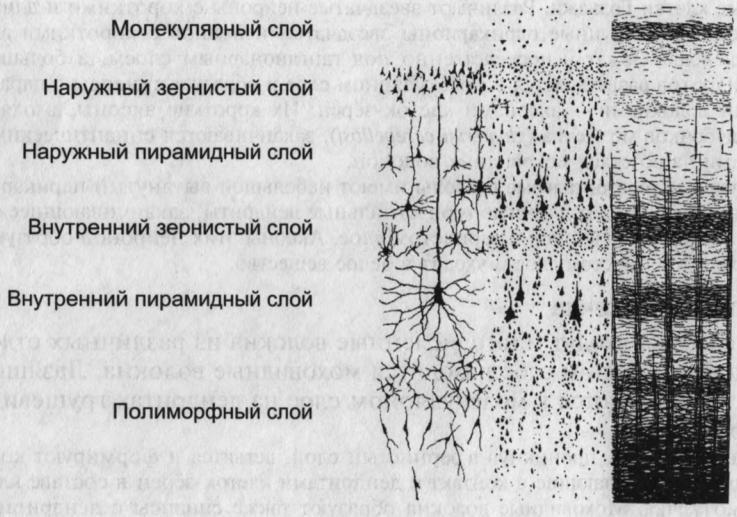

Рис. 8-39. Цитоархитектоника и миелоархитектоника коры большого мозга. Используя различные методы окрашивания, можно получить картину строения коры с хорошо различимыми отростками нейронов (левая часть рисунка), только перикарионами (средняя часть рисунка) или миелиновыми волокнами (правая часть рисунка). В последнем случае на уровне внутреннего зернистого и внутреннего пирамидного слоёв видны компактные скопления миелиновых волокон в виде соответственно полоски наружной и внутренней зернистой пластинки. [17]

Нейроны коры

Пирамидные нейроны. Размеры перикариона — 10–100 мкм, имеют длинный апикальный дендрит, выходящий из вершины пирамиды, и другие дендриты, отходящие от боковых поверхностей перикариона. От основания пирамиды отходит аксон, уходящий в белое вещество. Возвратные коллатеральные ветви аксона заканчиваются на других пирамидных нейронах или вставочных корковых нейронах. **Гигантские пирамидные нейроны** расположены в слое V двигательной коры, это самые крупные нейроны коры. Размеры их перикариона более 100 мкм, они дают начало крупным миелинизированным аксонам пирамидного тракта. Крупные пирамидные нейроны расположены также в слое V зрительной коры затылочной доли. Они посылают аксоны в ствол мозга и участвуют в рефлексе движения глаза.

Пирамидная система. В осознанном контроле за произвольными движениями принимает участие кора лобных долей головного мозга (предцентральная извилина), откуда нервные импульсы через мотонейроны спинного мозга поступают к ске-

летным мышцам конечности. Важнейшим нейромедиатором в передаче импульсов между нейронами в данной системе является ацетилхолин.

Звездчатые нейроны. Их перикарионы имеют округлую, полигональную или треугольную форму, 4—8 мкм в диаметре. Аксон и дендриты отходят на короткое расстояние от перикариона и участвуют в образовании внутрикорковых связей.

Веретеновидные нейроны чаще встречаются в слое VI. От противоположных концов перикариона отходят дендриты. Аксон уходит глубоко в белое вещество.

Инвертированные пирамидные нейроны присутствуют во всех слоях, кроме первого. Имеют перикарион полигональной формы и короткие дендриты. Аксон направляется вертикально к поверхности коры, отдавая коллатерали во всех слоях.

Горизонтальные нейроны находятся в слое I. От их веретеновидного перикариона отходит длинный аксон, который вместе с дендритами образует горизонтальные связи в пределах слоя I.

Модули и цилиндры коры

Кора больших полушарий состоит из модулей и цилиндров.

- **Модуль** имеет в поперечнике около 0,1 мм и пронизывает всю толщу коры. В зрительной коре типичный модуль включает более 100 тысяч синаптически связанных клеток, образующих локальные нейронные сети. Модули контактируют друг с другом коллатералями дендритов и аксонов.
- **Цилиндры**. Существует представление о вертикальных (радиальных) связях от одной до трёх сотен нейронов коры, в совокупности образующих некую функциональную единицу, называемую цилиндром. Подобная структура может достигать в диаметре нескольких сотен мкм. Цилиндры наиболее наглядно прослеживаются в сенсорных полях коры, где они получают информацию от определённых групп афферентных нейронов.

БАЗАЛЬНЫЕ ГАНГЛИИ

Базальные ганглии образуют комплекс подкорковых скоплений нейронов, расположенных в центральном белом веществе полушарий большого мозга. Эти ганглии обеспечивают регуляцию двигательных и вегетативных функций, участвуют в осуществлении интегративных процессов высшей нервной деятельности. Базальные ганглии объединяют хвостатое ядро (*nucleus caudatus*), скорлупу (*putamen*), бледный шар (*globus pallidus*) и чёрное вещество (*substantia nigra*). Базальные ганглии получают импульсацию от лобной коры, ответственной за контроль произвольных движений, и опосредуют обратный непроизвольный контроль за движениями через премоторную кору и таламус.

- **Двигательные ядра** базальных ганглиев подразделяют на несколько функционально различных групп. Одна из них называется полосатым телом. Оно включает хвостатое ядро и скорлупу. Обе эти структуры полосатого тела собирают информацию из других областей мозга. Нейроны практически всех областей неокортекса направляют аксоны в полосатое тело. В скорлупе заканчиваются аксоны

нейронов, расположенных в височной, теменной и лобной коре, а также в компактной части чёрного вещества.

- **Экстрапирамидная система.** Для целостного процесса движения важным является контроль не только за произвольными, но и за непроизвольными движениями. Эту функцию выполняет экстрапирамидная система, обеспечивающая плавность движений и возможность прервать начатое действие. Эта система объединяет базальные ганглии, располагающиеся за пределами продолговатого мозга вне пирамид (отсюда термин "экстрапирамидная система"). Бессознательный контроль за движениями, осуществляемый этой системой, обеспечивает нейромедиатор дофамин.

ОБОЛОЧКИ МОЗГА

Головной и спинной мозг защищены оболочками (рис. 8-42). Мягкая мозговая оболочка (*pia mater*) непосредственно прилегает к мозгу. Снаружи проходит твёрдая мозговая оболочка (*dura mater*). Между ними расположена средняя, паутинная оболочка (*t. arachnoidea*). Все оболочки образованы волокнистой соединительной тканью. Мягкую и паутинную оболочки можно рассматривать как одно целое под общим названием *pia-arachnoidea*, или *leptomeninx*.

- **Мягкая** мозговая оболочка содержит переплетающиеся пучки коллагеновых волокон и сеть эластических волокон, множество равномерно распределённых кровеносных сосудов. Снаружи оболочка покрыта слоем плоских клеток. Оболочка повторяет ход борозд и извилин мозга.
- **Паутинная** оболочка — сеть тонких соединительнотканных перегородок (трабекул), состоящих преимущественно из коллагеновых волокон и небольшого коли-

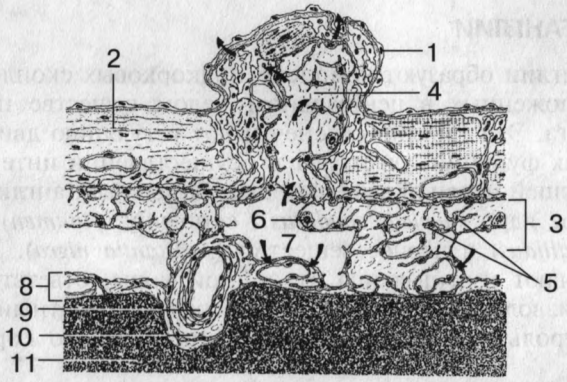

Рис. 8-42. Мозговые оболочки. 1 — эндотелиальная клетка; 2 — твёрдая мозговая оболочка; 3 — паутинная оболочка; 4 — соединительная ткань; 5 — клетки паутинной оболочки; 6 — макрофаг; 7 — субарахноидальное пространство; 8 — мягкая мозговая оболочка; 9 — кровеносный сосуд; 10 — периваскулярная соединительная ткань; 11 — мозг. [17]

чества эластических волокон. Паутинная оболочка изнутри и снаружи выстлана непрерывным слоем тонких уплощённых клеток. Пространство между трабекулами заполнено цереброспинальной жидкостью и называется субарахноидальным. Паутинная оболочка в области борозд мозга не прилегает вплотную к мягкой мозговой оболочке. Здесь присутствуют цистерны, содержащие большое количество цереброспинальной жидкости.

- **Твёрдая** мозговая оболочка состоит из плотной волокнистой соединительной ткани, в которой преобладают коллагеновые волокна. Пространство между твёрдой и паутинной оболочками называется субдуральным. Оно содержит небольшое количество жидкости, отличной от цереброспинальной. Снаружи твёрдая мозговая оболочка покрыта рыхлой соединительной тканью с большим количеством вен. Твёрдая мозговая оболочка образует складки, которые вместе с надкостницей формируют синусы, выстланные эндотелием и содержащие венозную кровь. Пространство между твёрдой мозговой оболочкой и надкостницей называется эпидуральным. Оно содержит рыхлую соединительную ткань и внутреннее позвоночное венозное сплетение.

ОРГАНЫ ЧУВСТВ

Органы чувств — сенсорные структуры для восприятия зрительных, слуховых, обонятельных и вкусовых раздражений. Соответственно это органы зрения, слуха и равновесия, обоняния и вкуса.

Зрение

Орган зрения состоит из глазного яблока, соединённого через зрительный нерв с мозгом, и включает вспомогательный аппарат в виде век, слёзной железы и поперечно-полосатых глазодвигательных мышц.

Глазное яблоко

Стенка глазного яблока образована тремя оболочками: наружной фиброзной (в задней части непрозрачная склера, переходящая в прозрачную роговицу в передней; лимб — граница между роговицей и склерой), средней — собственно сосудистой (*choroidea*) и внутренней — сетчатой (рис. 8-45).

Роговица (*cornea*) — прозрачная оболочка передней стенки глаза, состоит из пяти слоёв. На поверхности роговицы находится плёнка секретов слёзных и слизистых желёз, содержащая лизоцим, лактоферрин, иммуноглобулины. Переднюю поверхность роговицы образует **многослойный плоский неороговевающий эпителий**. Не содержащий клеток гомогенный слой основного вещества и неупорядоченно ориентированных тонких коллагеновых и ретикулиновых волокон — **передняя пограничная мембрана** — поддерживает форму роговицы. **Собственное вещество** представлено правильно расположенными коллагеновыми пластинками и уплощёнными фибробластами, погружёнными в мат-

Рис. 8-45. Передний отдел глаза. [17]

рикс из гликозаминогликанов. **Задняя пограничная мембрана** — прозрачный слой роговицы, расположен между собственным веществом и эндотелием задней поверхности роговицы, состоит из коллагеновых волокон типа VIII и аморфного вещества. **Эндотелий роговицы** ограничивает спереди переднюю камеру глаза, это один слой практически непролиферирующих клеток, выполняющий барьерную и «насосную» функции, необходимые для гидратации стромы роговицы и для поддержания её прозрачности.

Склера — наружная непрозрачная оболочка глазного яблока. Склера построена из плотных тяжей коллагеновых волокон, между которыми находятся уплощённой формы фибробласты. В месте соединения склеры с роговицей расположены небольшие сообщающиеся полости, в совокупности образующие **венозный синус склеры** (*sinus venosus sclerae*), обеспечивающий отток жидкости из передней камеры глаза.

Сосудистая оболочка осуществляет питание сетчатки. Эта оболочка состоит из нескольких пластинок (слоёв): надсосудистой, сосудистой, хориокапиллярной и базальной.

- **Надсосудистая пластинка** (*lamina suprachoroidea*) расположена на границе со склерой, состоит из рыхлой волокнистой соединительной ткани с многочисленными пигментными клетками.
- **Сосудистая пластинка** (*lamina vasculosa*) содержит сплетение артерий и вен; в рыхлой соединительной ткани располагаются пигментные клетки и ГМК.
- **Сосудисто-капиллярная** (*lamina choroidocapillaris*) **пластинка** образована сплетением капилляров синусоидного типа.
- На границе с сетчаткой располагается **базальная пластинка** (*lamina basalis*) (базальная мембрана и эластические волокна). В передней части глаза сосудистая оболочка образует радужку и цилиарное тело.

Радужка (*iris*) — продолжение сосудистой оболочки глаза, расположена между роговицей и хрусталиком, разделяет переднюю и заднюю камеры глаза и содержит эндотелий, наружный пограничный, сосудистый, внутренний пограничный и задний пигментный слои. **Эндотелий** (передний эпителий) — продолжение эндотелия роговицы. **Наружный** и **внутренний пограничные** слои имеют сходное строение и содержат фибробласты и меланоциты, погружённые в основное вещество. **Сосудистый** слой — рыхлая соединительная ткань, содержащая многочисленные сосуды и меланоциты. Задний пигментный слой переходит в двуслойный эпителий сетчатки, покрывающий ресничное тело. В составе радужки ГМК образуют **сфинктер зрачка** (*m. sphincter pupillae*) и **дилататор зрачка** (*m. dilatator pupillae*). При раздражении парасимпатических (холинергических) нервных волокон зрачок сужается, симпатическая стимуляция приводит к расширению зрачка.

Ресничное тело. В области угла глаза сосудистая оболочка утолщается, образуя ресничное тело (*corpus ciliare*), имеющее на срезе вид треугольника, обращённого основанием в переднюю камеру. Основную массу ресничного тела занимает ресничная мышца (*m. ciliaris*). В её составе ГМК проходят в трёх взаимно перпендикулярных направлениях. От ресничного тела отходят по направлению к хрусталику **ресничные отростки** (*processus ciliares*). Они содержат массу капилляров, покрыты двумя слоями эпителия — пигментным и секреторным, продуцирующим водянистую влагу. К цилиарным отросткам прикрепляется **ресничный поясок** (*zonula ciliaris*). Постганглионарные холинергические волокна из ресничного ганглия заканчиваются в ресничной мышце. При сокращении ресничной мышцы ресничный поясок расслабляется, и выпуклость хрусталика увеличивается.

Хрусталик (*lens*) имеет вид двояковыпуклой линзы. Его передняя поверхность покрыта однослойным кубическим эпителием, который по направлению к экватору становится выше. Эпителиальные клетки хрусталика связаны щелевыми контактами. Прозрачные **хрусталиковые волокна** (*fibrae lentis*) составляют основную часть хрусталика и содержат кристаллины. **Капсула хрусталика** (*capsula lentis*) — толстая базальная мембрана со значительным содержанием ретикулиновых волокон.

Передняя камера спереди ограничена роговицей, сзади — радужкой, а в пределах зрачка — центральной частью передней поверхности хрусталика. Глубина передней камеры наибольшая в центральной части, где достигает 3—3,5 мм. Угол между задней поверхностью периферической части роговицы и передней поверхностью корня радужки — **угол передней камеры**, он расположен в области перехода роговицы в склеру и радужки в цилиарное тело.

Задняя камера — пространство за радужкой, ограниченное хрусталиком, ресничным и стекловидным телом.

Водянистая влага (*humor aquosus*) — жидкость, содержащая растворимые белки плазмы и деполимеризованную гиалуроновую кислоту. Водянистая влага не содержит фибриногена и гипертонична по отношению к крови. Большая часть водянистой влаги поступает из капилляров и эпителия ресничных отростков в заднюю камеру и проходит между радужкой и хрусталиком в переднюю камеру.

Трабекулярная сеточка (*reticulum trabeculare*) образована элементами роговицы, радужки и ресничного тела и имеет важное значение для оттока водянистой влаги из передней камеры глаза.

- **Внутриглазное давление** (23 мм рт.ст.) зависит от равновесия между количеством образуемой и удаляемой водянистой влаги; скорость её образования и всасывания составляет примерно 2 мм^3/мин. Главный путь оттока водянистой влаги: трабекулярная сеть → венозный синус склеры → венозные сосуды глаза.
- **Гематотканевые барьеры** регулируют обмен между кровью и тканями глаза. Обмен между кровью и водянистой влагой осуществляется в радужке и ресничном теле. Клетки ресничного эпителия связаны плотными контактами, ограничивающими транспорт макромолекул. Капилляры радужки не имеют фенестр.

Стекловидное тело (*corpus vitreum*) — прозрачная среда глаза, заполняет полость между хрусталиком и сетчатой оболочкой. Стекловидное тело — гель, содержащий воду, коллагены типа II, IX и XI, белок витреин и гиалуроновую кислоту. Через стекловидное тело от сетчатки к хрусталику проходит стекловидный канал (*canalis hyaloideus*) — остаток эмбриональной сосудистой системы глаза. Стекловидная мембрана (*membrana vitrea*) — скопление коллагеновых волокон по периферии стекловидного тела, как бы формирующее его капсулу.

Сетчатая оболочка

Сетчатая оболочка (сетчатка, *retina*) — внутренняя оболочка глаза, имеет зрительный отдел, по зубчатому краю (*ora serrata*) переходящий в слепой отдел, покрывающий сзади ресничное тело и радужку. У заднего края оптической оси глаза сетчатка имеет округлое **жёлтое пятно** (*macula lutea*) диаметром около 2 мм. **Центральная ямка** (*fovea centralis*) — углубление в средней части жёлтого пятна, место наилучшего восприятия. **Зрительный нерв** (*nervus opticus*) выходит из сетчатки медиальнее жёлтого пятна. Здесь образуется **диск зрительного нерва** (*discus nervi optici*). В центре диска имеется углубление, в котором видны питающие сетчатку сосуды.

Слои сетчатки. Зрительная часть сетчатки образована последовательно (от наружной поверхности глазного яблока) расположенными слоями (рис. 8-46): пигментный, наружный ядерный, наружный сетчатый, внутренний ядерный, внутренний сетчатый и ганглионарный.

- **Пигментный слой** (*stratum pigmentosum*). Клетки полигональной формы, прилежащие к сосудистой оболочке. Одна клетка пигментного эпителия взаимодействует

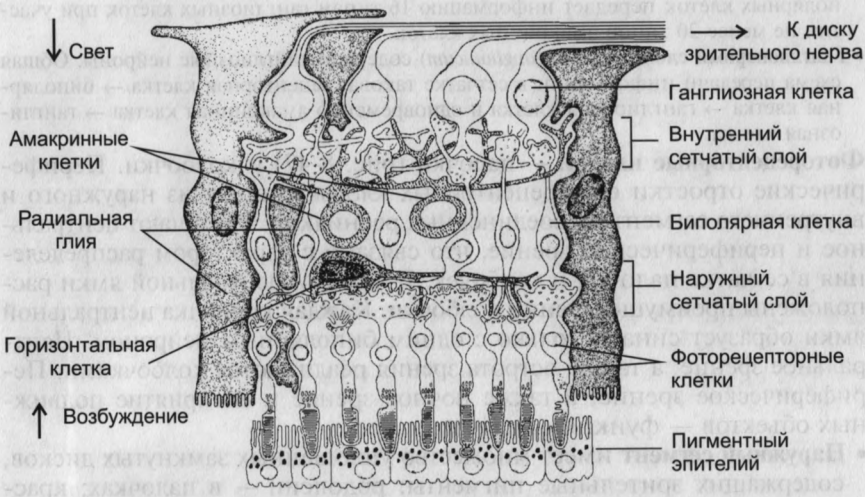

Рис. 8-46. Сетчатка. Стрелками слева обозначены направления светового потока и возбуждения. Пигментный эпителий окружает наружные сегменты фоторецепторных клеток, образующих синаптические контакты с биполярными нейронами. Информация от биполярных клеток передаётся ганглиозным клеткам и по их аксонам, образующим зрительный нерв, уходит в мозг. Промежутки между нейронами заполняют крупные клетки радиальной глии. Их наружные отростки заканчиваются на границе между наружными и внутренними сегментами фоторецепторных клеток. [17]

с наружными сегментами десятков фоторецепторных клеток — палочек и колбочек. Клетки пигментного эпителия запасают витамин А, участвуют в его превращениях и передают его производные фоторецепторным клеткам для образования зрительного пигмента.

- **Наружный ядерный** слой (*stratum nucleare externum*) включает ядросодержащие части фоторецепторных клеток. **Колбочки** концентрируются в области жёлтого пятна. Глазное яблоко организовано таким образом, что на колбочки падает центральная часть светового пятна от визуализируемого объекта. По периферии от жёлтого пятна расположены **палочки**.
- **Наружный сетчатый** (*stratum plexiforme externum*). Здесь осуществляются контакты внутренних сегментов палочек и колбочек с дендритами биполярных клеток.
- **Внутренний ядерный** (*stratum nucleare internum*). Содержит биполярные клетки, связывающие палочки и колбочки с ганглиозными клетками, а также горизонтальные и амакринные клетки. Перикарионы амакринных клеток расположены во внутренней части внутреннего ядерного слоя.
- **Внутренний сетчатый** (*stratum plexiforme internum*). В нём биполярные клетки контактируют с ганглиозными клетками, амакринные клетки выступают в качестве

вставочных нейронов. Популярна концепция о том, что ограниченное число биполярных клеток передает информацию 16 типам ганглиозных клеток при участии не менее 20 типов амакринных клеток.

- **Ганглионарный слой** (*stratum ganglionicum*) содержит ганглиозные нейроны. Общая схема передачи информации в сетчатке такова: рецепторная клетка → биполярная клетка → ганглиозная клетка и одновременно амакринная клетка → ганглиозная клетка.

Фоторецепторные клетки — палочки (рис. 8-47) и колбочки. Периферические отростки фоторецепторных клеток состоят из наружного и внутреннего сегментов, соединённых ресничкой. Различают центральное и периферическое зрение, что связано с характером распределения в сетчатке палочек и колбочек. В области центральной ямки расположены преимущественно колбочки. Каждая колбочка центральной ямки образует синапс только с одним биполярным нейроном. Центральное зрение, а также острота зрения реализуются колбочками. Периферическое зрение, а также ночное зрение и восприятие подвижных объектов — функции палочек.

- **Наружный сегмент** имеет множество уплощённых замкнутых дисков, содержащих зрительные пигменты: родопсин — в палочках; красный, зелёный и синий пигменты — в колбочках.

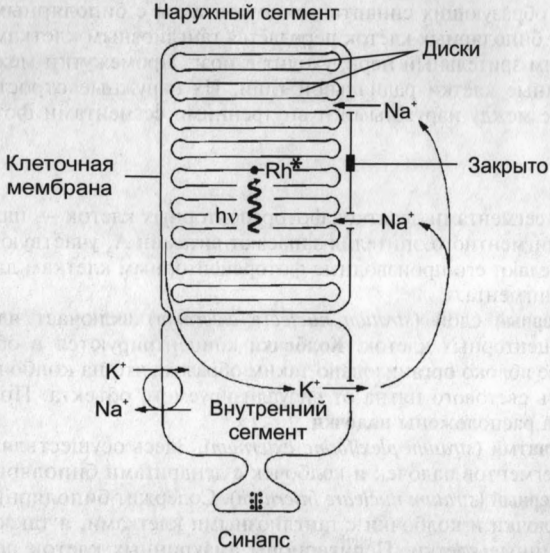

Рис. 8-47. Схема палочки. В наружном сегменте расположена стопка дисков, содержащих зрительный пигмент родопсин. Мембрана дисков и клеточная мембрана разобщены. Свет (h) активирует родопсин Rh* в дисках. [17]

- **Внутренний сегмент** заполнен митохондриями и содержит базальное тельце, от которого в наружный сегмент отходит 9 пар микротрубочек.
- **Цветовосприятие** — функция колбочек. Существует три типа колбочек, каждый из которых содержит только один из трёх разных (красный, зелёный и синий) зрительных пигментов.
- **Зрительный пигмент** состоит из апопротеина (**опсин**), ковалентно связанного с хромофором (11-*цис*-ретиналь или 11-*цис*-дегидроретиналь).

Нейроны сетчатки (биполярные, горизонтальные, амакринные и ганглиозные клетки) синтезируют ацетилхолин, дофамин, L-глутаминовую кислоту, глицин, γ-аминомасляную кислоту. Некоторые нейроны содержат серотонин, его аналоги (индоламины) и нейропептиды.

- **Горизонтальные клетки**. Перикарионы расположены в наружной части внутреннего ядерного слоя, а отростки входят в область синапсов между фоторецепторными и биполярными клетками. Горизонтальные клетки получают информацию от колбочек и передают её также колбочкам.
- **Амакринные клетки**. Их перикарионы находятся во внутренней части внутреннего ядерного слоя в области синапсов между биполярными и ганглиозными клетками.
- **Биполярные клетки** реагируют на контрастность изображения. Некоторые биполяры сильнее реагируют на цветной, нежели на чёрно-белый контраст. Одни получают информацию преимущественно от палочек, другие — от колбочек.
- **Ганглиозные клетки** — крупные мультиполярные нейроны многих разновидностей. Их аксоны образуют зрительный нерв. Ганглиозные клетки реагируют на множество свойств зрительного объекта (например, на светлые и тёмные объекты, однородность освещения, цвет объекта, его ориентацию).

Глия сетчатки. Кроме нейронов, сетчатка содержит крупные клетки радиальной глии (см. рис. 8-46). Их ядра расположены во внутреннем ядерном слое. Наружные отростки заканчиваются микроворсинками, образуя наружный пограничный слой. Внутренние отростки имеют расширение (ножку) во внутреннем пограничном слое на границе со стекловидным телом. Глиальные клетки играют важную роль в регуляции ионного гомеостаза сетчатки.

Слёзная железа

Слёзная железа образована группой сложных трубчато-альвеолярных желёзок; их секреторные отделы окружены миоэпителиальными клетками. Секрет железы, слёзная жидкость, по 6—12 протокам поступает в свод конъюнктивы и омывает роговицу и конъюнктиву.

Обоняние

Периферический отдел обонятельного анализатора (рис. 8-49) представлен обонятельной выстилкой (*area olfactoria*), которая занимает среднюю часть верхней носовой раковины и соответствующий ей участок слизистой оболочки перегородки носа площадью 2,5 см^2. **Обо-**

нятельный эпителий содержит **рецепторные клетки**, общее количество которых достигает 50 млн. Их центральные отростки (аксоны) передают информацию в обонятельную луковицу. Обонятельные рецепторные клетки окружены опорными клетками. Обонятельный эпителий содержит также пигментные клетки, от которых зависит жёлтый цвет обонятельной выстилки. В подэпителиальной соединительной ткани расположены концевые отделы боуменовых желёз, кровеносные сосуды и пучки безмиелиновых волокон обонятельного нерва. Слизь, секретируемая боуменовыми железами, покрывает поверхность обонятельной выстилки слоем толщиной 60 мкм. В процессе хемовосприятия участвуют обонятельные реснички, погружённые в слизь. Обонятельный нерв — совокупность тонких обонятельных нитей, проходящих через отверстия решётчатой кости к обонятельным луковицам и образующих пучки по 10—100 нитей.

Обонятельная клетка

Морфология. Тело обонятельной клетки содержит многочисленные митохондрии, цистерны эндоплазматической сети с рибосомами, элементы комплекса Гольджи, лизосомы. Обонятельные клетки, кроме центрального (аксона), имеют короткий периферический отросток (дендрит), заканчивающийся на поверхности обонятельного эпителия сферическим утолщением — обонятельной булавой диаметром 1—2 мкм. В ней присутствуют митохондрии, мелкие вакуоли и базальные тельца для отходящих от вершины булавы 20—80 обонятельных волосков длиной 30—200 мкм, имеющих строение типичных ресничек. В мембране обонятельных ресничек присутствуют рецепторы пахучих веществ.

Функция. Рецепторные клетки обонятельной выстилки регистрируют 25—35 первичных запахов, но их комбинации образуют много миллионов воспринимаемых запахов. Нейроны обонятельной выстилки полости носа человека располагают 350 различными рецепторами пахучих веществ. В каждом нейроне обонятельной выстилки экспрессируется только один ген рецептора пахучего вещества, но каждый рецептор распознает множество пахучих веществ. Таким образом, конкретный запах зависит от активации определённой комбинации рецепторов.

Регенерация. Продолжительность жизни обонятельных клеток — 40 дней. Обонятельные рецепторные клетки составляют исключение среди нейронов: они постоянно обновляются за счёт клеток-предшественниц, т.е. относятся к обновляющейся клеточной популяции. Предшественницы рецепторных клеток — базальные клетки эпителия обонятельной выстилки.

Вкус

Периферическая часть вкусового анализатора — вкусовые почки (рис. 8-51). Они обнаружены в эпителии рта, языка, переднего отдела глот-

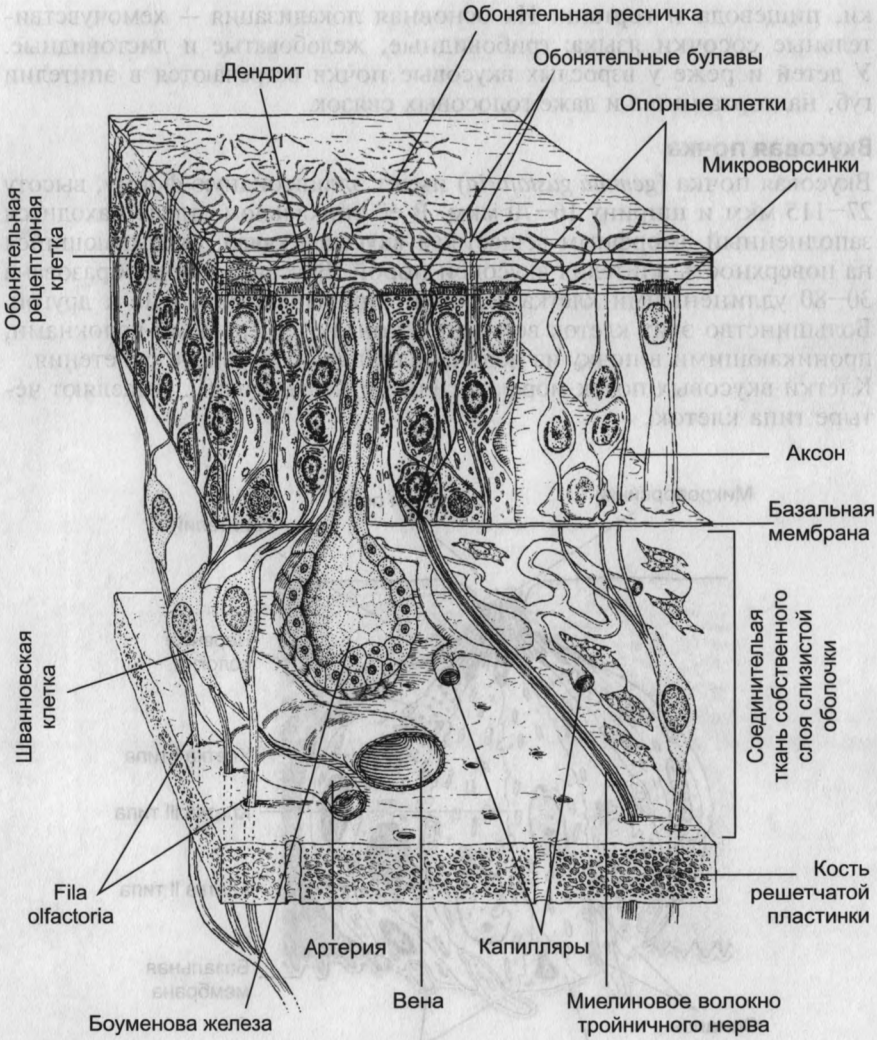

Рис. 8-49. Орган обоняния. В эпителии обонятельной выстилки расположены обонятельные рецепторные нейроны. Их наружные отростки заканчиваются обонятельными булавами, от которых в разные стороны параллельно поверхности эпителия отходят обонятельные волоски. Аксоны рецепторных нейронов в составе обонятельных нитей (*fila olfactoria*) обонятельного нерва проходят через *lamina cribrosa* решётчатой кости и образуют синапсы с нейронами обонятельной луковицы (*bulbus olfactorius*). Многочисленные опорные клетки окружают рецепторные клетки. [17]

ки, пищевода и гортани. Их основная локализация — хемочувствительные сосочки языка: грибовидные, желобоватые и листовидные. У детей и реже у взрослых вкусовые почки встречаются в эпителии губ, надгортанника и даже голосовых связок.

Вкусовая почка

Вкусовая почка (*gemma gustatoria*) имеет эллипсоидную форму, высоту 27–115 мкм и ширину 16–70 мкм. В её апикальном отделе находится заполненный аморфным веществом **вкусовой канал**, открывающийся на поверхность эпителия вкусовой порой. Вкусовая почка образована 30–80 удлинёнными клетками, тесно прилегающими одна к другой. Большинство этих клеток вступает в контакт с нервными волокнами, проникающими в почку из подэпителиального нервного сплетения. Клетки вкусовых почек морфологически неоднородны. Выделяют четыре типа клеток.

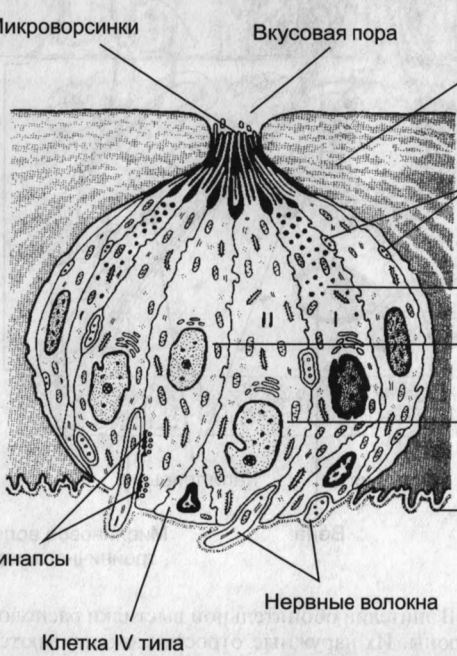

Рис. 8-51. Вкусовая почка состоит из удлинённых светлых клеток различных типов. Их апикальная поверхность открывается во вкусовую пору на поверхности эпителиального пласта. Клетки вкусовой почки образуют синапсы с периферическими отростками чувствительных нейронов. [17]

Хеморецепторные клетки. Хотя контакты с афферентными волокнами образуют все типы клеток, функцию хемовосприятия связывают с клетками типа III. В пресинаптической области вкусовых клеток гранулярные пузырьки содержат серотонин, нейромедиатор афферентного синапса. Хеморецепторные клетки воспринимают сладкое, кислое, горькое, солёное и вкус глутамата (юмами, umami).

Регенерация. Во вкусовом рецепторе происходит постоянное обновление клеток. Из периферической области вкусовой почки клетки перемещаются в центральную её часть со скоростью 0,06 мкм/час. Средняя продолжительность жизни клеток вкусового рецепторного органа составляет 250±50 часов.

Слух и равновесие

ОРГАН СЛУХА

Наружное ухо включает ушную раковину, наружный слуховой проход и барабанную перепонку, передающую звуковые колебания на слуховые косточки среднего уха. Ушная раковина образована эластическим хрящом, покрытым тонкой кожей. Наружный слуховой проход выстлан кожей, содержащей волосяные фолликулы, типичные сальные железы и церуминозные железы — видоизменённые сальные железы, вырабатывающие ушную серу. Наружная поверхность барабанной перепонки покрыта кожей. Изнутри, со стороны барабанной полости (среднее ухо), барабанная перепонка (см. рис. 8-62) выстлана однослойным кубическим эпителием, расположенным на тонкой соединительнотканной пластинке.

Среднее ухо содержит слуховые косточки — молоточек, наковальня и стремя, которые передают колебания с барабанной перепонки на мембрану овального окна (см. рис. 8-62). Барабанная полость выстлана многослойным эпителием, который переходит в однослойный цилиндрический мерцательный у отверстия слуховой трубы. Кость медиальной стенки барабанной полости имеет два окна, овальное и круглое, которые отделяют барабанную полость от костного лабиринта внутреннего уха.

Внутреннее ухо образовано костным лабиринтом височной кости, который содержит повторяющий его рельеф перепончатый лабиринт (рис. 8-62, рис. 8-63). **Костный лабиринт** — система полукружных каналов и сообщающаяся с ними полость — преддверие (*vestibulum*). **Перепончатый лабиринт** — система тонкостенных соединительнотканных трубок и мешочков, расположенная внутри костного лабиринта. В костных ампулах перепончатые каналы расширяются. В преддверии перепончатый лабиринт образует два сообщающихся между собой мешочка: **эллиптический мешочек** (маточка, *utriculus*), в который открываются перепончатые полукружные каналы, и **сферический мешочек** (мешочек, *sacculus*). Перепончатые полукружные каналы и мешочки преддверия заполнены эндолимфой и сообщаются с улиткой, а также с расположенным в полости черепа эндолимфатическим мешком, где эндолимфа резорбируется. Эпителиальная выстилка эндолимфатического мешка содержит цилиндрические клетки с плотной цитоплазмой и ядрами неправильной формы, а также цилиндрические клетки со светлой цитоплазмой, высокими микроворсинками, многочисленными пиноцитозными пузырьками и вакуолями.

Улитка

Улитка (*cochlea*) — спирально закрученный костный канал. Улитка образует 2,5 завитка длиной около 35 мм. Базилярная (основная) и вестибулярная мембраны, расположенные внутри канала улитки, делят его полость на три части, это **барабанная лестница** (*scala tympani*), **лестница преддверия** (*scala vestibuli*) и **перепончатый канал** улитки (*scala media*, средняя лестница, улитковый ход) (рис. 8-56). Эндолимфа заполняет перепончатый канал улитки, а перилимфа — лестницу преддверия и барабанную лестницу. Лестница преддверия и барабанная лестница сообщаются у вершины улитки с помощью отверстия (*helicotrema*). В перепончатом канале улитки на базилярной мембране расположен рецепторный аппарат улитки — **спиральный орган**.

- **Эндолимфа** — вязкая жидкость, заполняет перепончатый канал улитки и соединяется через специальный канал (*ductus reuniens*) с эндолимфой вестибулярного аппарата. Концентрация K^+ в эндолимфе в 100 раз больше, чем в ликворе и перилимфе; концентрация Na^+ в эндолимфе в 10 раз меньше, чем в перилимфе.
- **Перилимфа** по химическому составу близка к плазме крови и спинномозговой жидкости и занимает промежуточное положение между ними по содержанию белка.

Спиральный орган

Спиральный орган (рис. 8-57) содержит несколько рядов волосковых клеток, контактирующих с покровной мембраной. Различают внутренние и наружные волосковые и поддерживающие клетки. Внутренние волосковые клетки — рецепторные, они образуют синаптические контакты с периферическими отростками чувствительных нейронов спирального ганглия.

Внутренние волосковые клетки образуют один ряд. Клетки с латеральной стороны прикрыты внутренними клетками-столбами, а другими своими поверхностями контактируют с фаланговыми клетками. В апикальной части расположены проходящие через кутикулу стереоцилии, состоящие из 20—50 неподвижных микроворсинок. Стереоцилии расположены полукругом (или в виде буквы V), открытым в сторону наружных структур спирального органа. Внутренние волосковые клетки возбуждаются в ответ на звуковой раздражитель и передают возбуждение афферентным волокнам слухового нерва. Смещение покровной мембраны вызывает деформацию стереоцилий, в мембране которых открываются механочувствительные ионные каналы и возникает деполяризация клеточной мембраны.

Наружные волосковые клетки высотой от 20 до 70 мкм расположены в 3—5 рядов, имеют цилиндрическую форму и стереоцилии. Базальная часть размещается в углублении, сформированном наружными фаланговыми клетками. Боковая поверхность клеток омывается жидкостью, заполняющей наружный туннель (*cuniculus externus*) и опорно-

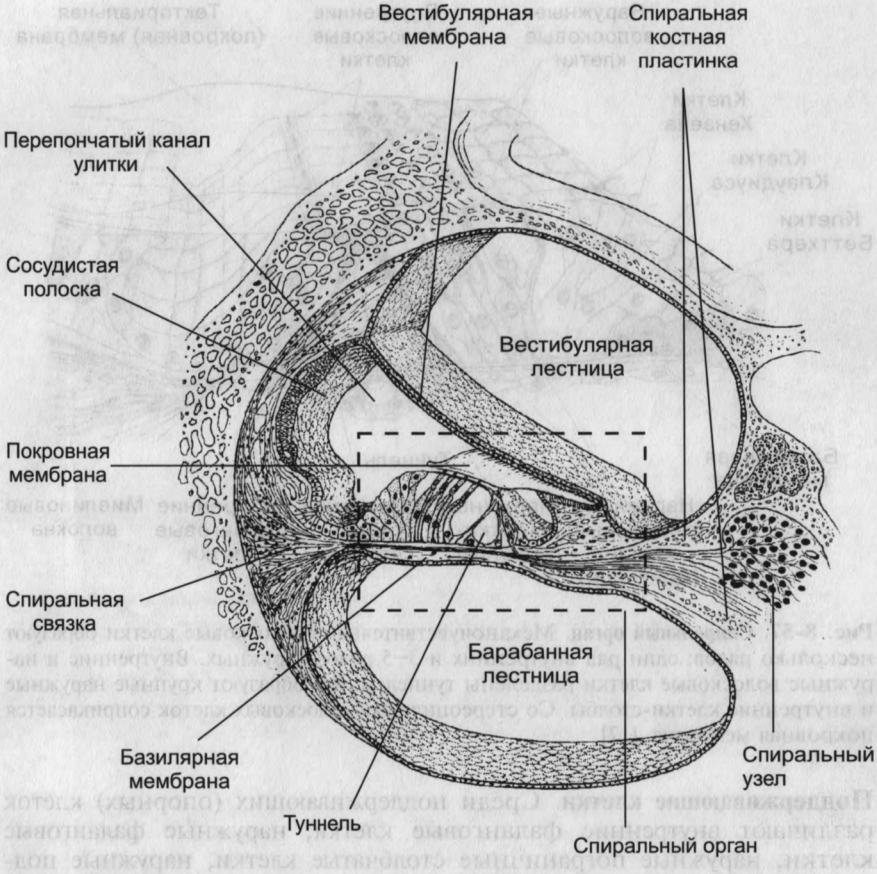

Рис. 8-56. Перепончатый канал и спиральный орган. Канал улитки разделён на лестницу преддверия, барабанную лестницу и перепончатый канал, в котором расположен спиральный орган. Перепончатый канал отделён от барабанной лестницы базилярной мембраной. В её составе проходят периферические отростки нейронов спирального ганглия, образующие синаптические контакты с наружными и внутренними волосковыми клетками. [17]

волосковое клеточное пространство (*cuniculus intermedius*). Наружные волосковые клетки образуют синапсы с эфферентными волокнами оливоулиткового тракта. Секреция ацетилхолина вызывает гиперполяризацию наружных волосковых клеток, что оказывает модулирующее влияние на высоту клеток и последующие реакции в цепочке передачи звукового раздражения.

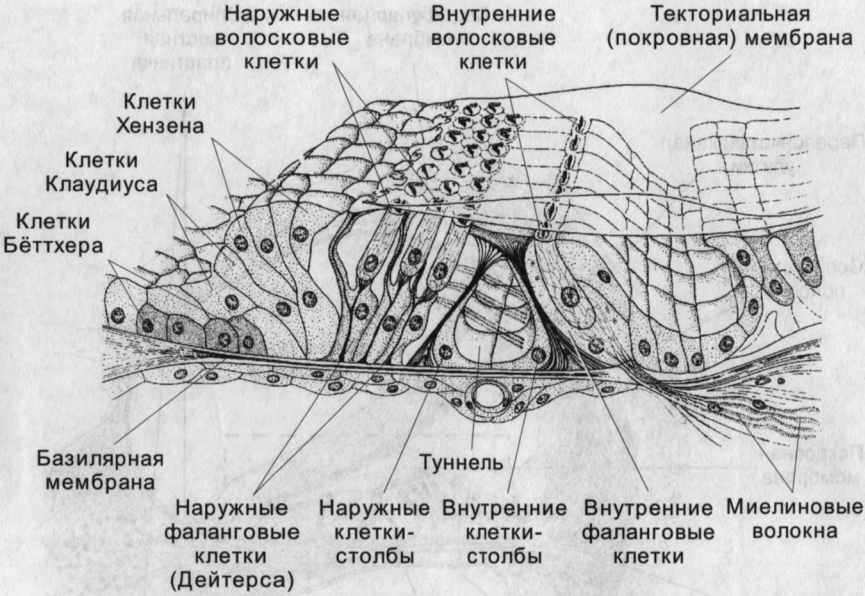

Рис. 8-57. Спиральный орган. Механочувствительные волосковые клетки образуют несколько рядов: один ряд внутренних и 3–5 рядов наружных. Внутренние и наружные волосковые клетки разделены туннелем. Его образуют крупные наружные и внутренние клетки-столбы. Со стереоцилиями волосковых клеток соприкасается покровная мембрана. [17]

Поддерживающие клетки. Среди поддерживающих (опорных) клеток различают внутренние фаланговые клетки, наружные фаланговые клетки, наружные пограничные столбчатые клетки, наружные поддерживающие столбчатые клетки, наружные поддерживающие кубические клетки, наружные базальные железистые клетки. Фаланговые клетки вступают в контакт с волосковыми, располагаясь на базилярной мембране. Отростки наружных фаланговых клеток проходят параллельно наружным волосковым клеткам, не соприкасаясь с ними на значительном протяжении, но на уровне апикальной части волосковых клеток вступают с ними в контакт. Поддерживающие клетки связаны щелевыми контактами. Щелевые контакты участвуют в восстановлении уровня K^+ в эндолимфе в ходе следовых реакций после возбуждения волосковых клеток.

Покровная мембрана (*membrana tectoria*) построена из белков (преимущественно коллагены), углеводов и гликозаминогликанов, которые формируют матрикс и волокна.

Базилярная мембрана представлена несколькими частями. Средняя часть — дугообразная зона (*pars tecta*), латеральная часть — гребенчатая зона (*pars pectinata*). Дугообразная зона частично встроена в костную спиральную пластинку. Поэтому она менее мобильна при перемещении жидкостей улитки в ответ на звуковое раздражение. Напротив, гребенчатая зона более подвижна и вибрирует в ответ на звуковые сигналы.

Путь передачи слухового раздражения. Цепочка передачи звукового давления выглядит следующим образом: барабанная перепонка → молоточек → наковальня → стремя → мембрана окна преддверия → перилимфа → базилярная и покровная мембраны → мембрана окна улитки (рис. 8-62). При смещении стремени частицы перилимфы перемещаются по лестнице преддверия и затем через геликотрему по барабанной лестнице к круглому окну. Жидкость, сдвинутая смещением мембраны окна преддверия, создаёт избыточное давление в вестибулярном канале. Под действием этого давления базальный участок основной мембраны смещается в сторону барабанной лестницы. Колебательная реакция в виде волны распространяется от базальной части основной мембраны к геликотреме. Смещение покровной мембраны относительно волосковых клеток при действии звука вызывает их возбуждение. Смещение мембраны относительно сенсорного эпителия отклоняет стереоцилии волосковых клеток, что открывает механочувствительные каналы в клеточной мембране и приводит к деполяризации клеток. Возникающая электрическая реакция (*микрофонный* эффект) по своей форме повторяет форму звукового сигнала.

ОРГАН РАВНОВЕСИЯ

В каждом ампулярном расширении полукружного канала находятся **кристы**, или **гребешки** (рис. 8-62, 8-63). Чувствительные области в мешочках называются пятнами.

В состав эпителия пятен и крист входят чувствительные **волосковые** и **поддерживающие клетки** (рис. 8-64). Волосковые клетки образуют группы из нескольких сот единиц. Внутри каждой группы киноцилии ориентированы одинаково, но их ориентация между группами различна. Эпителий пятен покрыт студенистой отолитовой мембраной. **Отолиты** — кристаллы карбоната кальция. Эпителий крист окружён желатинообразным прозрачным куполом.

Волосковые клетки (рис. 8-65) присутствуют в каждой ампуле полукружных каналов и в пятнах мешочков преддверия. Различают два типа волосковых клеток. Клетки обоих типов в апикальной части содержат 40—110 неподвижных волосков (стереоцилии) и одну реснич-ку (киноцилия), расположенную на периферии пучка стереоцилий. Самые длинные стереоцилии находятся вблизи киноцилии, а длина остальных уменьшается по мере удаления от киноцилии.

- **Клетки типа I** расположены в центре гребешков, имеют форму амфоры с закруглённым дном и размещены в бокалообразной полости афферентного нервного окончания. Эфферентные волокна образуют синаптические окончания на афферентных волокнах, связанных с клетками I типа.

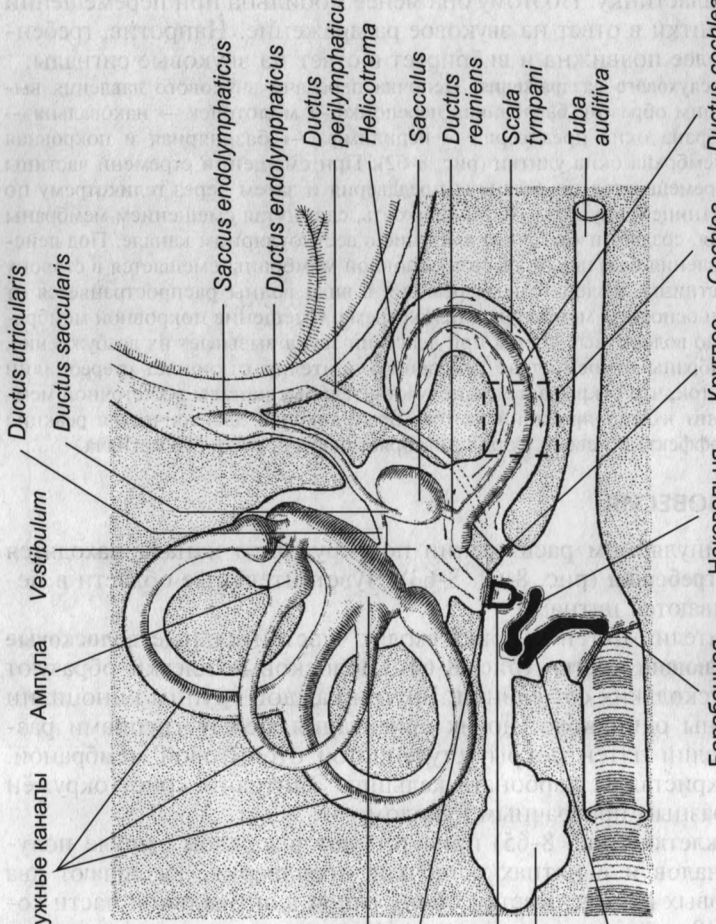

Рис. 8-62. Преддверно-улитковый орган. Звуковое давление через барабанную перепонку по цепочке косточек среднего уха (молоточек, наковальня, стремя) передаётся на мембрану окна преддверия и далее к перилимфе сообщающихся через геликотрему лестниц к окну улитки. Колебания перилимфы передаются покровной мембране. Её смещение вызывает раздражение волосковых клеток. [17]

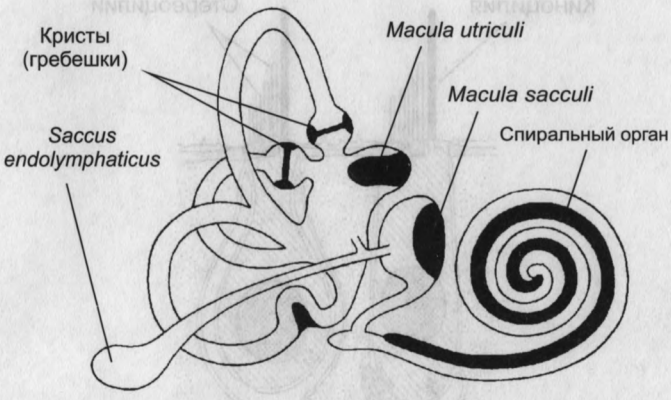

Рис. 8-63. Нейросенсорные области внутреннего уха выделены чёрным. В нейросенсорных областях расположены механочувствительные волосковые клетки. Это спиральный орган (орган слуха), кристы и пятна, или макулы (орган равновесия). [17]

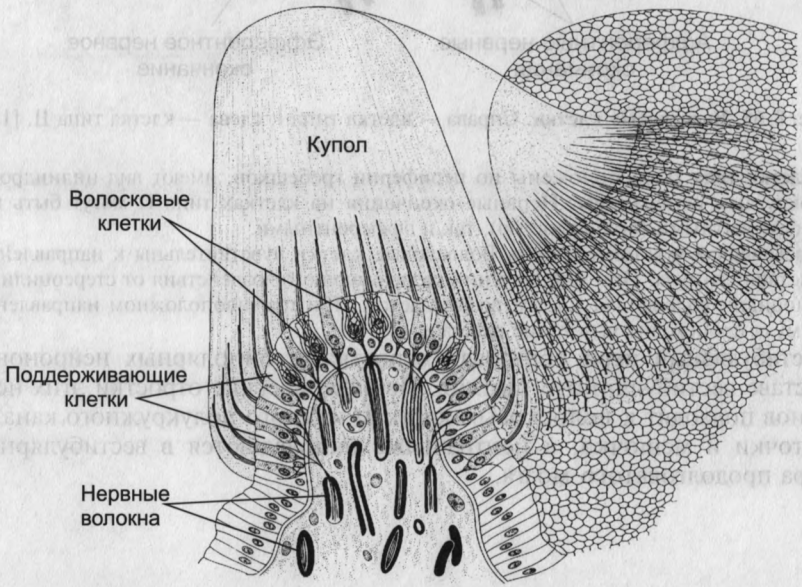

Рис. 8-64. Гребешок. Нейросенсорный эпителий образован волосковыми и поддерживающими клетками. В центре гребешка расположены волосковые клетки типа I, а по периферии — типа II. Волосковые клетки образуют синапсы с нервными окончаниями. В куполе гребешка отолиты отсутствуют. [17]

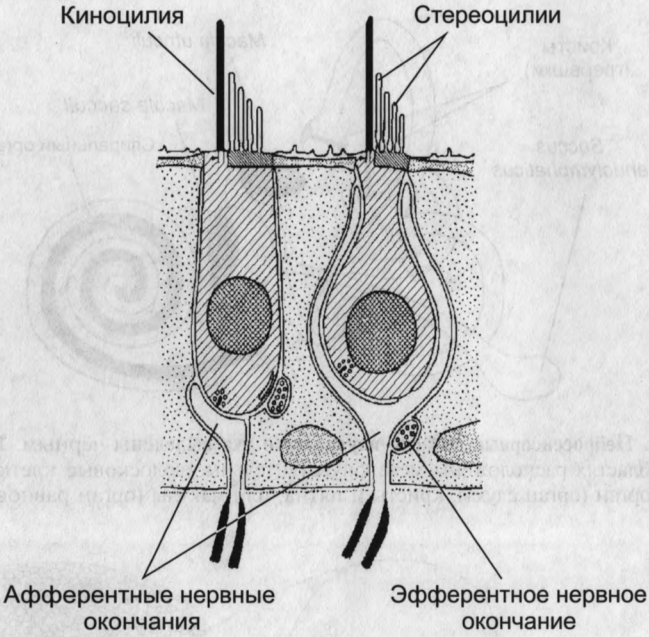

Рис. 8-65. Волосковые клетки. Справа — клетка типа I; слева — клетка типа II. [17]

- **Клетки типа II** расположены по периферии гребешков, имеют вид цилиндров с округлым основанием. Нервные окончания на клетках типа II могут быть как афферентными (большинство), так и эфферентными.

Дирекционная чувствительность Волосковые клетки чувствительны к направлению действия стимула. При направлении раздражающего воздействия от стереоцилий к киноцилии волосковая клетка возбуждается. При противоположном направлении стимула происходит угнетение ответа.

Вестибулярный нерв образован отростками биполярных нейронов в составе вестибулярного ганглия. Периферические отростки этих нейронов подходят к волосковым клеткам каждого полукружного канала, маточки и мешочка, а центральные направляются в вестибулярные ядра продолговатого мозга.

Глава 9

ЭНДОКРИННАЯ СИСТЕМА

Эндокринная система регулирует множество функций разных клеток и органов. Эта регуляторная функция осуществляется при помощи сигнальных молекул — гормонов, вырабатываемых эндокринными клетками, циркулирующих во внутренней среде организма и связывающихся со специфическими рецепторами гормонов на соответствующих клетках-мишенях.

Химия гормонов. По химическому строению различают следующие типы гормонов: олигопептид (например, нейропептиды); полипептид (например, инсулин); гликопротеин (например, тиреотропин); стероид (например, альдостерон и кортизол); производное тирозина (например, йодсодержащие гормоны щитовидной железы: трийодтиронин — T_3 и тироксин — T_4); эйкозаноиды (метаболиты арахидоновой кислоты).

Цитология эндокринных клеток. Эндокринные клетки имеют строение, определяемое химической природой синтезируемого гормона.

- **Пептиды, белки, гликопротеины, катехоловые амины**. Для этих эндокринных клеток характерно наличие гранулярной эндоплазматической сети (здесь происходит сборка пептидной цепи), комплекса Гольджи (присоединение углеводных остатков, формирование секреторных гранул), секреторных гранул.
- **Стероидные гормоны**. Для клеток, синтезирующих стероидные гормоны, характерно присутствие развитой гладкой эндоплазматической сети и многочисленных митохондрий.

Тропный гормон — гормон, клетками-мишенями которого являются другие эндокринные клетки (например, часть эндокринных клеток передней доли гипофиза синтезирует и секретирует в кровь АКТГ (адренокортикотропный гормон). Мишени АКТГ — эндокринные клетки пучковой зоны коры надпочечников, синтезирующие глюкокортикоиды.

Рилизинг-гормоны (рилизинг-факторы) [от англ. *releasing hormone* (*releasing factor*)] — группа синтезируемых в нейронах гипоталамической области мозга гормонов, мишенями которых являются эндокринные клетки передней доли гипофиза (например, рилизинг-гормон для синтезирующих АКТГ клеток передней доли гипофиза — кортиколиберин). Рилизинг-гормоны подразделяют на либерины и статины.

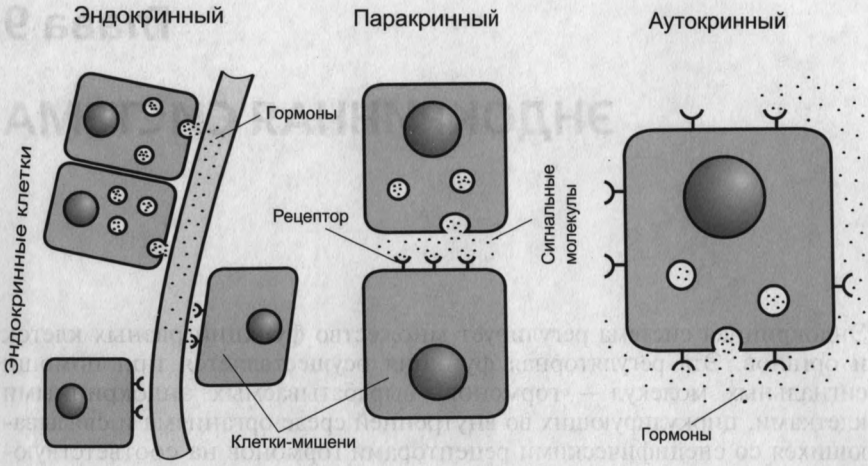

Рис. 9-5. Варианты воздействия гормонов-лигандов на клетки-мишени.

- **Либерин** — рилизинг-гормон, способствующий усилению синтеза и секреции соответствующего гормона в эндокринных клетках передней доли гипофиза.
- **Статин** — рилизинг-гормон, в отличие от либеринов ингибирующий синтез и секрецию гормонов в клетках-мишенях.

Варианты эндокринной регуляции. В зависимости от расстояния от продуцента гормона до клетки-мишени различают эндокринный, паракринный и аутокринный варианты регуляции (рис. 9-5).

- **Эндокринная**, или **дистантная** регуляция. Секреция гормона происходит во внутреннюю среду, клетки-мишени могут отстоять от эндокринной клетки сколь угодно далеко. Наиболее яркий пример: секреторные клетки эндокринных желёз, гормоны из которых поступают в систему общего кровотока.
- **Паракринная** регуляция. Продуцент биологически активного вещества и клетка-мишень расположены рядом, молекулы гормона достигают мишени путём диффузии в межклеточном веществе. Например, в париетальных клетках желёз желудка секрецию H^+ стимулируют гастрин и гистамин, а подавляют соматостатин и простагландины, секретируемые рядом расположенными клетками.
- **Аутокринная** регуляция. При аутокринной регуляции сама клетка-продуцент гормона имеет рецепторы к этому же гормону (другими словами, клетка-продуцент гормона в то же время является собственной мишенью). В качестве примера приведём эндотелины, вырабатываемые клетками эндотелия и воздействующие на эти же эндотелиальные клетки.

Классификация. Органы эндокринной системы подразделяют на несколько групп:

- **гипоталамо-гипофизарная система**: нейросекреторные нейроны и аденогипофиз;
- **мозговые придатки**: гипофиз и эпифиз;

- **бранхиогенная группа** (имеющая происхождение из эпителия глоточных карманов): щитовидная железа, паращитовидные железы, вилочковая железа;
- **надпочечниково-адреналовая система**: кора надпочечников, мозговое вещество надпочечников и параганглии;
- **островки поджелудочной железы**;
- **диффузная эндокринная система**: эндокринные клетки, рассеянные в различных органах.

ГИПОТАЛАМО-ГИПОФИЗАРНАЯ СИСТЕМА

Эпителиального генеза передняя доля гипофиза (синтез тропных гормонов, экспрессия гена проопиомеланокортина), перикарионы нейросекреторных нейронов гипоталамуса (синтез рилизинг-гормонов, вазопрессина, окситоцина, орексинов), гипоталамо-гипофизарный тракт (транспорт гормонов по аксонам нейросекреторных нейронов), аксо-вазальные синапсы (секреция вазопрессина и окситоцина в капилляры задней доли гипофиза, секреция рилизинг-гормонов в капилляры срединного возвышения), портальная система кровотока между срединным возвышением и передней долей гипофиза в совокупности формируют гипоталамо-гипофизарную систему (рис. 9-6, рис. 9-12).

Гипофиз

Гипофиз анатомически состоит из ножки и тела, а гистологически подразделяется на адено- и нейрогипофиз.

Развитие гипофиза. Гипофиз образуется из двух зачатков эктодермального (карман Ратке) и нейрогенного (*processus infundibularis*).

- **Карман Ратке**. На 4-5-й неделе эктодермальный эпителий крыши ротовой бухты образует карман Ратке — вырост, направляющийся к мозгу. Из этого гипофизарного кармана развивается аденогипофиз (передняя, промежуточная и входящая в состав ножки гипофиза туберальная доли).
- ***Processus infundibularis***. Навстречу карману Ратке растёт выпячивание промежуточного мозга, дающее начало нейрогипофизу (задняя доля гипофиза, нейрогипофизарная часть ножки гипофиза и отчасти срединное возвышение).

Кровоснабжение гипофиза. Портальная система кровотока состоит из первичной капиллярной сети срединного возвышения, воротных вен туберальной части аденогипофиза и вторичной капиллярной сети передней доли (рис. 9-9). Приносящие гипофизарные артерии в медиобазальном гипоталамусе (срединное возвышение) образуют первичную капиллярную сеть. Терминали аксонов нейросекреторных клеток

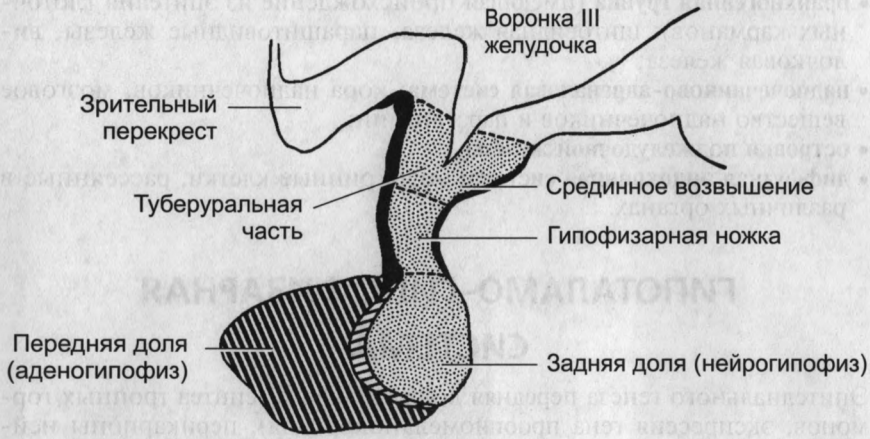

Рис. 9-6. Анатомия гипофиза. [17]

гипоталамуса заканчиваются на этих капиллярах. Кровь из первичной капиллярной сети собирается в портальные вены, идущие по гипофизарной ножке (туберальная часть) в переднюю долю. Здесь портальные вены переходят в капилляры вторичной сети. Обогащённая гормонами передней доли кровь из вторичной капиллярной сети поступает в общую циркуляцию через выносящие вены.

Аденогипофиз

Аденогипофиз (см. рис. 9-6) состоит из передней и промежуточной долей и туберальной части ножки гипофиза. Аденогипофиз покрыт фиброзной капсулой. **Передняя доля** представлена тяжами эндокринных клеток (аденоцитов), окружённых сетью ретикулиновых волокон. В передней доле ретикулиновые волокна окружают капилляры с фенестрированным эндотелием и широким просветом (синусоиды) вторичной капиллярной сети. **Туберальная часть** состоит из тяжей эпителиальных клеток, между ними расположены гипофизарные воротные вены (*vv. portae hypophysis*, см. рис. 9-9), соединяющие первичную капиллярную сеть (срединное возвышение) и вторичную капиллярную сеть (передняя доля гипофиза). Эндокринная функция эпителиальных клеток туберальной части отсутствует, в ней изредка встречаются базофильные аденоциты. **Средняя (промежуточная) доля** гипофиза у человека выражена слабо.

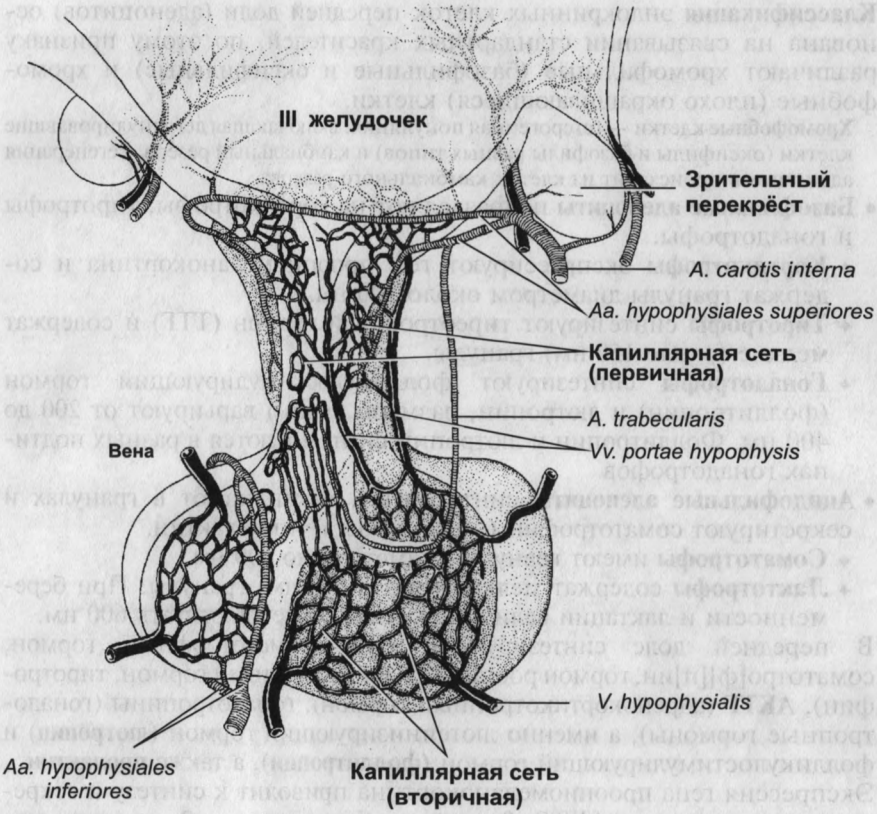

Рис. 9-9. Система кровоснабжения гипофиза. [17]

ПЕРЕДНЯЯ ДОЛЯ

Передняя доля — эпителиальная эндокринная железа, её клетки синтезируют и секретируют тропные гормоны и продукты экспрессии гена проопиомеланокортина. Разные эндокринные клетки передней доли синтезируют различные пептидные гормоны. Эндокринные клетки передней доли содержат элементы гранулярной эндоплазматической сети, комплекс Гольджи, многочисленные митохондрии и секреторные гранулы различного диаметра. Клетки расположены анастомозирующими тяжами и островками между кровеносными капиллярами с фенестрированным эндотелием. В последние выводятся гормоны, а из капилляров к клеткам поступают либерины и статины.

Классификация эндокринных клеток передней доли (аденоцитов) основана на связывании стандартных красителей, по этому признаку различают хромофильные (базофильные и оксифильные) и хромофобные (плохо окрашивающиеся) клетки.

Хромофобные клетки — гетерогенная популяция, включающая дегранулировавшие клетки (оксифилы и базофилы разных типов) и камбиальный резерв. Регенерация аденоцитов происходит из клеток камбиального резерва.

- **Базофильные аденоциты** подразделяют на кортикотрофы, тиротрофы и гонадотрофы.
  - **Кортикотрофы** экспрессируют ген проопиомеланокортина и содержат гранулы диаметром около 200 нм.
  - **Тиротрофы** синтезируют тиреотрофный гормон (ТТГ) и содержат мелкие (около 150 нм) гранулы.
  - **Гонадотрофы** синтезируют фолликулостимулирующий гормон (фоллитропин) и лютропин, размеры гранул варьируют от 200 до 400 нм. Фоллитропин и лютропин синтезируются в разных подтипах гонадотрофов.
- **Ацидофильные аденоциты** синтезируют, накапливают в гранулах и секретируют соматотрофин (гормон роста) и пролактин.
  - **Соматотрофы** имеют гранулы диаметром до 400 нм.
  - **Лактотрофы** содержат мелкие (около 200 нм) гранулы. При беременности и лактации величина гранул может достигать 600 нм.

В передней доле синтезируются **СТГ** (соматотрофный гормон, соматотро[ф][п]ин, гормон роста), **ТТГ** (тиреотропный гормон, тиротрофин), **АКТГ** (адренокортикотропный гормон), гонадотропины (гонадотропные гормоны), а именно лютеинизирующий гормон (**лютропин**) и фолликулостимулирующий гормон (**фоллитропин**), а также **пролактин**. Экспрессия гена проопиомеланокортина приводит к синтезу и секреции ряда пептидов (АКТГ, β- и γ-липотропины, α-, β- и γ-**меланотропины**, β-**эндорфин**), из которых гормональная функция установлена для АКТГ и меланотропинов; функции остальных пептидов изучены недостаточно.

Гормоны роста

К этой группе относят гипофизарный гормон роста и хорионический соматомаммотрофин.

- **Гормон роста гипофизарный** (СТГ, соматотрофин, соматотрофный гормон) нормально экспрессируется только в ацидофильных клетках (соматотрофах) передней доли гипофиза.
- **Хорионический соматомаммотрофин** синтезируется в клетках синцитиотрофобласта. Этот гормон известен также как плацентарный лактоген.

Нативный гормон роста — полипептидная цепь, состоящая из 191 аминокислотных остатков. Синтез и секрецию СТГ стимулирует соматолиберин, а подавляет соматостатин. Эффекты гормона роста

опосредуют **соматомедины** (инсулиноподобные факторы роста, IGF), синтезируемые преимущественно в гепатоцитах. СТГ — анаболический гормон, стимулирующий рост всех тканей. Наиболее очевидны эффекты СТГ на рост длинных трубчатых костей.

Меланокортины и АКТГ

Адренокортикотропный гормон, α-, β- и γ-меланоцитостимулирующие гормоны (меланотропины), липотропины и β-эндорфин образуются из молекулы-предшественника — проопиомеланокортина (POMC). Продукты гена *POMC* все вместе называют меланокортинами.

Адренокортикотропный гормон. АКТГ состоит из 39 аминокислот. Синтез АКТГ осуществляют кортикотрофы преимущественно передней и в меньшей степени промежуточной доли гипофиза, а также некоторые нейроны ЦНС. Гипоталамический **кортиколиберин** стимулирует синтез и секрецию АКТГ, а АКТГ стимулирует синтез и секрецию гормонов коры надпочечников (главным образом, глюкокортикоидов).

Гонадотропные гормоны

В эту группу входят гипофизарные фоллитропин и лютропин, а также хорионический гонадотропин (ХГТ) плаценты. Гонадотропные гормоны, а также тиротропин (ТТГ) — гликопротеины, состоящие из двух субъединиц (СЕ). Структура α-СЕ фоллитропина, лютропина, ХГТ и ТТГ идентична, а структура β-СЕ тех же гормонов различна. Гипоталамический **гонадолиберин** стимулирует синтез и секрецию фоллитропина и лютропина в базофилах (гонадотрофы) передней доли гипофиза.

Фоллитропин (фолликулостимулирующий гормон). α-Ингибин — пептидный гормон, вырабатываемый зернистыми клетками фолликулов яичника и сустентоцитами яичка, — подавляет секрецию фоллитропина. Фоллитропин, как и лютропин, регулирует овариальный цикл у женщин. У мужчин мишени фоллитропина — сустентоциты яичка (регуляция сперматогенеза).

Лютропин (лютеинизирующий гормон). У женщин лютропин, как и фоллитропин, регулирует овариальный цикл и эндокринную функцию яичников. У мужчин лютропин стимулирует синтез тестостерона в интерстициальных эндокриноцитах яичек.

Хорионический гонадотропин (ХГТ) — гликопротеин, синтезируемый клетками трофобласта с 10-12 дней развития. При беременности ХГТ взаимодействует с клетками жёлтого тела (синтезирующего и секретирующего прогестерон) яичников.

Тиреотропный гормон

Тиротропин (тиреотропный гормон, ТТГ) синтезируется в базофильных клетках (тиротрофы) передней доли гипофиза. **Соматостатин** по-

давляет секрецию ТТГ, а гипоталамический **тиролиберин** стимулирует синтез и секрецию ТТГ. Гормоны щитовидной железы (T_3 и T_4), циркулирующие в крови, регулируют секрецию ТТГ по принципу отрицательной обратной связи. Увеличение содержания свободных T_4 и T_3 подавляет секрецию ТТГ. Уменьшение содержания свободных T_4 и T_3 стимулирует секрецию тиротропина. Рецептор ТТГ экспрессируется в фолликулярных клетках щитовидной железы, а также в ретробульбарных тканях. Тиротропин стимулирует дифференцировку эпителиальных клеток щитовидной железы (кроме т.н. светлых клеток, синтезирующих тирокальцитонин) и их функциональное состояние (включая синтез тироглобулина и секрецию T_3 и T_4).

Пролактин

Синтез пролактина происходит в ацидофильных аденоцитах (лактотрофах) передней доли гипофиза. Количество лактотрофов составляет не менее трети всех эндокринных клеток аденогипофиза. При беременности объём передней доли удваивается за счёт увеличения числа лактотрофов и их гипертрофии. **Пролактиностатин** подавляет секрецию пролактина из лактотрофов. **Дофамин** ингибирует синтез и секрецию пролактина. **Тиролиберин** стимулирует секрецию пролактина из лактотрофов. Стимуляция соска и околососкового поля увеличивает секрецию пролактина. Главная функция пролактина — регулирование функции молочной железы.

Нейрогипофиз

Нейрогипофиз (задняя доля гипофиза и нейрогипофизарная часть ножки гипофиза) состоит из клеток нейроглии — питуицитов и кровеносных сосудов. Собственная эндокринная функция питуицитов неизвестна, но нейрогипофиз содержит аксоны гипоталамо-гипофизарного тракта и их окончания на кровеносных капиллярах (аксо-вазальные синапсы). Эти аксоны принадлежат нейронам, расположенным в паравентрикулярном и супраоптическом ядрах гипоталамуса (рис. 9-12). Большие нейроны этих ядер продуцируют **вазопрессин** и **окситоцин**, которые по аксонам транспортируются в заднюю долю, где и происходит их высвобождение из нейросекреторных клеток. Следовательно, задняя доля, как и передняя, служит местом выделения пептидных гормонов из гипоталамуса.

Аксо-вазальные синапсы образованы терминальными расширениями аксонов нейросекреторных нейронов гипоталамуса, контактирующими со стенкой кровеносных капилляров срединного возвышения и задней доли гипофиза. Аксоны имеют локальные утолщения (нейросекреторные тельца), заполненные пузырьками и гранулами с гормонами.

Гипоталамус

Нейросекреторные нейроны гипоталамуса — типичные нервные клетки. В перикарионах этих нейронов синтезируются рилизинг-гормоны, орексины, АДГ, окситоцин и другие гормоны. Такие гормон-продуцирующие нервные клетки входят в состав многих ядер гипоталамуса, в т.ч. надзрительного (*n. supraopticus*) и околожелудочкового (*n. paraventricularis*).

Гипоталамо-гипофизарный тракт образован аксонами нейросекреторных нейронов гипоталамуса (рис. 9-12). Синтезируемые в нейросекреторных нейронах гормоны при помощи аксонного транспорта достигают аксо-вазальных синапсов нейрогипофиза.

Гипоталамические рилизинг-гормоны

В нейросекреторных нейронах гипоталамуса синтезируются либерины [гонадолиберин (люлиберин), кортиколиберин, соматолиберин, тиролиберин] и статины (меланостатин, пролактиностатин, соматостатин).

- **Соматостатин** синтезируется многими нейронами ЦНС, δ-клетками панкреатических островков, эндокринными клетками пищеварительного тракта и ряда других внутренних органов. Соматостатин — мощный регулятор функций эндокринной и нервной систем, ингибирует синтез и секрецию множества гормонов и секретов.
- **Кортистатин** продуцируется ГАМКергическими нейронами коры большого мозга и гиппокампа. Этот пептид связывается с рецепторами соматостатина и обладает общими с соматостатином свойствами.
- **Соматолиберин** стимулирует секрецию гормона роста в передней доле гипофиза.
- **Гонадолиберин и пролактиностатин.** Ген *LHRH* кодирует структуру гонадолиберина и пролактиностатина. Мишени гонадолиберина — гонадотрофы, а пролактиностатина — лактотрофы передней доли гипофиза. Гонадолиберин — ключевой нейрорегулятор репродуктивной функции, стимулирует синтез и секрецию фоллитропина и лютропина в продуцирующих гонадотрофы клетках, а пролактиностатин подавляет секрецию пролактина из лактотрофных клеток передней доли гипофиза.
- **Тиролиберин** синтезируется многими нейронами ЦНС (в т.ч. нейросекреторными нейронами околожелудочкового ядра). Мишени тиролиберина — тиротрофы и лактотрофы передней доли гипофиза. Тиролиберин стимулирует секрецию пролактина из лактотрофов и секрецию тиротропина из тиротрофов.
- **Кортиколиберин** синтезируется в нейросекреторных нейронах околожелудочкового ядра гипоталамуса, некоторых других нейронах ЦНС, а также в эндометрии, плаценте, матке, яичнике, яичках, желудке, кишечнике, надпочечниках, щитовидной железе и в коже. Кортиколиберин стимулирует синтез АКТГ и других продуктов экспрессии гена проопиомеланокортина (POMC) клетками аденогипофиза. Кортиколиберин, продуцируемый в матке и плаценте, может играть важную роль в нормальном течении беременности.
- **Меланостатин** подавляет образование меланотропинов.

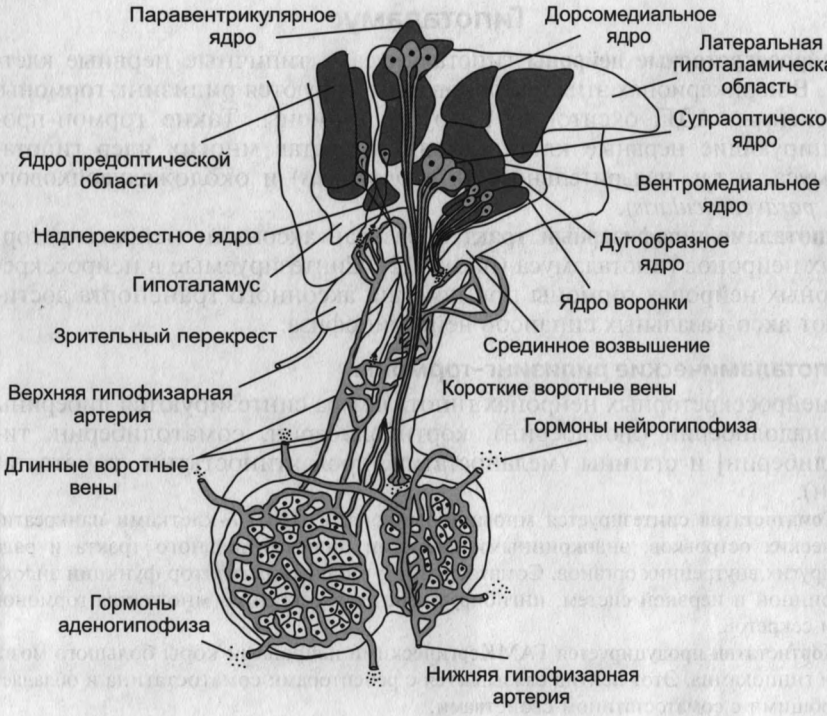

Рис. 9-12. Гипоталамо-гипофизарный тракт. Нейроны с перикарионами больших размеров, локализованные в гипоталамусе, секретируют **рилизинг-гормоны** в просвет капилляров в области срединного возвышения и воронки, где расположены капилляры первичной сети, собирающие кровь в длинные портальные вены. По ним гипоталамические рилизинг-гормоны поступают в ножку гипофиза и далее в капилляры передней доли (вторичная капиллярная сеть). Аксоны малых нейросекреторных клеток спускаются в ножку гипофиза и выделяют рилизинг-гормоны в капиллярное сплетение, расположенное непосредственно в ножке. Короткие портальные вены переносят рилизинг-гормоны во вторичную капиллярную сеть передней доли. Большие нейроны паравентрикулярного и супраоптического ядер гипоталамуса синтезируют **вазопрессин и окситоцин**. По аксонам этих нейросекреторных клеток данные гормоны поступают в заднюю долю, где выделяются из нервных терминалей и поступают в просвет многочисленных сосудов, образующих здесь сплетение. [114]

Орексины

В латеральном гипоталамусе расположены нейросекреторные нервные клетки, синтезирующие орексины (гипокретины) А и В. Орексины функционируют как регуляторы сна и бодрствования, участвуют в регуляции пищевого поведения.

Гормоны задней доли

Гормоны задней доли — аргинин вазопрессин (антидиуретический гормон, АДГ), окситоцин, а также нейрофизины — синтезируются в нейросекреторных нейронах надзрительного и околожелудочкового ядер гипоталамуса. Содержащие гормоны мембранные пузырьки транспортируются по аксонам этих нейронов в составе гипоталамо-гипофизарного тракта в заднюю долю гипофиза и через аксо-вазальные синапсы гормоны секретируются в кровь.

- **Окситоцин** — циклический нонапептид. Мишени окситоцина — ГМК миометрия и миоэпителиальные клетки молочной железы. Окситоцин стимулирует сокращение ГМК миометрия в родах, при оргазме, в менструальную фазу. Окситоцин стимулирует продукцию и секрецию пролактина, секретируется при раздражении соска и околососкового поля, стимулирует сокращение миоэпителиальных клеток альвеол лактирующей молочной железы (рефлекс молокоотделения). Окситоцин регулирует поведенческую активность, связанную с беременностью и родами.
- **Аргинин вазопрессин** — нонапетид. Экспрессия АДГ происходит в части нейросекреторных нейронов околожелудочкового и надзрительного ядер гипоталамуса. Секрецию АДГ стимулирует через барорецепторы каротидной области гиповолемия, т.е. уменьшение объёма циркулирующей крови, а ингибируют алкоголь, α-адренергические агонисты, глюкокортикоиды. Аргинин вазопрессин оказывает антидиуретический (регулятор реабсорбции воды в собирательных трубочках почки) и сосудосуживающий (вазоконстриктор) эффекты. Главная функция АДГ — регуляция обмена воды (поддержание постоянного осмотического давления жидких сред организма).
- **Нейрофизины** I и II кодируются генами окситоцина и АДГ соответственно. Нейрофизины относят к связывающим окситоцин и АДГ белкам.

ЭПИФИЗ

Шишковидная железа — небольшой (5—8 мм) конической формы вырост промежуточного мозга, соединённый ножкой со стенкой третьего желудочка. **Капсула** органа образована соединительной тканью мягкой мозговой оболочки. От капсулы отходят перегородки, содержащие кровеносные сосуды и сплетения симпатических нервных волокон. Эти перегородки частично подразделяют тело железы на дольки. **Паренхима** органа состоит из пинеалоцитов и интерстициальных (глиальных) клеток. В интерстиции присутствуют отложения солей кальция, известные как «мозговой песок» (*corpora arenacea*). **Иннервация**: орган снабжён многочисленными постганглионарными нервными волокнами от верхнего шейного симпатического узла. **Функция** органа у человека изучена слабо, хотя железа у ряда позвоночных выполняет различные функции [например, у некоторых амфибий и рептилий эпифиз содержит фоторецепторные элементы (т.н. теменной глаз)], иногда бездоказательно переносимые на человека. Эпифиз у человека,

скорее всего, — звено реализации биологических ритмов, в т.ч. околосуточных.

Пинеалоциты содержат крупное ядро, хорошо развитую гладкую эндоплазматическую сеть, элементы гранулярной эндоплазматической сети, свободные рибосомы, комплекс Гольджи, множество секреторных гранул, микротрубочки и микрофиламенты. Многочисленные длинные отростки пинеалоцитов заканчиваются расширениями на капиллярах и среди клеток эпендимы. Пинеалоциты синтезируют гормон мелатонин и серотонин.

- **Мелатонин** (N-ацетил-5-метокситриптамин) секретируется в цереброспинальную жидкость и в кровь преимущественно в ночные часы.
- **Серотонин** (5-гидрокситриптамин) синтезируется преимущественно в дневные часы.

Интерстициальные клетки напоминают астроциты, имеют многочисленные ветвящиеся отростки, округлое плотное ядро, элементы гранулярной эндоплазматической сети и структуры цитоскелета: микротрубочки, промежуточные филаменты и множество микрофиламентов.

Циркадианный ритм, или околосуточный ритм — один из биологических ритмов (суточная, помесячная, сезонная и годовая ритмика), скоординированный с суточной цикличностью вращения Земли; несколько не соответствует 24 часам. Многие процессы, в т.ч. гипоталамическая нейросекреция, подчиняются околосуточному ритму.

Механизмы околосуточного ритма. Изменения освещённости через зрительный тракт оказывают влияние на разряды нейронов надперекрестного ядра (*nucleus suprachiasmaticus*) ростро-вентральной части гипоталамуса. Надзрительное ядро содержит т.н. **эндогенные часы** — неизвестной природы генератор биологических ритмов (включая околосуточный), контролирующий продолжительность сна и бодрствования, пищевое поведение, секрецию гормонов и т.д. Сигнал генератора — **гуморальный фактор**, секретируемый из надзрительного ядра (в т.ч. в цереброспинальную жидкость). Сигналы от надзрительного ядра через нейроны околожелудочкового ядра (*n. paraventricularis*) активируют преганглионарные симпатические нейроны боковых столбов спинного мозга. Симпатические преганглионары активируют нейроны верхнего шейного узла. Постганглионарные симпатические волокна от верхнего шейного узла секретируют норадреналин, взаимодействующий с α- и β-адренорецепторами плазмолеммы пинеалоцитов. Активация адренорецепторов приводит к увеличению внутриклеточного содержания цАМФ и экспрессии гена *CREM*, а также к транскрипции арилалкиламин-N-ацетилтрансферазы, фермента синтеза мелатонина.

ЩИТОВИДНАЯ ЖЕЛЕЗА

Щитовидная железа секретирует регуляторы основного обмена — йодсодержащие гормоны — **трийодтиронин** (T_3) и **тироксин** (T_4), а также **кальцитонин**, один из эндокринных регуляторов обмена Ca^{2+}. Йодсодержащие гормоны вырабатывают эпителиальные клетки стенки фолликулов, кальцитонин — светлые клетки.

Развитие. Эпителий бранхиогенной группы желёз (щитовидная, вилочковая, околощитовидные) развивается из энтодермы глоточных карманов. В конце 3-го месяца развития плода начинается синтез йодсодержащих гормонов, появляющихся в амниотической жидкости. Синтезирующие кальцитонин светлые клетки (С-клетки) щитовидной железы развиваются из нервного гребня.

ПАРЕНХИМА

Паренхима щитовидной железы — совокупность секретирующих тиреоидные гормоны клеток и С-клеток, синтезирующих кальцитонин. И те, и другие входят в состав фолликулов и скоплений межфолликулярных клеток.

Тиреоциты и йодсодержащие гормоны

Фолликулы — различной величины и формы (преимущественно округлые) пузырьки, содержащие коллоид. Стенка фолликула образована эпителиальными фолликулярными клетками (продукция йодсодержащих гормонов), прикреплёнными к базальной мембране. Между базальной мембраной и фолликулярными клетками встречаются более крупные светлые клетки (синтез кальцитонина).

Фолликулярные клетки, или тироциты образуют стенку фолликула и формируют его содержимое, синтезируя и секретируя в коллоид тироглобулин. Фермент тиропероксидаза и рецептор N-ацетилглюкозамина также синтезируются в фолликулярных клетках. Основная функция фолликулярных клеток — синтез и секреция T_4 и T_3 — складывается из многих процессов: образование тироглобулина → секреция тироглобулина в полость фолликула → поглощение йода из крови → окисление йода → йодирование тироглобулина в полости фолликула → эндоцитоз и расщепление тироглобулина → секреция T_3 и T_4. Функцию фолликулярных клеток стимулирует тиротропин (ТТГ). Форма клеток (от низкой кубической до цилиндрической) эпителиальной стенки фолликула зависит от интенсивности их функционирования: высота клеток пропорциональна напряжённости осуществляемых в них процессов.

- **Базальная часть** клеток содержит ядро, гладкий и шероховатый эндоплазматический ретикулум. В плазмолемму встроены связанные с G-белком рецепторы ТТГ, Na^+/I^--котранспортёр. Возможна складчатость плазмолеммы (отражает интенсивность обмена между клетками и кровеносными капиллярами — захват йода, поступление метаболитов, секреция гормонов).
- **Латеральная** часть клеток содержит межклеточные контакты, предупреждающие просачивание коллоида.
- **Апикальная** часть содержит выраженный комплекс Гольджи (формирование секреторных пузырьков, присоединение углеводов к тироглобулину), разные типы пузырьков [секреторные (содержат тироглобулин), окаймлённые (незрелый тироглобулин из полости фолликула поступает в клетку для рециклизации и выве-

дения в кровоток), эндоцитозные (содержат зрелый тироглобулин для его последующей деградации в фаголизосомах)], микроворсинки (увеличение поверхности обмена между клетками и полостью фолликула). Апикальная плазмолемма содержит рецепторы N-ацетилгалактозамина (связывание незрелого тироглобулина для его интернализации путём опосредованного этими рецепторами эндоцитоза), рецепторы мегалина (интернализация, трансцитоз и секреция в кровь тироглобулина), анионообменники (перемещение йода из цитоплазмы клетки в полость фолликула). В связи с мембранными структурами апикальной части клеток находится тироперoксидаза.

Продукция йодсодержащих гормонов. Синтез и секреция йодсодержащих гормонов включает несколько этапов (рис. 9-17).

Йодсодержащие гормоны. Тироксин (T_4) и трийодтиронин (T_3) — водонерастворимые соединения, поэтому сразу после секреции в кровь гормоны образуют комплексы с транспортными белками плазмы, которые не только обеспечивают циркуляцию T_3 и T_4 в крови, но и предотвращают деградацию и экскрецию этих гормонов.

- **Тироксин** (3,5,3',5'-тетрайодтиронин, $C_{15}H_{11}I_4NO_4$, M_r 776,87) — основной йодсодержащий гормон, на долю T_4 приходится не менее 90% секретируемых щитовидной железой йодсодержащих гормонов.
  - **L-форма** тироксина физиологически примерно вдвое активнее рацемической (**DL-тироксин**), **D-форма** гормональной активности не имеет.
  - **Дейодирование наружного кольца** тироксина приводит к образованию T_3.
  - **Дейодирование внутреннего кольца** тироксина приводит к образованию реверсивного T_3 (rT_3), имеющего незначительную физиологическую активность.
- **Трийодотиронин** (3,5,3'-трийодтиронин, $C_{15}H_{12}I_3NO_4$, M_r 650,98). На долю T_3 приходится лишь 10% содержащихся в крови йодсодержащих гормонов, но физиологическая активность T_3 примерно в четыре раза выше, чем тироксина.
- **Функции йодсодержащих гормонов** многочисленны. Например, T_3 и T_4 увеличивают обменные процессы, ускоряют катаболизм белков, жиров и углеводов, эти гормоны необходимы для нормального развития ЦНС, они стимулируют рост хряща и поддерживают рост кости, увеличивают частоту сердечных сокращений и сердечный выброс. Крайне разнообразные эффекты йодсодержащих гормонов на клетки-мишени (ими практически являются все клетки организма) объясняют увеличением синтеза белков и потребления кислорода.

С-клетки

С-клетки в составе фолликулов называют также парафолликулярными клетками. В них происходит экспрессия кальцитонинового гена *CALC1*, кодирующего кальцитонин, катакальцин и относящийся к кальцитониновому гену пептид α. С-клетки крупнее тироцитов, в составе фолликулов расположены, как правило, одиночно. Морфология этих клеток характерна для клеток, синтезирующих белок на экспорт (присутствуют шероховатая эндоплазматическая сеть, комплекс Голь-

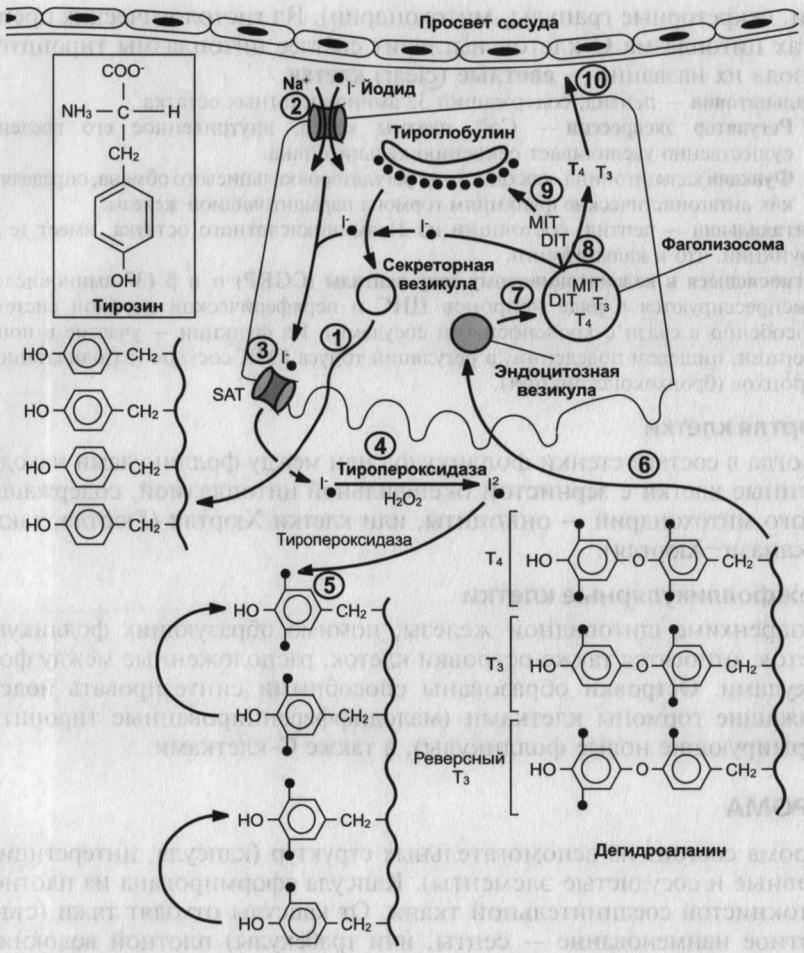

Рис. 9-17. Биосинтез йодсодержащих гормонов. **1**. Йод поступает в тироцит через Na^+/I^--котранспортёр. **2**. Из цитоплазмы в полость фолликула йодид транспортируется через анионообменник SAT. **3**. На границе апикальной мембраны тироцита и коллоида тиропероксидаза катализирует окисление йодида с образованием молекулы йода. **4**. Тиропероксидаза катализирует йодирование остатков тирозина в молекуле тироглобулина с образованием монойодтирозина и дийодтирозина. **5**. Синтез трийодтиронина и тетрайодтиронина. **6**. Интернализация йодированного тироглобулина путём эндоцитоза. **7**. Слияние эндоцитозного пузырька с лизосомой и деградация тироглобулина. **8**. Высвобождение монойодтирозина, дийодтирозина, Т3 и Т4 в цитоплазму клетки. **9**. Дейодирование и реутилизация монойодтирозина и дийодтирозина. **10**. Секреция йодсодержащих гормонов в кровь. [114]

джи, секреторные гранулы, митохондрии). На гистологических препаратах цитоплазма С-клеток выглядит светлее цитоплазмы тироцитов, отсюда их название — **светлые** (clear) **клетки**.

- **Кальцитонин** — пептид, содержащий 32 аминокислотных остатка.
  - **Регулятор экспрессии** — Ca^{2+} плазмы крови, внутривенное его введение существенно увеличивает секрецию кальцитонина.
  - **Функции** кальцитонина, как одного из регуляторов кальциевого обмена, определяют как антагонистические функциям гормона паращитовидной железы.
- **Катакальцин** — пептид, состоящий из 21 аминокислотного остатка, имеет те же функции, что и кальцитонин.
- **Относящиеся к кальцитониновому гену пептиды** (CGRP) α и β (37 аминокислот) экспрессируются в ряде нейронов ЦНС и периферической нервной системы (особенно в связи с кровеносными сосудами). Их функции — участие в ноцицепции, пищевом поведении, в регуляции тонуса ГМК сосудов (вазодилатация), бронхов (бронхоконстрикция).

Хюртля клетки

Иногда в составе стенки фолликулов или между фолликулами находят крупные клетки с зернистой оксифильной цитоплазмой, содержащие много митохондрий — онкоциты, или клетки Хюртля (Гюртля, также Асканази–Хюртля).

Межфолликулярные клетки

К паренхиме щитовидной железы, помимо образующих фолликулы клеток, относятся также островки клеток, расположенные между фолликулами. Островки образованы способными синтезировать йодсодержащие гормоны клетками (малодифференцированные тироциты, формирующие новые фолликулы), а также С-клетками.

СТРОМА

Строма состоит из вспомогательных структур (капсула, интерстиций, нервные и сосудистые элементы). Капсула сформирована из плотной волокнистой соединительной ткани. От капсулы отходят тяжи (стандартное наименование — септы, или трабекулы) плотной волокнистой соединительной ткани, содержащие кровеносные и лимфатические сосуды, нервы.

Интерстиций. Пространство органа заполняет поддерживающий элементы паренхимы каркас из рыхлой волокнистой соединительной ткани с кровеносными и лимфатическими сосудами, отдельными нервными волокнами и их окончаниями.

Кровоток железы интенсивен и сопоставим с кровоснабжением мозга, перфузией крови через почки и печень. Кровеносные капилляры фенестрированного типа контактируют с эндокринными клетками паренхимы.

Иннервация

- **Соматическая чувствительная**. В железе найдены чувствительные нервные окончания, образованные ветвлениями периферических отростков чувствительных нейронов.
- **Двигательная вегетативная** (симпатическая и парасимпатическая). Преобладают сопровождающие кровеносные сосуды и иннервирующие их ГМК варикозные ветвления постганглионарных симпатических нейронов. Эффекты вегетативной иннервации на эндокринную функцию незначительны.

ОКОЛОЩИТОВИДНЫЕ ЖЕЛЕЗЫ

Четыре небольшие паращитовидные железы расположены на задней поверхности и под капсулой щитовидной железы. Эпителий нижних двух паращитовидных желёз развивается из энтодермы третьей пары глоточных карманов, верхних двух — из четвёртой пары. Функция желёз — синтез и секреция Ca^{2+}-регулирующего пептидного гормона паратиреокрина (паратиреоидного гормона, ПТГ). ПТГ вместе с кальцитонином и катакальцином, а также с витамином D регулирует обмен кальция и фосфатов.

Каждая из четырёх желёз имеет собственную тонкую капсулу, от которой отходят перегородки (септы), содержащие кровеносные сосуды. Паренхима, образованная тяжами и островками эпителиальных клеток, содержит два типа клеток — главные и оксифильные.

- **Главные клетки** имеют базофильную цитоплазму (развита гранулярная эндоплазматическая сеть), комплекс Гольджи, мелкие митохондрии и секреторные гранулы диаметром 200–400 нм, содержащие ПТГ.
- **Оксифильные клетки** равномерно распределены в паренхиме железы или образуют небольшие скопления, содержат крупные митохондрии, слабо выраженный комплекс Гольджи и умеренно развитую гранулярную эндоплазматическую сеть. Функция оксифильных клеток неизвестна, их число с возрастом увеличивается.
- **Жировые клетки** всегда присутствуют в железе, с возрастом их количество увеличивается.

Паратиреоидный гормон, или паратиреокрин (паратирин, паратгормон, гормон паращитовидной железы, ПТГ, состоит из 84 аминокислотных остатков) поддерживает гомеостаз кальция и фосфатов. Регулятор экспрессии ПТГ — ионы Ca^{2+}, взаимодействующие с трансмембранными рецепторами главных клеток паращитовидных желёз. Ca^{2+} сыворотки регулирует секрецию ПТГ по механизму отрицательной обратной связи. **Функции**. ПТГ поддерживает гомеостаз Ca^{2+}. Паратиреокрин увеличивает содержание Ca^{2+} в плазме, усиливая его вымывание из костей, реабсорбцию в канальцах почки и всасывание в кишечнике.

НАДПОЧЕЧНИК

Надпочечники (см. рис. 9-24) — парные эндокринные органы, расположенные ретроперитонеально у верхних полюсов почки на уровне Th_{12} и L_1; масса надпочечника — примерно 4 г. Фактически это две железы: кора (на долю коры приходится около 80% массы железы) и мозговая часть. Кора надпочечников синтезирует кортикостероиды (минералокортикоиды, глюкокортикоиды и андрогены), хромаффинная ткань мозговой части — катехоловые амины.

Развитие. На 6-й неделе внутриутробного развития крупные мезодермальные клетки целомического эпителия образуют скопления между основанием дорзальной брыжейки первичной кишки и развивающимися урогенитальными валиками. По направлению к этим скоплениям из ближайших симпатических ганглиев мигрируют клетки нервного гребня — будущие хромаффинные клетки мозгового вещества. В дальнейшем число хромаффинных клеток возрастает вплоть до завершения полового развития. Мезодермальные клетки формируют две зоны коры: наружную — дефинитивную и эмбриональную (фетальную), расположенную на границе с мозговым веществом. Незадолго до рождения начинается дегенерация фетальной коры, и к концу первого года жизни фетальная кора полностью исчезает. В течение первого года жизни в дефинитивной коре различимы клубочковая, пучковая и сетчатая зоны; полностью дифференцировка корковой части надпочечника завершается к третьему году жизни.

Регенерация. Клетки коры и мозговой части железы способны поддерживать свою численность как путём их пролиферации, так и за счёт камбиального резерва.

- **Кора**. Непосредственно под капсулой органа находятся эпителиальные камбиальные клетки, постоянно дифференцирующиеся в эндокринные клетки коры. АКТГ стимулирует пролиферацию камбиального резерва.
- **Мозговая часть**. Часть мигрировавших сюда клеток нервного гребня сохраняется в виде камбиального резерва. Эти малодифференцированные клетки — источник развития новых хромаффинных клеток.

Кровоснабжение железы осуществляется из трёх источников: верхняя надпочечниковая артерия (ветвь нижней диафрагмальной артерии), средняя надпочечниковая артерия (отходит от аорты), нижняя надпочечниковая артерия (ветвь почечной артерии) (рис. 9-23). Верхняя и средняя надпочечниковые артерии дают начало капиллярам, пронизывающим корковое вещество и заканчивающимися мозговыми венозными синусами в мозговом веществе. Это означает, что гормоны, продуцируемые клетками коркового вещества, покидают кору, проходя через мозговое вещество, при этом глюкокортикоиды коры стимулируют секрецию адреналина из хромаффинных клеток. Это обстоятельство объясняет сочетанное вовлечение органа в развитие стрессовых ситуаций (адаптационный синдром, по Селье). Нижняя надпочечниковая артерия даёт начало мозговой артерии, которая кровоснабжает только мозговое вещество, минуя корковое, и заканчивается на мозговых венозных синусах. Медуллярные венозные синусы открываются в центральную вену.

КОРА НАДПОЧЕЧНИКА

Железа (рис. 9-24) окружена капсулой из плотной волокнистой соединительной ткани, от которой в толщу органа местами отходят соеди-

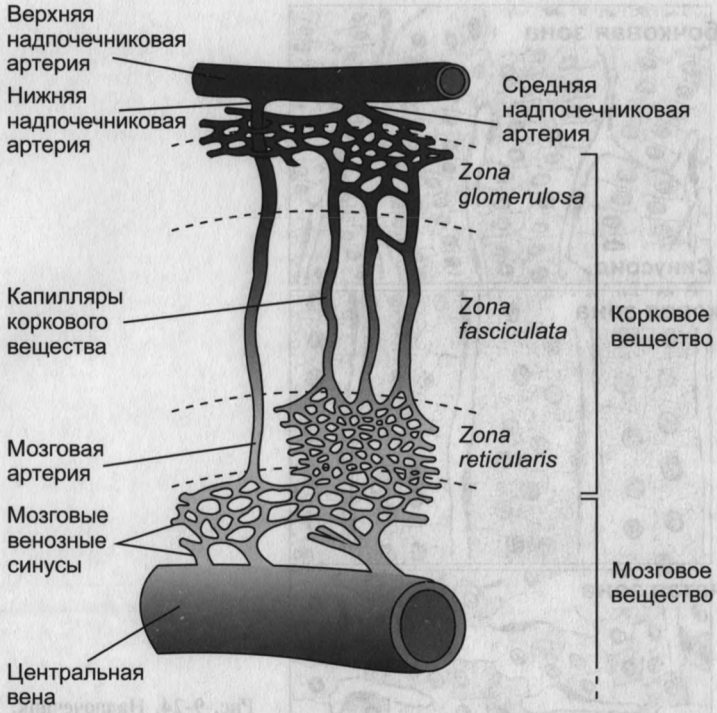

Рис. 9-23. Кровоснабжение надпочечника. [82, 90]

нительнотканные перегородки. Строма железы состоит из поддерживающей эндокринные клетки рыхлой волокнистой соединительной ткани, содержащей огромное количество кровеносных капилляров с фенестрированным эндотелием. Паренхима — совокупность эпителиальных тяжей, имеющих различную ориентацию на разном расстоянии от капсулы надпочечника. Это обстоятельство, а также характер гормонального стероидогенеза позволяет выделить в коре клубочковую, пучковую и сетчатую зоны.

Клубочковая зона. Тяжи эндокринных клеток подворачиваются под капсулу и на срезе имеют вид клубочков (15% толщины коры). Здесь синтезируются минералокортикоиды (преимущественно альдостерон). Стимулятор синтеза альдостерона — ангиотензин II и в незначительной степени — АКТГ. Клетки (рис. 9-25Б) имеют плотное округлое ядро с одним или двумя ядрышками, развитую гладкую эндоплазматическую сеть, некрупные митохондрии с пластинчатыми кристами, ри-

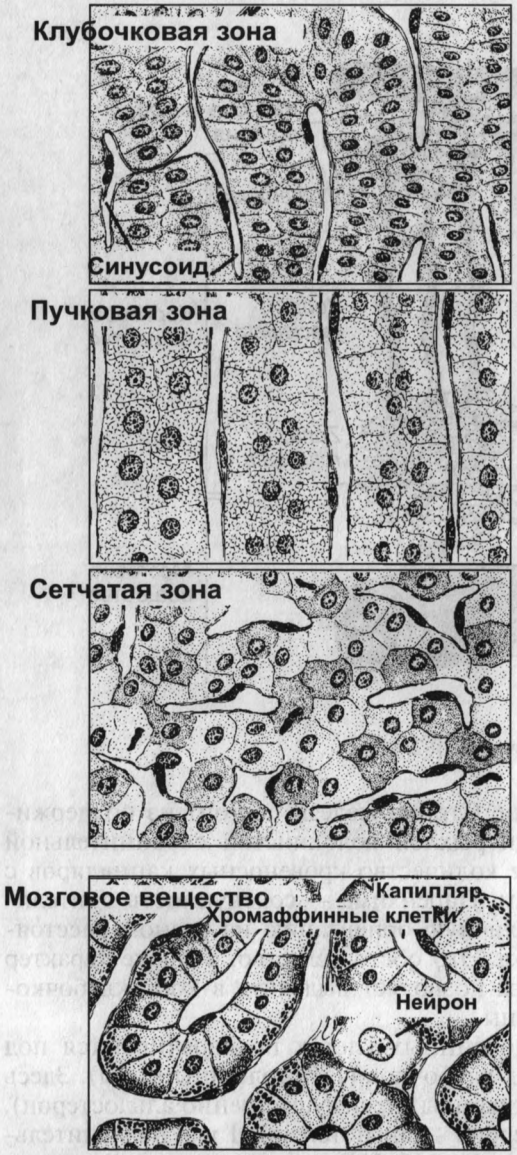

Рис. 9-24. Надпочечник. Непосредственно под капсулой в составе корковой части находится клубочковая зона. Она состоит из узких и более мелких по сравнению с другими зонами клеток. Крупные многоугольные клетки образуют параллельные тяжи пучковой зоны. Правильный ход тяжей нарушается в сетчатой зоне корковой части надпочечника. Мозговая часть представлена переплетающимися тяжами крупных хромаффинных клеток. К тяжам прилегают синусоидные кровеносные капилляры с широким просветом. [17]

босомы, хорошо развитый комплекс Гольджи и небольшое количество мелких липидных включений.

Пучковая зона занимает около 75% толщины коры. Тяжи эндокринных клеток и находящиеся между ними кровеносные капилляры расположены параллельно друг другу (в виде пучков). Здесь синтезируются глюкокортикоиды (преимущественно кортизол и кортизон), а также андрогены. Синтез глюкокортикоидов регулирует тропный гормон аденогипофиза — АКТГ. Клетки на гистологических препаратах выглядят как вакуолизированные (рис. 9-25А), поэтому их называют спонгиоциты. Вакуолизация клеток на гистологических препаратах отражает присутствие в цитоплазме спонгиоцитов значительного числа липидных капель (содержат преимущественно эфиры холестерина), вымываемых при подготовке препарата. Спонгиоциты содержат округлые митохондрии с кристами в виде трубочек и пузырьков, разветвлённую гладкую эндоплазматическую сеть, элементы гранулярной эндоплазматической сети, лизосомы, многочисленные липидные включения и пигментные гранулы, содержащие липофусцин.

Сетчатая зона. В наиболее глубоких частях коры (10% толщины коры) тяжи эндокринных клеток переплетаются, образуя подобие сети. В сетчатой зоне синтезируются глюкокортикоиды и стероидные гормоны типа андрогенов (дегидроэпиандростерон и андростендион). Тропный гормон — АКТГ. Гонадотропные гормоны гипофиза не влияют на секрецию гормонов в сетчатой зоне. В отличие от спонгиоцитов, клетки этой зоны содержат меньше липидных включений, но имеют крупные липофусциновые гранулы. Липофусциновые гранулы содержат лизосомальную кислую фосфатазу и рассматриваются как деградирующие лизосомы.

Стероидогенез гормонов коры надпочечника, а также стероидных гормонов половой сферы — сложный процесс (из железы выделено не менее 50 стероидов), по-разному происходящий в отдельных зонах коры. Стероидные гормоны, их промежуточные продукты, а также фармакологические аналоги гормонов синтезируются на базе холестерина. Процессы стероидогенеза обеспечивают ферменты, локализованные в митохондриях и гладкой эндоплазматической сети.

- **Глюкокортикоиды**. Основной глюкокортикоид, секретируемый надпочечниками, — кортизол; на его долю приходится 80%. Остальные 20% — кортизон, кортикостерон, 11-дезоксикортизол и 11-дезоксикортикостерон. АКТГ — основной регулятор синтеза глюкокортикоидов. Для синтеза и секреции кортиколиберина, АКТГ и кортизола характерна выраженная суточная периодичность. При нормальном ритме сна увеличение секреции кортизола наступает после засыпания и достигает максимума при пробуждении. Функции глюкокортикоидов разнообразны: от регуляции метаболизма до модификации иммунологического и воспалительного ответов. Наиболее важный метаболический эффект глюкокортикоидов — преобразование жира и мышечных белков в гликоген.

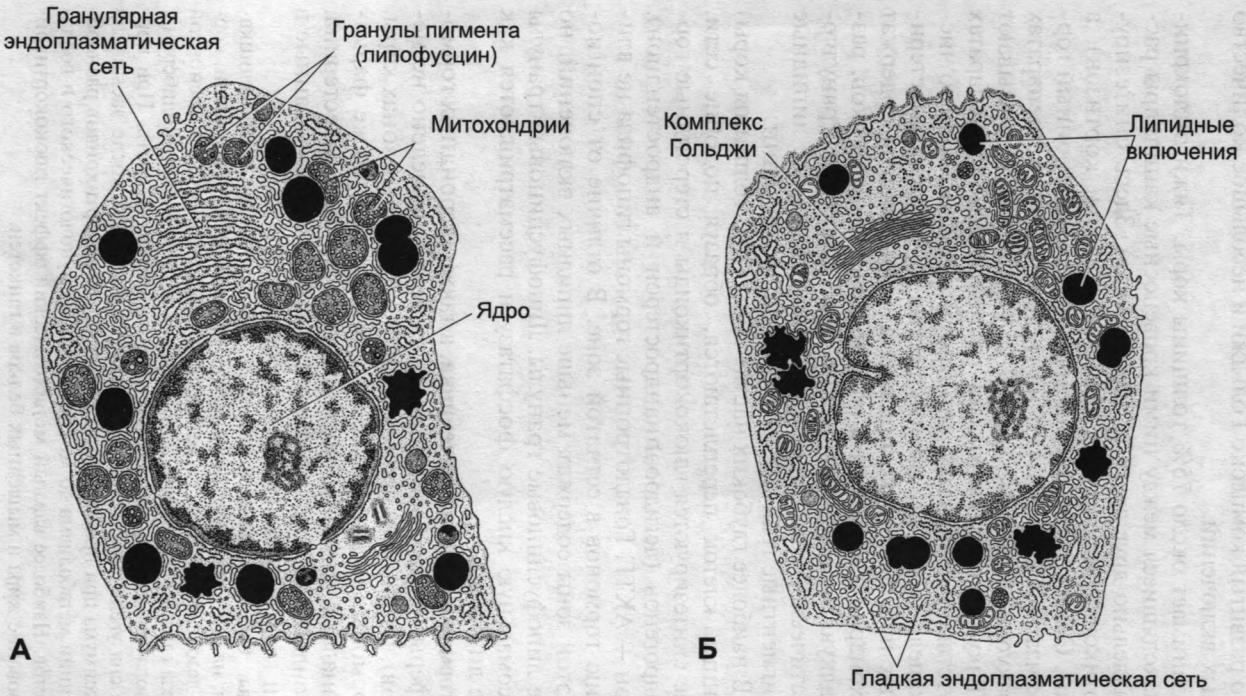

Рис. 9-25. Эндокринные клетки коры надпочечника. А — клетка пучковой зоны, вырабатывающая глюкокортикоиды и андрогены. Клетку называют спонгиоцитом, т.к. она имеет *пенистый* вид из-за множества липидных капель в цитоплазме; содержит округлые митохондрии с кристами в виде трубочек и пузырьков, разветвлённую гладкую эндоплазматическую сеть. **Б** — клетка клубочковой зоны, вырабатывающая альдостерон. Присутствуют развитая гладкая эндоплазматическая сеть, некрупные митохондрии с пластинчатыми кристами и небольшое количество мелких липидных включений. [17]

- **Минералокортикоиды**. Альдостерон — основной минералокортикоид. Другие стероиды надпочечника — кортизол, 11-дезоксикортизол, 11-дезоксикортикостерон, кортикостерон — имеют и минералокортикоидную активность, хотя — сравнительно с альдостероном — их суммарный вклад мал. Ангиотензин II — компонент системы «ренин-ангиотензины» — главный регулятор синтеза и секреции альдостерона. Этот пептид стимулирует выброс альдостерона. Натриуретические факторы ингибируют синтез альдостерона. Функция минералокортикоидов — поддержание баланса электролитов жидкостей организма, осуществляется посредством влияния на реабсорбцию ионов в почечных канальцах.
- **Андрогены**. В коре надпочечников синтезируются дегидроэпиандростерон и в меньшей степени андростендион.

МОЗГОВАЯ ЧАСТЬ НАДПОЧЕЧНИКА

Эндокринную функцию мозговой части надпочечника выполняют происходящие из нервного гребня хромаффинные клетки. При активации симпатической нервной системы надпочечники выбрасывают в кровь катехоловые амины (адреналин и норадреналин). Катехоламины имеют широкий спектр эффектов (воздействие на гликогенолиз, липолиз, глюконеогенез, существенное влияние на сердечно-сосудистую систему). Вазоконстрикция, параметры сокращения сердечной мышцы и другие эффекты катехоловых аминов реализуются через α- и β-адренергические рецепторы на поверхности клеток-мишеней (ГМК, секреторные клетки, кардиомиоциты). Серьёзные клинические проблемы возникают при опухолях эндокринных клеток и их предшественников (нейробластома, феохромоцитома).

Строма. В нежном поддерживающем каркасе, состоящем из рыхлой волокнистой соединительной ткани, расположены многочисленные сосудистые полости — венозные синусы — вариант капилляров типа синусоидов. Их отличительная особенность — значительный диаметр просвета, достигающий десятков и сотен мкм.

Иннервация. Мозговая часть органа содержит множество преганглионарных нервных волокон симпатического отдела нервной системы, хромаффинные клетки расценивают как постганглионарное звено (модифицированные постганглионарные симпатические нейроны) двигательной вегетативной иннервации. Между хромаффинными клетками в мозговом веществе можно также видеть рассеянные небольшие группы ганглионарных клеток с неясной функцией.

Хромаффинные клетки

Хромаффинные клетки (рис. 9-29) содержат гранулы с электронноплотным содержимым, которое с бихроматом калия даёт хромаффинную реакцию. Хромаффинные клетки — основной клеточный элемент мозговой части надпочечников и параганглиев, расположенных

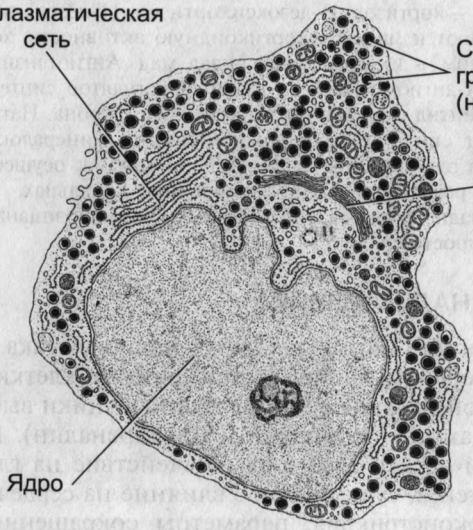

Рис. 9-29. Хромаффинная клетка. Характерны многочисленные электронно-плотные гранулы с катехоламинами. Значительный объём клетки занимает крупное ядро. Клетка содержит митохондрии, выраженный комплекс Гольджи, элементы гранулярной эндоплазматической сети. [17]

по ходу крупных артериальных стволов (например, каротидное тело). Мелкие скопления и одиночные хромаффинные клетки находят также в сердце, почках, симпатических ганглиях.

Хромаффинные клетки содержат многочисленные митохондрии, выраженный комплекс Гольджи, элементы гранулярной эндоплазматической сети, многочисленные электронно-плотные гранулы, содержащие преимущественно норадреналин и/или адреналин (по этому признаку хромаффинные клетки подразделяют на две субпопуляции), а также АТФ, энкефалины и хромогранины. **Адреналин-содержащие гранулы** гомогенны. **Норадреналин-содержащие гранулы** характеризуются повышенной плотностью содержимого в центральной части и наличием светлого ободка по периферии под мембраной гранулы.

Секреция гормонов из хромаффинных клеток происходит в результате стимулирующего влияния со стороны преганглионарных симпатических волокон и глюкокортикоидов. Секрет хромаффинных клеток содержит 10% норадреналина и 90% адреналина. Эти катехоламины имеют широкий спектр эффектов (воздействие на гликогенолиз, ли-

полиз, глюконеогенез, существенно влияние на сердечно-сосудистую систему). Вазоконстрикция, параметры сокращения сердечной мышцы и другие эффекты катехоловых аминов реализуются через α- и β-адренергические рецепторы на поверхности клеток-мишеней (ГМК, секреторные клетки, кардиомиоциты).

Глава 10

СЕРДЕЧНО-СОСУДИСТАЯ СИСТЕМА

Сердце и кровеносные сосуды образуют замкнутую разветвлённую сеть — сердечно-сосудистую систему. Кровеносные сосуды присутствуют почти во всех тканях. Их нет лишь в эпителиях, ногтях, хрящах, эмали зубов, в некоторых участках клапанов сердца и в ряде других областей, которые питаются за счёт диффузии необходимых веществ из крови. В зависимости от строения стенки кровеносного сосуда и его калибра, в сосудистой системе различают артерии, артериолы, капилляры, венулы и вены. Стенка артерий и вен состоит из трёх оболочек: внутренней (*tunica intima*), средней (*t. media*) и наружной (*t. adventitia*).

АРТЕРИИ

Артерии — кровеносные сосуды, транспортирующие кровь от сердца. Стенка артерий амортизирует ударную волну крови (систолический выброс) и переправляет далее выбрасываемую с каждым ударом сердца кровь. Артерии, расположенные вблизи сердца (магистральные сосуды), испытывают наибольший перепад давления. Поэтому они обладают выраженной эластичностью. Периферические же артерии имеют развитую мышечную стенку, способны изменять величину просвета, а следовательно, скорость кровотока и распределение крови в сосудистом русле.

Внутренняя оболочка. Поверхность *t. intima* выстлана пластом находящихся на базальной мембране плоских эндотелиальных клеток. Под эндотелием расположен слой рыхлой соединительной ткани (подэндотелиальный слой).

Внутренняя эластическая мембрана (*membrana elastica interna*) отделяет внутреннюю оболочку сосуда от средней.

Средняя оболочка. В состав *t. media*, помимо соединительнотканного матрикса с небольшим количеством фибробластов, входят ГМК и эластические структуры (эластические мембраны и эластические волокна). Соотношение этих элементов — главный критерий класси-

фикации артерий: в артериях мышечного типа преобладают ГМК, а в артериях эластического типа — эластические элементы.

Наружная оболочка образована волокнистой соединительной тканью с сетью кровеносных сосудов (*vasa vasorum*) и сопровождающими их нервными волокнами (*nervi vasorum*, преимущественно терминальные ветвления постганглионарных аксонов симпатического отдела нервной системы).

Артерии эластического типа

К артериям эластического типа относят аорту, лёгочный ствол, общую сонную и подвздошные артерии. В состав их стенки в большом количестве входят эластические мембраны и эластические волокна. Толщина стенки артерий эластического типа составляет примерно 15% диаметра их просвета.

Внутренняя оболочка представлена эндотелием и подэндотелиальным слоем.

- **Эндотелий**. Просвет аорты выстлан крупными эндотелиальными клетками полигональной или округлой формы, связанными плотными и щелевыми контактами. В области ядра клетка выпячивается в просвет сосуда. Эндотелий отделён от подлежащей соединительной ткани хорошо выраженной базальной мембраной.
- **Подэндотелиальный слой** содержит эластические, коллагеновые и ретикулиновые волокна (коллагены типа I и III), фибробласты, продольно ориентированные ГМК, микрофибриллы (коллаген типа VI).

Средняя оболочка имеет толщину около 500 мкм и содержит окончатые эластические мембраны, ГМК, коллагеновые и эластические волокна. **Окончатые эластические мембраны** имеют толщину 2—3 мкм, их около 50—75. С возрастом их количество и толщина увеличиваются. Между эластическими мембранами располагаются спирально ориентированные ГМК. ГМК артерий эластического типа специализированы для синтеза эластина, коллагена и других компонентов межклеточного вещества. В средней оболочке аорты и лёгочного ствола присутствуют кардиомиоциты.

Наружная оболочка содержит пучки коллагеновых и эластических волокон, ориентированных продольно или идущих по спирали. Адвентиция содержит также мелкие кровеносные и лимфатические сосуды, миелиновые и безмиелиновые волокна. *Vasa vasorum* кровоснабжают наружную оболочку и наружную треть средней оболочки. Ткани внутренней оболочки и внутренних двух третей средней оболочки питаются за счёт диффузии веществ из крови, находящейся в просвете сосуда.

Артерии мышечного типа

Их суммарный диаметр (толщина стенки + диаметр просвета) достигает 1 см, диаметр просвета варьирует от 0,3 до 10 мм. Артерии мышечного типа относят к распределительным.

- **Внутренняя эластическая мембрана** не во всех артериях мышечного типа развита одинаково хорошо. Сравнительно слабо она выражена в артериях мозга и его оболочек, в ветвях лёгочной артерии, а в пупочной артерии полностью отсутствует.
- **Средняя оболочка** содержит 10–40 плотно упакованных слоёв ГМК. ГМК ориентированы спирально, что обеспечивает регуляцию просвета сосуда в зависимости от тонуса ГМК. Вазоконстрикция (сужение просвета) происходит при сокращении ГМК средней оболочки. Вазодилатация (расширение просвета) происходит при расслаблении ГМК. Снаружи средняя оболочка ограничена наружной эластической мембраной, выраженной слабее, чем внутренняя. **Наружная эластическая мембрана** имеется лишь в крупных артериях; в артериях меньшего калибра она отсутствует.
- **Наружная оболочка** в артериях мышечного типа развита хорошо. Внутренний её слой — плотная волокнистая соединительная ткань, а наружный — рыхлая соединительная ткань. Обычно в наружной оболочке присутствуют многочисленные нервные волокна и окончания, сосуды сосудов, жировые клетки. В наружной оболочке коронарных и селезёночной артерий присутствуют ориентированные продольно (по отношению к продольной оси сосуда) ГМК.

АРТЕРИОЛЫ

Артерии мышечного типа переходят в артериолы — короткие сосуды, имеющие важное значение для регуляции артериального давления (АД). Стенка артериолы состоит из эндотелия, внутренней эластической мембраны, нескольких слоёв циркулярно ориентированных ГМК и наружной оболочки. Снаружи к артериоле прилегают периваскулярные соединительнотканные клетки, безмиелиновые нервные волокна, пучки коллагеновых волокон. В артериолах наименьшего диаметра внутренняя эластическая мембрана отсутствует, исключение составляют приносящие артериолы в почке.

Терминальная артериола содержит продольно ориентированные эндотелиальные клетки и непрерывный слой циркулярно ориентированных ГМК. Кнаружи от ГМК расположены фибробласты.

Метартериола отходит от терминальной и во многих участках содержит циркулярно ориентированные ГМК.

КАПИЛЛЯРЫ

Разветвлённая капиллярная сеть соединяет артериальное и венозное русла. Капилляры участвуют в обмене веществ между кровью и тканями. Общая обменная поверхность (поверхность капилляров и венул) составляет не менее 1000 м^2, а в пересчёте на 100 г ткани — 1,5 м^2. В регуляции капиллярного кровотока принимают непосредственное участие артериолы и венулы. Плотность капилляров в различных органах существенно варьирует. Так, на 1 мм^3 миокарда, головного мозга, печени, почек приходится 2500–3000 капилляров; в скелетной

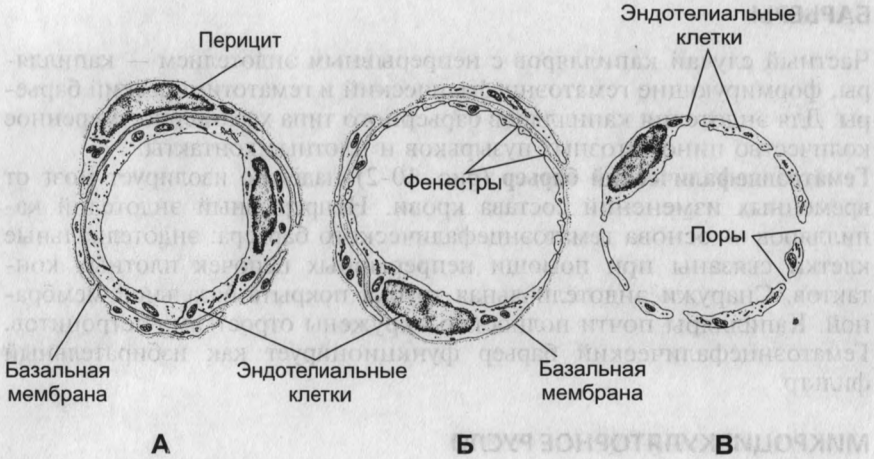

Рис. 10-1. Типы капилляров: **А** — капилляр с непрерывным эндотелием; **Б** — с фенестрированным эндотелием; **В** — капилляр синусоидного типа. [17]

мышце — 300–1000 капилляров; в соединительной, жировой и костной тканях их значительно меньше.

Типы капилляров

Стенка капилляра образована эндотелием, его базальной мембраной и перицитами. Различают три основных типа капилляров (рис. 10-1): с непрерывным эндотелием, с фенестрированным эндотелием и с прерывистым эндотелием.

Капилляры с непрерывным эндотелием — наиболее распространённый тип. Диаметр их просвета менее 10 мкм. Эндотелиальные клетки связаны при помощи плотных контактов, содержат множество пиноцитозных пузырьков, участвующих в транспорте метаболитов между кровью и тканями. Капилляры этого типа характерны для мышц.

Капилляры с фенестрированным эндотелием присутствуют в капиллярных клубочках почки, эндокринных железах, ворсинках кишки. Фенестра — истончённый участок эндотелиальной клетки диаметром 50–80 нм. Фенестры облегчают транспорт веществ через эндотелий.

Капилляр с прерывистым эндотелием называют также капилляром синусоидного типа, или синусоидом. Подобный тип капилляров присутствует в кроветворных органах, такие капилляры состоят из эндотелиальных клеток с щелями между ними и прерывистой базальной мембраны.

БАРЬЕРЫ

Частный случай капилляров с непрерывным эндотелием — капилляры, формирующие гематоэнцефалический и гематотимический барьеры. Для эндотелия капилляров барьерного типа характерно умеренное количество пиноцитозных пузырьков и плотные контакты.

Гематоэнцефалический барьер (рис. 10-2) надёжно изолирует мозг от временных изменений состава крови. Непрерывный эндотелий капилляров — основа гематоэнцефалического барьера: эндотелиальные клетки связаны при помощи непрерывных цепочек плотных контактов. Снаружи эндотелиальная трубка покрыта базальной мембраной. Капилляры почти полностью окружены отростками астроцитов. Гематоэнцефалический барьер функционирует как избирательный фильтр.

МИКРОЦИРКУЛЯТОРНОЕ РУСЛО

Совокупность артериол, капилляров и венул составляет структурно-функциональную единицу сердечно-сосудистой системы — микроциркуляторное (терминальное) русло (рис. 10-3). Терминальное русло организовано следующим образом: под прямым углом от терминальной артериолы отходит метартериола, пересекающая всё капиллярное русло и открывающаяся в венулу. От артериол берут начало анастомо-

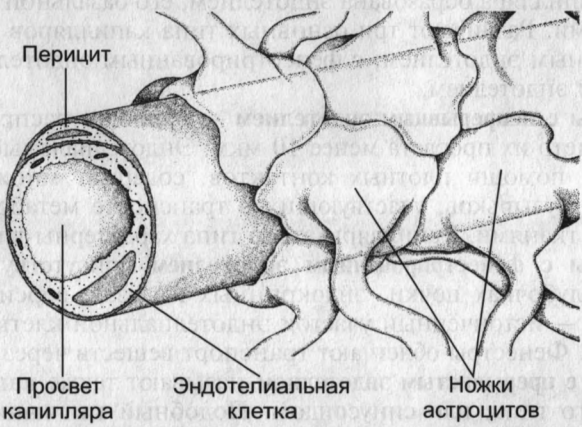

Рис. 10-2. Гематоэнцефалический барьер образован эндотелиальными клетками капилляров мозга. Базальная мембрана, окружающая эндотелий, и перициты, а также астроциты, ножки которых полностью охватывают капилляр снаружи, не являются компонентами барьера. [17]

зирующие истинные капилляры, образующие сеть; венозная часть капилляров открывается в посткапиллярные венулы. В месте отделения капилляра от артериол имеется прекапиллярный сфинктер — скопление циркулярно ориентированных ГМК. **Сфинктеры** контролируют локальный объём крови, проходящей через истинные капилляры; объём же крови, проходящей через терминальное сосудистое русло в целом, определяется тонусом ГМК артериол. В микроциркуляторном русле присутствуют **артериовенозные анастомозы**, связывающие артериолы непосредственно с венулами или мелкие артерии с мелкими венами. Стенка сосудов анастомоза содержит много ГМК. Артериове-

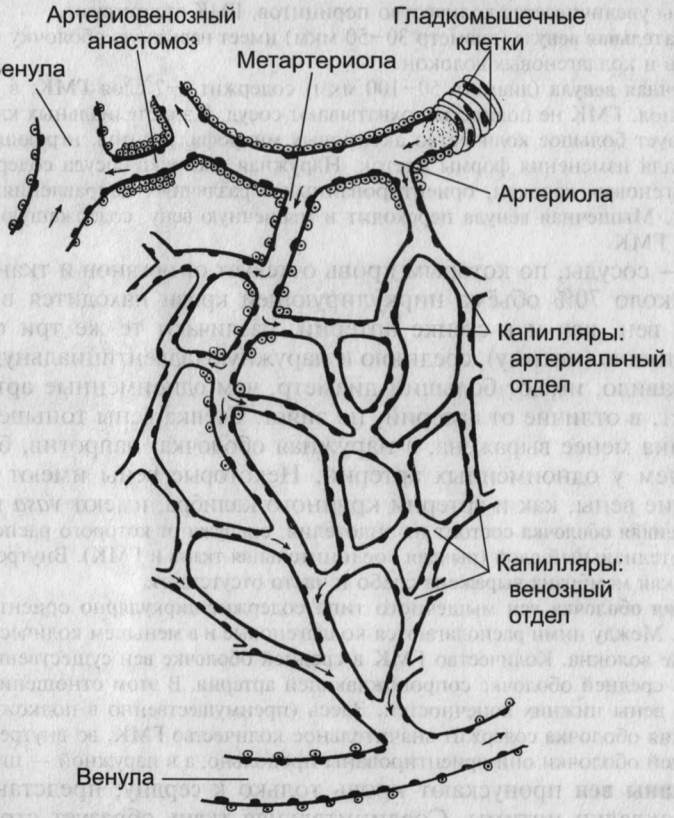

Рис. 10-3. Микроциркуляторное русло. Артериола → метартериола → капиллярная сеть с двумя отделами — артериальный и венозный → венула. Артериовенозные анастомозы соединяют артериолы с венулами. [17]

нозные анастомозы в большом количестве присутствуют в некоторых участках кожи (мочка уха, пальцы), где они играют важную роль в терморегуляции.

ВЕНЫ

Кровь из капилляров терминальной сети последовательно поступает в посткапиллярные, собирательные, мышечные венулы и попадает в вены.

Венулы

- **Посткапиллярная венула** (диаметр от 8 до 30 мкм) служит обычным местом выхода лейкоцитов из циркуляции. По мере увеличения диаметра посткапиллярной венулы увеличивается количество перицитов, ГМК отсутствуют.
- **Собирательная венула** (диаметр 30—50 мкм) имеет наружную оболочку из фибробластов и коллагеновых волокон.
- **Мышечная венула** (диаметр 50—100 мкм) содержит 1—2 слоя ГМК; в отличие от артериол, ГМК не полностью охватывают сосуд. В эндотелиальных клетках присутствует большое количество актиновых микрофиламентов, играющих важную роль для изменения формы клеток. Наружная оболочка сосуда содержит пучки коллагеновых волокон, ориентированных в различных направлениях, фибробласты. Мышечная венула переходит в мышечную вену, содержащую несколько слоёв ГМК.

Вены — сосуды, по которым кровь оттекает от органов и тканей к сердцу. Около 70% объёма циркулирующей крови находится в венах. В стенке вен, как и в стенке артерий, различают те же три оболочки: внутреннюю (интиму), среднюю и наружную (адвентициальную). Вены, как правило, имеют больший диаметр, чем одноимённые артерии. Их просвет, в отличие от артерий, не зияет. Стенка вены тоньше; средняя оболочка менее выражена, а наружная оболочка, напротив, более толстая, чем у одноимённых артерий. Некоторые вены имеют клапаны. Большие вены, как и артерии крупного калибра, имеют *vasa vasorum*.

- **Внутренняя оболочка** состоит из эндотелия, снаружи от которого расположен подэндотелиальный слой (рыхлая соединительная ткань и ГМК). Внутренняя эластическая мембрана выражена слабо и часто отсутствует.
- **Средняя оболочка** вен мышечного типа содержит циркулярно ориентированные ГМК. Между ними располагаются коллагеновые и в меньшем количестве эластические волокна. Количество ГМК в средней оболочке вен существенно меньше, чем в средней оболочке сопровождающей артерии. В этом отношении отдельно стоят вены нижних конечностей. Здесь (преимущественно в подкожных венах) средняя оболочка содержит значительное количество ГМК, во внутренней части средней оболочки они ориентированы продольно, а в наружной — циркулярно.
- **Клапаны вен** пропускают кровь только к сердцу; представляют собой складки интимы. Соединительная ткань образует структурную основу створок клапанов, а вблизи их фиксированного края располагаются ГМК. Клапаны отсутствуют в венах брюшной полости, грудной клетки, мозга, сетчатки и костей.

- **Венозные синусы** — пространства в соединительной ткани, выстланные эндотелием. Заполняющая их венозная кровь не выполняет метаболическую функцию, а придаёт ткани особые механические свойства (упругость, эластичность и др.). Подобным образом организованы коронарные синусы, синусы твёрдой мозговой оболочки и кавернозных тел.

РЕГУЛЯЦИЯ ПРОСВЕТА СОСУДОВ

Сосудистые афференты. Изменения pO_2 и pCO_2 крови, концентрации H^+, молочной кислоты, пирувата и ряда других метаболитов оказывают локальные эффекты на стенку сосудов. Эти же изменения регистрируют встроенные в стенку сосудов **хеморецепторы**, а также **барорецепторы**, реагирующие на давление в просвете сосудов. Эти сигналы достигают центров регуляции кровообращения и дыхания. Барорецепторы особенно многочисленны в дуге аорты и в стенке крупных вен, лежащих близко к сердцу. Эти нервные окончания образованы терминалями волокон, проходящих в составе блуждающего нерва. В рефлекторной регуляции кровообращения участвуют каротидный синус и каротидное тельце, а также подобные им образования дуги аорты, лёгочного ствола, правой подключичной артерии.

Каротидный синус расположен вблизи бифуркации общей сонной артерии, это расширение просвета внутренней сонной артерии тотчас у места её ответвления от общей сонной артерии. Здесь, в наружной оболочке, присутствуют многочисленные барорецепторы. Если учесть, что средняя оболочка сосуда в пределах каротидного синуса относительно тонка, то легко представить, что нервные окончания в наружной оболочке высокочувствительны к любым изменениям артериального давления. Отсюда информация поступает в центры, регулирующие деятельность сердечно-сосудистой системы. Нервные окончания барорецепторов каротидного синуса — терминали волокон, проходящих в составе синусного нерва — ветви языкоглоточного нерва.

Каротидное тельце (рис. 10-5) реагирует на изменения химического состава крови. Тельце расположено в стенке внутренней сонной артерии и состоит из клеточных скоплений, погружённых в густую сеть широких капилляров синусоидоподобного типа. Каждый клубочек каротидного тельца (гломус) содержит 2—3 гломусных клетки, или клетки типа I, а на периферии клубочка расположены 1—3 клетки типа II. Афферентные волокна для каротидного тельца содержат вещество P.

Вазоконстрикторы и вазодилататоры. Просвет кровеносных сосудов уменьшается при сокращении ГМК средней оболочки (вазоконстрикция) или увеличивается при их расслаблении (вазодилатация). ГМК стенки сосудов (в особенности артериол) имеют рецепторы к разным гуморальным факторам, взаимодействие которых с ГМК приводит к вазоконстрикции или вазодилатации.

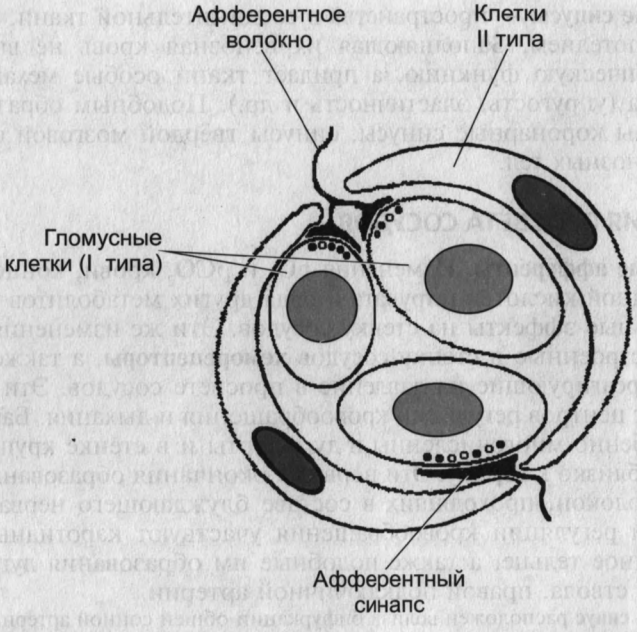

Рис. 10-5. Клубочек каротидного тельца состоит из 2–3 клеток типа I (гломусные клетки), окружённых клетками типа II. Клетки типа I образуют синапсы (нейромедиатор — дофамин) с терминалями афферентных нервных волокон. [17]

Двигательная вегетативная иннервация. Величину просвета сосудов регулирует также вегетативная нервная система.

- **Адренергическая иннервация** расценивается как преимущественно сосудосуживающая. Сосудосуживающие симпатические волокна обильно иннервируют мелкие артерии и артериолы кожи, скелетных мышц, почек и чревной области. Плотность иннервации одноимённых вен значительно меньше. Сосудосуживающий эффект реализуется при помощи норадреналина — агониста α-адренорецепторов.
- **Холинергическая иннервация**. Парасимпатические холинергические волокна иннервируют сосуды наружных половых органов. При половом возбуждении вследствие активации парасимпатической холинергической иннервации происходит выраженное расширение сосудов половых органов и увеличение в них кровотока. Холинергический сосудорасширяющий эффект прослежен также в отношении мелких артерий мягкой мозговой оболочки.

Сердце

Развитие. Сердце закладывается на 3-й неделе внутриутробного развития. В мезенхиме между энтодермой и висцеральным листком спланхнотома образуются две эндокардиальные трубки, выстланные эндотелием. Эти трубки — зачаток эндокарда. Трубки растут и окружаются висцеральным листком спланхнотома. Эти участки спланхнотома утолщаются и дают начало миоэпикардиальным пластинкам. Позднее обе закладки сердца сближаются и срастаются. Теперь общая закладка сердца (сердечная трубка) имеет вид двухслойной трубки. Из эндокардиальной её части развивается эндокард, а из миоэпикардиальной пластинки — миокард и эпикард. Мигрирующие из нервного гребня клетки участвуют в формировании выносящих сосудов и клапанов сердца.

Стенка сердца состоит из трёх оболочек: эндокард, миокард и эпикард.

Эндокард — аналог *t. intima* сосудов — выстилает полости сердца. В желудочках он тоньше, чем в предсердиях. Эндокард состоит из эндотелия, подэндотелиального, мышечно-эластического и наружного соединительнотканного слоёв.

- **Эндотелий**. Внутренняя часть эндокарда представлена плоскими полигональными эндотелиальными клетками, расположенными на базальной мембране. Клетки содержат небольшое количество митохондрий, умеренно выраженный комплекс Гольджи, пиноцитозные пузырьки, многочисленные филаменты. Эндотелиальные клетки эндокарда имеют рецепторы атриопептина и α_1-адренорецепторы.
- **Подэндотелиальный** слой (внутренний соединительнотканный) представлен рыхлой соединительной тканью.
- **Мышечно-эластический слой**, расположенный кнаружи от эндотелия, содержит ГМК, коллагеновые и эластические волокна.
- **Наружный соединительнотканный слой**. Наружная часть эндокарда состоит из волокнистой соединительной ткани. Здесь можно встретить островки жировой ткани, мелкие кровеносные сосуды, нервные волокна.

Миокард. В состав мышечной оболочки сердца входят рабочие кардиомиоциты, миоциты проводящей системы, секреторные кардиомиоциты, поддерживающая рыхлая волокнистая соединительная ткань, коронарные сосуды. Разные типы кардиомиоцитов рассмотрены в главе 7 (см. рисунки 7-21, 7-22 и 7-24).

Проводящая система. Атипичные кардиомиоциты (водители ритма и проводящие миоциты, см. рис. 10-14, см. также рис. 7-24) образуют синусно-предсердный узел, предсердно-желудочковый узел, предсердно-желудочковый пучок. Клетки пучка и его ножек переходят в волокна Пуркинье. Клетки проводящей системы при помощи десмосом и щелевых контактов формируют волокна. Назначение атипичных кардиомиоцитов — автоматическая генерация импульсов и их проведение к рабочим кардиомиоцитам.

- **Синусно-предсердный узел** — номотопный водитель ритма, определяет автоматию сердца (главный водитель ритма), генерирует 60—90 импульсов в минуту.
- **Предсердно-желудочковый узел**. При патологии синусно-предсердного узла его функция переходит к атриовентрикулярному (АВ) узлу (частота генерации импульсов — 40—50 в минуту).

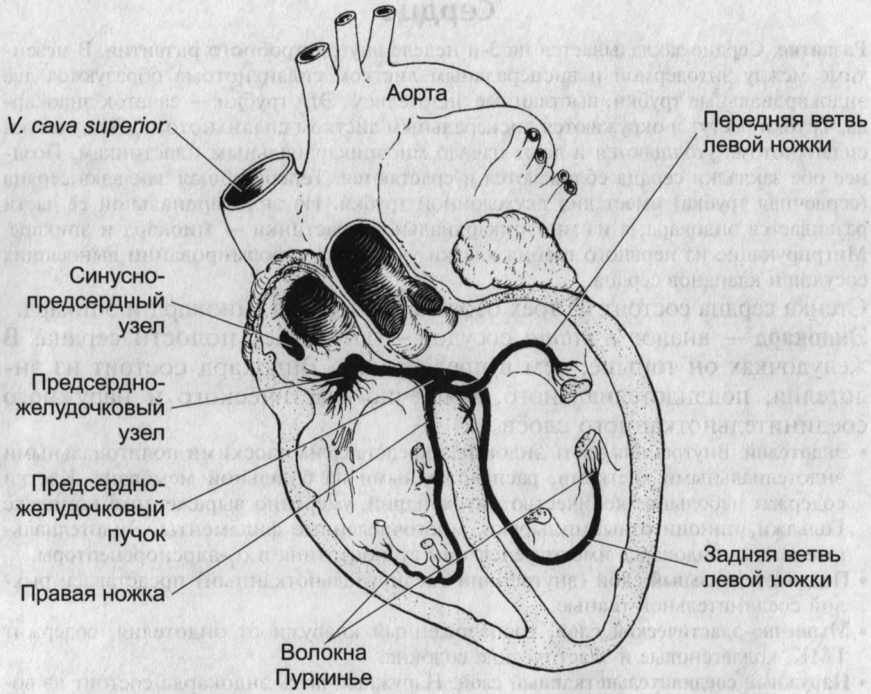

Рис. 10-14. Проводящая система сердца. Импульсы генерируются в синусно-предсердном узле и передаются по стенке предсердия в предсердно-желудочковый узел, а затем по предсердно-желудочковому пучку, его правой и левой ножкам до волокон Пуркинье в стенке желудочков. [17]

- **Предсердно-желудочковый пучок** состоит из ствола, правой и левой ножек. Левая ножка распадается на переднюю и заднюю ветви. Скорость проведения по предсердно-желудочковому пучку — 1–1,5 м/с (в рабочих кардиомиоцитах возбуждение распространяется со скоростью 0,5–1 м/с), частота генерации импульсов — 30–40/ мин.
- **Волокна** Пуркинье. Скорость проведения импульса по волокнам Пуркинье — 2-4 м/с, частота генерации импульсов — 20–30/ мин.

Эпикард — висцеральный листок перикарда, образован тонким слоем соединительной ткани, срастающейся с миокардом. Свободная поверхность покрыта мезотелием.

Перикард. Основу перикарда составляет соединительная ткань с многочисленными эластическими волокнами. Поверхность перикарда выстлана мезотелием. Артерии перикарда образуют густую сеть, в которой выделяют поверхностные и глубокие сплетения. В перикарде

присутствуют капиллярные клубочки и артериоло-венулярные анастомозы. Эпикард и перикард разделены щелевидным пространством — перикардиальной полостью, содержащей до 50 мл жидкости, которая облегчает скольжение серозных поверхностей.

Иннервация сердца

Регуляцию функций сердца осуществляют вегетативная двигательная иннервация, гуморальные факторы и автоматия сердца.

Вегетативная иннервация сердца рассмотрена в главе 7.

Афферентная иннервация. Чувствительные нейроны ганглиев блуждающих нервов и спинномозговых узлов (C_8—Th_6) образуют свободные и инкапсулированные нервные окончания в стенке сердца. Афферентные волокна проходят в составе блуждающих и симпатических нервов.

Гуморальные факторы

Кардиомиоциты имеют α_1-адренорецепторы, β-адренорецепторы, м-холинорецепторы. Активация α_1-адренорецепторов способствует поддержанию силы сокращения. Агонисты β-адренорецепторов вызывают увеличение частоты и силы сокращения, м-холинорецепторов — уменьшение частоты и силы сокращения. Норадреналин выделяется из аксонов постганглионарных симпатических нейронов и действует на β_1-адренорецепторы рабочих кардиомиоцитов предсердий и желудочков, а также пейсмейкерные клетки синусно-предсердного узла.

Коронарные сосуды. Симпатические влияния почти всегда приводят к увеличению коронарного кровотока. α_1-Адренорецепторы и β-адренорецепторы неравномерно распределены по коронарному руслу. α_1-Адренорецепторы присутствуют в ГМК сосудов крупного калибра, их стимуляция вызывает сужение артериол и вен сердца. β-Адренорецепторы чаще встречаются в мелких коронарных артериях. Стимуляция β-адренорецепторов расширяет артериолы.

Глава 11

ИММУННАЯ ЗАЩИТА

В общем виде главная функция иммунной системы состоит в защите организма в условиях чужеродного окружения. Решение этой стратегической задачи осуществляется несколькими путями, в том числе защитой от «несвоего» (инфекции, трансплантат) и элиминации модифицированного «своего» (опухоли, повреждённые и стареющие клетки).

Основные понятия

Антиген — вещество, несущее признаки генетически чужеродной информации. Антиген можно определить как молекулу, распознаваемую иммунокомпетентными клетками как чужеродную (не свою). Молекула антигена взаимодействует с антителами (АТ), Т- или В-клеточными рецепторами. Если В-лимфоциты распознают свободную молекулу антигена, то Т-лимфоциты — фрагмент антигена на поверхности других клеток. Количество разных антигенов (антигенных детерминант) достигает 10^{18}.

Антитело (АТ) — гликопротеин, относящийся к классу иммуноглобулинов (Ig). АТ специфически взаимодействует с комплементарным антигеном. АТ существуют в миллионах разновидностей, и каждая молекула имеет уникальный участок связывания антигенной детерминанты. АТ синтезируются плазматическими клетками в ходе гуморального иммунного ответа. Выделено пять разных классов (изотипов) АТ — IgA, IgD, IgE, IgG и IgM.

Главный комплекс гистосовместимости. Синтез молекул главного комплекса гистосовместимости (молекул МНС) контролирует комплекс генов МНС. Гены МНС характеризуются выраженным полиморфизмом и имеют большое количество аллелей. Спектр молекул МНС уникален для каждого организма и определяет его биологическую индивидуальность. Молекулы, кодируемые генами МНС, подразделяют на два класса: молекулы **МНС класса I** и молекулы **МНС класса II**. Молекулы МНС — гликопротеины плазматической мембраны — экспрессированы на всех антиген-представляющих клетках и являются мишенями иммунного ответа. Молекулы МНС контролируют иммунный ответ.

Молекулы МНС класса II участвуют в представлении антигенов Т-клеткам и во взаимодействии Т- и В-лимфоцитов. Молекулы МНС классов I и II распознаются поверхностноклеточными дифференцировочными молекулами CD и участвуют в реакциях клеточной цитотоксичности, осуществляемой цитотоксическими Т-лимфоцитами (T_C).

- **CD8**. Молекулы МНС класса I взаимодействуют с молекулой CD8, экспрессируемой на мембране предшественника T_C.
- **CD4**. Молекулы МНС класса II взаимодействуют с молекулой CD4, экспрессируемой на мембране Т-хелпера (T_H), что вызывает выделение лимфокинов, стимулирующих пролиферацию и созревание предшественников T_C.

ИММУНОКОМПЕТЕНТНЫЕ КЛЕТКИ

К иммунокомпетентным клеткам относят Т- и В-лимфоциты (Т- и В-клетки), NK-клетки и антиген-представляющие клетки. Т-лимфоциты развиваются в тимусе из костномозговых клеток-предшественниц. В-лимфоциты дифференцируются в печени плода и костном мозге взрослого организма. NK-клетки образуются из предшественников лимфоидных клеток в костном мозге. Все антиген-представляющие клетки имеют костномозговое происхождение.

Т-лимфоциты

Т-лимфоциты (тимус-зависимые) ответственны за **клеточный иммунный ответ**, а также помогают реагировать на антиген В-лимфоцитам при гуморальном иммунном ответе. Т-лимфоциты узнают антиген, предварительно процессированный и представленный на поверхности антиген-представляющих клеток (рис. 11-5). Т-клетки состоят из функциональных подтипов **$CD4^+$** и **$CD8^+$**.

- **Т-хелперы** (T_H) — $CD4^+$ Т-клетки. При активации синтезируют и секретируют цитокины (ИЛ2, ИЛ4, ИЛ5, ИЛ6, γ-интерферон). В ходе иммунного ответа узнают молекулы МНС класса II.
- **Цитотоксические Т-лимфоциты** (T_C) — $CD8^+$ Т-клетки, уничтожают инфицированные вирусом, опухолевые и чужеродные клетки при помощи перфорина, взаимодействуя с молекулой МНС класса I, встроенной в плазматическую мембрану клетки-мишени.
- **Т-супрессоры** (T_S) — представители $CD8^+$ Т-клеток — регулируют интенсивность иммунного ответа, подавляя активность T_H клеток; предотвращают развитие аутоиммунных реакций; защищают организм от нежелательных последствий иммунной реакции.

Дифференцировка Т-лимфоцитов. Стволовая кроветворная клетка поступает из костного мозга в тимус, где протекает антиген-независимое созревание Т-клеток. Здесь предшественники Т-лимфоцитов начинают экспрессировать специфические маркёры: Т-клеточный рецептор, CD2, CD3, CD4 или CD8 (см. рис. 11-5).

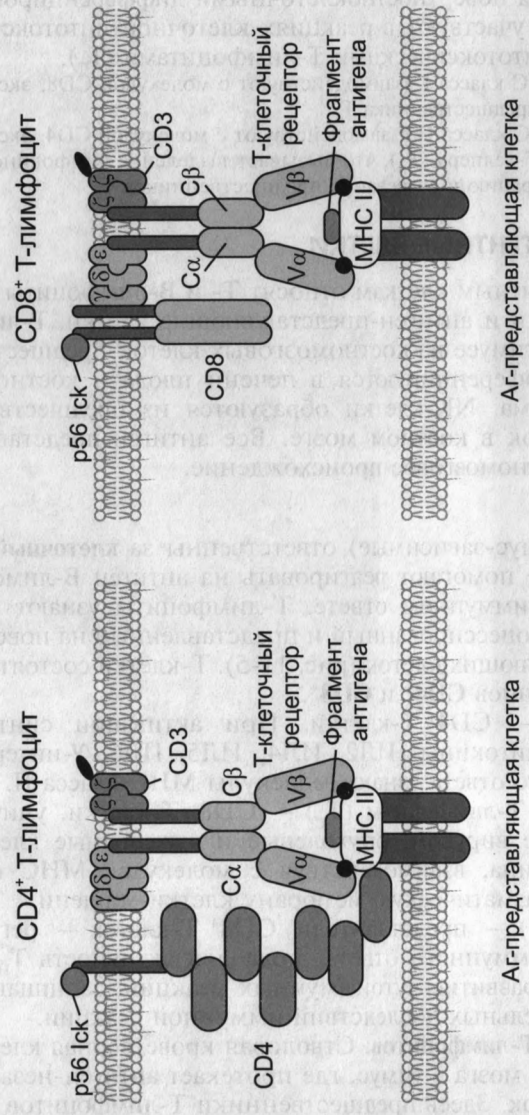

Рис. 11-5. Т-клеточный рецептор и другие специфические маркёры Т-клеток. [100]

В-лимфоциты

В-лимфоциты ответственны за **гуморальный иммунный ответ**. Из красного костного мозга В-лимфоциты мигрируют в **тимус-независимые зоны** лимфоидных органов. Продолжительность жизни большинства В-лимфоцитов не превышает десяти дней, если они не активируются антигеном. В этом случае зрелые В-лимфоциты (плазматические клетки) вырабатывают АТ — Ig всех известных классов. В-клетки составляют от 5 до 15% лимфоцитов периферической крови и морфологически не отличаются от Т-клеток. CD19, CD20, CD22, CD79a и В-клеточный рецептор — основные маркёры, используемые для идентификации В-клеток.

Дифференцировка В-лимфоцитов начинается в печени на 9-й неделе развития, продолжается в красном костном мозге, где и поддерживается на протяжении всей жизни. Дифферон для В-лимфоцита выглядит следующим образом: стволовая кроветворная клетка → общий лимфоидный предшественник В- и Т-клеток → ранний про-В-лимфоцит (про от англ. *progenitor*, предшественник) → поздний про-В-лимфоцит → большой пре-В-лимфоцит → малый пре-В-лимфоцит → незрелый В-лимфоцит → зрелый В-лимфоцит.

NK-клетки

NK-клетки составляют до 10% всех лимфоцитов крови, не имеют поверхностных детерминант, характерных для Т- и В-лимфоцитов (МНС-нерестригированные киллеры). NK-клетки убивают ауто-, алло- и ксеногенные опухолевые клетки, инфицированные некоторыми вирусами и бактериями клетки. В типичных NK-клетках экспрессируются дифференцировочные молекулы CD2, CD7, CD56 и CD16 (рецептор Fc-фрагмента IgG).

Антиген-представляющие клетки

Антиген-представляющие клетки присутствуют преимущественно в коже, лимфатических узлах, селезёнке и тимусе. Это макрофаги, дендритные клетки, фолликулярные отростчатые клетки лимфоузлов и селезёнки, клетки Лангерханса кожи (внутриэпидермальные дендроциты), эпителиальные клетки вилочковой железы. Эти клетки захватывают, процессируют и представляют антиген (эпитоп) на своей поверхности другим иммунокомпетентным клеткам, вырабатывают интерлейкины и другие цитокины.

Дендритные клетки происходят из костного мозга и образуют популяцию долгоживущих клеток, которые запускают и модулируют иммунный ответ. В костном мозге их предшественники образуют субпопуляцию $CD34^+$ клеток, которые способны дифференцироваться во внутриэпидермальные дендроциты для эпителия и дендритные клетки

для внутренней среды. Дифференцировку дендритных клеток поддерживают колониестимулирующий фактор гранулоцитов и макрофагов GM-CSF и ИЛ3. Дендритные клетки имеют звездчатую форму и в состоянии покоя несут на поверхности относительно небольшое количество молекул МНС.

ВЗАИМОДЕЙСТВИЕ КЛЕТОК ПРИ ИММУННОМ ОТВЕТЕ

Иммунный ответ возможен в результате активации клонов лимфоцитов и состоит из двух фаз. В первой фазе антиген активирует те лимфоциты, которые его распознают. Во второй (эффекторной) фазе эти лимфоциты координируют иммунный ответ, направленный на устранение антигена.

Гуморальный иммунный ответ

В гуморальном иммунном ответе участвуют макрофаги (антиген-представляющие клетки), Т-хелперы и В-лимфоциты.

Макрофаг поглощает вторгшийся в организм антиген и подвергает его процессингу — расщеплению на фрагменты. Фрагменты антигена выставляются на поверхности клетки вместе с молекулой МНС. Комплекс «антиген—молекула МНС класса II» предъявляется Т-хелперу (рис. 11-9).

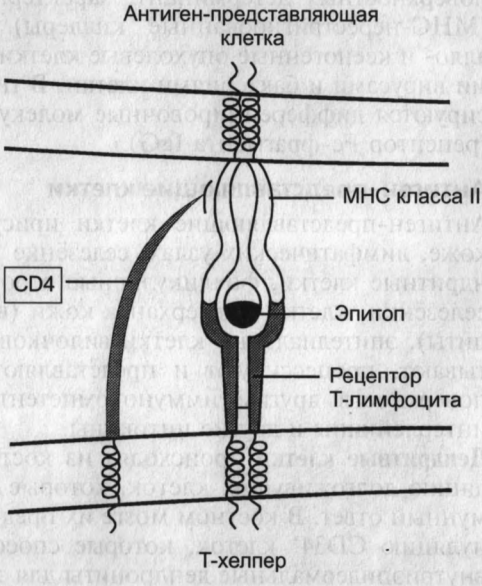

Рис. 11-9. Распознавание антигена рецептором Т-лимфоцита. При помощи рецептора Т-лимфоцита Т-клетка распознаёт антиген, но только находящийся в комплексе с молекулой МНС. В случае $T_н$-клетки в процессе участвует её молекула — CD4, которая свободным концом связывается с молекулой МНС. Распознаваемый Т-клеткой антиген имеет два участка: один взаимодействует с молекулой МНС, другой (эпитоп) связывается с рецептором Т-лимфоцита. Подобный тип взаимодействия, но с участием молекулы CD8, характерен для процесса распознавания T_c-лимфоцитом антигена, связанного с молекулой МНС класса I. [17]

Т-хелпер распознаёт комплекс «антиген–молекула МНС класса II» на поверхности антиген-представляющей клетки. Узнавание Т-хелпером нужных молекул на поверхности антиген-представляющей клетки стимулирует секрецию ИЛ1. Активированный ИЛ1 Т-хелпер синтезирует ИЛ2 и рецепторы ИЛ2, через которые агонист стимулирует пролиферацию Т-хелперов и цитотоксических Т-лимфоцитов. В случае Т-хелпера речь идёт об аутокринной стимуляции, когда клетка реагирует на тот агент, который сама же синтезирует и секретирует. Таким образом, после взаимодействия с антиген-представляющей клеткой Т-хелпер приобретает способность отвечать на действие ИЛ2 всплеском пролиферации. Биологический смысл этого процесса состоит в накоплении такого количества Т-хелперов, которое обеспечит образование в лимфоидных органах необходимого количества плазматических клеток, способных вырабатывать АТ против данного антигена.

В-лимфоцит. Активация В-лимфоцита предполагает прямое взаимодействие антигена с Ig на поверхности В-клетки. В этом случае сам В-лимфоцит процессирует антиген и представляет его фрагмент в связи с молекулой МНС II на своей поверхности. Этот комплекс распознаёт Т-хелпер, отобранный при помощи того же антигена, который участвовал в отборе данного В-лимфоцита.

Активированный В-лимфоцит дифференцируется в плазматическую клетку: увеличивается количество рибосом, гранулярная эндоплазматическая сеть и комплекс Гольджи становятся более выраженными.

Плазматическая клетка (см. рис. 6-35) синтезирует Ig. ИЛ6, выделяемый активированными Т-хелперами, стимулирует секрецию Ig. Часть зрелых В-лимфоцитов после антиген-зависимой дифференцировки циркулирует в организме как клетки памяти.

Клеточный иммунный ответ

Клеточный иммунный ответ характеризуется пролиферацией коммитированных иммунокомпетентных клеток, реагирующих с антигеном в комплексе с молекулой МНС класса I на поверхности чужеродных клеток или эндогенными антигенами в комплексе с молекулой МНС класса I на поверхности собственных вирус-инфицированных и трансформированных (опухолевых) клеток. В клеточном иммунном ответе участвует цитотоксический Т-лимфоцит.

Цитотоксический Т-лимфоцит (T_C). Предъявленный на поверхности клетки-мишени антиген в комплексе с молекулой МНС класса I связывается с рецептором цитотоксического Т-лимфоцита. В этом процессе участвует молекула CD8 клеточной мембраны T_C. Секретируемый Т-хелперами ИЛ2 стимулирует пролиферацию цитотоксических Т-лимфоцитов. Цитотоксический Т-лимфоцит распознаёт клетку-мишень и прикрепляется к ней. В цитоплазме активированного

цитотоксического Т-лимфоцита присутствуют мелкие гранулы с цитолитическим белком перфорином. Выделяемые Т-киллером молекулы перфорина полимеризуются в мембране клетки-мишени в присутствии Ca^{2+}. Сформированные в плазматической мембране клетки-мишени перфориновые поры пропускают воду и соли, но не молекулы белка. В итоге клетка гибнет, теряя воду и ионы.

Органы иммунной защиты

Различают центральные (первичные) и периферические (вторичные) органы иммунной защиты. Центральные лимфоидные органы (костный мозг, тимус) — главное место лимфопоэза. Здесь лимфоциты дифференцируются из клеток-предшественниц, размножаются и созревают. Т-клетки созревают в тимусе, а В-лимфоциты — в печени плода и костном мозге взрослого организма. В ходе дифференцировки в центральных органах лимфоциты начинают экспрессировать рецепторы, которые в дальнейшем могут связываться с антигеном. В центральных органах отбираются и выживают те лимфоциты, которые толерантны (невосприимчивы) к собственным антигенам. К периферическим (вторичным) лимфоидным органам относят селезёнку, лимфатические узлы, лимфоидную ткань, связанную со слизистой оболочкой (лимфатические фолликулы, миндалины). В периферических лимфоидных органах лимфоциты взаимодействуют между собой, со вспомогательными клетками и с антигенами. Здесь макрофаги, антиген-представляющие клетки и зрелые Т- и В-лимфоциты участвуют в иммунном ответе, образуются эффекторные клетки и клетки памяти. Иммунные реакции с участием циркулирующих в крови антигенов протекают в селезёнке. Клетки лимфатических узлов реагируют с антигеном, циркулирующим в лимфе. Лимфоидная ткань, связанная со слизистой оболочкой, реагирует на антиген, проникающий в неё из внешней среды.

ТИМУС

Тимус (вилочковая железа) относится к железам бранхиогенной группы и развивается из материала 3-го и 4-го глоточных карманов. На 8-й неделе в зачатке тимуса появляются лимфоидные клетки, мигрирующие из костного мозга.

Тимус — двудольчатый орган, расположенный в грудной полости. Каждая доля состоит из долек, разделённых соединительнотканными трабекулами (септами). Капсула и отходящие от неё септы построены из плотной волокнистой соединительной ткани. Объём органа заполнен эпителиальным каркасом, в котором располагаются тимоциты

(так называют лимфоциты тимуса). Эпителиальные (эпителиоретикулярные) клетки в дольке тимуса образуют сеть и участвуют в дифференцировке тимоцитов. В дольке зрелого тимуса различают корковый и мозговой слои.

В тимусе происходит антиген-независимая дифференцировка Т-лимфоцитов. Тимус подвергается возрастной инволюции. Атрофия начинается в пубертатном периоде и продолжается в течение всей жизни. Атрофия тимуса зависит от чувствительности тимоцитов к глюкокортикоидам. Все процессы, приводящие к резкому увеличению уровня глюкокортикоидов (беременность, стресс), ускоряют инволюцию тимуса. Образование Т-клеток в тимусе продолжается и во взрослом организме, но с меньшей интенсивностью.

Дифференцировка тимоцитов

Клетка-предшественница Т-лимфоцитов поступает в тимус из костного мозга в плодном периоде (рис. 11-11). Она экспрессирует на своей поверхности дифференцировочную молекулу CD7, а позже — CD1 и CD2. **Протимоциты** имеют фенотип $CD7^+CD1^+CD2^+cCD3^+CD4^-CD8^-$. Молекула CD1 исчезает, когда клетка становится зрелой, а цитоплазматическая форма CD3 (cCD3) переходит в мембранную.

Тимоциты. По мере сборки α- и β-цепей Т-клеточного рецептора протимоциты начинают экспрессировать маркёры CD4 и CD8, давая начало большинству тимоцитов с фенотипом $CD1^+CD2^+CD4^+CD8^+$. Эти клетки способны дифференцироваться в двух направлениях: в клетки $CD1^-CD2^+\mathbf{CD4}^+CD8^-$ и клетки $CD1^-CD2^+CD4^-\mathbf{CD8}^+$ при наличии у обоих подтипов мембранного маркёра CD3 и αβ-рецептора Т-лимфоцита. Этим клеткам разрешено покидать тимус, они появляются в периферической крови и лимфоидных органах. Выселившиеся из тимуса Т-лимфоциты экспрессируют либо CD4, либо CD8, но клетки фенотипа $CD4^+CD8^+$ отсутствуют.

Корковый слой

Субкапсулярная часть коркового слоя содержит делящиеся клетки — лимфобласты (клетки-предшественницы Т-лимфоцитов, ранние протимоциты). Они взаимодействуют с эпителиальными клетками (рис. 11-13), при этом происходит селекция лимфоцитов и большинство Т-лимфоцитов погибает в корковом слое. В корковом слое присутствует гематотимический барьер.

Внутренняя часть содержит потомки лимфобластов, в большинстве своём неделящиеся малые тимоциты и эпителиальные клетки. По мере созревания протимоциты утрачивают дифференцировочную молекулу CD1, но приобретают CD3, CD4 и CD8. Дальнейшая их дифференцировка протекает в мозговой части дольки тимуса.

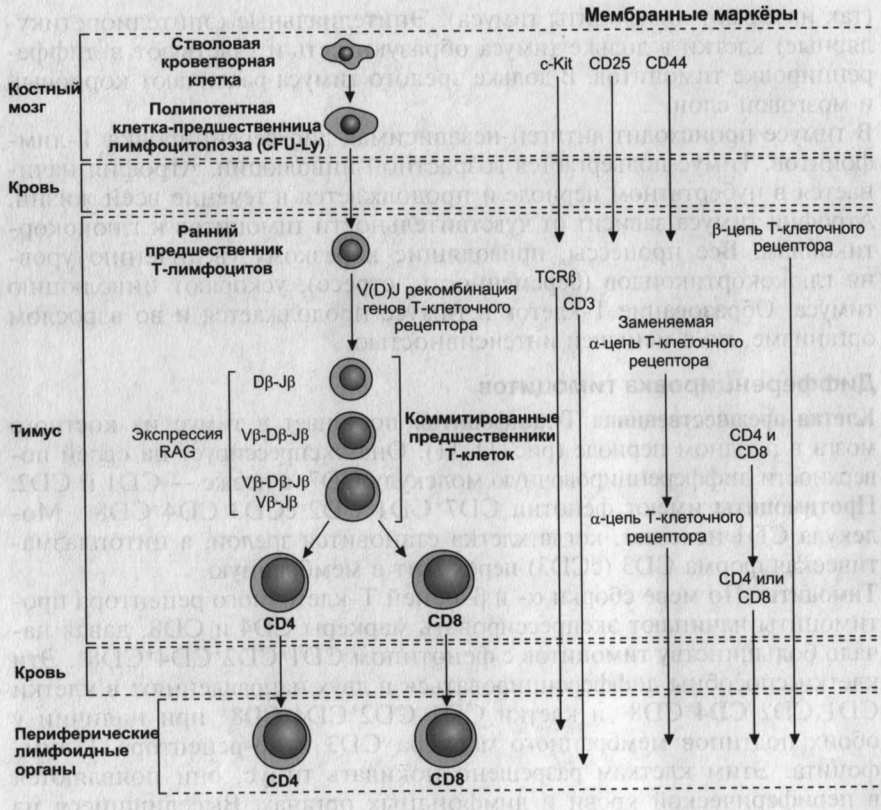

Рис. 11-11. Дифференцировка Т-лимфоцитов от стволовой кроветворной клетки до состояния терминальной дифференцировки. [98]

Эпителиальные (эпителиоретикулярные) клетки имеют крупное округлое ядро. Их характерная особенность — наличие длинных отростков, содержащих пучки тонофиламентов. Отростки соединяются между собой при помощи десмосом. В цитоплазме присутствуют гранулы, содержащие **тимозины** и **тимопоэтин**. Эпителиальные клетки экспрессируют молекулы МНС класса II.

Гематотимический барьер делает корковую часть недоступной для антигенов из внутренней среды организма и защищает от их действия созревающие здесь Т-лимфоциты. Барьер образуют эндотелиальные клетки и эпителиальные клетки со своей базальной мембраной.

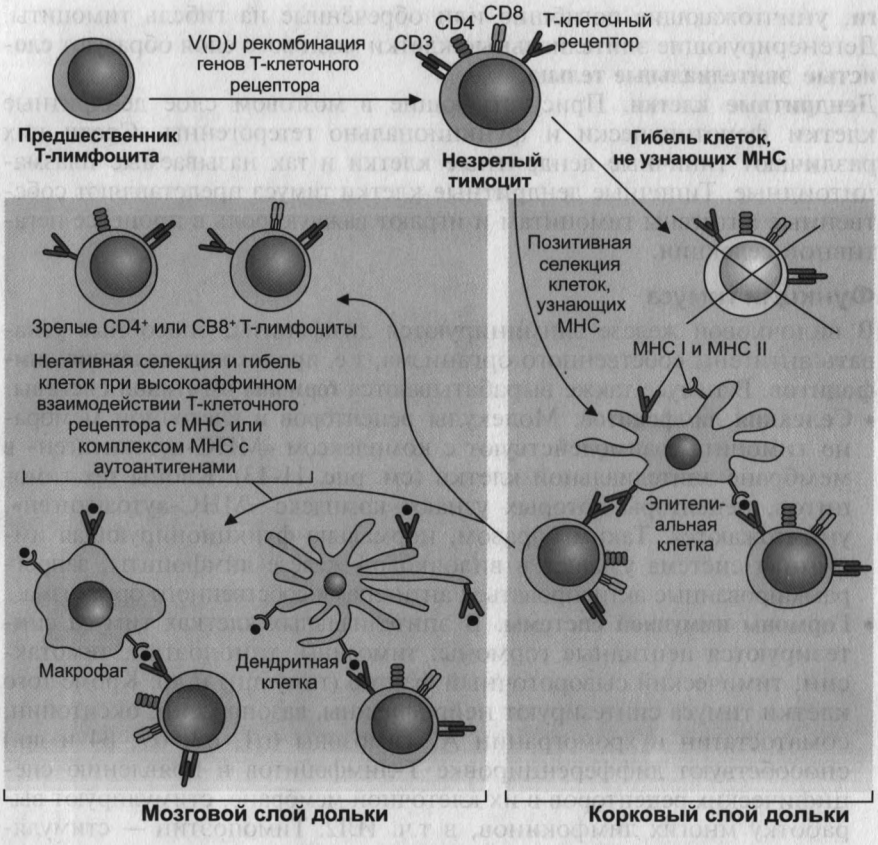

Рис. 11-13. Селекция тимоцитов. Выживающие в ходе отбора тимоциты превращаются в зрелые Т-клетки. В процесс отбора вовлечены клетки тимуса — эпителиальные, дендритные и макрофаги. Отобранные в тимусе зрелые Т-лимфоциты не реагируют на собственные молекулы МНС и толерантны к собственным антигенам. Важной сигнальной молекулой, участвующей в процессах созревания и дифференцировки клеток, является Т-клеточный рецептор. [17]

Мозговой слой

Тимоциты из коркового слоя поступают в мозговой слой и дифференцируются в $CD4^+$ и $CD8^+$ лимфоциты. Зрелые Т-клетки выходят из мозгового слоя по венулам и выносящим лимфатическим сосудам. Только 3–5% клеток, продуцируемых в тимусе, покидает этот орган. Остальные клетки погибают. В мозговом слое присутствуют **макрофа-**

ги, уничтожающие погибшие или обречённые на гибель тимоциты. Дегенерирующие эпителиальные клетки мозгового слоя образуют **слоистые эпителиальные тельца**.

Дендритные клетки. Присутствующие в мозговом слое дендритные клетки фенотипически и функционально гетерогенны. Среди них различают типичные дендритные клетки и так называемые плазмацитоидные. Типичные дендритные клетки тимуса представляют собственные антигены тимоцитам и играют важную роль в процессе негативной селекции.

Функции тимуса

В вилочковой железе элиминируются лимфоциты, способные узнавать антигены собственного организма, т.е. происходит **селекция лимфоцитов**. В тимусе также вырабатываются **гормоны иммунной системы**.

- **Селекция лимфоцитов**. Молекулы рецепторов в клеточной мембране тимоцита взаимодействуют с комплексом «МНС-аутоантиген» в мембране эпителиальной клетки (см. рис. 11-13). Клоны тех тимоцитов, рецепторы которых узнают комплекс «МНС-аутоантиген», уничтожаются. Таким образом, нормально функционирующая иммунная система удаляет в вилочковой железе лимфоциты, запрограммированные активироваться антигенами собственного организма.
- **Гормоны иммунной системы**. В эпителиальных клетках тимуса синтезируются пептидные гормоны: тимозины, тимопоэтин, тимотаксин, тимический сывороточный фактор (тимулин) и др. Кроме того клетки тимуса синтезируют нейрофизины, вазопрессин, окситоцин, соматостатин и хромогранин А. Тимозины ($\alpha 1$, $\alpha 3$, $\alpha 7$, $\beta 4$ и др.) способствуют дифференцировке Т-лимфоцитов и появлению специфических рецепторов в их клеточной мембране, стимулируют выработку многих лимфокинов, в т.ч. ИЛ2. Тимопоэтин — стимулятор дифференцировки предшественников Т-лимфоцитов, влияет на дифференцировку Т-лимфоцитов, но не на их иммунологический репертуар.

ЛИМФАТИЧЕСКИЕ УЗЛЫ

Сеть лимфатических узлов фильтрует антиген из интерстициальной жидкости и лимфы. Лимфатические узлы появляются в конце 2-го—начале 3-го месяцев внутриутробного развития. Лимфатический узел (рис. 11-16) имеет округлую или почковидную форму размером 2—10 мм, снаружи покрыт соединительнотканной капсулой, от которой отходят трабекулы. Лимфа поступает в узел через несколько приносящих лимфатических сосудов. Через ворота (*hilus*) узла проходят кровеносные и выносящий лимфатический сосуд. В лимфатическом узле

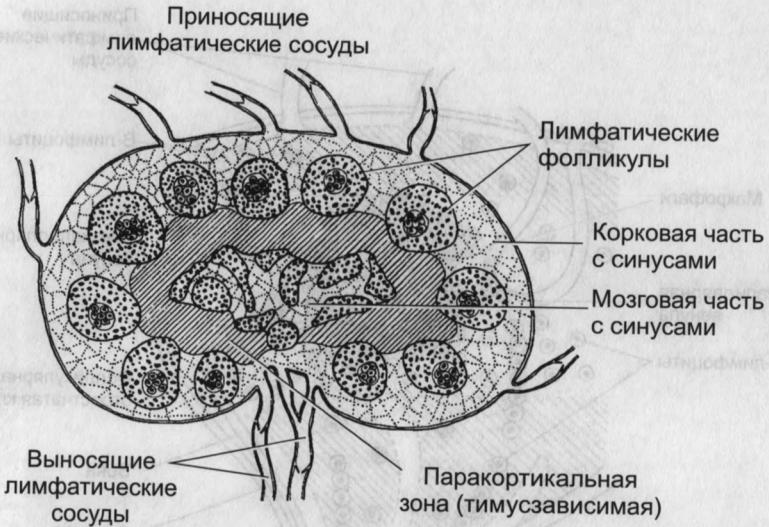

Рис. 11-16. Лимфатический узел разделён на корковую и мозговую части. В корковой части расположены лимфатические фолликулы, от которых в мозговую часть отходят мозговые тяжи. Тимус-зависимая паракортикальная зона заштрихована. [17]

различают корковую и мозговую части, а также синусы. На границе между корковой и мозговой частями расположена **тимус-зависимая паракортикальная зона**. В лимфатическом узле Т-лимфоциты взаимодействуют с В-лимфоцитами и фолликулярными отростчатыми клетками. Из паренхимы лимфатического узла лимфоциты поступают в выносящий лимфатический сосуд. В лимфатическом узле происходит созревание В- и Т-клеток, в результате которого В-лимфоциты приобретают способность продуцировать АТ, Т-хелперы — поддерживать цитокинами взаимодействие иммунокомпетентных клеток, а цитотоксические Т-лимфоциты — уничтожать инфицированные и опухолевые клетки.

Корковая часть

По периферии лимфатического узла, в корковой его части, расположены многочисленные лимфатические фолликулы и корковые синусоиды (синусы). **Корковая часть — В-клеточная зона**.

Лимфатические фолликулы. В ретикулярной строме лимфатического фолликула располагаются В-лимфоциты, дендритные клетки и макрофаги. При активации лимфатического фолликула формируется зародышевый центр (рис. 11-17).

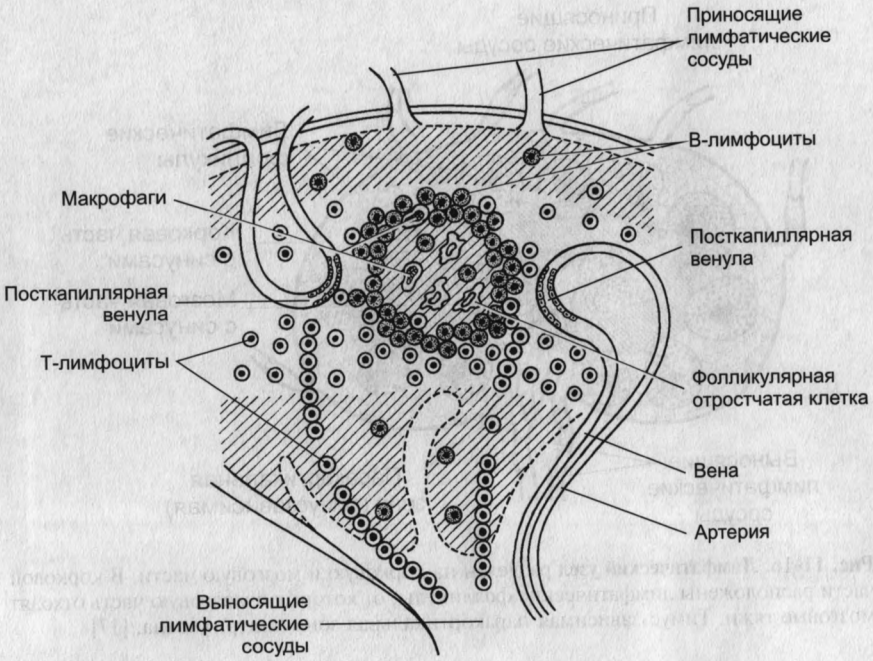

Рис. 11-17. Распределение Т- и В-лимфоцитов в лимфатическом узле. Тимус-зависимая зона — светлая. Тимус-независимая зона заштрихована. Т-лимфоциты поступают в паренхиму узла из посткапиллярных венул и вступают в контакт с фолликулярными отростчатыми клетками и В-лимфоцитами. [17]

- **Зародышевый центр** — специализированная структура лимфатических фолликулов, появление которого сопровождает иммунный ответ. В центральной части такого активированного фолликула присутствует *светлая зона* — центр размножения (зародышевый центр), светлую зону окружает мантия из лимфоцитов (*тёмная зона*). В тёмной зоне центра в В-клетках осуществляется процесс соматической рекомбинации генов иммуноглобулинов. Этому процессу сопутствует негативная селекция В-клеток в светлой зоне.
- **Дендритные клетки**. Активированные фолликулы имеют два типа дендритных клеток: фолликулярные отростчатые клетки, которые представляют нативный антиген В-лимфоцитам, и $CD11c^+$-клетки, процессирующие антиген и представляющие его фрагмент Т-хелперам.
- **Плазматические клетки**. В зародышевом центре В-лимфоциты постоянно вступают в апоптоз. Но — если В-лимфоцит встречается со своим антигеном и в пределах светлой зоны зародышевого центра

взаимодействует с активированным Т-лимфоцитом — то апоптоз этого В-лимфоцита откладывается, и В-клетка начинает активно пролиферировать со скоростью, удваивающей здесь количество В-лимфоцитов каждые 6 часов. Пролиферирующие В-клетки смещают неактивированные В-лимфоциты на периферию и в совокупности образуют тёмную зону. Часть пролиферирующих В-клеток дифференцируется в плазматические клетки.

Мозговая часть

Центральная часть узла содержит **мозговые тяжи** и синусоиды. Мозговые тяжи образованы скоплением Т- и В-лимфоцитов, плазматических клеток, многочисленных макрофагов. Большинство клеток в тяжах — мигранты из корковой части.

Тимус-зависимая зона

Тимус-зависимая зона — паракортикальная зона лимфатического узла (см. рис. 11-17). В тимус-зависимой зоне большинство клеток готово к реакции с антигеном. Т-лимфоциты располагаются преимущественно в этой зоне, откуда они мигрируют в мозговые синусы и поступают в выносящий лимфатический сосуд. Эта зона содержит многочисленные антиген-представляющие (дендритные) клетки, экспрессирующие на своей поверхности молекулы МНС класса II. В этой же зоне присутствуют посткапиллярные венулы с кубическими (высокими) эндотелиальными клетками, где происходит **хоминг лимфоцитов** — именно здесь из циркуляции в лимфатический узел поступают В- и Т-лимфоциты. Через стенку этих венул в лимфатический узел за одну секунду проходит до 10 000 лимфоцитов. **Венулы с кубическим эндотелием** — характерная морфологическая особенность всех вторичных лимфоидных органов, кроме селезёнки.

В паракортикальной зоне активируются цитотоксические Т-лимфоциты. Здесь они распознают антиген на поверхности инфицированных вирусом макрофагов или дендритных клеток и служат мишенями воздействия цитокинов из активированных T_H-клеток. Будучи активированными, цитотоксические Т-лимфоциты пролиферируют и рециркулируют, часть из них вновь поступает во вторичные лимфоидные органы.

Синусы

Под капсулой расположен **краевой синус**, куда поступает лимфа из приносящих лимфатических сосудов. Краевой синус через **промежуточные синусы** переходит в **синусы мозгового вещества**, а из них лимфа по выносящему лимфатическому сосуду в области ворот выходит из органа.

СЕЛЕЗЁНКА

Селезёнка закладывается на 5-й неделе внутриутробного развития, снаружи покрыта соединительнотканной капсулой, содержащей ГМК и большое количество эластина. От капсулы отходят трабекулы. В паренхиме органа различима **белая и красная пульпа**. В отличие от всех других вторичных лимфоидных органов, селезёнка не содержит венул с высоким эндотелием и не имеет приносящих лимфатических сосудов, поэтому антигены попадают в орган только через кровь. Следовательно, селезёнка является фильтром для патогенов, циркулирующих в крови.

Красная пульпа представлена синусами и тяжами, содержащими ретикулярные клетки, макрофаги, эритроциты, тромбоциты, гранулоциты, лимфоциты и многочисленные плазматические клетки. В ретикулярной строме красной пульпы преобладают эритроциты и присутствуют многочисленные макрофаги, уничтожающие отжившие эритроциты.

Белая пульпа — совокупность лимфоидной ткани селезёнки, представленная скоплениями Т-лимфоцитов вокруг артерий, выходящих из трабекул, и артериол (тимус-зависимая зона). Лимфатические фолликулы — тимус-независимая зона (рис. 11-19). После взаимодействия в тимус-зависимой зоне с антиген-представляющими клетками Т-лимфоциты перемещаются в лимфатические фолликулы, где активируют В-лимфоциты.

Рис. 11-19. Тимус-зависимая и тимус-независимая зоны селезёнки. Скопление Т-лимфоцитов (светлые клетки) вокруг артерий, вышедших из трабекул, образует тимус-зависимую зону. Лимфатический фолликул и окружающая его лимфоидная ткань белой пульпы — тимус-независимая зона. Здесь присутствуют В-лимфоциты (тёмные клетки), макрофаги и фолликулярные отростчатые клетки. [17]

Лимфатический фолликул. В нём различают центр размножения и краевую зону.

- **Центр размножения**. В центральной части фолликулов (центр размножения, или реактивный центр) присутствуют макрофаги, фолликулярные отростчатые клетки и В-лимфоциты. Скопления В-лимфоцитов расположены и по периферии фолликула.
- **Краевая зона** (рис. 11-19) — граница между фолликулом и красной пульпой. Здесь присутствуют многочисленные активно фагоцитирующие макрофаги, антиген-представляющие клетки, медленно рециркулирующие В-лимфоциты и NK-клетки. Во внутренней части краевой зоны расположены синусы, куда поступает кровь из артериальных сосудов фолликула. В краевой зоне кровь вступает в контакт с паренхимой органа. Здесь из кровеносного русла в ткань выходят Т- и В-лимфоциты, распределяющиеся по специфическим для каждого клеточного типа зонам селезёнки.

Кровоток в селезёнке

Артерии, входящие в ворота органа, разветвляются на более мелкие трабекулярные артерии (рис. 11-19, 11-20, 11-21). Они покидают трабекулы и входят в пульпу (пульпарные артерии).

Центральные артерии. От пульпарных артерий в фолликулы отходят артериолы (традиционно называемые центральными артериями), разветвляющиеся на капилляры в составе фолликулов белой пульпы. Тимус-зависимая зона — муфты из Т-лимфоцитов, окружающие эти ветви пульпарных артерий.

Кисточковые артериолы. Центральные артерии выходят из фолликула в красную пульпу и делятся на расходящиеся ветви — кисточковые артериолы, входящие в состав эллипсоидов. **Эллипсоиды** содержат скопления макрофагов, окружающих сосуды. В пределах эллипсоидов артериолы переходят в капилляры.

- По теории незамкнутой циркуляции, кровь из капилляров поступает в ретикулярную ткань красной пульпы, а затем — в синусоиды.
- По теории замкнутой циркуляции, капилляры открываются прямо в синусоиды.

Данные последних лет подтверждают теорию незамкнутой циркуляции селезёнки.

Синусоиды. Ретикулярная строма красной пульпы пронизана синусоидами диаметром до 40 мкм. Эндотелиальные клетки синусоидов расположены продольно и выпячиваются в просвет сосудов. Между эндотелиальными клетками имеются продольные щели, через которые проходят форменные элементы крови.

Венозный отток. Кровь из синусоидов поступает в пульпарные вены, далее в трабекулярные вены к воротам органа.

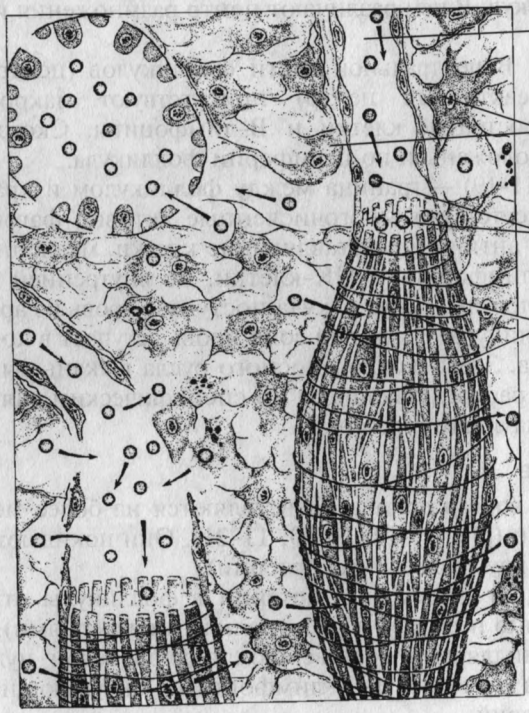

Рис. 11-20. Синусоиды в красной пульпе селезёнки. По теории незамкнутой циркуляции (слева), кровь из капилляров поступает в красную пульпу, а затем — в синусоиды. По теории замкнутой циркуляции (справа), капилляры открываются прямо в синусоиды. [17]

Функции селезёнки

- *Селезёнка продуцирует иммуноглобулины.* После спленэктомии наблюдают снижение уровня сывороточных АТ.
- *Селезёнка — место образования гуморальных факторов, влияющих на систему мононуклеарных фагоцитов.* Так, тафтсин стимулирует активность фагоцитов, а спленин — функциональный аналог тимопоэтина.
- *Фагоцитоз повреждённых и старых эритроцитов и тромбоцитов.* Закончившие жизненный цикл эритроциты и тромбоциты распоз-

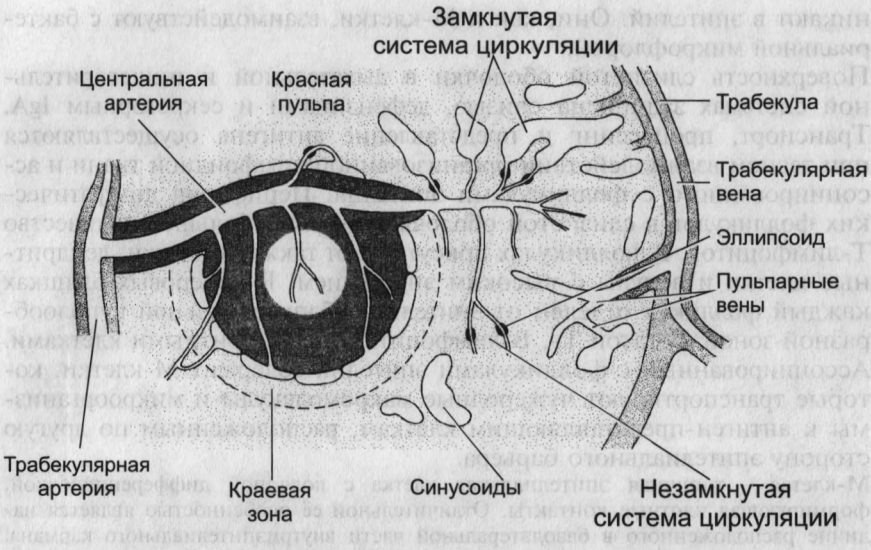

Рис. 11-21. Кровоток в селезёнке. Трабекулярные артерии → пульпарные артерии → артериолы и капилляры фолликула → синусы краевой зоны → выход Т- и В-лимфоцитов из сосудистого русла. Артериолы фолликула → кисточковые артериолы красной пульпы → капилляры-синусоиды. [17]

наются и фагоцитируются макрофагами. Этот процесс протекает в красной пульпе.

- *Селезёнка — депо эритроцитов, гранулоцитов и тромбоцитов.*

ЛИМФОИДНАЯ ТКАНЬ СЛИЗИСТЫХ ОБОЛОЧЕК

Слизистые оболочки ЖКТ, воздухоносных и мочевыделительных путей содержат значительное количество ретикулиновых волокон, одного из элементов поддерживающего каркаса органов кроветворения. Здесь, как правило, скапливаются лимфоциты, зачастую формирующие лимфатические фолликулы. Типичный пример лимфоидной ткани в слизистой оболочке — агрегаты лимфатических фолликулов в подвздошной кишке (**пейеровы бляшки**). В лимфоидной ткани слизистых оболочек присутствуют венулы с высоким (кубическим) эндотелием, через стенку которых в ткань поступают лимфоциты. Бляшка имеет выносящие, но (в отличие от лимфатического узла) не имеет приносящих лимфатических сосудов. Антигены из просвета кишки «подаются» в бляшку при помощи М-клеток. Собственный слой слизистой оболочки содержит дендритные клетки, отростки которых про-

никают в эпителий. Они, как и М-клетки, взаимодействуют с бактериальной микрофлорой.

Поверхность слизистой оболочки в дыхательной и пищеварительной системах защищена слизью, дефензинами и секреторным IgA. Транспорт, процессинг и представление антигена осуществляются при тесном взаимодействии организованной лимфоидной ткани и ассоциированного с фолликулами эпителия. Периферия лимфатических фолликулов в слизистой оболочке содержит большое количество Т-лимфоцитов. В фолликулах присутствуют также В-клетки, дендритные клетки и венулы с высоким эндотелием. В пейеровых бляшках каждый фолликул отделён от эпителия субэпителиальной куполообразной зоной, богатой Т-, В-лимфоцитами и дендритными клетками. Ассоциированный с фолликулами эпителий содержит М-клетки, которые транспортируют чужеродные макромолекулы и микроорганизмы к антиген-представляющим клеткам, расположенным по другую сторону эпителиального барьера.

М-клетка — типичная эпителиальная клетка с полярной дифференцировкой, формирующая плотные контакты. Отличительной её особенностью является наличие расположенного в базолатеральной части внутриэпителиального кармана. С плазмолеммой этого кармана взаимодействуют интраэпителиальные лимфоциты при участии молекул адгезии. Мембрана апикальной части клетки не участвует в формировании всасывательной каёмки, имеет нерегулярные микроворсинки и микроскладки и приспособлена для прикрепления чужеродных молекул, частиц и микроорганизмов.

Глава 12

ПИЩЕВАРИТЕЛЬНАЯ СИСТЕМА

Пищеварительный тракт — мышечная трубка, выстланная слизистой оболочкой; в стенке трубки и вне её присутствуют железы, выводные протоки которых открываются в просвет трубки; желудочно-кишечный тракт (ЖКТ) имеет собственный нервный аппарат (энтеральная нервная система) и собственную систему эндокринных клеток; просвет трубки — внешняя среда.

Оболочки пищеварительной трубки

Стенка пищеварительной трубки состоит из слизистой, подслизистой, мышечной и наружной (серозная или адвентициальная) оболочек (рис. 12-18).

Слизистая оболочка состоит из трёх слоёв: эпителия, собственного слоя и мышечного слоя. В пищеварительной трубке присутствуют слизистые оболочки двух типов: кожного и кишечного (табл. 12-2). Слизистая оболочка кишечного типа — часть системы иммунной защиты организма и может быть отнесена к органам лимфоидной системы.

Таблица 12-2. Типы слизистых оболочек

	Кожный	Кишечный
Эпителий	Многослойный плоский	Однослойный цилиндрический
Собственный слой	Коллагеновые и эластические волокна	Коллагеновые, эластические, ретикулиновые волокна
Мышечный слой	Слабое развитие или полное отсутствие	Хорошо развит
Локализация	Органы ротовой полости, пищевод, каудальная часть прямой кишки	Желудок, тонкая и толстая кишка

- **Эпителий**. Слизистая оболочка кожного типа содержит многослойный плоский эпителий, слизистая оболочка кишечного типа — однослойный цилиндрический.

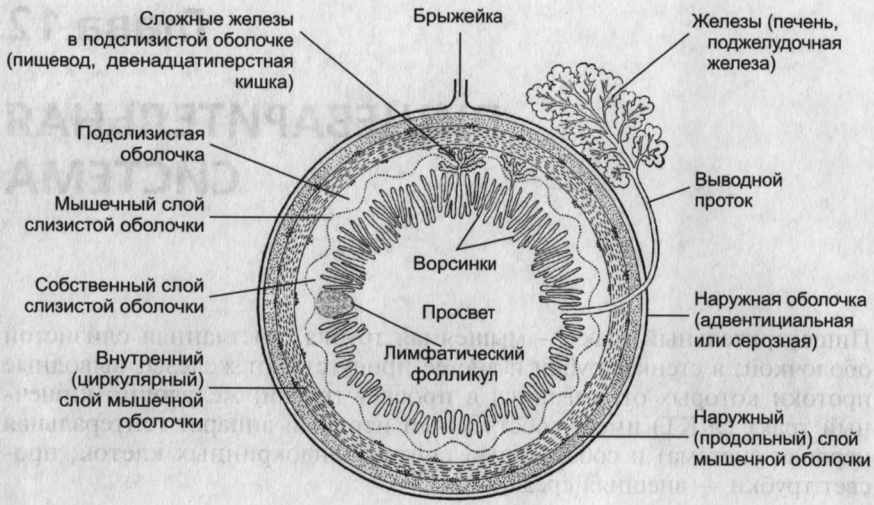

Рис. 12-18. Стенка пищеварительной трубки состоит из 4-х оболочек: слизистая, подслизистая, мышечная и серозная (или адвентициальная). Слизистая оболочка содержит лимфатические фолликулы и может включать простые экзокринные железы (например, в желудке). Подслизистая оболочка некоторых отделов пищеварительного тракта (пищевод, двенадцатиперстная кишка) имеет сложные железы. Выводные протоки всех экзокринных желёз пищеварительного тракта открываются на поверхности слизистой оболочки. Через стенку пищеварительной трубки проходят и открываются на поверхности слизистой оболочки выводные протоки больших желёз пищеварительной системы — печени и поджелудочной железы. [17]

- **Собственный слой** состоит из рыхлой волокнистой соединительной ткани. Здесь встречаются ГМК, лимфоциты, плазматические клетки, фибробласты и тучные клетки.
- **Мышечный слой** построен из ГМК. В слизистой оболочке кожного типа мышечный слой присутствует только в пищеводе. Мышечный слой обеспечивает изменения рельефа слизистой оболочки. В нём различают два подслоя. В одном из них все ГМК ориентированы циркулярно, а в другом подслое — продольно.

Подслизистая оболочка представлена рыхлой волокнистой соединительной тканью и содержит сплетение кровеносных сосудов и подслизистое нервное сплетение. Оба сплетения необходимы для обеспечения жизнеспособности и выполнения функций слизистой оболочки. Подслизистая оболочка реализует локальные смещения слизистой оболочки относительно мышечной, отсутствует в дёснах, твёрдом нёбе и на дорсальной поверхности языка.

Мышечная оболочка. На всём протяжении пищеварительного тракта, начиная от границы между верхней и средней третью пищевода, мы-

шечная оболочка построена из ГМК, которые образуют два слоя: циркулярный и продольный. Сокращение ГМК продольного слоя укорачивает длину кишечной трубки. ГМК циркулярного слоя развивают сфинктероподобные сокращения. Между этими слоями расположено межмышечное нервное сплетение.

Наружная оболочка. Если рассматриваемая часть пищеварительного тракта обращена в брюшную полость, то наружная оболочка — серозная. *T. serosa* везде устроена однотипно: со стороны брюшной полости (плевральной полости, полости сердечной сумки) — пласт однослойного плоского эпителия (мезотелия); под его базальной мембраной расположена пластинка рыхлой волокнистой соединительной ткани. Мезотелий обладает хорошими транспортными свойствами (например, для всасывания из полости избытка жидкости). Серозная оболочка обеспечивает беспрепятственное скольжение находящихся в полости органов относительно друг друга.

Нервный аппарат пищеварительного тракта

Вегетативная иннервация пищеварительного тракта включает два компонента: внутренний — энтеральная нервная система и внешний — центральные (преганглионарные) нейроны парасимпатической и симпатической систем. Энтеральная нервная система — совокупность собственных нервных клеток (интрамуральные нейроны) пищеварительного тракта, а также отростков вегетативных нейронов, расположенных за пределами пищеварительной трубки (экстрамуральные нейроны). Регуляция двигательной и секреторной активности ЖКТ — главная функции энтеральной нервной системы. Центральные (преганглионарные) нейроны вегетативной нервной системы модулируют активность энтеральной нервной системы.

Нервные сплетения. Собственный нервный аппарат пищеварительного тракта представлен слизистым, подслизистым, межмышечным и глубоким мышечным (в толще циркулярного слоя мышечной оболочки) нервными сплетениями, образованными ганглиями и сетью нервных волокон (рис. 12-19).

Двигательная вегетативная иннервация. Поперечно-полосатые мышцы получают двигательную соматическую иннервацию, а гладкомышечные клетки (ГМК), миоэпителиальные клетки и секреторные клетки экзокринных желёз — двигательную вегетативную.

- **Парасимпатическая иннервация**. Парасимпатический двигательный путь состоит из двух нейронов. Преганглионарные волокна в составе блуждающего и тазового чревного нервов образуют синапсы на постганглионарных парасимпатических нейронах нервных сплетений (рис. 12-20).

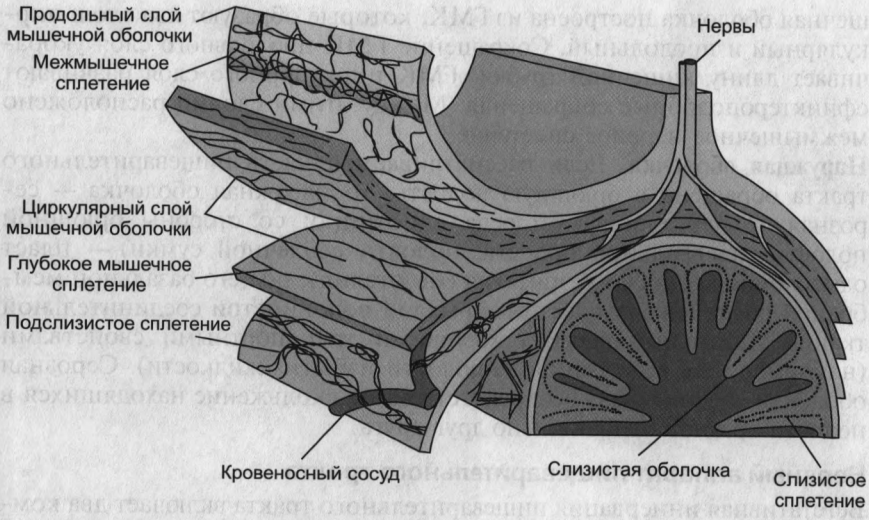

Рис. 12-19. Энтеральная нервная система. Подслизистое и межмышечное сплетения содержат ганглии. Нервные волокна образуют слизистое и глубокое мышечное сплетения. [114]

- **Тело первого нейрона** расположено в двигательном ядре блуждающего нерва, аксоны этих нейронов в составе блуждающего нерва входят в пищевод, желудок, двенадцатиперстную кишку, поджелудочную железу, жёлчный пузырь и образуют синапсы со вторым нейроном двигательного пути.
- **Второй нейрон** — двигательная нервная клетка межмышечного и подслизистого нервных сплетений. Аксоны постганглионарных нейронов образуют двигательные нервные окончания на ГМК и железистых клетках.
- **Каудальный отдел пищеварительного тракта**. Двухнейронная парасимпатическая цепочка для органов пищеварительного тракта, находящихся в тазовой области, организована сходным образом. Тела первых нейронов цепочки расположены в парасимпатическом ядре крестцового отдела спинного мозга.
- **Нейромедиаторы**. Оба нейрона двигательного пути холинергические, т.е. нейромедиатор, выделяющийся в синапсах на постганглионарных нейронах и из варикозностей терминального отдела аксона этих клеток, — ацетилхолин. Рецепторы ацетилхолина как на постганглионарных нейронах, так и на ГМК и железистых клетках — м-холинорецепторы.

• **Симпатическая иннервация**. Нейронная цепочка содержит два либо три нейрона. Первый нейрон (холинергический) расположен в вегетативном ядре (*nucleus intermediolateralis*) спинного мозга (боковые рога), аксон этого нейрона образует холинергические (нейромедиатор ацетилхолин, рецепторы мускаринового типа) синапсы со вторым нейроном цепочки. Второй нейрон расположен в ганглиях

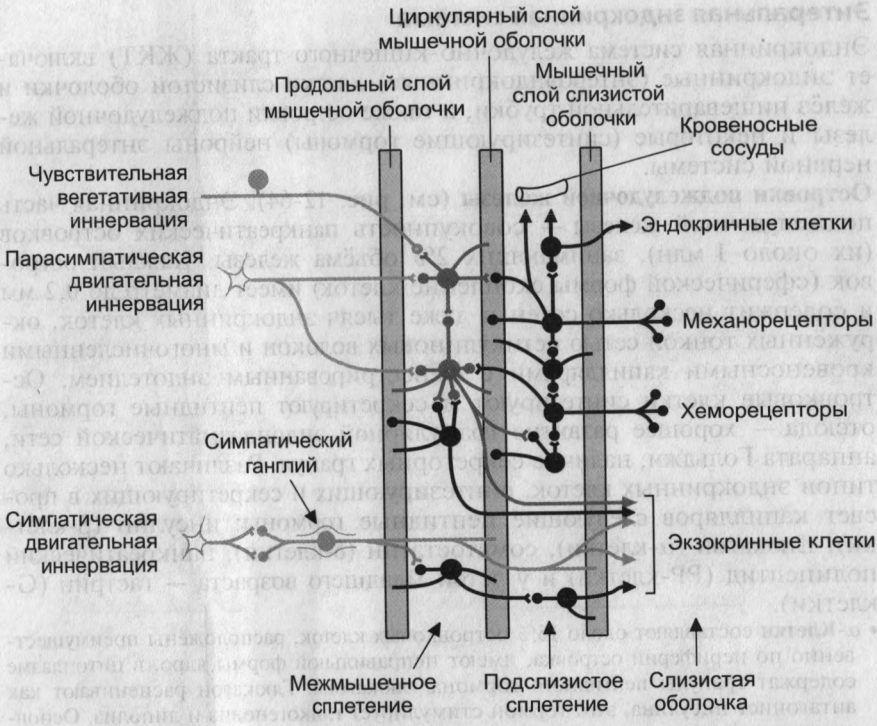

Рис. 12-20. Энтеральная нервная система. Чувствительные, двигательные и вставочные нейроны энтеральной нервной системы осуществляют связь между нейронами ЦНС и эффекторными клетками (ГМК, железистые клетки) пищеварительного тракта. [114]

симпатического ствола (чревного, верхнего и нижнего брыжеечных) и имеет адренергическую природу (нейромедиатор норадреналин). Аксоны вторых нейронов входят в органы пищеварительного тракта и иннервируют железистые клетки и ГМК (двухнейронная цепочка) либо образуют синапсы с интрамуральными нейронами (трёхнейронная цепочка).

Чувствительная иннервация. Висцеральные чувствительные нейроны регистрируют объём, давление, содержание (pH, осмолярность, специфические вещества), болевые ощущения в пищеварительной трубке. При возбуждении чувствительного нейрона нейромедиаторы (вещество P, нейрокинин A, нейрокинин B и др.) высвобождаются как из центрального, так и периферического отростка клетки.

Энтеральная эндокринная система

Эндокринная система желудочно-кишечного тракта (ЖКТ) включает эндокринные (энтероэндокринные) клетки слизистой оболочки и желёз пищеварительной трубки, а также островки поджелудочной железы и некоторые (синтезирующие гормоны) нейроны энтеральной нервной системы.

Островки поджелудочной железы (см. рис. 12-64). Эндокринная часть поджелудочной железы — совокупность панкреатических островков (их около 1 млн), занимающих 2% объёма железы. Каждый островок (сферической формы скопление клеток) имеет диаметр до 0,2 мм и содержит несколько сотен и даже тысяч эндокринных клеток, окружённых тонкой сетью ретикулиновых волокон и многочисленными кровеносными капиллярами с фенестрированным эндотелием. Островковые клетки синтезируют и секретируют пептидные гормоны, отсюда — хорошее развитие гранулярной эндоплазматической сети, аппарата Гольджи, наличие секреторных гранул. Различают несколько типов эндокринных клеток, синтезирующих и секретирующих в просвет капилляров следующие пептидные гормоны: инсулин (β-клетки), глюкагон (α-клетки), соматостатин (δ-клетки), панкреатический полипептид (PP-клетки) и у детей младшего возраста — гастрин (G-клетки).

- α-**Клетки** составляют около 15% островковых клеток, расположены преимущественно по периферии островка, имеют неправильной формы ядро, в цитоплазме содержат гранулы пептидного гормона глюкагона. Глюкагон расценивают как антагонист инсулина, этот гормон стимулирует гликогенолиз и липолиз. Основные мишени глюкагона — гепатоциты и адипоциты.
- β-**Клетки** составляют до 70% эндокринных клеток островка, расположены преимущественно в его центральных частях, содержат крупное округлое ядро и гранулы инсулина. Главные мишени инсулина — печень, скелетные мышцы, адипоциты. Инсулин — главный регулятор гомеостаза глюкозы (стимулирует мембранный транспорт глюкозы). Гормон регулирует обмен углеводов (стимуляция гликолиза и подавление глюконеогенеза), липидов (стимуляция липогенеза), белков (стимуляция синтеза), стимулирует пролиферацию и рост клеток.
- δ-**Клетки** секретируют соматостатин
- **PP-клетки** синтезируют панкреатический полипептид — один из регуляторов пищевого режима. Гормон угнетает секрецию экзокринной части поджелудочной железы.
- **G-клетки** секретируют пептидный гормон гастрин (пептид из 17 аминокислот).

Энтероэндокринные клетки происходят из энтодермы и нейроэктодермы (нервного гребня). Находятся в слизистой оболочке кишечного типа, главным образом среди эпителиальных клеток крипт в кишечнике, в железах желудка, а также в собственном слое слизистой оболочки желудка и кишечника, они особенно многочисленны в двенадцатиперстной кишке. Клетки слюнных и дуоденальных желёз двенадцатиперстной кишки секретируют эпидермальный фактор рос-

та (EGF), фактор роста нервов, калликреин (конвертирует кининоген в брадикинин). При поступлении пищи в просвет ЖКТ различные эндокринные клетки под действием растяжения стенки, под влиянием самой пищи или изменения pH в просвете пищеварительного канала начинают выделять гормоны в ткани и в кровь. Активность энтероэндокринных клеток находится под контролем вегетативной нервной системы.

Интрамуральные нейроны пищеварительного тракта выделяют нейропептид Y, относящийся к кальцитониновому гену пептид, вещество P, гастрин, гастрин-рилизинг гормон, нейротензин, метионин-энкефалин и другие пептиды.

Другие источники гормонов. Гистамин секретируют главным образом тучные клетки. Наконец, из разных клеточных источников поступают серотонин, брадикинин, простагландин E.

Лимфоидный аппарат пищеварительного тракта

Лимфоидный аппарат отвечает за специфическую иммунную защиту против патогенных микроорганизмов (вирусы, бактерии, простейшие) и обеспечивает иммунологическую толерантность (невосприимчивость) к потенциально иммуногенным продуктам пищеварения и микроорганизмам, присутствующим в кишечнике. Лимфоидный аппарат включает глоточное лимфоидное кольцо (*anulus lymphoideus pharyngis*) и слизистую оболочку кишечного типа, содержащую диффузные скопления иммунокомпетентных клеток и одиночные лимфатические фолликулы. В каудальном отделе подвздошной кишки и в червеобразном отростке имеются агрегаты лимфатических фолликулов. Гистологическая характеристика лимфоидной ткани слизистых оболочек рассмотрена в главе 11.

Ротовая полость

Для ротовой полости характерна слизистая оболочка кожного типа. Она устойчива к действию механических, термических и химических раздражителей и характеризуется высокой регенераторной способностью. На поверхность слизистой оболочки открываются многочисленные протоки слюнных желёз, располагающихся в подслизистой оболочке. Подслизистая оболочка отсутствует на дорсальной поверхности языка, в области дёсен и твёрдого нёба.

Слизистая оболочка ротовой полости подразделяется на выстилающую, специализированную и жевательную.

- **Выстилающая слизистая оболочка** покрывает щёки, губы, альвеолярную десну, дно полости рта, вентральную поверхность языка и мягкое нёбо. Она наиболее податлива к растяжению и сжатию и рассматривается как амортизационная подушка

для подлежащих тканей. Слизистая оболочка этой разновидности содержит многослойный плоский неороговевающий эпителий. В эпителий вдаются сравнительно невысокие соединительнотканные сосочки. Наличие эластических волокон в собственном слое слизистой оболочки обеспечивает податливость слизистой оболочки данного типа. Подслизистая оболочка обеспечивает возможность смещения слизистой оболочки при жевании, голосообразовании и глотании. Во многих областях выстилающей слизистой оболочки, особенно губы (преимущественно верхней) и щеки (преимущественно на уровне смыкания зубов), присутствуют небольшие желтоватые возвышения на поверхности слизистой оболочки. Они обусловлены гетеротопическим расположением сальных желёз и соответствуют локализации в слизистой оболочке отложений кожного сала.

- **Слизистая оболочка жевательного типа** выстилает ту часть полости рта, которая испытывает наибольшую механическую нагрузку при жевании. Она присутствует в прикреплённой части десны, твёрдом нёбе и покрывает основную площадь дорсальной поверхности языка. Эта разновидность слизистой оболочки содержит многослойный плоский ороговевающий эпителий. В отличие от выстилающей слизистой оболочки, эпителиальные выросты более выражены. Они значительно углубляются в подлежащую соединительную ткань; соответственно, хорошо развиты и сосочки собственного слоя. Подслизистая оболочка в этих областях полости рта либо очень тонкая, либо отсутствует совсем.
- **Специализированная слизистая оболочка** полости рта присутствует на дорсальной поверхности языка и образует различные его сосочки.

Эпителий слизистой оболочки (см. рис. 12-25) полости рта трёх типов: неороговевающий, ороговевающий и частично ороговевающий.

- **Многослойный плоский неороговевающий эпителий** покрывает поверхность слизистой оболочки губ, щёк, альвеолярной десны, дна полости рта, вентральной поверхности языка и мягкого нёба.
- **Многослойный плоский ороговевающий эпителий** покрывает поверхность слизистой оболочки жевательного типа в твёрдом нёбе, прикреплённой части десны, присутствует в сосочках слизистой оболочки на дорсальной поверхности языка.
- **Частично ороговевающий эпителий** присутствует в жевательной слизистой оболочке, покрывающей свободную десну и дорсальную поверхность языка. Способность к частичному ороговению — уникальное свойство эпителия слизистой оболочки полости рта.

Собственный слой слизистой оболочки (см. рис. 12-25) многочисленными выпячиваниями вдаётся в эпителий в виде сосочков. Они образованы рыхлой соединительной тканью, содержащей кровеносные сосуды и нервные волокна.

Губа

В губе кожный покров лица переходит в слизистую оболочку полости рта. Центральную часть губы занимает поперечно-полосатая кольцевая мышца рта. В губе выделяют кожную, переходную и слизистую части.

- **Кожная часть** имеет строение кожи с малым ороговением. В ней присутствуют корни волос, сальные и потовые железы.
- **Переходная часть** губы — продолжение кожной части. Её называют красной каймой. Здесь через эпителий просвечивают многочисленные кровеносные сосуды, расположенные в собственном слое. В переходной части губы две зоны: наруж-

ная — гладкая (*pars glabra*) и внутренняя — ворсинчатая (*pars villosa*). В наружной части эпителий еще сохраняет роговой слой, но становится тоньше и прозрачнее. В собственном слое отсутствуют корни волос и потовые железы, но ещё имеются сальные железы, открывающиеся протоками на поверхность эпителия. Во внутренней (ворсинчатой) зоне эпителий становится толще, роговой слой полностью исчезает. В эпителий вдаются высокие соединительнотканные сосочки с большим количеством капилляров — выросты собственного слоя слизистой оболочки. У новорождённых эта часть губы покрыта эпителиальными выростами — ворсинками. На задней (внутренней) поверхности губы переходная часть граничит с *pars mucosa*.

- **Слизистая часть**. Здесь расположена слизистая оболочка кожного типа: достаточно толстый многослойный плоский неороговевающий эпителий. Нерегулярные соединительнотканные сосочки собственного слоя слизистой оболочки имеют разную высоту. В соединительной ткани присутствуют эластические волокна, позволяющие слизистой оболочке возвращаться в исходное положение после её растяжения. В слизистой оболочке могут встречаться области повышенной пигментации. Подслизистая оболочка содержит крупные секреторные отделы сложных альвеолярно-трубчатых слизистых и белково-слизистых желёз (губные железы), которые увлажняют поверхность слизистой оболочки. Подслизистая оболочка прочно сращена с соединительной тканью мышц губы (*m. orbicularis oris*), которые образуют вместе со слизистой оболочкой единый комплекс, участвующий в жевании и артикуляции.

Щека

Основу щеки образует поперечно-полосатая скелетная мышечная ткань. Снаружи щека покрыта тонкой кожей с хорошо развитой подкожной жировой клетчаткой, изнутри выстлана слизистой оболочкой.

- **Слизистая оболочка** гладкая и упругая, состоит из многослойного неороговевающего эпителия и собственного слоя (плотная соединительная ткань с многочисленными эластическими волокнами). Собственный слой сливается с подслизистой оболочкой. Мышечный слой в составе слизистой оболочки отсутствует. В слизистой оболочке различают **три зоны**: верхнюю (*zona maxillaris*), промежуточную (*zona intermedia*) и нижнюю (*zona mandibularis*). Промежуточная зона занимает область по линии смыкания зубов от угла рта до ветви нижней челюсти. В этой зоне собственный слой образует высокие сосочки, здесь отсутствуют слюнные, но встречаются сальные железы. У новорождённых в этой зоне определяются выросты эпителия, аналогичные таковым во внутренней зоне (*pars villosa*) переходной части губы.
- **Подслизистая оболочка** содержит жировую ткань, эластические волокна и концевые отделы малых слюнных желёз.

Язык

Основу языка (*lingua*) составляют пучки поперечно-полосатых мышечных волокон. Мышечное тело языка покрыто слизистой оболочкой, состоящей из многослойного плоского (местами ороговевающего) эпителия и подстилающего его собственного слоя слизистой оболочки (рыхлая волокнистая неоформленная соединительная ткань). По дор-

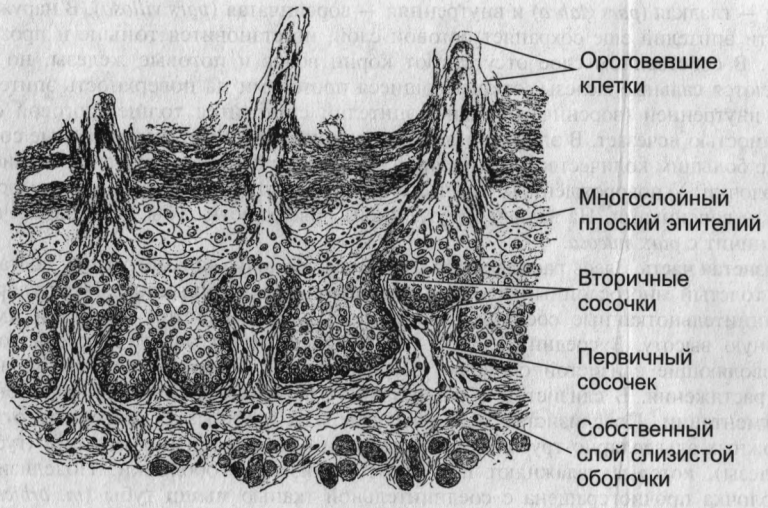

Рис. 12-25. Нитевидные сосочки выступают на поверхности эпителия слизистой оболочки языка в виде тонких остроконечных возвышений, состоящих из ороговевающих кератиноцитов. В основе сосочка лежит соединительнотканный вырост собственного слоя слизистой оболочки. [17]

сальной поверхности языка расположены нитевидные, грибовидные, желобоватые и листовидные сосочки языка. В эпителии всех сосочков, кроме нитевидных, присутствуют вкусовые почки.

- **Нитевидные сосочки**. Наиболее мелкие среди сосочков — нитевидные (*papillae filiformes*) (рис. 12-25), они образованы возвышением собственного слоя слизистой оболочки. С поверхности сосочек покрыт эпителием, причём на вершине сосочка поверхностные слои эпителия подвергаются ороговению.
- **Листовидные сосочки** (*papillae foliatae*) хорошо развиты у детей (у взрослых эти сосочки атрофированы); образуют две группы (4—8 сосочков в каждой группе) по левому и правому краям языка. Листовидный сосочек образован выпячиванием собственного слоя слизистой оболочки с 5—12 вторичными выпячиваниями, разделёнными узкими углублениями эпителия. Собственный слой слизистой оболочки покрыт многослойным плоским эпителием. В толще эпителия залегают вкусовые почки. Углубления между листовидными сосочками хорошо промываются секретом желёз, расположенных глубоко в соединительной ткани собственного слоя на границе с мышцей языка.
- **Грибовидные сосочки**. Количество грибовидных сосочков (*papillae fungiformes*) достигает сотни, рисунок расположения сосочков индивидуален. Сосочки шире у вершины и сужены у основания, покрыты многослойным плоским эпителием без признаков ороговения. На уплощённой вершине сосочка и реже на боковой поверхности встречаются единичные вкусовые почки. Соединительная ткань образует многочисленные выросты, вдающиеся в эпителий.

- **Желобоватые сосочки** (*papillae vallatae*) в количестве 6–12 расположены в задней части языка, кпереди от пограничной борозды между телом и корнем языка. Сосочки возвышаются над поверхностью языка и окружены глубоким желобком. Многослойный плоский эпителий покрывает соединительнотканную основу сосочка. Соединительная ткань имеет множество коротких выростов в верхней части сосочка — вторичные соединительнотканные сосочки. В эпителии на боковой поверхности сосочка и окружающего его валика присутствуют многочисленные вкусовые почки. На дне желобка открываются выводные протоки трубчатых белковых и слизистых желёз.

Десна

Десна (*gingiva*) — слизистая оболочка, сращённая с надкостницей верхней и нижней челюстей. Различают десну альвеолярную, прикреплённую и межзубную.

- **Альвеолярная десна** покрывает альвеолярный отросток. Слизистую оболочку образуют тонкий многослойный неороговевающий эпителий и соединительнотканные сосочки, которые могут отсутствовать. Именно поэтому слизистая оболочка выглядит более красной, чем на губе и щеке. Подслизистая оболочка содержит малые слюнные железы и слабо связана с мышцами или костью, т.к. располагается между подвижной губой и неподвижной костью и должна быть достаточно мобильной. Краевая десна — часть альвеолярной десны, прилежащая к шейке зуба.
- **Прикреплённая десна** обращена к поверхности зуба. Слизистая оболочка выстлана частично ороговевающим эпителием, через который слабо просвечивают кровеносные сосуды. Прикреплённая десна выглядит более бледной, чем соседняя альвеолярная десна. В эпителий внедряются высокие и узкие соединительнотканные сосочки. Поскольку подслизистая оболочка отсутствует, собственный слой слизистой оболочки непосредственно контактирует с костью челюсти, выполняя роль надкостницы. Таким образом, граница между альвеолярной (красной) и прикреплённой (бледной) десной проходит по линии перехода от тонкого неороговевающего эпителия к более толстому и частично ороговевающему эпителию.
- **Межзубная десна** включает десневой сосочек (*papilla gingivalis*) — участок десны, расположенный в межзубном промежутке между контактными поверхностями коронок и межальвеолярной перегородкой.

Нёбо

Выделяют твёрдое (*palatum durum*) и мягкое (*palatum molle*) нёбо.

Твёрдое нёбо формирует крышу полости рта и способствует противостоянию механическим движениям при пережёвывании пищи. По срединной линии твёрдого нёба проходит шов, обусловленный костным гребешком, по сторонам от которого расходятся поперечные складки с соединительнотканной основой.

- **Слизистая оболочка** — типичный пример слизистой оболочки жевательного типа. Она плотная, состоит из толстого многослойного ороговевающего эпителия и выраженного собственного слоя. Слизистая оболочка плотно сращена с надкостницей нёбных костей.
- **Подслизистая оболочка** отсутствует в среднем отделе в области шва и перехода твёрдого нёба в десну. Она имеется в латеральных отделах твёрдого нёба. В передней их части на уровне клыков и премоляров подслизистая оболочка содержит

жировую ткань, а в задней части на уровне моляров — концевые отделы слизистых слюнных желёз. Сзади твёрдое небо переходит в мягкое.

Мягкое нёбо. Основу мягкого нёба образуют слои эластических волокон и поперечно-полосатая скелетная мышечная ткань. Нёбо имеет носоглоточную и ротоглоточную поверхности.

- **Носоглоточная поверхность**. Слизистая оболочка, покрывающая мягкое нёбо со стороны носоглотки, состоит из многорядного реснитчатого эпителия и собственного слоя с отдельными слизистыми железами. От мышечной ткани слизистая оболочка отделена слоем эластических волокон.
- **Ротоглоточная поверхность**. Со стороны полости рта слизистая оболочка покрыта тонким многослойным неороговевающим эпителием. Её собственный слой образует многочисленные высокие и узкие сосочки и содержит множество эластических волокон, что связано с подвижностью этого отдела нёба. Плотный слой эластических волокон отделяет собственный слой от подслизистой основы, содержащей многочисленные малые слюнные железы. Очень тонкая подслизистая оболочка включает островки жировой ткани, малые слюнные железы и сращена с соседними мышцами.
- **Язычок**. Свободный край мягкого нёба называют язычком (*uvula palatine*). У новорождённых граница между ротоглоточной и носоглоточной поверхностями проходит по линии перегиба слизистой оболочки на дужках мягкого нёба и на язычке. У взрослых эта граница смещена на носоглоточную поверхность, так что язычок покрыт слизистой оболочкой, характерной для полости рта. При глотании мягкое небо перекрывает вход в носоглотку и предотвращает попадание пищи в нос.

ЗУБЫ

В зубе различают коронку и корень. Корни зубов фиксированы в зубных альвеолах. Узкая область между коронкой и корнем — шейка зуба. Полость зуба содержит пульпу. Через канал в корне зуба в пульпу входят кровеносные сосуды и нервы. Дентин покрыт в области коронки эмалью, а в области корня другим типом минерализованной ткани — цементом (рис. 12-30). Между цементом и альвеолярными перегородками расположена периодонтальная связка (периодонт), образованная пучками коллагеновых волокон, соединяющих цемент корня зуба и костную ткань альвеолярных перегородок. В области шейки периодонтальная связка граничит со слизистой оболочкой дёсен. **Пародонт** — более широкое понятие. Под ним подразумевают периодонт, а также находящиеся в связи с ним структуры: прилегающие участки слизистой оболочки десны, участки кости зубных лунок. Части зуба и пародонта по их физическим свойствам подразделяют на твёрдые (минерализованные) и мягкие (неминерализованные). **Твёрдые компоненты**: эмаль (*enamelum*), дентин (*dentinum*), цемент (*cementum*), альвеолярные отростки (*processus alveolaris*). **Мягкие части**: пульпа зуба, слизистая оболочка прилежащей десны, надкостница альвеолярных отростков и периодонт.

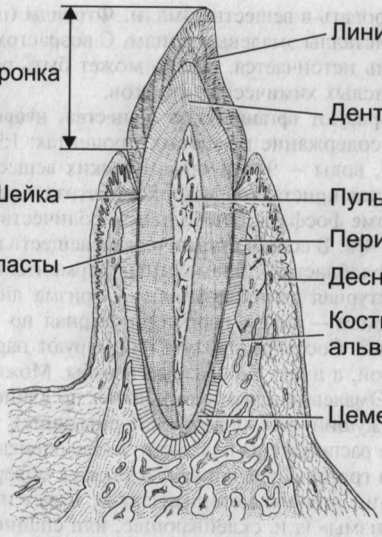

Рис. 12-30. Зуб. Сагиттальный разрез. Основной объём зуба занимает дентин — один из видов костной ткани. Корень зуба фиксирован в зубной альвеоле кости, окружён периодонтом, который при помощи цемента прикреплён к дентину корня. Коронка покрыта эмалью. Расположенный под ней дентин продолжается в корень зуба. В центральной части зуба, в пульпарной полости, находится мякоть зуба — пульпа. Пульпарная полость на вершине корня открывается одним или несколькими зубными отверстиями. В дентине имеются тонкие канальцы, направляющиеся от пульпарной полости к поверхности зуба. В этих канальцах в живом зубе находятся отростки одонтобластов. Их тела расположены в пульпе на границе с дентином. [17]

Эмаль

Толщина эмали достигает 2,5 мм по режущему краю или в области жевательных бугорков коренных зубов и уменьшается по мере приближения к шейке. В образовании эмали (синтез и секреция компонентов её органического матрикса) участвуют клетки, отсутствующие в зрелой эмали и прорезавшемся зубе — энамелобласты (амелобласты), так что регенерация эмали невозможна.

Свойства эмали. Эмаль имеет бело-голубой цвет. Позднее эмаль приобретает различные оттенки жёлто-белого цвета, что определяется присутствием подлежащего дентина. Эмаль — *самая твёрдая ткань организма*, она имеет высокие показатели преломления (1,62) и плотности (2,8–3,0 г/см^3). Однако, *эмаль хрупкая*. Её **проницаемость** ограничена, хотя в эмали имеются поры, через которые могут проникать водные и спиртовые растворы низкомолекулярных веществ. Сравнительно небольшого размера молекулы воды, ионы, витамины, моносахариды, аминокислоты мо-

гут медленно диффундировать в веществе эмали. **Фториды** (питьевой воды, зубной пасты) включаются в кристаллы эмалевых призм. С возрастом на поверхности контактирующих зубов эмаль истончается. Эмаль может быть разрушена в результате эрозии под действием кислых химических агентов.

Состав эмали. Эмаль образуют **органические вещества, неорганические вещества и вода**. Их относительное содержание в весовых процентах: 1:96:3. По объёму: органических веществ — 2%, воды — 9%, неорганических веществ — до 90%. Фосфат кальция, входящий в состав кристаллов гидроксиапатита, составляет 3/4 всех неорганических веществ. Кроме фосфата, в небольшом количестве присутствуют карбонат и фторид кальция — 4%. В состав органических веществ матрикса входят белки амелогенин, амелин (амелобластин), энамелины, ферменты и белки плазмы.

Эмалевые призмы. Структурная единица эмали — призма диаметром около 5 мкм. Ориентация эмалевых призм — почти перпендикулярная по отношению к границе между эмалью и дентином. Соседние призмы формируют параллельные пучки. Ход эмалевых призм не прямой, а имеет S-образные изгибы. Можно сказать, что призмы винтообразно изогнуты. Эмалевые призмы варьируют по длине. Там, где эмаль имеет наибольшую толщину (режущий край, поверхность смыкания), эмалевые призмы более длинные, чем те, которые расположены в области эмалевоцементного соединения.

Беспризменная эмаль. На границе с дентином, а также с поверхности эмали призмы отсутствуют. Окружающий призмы материал также имеет иные характеристики и носит имя «оболочка призмы» (т.н. склеивающее, или спайное вещество), толщина такой оболочки около 0,5 мкм, местами оболочка отсутствует.

Кристаллы эмали. Эмаль — исключительно твёрдая ткань, что объясняется не просто высоким содержанием в ней солей кальция, но и тем, что фосфат кальция находится в эмали в виде кристаллов гидроксиапатита. Соотношение Ca/P в кристаллах в норме варьирует от 1,3 до 2,0. При увеличении этого коэффициента устойчивость эмали повышается. Кроме гидроксиапатита, присутствуют и другие кристаллы. Соотношение разных типов кристаллов: гидроксиапатит — 75%, карбонатапатит — 12%, хлорапатит — 4,4%, фторапатит — 0,7%.

Линии минерализации эмали. На шлифах зуба в эмали выявляются линии, отражающие неравномерный во времени характер образования эмали. Различают *линии приращения* (в том числе линии новорождённости) и *поперечную исчерченность* эмали.

- **Поперечная исчерченность** эмалевых призм имеет период около 5 мкм и соответствует суточной периодичности роста призм.
- **Линии приращения** (*linea incrementalis enamelea*) формируются за счёт периодичности минерализации эмали и различий в оптической плотности призм. **Линия новорождённости** (*linea neonatalis*) — хорошо заметная линия приращения, которая разграничивает эмаль, образованную до и после рождения; видна как косая полоса, хорошо просматриваемая на фоне призм и проходящая под острым углом к поверхности зуба.

Полосы эмали. В эмали в поляризованном свете видны чередующиеся полосы различной оптической плотности, направляющихся от границы между дентином и эмалью практически перпендикулярно к поверхности эмали (*stria transversa obscura*). Полосы отражают факт отклонения призм от перпендикулярного расположения по отношению к поверхности эмали или к эмалево-дентинной границе. В одних участках эмалевые призмы оказываются рассечёнными продольно (светлые полосы), в других — поперечно (тёмные полосы).

Поверхность эмали. Поверхностные участки эмали плотнее подлежащих её частей, здесь выше концентрация фтора; имеются борозды, ямки и возвышения, беспри-

зменные участки, поры, микроотверстия. На поверхности эмали могут появиться разные наслоения, в т.ч. колонии микроорганизмов в сочетании с аморфной органикой (**зубные бляшки**). При отложении в область бляшки неорганических веществ образуется **зубной камень**.

Дентин

Дентин — разновидность минерализованной ткани, составляет основную массу зуба. Дентин в области коронки покрыт эмалью, а в области корня — цементом. Дентин окружает полость зуба в области коронки, а в области корня — корневой канал.

Свойства. Дентин плотнее костной ткани и цемента, но много мягче эмали. Плотность дентина — 2,1 г/см^3. Проницаемость дентина значительно больше, чем проницаемость эмали, что связано не столько с проницаемостью самого вещества дентина, сколько с наличием в минерализованном веществе дентина канальцев.

Состав. Органические вещества — 18%, неорганические вещества — 70%, вода — 12%. По объёму: органические вещества — 30%, неорганические вещества — 45%, вода — 25%. Из органических веществ главный компонент — коллаген типа I. Дентин сильно минерализован, основной неорганический компонент — кристаллы гидроксиапатита $Ca_{10}(PO_4)_6(OH)_2$.

Канальцы. Дентин пронизан канальцами (*canaliculus dentini*). В 1 мм^3 их содержится 30–75 тыс. Канальцы заполнены жидкостью и содержат отростки одонтобластов. На ранних стадиях одонтогенеза отростки одонтобластов проходят по всей длине дентинных канальцев от пульпы до дентиноэмалевого или дентиноцементного соединения. В зрелом дентине отростки одонтобластов могут отсутствовать в наружных отделах канальцев и не достигать вышеназванных соединений. В некоторых дентинных канальцах с внутренней частью отростков одонтобласта могут контактировать афферентные нервные волокна. Терминали этих волокон являются ноцицепторами. Длина и величина просвета дентинных канальцев варьируют. Направление канальцев — от границы между пульпой и дентином к дентинно-эмалевому и дентинно-цементному соединениям. Дентинные канальцы расположены параллельно друг другу, но имеют извилистый ход (S-образный на вертикальных шлифах зуба). Диаметр канальцев — от 4 мкм ближе к пульпарному краю дентина до 1 мкм по периферии дентина. Ближе к пульпе на долю канальцев приходится до 80% объёма дентина, ближе к дентинно-эмалевому соединению — около 4%. В корне зуба ближе к дентинно-цементной границе канальцы не только ветвятся, но и формируют петли.

Разновидности дентина. Дентин — неоднородная структура. Его организация различается в зависимости от локализации в анатомических частях зуба, а также зависит от близости к конкретным структурам (например, к канальцам).

- **Перитубулярный и межканальцевый дентин**. Просвет канальцев охвачен двойной концентрической манжеткой с плотной периферией, это перитубулярный (околоканальцевый) дентин (*dentinum peritubulare*). Перитубулярный дентин минерализован сильнее, чем межканальцевый дентин (*dentinum intertubulare*). Самые наружные и самые внутренние части околоканальцевого дентина минерализованы слабее срединной части манжетки. Перитубулярный дентин образуется постоянно, поэтому у взрослых перитубулярного дентина существенно больше, чем у детей; соответственно проницаемость дентина у детей выше.

- **Первичный дентин** (*dentinum primarium*) образуется в ходе массового дентиногенеза. В плащевом (поверхностном) и околопульпарном дентине ориентация коллагеновых волокон различна.
  - **Плащевой дентин** (*dentinum vestiens*) расположен на границе с эмалью. Он первым возникает и минерализуется в зубе. Плащевой дентин характеризуется радиальным расположением коллагеновых волокон по отношению к длинной оси зуба, т.е. они ориентированы перпендикулярно к дентиноэмалевому соединению.
  - **Околопульпарный дентин** (*dentinum juxtapulpare*) — основная масса дентина, примыкающая к пульпе зуба. Он формируется после плащевого дентина и по сравнению с ним более минерализован. Околопульпарный дентин характеризуется тангенциальным расположением коллагеновых волокон, которые проходят параллельно дентиноэмалевому соединению.

Вторичный дентин (*dentinum secundarium*) откладывается между основной массой дентина (первичным дентином) и предентином после прорезывания зуба. Вторичный дентин образуется медленно и менее минерализован, чем первичный.

- **Регулярный дентин** (организованный дентин) расположен в области корня зуба.
- **Нерегулярный дентин** раздражения (неорганизованный дентин) расположен в верхушечной части полости зуба.

Третичный дентин (*dentinum tertiarium*). Это заместительный (репаративный, реактивный, третичный) дентин, он быстро образуется в местах повреждения твёрдых тканей зуба, например, при кариесе, повышенной стираемости и т.п. Одонтобласты в области повреждения могут погибнуть, а на их место приходят новые, дифференцирующиеся из клеток-предшественниц, расположенных в пульпе.

Предентин (*predentinum*) расположен между слоем одонтобластов и дентином. Предентин — новообразованный и неминерализованный дентин. Между предентином и околопульпарным дентином располагается тонкая пластинка минерализующегося предентина — промежуточный дентин — фронт обызвествления.

Зернистый дентин. В корне зуба между основной массой дентина и бесклеточным цементом расположен зернистый (*dentinum globulare*) слой дентина, который состоит из чередующихся участков гипо- или совсем неминерализованного дентина (интерглобулярные пространства, *spatium interglobulare*) и полностью минерализованного дентина в виде шаровидных образований (дентинные шары, *globulus mineralis*, или калькосфериты, *calcospherula*).

Линии дентина. В дентине имеется несколько типов структурных линий. Линии, как правило, перпендикулярны по отношению к дентинным канальцам. Различают следующие основные типы линий: контурные линии, связанные с изгибами дентинных канальцев, и линии, связанные с неравномерной минерализацией.

- **Контурные линии** видны в поляризованном свете и формируются при наложении друг на друга вторичных изгибов дентинных канальцев. Контурные линии довольно редки в первичном дентине, они чаще расположены на границе между первичным и вторичным дентином.
- **Линии приращения** (*linea incrementalis dentinalis*) — тёмные полосы, под прямым углом пересекающие дентинные канальцы, аналоги линий периодичности минерализации в эмали (*linea incrementalis enamelea*). Линии приращения формируются за счёт неравномерной скорости обызвествления при дентиногенезе. Так как

фронт минерализации не обязательно строго параллелен предентину, ход линий может быть извилистым.

Цемент

Цемент покрывает дентин корня тонким слоем, утолщающимся к вершине корня. Цемент, расположенный ближе к шейке зуба, не содержит клеток и называется бесклеточным. Верхушку корня одевает цемент, содержащий клетки, — цементоциты (клеточный цемент). Бесклеточный цемент состоит из коллагеновых волокон и аморфного вещества. Клеточный цемент напоминает грубоволокнистую костную ткань, но не содержит кровеносных сосудов и нервных волокон.

- **Состав**. В весовом отношении цемент содержит 65% неорганических веществ, 23% органических и 12% воды. Матрикс цемента содержит кристаллы гидроксиапатита, но по химической структуре он близок к гидроксиапатиту костной ткани.
- **Цементоциты** расположены в собственных лакунах, аналоге лакун в кости. Как и в кости, от лакун отходят канальцы, в которых находятся отростки цементоцитов. Питание цементоцитов осуществляется за счёт лакунарно-канальцевой системы из соседней связки периодонта. Образование цемента может протекать в течение всей жизни. После формирования слоя цемента те цементобласты, которые оказались не погружёнными в цемент, располагаются по его поверхности на границе со связкой периодонта. При повреждении зубов эти цементобласты могут участвовать в формировании новых слоев цемента.
- **Прободающие волокна** (*fasciculus collageni perforans*) состоят из ориентированных коллагеновых волокон, которые заходят из связки периодонта в наружную часть цемента под прямым углом. Аналогичные волокна выходят из той же связки периодонта в противоположном направлении и вплетаются в кость зубных альвеол..

Пульпа

Пульпа — мягкая часть зуба, представлена рыхлой соединительной тканью, содержит коллагеновые и умеренное количество ретикулиновых волокон, фибронектин. Среди клеточных элементов пульпы присутствуют малодифференцированные мезенхимные клетки, которые рассматривают в качестве источника для восстановления популяций одонтобластов и фибробластов в случае их гибели при повреждении ткани. В пульпе присутствуют также макрофаги, лимфоциты, плазматические клетки, тучные клетки, эозинофилы. Пульпа интенсивно кровоснабжается и содержит многочисленные чувствительные нервные окончания. Пульпа обеспечивает дентиногенез, трофическую, сенсорную (тройничный нерв) и защитную функции. В пульпе различают периферический, промежуточный и центральный слои.

- **Периферический слой** пульпы содержит одонтобласты — аналоги остеобластов кости. Одонтобласты секретируют коллаген, гликозаминогликаны (хондроитинсульфат) и липиды, входящие в состав органического матрикса дентина. По мере минерализации предентина (необызвествлённый матрикс) отростки одонтобластов оказываются замурованными в дентинных канальцах.

- **Промежуточный слой** пульпы содержит многочисленные отростчатые (звездчатые) мезенхимные клетки, тонкие и длинные отростки которых образуют сеть, это предшественники одонтобластов.
- **Центральный слой** пульпы — рыхлая волокнистая соединительная ткань с множеством анастомозирующих капилляров и нервных волокон, терминали которых разветвляются в промежуточном и периферическом слоях. У пожилых людей в пульпе часто обнаруживаются неправильной формы обызвествлённые образования — **дентикли**. Истинные дентикли состоят из дентина, окружённого снаружи одонтобластами. Ложные дентикли — концентрические отложения обызвествлённого материала вокруг некротизированных клеток.

Иннервация зуба

Различают иннервацию собственно зуба и иннервацию периодонта.

- **Пульпа зуба** иннервирована чувствительными волокнами тройничного нерва, входящими в пульпу вместе с кровеносными сосудами через канал в корне зуба. В пульпе зуба нервные волокна заканчиваются на кровеносных сосудах и формируют сплетение вблизи внутренней поверхности дентина. Тонкие безмиелиновые волокна проникают на некоторое расстояние в дентинные канальцы. Нервные волокна в дентинных канальцах могут формировать варикозные расширения. Эти волокна образуют свободные нервные окончания и проводят болевые импульсы.
- **Нервные волокна периодонта** проходят через альвеолярную кость и разветвляются на дорсальной и вентральной поверхностях корня среди коллагеновых волокон периодонтальной связки. Здесь присутствуют быстро и медленно адаптирующиеся механорецепторы, обладающие направленной чувствительностью. Механорецепторы периодонтальной связки реагируют на механическую нагрузку, испытываемую зубом при жевании.

Периодонт

Периодонт (*periodontium*) представлен мягкими и твёрдыми тканями, удерживающими зуб в зубной альвеоле, и включает цемент и связку периодонта.

Глотка

Глотка (*pharynx*) — трубка, в которой перекрещиваются дыхательные и пищеварительные пути. В глотке различают три отдела: носовой (носоглотка), ротовой (ротоглотка) и гортанный. Стенка трубки образована слизистой, подслизистой, мышечной и адвентициальной оболочками.

Слизистая оболочка носоглотки покрыта однослойным многорядным мерцательным эпителием, слизистая ротоглотки и гортанного отдела — многослойным плоским неороговевающим эпителием. В носовом отделе в собственной пластинке присутствует лимфоидная ткань, формирующая глоточную и трубные миндалины. В собственной пластинке ротового и гортанного отделов содержится хорошо выраженный слой эластических волокон.

Подслизистая оболочка содержит концевые отделы смешанных, в ротоглотке и гортанном отделе — слизистых желёз.

Мышечная оболочка состоит из внутреннего продольного и наружного циркулярного слоёв поперечно-полосатой скелетной мышечной ткани.
Адвентициальная оболочка — рыхлая волокнистая соединительная ткань, окружающая глотку снаружи.

Пищевод

Пищевод (*oesophageus*) соединяет глотку с желудком. Длина пищевода у взрослого человека приблизительно 23–25 см. Функцией пищевода является проведение пищи и жидкости в желудок в заключительной фазе глотания. Продвижению пищи способствует перистальтика мышечной оболочки пищевода. В пищеводе имеются три **сужения**. Первое обусловлено давлением нижнего констриктора глотки и перстневидного хряща гортани, второе — давлением дуги аорты, прижимающей пищевод к левому бронху, третье сужение соответствует пищеводному отверстию диафрагмы. Артериальную кровь пищевод получает из нижней щитовидной артерии, пищеводных ветвей грудной части аорты, нижней диафрагмальной и левой желудочной артерий. Венозная кровь оттекает из верхней трети пищевода непосредственно в верхнюю полую вену, из средней трети в непарную вену (*v. azygos*), из нижней трети в воротную через вены желудка. Основной распределитель венозной крови — подслизистое сплетение. Лимфоотток направлен к желудочным лимфатическим узлам, к латеральным шейным, трахеобронхиальным и задним средостенным лимфатическим узлам. В стенке пищевода различают следующие оболочки: слизистая, подслизистая, мышечная и наружная.

Слизистая оболочка. В пищеводе слизистая оболочка (*t. mucosa*) кожного типа. Эпителий многослойный плоский неороговевающий, лежит на тонковолокнистой соединительной ткани — собственном слое слизистой оболочки (*lamina mucosa propria*), состоящем из тонких пучков коллагеновых волокон; содержит также ретикулиновые волокна, соединительнотканные клетки. Собственный слой слизистой оболочки вдаётся в эпителий в виде сосочков. В собственном слое могут присутствовать лимфоидные скопления, имеющие разлитой характер или вид т.н. солитарных (одиночных) лимфатических фолликулов. В собственном слое слизистой оболочки пищевода находятся **секреторные отделы** простых трубчатых разветвлённых **желёз**, сходных с кардиальными железами желудка. Они расположены двумя группами: верхняя — на уровне перстневидного хряща и пятого кольца трахеи, а нижняя группа — при переходе пищевода в желудок. Кнаружи от собственного слоя хорошо заметен идущий продольно слой ГМК — мышечный слой слизистой оболочки (*lamina muscularis mucosae*).

Подслизистая оболочка (*t. submucosa*) представлена рыхлой волокнистой соединительной тканью, образующей видимые невооружённым глазом продольные складки. За счёт эластических волокон образующиеся складки смыкаются, закрывая просвет пищевода, и сглаживаются при продвижении пищи. В толще *t. submucosa* расположены сложные разветвлённые альвеолярно-трубчатые **железы**, их слизистые секреторные отделы через выводные протоки открываются на поверхность эпителия.

Мышечная оболочка (*t. muscularis externa*) состоит из двух слоёв: внутреннего циркулярного и наружного продольного. В верхнем отделе пищевода (5% длины органа) мышечная оболочка представлена поперечно-полосатой мышечной тканью, средний отдел (45%) содержит гладкую и скелетную мышечные ткани, нижний отдел образован только гладкомышечной тканью.

Сфинктеры пищевода

- **Верхний сфинктер** находится между глоткой и пищеводом. Его образуют скелетные мышцы, открывающие (щитоподъязычная и подбородочно-подъязычная) и закрывающие глотку (нижний констриктор глотки и перстнеглоточная мышца). В закрытом состоянии верхний сфинктер предотвращает попадание воздуха в пищевод и регургитацию пищи в ротовую полость.
- **Нижний сфинктер** (переход пищевода в желудок) состоит из ГМК и предотвращает гастроэзофагеальный рефлюкс (заброс). Расслабление возникает через 2 сек после глотания, когда перистальтическая волна приближается к средней части пищевода.

Наружная оболочка. В верхней и средней части пищевода наружная оболочка (*t. adventitia*) образована соединительной тканью, с помощью которой пищевод соединяется с другими органами средостения. В нижней части пищевода, лежащей сразу под диафрагмой, *t. adventitia* заменяется серозной оболочкой.

Переход пищевода в желудок

Переход слизистой оболочки пищевода в желудок совершается сразу на уровне диафрагмы. Слизистая оболочка кардиального отдела желудка на 2 см продолжается в пищевод. Поэтому переход многослойного плоского эпителия пищевода в однослойный цилиндрический железистый эпителий желудка происходит в пищеводе.

Желудок

Желудок (*ventriculus, gaster*) — мешкообразный орган пищеварительной системы, служащий для накопления, начального переваривания и частичного всасывания пищи. Располагается между пищеводом и двенадцатиперстной кишкой, со всех сторон покрыт брюшиной. По анатомическим признакам в желудке различают пять отделов (см. рис. 12-35).

- **Кардиальный** (*pars cardiaca*) отдел примыкает к пищеводу и простирается на небольшое расстояние от входного отверстия желудка (*ostium cardiacum*).
- **Дно** желудка (*fundus ventriculi*) — выпуклость, обращённая к диафрагме; отграничивается от тела желудка линией, проведённой горизонтально через желудочно-пищеводное соединение.
- **Тело** желудка (*corpus ventriculi*) составляет около 2/3 желудка.
- **Привратник** (*pylorus*) включает преддверие (*antrum pyloricum*) и канал привратника (*canalis pyloricus*).

Стенку желудка образуют слизистая, подслизистая, мышечная и серозная оболочки (рис. 12-35). Слизистая и подслизистая оболочки формируют продольные **складки**, расправляющиеся в растянутом органе. Углубления в слизистой оболочке — **желудочные ямки**. Желудоч-

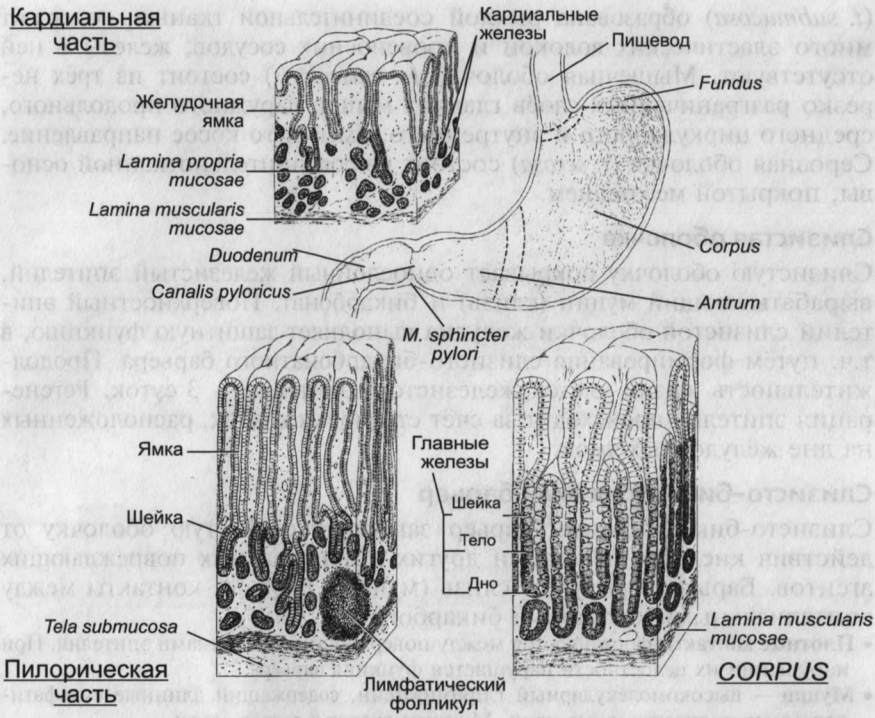

Рис. 12-35. Слизистая оболочка различных отделов желудка. По гистологическим признакам в желудке различают кардиальный, фундальный и пилорический отделы. Желудочные ямки наиболее глубоки в пилорической части. В собственном слое присутствуют кардиальные, фундальные и пилорические железы. Их выводные протоки открываются на дне желудочных ямок. Кардиальные железы вырабатывают преимущественно слизь; фундальные железы вырабатывают слизь, пепсиноген, соляную кислоту, внутренний фактор, гормоны; пилорические железы имеют более разветвлённые секреторные отделы, секретируют слизь и гормоны. [17]

ные ямки и вся поверхность слизистой оболочки желудка выстлана однослойным однорядным цилиндрическим железистым эпителием. Эпителий лежит на волокнистой соединительной ткани (*lamina mucosa propria*) с большим количеством ретикулиновых волокон, массой лимфоидных клеток и лимфатических фолликулов. В ней расположены **простые трубчатые железы**. Выводные протоки этих желёз открываются на дне желудочных ямок. За *lamina propria* находится хорошо развитая в стенке желудка *lamina muscularis mucosae*. Подслизистая оболочка

(*t. submucosa*) образована рыхлой соединительной тканью, содержит много эластических волокон и кровеносных сосудов; железы в ней отсутствуют. Мышечная оболочка (*t. muscularis*) состоит из трёх нерезко разграниченных слоёв гладких мышц: наружного продольного, среднего циркулярного и внутреннего, имеющего косое направление. Серозная оболочка (*t. serosa*) состоит из соединительнотканной основы, покрытой мезотелием.

Слизистая оболочка

Слизистую оболочку покрывает однослойный железистый эпителий, вырабатывающий муцин (слизь) и бикарбонат. Поверхностный эпителий слизистой оболочки желудка выполняет защитную функцию, в т.ч. путём формирования слизисто-бикарбонатного барьера. Продолжительность жизни клеток железистого эпителия — 3 суток. Регенерация эпителия происходит за счёт стволовых клеток, расположенных на дне желудочных ямок.

Слизисто-бикарбонатный барьер

Слизисто-бикарбонатный барьер защищает слизистую оболочку от действия кислоты, пепсина и других потенциальных повреждающих агентов. Барьер формируют слизь (муцин), плотные контакты между эпителиальными клетками и бикарбонат.

- **Плотные контакты** формируются между поверхностными клетками эпителия. При нарушении их целостности нарушается функция барьера.
- **Муцин** — высокомолекулярный гликопротеин, содержащий длинные сульфатированные полисахаридные цепи. Муцины входят в состав слизи.
- **Бикарбонат**. Слой слизи в желудке имеет градиент pH. На поверхности слоя слизи pH равен 2, а в примембранной части более 7. Бикарбонат (ионы HCO_3^-), поступающий в состав слизи из поверхностных слизистых клеток, имеет нейтрализующее действие.

Разрушение барьера. При неблагоприятных условиях барьер разрушается в течение нескольких минут, происходят гибель клеток эпителия, отёк и кровоизлияния в собственном слое слизистой оболочки. Существуют факторы, неблагоприятные для поддержания барьера, например нестероидные противовоспалительные препараты (аспирин, индометацин), этанол, соли жёлчных кислот.

Железы желудка

Простые трубчатые разветвлённые железы содержат слизистые, париетальные, главные и энтероэндокринные клетки (рис. 12-37). Их секреты: ферменты, внутренний фактор Касла, соляная кислота, муцины, а также гормоны.

Париетальная клетка (рис. 12-37В) имеет многочисленные митохондрии и систему внутриклеточных канальцев. Апикальная клеточная мембрана, обращённая в выводной проток железы, содержит H^+,K^+-АТФазу. С помощью карбоангидразы из поступающих в клетку уг-

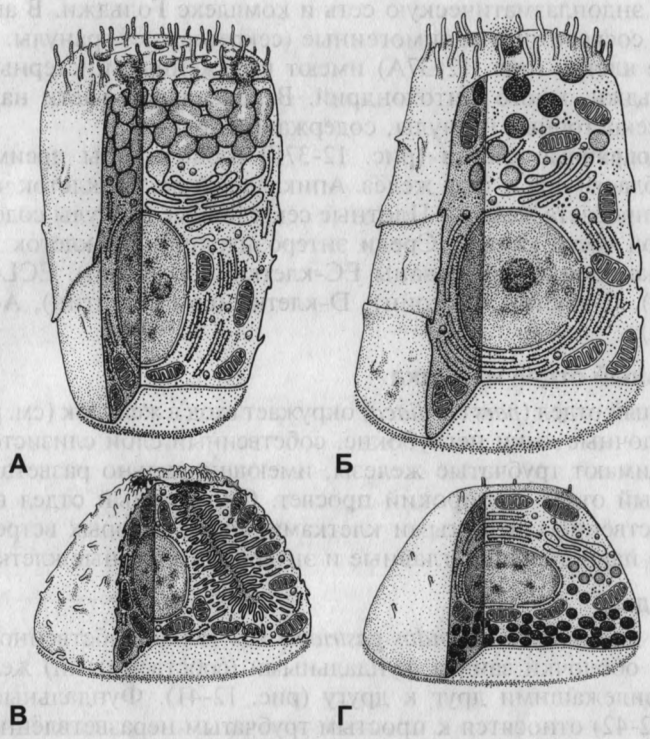

Рис. 12-37. Основные клеточные типы в желудочных железах: А — слизистая клетка; **Б** — главная клетка; **В** — париетальная клетка; **Г** — энтероэндокринная клетка. [17]

лекислого газа и воды образуются H^+ и HCO_3^-. H^+,K^+-АТФаза выкачивает из клетки H^+ в обмен на K^+. Cl^- через Cl^--каналы выходит в просвет железы, где и происходит образование HCl.

- **Секреция соляной кислоты**. В желудке соляная кислота участвует в кислотном гидролизе белков, уничтожает бактерии, переводит неактивный пепсиноген в активный пепсин, устанавливает оптимальный pH для протеолитического действия пепсина.
- **Синтез и секреция внутреннего фактора**, одного из связывающих витамин B_{12} (кобаламин) белков.
- **Регуляторы секреции**. Париетальную клетку активируют ацетилхолин, гистамин и гастрин. Соматостатин, простагландины, желудочный ингибирующий пептид, холецистокинин, VIP, секретин и нейротензин подавляют активность париетальной клетки.

Главные клетки (рис. 12-37Б) синтезируют и секретируют предшественник пепсина (пепсиноген) и липазу, имеют хорошо развитые гра-

нулярную эндоплазматическую сеть и комплекс Гольджи. В апикальной части сосредоточены зимогенные (секреторные) гранулы.

Слизистые клетки (рис. 12-37А) имеют выраженные цистерны комплекса Гольджи, много митохондрий. В апикальной части находятся крупные секреторные гранулы, содержащие муцин.

Энтероэндокринные клетки (рис. 12-37Г) расположены преимущественно в области дна и тела желёз. Апикальный полюс клеток часто не достигает просвета железы. Плотные секреторные гранулы содержатся в базальной части клеток. Среди энтероэндокринных клеток в железах желудка идентифицированы EC-клетки (серотонин), ECL-клетки (гистамин), G-клетки (гастрин), D-клетки (соматостатин), A-клетки (глюкагон).

Кардиальный отдел желудка

Кардиальный отдел (*pars cardiaca*) окружает вход в желудок (см. рис. 12-35). Желудочные ямки неглубокие, собственный слой слизистой оболочки занимают трубчатые железы, имеющие сильно разветвлённый секреторный отдел и широкий просвет. Секреторный отдел выстлан преимущественно слизистыми клетками, среди которых встречаются отдельные париетальные, главные и энтероэндокринные клетки.

Дно желудка

В области дна желудка (*fundus gastricus*) вся толща собственного слоя слизистой оболочки занята фундальными (собственными) железами, плотно прилежащими друг к другу (рис. 12-41). Фундальные железы (рис. 12-42) относятся к простым трубчатым неразветвлённым или слабо разветвлённым. В них различают шейку, открывающуюся на дне желудочной ямки, тело и дно. Секреторный отдел имеет узкий просвет и состоит из главных, париетальных, энтероэндокринных и слизистых шеечных клеток. Главные клетки образуют дно железы. Здесь также присутствуют редкие париетальные и энтероэндокринные клетки (D, EC, ECL). Основная масса париетальных клеток сосредоточена в теле и шейке железы. Слизистые шеечные клетки расположены в шейке железы (отсюда происходит их название) и вырабатывают слизистый секрет. Местами между железами видны прослойки рыхлой волокнистой неоформленной соединительной ткани. Мышечный слой слизистой оболочки состоит из трёх слоёв ГМК.

Пилорическая часть желудка

Желудочные ямки в пилорической части (*pars pylorica*) глубокие; в толще собственного слоя слизистой оболочки расположены железы. Пилорические железы более короткие, чем в фундальном отделе, их извитые секреторные отделы сильно разветвлены, имеют широкий

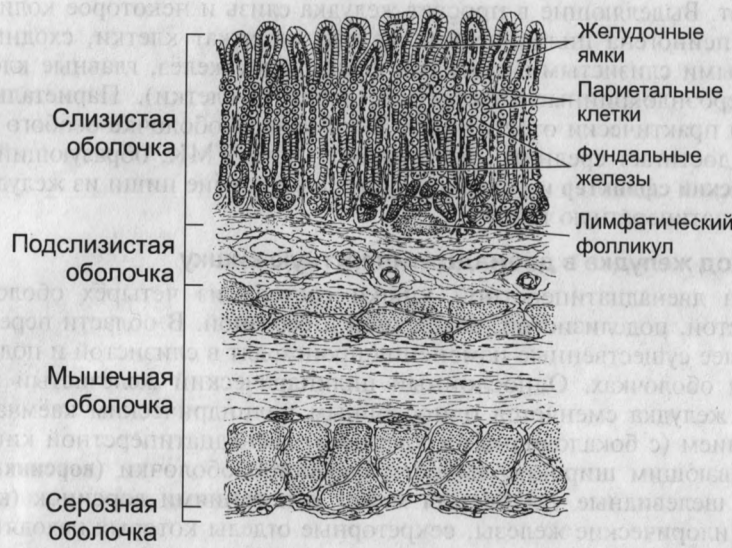

Рис. 12-41. Дно желудка. [17]

Рис. 12-42. Фундальная железа. [17]

просвет. Выделяющие в просвет желудка слизь и некоторое количество пепсиногена пилорические железы содержат клетки, сходные с шеечными слизистыми клетками фундальных желёз, главные клетки и энтероэндокринные (преимущественно G-клетки). Париетальные клетки практически отсутствуют. В мышечной оболочке особого развития достигает средний (циркулярный) слой ГМК, образующий **пилорический сфинктер** и регулирующий поступление пищи из желудка в двенадцатиперстную кишку.

Переход желудка в двенадцатиперстную кишку

Стенка двенадцатиперстной кишки состоит из четырёх оболочек: слизистой, подслизистой, мышечной и серозной. В области перехода наиболее существенные изменения происходят в слизистой и подслизистой оболочках. Однослойный цилиндрический железистый эпителий желудка сменяется однослойным цилиндрическим каёмчатым эпителием (с бокаловидными клетками) двенадцатиперстной кишки, покрывающим широкие выросты слизистой оболочки (**ворсинки**), а также щелевидные углубления между основаниями ворсинок (**крипты**). Пилорические железы, секреторные отделы которых находятся в собственном слое слизистой оболочки желудка, постепенно исчезают. В подслизистой оболочке двенадцатиперстной кишки расположены секреторные отделы сложных трубчатых разветвлённых желёз (**дуоденальные железы**, *glandulae duodenales*). В области перехода в собственном слое слизистой оболочки можно увидеть скопление лимфоидной ткани в виде солитарного фолликула.

Тонкая кишка

Анатомически в тонкой кишке (*intestinum tenue*) различают двенадцатиперстную (*duodenum*), тощую (*intestinum jejunum*) и подвздошную (*intestinum ileum*) кишки. Длина тонкой кишки взрослого человека в среднем равняется 6 м. В тонкой кишке завершается переваривание химуса с помощью ферментов гликокаликса, ферментов сока поджелудочной железы и жёлчи. Каёмчатые клетки обеспечивают избирательное всасывание продуктов переваривания в кровь и лимфу.

Оболочки тонкой кишки: слизистая, подслизистая, мышечная и серозная. **Циркулярные складки** образованы выростами слизистой и подслизистой оболочек. Складки присутствуют в дистальной части двенадцатиперстной кишки, в тощей кишке и в проксимальной части подвздошной кишки. Циркулярные складки, ворсинки и крипты формируют рельеф слизистой оболочки (рис. 12-46). **Ворсинки** (рис. 12-47) — выросты слизистой оболочки (0,5–1,5 мм), **крипты** — трубчатые углубления. За счёт циркулярных складок площадь всасывания

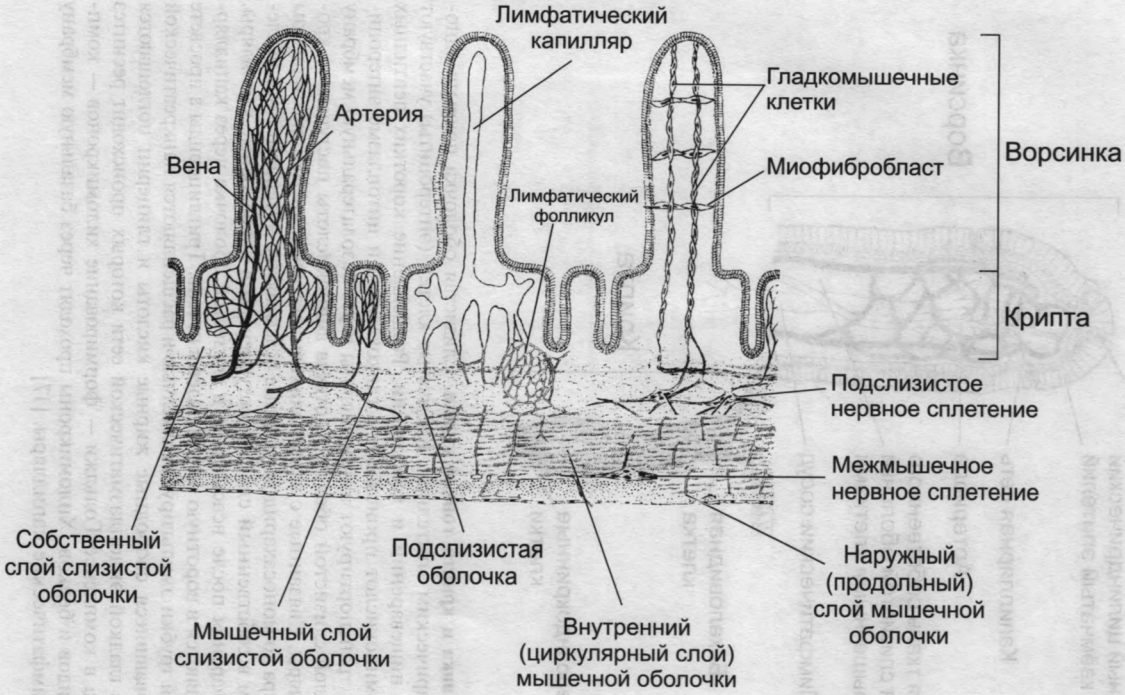

Рис. 12-46. Тонкая кишка. Циркулярные складки, ворсинки и крипты определяют рельеф слизистой оболочки. Из густого подслизистого сплетения сосудов артериолы заходят в слизистую оболочку, распадаются на капилляры вокруг крипт и заходят в ворсинки. Разветвляясь на капилляры, 1–2 артериолы проходят от основания до вершины ворсинки. Кроме кровеносных сосудов, в сердцевине ворсинок присутствуют лимфатические капилляры и ГМК. [17]

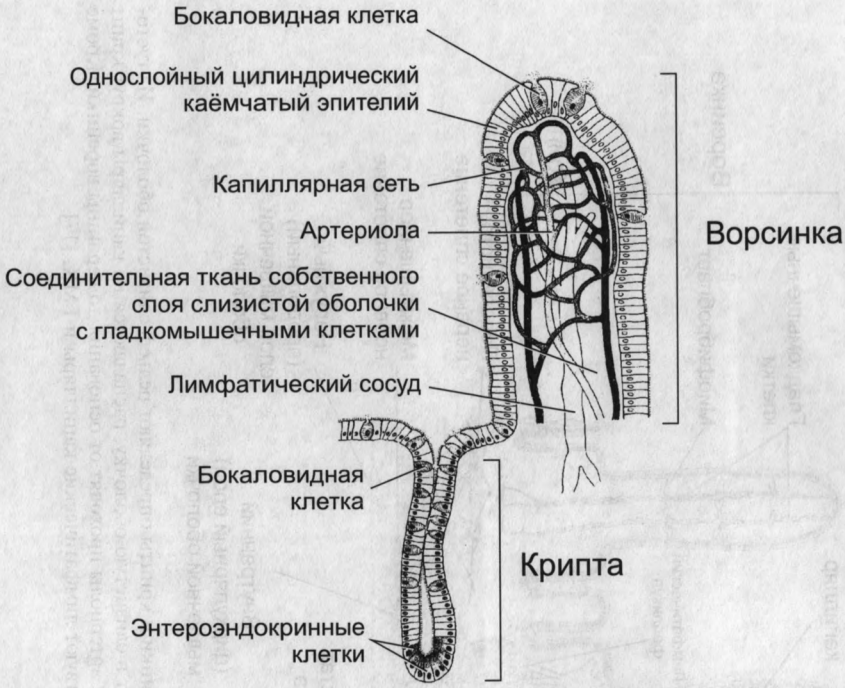

Рис. 12-47. Ворсинка и крипта тонкой кишки. Слизистая оболочка покрыта однослойным цилиндрическим эпителием. Каёмчатые клетки (энтероциты) участвуют в пристеночном пищеварении и всасывании. Расщепление коротких пептидных фрагментов до аминокислот происходит в гликокаликсе и цитоплазме энтероцитов. Энтероциты транспортируют аминокислоты через базолатеральную мембрану в собственный слой слизистой оболочки, откуда аминокислоты поступают в кровеносные капилляры. Связанные с гликокаликсом щёточной каёмки дисахаридазы расщепляют сахара до моносахаридов, которые всасываются энтероцитами с последующим выходом в собственный слой и поступлением в кровеносные капилляры. Продукты пищеварения после всасывания в слизистой оболочке через капиллярную сеть направляются в воротную вену и далее в печень. Триглицериды в просвете пищеварительной трубки эмульгируются жёлчью и расщепляются панкреатической липазой. Образовавшиеся свободные жирные кислоты и глицерин поглощаются энтероцитами, в гладкой эндоплазматической сети которых происходит ресинтез триглицеридов, а в комплексе Гольджи — формирование хиломикронов — комплекса триглицеридов и белков. Хиломикроны проходят через базальную мембрану и поступают в лимфатические капилляры. [17]

увеличивается в 3 раза, за счёт ворсинок и крипт — в 10 раз и за счёт микроворсинок каёмчатых клеток — в 20 раз. Суммарно складки, ворсинки, крипты и микроворсинки обеспечивают увеличение площади всасывания в 600 раз. Мышечный слой слизистой оболочки обязателен, часть ГМК локализована в сердцевине ворсинки. Эндокринные клетки присутствуют повсеместно в эпителии слизистой оболочки, главным образом, в криптах и отчасти в собственном слое слизистой оболочки. Особенно много эндокринных клеток в двенадцатиперстной кишке. В подслизистой оболочке двенадцатиперстной кишки расположены секреторные отделы желёз. Тонкая кишка имеет слизистую оболочку кишечного типа — часть системы иммунной защиты организма. В двенадцатиперстной и тощей кишке находятся солитарные лимфатические фолликулы. В подвздошной кишке фолликулы сливаются и образуют пейеровы бляшки.

Слизистая оболочка

Эпителий — однослойный цилиндрический каёмчатый (рис. 12-47) — содержит каёмчатые, бокаловидные, энтероэндокринные, экзокринные клетки с ацидофильными гранулами и камбиальные клетки.

Каёмчатая клетка (энтероцит) на апикальной поверхности имеет более 1000 микроворсинок, покрытых гликокаликсом. Гликокаликс содержит аминопептидазы и гликозидазы (мальтаза, лактаза), завершающие расщепление белков и углеводов, и энтерокиназу, конвертирующую трипсиноген в трипсин. Каёмчатые клетки всасывают продукты гидролиза белков, жиров и углеводов, витамины, химические элементы (Ca^{2+}, Fe^{2+} и др.).

Бокаловидные клетки (одноклеточные железы), секретирующие муцин, поодиночно расположены среди каёмчатых клеток. Расширенная апикальная часть клетки содержит секреторные гранулы, заполненные муцином. После секреции на поверхность клетки муцин соединяется с молекулами воды, образуя вязкую слизь.

Энтероэндокринные клетки расположены в криптах. Среди них идентифицированы: A-клетки (глюкагон), D-клетки (соматостатин), EC-клетки (серотонин), I-клетки (холецистокинин), K-клетки (желудочный ингибирующий пептид), L-клетки (глюкагоноподобный пептид-1), Mo-клетки (мотилин), S-клетки (секретин), VIP-клетки (вазоактивный интестинальный полипептид).

Экзокринные клетки с ацидофильными гранулами лежат на дне крипт, секретируют бактерицидное вещество — лизоцим, антибиотик полипептидной природы — дефензин, фактор некроза опухоли α (TNFα).

Камбиальные (стволовые) **клетки**, из которых происходит постоянное образование новых клеток эпителия, расположены на дне крипт. Скорость обновления каёмчатых клеток высока, время их жизни — око-

ло 3 суток. За это время они успевают образоваться из камбиальных клеток на дне крипт, переместиться из крипты к вершине ворсинки и погибнуть, слущившись в просвет кишечника.

ДВЕНАДЦАТИПЕРСТНАЯ КИШКА

Двенадцатиперстная кишка своё название получила в связи с тем, что её длина в среднем равняется двенадцати поперечникам пальцев человека. Слизистая оболочка образует многочисленные ворсинки, низкие и широкие. Собственный слой слизистой оболочки содержит большое количество коллагеновых и ретикулиновых волокон. Мышечный слой слизистой оболочки состоит из двух слоёв ГМК: внутреннего циркулярного и наружного продольного. В подслизистой оболочке расположены секреторные отделы сложных разветвлённых слизистых желёз (дуоденальные железы). Выводные протоки желёз открываются в кишечные крипты. Мышечная оболочка построена из двух слоёв: внутреннего циркулярного и наружного продольного. В двенадцатиперстной кишке продолжается переваривание пищи, и начинаются процессы всасывания. Бикарбонат, синтезируемый в дуоденальных железах, участвует в нейтрализации кислой реакции содержимого желудка (оптимум действия ферментов поджелудочной железы при pH=7–8) и в инактивации пепсина. Секреция бикарбоната усиливается при закислении содержимого в просвете кишки, а также под влиянием простагландина E_2. Холецистокинин и секретин, вырабатываемые энтероэндокринными клетками в кишечных криптах, стимулирует секрецию панкреатического сока и выделение жёлчи.

ТОЩАЯ КИШКА

Стенка тощей кишки (*jejunum*) имеет общий план строения тонкой кишки. Ворсинки в тощей кишке значительно выше и тоньше, чем в двенадцатиперстной, имеют цилиндрическую форму. Подслизистая, мышечная и серозная оболочки имеют стандартное строение.

ПОДВЗДОШНАЯ КИШКА

Подвздошная кишка построена так же, как и другие отделы тонкой кишки (рис. 12-51). Её особенность — в каудальном отделе имеется большое количество лимфатических фолликулов, образующих агрегаты (*nodulus lymphoideus aggregatus submucosus*). Лимфатические фолликулы занимают всю толщину собственного слоя слизистой, а также (и очень часто) и подслизистую основу. Ворсинки над лимфатическими фолликулами отсутствуют. Эпителий, соприкасающийся с лимфоидной тканью, не содержит бокаловидных клеток, но инфильтрирован мно-

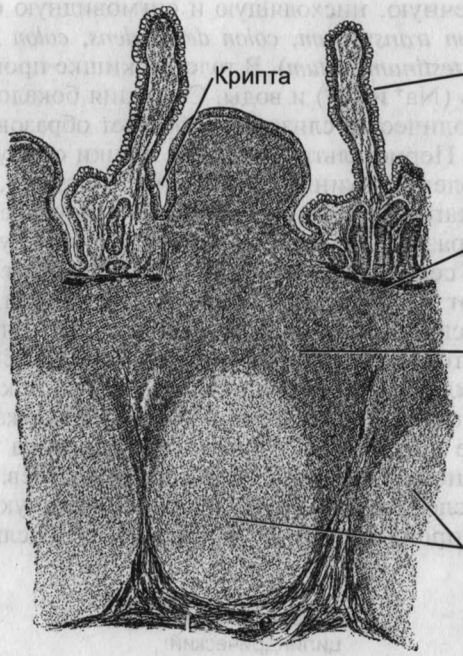

Рис. 12-51. Подвздошная кишка. . Скопления лимфатических фолликулов занимают слизистую и подслизистую оболочки и выступают в просвет кишки. [17]

гочисленными лимфоцитами. Эпителиальные клетки с характерным складчатым рельефом поверхности (М-клетки) захватывают антигены в просвете кишки и транспортируют его в подлежащую лимфоидную ткань, где антиген передаётся макрофагам, а затем предъявляется Т-лимфоцитам. Лимфоидная ткань тотчас под эпителием представлена Т- и В-лимфоцитами, плазматическими клетками и макрофагами. Для лимфатических фолликулов характерны центры размножения с крупными пролиферирующими В-лимфобластами, отобранными для синтеза IgA. Участки между центрами размножения занимают Т-лимфоциты

Толстая кишка

Длина толстой кишки (*intestinum crassum*) взрослого человека колеблется от 1,5 до 2 м. Анатомически в толстой кишке различают слепую кишку с червеобразным отростком (*intestinum coecum, processus vermifor-*

mis), восходящую, поперечную, нисходящую и сигмовидную ободочную (*colon ascendens*, *colon transversum, colon descendens, colon sigmoideum*) и прямую кишки (*intestinum rectum*). В толстой кишке происходит всасывание электролитов (Na^+ и Cl^-) и воды. Секреция бокаловидными клетками большого количества слизи способствует образованию и эвакуации каловых масс. Перистальтику толстой кишки стимулируют ацетилхолин, гастрин, холецистокинин, серотонин, гистамин, брадикинин, а подавляют глюкагон, секретин, адреналин и норадреналин. В стенке толстой кишки различают четыре оболочки: слизистую, подслизистую, мышечную и серозную (Рис. 12-53). В отличие от тонкой кишки, здесь отсутствуют циркулярные складки и ворсинки. Крипты развиты значительно сильнее, их больше, расположены они очень часто. Эпителий крипт толстого кишечника состоит из каёмчатых, энтероэндокринных (D-клетки, EC-клетки) и множества бокаловидных клеток. В собственном слое слизистой оболочки содержатся солитарные лимфатические фолликулы. Мышечная пластинка состоит из внутреннего циркулярного и наружного продольного слоёв. Сокращения ГМК мышечного слоя слизистой оболочки способствуют выведению слизи из крипт и препятствуют их засорению. В подслизистой

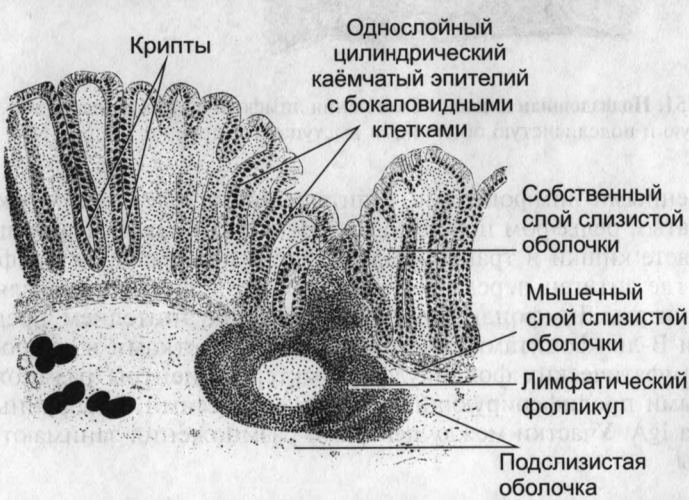

Рис. 12-53. Толстая кишка. Однослойный цилиндрический эпителий крипт содержит каёмчатые клетки, многочисленные бокаловидные клетки и некоторое количество энтероэндокринных клеток. В собственном слое между криптами и в подслизистой оболочках присутствуют лимфоциты, встречаются солитарные лимфатические фолликулы. [17]

оболочке присутствуют многочисленные эластические волокна, жировые клетки. Мышечная оболочка образована двумя слоями ГМК: внутренним циркулярным и наружным продольным. Продольный слой мышечной оболочки не сплошной, а представлен тремя лентами (*taeniae*). Эти ленты своим натяжением способствуют формированию многочисленных бухтообразных выпячиваний (*haustra coli*). Серозная оболочка полностью покрывает лишь поперечную и сигмовидную ободочную кишки. Другие отделы могут быть покрыты полностью или частично.

Червеобразный отросток имеет такое же строение, как и другие отделы толстой кишки. Собственный слой слизистой оболочки, а также подслизистая оболочка содержат большое количество лимфоцитов в виде инфильтратов, а также в виде солитарных фолликулов с центрами размножения. Благодаря значительному развитию лимфоидных образований, слизистая и подслизистая оболочки утолщены, в связи с чем просвет отростка сужен. Мышечная оболочка состоит из циркулярного и продольного слоёв ГМК. Серозная оболочка полностью покрывает червеобразный отросток.

Прямая кишка — конечный отдел толстой кишки длиной до 15 см. Крипты в прямой кишке менее многочисленны и отсутствуют в нижних отделах. Продольный слой мышечной оболочки представлен сплошным слоем и не образует характерных для толстой кишки лент. В верхних отделах прямая кишка покрыта серозной оболочкой, в нижних — адвентициальной.

Аноректальный канал. Здесь выделяют столбчатую, промежуточную и кожную зоны. Слизистая оболочка в столбчатой зоне образует 5—10 продольных складок [анальные столбы (*columnae anales*)], соединяющихся внизу с образованием анальных заслонок (*valvulae anales*). Углубления между складками — анальные синусы (*sinus anales*). Однослойный цилиндрический эпителий слизистой оболочки в столбчатой зоне сменяется многослойным призматическим, секретирующим слизь. Переход многослойного призматического эпителия в многослойный плоский неороговевающий происходит по зубчатой линии (*linea pectinata*) в промежуточной зоне. В кожной зоне эпителий замещается многослойным плоским ороговевающим, на поверхность которого открываются сальные и потовые апокриновые железы. Мышечная пластинка в столбчатой зоне распадается на отдельные пучки, вследствие чего собственный слой слизистой оболочки сливается с подслизистой основой. Здесь верхняя прямокишечная вена (*v. rectalis superior*) образует **внутреннее геморроидальное венозное сплетение**, откуда сосуды открываются в портальную вену. **Наружное венозное сплетение** находится вблизи анального канала, его образует нижняя прямокишечная вена (*v. rectalis inferior*), впадающая в нижнюю полую вену. Циркулярный слой мышечной оболочки в анальном канале образует утолщение из ГМК — **внутренний сфинктер** (*m. sphincter ani internus*), получающий двигательную вегетативную иннервацию. **Наружный сфинктер** (*m. sphincter ani internus*) образован поперечно-полосатой скелетной мышцей (соматическая иннервация).

Железы пищеварительного тракта

Помимо экзокринных желёз, расположенных в слизистой и подслизистой оболочках стенки пищеварительной трубки, вне трубки находятся железистые органы, выводные протоки которых открываются в просвет пищеварительной трубки. К этим железам относятся слюнные и поджелудочная, а также печень.

СЛЮННЫЕ ЖЕЛЕЗЫ

Слюнные железы подразделяют на большие и малые.

Малые слюнные железы. Мелкие и многочисленные слюнные железы с короткими выводными протоками расположены в щеке, губе, языке, мягком нёбе, латеральных областях твёрдого нёба и на дне полости рта. Большинство малых слюнных желёз вырабатывает преимущественно слизистый секрет с некоторым количеством белкового компонента. В задней трети языка расположены железы, которые вырабатывают исключительно белковый секрет, промывающий ровики желобоватых и листовидных сосочков языка.

Большие слюнные железы. К ним относят три пары слюнных желёз: околоушные, подчелюстные и подъязычные. Это сложные трубчато-альвеолярные экзокринные железы. По характеру вырабатываемого секрета различают белковые, слизистые и смешанные концевые отделы. Смешанные железы в концевых отделах содержат как белковые, так и слизистые клетки. Околоушная железа — чисто белковая, подъязычная железа — преимущественно слизистая и подчелюстная железа — смешанная (рис. 12-55). Все слюнные железы продуцируют слюну в количестве от 800 до 1500 мл в сутки. Слюна смачивает и очищает полость рта. Присутствующие в слюне лизоцим, лактоферрин и IgA контролируют бактериальную флору полости рта. Амилаза и липаза слюны участвуют в гидролизе углеводов и жиров. Эндокринные клетки в составе больших слюнных желёз вырабатывают фактор роста нервов (NGF) и эпидермальный фактор роста (EGF).

Слюнные железы состоят из двух компонентов: эпителиального (**паренхима**) и соединительнотканного (**строма**). Эпителиальные клетки образуют **концевые секреторные отделы** и **выводные протоки**. Соединительная ткань железы выполняет поддерживающую и защитную функции. В капсуле и перегородках проходят кровеносные сосуды и нервные волокна, вступающие в контакт с эпителиальными структурами железы.

Секреторный отдел (см. рис. 12-55) образуют железистые белковые и слизистые клетки. Округлое скопление клеток с просветом в центре называют ацинусом. Периферическую часть ацинусов занимают миоэпителиальные клетки, которые присутствуют также снаружи от эпителия протоков. Миоэпителиальные клетки белковых ацинусов имеют многочисленные отростки, поэтому их называют корзинчатыми.

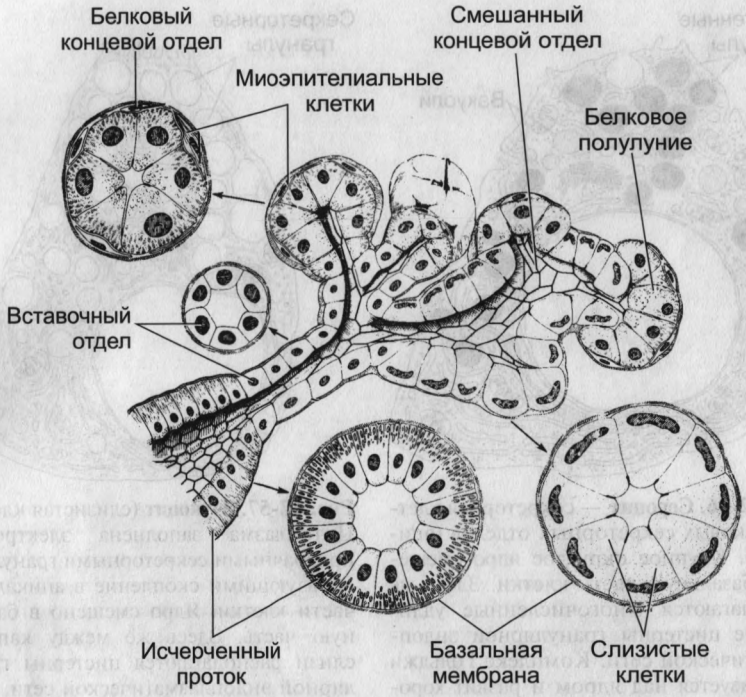

Рис. 12-55. Подчелюстная слюнная железа содержит белковые и белково-слизистые (смешанные) секреторные отделы. Секреторные отделы переходят во вставочный отдел. По мере продвижения секрета по выводным протокам увеличивается количество слоёв клеток в эпителии. [17]

- **Белковые клетки** (*serocytus*, сероциты) имеют коническую форму. На поверхности их суженной апикальной части присутствуют короткие микроворсинки. Это пример типичной полярно дифференцированной белок-синтезирующей и секретирующей клетки (рис. 12-56).
- **Слизистые клетки** (*mucocytus*, мукоциты) имеют кубическую или цилиндрическую форму (рис. 12-57). В базальной части клеток находятся ядро и гранулярная эндоплазматическая сеть, в апикальной части скапливаются окружённые мембраной секреторные гранулы. Секреторные гранулы слизистых клеток крупнее, чем в белковых, содержат преимущественно муцин.

Выводные протоки. От концевых отделов начинается разветвлённая система выводных протоков: внутридольковые (вставочные отделы и

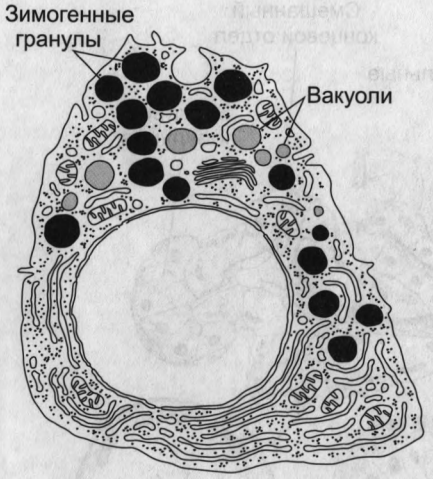

Рис. 12-56. Сероцит — секреторная клетка белковых секреторных отделов (ацинусов). Крупное округлое ядро смещено в базальную часть клетки. Здесь же располагаются многочисленные удлиненные цистерны гранулярной эндоплазматической сети. Комплекс Гольджи локализуется над ядром и развит хорошо, как и во всех активно работающих секреторных клетках. Апикальная часть клетки занята многочисленными зимогенными гранулами, содержащими преимущественно α-амилазу, и вакуолями с содержимым промежуточной электронной плотности. В процессе секреции гранулы сливаются с плазмолеммой и между собой. Во всех отделах клетки присутствуют митохондрии и свободные рибосомы. [2]

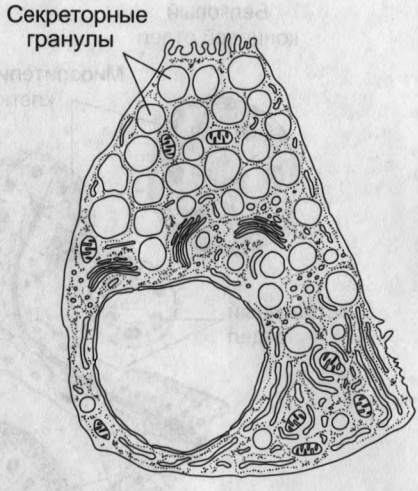

Рис. 12-57. Мукоцит (слизистая клетка). Цитоплазма заполнена электронно-прозрачными секреторными гранулами, образующими скопление в апикальной части клетки. Ядро смещено в базальную часть. Здесь же между каплями слизи располагаются цистерны гранулярной эндоплазматической сети, многочисленные свободные рибосомы и небольшое количество митохондрий и лизосом. [2]

исчерченные протоки), междольковые, междолевые и общий выводной протоки.

- **Внутридольковые протоки** (*ductus intralobularis*)
  - **Вставочный отдел** выстлан кубическим эпителием, ограничивающим узкий просвет. Снаружи окружён слоем миоэпителиальных клеток. Вставочный отдел соединяет секреторный отдел (ацинус) железы с системой выводных протоков.

- **Исчерченный проток (ductus striatus)** представлен цилиндрическими эпителиальными клетками, образующими в базальной части многочисленные инвагинации, значительно увеличивающие площадь клеточной мембраны для транспорта ионов. Здесь расположены многочисленные митохондрии удлинённой формы, ориентированные параллельно апикально-базальной оси клетки.

- **Междольковый проток** (*ductus interlobularis*). Исчерченные протоки продолжаются в междольковые, проходящие в соединительнотканных перегородках железы. Эпителий мелких протоков — однорядный призматический, в более крупных — многорядный призматический.
- **Междолевой выводной проток** (*ductus interlobaris*) выстлан многослойным кубическим эпителием; открывается в общий выводной проток, в устье которого эпителий становится многослойным плоским.

Иннервация слюнных желёз. Функция слюнных желёз контролируется преимущественно парасимпатическим отделом вегетативной нервной системы. Парасимпатические холинергические волокна заканчиваются на клетках секреторного отдела и выводных протоков и значительно усиливают секреторную активность железы. Симпатическая стимуляция также усиливает саливацию, но более умеренно, чем парасимпатическая. Симпатические волокна в слюнные железы проникают по кровеносным сосудам и происходят из верхнего шейного симпатического ганглия.

- **Околоушная слюнная железа**. *Glandula parotidea* — сложная разветвлённая альвеолярно-трубчатая белковая железа. Снаружи железа покрыта хорошо выраженной соединительнотканной капсулой и имеет дольчатое строение. Дольки железы состоят из концевых (секреторных) отделов и внутридольковых протоков (вставочных и исчерченных). Клетки концевых отделов вырабатывают белковый секрет. Снаружи секреторные отделы и выводные протоки окружены миоэпителиальными клетками. Общий слюнной проток (*ductus parotideus*) прободает щёчную мышцу и открывается в преддверии ротовой полости между первым и вторым верхними молярами.
- **Подчелюстная слюнная железа**. *Glandula submandibularis* — сложная разветвлённая альвеолярно-трубчатая белково-слизистая железа — вырабатывает 60–65% всего объёма слюны. Снаружи поднижнечелюстную железу покрывает плотная соединительнотканная капсула. Дольки железы неоднородны, что определяется разнообразием клеток (белковых и слизистых), образующих концевые отделы. Слизистые клетки крупные, конической формы, со сплющенным ядром, лежащим у основания клетки. Цитоплазма светлая и прозрачная, заполнена секреторными пузырьками с муцином. Белковые клетки (более тёмные) окружают слизистые клетки в виде шапочек, или белковых полулуний (*semiluna serosa*). У базальной мембраны расположены миоэпителиальные клетки. Общий проток подчелюстной железы (*ductus submandibularis*) открывается на дне ротовой полости за резцами.
- **Подъязычная слюнная железа**. *Glandula sublingualis* — сложная разветвлённая альвеолярно-трубчатая, смешанная железа с преобладанием слизистого компонента. Железа расположена на дне полости рта в области подъязычной ямки. Соединительнотканная капсула не выражена. Дольки включают три типа концевых отделов: белковые (немногочисленны), слизистые и смешанные, занимающие основной объём железы. Секрет высвобождается по нескольким протокам, открывающимся вдоль средней линии дна ротовой полости, за устьем протока подчелюстной железы.

ПОДЖЕЛУДОЧНАЯ ЖЕЛЕЗА

Поджелудочная железа состоит из экзокринной и эндокринной частей (рис. 12-64).

Экзокринная часть. Прослойки соединительной ткани делят железу на **дольки**, состоящие из ацинусов и начальных отделов выводных протоков (рис. 12-65). **Ацинусы** состоят из секреторных (ацинозных) клеток, а также т.н. центроацинозных клеток, которыми начинаются вставочные **выводные протоки**, переходящие во внутридольковые. Кубический или цилиндрический эпителий внутридольковых выводных протоков переходит в цилиндрический эпителий междольковых протоков. Среди эпителиальных клеток присутствуют **энтероэндокринные клетки**. Ветвящиеся междольковые протоки под углом открываются в главный (*ductus pancreaticus*) проток.

Ацинозные клетки (см. рис. 12-64, а также рис. 12-56) синтезируют, хранят и секретируют пищеварительные ферменты. Апикальная часть клеток содержит многочисленные зимогенные гранулы с пищеварительными ферментами. Ядро смещено в базальную часть, где присутствуют хорошо развитая гранулярная эндоплазматическая сеть, свободные рибосомы и митохондрии. Область между зимогенными гранулами и ядром занимает комплекс Гольджи.

- **Межклеточные контакты**. Мембраны соседних ацинозных клеток в апикальной части соединены при помощи плотных контактов, промежуточных контактов и десмосом. Все вместе эти контакты образуют соединительный комплекс, служащий барьером для крупных молекул, но проницаемый для воды и ионов.

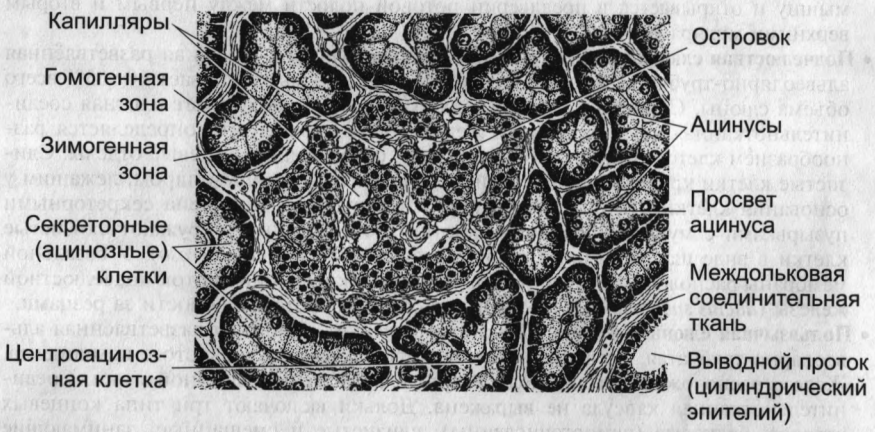

Рис. 12-64. Поджелудочная железа. Экзокринную часть образуют ацинусы, состоящие из полярно дифференцированных секреторных клеток. Эндокринная часть железы представлена островками (расположен в центральной части рисунка). [17]

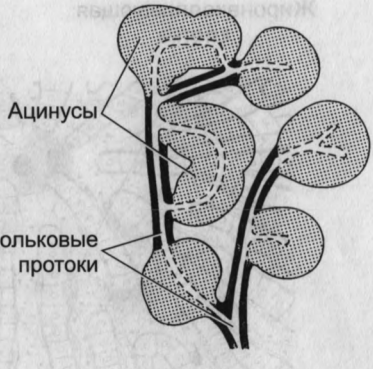

Рис. 12-65. Организация ацинусов и внутридольковых протоков в поджелудочной железе. Состоящие из секреторных клеток ацинусы переходят в короткие вставочные протоки, начинающиеся от центроацинозных клеток. [17]

- **Регуляция секреции**. Ацетилхолин (через м-холинорецепторы) и холецистокинин усиливают секреторную активность ацинозных клеток. Симпатические нервные волокна через адренорецепторный вход тормозят секреторную функцию ацинозных клеток.

Центроацинозные клетки и клетки выводных протоков выделяют HCO_3^-. Панкреатический сок изотоничен плазме крови, имеет pH=8.0–8,5 из-за высокого содержания бикарбоната, который нейтрализует кислую реакцию химуса (пищевые массы, смешанные с желудочным соком).

Функция. Экзокринная часть железы выделяет в сутки до 2 л панкреатического сока, содержащего ферменты и бикарбонат.

Секретируемый железой **бикарбонат** вместе с бикарбонатом двенадцатиперстной кишки нейтрализует соляную кислоту, поступающую из желудка в двенадцатиперстную кишку.

Ферменты панкреатического сока играют ключевую роль в переваривании белков, жиров и углеводов. Оптимум действия ферментов поджелудочной железы приходится на pH=7–8. Ферменты вырабатываются в виде предшественников (протеазы), которые активируются в просвете кишки, и в активной форме (амилаза, липазы, нуклеазы).

ПЕЧЕНЬ

Печень — самая крупная железа человека (рис. 12-70). Орган покрыт прочной фиброзной капсулой, содержащей небольшое количество кровеносных сосудов. Около 80% объёма и почти 60% общего количества клеток печени составляют гепатоциты. При помощи межклеточных контактов гепатоциты упакованы в тяжи, формируя подобие лабиринта. Внутри лабиринта гепатоцитов находятся синусоиды, в которых течёт смешанная кровь. Кровь в орган поступает по двум сосудам — артериальная по *a. hepatica* и венозная по *v. porta*, а оттекает по одному (*v. hepatica*).

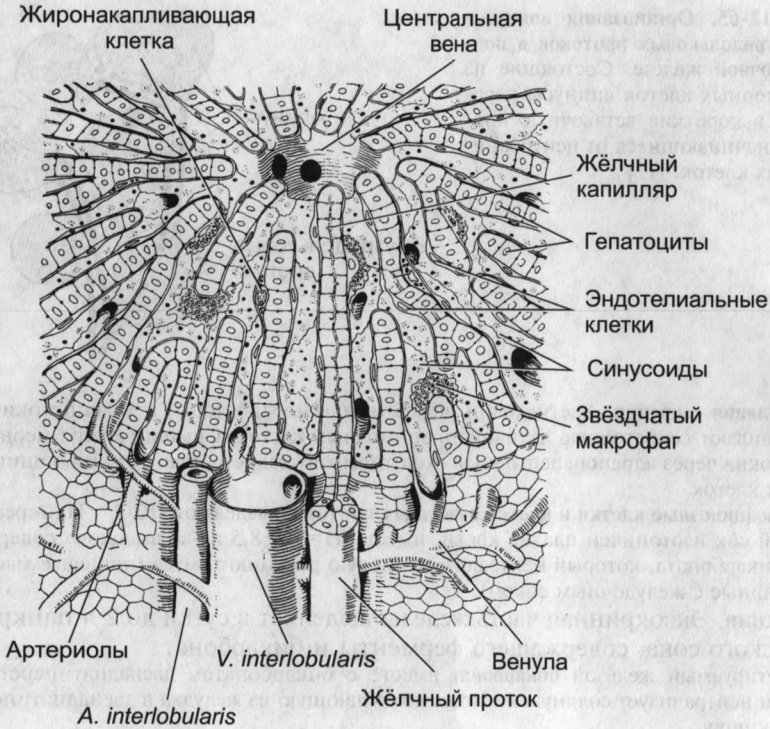

Рис. 12-70. Печень. Представлены компоненты портальной зоны: междольковые артерия, вена и жёлчный проток. Кровь из сосудов портальной зоны поступает в синусоиды, радиально сходящиеся к центральной вене. Паренхиму печени образуют тяжи гепатоцитов. Они формируют жёлчные капилляры, из которых жёлчь поступает в междольковые жёлчные протоки. Синусоиды выстланы эндотелиальными клетками, между которыми встречаются звездчатые макрофаги. [17]

Морфо-функциональные единицы печени

Морфо-функциональные единицы печени — классическая и портальная дольки, а также ацинус (рис. 12-71).

Классическая долька (рис. 12-72) имеет гексагональную форму. В центре расположена центральная вена, к которой сходятся печёночные тяжи, состоящие из гепатоцитов. Между тяжами залегают синусоиды. В области стыков нескольких классических долек расположена портальная зона (триада). В портальных трактах (зонах) проходят нервные волокна и междольковые сосуды: междольковые печёночная артерия, воротная вена, лимфатический сосуд и один или два жёлчных протока.

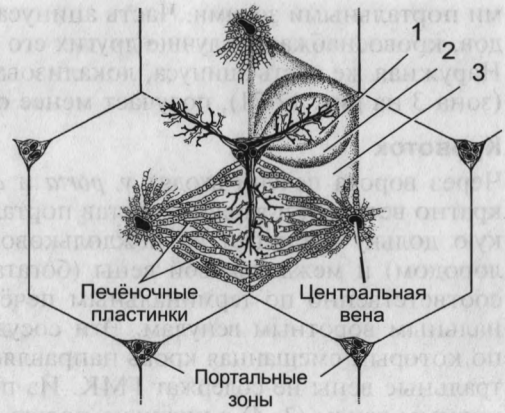

Рис. 12-71. Ацинусы печени. Выделено два соседних ацинуса. В одном показаны зоны, а в другом — печёночные пластинки. 1, 2, 3 — зоны ацинуса, различающиеся по интенсивности кровоснабжения и чувствительности к действию токсинов или к недостатку питательных веществ. В зоне 1 (центральная часть ацинуса) проходят терминальная ветвь воротной венулы, печёночная артериола и жёлчный проток. Клетки зоны 3 лежат ближе к центральной вене. [17]

Рис. 12-72. Печень. Радиально ориентированные тяжи гепатоцитов сходятся к центральной вене, расположенной в центре классической дольки печени. Портальные зоны локализуются по углам классических долек. Квадратом выделена одна из портальных зон. [17]

Портальная долька — структура треугольной формы. Портальная зона образует её центр, а центральные вены трёх смежных классических долек — вершины. Портальная долька более точно отражает экзокринную функцию печени, которая связана с выработкой жёлчи.

Ацинус имеет форму ромба, вершины которого образованы центральными венами соседних гексагональных печёночных долек и смежны-

ми портальными зонами. Часть ацинуса, расположенная вблизи сосудов, кровоснабжается лучше других его отделов (зона 1 на рис. 12-71). Наружная же часть ацинуса, локализованная вблизи центральных вен (зона 3 на рис. 12-71), получает менее оксигенированную кровь.

Кровоток

Через ворота печени входят *v. porta* и *a. hepatica*. Эти сосуды многократно ветвятся и входят в состав портальных зон. Кровь в классическую дольку поступает из междольковой артерии (обогащённая кислородом) и междольковой вены (богатая питательными веществами) соответственно по терминальным печёночным артериолам и терминальным воротным венулам. Эти сосуды открываются в синусоиды, по которым смешанная кровь направляется к центральной вене. Центральные вены не содержат ГМК. Из печени кровь оттекает по печёночным венам (3–4) в нижнюю полую вену.

- **Синусоиды печени** (*vas sinusoideum hepaticum*) — анастомозирующие пустоты между анастомозирующими тяжами гепатоцитов.
- **Перисинусоидальное пространство** — пространство между гепатоцитами и эндотелиальными клетками синусоидов. В пространство обращены микроворсинки гепатоцитов. Здесь расположены ретикулиновые волокна, поддерживающие структуру синусоидов.
- **Лимфатические сосуды**. В печени образуется 50% лимфы, поступающей в грудной лимфатический проток. Из перисинусоидального пространства лимфа оттекает в лимфатические сосуды портальных зон, далее по сосудам, сопровождающим портальные вены, лимфа попадает в грудной лимфатический проток.

Желчевыводящие пути

Внутри тяжей гепатоцитов находятся жёлчные капилляры, это тонкие каналы между соседними гепатоцитами. Жёлчные капилляры слепо начинаются в центральной части классической дольки и идут на её периферию, где впадают в холангиолы — короткие трубочки на периферии классических долек, принимающие жёлчь из жёлчных капилляров и передающие её жёлчным протокам. Дальнейшие пути оттока жёлчи таковы: мелкие жёлчные протоки → междольковые жёлчные протоки (кубический эпителий) → крупные септальные и трабекулярные протоки (цилиндрический эпителий) → внутрипечёночные протоки правый и левый → печёночные протоки → общий печёночный проток → общий жёлчный проток → двенадцатиперстная кишка.

Основные клеточные типы

Гепатоциты (рис. 12-73) образуют печёночные пластинки (тяжи) и содержат в изобилии практически все органеллы. Ядро имеет 1–2 ядрышка и, как правило, расположено в центре клетки. 25% гепатоцитов имеет два ядра. Для клеток характерна полиплоидия: 55–80% гепатоцитов — тетраплоидны, 5–6% — октаплоидны и только 10% —

диплоидны. Хорошо развита гранулярная и гладкая эндоплазматическая сеть. Элементы комплекса Гольджи присутствуют в различных отделах клетки. Количество митохондрий в клетке может достигать 2000. Клетки содержат лизосомы и пероксисомы. Как и в митохондриях, в пероксисомах происходит утилизация кислорода. В цитоплазме присутствуют многочисленные включения, преимущественно гликогена. *Каждый гепатоцит имеет два полюса* — **синусоидный и жёлчный**, или билиарный. Синусоидный полюс обращён к перисинусоидальному пространству. Этот полюс покрыт микроворсинками, которые участвуют в транспорте веществ из крови в гепатоциты и обратно. Билиарный полюс также имеет микроворсинки, что облегчает экскрецию компонентов жёлчи. В месте контакта билиарных полюсов двух гепатоцитов образуются жёлчные капилляры.

Холангиоциты, или эпителиальные клетки внутрипечёночных жёлчных протоков, составляют 2–3% общей популяции клеток печени. Общая протяжённость внутрипечёночных жёлчных протоков составляет при-

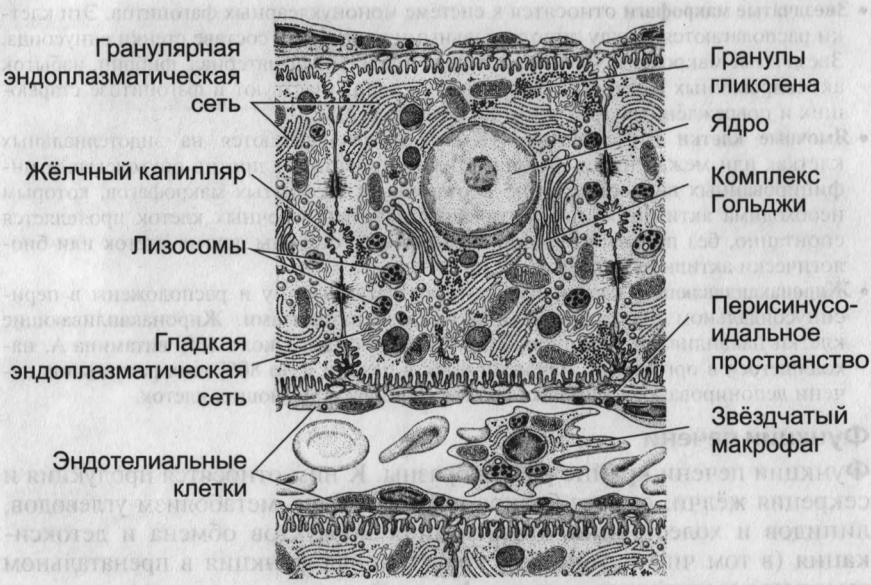

Рис. 12-73. Основные клеточные типы печени. Гепатоциты образуют анастомозирующие тяжи. Соприкасающиеся поверхности гепатоцитов формируют жёлчный капилляр. Другой своей поверхностью гепатоциты обращены к синусоиду. Стенка синусоида образована эндотелиальными клетками, между которыми присутствуют звездчатые макрофаги. Гепатоциты и эндотелиальные клетки ограничивают перисинусоидальное пространство. [17]

близительно 2,2 км. Холангиоциты участвуют в транспорте белков и активно секретируют воду и электролиты.

Стволовые клетки. Гепатоциты и холангиоциты относятся к растущим клеточным популяциям. Стволовыми клетками для тех и других являются овальные клетки, расположенные в эпителии жёлчных протоков.

Синусоидные клетки печени. В синусоидах печени постоянно присутствуют эндотелиальные клетки, звездчатые макрофаги, жиронакапливающие и ямочные клетки. Синусоидные клетки занимают около 7% объёма печени.

- **Эндотелиальные клетки** контактируют при помощи многочисленных отростков, отделяя просвет синусоида от перисинусоидального пространства. В цитоплазме эндотелиальных клеток содержатся многочисленные пиноцитозные пузырьки и лизосомы. Фенестры, не затянутые диафрагмами, занимают до 10% поверхности эндотелия и регулируют поступление в перисинусоидальное пространство частиц более 0,2 мкм в диаметре. Отсутствие типичной базальной мембраны, способность к эндоцитозу и наличие фенестр отличают эндотелий синусоидов от эндотелия других сосудов.
- **Звездчатые макрофаги** относятся к системе мононуклеарных фагоцитов. Эти клетки располагаются между эндотелиальными клетками в составе стенки синусоида. Звездчатые макрофаги удаляют из крови чужеродный материал, фибрин, избыток активированных факторов свёртывания крови, участвуют в фагоцитозе стареющих и повреждённых эритроцитов, обмене железа.
- **Ямочные клетки** (печёночные NK-клетки) располагаются на эндотелиальных клетках или между ними. Ямочные клетки действуют против опухолевых и инфицированных вирусом клеток. В отличие от звездчатых макрофагов, которым необходима активация, цитолитическое действие ямочных клеток проявляется спонтанно, без предварительной активации со стороны других клеток или биологически активных веществ.
- **Жиронакапливающие клетки** имеют отростчатую форму и расположены в перисинусоидальном пространстве или между гепатоцитами. Жиронакапливающие клетки накапливают и метаболизируют ретиноиды. Около 65% витамина А, находящегося в организме, накапливается в печени и до 80% всех ретиноидов печени депонировано в жировых каплях жиронакапливающих клеток.

Функции печени

Функции печени крайне разнообразны. К ним относятся продукция и секреция жёлчи, синтез белков плазмы крови, метаболизм углеводов, липидов и холестерина, инактивация продуктов обмена и детоксикация (в том числе этанола), кроветворная функция в пренатальном гемопоэзе и множество других функций.

ЖЁЛЧНЫЙ ПУЗЫРЬ

Жёлчный пузырь — растяжимый полый орган грушевидной формы, расположенный под правой долей печени и содержащий 30—50 мл

жёлчи. Назначение органа состоит не только в хранении, но и в концентрировании жёлчи за счёт активного транспорта Na^+ и Cl^- эпителиальными клетками слизистой оболочки.

Слизистая оболочка. Эпителиальные клетки имеют цилиндрическую форму, на апикальной поверхности несут различной величины микроворсинки, покрытые гликокаликсом. Боковая поверхность клеток образует выросты. Среди эпителиальных клеток жёлчного пузыря присутствуют секретирующие слизь клетки. Слизь защищает эпителий от повреждающего действия жёлчных кислот.

Мышечная оболочка представлена ГМК. Холецистокинин, вырабатываемый энтероэндокринными клетками слизистой оболочки тонкой кишки, стимулирует сокращение ГМК и эвакуацию жёлчи. При пустом жёлчном пузыре сокращение мышечной оболочки приводит к образованию складок слизистой.

Наружная оболочка жёлчного пузыря — серозная. Она покрывает весь орган, за исключением места его прилегания к печени.

Глава 13

ДЫХАТЕЛЬНАЯ СИСТЕМА

Дыхательная система включает два отдела: воздухоносные пути и респираторный отдел. В состав органов дыхания также входят дыхательные мышцы, плевральные полости, собственный нервный аппарат, эндокринные клетки, иммунокомпетентные клетки, чувствительные и двигательные нервные окончания, образованные отростками нейронов собственного нервного аппарата и нейронов симпатического и парасимпатического отделов.

Воздухоносные пути

Воздухоносные пути — носовые ходы с обонятельным эпителием, носоглотка, гортань, трахея, бронхи разных калибров, бронхиолы. Функция воздухоносных путей — проведение воздуха к респираторному отделу, а также функция голосообразования и обоняния. Стенка воздухоносных путей в типичном случае состоит из четырёх оболочек: слизистой, подслизистой, фиброзно-хрящевой и адвентициальной (наружной).

- **Подслизистая оболочка** содержит слизистые и белково-слизистые железы. По мере уменьшения калибра бронхов количество желёз уменьшается.
- **Фиброзно-хрящевая оболочка** представлена гиалиновым хрящом, образующим кольца в трахее и главных бронхах, пластинки и небольшие островки вплоть до мелких бронхов. В бронхах малого калибра и бронхиолах фиброзно-хрящевая оболочка отсутствует.
- **Наружная оболочка** образована волокнистой соединительной тканью, в дистальных отделах связанной с междолевой, междольковой и внутридольковой соединительной тканью лёгких.

Слизистая оболочка

Слизистую оболочку образуют однослойный многорядный мерцательный эпителий, собственный слой и мышечный слой. Мышечный слой отсутствует в верхних отделах, но появляется в нижних. Собственный слой представлен рыхлой соединительной тканью со значительным количеством ретикулиновых и эластических волокон. Здесь присутс-

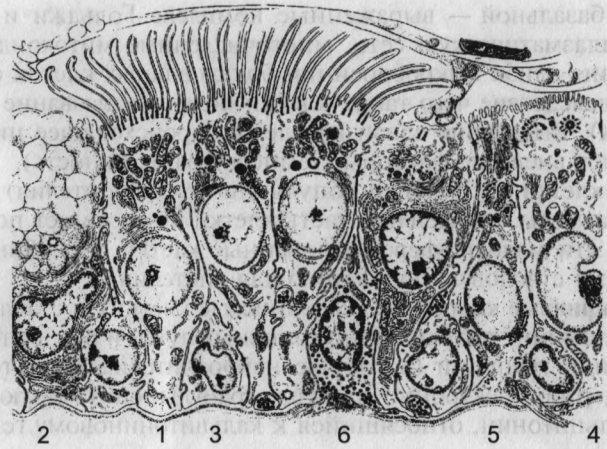

Рис. 13-6. Многорядный эпителий слизистой оболочки трахеи. В состав эпителия входят различные типы клеток. Первый (основной) тип (**1**) — реснитчатые клетки, имеющие на апикальной поверхности более 200 ресничек. Второй тип (**2**) — высокие бокаловидные клетки, содержащие вакуоли со слизистым секретом в апикальной части, а в базальной — ядро и различные органеллы. Третий тип (**3**) — базальные (стволовые) клетки, имеющие небольшие размеры. Четвёртый тип (**4**) — щёточные (каёмчатые) клетки. Пятый тип (**5**) — хеморецепторные клетки, содержащие мелкую зернистость и образующие контакт с афферентными терминалями. Шестой тип (**6**) — нейроэндокринные клетки с многочисленными мелкими гранулами. [17]

твуют тучные клетки, фибробласты, макрофаги, дендритные клетки, Т- и В-лимфоциты, плазматические клетки. Эпителий (рис. 13-6) содержит реснитчатые, бокаловидные, базальные, нейроэндокринные, щёточные (каёмчатые), хеморецепторные клетки, бронхиолярные экзокриноциты (в терминальном отделе воздухоносных путей), внутриэпителиальные дендроциты.

Реснитчатые клетки. Основную массу эпителия воздухоносных путей составляют реснитчатые клетки, каждая из них на апикальной поверхности содержит до 250 ресничек. Эти клетки имеют рецепторы для многих биологически активных веществ. К функциям реснитчатых клеток относятся транспорт ионов, продвижение слизи по поверхности эпителия (так называемый **мукоцилиарный транспорт**), а также синтез и секреция биологически активных веществ (например, бронхо- и вазодилататора NO).

Бокаловидные клетки (мукоциты) составляют до 30% клеток эпителия воздухоносных путей. Клетки расположены поодиночке, содержат вакуоли со слизистым секретом в расширенной апикальной части, а в

суженной базальной — выраженные комплекс Гольджи и гранулярную эндоплазматическую сеть, многочисленные митохондрии. После выделения слизи микроворсинки бокаловидных клеток становятся заметнее, вследствие чего такие клетки получили название щёточных (каёмчатых). Выделение слизи из клеток, происходящее циклически, стимулируют внешние факторы (температура, влажность).

Базальные клетки (30% общей популяции клеток эпителия) имеют небольшие размеры, апикальная часть клетки не достигает поверхности эпителия. Эти малодифференцированные клетки способны делиться и составляют стволовую популяцию для эпителия.

Нейроэндокринные клетки (мелкозернистые клетки) составляют до 8% общей популяции эпителия воздухоносных путей и располагаются поодиночке или группами (в составе нейроэпителиальных телец). Эти клетки содержат электронно-плотные гранулы, синтезируют и накапливают кальцитонин, относящийся к кальцитониновому гену пептид, серотонин и др.

Нейроэпителиальные тельца расположены в местах ветвления воздухоносных путей. Тельце состоит из 4—25 клеток, снабжённых микроворсинками и контактирующих с чувствительными нервными терминалями. Клетки телец содержат сенсорную систему, регистрирующую содержание O_2. Снижение концентрации O_2 ведёт к деполяризации плазмолеммы и возбуждению клетки тельца с последующей секрецией серотонина. Серотонин вызывает расширение воздухоносных путей.

Каёмчатые (щёточные) клетки — гетерогенная популяция клеток, имеющих многочисленные микроворсинки в апикальной части. К щёточным клеткам относят освободившиеся от секрета бокаловидные клетки, хеморецепторные клетки, а также дифференцирующиеся реснитчатые клетки.

Хеморецепторные клетки — гранулосодержащие клетки с микроворсинками, связаны с афферентными нервными терминалями.

Бронхиолярные экзокриноциты расположены в терминальных бронхиолах между реснитчатыми клетками и формируют дистальные (безреснитчатые) участки бронхиального эпителия. Для этих клеток характерны куполообразная форма, отсутствие ресничек, локализация митохондрий и гладкой эндоплазматической сети в базальной части клетки, а в апикальной — электронно-плотных гранул. Гранулы содержат специфический для бронхиолярных экзокриноцитов белок CC10. Эти клетки служат источником липопротеинов сурфактанта терминальных бронхиол.

Нервные элементы дыхательной системы

Лёгкие иннервируются ветвями блуждающего нерва, грудных симпатических ганглиев и диафрагмального нерва, формирующими в воротах лёгких переднее и заднее лёгочные сплетения. Ветви сплетений, вступая в сегменты лёгкого, формируют перибронхиальные и около-

сосудистые сплетения, осуществляющие двигательную и чувствительную иннервацию. По ходу сплетений располагаются небольшие парасимпатические ганглии.

Вегетативные нервные терминали. В собственном слое слизистой оболочки воздухоносных путей присутствуют терминали нервных волокон вегетативного отдела нервной системы, секретирующие нейромедиаторы: в окончаниях блуждающего нерва — ацетилхолин, а в терминалях нейронов симпатического ствола — норадреналин. Симпатические нервные волокна проводят импульсы, вызывающие расширение бронхов и сужение кровеносных сосудов; импульсы, проходящие по парасимпатическим нервным волокнам, оказывают эффект бронхоконстрикции и вазодилатации.

Рецепторные нервные окончания воздухоносных путей и респираторного отдела регистрируют изменения объёмов лёгких, наличие посторонних частиц и раздражающих веществ и проводят информацию по нервным волокнам блуждающего и языкоглоточного (от верхних отделов воздухоносных путей) нервов к нейронам ЦНС. К рецепторам этой группы относятся медленно адаптирующиеся рецепторы растяжения, быстро адаптирующиеся ирритантные рецепторы и J-рецепторы.

- **Медленно адаптирующиеся рецепторы растяжения** расположены среди ГМК мышечного слоя слизистой оболочки, регистрируют растяжение стенки воздухоносных путей и проводят импульсы по миелинизированным нервным волокнам.
- **Быстро адаптирующиеся ирритантные (раздражающие) рецепторы** расположены между эпителиальными клетками слизистой оболочки крупных воздухоносных путей. Рецепторы реагируют на действие поступающих при вдохе раздражающих агентов (например, аммиака, табачного дыма, пыли, холодного воздуха), а также на наличие в стенке воздухоносных путей гистамина, простагландинов и брадикинина.
- **J-рецепторы** (от англ. *juxtacapillary* — околокапиллярные) расположены в межальвеолярных перегородках, это хемо- и механорецепторы. J-рецепторы возбуждаются при перерастяжении ткани лёгкого, а также при воздействии различных экзо- и эндогенных химических соединений (капсаицин, гистамин, брадикинин, серотонин, простагландины).

Носовая полость

Носовая полость состоит из преддверия и собственно носовой (дыхательной) полости. **Преддверие** выстлано тонкой кожей, содержащей сальные, потовые железы и волосяные фолликулы. **Дыхательная полость** выстлана слизистой оболочкой, сменившей тонкую кожу; здесь эпидермис переходит в многорядный мерцательный эпителий, содержащий бокаловидные и базальные клетки, а также клетки с микроворсинками. Собственный слой слизистой оболочки содержит коллагеновые и эластические волокна, а также слизистые и белковые железы, вырабатывающие большое количество слизи.

Кровеносные сосуды. В собственном слое в значительном количестве присутствуют тонкостенные полости, выстланные эндотелием и окружённые циркулярно и продольно направленными ГМК. Обычно эти полости находятся в спавшемся состоянии, но способны, растягиваясь, накапливать значительное количество крови, что увеличивает толщину слизистой оболочки. Кровь в эти полости поступает по артериолам, имеющим сфинктеры и регулирующим приток, а оттекает по венулам с большим количеством циркулярно ориентированных ГМК (сфинктеры, регулирующие отток). В зависимости от реальной ситуации (например, от температуры вдыхаемого воздуха) к артериолам и венулам по двигательным нервным окончаниям вегетативного отдела нервной системы поступают импульсы, регулирующие степень сокращения ГМК этих сосудов.

Гортань

Гортань — верхний отдел воздухоносных путей; основная функция, помимо проведения воздуха, — голосообразование. Отделена от глотки надгортанником, а в нижней части ограничена первым хрящевым полукольцом трахеи. Гортань состоит из слизистой, фиброзно-хрящевой и адвентициальной оболочек. В состав фиброзно-хрящевой оболочки гортани входят 4 хряща — надгортанный, щитовидный, черпаловидный, перстневидный. Эпителий слизистой оболочки (за исключением голосовых связок) — многорядный мерцательный. Собственный слой передней поверхности гортани содержит смешанные белково-слизистые железы, скопления лимфатических фолликулов.

Голосовые связки — верхние и нижние складки слизистой оболочки в средней части органа, образующие соответственно **ложные и истинные голосовые связки**. Пространство между истинными голосовыми связками — **голосовая щель**. Область расширения просвета гортани между двумя рядами связок — **желудочек гортани**. Основу ложных голосовых связок составляет рыхлая соединительная ткань, содержащая белково-слизистые железы. Такие железы имеются также выше и ниже истинных голосовых связок. Истинные голосовые связки содержат пучки поперечно-полосатых мышечных волокон; железы отсутствуют. Оба типа голосовых связок, как и передняя поверхность надгортанника, покрыты многослойным плоским неороговевающим эпителием.

Трахея

Стенка трахеи образована слизистой, подслизистой, фиброзно-хрящевой и адвентициальной оболочками.

Слизистая оболочка состоит из однослойного многорядного мерцательного эпителия и тонкого собственного слоя. Эпителий трахеи содержит различные типы клеток (см. рис.13-6). Собственный слой

слизистой оболочки содержит многочисленные эластические волокна и немного слизистых желёз. Здесь встречаются отдельные лимфоциты и лимфатические фолликулы. Мышечный слой отсутствует.

Подслизистая оболочка. Границей между слизистой и подслизистой оболочками служит уплотнённая пластинка переплетённых эластических волокон. В подслизистой оболочке расположено множество кровеносных сосудов и секреторных отделов слизистых и белково-слизистых желёз.

Фиброзно-хрящевая оболочка представлена пластинками в виде незамкнутых колец гиалинового хряща, окружённого тонкой фиброзной оболочкой — надхрящницей. Концы колец соединены пучками соединительнотканных волокон и ГМК. Соседние кольца соединяет между собой плотная соединительная ткань (переплетённые коллагеновые и отдельные эластические волокна), переходящая в надхрящницу колец.

Бронхи

Строение бронхов сходно со строением трахеи, но имеются и определённые различия.

Слизистая оболочка бронхов, в отличие от трахеи, обладает мышечным слоем. Этот слой состоит из ГМК, расположенных в виде двух противоположно направленных (по часовой и против часовой стрелки) спиралей. Сокращение ГМК приводит к образованию продольных складок слизистой оболочки бронха. Собственный слой слизистой оболочки содержит множество эластических волокон, организованных в виде нескольких и идущих параллельно длинных лент. Ленты переходят в эластические компоненты терминальных бронхиол.

Подслизистая оболочка содержит слизистые и белково-слизистые железы. Железы располагаются группами, особенно в тех участках, где отсутствует хрящ. В бронхах малого калибра железы отсутствуют.

Фиброзно-хрящевая оболочка. Хрящи в виде незамкнутых колец, присутствующие в главных бронхах, в крупных внутрилёгочных бронхах сменяются хрящевыми пластинками неправильной формы, а затем островками хрящевой ткани (бронхи среднего калибра). Пространства между хрящами заполнены соединительной тканью, переходящей в надхрящницу. В бронхах малого калибра хрящевой ткани нет.

Адвентициальная оболочка — соединительная ткань, переходящая в междолевую и междольковую соединительную ткань паренхимы лёгкого.

Бронхиолы

Бронхиолы отличаются от бронхов по ряду признаков: их диаметр значительно меньше и составляет от 0,5 до 1 мм. Эпителий слизистой

оболочки — однорядный цилиндрический мерцательный; его высота меньше, чем в бронхах. В эпителии более крупных бронхиол преобладают реснитчатые клетки, между которыми расположены бронхиолярные экзокриноциты. В стенке бронхиол отсутствуют хрящи и железы. Таким образом, стенка бронхиол состоит из следующих элементов: однорядного цилиндрического (кубического) эпителия, тонкого и эластичного собственного слоя, мышечного слоя слизистой оболочки и наружной соединительной ткани. Всего образуется 20 генераций бронхиол, мельчайшими из которых являются терминальные бронхиолы.

Респираторный отдел

Респираторный отдел лёгкого осуществляет функцию внешнего дыхания — газообмен между двумя средами — внешней и внутренней. С понятием респираторный отдел связаны представления об ацинусе и лёгочной дольке.

Ацинус

Респираторный отдел представляет собой совокупность ацинусов (рис. 13-8). Ацинус начинается респираторной бронхиолой первого порядка, которая дихотомически делится на респираторные бронхиолы второго, а затем третьего порядков. Каждая респираторная бронхиола третьего порядка, в свою очередь, подразделяется на альвеолярные ходы, переходящие в преддверие и далее — в альвеолярные мешочки. В просвет респираторной бронхиолы и альвеолярных ходов открываются альвеолы. Преддверие и альвеолярные мешочки фактически являются пустотами, образованными альвеолами.

Лёгочная долька

Лёгочная долька (рис. 13-9) состоит из 12—18 ацинусов, разделённых тонкими прослойками соединительной ткани. Неполные фиброзные междольковые перегородки отделяют друг от друга соседние дольки.

Альвеолы

Альвеолы (рис. 13-10) выстланы однослойным эпителием, расположенным на базальной мембране. Клеточный состав эпителия — пневмоциты типов I и II. Клетки образуют между собой плотные контакты. Альвеолярная поверхность покрыта тонким слоем воды и сурфактанта. **Пневмоциты типа I** (респираторные пневмоциты) покрывают почти 95% альвеолярной поверхности. Это плоские клетки с уплощёнными выростами; выросты соседних клеток перекрывают друг друга, смещаясь при вдохе и выдохе. По периферии цитоплазмы имеется много

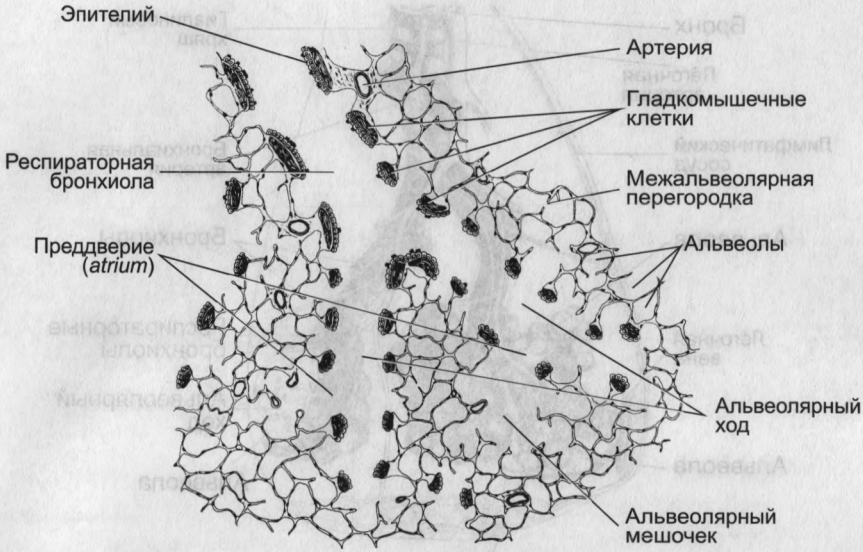

Рис. 13-8. Лёгочный ацинус. Лёгочные ацинусы составляют респираторный отдел лёгких. От терминальных бронхиол отходят респираторные бронхиолы первого порядка, которые дают начало ацинусам. Бронхиолы делятся на респираторные бронхиолы второго и третьего порядка. Каждая из последних разделяется на два альвеолярных хода. Каждый альвеолярный ход через преддверие переходит в два альвеолярных мешочка. В стенках респираторных бронхиол и альвеолярных ходов имеются мешковидные выпячивания — альвеолы. Альвеолы образуют преддверия и альвеолярные мешочки. Между ацинусами имеются тонкие прослойки соединительной ткани. [17]

пиноцитозных пузырьков. Клетки не способны делиться. Функция пневмоцитов типа I — участие в газообмене. Эти клетки входят в состав аэрогематического барьера.

Пневмоциты типа II вырабатывают, накапливают и секретируют компоненты поверхностноактивного вещества — сурфактанта. Клетки имеют кубическую форму. Они встроены между пневмоцитами типа I, возвышаясь над последними; изредка образуют группы из 2–3 клеток. На апикальной поверхности пневмоциты типа II имеют микроворсинки. Особенностью этих клеток является присутствие в цитоплазме пластинчатых телец диаметром 0,2–2 мкм. Окружённые мембраной тельца состоят из концентрических слоёв липидов и белков. Пластинчатые тельца пневмоцитов типа II относят к лизосомоподобным органеллам, накапливающим вновь синтезированные и рециклированные компоненты сурфактанта.

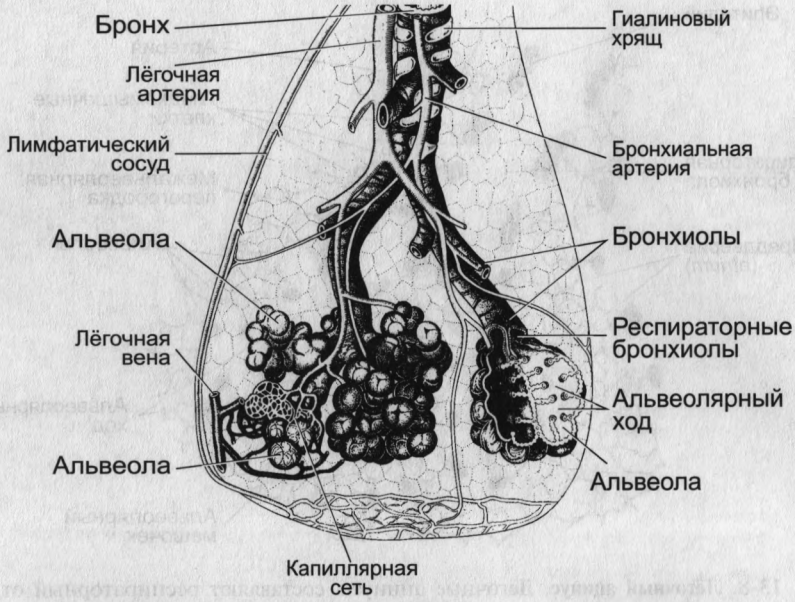

Рис. 13-9. Лёгочная долька. Дольки лёгкого имеют форму пирамид с вершиной, через которую входит кровеносный сосуд и терминальная бронхиола. Основание дольки обращено наружу, к поверхности лёгкого. Бронхиола, проникая в дольку, ветвится и даёт начало респираторным бронхиолам, являющимся частью лёгочных ацинусов. Последние также имеют форму пирамид, обращённых основанием наружу. [17]

Межальвеолярная перегородка содержит капилляры, заключённые в сеть эластических волокон, окружающих альвеолы. Эндотелий альвеолярного капилляра — уплощённые клетки, содержащие в цитоплазме пиноцитозные пузырьки. В межальвеолярных перегородках имеются небольшие отверстия — альвеолярные поры. Эти поры создают возможность для проникновения воздуха из одной альвеолы в другую, что облегчает воздухообмен. Через поры в межальвеолярных перегородках происходит также миграция альвеолярных макрофагов.

Аэрогематический барьер

Между полостью альвеолы и просветом капилляра происходит путём простой диффузии газообмен (рис. 13-11). Чем меньше структур между полостью альвеолы и просветом капилляра, тем эффективнее диффузия. Аэрогематический барьер образуют: альвеолярные клетки

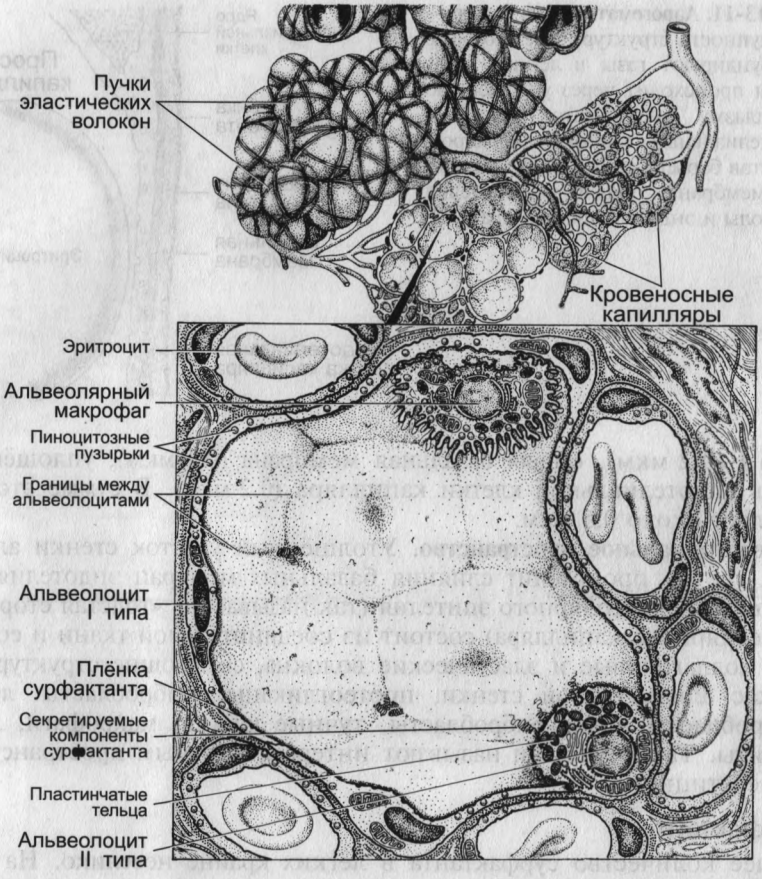

Рис. 13-10. Альвеолы — мешковидные пустоты, разделённые тонкими перегородками. Снаружи к альвеолам вплотную примыкают кровеносные капилляры, образующие густую сеть. Капилляры окружены эластическими волокнами, оплетающими альвеолы в виде пучков. Альвеола выстлана однослойным эпителием (см. врезку). Цитоплазма большинства эпителиальных клеток максимально уплощена (пневмоциты типа I). В ней присутствует множество пиноцитозных пузырьков. Пиноцитозные пузырьки в изобилии имеются также в плоских эндотелиальных клетках капилляров. Между пневмоцитами типа I располагаются клетки кубической формы — пневмоциты типа II. Для них характерно наличие в цитоплазме пластинчатых телец, содержащих сурфактант. Сурфактант секретируется в полость альвеолы и образует на поверхности тонкого слоя воды, покрывающего альвеолярный эпителий, мономолекулярную плёнку. Из межальвеолярных перегородок в просвет альвеол могут мигрировать макрофаги. Перемещаясь по поверхности альвеолы, они образуют многочисленные цитоплазматические отростки, с помощью которых захватывают посторонние частицы, поступающие с воздухом. [17]

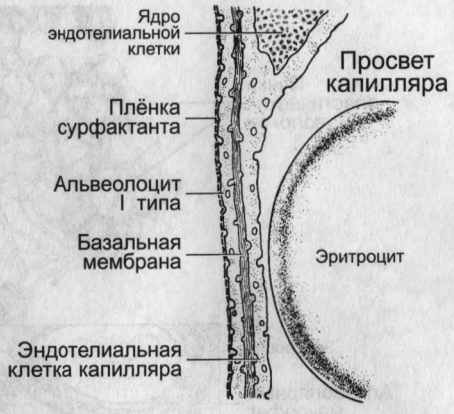

Рис. 13-11. Аэрогематический барьер — совокупность структур, через которые диффундируют газы в лёгких. Газообмен происходит через уплощённую цитоплазму пневмоцитов типа I и эндотелиальных клеток капилляров. В состав барьера также входят базальная мембрана, общая для эпителия альвеолы и эндотелия капилляра. [17]

типа I (0,2 мкм), общая базальная мембрана (0,1 мкм), уплощённая часть эндотелиальной клетки капилляра (0,2 мкм). В сумме это составляет около 0,5 мкм.

Интерстициальное пространство. Утолщённый участок стенки альвеолы, где не происходит слияния базальных мембран эндотелия капилляра и альвеолярного эпителия (так называемая «толстая сторона» альвеолярного капилляра) состоит из соединительной ткани и содержит коллагеновые и эластические волокна, создающие структурный каркас альвеолярной стенки, протеогликаны, фибробласты, липофибробласты и миофибробласты, тучные клетки, макрофаги, лимфоциты. Такие участки называют интерстициальным пространством (интерстицием).

Сурфактант

Общее количество сурфактанта в лёгких крайне невелико. На 1 м^2 альвеолярной поверхности приходится около 50 мм^3 сурфактанта. Толщина его плёнки составляет 3% общей толщины аэрогематического барьера. Основное количество сурфактанта вырабатывается у плода после 32-й недели беременности, достигая максимального количества к 35-й неделе. До рождения образуется избыток сурфактанта. После рождения этот избыток удаляется альвеолярными макрофагами. Сурфактант регулярно инактивируется и конвертируется в мелкие поверхностно-неактивные агрегаты. Примерно 70–80% таких агрегатов захватывается пневмоцитами типа II и попадает в фаголизосомы. Альвеолярные макрофаги фагоцитируют остальной пул мелких агрегатов сурфактанта.

- **Состав сурфактанта**. Лёгочный сурфактант — эмульсия фосфолипидов, белков и углеводов; 80% составляют глицерофосфолипиды, 10% — холестерин и

10% — белки. Главный поверхностно-активный компонент — дипальмитоилфосфатидилхолин — ненасыщенный фосфолипид. Примерно половину белков сурфактанта составляют белки плазмы (преимущественно альбумины) и IgA. Сурфактант содержит ряд уникальных белков, способствующих адсорбции дипальмитоилфосфатидилхолина на границе двух фаз.

- **Регуляция выработки сурфактанта**. Образованию компонентов сурфактанта у плода способствуют глюкокортикоиды, пролактин, гормоны щитовидной железы, эстрогены, андрогены, факторы роста, инсулин, β-адренергические агонисты. У взрослых продукцию сурфактанта регулируют ацетилхолин и простагландины.
- **Функции сурфактанта**
  - Снижение поверхностного натяжения на границе «вода-воздух» — главная функция сурфактанта. Поскольку сурфактант уменьшает поверхностное натяжение, это увеличивает податливость лёгких, облегчая их расширение при вдохе.
  - Сурфактант способствует поддержанию относительно одинаковых размеров альвеол в ходе респираторного цикла, что важно для нормального газообмена.
  - Сурфактант предотвращает непосредственный контакт пневмоцитов с посторонними частицами и инфекционными агентами, попадающими в альвеолы с вдыхаемым воздухом. Циклические изменения поверхностного натяжения, происходящие при вдохе и выдохе, обеспечивают зависимый от дыхания механизм очистки. Обволакиваемые сурфактантом пылевые частицы транспортируются из альвеол в бронхиальную систему, из которой они удаляются со слизью.
  - Сурфактант регулирует количество макрофагов, мигрирующих в альвеолы из межальвеолярных перегородок, стимулируя активность этих клеток. Бактерии, проникающие в альвеолы с воздухом, опсонизируются сурфактантом, что облегчает их фагоцитоз альвеолярными макрофагами.
  - Сурфактант присутствует в бронхиальном секрете, покрывая бронхиолярные экзокриноциты и реснитчатые клетки, и имеет тот же химический состав, что и альвеолярный сурфактант. Очевидно, сурфактант необходим для стабилизации дистальных воздухоносных путей.

Иммунная защита

Дендритные клетки и внутриэпителиальные дендроциты (рис. 13-14) относятся к системе мононуклеарных фагоцитов, именно они являются главными антиген-представляющими клетками лёгкого.

- **Дендритные клетки** наиболее многочисленны в верхних дыхательных путях и трахее. С уменьшением калибра бронхов число этих клеток уменьшается. Дендритные клетки находятся также в плевре, межальвеолярных перегородках, перибронхиальной соединительной ткани, в лимфоидной ткани бронхов. В лёгких дендритные клетки появляются перед рождением. Важное свойство дендритных клеток — их способность стимулировать пролиферацию лимфоцитов.
- **Внутриэпителиальные дендроциты** присутствуют только в эпителии воздухоносных путей и отсутствуют в альвеолярном эпителии. Эти клетки дифференцируются из дендритных клеток. Соединяясь цитоплазматическими отростками, проникающими между эпителиоцитами, внутриэпителиальные дендроциты образуют хорошо развитую внутриэпителиальную сеть. Характерной чертой внутриэпите-

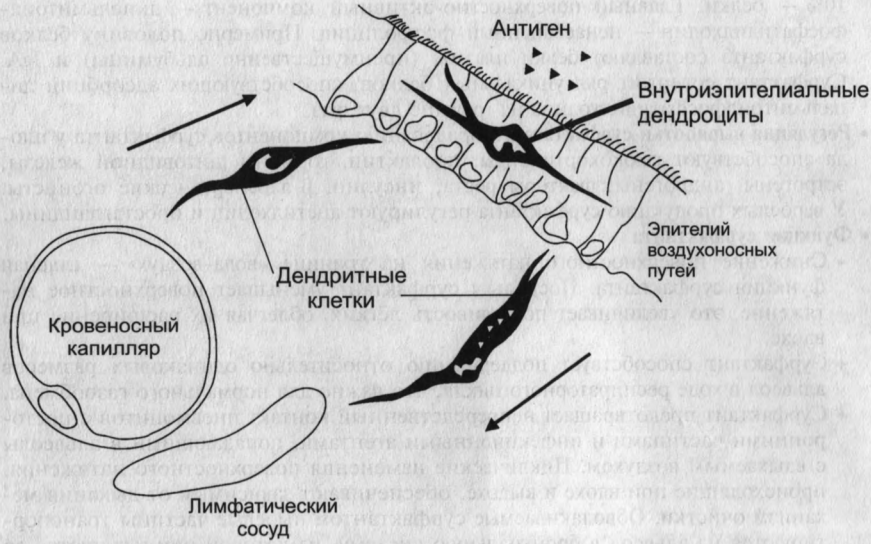

Рис. 13-14. Антиген-представляющие клетки в лёгком. Дендритные клетки в паренхиму лёгких поступают с кровью. Часть из них мигрирует в эпителий внутрилёгочных воздухоносных путей и дифференцируется во внутриэпителиальные дендроциты. Последние захватывают антиген и переносят его в региональную лимфоидную ткань. Эти процессы контролируют цитокины. [17]

лиальных дендроцитов является наличие в цитоплазме специфических электронно-плотных гранул в форме теннисной ракетки, имеющих пластинчатую структуру. Эти гранулы участвуют в захвате антигена клеткой для последующего его процессирования.

Макрофаги составляют 10–15% всех клеток в альвеолярных перегородках. На поверхности макрофагов присутствует множество микроскладок (рис. 13-10). Клетки формируют довольно длинные цитоплазматические отростки, которые позволяют макрофагам мигрировать через межальвеолярные поры.

- **Пути миграции макрофагов**. Нагруженные фагоцитированным материалом клетки могут мигрировать в различных направлениях: вверх по отделам ацинуса и в бронхиолы, где макрофаги попадают в слизистую плёнку, постоянно смещающуюся по поверхности эпителия по направлению к выходу из воздухоносных путей; внутрь — во внутреннюю среду организма, т.е. в межальвеолярные перегородки.
- **Функция**. Макрофаги фагоцитируют микроорганизмы и пылевые частицы, попадающие с вдыхаемым воздухом, обладают антимикробной и противоопухолевой активностью, опосредованной кислородными радикалами, протеазами и цитокинами. У макрофагов лёгких антиген-представляющая функция выражена слабо.

Плевра

Плевра — серозная оболочка, выстилающая грудную полость (париетальная плевра) и покрывающая лёгкие (висцеральная плевра). Поверхность висцеральной и париетальной плевры выстлана мезотелием, расположенным на соединительнотканном слое. Последний представлен рыхлой соединительной тканью и содержит коллагеновые и эластические волокна, кровеносные и лимфатические сосуды, нервные волокна. Мезотелий покрыт тонким слоем жидкости общим объёмом 10–20 мкл, сходной по составу с плазмой, но содержащей меньше белка. Жидкость поступает из капилляров плевры и удаляется через эпителий висцеральной плевры и лимфатические сосуды.

Глава 14

МОЧЕВЫДЕЛИТЕЛЬНАЯ СИСТЕМА

Функцию почек обычно рассматривают с точки зрения роли этого органа в выведении из организма азотистых шлаков. Но не менее важна роль почек в поддержании баланса жидкости и электролитов, регуляции артериального давления (АД), кислотно-щелочного гомеостаза. Почка также функционирует как эндокринный орган, секретируя в кровь гормоны и другие биологически активные вещества (эритропоэтин, ренин, простагландины, активную форму витамина D_3).

Почка

Почка покрыта тонкой капсулой из плотной волокнистой соединительной ткани (рис. 14-7). Паренхима подразделяется на расположенное кнаружи (у выпуклой поверхности органа) корковое и находящееся под ним мозговое вещество. Рыхлая соединительная ткань образует строму органа (интерстиций).

Корковое вещество почки представлено широким зернистым слоем, расположенным непосредственно под капсулой. Зернистый вид корковому веществу придают присутствующие здесь почечные тельца и извитые канальцы нефронов.

Мозговое вещество почки имеет радиально исчерченный вид, поскольку содержит параллельно идущие нисходящую и восходящую части петли нефронов, собирательные трубочки, кровеносные сосуды. В мозговом веществе различают наружную часть, расположенную непосредственно под корковым веществом, и внутреннюю часть, состоящую из вершин пирамид.

Пирамиды. В совокупности собирательные трубочки и прямые участки нефронов образуют пирамиды мозгового вещества, вершины которых обращены к лоханке почки. Так, собирательные трубочки, сливаясь, направляются к вершине пирамиды. Калибр трубочек увеличивается и образуется собирательный проток (сосочковый канал), открывающийся на вершине сосочка в полость малых почечных чашек. Последние,

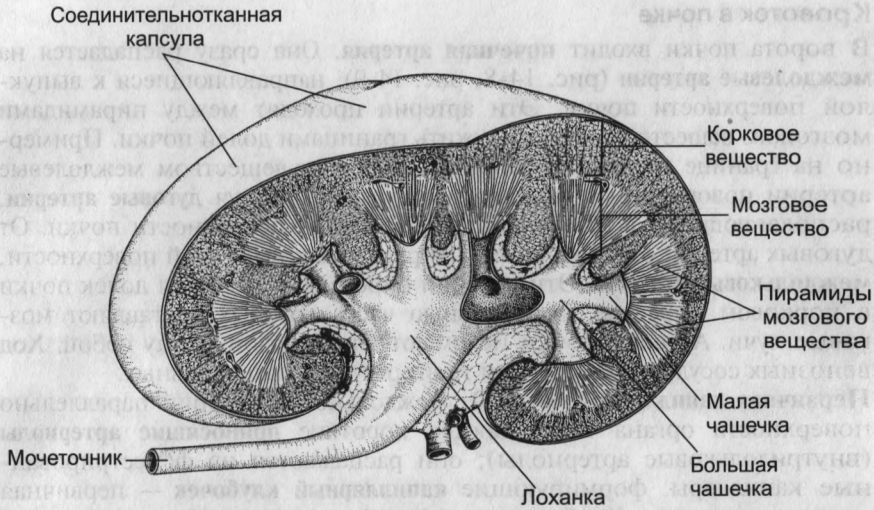

Рис. 14-7. План строения почки. Почка покрыта соединительнотканной капсулой, под которой расположено корковое вещество (с выпуклой стороны органа). Под корковым веществом находится мозговое вещество, организованное в виде пирамид. Основания пирамид обращены к корковому веществу, а сосочки открываются в малые чашки. Малые чашки, сливаясь, образуют большие чашки, открывающиеся в лоханку. От лоханки отходит мочеточник. [17]

объединяясь, образуют большие почечные чашки, которые представляют собой ответвления расширенного конца мочеточника — почечной лоханки.

Интерстиций представлен отростчатыми фибробластоподобными интерстициальными клетками и ретикулиновыми волокнами. Последние тесно связаны со стенками сосудов, канальцев нефронов и собирательными трубочками. Интерстициальные клетки синтезируют эритропоэтин и простагландины.

Доля почки. Пирамида мозгового вещества с покрывающей её основание частью коркового вещества составляет долю почки. Почка состоит из 8–18 долей. В каждой доле мозговое вещество внедряется в корковое в виде мозговых лучей. Центральную часть мозгового луча составляет собирательная трубочка, в которую открываются канальцы многих нефронов, отчего она выглядит ветвящейся.

Долька почки — мозговой луч вместе с близлежащими почечными тельцами и извитыми канальцами.

Кровоток в почке

В ворота почки входит **почечная артерия**. Она сразу распадается на **междолевые артерии** (рис. 14-8, рис. 14-9), направляющиеся к выпуклой поверхности почки. Эти артерии проходят между пирамидами мозгового вещества и могут служить границами долей почки. Примерно на границе между корковым и мозговым веществом междолевые артерии поворачивают под прямым углом, образуя **дуговые артерии**, располагающиеся в плоскости, параллельной поверхности почки. От дуговых артерий отходят, снова направляясь к выпуклой поверхности, **междольковые артерии**. Эти артерии определяют границы долек почки в корковом веществе, центральную часть которых составляют мозговые лучи. Артерии почки не имеют анастомозов между собой. Ход венозных сосудов практически повторяет ход артериальных.

Первичная капиллярная сеть. От междольковых артерий параллельно поверхности органа ответвляются короткие **приносящие артериолы** (внутридольковые артериолы); они распадаются на фенестрированные капилляры, формирующие **капиллярный клубочек** — первичная капиллярная сеть. Клубочки первичной капиллярной сети входят в состав почечных телец, в которых происходят фильтрация плазмы и образование клубочкового фильтрата (первичной мочи). **Выносящая артериола** собирает кровь из капилляров клубочка.

Вторичная капиллярная сеть. В капилляры вторичной сети кровь поступает из первичной капиллярной сети через выносящие артериолы. Эти артериолы переходят в **прямые сосуды**, залегающие в мозговом веществе. Эти сосуды проходят параллельно канальцам нефронов и собирательным трубочкам, отчего и получили название *vasa rectae*. Прямые сосуды образуют капилляры вторичной (перитубулярной) сети, оплетающие канальцы петли нефрона. Капилляры перитубулярной сети располагаются в непосредственной близости от канальцев нефронов; в эти капилляры с фенестрированным эндотелием реабсорбируются вещества из просвета канальцев. Из вторичной капиллярной сети также происходит питание ткани почки. Капилляры мозгового вещества переходят в прямые венулы, впадающие в дуговые вены.

Нефрон

Паренхима почки состоит из 1—2 миллионов функциональных структурных единиц — нефронов, а также системы собирательных протоков (рис. 14-9). Нефрон — эпителиальная трубка, начинающаяся от почечного тельца и впадающая в собирательную трубочку. Стенка нефрона построена из однослойного эпителия, клетки которого (в зависимости от выполняемой функции) различны в разных отделах нефрона. В нефроне выделяют несколько отделов: **капсула почечного**

Рис. 14-8. Кровоснабжение почки. Входящая в почку почечная артерия делится на междолевые, идущие между пирамидами по направлению к выпуклой поверхности почки. На границе мозгового вещества с корковым междолевые артерии поворачивают под прямым углом и переходят в дуговые, располагающиеся параллельно выпуклой поверхности почки. От дуговых ответвляются междольковые артерии, проходящие между дольками в корковом веществе. От междольковых отходят внутридольковые (приносящие артериолы), распадающиеся на капилляры, образующие клубочек (первичная капиллярная сеть). Капилляры клубочка собираются в выносящие артериолы, дающие начало вторичной (перитубулярной) капиллярной сети коркового и мозгового вещества, причём перитубулярные капилляры глубоких слоёв мозгового вещества имеют прямой ход (*vasa rectae*). Далее начинается венозное русло; ход вен повторяет ход одноимённых артерий. [17]

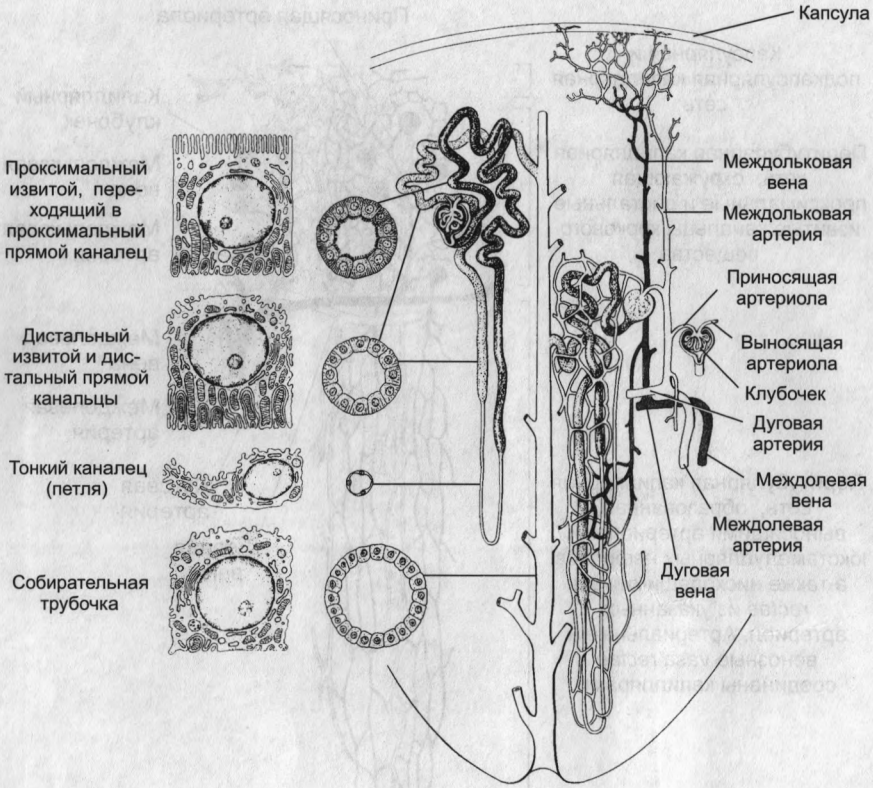

Рис. 14-9. Нефрон. Строение отделов и связь с кровеносными сосудами. От капсулы клубочка (капилляры первичной сети) начинается проксимальный извитой каналец, переходящий в проксимальный прямой. Оба отдела нефрона состоят из высокого кубического каёмчатого эпителия, клетки которого имеют выраженную базальную исчерченность и много митохондрий. Дистальные канальцы (прямой и извитой) образованы кубическими клетками с базальной исчерченностью и малым количеством микроворсинок. Тонкий каналец имеет узкий просвет и состоит из уплощённых эпителиальных клеток. Канальцы нефрона оплетены капиллярами перитубулярной (вторичной) сети, которые дают начало венозному руслу. Собирательные трубочки имеют широкий просвет и образованы кубическим эпителием. [17]

тельца, окружающая капиллярный клубочек; **проксимальный извитой и проксимальный прямой канальцы, тонкий каналец; дистальный прямой и дистальный извитой канальцы**. Проксимальный прямой, тонкий и дистальный прямой канальцы образуют нисходящую и восходящую части петли нефрона. Дистальный прямой каналец возвращается к собственному почечному тельцу и контактирует с ним; далее он переходит в дистальный извитой, впадающий в собирательную трубочку. Разные отделы нефрона закономерно расположены либо в корковом, либо в мозговом веществе. В корковом веществе располагаются: почечное тельце, проксимальный и дистальный извитые канальцы, окружённые капиллярами вторичной капиллярной сети. В мозговом веществе располагается петля нефрона и собирательные трубочки, также сопровождаемые капиллярами вторичной сети.

Типы нефронов. Различают два основных типа нефронов — **кортикальный** и **юкстамедуллярный**; 85% всех нефронов — кортикальные. У кортикального нефрона почечное тельце находится в наружной части коркового вещества, а петля нефрона (короткая у большинства нефронов) располагается в пределах наружной части мозгового вещества. Почечное тельце юкстамедуллярного нефрона расположено на границе с мозговым веществом. Большинство юкстамедуллярных нефронов имеет длинную петлю нефрона, проникающую глубоко в мозговое вещество, вплоть до верхушек пирамид.

ПОЧЕЧНОЕ ТЕЛЬЦЕ И ФИЛЬТРАЦИЯ

Почечное тельце (рис. 14-10) состоит из капиллярного клубочка (примерно 50 капиллярных петель) и его эпителиальной капсулы. Область, где в тельце входит приносящая и выходит выносящая артериолы, называют сосудистым полюсом. В почечном тельце происходят фильтрация плазмы и образование первичной мочи (ультрафильтрата, или клубочкового фильтрата). Объём первичной мочи составляет 10% объёма крови, протекающей по капиллярам клубочка: это приблизительно 180 л/сутки.

Капсула клубочка состоит из двух листков: наружного (париетального) и внутреннего (висцерального). Между листками имеется **полость**, куда из просвета кровеносных капилляров поступает клубочковый фильтрат. Полость капсулы открывается в проксимальный извитой каналец. **Наружный листок капсулы**, состоящий из однослойного плоского эпителия, ограничивает капсулярное пространство снаружи. **Внутренний листок** капсулы: образующие его подоциты прикреплены к наружной поверхности капилляров клубочка (рис. 14-11) и вместе с эндотелием и базальной мембраной, общей для капилляра и подоцитов, участвуют в процессе фильтрации. **Подоциты** содержат ядро неправильной формы с

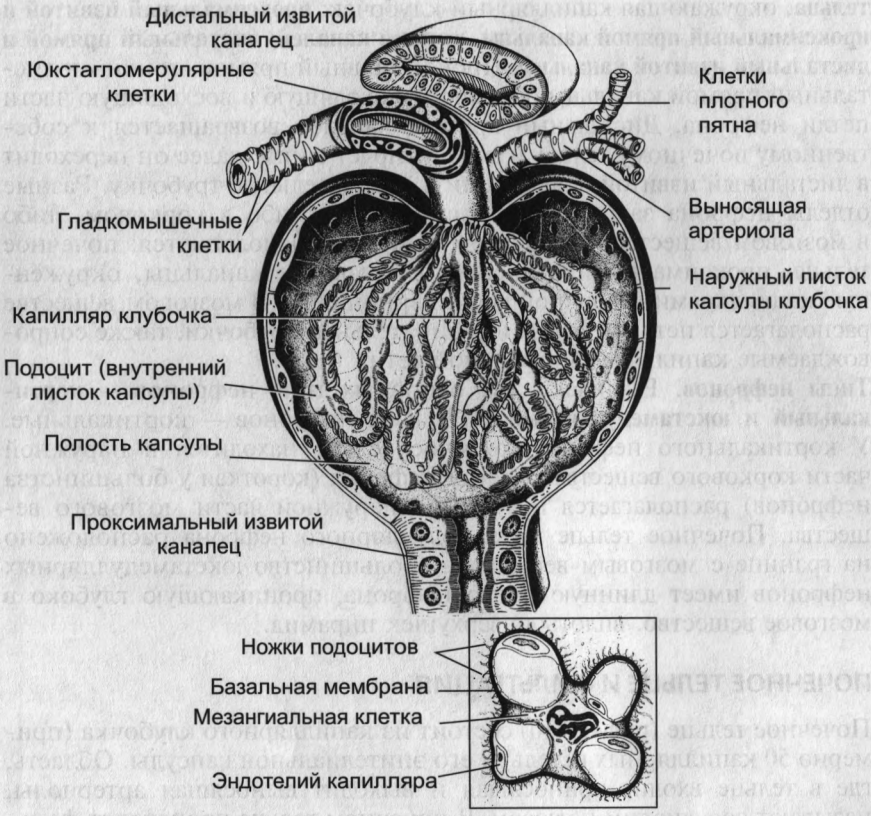

Рис. 14-10. Почечное тельце. На рисунке внизу показана локализация мезангиальных клеток между капиллярными петлями клубочка. [17]

глубокими инвагинациями, хорошо развитый комплекс Гольджи, микротрубочки и филаменты, которых особенно много в отростках клеток. От тела подоцита отходят отростки, или **ножки подоцитов**. Отростки ветвятся, в результате на поверхности капилляра образуется лабиринт из щелей между ножками подоцитов, прикрепляющихся к базальной мембране, — **фильтрационные щели** (рис. 14-12). Они имеют ширину около 25 нм и *затянуты щелевыми диафрагмами* (сеть с ячейками размером около 10 нм). Через фильтрационные щели могут проходить молекулы веществ с массой не более 50 кД.

Фильтрационный барьер состоит из эндотелия капилляров, базальной мембраны и фильтрационных щелей между ножками подоцитов.

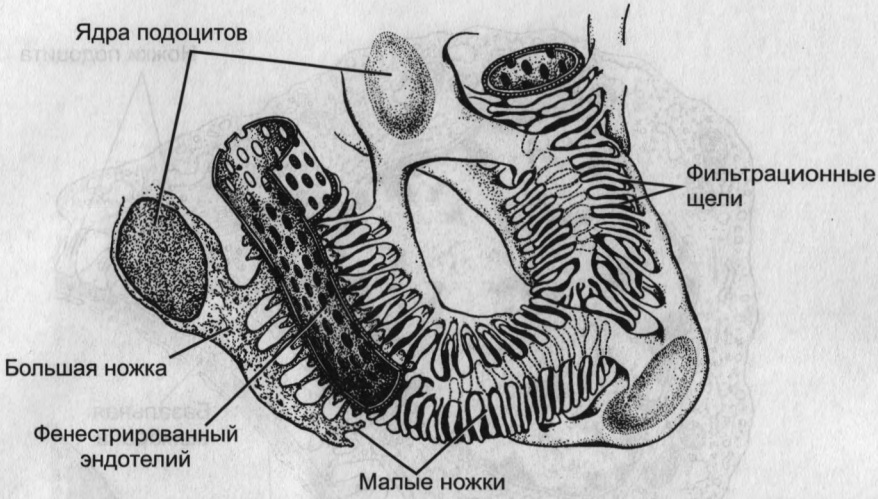

Рис. 14-11. Связь подоцитов с эндотелием капилляров. Подоциты — видоизменённые эпителиальные клетки внутреннего листка капсулы. Они образуют большие ножки, от которых отходят многочисленные нитевидные малые ножки. Уплощённые эндотелиальные клетки капилляров клубочка имеют многочисленные фенестры. Между внутренним листком капсулы и эндотелием капилляров формируется общая базальная мембрана. [17]

Фильтрационные щели, затянутые щелевыми диафрагмами — главная часть барьера. Поток жидкости сквозь барьер обеспечивается её гидростатическим давлением. Это давление понижается онкотическим давлением белков плазмы. Эндотелиальные клетки капилляров клубочка максимально уплощены, за исключением области, содержащей ядро. Уплощённая часть клетки содержит не затянутые диафрагмой **фенестры** полигональной формы диаметром 70–90 нм, занимающие примерно 30% всей поверхности клетки. В результате плазма крови непосредственно контактирует с базальной мембраной.

Базальная мембрана толщиной до 300 нм, общая для подоцитов и эндотелия капилляров, формируется в основном за счёт синтетической деятельности подоцитов. В базальной мембране различают три слоя, средний из которых — наиболее толстый и электронно-плотный. Основу базальной мембраны образует мелкоячеистая сеть, образованная молекулами коллагена типа IV, ламинина, нидогена. Отрицательно заряженные цепи гепарансульфата, присутствующие в составе протеогликанов базальной мембраны, препятствует прохождению сквозь неё анионных белков плазмы. Вещества с M_r до 10 кД проходят через

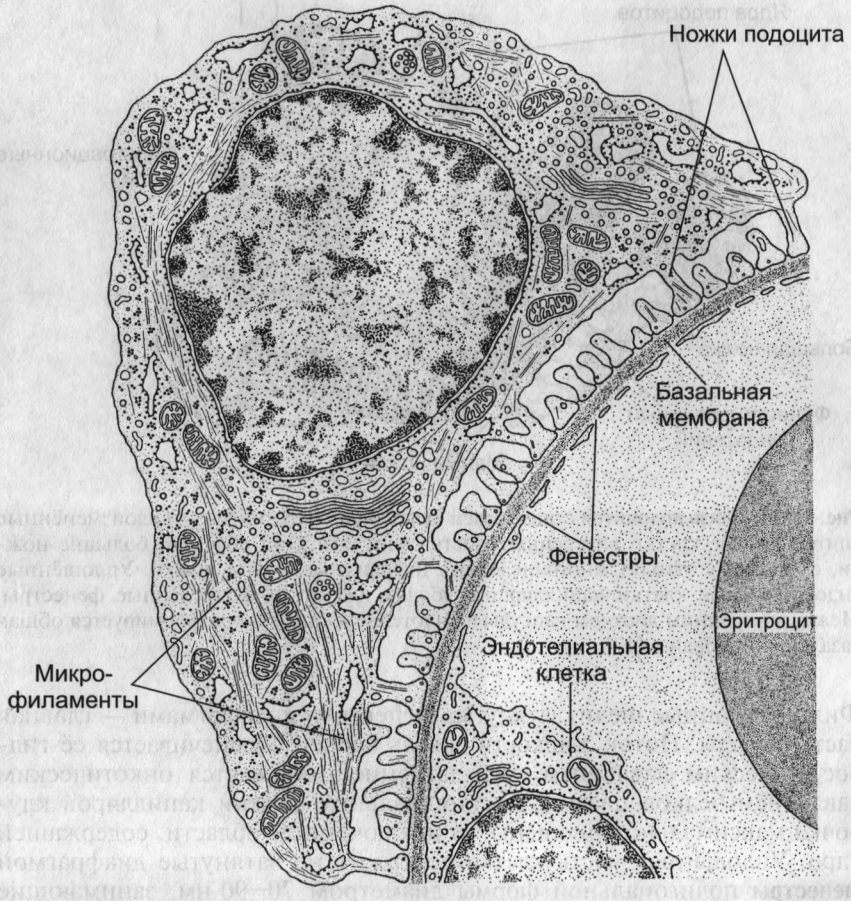

Рис. 14-12. Фильтрационный барьер. Малые ножки подоцитов прикрепляются к трёхслойной базальной мембране, общей для подоцитов и эндотелия капилляров клубочка. Между ножками подоцитов имеются узкие (30–40 нм) фильтрационные щели, затянутые фильтрационной диафрагмой — главным компонентом барьера. [17]

базальную мембрану свободно, а более 50 кД — в ничтожных количествах.

Щелевая диафрагма. Различные белки (в частности, нефрин и подоцин), входящие в состав щелевой диафрагмы (мембраны) образуют не просто статичный фильтр, но и составляют динамичный комплекс, поддерживающий структуры фильтрационного барьера.

Мезангиальные клетки. Внутренний листок капсулы не покрывает полностью каждый отдельный капилляр клубочка. Между капиллярами, не имеющими в таких местах общей с эпителием базальной мембраны, располагаются клетки отростчатой формы — мезангиальные клетки. Мезангиальные клетки имеют рецепторы ангиотензина II, атриопептина и вазопрессина, а в цитоплазме мезангиальных клеток в большом количестве присутствуют микрофиламенты. Благодаря этим обстоятельствам, мезангиальные клетки, сокращаясь, уменьшают площадь поверхности стенки капилляров, через которую происходит фильтрация.

КАНАЛЬЦЫ НЕФРОНА И РЕАБСОРБЦИЯ

Каналец нефрона начинается от почечного тельца (см. рис. 14-10) и содержит в просвете первичную мочу. В разных отделах канальца эпителиальные клетки имеют особенности строения в зависимости от того, что именно реабсорбируется в данном отделе (см. рис. 14-9). Суточный объём реабсорбции в канальцах нефрона и собирательных трубочках приближается к объёму первичной мочи (178–179 л/сутки). В то же время через клетки канальцев в просвет канальца поступают вещества из кровеносных капилляров вторичной капиллярной сети (секреция).

Особенности организации эпителия канальцев. В апикальных частях соседние клетки образуют обширные плотные контакты. Ниже области контактов клетки отделены друг от друга латеральным межклеточным пространством. Это пространство функционально продолжается в окружающее каналец интерстициальное (перитубулярное) пространство. Базальная мембрана эпителия не препятствует транспорту веществ в эти пространства.

Реабсорбция различных веществ (рис. 14-14) осуществляется путём активного транспорта, тогда как вода выходит из канальцев пассивно. При этом имеет значение разница в осмотическом давлении между просветом канальцев и окружающими каналец структурами, т.е. капиллярами вторичной сети, а также разница в осмотическом давлении между корковым и мозговым веществом.

Проксимальный каналец

Стенка канальца образована кубическим эпителием. На боковых поверхностях клетки имеются складки, так что между соседними клетками образуются интердигитации. Между клетками канальца в апикальной части формируются плотные контакты, отделяющие межклеточное пространство от просвета канальца. Из просвета проксимальных извитых канальцев в окружающие их кровеносные капилляры

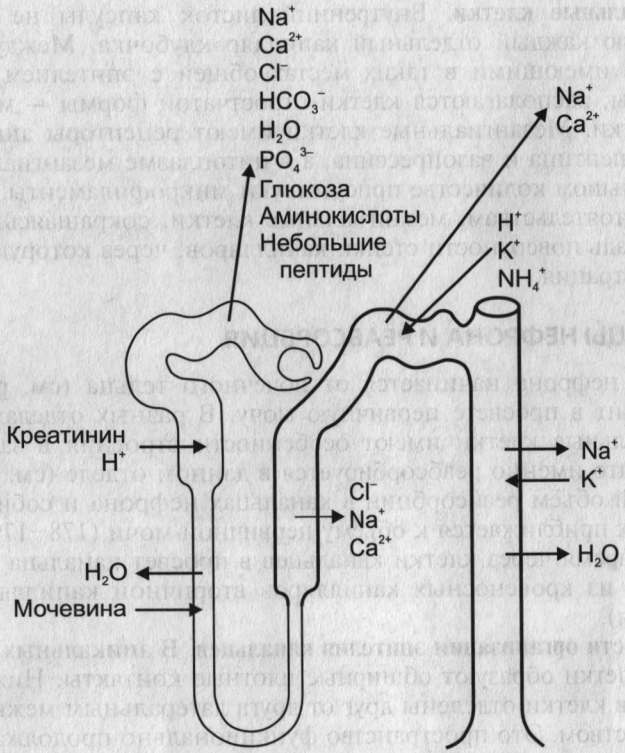

Рис. 14-14. Функции канальцев нефрона. В отделах нефрона происходит реабсорбция различных веществ из первичной мочи. Основное количество ионов (Na^+, Cl^-, HCO_3^-, Ca^{2+}) реабсорбируется в проксимальных и дистальных канальцах. Глюкоза, аминокислоты, небольшие белковые молекулы полностью реабсорбируются в проксимальном извитом канальце. Креатинин секретируется в просвет проксимального канальца. Ионы K^+, H^+, NH_4^+ поступают в основном в дистальный каналец. Вода реабсорбируется в проксимальном канальце, тонком отделе петли, в собирательных трубочках. [17]

перекачивается 80% ионов натрия и хлора, а также вода, практически вся глюкоза и весь отфильтрованный в почечных тельцах белок. В проксимальном канальце в его просвет секретируются лекарственные препараты и их метаболиты, а также креатинин.

Эпителий извитого отдела. Для клеток характерно крупное округлое ядро, множество пиноцитозных пузырьков, вакуолей, масса митохондрий и лизосом. На апикальной поверхности клетки имеются мно-

гочисленные микроворсинки, образующие щёточную каёмку. Между основаниями микроворсинок отходят трубки — апикальные (верхушечные) канальцы. Молекулы белка попадают в апикальные канальцы, которые отрываются от плазмолеммы с образованием апикальных пузырьков, сливающихся с лизосомами. Полипептиды расщепляются до аминокислот, которые транспортируются из клетки с помощью специальных белков через базолатеральную поверхность. Мембрана базальной части формирует глубокие впячивания, увеличивающие площадь мембраны для транспорта веществ. Во всем объёме клетки, за исключением её апикальной части, присутствует множество митохондрий, ориентированных вдоль апикально-базальной оси клетки.

Прямой отдел. В прямом отделе проксимальный каналец имеет в целом такую же структуру, что и в извитом. Клетки в этом отделе нефрона ниже, имеют меньше боковых складок. Количество микроворсинок постепенно снижается по мере приближения к тонкому отделу.

Петля нефрона

Тонкий отдел петли. Стенка канальца в этом отделе нефрона представлена плоскими эпителиальными клетками неправильной формы; их центральная ядросодержащая часть выступает в просвет. Клетки содержат незначительное количество лизосом и телец с липофусцином, а также филаменты, как отдельные, так и образующие пучки. Клетки формируют боковые отростки, переплетающиеся между собой; между отростками соседних клеток формируются специализированные контакты. Для клеток характерно наличие немногочисленных микроворсинок различной длины, а также одной реснички.

Реабсорбция воды. В плазмолемме эпителиальных клеток тонкого отдела петли, как и в проксимальном канальце, имеются водные каналы, образованные аквапорином 1. Вокруг канальца создаётся гипертоническая среда, что вызывает выход воды из его просвета по осмотическому градиенту. Мозговое вещество почки — уникальная область, характеризующаяся высоким перепадом осмолярности. В наиболее глубоких отделах мозговой части почки осмолярность в 5 раз превышает осмолярность коры. Перепад осмолярности — главная причина реабсорбции воды. В просвет тонкого канальца путём секреции поступает мочевина.

Толстый отдел петли, или дистальный прямой каналец, образован кубическим эпителием. Клетки имеют немногочисленные короткие микроворсинки. Боковые отростки и базальные интердигитации более выражены, чем у клеток проксимального канальца. В клетках толстого отдела присутствует умеренное количество лизосом и мультивезикулярных телец; в апикальной части клеток имеются небольшие вакуоли. В базальной части клеток между впячиваниями цитолеммы можно видеть огромное количество удлинённых митохондрий. И то, и другое необходимо, чтобы обеспечить мощный транспорт ионов Na^+ и Cl^- из

просвета канальца в окружающую ткань. В то же время стенка канальца непроницаема для воды, которая остаётся в канальце.

Дистальный извитой каналец

По структуре это тот же толстый отдел петли нефрона. Здесь происходит транспорт ионов Na^+ из просвета канальца в обмен на ионы H^+; в то же время в каналец поступают ионы K^+ и NH_4^+. В результате происходит закисление мочи. С помощью Na^+/Cl^--котранспортёра ионы Na^+ и Cl^- переносятся через апикальную мембрану клеток. Через базолатеральную мембрану Na^+ выводится из клетки с участием Na^+,K^+-АТФазы. Клетки дистальных извитых канальцев — мишени альдостерона. Альдостерон усиливает реабсорбцию Na^+, что в конечном итоге способствует увеличению артериального давления.

СОБИРАТЕЛЬНЫЕ ТРУБОЧКИ И ПРОТОКИ

Из дистального извитого канальца моча поступает в собирательные трубочки. Углубляясь в мозговое вещество, собирательные трубочки переходят в собирательные протоки.

Собирательные трубочки — каналы с широким просветом и стенкой, образованной высокими кубическими клетками. Большинство из них относится к светлым, или главным, среди которых рассеяны одиночные **вставочные клетки** (тёмные). Со стороны просвета собирательной трубочки **главные клетки** имеют гладкую поверхность и одну (иногда две) ресничку. Апикальная мембрана вставочных клеток образует множество мелких уплощённых выростов. В цитоплазме этих клеток содержится много митохондрий. По мере увеличения калибра собирательных трубочек вставочные клетки постепенно исчезают. В собирательных трубочках происходит завершающий этап реабсорбции воды и концентрирование мочи. Вода выходит из трубочек через водные каналы, образованные аквапоринами.

Собирательные протоки. Их стенка образована цилиндрическим эпителием. Большинство его клеток относится к светлому (главному) типу; среди них встречаются тёмные (вставочные) клетки. Светлые клетки имеют короткие микроворсинки и одну ресничку. Эпителий собирательных протоков переходит в эпителий, выстилающий сосочек.

ЮКСТАГЛОМЕРУЛЯРНЫЙ КОМПЛЕКС

Регуляция функции нефрона осуществляется с помощью элементов юкстагломерулярного (околоклубочкового) комплекса (рис. 14-17). В юкстагломерулярном комплексе различают плотное пятно, юкстагломерулярные и экстрагломерулярные мезангиальные клетки. В совокупности все три компонента регулируют функцию данного нефрона.

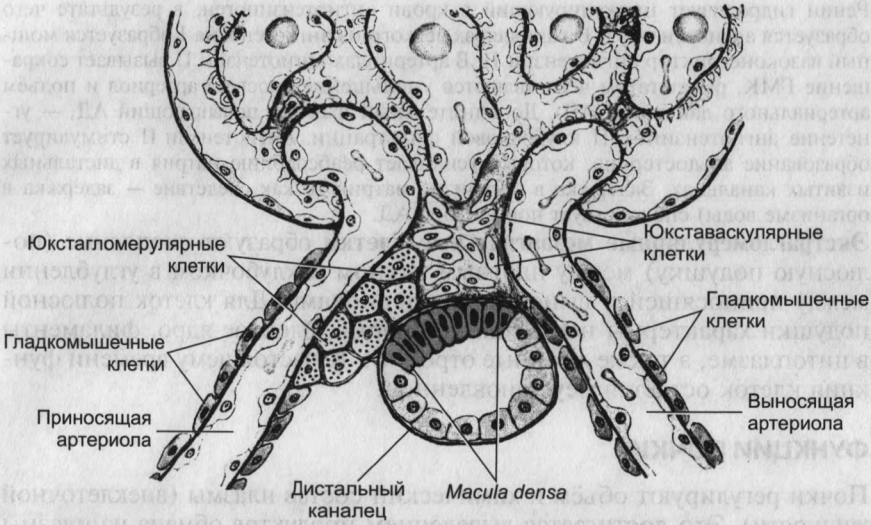

Рис. 14-17. Юкстагломерулярный комплекс образован тремя типами клеток, расположенных у корня клубочка. Первый тип — юкстагломерулярные клетки — видоизменённые и содержащие гранулы ГМК средней оболочки приносящей артериолы. Второй тип — экстрагломерулярные мезангиальные клетки, расположенные между приносящей и выносящей артериолами. Третий тип — эпителиальные клетки дистального канальца в месте его контакта с корнем клубочка (клетки плотного пятна). [17]

Юкстагломерулярный комплекс интенсивно иннервирован, к юкстагломерулярным клеткам подходят многочисленные адренергические волокна.

Плотное пятно образовано клетками дистального извитого канальца в области его перегиба между приносящей и выносящей артериолами клубочка. Клетки плотного пятна имеют сравнительно большую высоту, ядра смещены к основанию клеток. Эти клетки тесно контактируют с юкстагломерулярными и юкставаскулярными клетками, поскольку в этом участке канальца отсутствует базальная мембрана.

Юкстагломерулярные клетки — видоизменённые ГМК средней оболочки приносящей артериолы. Они имеют полигональную форму и округлое, а не вытянутое, как у ГМК, ядро. У юкстагломерулярных клеток хорошо развиты гранулярная эндоплазматическая сеть и комплекс Гольджи. В цитоплазме отсутствуют характерные для ГМК филаменты, но имеется большое количество как отдельных, так и образующих агрегаты секреторных гранул, содержащих **ренин**.

Ренин гидролизует циркулирующий в крови ангиотензиноген, в результате чего образуется ангиотензин I. В капиллярах лёгкого из ангиотензина I образуется мощный вазоконстриктор ангиотензин II. В артериолах ангиотензин II вызывает сокращение ГМК, результатом чего являются уменьшение просвета артериол и подъём артериального давления (АД). Дополнительный фактор, повышающий АД, — угнетение ангиотензином II клубочковой фильтрации. Ангиотензин II стимулирует образование альдостерона, который усиливает реабсорбцию натрия в дистальных извитых канальцах. Задержка в организме натрия (и как следствие — задержка в организме воды) способствует повышению АД.

Экстрагломерулярные мезангиальные клетки образуют скопление (полюсную подушку) между плотным пятном и клубочком в углублении между приносящей и выносящей артериолами. Для клеток полюсной подушки характерны неправильная форма, бледное ядро, филаменты в цитоплазме, а также длинные отростки. К настоящему времени функция клеток остаётся неустановленной.

ФУНКЦИИ ПОЧКИ

Почки регулируют объём и химический состав плазмы (внеклеточной жидкости). Это достигается выведением продуктов обмена из плазмы при её фильтрации с последующей реабсорбцией необходимых веществ и массовыми потоками воды, ионов и низкомолекулярных веществ через эпителий канальцев нефрона и собирательных трубочек.

Эндокринная функция. Почка синтезирует и секретирует в кровь ренин, эритропоэтин, активную форму витамина D_3, метаболиты арахидоновой кислоты. **Простагландины** синтезируют интерстициальные клетки, расположенные в мозговом веществе почки между канальцами петли нефрона, собирательными трубочками и *vasa rectae*. Простагландин E_2 вызывает расслабление ГМК кровеносных сосудов почки. Активная форма витамина D_3 — **кальцитриол** — образуется в клетках проксимальных извитых канальцев. **Эритропоэтин** синтезируется клетками интерстиция мозгового вещества, которые реагируют на тканевую гипоксию. У плода источником эритропоэтина является печень.

Мочевыводящие пути

Мочевыводящие пути — почечные чашечки, лоханки, мочеточники, мочевой пузырь, мочеиспускательный канал. Их строение, за исключением мочеиспускательного канала, в общих чертах сходно. Стенка мочевыводящих путей состоит из слизистой, подслизистой, мышечной и наружной соединительнотканной оболочек. Слизистая оболочка образована переходным эпителием и собственным слоем.

Переходный эпителий. Клетки поверхностного слоя переходного эпителия имеют округлую или куполообразную форму (рис. 14-22).

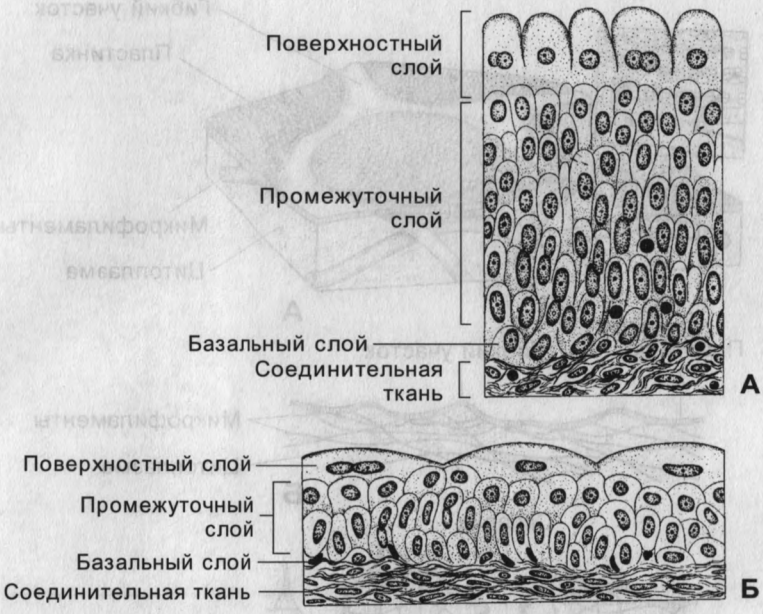

Рис. 14-22. Переходный эпителий мочевого пузыря. А — при нерастянутой стенке; Б — при растянутой стенке органа. [17]

Плазмолемма апикальной части этих клеток содержит специальные пластинки полигональной формы (рис. 14-23), благодаря чему на поверхности клеток формируется разветвлённая сеть микроскладок. Складки расправляются по границам между пластинками при растяжении стенки органа, так что клетки уплощаются и вытягиваются, а эпителий в целом становится тоньше. Между клетками эпителия формируются плотные контакты, что предотвращает проникновение содержимого в подлежащую ткань.

ПОЧЕЧНЫЕ ЧАШЕЧКИ И ЛОХАНКИ

Почечные чашечки и лоханки отличаются от прочих отделов наиболее низким переходным эпителием; очень тонкий собственный слой слизистой оболочки незаметно переходит в более рыхлую подслизистую оболочку. Довольно тонкая мышечная оболочка содержит внутренний слой продольно расположенных и наружный слой циркулярно ориентированных ГМК.

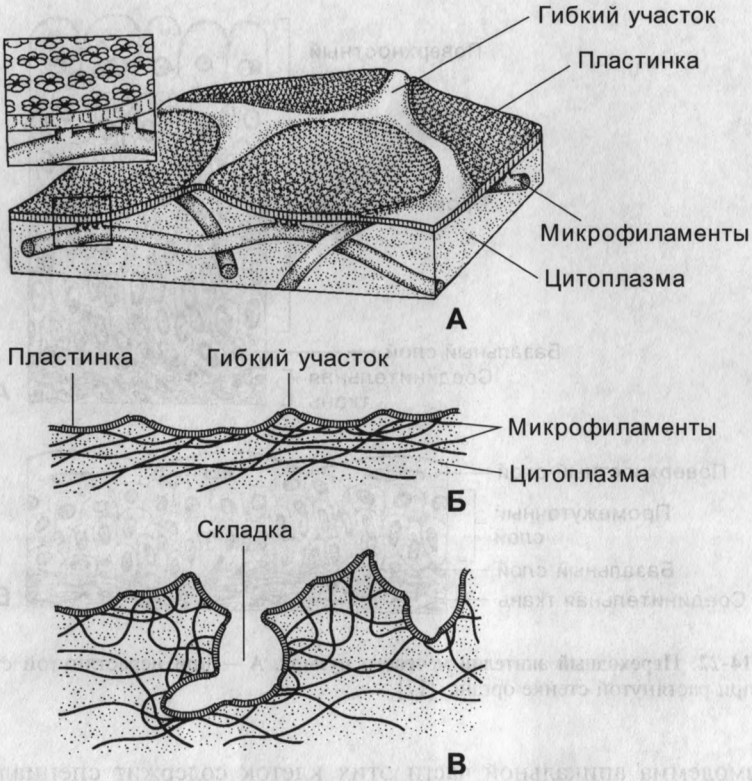

Рис. 14-23. Пластинчатая структура цитолеммы клеток поверхностного слоя переходного эпителия. А — строение пластинок и их связь с микрофиламентами цитоплазмы. На вставке показана гексагональная организация отдельных частиц, составляющих пластинку; **Б** — при растяжении стенки мочевого пузыря цитолемма имеет сглаженную поверхность; **В** — при расслаблении стенки органа микрофиламенты перераспределяются так, что клеточная мембрана складывается по гибким участкам между пластинками. [17]

МОЧЕТОЧНИК

Стенка мочеточника состоит из слизистой, подслизистой, мышечной и наружной оболочек (рис. 14-24).

Слизистая оболочка мочеточника собрана в продольные складки. Переходный эпителий состоит из 6—8 слоёв клеток. В собственном слое слизистой оболочки, представленном соединительной тканью, присутствуют в основном коллагеновые и отдельные эластические волокна, изредка

Рис. 14-24. Мочеточник. Для слизистой оболочки характерны переходный эпителий и отсутствие мышечного слоя. В собственном слое встречаются лимфатические фолликулы. В подслизистой оболочке нижней части мочеточника имеются мелкие альвеолярно-трубчатые железы. Мышечная оболочка в верхних двух третях состоит из двух слоёв ГМК (внутреннего продольного и наружного циркулярного), в нижней трети снаружи появляется третий слой с продольным расположением ГМК. [17]

встречаются лимфатические фолликулы. Мышечный слой слизистой оболочки отсутствует. Вблизи мышечной оболочки собственный слой слизистой оболочки становится более рыхлым; эту часть иногда выделяют в отдельную оболочку — подслизистую. В подслизистой оболочке нижней части мочеточника имеются мелкие альвеолярно-трубчатые железы. Мышечная оболочка в верхних двух третях мочеточника состоит из двух слоёв ГМК: внутреннего (продольного) и наружного (циркулярного); в нижней трети снаружи добавляется третий слой (продольный). Адвентициальная оболочка представлена волокнистой соединительной тканью, содержащей много эластических волокон. По периферии оболочка сливается с прилежащей рыхлой соединительной тканью.

МОЧЕВОЙ ПУЗЫРЬ

Стенка мочевого пузыря состоит из трёх оболочек: слизистой, мышечной и наружной соединительнотканной. Слизистая оболочка образо-

вана наиболее высоким переходным эпителием и собственным слоем. Мышечный слой слизистой оболочки плохо выражен (или вообще отсутствует) и представлен немногочисленными ГМК. Собственный слой слизистой оболочки содержит большое количество коллагеновых и единичные эластические волокна. Наружная его часть состоит из более рыхлой ткани с высоким содержанием эластических волокон; иногда её также выделяют в отдельную оболочку — подслизистую. Последняя, а также сокращение подлежащих слоёв ГМК обусловливают складчатость слизистой оболочки. Мышечная оболочка состоит из трёх слоёв; в среднем из них большинство ГМК имеет циркулярный ход, в наружном и внутреннем — продольный. Адвентициальная оболочка также характеризуется обилием эластических волокон. На верхнезадней поверхности органа она замещается серозной оболочкой.

Иннервация мочевого пузыря осуществляется парасимпатическими и симпатическими нейронами, а также чувствительными нейронами спинномозговых узлов. В стенке органа присутствуют как интрамуральные ганглии, так и отдельные нейроны вегетативной нервной системы.

МОЧЕИСПУСКАТЕЛЬНЫЙ КАНАЛ

Мочеиспускательный канал (уретра) — идущая от мочевого пузыря трубка. Мужская уретра проходит в половом члене и участвует в половой функции (строение мужской уретры см. в главе 15). **Женская уретра** — трубка длиной 2—6 см; её стенка состоит из слизистой и мышечной оболочек. Слизистая оболочка образует продольные складки. Эпителий большей части уретры — многослойный (многорядный) цилиндрический; в начальной части (около мочевого пузыря) — переходный, а в области наружного отверстия — многослойный плоский. Собственный слой слизистой оболочки содержит мелкие железы, многочисленные эластические волокна и хорошо развитые венозные сплетения. Внутренний слой мышечной оболочки образован продольно ориентированными ГМК, наружный — циркулярно; у наружного отверстия уретры появляются и поперечно-полосатые мышечные волокна, формируя наружный сфинктер.

Глава 15

ПОЛОВАЯ СИСТЕМА

Все клетки организма подразделяют на соматические и половые. Развитие мужских половых клеток — сперматозоидов (сперматогенез) совершается в мужских гонадах (яичках), развитие женских половых клеток — яйцеклеток (овогенез) происходит в женских гонадах (яичниках). Зрелые половые клетки — гаметы (сперматозоид и яйцеклетка) способны объединяться и давать начало новому организму.

Гаметогенез

В гонадах мужские и женские половые клетки проходят следующие стадии развития (гаметогенеза): размножения и роста, созревания, формирования. Часть этих процессов относится к мейозу, общая характеристика мейоза дана в главе 2 (см. также рис. 2-53).

Стадии размножения и роста

- **Сперматогенез**. Первичные половые клетки мигрируют в зачатки гонад, делятся и дифференцируются в сперматогонии. До периода полового созревания сперматогонии остаются в состоянии покоя. Стадия размножения начинается с наступлением половой зрелости. По мере приближения половой зрелости в гипоталамусе усиливается синтез гонадолиберина, активирующего секрецию гонадотропных гормонов аденогипофиза. Под влиянием лютеинизирующего гормона интерстициальные эндокринные клетки яичка увеличивают синтез тестостерона, инициирующего сперматогенез. После ряда митотических делений сперматогонии дифференцируются в сперматоциты первого порядка, вступающие в стадию роста.
- **Овогенез**. В претерпевающих дифференцировку яичниках овогонии вступают в стадию размножения. К 7-му месяцу внутриутробного развития овогонии прекращают деление и дифференцируются в овоциты первого порядка. Завершив стадию роста, овоциты первого порядка в профазе первого деления мейоза приобретают оболочку из фолликулярных клеток (образуется примордиальный фолликул) и вступают в длительный период покоя, вплоть до наступления по-

ловой зрелости. Количество овоцитов первого порядка в 7 месяцев — до 10 миллионов, при рождении — около 2 миллионов.

Стадия созревания

- **Сперматогенез**. В результате двух делений мейоза образуются четыре сперматиды, имеющие по 22 аутосомы и одной X- или Y-хромосоме.
- **Овогенез**. С наступлением половой зрелости и установлением овариально-менструального цикла на пике лютеинизирующего гормона завершается первое деление мейоза. Сигнал для завершения второго мейотического деления — оплодотворение, овоцит второго порядка делится с образованием зрелой яйцеклетки и второго полярного (направительного) тельца. Зрелая яйцеклетка имеет 22 аутосомы и одну X-хромосому (рис. 15-8).

Стадия формирования гамет заключается в морфологической дифференцировке сперматид и образовании сперматозоидов. Эта стадия отсутствует в овогенезе.

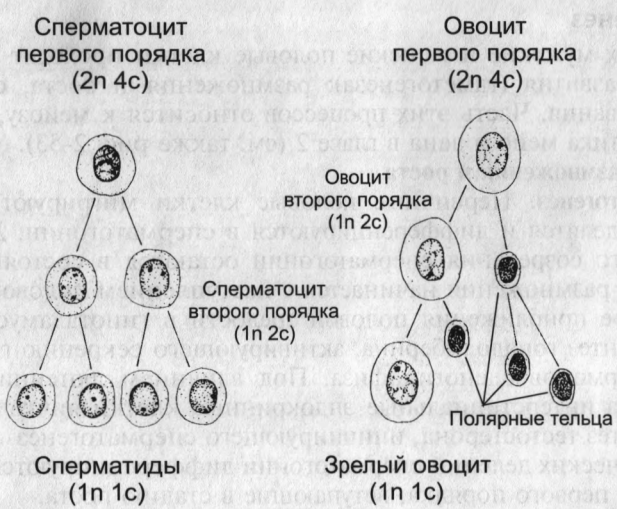

Рис. 15-8. Мейоз включает два последовательных деления. Перед первым делением генетический материал удваивается с образованием конъюгированных хромосом (2n2c). После первого деления мейоза в дочерних клетках уменьшаются количество хромосом и содержание ДНК; остаётся по 23 конъюгированных (удвоенных) хромосомы с диплоидным содержанием ДНК (1n2c). После второго деления мейоза дочерние клетки получают по 23 хромосомы с гаплоидным содержанием ДНК (1n1c) — 22 аутосомы и одну половую хромосому. n — число хромосом, c — количество ДНК. [17]

Мужская половая система

Мужская половая система состоит из половых желёз (яички), комплекса половых протоков, добавочных желёз и полового члена.

ЯИЧКО

Яички (*testis*) располагаются вне полости тела (в мошонке). Это обстоятельство важно для нормального течения сперматогенеза, происходящего при температуре 34 °С и ниже. Снаружи яичко покрыто соединительнотканной белочной оболочкой (рис. 15-10). Внутренний её слой богат кровеносными сосудами — сосудистая оболочка. Утолщение белочной оболочки, вдающееся с одной стороны в паренхиму яичка, называется средостением (*mediastinum testis*). От средостения внутрь яичка отходят перегородки, разделяющие его на дольки конической формы. Каждая долька содержит от одного до четырёх извитых семенных канальцев, выстланных сперматогенным эпителием. В рыхлой соединительной ткани между семенными канальцами расположены интерстициальные эндокринные клетки. По мере приближения к средостению семенные канальцы продолжаются в прямые канальцы. Их стенка образована кубическим эпителием и базальной мембраной, окружённой тонкой соединительнотканной оболочкой. Прямые канальцы впадают в сеть яичка — систему анастомозирующих тонкостенных трубочек, продолжающихся в выносящие канальцы придатка. Эпителий, выстилающий сеть яичка, представлен кубическими клетками. Некоторые клетки на апикальной поверхности имеют по одной ресничке, способствующей продвижению сперматозоидов. Под

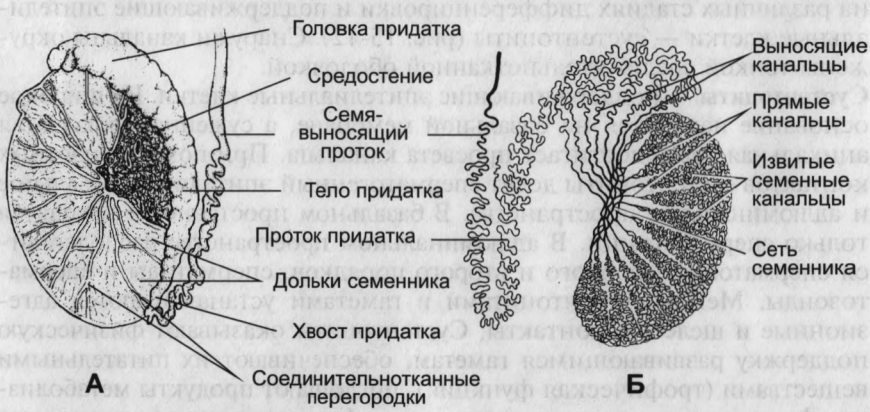

Рис. 15-10. Яичко с придатком. А — соединительнотканная строма яичка и придатка; **Б** — паренхима яичка и придатка. [17]

базальной мембраной эпителия располагается рыхлая соединительная ткань, окружающая трубочки сети яичка снаружи. **Генеративная функция яичка** (сперматогенез) осуществляется в извитых семенных канальцах, а **эндокринная функция** (синтез мужских половых гормонов) — в интерстициальных эндокринных клетках.

Интерстициальные эндокринные клетки

Эндокринные клетки яичка, вырабатывающие андрогены, расположены в рыхлой волокнистой соединительной ткани между семенными канальцами. Это типичные эндокринные клетки, синтезирующие гормоны стероидной природы (см. рис. 9-25). Для этих клеток характерны развитая гладкая эндоплазматическая сеть, многочисленные митохондрии, жировые включения.

Андрогены — мужские половые гормоны. Интерстициальные эндокринные клетки яичка синтезируют 95% циркулирующего в крови тестостерона, дигидротестостерон и предшественник тестостерона андростендион. В эмбриогенезе андрогены контролирует развитие плода по мужскому типу. В период полового созревания они обеспечивают становление физических признаков мужского пола (оволосение по мужскому типу, огрубение голоса, рост мышечной массы), поддерживают рост хряща, стимулируют закрытие эпифизарных пластинок. С наступлением половой зрелости тестостерон необходим для поддержания сперматогенеза. Тестостерон стимулирует рост и секреторную активность предстательной железы, семенных пузырьков и бульбоуретральных желёз. Стимулятор синтеза андрогенов интерстициальными эндокринными клетками яичка — лютеинизирующий гормон (лютропин).

Извитые семенные канальцы

Извитые семенные канальцы выстланы сперматогенным эпителием, содержащим клетки двух типов — гаметы с их предшественниками на различных стадиях дифференцировки и поддерживающие эпителиальные клетки — сустентоциты (рис. 15-12). Снаружи канальцы окружены тонкой соединительнотканной оболочкой.

Сустентоциты — поддерживающие эпителиальные клетки. Их широкое основание находится на базальной мембране, а суженная складчатая апикальная часть достигает просвета канальца. При помощи плотных контактов сустентоциты делят сперматогенный эпителий на базальное и адлюминальное пространства. В базальном пространстве находятся только сперматогонии. В адлюминальном пространстве располагаются сперматоциты первого и второго порядков, сперматиды и сперматозоиды. Между сустентоцитами и гаметами устанавливаются адгезионные и щелевые контакты. Сустентоциты оказывают физическую поддержку развивающимся гаметам, обеспечивают их питательными веществами (трофическая функция), поглощают продукты метаболизма, фагоцитируют остатки цитоплазмы формирующихся сперматозоидов и дегенерирующие половые клетки, секретируют жидкость для

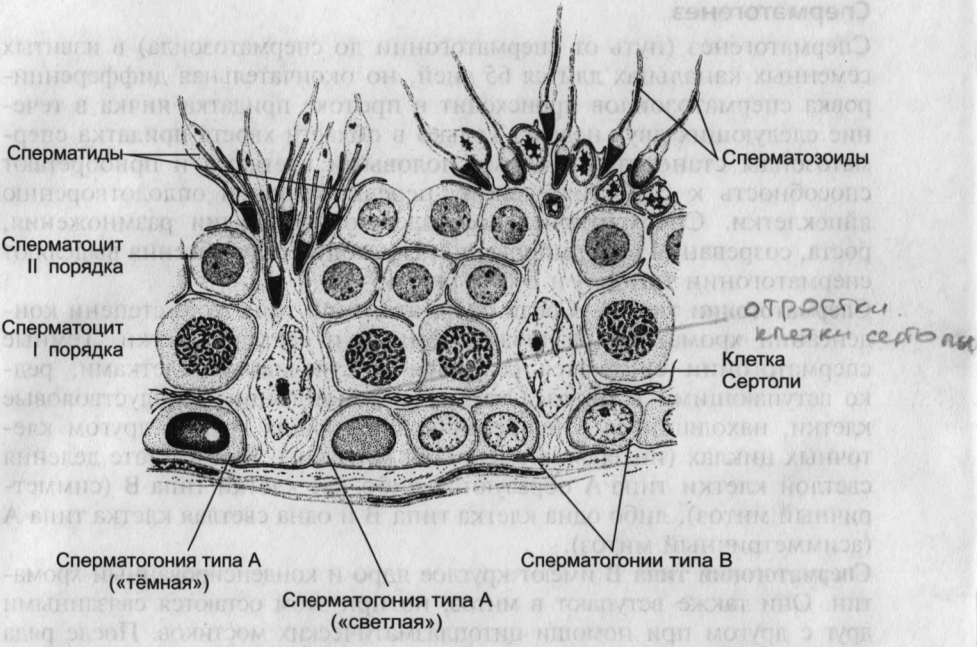

Рис. 15-12. Сперматогенный эпителий. На базальной мембране располагаются поддерживающие эпителиальные клетки, а также сперматогонии типов А и В. Ближе к просвету канальца лежат сперматоциты первого и второго порядков, над которыми находятся сперматиды на различных этапах развития и сперматозоиды. [17]

транспорта сперматозоидов в семенных канальцах. В кровь сустентоциты секретируют эстрогены, ингибин, мюллеров ингибирующий фактор MIF (в плодном периоде). В адлюминальном пространстве поддерживающие эпителиальные клетки накапливают андроген-связывающий белок, фактор стволовых клеток, трансферрин, активаторы плазминогена. Фолликулостимулирующий гормон (фоллитропин) — главный стимулирующий фактор сустентоцитов.

Гематотестикулярный барьер. Поддерживающие клетки образуют плотные контакты, формирующие гематотестикулярный барьер. Благодаря такому барьеру, в адлюминальном пространстве создаётся специфическая гормональная среда с высоким уровнем тестостерона. Барьер изолирует созревающие половые клетки от токсических веществ и препятствует развитию аутоиммунного ответа против поверхностных антигенов, экспрессирующихся на мембране созревающих сперматозоидов.

Сперматогенез

Сперматогенез (путь от сперматогонии до сперматозоида) в извитых семенных канальцах длится 65 дней, но окончательная дифференцировка сперматозоидов происходит в протоке придатка яичка в течение следующих двух недель. Только в области хвоста придатка сперматозоиды становятся зрелыми половыми клетками и приобретают способность к самостоятельному передвижению и оплодотворению яйцеклетки. Сперматогенез подразделяют на стадии размножения, роста, созревания и формирования. На стадии размножения выделяют сперматогонии типов А и В (см. рис. 15-12).

Сперматогонии типа А. Среди сперматогоний типа А по степени конденсации хроматина различают тёмные и светлые клетки. Тёмные сперматогонии считаются резервными стволовыми клетками, редко вступающими в митоз. Светлые сперматогонии — полустволовые клетки, находящиеся в непрерывно следующих друг за другом клеточных циклах (интерфаза сменяется митозом). В результате деления светлой клетки типа А образуются либо две клетки типа В (симметричный митоз), либо одна клетка типа В и одна светлая клетка типа А (асимметричный митоз).

Сперматогонии типа В имеют круглое ядро и конденсированный хроматин. Они также вступают в митоз, но при этом остаются связанными друг с другом при помощи цитоплазматических мостиков. После ряда митотических делений сперматогонии типа В дифференцируются в сперматоциты первого порядка, которые из базального пространства перемещаются в адлюминальное и вступают в стадию роста. В стадии роста объём сперматоцитов первого порядка увеличивается в 4 и более раз.

Клеточные ассоциации. На стадиях размножения, роста и созревания сперматогенные клетки входят в состав клеточных ассоциаций (рис. 15-14). Светлая сперматогония типа А формирует клон сперматогенных клеток (синцитий), в котором клетки остаются связанными цитоплазматическими мостиками до стадии формирования. Клеточная ассоциация в своем развитии от сперматогоний до сперматозоидов проходит шесть стадий (I—VI), для каждой из которых существует характерный тип сочетания сперматогенных клеток. В ходе сперматогенеза клеточные ассоциации находятся на различных стадиях развития, что обусловливает мозаичное распределение клеточных ассоциаций в составе сперматогенного эпителия.

Созревание. За стадией роста наступает стадия созревания, которая состоит из следующих друг за другом двух делений мейоза. В результате первого деления из одного сперматоцита первого порядка образуется два сперматоцита второго порядка, а после второго деления — четыре сперматиды (см. рис. 15-8 и 15-12). Сперматиды располагаются вбли-

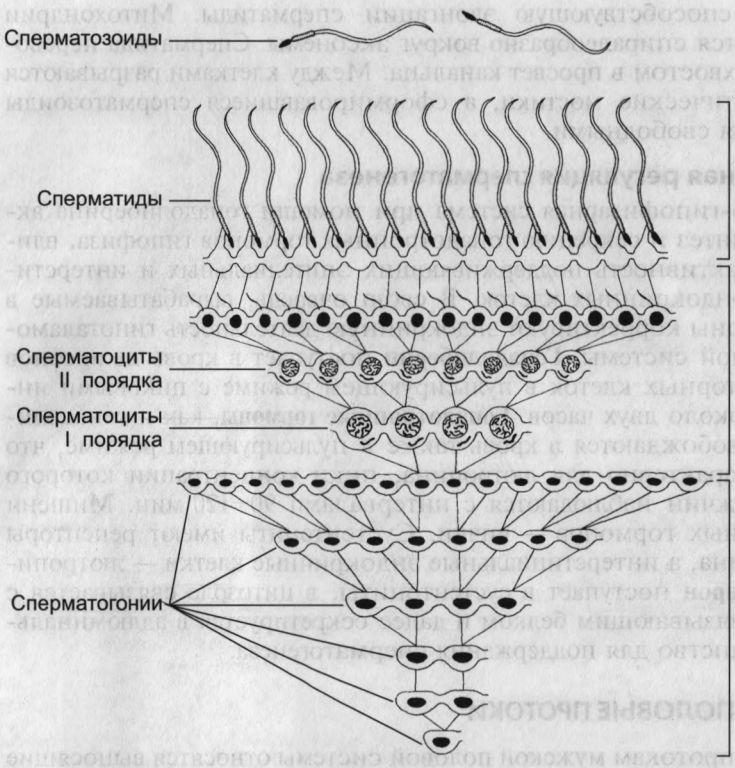

Рис. 15-14. Клон сперматогенных клеток. На стадиях размножения, роста и созревания сперматогенные клетки связаны цитоплазматическими мостиками. Только на стадии формирования гамет цитоплазматические мостики разрываются, и сперматозоиды оказываются свободными. [17]

зи просвета канальца. Каждая сперматида вчетверо мельче сперматоцита первого порядка и имеет ядро с гаплоидным набором хромосом. **Стадия формирования**. Спермиогенез — постмейотическая стадия морфологической дифференцировки сперматиды в сперматозоид. В составе комплекса Гольджи (на одном из полюсов ядра) появляется акросомный пузырёк с акросомной гранулой, одновременно центриоли мигрируют на противоположную сторону ядра и инициируют сборку аксонемы. Акросомная гранула заполняет акросомный пузырёк и образуется акросомная шапочка. Хроматин конденсируется, ядро вытягивается и приобретает окончательную форму. Цитоплазматические микротрубочки, растущие от центриолей, образуют цилиндрическую

манжетку, способствующую элонгации сперматиды. Митохондрии располагаются спиралеобразно вокруг аксонемы. Сперматида переворачивается хвостом в просвет канальца. Между клетками разрываются цитоплазматические мостики, а сформировавшиеся сперматозоиды оказываются свободными.

Гормональная регуляция сперматогенеза

Гипоталамо-гипофизарная система при помощи гонадолиберина активирует синтез и секрецию гонадотропных гормонов гипофиза, влияющих на активность поддерживающих эпителиальных и интерстициальных эндокринных клеток. В свою очередь, вырабатываемые в яичке гормоны корректируют эндокринную деятельность гипоталамо-гипофизарной системы. **Гонадолиберин** поступает в кровь из аксонов нейросекреторных клеток в пульсирующем режиме с пиковыми интервалами около двух часов. **Гонадотропные гормоны**, как и гонадолиберин, высвобождаются в кровь также в пульсирующем режиме, что особенно характерно для лютропина, пики концентрации которого в крови мужчин наблюдаются с интервалами 90—120 мин. Мишени гонадотропных гормонов — яички. Сустентоциты имеют рецепторы фоллитропина, а интерстициальные эндокринные клетки — лютропина. **Тестостерон** поступает в сустентоциты, в цитозоле связывается с андроген-связывающим белком и далее секретируется в адлюминальное пространство для поддержания сперматогенеза.

МУЖСКИЕ ПОЛОВЫЕ ПРОТОКИ

К половым протокам мужской половой системы относятся выносящие канальцы придатка яичка, проток придатка, семявыносящий проток, семявыбрасывающий проток.

Придаток яичка

В придатке яичка (*epididymis*) различают головку, тело и хвост. Головка придатка представлена 10—12 выносящими канальцами (*ductuli efferentes*). Тело и хвост придатка образованы протоком придатка (*ductus epididymis*), в который открываются *ductuli efferentes*.

Выносящие канальцы придатка прободают белочную оболочку (*tunica albuginea*) и соединяют сеть яичка (*rete testis*) с протоком придатка яичка (см. рис. 15-10). Эти канальцы выстланы эпителием, клетки которого имеют разную высоту (гирляндный эпителий). Высокие цилиндрические клетки снабжены ресничками, способствующими перемещению сперматозоидов по канальцам. Низкие кубические клетки имеют складчатую поверхность с микроворсинками. В апикальной части клеток присутствуют многочисленные пиноцитозные пузырьки и ли-

Рис. 15-16. Пламенный эпителий *ductus epididymis.* [17]

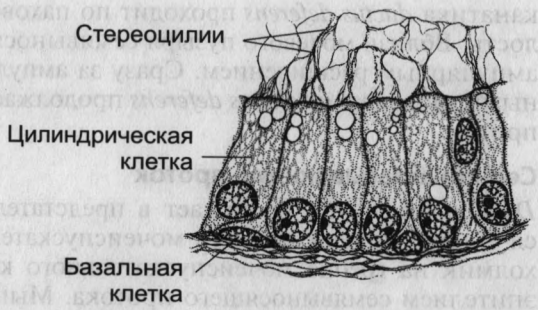

зосомы. Функция этих клеток заключается в реабсорбции жидкости, образующейся в извитых канальцах яичка. Снаружи эпителиальной выстилки располагается собственный слой с циркулярно ориентированными ГМК, способствующими продвижению сперматозоидов по выносящим канальцам.

Проток тела придатка — одиночный и сильно извитой каналец длиной до 6 м. Он выстлан многорядным цилиндрическим эпителием (рис. 15-16). В эпителии различают два типа клеток: базальные вставочные и высокие цилиндрические. Цилиндрические клетки снабжены стереоцилиями, склеенными в виде конуса (пламенный эпителий). Между основаниями цилиндрических клеток расположены мелкие вставочные клетки, являющиеся предшественниками цилиндрических клеток. Под эпителием располагается собственный слой, окружённый циркулярно ориентированными ГМК. Мышечный слой протока придатка по мере приближения к семявыносящему протоку становится более выраженным и представлен тремя слоями: внутренним и наружным продольными и средним циркулярным. Сокращения ГМК способствуют продвижению сперматозоидов в семявыносящий проток.

Семявыносящий проток

Из придатка сперматозоиды попадают в семявыносящий проток (*ductus deferens*). Толстая стенка *ductus deferens* состоит из трёх оболочек: слизистой, мышечной и адвентициальной. Слизистая оболочка представлена собственным слоем и многорядным эпителием, который в проксимальной части семявыносящего протока по строению сходен с эпителием протока придатка. Мышечная оболочка образована тремя слоями ГМК: внутренним и наружным продольными и средним циркулярным. Мощная мышечная оболочка *ductus deferens* способствует выбрасыванию сперматозоидов во время эякуляции. Адвентициальная оболочка состоит из волокнистой соединительной ткани с кровеносными сосудами, нервами и группами ГМК. В составе семенного

канатика *ductus deferens* проходит по паховому каналу в брюшную полость. Вблизи мочевого пузыря семявыносящий проток заканчивается ампулярным расширением. Сразу за ампулой после слияния с семенными пузырьками *ductus deferens* продолжается в семявыбрасывающий проток.

Семявыбрасывающий проток

Ductus ejaculatorius проникает в предстательную железу и открывается в простатическую часть мочеиспускательного канала (в семенной холмик на гребне мочеиспускательного канала). Эпителий сходен с эпителием семявыносящего протока. Мышечная оболочка отсутствует. Эякуляцию обеспечивают ГМК хвоста придатка яичка и семявыносящего протока.

ДОБАВОЧНЫЕ ЖЕЛЕЗЫ

Семенные пузырьки, предстательную и бульбоуретральные железы принято называть добавочными железами мужской половой системы. Вклад секретов предстательной железы и семенных пузырьков в объём семенной жидкости составляет 95%, на сперматозоиды приходится лишь 5% общего объёма эякулята.

Семенные пузырьки

Семенные пузырьки — две сильно извитые трубки длиной до 15 см, открывающиеся в семявыбрасывающий проток (сразу за ампулой семявыносящего протока). Стенка трубки состоит из трёх оболочек: слизистой, мышечной и соединительнотканной.

Слизистая оболочка имеет выраженную складчатость и выстлана однослойным многорядным цилиндрическим эпителием (секреторные и камбиальные базальные клетки).

- **Секреторные клетки** в апикальной части имеют микроворсинки и секреторные гранулы. Клетки содержат хорошо развитые гранулярную эндоплазматическую сеть и комплекс Гольджи, в цитоплазме присутствуют жировые включения и липохромный пигмент.
- **Секрет железы**. Семенные пузырьки секретируют вязкий желтоватого цвета (присутствие липохромного пигмента) секрет, поступающий в семявыбрасывающий проток во время эякуляции. Объём семенной жидкости составляет до 70% эякулята.

Мышечная оболочка образована внутренним циркулярным и наружным продольным слоями ГМК. Сокращение ГМК при эякуляции способствует выбрасыванию секрета железы в семявыбрасывающий проток.

Предстательная железа

Дифференцировка и рост предстательной железы находятся под контролем андрогенов. 5α-Редуктаза в эпителиальных клетках простаты катализирует превращение тестостерона в дигидротестостерон, ответственный за пролиферацию и дифференцировку клеток железы.

Железа снаружи покрыта соединительнотканной капсулой, содержащей ГМК. Соединительнотканные перегородки с хорошо развитой гладкой мускулатурой разделяют предстательную железу на дольки. Железа состоит из 30–50 разветвлённых трубчато-альвеолярных желёз (рис. 15-18), расположенных в трёх зонах: периферической, центральной и периуретральной. Поскольку каждая отдельная железа простаты — разветвлённая трубчато-альвеолярная, то на срезе концевые отделы имеют самую различную форму: округлую, овальную, вытянутую, разветвлённую. Нередко у мужчин пожилого возраста в просвете секреторных отделов можно обнаружить конкременты — сферической формы тела диаметром до 250 мм, состоящие из белка и солей кальция. Каждая железа имеет собственный выводной проток, открывающийся в просвет уретры. Выводные протоки выстланы многорядным призматическим эпителием, который в дистальных отделах становится переходным.

Секреторные отделы выстланы однослойным кубическим или цилиндрическим эпителием (в зависимости от стадии секреции). В

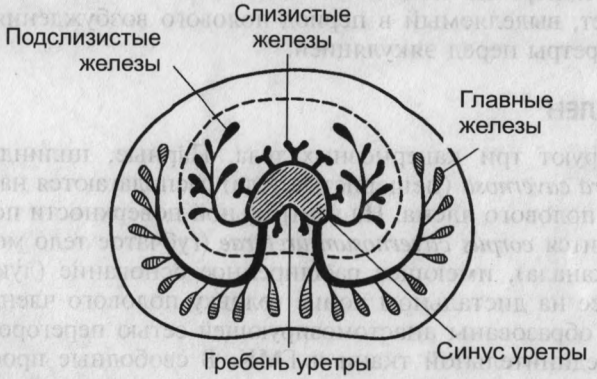

Рис. 15-18. Предстательная железа окружает проксимальный отдел уретры. В паренхиме вокруг уретры находятся мелкие слизистые железы (периуретральная зона). Под капсулой расположены крупные главные железы (периферическая зона). Между слизистыми и главными находятся средние по размерам подслизистые железы (центральная зона). Выводной проток каждой железы открывается в просвет уретры. [17]

составе эпителия присутствуют базальные, железистые и эндокринные клетки.

Железистые клетки имеют выраженный белоксинтезирующий аппарат, в апикальной части клеток присутствуют мелкие светлые секреторные гранулы. Клетки продуцируют секрет, содержащий лимонную кислоту, простато-специфическую кислую фосфатазу, фибринолизин, простато-специфический антиген.

Базальные клетки обеспечивают регенерацию железистого эпителия.

Секрет предстательной железы попадает в мочеиспускательный канал за счёт сокращения ГМК, он принимает участие в разжижении семени и способствует его прохождению по мочеиспускательному каналу при эякуляции. Присутствующие в секрете предстательной железы протеолитические ферменты препятствуют склеиванию сперматозоидов.

Бульбоуретральные железы

Бульбоуретральные железы (*glandula bulbourethralis*) — две трубчато-альвеолярные железы небольшой величины, расположенные между скелетными мышцами мочеполовой диафрагмы и открывающиеся в губчатую часть уретры. Секреторный отдел железы выстлан эпителиальными клетками кубической и цилиндрической формы, которые продуцируют слизистый секрет, содержащий галактозу, галактозамин, галактуроновую и сиаловую кислоты. В соединительнотканной строме, разделяющей железу на многочисленные дольки, встречаются как ГМК, так и поперечно-полосатые мышечные волокна. Вязкий слизистый секрет, выделяемый в период полового возбуждения, служит для смазки уретры перед эякуляцией.

ПОЛОВОЙ ЧЛЕН

Penis формируют три кавернозных тела. Парные, цилиндрической формы *corpora cavernosa* (пещеристые тела) располагаются на дорсальной стороне полового члена. На вентральной поверхности по средней линии находится *corpus cavernosum urethrae* (губчатое тело мочеиспускательного канала), имеющее расширенное основание (луковицу) и формирующее на дистальном конце головку полового члена. Кавернозные тела образованы анастомозирующей сетью перегородок (трабекул) из соединительной ткани и ГМК. В свободные пространства между покрытыми эндотелием перегородками открываются капилляры. Головку полового члена формирует плотная волокнистая соединительная ткань, содержащая сеть крупных извитых вен. Снаружи кавернозные тела окружены плотной соединительнотканной белочной оболочкой (*tunica albuginea*), состоящей из двух слоёв коллагеновых волокон — внутреннего циркулярного и наружного продольного.

Белочная оболочка отсутствует на головке. Головку полового члена покрывает тонкая кожа, в которой присутствуют сальные железы (*gl. sebacea preputiales*). Все три кавернозных тела объединены фасцией полового члена. Циркулярную складку кожи, покрывающей головку, называют крайней плотью.

Кровоснабжение. В расслабленном состоянии полового члена крупные артерии, проходящие в перегородках кавернозных тел, спирально закручены (*aa. helicinae*). Эти артерии имеют толстую мышечную оболочку. Продольные утолщения внутренней оболочки, состоящие из пучков ГМК и коллагеновых волокон, выбухают в просвет сосуда и служат клапанами, закрывающими просвет сосуда. Многие из этих артерий прямо открываются в межтрабекулярные пространства. В стенке вен полового члена (кроме циркулярного слоя ГМК в средней оболочке) также присутствуют продольные слои ГМК во внутренней и наружной оболочках. Во время эрекции происходит расслабление ГМК перегородок и спиральных артерий. Артерии несколько распрямляются и кровь с меньшем сопротивлением поступает в свободные пространства кавернозных тел. Одновременное сокращение ГМК глубоких вен вызывает уменьшение просвета сосудов и препятствует оттоку крови из переполненных кровью межтрабекулярных пространств. Детумесценция (расслабление полового члена после эрекции) — следствие меньшего притока крови в результате сокращения ГМК перегородок и сужения спиральных артерий и облегчения оттока крови из кавернозных тел.

Иннервация. Кожа и сосудистое сплетение головки полового члена, фиброзные оболочки кавернозных тел, слизистая и мышечная оболочки перепончатой и простатической частей уретры считаются мощными рефлексогенными зонами, насыщенными разнообразными концевыми чувствительными приборами. Каждая из этих зон играет значительную роль при половом акте, являясь источником нервных импульсов, лежащих в основе безусловнорефлекторных реакций (эрекция, эякуляция, оргазм). Среди чувствительных приборов встречаются как свободные нервные окончания, так и инкапсулированные — пластинчатые, тактильные и генитальные тельца.

МУЖСКАЯ УРЕТРА

Мочеиспускательный канал (трубка длиной около 12 см) проходит через простату (*pars prostatica*), прободает фасцию мочеполовой диафрагмы (*pars membranacea*), проникает в губчатое тело мочеиспускательного канала (*pars spongiosa*) и открывается наружным отверстием уретры на верхушке головки полового члена.

Простатическая часть. Просвет уретры (вследствие выпячивания на задней стенки гребня уретры) имеет V-образную форму (см. рис. 15-18). Вдоль гребня остаются два синуса (*sinus urethralis*), в которые открываются протоки главных и подслизистых желёз простаты. По обе стороны с боков гребня в семенные холмики открываются семяизвергающие каналы. В области внутреннего отверстия мочеиспускательного канала ГМК наружного циркулярного слоя участвуют в образовании сфинктера мочевого пузыря. Простатическую часть уретры выстилает переходный эпителий, сходный с эпителием мочевого пузыря.

Перепончатая часть. Скелетная мускулатура мочеполовой диафрагмы формирует произвольный сфинктер уретры (наружный сфинктер мочевого пузыря). Переходный эпителий замещается высоким многослойным цилиндрическим. Слизистая и мышечная оболочки простатической и перепончатой частей уретры имеют мощную рецепторную иннервацию.

Губчатая часть. Проходя через луковицу губчатого тела, уретра расширяется, образуя луковицу мочеиспускательного канала. Расширение уретры в головке полового члена называют ладьевидной ямкой. После этого места эпителий становится многослойным плоским, который далее переходит в многослойный плоский ороговевающий, покрывающий головку полового члена. Устья бульбоуретральных желёз открываются в губчатую часть уретры сразу после её прохождения через мочеполовую диафрагму.

Женская половая система

Женская половая система складывается из парных яичников (*ovarium*) и маточных труб (*tuba uterina*), матки (*uterus*), влагалища (*vagina*), наружных половых органов (*organa genitalia feminina externa*), а также молочных желёз (*mamma*).

Все органы половой системы женщины детородного возраста вне беременности подвергаются циклическим изменениям. Комплекс таких изменений — **овариально-менструальный цикл**. В среднем цикл продолжается 28 дней.

- **Овариальный цикл** — продолжение фазы созревания овогенеза, овуляция, формирование жёлтого тела. Овариальный цикл регулируют гипофизарные гонадотропины — фолликулостимулирующий и лютеинизирующий гормоны.
- **Менструальный цикл** — характерные изменения слизистой оболочки матки, имеющие целью возможность имплантации и без наступления последней заканчивающиеся отторжением функционального слоя эндометрия (менструация). Все фазы менструального цикла контролируют гормоны яичника — эстрогены и прогестерон.

В циклических изменениях органов женской половой системы принимают участие женские половые гормоны — эстрогены и прогестерон.

- **Эстрогены** (эстрадиол, эстрон и эстриол) синтезируются фолликулярными клетками яичника, клетками жёлтого тела, плаценты и печени (эстриол).
- **Прогестерон** синтезируют клетки жёлтого тела яичника в лютеиновую стадию овариально-менструального цикла, а также клетки хориона при наступлении беременности.

ЯИЧНИК

Поверхность яичника покрыта одним слоем кубических эпителиальных клеток (*mesovarium*), находящихся на толстой соединительноткан-

ной пластинке — белочной оболочке яичника (*t. albuginea*). Паренхима яичника (рис. 15-20) состоит из коркового и мозгового вещества. Мозговое вещество органа образовано рыхлой соединительной тканью, богатой эластическими волокнами, кровеносными, лимфатическими и нервными сплетениями. Корковое вещество содержит: примордиальные фолликулы, растущие фолликулы (первичные, вторичные и третичные), зрелые фолликулы, жёлтые тела (*corpus luteum*), белые тела (*corpus albicans*) и атретические фолликулы (*folliculus atreticus*).

Овариальный цикл

Первая половина овариального цикла — фолликулярная (под влиянием фоллитропина происходит развитие части примордиальных фолликулов), вторая половина — лютеиновая (под влиянием гипофизарного лютропина из клеток овулировавшего фолликула формируется эндокринная железа — жёлтое тело). Овуляция приходится примерно на середину цикла. Развитие фолликулов (рис. 15-21) происходит по схеме: примордиальный → первичный → вторичный → третичный → зрелый (преовуляторный).

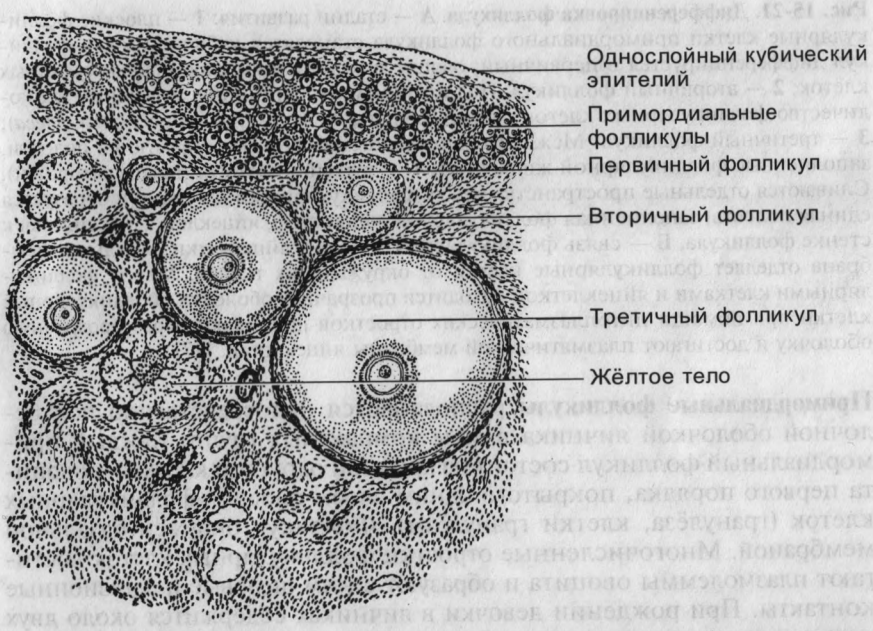

Рис. 15-20. Яичник. В корковом веществе яичника располагаются фолликулы и их производные различной степени зрелости. Мозговое вещество представлено рыхлой соединительной тканью, содержащей сосудистые и нервные сплетения. [17]

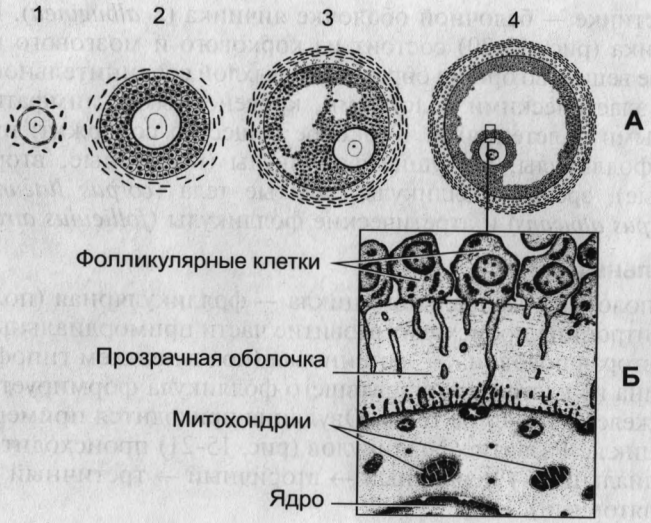

Рис. 15-21. Дифференцировка фолликула. **А** — стадии развития: **1** — плоские фолликулярные клетки примордиального фолликула становятся кубическими, а фолликул дифференцируется в первичный; овоцит покрыт одним слоем фолликулярных клеток; **2** — вторичный фолликул. Под влиянием фоллитропина увеличивается количество фолликулярных клеток, вокруг фолликула формируется оболочка (*theca*); **3** — третичный фолликул. Между фолликулярными клетками образуются полости, заполненные фолликулярной жидкостью; **4** — зрелый фолликул (преовуляторный). Сливаются отдельные пространства между фолликулярными клетками и образуется единая полость, заполненная фолликулярной жидкостью, яйцеклетка оттесняется к стенке фолликула. **Б** — связь фолликулярных клеток и яйцеклетки. Базальная мембрана отделяет фолликулярные клетки от окружающих тканей. Между фолликулярными клетками и яйцеклеткой находится прозрачная оболочка. Фолликулярные клетки при помощи цитоплазматических отростков проникают через прозрачную оболочку и достигают плазматической мембраны яйцеклетки. [17]

Примордиальные фолликулы располагаются непосредственно под белочной оболочкой яичника в виде компактных групп. Каждый примордиальный фолликул состоит из крупной округлой клетки — овоцита первого порядка, покрытого одним слоем плоских фолликулярных клеток (гранулёза, клетки гранулёзы). Фолликул окружён базальной мембраной. Многочисленные отростки фолликулярных клеток достигают плазмолеммы овоцита и образуют с ним щелевые и адгезионные контакты. При рождении девочки в яичниках содержится около двух миллионов примордиальных фолликулов. С наступлением половой зрелости таких фолликулов остаётся не более 400 тыс. 98% примордиальных фолликулов в течение репродуктивного периода погибает,

около 2% достигает стадии первичного и вторичного фолликулов, не более 400 развивается в преовуляторный фолликул и подвергается овуляции (каждый цикл — 1, много реже — 2).

Каждый овариальный цикл от 3 до 30 примордиальных фолликулов под влиянием фоллитропина вступает в фазу роста и формирует первичные фолликулы. Все начавшие развитие, но не достигшие стадии овуляции фолликулы подвергаются атрезии. **Атретические фолликулы** содержат погибший овоцит, полость отсутствует, характерна сморщенная прозрачная оболочка, окружённая дегенерирующими фолликулярными клетками.

Первичные фолликулы. В первичных фолликулах фолликулярные клетки из плоских превращаются в кубические. Овоцит увеличивается в размерах.

Вторичные фолликулы. Фолликулярные клетки вторичных фолликулов начинают пролиферировать, в результате чего вокруг овоцита первого порядка образуется несколько слоёв кубических клеток. Между овоцитом и окружающими его фолликулярными клетками появляется толстая **прозрачная оболочка** (*zona pellucida*). Растущий фолликул приобретает наружную оболочку из элементов стромы яичника — ***theca***. В составе этой оболочки различают внутренний клеточный слой (*theca interna*), содержащий синтезирующие андрогены интерстициальные клетки и богатую капиллярную сеть, и наружный фиброзный слой (*theca externa*), образованный соединительной тканью. *Theca interna* часто именуют просто тека. Интерстициальные клетки — клетки паренхимы яичника, вероятно, имеют одинаковый генез с клетками *theca interna*. Они также синтезируют и секретируют андрогены. Рост фолликула стимулируют фоллитропин, эстрогены, норадреналин, инсулиноподобный фактор роста IGF-I.

Третичные фолликулы характеризуются дальнейшим ростом. Между фолликулярными клетками появляются округлые полости, заполненные жидкостью (*liquor folliculi*). Появляется **доминантный фолликул**, опережающий в росте остальные, а в его составе формируется выраженная *theca*.

- **Фолликулярные клетки** усиливают продукцию эстрогенов. Эстрогены по аутокринному механизму увеличивают плотность рецепторов фоллитропина в мембране фолликулярных клеток.
- **Фоллитропин** стимулирует появление в мембране фолликулярных клеток рецепторов лютропина.
- **Высокое содержание эстрогенов** в крови блокирует секрецию фоллитропина, что тормозит развитие других первичных фолликулов и стимулирует секрецию лютеинизирующего гормона (лютропина).
- **Уровень лютропина** поднимается в конце фолликулярной стадии цикла. Лютеинизирующий гормон стимулирует синтез андрогенов в клетках *theca*.
- **Андрогены** из *theca* через базальную мембрану (*стекловидная* оболочка на более поздних стадиях развития) диффундируют в клетки гранулёзы, где при помощи ароматазы конвертируются в эстрогены.

Зрелый фолликул

Зрелый фолликул достигает 1,0—2,5 см в диаметре, прежде всего за счёт накопления жидкости в его полости. В полость пузырька вдаётся холмик из фолликулярных клеток (*cumulus oophorus*), внутри которого находится яйцеклетка. Яйцеклетка (на стадии овоцита первого порядка) окружена прозрачной оболочкой, снаружи от которой располагаются фолликулярные клетки (*corona radiata*). Стенка зрелого фолликула состоит из прозрачной оболочки, зернистой оболочки, теки.

- **Уровень эстрогенов** (см. рис. 15-23В) быстро увеличивается, достигая пика приблизительно за 24—36 часов до овуляции.
- **Содержание лютеинизирующего гормона** увеличивается постепенно до середины цикла. Резкий подъём его уровня происходит через 12 часов после наступления пика эстрогенов. Лютропин вызывает лютеинизацию клеток гранулёзы и *theca interna* (накопление жёлтого пигмента, липидов) и индуцирует преовуляторный синтез прогестерона.
- **Преовуляторное повышение уровня прогестерона** (см. рис. 15-23А) облегчает положительное обратное действие эстрогенов (через синтез и секрецию лютропина), а также индуцирует преовуляторный пик фоллитропина за счёт усиления гипофизарного ответа на гонадолиберин.

Овуляция

Овуляция (см. рис. 15-23А, 15-23Б и 15-23В) происходит примерно через 24—36 часов после пика эстрогенов и через 10—12 часов после достижения пика лютеинизирующего гормона, чаще всего на 11-й, 12-й или 13-й дни 28-дневного цикла. Следует, однако, помнить, что при 28-дневном цикле овуляция возможна между 8-м и 20-м днями. Истончение и разрыв стенки фолликула происходят под влиянием простагландинов и протеолитических ферментов гранулёзы.

- **Первое мейотическое деление** овоцита завершается в зрелом фолликуле перед овуляцией на пике лютеинизирующего гормона. Лютропин стимулирует деление овоцита первого порядка с образованием овоцита второго порядка и первого полярного тельца.
- **Второе деление мейоза** завершается не ранее оплодотворения.

Жёлтое тело

В лютеиновую стадию овариально-менструального цикла под действием лютеинизирующего гормона на месте лопнувшего зрелого фолликула образуется менструальное жёлтое тело. Жёлтое тело развивается из элементов преовуляторного фолликула и состоит из лютеинизированных фолликулярных клеток (гранулёза-лютеиновые) и клеток *theca interna* (тека-лютеиновые), между которыми расположены капилляры синусоидного типа. В ходе лютеинизации клетки гипертрофируются, в них увеличивается содержание элементов гладкой эндоплазматической сети, накапливаются жировые включения. Васкуляризация жёлтого тела увеличивает поступление холестерина в клетки гранулёзы.

Лютропин стимулирует в клетках гранулёзы синтез прогестерона, и прогестерон секретируется в кровь.

Менструальное жёлтое тело функционирует в лютеиновую стадию цикла, поддерживая в крови высокий уровень эстрогенов и прогестерона, обеспечивающих подготовку эндометрия к имплантации. Если оплодотворения не произошло, жёлтое тело подвергается инволюции, а в крови резко снижается содержание прогестерона и эстрогенов.

Жёлтое тело беременности. Дальнейшее развитие жёлтого тела стимулирует хорионический гонадотропин (ХГТ), вырабатываемый в трофобласте. ХГТ, секретируемый клетками трофобласта, через рецепторы лютропина лютеиновых клеток стимулирует рост жёлтого тела, достигающего в диаметре 5 см, и увеличивает продукцию половых гормонов. Высокий уровень прогестерона и эстрогенов сохраняет развивающуюся беременность. **Релаксин** (гормон из семейства инсулинов) синтезируется клетками жёлтого тела и цитотрофобластом и в течение беременности оказывает расслабляющий эффект на миометрий, уменьшает плотность лонного сочленения. Жёлтое тело беременности активно в течение первой половины беременности, затем его функция постепенно угасает.

Белое тело — соединительнотканный рубец на месте дегенерировавшего жёлтого тела.

Гормональная регуляция овариального цикла

Овариально-менструальный цикл (рис. 15-23) контролируют гипофизарные гонадотропины — фолликулостимулирующий (фоллитропин) и лютеинизирующий (лютропин). Эндокринную функцию передней доли гипофиза регулирует гипоталамический люлиберин. В свою очередь, гормоны яичника (эстрогены, прогестерон, а также ингибин) вовлечены в регуляцию синтеза и секреции гонадотропинов гипофиза и люлиберина. Таким образом, циклические изменения яичника и эндометрия — иерархическая (гипоталамус → гипофиз → яичники → матка) и саморегулируемая (яичники → гипоталамус и гипофиз) система, функционирующая в течение репродуктивного периода (от менархе до наступления климактерических изменений — менопаузы).

МАТОЧНЫЕ ТРУБЫ

Яйцевод — трубчатый орган длиной 10—12 см и диаметром 0,5—1 см, ответственный за оплодотворение и обеспечивающий перемещение концептуса в матку (см. рис. 3-6). Анатомически яйцевод делят на воронку (*infundibulum*), от которой отходят многочисленные отростки; ампулу — самый длинный и с наибольшим диаметром просвета отдел, где происходит оплодотворение; перешеек (*isthmus*) — примыкающий

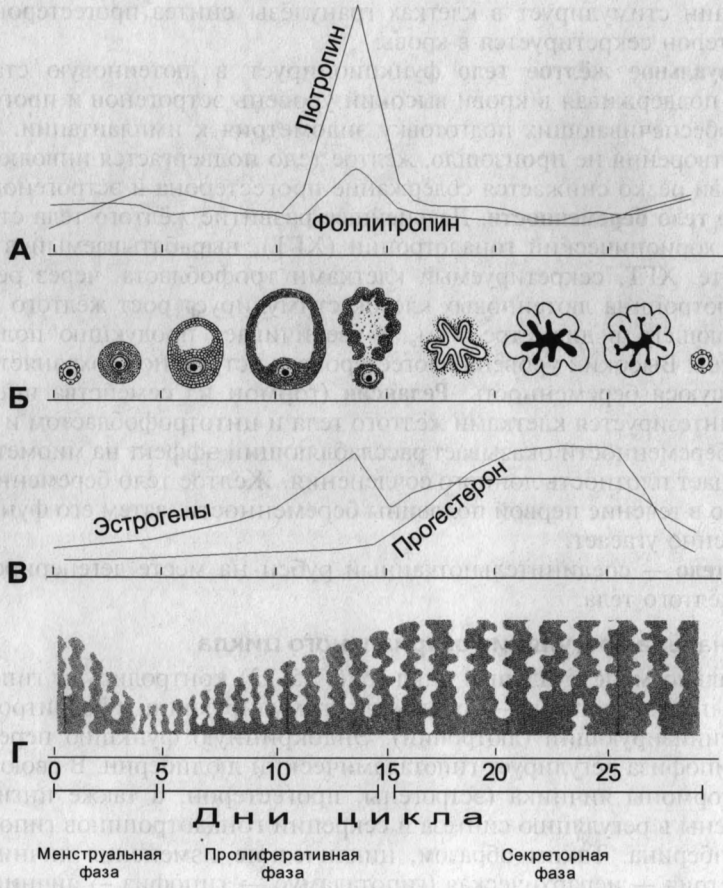

Рис. 15-23. Овариально-менструальный цикл. Циклические изменения содержания в крови гонадотропных гормонов регулируют созревание очередного фолликула и овуляцию (**А** и **Б**). По мере развития фолликула в крови повышается уровень эстрогенов, а с момента овуляции и образования жёлтого тела увеличивается концентрация прогестерона (**Б** и **В**). Эстрогены и прогестерон вызывают характерные изменения в эндометрии матки в зависимости от стадии цикла (**В** и **Г**). [17]

к матке короткий отдел и интрамуральный отдел (*pars uterina*). В стенке маточной трубы различают три оболочки: слизистую, мышечную и серозную (отсутствует во внутриматочной части трубы).

Слизистая оболочка окружает просвет яйцевода, образуя огромное количество ветвящихся складок. Собственный слой слизистой оболоч-

ки построен из рыхлой волокнистой неоформленной соединительной ткани, богатой кровеносными сосудами. Эпителий слизистой оболочки состоит из одного слоя цилиндрических клеток, среди которых различают реснитчатые и секреторные клетки.

- **Секреторные клетки** имеют выраженную гранулярную эндоплазматическую сеть и комплекс Гольджи. В апикальной части клеток содержится большое количество секреторных гранул. Клетки более активны в секреторную фазу менструального цикла. Они продуцируют жидкость, содержащую питательные вещества для сперматозоидов и развития концептуса.
- **Реснитчатые клетки** несут на апикальной поверхности реснички, совершающие движения по направлению к матке. Сила и амплитуда биения ресничек зависит от эстрогенов и прогестерона.

Мышечная оболочка состоит из двух слоёв ГМК (внутреннего циркулярного и наружного продольного). Слои отделены друг от друга прослойкой соединительной ткани со значительным количеством кровеносных сосудов.

Перемещение яйцеклетки. Перед овуляцией увеличение тонуса ГМК маточной трубы приближает воронку маточной трубы к поверхности яичника. Биение ресничек эпителиальных клеток фимбрий ампулы маточной трубы создаёт ток жидкости, способствующий перемещению яйцеклетки из брюшной полости в ампулу.

МАТКА

Матка — полый мышечный орган, предназначенный для развития плода. В матке различают тело, дно и шейку. Дно матки располагается над устьем маточных труб. Книзу тело матки продолжается в канал шейки матки, открывающийся во влагалище. Стенка матки образована тремя оболочками: слизистой, мышечной и серозной (рис. 15-26).

Слизистая оболочка матки (*endometrium*) выстлана однослойным цилиндрическим эпителием, лежащим на рыхлой волокнистой неоформленной соединительной ткани собственного слоя. Среди эпителиальных клеток различают секреторные и реснитчатые клетки. В собственном слое имеются маточные железы (крипты) — длинные изогнутые простые трубчатые железы, открывающиеся в просвет матки.

Мышечная оболочка матки (*myometrium*) состоит из трёх слоёв гладкой мускулатуры. Направление удлинённых ГМК в слоях мышечной оболочки различное: продольное в наружном и внутреннем, циркулярное — в среднем. В среднем слое находится множество кровеносных сосудов (*stratum vasculare*). Величина ГМК, их количество, толщина мышечной оболочки резко увеличиваются при беременности. При родах окситоцин и простагландины (PGE2 и PGF2α) стимулируют сокращение ГМК, облегчая изгнание плода.

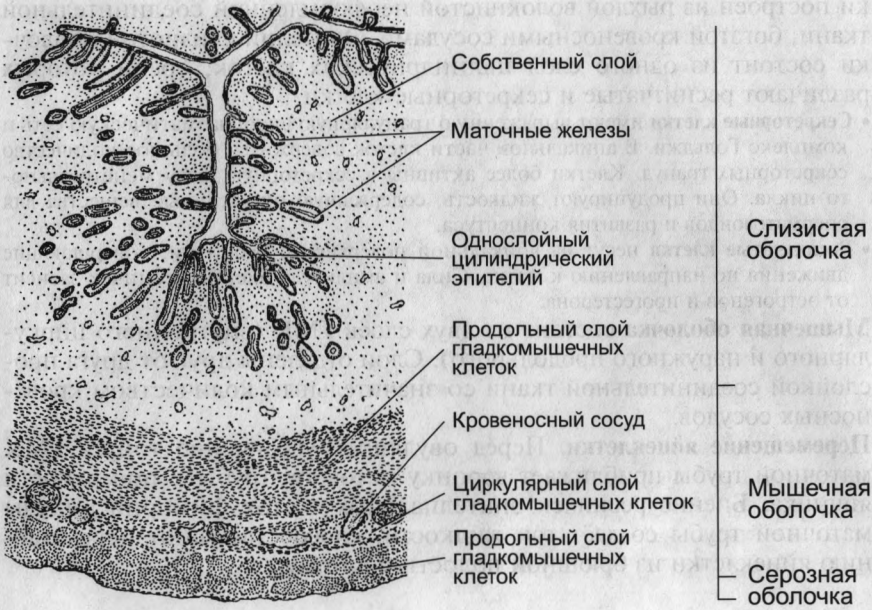

Рис. 15-26. Матка. Слизистая оболочка состоит из однослойного цилиндрического эпителия и собственного слоя. В собственном слое слизистой оболочки присутствуют простые трубчатые железы. Мышечная оболочка представлена внутренним и наружным продольными слоями ГМК и средним — циркулярным. Снаружи орган окружает серозная оболочка. [17]

Шейка матки

Это нижний сегмент матки (2,5–3 см), частично выступающий во влагалище (рис. 15-27). Надвлагалищная часть шейки матки, располагающаяся выше места прикрепления стенок влагалища, открывается в полость матки внутренним маточным зевом. Влагалищная порция шейки матки (экзоцервикс) заканчивается наружным маточным зевом. Снаружи влагалищная порция покрыта многослойным плоским эпителием, который полностью обновляется каждые 4–5 дней. Шейка матки имеет узкий и несколько расширенный в средней части канал (эндоцервикс). Стенка шейки образована плотной соединительной тканью. Среди коллагеновых и эластических волокон встречаются продольные пучки ГМК. В родах под действием релаксина плотная соединительная ткань становится мягкой и податливой. Слизистая оболочка канала шейки матки состоит из однослойного цилиндрического эпителия и собственного слоя. В эпителии различают железистые

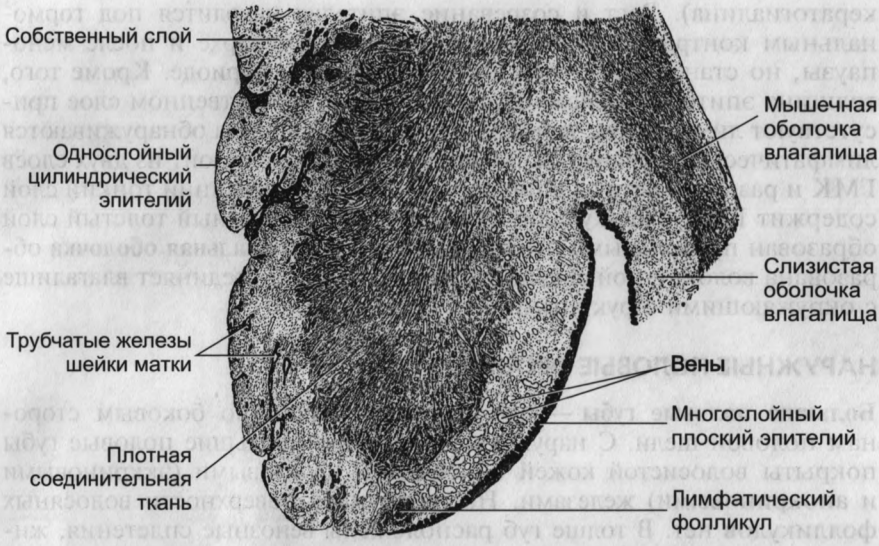

Рис. 15-27. Влагалищная часть шейки матки. Слизистая оболочка канала шейки матки выстлана однослойным цилиндрическим эпителием. На поверхность открываются разветвлённые трубчатые железы. Вблизи наружного маточного зева однослойный цилиндрический эпителий переходит в многослойный плоский. [17]

клетки, продуцирующие слизь, и клетки, имеющие реснички. В просвет канала открываются многочисленные разветвлённые трубчатые железы, располагающиеся в собственном слое слизистой оболочки. Вблизи наружного зева однослойный цилиндрический эпителий слизистой оболочки канала шейки матки переходит в богатый гликогеном многослойный плоский, покрывающий влагалищную порцию шейки матки и продолжающийся далее в составе слизистой оболочки стенки влагалища.

ВЛАГАЛИЩЕ

Влагалище — фиброзно-мышечная трубка, состоящая из слизистой, мышечной и адвентициальной оболочек. **Слизистая оболочка** представлена многослойным плоским эпителием и собственным слоем, содержащим богатую сеть кровеносных сосудов. Многослойный плоский эпителий изнутри кнаружи состоит из базальных, промежуточных и поверхностных клеток. За счёт базальных (ростковых) клеток происходит постоянная регенерация пласта эпителия. Эпителий подвергается частичному ороговению (поверхностные клетки содержат гранулы

кератогиалина). Рост и созревание эпителия находится под гормональным контролем. Эпителий истончён до менархе и после менопаузы, но становится толще в репродуктивном периоде. Кроме того, толщина эпителия зависит от стадии цикла. В собственном слое присутствуют лимфоциты, зернистые лейкоциты, иногда обнаруживаются лимфатические фолликулы. **Мышечная оболочка** состоит из двух слоёв ГМК и развитой сети эластических волокон. Внутренний тонкий слой содержит ГМК с циркулярной ориентацией. Наружный толстый слой образован продольными пучками ГМК. **Адвентициальная оболочка** образована волокнистой соединительной тканью и соединяет влагалище с окружающими структурами.

НАРУЖНЫЕ ПОЛОВЫЕ ОРГАНЫ

Большие половые губы — две кожные складки по боковым сторонам половой щели. С наружной поверхности большие половые губы покрыты волосистой кожей с сальными и потовыми (эккриновыми и апокриновыми) железами. На внутренней поверхности волосяных фолликулов нет. В толще губ расположены венозные сплетения, жировая клетчатка и большие железы преддверия (*glandulae vestibulares majores*). Парные большие железы преддверия находятся на границе передней и средней трети губ. Это разветвлённые секретирующие слизь трубчато-альвеолярные железы, открывающиеся в преддверие влагалища. Секрет с характерным запахом обычно выделяется при половом возбуждении и увлажняет поверхность преддверия и входа во влагалище.

Малые половые губы расположены кнутри от больших губ и скрыты последними. Малые половые губы лишены жировой ткани, но имеют многочисленные эластические волокна и богатое сосудистое сплетение. Пигментированная кожа содержит сальные железы и небольшие слизистые железы (*glandulae vestibulares minores*, малые железы преддверия), открывающиеся в преддверие влагалища.

Клитор гомологичен дорсальной стороне полового члена, состоит из двух пещеристых тел (*corpora cavernosa clitoridis*), формирующих на дистальном конце головку (*glans clitoridis*). Клитор покрыт многослойным плоским эпителием со слабым ороговением; волосы, сальные и потовые железы отсутствуют. Кожа содержит многочисленные свободные и инкапсулированные нервные окончания.

Менструальный цикл

Изменения гормонального фона (содержание в крови эстрогенов и прогестерона в разные дни овариального цикла (см. рис. 15-23) прямо влияют на состояние эндо-

метрия, а также слизистой оболочки маточных труб, цервикального канала и влагалища. Эстрогены контролируют пролиферативную фазу менструального цикла (восстановление функционального слоя эндометрия), а прогестерон — секреторную фазу (подготовку эндометрия к имплантации, уменьшение порога возбудимости ГМК миометрия и поддержание тонуса ГМК шейки матки). Снижение содержания в крови эстрогенов и прогестерона сопровождается отторжением функционального слоя эндометрия и маточным кровотечением (менструальная фаза).

Эндометрий

Слизистая оболочка матки (рис. 15-29) подвергается циклическим изменениям (менструальный цикл). В каждом цикле эндометрий проходит менструальную, пролиферативную и секреторную фазы. В эн-

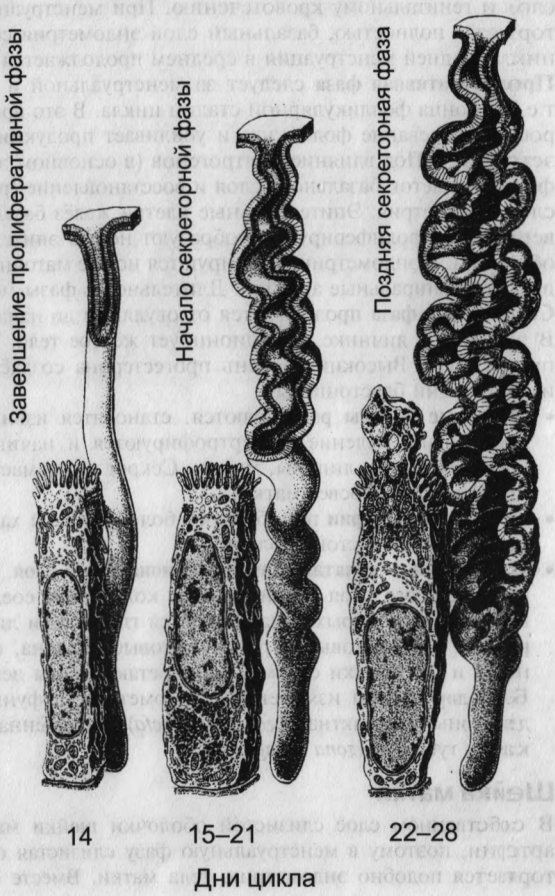

Рис. 15-29. Маточные железы на различных фазах менструального цикла. Морфо-функциональное состояние маточных желёз зависит от фазы овариально-менструального цикла. При менструации маточные крипты разрушаются. В пролиферативную фазу за счёт сохранившихся эпителиальных клеток базального слоя происходит восстановление крипт. Железы имеют прямую трубчатую форму. Секреторная фаза характеризуется функциональной активностью маточных желёз. В начале секреторной фазы железы приобретают извилистый ход, в базальной части клеток накапливается гликоген. В поздней секреторной фазе железы расширяются, становятся более извилистыми, клетки приобретают секреторную активность. [17]

дометрии различают функциональный и базальный слои. **Базальный слой эндометрия** кровоснабжается из прямых артерий и сохраняется в менструальную фазу. **Функциональный слой эндометрия**, отпадающий при менструации, кровоснабжается из спиральных артерий, склерозирующихся в менструальную фазу, вызывая ишемию функционального слоя.

Менструальная фаза — отторжение функционального слоя эндометрия. Если не произошло имплантации, менструальное жёлтое тело подвергается инволюции, а в крови резко снижается содержание гормонов яичника (прогестерона и эстрогенов). Это приводит к скручиванию, склерозированию и уменьшению просвета спиральных артерий, снабжающих кровью верхние две трети функционального слоя эндометрия. В результате происходит ухудшение кровотока в функциональном слое эндометрия. Развивающаяся ишемия приводит к отторжению функционального слоя и генитальному кровотечению. При менструации функциональный слой отторгается полностью, базальный слой эндометрия сохраняется. При длительности цикла 28 дней менструация в среднем продолжается 5±2 дня.

Пролиферативная фаза следует за менструальной и длится до момента овуляции, т.е. до конца фолликулярной стадии цикла. В это время фоллитропин стимулирует рост и созревание фолликула и усиливает продукцию фолликулярными клетками эстрогенов. Под влиянием эстрогенов (в основном эстрадиола) происходят пролиферация клеток базального слоя и восстановление (регенерация) функционального слоя эндометрия. Эпителиальные клетки желёз базального слоя мигрируют на поверхность, пролиферируют и образуют новую эпителиальную выстилку слизистой оболочки. В эндометрии формируются новые маточные железы, из базального слоя врастают спиральные артерии. Длительность фазы может варьировать.

Секреторная фаза продолжается от овуляции до начала менструации (12—16 дней). В эту фазу в яичнике функционирует жёлтое тело, вырабатывающее эстрогены и прогестерон. Высокий уровень прогестерона создаёт благоприятные условия для имплантации бластоцисты.

- **Маточные железы** расширяются, становятся извилистыми. Железистые клетки прекращают деление, гипертрофируются и начинают секретировать гликоген, гликопротеины, липиды, муцин. Секрет поднимается к устью маточных желёз и выделяется в просвет матки.
- **Спиральные артерии** приобретают более извитой характер и приближаются к поверхности слизистой оболочки.
- **Компактная и губчатая зоны функционального слоя**. В поверхностных частях функционального слоя увеличивается количество соединительнотканных клеток, в цитоплазме которых накапливаются гликоген и липиды. Вокруг клеток формируются коллагеновые и ретикулиновые волокна, образованные коллагеном типов I и III. Клетки стромы приобретают черты децидуальных клеток плаценты. Благодаря таким изменениям эндометрия, в функциональном слое образуется две зоны: компактная (*zona compacta*), обращённая к просвету, и более глубокая — губчатая (*zona spongiosa*).

Шейка матки

В собственном слое слизистой оболочки шейки матки отсутствуют спиральные артерии, поэтому в менструальную фазу слизистая оболочка шейки матки не отторгается подобно эндометрию тела матки. Вместе с тем, в фолликулярную ста-

дию цикла железы эндоцервикса продуцируют водянистый секрет, а в лютеиновую стадию цикла — вязкий слизистый секрет, заполняющий канал шейки матки наподобие пробки и препятствующий проникновению в матку сперматозоидов и микроорганизмов. В лютеиновую стадию прогестерон поддерживает тонус ГМК шейки матки.

Влагалище

Фолликулярная стадия. В начале стадии влагалищный эпителий тонкий и бледный. Под влиянием эстрогенов происходит пролиферация эпителия, который достигает своей максимальной толщины. В клетках накапливается значительное количество гликогена, используемого влагалищной микрофлорой. Образующаяся при этом молочная кислота препятствует развитию патогенных микроорганизмов. В эпителии появляются признаки частичной кератинизации.

Лютеиновая стадия. Рост и созревание эпителиальных клеток блокируется, на поверхности эпителия появляются лейкоциты и роговые чешуйки.

Молочная железа

Молочная железа — производное эпидермиса и относится к железам кожи. Однако, развитие железы и её функциональная активность зависят от гормонов половой сферы.

Гистологическая картина молочной железы зависит от степени её зрелости и активности. Морфологические различия обнаруживаются в строении ювенильной железы, зрелой неактивной и зрелой функционирующей (лактирующей) желёз (рис. 15-30).

Ювенильная железа представлена выводными междольковыми и внутридольковыми протоками, разделёнными соединительнотканными перегородками; секреторные отделы отсутствуют.

Зрелая неактивная железа. При половом созревании под влиянием эстрогенов железа увеличивается в объёме. Выводные протоки становятся более разветвлёнными, а среди соединительнотканных перегородок накапливается жировая ткань. Секреторные отделы, как и в ювенильной железе, отсутствуют.

Лактирующая железа (см. рис. 15-30). Под влиянием прогестерона в сочетании с эстрогенами, пролактином и хорионическим соматомаммотропным гормоном индуцируется дифференцировка секреторных отделов молочной железы. Уже на третьем месяце беременности из растущих концевых отделов внутридольковых протоков формируются почки, дифференцирующиеся в секреторные отделы — альвеолы. **Альвеолы** выстланы кубическими секреторными клетками (альвеолярные клетки). Снаружи стенку альвеол и выводных протоков окружают миоэпителиальные клетки. Внутридольковые протоки выстланы однослойным кубическим эпителием, который в молочных протоках переходит в многослойный плоский. Соединительнотканные перего-

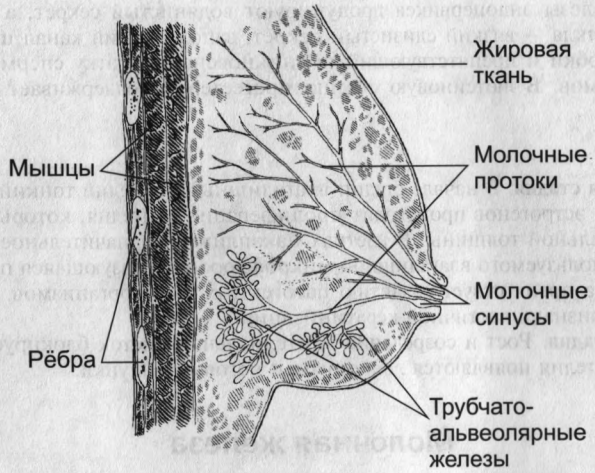

Рис. 15-30. Лактирующая молочная железа состоит из 15–20 отдельных сложных альвеолярно-трубчатых желёз, каждая из которых открывается собственным выводным протоком (молочный проток) на вершине соска. Сосок состоит из плотной соединительной ткани с большим содержанием эластических волокон и ГМК, располагающихся циркулярно в основании соска и параллельно молочным протокам. Кожа вокруг соска содержит крупные сальные железы, образующие возвышения (бугорки околососкового кружка). Молочные протоки под ареолой образуют молочные синусы, резервуары для молока. Пигментация эпидермиса соска происходит в пубертатном периоде, кожа ареолы пигментируется при беременности. [17]

родки, разделяющие дольки молочной железы, становятся менее выраженными.

Секреция. Молоко секретируется по апокриновому типу. Жиры высвобождаются вместе с фрагментами клеточной мембраны, остальные компоненты молока выделяются путём экзоцитоза.

Глава 16

КОЖА И ЕЁ ПРОИЗВОДНЫЕ

Эпидермис (многослойный плоский эпителий) и собственно кожа (волокнистая соединительная ткань) образуют кожу как орган. Эти два основных компонента кожи имеют различное происхождение. Эпидермис развивается из эктодермы, а собственно кожа — из мезенхимы. Кожа содержит придатки (железы, ногти, волосы), сформированные из эпителиального и соединительнотканного компонентов.

Эпидермис

Кожу покрывает эпидермис — многослойный плоский ороговевающий эпителий. В зависимости от толщины эпидермиса различают кожу с большим ороговением (толстая кожа, рис. 16-1) и кожу с малым ороговением (тонкая кожа). Клеточные типы в эпидермисе — кератиноциты, меланоциты, внутриэпидермальные дендроциты и осязательные эпителиоциты.

КЕРАТИНОЦИТЫ

Кератиноцит — основной клеточный тип эпидермиса — типичная эпителиальная клетка, соединяется с соседними клетками при помощи десмосом и прикрепляется к базальной мембране полудесмосомами. Кератиноциты образуют слои эпидермиса (изнутри кнаружи): базальный (ростковый), шиповатый, зернистый, блестящий, роговой.

Слои эпидермиса

Базальный слой. Среди кератиноцитов базального слоя имеются **стволовые клетки** — родоначальницы пролиферативных единиц эпидермиса. Стволовая клетка характеризуется высокой митотической активностью, низкой вероятностью вступления в терминальную дифференцировку, выраженной экспрессией рецепторов для белков внеклеточного матрикса (интегринов β1) и адгезионной способностью. Её дочерний кератиноцит образует вторую субпопуляцию пролифери-

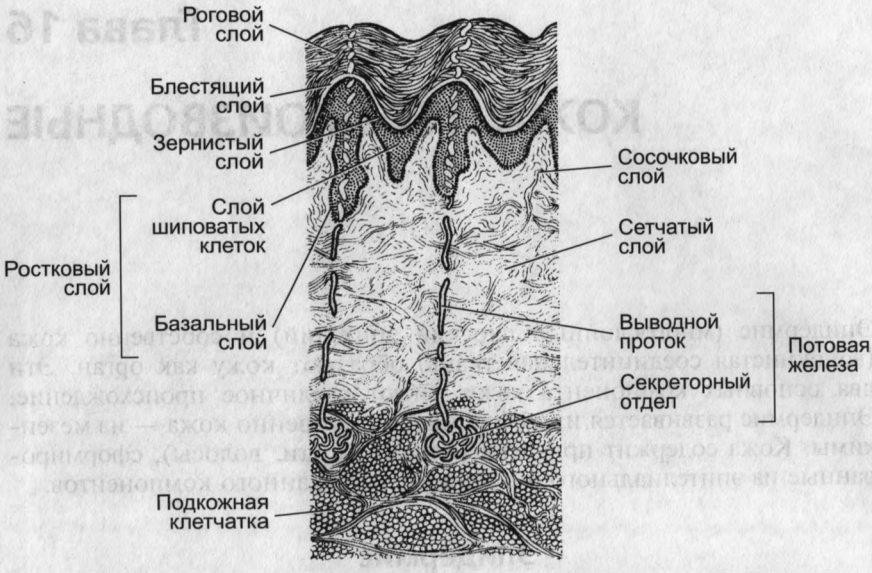

Рис. 16-1. Строение толстой кожи, для которой характерен толстый эпидермис с выраженным роговым слоем. Толстая кожа не содержит волосяных фолликулов и сальных желёз. [17]

рующих клеток эпидермиса, проходит от трёх до пяти циклов деления с последующей дифференцировкой. Митотическая активность базальных клеток зависит от толщины эпителиального пласта и контролируется гормонами и факторами роста.

Шиповатый слой. Шиповатые клетки содержат многочисленные короткие отростки, десмосомы и характеризуются более низкой митотической активностью. Шиповатые клетки, расположенные ближе к зернистому слою, утрачивают способность делиться; эти клетки имеют гранулы, окружённые мембраной (**пластинчатые тельца**). Содержимое пластинчатых телец (гликосфинголипиды, фосфолипиды, церамиды) освобождается в межклеточное пространство и скрепляет клетки между собой. В шиповатых клетках, находящихся вблизи зернистого слоя, появляется небольшое количество гранул кератогиалина, которые типичны для клеток зернистого слоя.

Зернистый слой. Для клеток зернистого слоя характерно большое количество пластинчатых телец и кератогиалиновых гранул, ассоциированных с пучками промежуточных филаментов.

Гранулы кератогиалина не окружены мембраной и состоят преимущественно из белка профилагрина. Количество гранул кератогиалина постепенно увеличивается, их содержимое высвобождается в цитоплазму, а профилагрин подвергается

протеолитическому расщеплению на пептиды филагрина. Филагрин способствует формированию дисульфидных связей между промежуточными филаментами. Цитокератиновые нити быстро агрегируют в пучки (**тонофибриллы**), что приводит к коллапсу зернистой клетки и её преобразованию в уплощённую безъядерную чешуйку (скваму).

Блестящий слой. Этот переходный слой, хорошо преломляющий свет, присутствует только в толстой коже подошв и ладоней.

Роговой слой представлен плотно упакованными роговыми чешуйками (корнеоциты, или сквамы), имеющими форму 14-гранной призмы. Они постоянно слущиваются с поверхности эпидермиса. Из всех слоёв эпидермиса для воды и водорастворимых веществ наименее проницаем именно роговой слой. В то же время наличие межклеточного липидного матрикса в роговом слое определяет проницаемость кожи для липофильных веществ.

Барьер проницаемости

В структуре барьера проницаемости эпидермиса для воды, аллергенов, инфекционных агентов и т.п. выделяют две основные части (слоя) — клеточную оболочку и липидную оболочку роговых чешуек.

- **Клеточная оболочка роговой чешуйки** — слой нерастворимых белков толщиной 15 нм на внутренней поверхности плазмолеммы. Эта оболочка образована богатыми пролином малыми белками и крупными структурными белками — инволюкрином, лорикрином, периплакином, десмоплакином и многими другими (всего по крайней мере 20 разных белков).
- **Липидная оболочка роговой чешуйки** (толщиной 5 нм) представлена липидами, соединёнными с клеточной поверхностью эфирными связями. В роговой слой липиды поступают в составе пластинчатых телец и мембранных пузырьков из подлежащих слоёв. В этих же органеллах присутствуют гидролитические ферменты, расщепляющие липиды. Липидная оболочка, содержащая церамиды, холестерин и его эфиры, свободные жирные кислоты, заполняет предельно узкие пространства между роговыми чешуйками.

Цитокератины

Промежуточные филаменты кератиноцитов содержат фибриллярный белок цитокератин — основной белковый компонент эпидермиса. Этот белок цитоскелета начинает формироваться в клетках базального слоя и присутствует в клетках всех слоёв. В них, а также в волосяных фолликулах идентифицировано по крайней мере 10 молекулярных форм цитокератинов. В различных слоях эпидермиса экспрессируются различные цитокератины, а кератиноциты из различных областей кожи характеризуются наличием специфических типов цитокератина.

Пролиферативная единица эпидермиса

Пролиферативная единица — клон, объединяющий различные стадии дифферона, т.е. клетки разной степени дифференцировки и про-

исходящие из одной стволовой клетки, расположенной в базальном слое. По мере дифференцировки и размножения клетки смещаются к поверхности эпидермиса, образуя в совокупности пролиферативную единицу эпидермиса, которая в виде колонки занимает определённую его область. Таким образом, кератиноциты относят к обновляющейся клеточной популяции. Их максимальная митотическая активность наблюдается ночью, а продолжительность жизни составляет 2–4 недели.

Влияние гормонов и факторов роста

Кератиноциты служат мишенями многочисленных гормонов и факторов роста. Наибольшее значение имеют эпидермальный фактор роста (EGF), фактор роста кератиноцитов (фибробластов фактор роста FGF7), трансформирующий фактор роста α (TGFα), стимулирующие митозы кератиноцитов.

МЕЛАНОЦИТЫ

Меланоциты расположены в базальном слое (рис. 16-4), их количество значительно варьирует в различных участках кожи. Меланоциты происходят из нервного гребня и синтезируют пигменты (**меланины**), заключённые в специальные пузырьки — **меланосомы**.

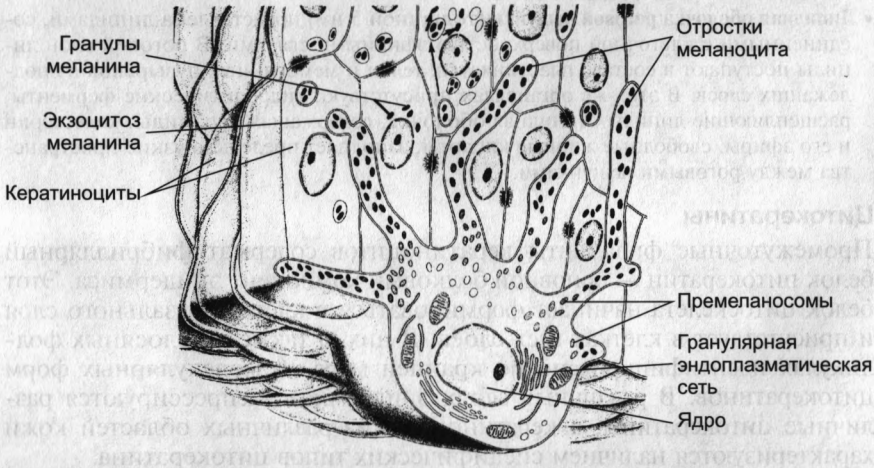

Рис. 16-4. Меланоцит в базальном слое эпидермиса. Меланин образуется и хранится в специальных пузырьках — меланосомах, которые образуются из премеланосом. По мере накопления меланина меланосомы транспортируются из ядросодержащей части меланоцита в его отростки, где происходит экзоцитоз меланина. Выделенный меланин захватывают кератиноциты. [17]

В коже головы и верхних конечностей присутствует по крайней мере вдвое больше меланоцитов, чем в других областях тела, независимо от расы. Расовые различия пигментации кожи зависят от активности меланоцитов, но не от их абсолютного количества. Под влиянием ультрафиолетового облучения число активных меланоцитов увеличивается, однако, неясно, происходят ли эти дополнительные клетки в результате деления уже функционирующих меланоцитов. С другой стороны, меланоциты волосяного фолликула делятся в ходе цикла развития волоса. Снижение числа меланоцитов (в основном гибель клеток путём апоптоза) происходит каждые 10 лет примерно на 10%, начиная с 30-летнего возраста. После 80 лет происходит более резкое снижение количества меланоцитов.

Меланосомы. Для меланоцитов характерен содержащий медь и чувствительный к ультрафиолету фермент — тирозиназа, катализирующая превращение тирозина в диоксифенилаланин (ДОФА). Тирозиназа после синтеза на рибосомах гранулярной эндоплазматической сети поступает в комплекс Гольджи, где «упаковывается» в пузырьки, которые затем сливаются с премеланосомами. Меланин образуется в меланосомах. ДОФА окисляется под действием ДОФА-оксидазы и в ходе последующих химических реакций превращается в меланин.

Меланин. Длинные отростки меланоцитов (см. рис. 16-4) уходят в шиповатый слой. По ним транспортируются меланосомы, содержимое которых (меланин) выделяется из меланоцитов и захватывается кератиноцитами. Здесь меланин подвергается деградации под действием ферментов лизосом.

Меланин защищает подлежащие структуры от воздействия ультрафиолетового излучения. Приобретение загара свидетельствует об усилении выработки меланина под влиянием ультрафиолета. В коже человека присутствуют меланины двух типов — эумеланин (чёрный пигмент) и феомеланин (красный пигмент). Эумеланин — фотопротектор, феомеланин, наоборот, может способствовать ультрафиолетовому повреждению кожи вследствие образования свободных радикалов в ответ на облучение. Люди с рыжими волосами, светлыми глазами и кожей содержат преимущественно феомеланин в волосах и коже, характеризуются сниженной способностью вырабатывать эумеланин, приобретают слабый загар и подвержены риску переоблучения ультрафиолетом.

ВНУТРИЭПИДЕРМАЛЬНЫЕ ДЕНДРОЦИТЫ

Внутриэпидермальные дендроциты (клетки Лангерханса) составляют 3% всех клеток эпидермиса. В эпидермисе эти клетки расположены преимущественно в шиповатом слое. Клетки содержат ядро неправильной формы, умеренно развитую гранулярную эндоплазматическую сеть, комплекс Гольджи, небольшое количество микротрубочек и специфические гранулы в форме теннисной ракетки и с продольной исчерченностью. Эти антиген-представляющие клетки несут на клеточной мембране белки МНС I и II класса и участвуют в иммунном ответе. Они происходят из костного мозга и относятся к системе мононуклеарных фагоцитов.

ОСЯЗАТЕЛЬНЫЕ ЭПИТЕЛИОЦИТЫ

Комплекс «осязательный эпителиоцит–афферентная нервная терминаль» выполняет механорецепторную функцию и рассмотрен в главе 8 (см. рис. 8-22).

Собственно кожа

Собственно кожа — соединительнотканная часть кожи. В ней различают сосочковый и сетчатый слои.

Сосочковый слой расположен непосредственно под эпидермисом (рис. 16-1) и представлен рыхлой волокнистой соединительной тканью. Соединительная ткань содержит ретикулиновые, коллагеновые и эластические волокна, а также макрофаги, фибробласты, тучные клетки; небольшие пучки ГМК, не связанные с корнем волоса. В сосочковом слое присутствуют различные типы коллагенов. Коллагеновые волокна сосочкового слоя образованы коллагеном типа I, ретикулиновые волокна сосочкового слоя содержат коллаген типа III, базальная мембрана — коллаген типа IV. Непосредственно под эпидермисом расположена сеть образованных из коллагена типа VII якорных волокон, которые одним концом вплетаются в базальную мембрану, а другим концом закреплены в якорных пластинках (коллаген типа IV), находящихся в сосочковом слое.

Сетчатый слой. Рыхлая волокнистая соединительная ткань сосочкового слоя постепенно переходит в плотную неоформленную соединительную ткань сетчатого слоя (рис. 16-1), для которого характерно наличие коллагена типа I, обеспечивающего прочность кожи. Условная граница между этими двумя слоями собственно кожи проходит на уровне расположения концевых отделов сальных желёз.

К производным кожи относятся потовые и сальные железы, волосы и ногти.

Потовые железы

Потовые железы — простые трубчатые неразветвлённые железы. Различают эккриновые (или мерокриновые) и апокриновые потовые железы.

Эккриновые потовые железы

Секреторные отделы многочисленных и распространённых по всей коже эккриновых желёз расположены глубоко в сетчатом слое, на границе с подкожной клетчаткой (рис. 16-1). Секреторный отдел содержит три типа клеток: тёмных, светлых и миоэпителиальных. **Тёмные клетки**

ограничивают просвет секреторного отдела и содержат секреторные гранулы. **Светлые клетки** богаты митохондриями и гликогеном, они расположены ближе к базальной мембране и образуют стенку межклеточных канальцев, открывающихся в просвет секреторного отдела. **Миоэпителиальные клетки** способствуют продвижению секрета.

Выводной проток образован двухслойным кубическим эпителием, проходит по спирали через все слои к поверхности кожи, где открывается потовой порой. Адлюминальные (обращённые к просвету) эпителиальные клетки выводного протока содержат множество кератиновых филаментов. Базальные клетки богаты митохондриями, имеют крупные ядра.

Брадикинин. Железы при потоотделении секретируют вазодилататор брадикинин, обладающий сосудорасширяющим действием (за исключением отдельных областей, где брадикинин вызывает сужение сосудов). Следовательно, железы участвуют в терморегуляции, влияя как на потоотделение, так и на интенсивность кровоснабжения кожи.

Иннервация. Эккриновые потовые железы иннервируются волокнами симпатического отдела вегетативной нервной системы. При их возбуждении из варикозных расширений выделяются различные нейромедиаторы. **Ацетилхолин** прямо и опосредованно (через миоэпителиальные клетки) стимулирует потоотделение. **Вазоактивный интестинальный полипептид** (VIP) вызывает сопутствующую потоотделению вазодилатацию. **Агонисты адренорецепторов** снижают секреторную активность потовых желёз.

Апокриновые потовые железы

Апокриновые железы встречаются в подмышечной, паховой, перианальной областях, вокруг сосков. Эти железы не функционируют до наступления половой зрелости, отвечают на гормональные воздействия. Железы имеют более крупные секреторные отделы, окружённые миоэпителиальными клетками. Их выводные протоки открываются в волосяную воронку выше устья выводных протоков сальных желёз. Секрет апокриновых желёз содержит больше белка, чем секрет эккриновых желёз. Апокриновые железы имеют выраженную адренергическую иннервацию. Разновидностью апокриновых потовых желёз являются железы наружного слухового прохода, выделяющие ушную серу, и железы век.

Сальные железы

Сальные железы — простые альвеолярные разветвлённые. Их сравнительно короткий выводной проток открывается в волосяную воронку (см. рис. 16-8).

Секреторный отдел. Клетки периферии секреторного отдела имеют плоскую форму и характеризуются низкой митотической активностью. Клетки, расположенные ближе к просвету концевого отдела, интенсивно размножаются и дифференцируются в секреторные клетки, накапливающие секреторный продукт. Далее клетки разрушаются, а продукт их секреции вместе со всеми клеточными компонентами входит в состав кожного сала. Подобный тип секреции называют голокриновым.

Функция. Железы вырабатывают кожное сало, оно обладает бактерицидным действием, смягчает кожу и придаёт ей эластичность, защищает кожу от повреждения при перегревании покровов, играет определённую роль в поддержании температуры тела.

Волосы

Волосы присутствуют в покровах почти везде, за исключением ладоней, подошв, ладонной поверхности пальцев, красной каймы губ, сосков, малых половых губ, головки полового члена, внутреннего листка крайней плоти и перианальной области. Волосистая часть кожи головы содержит до 150 тысяч волос. Различают *длинные* (голова, усы, борода, подмышечные впадины, наружные половые органы), *щетинистые* (брови, ресницы, наружный слуховой проход, преддверие носовой полости), *пушковые* (остальные участки кожного покрова) волосы.

Развитие. К 5-му месяцу плод покрывается нежными первичными волосами (*lanugo*), а к 6-му месяцу — сформированными первичными волосками. Перед рождением или вскоре после него первичные волосы заменяются пушковыми волосами (*vallus*), за исключением области бровей, ресниц и кожи головы. В период полового созревания образуются окончательные волосы, подвергающиеся в дальнейшем периодической смене.

ВОЛОС

Стержень волоса находится над поверхностью кожи. Корень волоса залегает в толще кожи и состоит из мозгового вещества, коркового вещества и кутикулы волоса (рис. 16-8, 16-9).

Мозговое вещество (*medulla pili*, только в длинных и щетинистых волосах) — внутренняя часть корня волоса, состоит из клеток полигональной формы, лежащих в виде монетных столбиков. Клетки содержат гранулы трихогиалина, пузырьки, пигмент. До уровня сальных желёз мозговое вещество состоит из частично ороговевших клеток.

Корковое вещество (*cortex pili*) вблизи волосяной луковицы образовано не полностью ороговевшими клетками. Основная масса представлена плоскими роговыми чешуйками, содержащими твёрдый кератин и пигмент.

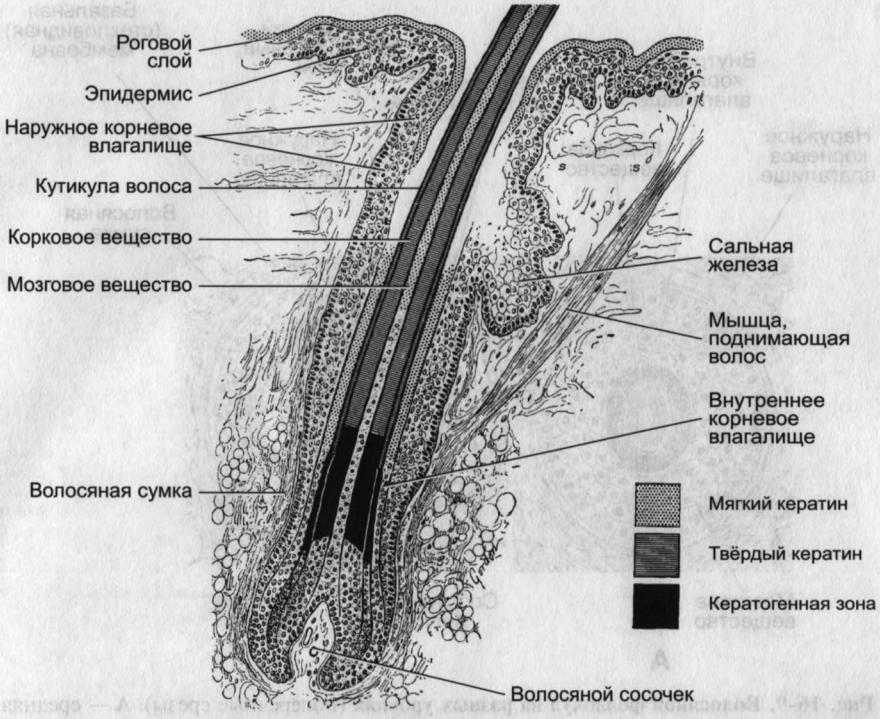

Рис. 16-8. Волосяной фолликул (распределение мягкого и твёрдого кератинов). По физико-химическим свойствам различают мягкий и твёрдый кератины. Мягкий кератин покрывает всю кожу. Твёрдый кератин присутствует только в ногтях, кутикуле и корковом веществе волос, имеет высокую прочность, не слущивается и содержит больше цистина и дисульфидных связей, чем мягкий кератин. Кератогенная зона — место образования твёрдого кератина. [17]

Кутикула волоса (*cuticula pili*) тесно прилегает к корковому веществу и состоит из слоя плоских клеток, ориентированных перпендикулярно его поверхности.

ВОЛОСЯНОЙ ФОЛЛИКУЛ

Волосяной фолликул (мешок, или мешочек) содержит корень волоса, состоит из внутреннего и наружного корневых влагалищ (рис. 16-8, 16-9).

Внутреннее корневое влагалище в нижних отделах происходит из волосяной луковицы, сверху заканчивается на уровне протоков сальных желёз. В нижнем его отделе различают кутикулу, гранулосодержащий

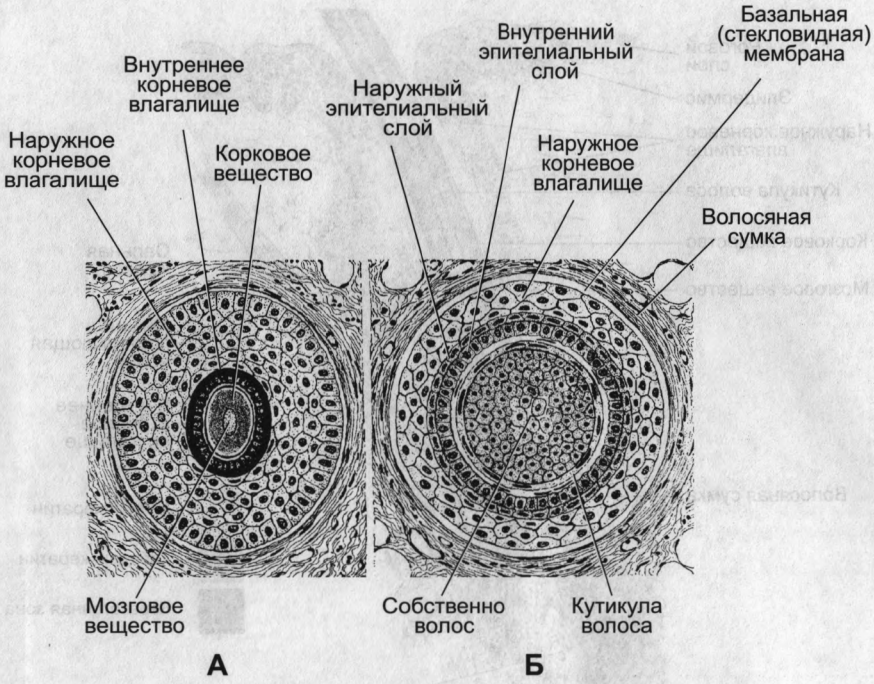

Рис. 16-9. Волосяной фолликул на разных уровнях (поперечные срезы). **А** — средняя часть; **Б** — ближе к волосяной луковице. [17]

внутренний эпителиальный слой и бледный наружный эпителиальный слой. В среднем и верхнем отделах корня волоса эти слои сливаются в единый слой ороговевших клеток, содержащих мягкий кератин.

Наружное корневое влагалище является продолжением росткового слоя эпидермиса. Снаружи оно отделено от окружающей соединительной ткани волосяной сумки базальной (стекловидной) мембраной. Рост и регенерация волоса, а также физиологическая и репаративная регенерация эпидермиса кожи происходят за счёт стволовых клеток наружного корневого влагалища.

Волосяная луковица (*bulbus pili*) — утолщённое основание корня волоса (рис. 16-8). Здесь объединяются корневые влагалища, здесь же происходит постоянное размножение клеток, из которых формируется волос. Поэтому эта область называется **матрица волоса**. Клетки по мере их дифференцировки из волосяной луковицы переходят в мозговое и корковое вещество.

Рост волос

Рост волоса происходит за счёт митотических делений эпителиальных клеток матрицы. В росте волоса различают три основные стадии (рис. 16-10).

Анаген — анаболическая стадия роста фолликула волоса. При этом стержень волоса удлиняется примерно на 0,4 мм в день. Фолликулы могут находиться на этой стадии год и более.

Катаген — катаболическая переходная стадия. Фолликул подвергается частичному разрушению и значительно уменьшается в размерах, так что нижняя (дистальная) часть фолликула представляет собой просто эпителиальный тяж.

Телоген — стадия покоящегося фолликула. При этом стержень волоса не растёт, но остаётся связанным с атрофированным фолликулом. Стержень волоса называется теперь «волос-клюшка» — по внешнему виду его дистального конца. На этой стадии волос выпадает. Телоген продолжается в течение нескольких месяцев, после чего волосяной фолликул снова вступает в стадию анагена и начинается новый цикл. Регенерация фолликула во время следующего анагена происходит за счёт стволовых клеток, локализованных в сохраняемом в ходе цикла развития почковидном валике (*torus gemmalis*) фолликула. Потомки стволовых клеток формируют новую фолликулярную матрицу во время раннего анагена, стержень волоса и внутреннее корневое влагалище происходят из этих недифференцированных клеток матрицы.

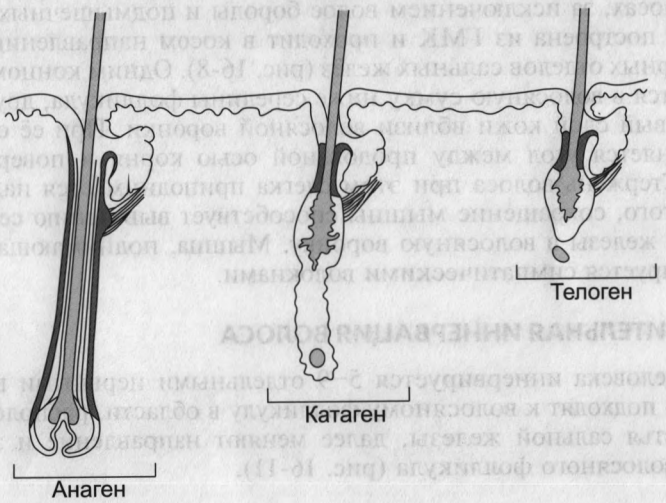

Рис. 16-10. Стадии роста волоса. А — анаген; **Б** — катаген; **В** — телоген. [82]

Пигментация волос

Пигментация волос зависит от присутствия меланина, который вырабатывается меланоцитами, расположенными среди клеток волосяного фолликула в области матрицы. По мере дифференцировки и продвижения кератиноциты захватывают меланин, который определяет пигментацию мозгового и коркового вещества (эумеланин — пигмент чёрно-коричневого цвета и феомеланин — красно-жёлтый пигмент). В волосах пожилых людей количество меланина уменьшается, что связывают со снижением синтеза тирозиназы, т.е. неспособностью меланоцитов продуцировать меланин.

НЕЭПИТЕЛИАЛЬНЫЕ ЧАСТИ ВОЛОСА

К неэпителиальным частям волоса (см. рис. 16-8) относят мышцу, поднимающую волос, а также волосяной сосочек, волосяную сумку и волосяную воронку.

Волосяной сосочек (*papilla pili*) представлен соединительной тканью, вдающейся снизу в волосяную луковицу, содержит кровеносные капилляры.

Волосяная сумка — плотная соединительная ткань, окружающая волосяной фолликул.

Волосяная воронка — углубление в эпидермисе в области перехода корня в стержень волоса.

Мышца, поднимающая волос (*m. arrector pili*), наиболее развита в длинных волосах, за исключением волос бороды и подмышечных впадин. Мышца построена из ГМК и проходит в косом направлении вблизи секреторных отделов сальных желёз (рис. 16-8). Одним концом мышца вплетается в волосяную сумку ниже середины фолликула, другим — в сосочковый слой кожи вблизи волосяной воронки. При её сокращении меняется угол между продольной осью корня и поверхностью кожи. Стержень волоса при этом слегка приподнимается над кожей. Кроме того, сокращение мышцы способствует выведению секрета из сальной железы в волосяную воронку. Мышца, поднимающая волос, иннервируется симпатическими волокнами.

ЧУВСТВИТЕЛЬНАЯ ИННЕРВАЦИЯ ВОЛОСА

Волос человека иннервируется 5—9 отдельными нервными волокнами. Они подходят к волосяному фолликулу в области, расположенной ниже устья сальной железы, далее меняют направление и залегают вокруг волосяного фолликула (рис. 16-11).

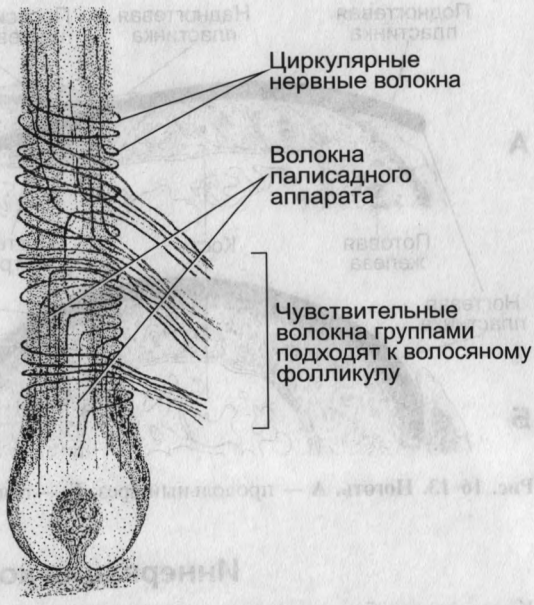

Рис. 16-11. Иннервация волоса. К корню волоса подходит несколько пучков нервных волокон. Сначала отдельные волокна идут циркулярно, окружая корень, но вскоре меняют направление и залегают в волосяной сумке параллельно стержню волоса, образуя палисадный аппарат. [17]

Ногти

Ноготь — роговая пластинка, лежащая на эпителии концевых фаланг пальцев рук и ног. Этот эпителий вместе с подлежащей соединительной тканью образует ногтевое ложе (рис. 16-13).

Ногтевая пластинка представлена плотно упакованными роговыми чешуйками, содержащими твёрдый кератин.

Подногтевая пластинка (*hyponychium*) — роговой слой эпителия под свободным краем ногтя, который выступает за пределы ногтевого ложа. Ногтевое ложе у основания ограничено проксимальным ногтевым валиком, а с боков — боковыми ногтевыми валиками (рис. 16-13).

Надногтевая пластинка (*eponychium*). Основание ногтевой пластинки покрыто роговым слоем, «сползающим» с эпидермиса проксимального ногтевого валика и называемым надногтевой пластинкой. Здесь из-под проксимального ногтевого валика выступает небольшой светлый участок корня, имеющий форму полулуния — луночка ногтя (*lunula*).

Корень ногтя представлен задней частью ногтевой пластинки и расположен между эпителием задней части ногтевого ложа и эпителием проксимального ногтевого валика.

Ногтевая матрица. Эпителий задней части ногтевого ложа имеет наибольшее значение для роста ногтя и называется ногтевой матрицей.

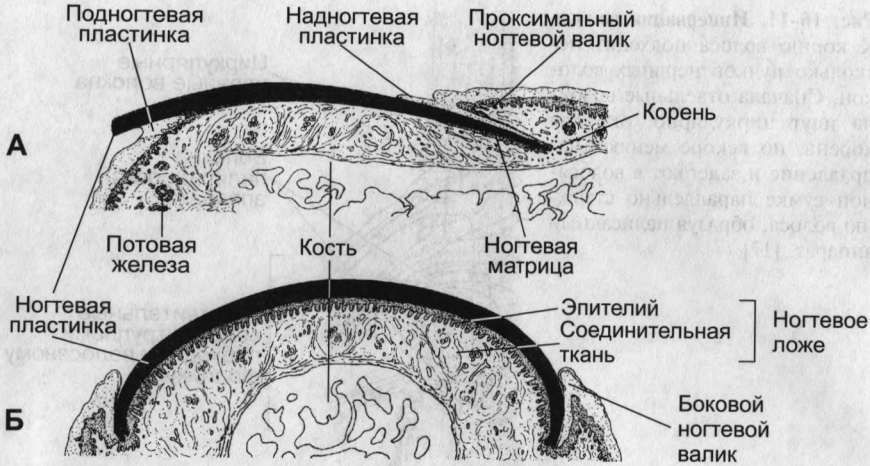

Рис. 16-13. Ноготь. А — продольный срез; **Б** — поперечный срез. [17]

Иннервация кожи

Кожа имеет богатую чувствительную иннервацию. Наиболее мощное нервное сплетение расположено в подкожной клетчатке. От него отходят многочисленные нервные волокна к волосам и железам кожи, а также к нервному сплетению в сосочковом слое. Это сплетение представлено преимущественно миелиновыми волокнами, образующими чувствительные нервные окончания во всех слоях кожи.

Свободные нервные окончания в эпидермисе образуют механорецепторы, терморецепторы и рецепторы болевой (ноцицептивной) чувствительности (рис. 16-14). Терморецепторы подразделяют на рецепторы холодовой (25—30 °С) и тепловой (40—42 °С) чувствительности. Их разветвлённые терминали проходят между клетками глубоких слоёв эпидермиса.

Осязательные эпителиоциты. В базальном слое расположены комплексы осязательных эпителиоцитов с нервными терминалями (см. рис. 8-21). Этот тип механорецепторов обнаружен в коже ладоней и подошв.

Осязательные тельца. Под эпидермисом в сосочковом слое кожи присутствуют осязательные тельца (см. рис. 8-26), наиболее многочисленные в коже ладонной и подошвенной поверхностей пальцев рук, ног, а также в коже губ, век, наружных половых органов и сосков молочной железы.

Веретеновидные тельца (рис. 16-14). В собственно коже также находится другой тип инкапсулированных рецепторов — веретеновидные

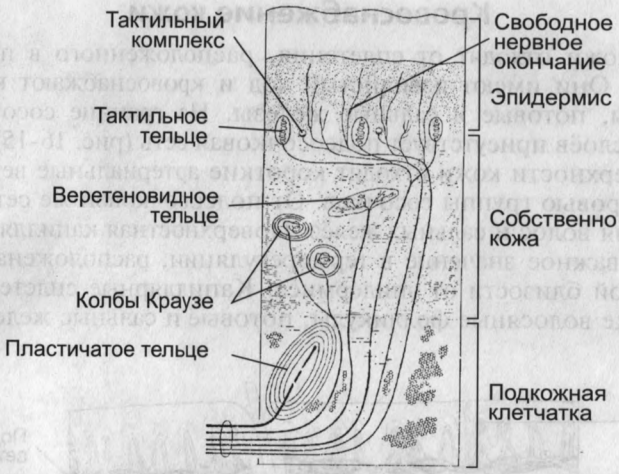

Рис. 16-14. Чувствительные нервные окончания в коже. В эпидермисе и сосочковом слое дермы присутствуют свободные нервные окончания, ответственные за тактильную, температурную и болевую чувствительность. Тактильные комплексы осязательных эпителиоцитов с нервными терминалями располагаются в базальном слое эпидермиса. Инкапсулированные механорецепторы имеются только в соединительнотканной части кожи: осязательные тельца — в сосочках, глубже располагаются веретеновидные тельца и колбы Краузе, глубоко в коже и в подкожной клетчатке встречаются пластинчатые тельца. В подкожной клетчатке залегает мощное нервное сплетение, содержащее афферентные волокна для всех видов сенсорных рецепторов кожи. [17]

тельца. Они чаще встречаются в коже подошвенной поверхности стопы.

Колбы Краузе. В сетчатом слое кожи располагаются концевые колбы Краузе (рис. 16-14) — инкапсулированные механорецепторы, имеющие сходную структуру с пластинчатым тельцем, но меньшие размеры.

Пластинчатые тельца — самые крупные инкапсулированные рецепторы (см. рис. 8-24), расположены глубоко в коже и в подкожной клетчатке преимущественно в пальцах, наружных половых органах и молочной железе.

Вегетативная иннервация. Волокна вегетативной нервной системы заканчиваются на ГМК и клетках желёз, регулируют кровоснабжение и потоотделение, участвуя в терморегуляции.

Кровоснабжение кожи

Артерии кожи отходят от сплетения, расположенного в подкожной клетчатке. Они имеют извилистый ход и кровоснабжают волосяные фолликулы, потовые и сальные железы. На границе сосочкового и сетчатого слоёв присутствует подсосочковая сеть (рис. 16-15), от которой к поверхности кожи отходят короткие артериальные ветви, снабжающие кровью группы сосочков. От подсосочковой же сети отходят артерии для волос и сальных желёз. Поверхностная капиллярная сеть, имеющая важное значение в терморегуляции, расположена в непосредственной близости от эпидермиса. Капиллярные сплетения окружают также волосяные фолликулы, потовые и сальные железы.

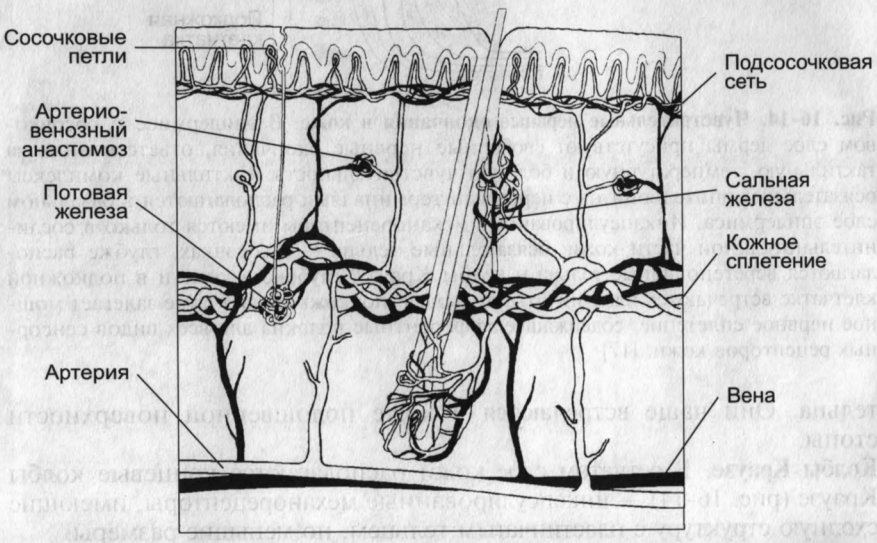

Рис. 16-15. Кровоснабжение кожи. Артерии, кровоснабжающие кожу, идут в подкожной клетчатке параллельно поверхности кожи. Ветви этих артерий заходят в кожу и участвуют в образовании кожного сплетения, давая разветвления для волосяных фолликулов, потовых и сальных желёз. В сетчатом слое присутствуют многочисленные артериовенозные анастомозы, но капилляры немногочисленны, они преимущественно связаны с придатками кожи. Подсосочковая сеть располагается на границе между сосочковым и сетчатым слоями и содержит более мелкие артерии и артериолы. От подсосочковой сети артериолы направляются к эпидермису и переходят в капилляры сосочков, которые участвуют в питании эпидермиса и терморегуляции. [17]

Регенерация кожи

Поверхностные повреждения. При поражении поверхностных слоёв кожи эпидермис восстанавливается за счёт кератиноцитов волосяных фолликулов и потовых желёз, расположенных в глубоких слоях собственно кожи.

Глубокие повреждения. При более глубоких повреждениях кожи (например, при ожогах третьей степени, когда разрушается не только эпидермис, но также волосяные фолликулы и потовые железы) раны небольших размеров заживают самостоятельно за счёт миграции и размножения кератиноцитов соседних участков эпидермиса. Этот способ заживления оказывается недостаточным в случае больших ран, которые требуют специального лечения. Для восстановления больших дефектов кожи используют расщеплённые трансплантаты — фрагменты кожного покрова, которые переносят с одной части тела на другую. Наряду с этим методом, для лечения обширных кожных ран используют предварительно культивированный *in vitro* эпителиальный трансплантат.

Предметный указатель

А

Аденогипофиз 220
Адипоцит 125
Акросома 48
Аксон 171
Аксонема 27
Аллантоис 66
Альвеолы
  лёгкого 324, 327
  молочной железы 377
Амелобласт 285
Амнион 64
Анаген 389
Апоневроз 127
Апоптоз 36, 79
Артериола 244
Артерия 242
  мышечная 243
  эластическая 243
Астроцит 173
Аутофаголизосома 39
Ацинус
  лёгкого 324, 325
  печени 313
  поджелудочной железы 310

Б

Базофил 97
Барьер
  аэрогематический 326, 328
  гематотестикулярный 355
  гематотимический 262
  гематотканевый глаза 202
  гематоэнцефалический 246
  периневральный 178
  плацентарный 70
  проницаемости эпидермиса 381
  слизисто-бикарбонатный 294
  фильтрационный 338, 340
  яйцевой клетки 49
Бластоциста 54
Бронх 323
Бронхиола 323

В

Вена 248
Венула 248
  с кубическим эндотелием 267, 271, 272
Веретено мышечное 182
Вещество
  белое 189, 191
  губчатое 145
  корковое 332, 386
  мозговое 332, 386
  неполярное 13
  основное 116
  полярное 13
  серое 189, 191
Включение
  из гликогена 40
  липидное 40
  пигментное 40
Влагалище 373
Волокно
  коллагеновое 116
  лазящее 195

моховидное 195
нервное 176
безмиелиновое 176
миелиновое 176
прободающее 289
Пуркинье 161, 252
ретикулиновое 118
скелетномышечное 149, 154
иннервация 154
интрафузальное 153
типы 156
экстрафузальное 153
эластическое 117
якорное 118
Волос 386
пигментация 390

Г

Гамета 351
Гаметогенез 351
Ганглии
базальные 197
вегетативные 187
Гаструляция 54
Гематокрит 92
Гемоглобин 92
типы 92
формы 92
Гемопоэз 103
гепатоспленотимический 105
костномозговой 105
постнатальный 105
факторы 114
экстрамедуллярный 105
эмбриональный 104
эритропоэтин 110
Ген 21
Геном 19
Гепатоцит 314
Гибель клеток 79
Гидроксиапатит 134, 286, 287, 289
Гипобласт 54
Гипоталамус 225
Гипофиз 219
аденогипофиз 220
доля
задняя 224
передняя 221, 222
средняя 220
туберальная 220
кровоток 219
нейрогипофиз 224
развитие 219
Гистогенетический ряд 72
Гликокаликс 13, 102
Глиобласт 170
Глотка 290
Гонадолиберин 358
Гормон
адренокортикотропный 223
гонадотропный 223
хорионический 223
йодсодержащий 228, 230
лютеинизирующий 223
паратиреоидный 233
рилизинг 217
роста 222
стероидный 34
тиреоидный 228, 230
тиреотропный 223
тропный 217
фолликулостимулирующий 223
химия 217
Гортань 322
Гранулоцитопоэз 110
метамиелоциты 112
миелобласт 110
миелоциты 110
промиелоциты 110
Гребень нервный 58, 169
Губа 280
половая 374

Д

Дендрит 171
Дендроцит
внутриэпидермальный 122, 383
воздухоносных путей 329
Дентин 287, 288
Депо кальция 34
Дерматом 61
Десмосома 75

опоясывающая 75
Десна 283
Диск
вставочный 158
зародышевый 54, 55
зрительного нерва 202
межпозвонковый 133
Дифферон 72
ДНК 19
репликация 21
Долька
лёгкого 324, 326
печени 312
портальная 313
почки 333
Дробление 51

Ж

Жгутик 28
Железа
бульбоуретральная 362
вилочковая 260
маточная 375
молочная 377
лактирующая 377
надпочечная 234
паращитовидная 233
поджелудочная 310
подчелюстная 307
потовая 384
предстательная 361
сальная 385
слёзная 205
слюнная 306
фундальная 296
шишковидная 227
щитовидная 228
экзокринная 87
эндокринная 86
Желудок 292
Жидкость
амниотическая 64
синовиальная 147
Жир
белый 129
бурый 129

З

Зуб 284
дентин 287
иннервация 290
пульпа 289
цемент 289
эмаль 285

И

Имплантация 62, 66

К

Каналец
выносящий придатка 358
дистальный 344
извитой семенной 354
проксимальный 341
Капацитация 48
Капилляр 244
Капсула суставная 147
Кардиомиоцит 157
атипичный 159
проводящий 160
рабочий 158
секреторный 159
Катаген 389
Кератиноцит 379
Киноцилия 28
Кислота фолиевая 114
Кишка
двенадцатиперстная 302
подвздошная 302
прямая 305
толстая 303
тонкая 298
тощая 302
Клетка 11, 71
B 257
C 230
G 278
M 271, 272
NK 257
T 255
супрессор 255

хелпер 255
альфа 278
амакринная 203, 205
антигенпредставляющая 257, 329
ацинозная 310
белковая 307
бета 278
бокаловидная 301, 319
волосковая 210, 213
гладкомышечная 162, 163, 164, 249
глиальная 175
горизонтальная 205
дендритная 257, 264, 266, 329
децидуальная 70
жира
белого 125
бурого 125
жировая 125
жиронакапливающая 316
иммигрант 118
иммунокомпетентная 255
каёмчатая 301, 320
камбиальная 301
коммитированная 107
корзинчатая 193
матричная 169
мезангиальная 341
миелинобразующая 174
миоэпителиальная 167, 168
мишень 14, 218
нейроэндокринная 320
нервная 170
обонятельная 206
овальная 316
остеогенная 134
париетальная 294
печени
гепатоцит 314
жиронакапливающая 316
овальная 316
синусоидная 316
холангиоцит 315
ямочная 316
плазматическая 122, 259, 266
половая 351
женская 48
мужская 47
предшественница 72, 107, 169
Пуркинье 193
резидент 118
реснитчатая 319, 371
сателлит 149
секреция 90
слизистая 307
соединительнотканная 118
стволовая 72, 73
взрослого организма 73
кроветворная 103, 106
мезенхимная 128
печени 316
стромальная 128
тотипотентная 73
тучная 122, 123
фолликулярная
щитовидной железы 229
яичника 367
фоторецепторная 204
Хофбауэра 70, 122
хромаффинная 239, 240
Хюртля 232
шванновская 175
эндокринная 217
энтероэндокринная 278, 296, 301
эпендимная 175
юкстагломерулярная 345
ямочная 316
Клеточный тип. см. Тип клеточный
миогенный 148
Клитор 374
Клон 73
В-лимфоцитов 122
сперматогенный 356, 357
хрящевых клеток 131
эпидермальный 381
Кожа 379
иннервация 392
кровоснабжение 394
регенерация 395
собственно кожа 384
толстая 380

Коллаген 116
Комплекс
гистосовместимости 254
Гольджи 36
околоклубочковый 344, 345
эпителиоцита с терминалью 180
ядерной поры 23
Контакт межклеточный 74
адгезионный 74
десмосома 75
замыкающий 75
коммуникационный 77
плотный 75, 77
полудесмосома 75
промежуточный 74
синапс 78
щелевой 77, 158, 165
Кора
мозга 195
мозжечка 193
надпочечника 234, 235
Котиледон 68
Кровь 91

Л

Лейкоцит 93
базофильный 97
лимфоцит 100
моноцит 98
нейтрофильный 93
эозинофильный 95
Лептин 125
Лизосома 38
Лимфоцит 100
В 101, 257, 259
дифференцировка 257
NK 101, 257
Т 101, 255
дифференцировка 255, 261
хелпер 255, 259
цитотоксический 259, 267
селекция 261, 264
хоминг 267
цитотоксический 255
Лимфоцитопоэз 113
Линия
Z 151, 152
контурная 288
минерализации 286
новорождённости 286
приращения 286, 288
Липофибробласт 120
Липофусцин 40

М

Макрофаг 120, 121, 258, 330
альвеолярный 122, 326
гистиоцит 122
звездчатый 122, 316
подвижный 120
резидентный 120
Матка 371, 372
эндометрий 375
Матрикс
внеклеточный 72, 116
кости 133
митохондрий 35
тканевый 72
хряща 131
ядерный 24
Мегакариоцит 112
Мезенхима 128
Мезодерма 57
Мезотелий 275
Мейоз 43, 352
Меланосома 383
Меланоцит 382
Мембрана
базальная 82, 118
базилярная 213
внутренняя эластическая 242, 244
митохондрий 34
плазматическая 11
пограничная 199
покровная 212
постсинаптическая 187
пресинаптическая 187
проницаемость 13
фиброзная 127
эластическая 243
ядерная 22

Мешок желточный 65
Миелин 174
Микроворсинка 29
Микроглия 176
Микротрубочка 24, 171
Микрофиламенты 28
Миобласт 148
Миокард 251
Миотом 61
Миофибрилла 149
Миофибробласт 168
Митоз 41
Митохондрия 34
Мозг
  головной 193
  костный 105
    жёлтый 105
    красный 105, 106
  спинной 189
Мозжечок 193
Моноцит 98
Моноцитопоэз 112
Морула 53
Мотор молекулярный 27
Мочеточник 348
Мышца
  гладкая 162
  сердечная 157, 251
  скелетная 148

Н

Надкостница 139
Надпочечник 234
  кора 234
  мозговая часть 239
Надхрящница 131
Нёбо 283
Нейробласт 169
Нейрогипофиз 224
Нейроглия 173
Нейрон 170
  вегетативный 189, 191
  грущевидный 193
  двигательный 191
  звездчатый 197
  классификация 172
  нейросекреторный 225
  пирамидный 196
Нейруляция 58
Нейтрофил 93
  палочкоядерный 93
  сегментоядерный 93
Неокортекс 195
Нерв 178
Нефрон 334, 336
  каналец
    дистальный 344
    проксимальный 341
  петля 343
Нефротом 61
Нить
  актиновая 164
  миозиновая 152, 164
  промежуточная 30
  толстая 151, 152
  тонкая 151, 152, 153
Ногти 391
Нуклеоплазма 24

О

Оболочка
  децидуальная 68
  мозга 198
  мышечная 274
  оплодотворения 51
  отпадающая 68
  подслизистая 274
  прозрачная 49, 367
  серозная 275
  сетчатая 202
  слизистая
    бронхов 323
    желудка 294
    желчного пузыря 317
    кишечного типа 273
    кишки 301, 304, 318
    кожного типа 273
    матки 371
    нёба 283
    носоглотки 290
    пищевода 291
    пищеварительной трубки 273

ротовой полости 279
семенных пузырьков 360
трахеи 322
щеки 281
яйцевода 370
сосудистая 200
фиброзно-хрящевая 323
ядерная 22
Овогенез 351, 352
Овуляция 368
Окончание нервное
двигательное 186
свободное 180
чувствительное 179
Оксид азота 14
Олигодендроцит 174
Оплодотворение 49
Орган
вкуса 206
зрения 199
обоняния 205, 207
провизорный 62
равновесия 213
слуха 209
спиральный 210, 211
сухожильный 184
Остеобласт 134
Остеогенез 141
внутримембранный 141
энхондральный 141
Остеокласт 135, 136
Остеон 137, 138, 139, 146
Остеоцит 134, 135
Островок поджелудочной железы 278

П

Пародонт 284
Перикард 252
Период
предворсинчатый 67
пренатальный 46
Периодонт 284, 290
Перицит 123
Печень 311
кровоток 314
Пиноцитоз 15
Пищевод 291
Плазматическая клетка 122
Плакода нейрогенная 60, 169
Пластинка
костная 137
надсосудистая 200
нервная 58
ногтя 391
серого вещества 191
сосудисто-капиллярная 200
эпифизарная 131, 143
ядерная 23
Плацента 66
Плевра 331
Подоцит 337, 339
Полирибосома 32
Полость
носовая 321
ротовая 279
Полудесмосома 75, 379
Популяция клеток 72
обновляющаяся 73
растущая 73
статическая 73
Пора ядерная 23
Почка 332
и реабсорбция 341, 344
и фильтрация 337
кровоток 334
Предентин 288
Придаток
мозговой 218
яичка 353, 358
Простата 361
Протеосома 38
Проток
семявыбрасывающий 360
семявыносящий 359
тела придатка 359
Пузырь
жёлчный 316
мочевой 349

Р

Радужка 201

Реакция
акросомная 49
кортикальная 51
Регенерация 80
репаративная 80, 156
физиологическая 80, 156
Ресничка 28
Ретикулоцит 109
Рецептор
J 321
мембранный 14
обонятельный 206
чувствительный 179
ядерный 14
Рибосома 32
РНК 21
матричная 22
рибосомная 22
транспортная 22
Роговица 199

С

Сарколемма 149
Саркомер 151, 152
Связка 127
голосовая 322
Секреция 86. см. Экзоцитоз
HCl 295
молока 378
способы 89
Селезёнка 268
Сердце 251
иннервация 161
парасимпатическая 161
симпатическая 161
чувствительная 253
миокард 251
перикард 252
проводящая система 251
развитие 251
эндокард 251
эпикард 252
Сетчатка 202, 203
Сеть
саркоплазматическая 153
эндоплазматическая 32
гладкая 33
гранулярная 33
Симпласт 71, 149
Симптом
френикус. см. Симптом Мюсси
Синапс 78, 173, 186
аксо-вазальный 224
нервно-мышечный 186
Синдесмоз 147
Синцитий 71
функциональный 158
Синцитиоотрофобласт 64
Система
гипоталамо-гипофизарная 219
дыхательная 318
иммунная 254
лакунарно-канальцевая 135
мочевыделительная 332
нервная 169
вегетативная 187, 188
периферическая 176
центральная 189
энтеральная 187, 275
пирамидная 196
пищеварительная 273
половая 351
женская 364
мужская 353
проводящая сердца 251
сердечно-сосудистая 242
тканей внутренней среды 91
экстрапирамидная 198
эндокринная 217
энтеральная 278
Склера 200
Склеротом 61
Сомит 61
Сперматогенез 351, 352, 356
Сперматогония 356
Сперматозоид 47
Спермиогенез 357
Стволовая клетка. см. Клетка стволовая
Стереоцилия 30
Сурфактант 328
Сустав 147
Сустентоцит 354

Сухожилие 127

Т

Тело
  белое 369
  жёлтое 368
  кавернозное 362
  ресничное 201
  стекловидное 202
Телоген 389
Тельце
  базальное 28
  Барра 19, 93
  каротидное 249
  мультивезикулярное 38
  нейроэпителиальное 320
  остаточное 39
  пластинчатое 180
  плотное 164
  почечное 337, 338
  тактильное 181
  эпителиальное тимуса 264
Тимус 260, 261
Ткань
  жировая 129
  костная 133
    грубоволокнистая 137
    перестройка 145
    пластичатая 137
    сращение переломов 146
  лимфоидная 271
  мышечная 148
    гладкая 162
    сердечная 157
    скелетная 148
  нервная 169
  пигментная 129
  ретикулярная 128
  соединительная 115
    волокнистая 125, 126
    жировая 129
    пигментная 129
    ретикулярная 128
    слизистая 128
  хрящевая 129
  эпителиальная 81
Тракт гипоталамо-гипофизарный 225
Транспорт аксонный 176
Трансцитоз 18
Трахея 322
Тромбоцит 101
Тромбоцитопоэз 112
Трофобласт 54, 63
Труба маточная 369
Трубка
  нервная 58, 169
  пищеварительная 274
Трубочка 83
  микротрубочка 24, 26, 171
  мышечная 149
  поперечная 149, 153
  собирательная 344

У

Убиквитин 38
Узел лимфатический 264
Улитка 210
Урахус 66
Уретра 350
  женская 350
  мужская 363

Ф

Фаголизосома 38
Фагоцитоз 18, 95
Фактор транскрипционный 114
Фасция 127
Фибробласт 119
Фиброцит 120
Фолликул
  волоса 387, 388
  лимфатический 265, 269
  щитовидной железы 229
  эпителиальный 83
  яичника 366, 367, 368

Х

Холестерин 12
Хондроцит 131

Хорион 66
ворсинчатый 70
Хроматин 19
половой 19
Хромосома 19
Хрусталик 201
Хрящ 129
волокнистый 133
гиалиновый 130
рост 130
суставной 131, 143
эластический 132

Ц

Цемент 289
Центриоль 42
Центросома 42
Цикл
клеточный 40
менструальный 364, 374
овариально-менструальный 364, 369
овариальный 364, 365
роста волос 389
Цитозоль 24
Цитокератины 83, 381
Цитоскелет 24
Цитотрофобласт 63

Ч

Частица ядерная 24

Ш

Шаперон 33

Щ

Щека 281

Э

Экзоцитоз 16, 18. см. также Секреция
Эмаль 285
Эмбриобласт 54
Эндокард 251
Эндометрий 375
Эндосома 17
перинуклеарная 38
Эндоцитоз 15, 16
клатриннезависимый 16
опосредуемый рецепторами 15, 17
Эозинофил 95
Эпендима 175
Эпибласт 54, 55
Эпидермис 379
Эпикард 252
Эпителий 81
гирляндный 358
каёмчатый 301
классификация 84
многорядный 319
обонятельный 206
переходный 346
пламенный 359
регенерация 83
сперматогенный 355
Эпифиз 227
Эритропоэз 107
проэритробласты 109
эритробласты 109
Эритропоэтин 110
Эритроцит 91, 114

Я

Ядро клетки 19
Ядрышко 22
Язык 281
сосочки 282
Язычок 284
Яйцевод 369
Яйцеклетка 48
Яичко 353
Яичник 364

Учебное издание

ГИСТОЛОГИЯ, ЭМБРИОЛОГИЯ, ЦИТОЛОГИЯ

Учебник

Под редакцией проф. Э.Г. Улумбекова, проф. Ю.А. Челышева

Издание третье, переработанное и дополненное

Подписано в печать 30.09.08. Формат 60x90 1/16.
Бумага офсетная. Печать офсетная. Объем 25,5 п.л.
Тираж 2000 экз. Заказ № 1372

Издательская группа «ГЭОТАР-Медиа».
119828, Москва, ул. Малая Пироговская, 1а,
тел./факс: (495) 921-39-07, (499) 246-39-47,
info@geotar.ru, www.geotar.ru.

Отпечатано в ООО «Чебоксарская типография №1».
428019, г. Чебоксары, пр. И. Яковлева, 15.

ISBN 978-5-9704-1010-3

ИЗДАТЕЛЬСКАЯ ГРУППА «ГЭОТАР-Медиа»

Книги Издательской группы «ГЭОТАР-Медиа»
Учебники для студентов медицинских ВУЗов

№	Наименование	Цена, руб.*	Цена с учетом доставки, (пред-оплата)*, руб.	Цена с учетом доставки, (наложен. платеж)*, руб.
1	**Внутренние болезни в 2-х томах + CD.** Под ред. Н.А. Мухина, В.С. Моисеева, А.И. Мартынова, 2008 г., 1264 стр., переплет	1467	1580	1732
2	**Гинекология. 3-е изд.** Под ред. Г.М. Савельевой, В.Г. Бреусенко, 2008 г., 432 стр., переплет	633	692	760
3	**Акушерство.** Савельева Г.М., Шалина Р.И., Сичинава Л.Г., Панина О.Б., Курцер М.А., 2008 г., 904 стр., переплет	805	892	981
4	**Биохимия.** 5-е изд. Под ред. Е.С. Северина, 2008 г., 768 стр., переплет	978	1093	1201
5	**Гигиена труда + CD.** Под ред. Н.Ф. Измерова, В.Ф. Кириллова, 2008 г., 592 стр., переплет	633	691	756
6	**Инфекционные болезни и эпидемиология.** 2-е изд. Покровский В.И. и др., 2008 г., 814 стр., переплет	782	870	956
7	**Клиническая психология.** 3-е изд. Сидоров П.И., Парняков А.В., 2008 г., 880 стр., переплет	805	892	981
8	**Клиническая фармакология + CD.** 4-е изд., перераб. и доп. Под ред. В.Г. Кукеса, 2008 г., 1056 стр., переплет	1093	1138	1248
9	**Наглядная органическая химия.** Харвуд Л., Мак-Кендрик Дж., Уайтхед Р. под ред. Н.А. Тюкавкиной, С.Э. Зурабяна, 2008 г., 112 стр., обложка	207	246	270
10	**Общая химия.** Попков В.А., Пузаков С.А., 2007 г., 976 стр., переплет	690	780	858
11	**Основы фармакологии.** Харкевич Д.А., 2008 г., 720 стр., переплет	920	1004	1103
12	**Оториноларингология + CD.** Пальчун В.Т., Магомедов М.М., Лучихин Л.А., 2008 г., 656 стр., переплет	978	1027	1125
13	**Патология (в 2-х томах) + CD.** Под ред. М.А. Пальцева, В.С. Паукова, 2008 г., 1000 стр., переплет	1725	1831	2009
14	**Патофизиология + CD.** 4-е изд. перераб. и доп. Литвицкий. П.Ф., 2008 г., 496 стр., переплет	743	803	879
15	**Пропедевтика внутренних болезней + CD.** 2-е изд. Мухин Н.А., Моисеев В.С., 2008 г., 848 стр., переплет	890	948	1039
16	**Пропедевтика детских болезней + CD.** Под ред. Н.А. Геппе, 2008 г., 464 стр., переплет	748	803	879
17	**Психология. Серия «Психологический компендиум врача».** Лукацкий М.А., Остренкова М.Е., 2008 г., 584 стр., переплет	575	636	699
18	**Фармакология.** 10-е изд. Харкевич Д.А., 2008 г., 752 стр., переплет	920	1004	1103
19	**Фармацевтическая химия.** 2-е издание. Под ред. А.П. Арзамасцева, 2008 г., 640 стр., переплет	690	748	822
20	**Физическая и коллоидная химия.** Под ред. проф. А.П. Беляева, 2008 г., 704 стр., переплет	690	748	822

* Цена указана по состоянию на 10.09.2008 г. В дальнейшем возможно изменение цен с учётом инфляции.

Полный ассортимент книг представлен на сайте: www.medknigaservis.ru

ИЗДАТЕЛЬСКАЯ ГРУППА
«ГЭОТАР-Медиа»

№	Наименование	Цена, руб.*	Цена с учетом доставки, (пред-оплата)*, руб.	Цена с учетом доставки, (наложен. платеж)*, руб.
21	**Токсикологическая химия.** 2-е изд. Плетенева Т.В., 2008 г., 512 стр., переплет	748	804	883
22	**Хирургические болезни + CD.** В 2-х томах. Савельев В.С. и др., 2008 г., 1008 стр., переплет	1467	1579	1731
23	**Эндокринология.** Дедов И.И., Мельниченко Г.А., Фадеев В.В., 2008 г., 432 стр., переплет	748	804	883

Для приобретения книг необходимо:

— заполнить бланк заказа разборчивым почерком и отправить

- по факсу: (495) 228-09-74, 246-39-47
- по электронной почте: bookpost@geotar.ru или
- по почте: 119021, г. Москва, ул. Россолимо, д.4 ТД «Медкнигасервис»

Также сделать заказ можно по телефонам: (495) 228-09-74, 921-39-07 или в интернет-магазине: www.medknigaservis.ru

БЛАНК ЗАКАЗА

Плательщик: юридическое лицо ☐ физическое лицо ☐

Выберите способ оплаты: наложенный платеж ☐ предоплата ☐ наличными ☐ (по Москве)

ФИО\Полное название организации _____

_____

ФИО и должность руководителя для оформления договора (заполняется юр. лицами) _____

_____

ИНН/КПП (заполняется юр. лицами) _____

_____

Почтовый адрес для доставки с индексом _____

_____

_____

Телефон с кодом города _____ факс _____

Адрес электронной почты (e-mail) _____

Заказ: _____

_____

_____

_____

_____